Barrancos Mooney • Barrancos

Operatoria Dental

Integración clínica

4ª EDICIÓN

EDITORIAL MEDICA
panamericana

Operatoria Dental

Integración clínica



JULIO BARRANCOS MOONEY (1924-2004)

Doctor en Odontología, Universidad de Buenos Aires

Premios: Abanderado, Ciclo Primario; Medalla de Oro, Ciclo Secundario; Medalla de Oro, Ciclo Universitario

Consejero de Honor, Universidad Maimónides

Ex Director y Profesor Titular, Departamento de Operatoria Dental, Facultad de Odontología, Universidad Maimónides

Profesor Consulto, Escuela de Posgrado, Asociación Odontológica Argentina

Ex Director de la Revista, Ex Secretario y Miembro de Comisiones, Asociación Odontológica Argentina

Socio Fundador, Socio Honorario y Ex Presidente, Sociedad de Operatoria Dental y Materiales Dentales

Ex Profesor Titular, Ex Profesor Adjunto y Ex Consejero, Facultad de Odontología, Universidad de Buenos Aires

Miembro Fundador, Vicepresidente y Ex Presidente, International College of Dentists, Distrito Argentino

Master, Past President, Councilman y Fellow Emérito, International College of Dentists, Sección IV, Sudamérica

Miembro Vitalicio, International Association for Dental Reserch

Miembro Honorario, American Academy of Operative Dentistry.

Miembro Honorario, Asociación de Estudios e Investigaciones Odontológicas, Bolivia

Ex Director de la Revista *JADA*, Edición Argentina

Ex Director del Boletín, Facultad de Odontología, Universidad Maimónides

Profesor Emérito, Universidad Maimónides

Director de la Carrera de Doctorado, Universidad Maimónides

Miembro de Número, Academia Argentina de Odontología

Miembro Honorario, Asociación Latinoamericana de Operatoria Dental y Biomateriales

Fellow de la Pierre Fauchard Academy

Autor de Trabajos de Investigación y Artículos Científicos

Operatoria Dental
Integración clínica

B2720
2006
c.4

4ª EDICIÓN

M 05563

Julio Barrancos Mooney†

Patricio J. Barrancos

Odontólogo, Facultad de Odontología, Universidad de Buenos Aires
Títulos "School Certificate of Education", "Subsidiary Pass" y "General Certificate of Education", University of Cambridge, Inglaterra
Ex Profesor Adjunto de la Cátedra Clínica I de Operatoria Dental, Facultad de Odontología, Universidad de Buenos Aires
Ex Docente de las Cátedras de Fisiología, Biofísica y Odontología Integral Adultos, Facultad de Odontología, Universidad de Buenos Aires
Ex Profesor de la Escuela de Mejoramiento Profesional de la Asociación Odontológica Argentina
Premio "Pierre Fauchard Academy"
Ex Subdirector Odontológico del Centro de Apoyo Tecnológico a la Enseñanza en el Área de la Salud, Facultad de Medicina, Universidad de Buenos Aires
Ex Secretario del International College of Dentists, Distrito Argentina
Miembro de la Sociedad de Operatoria Dental y Materiales Dentales
Ex Miembro de la Federación Dental Internacional (FDI)

UNIVERSIDAD DIEGO PORTALES
c.4
FACULTAD DE CS. DE LA SALUD
SISTEMA DE BIBLIOTECA

Coordinación editorial
Pablo Agustín Varas

Jefe de Trabajos Prácticos, Cátedra Clínica I de Operatoria Dental, Facultad de Odontología, Universidad de Buenos Aires
Ex Jefe de Trabajos Prácticos de la Cátedra Biología Celular, Histología y Embriología, FOUM
Miembro de la Comisión Directiva de la Sociedad de Operatoria Dental y Materiales Dentales (SODYMD)

BIBLIOGRAFIA
☒ OBLIGATORIA
☐ COMPLEMENTARIA
☒ RESERVA

COMPRADO EN Mediterraneo
FACTURA Nº 131844
FECHA 4-12-08
PRECIO $45-00 ti IVA

EDITORIAL MEDICA panamericana

BUENOS AIRES - BOGOTÁ - CARACAS - MADRID - MÉXICO - PORTO ALEGRE
e-mail: info@medicapanamericana.com
www.medicapanamericana.com

4ª edición, mayo de 2006
1ª reimpresión de la 4ª edición, octubre de 2006
2ª reimpresión de la 4ª edición, septiembre de 2007

Los editores han hecho todos los esfuerzos para localizar a los poseedores del copyright del material fuente utilizado. Si inadvertidamente hubieran omitido alguno, con gusto harán los arreglos necesarios en la primera oportunidad que se les presente para tal fin.

Gracias por comprar el original. Este libro es producto del esfuerzo de profesionales como usted, o de sus profesores, si usted es estudiante. Tenga en cuenta que fotocopiarlo es una falta de respeto hacia ellos y un robo de sus derechos intelectuales.

Las ciencias de la salud están en permanente cambio. A medida que las nuevas investigaciones y la experiencia clínica amplían nuestro conocimiento, se requieren modificaciones en las modalidades terapéuticas y en los tratamientos farmacológicos. Los autores de esta obra han verificado toda la información con fuentes confiables para asegurarse de que ésta sea completa y acorde con los estándares aceptados en el momento de la publicación. Sin embargo, en vista de la posibilidad de un error humano o de cambios en las ciencias de la salud, ni los autores, ni la editorial o cualquier otra persona implicada en la preparación o la publicación de este trabajo, garantizan que la totalidad de la información aquí contenida sea exacta o completa y no se responsabilizan por errores u omisiones o por los resultados obtenidos del uso de esta información. Se aconseja a los lectores confirmarla con otras fuentes. Por ejemplo, y en particular, se recomienda a los lectores revisar el prospecto de cada fármaco que planean administrar para cerciorarse de que la información contenida en este libro sea correcta y que no se hayan producido cambios en las dosis sugeridas o en las contraindicaciones para su administración. Esta recomendación cobra especial importancia con relación a fármacos nuevos o de uso infrecuente.

EDITORIAL MEDICA panamericana

Visite nuestra página web:
http://www.medicapanamericana.com

ARGENTINA
Marcelo T. de Alvear 2145
(C1122AAG) Buenos Aires, Argentina
Tel.: (54-11) 4821-5520 / 2066 / Fax (54-11) 4821-1214
e-mail: info@medicapanamericana.com

COLOMBIA
Carrera 7a A Nº 69-19
Santa Fe de Bogotá D.C., Colombia
Tel.: (57-1) 345-4508 / 314-5014 / Fax: (57-1) 314-5015 / 345-0019
e-mail: infomp@medicapanamericana.com.co

ESPAÑA
Alberto Alcocer 24, 6ª
(28036) - Madrid, España
Tel.: (34) 91-1317800 / Fax: (34) 91-1317805 / (34) 91-4570919
e-mail: info@medicapanamericana.es

MÉXICO
Hegel Nº 141, 2° piso
Colonia Chapultepec Morales
Delegación Miguel Hidalgo
C.P. 11570 -México D.F.
Tel.: (52-55) 5262-9470 / Fax: (52-55) 2624-2827
e-mail: infomp@medicapanamericana.com.mx

VENEZUELA
Edificio Polar, Torre Oeste, Piso 6, Of. 6 C
Plaza Venezuela, Urbanización Los Caobos,
Parroquia El Recreo, Municipio Libertador, Caracas
Depto. Capital, Venezuela
Tel.: (58-212) 793-2857/6906/5985/1666 Fax: (58-212) 793-5885
e-mail: info@medicapanamericana.com.ve

ISBN: 978-950-06-0249-5

IMPRESO EN LA ARGENTINA

Barrancos, Mooney Julio
Operatoria dental: integración clínica / Julio Barrancos Mooney y Patricio Barrancos - 4ª ed. 2ª reimp - Buenos Aires: Médica Panamericana, 2007.
1344 p.; 28×20 cm.

ISBN 978-950-06-0249-5

1. Odontología-Cirugía. I. Patricio Barrancos Mooney, II. Título
CDD 617.6

Hecho el depósito que dispone la ley 11.723.
Todos los derechos reservados.
Este libro o cualquiera de sus partes
no podrán ser reproducidos ni archivados en sistemas
recuperables, ni transmitidos en ninguna forma o por
ningún medio, ya sean mecánicos o electrónicos,
fotocopiadoras, grabaciones o cualquier otro, sin el
permiso previo de Editorial Médica Panamericana S.A.

© 2006. EDITORIAL MÉDICA PANAMERICANA S.A.
Marcelo T. de Alvear 2145 - Buenos Aires - Argentina

Esta edición se terminó de imprimir y encuadernar
en el mes de septiembre de 2007
en los talleres de Compañía Gráfica Internacional S.A.
Agustín de Vedia 2948, Buenos Aires, Argentina

Dedicatoria

A mi esposa
A mis hijos
A mis nietos
A mis discípulos

Julio Barrancos Mooney

A mi padre
A mi madre
A mi hija
A mis docentes
A mis colegas

Patricio J. Barrancos

Colaboradores

EZEQUIEL ABERASTAIN
Ex Docente de Odontología Integral Adultos, Facultad de Odontología, Universidad de Buenos Aires
Ex Jefe de Trabajos Prácticos de Clínica de Operatoria, Asociación Odontológica Argentina

DELIA ARRIGÓ
Ex Secretaria Académica de la Universidad Maimónides
Ex Decana de la Facultad de Odontología, Universidad Maimónides
Ex Miembro de la Carrera de Investigador Científico del CONICET
Ex Miembro del Decanato de la Facultad de Odontología, Universidad de Buenos Aires (1986-1990)

ASUNCIÓN BARRANCOS
Licenciada en Psicología, Facultad de Psicología, Universidad Nacional de Mar del Plata
Terapista Ocupacional, Dirección Nacional de Rehabilitación, Universidad de Buenos Aires
Miembro de la American Psychological Association

GONZALO S. BARRANCOS
Odontólogo, Universidad de Buenos Aires, Diploma de Honor
Ex Jefe de Trabajos Prácticos, Universidad de Buenos Aires
Ex Profesor Colaborador, Universidad del País Vasco, España
Práctica Privada en Santander, España

PATRICIO J. BARRANCOS
Ex Profesor Adjunto de Clínica I de Operatoria Dental, Facultad de Odontología, Universidad de Buenos Aires
Ex Profesor de la Escuela de Mejoramiento Profesional, Asociación Odontológica Argentina
Fellow del International College of Dentists
Premio Pierre Fauchard Academy

RICARDO BARRANCOS MOONEY
Master of Science y Profesor Visitante, Universidad de Michigan, Ann Arbor, Estados Unidos
Presidente del Distrito Argentino del International College of Dentists
Ex Regente de la Sección IV (Sudamérica) del International College of Dentists
Fellow in Dentistry de la W. K. Kellog Foundation

MARÍA EUGENIA BERETTA
Odontóloga Legista. Diplomada en Salud Pública
Especialización en Management, Universidad Argentina de la Empresa, Buenos Aires
Ex Docente de Posgrado de la UADE y de la Facultad de Odontología, Universidad de Buenos Aires

ENRIQUE BERJOLIS
Ex Jefe de Trabajos Prácticos, Clínica I de Operatoria, Facultad de Odontología, Universidad de Buenos Aires
Ex Profesor Ayudante, Clínica II de Operatoria, Facultad de Odontología, Universidad Maimónides

CLÉBER BIDEGAIN PEREIRA
Presidente del I al VII Simposio de Informática en Ortodoncia y Ortopedia Funcional
Profesor Invitado de Universidades de Brasil, Argentina, Estados Unidos y Sudáfrica
Autor de cuatro libros editados, además de uno sobre *Informática en Ortodoncia*
Editor de Informática en la SPO y en la Revista de la Dental Press International, Brasil

NOEMÍ BORDONI
Coordinadora Ejecutiva, Maestría en Salud Pública, Universidad de Buenos Aires
Profesora Titular Consulta, Odontología Preventiva y Comunitaria, Facultad de Odontología, Universidad de Buenos Aires.
Directora del Programa de Educación Continua Odontológica No Convencional (PRECONC-PALTEX)
Docente, Investigadora y Coordinadora de Proyectos en Universidades y Agencias Internacionales

RAÚL G. CAFFESSE
Profesor de Periodoncia, Universidad Autónoma de Nuevo León, Monterrey, México
Ex Profesor de las Universidades de Michigan y Texas en Houston, Estados Unidos
Master of Science, Universidad de Michigan
Doctor Honoris Causa (Cuyo, La Plata y Tucumán)

EDGARDO R. CARIDE
Profesor Titular de Periodoncia, Universidad Nacional de La Plata
Doctor en Odontología, Universidad Nacional de La Plata
Fellow del International College of Dentists

FACUNDO CARIDE
Master of Science en Periodoncia, Universidad de Texas, Houston, Estados Unidos
Doctor en Odontología, Universidad de Buenos Aires
Profesor Adjunto y Codirector de Posgrado de Periodoncia, Universidad de Buenos Aires
Profesor Adjunto de Periodoncia, Universidad Nacional de La Plata

EDUARDO L. CECCOTTI
Profesor Titular de Diagnóstico Bucal II, Escuela de Odontología, Universidad del Salvador/Asociación Odontológica Argentina (USAL/AOA)
Ex Profesor Adjunto de Estomatología, Facultad de Odontología, Universidad de Buenos Aires
Jefe Sección Patología Bucal, Instituto de Estudios Oncológicos Fundación Maissa, Academia Nacional de Medicina
Presidente de la Sociedad Argentina de Estomatología, Seccional AOA

MARIELLA CHÁVEZ TUÑÓN
Cirujana Dentista. Maestría en Gerencia de Servicios de Salud; Escuela de Posgrado, Universidad Inca Garcilaso De La Vega, Perú

ANA MARÍA COLLET
Profesora Adjunta Interina, Cátedra de Anatomía Patológica, Facultad de Odontología, Universidad de Buenos Aires
Doctora de la Universidad de Buenos Aires

HUGO DAGUM
Ex Profesor Titular, Diagnóstico por Imágenes I y II, Escuela de Odontología, USAL/AOA
Miembro del Tribunal de Honor de la Asociación Odontológica Argentina
Dictante, Escuela de Posgrado, Asociación Odontológica Argentina

HUGO M. DAGUM (h.)
Ex Profesor Adjunto, Diagnóstico por Imágenes I y II, Escuela de Odontología, USAL/AOA
Profesor Titular de Diagnóstico por Imágenes y Anatomía Radiológica, Carrera de Especialista en Ortodoncia y Ortopedia Funcional de los Maxilares, Universidad de Morón-Fundación Monti
Dictante, Escuela de Posgrado, Asociación Odontológica Argentina

CARLOS ALBERTO DE SOUZA COSTA
Profesor e Investigador, Departamento de Fisiología y Patología, Facultad de Odontología de Araraquara, UNESP, Brasil
Coordinador del Laboratorio de Patología Experimental, UNESP, Brasil
Profesor Visitante, Universidad de Michigan, Estados Unidos

JOSÉ DOS SANTOS (h.)
Profesor Asociado del Departamento de Oclusión, Facultad de Odontología, Universidad de Michigan, Ann Arbor, Estados Unidos

MARTÍN H. EDELBERG
Profesor Titular, Cátedra de Materiales Dentales, Escuela de Odontología, USAL/AOA
Profesor Asociado, Cátedra de Materiales Dentales, Facultad de Odontología, Universidad de Buenos Aires

AXEL ENDRUHN
Especialista en Periodoncia
Profesor Adjunto de la Cátedra de Periodoncia, Facultad de Odontología, Universidad Maimónides
Profesor Asociado de la Carrera de Especialistas en Periodoncia, FOUM
Docente del Posgrado de la Cátedra de Operatoria, Universidad de Buenos Aires

ELÍAS FELDMAN†
Decano Fundador de la Primera Facultad de Odontología Privada del País: Facultad de Odontología de la Universidad Maimónides
Director de la Carrera de Especialización en Prótesis, FOUM
Ex Miembro del Decanato de la Facultad de Odontología, Universidad de Buenos Aires (1988-1990)
Ex Miembro Titular por el Claustro de Profesores del Consejo Académico, Facultad de Odontología, Universidad de Buenos Aires (1986-1990)

JORGE FRYDMAN
Profesor en Ciencias Médicas
Profesor Titular de la Cátedra de Biología Celular, Histología y Embriología; Facultad de Odontología, Universidad Maimónides

ROBERTO A. GONZÁLEZ
Profesor Titular, Clínica I de Operatoria Dental, Facultad de Odontología, Universidad de Buenos Aires
Profesor de la Escuela de Posgrado, Asociación Odontológica Argentina

MARÍA BEATRIZ GUGLIELMOTTI
Profesora Titular de la Cátedra de Anatomía Patológica, Facultad de Odontología, Universidad de Buenos Aires
Doctora en Odontología, Universidad de Buenos Aires
Especialista en Anatomía Patológica Bucal, Universidad de Buenos Aires
Investigadora Independiente, Consejo Nacional de Investigaciones Científicas y Tecnológicas (CONICET)

RAFAEL A. GUTIÉRREZ
Profesor Titular de Clínica Estomatológica, Facultad de Odontología, Universidad Maimónides
Profesor Adjunto de Patología y Clínica Bucodental II, Facultad de Odontología, Universidad de Buenos Aires
Director del Departamento de Tecnología Láser, Asociación Odontológica Argentina
Country Representative, International Society for Laser in Dentistry ISLD

JOSIMERI HEBLING
Profesora e Investigadora, Departamento de Ortodoncia y Odontopediatría, Facultad de Odontología de Araraquara, UNESP, Brasil
Profesor Visitante, Universidad de Michigan, Estados Unidos

ALICIA HIDALGO DE BARRANCOS MOONEY
Posgrado en Gestión Estratégica de Servicios Odontológicos, Universidad Argentina de la Empresa, Buenos Aires. Posgrado en Mercadotecnia, Universidad de Palermo, Buenos Aires

GUSTAVO JIMÉNEZ LOZANO
Profesor Consulto, Facultad de Odontología, Universidad Maimónides
Profesor Titular de las Cátedras V y VI de Operatoria Dental, Universidad John F. Kennedy
Profesor Titular del Departamento de Operatoria Dental, Facultad de Odontología, Universidad Maimónides
Ex Profesor Regular Adjunto de Técnica de Operatoria Dental, Facultad de Odontología, Universidad de Buenos Aires

JORGE A. JIMÉNEZ LOZANO
Profesor Asociado del Departamento de Operatoria Dental, Facultad de Odontología, Universidad Maimónides
Docente Autorizado y Jefe de Trabajos Prácticos, Cátedra Clínica I de Operatoria Dental, Facultad de Odontología, Universidad de Buenos Aires

SERGIO G. KOHEN
Profesor Adjunto de Odontología Integral Adultos, Facultad de Odontología, Universidad de Buenos Aires
Profesor de Posgrado de la Asociación Odontológica Argentina y de la Universidad del Salvador

LILIANA R. LEVÍN
Especialista en Odontopediatría
Profesora Adjunta de las Cátedras Clínica Integrada "A" y Clínica Preventiva, Facultad de Odontología, Universidad Maimónides
Docente Titular de la Asociación Odontológica Argentina

MARÍA ELEONORA MACCHI
Odontóloga y Jefa de Trabajos Prácticos de Materiales Dentales, Facultad de Odontología, Universidad de Buenos Aires
Profesora Titular, Materiales Dentales, Universidad Maimónides

RICARDO L. MACCHI
Odontólogo, Doctor en Odontología y Profesor Titular, Materiales Dentales, Facultad de Odontología, Universidad de Buenos Aires
Master of Science, Universidad de Michigan, Estados Unidos
Miembro de Número de la Academia Nacional de Odontología

PEDRO A. MACHADO BASTOS
Posgraduado en Clinical Dentristry por la Tufts University, Boston, Estados Unidos
Profesor Acreditado de Posgrado en Dentística Restauradora, Facultad de Odontología de Baurú, Universidad de São Paulo, Brasil
Profesor Visitante del Departamento de Biomateriales, Universidad de Alabama, Estados Unidos

FERNANDO MARAVANKIN
Profesor Titular de Operatoria Dental I, Escuela de Odontología USAL/AOA, Buenos Aires
Docente Titular, Escuela de Posgrado, Asociación Odontológica Argentina, Buenos Aires
Especialista en Prótesis Parcial, Universidad de Buenos Aires
Profesor Invitado de la Carrera de Especialista en Operatoria Dental, Universidad Estadual de Porto Alegre, Brasil

BEATRIZ MARESCA
Ex Vicedecana de la Universidad de Buenos Aires
Ex Titular de la Cátedra de Endodoncia, Facultad de Odontología, Universidad de Buenos Aires

NICOLÁS ORTIZ
Docente de la Escuela de Posgrado del Colegio de Odontólogos, Provincia de Buenos Aires, Distrito 1
Ex Docente de la Sociedad Odontológica La Plata
Miembro Colaborador en Costos de la Asociación Odontológica Argentina
Titular de la Página Web
www.costosenodontologia.com.ar

JAIME OTERO MARTÍNEZ
Maestría de Gerencia de Servicios de Salud, Universidad Nacional Mayor de San Marcos
Diplomado en Marketing, Escuela de la Empresa de Lima
Ex Presidente de la Asociación Iberoamericana de Ortodoncistas y del Colegio Odontológico del Perú
Presidente del Instituto Panamericano de Gestión de la Salud, Perú

JAIME I. OTERO INJOQUE
Diplomado en Odontopediatría, Universidad Peruana Cayetano Heredia
Maestría de Gerencia de Servicios de Salud, Universidad Nacional Mayor de San Marcos, Perú

CLOVIS PAGANI
Maestro y Doctor en Clínicas Odontológicas, Facultad de Odontología, Universidad de São Paulo, Brasil
Profesor Libre Docente de Odontología Restauradora; Profesor Adjunto de Odontología Restauradora, FOSJC, Universidad Estatal Paulista, Brasil
Profesor del Curso de Posgrado (Maestrado y Doctorado), FOSJC, Universidad Estatal Paulista, Brasil

ANA LÚCIA PEREIRA BRANDI
Posgraduada en Estética Reparadora, JEAPON y RGO
Curso de Estética en la EAP, APCD, Brasil

LAURA MARIA PEREIRA MORAES
Posgraduada en Estética Reparadora, JEAPON
Posgraduada en Endodoncia y Odontopediatría, EAP, ABO/RS, Brasil

SUSANA PIOVANO
Profesora Titular, Odontología Preventiva y Comunitaria, Facultad de Odontología, Universidad de Buenos Aires

GUILLERMO A. RODRÍGUEZ
Ex Director del Área de Cariología y Odontología Estética, Facultad de Odontología, Universidad Maimónides
Ex Profesor Titular de Clínica Preventiva, Facultad de Odontología, Universidad Maimónides
Ex Profesor Titular de Clínica Integrada "A", Facultad de Odontología, Universidad Maimónides

HUGO ROMANELLI
Doctor en Odontología, Universidad de Buenos Aires
Curso de Posgrado en Periodoncia, UCLA
Profesor Titular de la Cátedra de Periodoncia, Universidad Maimónides

ORESTES WALTER SIUTTI
Ex Profesor Titular de la Cátedra Técnica de Operatoria Dental, Facultades de Odontología de la Universidad de Buenos Aires y de la Universidad Nacional de La Plata
Profesor Emérito de la Facultad de Odontología de la Universidad Nacional de La Plata
Miembro de Número de la Academia Nacional de Odontología
Director del Museo y Centro de Estudios Históricos de la Facultad de Odontología de la Universidad de Buenos Aires y de la Asociación Odontológica Argentina

ALDO SQUASSI
Profesor Adjunto, Odontología Preventiva y Comunitaria
Director de la Clínica para Pacientes de Alto Riesgo, Facultad de Odontología, Universidad de Buenos Aires
Advanced Training Program in General Dentistry; Eastman Dental Center, Universidad de Rochester, Estados Unidos

HENRIQUE TEITELBAUM
Presidente de la Asociación Brasileña de Odontología
Especialista en Operatoria
Profesor de Operatoria, Curso de Posgrado de la Asociación Brasileña de Odontología, ABO/RS
Dictante de Cursos y Conferencias

ELVIO H. TROIELLI
Especialista en Prótesis
Fellow del International College of Dentists
Profesor Titular, Cátedra de Prótesis I, Facultad de Odontología, Universidad Maimónides
Profesor Titular, Especialidad de Prótesis, Facultad de Odontología, Universidad Maimónides

PABLO AGUSTÍN VARAS
Jefe de Trabajos Prácticos, Cátedra Clínica I de Operatoria Dental, Facultad de Odontología, Universidad de Buenos Aires
Ex Jefe de Trabajos Prácticos de la Cátedra Biología Celular, Histología y Embriología, FOUM
Miembro de la Comisión Directiva de la Sociedad de Operatoria Dental y Materiales Dentales (SODYMD)

FEDERICO A. VIALE
Jefe de Trabajos Prácticos, Cátedra de Técnica de Operatoria Dental, Facultad de Odontología, Universidad de Buenos Aires
Ex Docente de las Cátedras de Endodoncia y de Clínica I de Operatoria Dental, Facultad de Odontología, Universidad de Buenos Aires
Ex Docente de la Escuela de Perfeccionamiento de la Asociación Odontológica Argentina

MARCELO VINAI
Docente de la Escuela de Posgrado, Asociación Odontológica Argentina
Docente de la Escuela de Posgrado, Sociedad Odontológica La Plata

Prólogo de la cuarta edición

Es para mí un honor y un gran placer prologar la cuarta edición de *Operatoria Dental*, de Julio Barrancos Mooney, con quien me une una amistad de seis décadas.

Sumergido en una especialidad diferente, conocía la existencia de las distintas ediciones del libro, pero nunca había ido realmente más allá de una sucinta hojeada.

Ahora, compelido por la honrosa invitación del autor, me he adentrado detalladamente en algunas partes de este magnífico libro para constatar, sin sorpresa, pero sí con gran admiración, la excelencia de la obra.

Quienes conocemos a Julio Barrancos Mooney desde sus años estudiantiles sabemos de su rigor científico, su amor al estudio, su disciplina, sus dotes organizativas y su excepcional habilidad técnica.

Todas estas características, más su gran capacidad docente y su estilo claro y didáctico se reflejan en este texto, que llevará a la odontología argentina a un lugar preeminente en el mundo.

Operatoria Dental. Integración Clínica, es mucho más de lo que su nombre indica. Abarca en forma completa y detallada la organización y el planeamiento de un consultorio dental, el instrumental y la tecnología clásica y avanzada, los conceptos de histología y cariología y su relación con otras ramas de la odontología, para llegar a su tema principal: las preparaciones cavitarias y los distintos materiales de obturación, cubriendo también desde las incrustaciones metálicas y las amalgamas hasta los materiales más modernos.

Es digna de resaltar la coautoría del doctor Patricio J. Barrancos, destacado profesor de Operatoria Dental de la Universidad de Buenos Aires. Su valioso aporte en la dirección general y en capítulos de innegable jerarquía califica excepcionalmente a esta obra como de suma actualidad.

Merecen mención aparte las numerosas y excelentes ilustraciones, muchas en color, incluidos los dibujos de Graciela Aguerre de Barrancos, que permiten acceder a la información en forma rápida y clara.

Los diferentes capítulos no son sólo un acopio de datos y técnicas, sino una razonada presentación de todos los aspectos científicos y prácticos, útiles para el estudiante y el odontólogo bisoño, pero también para el especialista avezado.

La organización bien pensada y lógica, la información al día, la minuciosa y razonada descripción de técnicas y métodos otorgan a la obra su extraordinario valor.

Los numerosos colaboradores, en su mayoría destacados docentes e investigadores de la Universidad de Buenos Aires, la Universidad Maimónides y otras universidades latinoamericanas, han brindado capítulos de alto nivel, que la dirección y orientación general de los doctores Barrancos ha amalgamado en un texto coherente, de gran trascendencia científica y práctica.

La nueva edición de este libro será, como las anteriores, una obra fundamental en el mundo de habla hispana y a ella deberá recurrir todo profesional que quiera estar al día en los imprescindibles aspectos de la odontología clínica.

La traducción a diversos idiomas sería, sin duda alguna, un aporte de relevante importancia para los lectores de otros países.

Fermín Carranza

Profesor Emérito
Universidad de California,
Los Ángeles

Prólogo de la primera edición

Prologar un libro de Julio Barrancos Mooney es, además de una satisfacción personal, una gran responsabilidad, puesto que este libro pareciera ser la síntesis contemporánea de lo realizado hasta ahora en esta disciplina de la odontología que es la Operatoria Dental. Pero no es una mera síntesis, sino un acopio de conclusiones que apuntan a una práctica desprovista de misticismos y de prejuicios y permiten encarar, con toda la idoneidad de la que es capaz el autor, el ejercicio de una disciplina que es el quehacer nato y cotidiano de la odontología.

Estas palabras no pretenden presentar al autor a sus lectores. Quien abra este libro por primera vez sabe ya que la rigidez científica es un patrimonio que Julio Barrancos Mooney poseyó desde el primer día de su graduación; pero una rigidez científica no desprovista de la necesaria flexibilidad que muchas veces requiere la clínica para escapar a la ortodoxia fría y adecuarla a las cambiantes posibilidades del progreso y la evolución de la ciencia.

Pero quien abra una vez este libro seguramente no podrá ya prescindir de él si pretende que su ejercicio profesional esté acorde con la última palabra escrita sobre Operatoria Dental. No me llama la atención –porque mi vínculo personal con Julio Barrancos Mooney me lo había hecho sospechar– que las consideraciones de sus 19 capítulos sean mucho más que normas estrictas de la especialidad para convertirse en normas de aplicación en casi todas las disciplinas de la Odontología.

Desde la elemental definición de cavidad hasta la aguda indicación del contorno cavitario, desde su incursión en aspectos atípicos de las preparaciones hasta sus observaciones sobre las características dentinarias, todo es enjundioso y de una claridad meridiana, manejado con una capacidad didáctica poco común.

El autor ha dedicado su larga vida profesional y docente a la operatoria dental, y ésta, su primera obra pública, es seguramente el balance de más de 30 años de ejercicio autocrítico.

Si tuviera que sintetizar mi concepto personal diría que celebro su aparición, pues los conceptos vertidos, las técnicas descritas, las bases sobre las que sustenta todas sus indicaciones y su incuestionable acervo cultural y científico la hacen lectura obligada tanto para el estudiante –que encontrará en ella la guía fundamental de su ejercicio profesional futuro– como para el odontólogo general y aun para el especialista de ésta y otras disciplinas, a quienes los fundamentos básicos de que se vale Barrancos Mooney en su obra les permitirán adecuar su práctica a los requerimientos de la odontología moderna.

Héctor Maddalena

Ex Profesor Titular de la Facultad de Odontología de Buenos Aires.

Buenos Aires, 1981

Prefacio

Cuando en noviembre de 2002, Hugo Brik nos citó en Editorial Médica Panamericana para invitarnos a escribir la cuarta edición de nuestro libro, no teníamos una idea exacta de cómo lo íbamos a encarar. La respuesta inmediata fue definitivamente "sí", aunque miles de pensamientos pasaron por nuestras cabezas. ¿Cómo actualizar un texto que nos parecía tan completo y que ya tenía un enorme éxito editorial? ¿Qué temas nuevos debían ser incorporados y, sobre todo, qué capítulos de las tres ediciones anteriores merecían estar nuevamente en el libro, tras una cuidadosa selección y actualización de sus contenidos?

En primer lugar, tomamos la decisión de compartir la responsabilidad de desempeñar juntos la autoría general de la obra, una idea que nos llenó de emoción.

Ambos teníamos una idéntica pasión por la docencia universitaria desde jóvenes, el mismo pensamiento sobre la odontología conservadora, inmensa sintonía en las actividades científicas que realizábamos y también sentíamos el mismo amor por escribir artículos y publicaciones así como utilizar multimedios en la enseñanza.

Luego de transcurridos veinticinco años a lo largo de los cuales se publicaron y difundieron en Latinoamérica y España nuestros primeros tres libros sobre la especialidad, que en sus comienzos trataban exclusivamente acerca de operatoria dental, considerábamos muy importante ahora incorporar diversas temáticas que permitieran integrar esta disciplina, la más utilizada en la práctica diaria, con muchas otras que desarrolla el odontólogo general en su consultorio.

Un aspecto importante que debíamos contemplar era la necesidad de contar con un secretario de redacción eficiente, con dominio de la computación, del manejo de archivos en inglés y portugués, que fuera experto en las tareas de corrección de textos y manejo de las ilustraciones. Esas funciones recayeron en Pablo Agustín Varas, eficaz colaborador en las ediciones anteriores, quien además de cumplir con los requisitos mencionados, agregaba ahora a su currículo el hecho de ser odontólogo, docente universitario y dictante de cursos y conferencias sobre la especialidad.

Una vez conformado el equipo inicial, nos abocamos a la tarea de definir los capítulos e invitar a participar a nuestro proyecto a distinguidos colaboradores de Argentina, Brasil, Perú, España, Estados Unidos y Bélgica.

Finalmente la obra quedó conformada así: se titula *Operatoria Dental, Integración Clínica. Cuarta edición.* Consta de 59 capítulos divididos en cuatro partes: *Parte I: "El consultorio odontológico moderno"* (capítulos 2 a 13); *Parte II: "Ciencias y prácticas relacionadas con la operatoria dental"* (capítulos 14 a 27); *Parte III: "Tratamientos, materiales y técnicas"* (capítulos 28 a 39) y *Parte IV: "Restauraciones" (capítulos 40 a 59).*

Como preámbulo a la primera parte, el texto comienza con la Introducción, en la que los autores y Delia Arrigó reiteran los conceptos expresados en ediciones anteriores referentes a la definición de la disciplina; los conocimientos indispensables; las relaciones con otras especialidades; las condiciones que debe reunir un odontólogo; su responsabilidad frente a la comunidad; la necesidad de aprendizaje y actualización; el pasado, presente y futuro de la operatoria dental y el papel de las instituciones profesionales.

Ya en la *primera parte. "El consultorio odontológico moderno"*, el texto continúa con los capítulos que se refieren específicamente al consultorio odontológico, comenzando con una descripción detallada de las instalaciones y los equipamientos básicos a cargo de Julio Barrancos Mooney y Pablo Agustín Varas (cap. 2). Alicia Hidalgo y Gloria Silvia Martínez se ocupan luego, con suficiencia e idoneidad, de la administración de un consultorio tipo (cap. 3). Estos conceptos se complementan con la

exhaustiva exposición de María Eugenia Beretta sobre el palpitante tema del gerenciamiento en odontología (cap. 4). Avanza la obra con una osada incursión en el fascinante mundo de la informática: en el capítulo 5, Patricio J. Barrancos nos introduce en la era digital, con una completísima descripción de los múltiples usos de la computadora en el consultorio dental, mientras que en el capítulo siguiente (cap. 6) nos ilustra sobre la obtención de imágenes digitales mediante cámaras electrónicas. Todo esto se complementa en el capítulo 7, donde otro experto en el área, Cléber B. Pereira, junto con sus hijas Ana Lúcia Pereira Brandi y Laura Maria Pereira Moraes, nos informa sobre la manipulación de imágenes electrónicas y presenta magníficos ejemplos clínicos de su uso en ortodoncia y en rehabilitación dentaria. Cambiando de tema, en el capítulo 8, Asunción Barrancos, Licenciada en Psicología, incursiona en el espinoso asunto de las relaciones entre el paciente y el profesional con énfasis en la primera entrevista, el cuidado del paciente anciano, la relación con el paciente niño, el manejo del miedo y la odontofobia. En los capítulos que siguen se vuelve a los temas odontológicos: en el 9, los Dagum, padre e hijo, hablan, con experiencia, sobre el importante campo de las radiografías en operatoria dental. En el 10, Julio Barrancos Mooney junto con Jorge Jiménez Lozano y Guillermo A. Rodríguez, describen con detalle el instrumental usado en operatoria dental. En el 11, Rafael A. Gutiérrez aborda acertadamente el novísimo campo del láser enfocado a su uso en la disciplina y relata con suficiencia las ventajas e inconvenientes de esta tecnología de punta. En el 12, Ricardo Barrancos Mooney y Julio Barrancos Mooney se refieren a ergonomía, enfatizando las consecuencias de las malas posiciones de trabajo sobre la salud del profesional. Finaliza esta serie con el capítulo 13, en el que tres colegas peruanos: Jaime Otero Martínez, Jaime Ignacio Otero Injoque y Mariella Chávez Tuñón se refieren a la bioseguridad en la práctica odontológica, un tema que las infecciones cruzadas han puesto sobre el tapete en la actualidad.

Entrando en la *segunda parte "Ciencias y prácticas relacionadas con la operatoria dental"*, en el capítulo 14 denominado "Aparato masticatorio", Facundo Caride y Edgardo R. Caride actualizan con solvencia este tema que presentamos en la primera edición. Le sigue un clásico: "Histología dentaria" a cargo, como siempre, de Jorge Frydman. A continuación, un tema nuevo: "Semiología de la mucosa bucal", muy necesario por el rol que debe desempeñar el odontólogo en la detección de patologías, explicado en forma idónea por Eduardo Ceccotti, un experto en la materia. En el capítulo 17, Ana María Collet y Beatriz M. Guglielmotti describen con erudición las patologías dentarias de etiología no infecciosa.

Los tres capítulos siguientes se ocupan de cariología, un tema fundamental: en el 18, Guillermo Rodríguez y Julio Barrancos Mooney analizan exhaustivamente los conocimientos actuales sobre esta patología. En el 19, Susana Piovano pone al día su examen y diagnóstico, y en el 20, Noemí Bordoni y Aldo Squassi hacen lo propio con la prevención en cariología, dos clásicos en operatoria.

En el capítulo 21, Hugo Romanelli actualiza el importante campo de la periodoncia poniendo énfasis en sus relaciones con la operatoria dental. En el 22 un tema novedoso: caries de raíz, tratado con maestría por Axel Endruhn, mientras que en el 23 reeditamos otro clásico: "Oclusión y odontología restauradora", de José Dos Santos y Raúl Caffesse.

En los capítulos 24: "Campo operatorio", de Julio Barrancos Mooney y Guillermo A. Rodríguez; 25: "Principios generales de las preparaciones", de Julio Barrancos Mooney, Gonzalo S. Barrancos y Orestes W. Siutti; 26: "Principios mecánicos", de Julio Barrancos Mooney y Gonzalo S. Barrancos; 27: "Principios biológicos", de Julio Barrancos Mooney y Carlos A. de Souza Costa, los autores y colaboradores mencionados actualizan estos importantes temas que conforman una filosofía de trabajo y constituyen la esencia del libro.

Pasamos ahora a la tercera parte *"Tratamientos, materiales y técnicas"*. En el capítulo 28, Julio Barrancos Mooney se ocupa del tratamiento integral; en el 29, Noemí Bordoni y Aldo Squassi ponen al día los tratamientos preventivos en cariología, tema que se enlaza con el del capítulo 30: "Tratamiento de lesiones incipientes. Operatoria dental mínimamente invasiva", de Julio Barrancos Mooney, y con el 31: "Operatoria dental pediátrica", de Liliana Levin y Ricardo Barrancos Mooney. Le sigue el 32: "Protección dentinopulpar", a cargo del investigador brasileño Carlos A. de Souza Costa y su colaboradora Josimeri Hebling, y Beatriz Maresca. Ricardo L. Macchi, fiel colaborador de todas las ediciones anteriores se ocupa de explicar los principios de la adhesión a estructuras dentarias en el 33 y actualiza el controversial tema de la amalgama (35). Otro colaborador y amigo personal, el

brasileño Pedro Américo Machado Bastos, junto con su colega Clovis Pagani, nos asesora sobre la selección del material restaurador en el capítulo 34. Martín H. Edelberg analiza el importante tema de los ionómeros vítreos y compómeros (36) mientras que en el 37 María Eleonora Macchi hace lo mismo con los composites: tipos y selección, y Patricio J. Barrancos nos muestra la manipulación y comportamiento de los composites (38). Termina la serie de tratamientos, materiales y técnicas Sergio Kohen, con la adhesión a metal y otras superficies (39).

Llegamos por último a la cuarta parte *"Restauraciones"*, que comienza con el capítulo 40, "Consideraciones estéticas en operatoria dental", un excelente análisis a cargo de Federico Viale. Le siguen el 41: "Modificaciones morfológicas", de Julio Barrancos Mooney y Patricio J. Barrancos y el 42: "Protocolos y procedimientos comunes de las restauraciones adhesivas", de Guillermo A. Rodríguez y Pablo Agustín Varas, basados en una minuciosa revisión bibliográfica. Aquí empiezan las restauraciones propiamente dichas. En el capítulo 43: "Restauraciones estéticas de clase I" y en el 44: "Restauraciones estéticas de clase II", a cargo de Julio Barrancos Mooney y Guillermo A. Rodríguez, los autores analizan estos dos tipos de restauraciones. Se repite ahora un clásico: "Restauraciones de clase III estrictamente proximales", de Roberto González (45). Continúa el colega Henrique Teitelbaum, incansable viajero, representando siempre con honor la odontología brasileña, con su tema sobre restauraciones de clase III medianas y grandes (46). Siguen el 47: "Restauraciones de clase IV", de Gonzalo S. Barrancos; el 48: "Restauraciones estéticas cervicales", de Gustavo Jiménez Lozano y Jorge Jiménez Lozano y termina la serie de restauraciones con el 49: "Restauraciones de amalgama", de Julio Barrancos Mooney y Patricio J. Barrancos.

La obra continúa con los capítulos 50: "Blanqueamiento", de Enrique Berjolis y Ezequiel Aberastain, que se enlaza de inmediato con el 51: "Carillas estéticas", de Julio Barrancos Mooney y Patricio J. Barrancos.

Entrando en las restauraciones rígidas presentamos el capítulo 52: "Incrustaciones metálicas", desarrollado por Marcelo Vinai. Cubren el campo de las estéticas, las incrustaciones de composite de Julio Barrancos Mooney y Patricio J. Barrancos (53); las restauraciones indirectas con resinas de última generación (54) y las incrustaciones de porcelana, ambas a cargo de Guillermo Rodríguez (55).

Concluye este tratado con el capítulo 56: "Alternativas posendodónticas", un análisis muy completo de las diferentes posibilidades realizado por el equipo de la Universidad Maimónides que integran Elías Feldman, Elvio Troielli y Mariano Agüero. Sigue una prolija y bien documentada evaluación de las restauraciones (57) por el brillante docente Fernando Maravankin, de la carrera de Odontología de la AOA, Universidad del Salvador.

Y para finalizar, los capítulos sobre Costos y de Marketing en operatoria dental a cargo de Nicolás Ortiz (58) y Patricio J. Barrancos (59).

Todos los dibujos de *Operatoria Dental. Cuarta Edición*, al igual que los de los libros anteriores, fueron realizados por Graciela Aguerre de Barrancos Mooney, con la eficiencia y la prolijidad que la caracterizan.

Tanto los autores como los colaboradores ofrecemos esta nueva obra a los profesionales de habla hispana y portuguesa. Confiamos haber cumplido con el objetivo de realizar un aporte amplio a la difusión de esta disciplina, imprescindible para completar la formación de un profesional competente.

Julio Barrancos Mooney
Patricio J. Barrancos

Agradecimientos

Como en las ediciones anteriores, volvemos a rendir respetuoso homenaje a los grandes maestros: Nicolás Parula, Araldo Ritacco, Fernando Pinto, Pedro Saizar, Oscar Maisto, Fermín Carranza (padre), María Inés Egozcue, Rodolfo Erausquin y Bernardo Houssay, figuras ejemplares en la enseñanza y la investigación en Hispanoamérica, y recordamos con emoción a nuestro padre y abuelo Publio E. Barrancos, quien nos enseñó a querer la odontología, y a William Lowe y Jorge T. French, destacados profesionales de décadas pasadas en el país, estrechamente relacionados con nuestra formación.

En forma especial agradecemos a nuestro hijo y hermano, el Dr. Gonzalo S. Barrancos, colega, actualmente radicado en España, por sus ideas, sus atinadas observaciones, su contribución científica y la excelente calidad de sus casos clínicos.

Queremos agradecer además a los colaboradores de esta obra, prestigiosos clínicos, docentes e investigadores quienes, además de haber aportado un material de enorme valor científico, nos alentaron constantemente en esta tarea y nos honran con su amistad. Ellos son: Delia Arrigó, Pablo Agustín Varas, Alicia Hidalgo, Gloria Silvia Martínez, María Eugenia Beretta, Cléber B. Pereira, Ana Lúcia Pereira Brandi, Laura Maria Pereira Moraes, Asunción Barrancos, Hugo Dagum, Hugo Dagum (h.), Jorge Alejandro Jiménez Lozano, Guillermo A. Rodríguez, Rafael Adolfo Gutiérrez, Ricardo Barrancos Mooney, Jaime Otero M., Jaime Ignacio Otero I., Mariella Chávez Tuñón, Facundo Caride, Edgardo Rodolfo Caride, Jorge Frydman, Eduardo Ceccotti, Ana María Collet, Beatriz Guglielmotti, Susana Piovano, Noemí Bordoni, Aldo Squassi, Hugo Romanelli, Axel Endruhn, Raul Caffesse, José Dos Santos, Orestes Walter Siutti, Carlos Alberto De Souza Costa, Josimeri Hebling, Gonzalo S. Barrancos, Liliana Levín, Beatriz Maresca, Ricardo L. Macchi, Pedro Américo Machado Bastos, Clovis Pagani, Martín H. Edelberg, María Eleonora Macchi, Sergio G. Kohen, Federico Viale, Roberto A.González, Henrique Teitelbaum, Gustavo Jiménez Lozano, Enrique Berjolis, Ezequiel Aberastain, Marcelo Vinai, Elvio H. Troielli, Fernando Maravankin, Nicolás Ortiz y Elías Feldman.

Otras personas que merecen nuestra gratitud por su valiosa colaboración, apoyo indeclinable y constante aliento son: Fermín A. Carranza, autor del cálido prólogo, quien nos honra con su amistad de más de medio siglo; Delia Arrigó y todos los compañeros de docencia en la Facultad de Odontología de la Universidad Maimónides. Recordamos con emoción a los amigos y colaboradores de las otras ediciones, pero que ya se fueron: Ruth Borensztein, Enrique Basrani, Elías Feldman, Marcelo Galante, José Manuel Lueje y Dioracy Fonterrada Vieira, entre otros.

Vale nuestro agradecimiento a Sandra Rocchi y al "Grupo de Tareas" conformado para esta edición. Ellas son Miriam Jordanoff, Carla De Franceschi y Viviana Scandolara, quienes se encargaron de las búsquedas bibliográficas y de las traducciones. También por la valiosa colaboración brindada por Guillermo Grimberg, Enrique Gedikian, Mariela Schiavonni, Mabel Banegas y Alejandra Calderón, por facilitarnos material fotográfico usado en la obra.

Agradecemos además al personal de la biblioteca de la Asociación Odontológica Argentina; a la licenciada Inés García Uranga, directora de la biblioteca de la Universidad Maimónides, el aporte de información cedido para el capítulo de cariología; a Gustavo Soria, estudiante de la carrera de Odontología; a la señora Feger Ulrike, de la Biblioteca de la Universidad de Freiburg, Alemania; a Gustavo García y Florencia Shuman, y a Ana María Fontán en las búsquedas bibliográficas, de la Biblioteca de la Asociación Odontológica Argentina y a su directora Ana María Llorenz; y a la doctora Sandra Salgado, de la Hemeroteca de la Facultad de Odontología de la Universidad de Buenos Aires. Una mención especial al doctor Cristian Amerise de Tucumán, Argentina, por su colaboración con información sobre el diagnóstico de las lesiones oclusales.

Reiterando lo expresado en las otras ediciones y con el riesgo de omisiones involuntarias, debemos agradecer, por sus contribuciones científicas, enseñanzas, sugerencias, propuestas, permanente y desinteresado aporte de ideas, a Guido Vanherle, de Bélgica; José Mondelli, María Fidela de Lima Navarro y el equipo de Baurú, Haroldo Cauduro, Joâo Carlos Gomes y sus colaboradores de Ponta Grossa, Narciso Baratieri y su equipo de Florianópolis y Wilson Garone de San Pablo, Brasil; Juan Antonio López Calvo, Javier García Barbero, José Jiménez Frías, Arturo Martínez Berná, Francisco Gasca, Lorenzo Portero, Mariano Sanz, Elda Spais y Adolfo Boll, de España; Guillermo MacPherson, José Antonio Amado Rivas, Carol Rosenberg, Rubén Quintana, Aliro San Martín y Oscar Steenbecker, de Chile; David y Ana Loza, Julio Begazo, Ramón Castillo, Manuel Flores Rubio, Mariano Flores Rubio y Gilberto Henostroza, de Perú.

También a Marcos Regato R., de Ecuador; Carlos León Díaz de Venezuela; Víctor R. Vera Vierci de Paraguay; Héctor M. Dell'Acqua, de Uruguay; Carlos Borja B., Armando Caballero C, Rodolfo Flores A y Rafael Roca Hillmann, de Bolivia; Rafael Mejicano Díaz, de Guatemala; Eduardo Sierra, de Panamá; Ernesto Acuña, de México; José M. Heredia, de Santo Domingo; Rafael Enguelberg, Alejandro Alaluf, Samuel Leyt, Jaime Pietrokowsky y Fanny Ran, de Israel; Daryl Beach, Yojiro Kawamura, Takao Fusayama y su equipo, de la Universidad de Tokio y Fukuo Morita, O. Kimura y T. Taniguchi, de Japón.

A nuestros colegas y amigos argentinos –entre muchos otros cuya involuntaria omisión no significa olvido– Juan Carlos Fernández, Rodolfo Rannazzo, Ana Pereira, Alberto Dell'Acqua, Sergio Gamberg, Eduardo Lanata, Alfredo N. Presa, Guillermo Pisarenko, Carlos Mazariegos, Jorge Canzani, Héctor Maddalena, Alejandro Maddalena, Carlos Spielberg, Hugo Furze, Ildefonso Ishikawa, Mabel Capurro, Ernesto García, José Carlos Elgoyhen, Juan Antonio Pezza, Alberto Lifschitz, Ernesto Kolodzinski, Ernesto Levín, Julio Grassi Rolón, Emilia Bravo de Grassi, Eduardo Crawley, Isabel Barbeito, Julia Harfin, Francisco Brisco, Roberto Porter, Carlos E. López, Edmundo Sella, Karina Cipponeri, Pablo Abate, Norberto Lombardo y Luis Tamini Elicegui de Buenos Aires, Máximo Ledesma, Ricardo Pietromica, Lorenzo Novero y Ángel Contigiani de Santa Fe; Jorge Uribe Echeverría, Norma Uribe Echeverría, Enrique Fernández Bodereau, Enrique Fernández Bodereau (h.) y Julio Cabral de Córdoba; Carlos Conesa Alegre, Oscar Vinai y Blas Barletta, de La Plata; Raúl Ubieta, Guillermo Ubieta y Martiniano Francischetti, de Mar del Plata; Emilio Cos, de Bahía Blanca; Silvia Alsina, de Corrientes; Eduardo Romero, de Misiones; Salomón Kancyper y Virgilio Prevedel, de Tucumán; María del Sol Aguilar, de Bariloche; Máximo García Vidal, de Salta y tantos otros más de la Sociedad de Operatoria Dental y Materiales Dentales, de la Asociación Odontológica Argentina, del Círculo del Norte, del Círculo Argentino de Odontología, del International College of Dentists y de la Asociación Latinoamericana de Operatoria Dental y Biomateriales por su constante estímulo, intercambio de ideas y consulta permanente sobre temas de la especialidad. Una mención especial para Zulema Targovnik, destacada directora de la *Revista de la Asociación Odontológica Argentina*.

Damos gracias también a Alejandro, Vilma y Jessie Stern, Eduardo Pró y Mauricio Vallese por la capacitación recibida en el uso del video y la televisión como medios educativos en el ámbito de la salud y también a la Videoteca Central de la Facultad de Medicina de Buenos Aires, por las actividades allí desarrolladas.

Extendemos nuestro agradecimiento particular al personal docente y administrativo de la cátedra Clínica I de Operatoria Dental en Buenos Aires, con quienes compartimos ricas vivencias a lo largo de muchos años. Cabe citar a Roberto A. González, Carlos González Zanotto, Damián Basrani, Martín Buljevich, Marcela San Hilario y Leonardo Diguardi; en el turno noche a Darío Goldberg, Silvia Guralnik, Ezequiel Zavala, Federico Ruíz, Lorena González, Gustavo Litvak y Laura Leal, como también Fernanda Bello, Estela Marcellino y Marta Sastre, entre muchos colegas de un valioso y numeroso plantel. De tiempo atrás recordamos con afecto y reiteramos nuestro agradecimiento por las actividades realizadas junto a Ignacio Rechanik, Ramón Garate, Ángel Arias, Nilda Pizzorno y María Angélica Tarragó. Con respecto al personal administrativo, debemos mencionar a Sonia Oliva, Lucía Zavala, Elida Trancón y Noemí Alcodoy.

Un sincero agradecimiento a grandes amigos y docentes, Hernán Sánchez del Roscio y Carolina Trussi, del Grupo Progress; Daniel Bromberg,

Marcelo Holcer, Rita Levato, Enrique Migliarini y Daniel Pappola, quienes viven en España, y Ricardo Rivoiro, en Italia, del Ateneo de Calibración docente.

Por la excelente labor realizada en la edición de este libro y la calidad de las ilustraciones, utilizando tecnología de avanzada, agradecemos muy especialmente a Hugo Brik, Presidente de Editorial Médica Panamericana, –quien nos impulsó a escribir y dirigir esta obra– por su fe, amistad, confianza y respaldo permanentes; a sus directivos, Roberto y Daniel Brik. A Fernando Norbis, Alejandro Maveroff, Horacio Argente, Valeria Goddard, Flavia Vallejos, Gabriela Brik y a todo su personal jerárquico, administrativo y técnico.

A nuestros familiares, Consuelo Barrancos, Arquitecta, Asunción Barrancos, Licenciada en Psicología y Milagros Barrancos Crespo y a nuestra familia política, Jorge Erich Angaut, Dr. Carlos Cantale, Dra. Viviana Julián y Sandra Crespo, quienes con cariño nos alentaron siempre, nuestro afectuoso reconocimiento.

Y para nuestra amada esposa y madre Graciela, autora con oficio y técnica de los centenares de dibujos que ilustran el texto, amiga y consejera, incansable en su ayuda cotidiana, siempre comprensiva y sonriente, que ha sufrido durante estos largos años la gestación de esta obra compartiendo madrugadas y trasnochadas, y que nos ha brindado siempre su inestimable apoyo sin desmayos y todo su amor, nuestro total y más sincero agradecimiento.

Julio Barrancos Mooney
Patricio J. Barrancos

Homenaje a Julio Barrancos Mooney

En 1981, Margarita Muruzábal, directora durante muchos años de la Biblioteca de la Asociación Odontológica Argentina y valiosa colaboradora de la Editorial, nos pidió que mantuviéramos una entrevista con el doctor Julio Barrancos Mooney para considerar la posibilidad de escribir y publicar un libro sobre operatoria dental.

Así fue como Hugo Brik, por aquel entonces novel integrante de la empresa, concertó una cita con el profesor y se presentó una tarde de otoño en su residencia de Martínez, algo ansioso por el próximo encuentro con una figura de tan reconocida trayectoria en el medio odontológico de habla hispana. Ya desde ese día, la afabilidad y humanidad del profesor y su familia rompieron el hielo del primer encuentro y lo que podría haber sido un vínculo solamente comercial pronto se convirtió en el inicio de una sólida y recíproca amistad que duraría hasta el reciente fallecimiento del doctor Barrancos Mooney y que daría como resultado varias ediciones de obras de la especialidad, fruto de veinticinco años de ininterrumpida labor.

El profesor Julio Barrancos Mooney fue un apasionado de la odontología. Se consagró a través de más de cincuenta años a la enseñanza de la ciencia de la operatoria dental, formando innumerables generaciones de alumnos en las cátedras que presidió, en los posgrados universitarios en la Argentina, Latinoamérica, Europa, Estados Unidos y Japón. A todo lugar al que fue invitado concurrió con el honor que experimentan aquellos que comparten sus conocimientos de manera desinteresada.

Ejerció además la clínica privada, asistiendo con amor y dedicación a un gran número de pacientes que se incrementó con el correr de los años, sobre la base del reconocimiento a su entrega, su verdadero profesionalismo, su ciencia, su experiencia, su corrección y su don de gentes.

El espíritu de entrega docente y la especial vocación del doctor Barrancos Mooney lograron que, a través de sus publicaciones con nuestra Editorial, sus valiosos conocimientos fueran generosamente difundidos a toda la odontología de habla hispana.

Julio Barrancos Mooney, verdadero erudito en la materia, eligió hacer junto a Editorial Médica Panamericana también las tres ediciones que antecedieron a la presente *Operatoria Dental*, textos que significaron un valioso aporte y una puesta al día de los contenidos siempre crecientes de la especialidad. Colaboró también en forma activa con nosotros en la evaluación de proyectos de traducciones u obras de autores locales para su incorporación a nuestro cada día más nutrido catálogo de temas odontológicos.

Tenemos el gran honor de presentar ahora la cuarta edición, que cuenta con la colaboración del hijo del autor, Patricio J. Barrancos, a quien su padre invitara especialmente a participar desde el nacimiento de *Operatoria Dental, Integración clínica*

Patricio posee una amplia trayectoria de veintisiete años de profesión en la especialidad, es clínico, profesor universitario y también un apasionado de la Operatoria y de los nuevos medios de comunicación. Desde el inicio abrazó con entusiasmo el proyecto de su padre, colaborando con él en cada edición con nuevos capítulos, con un sólido aporte de investigación y un cúmulo de experiencia y conocimientos propios. Apreciamos también la labor de toda su familia, profundamente comprometida con las ediciones de estos libros, con la convicción de que continuarán el precioso legado de su ilustre iniciador.

Nos complace y nos honra haber podido contar durante veinticinco años con Julio Barrancos Mooney como amigo y autor de nuestra casa. Tras su triste desaparición física en 2004, sentimos que ese Amigo ha dejado un maravilloso legado científico y humano.

Por ello, Editorial Médica Panamericana desea agradecerle y rendirle especialmente un justo y merecido homenaje, que sabemos es compartido con miles de profesionales de todo el mundo.

Muchas gracias, Julio Barrancos Mooney.

Editorial Médica Panamericana

Autorizaciones

Además de las autorizaciones que figuran en el texto de los diferentes capítulos, se agradece a las siguientes firmas comerciales, instituciones y personas haber autorizado a mencionar sus productos y su colaboración.

Adolf Schweickhardt GmbH & Co.
Agfa
Air Techniques, Inc.
American Academy of Periodontology
American Association for Dental Research
American Dental Association
Analytic Technology Corp.
Ansur
Asociación Odontológica Argentina
BBS Biblioteca Nacional de la República Argentina
BBS Facultad de Medicina UBA
BBS Fundación Stern
Biblioteca de la Asociación Odontológica Argentina
Biblioteca de la Facultad de Medicina UBA
Biblioteca de la Facultad de Odontología UBA
Biblioteca Nacional de la República Argentina
Biblioteca de la Universidad Maimónides
Binario DOS, S.R.L.
Bireme
Brasseler USA - Komet
Canon
Casa Bernard S.A.C.I.
Codental S.A.
Coltene/Whaledent
Connectix
Confederación odontológica Argentina (CORA)
Corel Corp
Davis Schottlander & Davis, Ltd.
Delrina
Dencorp
Dental Medrano S.A.
Dental Therapeutics AB, Suecia
Dentsply Arg. S.A.C.I.
Dentsply Limited
Dialom
Dis-Den Odontología
Dra. Alexandra Casas Reyes
Dr. A. J. España Tost
Dr. D. Bratthall
Dr. Eduardo Pró
Dr. Francisco Eduardo Eraso
Dr. Guido Vanherle
Dr. Hugo Aguayo
Dr. Luis Suñol Periú
Dr. Nicolás Ferreira
Dr. Sergio Guandalini
"El Ateneo". Pedro García S.A. Librería
FDI World Dental Press Ltd.
Federación Dental Internacional
Gebr, Brasseler GmbH & Co KG
Gendex Dental Systems S.R.L.
Guillermo A. Grimberg S.R.L.
Hu-Friedy Mfg. Inc.
Hygienic Corp
Implamed Argentina
Intellinet
Internet: ADA Online
Internet: BBS Dental X Change
Internet: Dental Marketing Center
Internet: Dental Shopping Mall
Internet: Dental Products
Internet: Dental World
Internet: @Dentistry
Internet: DERWeb Image Library
Internet: Family Dent
Internet: Informed
Internet: JADA Online
Internet Magazine
Internet: Operative Dentistry
Internet: Odontomarketing

Internet: PC Magazine
Internet: P.R.Vademecum
Internet: R.O.D.E.
Internet: Teledentistry Network Newsletter
Internet: The Dental Shopping Mail
IOI S.A.C.I.
Iomega
Ivoclar North America, Inc.
Ivoclar-Vivadent
Jota A.G.
Juan Novacek S.A.
Kavo España
Kerr Manufacturing Company
L.M. Dental
Lund University, Sweden
Lycos
Macrodent S.A.
Maillefer Instruments S.A.
3M Argentina S.A.C.I.F. I.A.
Microsoft Corporation
Midwest Dental Products Corp.
M.L.S.
Moyco Union Broach
M.R.A. Associates Inc.
National Library of Medicine
Netscape
North Bel International S.R.L.
Olympus
Organización Panamericana de la Salud
Orion Corporation SOREDEX
Waak, photographer
Pan American Health Organization
Armando Panasonic
Panorama Odontológico
Parkell Products, Inc.
Pfingst and Company
Plástica Argentina I.C.A.P S.A.
Platinum
Plus Dental S.A.
Professional Software Solutions, Inc.
Quintessenz Verlags GmbH
Reality Publishing Co.
Scandinavian University Press
Schwert (Espada)
Specialités Septodont
Shofu Dental Corp.
Simedent S.A.
SPIRS
Tedequim S.R.L.
Universidad de Hiroshima, Japón
Universidad Nacional de La Plata
Universidad de Nagasaki, Japón
Universidad Maimónides, Argentina
Universidad de Minnesota, Estados Unidos.
Universidad de North Carolina, Estados Unidos.
Videoteca Central Facultad de Medicina,
Universidad de Buenos Aires
Ultradent Products, Incorporated
Williams & Wilkins
W & H
Ziff-Davis Publishing Company

Índice

Colaboradores VII
Prólogo de la cuarta edición XIII
Prólogo de la primera edición XV
Prefacio XVII
Agradecimientos XXI
Homenaje a Julio Barrancos Mooney XXV
Autorizaciones XXVII

1. INTRODUCCIÓN A LA OPERATORIA DENTAL 1
Julio Barrancos Mooney, Patricio J. Barrancos y Delia Arrigó

Definición de la disciplina 2
Conocimientos indispensables 3
División de la operatoria dental 3
Relaciones con otras especialidades 3
Condiciones que debe reunir un odontólogo 5
Responsabilidad del odontólogo frente a la comunidad 6
Necesidad de aprendizaje y actualización 6
Pasado, presente y futuro de la operatoria dental 7
Papel de las instituciones profesionales 7
Referencias 8

PARTE I: EL CONSULTORIO ODONTOLÓGICO MODERNO 9

2. CONSULTORIO ODONTOLÓGICO: NSTALACIÓN Y EQUIPAMIENTO 11
ulio Barrancos Mooney y Pablo Agustín Varas

eneralidades 11
ocales o áreas que integran un consultorio 12
laneamiento y diseño de un consultorio 13
nstalaciones técnicas 21
ala operatoria y especificaciones para el uipamiento 23
equisitos que deben cumplir los elementos que mponen el consultorio 23
ecepción del paciente 26
ayos Roentgen (Rayos X)
Aplicaciones de la alta tecnología en el consultorio odontológico 28
Sala de esterilización 30
Recepción y sala de espera 30
Conclusión 32
Referencias 33

3. ADMINISTRACIÓN DEL CONSULTORIO 35
Julio Barrancos Mooney, Alicia Hidalgo y Silvia Martínez

Introducción 35
Recepción del paciente 35
Ficha clínica 36
Movimiento de las fichas 36
Confección del odontograma 36
Manejo del libro de citas 37
Muebles y equipos 38
Referencias 39

4. GERENCIAMIENTO EN ODONTOLOGÍA 41
María Eugenia Beretta

Introducción 41
Gerencia de la salud 41
Eficacia y eficiencia 42
Solución de problemas 42
Plan estratégico 43
Calidad de la atención de la salud 44
Comunicación 46
Negociación 47
Sistema de información 48
Costos 49
Planificación de una empresa odontológica 49
Conclusión 51
Bibliografía 51

5. EL CONSULTORIO DIGITAL 53
Patricio J. Barrancos

Introducción 53
Actividades comunes y administrativas 53

Programas de gestión dental con imágenes 55
El consultorio dental digital soñado 56
Consultorio ideal de alta tecnología 56
Centrales de alarma 58
Programas de acceso remoto: trabaje en la PC de su consultorio desde cualquier lugar 59
EMedicalRecs 61
El consultorio conectado a Internet 61
El consultorio en la web 61
Conclusiones 66
Referencias 66

6. FOTOGRAFÍA DIGITAL EN ODONTOLOGÍA **67**
Patricio J. Barrancos

Digitalización 67
Guía para la captura y el archivo de las imágenes digitales 72
Equipamiento de cámaras dentales digitales 76
Conclusión 80
Referencias 82

7. MANIPULACIÓN DE IMÁGENES ELECTRÓNICAS **83**
Cléber Bidegain Pereira, Ana Lúcia Pereira Brandi y Laura Maria Pereira Moraes

Introducción 83
Ventajas de las imágenes 83
Captura de las imágenes 84
Manipulación de las imágenes 84
Un book de odontología 86
Legalidad de los archivos electrónicos 86
Firma digital del paciente 89
Fecha de autenticación y modificación de imágenes 89
Legalidad de los archivos digitales hoy en día 89
Referencias 89

8. RELACIÓN PACIENTE-PROFESIONAL **91**
Asunción Barrancos

Introducción 91
Primera parte: Odontología centrada en el paciente 91
Segunda parte: La entrevista clínica y la relación paciente-profesional 95
Conclusión 99
Bibliografía 99

9. RADIOLOGÍA EN OPERATORIA DENTAL **101**
Hugo Dagum y Hugo M. Dagum (h.)

Introducción 101
Consideraciones generales sobre técnica y procesado 102
Técnicas intrabucales de uso en operatoria dental 103
Radiología digital 106
Referencias 112

10. INSTRUMENTAL **115**
Julio Barrancos Mooney, Jorge A. Jiménez Lozano y Guillermo A. Rodríguez

Introducción 115
Instrumental activo 115
Instrumental cortante de mano 115
Instrumental rotatorio 132
Aparatología impulsora 147
Instrumental complementario 158
Instrumental para examen 159
Instrumental para preparar el campo operatorio 162
Instrumental para restauraciones 162
Instrumentos para llevar el material de restauración a la preparación 162
Atacadores y condensadores 162
Bruñidores 165
Talladores 165
Instrumental para la terminación y el recorte de obturaciones 166
Referencias 166

11. LÁSERES EN OPERATORIA DENTAL **169**
Rafael A. Gutiérrez

Generalidades 169
Principios básicos de la radiación láser 170
Interacción de la radiación láser con la materia viva 173
Factores de riesgo durante el uso del láser 174
Usos clínicos del láser en operatoria dental 177
Bibliografía 188

12. ERGONOMÍA **191**
Ricardo J. Barrancos Mooney y Julio Barrancos Mooney

Primera parte 191

Introducción
Principios básicos de la odontología "a cuatro manos" 191
Economía de movimientos en el consultorio 192
Concepto de puesto de trabajo 192
Posiciones de trabajo del paciente, el odontólogo y el asistente 193
Trastornos musculares y esqueléticos por malas posiciones de trabajo 193
Desarrollo de la bimanualidad 196
Predominio de la lateralidad 199
Posiciones de los dedos 199
Condiciones de los puntos de apoyo 200
Prensión del instrumental 202
Bandejas con instrumental preseleccionado 203
Maniobras básicas en la técnica a cuatro manos 204
205

SEGUNDA PARTE
La filosofía de Beach sobre ergonomía 209
Referencias 209
214

13. BIOSEGURIDAD EN LA PRÁCTICA ODONTOLÓGICA 215
Jaime Otero Martínez, Jaime I. Otero Injoque y Mariella Chávez Tuñón

Introducción 215
Generalidades sobre bioseguridad 215
Ficha de salud 216
Clasificación del instrumental odontológico 217
Enfermedades transmisibles en la práctica odontológica 218
Medidas de higiene y seguridad en relación con los pacientes 220
Sistema B.E.D.A. para control de infecciones 221
Referencias 238

PARTE II: CIENCIAS Y PRÁCTICAS RELACIONADAS CON LA OPERATORIA DENTAL 241

4. APARATO MASTICATORIO 243
acundo Caride y Edgardo R. Caride

ntroducción 243
escripción de la cavidad bucal 244
orfología dentaria 246
iso de la boca 247
Músculos de la masticación 247
Masticación 249
Articulación temporomandibular 249
Movimientos mandibulares 250
Otros aspectos del aparato masticatorio 250
Relaciones intermaxilares 251
Relaciones interdentarias 252
Influencia de la atrición 254
Fisiología de la oclusión 255
Bruxismo 256
Oclusión correcta 257
Movimientos y posiciones mandibulares 257
Referencias 259

15. HISTOLOGÍA DENTARIA 261
Julio Barrancos Mooney y Jorge Frydman

Introducción 261
Esmalte: estructura 261
Complejo dentina-pulpa 266
Dentina: composición química 266
Pulpa 271
Cemento dentario 277
Tejidos calcificados y antropología 277
Dientes temporarios 278
Referencias 278

16. SEMIOLOGÍA DE LA MUCOSA BUCAL 281
Eduardo L. Ceccotti

Introducción 281
Labios 281
Carrillos 284
Lengua 284
Paladar 286
Piso de la boca 286
Encía 287
Cuello 289

17. PATOLOGÍAS DENTARIAS DE ETIOLOGÍA NO INFECCIOSA 291
Ana María Collet y María Beatriz Guglielmotti

Introducción 291
Desgaste dentario 291
Pigmentaciones dentarias 293
Otras entidades: malformaciones dentarias 294
Bibliografía 295

18. CARIOLOGÍA 297
Julio Barrancos Mooney y Guillermo A. Rodríguez

Introducción 297
Formación y desarrollo de la biopelícula o placa dental 300
Caries de esmalte 307
Caries de la dentina 316
Caries de cemento y de raíz 328
Reacciones de defensa contra la caries 330
Reacción pulpar 332
Clasificación de caries 333
Referencias 336

19. EXAMEN Y DIAGNÓSTICO EN CARIOLOGÍA 341
Susana Piovano

Introducción 341
Diagnóstico 342
La dieta: un factor de riesgo cariogénico 343
El examen bucal 343
Placa dental 344
Examen y registro dentario 348
Saliva: un factor de riesgo cariogénico 353
Diagnósticos salivales 354
Factores y niveles de riesgo 358
Factores de riesgo en caries dental 358
Otras propuestas referidas al riesgo de caries dental 360
Riesgo cariogénico en niños 363
Resumen 364

ANEXO
El control de la infección en una sesión de consulta y diagnóstico 366
Bibliografía 369

20. PREVENCIÓN EN CARIOLOGÍA 373
Noemí Bordoni y Aldo Squassi

Introducción 373
Tecnología odontológica para la prevención de caries 373
Medidas preventivas de aplicación masiva 374
Medidas preventivas de aplicación individual 375
Bibliografía 391

21. PERIODONCIA Y OPERATORIA DENTAL 395
Hugo Romanelli

Introducción: la importancia de la periodoncia en el éxito de la operatoria dental 395
Estructuras normales gingivoperiodontales 396
Consideraciones respecto de la salud gingivoperiodontal 399
Diagnóstico clínico 400
Diagnóstico radiográfico 403
Preparación gingivoperiodontal previa a la restauración 403
1. Normalización de los tejidos periodontales 404
2. Preparación de las estructuras dentarias con tejidos gingivoperiodontales sanos para la realización de la reconstrucción 408
Corrección quirúrgica de la morfología gingival 415
Relación entre operatoria dental y periodoncia 415
Maniobras intraoperatorias que pueden lesionar los tejidos periodontales 416
Requisitos periodontales de una restauración 421
Consideraciones finales 425
Referencias 426

22. CARIES RADICULAR 429
Axel Endruhn

Introducción 429
Cemento radicular 429
Epidemiología de las caries de raíz 432
Histopatología de la caries radicular 436
Aspecto clínico de las caries radiculares 438
Diagnóstico de las caries radiculares 440
Tratamiento de las caries radiculares 443
Relación entre caries radicular y enfermedad periodontal 449
Conclusiones 457
Bibliografía 457

23. OCLUSIÓN Y ODONTOLOGÍA RESTURADORA 461
José dos Santos (h.) y Raúl G. Caffesse

Introducción 461
Oclusión: protocolo de tratamiento 461
Referencias 472

24. CAMPO OPERATORIO 473
Julio Barrancos Mooney y Guillermo A. Rodríguez

Introducción 473
Objetivos y pasos 473
Lavado y desinfección 474
Evaluación 474
Anestesia-Analgesia 477
Aislamiento 491
Tipos de aislamiento 494
Separación y protección 523

25. PRINCIPIOS GENERALES DE LAS PREPARACIONES 529
Julio Barrancos Mooney, Gonzalo S. Barrancos y Orestes Walter Siutti

Introducción 529
Cavidad o preparación 530
Restauración 530
Clasificación 530
Nomenclatura 531
Nomenclatura de preparaciones cavitarias 532
Factores cavitarios 535
Tiempos operatorios 536
Nuevo ordenamiento de los tiempos operatorios 537
Descripción 538
Referencias 579

26. PRINCIPIOS MECÁNICOS 583
Julio Barrancos Mooney y Gonzalo S. Barrancos

Conceptos generales 583
Propiedades mecánicas de los materiales 587
Aplicación de los principios mecánicos al diseño y al comportamiento de las restauraciones 592
Referencias 595

27. PRINCIPIOS BIOLÓGICOS 597
Julio Barrancos Mooney y Carlos Alberto de Souza Costa

Corte del esmalte 597
Corte de la dentina 600
Reacciones biológicas del complejo dentina-pulpa ante la preparación cavitaria 600
Respuesta pulpar a las maniobras operatorias 604
Referencias 610

PARTE III: TRATAMIENTOS, MATERIALES Y TÉCNICAS 613

28. TRATAMIENTO INTEGRAL 615
Julio Barrancos Mooney

Etapas de un plan de tratamiento integral 615
Tratamiento integral informatizado del paciente 619
Gonzalo S. Barrancos

29. TRATAMIENTOS PREVENTIVOS EN CARIOLOGÍA 629
Noemí Bordoni y Aldo Squassi

FLUORUROS Y CARIES DENTAL 629
Fundamentos para el uso preventivo y terapéutico de los fluoruros 629
Introducción 629
Mecanismos de acción del fluoruro sobre la cariogénesis 630
Uso de los fluoruros y su impacto sobre la caries dental 634

TRATAMIENTOS CONSERVADORES PARA LA CARIES DENTAL CAVITADA 640
Introducción 640
Inactivación de caries dental 641
Técnica de restauración atraumática (TRA) 643
Tratamiento químico de la caries dental 644
Protocolos 644
Bibliografía 648

30. TRATAMIENTO DE LESIONES INCIPIENTES: OPERATORIA DENTAL MÍNIMAMENTE INVASIVA 651
Julio Barrancos Mooney

Introducción 651
Remineralización 652
Sellado de hoyos y fisuras 657
Restauraciones sin preparación cavitaria
Restauraciones con mínima preparación cavitaria 661
Restauración preventiva en hoyos y fisuras 661
Restauración adhesiva en superficies libres 662
Conclusión 662
Referencias 662

31. OPERATORIA DENTAL PEDIÁTRICA **665**
Liliana Levín y Ricardo Barrancos Mooney

Introducción 665
La operatoria dental pediátrica: una visión crítica 665
Soluciones simples a problemas complejos 666
Revisión de materiales de uso habitual 666
Preparación del niño para las restauraciones 667
Restauraciones en la dentición primaria 668
Caries en los bebés: concepto de la "ventana de la infectividad" 668
Tratamientos en la dentición primaria y mixta 671
Caries oculta 672
Exámenes radiográficos 672
Restauraciones en la dentición primaria 673
Tratamiento de los dientes primarios anteriores 674
Restauraciones en dientes primarios posteriores: restauraciones intermedias 676
Técnica de restauración atraumática 676
Carisolv® 676
Clínica de las restauraciones en molares primarios 676
Coronas de acero inoxidable 680
El futuro de la operatoria dental pediátrica 683
Referencias 683

32. PROTECCIÓN DENTINOPULPAR **685**
Carlos Alberto de Souza Costa, Beatriz Maresca y Josimeri Hebling

Introducción 685
Causas de daño pulpar 686
Materiales de protección dentinopulpar 694
Selección del material de protección dentinopulpar 698
Aplicación clínica 701
Referencias 711

33. PRINCIPIOS DE LA ADHESIÓN A ESTRUCTURA DENTARIA **715**
Ricardo L. Macchi

Introducción 715
Tipos de adhesión 716
Conclusiones 726
Bibliografía 726

34. SELECCIÓN DEL MATERIAL RESTAURADOR **727**
Pedro A. Machado Bastos y Clovis Pagani

Introducción 727
Clasificación de los materiales restauradores 728
Propiedades de los materiales restauradores y sus implicaciones clínicas 730
Factores principales en la selección del material restaurador 736
Factores complementarios en la selección del material restaurador 738
Selección basada en diferentes formas de un mismo material 742
Referencias 745

35. AMALGAMA **747**
Ricardo L. Macchi

Introducción 747
La aleación para amalgama 747
La reacción con el mercurio 749
Propiedades 750
Aspectos que deben tenerse en cuenta en la manipulación 752
Bibliografía 753

36. IONÓMEROS VÍTREOS Y COMPÓMEROS **755**
Martín H. Edelberg

Introducción – Terminología 755
Presentación y composición 756
Reacción de endurecimiento 757
Propiedades 758
Pretratamientos dentarios 759
Usos y manipulación 760
Secuencia de preparación manual 762
Técnicas para la aplicación clínica de los ionómeros vítreos 763
Ionómeros vítreos modificados con resinas de autopolimerización 767
Compómeros 768
Bibliografía 769

37. COMPOSITES: TIPOS Y SELECCIÓN **771**
María Eleonora Macchi

Introducción 771
La fase cerámica 772
Selección en función del contenido cerámico 773
Matriz orgánica 775

Aspectos de manipulación 776
Resumen 776
Bibliografía 776

38. MANIPULACIÓN Y COMPORTAMIENTO DE LOS COMPOSITES 777
Patricio J. Barrancos

Introducción 777
El desarrollo generacional de los sistemas adhesivos 777
Investigaciones y tendencias en desarrollo 780
Manipulación de composites 785
Fenómenos físicos y químicos que afectan el comportamiento y la manipulación de los composites 790
Otros usos 800
Costos de composites 801
Conclusión 806
Manipulación de las lámparas de fotopolimerización 806
Conclusión 813
Referencias 814

39. ADHESIÓN A METAL Y OTRAS SUPERFICIES 819
Sergio Kohen

Introducción 819
Sistemas de adhesión 820
Adhesión a metal 823
Adhesión a porcelana 833
Adhesión a composite 836
Adhesión de composite a otras superficies 838
Otras aplicaciones 839
Adhesión en implantes 839
Referencias 840

PARTE IV: RESTAURACIONES 841

0. CONSIDERACIONES ESTÉTICAS EN OPERATORIA DENTAL 843
Federico Viale

Introducción 843
Posición y alineamiento 844
Equilibrio, simetría y proporción 845
Forma 845
Textura de superficie 846
Color 846
Relación de contacto 847
Tejidos periodontales y estética periodontal 847
Conclusiones 849
Referencias 850

41. MODIFICACIONES MORFOLÓGICAS 851
Julio Barrancos Mooney y Patricio J. Barrancos

Introducción: Tratamiento de la sonrisa 851
La línea de la sonrisa 852
El color de los dientes 852
Modificaciones morfológicas 856
Desarmonías de tamaño 856
Desarmonías de posición 858
Desarmonías de forma 860
Desarmonías combinadas. Cierre de diastemas 864
Referencias 869

42. PROCEDIMIENTOS COMUNES A LAS RESTAURACIONES ADHESIVAS 871
Guillermo A. Rodríguez y Pablo Agustín Varas

Introducción 871
Procedimientos básicos para la atención odontológica 871
Maniobras previas 872
Anestesia 883
Manejo de tejidos blandos 884
Aislamiento del campo operatorio 885
Preparación cavitaria 886
Limpieza de la cavidad 892
Técnicas adhesivas 893
Relleno de la cavidad 904
Terminación y pulido 905
Control y ajuste oclusal 909
Referencias 913

43. RESTAURACIONES ESTÉTICAS DE CLASE I 917
Julio Barrancos Mooney y Guillermo A. Rodríguez

Introducción 917
Restauración simple: cara oclusal de premolares y molares 917
Otras localizaciones 939
Restauración compuesta 939
Inconveniente del composite 940
Referencias 946

44. RESTAURACIONES ESTÉTICAS DE CLASE II **949**
Julio Barrancos Mooney y Guillermo A. Rodríguez

Introducción 949
Restauración simple (estrictamente proximal por acceso directo) 950
Restauraciones compuestas 955
Restauraciones proximobucales o linguales 955
Restauraciones proximooclusales 958
Restauración compleja 974
Referencias 974

45. RESTAURACIONES DE CLASE III ESTRICTAMENTE PROXIMALES **977**
Roberto A. González

Introducción 977
Reparaciones cavitarias estrictamente proximales 977
Características de la preparación cavitaria 978
Técnica operatoria 979

46. RESTAURACIONES DE CLASE III MEDIANA Y GRANDE **985**
Henrique Teitelbaum

Introducción 985
Restauración con composite 986
Restauración con otros materiales 993
Referencias 993

47. RESTAURACIONES DE CLASE IV **995**
Gonzalo S. Barrancos

PRIMERA PARTE: CLASIFICACIÓN Y PREPARACIÓN DENTARIA 995

A. restauraciones originadas por caries 995
B. restauraciones originadas por traumatismos con fractura de ángulo 1003
C. restauraciones de defectos del esmalte en la zona del ángulo 1005
D. reemplazo de restauraciones antiguas 1005

SEGUNDA PARTE: TÉCNICA PARA LA RESTAURACIÓN DE CLASE IV 1007

Técnica operatoria 1007
Referencias 1015

48. RESTAURACIONES ESTÉTICAS CERVICALES **1017**
Gustavo Jiménez Lozano y Jorge A. Jiménez Lozano

Introducción 1017
Materiales de restauración 1019
Tratamiento. Preparación 1021
Restauración 1022
Referencias 1030

49. RESTAURACIONES CON AMALGAMA **1031**
Julio Barrancos Mooney y Patricio J. Barrancos

Introducción 1031
Localización y etiología 1032
Opciones del tratamiento 1032
Restauración con preparación cavitaria 1032

PREPARACIONES PARA AMALGAMAS 1035
Preparaciones cavitarias de clase I 1035
1. preparaciones cavitarias de clase I 1035
2. preparaciones de clase I en oclusal de molares y premolares 1035
3. Preparaciones de clase I en caras libres de molares 1050
4. Preparaciones de clase I en lingual de dientes anteriores 1051
Preparaciones cavitarias de clase II 1051
Preparaciones cavitarias de clase V 1064

RESTAURACIÓN. TIEMPOS OPERATORIOS 1065
Preparaciones de clase I compuestas 1051
Restauración de los otros tipos de preparación de clase II 1076
Evaluación clínica 1078
Amalgama con adhesivo 1078
Referencias 1080

50. BLANQUEAMIENTO **1085**
Enrique Andrés Berjolis y Ezequiel Aberastain

Introducción 1085
Blanqueamiento de piezas dentarias que han cambiado de color 1086
Agentes blanqueadores y su mecanismo de acción 1090
Sistemas de blanqueamiento 1091
Blanqueamiento en dientes con vitalidad pulpar 1092
Microabrasión del esmalte 1096

Blanqueamiento en dientes no vitales o blanqueamiento interno 1098
Referencias 1108

51. CARILLAS ESTÉTICAS **1109**
Julio Barrancos Mooney y Patricio J. Barrancos

Introducción 1109
Carillas de composite a mano alzada
Técnica directa 1111
Carillas de composite sobre modelo
Técnica indirecta 1120
Cerómeros 1126
Carillas de porcelana y otras cerámicas 1126
Carillas de porcelana hechas a máquina 1131
Conclusiones 1133
Referencias 1133

52. INCRUSTACIONES METÁLICAS **1137**
Marcelo Vinai

Introducción 1137
Metales. Generalidades 1138
Incrustación 1139
Preparaciones dentarias 1139
Prueba de colado, ajuste y acabado 1142
Cementación 1144
Conclusiones 1145
Bibliografía 1145

3. INCRUSTACIONES DE COMPOSITE **1147**
ulio Barrancos Mooney y Patricio J. Barrancos

ntroducción 1147
lasificación 1149
reparación intracoronaria 1149
reparación extracoronaria 1152
écnica indirecta 1155
écnica directa 1161
écnica mixta 1162
ariantes 1162
esumen 1163
eferencias 1164

. RESTAURACIONES INDIRECTAS CON ESINAS DE ÚLTIMA GENERACIÓN **1167**
illermo A. Rodríguez

troducción 1167
Indicaciones y contraindicaciones 1169
Ventajas y desventajas 1170
Productos comerciales 1170
Características de las preparaciones 1177
Impresiones y registros 1180
Procedimientos en el laboratorio 1180
Prueba de la restauración 1180
Estabilización y polimerización final 1181
Terminación, pulido y ajustes finales 1181
Reparación de una prótesis 1181
Referencias 1188

55. INCRUSTACIONES DE PORCELANA **1189**
Guillermo A. Rodríguez

Introducción 1189
Porcelanas empleadas en la confección de incrustaciones 1191
Indicaciones y contraindicaciones 1192
Técnica operatoria: primera sesión 1194
Procedimiento de laboratorio 1197
Segunda sesión 1197
CAD CAM: diseño y fabricación de restauraciones asistidos por computadora 1199
Complicaciones de las incrustaciones de porcelana 1199
Referencias 1204

56. ALTERNATIVAS POSENDODÓNTICAS **1207**
Elías Feldman y Elvio Troielli

Introducción 1207
Alteraciones posendodónticas 1208
Anclajes 1209
Bibliografía 1219

57. EVALUACIÓN DE RESTAURACIONES **1221**
Fernando Maravankin

Introducción 1221
Evaluación de restauraciones 1222
Longevidad de las restauraciones 1223
Formas y métodos de recolección de datos
Criterios de evaluación 1223
Evaluación y performance clínica de las restauraciones 1226
Toma de decisiones y conductas frente a dientes restaurados 1241

Conclusiones 1248
Bibliografía 1249

58. COSTOS EN OPERATORIA DENTAL **1253**
Nicolás Ortiz

Introducción 1253
Costos y aranceles 1254
Costos indirectos 1255
Costos directos 1257
Honorarios 1258
Tiempos de atención 1258
Costos totales 1260
Conclusiones 1260
Referencias 1262

59. MARKETING EN OPERATORIA DENTAL **1263**
Patricio J. Barrancos

Introducción 1263
Razones para aplicar el marketing dental 1265
Etapas del marketing en el consultorio dental 1266
Aumento del rendimiento del consultorio 1266
Marketing y comunicaciones efectivas con los pacientes 1266
Áreas específicas de marketing 1267
Conclusión 1273
Referencias 1273

Índice analítico 1275

1

Introducción a la Operatoria dental

Julio Barrancos Mooney, Patricio J. Barrancos y Delia Arrigó

En el prefacio de la primera edición de esta obra, publicada en 1981, decíamos que "la operatoria dental se ocupa de la reconstrucción de los dientes afectados por enfermedades, traumatismos, defectos congénitos u otros problemas. Esta tarea, simple en su enunciado, es en esencia mucho más compleja, pues los dientes están ubicados dentro de un aparato masticatorio que posee características únicas y especiales, sumergidos en un medio bucal sumamente agresivo, alimentados por unas redes vasculares profusas y lábiles e inervados por un sistema nervioso cuya exquisita capacidad para la transmisión de estímulos es bien conocida. Quien se dedique a esta disciplina deberá poseer profundos conocimientos de todas aquellas ramas de la odontología que directa o indirectamente se relacionan con el diente o son responsables de mantener su salud e integridad".[1]

Más adelante, en el capítulo 1 de dicha edición, "Horizontes", expresábamos: "La operatoria dental ideal es la *operatoria dental preventiva*, cuya misión consiste en poner en práctica, desde muy temprano, los procedimientos o técnicas que tienden a evitar la iniciación de las lesiones que llevan a la destrucción de un diente. A pesar de los significativos adelantos que se han realizado en el campo de la prevención, todavía es una utopía pensar en la posibilidad de evitar realmente los daños que se producen a cada minuto, cada hora, cada día, en las bocas de la población mundial. Por lo tanto, el 90% de la operatoria dental es todavía hoy una operatoria dental restauradora. Tratamos de reparar, tratamos de curar y tratamos de evitar futuros daños al diente".[2]

Avanzando más en el tema, en el capítulo 10, al describir los procedimientos necesarios para la preparación de un diente con miras a su restauración, propusimos una nueva secuencia de tiempos operatorios. En la descripción del primero de ellos, denominado *maniobras previas*, decíamos: "antes de proceder directamente a la preparación cavitaria, es de importancia fundamental para el futuro éxito de la restauración realizar una serie de maniobras inspiradas en criterios terapéuticos, biológicos, fisiológicos y mecánicos para lograr en definitiva una mejor armonía en el funcionamiento del aparato masticatorio...".[3]

Es muy importante destacar aquí que la ejecución correcta de las *maniobras previas* es uno de los aspectos fundamentales de la restauración de las afecciones de los tejidos duros dentarios y permite ampliar en forma considerable el horizonte al contemplar el diente no como una unidad separada del conjunto sino como un elemento integrante de un sistema masticatorio que pertenece a un paciente que sufre, se preocupa, ve menoscabada su función, su forma, su psiquis o su estética y se halla afectado por un problema que en definitiva incide en el funcionamiento correcto del aparato masticatorio. El odontólogo debe ofrecer soluciones al paciente y no solamente al diente.

Al describir las *maniobras previas* incluidas en el tiempo operatorio número I, enumerábamos:[4]

A. Observación de la anatomía de las caras del diente que se va a restaurar, topografía oclusal, etc. (*para restaurarlas correctamente y asegurar su funcionamiento en la masticación sin causar interferencias*).
B. Prueba de vitalidad (*diagnóstico del estado de la pulpa dentaria y, en caso de patología, derivación para proceder a la biopulpectomía parcial o total, al tratamiento de conductos o, eventualmente, a la exodoncia*), radiografía (*para corroborar el diagnóstico de los tejidos duros, observar el espesor del periodonto y detectar posibles patologías*), transiluminación (*para corroborar el diagnóstico de lesiones interproximales*), observación de la cámara pulpar (*para corroborar el diagnóstico, prevenir posibles invasiones de la pulpa y prever la correcta protección dentinopulpar según el espesor de la dentina remanente*).
C. Análisis funcional de la oclusión y determinación de la dirección de las fuerzas masticatorias (*para asegurar un correcto funcionamiento del aparato masticatorio*).
D. Corrección de las cúspides del diente afectado o de las de sus antagonistas que puedan ser causa de contactos prematuros en oclusión (*ajuste oclusal, para asegurar el correcto funcionamiento del aparato masticatorio*).
E. Observación de la forma, el tamaño y la ubicación de la relación de contacto, troneras y espacios interdentarios (*para reconstruirlos con exactitud en la restauración y evitar daños de las estructuras periodontales*).
F. Observación del nivel y la condición de los tejidos del periodonto, la papila gingival, la profundidad del surco y la presencia de bolsa (*para establecer el diagnóstico de la condición periodontal y adoptar las medidas necesarias o efectuar la derivación para su tratamiento y normalización. El nivel relacionado con la lesión de los tejidos duros puede exigir la realización de una gingivectomía, el aumento de la corona clínica o el simple desplazamiento del borde libre de la encía para asegurar una restauración estanca y que no afecte el periodonto*).
G. Observación de la movilidad del diente y corrección del traumatismo que la produce (*para evitar lesiones periodontales por traumatismo y consolidar la pieza dentaria si la causa es simplemente traumática*).
H. Detartraje y eliminación de placa (*es fundamental trabajar en una boca limpia, sin placa ni cálculos, e instituir desde el comienzo medidas preventivas para el control de la placa*).
I. Anestesia y preparación del campo operatorio (*solamente si se han cumplido con éxito todas las maniobras citadas previamente, se puede proceder a realizar las maniobras de preparación dentaria y restauración. Si los diagnósticos pulpar o periodontal indican la necesidad de un tratamiento más complejo, éste debe realizarse antes de la restauración del diente, salvo algunas excepciones que serán puntualizadas oportunamente en los diferentes capítulos de esta obra*).

Estos conceptos fundamentales, sustentados por el autor a lo largo de más de medio siglo de actuaciones profesionales y docentes, transmitidos a través de publicaciones, cursos y conferencias y también ratificados, definen lo que actualmente denominamos ***OPERATORIA DENTAL INTEGRAL***.[5-9]

Hoy podemos ampliar y completar estos conceptos con tres premisas esenciales, a saber, *diagnóstico precoz, tratamiento inmediato y conservación de los tejidos sanos*, sin olvidar en ningún momento un antiguo principio de la medicina todavía vigente que dice *primo non nocere*, lo que significa que en nuestra tarea reconstructiva no debemos dañar las estructuras existentes, sean éstas tejidos blandos o duros, endodentales o peridentales, ni la salud, la estética, la psiquis o el bienestar de nuestros pacientes.

DEFINICIÓN DE LA DISCIPLINA

Numerosos autores han intentado definir la operatoria dental, una tarea nada fácil porque la odontología, nacida como una rama de la medicina, en el transcurso del siglo XX ha crecido y se ha transformado en una profesión independiente debido a la complejidad de los procesos biológicos y de los procedimientos técnicos relacionados con el arte y la ciencia de restaurar las lesiones de la boca y sus tejidos adyacentes.

G. V. Black, el distinguido profesor estadounidense cuyo texto de principios de siglo sentó las bases de la operatoria dental moderna, la define como "Las operaciones sobre dientes naturales y sus tejidos blandos conectados que son realizadas habitualmente por el dentista para su conservación o para la curación de sus enfermedades".[10] A esta afirmación, editores posteriores de la obra de Black, como Blackwell,[11] le agregaron el concepto de prevención, "para mantener el mecanismo masticatorio en estado de salud".

Esta definición, que asocia la prevención con las maniobras u operaciones sobre tejidos duros dentarios, es ratificada por autores como Gilmore,[12] Schultz,[13] Charbeneau,[14] Parula,[15] Ritacco[16] y otros. Las exigencias estéticas de la vida moderna han obligado a completar la definición, como lo hace Sturdevant[17] al agregar "... la restauración de la forma, función y estética de los dientes".

Podemos definir entonces la operatoria dental como *la disciplina odontológica que enseña a prevenir, diagnosticar y curar enfermedades así como a restaurar las lesiones, alteraciones o defectos que puede sufrir un diente para devolverle su forma, estética y función dentro del aparato masticatorio y en armonía con los tejidos adyacentes.*

La operatoria dental es el esqueleto, la estructura básica sobre la que descansa la odontología. No se trata de una disciplina fácil ni de una disciplina que brinde resultados gratificantes con poco esfuerzo porque la reconstrucción integral de un elemento dentario destruido se asocia con importantes dificultades técnicas.

Hay otras especialidades tal vez más atractivas para el recién graduado o el profesional ya formado, como por ejemplo la cirugía, la ortodoncia o la prostodoncia. Wil-

son y Mjör[18] lamentan que la creciente tendencia mundial a la especialización haya privado a la operatoria dental de mentes valiosas que se han alejado de la disciplina atraídas por la endodoncia, la cariología u otras ramas de la odontología. Sin embargo, se estima que la operatoria dental ocupa más de la mitad de las horas trabajadas en los consultorios de todo el mundo para la atención de pacientes con problemas odontológicos.

Quien se dedique a esta disciplina con ahínco verá recompensados sus esfuerzos y aprenderá a quererla y respetarla.

CONOCIMIENTOS INDISPENSABLES

Un buen operatorista dental debe tener conocimientos sólidos sobre las disciplinas que estudian el comportamiento de los materiales y su aplicación, sobre los tejidos que constituyen el diente y lo sostienen, sobre el aparato masticatorio y su funcionamiento, sobre la biología de los elementos vivos implicados y sobre muchos otros aspectos.

Además, debe adquirir la habilidad necesaria para manejar el instrumental altamente especializado que se usa para reconstruir las piezas dentarias y poseer conceptos bien definidos sobre la iniciación de las lesiones dentarias y su progreso dentro del diente para saber de qué manera serán restauradas y cómo prevenir su reaparición.

Una operatoria dental deficiente no solo daña el diente que recibe el tratamiento sino también a toda la boca. Un operador descuidado o inhábil que no domina las técnicas ni posee los conocimientos suficientes realiza iatrogenia odontológica. En otras palabras, en su intento de curar una lesión, realizará maniobras capaces de producir lesiones aún más graves en el mismo diente, en los dientes vecinos, en los tejidos blandos y en todo el aparato masticatorio.

Otra cualidad que debe poseer un buen operatorista dental es el sentido estético, porque la reconstrucción de un diente no es un procedimiento estrictamente mecánico o biológico sino también artístico.

Según Schultz,[13] la operatoria dental debe cumplir con cuatro requisitos: 1) anticiparse a los problemas, 2) prevenir las lesiones, 3) restaurar o curar y 4) preservar en el futuro.

DIVISIÓN DE LA OPERATORIA DENTAL

Se acostumbra dividir la disciplina en técnica de operatoria dental (preclínica) y clínica de operatoria dental.

La *técnica* o *preclínica* estudia los procedimientos, las técnicas, los materiales y el instrumental necesarios para reparar, restaurar o prevenir la patología en elementos dentarios defectuosos, enfermos o deteriorados, sobre dientes extraídos o simulados, montados en maniquíes o en dispositivos que simulan el aparato masticatorio.

La *clínica* de la operatoria dental estudia los mismos procedimientos pero aplicados directamente a la prevención, el mejoramiento, la curación o la restauración de los elementos dentarios en los seres humanos. Además de conocimientos técnicos, la clínica exige un gran dominio de la biología, la fisiología, la patología, la farmacología y toda otra disciplina que se relacione con la curación de las enfermedades.

El término *Operatoria dental* no resulta el más apropiado para aludir a las maniobras que debe realizar el profesional con el fin de prevenir, curar o restaurar un diente enfermo. Tal vez sea más correcto hablar de odontología restauradora, puesto que el principal objetivo de la disciplina que nos ocupa es restaurar, pero eso nos llevaría a confundirnos con el campo de la prostodoncia, en el que también se restauran y reponen dientes.

En otros países se emplean distintos términos (dentistería operatoria, dentística, odontología general, odontología conservadora), sin que ninguno sea aceptado universalmente. Si la odontología es la ciencia que se refiere a los dientes y restaurar significa reparar, volver una cosa a su primitiva función, entendemos que "odontología conservadora y restauradora" es el término que expresa mejor los objetivos de nuestra especialidad.

No obstante, y como el idioma no es más que un instrumento que facilita la comunicación, seguiremos hablando de *operatoria dental* para referirnos a este campo de la odontología.

RELACIONES CON OTRAS ESPECIALIDADES

Materiales dentales

La operatoria dental está íntimamente relacionada con la ciencia que estudia los materiales dentales, tal vez más que con cualquier otra disciplina odontológica.

La propia historia de la odontología nos revela que los progresos de la operatoria dental se fueron produciendo simultáneamente y muchas veces como consecuencia de los grandes adelantos logrados en la investigación y el desarrollo de los materiales dentales.

Nadie ignora la *guerra de las amalgamas*, que comenzó en 1833 en los Estados Unidos cuando dos franceses de apellido Crawcour introdujeron en ese país un nuevo material denominado *"sustituto mineral"* con el objetivo de reemplazar el oro en la restauración de dientes destruidos parcialmente por las caries.

En aquella época el empirismo valía más que la ciencia y los productos mágicos eran esperados ansiosamente por la población, de modo que este nuevo elemento tuvo gran repercusión en la incipiente profesión odontológica de ese país. Los hermanos Crawcour decían que el material permitía la curación "rápida e indolora" de la caries dental.

Naturalmente, esta innovación sin precedentes generó la inmediata reacción de los profesionales establecidos, que según las enseñanzas de Fauchard utilizaban técnicas clásicas y bien conocidas.

Los dos franceses aplicaban el material sin ningún tipo de precaución: no solo rellenaban los huecos producidos por la caries, sino también los espacios entre dientes naturales o cualquier otro hueco que encontraran en la boca.

Los odontólogos estadounidenses se enteraron rápidamente de la composición del nuevo producto (mercurio y limaduras metálicas) y advirtieron que después de cierto lapso se endurecía en la boca. Comprendieron que se trataba de un material que ofrecía grandes posibilidades pero cuyo uso indiscriminado podía dañar a los pacientes atendidos de manera tan desaprensiva.

Como resultado de esta "guerra de las amalgamas" surgieron los primeros investigadores que se dedicaron a estudiar, probar, alterar la composición y decidir cuáles eran las condiciones ideales para la utilización de este producto y finalmente decidieron recomendarlo a los profesionales de la odontología.

Además de los materiales dentales, se estudian los instrumentos, su composición, su fabricación, su resistencia y otros aspectos útiles para la profesión.

Un material restaurador ideal sería aquel que se uniera íntimamente con el tejido dentario remanente, que reprodujera sus características físicas y químicas, que tuviera el mismo grado de translucidez así como un color aceptable, superficie lisa y durabilidad y que pudiera impedir o prevenir la aparición futura de nuevas lesiones capaces de hacer peligrar la estabilidad de la restauración y la biología del diente.

El odontólogo debe conocer perfectamente las propiedades de los materiales disponibles para poder decidir cuál es el más adecuado para restaurar una lesión dentaria. Para ello debe basarse en los conocimientos que posee sobre las disciplinas asociadas, sobre las condiciones clínicas y técnicas del caso, sobre las fuerzas que recibirá la lesión restaurada, sobre las condiciones biológicas del diente y sobre las funciones que cumplirá esa restauración.

Dentro de estos aspectos, no debe soslayarse el problema de la sensibilidad de los elementos dentarios y la posibilidad de causar daño al reconstruirlos. Por lo tanto, entre otros requisitos ideales, los materiales deberían ser capaces de inhibir o atenuar el dolor posoperatorio y de reducir el efecto que ejercen sobre los organismos vivos los cambios de temperatura, las fuerzas de oclusión y todo otro factor agresivo, sea mecánico, físico o químico, del medio bucal.

Nunca llegará a dominar la disciplina de la operatoria dental aquel operador que tenga un conocimiento deficiente, erróneo o anticuado del vasto campo de los materiales dentales.

Endodoncia

Existe una relación íntima entre la operatoria dental y la endodoncia porque esta última es una rama derivada directamente de aquélla. En muchas escuelas dentales se sigue enseñando endodoncia dentro del programa de Operatoria dental y es lógico que así sea porque los procedimientos que tienden a la restauración de un diente deben aplicarse sin dañar esa estructura tan delicada y con un equilibrio funcional biológico tan lábil como el complejo dentina-pulpa. Sabemos gracias a las ciencias básicas que la dentina y la pulpa están íntimamente relacionadas puesto que en la pulpa existe una célula, el odontoblasto, cuya prolongación se halla dentro de la dentina.

Por lo tanto, desde el momento en que una lesión o los procedimientos operatorios atraviesan el esmalte y empiezan a actuar sobre la dentina, ya se está actuando sobre la pulpa. Los procesos patológicos se transmiten por distintas vías a través de la dentina hasta los elementos celulares ubicados en la pulpa, de manera que es necesario que el operador conozca perfectamente los principios biológicos que rigen el funcionamiento del órgano dentinopulpar y las medidas que debe adoptar para evitar su lesión.

También es importante conocer la capacidad de reparación del órgano dentinopulpar. Hasta hace unos años se consideraba que toda exposición pulpar, aunque hubiera sido producida en condiciones accidentales y sin infección, daba como resultado la destrucción del órgano pulpar. En la actualidad, ya no se piensa de ese modo y se confía bastante en la capacidad de reparación de la pulpa, especialmente desde que se conoce de manera más completa la fisiología circulatoria y, sobre todo, la existencia de un plexo linfático dentro de la pulpa, lo que ha permitido asociar los fenómenos inflamatorios pulpares con los que ocurren en tejidos similares de otras partes del cuerpo.

Actualmente también se especula sobre la capacidad del órgano dentinopulpar para formar dentina de reparación si se la estimula por medio de técnicas adecuadas.

Otro aspecto que debe destacarse en relación con la pulpa es la posibilidad de filtración que existe entre las paredes de una cavidad y los materiales de restauración. Se sabe que la gran mayoría de los materiales de restauración que se usan hoy en día no permiten un cierre hermético de la cavidad y, por ende, posibilitan que entre el material y el diente se formen brechas, huecos o fisuras por donde pueden filtrarse sustancias irritantes de distinta naturaleza hasta la pulpa. De ahí la necesidad de conocer perfectamente las técnicas y los materiales utilizados, denominados protectores dentinopulpares, para evitar las consecuencias de este fenómeno. Debe recordarse que muchos materiales que se usan en la industria podrían aplicarse en odontología en virtud de sus cualidades mecánicas, pero no deben ni pueden utilizarse sobre tejido vivo a causa del potencial lesivo que les confieren sus propiedades fisicoquímicas (véanse caps. 15, 27 y 32).

Debido a las características especiales y a la constitución compleja de los tejidos duros, la instrumentación sobre ellos debe llevarse a cabo de un modo que no lesione el complejo dentina-pulpa por transmisión de calor, evaporación, vibración, traumatismo mecánico u otros fenómenos (véase cap. 10).

No hay que olvidar que la restauración de un diente es un procedimiento biomecánico con un énfasis fundamental en la parte biológica.

Operatoria dental y ciencias básicas

En odontología, se denomina ciencias básicas a la anatomía, la fisiología, la histología, la patología, la microbiología, la clínica y toda otra disciplina relacionada con la salud del cuerpo, las estructuras dentarias y el aparato masticatorio. Estas ciencias son indispensables para el ejercicio profesional, en salvaguarda de la salud de la población. Sin un conocimiento sólido y profundo de las ciencias básicas, es imposible desarrollar actividades encuadradas dentro de la operatoria dental.

Periodoncia

Hasta hace unos años no se tenían muy en cuenta las relaciones existentes entre la operatoria dental y la periodoncia, una de las disciplinas odontológicas que recién en los últimos tiempos ha crecido hasta ocupar el lugar que verdaderamente debe tener en la odontología. Mas allá de constituir una especialidad, la periodoncia es parte del quehacer cotidiano del odontólogo, que debe tener presentes los tejidos periodontales en todo momento al realizar sus maniobras (véanse caps. 21 y 22).

La reacción del periodonto permite evaluar el grado de exactitud del procedimiento odontológico realizado. En efecto, las restauraciones dentarias que pueden ser eficaces desde el punto de vista biomecánico y con respecto al complejo dentina-pulpa pueden ser deficientes con respecto al periodonto. Una obturación que no reconstruya la relación de contacto, que no restaure la forma, que invada el periodonto o que no restablezca la oclusión constituirá un factor lesivo para las estructuras de soporte y protección del diente.

El periodonto reacciona con una irritación que luego se transforma en inflamación y que termina por producir un proceso patológico tan grande como la lesión que motivó la intervención del odontólogo o aún mayor.

Una de las causas principales de enfermedad periodontal es una operatoria dental deficiente que conduzca al impacto de los alimentos, favorezca la retención de placa bacteriana, modifique la oclusión e interfiera en el funcionamiento correcto del aparato masticatorio (véase cap. 23).

Prostodoncia

La Operatoria dental posee estrechos lazos con la prostodoncia. Muchos procedimientos técnicos y clínicos que se estudian en operatoria dental se enseñan paralelamente en prostodoncia. Algunos aspectos de las restauraciones dentarias pueden ser incorporados indistintamente a una u otra disciplina, como por ejemplo la restauración individual de un diente mediante una corona o una incrustación metálica colada, materiales y técnicas de impresión, la confección de troqueles, el perno-muñón, los problemas estéticos y otros (véanse caps. 51, 52, 53, 54, 55 y 56).

Odontopediatría, ortodoncia y radiología

Los procedimientos o técnicas que se enseñan en operatoria dental tienen su aplicación en otras especialidades y viceversa. En la *odontopediatría* se utilizan todos los recursos de la operatoria dental más los aspectos psicológicos que requiere el tratamiento del paciente pediátrico (véanse caps. 8 y 31).

En la *ortodoncia* se emplean técnicas de operatoria, en especial las adhesivas, y otras que ayudan a resolver las secuelas posoperatorias de un tratamiento ortodóntico, como diastemas, migraciones, oclusión, contención, etc. Durante el tratamiento ortodóntico se requiere un control permanente por parte del profesional responsable de la operatoria dental del paciente porque la presencia de bandas, alambres, retenedores u otros aparatos dificulta la higiene bucal y torna el diente más susceptible a la caries.

La *radiología* aporta elementos de indiscutible valor diagnóstico para la correcta realización de las restauraciones en operatoria dental. Sin un examen radiográfico adecuado, resulta bastante difícil llegar a un diagnóstico correcto de las lesiones dentarias. Las lesiones de caries incipientes interproximales en general pasan inadvertidas si no se obtiene una radiografía de aleta mordible o periapical para detectar su temprana aparición en la boca. Con sus procedimientos más avanzados como la técnica del cono largo, la radiología digital, la técnica con posiciones normalizadas, las técnicas extraorales pantográficas y otras técnicas que constituyen elementos invalorables para el diagnóstico y para complementar el tratamiento, la radiología es una disciplina que colabora estrechamente con la operatoria dental (véase cap. 9).

Semiología y patología bucodental

La demanda de los pacientes para con su odontólogo no se limita al resultado estético y funcional de su trabajo sobre encías y piezas dentarias. El acceso a la abundante información disponible en medios como Internet los lleva a consultar también sobre diversas patologías de la mucosa bucal que padecen o creen padecer. La incorporación del capítulo sobre semiología y patología facilita al práctico general y al operatorista conocer un rápido acceso a las diferentes entidades que pueden presentarse en la cavidad bucal, lo que les permite efectuar un repaso ágil y sencillo de las patologías más frecuentes (véanse caps. 16 y 17).

De esta forma, pueden tratar algunas lesiones, responder preguntas y tranquilizar la ansiedad de los pacientes, o bien derivar rápidamente a otro especialista ante una lesión sospechosa.

Otros campos

El dominio de las técnicas operatorias y el uso correcto de los materiales dentales son útiles en cualquier otra disciplina odontológica, con fines de restauración permanente o temporaria, para mejorar la oclusión, para cerrar diastemas, para fines preventivos, para la fijación de una fractura, para ferulizar, para apoyar un retenedor y en la infinidad de circunstancias que ocurren a diario en las bocas de los pacientes.

CONDICIONES QUE DEBE REUNIR UN ODONTÓLOGO

Las diversas situaciones que debe enfrentar un odontólogo para poder resolver las patologías dentarias, las dificultades técnicas que implica su restauración, los problemas derivados de fallas en el funcionamiento del aparato masticatorio o los trastornos que provocan las deficiencias dentales en el organismo han perfilado los requisitos que debe reunir un profesional dedicado a esta rama del arte de curar y que debe conocer un estudiante que aspira a seguir esta profesión para luego no sentirse decepcionado por encontrar dificultades mucho mayores de las que suponía al iniciar su carrera.

Además de los conocimientos básicos que va adquiriendo a lo largo de su profesión, el odontólogo debe poseer una serie de condiciones técnicas, psíquicas e incluso artísticas que le permitan ejercer en el ámbito adecuado, con serenidad, responsabilidad y eficacia, para poder brindar a la comunidad lo mejor de sí.

La habilidad manual, que puede ser innata o adquirida, resulta imprescindible para el ejercicio de esta disciplina. Sin ella, la operatoria dental se torna realmente muy difícil y quien no practica operatoria dental limita mucho su campo dentro de la odontología. El odontólogo no es tan afortunado como un ingeniero que construye un puente o una carretera y que puede elegir a voluntad los materiales que empleará y la maquinaria más sofisticada para el logro de sus objetivos. El odontólogo se ve limitado por infinidad de problemas y enfrenta una estrecha gama de posibilidades que reducen drásticamente el número de opciones. Uno de los mayores inconvenientes en operatoria dental es el reducido acceso a la cavidad bucal y al diente en particular a causa de la presencia de la lengua, los carrillos, los labios y los tejidos blandos circundantes. Además de estos problemas, la boca debe ser iluminada convenientemente pero de una manera que permita que el operador observe los detalles de lo que está haciendo sin interferir sobre la fuente luminosa. El aspirante a odontólogo no debe dejarse abatir de antemano por todas estas dificultades sino que debe esforzarse para dominar las disciplinas básicas y adquirir paulatinamente la habilidad

técnica necesaria, pues con el tiempo llegará a poseer las funciones psicomotoras adecuadas que lo llevarán a realizar los actos operatorios con fluidez y sin esfuerzo, siempre bajo el estricto y severo control de una mente alerta, una vista aguda y una conciencia responsable.[19]

RESPONSABILIDAD DEL ODONTÓLOGO FRENTE A LA COMUNIDAD

Como profesional al servicio de la salud de la comunidad, el odontólogo asume una gran responsabilidad.

Si bien es cierto que la vida del paciente pocas veces está en juego, también es verdad que la salud bucal es fundamental para lograr el bienestar del individuo y convertirlo en un elemento útil y activo dentro de su comunidad.

Como poder acceder a la enseñanza universitaria es un verdadero privilegio, el graduado debe tratar de retribuir el esfuerzo que se ha realizado para formarlo como profesional de la salud. Ese privilegio debe traducirse en una mayor responsabilidad social por parte del profesional, que no debe escatimar esfuerzos para propender a mejorar el bienestar y la salud de la población.

Un individuo con malestar dental deja de producir o produce en condiciones deficientes porque el dolor es un factor inhibitorio de la actividad creativa, sea mental o física. El profesional, al curarlo, lo rehabilita como elemento útil para la sociedad. Otra responsabilidad profesional ineludible es estudiar y aplicar los métodos preventivos necesarios para lograr que se reduzca la intensidad de las dos grandes enfermedades representadas por la caries y la enfermedad periodontal y para que esas dos enfermedades sean combatidas desde sus comienzos.

La conciencia preventiva debe estar presente en el estudiante y en el profesional desde el inicio de la carrera para que todo aquello que emprendan lo lleven a cabo en función de la prevención. Cada vez que desgasta un diente con el propósito de restaurarlo, el odontólogo debe recordar que todo ese tejido dentario natural que está eliminando solo podrá ser reconstruido con un material de condiciones inferiores a las de los materiales naturales. Para el odontólogo es fácil destruir tejido dentario pero imposible volver a construirlo.

Por último, al mejorar las condiciones biomecánicas y estéticas de una boca puesta en sus manos el odontólogo generará alegría, bienestar y satisfacción en sus pacientes y cumplirá con su papel de brindar un servicio a la humanidad. Esta alegría, este bienestar, esta satisfacción, serán su mayor gratificación.[20]

NECESIDAD DE APRENDIZAJE Y ACTUALIZACIÓN

Así como en el mundo se habla cada vez más de la *explosión demográfica*, o sea, del crecimiento de la población de un modo tan veloz como para poner en peligro sus posibilidades de alimentación dentro de un plazo no muy lejano, también se debe hablar de una *explosión de los conocimientos*. Esto significa que todos los conocimientos que la humanidad tardó dieciocho siglos en adquirir se duplicaron en el siglo XIX. Bastó un siglo para que, gracias a la imprenta, la enseñanza, la investigación, los periódicos y los medios de comunicación, todo el bagaje de conocimiento humano se duplicara. En el siglo XXI, este fenómeno se acelera y los saberes tecnológicos, científicos, artísticos y de toda otra naturaleza se vuelven a duplicar, triplicar, cuadruplicar, en lapsos cada vez más cortos, a causa del crecimiento demográfico, la eficacia cada vez mayor de los medios de comunicación, la enseñanza masiva en todos los niveles, el intercambio constante entre los distintos centros de investigación universal, el avance tecnológico para almacenar y procesar información, las bases de información, Internet, etc.

Como resultado lógico de esta "explosión de los conocimientos", es imposible estar actualizado en más de dos o tres disciplinas y muy pronto llegará el momento en que, a lo largo de su vida, una persona solo podrá estar actualizada en una sola disciplina.

Este fenómeno mundial del que no es posible sustraerse constituye un verdadero desafío para todos los que poseen una actividad intelectual desarrollada durante el paso por las aulas y por el estímulo del contacto diario con otros colegas. Es imprescindible continuar adquiriendo conocimientos mediante programas de enseñanza de posgrado, cursos, asistencia a convenciones, especialización, investigación, docencia o frecuentación de todo ámbito donde pueda ejercitarse la actividad intelectual.[21] El profesional que no hace nada para actualizar sus conocimientos paulatinamente va olvidando lo que sabía en el momento de graduarse y, por lo tanto, constituye un peligro para la comunidad porque no está en condiciones de ejercer adecuadamente su profesión y curar a los pacientes derivados a su cargo. Es un deber de las instituciones profesionales velar por este aspecto vinculado con la habilitación para ejercer.

En las grandes ciudades, los centros de enseñanza o las entidades profesionales deben poseer bibliotecas especializadas en temas odontológicos en las que, además de los textos de consulta habitual, figuren los libros más recientes y las revistas representativas de las distintas disciplinas en las que se ha dividido la profesión. A este respecto cabe acotar que, por solidaridad profesional, es más conveniente que un odontólogo done un libro a la biblioteca de la institución más cercana en vez de que lo tenga en su propia casa. A este profesional le resultaría imposible adquirir todos los libros odontológicos que se publican continuamente, tanto en el exterior como en nuestro país. Pero si muchos siguen su ejemplo y donan libros a las bibliotecas, otros sectores de la población tendrán la posibilidad de acceder a ellos. Las bibliotecas especializadas poseen modernos sistemas de fichado, archivo y almacenamiento de libros, folletos, revistas, diccionarios, etc., que posibilitan su fácil ubicación y consulta por parte de los interesados. Además, permiten buscar información por computadora en las bases de datos nacionales e internacionales.

En muchas bibliotecas existe el sistema de facsímil, fotocopias o reproducciones que permite brindar a quien lo solicite el trabajo que desea consultar. El correo electrónico, con sus infinitas facetas, posibilita el rápido acceso a fuentes de información permanentemente actualizadas a través de Internet.

Las bibliotecas odontológicas como la de la Asociación Odontológica Argentina y otras desempeñan un papel muy importante para la continuación del aprendizaje, el mejoramiento profesional, la investigación y la docencia.

Estas instituciones merecen todo el apoyo de la profesión y reciben donaciones permanentes de libros, folletos, revistas y todo otro material informativo relacionado con la odontología. Concurrir a ellas contribuye a mantenerlas activas y actualizadas.

PASADO, PRESENTE Y FUTURO DE LA OPERATORIA DENTAL

La Operatoria dental es una disciplina que se desarrolló empíricamente en el pasado. Ciertos acontecimientos fortuitos entre los que figura la "guerra de las amalgamas" repercutieron tanto en la profesión que determinaron la necesidad de un cambio profundo. Asimismo, los investigadores y los pensadores con visión de futuro generaron grandes avances en esta disciplina. Entre ellos, para citar solo a algunos, recordamos a Fauchard en el siglo XVIII, a Chapin Harris, que fundó la primera escuela dental en Baltimore en el siglo XIX, y al invalorable Black a principios del siglo XX, cuya infatigable labor docente se ha proyectado hasta el momento actual, especialmente en el campo de la operatoria dental.

A partir de Black se ingresó en una era de la operatoria dental que podemos denominar *cientificista*. Las pruebas de laboratorio se fueron volviendo cada vez más rigurosas con el fin de demostrar las posibilidades de los materiales y las técnicas adecuadas para su uso en restauraciones dentales. Entre 1920 y 1950, los investigadores se preocupaban más por las experiencias de laboratorio que por los resultados clínicos de la aplicación de los mismos materiales en la boca.

En 1950 se produjo un cambio que permite hablar de la era de la *investigación clínica*. La profesión comprendió que las pruebas de laboratorio no bastaban, por más rigurosas y concluyentes que fueran, dado que muchas veces las tendencias que se observaban mediante el análisis matemático no tenían correlación con el comportamiento clínico de los materiales en la boca.

Entonces se redoblaron los esfuerzos mediante la creación de departamentos especializados en escuelas dentales, grupos de posgrado y cursos intensivos paralelos a los cursos docentes para la realización de pruebas clínicas normatizadas con objeto de poder comparar los resultados obtenidos en distintas partes del mundo.

Así comenzó a gravitar la palabra autorizada de instituciones como la Federación Dental Internacional y de las asociaciones odontológicas de muchos países, como la Asociación Dental Americana, la Asociación Dental Australiana, la Asociación Odontológica Argentina y otras que, a través de sus departamentos de estudio de materiales y de aplicación clínica, formulaban especificaciones, advertencias, consejos o técnicas respecto del uso clínico de los materiales en operatoria dental.

En la actualidad, existe un buen equilibrio entre las informaciones que suministran las pruebas de laboratorio y las evaluaciones clínicas bien controladas. Cuando la información procedente de la investigación clínica demuestra que las tendencias observadas en el laboratorio no se asemejan a lo que ocurre realmente en la boca, el material vuelve a ser probado en condiciones diferentes para establecer las causas de este comportamiento irregular.

Los últimos veinte años han sido testigos de una producción sin precedentes de información científica inédita. Esta información ha contribuido a perfilar nuestra comprensión de la estructura y el funcionamiento de la región maxilofacial, tanto en salud como en enfermedad, y además ha generado mejoras significativas en las técnicas diagnósticas, medidas preventivas más eficaces y nuevos enfoques del tratamiento de las enfermedades basados en adelantos técnicos y conceptuales.[22]

Es responsabilidad de la comunidad científica dedicada a la investigación transferir los frutos de sus descubrimientos a la sociedad. Esto se llama "transferencia científica" y consiste en la libre y fluida comunicación de los avances realizados en el laboratorio a los odontólogos clínicos que deben mantener la salud bucal de la población mundial.[23]

Logros de la investigación

En las últimas décadas se ha logrado una apreciable declinación de la enfermedad por caries en los jóvenes, logro que ha dado como resultado menores porcentajes de desdentados entre los adultos, avances en el control de la enfermedad periodontal, la regeneración de tejidos y el neocrecimiento óseo, avances en el conocimiento de la biología pulpar y de la formación de dentina de reparación y en materiales nuevos como los composites y los compómeros que están reemplazando a la amalgama, mayor conocimiento de la biología de los implantes, mejor comprensión del dolor de origen dental, avances en el tratamiento de las alteraciones de la articulación temporomandibular (ATM), investigación sobre la función salival, control de la infección, identificación de cromosomas responsables de defectos maxilofaciales y avances significativos en el campo de la adhesión.[23]

Prevención

Cabe esperar que en el futuro la prevención desempeñe un papel cada vez mayor. Se están perfeccionando las técnicas, los instrumentos y los materiales capaces de restaurar un diente con la menor destrucción posible de tejido dentario. Se está experimentando en la restauración de los tejidos sin instrumentación. Se trabaja intensamente para lograr el objetivo máximo de la profesión, que consiste en la prevención total de las lesiones dentarias adquiridas, especialmente la caries.

Es posible predecir para un futuro no muy lejano la desaparición total del flagelo de la caries o, por lo menos, la atenuación del impacto que ejerce en grandes masas de la población. Cuando ello ocurra, el ejercicio profesional puede llegar a experimentar cambios notables.

En efecto, cuando se reduzca la pérdida de dientes por caries y disminuya la cantidad de restauraciones que el odontólogo debe realizar a diario, este profesional podrá dedicar todos sus esfuerzos a planificar y ejecutar técnicas preventivas para mantener las bocas de sus pacientes en condiciones ideales. Además, cuando se pierdan menos dientes a causa de las caries o de otras lesiones, habrá menos necesidad de tratamientos ortodónticos, endodónticos, prostodónticos, etc. El futuro de la odontología está centrado en la prevención.[24]

PAPEL DE LAS INSTITUCIONES PROFESIONALES

Es conveniente que tanto el odontólogo recién graduado como el profesional que ya tiene algunos años de práctica se asocien a las instituciones que agrupan a los odontólogos en los distintos países.

Estas instituciones, sean las estrictamente locales o las que tienen vigencia en el ámbito nacional o internacional, cumplen una función muy importante. En primer lugar, permiten que el profesional acceda a la enseñanza de posgrado y así le brindan las oportunidades necesarias para mantenerse actualizado en los diversos campos de su actividad específica. En segundo lugar, por medio de cur-

sos, conferencias, revistas, publicaciones, etc., ofrecen un panorama actualizado de la actividad odontológica nacional y mundial. Por último, contribuyen a la solución de los problemas que atañen al desenvolvimiento profesional al peticionar ante los poderes públicos o ante las autoridades respectivas para lograr la mejor legislación sobre los aspectos mencionados y la defensa de los derechos profesionales.

Con su esfuerzo monetario al pagar la cuota y con su presencia y respaldo, el profesional que se asocia a una institución colabora en las actividades que programa la entidad para que realmente sea un factor decisivo y de vanguardia en el mejoramiento de la profesión en todas sus facetas. No hay ningún justificativo para el profesional que una vez graduado se aparta de todos los centros de enseñanza y no vuelve a vincularse con sus colegas porque se convierte en un factor negativo para el progreso, a la vez que se va desactualizando cada día más en lo relativo a los aspectos técnicos de la tarea. La profesión está reservada para aquellos que después del largo aprendizaje en las aulas universitarias para alcanzar el título de odontólogo se preocupan por mantenerse actualizados en todas las disciplinas que han elegido para ejercer.

El resto de la profesión, convertida en un foro, debe guardar celosamente las puertas que abren la oportunidad del ejercicio profesional tanto a los recién egresados como a los viejos profesionales y solo debe entregar la llave de esas puertas a aquellos que demuestren, mediante su capacitación constante, que han alcanzado la habilidad y la responsabilidad necesarias para que se les pueda confiar la salud dental de la comunidad.

Para terminar, y a modo de mensaje de esperanza para las nuevas generaciones de estudiantes y odontólogos, quiero volver a recordar las palabras que dejó escritas el profesor y Premio Nobel doctor Bernardo Houssay cuando fue separado injustamente de su cátedra por motivos políticos y que han sido y siguen siendo la guía de un modelo de vida como la de este científico, que se dedicó con pasión a la investigación y a la docencia: "Amor a mi patria, amor a la libertad, dignidad personal, cumplimiento del deber, devoción a la ciencia, devoción al trabajo, respeto a la justicia y a mis semejantes, afecto a los míos, discípulos y amigos".[25]

REFERENCIAS

1. Barrancos Mooney J. Operatoria dental - Técnica y clínica. Buenos Aires, Editorial Médica Panamericana, 1981.
2. Barrancos Mooney J. Horizontes de la operatoria dental. En: Operatoria dental - Técnica y clínica. Buenos Aires, Editorial Médica Panamericana, 1981.
3. Barrancos Mooney J. Op. cit., cap. 10, pág. 283.
4. Barrancos Mooney J. Op. cit., cap. 10, pág. 285.
5. Barrancos Mooney J. Operatoria dental. Restauraciones. Buenos Aires, Editorial Médica Panamericana, 1988.

5a. Barrancos Mooney J. Operatoria dental, 3ª ed. Buenos Aires, Editorial Médica Panamericana, 1999.

5b. Barrancos Mooney J. Apuntes de cursos de Operatoria dental. Escuela de Posgrado, Asociación Odontológica Argentina, Buenos Aires, 1956-2004.

6. Barrancos Mooney J. Clases teóricas. Clínica de Operatoria dental, Facultad de Odontología, Universidad de Buenos Aires, Buenos Aires, 1964-1967.
7. Barrancos Mooney J. Clases teóricas. Odontología integral para adultos, Facultad de Odontología, Universidad de Buenos Aires, Buenos Aires, 1978-1980.
8. Barrancos Mooney J. Clases teóricas. Clínica 1 de Operatoria, Facultad de Odontología, Universidad de Buenos Aires, Buenos Aires, 1981-1988.
9. Barrancos Mooney J. Clases teóricas. Clínica 1 y 2 de Operatoria, Facultad de Odontología, Universidad Maimónides, Buenos Aires, 1992-2003.
10. Black, GV. A work on operative dentistry. Chicago, Medico-Dental Pub., 1908.
11. Blackwell RE. GV Black's work on operative dentistry, 8ª ed. Woodstock, Medico-Dental Pub., 1948.
12. Gilmore HW y col. Operative dentistry. Saint Louis, Mosby, 1977.
13. Schultz LC. Operative dentistry. Philadelphia, Lea & Febiger, 1966.
14. Charbeneau GT y col. Principles and practice of operative dentistry. Philadelphia, Lea & Febiger, 1975.
15. Parula N, Moreira Bernan y col. Operatoria dental. Buenos Aires, Ediar, 1949.
16. Ritacco AA. Operatoria dental, 4ª ed. Buenos Aires, Mundi, 1975.
17. Sturdevant CM y col. The art and science of operative dentistry, 3ª ed. St. Louis, Mosby, 1995.
18. Wilson MHF y Mjör IA. What are you, Operative Dentistry? Oper Dent 1996; 21:1.
19. Chaves MM. O odontólogo que o mundo necessita. Curso sobre Educación dental, Asociación de Facultades de Odontología de la República Argentina, Buenos Aires, 1996.
20. Greene JC. Toward a new perfect service to humanity. J Den Res 1992; 72:1642.
21. Houssay BA. Papel del profesor y del hombre de ciencia. Rev Asoc Odont Arg 1968; 56:73.
22. Listgarten MA. Dental research: manpower needs and changing priorities. J Den Res 1991; 70:1105.
23. Genco RJ. The trust and the agenda: science transfer. J Den Res 1991; 70:1102.
24. Newbrun E. Dental Research: problems, progress and prognosis. J Den Res 1989; 68:1377.
25. Houssay BA. Folleto repartido en el Claustro de Fisiología, Facultad de Ciencias Médicas, Universidad de Buenos Aires, Buenos Aires, 1943.

PARTE I

El consultorio odontológico moderno

2

Consultorio odontológico: instalación y equipamiento

Julio Barrancos Mooney y Pablo Agustín Varas

GENERALIDADES

La instalación de un consultorio odontológico requiere el análisis previo de una serie de factores que influyen sobre el futuro desenvolvimiento de la actividad profesional.

Un consultorio bien planeado tendrá un efecto inmediato y positivo en todas las facetas del desempeño del profesional y mejorará su productividad a la vez que disminuirá su estrés.[1]

Un consultorio es una empresa que presta un servicio a la comunidad y que quizá sea la mayor inversión que haga un profesional en su carrera; por lo tanto, antes de proceder a su instalación conviene formularse algunas preguntas:[2-4]

¿Dónde debe estar ubicado? Donde haya mayor necesidad de atención odontológica, donde los pacientes tengan fácil acceso o donde sucedan ambas cosas.

¿Qué tamaño debe tener? El tamaño se relaciona en forma directa con la cantidad de profesionales que lo van a integrar y con la densidad de población del área de influencia.

¿Qué límites tiene el área de influencia? Si no hay otros consultorios en toda la comunidad, el área es ilimitada. La presencia de otros colegas limita proporcionalmente el área de influencia de cada uno.

¿Qué servicios y que tipo de odontología prestará? La demanda de los pacientes permitirá adecuar las necesidades. Podrá cubrir una, varias o todas las especialidades de la profesión.

¿Se encuentra en una zona con mucha competencia? Si es así, ¿qué puedo ofrecer que los demás no ofrezcan?

¿Cómo se organiza? Se busca o se construye un local que posea las comodidades necesarias para el desenvolvimiento de las actividades profesionales.

¿Qué servicios requiere? Fuerza motriz, iluminación, calefacción, refrigeración, agua y desagües, gas, teléfono y elementos específicos de la profesión.

¿Qué personal necesita? Personal de limpieza, técnicos para instalación y mantenimiento de los equipos, una recepcionista para recibir a los pacientes y distribuirlos en los distintos lugares de trabajo, una secretaria para administrar los ingresos y los egresos, asistentes dentales

para colaborar con el profesional junto al sillón, un mecánico dental para realizar los trabajos de prótesis y empleados varios, según necesidad. En los consultorios pequeños, una misma persona cumple varias de las funciones citadas.

¿Qué suministros requiere? Papelería, librería, farmacia, artículos dentales, artículos eléctricos, ferretería, combustibles y artículos varios.

Una práctica odontológica puede ser desempeñada por una sola persona, el odontólogo, pero requiere la colaboración de personal auxiliar idóneo para poder desenvolverse con mayor eficacia y con mejores perspectivas económicas.[5-8]

LOCALES O ÁREAS QUE INTEGRAN UN CONSULTORIO

1. *Sala operatoria*: es el área o local donde se ubica una unidad dental funcional (equipo, sillón, luz, etc.) (figs. 2-1 a 2-6).
2. *Área de recepción y sala de espera*: local donde los pacientes esperan y son recibidos por el personal respectivo. Pueden ser dos lugares separados (figs. 2-7 y 2-8).
3. *Área de administración*: local o área destinada a la administración del consultorio. Requiere un mostrador o mesa de trabajo, ficheros, archivos, máquinas, etc. (véase cap. 3).
4. *Local para escritorio*: local donde el odontólogo y sus asociados o colaboradores se reúnen, planean los tratamientos, conversan con los pacientes, reciben a los colegas, etc. (figs. 2-9 y 2-10).
5. *Área de taller*: local o área destinada a trabajos de taller de prótesis, confección de modelos de yeso, cubetas individuales, retoques de aparatos protésicos, etc.

Fig. 2-2. Equipamiento Gnatus. Detalle del reflector bucal, el cabezal ajustable y el instrumental de trabajo.

Fig. 2-1. Equipamiento Gnatus (Plus Dental Argentina). Se observa el pedal de control.

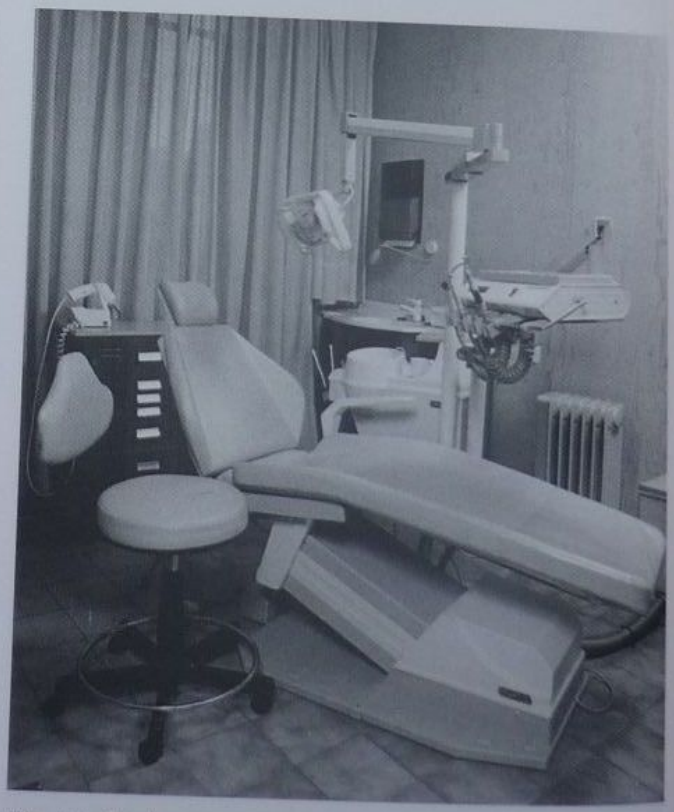

Fig. 2-3. Equipamiento Gnatus. Se muestran la banqueta del operador y la mesilla cervical de altura regulable (gentileza de Consultorios Barrancos Mooney).

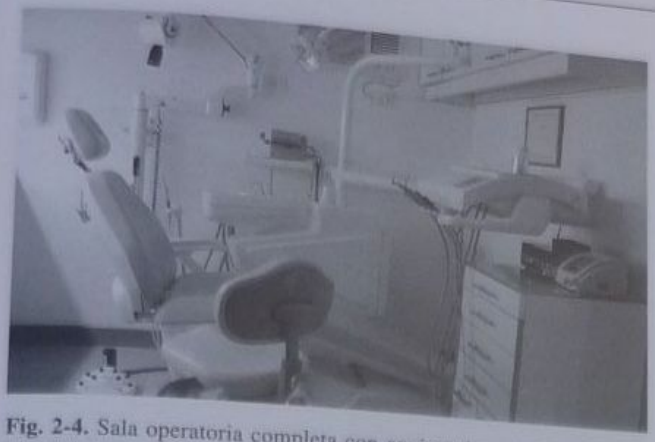

Fig. 2-4. Sala operatoria completa con equipamiento A-Dec (gentileza del doctor Alberto Barril).

Fig. 2-5. Equipamiento dental Belmont (gentileza del doctor Gonzalo Barrancos Mooney).

6. *Área de esterilización*: local o área destinada al lavado, la esterilización y el ordenamiento del instrumental que se usa en las salas operatorias (fig. 2-11).
7. *Área de revelado*: local o área destinada al revelado de las radiografías dentales y a su clasificación.
8. *Locales auxiliares* (figs. 2-12 y 2-13): locales o áreas destinadas a:
   a. Anestesia y recuperación de los pacientes después de la cirugía.
   b. Motivación de los pacientes mediante recursos audiovisuales, enseñanza de cepillado, etc.
   c. Local para máquinas y motores.
   d. Cafetería y descanso del personal.
   e. Sala de reuniones.
   f. Secretaría, cuando esta función está a cargo de personal especializado, además del administrativo.
   g. Instalaciones sanitarias.
   h. Locales varios: radiografías, seminarios, laboratorio de análisis, guardarropa, depósito de materiales, archivo general, etc.

PLANEAMIENTO Y DISEÑO DE UN CONSULTORIO[3-5,9-11]

Un consultorio se diseña en función de sus necesidades futuras. El consultorio de un profesional que trata de ejercer la odontología individualmente, sin personal auxiliar, consta de dos salas y un pequeño baño. En el baño puede instalarse el compresor; además, este espacio puede servir como área de almacenamiento y materiales.

Cuando se proyecta un consultorio de mayores dimensiones, se debe proceder de la siguiente manera:

1. Se determina el número de unidades funcionales, o sea, *operatorias*.
2. Se determinan las dimensiones que deben tener las *unidades operatorias*; para ello, se considera el equipamiento que recibirán, según la especialidad por desarrollar (cirugía, endodoncia, práctica general, etc.).
3. Según el número de unidades operatorias y el posible flujo de pacientes, se determinan las dimensiones y la cantidad de asientos de la *sala de recepción* (sala de espera).
4. Se establecen las dimensiones de la *administración*, que debe contener un mostrador o escritorio –que se usará para recibir al paciente y darle instrucciones– y un área de trabajo cuyo tamaño será proporcional al número de personas que trabajarán en ese local.
5. Se reserva un local para el *escritorio* del profesional o de los profesionales, que también se pueda usar para conversar en privado con algún paciente.
6. Se diseña un área destinada a la *esterilización* del instrumental. Esto implica la descontaminación y el lavado, el embolsado de instrumentos para su esterilización en autoclaves o estufas, la preparación de bandejas con instrumental esterilizado, el reequipamiento de las unidades operatorias con el material de consumo, etc. Esta área requiere servicios de agua, desagüe, gas y electricidad y mesadas para trabajar.
7. Se destina un área a la sala de *revelado*, que puede ser simultáneamente depósito de materiales.
8. Se destina un local a los *motores*, para ubicar compresores, equipos de aspiración, equipos de aire acondicionado y otros servicios que necesiten fuerza motriz.
9. Se reserva un local para el *personal*, con armarios para dejar los efectos personales y comodidades para una merienda.
10. Si la actividad profesional así lo exige, se destina un área al laboratorio de prótesis, cuya importancia dependerá de las especialidades.
11. Se prevén las instalaciones sanitarias.
12. Se prevén los locales auxiliares.
13. Se estudian los flujos de tránsito de pacientes, profesionales y personal y se prevén las posibles interferencias.
14. Se estudian los recorridos que van a canalizar estos flujos de tránsito. Se diseñan pasillos adecuados.
15. Se busca acercar los locales entre los cuales tendrá lugar el tránsito más intenso.

Dimensiones y disposición de los ambientes

Sobre la base de las necesidades correspondientes y luego de realizar una consulta con los arquitectos, los técnicos y el personal especializado, se determina la superficie total aproximada que ocupará el consultorio, por ejemplo 80 m², 100 m², 150 m², etc. Con estos elementos, se empieza a trabajar sobre un tablero con un papel en blanco, en el centro del cual se ubican la sala de recepción y la administración y a su alrededor todos los locales mencionados antes, simplemente mediante círculos cuyo tamaño será proporcional a la importancia asignada a cada local.



A

D

B

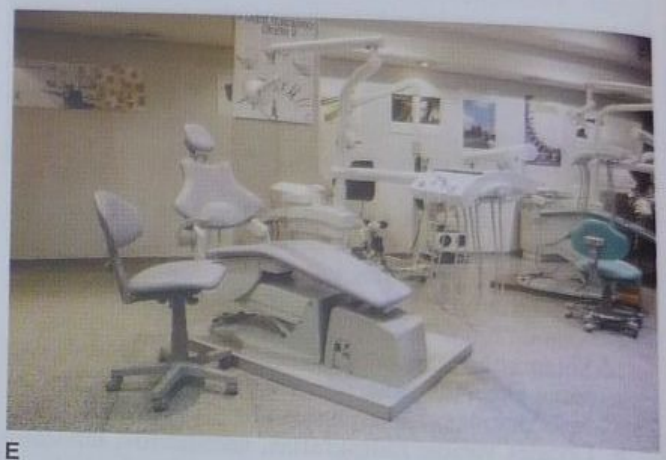

E

C

F

ig. 2-6. **A.** Isodent (gentileza del señor Juan Carlos Chiarelli, IOI, Argentina). **B.** Equipo OMS Línea 100 (gentileza de Easydent Argenti-a). **C.** Equipo Kavo Estética Confort 1063 S. **D.** Equipo Kavo Estética Sensus 1066. (**C-D**, gentileza de Plus Dental SA). (**E** y **F**. Muestra omercial de unidades dentales Kavo (gentileza de Plus Dental S.A., Buenos Aires, Argentina).

A



B

C

Fig. 2-7. A. Recepción. **B.** Recepción y escritorio de la secretaria. **C.** Recepción (gentileza de Consultorios Barrancos Mooney).

Para esto se deben tener en cuenta los requisitos formulados por el Ministerio de Salud y Acción Social de la Nación para la habilitación y el funcionamiento de los consultorios odontológicos. Estos requisitos son:

A. La sala de espera deberá tener accesos directos desde el exterior o un acceso común si se trata de una propiedad horizontal, con puertas y paredes no transparentes, que podrán ser comunes a más de un local consultorio y ambos entre sí si la actividad es ejercida por colaboradores que tengan el ejercicio privado autorizado.
B. El consultorio deberá contar con comunicación directa con la sala de espera y con lugares de tránsito de esta área, con puertas y paredes no transparentes y separadas de la sala de espera por pared o tabique completo, sin que medie espacio entre el techo y ellos. La superficie del consultorio o gabinete no deberá ser menor de 7,5 m^2 y deberá contar con sistemas de ventilación y renovación de aire adecuados.
C. Deberá haber un servicio sanitario con acceso desde la sala de espera.

Sin olvidar estas reglamentaciones básicas, se determinan las dimensiones de las unidades operatorias de acuerdo con el equipamiento que contendrán, por ejemplo 3 × 2,80 m, y del resto de los locales. Se van reemplazando los círculos por rectángulos con las medidas de cada local y con los muebles en escala. Los locales auxiliares, cuyas dimensiones no son críticas, sirven para ir llenando los huecos que van quedando a medida que se completa el tablero. El tamaño de las salas operatorias debe decidirse después de analizar los siguientes factores: a) área total disponible, b) número de salas operatorias, c) tipo de especialidad por desarrollar, d) posiciones habituales de trabajo, e) equipamiento requerido y f) distribución de locales o áreas funcionales en el resto del consultorio.

Si el profesional ocupará una sola sala operatoria y en ella tendrá el aparato de rayos X, las áreas para revelado y para esterilización, un escritorio y las comodidades para los acompañantes, las dimensiones necesarias serán de 3 × 4 m o de 4 × 4 m. En cambio, si posee más de una sala operatoria, con sala de rayos, revelado, esterilización,

Fig. 2-8. Recepción.

escritorio, etc., en sitios separados, las dimensiones podrán ser menores: 3 × 3 m o 3 × 2,80 m. Los otros factores mencionados podrán ayudar a decidir las dimensiones ideales. Debe recordarse que tan malo como tener poco espacio es tenerlo en exceso, porque los recorridos se alargan sin necesidad.

La forma más adecuada para la sala operatoria es cuadrada o rectangular; deben evitarse las formas alargadas y angostas, triangulares, en L o cualquier otra forma geométrica no convencional.[1]

Para la ubicación de las salas operatorias deben tenerse en cuenta: 1) la distancia con respecto a la entrada, 2) la distancia con respecto a la sala de recepción, 3) la iluminación y la aireación naturales, 4) la ubicación con respecto al taller, la sala de motores y el escritorio, y 5) la circulación de profesionales, pacientes y personal. Una vez dibujadas las unidades operatorias, se estudian los flujos de tránsito de pacientes para ubicar las puertas y ventanas y esbozar la posición de los sillones dentales con objeto de evitar interferencias.

A continuación, se van distribuyendo los otros locales o áreas de trabajo hasta cubrir toda la superficie.

El área en la que los pacientes realizan los pagos o en la que se explican y entregan los presupuestos deben estar alejadas de la zona de recepción y ubicadas en una zona de mayor privacidad (puede ser la oficina del profesional). La necesidad de privacidad continúa aumentando desde la recepción hacia la zona de tratamiento (sala operatoria), que no es directamente visible desde ninguna área pública (p. ej., la sala de espera). La sala de esterilización y el laboratorio pueden localizarse entre las zonas



Fig. 2-10. Escritorio del profesional.

públicas y las privadas. El escritorio y el local para el personal deben ubicarse más lejos aún, en una zona de mayor privacidad.[1,12]

Una vez localizadas todas las áreas, se ubican las puertas y ventanas restantes.

Es necesario realizar varios intentos, con desplazamientos de los cartones en todas direcciones, hasta encontrar la distribución ideal y que mejor aproveche la superficie prevista. Finalmente, se consulta con un arquitecto



Fig. 2-9. Escritorio de los profesionales y sala de reuniones.

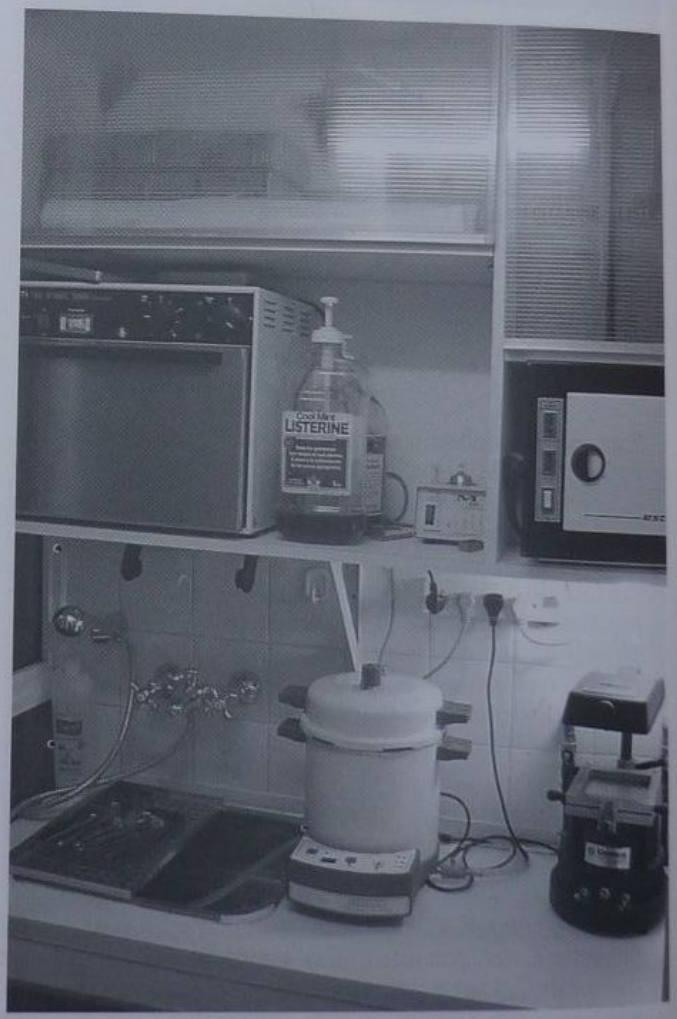

Fig. 2-11. Sala de esterilización con área de lavado de instrumental, autoclave y esterilizadores en seco.

Fig. 2-12. Almacenamiento del material esterilizado y de los elementos para cirugía, endodoncia y periodoncia.

para que dibuje los planos sobre la base de las ideas y esquemas de distribución ya detallados (figs. 2-14 a 2-16).

Los muebles y el equipamiento, así como el conjunto que forman con el espacio, dibujan el escenario que requiere el odontólogo en su consultorio, que a su vez le exige una respuesta de adaptación al medio, cuyo fracaso se materializa en la desadaptación del profesional a su medio local.[13]

Selección del lugar

Con el plano en el que se han representado las necesidades y la distribución ideal como base, se comienza a seleccionar el lugar para la instalación. El criterio por seguir es confeccionar una planilla en la que figuren los factores positivos y negativos de cada uno de los posibles sitios seleccionados, como por ejemplo ubicación céntrica, facilidad para estacionar, zona comercial, zona muy ruidosa, barrio residencial con pocos medios de transporte, buena o mala iluminación natural, local muy alto con pocos ascensores, etc.

Por último, se efectúa un balance de todos estos factores hasta decidir cuál es la ciudad, la zona o el barrio más conveniente para instalar el consultorio. En cuanto al aspecto inmobiliario, pueden darse tres situaciones básicas: 1) que se compre un terreno o un piso vacío y se construya a partir de cero, según el plano; 2) que se compre un local o edificio ya construido que permita las reformas necesarias para adaptarse al plano o 3) que sea necesario modificar el plano, es decir, suprimir áreas o cambiar los esquemas para adaptarlos al local existente.

De estas tres situaciones la primera es la ideal, la segunda es aceptable y la tercera es la menos conveniente. En este último caso es necesario analizar muy bien los factores positivos y negativos antes de realizar una instalación tan costosa y especializada como un consultorio.

Dentro de cada una de esas opciones existen datos que se deben tener en cuenta:[14]

- Si la planta permite armar en una primera aproximación la cantidad de gabinetes, salas de espera y locales de apoyo necesarios.
- Si la propiedad que se desea adquirir es apta para el uso profesional (si el reglamento de copropiedad del edificio permite la instalación de un consultorio en dicha unidad funcional).
- Si las instalaciones existentes son adecuadas o pueden ser adaptadas al nuevo destino.

Fig. 2-13. Sala para educación del paciente y audiovisuales (gentileza Consultorios Barrancos Mooney).

Orientación

En caso de que se haya dado cualquiera de las dos primeras posibilidades, se realiza una reunión con el arquitecto para recorrer el terreno, el local o el piso y determinar qué modificaciones del plano primitivo son necesarias para lograr una adaptación a las condiciones reales. Debe destacarse que las salas operatorias son las áreas más importantes porque el odontólogo pasará en ellas la mayor parte de su tiempo en el ejercicio de la profesión. Por lo tanto, deben recibir un trato preferencial en lo que

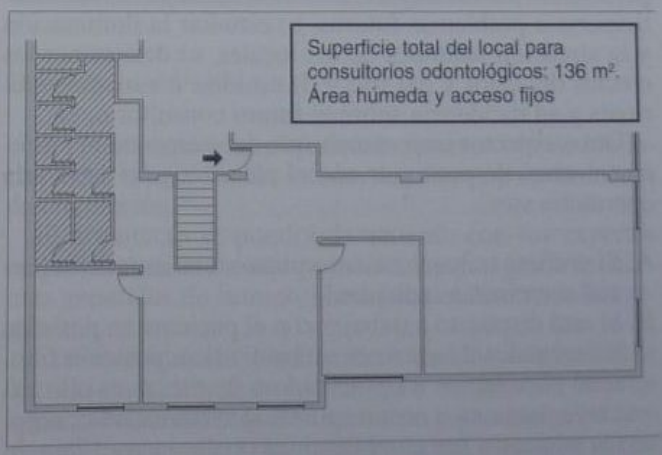

Fig. 2-14. Superficie total del local para consultorio odontológico. Solo son fijas las instalaciones sanitarias y la puerta de entrada (véase fig. 2-16).

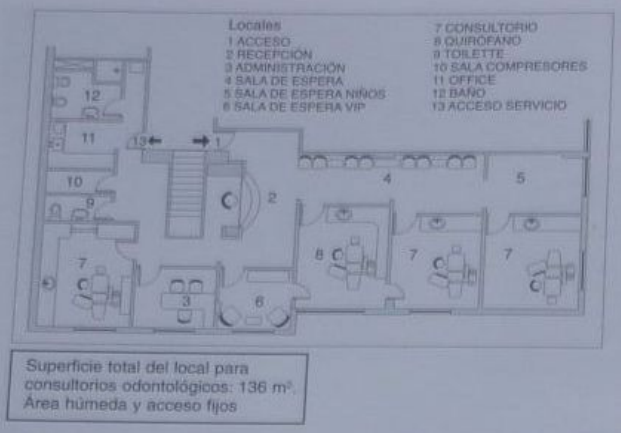

Fig. 2-15. Distribución que aprovecha al máximo la superficie disponible, con cuatro salas operatorias, salas de espera diferenciadas y locales auxiliares (véase fig. 2-14).

se refiere a las exigencias de buena luz, mejor vista, óptima comunicación, etc. Por eso es ideal que cada unidad operatoria tenga ventanas. A su vez, estas ventanas no deben exponer al paciente a la vista de los demás sino que deben permitir la observación de un paisaje o un nivel más elevado según que se encuentren en una planta baja o algún piso superior[1] (fig. 2-17).

En cuanto a la orientación, se procederá de acuerdo con las normas habituales para la región, según el clima, la latitud, el régimen de lluvias, etc., y con lo que aconseje el arquitecto.[3,4,9]

Planos y maquetas

Una vez dibujados y aprobados los planos definitivos, conviene construir una maqueta en escala del futuro consultorio y ubicar todos los muebles para estudiar una vez más los flujos de circulación de pacientes, profesionales y personal. Este pequeño esfuerzo extra se verá ampliamente compensado por los resultados futuros. En esta etapa corresponde marcar sobre el terreno los límites de cada uno de los locales. Si esta marcación debe hacerse sobre tierra, se instalan estacas y se van tirando hilos para marcar las paredes y los tabiques. Si se trata de un piso ya hecho, se puede dibujar con tiza o sostener los hilos mediante ladrillos para delimitar los ambientes.

Vale la pena perder algunos días aquí para: a) practicar personalmente los flujos reales de circulación a fin de anticiparse a problemas futuros, b) estudiar la iluminación y la aireación naturales de los locales, c) determinar los efectos del calor y del frío y d) estudiar los ruidos exteriores y su incidencia sobre el futuro consultorio, etc.

Otros aspectos importantes que debe analizar el profesional antes de proseguir con el planeamiento de la sala operatoria son:

A. Si prefiere trabajar a cuatro manos, con asistencia parcial o en forma individual.
B. Si está dispuesto a trabajar con el paciente en posición horizontal, sentado, o en ambas, y si su posición frente al paciente va a ser sentado o de pie, pues ello excluye para una u otra respuesta determinados conceptos básicos o sus combinaciones (véase cap. 12).
C. Si el aspecto psicológico-funcional es un factor de peso para él o si pone el acento sobre el aspecto técnico-funcional.

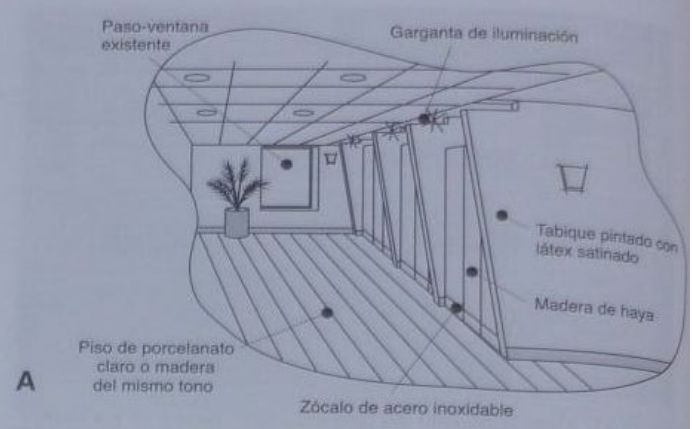

Fig. 2-16. A. Diseño previo del pasillo de acceso a las salas operatorias. **B.** Pasillo definitivo (gentileza de la doctora Marisol Aguilar).

Las respuestas a estas preguntas no solo deciden el concepto básico y el equipo más conveniente; también condicionan el tipo de amoblamiento, su diseño y la ubicación de ellos en la unidad operatoria.[15]

En esta instancia también deben perfilarse los objetivos definitivos del consultorio sin olvidar el espacio real con el que se va a contar y la estética que se quiera imprimir en el proyecto. Antes de entrar en la etapa definitiva de la construcción, conviene consultar con otros colegas que tengan experiencia en la construcción o instalación de locales similares.

Se habla con los fabricantes dentales que suministrarán los equipos para que entreguen los planos con las instalaciones técnicas, que necesiten éstos, es decir, agua, desagüe, electricidad, etc. (fig. 2-18).

Fig. 2-17. Ventana de la sala operatoria (orientación noreste) (gentileza de los doctores Viviana Scandolara y Agustín Varas).

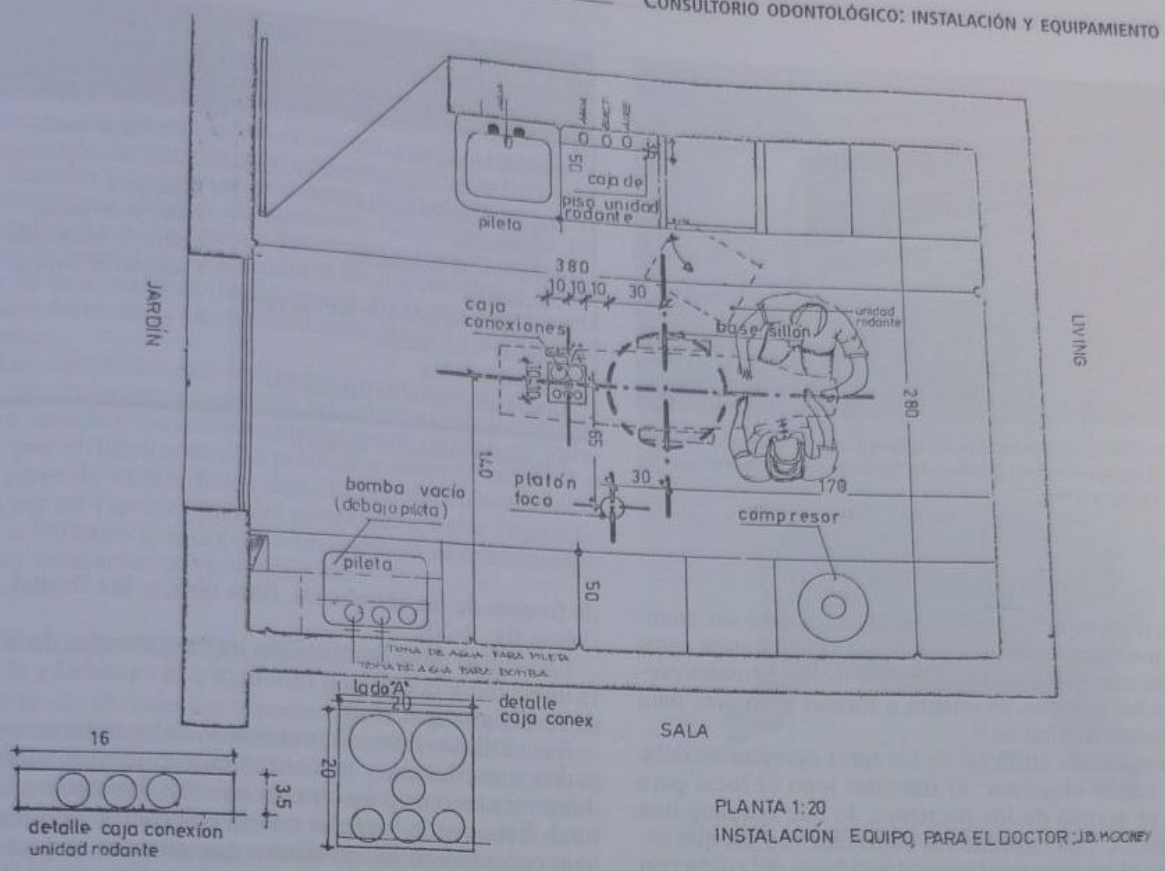

Fig. 2-18. Planos con los requisitos para la instalación de una sala operatoria.

Luego y junto con el arquitecto se incorporan al plano las cañerías de agua, desagüe, aspiración, gas, aire comprimido, electricidad, fuerza motriz, intercomunicaciones, teléfono, computación, fax, música funcional, timbres internos, sistemas de alarma y toda otra instalación técnica necesaria en el momento o que se requiera en el futuro.

Es fundamental prever la instalación de caños para el ingreso de fibra óptica o cables coaxiles, que son los elementos requeridos para la comunicación a distancia, la transmisión de imágenes, la comunicación con Internet y otras funciones.

Siguiendo el ejemplo de las escuelas dentales más modernas y si las características de la construcción lo permiten, es muy conveniente agrupar todos los servicios en una canaleta de gran tamaño o en cablecanales prefabricados (fig. 2-19) que recorran las unidades con las ramificaciones necesarias para alimentar los equipos dentales. Esta canaleta se hallará cubierta por planchas removibles que permitan inspeccionar las instalaciones sin necesidad de romper el piso.

Una segunda vía para las instalaciones es el espacio del entretecho, es decir, el espacio existente entre el techo real del edificio y los paneles acústicos del techo suspendido, como es habitual en locales grandes como fábricas, escuelas, aeropuertos, etc.

Una tercera vía puede consistir en un cajón que recorra la pared principal de los locales junto al zócalo y se pueda retirar cuando sea necesario inspeccionar las instalaciones.

Una cuarta vía consiste en colocar los caños directamente suspendidos del techo, a la vista y a veces codificados por colores para poder efectuar su inspección fácilmente.

Lo menos conveniente es empotrar los caños debajo del piso, cubrirlos con mezcla y sellarlos definitivamente, porque esto no permite ninguna inspección, agregado o modificación futura.

En cuanto a la electricidad, es conveniente contar con tableros eléctricos individuales para cada uno de los sillones y áreas porque eso permitirá que ante cualquier inconveniente eléctrico que afecte al sector público no se interrumpa la tarea profesional y que de existir algún problema en alguno de los sillones no se interrumpa el normal funcionamiento de todo el consultorio.

Iluminación[4,5,11,16,17]

A continuación, se planifica la iluminación de los locales de trabajo, de los locales auxiliares y de las zonas de circulación.

El arquitecto se pondrá de acuerdo con los expertos en la instalación de equipos dentales y seguirá las normas generales de luminotecnia para el diseño de los artefactos.

Con respecto a la iluminación natural, sobre la cual se hacía tanto hincapié en los antiguos tratados de odontología, cabe recordar que es necesaria para alegrar los ambientes, por su efecto bactericida y para estimular el trabajo del profesional pero, en virtud de su variabilidad, se la debe complementar con luz artificial correctamente diseñada, la cual estará encendida todo el día. La inciden-

Fig. 2-19. Cablecanal sostenido en la pared que esconde el cableado de todo el equipamiento y permite un fácil acceso en caso de que se requiera su reparación.

Cuadro 2-2. *Prioridades en el diseño de la iluminación de la sala operatoria*

Criterio ergonómico	*Criterio típico*
Magnificación de los actos operatorios	Apariencia
Elementos de iluminación accesorios	Factor económico
Cantidad y variación de luz natural	Costos de instalación
Color de la habitación	Consumo de energía
Calidad de la luz	
Diseño del sistema de iluminación	

Adaptado de Andrews N, Vigoren G.[18]

cia directa de la luz solar es perjudicial y debe ser atemperada mediante cortinas adecuadas. Para lograr estos contrastes con la luz artificial, en los techos actuales predominan las rupturas en cuanto a formas y colores para ganar efectos lumínicos.[13]

La iluminación artificial de las salas operatorias debe cumplir varios objetivos: a) iluminar todo el local para permitir el acceso de los pacientes, lo que requiere una intensidad "A", b) iluminar las superficies en las que esté ubicado el instrumental y los alrededores del sillón con una intensidad "B", mayor que "A", y c) iluminar la boca del paciente con una intensidad "C" mayor que "A" y "B" (cuadro 2-1).

La buena iluminación de la sala operatoria también es esencial para evitar la fatiga. Además de la fatiga ocular, la escasa iluminación también puede generar una serie de síntomas musculoesqueléticos relacionados con la compensación posicional por poca iluminación.[18] La selección de la iluminación debe basarse en la ergonomía (cuadro 2-2).

La intensidad "A" puede conseguirse por medio de franjas de tubos de luz fluorescente ubicadas en el techo, con las pantallas respectivas para lograr una iluminación uniforme en todo el local.

La intensidad "B" puede obtenerse con el aumento de la concentración de los tubos de luz por encima de las zonas que rodean el sillón dental o con la colocación de lámparas de mesa en la zona de trabajo, para lo cual se deben prever los soportes adecuados, desde el techo o una pared cercana, dado que se trata de artefactos pesados y con brazos largos para adaptarse a las diferentes posiciones de trabajo del profesional.

La intensidad "C" se puede lograr mediante los reflectores específicos para iluminación bucal, por lo general sobre la base de lámparas de cuarzo-yodo, o por medio de fuentes de luz intrabucal, fibra óptica, luz frontal, etc. (véase fig. 2-20).

La calidad de la iluminación incluye el color de la luz, la dirección y la difusión lumínica y la cantidad y el tipo de resplandor que emite.

Si se utilizan tubos fluorescentes, debe evitarse su parpadeo u oscilación y es conveniente combinar tubos de diferentes colores para obtener una luz semejante a la natural. Esto puede lograrse con la colocación de focos de bajo consumo en los artefactos que cuentan con un tubo cálido y uno frío, lo que a su vez complementa la iluminación propia de cada sillón.

No debe haber mucha diferencia entre los niveles luminosos de las diferentes áreas de un mismo local ni tampoco muebles u objetos que reflejen la luz con demasiada intensidad, para evitar el cansancio visual. Se debe recordar que tener demasiada luz es casi tan dañino como tener poca luz.

En el sector público es ideal complementar la iluminación natural con artefactos puntuales que marquen los distintos sectores.

Los colores de las paredes, los muebles y los techos son factores que inciden sobre la cantidad de luz que necesita un local determinado (véase más adelante).[11,16,19,20]

Cuadro 2-1. *Niveles luminosos*

A. Nivel de la habitación, 300 a 500 lux

B. Nivel del área de trabajo, 600 a 1.000 lux

C. Nivel dentro de la boca, 4.000 a 8.000 lux

Fig. 2-20. Reflector bucal Planmeca's Delight (Sullivan Dental Products).

Pisos

Para seleccionar un piso, aparte del aspecto estético, de su facilidad de higiene y de su costo, hay otra serie de factores que deben tenerse en cuenta, como la resistencia al desgaste, la resistencia a productos químicos (derrame de líquidos y sustancias, productos de limpieza, etc.) y la resistencia a factores ambientales. Los pisos deben ser absorbentes en cuanto a vibraciones y ruidos, deben resistir la humedad y los cambios de temperatura y deben ser de baja conductividad térmica así como ligeramente conductores de la electricidad para evitar la electricidad estática.

Los materiales más utilizados que reúnen estas características son los mosaicos de porcelanato (idealmente de buen tamaño), los pisos de nailon (éstos pueden ser tratados por el fabricante con productos antimicrobianos) o los pisos de vinilo. Estos dos últimos deben ser colocados por un especialista para evitar que queden rugosidades o burbujas que impidan un correcto desplazamiento de las banquetas en el consultorio.

INSTALACIONES TÉCNICAS [3,4,7,9,16,21]

Dejando de lado los aspectos de la construcción, que competen al arquitecto, desde el punto de vista de la parte odontológica y antes de levantar paredes o tabiques es necesario efectuar las instalaciones técnicas correspondientes para el funcionamiento de los equipos dentales y los lavamanos que requieren las operaciones.

Aire comprimido

A medida que aumenta el número de salas operatorias en un consultorio, se incrementa el consumo de aire comprimido porque además de la turbina, el micromotor y la jeringa de aire, los equipos dentales suelen incluir aditamentos que funcionan con aire comprimido, como los aspiradores por sistema Venturi. También existen aparatos de aire abrasivo para las preparaciones dentarias, que consumen mucho aire. Por lo tanto, la producción y la transmisión del aire comprimido constituyen un problema serio que debe ser evaluado en toda su magnitud. El compresor tiene que ser potente y silencioso.

Otro factor importante es la ubicación de la unidad de aire comprimido, que debe determinarse sin olvidar que se trata de un equipo que produce mucho ruido. El consultorio dental es un ambiente con gran contaminación sonora aunque la mayor parte de los niveles auditivos estén por debajo de los 85 decibeles, el límite de salud para el oído humano.[22] Si bien la desventaja del ruido de los compresores ha disminuido considerablemente con los nuevos modelos, lo ideal es ubicarlos en un cuarto de máquinas (en el que también se pueden colocar, por ejemplo, los motores de aire acondicionado), en una zona en la terraza cubierta o en un armario cerrado, para tenerlos debidamente aislados e insonorizados en la clínica.

En la producción de aire se deben tener en cuenta el volumen o *caudal* que se consume por minuto y la *presión* en kilogramos por centímetro cuadrado (o en libras por pulgada). Si un odontólogo que trabaja en un consultorio con una sola unidad dental y con un compresor que satisface bien sus necesidades decide mudarse e incorporar más unidades operatorias a su nuevo consultorio, a medida que lo haga deberá duplicar, triplicar o cuadruplicar la capacidad de producción de aire del compresor, no solo en presión de aire sino también en *caudal*, es decir, en litros de aire por minuto. Se debe hacer hincapié en este punto porque no todos los instaladores de equipos ni todos los vendedores conocen bien este problema y confunden *caudal* con *presión*.

Fig. 2-21. Compresor Kavo (gentileza de Plus Dental SA).

La distribución del aire comprimido requiere un razonamiento similar al de la distribución del agua corriente: cañería inicial de gran tamaño que se va ramificando en cañerías de menor diámetro para alimentar las unidades operatorias; llaves de paso para poder aislar cada una de las salas operatorias en caso de necesidad, para reparaciones o nuevas instalaciones; filtros de aire para retener humedad y partículas que puedan dañar las turbinas o los micromotores y reguladores de presión de aire en cada una de las unidades dentales (figs. 2-21 y 2-22).

Se debe recordar que el compresor generador de aire prácticamente es el sostén del consultorio, de modo que es necesario someterlo a controles periódicos continuos para evitar sorpresas desagradables y pérdida de horas de trabajo.

Gas, agua y desagüe

En forma paralela al recorrido del aire comprimido, pueden pasar las cañerías de agua y gas que alimentan los equipos dentales.

Los desagües, en cambio, requieren un recorrido más directo y debe buscarse el declive, para que el sistema de eliminación de las aguas servidas funcione bien. En algunos casos, sobre todo en locales o departamentos altos, con losa de cemento armado como piso, es muy difícil lograr el declive necesario para conseguir un desagüe.

Este problema puede solucionarse mediante el empleo de sistemas de evacuación de líquidos por aspiración central.

Fig. 2-22. Filtros de aire para retener impurezas y humedad.

En los desagües deben preverse cámaras de inspección o piletas de piso, para poder destapar un tramo de desagüe obstruido o recuperar eventualmente una prótesis, corona o incrustación que haya caído de modo accidental.

Sistemas de aspiración[4,5,9,11,23]

Las posiciones de trabajo adecuadas para el sistema denominado "odontología a cuatro manos" requieren un paciente totalmente acostado en el sillón dental, a menudo con la cabeza más baja que los pies (véase cap. 12). Como además los procedimientos de corte dentario por alta velocidad exigen refrigeración acuosa abundante, el campo operatorio se inunda con rapidez y la evacuación de líquidos es una necesidad imperiosa.

El gran volumen de agua sumado a la saliva del paciente debe eliminarse en seguida y con eficacia. Para ello se necesitan aspiradores de gran caudal y poca presión negativa a través de cánulas de aspiración de diámetro no menor de 1 cm.

El simple eyector de saliva, tradicional en los equipos dentales, es insuficiente porque trabaja sobre la base de un diámetro interno muy pequeño, poco caudal de aspiración y mucha presión negativa, lo que se pone de manifiesto porque se pega a la mucosa del piso de la boca, con las consiguientes molestias para el paciente, y por su reducida eficacia.

El aspirador de gran caudal de aire y poca presión negativa debe funcionar como los aspiradores de aire para uso doméstico, con la única diferencia de que debe aspirar aire y agua al mismo tiempo. Esta aspiración se logra mediante varios sistemas fundamentales:

1. *Aspiradores de aire*: se intercala un gran frasco para recoger los líquidos antes de que puedan llegar a dañar el aspirador en sí. El frasco deberá tener un tapón que obstruya la aspiración y corte la corriente cuando el nivel de los líquidos aspirados lo llene por completo. Algunos equipos comerciales permiten que la corriente se interrumpa y, al mismo tiempo, se abra un desagüe en la parte inferior del frasco, para evacuar los líquidos.
2. *Aspiradores por sistema Venturi*: un chorro de aire comprimido de gran caudal y presión elevada dentro de un tubo estrangulado produce una intensa aspiración, que es aprovechada para aspirar los líquidos mediante cánulas adecuadas. Este sistema tiene dos inconvenientes: a) consume un gran volumen de aire, lo que se traduce en un funcionamiento constante del compresor, que puede llegar a recalentarse, y b) produce mucho ruido en el sitio de aspiración. Sus principales ventajas consisten en su economía, dado que se trata del menos costoso de todos los sistemas, y en el hecho de que elimina directamente los líquidos aspirados en el desagüe.
3. *Aspiradores de turbina*: un motor potente que acciona una turbina de paletas produce aspiración dentro de un frasco, al que se conectan las cánulas necesarias para recoger los líquidos de la boca. Este sistema requiere una instalación cercana al sillón para reducir el recorrido de las cañerías, lo que puede significar un mayor nivel de ruido en las unidades operatorias.
4. *Aspiradores por sistema de anillo líquido*: un potente motor acciona un sistema de pistones ovoides en un recorrido excéntrico que genera una zona de presión negativa en un ángulo del cilindro y, luego de aspirar los líquidos, los expele por otro ángulo. Para evitar pérdidas por roce, el sistema requiere una película continua de agua que lubrique los pistones y sirva para ayudar a eliminar los líquidos aspirados, de ahí su nombre de "anillo líquido". Las *ventajas* de este sistema consisten en que puede ser instalado a cierta distancia de las unidades operatorias y proveer aspiración a varias salas. Es limpio, elimina los líquidos directamente, requiere poco mantenimiento y resulta muy eficaz. La *desventaja* es que exige una instalación en todo el consultorio, similar a la del aire comprimido pero sobre la base de cañerías de plástico reforzado de gran diámetro interno (3 a 4 cm), con bocas de inspección para destapar tramos que puedan obturarse. Además, el costo inicial del equipo es bastante elevado, aunque sus ventajas lo compensan.
5. *Aspiradores globales*: estos equipos reúnen en un solo árbol motriz la producción del vacío sin consumo de agua potable y la separación automática de los líquidos. También se les puede agregar un recuperador de amalgama. Esta tecnología reduce los costos de instalación y la cantidad de aparatos necesarios. La separación de líquidos y sólidos se lleva a cabo con la ayuda de un vórtice de aire y de la turboseparación, y el líquido es expulsado sin interrupción al desagüe gracias a una bomba integrada, después de haber pasado por una centrífuga que recupera los residuos de amalgama. Gracias a esa separación en dos estadios, la tolerancia a la espuma está muy mejorada (fig. 2-23).
6. *Hemoaspiradores quirúrgicos*: se los utiliza principalmente en cirugía y endodoncia. No son adecuados para eliminar grandes caudales de líquido durante mucho tiempo. Contienen frascos de capacidad limitada que exigen una limpieza diaria o después de cada intervención. Pueden servir como equipos de emergencia cuando se requiere aspiración adicional.

SALA OPERATORIA: ESPECIFICACIONES PARA EL EQUIPAMIENTO[2-10]

El axioma arquitectónico "la forma sigue a la función" no tiene mejor aplicación que en el desarrollo de la sala operatoria del consultorio odontológico ideal.[24]

Cuando hoy se habla del diseño del mobiliario para clínicas dentales se hace mucho hincapié en que sea multifuncional, flexible, de fácil acceso, de calidad y estético y la tendencia más actual es usar muebles modulares y expansivos fabricados con materiales higiénicos, seguros y resistentes (maderas laqueadas, fórmica, etc.).[13]

El objetivo es optimizar el trabajo realizado por el odontólogo en su consultorio, lo que exige la adopción de métodos adecuados, un ritmo determinado y una aparatología acorde con los principios de racionalización. Las posiciones habituales de trabajo en el consultorio dental deben asegurarle al profesional una postura cómoda para que desarrolle su tarea con la mayor eficiencia posible y evite las lesiones y la fatiga producidas por el estrés acumulativo (fig. 2-24)[10] (véase cap. 12).

Estas condiciones se cumplen cuando:

A. El profesional trabaja sentado con máximo ahorro de energía y mínimo desgaste físico.
B. El profesional trabaja con un asistente dental también sentado y junto al sillón.
C. Se tiene buen acceso al campo operatorio, que debe estar bien iluminado.
D. El paciente está ubicado en una posición que permite que se cumpla lo enunciado anteriormente.
E. Se planean con cuidado las sesiones operatorias sobre la base de principios de simplificación del trabajo y ahorro de tiempo y movimiento.
F. Los equipos, los muebles y los accesorios indispensables para el ejercicio profesional están diseñados para que cumplan con los requisitos enumerados.[11,17-20, 23,25]

Las salas operatorias diseñadas correctamente desde el punto de vista ergonómico facilitan una focalización visual ininterrumpida del tratamiento del paciente. Esto se logra cuando el instrumental, el equipamiento y los auxiliares se colocan de una forma que permite que el odontólogo pueda usar su visión periférica, con una correcta posición de trabajo y un cómodo alcance de los instrumentos, sin tener que interrumpir el contacto visual con el sitio de tratamiento.[18]

REQUISITOS QUE DEBEN CUMPLIR LOS ELEMENTOS QUE COMPONEN EL CONSULTORIO (véanse figs. 2-1 a 2-6)

Banquetas

Las posiciones correctas del profesional en la banqueta están balanceadas a lo largo del plano medio con la columna vertebral. Los hombros están sueltos en una posición neutra, el cuello no está inclinado ni tirante y la banqueta presiona levemente la parte posterior de los muslos. La circulación y los discos vertebrales no son afectados y los brazos se colocan a los costados y doblados en posición de trabajo a 90º (véase cap. 12).[18]

Las banquetas deben cumplir los requisitos que se describen a continuación.

1. *Banqueta del operador*:
   a. Debe ser fácil de desplazar y tener una fijación acorde con las necesidades operatorias. Debe deslizarse con suaves impulsos del operador sin que éste abandone la posición de sentado.
   b. Debe ser de base amplia y sólida y estar bien equilibrada. Para ello se aconsejan las banquetas de cinco ruedas porque proveen mayor sostén y estabilidad.
   c. El asiento debe ser confortable, anatómico y de altura regulable. No debe ser de un tamaño tal que presione la parte interna de las pantorrillas.
   d. Debe poseer un soporte, preferentemente semicircular, giratorio y de altura regulable. Este soporte debe brindar un apoyo firme para la cintura, el pecho o los brazos, adecuado a la estatura y la contextura física del operador.
2. *Banqueta del asistente dental*: debe ser similar a la del operador, pero sin olvidar que la altura de trabajo del asistente será unos 10 cm mayor que la del operador. Por lo tanto, es necesario adecuar la banqueta a este requisito y prever una posible base de sustentación para el apoyo de los pies.



Fig. 2-23. Aspirador global con recuperador de amalgama (Dürr VSA 300; Dürr Dental).

Unidad dental. Componentes

Los componentes de la unidad dental incluyen:

A. Elemento cortante de tejidos duros y cavitador neumático. Puede ser turbina, micromotor, aire abrasivo o láser.[11,17,23,25-28] Conviene que todos los comandos estén unificados en un solo pedal.

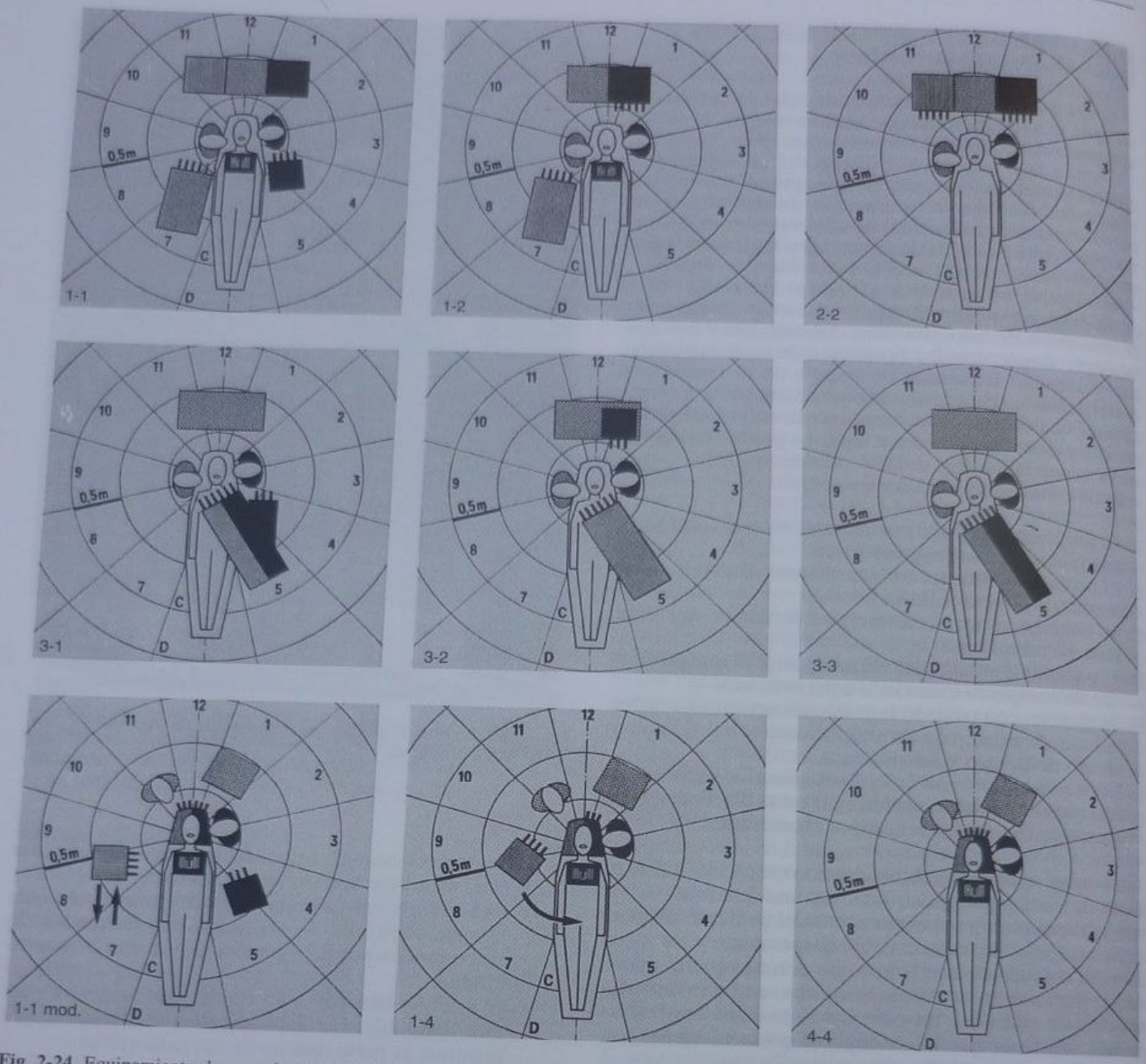

Fig. 2-24. Equipamiento de consultorios dentales según las normas internacionales ISO-FDI 1-1: instrumental del odontólogo en posición 8 h, instrumental del asistente en posición 4 h, pequeña bandeja cervical sobre el pecho del paciente. 1-2: instrumental del odontólogo en posición 8 h, instrumental del asistente en posición 12 h, bandeja cervical. 2-2: todo el instrumental detrás de la nuca del paciente. 3-1: instrumental del odontólogo en posición de 6 h, sobre el pecho del paciente; instrumental del asistente en posición de 4 h. 3-2: instrumental del odontólogo en posición de 6 h, instrumental del asistente en posición de 12 h. 3-3: instrumental del odontólogo y del asistente en posición de 6 h, sobre el pecho del paciente. 1-1 modificado: instrumental del odontólogo en módulo móvil, entre 8 y 9 h; instrumental del asistente en 4 h; bandeja cervical sobre el pecho del paciente. 1-4: instrumental del odontólogo en posición de 9 h (móvil); instrumental del asistente en posición de 12 h, ubicado en el respaldo del sillón dental; bandeja cervical. 4-4: instrumental del odontólogo y del asistente en posición de 12 h, ubicados en el respaldo del sillón dental.

B. Elemento refrigerante del diente de acción automática, sincronizado con el pedal.
C. Jeringa triple de aire, agua y rocío, a temperatura normal o calentable.
D. Equipo de aspiración de alta potencia, capaz de aspirar sólidos y líquidos aun sin estar en contacto con ellos, que no produzca laceraciones en la mucosa. Este equipo de aspiración debe poseer cánulas de evacuación, eyector, cánulas dobles, etc.

Todos estos elementos pueden estar sostenidos por una base, columna, mueble o platina que ofrezca como condición indispensable la posibilidad de no interferir en la correcta ubicación de trabajo de operador-paciente-asistente. Se considera muy conveniente la movilidad de este equipo. También es muy útil contar con una mesa cervical o platina de altura regulable, de preferencia rectangular, que pueda desplazarse con facilidad a la zona óptima de trabajo.

Debemos insistir en que el requisito fundamental de la aparatología es que pueda ser aproximada al área de trabajo con el paciente sentado o reclinado. Si hay salivadera, es imprescindible que se la pueda desplazar fuera del área de trabajo.

Todos los elementos mencionados deben ser de fácil acceso tanto para el operador como para el asistente cuando ambos estén sentados en su correcta posición de trabajo.

Sillón

El confort del paciente es una motivación lógica al elegir un sillón odontológico, pero lo más importante es que el operador trabaje cómodamente en las posturas más utilizadas. El profesional debe tener en cuenta que el término "diseñado ergonómicamente" puede ser solo marketing. Es importante que los compradores entiendan los principios ergonómicos, los riesgos de la práctica odontológica y las necesidades individuales de las personas que utilizarán el equipo (véase cap. 12).[18]

Se recomienda que para aumentar la privacidad y el confort del paciente se ubique el sillón lo más lejos posible de la entrada, de espaldas a la puerta y mirando hacia la ventana, si hubiese una dentro de la sala operatoria.[1]

En cuanto a la *base*, acorde con las características habituales de las bases para sillones, conviene que sea de poca altura para permitir el descenso del sillón a un nivel lo más bajo posible con el fin de adecuarlo a la posición sedente de trabajo. La circunferencia de la base no debe interferir en el desplazamiento de la banqueta ni en la posición cómoda de los pies del operador y del asistente. Se sugiere que los movimientos de ascenso y descenso del sillón insuman la menor energía física posible del profesional.

La altura mínima debe ser tal que, con el paciente reclinado con los pies en alto, las piernas del operador puedan ubicarse con comodidad debajo del respaldo.

Los comandos que accionan los movimientos del sillón deben ser accesibles para el operador y el asistente desde su posición de trabajo y pueden estar colocados en la base o en el respaldo.

Respecto del *asiento*, es preferible que el paciente esté ubicado sobre una superficie de curvatura anatómica y continua que le permita la sustentación total desde la cabeza hasta los pies. La curva anatómica correcta será aquella que le ofrezca un soporte óptimo con el mínimo de fatiga durante largos períodos de trabajo. La curva también puede ser articulada. El material de soporte debe ser mullido, firme y antideslizable.

En cuanto al *respaldo*, dentro de la curva contorneada, la parte que le corresponde debe tener el mínimo grosor compatible con su rigidez. El dorso del respaldo debe ser liso, sin que sobresalgan de él palancas u otros elementos que puedan constituir un obstáculo para las rodillas del operador o del asistente cuando trabajen con el paciente con los pies en alto.

En un *respaldo de dimensiones correctas*, la longitud debe superar levemente la altura del paciente promedio y prever la forma de acomodar a un paciente de menor tamaño (niños) y a uno de gran altura, lo que puede lograrse con el complemento de soportes para la cabeza o almohadillas o con adaptadores pediátricos para el sillón (fig. 2-25). Un respaldo muy largo dificulta el trabajo en posición de 12 horas (véase cap. 12).

El ancho de la parte superior del respaldo debe permitir que el operador lo utilice como apoyo adicional para sus brazos. La forma del respaldo puede ser de mayor a menor, en dirección a la cabeza.

Fig. 2-25. Adaptador pediátrico de sillón Kavo.

En lo que se refiere al *cabezal*, se recomienda incluir algún tipo de apoyo cómodo en la parte superior del respaldo que permita estabilizar la cabeza del paciente a la vez que posibilite los movimientos suficientes para maximizar el acceso. Este apoyacabeza debe desplazarse con facilidad en sentido vertical y lateral para que se lo pueda acomodar a las distintas alturas de los pacientes y a las posiciones de trabajo.

Los *apoyabrazos* deben permitir un apoyo total y continuo de los brazos del paciente en cualquiera de las posiciones que adopte el sillón. Se sugiere que los apoyabrazos horizontales de tipo convencional, utilizables cuando el sillón está en ángulo recto, se transformen en superficies curvas o se complementen con ellas cuando el sillón adopte la posición más reclinada. Los apoyabrazos deben seguir las posiciones fisiológicas de los brazos del paciente en todas las posiciones del sillón dental.

Muebles auxiliares

Como condición imprescindible, debe haber uno o más muebles móviles que contengan instrumental, materiales y otros elementos de uso habitual. Estos muebles deben poder acercarse convenientemente a la zona de trabajo, cualquiera que sea la ubicación que adopte el operador (fig. 2-26).

También es útil que en la zona de trabajo del asistente haya muebles similares a los que usa el operador.

Para mayor comodidad, alrededor del sillón pueden disponerse varios muebles auxiliares horizontales que reúnan los siguientes requisitos: que su superficie externa sea de un material fácilmente higienizable, que no se raye con rapidez, que no pueda ser dañada por los ácidos ni por los medicamentos de uso habitual, que tenga aspecto estético y que absorba los ruidos.

La *altura* de los muebles auxiliares debe ser tal que permita alcanzar con facilidad los instrumentos, manejar

Fig. 2-26. Mueble auxiliar móvil con aletas dorsales plegables y seis cajones de tamaño variable.

los materiales y efectuar tareas accesorias sin adoptar posiciones forzadas (altura promedio, 0,70-0,90 cm del nivel del piso cuando se trabaja sentado).

El *acondicionamiento* de los materiales, los instrumentos y otros elementos de uso habitual en el consultorio puede llevarse a cabo mediante el empleo de cajones que formen parte de los muebles o de una mesada fija. Estos cajones deben satisfacer ciertos requisitos: 1) su altura será poca cuando deban alojar instrumental, con un piso acanalado para evitar su desplazamiento, y variable cuando contengan materiales u otros elementos, 2) su limpieza será fácil, 3) tendrá que ser adecuada la visualización de los elementos ubicados en ellos, y 4) tendrán un tope o freno de seguridad. También pueden utilizarse bandejas preformadas con divisiones para distintos tipos de instrumental o materiales (fig. 2-27).

De acuerdo con las técnicas modernas de organización del trabajo, es necesario contar con un lugar destinado a la ubicación de las bandejas que contienen el instrumental preseleccionado esterilizado para los distintos actos operatorios. El instrumental también puede estar dentro de bolsitas que permitan visualizar su contenido (véase cap. 13).

Puede haber un área de preparación de materiales de restauración (fig. 2-28).[29-31]

RAYOS ROENTGEN (RAYOS X)

En un consultorio simple donde exista una sola unidad operatoria, es conveniente que el aparato radiográfico esté ubicado en esa sala. Puede tratarse de un equipo móvil montado sobre ruedas o de un equipo fijo montado en una pared, en el techo o sostenido por una columna del equipo dental. La posición ideal es detrás de la cabeza del paciente[1] (fig. 2-29).

Deben tenerse en cuenta las normas de seguridad en materia de radiaciones (Departamento de Radiofísica Sanitaria del Ministerio de Salud de la Nación).

Las paredes tienen que estar blindadas y se le debe colocar al paciente un guardapolvo protector de plomo. Algunos equipos poseen sistemas automáticos con retardo para permitir que el operador salga de la sala y no esté expuesto a los rayos. En otros, el reloj-disparador debe tener un cable largo que se pueda accionar desde afuera de la habitación o detrás de un biombo protector.

En un consultorio en el que existan varias unidades operatorias, es conveniente que el aparato radiográfico esté ubicado en una salita especial, que puede ser pequeña, en la que haya un sillón dental o una simple silla con un cabezal que permita ubicar al paciente para la obtención de las radiografías. De esa manera, se aprovecha mejor el equipo radiográfico.

Los aparatos radiográficos son sumamente pesados y la instalación debe ser muy firme cuando están fijados a la pared o al techo y estar en manos de técnicos responsables. Cuando se trata de equipos rodantes, es fácil mantenerlos y pasarlos de un área a otra, para lo cual deben preverse las fichas con la intensidad de corriente necesaria y la toma a tierra para descarga de seguridad.



A B

Fig. 2-27. A y **B.** Bandejas preformadas con divisiones para distintos tipos de instrumental o materiales.



Fig. 2-28. Área de preparación de amalgamas.

Fig. 2-30. Unidad de revelado automático.

Los equipos de tipo panorámico y de cortes tomográficos no están muy difundidos en los consultorios a causa de su costo elevado. En las grandes ciudades, por lo general existen algunos especialistas en radiografías bucales que se ocupan de brindar el servicio a sus colegas.

Es necesario mantener las películas en un lugar seco y con la fecha de vencimiento bien visible. Se deben usar siempre películas frescas. Si se guardan películas dentro del ambiente donde se obtienen las radiografías se las debe colocar en cajas de metal.

También puede haber una pequeña caja de plomo con una ranura en la parte superior donde se depositen las películas ya expuestas. Para revelar las radiografías, puede usarse un cuarto oscuro portátil, que consiste en un cajón hermético a la luz con dos orificios con mangas negras donde se introducen los brazos del operador para revelar. También existen equipos de revelado automático (fig. 2-30).

Cuando el consultorio posee varias unidades operatorias, es conveniente que el cuarto de revelado esté instalado en un local ad hoc, con agua corriente fría y caliente y desagües.

Radiología digital

La introducción de radiovisiógrafos y equipos de radiología digital en el mercado ha significado un gran avance en el terreno de las imágenes radiográficas en odontología. En estos dispositivos, la película radiográfica es reemplazada por uno o varios sensores especiales que permiten obtener una imagen de gran definición con una dosis de radiación mucho menor y eliminan el engorroso proceso de revelado (véase cap. 9) (fig. 2-31). Entre otras ventajas importantes de estos sistemas se pueden mencionar la calidad de imagen modificable mediante un programa de computación; la mayor velocidad secundaria porque no requieren tiempo de procesado, lo que posibilita un diagnóstico inmediato, y la menor contaminación ambiental por la menor irradiación y la ausencia de líquidos de revelado. Además, con el empleo de programas que se añaden al software original se pueden identificar caries proximales analizando las características densitométricas de la imagen (p. ej., Trophy Logicon) (fig. 2-32). Los costos también se pueden considerar una ventaja porque si bien la inversión inicial es elevada, el costo del tiempo ahorrado al no ser necesario el procesamiento de la película y el ahorro de líquidos y de otros

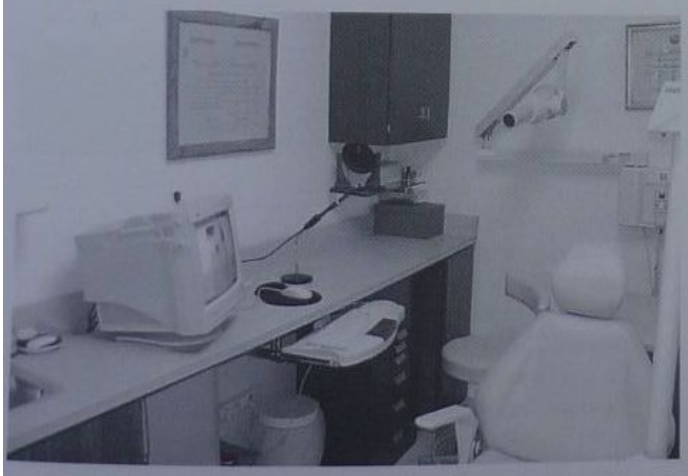

Fig. 2-29. Equipo de rayos X convencional ubicado por detrás de la cabeza del paciente y conectado al radiovisiógrafo (gentileza de Consultorios Barrancos Mooney).

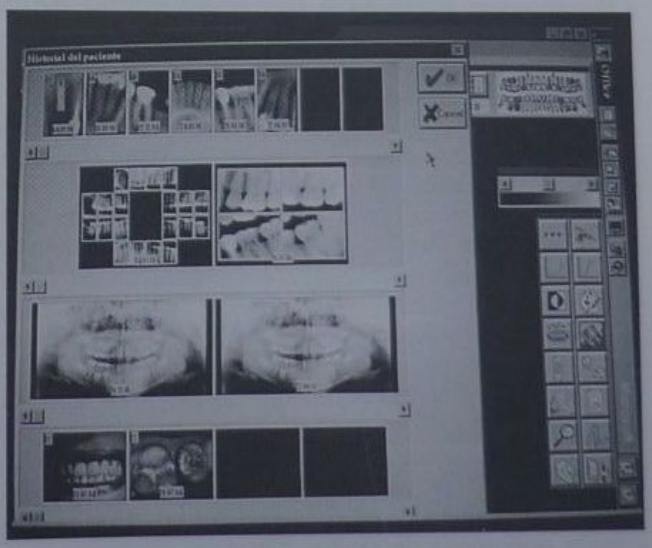

Fig. 2-31. Imágenes electrónicas obtenidas mediante radiovisiografía (Trophy) (gentileza del doctor Jorge A. Pérez Ibáñez).

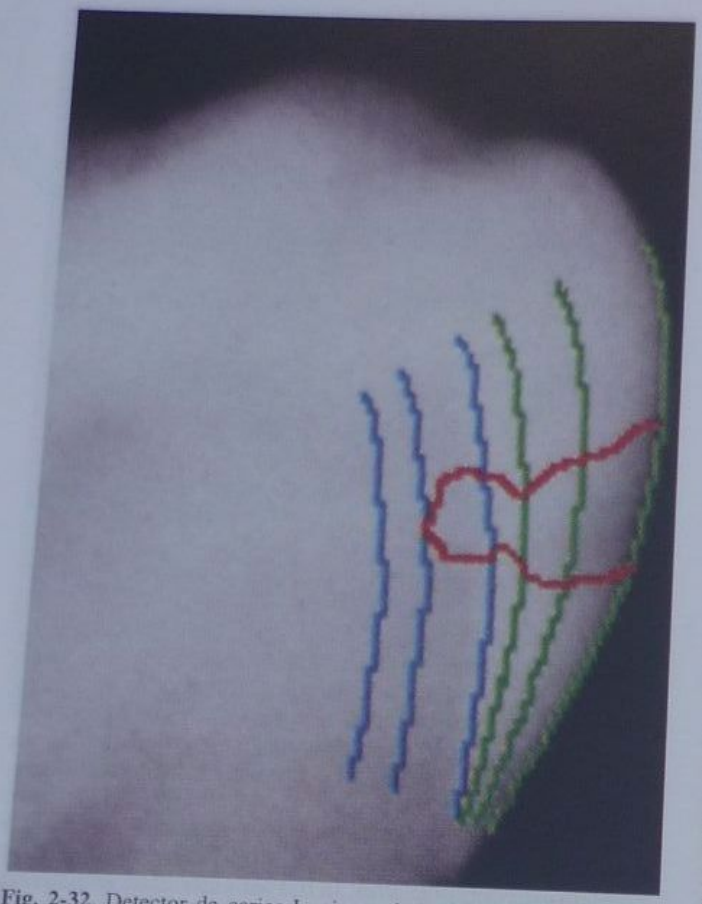

Fig. 2-32. Detector de caries Logicon, de Trophy. Herramienta de diagnóstico asistido por ordenador (DAO) que se integra al programa Trophy (véase cap. 9) (gentileza de Plus Dental SA).

elementos para el procesado determinan que el sistema se amortice en el mediano plazo.[32-36]

APLICACIÓN DE LA ALTA TECNOLOGÍA EN EL CONSULTORIO ODONTOLÓGICO

La tecnología disponible hoy en día en materia de equipamiento de un consultorio permite brindar al paciente los tratamientos más adecuados que ofrece la odontología moderna y ayuda al profesional en su educación y tareas de investigación.[33-40] Ésta será una cualidad extra para destacarse de los demás y contribuirá al éxito de un consultorio odontológico complementando las habilidades del odontólogo y de su personal.[41] Al integrar la tecnología a su flujo de trabajo, el profesional logrará concentrarse mejor en brindar salud al paciente, su principal objetivo.[42]

Aun así, muchos profesionales se preguntan si deben informatizar su consultorio o si deben adquirir dispositivos modernos. Según Freydberg,[43] la pregunta correcta es: "¿Cómo y hasta qué punto?", pues no existe duda alguna sobre la ayuda que la informática le brinda al odontólogo. No obstante, la adquisición de todos los dispositivos mencionados en el cuadro 2-3 significa una inversión importante de dinero. Sin duda, el acceso a la tecnología no es barato y se debe elegir en primer lugar el dispositivo que mejor sirva a las necesidades individuales, sin olvidar nunca la ecuación "precio/rendimiento". Algunos profesionales encontrarán beneficios inmediatos al adquirir un láser, otros le sacarán provecho a los sistemas de imágenes digitales. Cualquiera que sea el dispositivo seleccionado para un consultorio determinado, no hay duda de que la tecnología ha dejado de ser una opción para convertirse en un componente esencial de nuestra manera de vivir.[43-46]

En el cuadro 2-3 se indican los capítulos en los que se desarrollarán los ítems mencionados.

Microscopia clínica en el consultorio odontológico

Una alternativa interesante que ha surgido en los últimos años dentro de la odontología es la incorporación del microscopio a la práctica odontológica diaria. Su adaptación a las necesidades odontológicas de todos los días y su integración como parte vital y permanente del consultorio han representado un gran avance en el campo de la microscopia.[47]

Obviamente la principal ventaja de esta alternativa es el gran aumento visual que se obtiene con los procedimientos llevados a cabo en la práctica diaria debido a sus lentes más potentes y a una muy buena calidad de iluminación. Hasta ahora, el aumento que se obtenía en el consultorio se conseguía solo mediante el uso de lupas o lentes montadas en gafas con accesorios de iluminación o sin ellos. Estos accesorios dan imágenes más grandes pero con menor resolución (véase cap. 24).[48] El uso de los microscopios en la clínica odontológica permite lograr imágenes de alta resolución con una iluminación adecuada y en una posición ergonómica muy favorable, lo que redunda en una mayor calidad del trabajo (figs. 2-33 y 2-34).[49,50] En el cuadro 2-4 se mencionan otras ventajas del microscopio.

Utilizado inicialmente en cirugía, endodoncia y periodoncia, hoy el microscopio se emplea en todas las especialidades odontológicas porque permite elevar el estándar de las prestaciones y el nivel de tratamiento. Además, posibilita nuevas formas de terapia porque facilita el trabajo en áreas interproximales o difíciles de visualizar, la reparación y la evaluación minuciosas de restauraciones antiguas y el tratamiento mínimamente invasivo.[52,53]

Más allá de las variables que pueda presentar el microscopio clínico, existen bases comunes a todos sus tipos: fijación estable, longitud de brazo suficiente para cubrir la

Cuadro 2-3. *Dispositivos modernos de alta tecnología*

- Radiología digital (véase cap. 9)
- Microscopia clínica (véase este cap.)
- Computadoras propiamente dichas (véase cap. 5)
- Intercambio electrónico de datos (véanse caps. 6 y 7)
- Cámaras intraorales (véase cap. 6)
- Sistemas CAD/CAM (véase cap. 55)
- Láseres (véase cap. 11)
- Sistemas integrados para gestión dental (véanse caps. 3, 4 y 5)
- Aire abrasivo (véase cap. 30)
- Otros: localizador de ápices, dispositivos para estudios de la articulación temporomandibular, anestesia electrónica, detector electrónico de oclusión

Cuadro 2-4. *Ventajas del microscopio en el consultorio odontológico*

- Eleva notablemente la calidad del trabajo
- Permite trabajar en una postura ergonómica, lo que se asocia con menos dolor musculoesquelético y menos daño para la columna vertebral
- Aumenta la percepción tridimensional[18]
- Es un gran ecualizador visual: compensa más a los odontólogos de mayor edad, por la pérdida de visión
- Ilumina el campo operatorio
- Posibilita una gran calidad visual: niveles de magnificación de × 2 hasta × 21
- Con una buena fuente de luz permite obtener fotografías digitales
- Se vincula con una menor visión colateral: alrededor del campo de visión todo es oscuro, lo que implica menos información no deseada y mejor visión
- Es una gran herramienta de marketing

Tomado y modificado de Spencer R.[51]

distancia existente desde la fijación hasta el campo operatorio, fácil maniobrabilidad, buen balance del brazo, eliminación de microtemblores, oculares inclinables, buenas lentes, aumentos múltiples, foco fino, iluminación coaxial y posibilidad de agregar aditamentos y ser actualizable. Es una buena opción agregar filtros para luz de unidades de fotopolimerización, lo que permite trabajar con una iluminación adecuada sobre materiales fotosensibles sin que haya una polimerización prematura.[54]

La estabilidad del microscopio es muy importante para evitar micromovimientos que perjudiquen la imagen. Esa estabilidad se consigue fijando el aparato al piso, al cielo raso o a la pared según las dimensiones del consultorio y las preferencias del operador.

Para algunos autores, la posición ideal del microscopio es montado en el cielo raso, a la izquierda del paciente (para operadores diestros) y a la altura de su cadera.[49] En esta posición, el microscopio tiene una buena maniobrabilidad en varios planos y además no interfiere en los movimientos del consultorio mientras no se utiliza (fig. 2-35).

Cuadro 2-5. *Ejemplos de los procedimientos indicados para cada nivel de aumento*

× 2. Se observan los cuatro cuadrantes (paciente en posición de 12 horas). Aumento indicado para la colocación del dique de goma, para impresiones, para profilaxis, para curetaje supragingival, etcétera

× 5. Indicado para la mayor parte del fresado de alta velocidad, para curetaje subgingival y para la colocación de materiales restauradores

× 9 y × 12. Especialmente indicados para acabados y detalles, para trabajo cosmético, para preparación de coronas, para trabajo de conductos en endodoncia y para eliminación de postes

× 19 y × 21. No se trabaja con este aumento, pero es de gran ayuda para la fotografía intraoral y para evaluación de restauraciones (véase cap. 57)

omado y modificado de Spencer R.[51]

Fig. 2-33. El microscopio clínico mejora la visión y la iluminación del campo de trabajo y permite una posición de trabajo ergonómica. [Microscopio Kaps (Alemania) con acople para cámara fotográfica (1), cámara de video (2) y unidad flash (3)]. (Gentileza del doctor Fernando Maravankin.)

La instalación en la pared es recomendable en caso de paredes muy estables y libres de cualquier movimiento (puertas, ventanas, etc.), mientras que los microscopios de piso son muy pesados y con sostenes que ocupan un espacio excesivo.

La instalación debe ser tal que, una vez sentado correctamente, el operador pueda colocar el microscopio a una altura que le permita mantener una posición ideal y lograr una visión cómoda a través de las lentes sin grandes esfuerzos (véase cap. 12). El odontólogo debe mantener su postura ergonómica simplemente ajustando los oculares.

Algunos microscopios clínicos ofrecen aumentos de × 2 a × 21. Al cambiar los aumentos, adquiere importancia la delicadeza del foco para mantener una visión clara del campo operatorio. En el cuadro 2-5 se enumeran algunos procedimientos indicados para cada nivel de aumento.

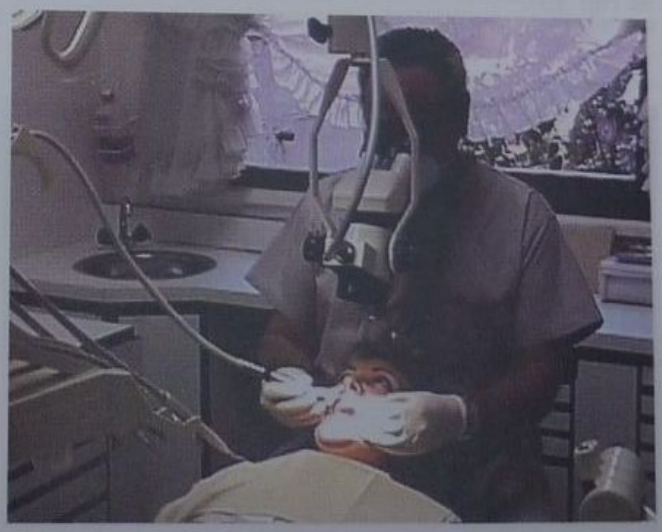

Fig. 2-34. La iluminación provista por un microscopio puede provenir de lámparas incandescentes (de tipo bi pin, similares a las de los proyectores de diapositivas) próximas al sistema óptico o ser transmitida a través de fibras ópticas, lo que determina un menor tamaño del cabezal del instrumento [Microscopio Leica (Suiza)]. (Gentileza del doctor Fernando Maravankin.)

Fig. 2-35. Lo ideal es que el microscopio se instale sobre la unidad odontológica (posición cenital). Las otras opciones (de pared o de pie) limitarían la versatilidad del instrumento o interferirían sobre el libre desempeño del auxiliar o los auxiliares del operador (gentileza del doctor Fernando Maravankin).

Para el profesional que desee documentar sus casos clínicos, existen microscopios que poseen la opción de agregar cámaras fotográficas digitales y de 35 mm, de video e impresoras.

SALA DE ESTERILIZACIÓN

Es importante contar dentro del consultorio con una zona destinada a la esterilización y la preparación del instrumental. Esta zona debe hallarse lo más centralizada posible con respecto a las salas operatorias.

No hace falta disponer de muchos metros; lo fundamental es que se instale todo lo necesario para desarrollar con éxito la cadena de esterilización y el almacenaje posterior del instrumental y el material ya esterilizado, así como los equipamientos necesarios para esta tarea (lavadora ultrasónica, autoclave, estufa a seco, etc.) (véase cap. 13).

Fig. 2-36. Recepción independiente de la sala de espera (gentileza de la doctora Marisol Aguilar).

En la sala de esterilización debe haber una o dos piletas con agua corriente para el lavado del instrumental, y sistemas de almacenaje seguro de los materiales y los instrumentos esterilizados (véase fig. 2-11).

RECEPCIÓN Y SALA DE ESPERA[55-57]

Como la recepción y la sala de espera son lugares estratégicos en el diseño del consultorio porque causarán un impacto en nuestros pacientes aun antes de que hayan recibido cualquier tipo de tratamiento, deben ser un espejo que muestre pulcritud, organización y eficiencia y que produzca en los pacientes una sensación de agrado y confort (véase cap. 3).[58] Todos estos elementos, así como un total acceso a los recursos diagnósticos y terapéuticos necesarios, son factores que tendrán una gran influencia en la calidad de la atención (véase cap. 4).[59]

La recepción es la tarjeta de presentación de nuestro consultorio y su unidad de acción central (véase cap. 3), de modo que debe ubicarse cerca de la entrada para recibir y despedir a los pacientes y también cerca de la sala de espera para poder controlarla y tener a los pacientes informados en todo momento. Muchas veces estas dos secciones del consultorio coinciden en un mismo ambiente (figs. 2-36 y 2-37).

A

B

Fig. 2-37. A y **B.** Sala de espera y recepción en un mismo ambiente (gentileza de los doctores Agustín Varas y Viviana Scandolara).

El mostrador de la recepción contendrá los teléfonos, las computadoras, la papelería, etc.; los archivos de historias clínicas se colocarán en otro cuarto o en armarios o ficheros cerrados con llave para que solo puedan ser consultados por el equipo de trabajo del consultorio (fig. 2-38).

También se puede agregar un sistema de música ambiental para crear una atmósfera agradable y relajada; además, puede servir para amortiguar posibles ruidos derivados de la consulta y de los tratamientos dentales efectuados y para estimular la tranquilidad y crear un clima apacible que induzca a la distensión y disminuya la ansiedad.[57]

La sala de espera será abierta para que se la pueda controlar desde el servicio de recepción, lo que brindará una sensación de seguridad a los pacientes. Además, será un lugar apto para la relajación previa a la consulta, con una iluminación adecuada para la lectura y la escritura de los pacientes y con una temperatura y una ventilación apropiadas según la estación del año, para crear un ambiente agradable.

Las dimensiones deberán ser acordes con el número de unidades operatorias existentes y con la cantidad de profesionales que trabajan en el consultorio y adaptables al tipo de pacientes que concurren para su atención (fig. 2-39). Por eso también se debe contar con asientos individuales, los que permiten más libertad de movimiento e intimidad. Es importante que estos asientos sean confortables, pero no excesivamente mullidos ni demasiado bajos, pues para algunos pacientes (obesos, ancianos, artrósicos, etc.) podría suponer mucho esfuerzo sentarse y levantarse.[56]

También se recomienda una mesa central con revistas, periódicos, folletos informativos, etc., que sea de fácil acceso para todos y deje espacio suficiente para el tránsito sin molestar a los pacientes que se encuentran sentados.

Las puertas de acceso a los baños nunca deben ubicarse en el interior de la sala de espera porque restarían intimidad a los usuarios de los baños.

Colores

El color es el protagonista del espacio, sirve como medio de comunicación visual, aporta información y a la vez puede modificar el estado físico y psíquico del observador porque puede inducir su relajación (colores fríos, colores pastel, tonos claros) o aumentar su estrés (colores calientes).

El color también puede influir en el espacio real dando sensación de agrandamiento y claridad en la sala de espera, factor importante a la hora de elegirlo. Por otro lado, sobre el color influyen la iluminación y los materiales, con sus formas y volúmenes.[57]

Lo ideal para lograr un ambiente agradable es incorporar un esquema de colores que permita alcanzar el equilibrio entre los colores cálidos y fríos y los tonos claros y oscuros.

Los azules y los verdes son colores que promueven la relajación y dan una sensación de calma y bienestar, aunque su uso exclusivo puede dar al consultorio una apariencia fría y demasiado clínica. Por lo tanto, es conveniente incluir algunos tonos cálidos para realzar determinadas zonas o destacar algún elemento de la decoración y romper un poco la monotonía del diseño (fig. 2-40). Estos tonos pertenecen a la gama de los rojos, las naranjas o los

Fig. 2-38. Recepción y administración. Véanse el aparato de fax y los archivos de fichas (gentileza del doctor Alberto Barril).

amarillos, cuyo efecto es contrario al de los anteriores (aumentan la presión arterial y el nivel de ansiedad).[56]

Teniendo en cuenta estas consideraciones, se sugiere la elección de pinturas satinadas en tonos pastel claro y mate; estos tonos favorecen la luminosidad, evitan los reflejos y generan una sensación de limpieza.

Los techos deben ser blancos para una mejor volumetría.

Según Álvarez Quesada y col.,[55] "un buen diseño del color, aplicado al mobiliario y al medio, es una forma ergonómica de conciliar al hombre y al medio, para así lograr el confort del hombre en su hábitat".

Ventilación, ambientación y olores

Es importante contar con un buen sistema de ventilación, con ventanas al exterior o interiores para que haya ventilación cruzada, y con limpieza y renovación del aire. También habrá que disponer de un sistema de aire acondicionado (frío y calor) que periódicamente sea sometido a revisión, engrase y cambio de filtros para mantener la instalación en buen estado y libre de contaminación. Se sugiere una temperatura media de 23ºC para obtener un clima agradable dentro del consultorio.

El sistema de ventilación y renovación del aire también es fundamental si se toma en cuenta el factor de los olores del consultorio odontológico. Se ha demostrado

Fig. 2-39. Sala de espera para niños (gentileza de la doctora Marisol Aguilar).

Fig. 2-40. La pared de la sala de espera está pintada con un color frío, que es interrumpido por un cuadro basado en colores fríos y cálidos (pintura de la artista plástica Graciela Aguerre). (Gentileza de la doctora Marisol Aguilar.)

que los olores son muy importantes para el confort del paciente porque pueden desencadenar respuestas emocionales e influir en el estado de ánimo.[60] Por ejemplo, el olor del eugenol y el del metacrilato de metilo pueden provocar recuerdos de experiencias dentales desagradables y por lo tanto generar sentimientos negativos como ansiedad y miedo en los pacientes que han experimentado esas vivencias.[61]

En algunas experiencias se observó que los pacientes expuestos a olor a naranjas mostraban un menor nivel de ansiedad, un humor más positivo y un nivel de calma mayor. Hay estudios que avalan las propiedades calmantes de la esencia natural de aceite de naranja (*Citrus sinensis*) y la influencia positiva de los olores agradables en el ánimo de los pacientes.[62,63]

Fig. 2-41. Consultorio equipado con terminal de computación, intercomunicador, radiografía digital Schick y cámara intraoral. Además de turbina y micromotor, el equipamiento dental incluye electrobisturí, lámpara de fotocurado y aparato de rayos X (gentileza del doctor Héctor Álvarez Cantoni).



Fig. 2-42. Sala de audiovisuales para demostración a los pacientes (gentileza del doctor Héctor Álvarez Cantoni).

También se han estudiado los aromas del mentol, el limón y los cítricos en general,[60,64,65] que se pueden conseguir mediante el uso de desodorantes y perfumadores ambientales, velas aromáticas y recipientes con popurrí aromatizado.

CONCLUSIÓN

Desde el punto de vista ergonómico, las condiciones ambientales correctas en lo relativo al ruido, las vibraciones, la temperatura, la humedad y la ventilación, además de un adecuado control lumínico e incluso colorimétrico de los consultorios dentales, evitarán que el odontólogo y los auxiliares actúen bajo la presión de factores físicos, que aunque en un principio parecen no influir, con el tiempo pueden generar cuadros de tensión psíquica, sordera crónica, fatiga psíquica y física, etc., capaces de provocar una disminución de la calidad de la atención que se le brinda a un paciente que también parece nervioso a causa de la influencia de esos factores.[66]

Al diseñar un consultorio odontológico, siempre se debe tender a la creación de un ambiente agradable, tranquilo y seguro para los pacientes y los profesionales durante el período de trabajo; también debe haber una tendencia a la simplicidad, la funcionalidad, la armonía y la higiene dentro del consultorio.[13]

Para algunos odontólogos, el diseño del consultorio es la etapa más gratificante al establecer su propio lugar de trabajo. Brindar servicios en un ambiente que enaltece y mejora la calidad, con un personal que está motivado para

Fig. 2-43. Sala para dictado de conferencias, cursos y reuniones con el personal (gentileza del doctor Héctor Álvarez Cantoni).

trabajar, es un paso importante hacia la realización profesional. Por lo tanto, el facultativo debe tomarse su tiempo y hacer lo que crea mejor para su práctica odontológica.[67]

En las figuras 2-41 a 2-43 se muestra un consultorio bien planificado, equipado con aparatología moderna y una excelente decoración, ubicado en la ciudad de Buenos Aires.

REFERENCIAS

1. Unthank M. Dental Office planning. J Amer Dent Assoc 1999; 130:1579-1582.
2. ADA Council on Dental Practice. Starting your dental practice: A complete guide. Chicago, ADA, 1996.
3. ADA Council on Dental Practice. Successful dental office design. Chicago, ADA, 1994.
4. Barrancos Mooney J. Consultorio odontológico. En: Operatoria dental-Técnica y clínica, cap. 2. Buenos Aires, Editorial Médica Panamericana, 1981.
5. Finkbeiner BL y Patt JC. Practice management for the Dental Team, 3ª ed. St. Louis, Mosby, 1991.
6. Pollack R. Dental office ergonomics: how to reduce stress factors and increase efficiency. J Can Dent Assoc 1996; 62(2):508.
7. Ellicson ME. The high-tech dental office. Curr Opin Comut Dent 1995; 75:9.
8. Mounce R. Modeling the Professionally Successful Practice. Dent Today 2002, January.
9. Anneroth G, Goransson P. The organization and equipment of the modern dental office. Int Dent J (reedición), 1970.
10. Kimmel K. Normas Internacionales ISO-FDI para equipamiento de consultorios. Electromédica 4, 1974.
11. Anderson JA. Dental office design and layout. J Amer Dent Assoc 1960; 60:344.
12. Gennaro R Jr. Designing the dental office laboratory. Dent Today 2002; 21(3):86-90.
13. Álvarez Quesada C, Calatayud Sierra J, Tapia Vidal E, Carrillo Baracaldo JS. Diseño ergonómico de la clínica dental. Prof dent 2001; 4(8):481-487.
14. Schätz H. El odontólogo, reflexiones sobre su actividad. Buenos Aires, agosto de 2003. www.schaetz.com
15. Schätz H. Conceptos ergonómicos básicos en odontología. Buenos Aires, agosto de 2003. www.schaetz.com
16. Taylor RC y col. Illumination of the oral cavity. J Amer Dent Assoc 1967; 74:1207.
17. Wuehrmann AH y col. Four handed dentistry. Curso de perfeccionamiento. Birmingham, Alabama, 1968.
18. Andrews N, Vigoren G. Ergonomics: Muscle fatigue, posture, magnification, and illumination. Compendium Cont Educ Dent 2002; 23(3):261-272.
9. Pollack R. Dental office ergonomics. J Can Dent Assoc 1996; 62:508.
0. Ehrlich AB. Dental office procedure manual, 3ª ed. Couvels Sept. Champaign, IL, USA, 1993.
1. Langeland K. Kompressorer. Norske Taml Tid 1961; 71:422.
2. Morarasu C y col. The evaluation of sound level in dental practice. Rev Med Chir Soc Med Nat Iasi 2001; 105(4):785-789.
3. Barrancos Mooney JC. Cursos sobre Operatoria y Economía dental, Escuela de Posgrado, Asociación Odontológica Argentina, Buenos Aires, 1991-1997.
4. Unthank M. Design for treatment. J Amer Dent Assoc 1999; 130:1583-1585.
5. Finkbeiner BL y Patt JC. Office Procedures for the Dental Team, 2ª ed. St. Louis, Mosby, 1985.
6. Christensen GJ. Preparación cavitaria, ¿corte o abrasión? JADA (ed. arg.) 1997; 1(1):61.
7. Barrancos Mooney JC. ¿Adiós a la turbina? JADA (ed. arg.) 1997; 1(3):9.
8. Barrancos Mooney JC. Impacto de las nuevas tecnologías en odontología (editorial). JADA (ed. arg.) 1997; 2(3):10.
9. Infection control recommendations for the dental office and the dental laboratory. ADA Council on Scientific Affairs and ADA Council on Dental Practice. J Am Dent Assoc 1996; 127(5):672.
30. Hazelkorn HM, Bloom BE, Jovanovic BD. Infection control in the dental office: has anything changed? J Am Dent Assoc 1996; 127(6):786.
31. Friedman MJ. The low-tech ideas to streamline your dental office. Compendium Cont Educ Dent 2000; 21(2):98-108.
32. Denton RV y col. Digital radiographs: will the future ever arrive? J Calif Dent Assoc 1997 (Oct); 25(10):723.
33. Hatch D. Dental office equipment: then, now & to come. Tex Dent J 2000; 117(2):52-59.
34. Lavelle CL, Wu CJ. Digital radiographic images will benefit endodontic services. Endod Dent Traumatol 1995; 11(6):253.
35. Ganz CH. Advanced clinical technology - clinical tool or expensive toy? J Can Dent Assoc 1995; 61(10):857-860, 863-865.
36. Tyndall DA y col. A comparison of Kodak Ektaspeed Plus film and the Siemens Sidexis digital imaging system for caries detection using receiver operating characteristic analysis. Oral Surg, Oral Med, Oral Path 1998; 85:113.
37. Christensen GJ. A consumers guide to dentistry. St. Louis, Mosby Year Book, 1994.
38. Heiert CL. Uso de computadoras por odontólogos y miembros del equipo dental. JADA (ed. arg.) 1997; 1(2):60.
39. Christensen GJ. How the trend to elective dental procedures influences your practice. J Amer Dent Assoc 1998; 129:356.
40. Schleyer T, Spallek H. Dental informatics: a cornerstone of dental practice. J Amer Dent Assoc 2001; 132:605-613.
41. McQuay KH. Building a profitable practice for the future. J Indiana Dent Assoc 2000; 79(2):8-13.
42. Schleyer T, Spallek H, Bartling WC, Corby P. The technologically well-equiped dental office. J Am Dent Assoc 2003; 134(1): 30-41.
43. Freydberg BK. Selecting office management computer equipment. CDA Journal 1994; 22(11):21-28.
44. Long T. The future is now. How advances in dental technologies are changing way you practice. CDS Rev 1996 (Aug); 89(7):12.
45. Rodríguez GA, Barrancos G. Alta tecnología en Operatoria dental. En: Barrancos Mooney JC. Operatoria dental, 3ª ed., cap. 2. Buenos Aires, Editorial Médica Panamericana, 1999.
46. Levin RP. Management systems and software. Compendium Cont Educ Dent 2001; 22(2):94-96.
47. Selden HS. The dental-operating microscope and its slow acceptance. J Endod 2002 (Mar); 28(3):206-207.
48. Van As G. Magnification and the alternatives for microdentistry. Compendium Con Educ Dent 2001; 22(11ª):1008-1116.
49. Sheets CG, Paquette JM, Hatate K. The clinical microscope in an esthetic restorative practice. J Esthet Rest Dent 2001; 13(3):187.
50. Michaelides PL. Use of the operating microscope in dentistry. J Calif Dent Assoc 1996; 24:45-50.
51. Spencer R. El microscopio operativo y sus múltiples beneficios. www.odontologia-online.com, abril de 2003.
52. Haak R, Wicht MJ, Hellmich M, Gossmann A, Noack MJ. The validity of proximal caries detection using magnifying visual aids. Caries Res 2002 (Jul-Aug); 36(4):249-255.
53. Perrin P, Jacky D, Hotz P. The operating microscope in dental practice: minimally invasive restorations. Schweiz Monatsschr Zahnmed 2002; 112(7):722-732.
54. Whitehead SA, Wilson NH. Restorative decision-making behaviour with magnification. Quintessence Int 1992; 23:667-671.
55. Álvarez Quesada C, Carrillo Baracaldo JS. Hacia un diseño ergonómico de la clínica dental. España, *Gaceta Dental*, junio de 2003. www.gacetadental.com
56. Unthank M, True G. Interior design for dentistry. J Amer Dent Assoc 1999; 130:1586-1590.
57. Álvarez Quesada C, Calatayud Sierra J, Carrillo Baracaldo JS. La sala de espera en la clínica dental. Prof dent 1999; 2(4):245-248.
58. Itza F. Los misterios de la clínica exitosa: el marketing interno (II). España, *Gaceta Dental*; mayo de 2003. www.gacetadental.com
59. Corral I, Itza F, Martí JF. ¿Cómo lograr la calidad en la clínica dental? España, *Gaceta Dental*, julio de 2003. www.gacetadental.com.
60. Robin O, Alaoui-Ismaili O, Dittmar A, Vernet-Maury E. Emotional responses evoked by dental odors: an evaluation from autonomic parameters. J Dent Res 1998 (Aug); 77(8):1638-1646.
61. Robin O, Alaoui-Ismaili O, Dittmar A, Vernet-Maury E. Basic emotions evoked by eugenol odor differ according to the dental experience. A neurovegetative analysis. Chem Senses 1999; 24(3): 327-335.

3

Administración del consultorio

Julio Barrancos Mooney, Alicia Hidalgo y Silvia Martínez

INTRODUCCIÓN

La prestación de servicios de operatoria dental, como en otras áreas de la odontología, exige una administración eficiente que permita prever el tiempo operatorio que se le asignará a cada paciente, coordinar con el laboratorio el envío y la entrega de los trabajos y contar con los insumos necesarios para operar.

Por otra parte, las características de la vida actual exigen que se les dedique a los pacientes –tanto a los que concurren a la consulta en forma privada como a los que reciben tratamientos pagados por terceros– una atención personalizada para que se mantenga su relación con el consultorio.

El personal administrativo debe prepararse para desarrollar esta tarea secundado por el personal clínico. Estos temas se analizarán más detalladamente en el presente capítulo.

RECEPCIÓN DEL PACIENTE

Lo primero que se debe hacer después de recibir a un paciente que visita por primera vez el consultorio es proceder a su identificación.

Los pacientes son recibidos por la secretaria, que asienta en la computadora todos sus datos particulares y comerciales, el motivo de la consulta y la cobertura médica o de seguro que poseen. Además, registra cómo llegó el paciente al consultorio y el nombre de la persona que lo refirió. Con el tiempo y a medida que los profesionales vayan teniendo presencia en Internet, habrá pacientes que lleguen al consultorio a través de una búsqueda en la Web (véanse caps. 5 y 59) y eso también deberá consignarse en su ficha. Tampoco deben omitirse el número y el tipo de documento de identidad, requisito solicitado cada vez con mayor frecuencia en los sistemas de pago por terceros.

Otra forma de registrar al paciente consiste en entregarle una planilla para que vuelque sus datos personales y complete un cuestionario sobre su estado de salud actual y su historia médica previa; el paciente debe firmar el cuestionario por motivos legales.

Si se trata de un paciente joven, un niño o un adolescente, deben registrarse en su ficha personal los nombres y los números de teléfono de los padres.

Con el desarrollo actual de la informática como medio de comunicación global, también resulta de suma importancia registrar *sin errores* la dirección del correo electrónico comercial y particular de las personas, el cual es muy útil para solicitar y dar citas odontológicas.

En los consultorios de los especialistas, las fichas deberán contener una mayor cantidad de datos acordes con las necesidades de la especialidad. En el caso de los pacientes con problemas odontológicos o enfermedades de riesgo, se confeccionará una historia clínica más completa.[1-11]

FICHA CLÍNICA

Es importante que todas las personas que trabajan en la clínica, las secretarias y los asistentes conozcan los símbolos que representan tratamientos dentales ya realizados o por realizar. También deben conocer el manejo del nomenclador de prestaciones odontológicas y las normas de atención que rigen para cada capítulo. Además, la secretaria deberá conocer las normas de facturación vigentes para los sistemas de pago por terceros (obras sociales y medicina prepaga). Es posible escribir las fichas a mano o completar los datos en la computadora. Entre los diversos programas computarizados de gestión odontológica figuran el MLS (Marcelo Liberati, Argentina), el Nemodent (España) y el Easy Dental de Schein (Estados Unidos) (figs. 3-1 y 3-2) (véase cap. 5).

Estos programas también cuentan con aplicaciones para facturación a seguros, sistemas de obras sociales y de odontología prepaga.

MOVIMIENTO DE LAS FICHAS

Las fichas de los pacientes deben tener un recorrido bien definido. En primer lugar, todos los días las fichas de las personas que van a ser atendidas se apilan junto con la planilla según el consultorio o el profesional que las va a atender. Después de la atención, las fichas vuelven a la administración para concretar la siguiente cita y efectuar las anotaciones clínicas y contables correspondientes. Por último, se las remite al fichero de pacientes en tratamiento.

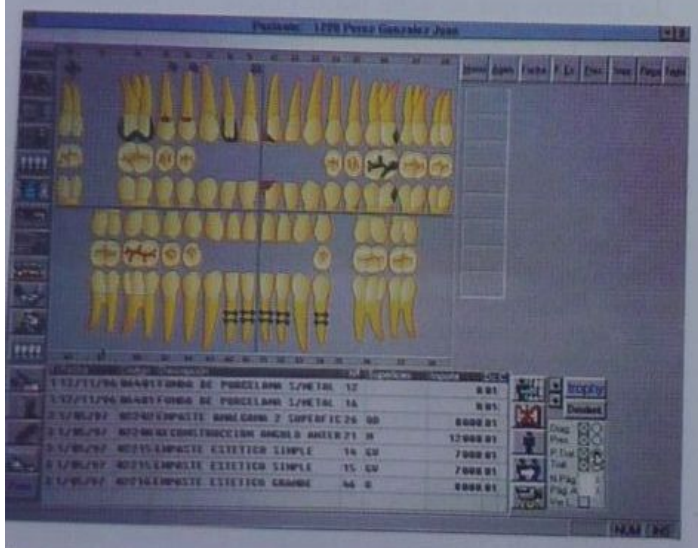

Fig. 3-1. Reproducción de los datos del examen clínico en el programa de gestión.

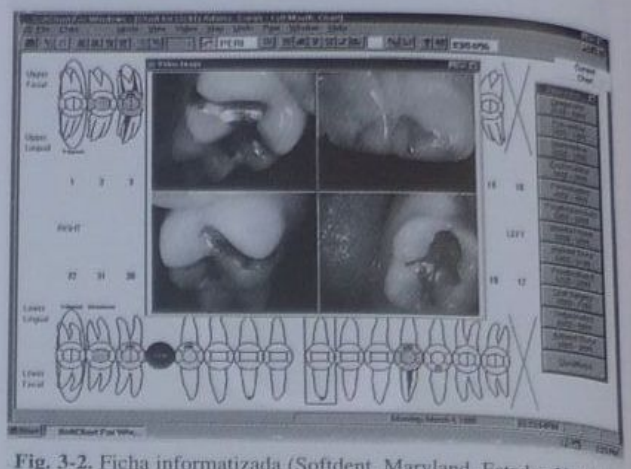

Fig. 3-2. Ficha informatizada (Softdent, Maryland, Estados Unidos).

Si el paciente ha terminado el tratamiento, la ficha pasa a la secretaria o persona encargada de la contabilidad para verificar si se han abonado los honorarios estipulados o establecer el modo en que se va a efectuar ese pago. Luego pasa a un fichero de cuentas por cobrar. Si el paciente no adeuda honorarios, la ficha se archiva en el fichero general. Es sumamente importante que en estos ficheros se respete estrictamente el orden alfabético o numérico establecido para su posterior recuperación. Antes de archivar las fichas, se anotará la fecha en que se volverá a citar a ese paciente para control.

CONFECCIÓN DEL ODONTOGRAMA

A través de los años, los textos han descrito tantos sistemas de fichado como autores se han ocupado del tema. El gráfico puede mostrar un esquema de la boca con todos los dientes, desde el incisivo central hasta el tercer molar en cada uno de los cuadrantes, separados por un sistema de líneas verticales y horizontales que se intercepten en el centro. Los dibujos pueden imitar la anatomía o ser esquemáticos.

Finalmente, se ha llegado a la normatización porque la Federación Dental Internacional ha recomendado a todos sus afiliados y entidades representadas que adopten el sistema internacional de dos dígitos. Cada uno de los cuatro cuadrantes tiene un número. El cuadrante superior derecho es el número 1, el superior izquierdo el 2, el inferior izquierdo el 3 y el inferior derecho el 4. Con respecto a los dientes temporarios, los cuadrantes son el 5, el 6, el 7 y el 8 (los dientes son 51 a 55, 61 a 65, 71 a 75 y 81 a 85), respectivamente.

Los dientes se numeran del 1 al 8, pero siempre se antepone el número del cuadrante. Por ejemplo, en el cuadrante número 1 el diente número 8 (tercer molar superior derecho) es el diente número 18, el que le sigue es el 17 y así sucesivamente hasta llegar al 11, que es el incisivo central superior derecho.

Del lado izquierdo se utiliza la misma numeración, pero se antepone el número 2, lo que da como resultado los dientes 21, 22, 23, etc. En el cuadrante inferior izquierdo se ubican los dientes 31, 32, 33, etc., y en el inferior derecho los dientes 41, 42, 43, etc.

Símbolos

Los símbolos que se dibujan directamente sobre el gráfico de los dientes para indicar caries, extracciones u otros actos odontológicos todavía no han sido normatizados y cada consultorio suele tener su propio sistema. En general, el diente ausente se señala con una cruz o se tacha.

Todo lo que está presente en la boca del paciente se indica con tinta y se marcan con línea de puntos las coronas, los puentes, las incrustaciones y cualquier otro dato que se refiera a las condiciones de la boca del paciente en el momento de efectuar el examen. Todo lo que se planea realizar debe estar marcado con lápiz. En los pacientes de obras sociales y servicios prepagos, se utilizan lápices de color rojo y azul y símbolos específicos para indicar lo que está presente y lo que debe hacerse.

Es necesario que el asistente dental conozca perfectamente los símbolos y el sistema de anotación para poder registrar con rapidez en la ficha la información que el profesional obtiene durante el examen clínico de la boca del paciente.

MANEJO DEL LIBRO DE CITAS[1,3,5,6,8,12-14]

Es conveniente que una sola persona maneje el libro de citas dentro del consultorio, con el fin de evitar confusiones, pero el resto del personal tiene que saber cuáles son los criterios que se deben seguir para el otorgamiento de las citas.

En un consultorio organizado, el personal a cargo de la secretaría llega y abre el libro de citas o enciende la computadora y recuerda telefónicamente las citas del día. Es muy importante que se haga hincapié en los tratamientos de larga duración y en la puntualidad, pues de esa manera la jornada será muy agradable en la sala de espera. Sabemos que la impuntualidad del consultorio pone de manifiesto la disconformidad de los pacientes y nos puede llevar a un fracaso como organización.

Cuando los profesionales son más de dos, es conveniente manejarse con un programa odontológico para tener la precisión exacta y no cometer errores como la superposición de turnos, que además es muy común.

La documentación para el paciente es la tarjeta de citas reservadas con el nombre del profesional y los días y horas en que tiene su reserva (cuadro 3-1).

Cuadro 3-1. *Reserva de citas*

IMPORTANTE

Las citas para atención odontológica se reservan de acuerdo con las siguientes condiciones:

1) Se ruega puntualidad y cumplimiento de la cita reservada
2) Se le solicita al paciente que avise con 24 horas de anticipación si le resulta imposible asistir. Otro paciente puede ser llamado para usar su hora
3) Las faltas reiteradas de puntualidad y cumplimiento alteran el funcionamiento del consultorio, ocasionan gastos y perjudican a todos
4) Las citas no canceladas a tiempo se incluirán en los honorarios

Cuadro 3-2. *Recordatorio semestral*

Cumplimos en recordarle que según nuestro fichero su última visita a este consultorio fue en... Consideramos que el examen periódico de la dentadura es fundamental para mantener la salud bucal y por eso le sugerimos que nos llame para que le reservemos una cita.

Cordialmente,

Si un paciente es dado de alta, se anotará en su ficha que a los seis meses debe volver para un examen de control. Depende del profesional que así sea porque en general los pacientes son muy reacios a pedir una cita para ese tipo de examen, de modo que se tendrá un recordatorio que se enviará por correo o por e-mail (cuadro 3-2); también se puede sugerir que esa consulta quedará a cargo del consultorio y está comprobado que de esa manera se tendrá éxito, pero por sobre todas las cosas es muy importante que el paciente sepa que el profesional está atento al cuidado de su salud bucal.

Anotaciones

Tanto en los libros de citas como en los programas odontológicos es conveniente anotar al lado del nombre del paciente la prestación que se va a realizar; también es muy importante saber si se trata de un paciente que consulta por primera vez para que el personal asistente prepare la operatoria y las bandejas necesarias para el acto correspondiente (fig. 3-3).

Ante una cancelación, es importante tener al pie de la agenda a pacientes en lista de espera para que puedan cubrir los espacios libres por ese motivo.

Reserva de citas

Las citas se pueden reservar:

A. Por teléfono: en ese caso, la secretaria le preguntará al paciente si es su primera consulta o si es paciente del consultorio y cuál es el motivo de su consulta; luego la secretaria, que deberá tener un buen criterio sobre el tiempo que el paciente necesita para esa consulta, le dará un horario.
B. Pacientes en tratamiento: si el paciente ha sido atendido en el consultorio y necesita otra cita para continuar su tratamiento, se le dará una tarjeta con el nombre del profesional que lo atenderá la siguiente vez, en caso de que sea un especialista; en esa tarjeta, además de la fecha y el horario, deberán figurar los teléfonos del consultorio para que el paciente llame en caso de necesidad. En el caso de las prótesis, para citar nuevamente al paciente también se debe tener en cuenta el tiempo que demora el laboratorio.

Pacientes sin cita

Son los pacientes que llegan al consultorio sin reserva previa. En ese caso, la recepcionista averiguará qué problema tiene el paciente y consultará con el odontólogo si puede atenderlo aunque no haya reservado un turno. Si se trata de una emergencia, le explicará que se lo verá por

VIERNES día/mes/año	
Dr. J.B.M.	*Dr. P.B.*
8.20 - Reunión con el personal	Ídem
8.40 - X	X
9.00 - Sr. Justo - cons. p.n.	Dr. Fuentes - cem. cor.
9.20 - Sra. de Palma - obt.	X
9.40 - X	Dr. Osmond - Rx
10.00 - Dr. Osmond - obt.	Sra. Butch - trat. cond.
10.20 - X	X
10.40 - Srta. Calazanz - obts.	
11.00 - X	Ignacio Gómez - urg.
11.20 -	X
11.40 - Sra. Fernández - urg.	
12.00 - X	Reunión A.O.A.
12.20 -	X
12.40 -	
13.00 - Recibir visitadores médicos	Dr. E.Z.
13.20 - X	
13.40 -	
14.00 - Ing. Agustín Varas	Dr. De los Ríos - obt.
14.20 - tallado	X
14.40 - X	Claudio Goutes - trat. cond.
15.00 - Guillermo Castro - obt.	X
15.20 - X	
15.40 -	.....
16.00 - Dr. Van Dyne	.....
16.20 - prueba pte.	Sra. Van Dyne - cons.
16.40 - X	X
17.00 - Sr. Marín - ex.	Srta. Manero - Rx ser.
17.20 - X	X
17.40 - Srta. Manero - obts.	Sr. Castellanos - ex.
18.00 -	

Fig. 3-3. Programa diario de trabajo para dos unidades operatorias y tres profesionales. Obsérvese que el tiempo asignado a cada paciente depende del tratamiento por realizar.

unos minutos para solucionarle el problema urgente, pero que de ninguna manera el doctor puede dejar de atender a los pacientes citados de antemano. Es de buena práctica avisarle al paciente con cita que está esperando ser atendido que el odontólogo necesitará usar algo del tiempo reservado para él en la resolución de una emergencia. Es conveniente contar con una segunda sala operatoria en la que se puedan realizar prestaciones como administrar sedación por un dolor, colocar una obturación provisoria, extender una receta, etc. De esta manera no se altera en absoluto el movimiento del consultorio. Finalmente, la secretaria deberá explicar con amabilidad la conveniencia de reservar citas previamente para que cada paciente tenga asignado todo el tiempo que requiera su tratamiento, sin tener que esperar ni hacer esperar a otros. Esta conducta sirve también para educar a los pacientes en cuanto a la importancia de la puntualidad y el cumplimiento de las citas.

Duración de las citas

Cuando un paciente entra en la sala operatoria, tanto el profesional como el asistente deben saber qué acto odontológico se le va a practicar a fin de tener las bandejas correspondientes listas para comenzar a trabajar; de esta manera se ahorra tiempo y la duración del tratamiento es correcta. El tratamiento se extenderá lo que duren los diferentes trabajos que debe realizar el profesional. Las citas habituales son de 30 a 60 minutos, pero en el caso de un tratamiento de conducto serán de entre 60 y 90 minutos y en el de una prótesis no serán inferiores a los 60 minutos. Las citas de 15 minutos se dan solo en caso de emergencias o de consultas muy breves.

Puntualidad

El profesional debe ser muy consciente de la importancia de la puntualidad y muy respetuoso de los horarios. El odontólogo impuntual recibirá a pacientes impuntuales. El paciente que se presente puntualmente la primera vez y no sea atendido a la hora prefijada llegará más tarde las otras veces porque sabrá que de cualquier manera lo harán esperar. La puntualidad es una forma de respeto mutuo que tanto el profesional como los pacientes deberían cumplir para que los consultorios se puedan organizar mejor, con el consiguiente beneficio para todos.

Programación de nuevas citas cada seis meses

Un consultorio bien organizado debe contar con un sistema de programación de nuevas citas (recitación o *recall*) periódicas de los pacientes dados de alta. Este servicio tiene un alto valor preventivo y es bien recibido por los pacientes, quienes aprecian que el profesional les dedique tiempo y se ocupe de cuidar su salud dental aun después de finalizado el tratamiento.

El odontólogo establecerá cuándo habrá que volver a citar a cada paciente. Lo habitual es que se lo haga cada seis meses. Los programas de computación para consultorios permiten elaborar listas, imprimir sobres o etiquetas y establecer sistemas de programación de nuevas citas. Esto también puede hacerse manualmente por medio de un fichero pequeño con tarjetas de alrededor de 10 cm de largo por 5 cm de alto en cuya parte superior se escribirán el nombre, el apellido y la dirección del paciente. Cada vez que un paciente sea dado de alta, se anotará en la tarjeta la fecha de la nueva cita y las tarjetas de todos los pacientes constituirán una base de datos donde estarán separadas mes por mes las citas correspondientes a los doce meses del año. En esas fichas se consignará el mes en que se dejó de atender al paciente y al dorso el mes en el que corresponde que se lo atienda nuevamente, y luego se las archivará. Cuando llegue el momento se harán las citaciones correspondientes, que serán enviadas por correo o por e-mail.

MUEBLES Y EQUIPOS[12-16]

Recordemos que un consultorio debe funcionar con eficiencia, que es *hacer lo que se debe*, y también con eficacia, que es *hacerlo como se debe*. Dado que estas dos cualidades se conjugan, en una administración se necesitan elementos que sean prácticos para el manejo del consultorio, como por ejemplo ficheros, escritorios, muebles varios, computadora, aparato de fax, intercomunicadores, teléfonos de tipo "manos libres" y otros que se describen en los capítulos respectivos.

El contestador telefónico debe contener mensajes claros y concisos que indiquen al paciente que deje su nombre, el motivo de la consulta y los teléfonos en los que se lo pueda ubicar lo más rápido posible.

Al escuchar el mensaje, el paciente debe tener la seguridad de que se lo llamará cuanto antes para solucionar su urgencia, pero eso depende del odontólogo. Es muy importante prestar atención a las necesidades del paciente. La telefonía ha avanzado a lo largo de los años e indepen-

dientemente del lugar donde se encuentre el odontólogo, puede recoger los mensajes y solucionar los problemas que se presenten.

REFERENCIAS

1. Finkbeiner BL y Patt JC. Practice management for the Dental Team, 3ª ed. St. Louis, Mosby, 1991.
2. Pollack R. Dental office ergonomics: how to reduce stress factors and increase efficiency. J Can Dent Assoc 1996 (Jun); 62(2):508.
3. Ehrlich AB. Dental office procedure manual, 3ª ed. Couvels Sept. Champaign, IL, USA, 1993.
4. Finkbeiner BL y Patt JC. Office Procedures for the Dental Team, 2ª ed. St. Louis, Mosby, 1985.
5. Barrancos Mooney JC. Cursos sobre Operatoria y Economía dental, Escuela de Posgrado, Asociación Odontológica Argentina, Buenos Aires, 1991-1997.
6. Anderson PC, Burkard MR. The dental assistant, 6ª ed. Albany, Delmar, 1995.
7. Otero J. Administración en odontología. Lima, C & D Artimpress, 1990.
8. Jameson Cathy. Manejo de las citas para mayor productividad. JADA (ed. arg.) 1997; 1:70.
9. Castano FA, Alden BA. Handbook of expanded dental auxiliary practice. Philadelphia, JB Lippincott, 1973.
10. Goldman H y col. Current therapy in dentistry, vol. 6, cap. 65. St. Louis, Mosby, 1977.
11. Morton MW. How to be a good hygienist in a really bad dental office [editorial]. RDH 1995; 15(2):6.
12. Jensen E. Enhancing telephone communication in the dental office. J Contemp Dent Pract 1999 (Nov 15); 1(1):36-41.
13. Heiert CL. Uso de computadoras por odontólogos y miembros del equipo dental. JADA (ed. arg.) 1997; 1(2):60.
14. Goldstein JM. Your Recall program: is it as productive as it could be? J Calif Dent Assoc 2002; 30(3):239-243.
15. Ganz CH. Advanced clinical technology - clinical tool or expensive toy? J Can Dent Assoc 1995; 61(10):857-860, 863-865.
16. Schleyer TK, Spalleck H, Bartling WC, Corby P. The technologically well-equiped dental office. J Am Dent Assoc 2003; 134(1): 30-41.

4

Gerenciamiento en odontología

María Eugenia Beretta

INTRODUCCIÓN

Gerenciamiento y *gestión* son dos palabras que a los odontólogos podrían resultarles extrañas, como si fueran ajenas a su profesión. Sin embargo, y en forma totalmente intuitiva, estos profesionales se hacen cargo del *gerenciamiento* de su consultorio o de su clínica dental.

Para alcanzar el éxito profesional en la operatoria dental de excelencia explicada en esta obra, así como en el desarrollo entero de la odontología, hace falta poseer un conocimiento adecuado de lo que se llama *gerenciamiento en odontología*.

Los siguientes conceptos ayudarán a comprender mejor el significado de este término.

Aun cuando por lo general no se lo percibe así, todo consultorio es una empresa aunque sea unipersonal, porque, básicamente, al prestar servicios que son retribuidos económicamente y que permiten cubrir las necesidades del profesional, los consultorios se rigen por los mismos principios que cualquier otra empresa.

No estamos acostumbrados a considerar a nuestros colegas como competidores, pero lo real es que si hay dos consultorios en una misma zona tenemos que "hacer lo imposible" (y de hecho lo hacemos) para que los pacientes elijan el nuestro. Agreguemos a esto que las derivaciones a consultorios en los que se realizan varias especialidades disminuyeron mucho y hace tiempo porque los "pacientes no volvían", lo que motivó que numerosos odontólogos se agruparan y trabajaran en equipo para evitar derivaciones. Esta conducta es un claro ejemplo de competencia.

Al juzgar esas actitudes, vemos que implícitamente se realiza un *gerenciamiento* del consultorio dental.

GERENCIA DE LA SALUD

Insertemos ahora este concepto en nuestro ámbito, el área de la salud.

El gerente es la persona que dirige o gerencia una empresa y todos sus elementos, es decir, sus estructuras, los procesos que se llevan a cabo en ella y los resultados.

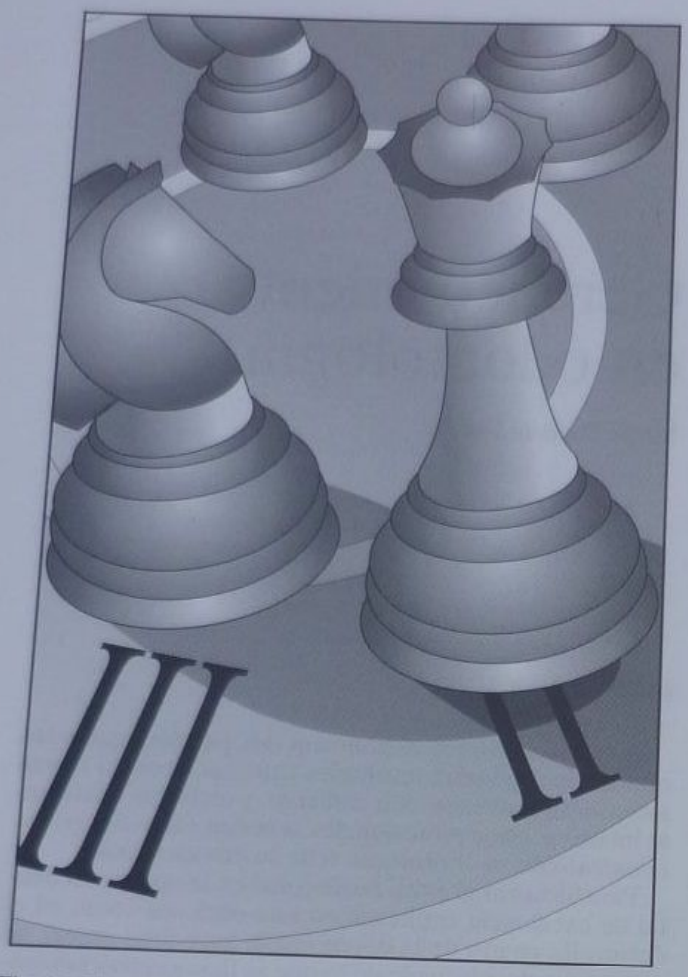

Fig. 4-1. El gerente, por ejemplo, un profesional dueño de su consultorio dental, debe poner en marcha una serie de estrategias que se irán modificando de acuerdo con la conducta de los competidores.

Las *estructuras* no se refieren exclusivamente a los bienes muebles e inmuebles sino también a los recursos humanos profesionales y no profesionales, a las relaciones con la competencia y a los clientes externos a la organización como los proveedores, los pacientes, etc.

Hoy la empresa de salud debe usar en forma adecuada las estrategias y las herramientas que se encuentran a su disposición.

El gerente, por ejemplo un profesional dueño de su consultorio dental, debe poner en acción un conjunto de estrategias que se irán modificando de acuerdo con los competidores puesto que todos compiten para obtener mejores resultados que los demás (fig. 4-1).

Las estrategias utilizadas deben ser:

- Factibles a nivel táctico; además, la elegida debe ser la mejor estrategia posible.
- Creativas y, si es posible, con un "estilo propio" que nos diferencie de los demás para obtener una ventaja competitiva.
- Oportunas.

Dentro de los *procesos* incluimos la organización de los recursos humanos tanto internos como externos a la empresa.

Las personas que trabajan en la empresa (clientes internos) deben desarrollar un comportamiento acorde con el estilo de la gerencia o proyectarse a un comportamiento hacia el cual se oriente ella. Esto es parte de la cultura organizacional basada en actitudes, creencias, leyendas y parábolas derivadas del liderazgo del gerente. Lo anterior tiene enorme importancia en el desarrollo y el éxito de la empresa y se debe trabajar en forma constante para modificar favorablemente la cultura.

Si bien los procesos se gerencian con normas, reglamentos, pautas, manuales, etc., lo más importante es la *visión* (vívido concepto de futuro) y *la visión de la empresa es el bienestar psicológico de las personas*.

Una buena visión permite generar energía, compromiso, seguridad y confianza en el liderazgo y en la organización. Este proceso obliga a identificar la fortaleza y la debilidad de la empresa dental.

Para gerenciar los *resultados* se fijan estándares de rendimiento o de diseño y los responsables deben producir determinados niveles de beneficio o crecimiento en un período dado (trabajo por objetivos); incluso este beneficio o crecimiento puede ser "autoimpuesto" por los responsables del área, sin que sea una imposición gerencial.

EFICACIA Y EFICIENCIA

La *eficiencia* es la capacidad de lograr un efecto determinado; en economía se la define como la utilización de los medios disponibles de una manera que satisfaga hasta los niveles cuantitativo y cualitativo máximos los fines o las necesidades humanas. Se trata de una relación entre ingresos y egresos; en otras palabras, de hacer buen uso de los recursos para lograr el mayor rendimiento de aquello con lo que se cuenta.

Si dos empresas disponen de la misma cantidad de insumos, será más eficiente la que logre mayor cantidad de bienes y servicios; dicho de otro modo, *eficiencia* es la capacidad de lograr la mayor cantidad de bienes o servicios con la menor cantidad de recursos, es obtener la más alta productividad en relación con los recursos disponibles. Cuanto mayores sean los resultados, mayor será la eficiencia; el logro de mayores resultados con menor esfuerzo o menores recursos implica mayor eficiencia; significa hacer las cosas bien con el menor costo posible.

La eficiencia no es un valor absoluto, sino un valor que se determina para establecer una comparación con una situación semejante a la que queremos evaluar.

La *eficacia* es la virtud, la actividad y el poder para obrar. Es alcanzar los objetivos establecidos previamente. El término *eficacia* se refiere a los resultados en relación con los objetivos y las metas prefijados. Para ello se deben priorizar y ordenar las tareas a fin de alcanzar los resultados en forma rápida y mejor.

Hay que tener en cuenta que no se puede reemplazar la eficiencia por la eficacia porque con la eficiencia se puede hacer algo muy bueno pero carente de valor.

Un gerente deber ser eficaz y eficiente. Un administrador eficaz es el que selecciona acertadamente los objetivos y trabaja para alcanzarlos (fig. 4-2).

SOLUCIÓN DE PROBLEMAS

En la gestión o gerencia de servicios de salud se considera un punto muy importante prevenir y solucionar los

problemas que se presentan. Un problema es algo que pone en peligro la capacidad de una empresa para alcanzar sus objetivos. Sin embargo, en cada crisis hay una oportunidad y ésta es la posibilidad de superar la crisis o el problema.

Prevenir los problemas es difícil; como todas las situaciones son multicausales, muchas veces comienzan con signos aparentemente poco significativos pero luego se van agudizando hasta llegar a una crisis; otras veces se presentan en forma brusca, explosiva e inesperada y fuera de nuestro control.

Un gerente debe *prevenir, planificar y programar* para evitar las situaciones de crisis o reducirlas a la menor frecuencia posible.

El término previsión significa prever las situaciones antes de que acontezcan. Esto se logra con información obtenida dentro de la empresa y en el entorno.

La planificación es el *plan estratégico* que se ejecuta a través de un documento que se elabora y la programación es el *plan operativo*.

En toda empresa debe haber acciones de control no solo para identificar el grado de avance en las metas y en el logro de los objetivos sino también para detectar posibles problemas.

La *planificación* o *plan estratégico* consiste en prever el futuro y tomar decisiones en consecuencia; el *control* es la comparación posterior para determinar en qué medida se ha cumplido lo planeado. Ambas tareas son inseparables y fundamentales.

PLAN ESTRATÉGICO

Uno de los primeros planteos que surgen se refiere a la búsqueda de ventajas competitivas. Esas ventajas pueden consistir en invertir en bienes de capital, inmuebles, equipos, etc., o invertir en capacitación, búsqueda de la excelencia y creación de la imagen institucional, entre otras cosas.

Las primeras inversiones sirven solamente por un tiempo porque esos bienes se tornan obsoletos con facilidad; en cambio, la calidad de los servicios y de la atención, si bien tiene un costo en términos de tiempo y esfuerzo, en general es más duradera; es una ventaja de más largo plazo. *Solo mediante la unión de inversión y calidad se logra una rentabilidad sostenible.*

Una estrategia competitiva consiste en tomar una serie de decisiones con el objetivo de crear una posición en el largo plazo y lograr sobresalir del resto de los competidores del sector (fig. 4-3).

Según Michael Porter, hay tres estrategias genéricas con riesgos y requisitos propios:

1. Liderazgo en costos

Esta estrategia, que se basa en conseguir ese objetivo mediante un conjunto de decisiones, consiste en contar con instalaciones capaces de producir grandes volúmenes en forma eficiente con reducción de los costos como consecuencia de la experiencia y de rígidos controles en los gastos indirectos. Es bajar el costo sin sacrificar la calidad ni la atención del cliente. Tener bajos costos permite aumentar la rentabilidad en función de la cantidad aun cuando exista una fuerte competencia. El costo bajo aumenta la cantidad de clientes y conduce a bajar los costos aún más. Posiciona al profesional frente a competidores menos eficientes y proporciona ventajas en la negociación con los proveedores frente al aumento de los insumos.

Fig. 4-2. Un gerente debe ser eficaz y eficiente. Un administrador eficaz es el que selecciona acertadamente los objetivos y trabaja para alcanzarlos.

Requisitos

- Elevada participación en el mercado.
- Acceso fácil a los proveedores.
- Fuerte inversión en equipos que, una vez lograda, puede renovarse reinvirtiendo con las utilidades.
- Habilidad en la ingeniería de procesos.
- Supervisión intensa de la mano de obra.
- Rígido control de costos y gastos.
- Diseño estructural eficiente.
- Incentivos basados en el logro de objetivos cuantitativos.

Fig. 4-3. Una estrategia competitiva consiste en una serie de decisiones adoptadas con el objetivo de crear una posición en el largo plazo y lograr sobresalir del resto de los competidores del sector.

Riesgos

- Cambios tecnológicos que dejen los equipos obsoletos.
- Ingreso en el sector de competidores con capacidad de inversión.
- Inflación en los costos que determine la imposibilidad de mantener un costo diferencial suficiente como para compensar la mejor imagen de los competidores.

2. Diferenciación

La estrategia conocida como diferenciación consiste en crear algo que sea percibido como único, lo que no significa dejar de lado los costos sino considerar que no representan el objetivo fundamental de la estrategia. Esta estrategia posibilita una mayor rentabilidad y crea la lealtad de los clientes con menor sensibilidad al precio. Además, genera mayores márgenes de rentabilidad que permiten la negociación con proveedores y reduce la posibilidad de negociación con los clientes porque no existen alternativas comparables y al ser "servicios únicos" no son tan sensibles al precio y por lo tanto no están tan expuestos a posibles sustitutos. Por otro lado, impide tener una elevada participación en los mercados y es incompatible con grandes volúmenes.

Requisitos

- Instinto creativo.
- Capacidad de investigación y desarrollo.
- Reputación profesional (liderazgo y calidad).
- Incentivos basados en lo cualitativo.
- Estructura capaz de conseguir y mantener empleados capaces y creativos.

Riesgos

- La diferencia de costos es muy importante para mantener la lealtad.
- Los clientes se vuelven sofisticados.
- La imitación de los competidores.

3. Alta segmentación

Esta última estrategia se basa en el enfoque de un grupo de clientes o en una zona geográfica en la que sea posible ser más eficaz que los competidores. El objetivo consiste en satisfacer mejor las necesidades de un grupo, tener costos más bajos o ambas cosas. Este tipo de estrategia también permite obtener mayores rendimientos y aun cuando no se logren liderazgos en costos ni una gran participación en el mercado, se puede tomar una buena posición frente a un nicho.



Fig. 4-4. El aspecto interpersonal de la calidad de la atención contribuye al éxito del aspecto técnico de la atención.

Requisitos

- Constituyen una combinación de los requisitos mencionados antes, pero con orientación al segmento elegido como objetivo estratégico.

Riesgos

- Eliminar la ventaja de diferenciación de costos al servir a un segmento limitado o compensar la concentración de un segmento.
- Los competidores encuentran subsegmentos y dejan fuera de foco a la empresa.

CALIDAD DE LA ATENCIÓN DE LA SALUD

En 1966, Avedis Donabedian introdujo el concepto de *estructura-proceso-resultado* que aún hoy se utiliza para evaluar la calidad de la atención de la salud.

"La calidad es una propiedad que la atención médica puede poseer en grado variable."

La definición más sencilla y completa de calidad es "el tratamiento que proporciona un médico o cualquier otro profesional individual ante un episodio de enfermedad claramente definido en un paciente dado". Este tratamiento tiene dos aspectos: el *técnico* y el *interpersonal*. El aspecto *técnico* es la aplicación de la ciencia y la tecnología en el manejo de un problema de salud. El aspecto *interpersonal* es la interacción social y económica del paciente con el profesional. En realidad, estos dos aspectos están totalmente interrelacionados porque el aspecto interpersonal puede influir sobre el éxito del tratamiento.

Hay un tercer elemento que Donabedian llama *amenidades* y que se refiere a la satisfacción del paciente; las amenidades incluyen comodidad, privacidad, cortesía, aceptabilidad, etc., y forman parte efectiva del aspecto interpersonal.

Si se busca una definición de la calidad del aspecto técnico, el citado autor dice que "la calidad de la atención técnica consiste en la aplicación de la ciencia y la tecnología médica de una manera que rinda el máximo de beneficios para la salud sin aumentar con ello sus riesgos. El grado de calidad es, por lo tanto, la medida en que la atención prestada es capaz de alcanzar el equilibrio más favorable entre riesgos y beneficios".

La definición de calidad del aspecto interpersonal es más difícil porque se relaciona con valores y normas sociales, no solo en la interrelación de los individuos de una sociedad sino también en situaciones especiales. A esto hay que agregarle las listas de la ética profesional y las expectativas y aspiraciones de los pacientes en forma individual. Por ende, el aspecto interpersonal contribuye al éxito del aspecto técnico en la medida en que mantiene el equilibrio de riesgos y beneficios que emanan de esta atención (fig. 4-4).

Es importante destacar que los riesgos y los beneficios deben ser compartidos por el profesional y el paciente.

Toda esta descripción nos lleva al concepto que expone Donabedian: "... los valores, la ética y las tradiciones de las profesiones de la salud: cuanto menos no dañar, usualmente hacer algún bien, e idealmente, brindar el mayor beneficio que sea posible alcanzar en cualquier situación dada...".

Una de las formas de juzgar la calidad es con respecto a la cantidad. Si un paciente recibe una cantidad insuficiente de atención, es claro que la calidad es cuantitativamente deficiente. Este control se realiza por períodos prolongados. El mayor problema surge cuando una persona nunca recibió atención porque puede ser un problema de falta de ejecución en algún punto del sistema de salud o a causa de una posición del paciente.

Si la atención que se brinda es innecesaria o no contribuye a la salud o al bienestar del paciente, su calidad es defectuosa. La atención innecesaria puede ser perjudicial porque no reporta beneficios y por el uso inadecuado de recursos dado que lo que se emplee para ese paciente no podrá ser utilizado para otro que sí necesita atención. Finalmente esta actitud demuestra ignorancia, descuido y falta de juicio del profesional interviniente. La calidad cuesta dinero, pero la atención excesiva es dañina, cara y de mala calidad.

Si la atención es ineficaz se desaprovechan recursos, se gasta más y no se aumenta la calidad. Cuando se analiza la relación entre los riesgos y los beneficios, se considera que lo ideal consiste en obtener los mayores beneficios con los menores riesgos. Los adelantos científicos y tecnológicos logrados en las últimas décadas mejoran las posibilidades de esta última relación, pero cuando esos adelantos se utilizan de manera inadecuada se pueden acrecentar los daños sin aumento alguno de los beneficios. En conclusión, los riesgos pueden ser mayores que los beneficios con el consiguiente deterioro de la salud a causa del inadecuado cuidado recibido. En este caso, la calidad de la atención es deficiente.

Cuando se toman las decisiones clínicas correctas, el paciente puede participar activamente en la atención y quedar satisfecho; se aumenta la cantidad de atención definida como resultados esperados, se evita la duplicación y se reducen los costos.

Desde el punto de vista de los pacientes también hay definiciones de calidad. Algunos pacientes esperan del profesional más de lo que es capaz de dar y otros tienen una visión más estrecha e interpretan cualquier pregunta como una intromisión en su intimidad.

Los pacientes en general consideran la calidad de la atención con respecto a sus problemas de salud específicos. Es probable que un paciente satisfecho coopere efectivamente con el profesional y acepte y cumpla sus recomendaciones.

Cuando evalúa la calidad desde su punto de vista el paciente considera la planta física, la atención de los empleados, los aspectos técnicos de la atención, la relación con el personal y las consecuencias físicas, fisiológicas, psicológicas, estéticas y sociales. Un balance positivo de esta variable representa la satisfacción total.

Los pacientes tienen una comprensión incompleta de la ciencia y la tecnología y muchas veces exigen y esperan cosas que no es correcto que el profesional proporcione, sea porque no le conviene al paciente o por cualquier otro motivo. Si el paciente queda insatisfecho, es probable que el profesional no lo haya instruido sobre la eficacia y las expectativas en su caso particular.

En general, los pacientes suponen que los profesionales tienen una competencia mínima y su preocupación principal es que no utilicen toda su competencia, es decir, que no usen todo lo que saben para solucionar su problema de salud. Además, les disgustan los profesionales bruscos, que les dan turnos muy cortos, que no muestran interés personal en ellos, etc. Los pacientes quieren que el profesional los escuche, les dé explicaciones, les conceda el tiempo necesario, los trate con respeto y les dé opciones para solucionar su problema.

Desde el punto de vista del profesional, la satisfacción generalmente se refiere a su lugar de trabajo, a las condiciones laborales, a la relación con los colegas y a la atención que le prestan. Todas las organizaciones que quieran sobrevivir y crecer deben satisfacer a sus profesionales.

Estructura, proceso y resultado

En este esquema se incluye una secuencia de estructura, proceso y resultado.

***Estructura*:** la *estructura* comprende todo lo que se refiere a los proveedores, el instrumental y el equipo, los recursos humanos, físicos y financieros, el tamaño, la ubicación geográfica y la accesibilidad del establecimiento, los trabajos de los profesionales, en forma individual o en grupo, y los modos de retribución. Las obras sociales y prepagas están en la estructura y en la organización del personal profesional y no profesional. La estructura puede tener efectos positivos o negativos sobre la calidad de la atención. La relación entre estructura y calidad de la atención debe ser un objetivo de la planificación, pero como instrumento de evaluación solo puede indicar tendencias porque no es posible evaluar la relación entre estructura y actuación. La estructura no se monitoriza, sino que se evalúa durante un período relativamente prolongado. Con una estructura bien diseñada se puede controlar la calidad de la atención, lo que puede aportar datos de suma importancia para desarrollar planes estratégicos y operativos.

***Proceso*:** consiste en las actividades que se llevan a cabo entre profesionales y pacientes. La evaluación del proceso se puede realizar mediante la observación directa o la revisión de documentación que dé una idea más o menos precisa de la evolución. El objetivo de la evaluación es el proceso, pero para juzgar la calidad no basta el proceso, también se deben incluir las consecuencias sobre la salud y el bienestar de las personas. El proceso y las consecuencias dependerán del estado de desarrollo de la ciencia y la tecnología, de las investigaciones publicadas y de las normas técnicas definidas para la atención. Otras normas emanan de los valores, la ética y los principios que rigen la relación entre las personas. Por lo tanto, el proceso es definido por un grupo de normas que derivan de la ciencia, los valores y la ética de la sociedad.

***Resultado*:** es el tercer enfoque para evaluar la calidad de la atención. Significa un cambio en el estado actual y futuro de la salud de un paciente que puede ser atribuido a la atención profesional. Una vez normatizados los procedimientos usados con buenos resultados en situaciones específicas, la presencia o la ausencia de estos procedimientos es una prueba de buena o mala calidad de la atención. A esto puede agregarse la actitud del paciente (satisfacción) y el conocimiento adquirido en su comportamiento relacionado con la salud. El resultado es la eficiencia.

Esta división es teórica porque entre los tres componentes existe una relación causal y muchas veces no están bien diferenciados puesto que cada elemento es causa del que le sigue y resultado del anterior.

Los procesos y los resultados deben ser objeto de evaluación, la que debe ser oportuna porque puede dejar de ser relevante si pasa el momento indicado. Los procesos se controlan y la información debe ser actual; en el caso de los resultados, por su propia naturaleza, debe transcurrir más tiempo para que tengan la oportunidad de manifestarse. La evaluación de los procesos deriva en fines preventivos y correctivos. Es fijarse en la experiencia pasada para mejorar la atención del futuro.

COMUNICACIÓN

La calidad se construye a través de la comunicación, que es la relación de la empresa (clínica, consultorio) con el entorno y es la dinámica relacional con las personas, las organizaciones y las instituciones.

Si bien la imagen corporativa pertenece al consultorio o a la empresa, es construida por el entorno a partir de una imagen mental elaborada con los actos cotidianos de esa empresa, no solo a partir de los mensajes explícitos y voluntarios sino también de los involuntarios. Los mensajes van a crear expectativas, experiencias y prejuicios.

La estrategia de la comunicación de una empresa debe contemplar la claridad, la coherencia y los efectos que desea generar. Las empresas y las personas siempre se comunican, es imposible no comunicar, aun con un silencio o una "no respuesta". La diferencia entre una comunicación eficaz y una utópica no comunicación es que esta última es una comunicación negativa.

Varios autores consideran que la ética está reñida con los intereses; por otro lado, los defensores de la responsabilidad social afirman que si bien las actitudes éticas pueden disminuir las ganancias en el corto plazo, a la larga la sociedad (el entorno) premia esa conducta y aumenta sus beneficios. Este tema, más filosófico que los temas habituales, debe ser tenido en cuenta porque la sociedad no exige únicamente servicios o productos de calidad sino también un rol social responsable.

La gran cantidad de estímulos que nos bombardean diariamente determina que cada uno de nosotros seleccione solo algunos para "construir" su realidad. Si esto se extrapola al consultorio-empresa, se puede elaborar una serie de percepciones con un orden de primacía que defina una realidad corporativa que sirva para conocer la propia empresa y comunicarse con el entorno.

En síntesis, los elementos más importantes de esta realidad empresaria son:

Misión: la razón de ser de la empresa.
Visión: modelo idealizado de lo que se quiere ser.
Objetivos: propósitos en el mediano plazo.
Metas: propósitos en el corto plazo.

La imagen de la empresa se forma en el entorno a partir de la comunicación que ésta emite. En nuestro caso, dado que brindamos servicios, debemos tener en cuenta que gran parte de nuestro producto es "intangible", de modo que las ventajas competitivas son:

- Racionales: precio, duración, etc.
- Emocionales: identificación con el prestigio.
- Institucionales: imagen empresarial.

Conceptos básicos de la comunicación

Todas las personas se comunican durante la mayor parte del tiempo de vigilia, lo que no quiere decir que todas las personas sepan mantener una buena comunicación. Una comunicación inadecuada puede provocar malentendidos, destruir vínculos y ocasionar pérdidas de tiempo y de dinero, entre muchas otras cosas. Es preciso tener en cuenta que solo se escucha lo que se quiere escuchar y que la comprensión de un mensaje por el interlocutor es la única prueba de que la comunicación ha sido exitosa. No todas las personas le asignan el mismo *significado* a las palabras y a los mensajes. Solamente cuando los significados son similares, los mensajes son comprendidos. Por lo tanto, nuestro mensaje será mejor comprendido en la medida en que nos acerquemos a las experiencias, los pensamientos y los sentimientos de nuestro interlocutor.

Cuando se mide el significado de las palabras, se comprueba que cuanto más concreta es una palabra (auto, casa) más fácil es la comunicación y que cuanto más abstracta es la palabra (justicia, habilidad, libertad, calidad) más significados tiene. De acuerdo con esta línea de pensamiento, es posible afirmar que es habitual que los mensajes incluyan conceptos abstractos que pueden terminar en una comunicación ineficaz. Por lo tanto, es preciso tener presente que el 90% de nuestra comunicación no se basa en la palabra sino en un lenguaje corporal que transmite el sentido que nosotros les damos a las palabras.

Por otro lado, la sobreestimulación (radio, TV, conversaciones, diarios, etc.) determina que las personas utilicen un mecanismo de desconexión en sus comunicaciones, lo que muchas veces conduce al fracaso de la comunicación interpersonal. Por ejemplo, muchas veces mientras se conversa con otra u otras personas en el mismo ambiente hay música de fondo, se oyen conversaciones paralelas, suena el timbre del teléfono y llegan ruidos de la calle. Esto provoca una sobreestimulación que empobrece la comunicación de un mensaje e incluso puede anularla.

Existen dos tipos de lenguaje, el *verbal* y el *corporal*. En la comunicación humana, el lenguaje corporal se refiere a la postura, los movimientos (de las manos, de los ojos, del cuerpo), los gestos, las expresiones del rostro, el tono de la voz, la velocidad del habla, la distancia corporal (con respecto al interlocutor), etc. Muchas veces una persona puede emitir un mensaje con el lenguaje verbal y otro muy diferente con el lenguaje corporal. Este lenguaje es involuntario y determina en el otro impresiones favorables o desfavorables, por lo que hay que darle mucha importancia.

En la empresa sucede lo mismo, una cosa es lo que se dice y otra lo que se hace. La empresa es la gente que la compone y cada una de las personas que la integran transmite lo que la empresa "es" y lo que "desea ser", es un embajador en su entorno; de ahí la importancia de la comunicación dentro de la organización.

Para lograrlo hay que escuchar a las personas que pertenecen a la empresa, pero sin olvidar que los parámetros son válidos para comunicarse con los clientes (pacientes) y en la vida personal.

De lo primero que hay que convencerse es de que hay que mejorar la calidad de oyente y luego escuchar más. La única forma de lograrlo es practicándolo y una forma de practicarlo consiste en comentar con el interlocutor lo que se ha entendido. Las emociones pueden distorsionar el mensaje, de manera que hay que asegurarse de haber entendido bien. Hay que preguntar porque hacerlo da la oportunidad de elaborar, corregir y ajustar lo dicho en primera instancia. No hay que llenar los silencios sino tomarse el tiempo necesario para pensar y analizar. Se de-

be tomar nota de los puntos más importantes delante del interlocutor (esto ayuda a llenar silencios). Hay que analizar los tonos de voz, los gestos y los movimientos del cuerpo. Cuando se escucha, no debe hacerse otra cosa; hay que evitar las llamadas telefónicas y prestar atención. Si durante la conversación una persona se inclina hacia adelante, el mensaje que envía es que está interesada en lo que la otra persona le está transmitiendo. No hay que interrumpir al interlocutor en medio de una frase o un concepto y, por último, hay que analizar los gestos y los tonos de voz propios para que los mensajes verbal y corporal sean coherentes.

Posicionamiento

El posicionamiento consiste en construir una imagen en la mente de las personas para que cuando precisen el servicio que ofrecemos nos consideren la mejor solución a su necesidad.

El público que se relaciona con una empresa o un consultorio lo hace en función de sus propios intereses. Hasta los mismos profesionales se comportan de acuerdo con sus propios intereses, aunque muchas veces les cueste admitirlo.

Todas las manifestaciones de la vida, incluidas las afectivas, son motorizadas por el interés; por eso, los dos objetivos del posicionamiento son *segmentar* al público de acuerdo con sus intereses y definir las ventajas que se le pueden ofrecer para obtener su reconocimiento en comparación con otros competidores y *diferenciar* los mensajes de acuerdo con la segmentación.

El profesional debe tener claro cómo quiere que lo perciban y orientar su estrategia hacia ese objetivo para conseguir una posición valiosa en la mente del público. De eso dependen la venta de sus servicios y los ingresos de la organización.

Lealtad y rentabilidad

En el momento actual, perder o dejar de captar clientes es algo que no podemos permitirnos y su satisfacción será nuestro motivo principal. Conseguir un nuevo cliente cuesta cinco veces más que mantener uno que ya se tiene. Las ventajas de mantener un cliente son muchas porque los clientes gastan más, recomiendan a familiares y amigos, son menos sensibles al precio, su atención cuesta menos porque nos conocen, perdonan más fácilmente un error, etc.

El estadio previo a la lealtad es la satisfacción, la percepción del servicio recibido y las expectativas que tiene el paciente, determinadas por las experiencias anteriores, por las referencias de familiares y amigos y por la información y las promesas recibidas de la empresa y de la competencia, y también se incluyen las necesidades individuales.

Es preciso manejar las expectativas mediante el establecimiento del punto medio entre el exceso y el defecto. En el primer caso el cliente no quedará satisfecho y en el segundo no se conseguirá la masa crítica de clientes para funcionar en el largo plazo.

NEGOCIACIÓN

Negociar va en contra de nuestra naturaleza y exige mucho esfuerzo. Cuando uno se da cuenta de que solo no puede, acepta que hay un desacuerdo o existen conflictos, es el momento de encarar una negociación. Ambas partes tienen distintas formas de ver esos conflictos y a partir de ese momento hay que buscar los caminos que conduzcan a la defensa de nuestros intereses, avanzar defendiendo los intereses de la otra parte y diseñar reglas sobre la marcha (fig. 4-5).



Fig. 4-5. Las dos partes de una negociación tienen distintas formas de ver los conflictos y a partir de ese momento se deben buscar los caminos que conduzcan a la defensa de nuestros intereses.

En general, las relaciones comerciales son relaciones a largo plazo. Este intercambio es habitual entre compradores y vendedores, aunque ambos lo tratan como una relación puntual. En el área de los servicios, esta relación es distinta de la que rige en el área de los productos. Las transacciones puntuales se producen cuando por un lado hay dinero o valores y por el otro productos o servicios; no hay relación anterior o posterior al acto mismo de intercambio y no hay compromisos posteriores (p. ej., venta callejera).

Es importante recordar que una negociación debe prepararse previamente para evitar contratiempos y abrir nuevos caminos, para flexibilizar criterios, posturas y prioridades mientras se defienden los intereses personales.

Cuando se negocia, ganan ambas partes; ambas se benefician en lo que es importante para cada una, que generalmente es distinto. Así se cuida la relación en el largo plazo (fig. 4-6).

Para poder negociar es preciso tener claro qué es lo que se quiere; en la negociación existen necesidades e intereses y el resultado depende de cuánto representan los porcentajes que los incluirán.

Toda buena negociación equilibra el nivel de competencia (satisfacción de las propias exigencias) y el nivel de colaboración (satisfacción de las exigencias de la otra parte).

Hay cinco estrategias en la negociación efectiva, a saber:

Explorar: esta estrategia sirve para investigar sin comprometerse y decidir la oportunidad o necesidad de negociar. En esta etapa se recaba información, se mide el grado de complementariedad, se definen las propias oportunidades y la posibilidad de colaborar con el otro en la búsqueda de sus fines, se conoce mejor a la otra parte,

Fig. 4-6. Cuando se negocia, se benefician ambas partes en lo que es importante para cada una.

se analizan puntos de vista, se buscan coincidencias y se descubren y explicitan sobrentendidos. Sirve para organizarse y para definir prioridades y recursos.

Encarar: cuando el tema en cuestión es muy importante para una de las partes y se ve afectado por la otra, esta estrategia sirve para fijar límites y comunicar los aspectos no negociables.

Aceptar: esta estrategia se usa cuando el tema tiene poco valor para una de las partes, que decide colaborar con la otra parte en el logro de sus fines. No implica ceder ni conceder; es reconocer el espacio del otro y establecer una relación armónica.

Concertar: cuando el tema tiene un relativo valor para una de las partes, que puede colaborar siempre y cuando la relación costo-beneficio sea positiva, esta estrategia se da si ambas partes tienen un poder similar y sus deseos son mutuamente excluyentes. Los beneficios deben ser divididos en forma equitativa en el tiempo.

Desarrollar: esta estrategia se utiliza cuando el tema es muy importante para una de las partes, que necesita de la otra para alcanzar los beneficios. Se la emplea cuando se quiere obtener más de lo logrado. Es la única estrategia que crea valor agregado, es más difícil de instaurar y hay que pasar previamente por las anteriores.

Para negociar hay que saber esperar, compartir y perder.

Saber esperar es elegir lo que se quiere y buscar el momento apropiado para una negociación efectiva. Es aconsejable no apurarse porque denota impaciencia y la otra parte puede sacar ventaja de ello. Cuando hablamos de saber esperar, nos referimos al uso de los tiempos en una negociación. Saber esperar significa disfrutar de la primera reunión porque se logró lo que se había planeado, implica dar cierta información para que la otra parte la analice y se pueda conversar sobre ello en el siguiente encuentro y conlleva obtener información para analizar y presentar en el momento adecuado.

Saber perder es invertir para que el otro gane, es dedicar tiempo y esfuerzo a la búsqueda de información que beneficie al otro; sin embargo, no implica una pérdida sino una inversión para lograr una relación en beneficio mutuo.

Saber compartir es definir cuáles son los intereses importantes y cuáles los secundarios. Es buscar las "divisas", los elementos que cada una de las partes puede generar o brindar sin demasiado esfuerzo, aquello que no es importante para una de las partes pero tiene valor para la otra, que lo necesita y desea.

En resumen, la negociación permite manejar diferencias y resolver problemas concretos. Negociar es crear un ámbito nuevo donde hay un proyecto, es manejar las diferencias y agregar valor porque el desafío es el futuro.

Estos conceptos son muy importantes para alcanzar el éxito profesional y es deseable que se los entienda y se los introduzca adecuadamente en el ámbito del consultorio.

SISTEMA DE INFORMACIÓN

El gerenciamiento de un consultorio no será satisfactorio si no se entienden y emplean adecuadamente los sistemas de información.

Estos sistemas son herramientas que procesan la información, que a su vez es el centro de la administración, del planeamiento y del control de cualquier organización. La función ejecutiva es procesar la información con eficiencia para organizar las actividades cotidianas, tomar decisiones acertadas y seleccionar alternativas adecuadas (fig. 4-7). Cuanto más eficiente sea la información, más eficientes serán las decisiones.

No es lo mismo *dato* que *información*. *Dato* es la representación de una identidad o hecho adecuado para la interpretación y el procesamiento. *Información* es el significado que una persona asigna a los datos. La información es un conjunto de datos seleccionados con un objetivo determinado y para adoptar una decisión. Los datos en sí mismos son hechos que organizados y estructurados dan información en un momento dado y para una persona o una organización. Las herramientas para convertir los datos en información son los sistemas de información.

La información es un recurso crítico porque no significa administrar solamente el hardware y el software,



Fig. 4-7. Los sistemas de información que nos da la tecnología actual son fundamentales para el gerenciamiento de un consultorio.

también significa administrar los archivos, las comunicaciones, los formularios, etc. La planificación de los recursos informáticos sigue los mismos principios que la planificación de cualquier otra actividad.

El desarrollo y la operación de los recursos informáticos tienen repercusión sobre el nivel operativo, de planificación y control. La planificación de los sistemas debe estar de acuerdo con las prioridades operativas y estratégicas del negocio o consultorio y las aplicaciones de los recursos informáticos exigen diseño, programación, prueba, implementación y mantenimiento, capacitación del personal y entrenamiento de los usuarios.

La planificación de los sistemas debe tener una clara definición e inventario de la información y es la clave para dirigir y administrar el negocio y proporcionar regulación y control para adecuarse rápidamente a los cambios.

El dominio del gerenciamiento de un consultorio no debe desconocer las ventajas que implica utilizar medios de comunicación avanzados como los disponibles en Internet (véase cap. 5) (fig. 4-8).

Ahora resta definir la importancia que tienen los costos en un consultorio dental.

COSTOS

A la hora de efectuar el examen detenido de los aspectos económicos del consultorio o clínica dental, cabría analizar, por un lado, cada uno de los componentes del gasto y, por otro, los aspectos económicos relativos al profesional en sí mismo.

El odontólogo debe conocer con la mayor precisión posible cuáles son los costos que debe afrontar (fig. 4-9). Con frecuencia, los profesionales solamente consideran los gastos del laboratorio y los relacionados con los materiales, los elementos descartables y otros insumos más gastos indirectos. Solo tienen la noción de lo que gastan mensualmente y de si han gastado más o menos que el mes anterior. Sumado a ello, el odontólogo consulta a sus colegas para tener una idea de cuál es el precio de mercado, lo que en general le provoca disconformidad y la sensación de que siempre "pierde" al atender a un paciente.

Fig. 4-8. El dominio del gerenciamiento de un consultorio no debe desconocer las ventajas que implica utilizar medios de comunicación avanzados.

Fig. 4-9. El odontólogo debe conocer con la mayor precisión posible cuáles son los costos que debe afrontar.

Por otro lado, consulta los costos de diferentes instituciones y diversa bibliografía, con lo que tampoco logra saber cuáles son sus costos reales. Cada profesional debe elaborar sus propios costos a partir de los valores reales de sus gastos porque conocer "con precisión" los costos significa aplicar los gastos propios y no los de los demás (véase cap. 58).

PLANIFICACIÓN DE UNA EMPRESA ODONTOLÓGICA

Cuando se ha decidido desarrollar una empresa, se debe tener en cuenta la inversión necesaria para ponerla en funcionamiento: alquiler o compra del inmueble, acondicionamiento para lograr una infraestructura cómoda para los pacientes y para el personal administrativo y profesional, equipamiento, tanto a nivel de los equipos como del instrumental, autoclaves, materiales, computadoras, radiología, etc. (véanse caps. 2, 5 y 59).

Además de los recursos humanos tanto profesionales como administrativos y de su adaptación al concepto empresarial, también debe considerarse qué técnicas de marketing van a utilizarse para lograr en el mínimo tiempo posible un posicionamiento y una rápida recuperación de la inversión. Hay que investigar en la zona la constante socioeconómica a la que van a ser dirigidos los servicios odontológicos (véase cap. 59).

El plan estratégico define la misión y sus objetivos y en cada unidad de negocios el marketing es fundamental para lograrlos. El punto clave del desarrollo consiste en la buena administración de los recursos para alcanzar los objetivos en el mínimo tiempo posible (fig. 4-10).

Hay que estudiar el entorno y no solo en cuanto a la población (mercado) a la que irán dirigidos los servicios, sino también en cuanto a los posibles competidores instalados en la zona.

Con respecto al mercado, hay que dividirlo en segmentos por posición socioeconómica, sexo, edad, educación o cualquier otra variable que sea subjetivamente importante para la persona que vaya a desarrollar la empresa.

En lo que se refiere a los competidores, es necesario investigar qué segmentos del mercado acuden a sus empresas, qué servicios prestan, con qué infraestructura cuentan y cuáles son sus precios de venta. De esta manera, se pueden diseñar estrategias para atender en forma rentable mejor que la competencia o prestar servicios distintos de los

Fig. 4-10. El plan estratégico define la misión y sus objetivos. En él debe contemplarse qué técnicas de marketing se van a utilizar para lograr en el menor tiempo posible un posicionamiento y una rápida recuperación de la inversión.

ofrecidos por los competidores, sea por calidad o por precios.

Medición y pronóstico de la demanda

Toda futura empresa debe identificar a la competencia, estimar su promedio de venta (cantidad y calidad de pacientes, promedio de ingresos, etc.) y determinar si el tamaño del mercado soportaría una empresa más, con suficiente rentabilidad. El objetivo es encontrar un nicho para ofrecer un servicio inexistente en la zona y evaluar la posibilidad de crecimiento del segmento del mercado que hemos decidido atender.

Segmentación del mercado

La segmentación del mercado es la división teórica de una población de acuerdo con las necesidades; no hay recetas para segmentar un mercado, pero lo que se trata de lograr es la diferenciación por necesidades, características o comportamientos de una población que podría tener necesidades no satisfechas hasta ese momento, lo que determinaría un nicho.

Al segmentar el mercado hay que tener en cuenta los factores geográficos porque un río, una avenida o una vía de acceso rápido pueden representar un motivo importante para la reducción del tamaño del mercado al que se pretende llegar. También hay que tener presentes los factores demográficos (sexo, edad, ingresos, etc.), los factores psíquicos (estilo de vida) y los factores conductuales (beneficios esperados y exigencias socioculturales, etc.).

Selección de un mercado

Se evalúa qué segmentos son los más atractivos y se decide a cuál se va a entrar. Se comienza por un segmento y en la medida en que se va creciendo, se toma otro con el objetivo final de llegar a la totalidad del mercado.

Fig. 4-11. Selección de un mercado atractivo.

Por ejemplo, se empieza por odontopediatría, más adelante se agrega ortodoncia, luego se incluye adultos (por conquista de los padres que acuden con los niños) y de esa manera se van incorporando segmentos interrelacionados (fig. 4-11).

Posicionamiento

El posicionamiento es el lugar que ocupa la empresa en la mente del consumidor en relación con los servicios que brinda la competencia.

Si el servicio es exactamente igual a los que se ofrecen en la zona, es probable que los consumidores no se vean inducidos a cambiar; por eso la empresa debe posicionarse por medio de ventajas competitivas a las que otorgue mayor valor que sus competidores, sea por calidad, por atención o por precio. En caso de que el costo sea más alto, debe aumentar los beneficios para que éstos compensen la diferencia de precio. El posicionamiento se puede lograr con uno o varios factores, pero hay que tener en cuenta que éstos deben ser acordes con los valores de la población (fig. 4-12).

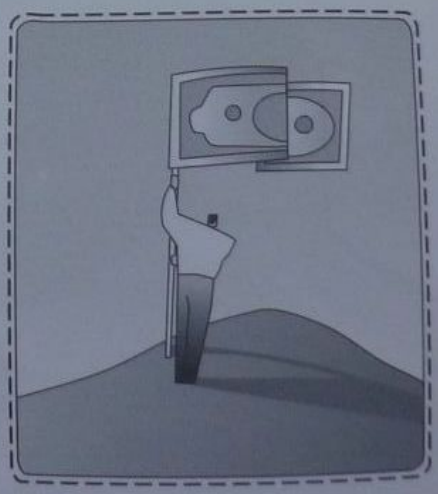

Fig. 4-12. La empresa debe posicionarse por medio de ventajas competitivas a las que debe otorgar mayor valor que sus competidores.

CONCLUSIÓN

Una comprensión adecuada de las diferentes áreas que componen el gerenciamiento dental nos permitirá obtener éxito profesional tanto en la disciplina operatoria dental como en la odontología entera.

BIBLIOGRAFÍA

Altschul C. Avenirse: Actualización en negociación estratégica. Fundación OSDE con supervisión y certificación académica de la UADE, Buenos Aires, agosto de 1997.

Alvarado F. Posicionamiento: la batalla mental. www.gerenciasalud.com. Lima, Perú, marzo de 2003.

Ardon Centeno N. Análisis del debate actual sobre las diferentes perspectivas de calidad de vida. www.gerenciasalud.com. Colombia, 1992.

Asorey G. La calidad del servicio y el profesional de la salud. www.gerenciasalud.com. Lima, Perú, julio de 2002.

Codina Jiménez A. ¿Qué hacen los directivos y qué habilidades necesitan para un trabajo efectivo? Resumen y análisis de investigaciones. www.gerenciasalud.com. La Habana, Cuba, diciembre de 2002.

Del Prado L. Dirección estratégica. Fundación OSDE con supervisión y certificación académica de la UADE, Buenos Aires, agosto de 1998.

Del Prado L. El desafío de la administración del cambio. Fundación OSDE con supervisión y certificación académica de la UADE, Buenos Aires, julio de 1999.

Del Rivero E. Diez errores frecuentes en la aplicación de procesos de mejoras continuas. www.calidad.org. México, 2002.

Del Rivero E. Medida de la calidad en el servicio. www.calidad.org. México, noviembre de 2002.

Del Rivero E. Sistemas de gestión de la calidad. México, Prentice Hall Hispanoamericana, octubre de 2002.

Donabedian A. La calidad de la atención médica. Michigan Ediciones Científicas de La Prensa Médica Mexicana S.A., 1991.

Drucker P. La gerencia de empresas, 8ª ed. Buenos Aires, El Ateneo, 1996.

Fanelli JM, Sidicaro R, Del Prado L. Gestión del cambio. Fundación OSDE con supervisión y certificación académica de la UADE, Buenos Aires, marzo de 1999.

Gallardo Olcay A. La necesidad de sistemas de medición del desempeño. www.gerenciasalud.com. Lima, Perú, agosto de 2002.

Gibul J. ¿Libre competencia en el mercado? www.gerenciasalud.com. Lima, Perú, febrero de 2003.

Hernández Ruiz A. ¿Un marketing para servicios? www.gerenciasalud.com. La Habana, Cuba, octubre de 2002.

Mendoza R. Rentabilidad a través de la lealtad. www.gerenciasalud.com. Lima, Perú, febrero de 2003.

Otero J. ¿Qué es calidad en salud? www.gerenciasalud.com. Lima, Perú, 2002.

Otero J, Kety A. Solucionando problemas en salud. www.gerenciasalud.com. Lima, Perú, julio de 2002.

Otero J. Avedis Donabedian y la calidad de la atención en salud. www.gerenciasalud.com. Lima, Perú, julio de 2002.

Otero J. Eficiencia y eficacia. www.gerenciasalud.com. Lima, Perú, julio de 2002.

Otero J. Gerencia en Odontología, tomo 1: El consultorio odontológico. www.gerenciasalud.com. Lima, Perú, julio de 2001.

Otero J. ¿Por qué marketing? www.gerenciasalud.com. Lima, Perú; 2002.

Pedraza L. Informática médica. Buenos Aires, McGraw-Hill Interamericana, 1997.

Saroka RH. Sistemas de información. Fundación OSDE con supervisión y certificación académica de la UADE, Buenos Aires, febrero de 1998.

Scheinsohn D. Dinámica de la comunicación y la imagen corporativa. Fundación OSDE con supervisión y certificación académica de la UADE, Buenos Aires, agosto de 1998.

Torres Serna C. Recetas para mejorar la calidad de los servicios en los centros de atención médica. www.gerenciasalud.com. Cali, Colombia, octubre de 2002.

Veloz Atzin R. ¿Curación científica o calidad en los servicios médicos? www.calidad.org. México, 2002.

5

El consultorio digital

Patricio J. Barrancos

INTRODUCCIÓN

La utilización de la informática en el consultorio dental brinda muchas ventajas.

En el presente no se recomienda trabajar en odontología sin tener adecuadamente informatizado el consultorio o clínica dental ni tampoco debe carecer de computación en los laboratorios de prótesis, radiología o patología empleados.

Actualmente, la computación puesta al servicio de la odontología genera numerosos beneficios que mejoran considerablemente el ejercicio profesional, según se describirá a continuación.

ACTIVIDADES COMUNES Y ADMINISTRATIVAS

En primer lugar citaremos las funciones de la computación en un consultorio dental vinculadas con lo que podríamos denominar *actividades comunes y administrativas.*

Según Eleonora Trilnik,[1] mediante el uso adecuado de la computadora se pueden efectuar diferentes tareas en las siguientes áreas: a) plan de tratamiento, b) agenda y citaciones, c) actividades diarias, d) programación de nuevas citas para los pacientes, e) cuentas por cobrar, f) especialidades, g) manejo del personal, h) contabilidad e i) informes administrativos (fig. 5-1).

Plan de tratamiento

En esta área, la función de la computación consiste en:

- Permitir la inclusión y el archivo del plan de tratamiento de cada paciente dentro del programa de software usado.
- Preparar la secuencia de las visitas para cumplimentar el plan de tratamiento.
- Imprimir el presupuesto para ese plan de tratamiento y su forma de pago para entregar al paciente.

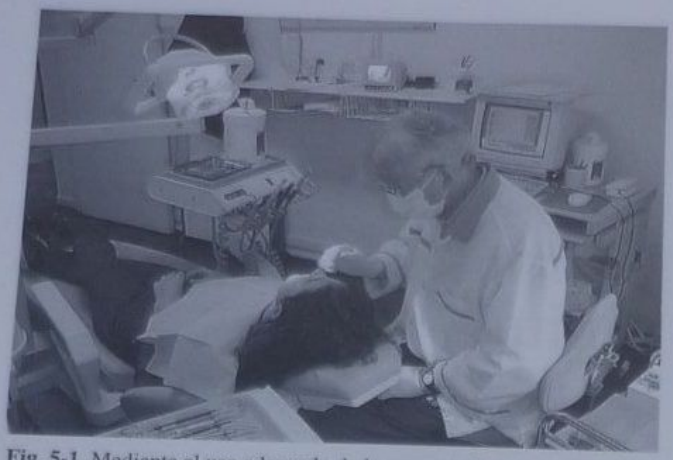

Fig. 5-1. Mediante el uso adecuado de la computadora es posible efectuar diferentes tareas en las siguientes áreas: a) plan de tratamiento, b) agenda y citaciones, c) actividades diarias, d) programación de nuevas citas para los pacientes, e) cuentas por cobrar, f) especialidades, g) manejo del personal, h) contabilidad e i) informes administrativos (doctor Julio Barrancos Mooney en el consultorio del doctor P. J. Barrancos).

- Mantener el seguimiento de los pacientes que no cumplan con el plan de tratamiento y evitar pérdida de trabajo.
- Coordinar las citas para efectivizar el plan de tratamiento junto con el plan de pago de los pacientes.

Agenda y citaciones

En este terreno, la informatización del consultorio permite:

- Efectuar las citaciones de varios consultorios a la vez.
- Preparar las citas de acuerdo con las metas de producción establecidas (véase cap. 4).
- Considerar el tiempo que usa el profesional para realizar las prestaciones, el asistente para limpiar y preparar el consultorio y el paciente para entrar, acomodarse y salir del consultorio (véanse caps. 58 y 59).
- Facilitar la búsqueda de días especiales y horarios para realizar la atención.
- Preparar el horario diario de cada uno de los profesionales.
- Citar pacientes desde cada una de las terminales de la red instalada.
- Disponer de un alerta automático que aparezca en caso de que el paciente goce de beneficios especiales en cuanto a pagos, o sea, un reincidente en ausencias (véase cap. 8) y, además, señalar los alertas médicos en casos de alergias u otro tipo de enfermedades riesgosas, etcétera.

Actividades diarias

En cuanto a las actividades diarias, con la computación es posible:

- Preparar los formularios para la atención diaria de cada paciente.
- Guardar más fácilmente los datos de los honorarios que abona cada paciente y registrar sus pagos.
- Preparar resúmenes diarios con los pagos efectuados por los pacientes, los depósitos bancarios y los informes diarios detallados de las diferentes actividades.
- Mantener actualizado el libro de citaciones, los cargos para las obras sociales y las empresas de medicina prepaga, la lista de nuevas citas de los pacientes y los planes de tratamientos.

Programación de nuevas citas para los pacientes

A este respecto, la computación es útil para:

- Establecer automáticamente la fecha de llamada para la visita de mantenimiento durante la consulta de prevención.
- Confeccionar cartas, tarjetones, etiquetas y sobres para mandar el aviso de la fecha de la consulta de mantenimiento.
- Mantener actualizada la lista de pacientes que deben ser citados nuevamente y facilitar su seguimiento.
- Proveer gráficos actualizados que permitan visualizar la producción efectiva de las citas para el mantenimiento.

Cuentas por cobrar

En esta área, la informática permite:

- Preparar y controlar planes de pago, preparar notas de pagos vencidos y anotar recordatorios en los datos del paciente a fin de mantener actualizadas las fechas de contacto para solicitar el pago y los comentarios al respecto.

Especialidades

En el terreno de las especialidades, la computación posibilita:

- Realizar la búsqueda de fuentes de referencias.
- Imprimir cartas de agradecimiento a esas fuentes.
- Guardar las historias farmacológicas de cada paciente.
- Preparar la lista diaria de pacientes para las llamadas diarias posoperatorias. En esas listas debe aparecer la clase de prestaciones que se le realizaron al paciente para hacer más fácil la llamada.

Manejo del personal

En cuanto a este ítem, la computadora sirve para:

- Controlar el horario de llegada del personal desde cada terminal.
- Calcular los sueldos, las gratificaciones y los impuestos por pagar (cargas sociales) de cada uno de los empleados.
- Preparar los recibos de pago de sueldos.
- Mantener la información sobre el personal: presentismo, puntualidad, evaluaciones, posibles premios, etc.

Contabilidad

Respecto a la contabilidad, la computación permite:

- Mantener los datos de la cuenta corriente del banco.
- Registrar y guardar los pagos de cada uno de los pacientes.

- Registrar y guardar los pagos realizados a proveedores y profesionales y los gastos generales del consultorio.
- Imprimir recibos de pagos y facturas.
- Preparar los presupuestos de cada mes.

Informes administrativos

En esta área, la computación es útil para:

- Analizar la producción del consultorio para juzgar el éxito obtenido diariamente, por mes o en un año determinado.
- Confeccionar la lista de los pagos recibidos en informe diario y mensual con las cifras comparativas de los últimos doce meses.
- Calcular la producción de cada profesional, la fuente en la que se origina esta producción y las cifras para comparar con meses y años anteriores.
- Confeccionar con las mismas cifras gráficos estadísticos.
- Realizar gráficos con las cifras de los pacientes referidos, por quién, cuándo y con qué beneficio económico para el consultorio.

Sin embargo, las ventajas que brinda el uso de la informática en el consultorio dental no se limitan a lo explicado: solo alternativas administrativas y contables usadas desde hace muchos años.

PROGRAMAS DE GESTIÓN DENTAL CON IMÁGENES

Casi todos los programas o *software* para consultorios dentales más recomendados disponen de bancos de imágenes que se pueden usar para diferentes finalidades. Esas imágenes por lo general son dibujos y fotografías de casos clínicos que permiten: a) mostrar tratamientos a los pacientes, b) realizar *educación para la salud*, y c) desarrollar estrategias de marketing, etc. (véanse caps. 4, 6 y 59).

Hay numerosos productos informáticos para el mercado en idioma español que ofrecen posibilidades diferentes para la gestión del consultorio dental. En la Argentina, uno de los más conocidos es el software MLS.

Programas odontológicos MLS

Los programas odontológicos MLS son sistemas de gestión para consultorios y clínicas odontológicas que realizan todas las tareas del consultorio. A continuación se detallan sus tareas características:

- Fichado del paciente.
- Historia clínica.
- Prestaciones (anteriores, realizadas y por realizar).
- Odontograma en tres dimensiones (3D) con dientes anatómicos y el clásico en 2D.
- Listas por pantalla e impresora.
- Órdenes de laboratorio.
- Turnos para múltiples profesionales, con diferentes días, frecuencias y especialidades.
- Control de ausentes.
- Caja de ingresos y egresos.
- Cuenta corriente de pacientes (bimonetaria) y proveedores.
- Honorarios particulares, de empresas de medicina prepaga y obras sociales.
- Agenda telefónica.
- Control de accesos para distintos niveles de usuarios.
- Presupuestos.
- Liquidación a obras sociales, por fecha, períodos y profesionales.
- Liquidación a profesionales por prestaciones realizadas.
- Ficha periodontal.
- Imágenes de ejemplo (personalizables).
- Módulo de captura de imágenes por paciente.
- Proveedores.
- Inventario.
- Recetas.
- Versiones monousuario y multiusuario.

El programa MLS (Marcelo Liberati Sistemas), pionero en su tipo en la Argentina, permite el trabajo con elementos comunes al examen clínico, radiografías, fotografías e imágenes electrónicas de diferente tipo, posee compatibilidad con equipamientos para *radiovisiografía* y *cámara intraoral* y brinda la posibilidad de realizar una liquidación contable para las compañías de seguros dentales mediante disquete (fig. 5-2 A a C).

Además, este programa posibilita la conexión con redes informáticas de empresas de medicina prepaga, por ejemplo la Intranet de OSDE, con la computadora del consultorio del profesional. En la actualidad es posible efectuar esa interconexión y acceder a OSDE a través de Internet, lo que es implementado con el desarrollo y el soporte técnico que brinda la empresa Activia. Gracias a ello, el profesional puede ingresr on-line en la base de datos de la organización citada para verificar por ejemplo si algún paciente se halla apto para su atención (Apto Servicio), gestionar y obtener electrónicamente a las 72 horas autorizaciones para efectuar los trabajos de prótesis u ortodoncia, etc. Esas tareas ahorran mucho tiempo, esfuerzo y costos en el consultorio dental.

Imágenes en el monitor

Explicar procedimientos que el paciente debe realizar con un medio tan didáctico como la utilización de imágenes presentadas en un monitor de computadora sirve para: a) aumentar el grado de aceptación de los planes de tratamiento sugeridos, b) jerarquizar al profesional y al consultorio, c) capacitar a asistentes dentales u otros profesionales y d) aumentar las ganancias. En el mercado norteamericano se utiliza desde hace tiempo en los consultorios softwares ideados para la manipulación de imágenes dentales de los pacientes. En la actualidad, los programas más destacados en dicho mercado según Reality[2] son los siguientes: a) Vipersoft 3.1 de Integra Medical, b) Digital Dentist de Digident, c) Image FX 4.0 de SciCan y d) Smile-Vision de Cosmetic Imaging.

Cámara intraoral y radiografía digital

Si además incorporamos una cámara intraoral y la radiografía digital (véanse caps. 6 y 9) a nuestro ejercicio profesional, resultará imprescindible contar con una computadora también localizada al lado del sillón para aprovecharlas. Con estos dispositivos, podremos realizar exámenes clínicos y procedimientos dentales de modo muy moderno pues documentaremos el preoperatorio de toda la boca pieza por pieza y las etapas posteriores que nos interese archivar de la rehabilitación en desarrollo con fotografías, radiografías y también pequeñas filmaciones digitales. Las ventajas de contar con estos adelan-

A

C

B

Fig. 5-2. A. Los programas odontológicos MLS son sistemas de gestión para consultorios y clínicas dentales que realizan todas las tareas del consultorio. **B.** El odontograma tridimensional permite diferenciar rápidamente las prestaciones realizadas y por realizar de cada paciente, con accesos rápidos a prestaciones, historia clínica, cuenta corriente y módulo de impresión, entre otras cosas. Las prestaciones anteriores se muestran en color verde, las realizadas se ven en rojo y las por realizar en azul, estos colores pueden personalizarse. **C.** Al efectuar un click en la pieza seleccionada, se ve "lo anterior", "lo realizado" y "lo por realizar" con el detalle de prestaciones con los datos como la fecha, el profesional, la pieza, las caras, la empresa de medicina prepaga o un paciente particular.

tos son inmensas; hoy este cambio representa *el antes y el después en la profesión.*

EL CONSULTORIO DENTAL DIGITAL SOÑADO

Según Larry Emmott,[3] como todo en el mundo, la odontología está siendo lanzada hacia un futuro electrónico y digital totalmente carente de papeles, pero en ese camino por un tiempo se observarán sobresaltos. Para llevar a cabo el sueño de lograr la implementación de un *consultorio dental digital,* Emmott recomienda no olvidar los siguientes cinco puntos fundamentales: 1) establecer una infraestructura de tecnología, 2) tener presentes a "los dos grandes", es decir, las imágenes digitales y la radiografía digital, 3) incorporar aplicaciones dentales electrónicas de avanzada, 4) no dejar de tener en cuenta los programas no dentales y 5) mantenerse alerta para no ignorar cambios y nuevas tecnologías.

Finalmente, este autor considera necesario que los profesionales se capaciten en gerenciamiento dental (véase cap. 4), software para manipulación de imágenes, radiografía digital, equipamientos para diagnóstico y más.

CONSULTORIO IDEAL DE ALTA TECNOLOGÍA

¿Cómo se comienza a desarrollar un consultorio ideal de alta tecnología? Stephen Covey,[4] citado por Emmott, determina que solo se trata de identificar hacia dónde se desea ir antes de comenzar; se debe tener esa visión (véase cap. 4). Traducido al ámbito dental significa entender el tipo de consultorio que se desea tener, el tipo de odontología que se va a desarrollar, la forma en que se relacionará con los pacientes y el modo en que se gerenciará dicho lugar. Entonces los profesionales pueden captar de inmediato qué tipo de tecnologías desean brindar en el consultorio soñado. A continuación, analizaremos los puntos planteados por Emmott que citamos antes.

Establecer una infraestructura de tecnología

Existen dos elementos esenciales en la estructura de tecnología. El primer paso consistirá en adquirir e instalar un software o programa de gestión dental que sea sencillo, completo y bien integrado. Si no se empieza por eso, un programa que permita efectuar anotaciones sin usar ficha de papel alguna, no se podrá seguir con la segunda etapa de la infraestructura. El segundo elemento de la infraestructura de tecnología consiste en establecer una red con computadoras en las diferentes unidades operatorias o salas de trabajo. En otras palabras, colocar computadoras en todos los consultorios y demás ámbitos importantes (fig. 5-3). De acuerdo con una estadística de Dental Products Report,[3] en el año 2001 solo el 29% de los dentistas norteamericanos tenían computadoras en su sala de trabajo. En la actualidad, varios años

A

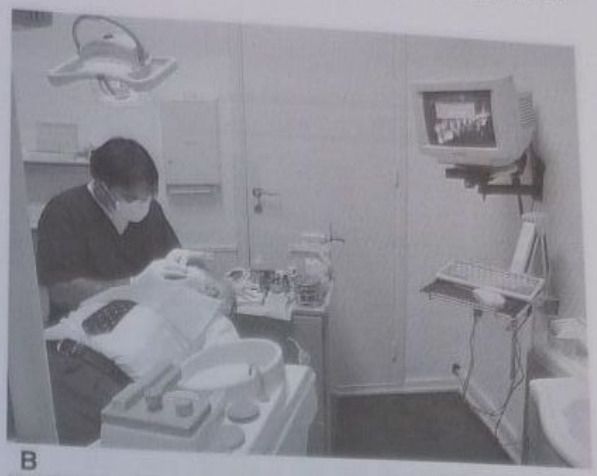

B



C

Fig. 5-3. A. Computadora en red instalada en las unidades operatorias o salas de trabajo. **B.** Monitor montado sobre un soporte giratorio en la pared y teclado dispuesto en un soporte telescópico. **C.** Despacho del profesional. Computadora conectada a un aparato de fax. El dispositivo digitaliza los faxes que se reciben y se pueden observar en la computadora sin emplear un escáner aparte.

después, esos valores han aumentado considerablemente y con el transcurrir del tiempo esto se convertirá en una norma.

Los motivos de ese crecimiento son muchos, pero el más significativo es que utilizar la computadora en la unidad operatoria o sala de trabajo es el modo más lógico y más efectivo de usar una computadora en odontología.

Ese concepto es muy fuerte porque disponer de computadoras en las unidades operatorias permite la transferencia electrónica de información desde el área clínica al área administrativa o adonde se necesite o se nos ocurra, lo que incluye el envío de información a terceras partes. Este proceso tan simple de transferencia electrónica es el elemento clave de la revolución digital y también es la justificación básica del uso de computadoras en odontología. La transferencia electrónica de información permite ahorrar tiempo, elimina el esfuerzo de duplicaciones, reduce errores y conduce a todas las otras maravillas de alta tecnología que podemos emplear en el consultorio.

Tener presentes a los dos grandes: las imágenes digitales y la radiografía digital

Una vez que la infraestructura se halle en su lugar, el paso siguiente será incorporar lo que denominamos "los dos grandes", es decir, las imágenes digitales y la radiografía digital. Es posible que se puedan usar dichos sistemas sin instalar la infraestructura descrita en las salas. Sin embargo, lidiar con ellos sin conexión con otras partes del consultorio resultará muy trabajoso y no será práctico. Los dos grandes pueden ser incorporados o comprados en cualquier orden, por separado o integrados en un solo dispositivo, variante que recomendamos.

Frente a la necesidad de adquirir cámaras intraorales, se debe tener en cuenta que existe una inmensa variedad de dispositivos diferentes en el mercado mundial. Habrá que escoger uno que brinde óptimas características de fotografía (véase cap. 6), manipulación sencilla y bajo costo y que además cuente con un servicio de soporte técnico en la ciudad en la que habita el profesional.

Incorporar aplicaciones dentales electrónicas de avanzada

Existen muchísimas aplicaciones de avanzada para odontología que pueden agregarse a un sistema básico una vez instalado. Por ejemplo, hay programas digitales interactivos para pacientes, softwares para diagnóstico médico, monitores de presión sanguínea, dispositivos para trabajar con la articulación temporomandibular (ATM), bases de datos como los vademécum electrónicos tanto en disco compacto para *Palm* como en la Web on-line (fig. 5-4) que estarán más actualizados que sus predecesores en papel, etc. Se señala que resulta posible emplear estos dispositivos o alternativas sin la infraestructura de base recomendada, aunque sería poco práctico. Por citar un ejemplo, ¿necesitamos computadoras para escribir registros periodontales o medir la presión de la



Fig. 5-4. El portal *PR Vademécum on-line* permite realizar búsquedas según diferentes variables: 1) por principio activo; por ejemplo, FLÚOR, 2) por patología, 3) por laboratorio, 4) por producto y 5) por interacción medicamentosa.

sangre? Seguro que no, pero si la infraestructura se halla instalada, estas aplicaciones son muy fáciles de incorporar y resultan efectivas en relación con el costo.

No dejar de tener en cuenta los programas no dentales

Existen muchos programas desarrollados para usos generales que poseen un gran valor en el consultorio dental. El más obvio es el procesador de palabras. Cada consultorio dental debería disponer de uno desde el momento de su informatización. Como norma, esos programas generales para oficinas son potentes y cuestan mucho menos que las aplicaciones dentales especializadas. Para bajar aún más este costo se podrían emplear programas instalados junto con plataformas operativas Linux, en lugar de los tradicionales sistemas con base en Windows. Las plataformas operativas y los programas Linux son gratuitos.

Otros ejemplos de software no dental pueden ser: a) programas contables que documentan cheques enviados o recibidos, b) dispositivos preparados para registrar la hora de entrada y salida del personal, c) bases de datos para realizar la contabilidad, d) programas que permiten mostrar imágenes en secuencias del tipo *slide show* para explicar tratamientos o realizar marketing (véase cap. 59), e) programas de acceso remoto que permiten trabajar a la distancia con las computadoras del consultorio, f) software antivirus, g) programas para resguardar datos que realizan *backups* de la información, etc.

Mantenerse alerta para no ignorar cambios y nuevas tecnologías

Una verdad absoluta acerca de la tecnología es que va a cambiar. Por ese motivo, lo mejor es planificar las cosas pensando en términos de flexibilidad. No hay que quedar atrapado en una única solución. Por ejemplo, pueden incorporarse soluciones modulares que permitan adaptarse a los cambios futuros.

Una tendencia en el horizonte que obligará a modificar las cosas es Internet. No es estrictamente indispensable que un consultorio posea su sitio en la Web. Sin embargo, ya se conocen las inmensas ventajas que brinda esa alternativa, un hito que se acentúa con los años. En consecuencia, consideramos que dentro del concepto del *consultorio dental digital* soñado nuestra presencia en la red mundial resulta sumamente conveniente.

Por lo tanto, el profesional no debe olvidarse de contratar y disponer en todas las unidades operatorias y salas relevantes de su consultorio una conexión con Internet. Se recomienda que se elijan conexiones de alta velocidad, como las de banda ancha o similares para las 24 horas del día. Ello implica un gasto mensual fijo que variará según el servicio adquirido, pero cuyo costo se amortizará con creces gracias a las ricas posibilidades que otorga disponer así de Internet.

CENTRALES DE ALARMA

Con respecto a los mecanismos ideados para marcar la hora de entrada y salida del personal, algunas centrales de alarma, como complemento de sus funciones básicas, permiten identificar el horario de entrada y salida de los profesionales y empleados del consultorio. La compañía de la alarma instalada inicialmente brinda códigos numéricos diferentes a cada individuo. El dueño o responsable autorizado del consultorio puede solicitar electrónicamente por vía *e-mail* las planillas de movimiento de todo su personal, lo que le servirá para documentar las horas totales trabajadas, la puntualidad, la impuntualidad y las ausencias y posteriormente corregir errores que puedan atentar contra el perfil que desea darle al consultorio (véase cap. 4).

Sistema Intellinet

En la Argentina, la firma Intellinet (fig. 5-5) se destaca por brindar una serie de servicios complementarios con los de vigilancia. Esa empresa puede atender requerimientos de seguridad y monitoreo con la provisión de información centralizada y una reacción propia ante cada evento y el alerta a las fuerzas de seguridad y policiales en cualquier punto del territorio argentino.

La firma Intellinet no brinda solamente un servicio de seguridad; su sistema también sirve para realizar controles logísticos y de gestión, de ingreso y egreso de personal, de apertura y cierre de comercios, de supervisión de cadenas de frío, de temperatura ambiente, de gases tóxicos, de procesos industriales y de todo aquello que deba ser verificado para el funcionamiento normal de una empresa y también de una clínica dental o consultorio con un registro constante y detallado de los hechos. Luego la información puede ser suministrada on-line en tiempo



Fig. 5-5. Portal de la red de seguridad Intellinet.

real o en forma diaria, semanal, quincenal o mensual y con los soportes técnicos que cada empresa demande.

Además Intellinet, como otras empresas de seguridad, ofrece un servicio muy cómodo que sirve para llamar de inmediato a una ambulancia y resolver una emergencia médica de un paciente, de la asistente o del profesional mismo, convocar a los bomberos si se produce un incendio o llamar automáticamente a la policía en caso de asalto o cuando se ha disparado la alarma en nuestra ausencia. Al pulsar un botón que se ubica de antemano en un lugar bien visible próximo, por ejemplo, a la sala de recepción, se activa cualquiera de las opciones mencionadas.

Disponer de estos servicios electrónicos también sirve para aumentar el prestigio del consultorio y la información se debe incluir en el sitio web.

PROGRAMAS DE ACCESO REMOTO: TRABAJE EN LA PC DE SU CONSULTORIO DESDE CUALQUIER LUGAR

Según Romero,[5] las aplicaciones de acceso remoto permiten usar la PC principal desde otras computadoras. Entre muchos programas comerciales específicos para ello (cuadro 5-1), la simple herramienta Escritorio remoto de Windows XP Home y Professional permite realizar algunas funciones básicas a distancia.

Es probable que los profesionales que viajan constantemente ya no necesiten una computadora portátil para estar al tanto del trabajo que dejaron en la PC de la oficina o el consultorio dental. Gracias a los programas de acceso remoto, una persona puede usar su PC desde sitios lejanos e incluso ver el fondo de su escritorio, usar los recursos de su red corporativa, imprimir documentos, abrir archivos, transferir documentos y, si lo desea, instalar programas nuevos.

Espiar el consultorio desde otro lugar: ¿fantasía o realidad?

Se puede utilizar este mecanismo para observar el interior del consultorio. Bastará con instalar en el sistema informático una cámara o una red de *cámaras web* programadas para transmitir imágenes cambiantes a un sitio en Internet que podría ser el portal mismo del consultorio. La compañía X10, pionera en el mercado mundial de minicámaras inalámbricas de bajo costo, dispone de numerosos equipos para configurar la alternativa más conveniente para el consultorio. La Xcam2, por ejemplo, es una cámara potente y diminuta que se instala fácilmente en pocos minutos y que transmite video en color y audio al sitio elegido, de modo inalámbrico, sea una TV, una VCR o la PC (Xray Vision) a través de un ingenioso dispositivo con una frecuencia de 2,4 GHz (fig. 5-6).

Los beneficios de estos emprendimientos son los siguientes: a) se consideran dispositivos complementarios para la vigilancia de la clínica, b) son herramientas útiles para el marketing de dicho lugar (véanse caps. 4 y 59), c) permiten la realización de videoconferencias con los especialistas que se requieran para analizar ciertas patologías, y d) mejoran las comunicaciones con el laboratorio de prótesis.

El acceso remoto también sirve para encender desde otro lugar vía Internet el sistema de *cámaras web* dispuestas como elementos secundarios de seguridad y efectuar observaciones del consultorio sin estar presente en él.

Cuadro 5-1. *Software de acceso remoto*

- Ultr@VNC
- Tun
- Timbuktu
- ControlIT
- Network Associates ZAC
- ReachOut
- pcAnywhere
- Remotely Possible
- Vector Networks
- GoToMy Pc

Fig. 5-6. Xcam2 (de la firma X10), pequeña cámara inalámbrica que transmite video en color y audio al sitio elegido con una frecuencia de 2,4 GHz.

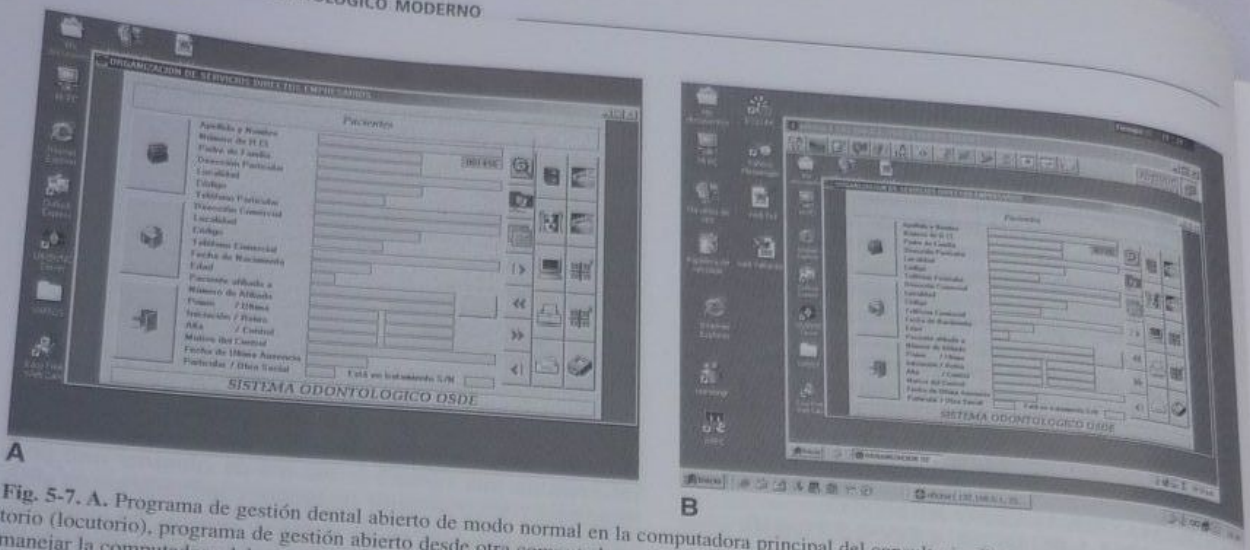

Fig. 5-7. A. Programa de gestión dental abierto de modo normal en la computadora principal del consultorio. **B.** Acceso remoto al mismo consultorio (locutorio), programa de gestión abierto desde otra computadora en donde se puede ver el contenido completo de la pantalla del escritorio y manejar la computadora del consultorio virtualmente, como si se la tuviera delante de uno. La pantalla del consultorio se puede aumentar al tamaño deseado.

Manejo remoto de la computadora principal

El odontólogo o el asistente dental podrán ver y manejar desde otro lugar la computadora que deseen de su consultorio o clínica dental (fig. 5-7). Eso ofrece diversas ventajas, la primera de las cuales es la posibilidad de tener al alcance de la mano toda la información que se dispone. Acceder en cualquier momento y desde cualquier lugar sin necesidad de estar presentes las fichas de los pacientes con las anotaciones clínicas y contables, las direcciones, los teléfonos, los datos de los laboratorios y las firmas dentales implica muchos beneficios. Por manejo remoto es posible: a) cambiar los turnos de los pacientes y agendar nuevas citas, b) buscar o escribir informes, c) lidiar más cómodamente con las emergencias dentales fuera de hora dado que se puede mirar desde otro lugar el contenido de la ficha de esos pacientes, d) recabar información del consultorio para analizar variables de costos o desarrollar proyectos de marketing (véase cap. 59), e) realizar anotaciones de cualquier tipo u ordenar datos archivados en el software de gestión dental, f) ejecutar programas antivirus, g) controlar tareas del automantenimiento del sistema informático, etc.

Hoy en día, tener en todo momento el control de la información en la actividad que se desarrolle y en el sitio que fuere brinda un inmenso poder.

Según el político inglés Benjamin Disraeli: "Como regla general, la persona más exitosa en la vida es aquella que tiene la mejor información".

Acceso remoto mediante Windows XP Home y Professional

Existe un programa que posibilita el acceso a la computadora personal desde otra PC con una versión de Windows anterior a XP. Ese programa se llama Terminal Server Client y está incluido en el disco de instalación de Windows XP Home y Professional o se puede bajar gratuitamente de un sitio de Microsoft.

Terminal Server Client es compatible con Windows 95, 98, ME, NT 4.0 y 2000; sin embargo, la computadora principal o *server* debe tener el programa Windows XP instalado porque no es posible controlar por manejo remoto una computadora con una versión de Windows anterior, salvo en Windows 2000 y 2003 Server.

Ingresar en la computadora personal desde otro sitio sin misterios

Supongamos que una persona va a ingresar en una computadora suya que como sugerimos está encendida las 24 horas en el consultorio, a la que llamaremos computadora *server*, mediante la herramienta Escritorio remoto de Windows XP. Para realizar esa tarea, dicha computadora debe tener instalado el sistema operativo Windows XP Home o Professional. Por su parte, la computadora al frente de la cual se sentará el profesional, tal vez en su domicilio particular, en un cibercafé, en un locutorio telefónico o en cualquier otro lugar con Internet, a la que llamaremos *cliente*, también debe tener el sistema Windows XP o en su defecto cualquier versión de Windows a partir de 95, siempre y cuando se le haya instalado el programa Terminal Server Client. Se reitera que se necesita una conexión con Internet en ambas computadoras, o bien que se encuentren conectadas a la misma red corporativa (para el caso de acceder por manejo remoto a cierta PC dentro mismo de la red de la clínica o consultorio, sin salir de la empresa).

Otros programas para acceso y trabajo remoto

El programa Windows XP es una de las opciones gratuitas para el profesional que necesita acceder desde otro sitio a su PC para realizar tareas sencillas como abrir aplicaciones de oficina o imprimir documentos. Sin embargo, hay otras opciones o programas para efectuar tareas remotas más especializadas. Por ejemplo, los programas que denominamos genéricamente del tipo VNC en sus diferentes versiones, magistralmente desarrollados por Oracle y AT&T, son totalmente gratuitos y brindan espléndidas ventajas operativas (fig. 5-8). En el cuadro 5-1 se detalla otro software disponible para acceso remoto.

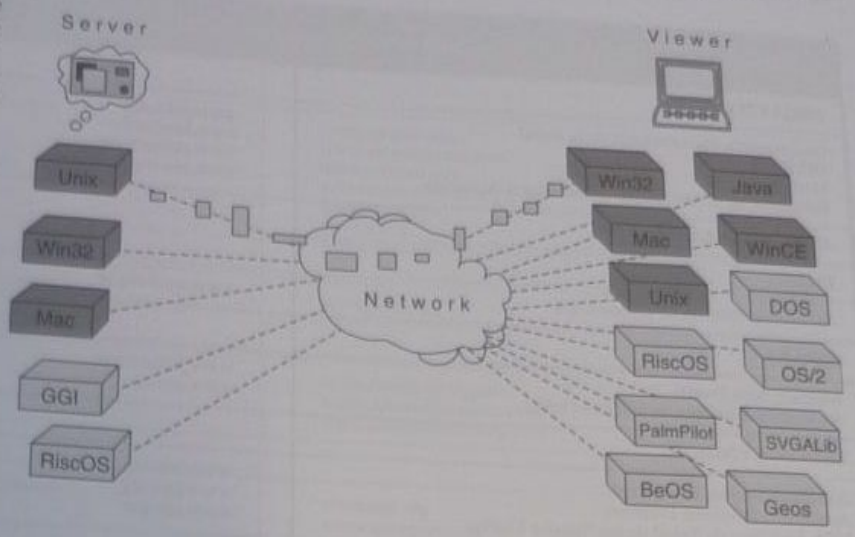

Fig. 5-8. Los programas para acceso remoto del tipo VNC son totalmente gratuitos, de código abierto y permiten interconectar y trabajar entre sistemas operativos diferentes como Windows, Mac o Unix, una ventaja única entre sus pares.

eMedicalRecs

Desde el portal *eMedicalRecs.com*, el profesional podrá disponer de un sistema de gestión de su consultorio o clínica médica que le permitirá consultar y actualizar tanto las historias clínicas de sus pacientes como los movimientos de dinero a la distancia. No es un programa para control remoto de sus computadoras, sino un software de gestión médica virtual que maneja la información de los pacientes almacenada en una base de datos localizada en Internet.

Esto también permite disponer en todo momento y en cualquier lugar del mundo de la información actualizada de los pacientes.

El software para consultorios dentales OdontoSoft Millennium brinda la posibilidad de trabajar desde Internet por intermedio de eMedicalRecs:

- Con OdontoSoft Millennium, el odontólogo y su equipo registran los tratamientos, los pagos y los datos personales de los pacientes, tanto en un consultorio simple como en una clínica o un grupo de consultorios o clínicas.
- Si el profesional se conecta a Internet en el momento en que lo desea y cuantas veces quiera por día, un programa especial actualizará en la red los datos que necesite (limitados por fechas) en forma automática.
- Desde cualquier computadora del mundo conectada a Internet es posible obtener informes por profesional, clínica, fechas, etc., a través de un acceso por contraseñas.
- Por supuesto, si el dentista no quiere utilizar esta prestación, podrá seguir trabajando perfectamente con OdontoSoft Millennium.

EL CONSULTORIO CONECTADO A INTERNET

Navegando por Internet desde cualquier sala operatoria, el profesional y sus asistentes dentales podrán acceder a diferentes lugares que son útiles en la profesión (cuadro 5-2). Estos sitios sirven para: a) recabar información acerca de los procedimientos clínicos que se deseen estudiar, b) conocer detalles sobre productos comerciales, c) leer publicaciones dentales en su versión electrónica sin tener que esperar su edición en papel, d) consultas con centros especializados sobre alguna patología para cuya solución se requiere ayuda, e) enviar y recibir correspondencia con contacto instantáneo y a bajísimo costo con cualquier lugar del mundo, etc. (fig. 5-9).

Verdaderamente, Internet es un mundo fascinante y prácticamente infinito. Entendiendo Internet, podremos evaluar la posibilidad de brindar información de nuestro consultorio en ese ámbito.

EL CONSULTORIO EN LA WEB

¿Para qué puede servir tener un consultorio en Internet? Pensemos cuáles han sido nuestras mejores experiencias navegando por la Web. ¿Qué es lo que le agrada utilizar de Internet? ¿Le gustaría poder traspasar los beneficios que ha observado que brinda Internet a sus pacientes y colegas? (figs. 5-10 y 5-11). Un consultorio en la Web permite generar un considerable ahorro de tiempo y dinero. Por eso, Larry Emmott[6] cita seis modos de comunicación que podrían lograrse si se tuvieran páginas de un consultorio en la Web:

1. *Programación electrónica de nuevas citas.* El envío de nuevas citas por e-mail es un modo simple de utilizar Internet aquí. Si en lugar de enviar en papel, mediante correo común, recordatorios de citas para prevención o control y recomendaciones o folletos para explicar algunas técnicas, usamos el correo electrónico, acortaremos los tiempos y reduciremos los gastos. El producto Dentrix Dental Systems, la compañía Henry Schein y EagleSoft, de origen norteamericano, brindan servicios basados en comunicaciones electrónicas con los pacientes. Manejan el correo electrónico de las fichas y organizan toda la redacción y el envío de correspondencia electrónica en forma normatizada para cada situación requerida.
2. *Pagos electrónicos.* En la actualidad, muchos de los papeles que se generan en las empresas se convierten posteriormente en documentos electrónicos. Algunas firmas están eliminando su papelería y solo envían como constancia comercial de pago estamentos electró-

Cuadro 5-2. *Sitios de interés odontológico disponibles en Internet**

ORGANIZACIONES	
Organización Panamericana de la Salud	www.paho.org
BIREME	www.bireme.br
Medline	www.pubmed.org
Biblioteca de la Asociación Odontológica Argentina	www.aoa.org.ar
ASOCIACIONES	
BRASIL	
Asociación Paulista de Odontología	www.apcd.org.br
ESPAÑA	
Infomed Área Dental	www.infomed.es
Asociación Española de Estética Dental	www.aeed.es
ESTADOS UNIDOS	
American Dental Association	www.ada.org
Academy of General Dentistry	www.agd.org
NIH, Institutos de Salud de los Estados Unidos	www.nih.gov
INTERNACIONALES	
International College of Dentists - Sede Central	www.icd.org
Federación Dental Internacional (FDI)	www.fdi.org.uk
ESCUELAS Y FACULTADES	
Facultad de Odontología UBA	www.odon.uba.ar
Escuela de Odontología USAL/AOA	www.salvador.edu.ar
Facultad de Odontología - Univ. Maimónides	www.maimonides.edu.ar
U. Texas-Houston Dental Branch	www.db.uth.tmc.edu
U. Michigan School Dentistry	www.dent.umich.edu
UCLA School Dentistry	www.dent.ucla.edu
oN LINE U. TEMPLE	www.oll.temple.edu
Karolinska Institutet	www.info.ki.se
University of North Carolina at Chapel Hill	www.dent.unc.edu
University of Pittsburgh	www.pit.edu
ESPECIALIDADES	
OPERATORIA DENTAL Y BIOMATERIALES	
Operative Dentistry Journal	www.jopdent.org
Journal of Adhesive Dentistry	http://jad.quintessenz.de
RODE (Revista de Operatoria Dental y Endodoncia)	www.infomed.es/rode
Society for Biomaterials	www.biomaterials.org
Centro para Biomateriales	http://it.uchc.edu/biomaterials
CIRUGÍA	
Internet Journal of TMJ	www.unich.it/ortogndz/ijtmj
International Journal of Oral & Maxillofacial Surgery	www.munksgaard.dk/journals/maxillofacial_surgery
Investigaciones Craneomandibulares	www.cranio.com
cIRUGIA BUCAL	www.oralsurgery.com
ENDODONCIA	
International Endodontic Journal	www.blacksci.co.uk/products/journals/iej
EndoWeb	www.endoweb.com
Excellence in Endodontics	www.endodont.com
American Association of Endodontists	www.aae.org
IMPLANTES	
Implantes	www.seattle-implants.com
Implantes - comunicaciones	www.implantdentistry.com
Implantes - Artículos	www.dental-implants.com
Online Journal of Dental Implantology	www.enexus.com/dental-implant
ODONTOPEDIATRÍA	
American Academy of Pediatric Dentistry	www.aapd.org
Journal of Clinical Pediatric Dentistry	www.pediatricdentistry.com

(Continúa

Cuadro 5-2. *Sitios de interés odontológico disponibles en Internet* (cont.)*

ORTODONCIA	
American Association of Orthodontists	www.aaortho.org
Sybron International	www.sybrondental.com
Ortho Web	www.ormco.com
Sociedad Argentina de Ortodoncia	www.saortodoncia.org.ar
Orthodontic CYBERjournal	www.oc-j.com
Virtual Journal of Orthodontics	www.vjo.it
PERIODONCIA	
American Academy of Periodontology	www.perio.org
RECURSOS DENTALES EN INTERNET	
Links de interés	www.dental-sites.com
Recursos dentales	www.dental-resources.com
Odontomarketing	www.odontomarketing.com
REVISTAS	
Journal of the American Dental Association	www.ada.org
Quintessence	www.quintpub.com
Clinical Research Associates (CRA)	www.cranews.com
Brazilian Dental Journal	www.forp.usp.br/bdj
Mosby, W.B.Saunders Co. & Elsevier Science Publications	www.mosby.com o www.elsevier.nl/catalogue
Munksgaard Int. Publ.	www.munskgaard.dk
Dental Journals	www.dentalbiz.com
Australian Dental Practice Magazine	www.dentalpractice.com.au
Bioline Publications. Periódico solamente *online*	www.bdt.org.br/bioline/bf
Dentomaxillofacial Radiology	http://dmfr.birjournals.org
Dental Economics	www.dentaleconomics.com
Dental Products Report	www.dentalproducts.net
DentalBytes - Revista *online*	www.dentalbytes.com
Journal of the European Organization for Caries Research	www.karger.ch/journals/cre/credes
Global Dental – Journal On Line	www.global-dental.com
The Dental Advisor	www.dentaladvisor.com
Panorama Odontológico	www.panodonto.com.ar

* *Nota:* Algunos lugares de Internet con el tiempo cambian de dirección o desaparecen.

nicos. Pronto, los dentistas enviarán una factura electrónica, sin papel, sobre, ni estampilla. Los pacientes podrán pagar tratamientos mediante débito en un banco en línea o en un menú para efectuar pagos directamente dentro de un sitio web. Para ello se puede contratar alguna de las compañías que brindan el servicio de recibir pagos en línea mediante tarjetas de débito o crédito. Por lo general, se sustentan en tarifas mensuales y en un porcentaje de ganancia por cada operación.

Pagos on-line. Existen varias compañías en el mundo que permiten efectuar o recibir pagos por medio de Internet, como por ejemplo Paypal, 2CheckOut y Clickbank, entre otras. Algunas firmas, como la renombrada Paypal, abarcan muchos países, aunque para ciertos lugares tienen limitaciones comerciales. En algunos casos facilitan la realización de pagos a todas partes del mundo pero no permiten cobrar dinero. En otros casos permiten efectuar pagos y recibir cobranzas.

DineroMail, otro sistema desarrollado para el mismo fin, posee en la Argentina soluciones para ventas on-line y off-line que permiten cobrar con casi todos los medios de pago vía Web.

En la actualidad es posible adquirir en el mercado hispanoparlante un servicio muy completo denominado EuroFull de la empresa Inter-Way que permitirá gestionar: a) el control de nuestro sitio web institucional, b) e-commerce, c) newsletters, d) banners, e) envíos, f) estadísticas y g) pagos con tarjetas de crédito y débito. La seguridad de las transacciones comerciales realizadas on-line por lo general es la gran preocupación del navegante. DineroMail, por ejemplo, se respalda en una de las compañías líderes en el mundo sobre el tema: 2CheckOut.

Al profesional le bastará con disponer en sus páginas del servicio EuroFull o de otro similar para que los pacientes efectúen sus pagos o gestionen la financiación que les permitan sus tarjetas para abonar tratamientos odontológicos planificados. Esta nueva opción de pago podría: a) compensar la falta de liquidez monetaria de algunos pacientes, b) disminuir el riesgo que implica el manejo de dinero en el consultorio y c) disponer de los valores recibidos en la cuenta del banco preferido sin moverse para nada del consultorio.

Entonces solo resta vencer el temor de los pacientes al uso de algunas de sus tarjetas de pago en Internet, algo que a lo mejor ya han hecho para otros fines como comprar un libro o un CD o pagar algún pasaje de avión.

3. *Boletines electrónicos.* Otros papeles que podrían reemplazarse por un documento electrónico son los denominados *newsletters* o boletines informativos. Los boletines en formato electrónico son una herra-

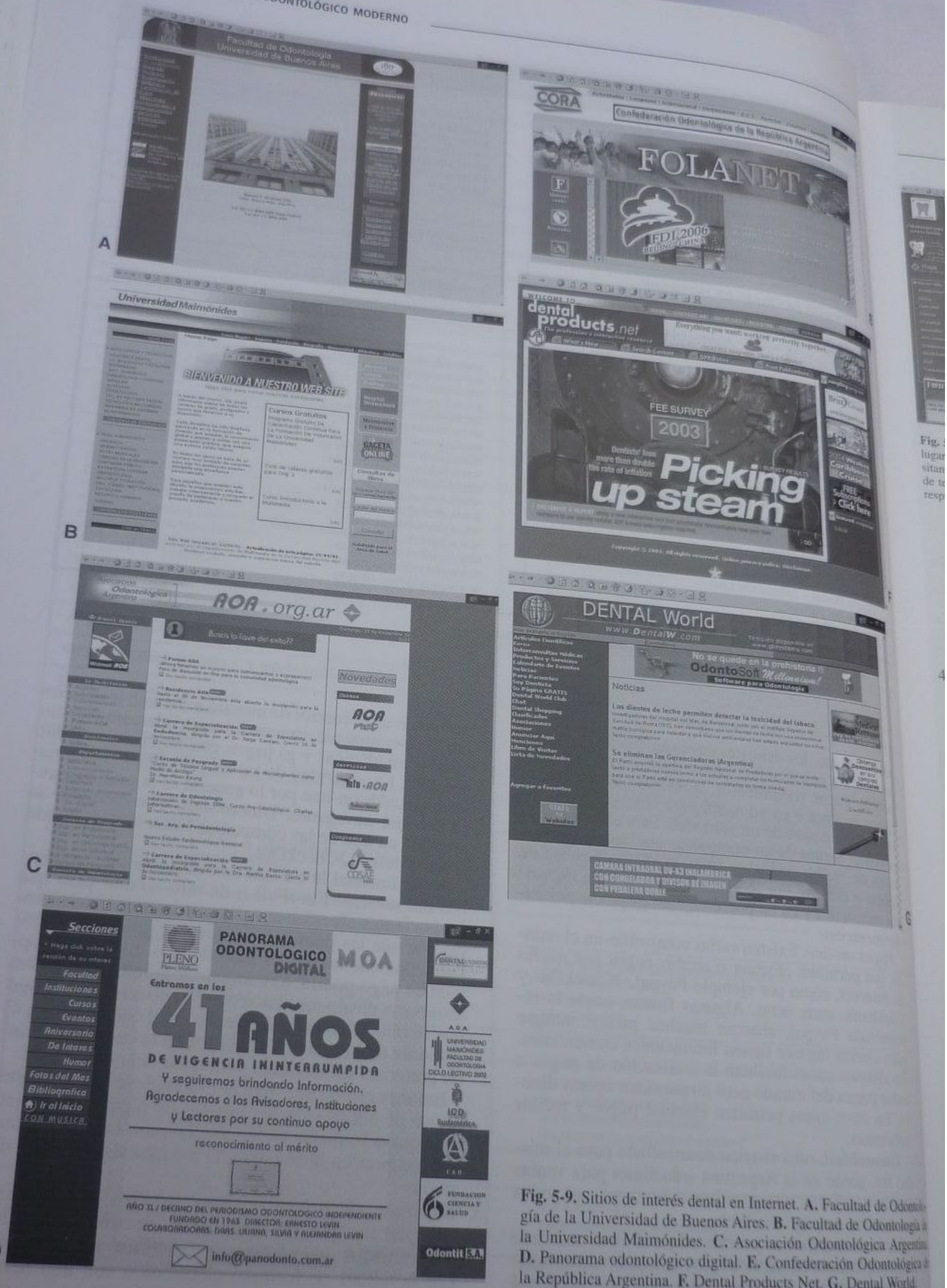

Fig. 5-9. Sitios de interés dental en Internet. **A.** Facultad de Odontología de la Universidad de Buenos Aires. **B.** Facultad de Odontología de la Universidad Maimónides. **C.** Asociación Odontológica Argentina. **D.** Panorama odontológico digital. **E.** Confederación Odontológica de la República Argentina. **F.** Dental Products Net. **G.** Dental World.



Fig. 5-10. Portal del consultorio dental Family-dent en la Web. Dicho lugar posee un menú con diversas opciones para los pacientes o los visitantes, explica los tipos de tratamientos que se realizan sobre la base de textos y fotografías, posee una sección de newsletters y permite la respuesta de preguntas clínicas formuladas on-line.

Fig. 5-11. Portal del consultorio Ciudadental. Este sitio posee un menú de diferentes opciones para sus pacientes, permite el pago de tratamientos desde Internet y brinda servicios web para otros consultorios dentales.

mienta sencilla para contactar pacientes actuales o generar pacientes potenciales por medio de encuestas, proyectos comunitarios u otra información que les pudiera interesar, incluyendo el humor. Si el profesional tiene 2.000 pacientes y acostumbra enviar boletines informativos cada cuarto de año, en un año se realizan 8.000 envíos. Si convierte este mecanismo en cartas electrónicas, el ahorro de gastos será inmenso.

4. *Sitios dentales comunitarios.* El paso siguiente será transformar el lugar web en algo así como una comunidad interactiva para los pacientes. En otras palabras, el sitio web será algo más que un lugar estático o vidriera que muestra el consultorio. Se convertirá en un portal de comunicaciones que brindará informaciones de diferente tipo. Por ejemplo, en cuanto a información para los pacientes, el sistema podrá proveer las siguientes cosas: a) fecha de la próxima visita, b) estado contable actual, c) tratamiento recomendado, d) fecha de la última visita, e) informe sobre si la compañía de medicina prepaga abonó, f) facturación total del año anterior (finalidad impositiva), etcétera.

Los pacientes podrían disponer de esa información mediante el uso de una conexión con contraseña. El procedimiento se asemeja mucho a la averiguación que puede hacerse desde Internet sobre cuentas corrientes propias de bancos en línea. Al igual que la programación electrónica de nuevas citas, el control diario de los turnos de los pacientes sería una actividad más rápida, más simple y menos costosa. Por ejemplo, si una secretaria o una asistente contesta 15 llamados diarios de pacientes que formulan preguntas sobre sus citas o su estado de cuenta y demora 5 minutos en promedio con cada uno, utiliza algo más de 1 hora por día de trabajo telefónico explicando cosas. Si el paciente lee eso en la Web, y calculamos un costo de asistente de por ejemplo 15 pesos la hora, ¡estaríamos ahorrando la fantástica cifra de 3.500 pesos o la moneda que fuere por año!

Información dental. En un nivel más sofisticado, el consultorio en Internet brindará información multimedial para los pacientes en disciplinas bien establecidas que podrá ser imprimida por el lector o reenviada por e-mail. Este concepto puede generar una expansión considerable de la comunidad de pacientes internautas. Los lectores podrán compartir lo que miran y leen con familiares o amigos, los que podrían convertirse en nuevos pacientes.

6. *Información visual: fotos digitales.* Otro paso que el profesional puede dar para fomentar la interactividad de sus pacientes con las páginas web es colocar fotografías dentales de los pacientes dentro de un área segura con ingreso protegido mediante contraseñas para que las visualicen cuando lo deseen. Por ejemplo, el odontólogo puede sacar una fotografía digital preoperatoria de una pieza, realizar una edición fotográfica posterior con los cambios que requiere (véanse caps. 6 y 7) y terminar subiéndola a Internet. De ese modo, el paciente puede ver la foto de cómo quedaría su pieza e incluso puede enviársela a sus amigos como consulta. La fotografía del antes y el después no solo brinda beneficios de marketing sino que además sirve para ilustrar todo tipo de procedimientos. Por otra parte, "el odontólogo on-line" genera una sensación especial considerada positiva y carismática para el paciente y sus amigos.

Pero los obstáculos más comunes que se enfrentan cuando se desea implementar ciertas características en el sitio dental de la Web consisten en que: 1) ese consultorio no se ha dedicado a recoger las direcciones de correo electrónico de todos sus pacientes y 2) tampoco les ha sacado fotografías dentales.

Desarrollar un consultorio en Internet puede ser un negocio redituable económicamente. Con que se genere un paciente nuevo por mes nos podemos dar por satisfechos.

Ventajas adicionales del consultorio web

Formularios para radiología y laboratorio on-line

El portal no se usará solamente para comunicarse con los pacientes; también permitirá la comunicación con especialistas, proveedores y laboratorios.

El servicio on-line brindará formularios para solicitar radiografías del tipo necesario, con los datos del profesional preimpresos, en el lugar que se haya escogido.

De modo similar, se pueden solicitar trabajos de prótesis a los laboratorios mediante el empleo de esquemas con textos preescritos y áreas para señalar detalles como la pieza, el tratamiento, el material, el tono, etc. Puede existir un menú para seleccionar alternativas de trabajos metálicos.

En caso de tener que marcar una opción, por ejemplo de materiales no metálicos para un trabajo de prótesis, las variantes de opciones a escoger podrían ser: belleGlass HP (KerrLab), IPS Empress (Ivoclar Vivadent), Procera (Nobel Biocare) y Sinfony (3M ESPE). Mientras se encuentra conectado, el profesional puede controlar el estado de la cuenta con ese laboratorio, realizar algún pago on-line o rastrear en qué etapa de construcción se halla algún caso en particular.

Derivaciones a especialistas

Internet también cambiará por completo el tipo de comunicación entre los profesionales. Si un odontólogo debe derivar un paciente a un especialista, puede solicitar turno con él desde dentro mismo del sitio web. El profesional enviará luego al especialista toda la ficha clínica del paciente con los datos personales y fotos digitales de interés por un camino o lugar bien seguro en Internet para resguardar la privacidad de esa información.

Si es necesario, el profesional puede conectarse con el especialista para analizar juntos en tiempo real el caso enviado mediante una *teleconferencia*. Todo lo explicado puede potenciar las comunicaciones de su consultorio con empleo de menos tiempo de los asistentes dentales. Imaginemos que si se efectúan dos derivaciones por semana y se elimina el tiempo que se requiere para escribir formularios, duplicar radiografías, copiar notas, enviar cartas y anotar datos, se ahorrará mucho dinero por año.

CONCLUSIONES

El uso eficiente de las comunicaciones a través de la Web produce un reembolso monetario de valores muy elevados, medidos para un consultorio de características típicas. En la mayor parte de los casos, dicho emprendimiento generará aún más ganancias que las comentadas gracias a la eficiencia óptima, la aceptación de los pacientes y las recomendaciones de los pacientes satisfechos. Por lo tanto, la alta tecnología instalada no solo será bonita, también proveerá dinero.

¿Cuál ha sido su mejor experiencia en Internet? y ¿cómo podrá brindar esa experiencia a sus pacientes? Todo lo explicado será posible ya mismo con la tecnología actual. Tener un *consultorio digital* ya no es un concepto de ciencia ficción.

¡El futuro se acerca y será fascinante!

REFERENCIAS

1. Trilnik E. El software odontológico. Odontomarketing.com, 2003.
2. Cosmetic Imaging Systems. Reality's Choice. Reality Publishing Co.; vol 17, 2003.
3. Emmott L. First things first: 5 steps to a dream digital dental office. Dental Products.net, febrero de 2002.
4. Covey S. First things first: to Live, to Love, to Learn, to Leave a Legacy. Fireside, 1995.
5. Romero J.Trabaje en su PC desde cualquier lugar. Terra.com.co, Casa Editorial del Tiempo SA, junio de 2003.
6. Emmott L. Web communications will save dentists time and money. Dental Products.net, abril de 2002.

6

Fotografía digital en odontología

Patricio J. Barrancos

DIGITALIZACIÓN

Antes de explicar de qué se trata la fotografía digital es necesario mencionar cuál es el uso adecuado de la palabra *digitalización* en odontología. Los fabricantes de software hablan del término *digitalización* cuando piensan en la manipulación o el mejoramiento de una imagen digital para mostrar resultados del antes y el después.

Según la definición comúnmente aceptada, la digitalización es *la captura de información visual sobre un medio de soporte para mirarla posteriormente.*[1] Tanto las fotografías como las diapositivas y las radiografías son imágenes y el proceso de captura de estas imágenes se denomina *digitalización.*

Por ejemplo, si un paciente concurre a un centro médico para que le tomen una imagen por resonancia magnética, el técnico del laboratorio tratará de grabar con precisión lo que se halla en el cuerpo de ese paciente, no simular algo que no existe.

Ha llegado el momento de que la odontología se una al resto del mundo de la gráfica y utilice el término *digitalización* con propiedad.

Ventajas de la imagen digital: el sistema nervioso dental digital

Bill Gates sostiene en su libro más vendido, *Business @the Speed of Thought: Using a Digital Nervous System*, que la economía cambiará más en los próximos 10 años que en los últimos 50 y en gran medida basa su predicción en lo que denomina *el sistema nervioso digital.* Este sistema es la conexión completa de todas las partes de un negocio o industria a través de sus redes de computadoras, la conexión posterior de todas las industrias entre sí mediante redes informáticas y finalmente la conexión completa de los clientes por medio de computadoras e Internet.[2] Este sistema nervioso digital permitirá el flujo instantáneo de la información y transformará todo lo que hacemos.

Fig. 6-1. La computadora permite efectuar procedimientos de transferencia de imágenes.

El sistema nervioso digital de un consultorio dental digital podrá hacer lo siguiente: a) conectar las salas operatorias con la recepción, b) conectar el consultorio con obras sociales, proveedores, laboratorios y especialistas, c) conectar a los pacientes con el consultorio y por ende permitirles obtener información sobre los horarios de sus citas y el estado de sus cuentas, planificar financiaciones, establecer contacto con terceros u obtener conocimientos de odontología a través de Internet desde cualquier sitio (véase cap. 5).

La información digital incluye palabras, números, fotos, sonidos, películas y radiografías. Sin importar de qué se trate el asunto, una vez que esa información se encuentra digitalizada se pueden hacer tres cosas con ella: a) guardarla, b) transmitirla y c) manipularla electrónicamente. Eso se conoce como *la revolución digital*. Podrá no parecer importante pero cuando se encuentra en acción, literalmente cambia todo. El intercambio digital de datos es lo que respalda *la revolución digital*, lo que le brinda poder a Internet, es el sistema nervioso digital de Gates, ¡la esencia misma de la era de la información! (fig. 6-1).

Ventajas de una imagen digital en la odontología

La proyección o el uso de imágenes digitales ilustran las ventajas que tiene este intercambio de información digital para la odontología (en este caso, el término imagen se refiere a una fotografía o una radiografía; una vez digitalizadas, las imágenes son esencialmente las mismas). Entre esas ventajas, figuran las siguientes:

1. La rápida adquisición de las imágenes. Se tome una foto digital o una radiografía digital, la imagen aparece en la pantalla de la computadora en segundos, o sea, en un tiempo muchísimo menor que el necesario para revelar una película radiográfica (lo que insume unos 5 minutos) o que el que se requiere para sacar fotografías comunes (más llevar el rollo a revelar y a veces aguardar algunos días para obtener las copias).
2. La posibilidad de copiar y transmitir las imágenes en forma instantánea y electrónicamente. Para enviar una imagen digital a un colega o a un tercero, simplemente hay que pulsar sobre ella. Este proceso insume segundos, la imagen llega instantáneamente al destinatario y el costo es casi nulo. Compárese con el envío de la copia de una foto tradicional o de una radiografía. Primero se la debe copiar, lo que generalmente disminuye la calidad y demora entre 15 minutos y a veces días. Además se deben tener en cuenta los costos de la película y de la reproducción. Finalmente se la debe enviar por correo. El destinatario la recibe un día o más después e implica costos de papel y de estampillado postal.
3. La posibilidad de mejorar y de manipular las imágenes. Si alguien saca una foto digital y no se ve bien (por subexposición o porque presenta colores erróneos o desalineación), lo podrá saber en cuestión de segundos. El uso de imágenes digitales permite volver a tomar esa foto o algo mejor, utilizar un software de manipulación de imágenes para corregirla en segundos. Compárese lo anterior con una imagen proveniente de una película tradicional. Si salió mal, no habrá forma de saberlo hasta que la imagen se haya revelado, que podrá ser algunos días después. Por ende, el único recurso que queda es conseguir que vuelva el paciente y tomar nuevamente las fotos con el deseo de que esta vez salgan bien.
4. La posibilidad de que las imágenes sean analizadas por una computadora. Las imágenes digitales poseen más información que la que nuestros ojos pueden ver. El software para diagnóstico y las herramientas de mejoramiento permiten que el odontólogo vea muchas más cosas y diagnostique con mayor precisión que mediante imágenes de películas tradicionales.
5. La posibilidad de guardar las imágenes electrónicamente. En un momento, el almacenamiento de las imágenes representaba una preocupación porque las imágenes digitales utilizan una gran cantidad de memoria electrónica. La disciplina acerca del almacenamiento de imágenes se ha desarrollado muy rápidamente y esto ha dejado de ser un problema. Hoy es posible almacenar todas las imágenes en un registro digital del paciente. Compárese esto con las fotos comunes, que suelen salirse de sus carpetas y tornarse amarillas con el transcurso del tiempo. Los electrones no se vuelven amarillos con el paso del tiempo.

Fotografía dental. ¿Por qué ir a lo digital?

La velocidad, la exactitud del color y la manipulación son solo algunos de los motivos para escoger lo digital.

Según Stephen R. Snow, la fotografía es solamente uno de los medios disponibles para comunicar hallazgos a los pacientes.[3] Cuando los pacientes sienten alguna disconformidad, saben que hay un problema y se encuentran ansiosos por ser tratados. Sin embargo, en la gran mayoría de las situaciones dentales no hay dolor y se convierte en un desafío hacerle entender al paciente que necesita un tratamiento. El modo más efectivo es visualmente. Y para eso se debe emplear la fotografía.

Si bien es un cliché, la frase *una imagen vale más que mil palabras* dice la verdad. Se podría describir con palabras lo que se está viendo, pero se lo puede explicar mejor y más rápidamente mediante una figura.

La fotografía suele ser un componente fundamental de prestigiosos consultorios en los que se realiza mucha odontología cosmética, de modo que también cabe en todo consultorio donde se haga práctica general. ¿Qué odontólogo generalista desea hacer más odontología cosmética? Se cree que la gran mayoría.

Existe una sobresimplificación en el vuelco hacia la fotografía digital. Actualmente hay dos tipos generales de cámaras digitales disponibles. Una de ellas podría llamarse *instamática digital*. Estos dispositivos de tipo *"apunte y dispare"* se ofrecen en diferentes versiones con una variedad de características simplificadas y tienen las mismas ventajas y desventajas que las cámaras automáticas. Muchas de sus funciones se hallan automatizadas y son muy fáciles de usar, pero resulta verdaderamente imposible efectuar cambios de apertura del diafragma, repetir determinados aumentos o disponer de una iluminación uniforme. Salvo algunas excepciones, mediante el uso de estas cámaras no será posible obtener la calidad en la composición y la predecibilidad en cuanto a la exposición que se logran con equipos tradicionales de 35 mm.

La segunda categoría disponible en el mercado es la SLR (Single Lens Reflex). Las cámaras Reflex digitales son mucho más caras, pero poseen todas las características necesarias para tomar fotografías dentales precisas. Se puede enmarcar correctamente al paciente, se puede obtener la luz proveniente de ambos lados de la lente para aumentar la iluminación y se pueden repetir el aumento y la distancia focal para mantener la homogeneidad. Si bien se requieren más conocimientos para usar sistemas con estas características, las fotografías finales tendrán mejor color y más características diagnósticas.

Si el profesional se siente cómodo tomando fotografías con un sistema de película de 35 mm, pasará por una suave curva de aprendizaje de transición para manipular un equipo digital SLR. Con una *cámara digital instamática* la curva de aprendizaje es mucho más pronunciada para arribar al mismo tipo de calidad de imágenes.

La captura de la imagen es solo el final de la fotografía. Posteriormente se deben ver los resultados. En el ambiente digital, ésa es una actividad inherente al software de la computadora. Para archivar imágenes, recuperarlas y verlas, el profesional deberá saber comunicarse con las computadoras o contar con alguien que domine el tema. Eso no significa que deba saber programación. Simplemente debe entender las bases del manejo del teclado y la manipulación de los archivos digitales.

¿Por qué entonces una persona diestra en cámaras de 35 mm debería volcarse a lo digital?

La velocidad es el beneficio número uno. Es posible tomar fotografías y mostrárselas a los pacientes en menos de 30 segundos. Cuando se emplean diapositivas o copias en color, el paciente debe concurrir una segunda vez para ver las imágenes y conversar sobre ellas aun cuando la mayoría de los pacientes prefieren hablar sobre el tema de inmediato. Ésta es la principal ventaja. Otra mejora trascendente es la precisión del color en las imágenes, algo que no se puede decir que sea predecible con una cámara con película. La iluminación es el fundamento de la precisión del color. Por lo tanto, con una iluminación adecuada se puede obtener una mayor precisión en el color que mediante el uso de películas.

Después de tomar una fotografía con películas tradicionales, el profesional se halla a merced del laboratorio que la procesará en cuanto al balance del color. Para efectuar una prueba se emplearon variables de captura y condiciones de iluminación idénticas el mismo día, pero los rollos se llevaron a laboratorios diferentes. Si bien la fotografía con base en diapositivas resultó ser mejor que las copias en papel en términos de color, ambos resultados variaron de un laboratorio a otro y fueron francamente malos.

El color puede ser algo impreciso en una imagen digital, pero existe la posibilidad de modificar electrónicamente la imagen y mejorarla. Para eso es preciso manipular el software, lo que e implica otra curva de aprendizaje.

Cuidados de la salud: odontología

Así como los avances logrados en odontología han permitido realizar procedimientos más efectivos, los avances de la fotografía pueden ayudar a mejorar la atención del paciente.[4]

El uso de imágenes fotográficas beneficia a los pacientes porque les permite verse mientras son observados por otros y puede proporcionar un soporte visual para mantener discusiones efectivas sobre las posibles soluciones dentales.

Como complemento de este soporte visual, la fotografía también puede emplearse para educar a los pacientes, es un medio excelente para que el profesional se comunique con ellos y además ayuda a mantener un registro de los pacientes organizado y detallado que permite trabajar con fluidez y eficiencia.

Registro de pacientes

Cuando se deben tomar decisiones profesionales teniendo en cuenta el punto de vista del paciente y el del odontólogo, la clave es la información. Mediante el empleo de una cámara digital y una impresora, el profesional puede lograr que la fotodocumentación sea una parte sencilla del fichado de un paciente, lo que le permitirá disponer de información valiosa cuando la requiera para referencia o con propósitos educacionales.

Estas fotos también pueden ayudar a construir una buena reputación del consultorio si se las coloca en álbumes que estén a disposición de todos los visitantes (véase cap. 59) o se las ubica estratégicamente en las paredes para recalcar los beneficios que brinda el consultorio.

La documentación se puede lograr mediante el empleo de un grabador de voz que podrá archivar horas de dictado en tarjetas removibles de tipo *Smartmedia* o similar para conveniencia del profesional. Esta información, ya sea que se trate del fichado del paciente o de anotaciones posteriores de control, provee al odontólogo un registro inmediato que puede bajar rápidamente a la computadora para emplearlo más adelante.

Simulaciones cosméticas

Una de las grandes ventajas de usar imágenes digitales es que se puede hacer mucho más que sacar e imprimir fotos importantes.

Como sus imágenes pueden ser usadas en una computadora y editadas según su mejor entender, entre otras cosas el profesional podrá crear una simulación de un procedimiento para ofrecer a sus pacientes una nueva y valiosa perspectiva sobre el tratamiento recomendado.

Estas imágenes, al igual que *las del antes y el después* de otros pacientes que el odontólogo ha tratado, pueden ayudar al paciente a tomar una decisión sobre determinado procedimiento y permitirle expresar sus temores hasta que se decida.

Presentaciones, conferencias y educación

La palabra posee un enorme poder de comunicación, pero las imágenes valen más que mil palabras.

Las imágenes digitales y las copias en papel ayudan a documentar procedimientos y tratamientos realizados en otros que se podrían usar como referencia o con propósitos educacionales.

Estas fotos permiten que el profesional busque una imagen para expresar mejor sus puntos de vista sobre una idea y le ofrecen un respaldo inmediato al apoyar una gran variedad de técnicas. También pueden ser empleadas como recursos tanto por colegas como por estudiantes porque brindan inmensas posibilidades para enseñar o aprender lo más nuevo o lo más destacado en el mundo de la odontología.

Es posible disponer de proyectores de PC para mostrar cinematográficamente imágenes digitales con la finalidad de: a) entrenar a asistentes dentales o a otros profesionales del consultorio, b) mostrar planes de tratamiento a pacientes y c) dictar conferencias o cursos en actividades de capacitación científica (fig. 6-2).

Existen facultades, centros y auditorios dentales que disponen de esa infraestructura, una herramienta imprescindible para la enseñanza moderna. En Buenos Aires, el auditorio de la firma Plus Dental, que ha sido pionero en su tipo, posee equipamiento educativo de vanguardia y brinda acceso a profesionales de la odontología y carreras afines para el desarrollo de actividades científicas basadas en presentaciones multimediales en las que se usa tecnología digital (fig. 6-3).[5,6]

A

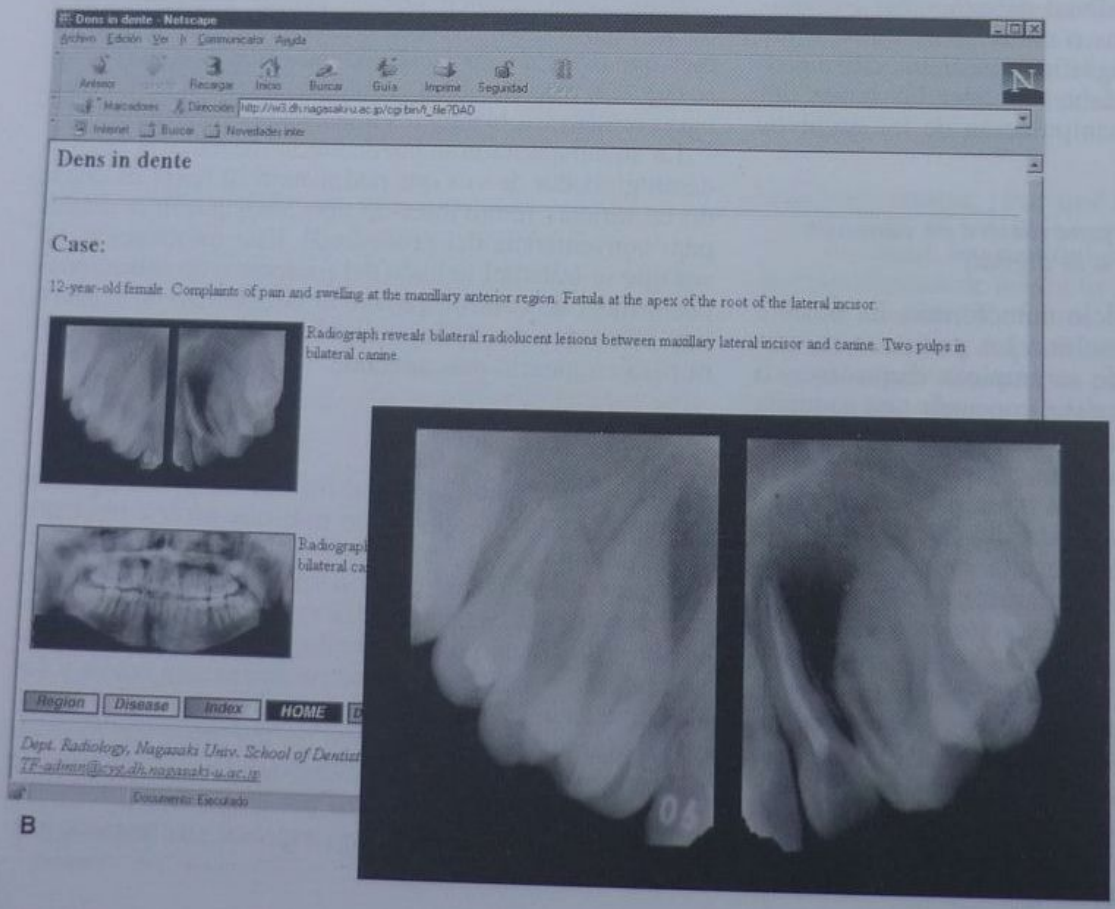

B

Fig. 6-2. A. Escena de presentación electrónica dental de computadora preparada para las Jornadas TODA de la Sociedad de Operatoria Dental y Materiales Dentales de la AOA, material que fue exportado posteriormente a video análogo (producido con Action 2.5 de Macromedia). **B.** Imágenes de un caso clínico de Dens in dente disponible en el área de enseñanza de radiología dental de **Internet**: Oral and Maxillofacial Radiology Teaching File, Department of Radiology, Nagasaki University Hospital of Dentistry, Japan Multimedia Tutorials. El texto describe el caso de una niña de 12 años con dolor e hinchazón en la región maxilar anterior y una fístula a nivel del ápice de la raíz del incisivo lateral. La radiografía muestra lesiones radiolúcidas entre incisivos laterales superiores y caninos y dos pulpas en caninos bilaterales. *Nota:* Véase también en Dens in dente un trabajo de Publio E. Barrancos denominado "Un caso más de Dens in dente", *Revista odontológica*, Buenos Aires, agosto de 1935, pág. 530, citado en Barrancos Mooney J, *Operatoria dental. Técnica y clínica*, Buenos Aires, Editorial Médica Panamericana, 1981, pág. 194, y en Barrancos Mooney J, *Operatoria dental*, 3ª ed., Buenos Aires, Editorial Médica Panamericana, 1999, pág. 1157.

A

B

Fig. 6-3. A. Auditorio Plus Dental. **B.** El edificio Plus Dental, pionero en su tipo en el ámbito de las casas dentales de la ciudad de Buenos Aires, fue construido con el concepto arquitectónico denominado "edificio inteligente". Posee un auditorio con capacidad para 100 personas que cuenta con un quirófano completo, simulador de paciente, sillón Kavo, equipamiento de corte sobre la base de láser de última generación, cámara de video, cámara intraoral, retroproyector, conectores para instalar "Workshops" y permitir el trabajo simultáneo de varios profesionales provistos de equipamiento dental completo, sistema informático en red con terminales de acceso disponibles en todos los espacios físicos sumado a un proyector cañón de datos que sirve para dictar presentaciones electrónicas mediante computadora o video en pantalla gigante, todo ello a disposición de profesores y líderes de opinión.

GUÍA PARA LA CAPTURA Y EL ARCHIVO DE LAS IMÁGENES DIGITALES

Captura de imágenes: dispositivos típicos

Entre los diversos métodos que existen para crear o adquirir una imagen digital figuran la utilización de cámaras de video intraorales y de placas de captura de video, cámaras digitales y tarjetas de memoria, *webcams* que se conectan directamente a la computadora, sensores radiográficos y escáneres que convierten imágenes análogas en formatos digitales.

La captura de video convierte una imagen de video análoga en una imagen digital computarizada. Existen muchas formas de convertir una imagen análoga, pero actualmente en la mayor parte de los consultorios se usa una *placa de captura de video* instalada en la computadora de la unidad operatoria de trabajo. Para realizar la conversión, la salida de video de una cámara intraoral está conectada con la tarjeta de captura en la computadora que convierte el video análogo originado en el formato digital. Una vez que el operador congela la imagen de video, la electrónica de la computadora es capaz de guardar, mejorar o imprimir la imagen.[7]

Actualmente, cualquier cámara se puede usar con una tarjeta de captura de video.

Si se emplea este circuito o tarjeta llamada *placa de captura de video*, la cámara intraoral resulta más efectiva y gasta mucho menos dinero que los sistemas interconectados a modo de un pequeño estudio cerrado de TV. Una placa de captura de video tiene un costo bajo y se puede colocar en una computadora ya existente en el consultorio.

Cámaras intraorales

Estas cámaras, dispositivos muy útiles como complemento del diagnóstico o para realizar todo el examen bucal, son aptas para fotografías digitales de baja y mediana calidad. Una de sus ventajas es que jerarquizan el consultorio dental. Los equipos Schick y Trophy, y en el ámbito latinoamericano DentalVision, se conocen muy bien en el mercado (fig. 6-4).

Dental Vision. Tanto la cámara intraoral DV-3 como los demás modelos de la firma Dental Vision (fig. 6-5) proporcionan la mejor imagen al mejor precio, lo que modifica radicalmente la presencia del consultorio, brinda más seguridad a los pacientes y otorga mayor prestigio a los trabajos del odontólogo. El uso de esta cámara también se asocia con: 1) la confiabilidad absoluta del paciente en el profesional, en lo que a trabajos por realizar se refiere, 2) una multiplicación de los trabajos porque le muestra al paciente el estado actual de su boca mediante el aumento de cualquier lesión existente (p. ej., microfisuras, filtraciones, caries internas, etc.), 3) la demostración de la evolución diaria de cada tratamiento y 4) la posibilidad de lograr con una inversión mínima la modernización absoluta del consultorio, que se tornará sumamente atractivo para los pacientes actuales y futuros, pues los estudios de marketing realizados por especialistas en esta rama de la odontología han demostrado que este tipo de producto genera la recepción de nuevos pacientes.

El segundo modo de crear una imagen digital es mediante una cámara digital, como se detallará con mayor profundidad en este capítulo. Estas cámaras constan de partes y lentes de cámaras tradicionales pero capturan la imagen mediante un dispositivo denominado CCD (del inglés, *charge-coupled device*). Este chip convierte la luz de la imagen en formato digital.

Luego la imagen digital es guardada en una tarjeta de memoria removible que toma el lugar del rollo fotográfico tradicional. Las tarjetas más comunes, las denominadas CompactFlash y SmartMedia, son más pequeñas que una tarjeta de crédito, permiten archivar cientos de imágenes y pueden ser usadas una y otra vez después de borrar su contenido.

Una alternativa de una buena cámara digital es una cámara barata para video en Internet llamada *webcam*. Estas cámaras se conectan directamente a la computadora, lo que significa que no requieren tarjetas de memoria ni la realización del trabajo de bajadas de archivos. Crean una imagen digital de baja resolución y pueden efectuar video en tiempo real o imágenes fijas. Las imágenes de estas cámaras no son buenas para la disciplina cosmética digital pero se pueden emplear para sacar fotos de identificación de toda la cara. Como poseen una baja resolución, consumen muy poca memoria y se cargan rápido. Las *webcams* se venden a un precio muy bajo.

A

B

C

Fig. 6-4. Imágenes digitales obtenidas con cámara intraoral y equipo de radiovisografía Trophy (véase también cap. 9) que posteriormente fueron guardadas en un disco compacto regrabable (cedidas con gentileza por el doctor Gonzalo Barrancos Mooney, Santander, España). **A, B** y **C.** Lesión por caries en molar: preoperatorio, cavidad terminada y restauración con amalgama.

(Continúa en la página siguiente)

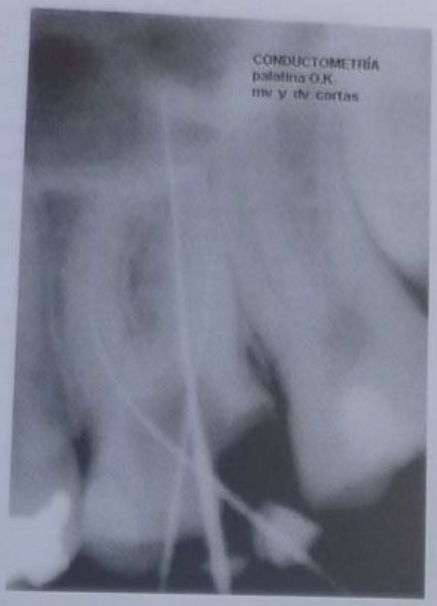

D

E

F

G

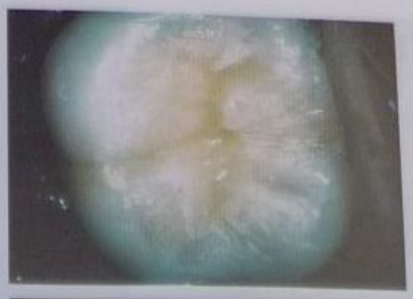

H

I

J

K

Fig. 6-4. *(Cont.)* **D** y **E.** Radiografías de los pasos de un tratamiento de conducto con textos editados electrónicamente sobre la imagen. **F, G** y **H.** Lesión por caries en molar, observada con gran acercamiento, y su restauración con composite. **I, J** y **K.** Implante dental.

(Continúa en la página siguiente)

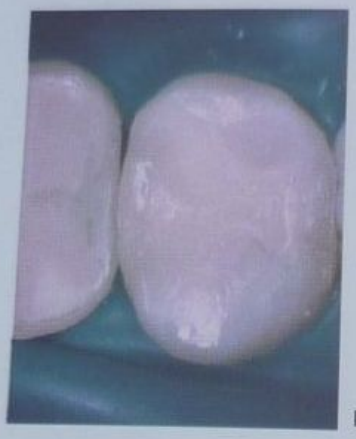

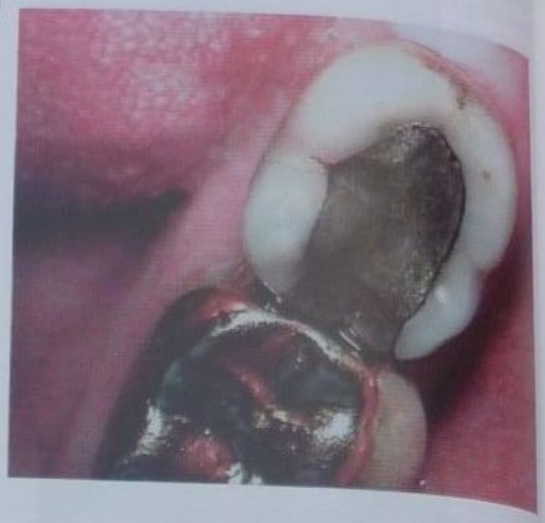

Fig. 6-4. *(Cont.)* **L, M** y **N.** Restauración de clase 2 con resina reforzada. **O.** Simulación de resultado: la pieza proximal vecina del caso mostrado anteriormente posee una antigua restauración de composite con recidiva de caries, desadaptación y cambio de color del material. Digitalmente se ha simulado (editado) la restauración estética de esa lesión. **P.** Imagen digital tomada con equipamiento intraoral Schick en la que se observa una fractura adamantina ocluso-lingual a nivel del segundo molar junto con su título descriptivo.

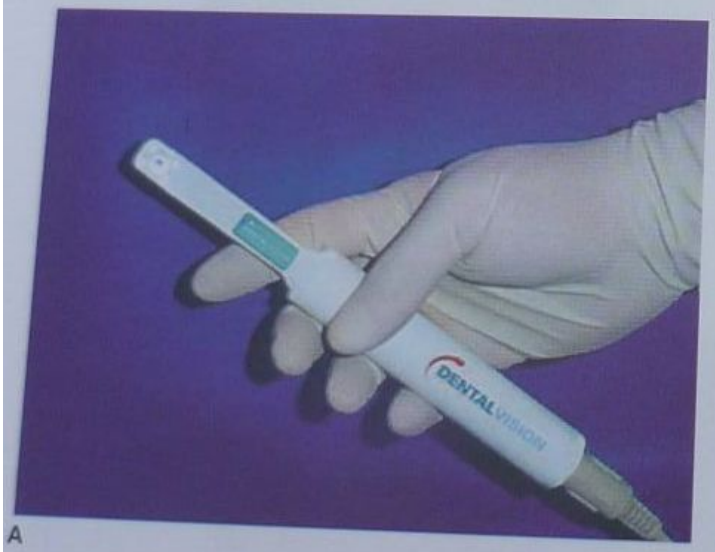

A

B

Fig. 6-5. A. Cámara intraoral color DV-3, de la firma Dental Vision. Emite luz blanca fría y posee mango anatómico. **B.** Caja que contiene la cámara, su transformador y los cables de conexión a la computadora.

Otra forma de adquirir una imagen digital es mediante un sensor digital radiográfico. El sensor convierte los rayos X en luz y luego utiliza un chip similar a los usados con las cámaras digitales para crear una imagen digital.

Hay dos tipos de sensores, a saber, sensores con cables que capturan una imagen digital para mostrarla de inmediato y sensores inalámbricos que capturan una imagen que luego es procesada en un escáner para transferirla dentro de la computadora a un formato digital para su observación.

También es posible adquirir una imagen digital mediante un escáner óptico de películas. Un escáner es un dispositivo de hardware que lee una imagen análoga como una fotografía o una película radiográfica y la convierte en formato digital. Para escanear una película radiográfica, el escáner requiere una bandeja o adaptador para transparencias.

Los escáneres se usan típicamente para escanear diapositivas de 35 mm, pero también brindan buenos resultados con las radiografías. Son herramientas útiles para convertir imágenes ya existentes. En cambio, en el caso de las imágenes nuevas, es mucho mejor adquirir la imagen directamente mediante una cámara digital o usar sensor para radiografías.

Pasos del escaneado

El material seleccionado puede ser enviado a laboratorios especializados en escaneado, que por lo general aceptan trabajos de un mínimo de 20 diapositivas de calidad mediana. El costo se calcula por la cantidad de fotos escaneadas en formato Photo CD, el valor del disco compacto y el monto de la carátula de éste más los impuestos.

El CD admite alrededor de unas 100 fotografías de una resolución aproximada de 6 a 7Mb por diapositiva, por lo que se llena.

Como alternativa, el escaneado puede efectuarse a un CD normal, un servicio de costo menor en el que se emplea una resolución baja (2Mb); también se puede utilizar una resolución muy alta (72Mb), alternativa considerada profesional.[8]

Recurrir a laboratorios especializados, en lugar de emplear un escáner propio, permite ahorrar tiempo y dinero. Hay programas como el Photoshop y el Ulead Photo Impact que se usan para la edición o el mejoramiento de las imágenes adquiridas.

Respecto de los modelos de escáner, existen dos opciones:

A. Escáner especial para diapositivas y negativos, que suele tener mejores lentes, mayor resolución y mayor rango dinámico (la calidad de la lente y del sistema de exploración es crucial), pero que naturalmente es muy caro. La relación entre la calidad y el precio del Minolta Scan Dual II es muy buena y los aparatos Nikon de gama media brindan una excelente calidad pero a un precio mayor (fig. 6-6).
B. Escáner plano para opacos con adaptador para transparencias. En líneas generales no es tan bueno como los especiales, pero algunos modelos cumplen suficientemente con su función y su precio oscila entre la mitad y un tercio del precio de los anteriores. Entre los aparatos de este tipo, el Epson Perfection Photo 1250 U es uno de los más prácticos y de costo accesible (también existen modelos superiores de la misma marca).

Fig. 6-6. Escáner para diapositivas Nikon Coolscan 4000.

En lo relativo a la selección y compra de un escáner, se sugiere optar por el que ofrezca la mayor resolución (2.700 ppp es la resolución exigida para obtener copias de 21 × 27 a 300 ppp, pero siempre se puede escanear a resoluciones menores o intermedias) y rango dinámico (por encima de 3,0). Tanto el Epson como el Minolta servirán en la mayor parte de las situaciones.

Archivo de imágenes: formatos comunes

A medida que aumenta la resolución de la imagen, mayor es la memoria electrónica requerida para su archivo. En un comienzo esto preocupaba porque se temía que los consultorios se quedaran sin memoria física en el disco rígido de la computadora y por ende los profesionales se vieron obligados a archivar imágenes en medios alternativos como los discos compactos. Por fortuna, ya no hay que preocuparse pues esto no volverá a suceder. El crecimiento de la capacidad de archivo de los discos rígidos ha superado con creces la habilidad profesional para llenarlos.

Las imágenes digitales se archivan en alguno de los diversos formatos de imágenes. El formato se indica por la extensión, que son las últimas tres letras que siguen al punto después del nombre de la imagen. Los formatos comunes incluyen .jpg o .jpeg, .tif o .tiff, .gif y .bmp.

Mientras la imagen se archive en un formato común no habrá problemas. Sin embargo, algunos programas para imágenes dentales guardan las imágenes en formatos propios exclusivos de ese software de tipo RAW. Esto puede crear problemas cuando se transfieren imágenes a otras aplicaciones u otros usuarios. Por lo general, la imagen puede convertirse en un formato estándar, aunque esto implica consumir un tiempo extra. Gradualmente las compañías se están desplazando hacia el uso de formatos abiertos o estándar. En la evaluación del software debe formularse la pregunta acerca del formato de las imágenes, consultar si es exclusivo de ese producto y, de ser así, si las imágenes pueden ser convertidas en un formato estándar. Una de las herramientas para asegurar la compatibilidad de las imágenes es la norma DICOM (Digital Image Communication in Medicine).

DICOM es un estándar internacional para imágenes digitales visibles por luz común e imágenes de rayos X. Las imágenes que conforman la pauta DICOM pueden ser transferidas entre plataformas diferentes de informática (desde Microsoft hasta Mac y UNIX) manteniendo toda su información electrónica.

Una gran ventaja del almacenamiento digital de imágenes es que éstas pueden ser buscadas electrónicamente, lo que significa que el profesional podría encontrar imágenes de un paciente sencillamente por su nombre, tipiando solo unas pocas letras. También se podrían ras-

trear imágenes basadas en el número de piezas dentarias o por características de la imagen. Es posible establecer un vínculo electrónico o *link* de imágenes en la ficha clínica. En otras palabras, el gráfico electrónico podría indicar qué piezas poseen determinadas imágenes o radiografías.

Mejoramiento de las imágenes: beneficios

Si bien la posibilidad de archivar o transmitir imágenes digitales es bien valorada, la capacidad de alterar o mejorar la imagen convierte al manejo de imágenes digitales en una herramienta verdaderamente poderosa. Es algo parecido a la diferencia entre tipiar palabras y procesar palabras. Dicho de un modo simple, el mejoramiento de las imágenes puede ser usado para mejorar una imagen común o promedio. Por ejemplo, si la imagen es muy oscura o carece de color, es fácil modificarla y convertirla en una imagen ideal mediante *software de manipulación de imágenes*. La imagen puede tornarse más brillante, se pueden reducir los rojos o se puede cambiar lo que se considere necesario. El odontólogo también puede ampliar un área determinada y eliminar de allí cualquier elemento indeseable.

Con las radiografías digitales, la habilidad para mejorar la imagen aumenta considerablemente nuestra eficiencia diagnóstica. Durante años los odontólogos se han formulado la siguiente pregunta: "¿Las radiografías digitales son tan buenas como las películas?". La respuesta es: "No son tan buenas, ¡son mejores!". Una radiografía digital posee más información, más datos que los que nuestros ojos pueden ver, y la utilización del software para analizar esos datos nos permite mejorar las posibilidades diagnósticas.

Por ejemplo, en un estudio aparecido en julio de 2002 en la revista de la American Dental Association se informa que la utilización del software para examinar radiografías digitales permitió que los odontólogos encontraran 20% más de caries que penetraban en la dentina que las que pudieron encontrar sin usar el software. Además, los odontólogos que realizaron el estudio no dañaron ninguna pieza sana.

Fig. 6-7. Fuji Finepix S2 Pro con flash Nikon SB 29s.

En trabajos previos se había demostrado que los odontólogos que empleaban películas radiográficas tradicionales diagnosticaban erróneamente la profundidad de la caries en el 40% de los casos y en el 20% de las piezas sanas diagnosticaban caries por error.

Resta explicar el término mejoramiento de imágenes en odontología cosmética.

Por ejemplo, se usan herramientas de software de mejoramiento fotográfico para alterar la foto digital de una sonrisa y demostrar los resultados del tratamiento cosmético propuesto.

Menús de programas para manipulación de fotos como los usados en *Adobe Photoshop* son modificados para obtener sencillas aplicaciones dentales. Por ejemplo, existen herramientas para explicar y simular el blanqueamiento dentario o para mover, rotar, cambiar de tamaño o reemplazar dientes.

EQUIPAMIENTO DE CÁMARAS DENTALES DIGITALES

Las mejores cámaras digitales profesionales, según Vernedas,[9] alcanzan cada vez mayor resolución real y ya utilizan captadores de imagen de medidas similares a las del formato de la película de 35 mm. Esta característica elimina el factor de multiplicación de distancia focal en las ópticas. Por ejemplo, la EOS 1 Ds de Canon llega a los 11,1 megapíxeles (Mp) y la DCS Pro 14n de Kodak a los 13,9 Mp.

Sobre la base de la opinión de Vernedas, mencionaremos a continuación los modelos que consideramos más adecuados para la fotografía dental. A las capacidades de control total y los objetivos y flash intercambiables de esos modelos, se añaden las ventajas de un peso aceptable y un costo relativamente bajo.

Fujifilm Finepix S2 Pro. El súper CCD de tercera generación propiedad de Fuji produce imágenes de una calidad excepcional, mientras que el cuerpo de la cámara acepta todos los objetivos con montura Nikon F y el resto de los accesorios de la marca (fig. 6-7). Su sistema TTL de control de flash permite el uso de todos los SB o compatibles, incluido el Macro Flash SB 29s. Lo mejor de su manejo consiste en los controles y menús de acceso muy rápido, intuitivo y agradable. A esto hay que añadir la doble ranura de tarjetas de memoria y la doble interfaz USB + IEEE 1394 (FireWire).

Canon EOS 10 D. Canon sorprendió a todos cuando en rápida sucesión lanzó la EOS D 60 como sustituta de la D 30, a la que superaba en mucho, y a continuación "sacó de la manga" la fantástica 10 D, que si bien no representó un salto cualitativo tan grande respecto de la D 60, fue introducida en el mercado a un precio revolucionario (fig. 6-8). El resultado obligó a los competidores de Canon a reducir también sustancialmente los suyos.

Nikon D 100. Constituye el paso intermedio de la marca entre la serie réflex D1 - D2 y las cámaras de segmento "prosumer". Lo mejor de ella es el uso de los objetivos Nikkor. En cambio, solo funcionarán en TTL los flashes de la serie DX.

Canon EOS 300 D. Es la cámara reflex digital de objetivo intercambiable más accesible. Comparte con su hermana EOS 10 D la mayor parte de las características de captación de imágenes (sensor CMOS y procesador DIGIC), pero alojada en un cuerpo de policarbonato plástico. Con ello se garantiza que la calidad de la imagen sea similar pero que el peso del conjunto (cámara,

Fig. 6-8. Canon Digital Rebel.

objetivo y flash) sea inferior, aunque naturalmente también tiene algunas funciones menos que la 10 D.

Supercámaras de tipo 1

Se trata de cámaras con resoluciones que van desde 11 Mp hasta 14 Mp. Estos modelos utilizan captadores (CCD o CMOS) de tamaño similar al del formato de película de 35 mm. Con ello se elimina el factor de multiplicación de la distancia focal del objetivo y al mismo tiempo se obtienen imágenes de una calidad indiscutiblemente superior. La mayor robustez de su construcción se traduce en un peso levemente superior, pero en cualquier caso es agradable manejar estas supercámaras que constituyen el escalón más alto de las reflex digitales.

Kodak Pro DCS 14 N. Se considera el nuevo "monstruo" de la resolución en megapíxel (fig. 6-9 A). Tras la experiencia adquirida, Kodak ha creado un modelo con las mejores opciones técnicas en un cuerpo resistente, ligero y de tamaño "normal". Basada en el sistema Nikon, la Pro DCS 14 N acepta objetivos y accesorios de esta marca y a diferencia de sus predecesoras, está en el mercado a un precio realmente accesible si se tienen en cuenta las características que ofrece.

Canon EOS 1 Ds. Las cámaras Canon mantienen su posición de privilegio en fotografía digital superándose a sí mismas. La gama de cámaras reflex tiene su cima en el modelo EOS 1 Ds, que con un sensor CMOS (la EOS 1 D usaba CCD) ha mejorado en mucho la resolución efectiva, con una reducción simultánea del consumo de energía (fig. 6-9 B). La sensibilidad mínima equivalente –valor ISO– desciende de 200 a 100 y la velocidad de sincronización del flash pasa a ser de 1/250 en lugar de 1/500. La conexión con el ordenador tiene lugar por vía FireWire.

Supercámaras de tipo 2

Siempre según los estudios de Vernedas, estas cámaras son modelos de la generación anterior, con características de resolución de imagen inferiores a las de sus sucesoras o, como en el caso de la Nikon D 2 H, recién llegadas pero dirigidas a profesionales con necesidades muy específicas.

Canon EOS 1 D. Hasta la aparición de la D1s era la cámara digital reflex estrella de Canon. Su principal ventaja en la fotografía profesional es el menor tamaño del captador respecto del formato de la película (fig. 6-10 A).



Fig. 6-9. Supercámaras de tipo 1. **A.** Kodak Pro DCS 14 N. **B.** Canon EOS 1 Ds.

Esta característica, común a casi todas las reflex digitales, es especialmente importante para las imágenes que deben tomarse con objetivos de gran angular, pues el factor de multiplicación exige el uso de angulares extremos. Sin embargo, en fotografía dental, esto no es una desventaja porque las ópticas utilizadas suelen ser teleobjetivos medios.

Nikon D 1 X. Nikon, además de ceder sus afamados cuerpos de cámara a otros fabricantes, como Kodak o Fuji, desarrolla sus propias cámaras digitales con resultados más que convincentes. La D 1 x, evolución de la "antigua" D 1, es una cámara que ofrece toda la funcionalidad de la SLR F5 junto con un CCD de más de 5 megapíxeles (fig. 6-10 B). La rapidísima evolución de los modelos de otras marcas, junto con la reciente aparición de la Nikon D 2 H, invitan a suponer que la llegada de una posible D 2 X está a punto de producirse.

Kodak DCS 760. Esta supercámara utiliza un cuerpo F-5 de Nikon, con todas las posibilidades que esto ofrece en cuanto al uso de objetivos y accesorios. Tiene una resolución de 6 millones de píxeles y produce archivos de 17 Mb. A diferencia de la nueva Kodak Pro 14 N, la 760 es una cámara voluminosa y pesada que no obstante las buenas prestaciones generales tiene un precio de adquisición excesivo para muchos usuarios.

Nikon D 2 H. Novísima versión de la Nikon D 1 H, la situamos en este apartado en razón de la resolución de su CCD (4,1 megapíxeles), que está algo lejos de las resoluciones que caracterizan incluso a cámaras de menor precio. Sin embargo, hay que entender que se trata de una cámara para fotoperiodistas, que se fijan mucho más en la velocidad de disparo, la capacidad de procesamiento de las imágenes y la rapidez de transmisión que en la resolución. Tanto es así que, como ya hemos explicado otras veces, esta cámara es suficiente para los usos a los que está destinada.

Cámaras de otro tipo

Las ubicamos en esta sección por sus características especiales, sin que eso signifique que haya que desecharlas. Como siempre, las preferencias del usuario y el precio de adquisición son factores determinantes.

Sigma SD9. Sigma se ha lanzado a la carrera digital con una cámara reflex construida en colaboración con

Fig. 6-10. Supercámaras de tipo 2. **A.** Canon EOS 1 D. **B.** Nikon D 1 X.

Foveon, que aporta su tecnología de CCD de tres capas superpuestas (al estilo de la película) con elementos fotosensibles para cada color (rojo, verde, azul) que prometen una calidad mejorada. Ciertamente, la SD 9 produce unas imágenes espectaculares pero en fotografía dental (nuestro tema) no cubre del todo las necesidades porque solo dispone de grabación de archivos en un único formato propietario (RAW).

Contax N 1 D. Fue la primera cámara dotada de un CCD del mismo tamaño que el fotograma de película de 35 mm. A pesar de que se trata de un modelo que adelantó hace ya mucho tiempo (tiempo digital, claro) algunas soluciones y características que hoy son habituales y de que utiliza los magníficos objetivos Carl Zeiss, no ha tenido el éxito que cabría esperar de una marca consagrada y de un modelo innovador.

Cámaras digitales medias (por orden alfabético)

Hasta hace poco podía darse la paradoja, cita Vernedas,[9] de encontrar en este segmento cámaras con resoluciones mayores que las ofrecidas por otras cámaras consideradas profesionales. Sin embargo, la resolución de CCD no es el único factor que incide en la calidad final de la imagen. Todas las cámaras representadas aquí tienen objetivos fijos que, aunque poseen función zoom y ciertas capacidades macro, no pueden competir en versatilidad general con objetivos intercambiables construidos especialmente para fotografía de aproximación, por lo que se debe optar por anteponer lentes de aumento para conseguir índices de ampliación elevados o simplemente trabajar a una distancia más cómoda respecto del paciente o del objeto.

Canon Powershot G 5. Aunque su aspecto, muy parecido al de las versiones anteriores, es más de cámara "compacta", sus características técnicas continúan haciéndola merecedora de un lugar en esta sección (fig. 6-11 A a E), sobre todo porque hasta hace muy poco era la única cámara de este segmento con control de flash TTL "de verdad" y por la posibilidad de utilizar el excelente Canon Macro Flash MT24EX. Sin embargo, al no disponer de un visor óptico reflex, para evitar el error de paralaje es necesario componer siempre la imagen a través de la pantalla LCD.

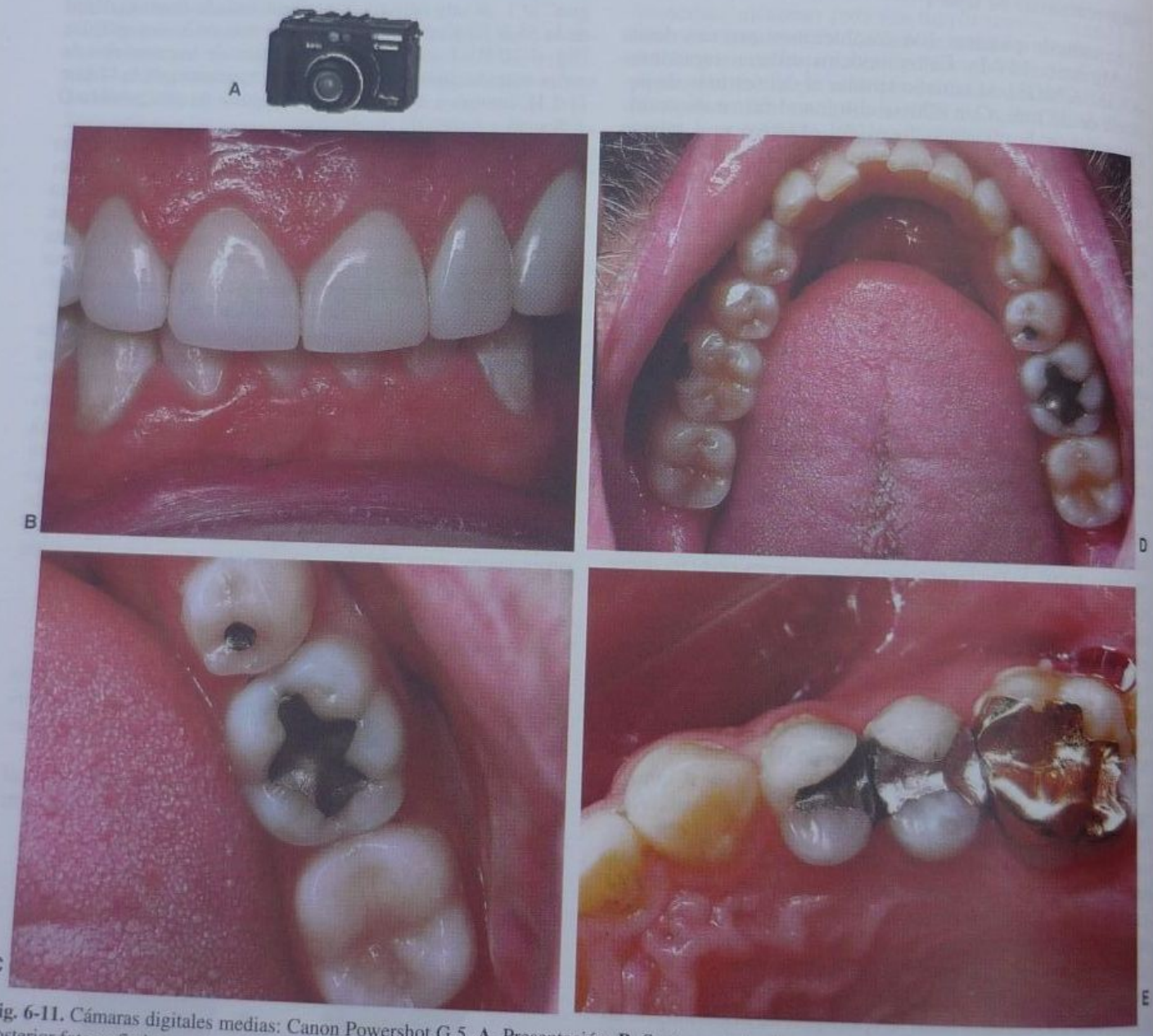

Fig. 6-11. Cámaras digitales medias: Canon Powershot G 5. **A.** Presentación. **B.** Sector anterior fotografiado con la cámara Canon G 5. **C.** Sector posterior fotografiado con la misma cámara. **D.** Ídem arcada inferior completa. **E.** Ídem molar superior con incrustación de oro y restauraciones en sector posterior.

Fujifilm Finepix S 7000. Modelo superior a la S 5000, la resolución efectiva es de 6,3 Mp (12,3 grabados) con súper CCD HR de cuarta generación. Esta nueva versión proporciona mayor sensibilidad, mejor relación señal-ruido y muy buena reproducción del color (fig. 6-12 A). Es posible utilizar formato RAW sin comprimir, además de JPEG. Tiene doble ranura de tarjetas de memoria (Compact Flash y xD Picture card) y graba video en dos resoluciones. El flash tiene control por sensor externo pero, a diferencia de la S 5000, dispone de contacto para flash adicional. Tiene una función de enfoque Súper Macro, aunque la abertura mínima del diafragma, como es habitual en este segmento, llega solo a f: 8 (W).

Fujifilm Finepix 602 Pro. Modelo que viene a ser sustituido por las recientes S 5000 y S 7000. Tiene un modo macro que permite trabajar a distancias de entre 1 y 20 cm. El visor es electrónico, el destello del flash tiene lugar a través de un sensor de control externo y la abertura mínima utilizable es de f: 11. Como factores sumamente efectivos, destacamos las imágenes de gran calidad a las que nos tiene acostumbrados el CCD de Fuji y la facilidad de enfoque que otorga el sistema manual desde el mismo anillo del objetivo (fig. 6-12 B).

Minolta Dimage A 1. Última evolución de la gama alta de la serie Dimage, con resolución de 5 Mp y tecnología antivibración. Nuevo proceso de imagen LSI y Cx-Process II. Objetivo de distancias focales equivalentes a 28-200 (en 135). Visor electrónico y pantalla LCD inclinables. Archivos RAW y TIFF sin comprimir y tres calidades de JPEG. Tarjetas de memoria Compact Flash I y II compatibles con IBM Microdrive. Nos siguen gustando el anillo de enfoque manual en el objetivo y la posibilidad de usar el Macro Twin Flash de Minolta, aunque controlado por predestello.

Minolta Dimage 7 Hi. Minolta, que siempre ha sido una de las marcas reconocidas en el panorama fotográfico internacional, ahora ofrece productos digitales "prosumer" de los que la Dimage 7 Hi era hasta hace poco el modelo más avanzado. Con una resolución de algo más de 5 Mp, también permite aprovechar otros accesorios del sistema Minolta; son particularmente interesantes las opciones de flash TTL (aunque controlado por sistema de pre-flash).

Nikon Coolpix 5700. Nikon sigue sin incorporar a sus cámaras de este segmento la función de control TTL del flash, función casi imprescindible en la práctica de la fotografía dental porque con determinados índices de ampliación y debido a su posición los sensores externos presentan algunas dificultades para evaluar la correcta cantidad de luz que debe emitir el flash. Por lo tanto, esta cámara es mejor que el modelo anterior en algunos aspectos, pero continúa con el sensor exterior de flash en lugar del control TTL.

Nikon Coolpix 5400. Muy parecida externamente a la Coolpix 5000, ha aumentado el rango de distancias focales del objetivo de 28-85 a 28-116 (en equivalencia 135). Tiene disparo continuo de hasta 7 imágenes a 3 fps y la función macro permite enfocar a 1 cm del sujeto. La ergonomía es mejor que en el modelo anterior, la duración de la batería llega a los 110 minutos y la respuesta es más rápida, lo que reduce el desfasaje del disparador y el tiempo de procesamiento de la imagen.

Olympus E 20. En comparación con las características de la Olympus E 10, la resolución efectiva es mayor y ha aumentado la gama de velocidad del obturador. También el visor, que es electrónico, muestra ahora toda la imagen, pero la abertura mínima es de f: 11. Cuando se la empezó a comercializar el precio de esta cámara era bastante más elevado que el de sus competidoras.



Fig. 6-12. Cámaras digitales medias. **A.** Fujifilm Finepix S 7000. **B.** Fujifilm Finepix 602 Pro.

Sony DCS F 828. Esta cámara posee lente Carl Zeiss y zoom óptico 7×, equivalente a 28-200 mm en formato 135; CCD Súper HAD con cuatro filtros de color y 8 Mp de resolución efectiva; cuerpo de magnesio acabado en negro; posibilidad (por fin) de utilizar tarjetas de memoria Compact Flash II además de los Memory Stick y Memory Stick PRO propios de la marca; grabación de archivos JPEG, TIFF y también RAW (Sony); enfoque manual desde el anillo del objetivo; nueva zapata y control de flash TTL real; conexión USB 2. Sony ha dado un gran salto con esta cámara al incorporar dos nuevos flashes externos a la gama (HLV F32X y HLV F2000), ambos con función TTL. En contraposición, el diafragma cierra solo a f: 8 y las capacidades macro son algo escasas. Para tomar algunas fotografías de aproximación, habrá que añadir lentes al objetivo.

Sony DCS F 717. En esta cámara, muy mejorada respecto de la anterior (707), Sony mantiene la elección de utilizar ópticas Zeiss en sus cámaras y por fin incorpora un sistema propio de medición de flash a través de la lente; sin embargo, como se trata de un cálculo sobre predestello, en situaciones críticas con flash externo no es tan exacto como el control TTL real. La abertura mínima del diafragma sigue siendo algo escasa para la fotografía dental.

Conclusiones

Las cámaras de este segmento, excelentes para usos generales, son cada vez más avanzadas. Sin embargo, en lo que a fotografía dental se refiere, sus prestaciones específicas siguen siendo limitadas. Las escasas aberturas del diafragma y la falta de control TTL del flash (excepto en algún modelo), además de las características de enfoque manual y macro, son particularmente determinantes en el momento de elegir un equipo que permita obtener todos los resultados necesarios.

Por otro lado, y afortunadamente, con la reducción de precios que ha afectado a las reflex digitales de objetivo intercambiable, la diferencia entre modelos como la Dimage A 1 o la Fuji S 7000 y aquéllas ha dejado de ser relevante.

Cámaras digitales dentales de tipo Polaroid

Con algunos aparatos es posible tomar las fotos y efectuar su revelado de inmediato en el lugar (fig. 6-13) para poder entregarle una copia al paciente al cabo de pocos minutos, como con la cámara Polaroid Macro 5 SLR.[10]

Accesorios

Existen diversos elementos que facilitan la fotografía dental. Entre ellos figuran los espejos, los retractores de

Fig. 6-13. Polaroid Macro 5 SLR.

tejidos autoclavables de plástico y alambre y los contrastadores (figs. 6-14 a 6-16).[10]

CONCLUSIÓN

Se ha explicado el estado actual en el mundo de las cámaras digitales recomendadas para odontología a partir de una adecuada comprensión del término digitalización y de sus ventajas sobre la fotografía basada en película.

Para tomar fotografías dentales digitales de alta calidad es preciso usar un equipamiento muy sofisticado, aunque hay varias maneras de obtener imágenes dentales digitales de menor calidad.

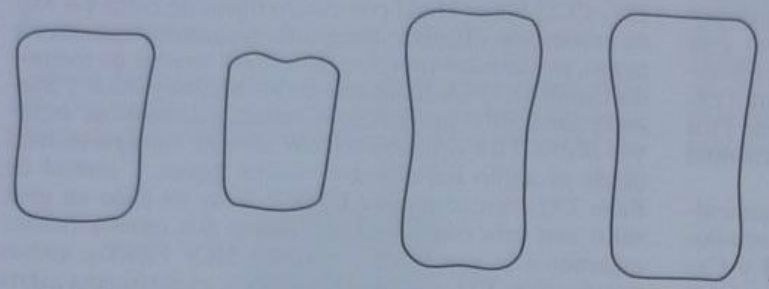

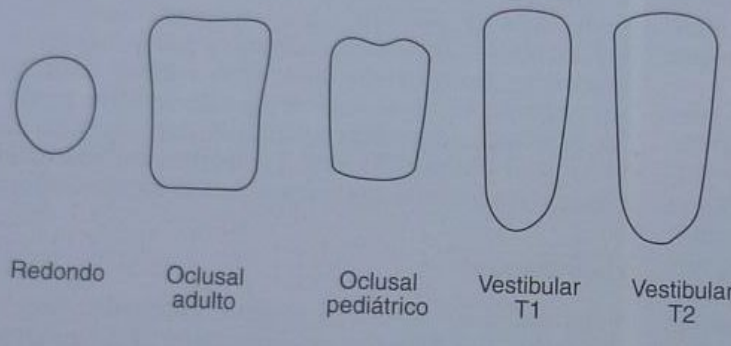

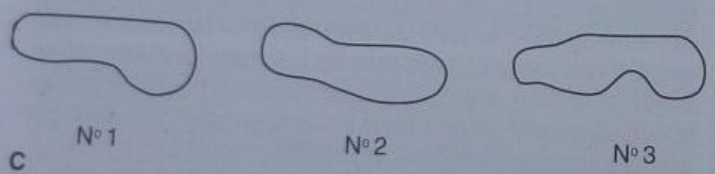

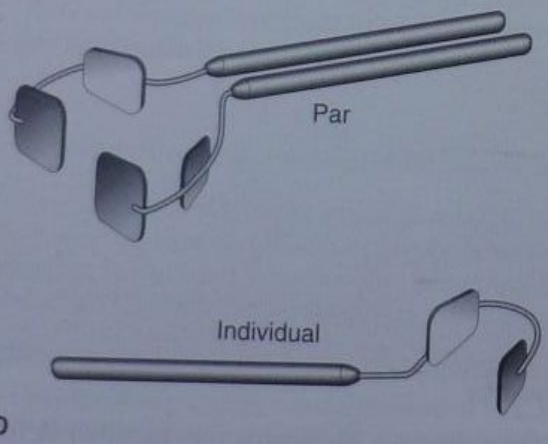

Fig. 6-14. A. Modelos de espejos intraorales oclusales. **B.** Espejos de mano. **C.** Espejos intraorales vestibulares. **D.** Espejos intrabucales dobles DualView, de la firma Photomed. **E.** Utilización del espejo doble DualView 400 (Photomed).

Fig. 6-15. Retractores plásticos autoclavables autorretráctiles para adultos.

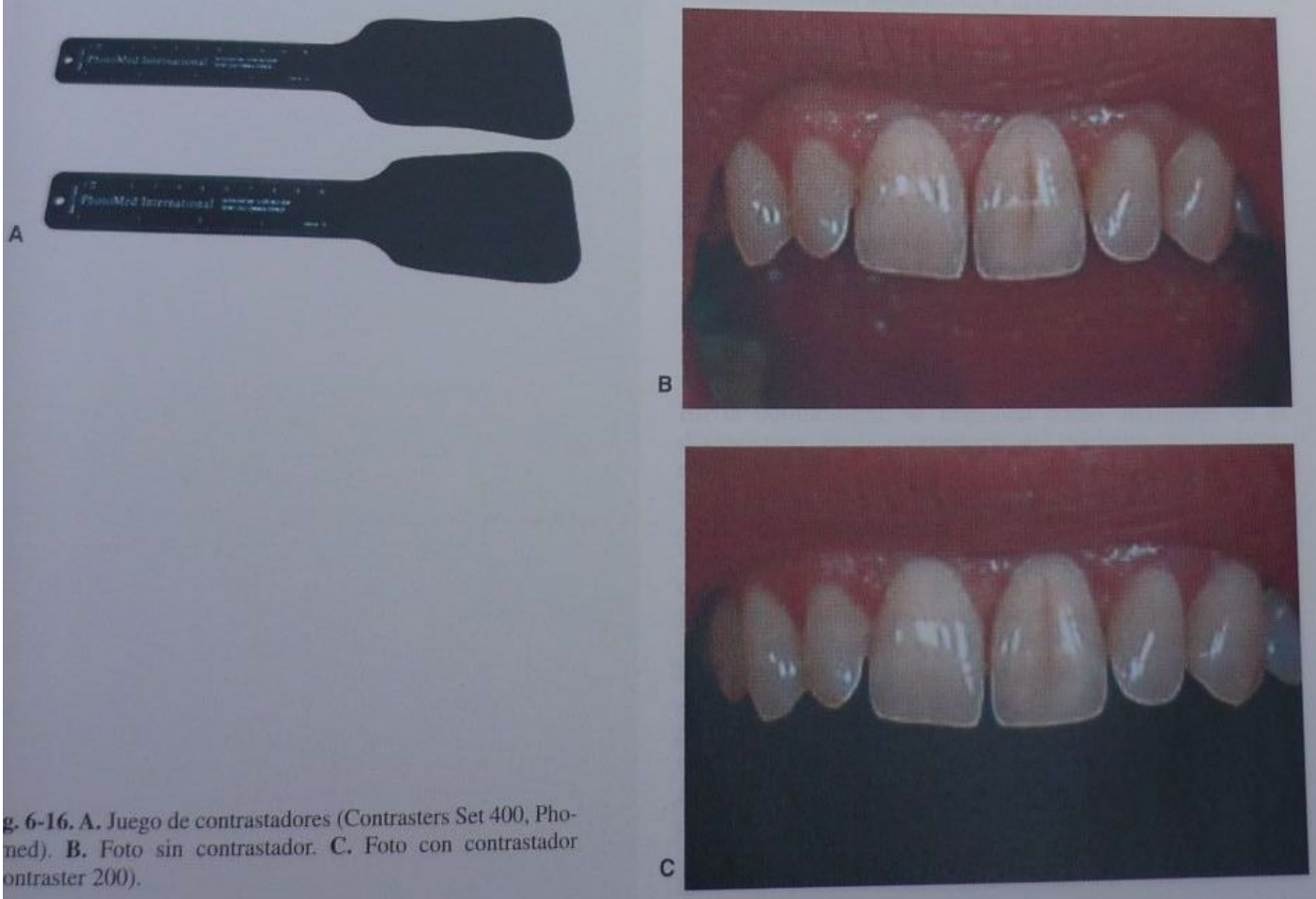

g. 6-16. A. Juego de contrastadores (Contrasters Set 400, Pho-
ned). **B.** Foto sin contrastador. **C.** Foto con contrastador
ontraster 200).

Los avances logrados en los últimos años han revolucionado la fotografía y la radiología en nuestra profesión. El pasado estuvo signado por la tecnología analógica, luego surgieron productos híbridos con una mezcla de ambos tipos y aparatos puramente digitales.

REFERENCIAS

1. Snow SR. A few words on 'imaging'. www.dentalproducts.net, agosto de 2002.
2. Emmott L. Advantages of a digital image: The digital dentist nervous system. www.dentalproducts.net, noviembre de 2002.
3. Snow SR. Dental photography: Why go digital? www.dentalproducts.net, agosto de 2002.
4. Olympus. Health Care: Dentistry. www.olympusamerica.com/standards/Healthcare_Dentistry.asp, julio de 2003.
5. Barrancos PJ, Pereira CB. Imágenes electrónicas en odontología. En: Barrancos Mooney J (ed.). Operatoria dental. 3ª ed., cap. 3. Buenos Aires, Editorial Médica Panamericana, 1999.
6. Barrancos PJ, Lanari A. La información científica: acceso y difusión. En: Barrancos Mooney J (ed.). Operatoria dental. 3ª ed., cap. 41. Buenos Aires, Editorial Médica Panamericana, 1999.
7. Emmott L. A guide to managing digital images in dentistry. www.dentalproducts.net, noviembre de 2002.
8. Vernedas A. Escanear diapositivas. www.fotografiadental.com, 15 de mayo de 2002.
9. Vernedas A. Cámaras digitales. www.fotografiadental.com, diciembre de 2003.
10. Photomed. Digital Dental Cameras and Accessories. www.digitaldentalcameras.com, diciembre de 2003.

7

Manipulación de imágenes electrónicas

Cléber Bidegain Pereira, Ana Lúcia Pereira Brandi y Laura Maria Pereira Moraes

INTRODUCCIÓN

La fotografía nació hace dos siglos, deslumbrando al mundo al grabar en papel imágenes que hasta ese entonces solamente pasaban, efímeras, por nuestras retinas. Después, las imágenes ganaron movimiento y se descubrieron las propiedades de los rayos X e infrarrojos, que ampliaron la visión de nuestros ojos. El sistema evolucionó rápidamente; las imágenes se hicieron electrónicas y pasaron a ser transmitidas a distancia, ofreciendo la información visual instantánea y la teleeducación.

En el mundo actual, 90% de las imágenes y documentos en general poseen origen digital en todas las actividades humanas. En el área de la salud, las imágenes electrónicas se impusieron incuestionable e irresistiblemente.

En 1996, Grotta[1] escribió: "En un futuro no muy lejano, las imágenes electrónicas imperarán de modo absoluto sobre la fotografía y las imágenes tradicionales". El futuro previsto es hoy. Las imágenes digitales son una realidad indiscutible, nadie puede ignorarlas.

VENTAJAS DE LAS IMÁGENES

Las imágenes digitales nos libraron de la espera del revelado y el proceso se hizo más dinámico y económico. En la odontología, se imponen como auxiliares en el diagnóstico, en la motivación del paciente, en la documentación de los casos, en la investigación, en la enseñanza, en el aprendizaje y en el intercambio de informaciones generalizadas (fig. 7-1).

Las ventajas son tan inmensas que casi todo el fruto del conocimiento humano se crea o transforma en registros digitales. Esto es una evidencia innegable.

Es casi imposible que los archivos odontológicos de hoy, cargados de radiografías, tomografías, fotografías, electromiografías y otros estudios por imágenes, inclusive en las pequeñas clínicas, puedan ser mantenidos tantos años como sea necesario, a causa del espacio físico que ocupan y de los cuidados que necesitan las imágenes en celuloide y papel.

Los archivos digitales ocupan un ínfimo espacio y, con cuidados mínimos, son indeteriorables. Además, tienen

Fig. 7-1. Imágenes múltiples de una boca.

la ventaja de ser extremadamente fáciles de guardar y recuperar de bancos de datos, y admiten copias idénticas en diferentes lugares. Ya no existe la preocupación de que una catástrofe pueda destruir los documentos de una vida o de una institución.

Los archivos digitales se copian en sentido estricto; se duplican, obteniéndose originales idénticos en número ilimitado. Esto hace posible disponer de copias en distintos lugares. Si se necesita una radiografía o fotografía, para el paciente u otras finalidades, no hace falta retirarla del archivo, como ocurría antes, sino simplemente obtener un duplicado que no requiere ser repuesto en el banco de datos.

El hecho de que podamos visualizar las imágenes digitales instantáneamente constituye una gran ventaja, pues posibilita la repetición, en caso de que no estén exactamente como deseamos. Además esta repetición se da sin gastos de materiales.

La enseñanza y el aprendizaje ganaron mucho con la digitalización. No solo nos libró del volumen físico de los carruseles de diapositivas, también nos proporcionó presentaciones más dinámicas y muy fáciles de modificar y reorganizar. Los dibujos hechos a mano y las "letraset" fueron sustituidos por la versatilidad de la computadora.

Otra ventaja considerable es la transmisión instantánea sin medir distancias ni perder calidad, lo que hace posible la interacción de la información y la proliferación de la educación a distancia.

CAPTURA DE LAS IMÁGENES

Cada vez más las imágenes llegan a nosotros ya digitalizadas. Radiografías, tomografías, electromiografías, cefalometrías, fotografías y otras son producidas en archivos digitales, muchos de ellos en formato propietario inalterable.

La fotografía digital proliferó de forma tal que todas las grandes marcas de productos fotográficos ofrecen varios modelos de cámaras digitales con distintas opciones de costo-beneficio.

Es oportuno resaltar que los implementos digitales de las cámaras de hoy son maravillas de la tecnología. Una pequeña cámara que cabe en la palma de una mano puede poseer casi todos los recursos electrónicos de cámaras mayores. Los grandes problemas electrónicos que tenían mos pocos años atrás hoy están superados. Sin embargo, la parte óptica de las cámaras poco ha cambiado en estos últimos tiempos. La lente sigue siendo el implemento más significativo de una máquina fotográfica. Este es el elemento que deben tener en cuenta aquellos que desean adquirir una cámara fotográfica.

Las filmadoras electrónicas también ingresaron vertiginosamente en el mercado y constituyen un avance altamente significativo. Éstas pueden congelar un cuadro y así se obtiene una imagen estática. También las cámaras fotográficas, aún las menores, realizan pequeñas películas sonoras. Según el interés que exista, se utilizan filmadoras o cámaras fotográficas digitales, siempre considerando que las lentes poderosas dan mejores resultados y que, para la odontología, el zoom óptico es fundamental (fig. 7-2 A y B).

Las microcámaras son valiosos auxiliares de diagnóstico; permiten al ojo humano llegar a puntos que no alcanza directamente. Actúan de manera preponderante en la motivación, haciendo posible que el paciente vea sus problemas, en una pantalla de TV o computadora y entienda mejor las soluciones.

Las imágenes digitales facilitan al profesional la documentación de sus trabajos y lo estimulan para hacerlo cada vez mejor.

Las imágenes que no son obtenidas directamente en digital, sino a partir de archivos antiguos, en papel o celuloide, pueden ser transformadas en imágenes digitales gracias a los escáneres. Para las radiografías deben utilizarse escáneres con un adaptador especial, que otorga iluminación adicional. Las diapositivas pueden ser copiadas con este mismo tipo de iluminación adicional, aunque se logra mejor calidad con escáneres especiales para diapositivas (fig. 7-3 A a D).

MANIPULACIÓN DE LAS IMÁGENES

Las posibilidades de manipulación constituyen una de las ventajas de las imágenes digitales, con diversas alternativas para mejorar su apariencia y visualización.

Existen programas específicos para odontología, que ofrecen herramientas y facilidades propias para los odontólogos. Esto puede ser ventajoso en algunos aspectos y el costo-beneficio deberá ser estudiado en cada caso en particular. En general, la tendencia en informática es utilizar programas específicos únicamente donde éstos sean indispensables. Siempre que sea posible, conviene utilizar programas genéricos ya que tienen mayor riqueza en cuanto a herramientas –sumado a que suelen ser más económicos–, aunque esto requiera más aprendizaje.

Los programas genéricos de edición de textos se hicieron tan populares que no necesitan comentarios. Para la edición de imágenes, el mercado ofrece excelentes programas genéricos.

El mejor será aquel que cada uno de nosotros pueda aprovechar mejor. Nuestra sugerencia es que el odontólogo no se deje intimidar ante programas profesionales que ofrecen prácticamente una infinidad de herramientas. No es necesario utilizar todas ellas de inmediato.

Con el correr del tiempo, se aprende gradualmente a usar los recursos ofrecidos. Pocas horas de clase son el valioso impulso inicial. El resto del aprendizaje puede darse por el sistema del ensayo y el error, que no causa mayores problemas ni gastos, pues ante cualquier modificación no deseada es posible volver atrás. Nosotros pre-

A

B

Fig. 7-2. A. Imagen tomada con la CDR-CAM de Schick, que muestra una restauración antigua de amalgama muy deteriorada. **B.** Igual que la imagen de **A**, pero con la lente de mayor acercamiento de la cámara CDR-CAM.

A

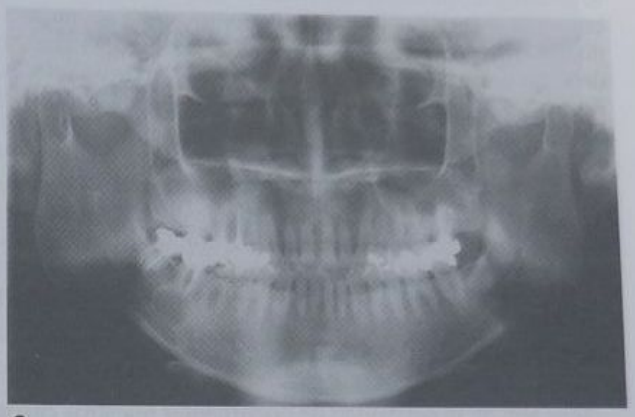

C

B

D

Fig. 7-3. A. Examinando indios yanomami en plena selva amazónica. Esta foto y la siguiente fueron tomadas con una cámara análoga en 1971. Veinticinco años después, en 1996, dicho material se digitalizó y se colocó en una página en Internet para su difusión pública (www.bolacel.com.br/cleber/fotoyano.html). **B.** Fotografía digital de las caras oclusales de las piezas dentarias del maxilar inferior de un individuo senil, donde se observa un marcado patrón de desgaste. **C-D.** Radiografías tomadas de Internet de una base de datos perteneciente al Departamento de Radiología de la Escuela de Odontología en la Universidad de Nagasaki, Japón, que contiene archivos de dominio público para el estudio de diferentes patologías bucales y maxilares. **C.** La radiografía panorámica pertenece a una mujer de 41 años con ligera parestesia del labio inferior y dolor a la percusión en el segundo molar inferior derecho. Mediante un examen radiográfico, se observa radiolucidez en la región periapical de la citada pieza. Imagen radiolúcida de aspecto redondeado y bien definida en la región periapical del segundo molar. La lesión se superpone con el conducto mandibular y se halla rodeada por una radioopacidad difusa que representa un depósito de hueso medular (quiste). **D.** La lámina dura se encuentra interrumpida alrededor del ápice radicular del segundo molar inferior derecho (gentileza de la Escuela de Odontología, Universidad de Nagasaki, Japón.)

Fig. 7-4. Se realizaron carillas directas con composite en 11, 12, 21 y 22, utilizando resinas híbridas y de micropartículas. En las piezas 41, 42, 31 y 32 se hicieron restauraciones de clase IV con bisel amplio, reconstruyendo el borde incisal con resina híbrida.

rimos usar el Adobe Photoshop, no necesariamente la última versión, el cual ofrece todo lo que podemos necesitar en la odontología y mucho más también. Prácticamente el único requisito indispensable es que la imagen esté enfocada correctamente. Todo lo demás podrá ser mejorado y adaptado según lo que uno se proponga obtener. Se debe recortar la imagen encuadrando el área de interés. Rotación, brillo, contraste, balance de colores y cambio de formato son solamente algunas de las posibilidades ofrecidas. Con Adobe Photoshop es posible transportar imágenes hacia el interior de otras imágenes, lo que proporciona valiosos instrumentos para la enseñanza, demostraciones o simulacro de tratamiento con fines de estudio, que incluso pueden contener imágenes animadas.

UN BOOK DE ODONTOLOGÍA

Más allá de la necesidad de documentar nuestros casos con fines varios, es ético y valioso tenerlos en un *book*, con nuestros trabajos, para mostrar a los pacientes. Un *book* sirve para que los pacientes entiendan mejor los problemas y soluciones semejantes a su caso. Es útil también para comprobar nuestra habilidad y técnica para solucionar estos problemas (figs. 7-4 a 7-8) (véase cap. 59).

LEGALIDAD DE LOS ARCHIVOS ELECTRÓNICOS

En el pasado, se cuestionó el valor legal de los archivos digitales por la facilidad con la que pueden ser modificados. Hoy fue instituida, internacionalmente, la firma digital y la autenticación de los archivos electrónicos, lo que los hace inmutables y válidos jurídicamente. Con los archivos electrónicos autenticados, se invirtió la situación y ahora éstos son totalmente confiables, mientras que los papeles son considerados dudosos ya que pueden ser adulterados y falsificados con facilidad. Así, ésta sería una de las más importantes ventajas de los documentos digitales con respecto a los documentos en papel.

La agilidad con la que transitan los documentos electrónicos exigía amparo legal para las transacciones comerciales. Los organismos internacionales de comercio

Fig. 7-5. Blanqueamiento dental interno en 22 y externo en la arcada superior (Night White 22%). En 22 se hizo una carilla directa. Restauraciones de clase IV con bisel amplio en 11, 12 y 21 (composite híbrido y de micropartículas para dientes blanqueados).

Fig. 7-6. En 11, 12 y 21 se realizaron carillas directas en composite híbrido y de micropartículas.

se movilizaron tempranamente con la intención de facili-
ar las transacciones entre los países por medio de men-
ajes electrónicos.

La United Nations Comission on International Trade
Law, con su Grupo de Trabajo en el Comercio Electróni-
o, luego de varias reuniones, formuló un esbozo de uni-
ormidad internacional para firmas y certificaciones digi-
ales (Viena, febrero de 1999).

En noviembre de 1999, el Senado de los Estados Uni-
os aprobó leyes que reconocen la firma digital así como
a autenticación digital. Anteriormente, algunos estados
a habían reconocido la firma digitalizada (Digital Sig-
ature Act Utah, febrero de 1995) sobre la base de un
criptosistema asimétrico". Otros estados y entidades es-
adounidenses, juntamente con asociaciones internacio-
ales, adoptaron la firma digital.

El Mercosur establece la "definición y configuración
el sistema de intercambio de información de seguridad"
ntre los estados que lo integran (Buenos Aires, junio de
000).

El Departamento Europeo y el Consejo de la Unión
uropea (diciembre de 1999) establecen la configura-
ón de la siguiente estructura: autoridad de aplicación,
ue es la Jefatura de Gabinete de Ministros, a cargo de
otorgar las licencias a los certificadores y de supervisar
las actividades de los certificadores licenciados, las au-
toridades de registro y el sistema de auditoría, que será
establecido a fin de evaluar la confiabilidad y la calidad
de los sistemas utilizados por los certificadores licen-
ciados.

En Brasil fue creada la Infraestructura de Llaves Públi-
cas (ICP-Brasil, agosto de 2001). El Instituto Nacional
de Tecnología de Información fue designado para actuar
como Autoridad Certificadora Raíz. Ésta es la primera au-
toridad en la cadena de certificación digital, que estable-
ce normas para la actuación de las autoridades certifica-
doras y de registro.

En España, el Real Decreto-Ley 14/1999 (septiembre
de 1999) establece las normas para la firma y los certifi-
cados electrónicos, siguiendo el "Proyecto de Directiva
del Parlamento Europeo y del Consejo".

Chile, Colombia, Perú, Alemania, Francia, Hong Kong
y toda la comunidad mundial ofrecen medios para la au-
tenticación de documentos electrónicos, eliminando el
soporte del papel.

En realidad, la proliferación de la información en to-
das las áreas de la actividad humana hacía imposible
guardar tantos papeles. En medicina y odontología, el

Fig. 7-7. Cierre de diastemas con composites con resina híbrida y de micropartículas.

gran volumen de los archivos imposibilitaba el almacenamiento en medios físicos de documentos que deben conservarse durante 20 años. A tiempo, los acuerdos internacionales, a los cuales nos referimos anteriormente, crearon medios para la autenticación de los documentos electrónicos, otorgándoles validez jurídica. Las denominaciones pueden variar, pero todos los países adoptaron caminos semejantes, orientados por las organizaciones internacionales, reconociendo la validez de las firmas digitales –sistemas criptografiados– y de la autenticación de documentos electrónicos por entidades o empresas reconocidas.

En odontología, muchos de los archivos electrónicos son producidos originalmente en digital, como textos, odontogramas, listados de frecuencia de visitas, radiografías, electromiografías, resonancias magnéticas, tomografías, fotografías, etc. Algunos de éstos poseen formato propietario y sus originales no pueden ser modificados, lo que por sí solo garantiza su confiabilidad. Por lo tanto, para poseer validez jurídica incuestionable, se recomienda la autenticación por entidades reconocidas. Algunos registros civiles, haciendo uso de su fe pública, están capacitados para autenticar documentos electrónicos de la misma forma y con igual validez que los documentos de papel.

Un documento firmado con certificado digital posee la garantía de integridad (la información no puede ser modificada), de no repudio (el origen no puede ser negado) y de autenticación (pues identifica a la persona). Además, este documento también puede contener la firma electrónica del paciente, lo que le confiere características de mayor validez que las firmas en papel, que pueden ser re-

Fig. 7-8. Corrección ortodóntica para el cierre de diastemas. Blanqueamiento externo con 2 sesiones de Speed NW. Se restableció el borde incisal de 11, 12, 21 y 22 con resinas usando un amplio bisel. Prótesis semimigada de cerámica en 13, 14 y 15.

futadas si no son reconocidas por el registro civil o por pruebas de pericias grafotécnicas.

No nos sorprende que los documentos electrónicos firmados con certificado digital pasen a ganar mayor confiabilidad que los de papel, pues es un hecho conocido que los documentos en papel, incluso pasaportes y dinero, pueden ser falsificados con extremada perfección y cierta facilidad.

FIRMA DIGITAL DEL PACIENTE

El plan de tratamiento y el presupuesto constituyen un contrato entre el profesional y el paciente. Por lo tanto, rigurosamente deberá cumplir con todas las exigencias propias de un contrato formal: firma de ambas partes y dos testigos idóneos. Ante la ausencia de testigos, el contrato podrá ser refutado como prueba frente a un tribunal.

La firma electrónica del paciente, en el contexto actual, suprime el requisito de los testigos, ya que es irrefutable. De esta manera, se modifican algunos conceptos: los registros digitales adquieren un valor que supera al valor de los documentos en papel.

Gran cantidad de países, entre ellos Brasil, reciben las declaraciones de impuesto a las ganancias vía Internet y pretenden, para un futuro próximo, que todos los contribuyentes tengan su firma digitalizada. Por lo tanto, no estamos lejos del día en el que nuestros pacientes tendrán su firma digitalizada, las cuales podremos insertar en nuestros documentos electrónicos. Hasta que esta situación sea real, la firma del paciente podrá ser realizada en papel y reconocida ante el registro civil. Optando por la digitalización, este documento podrá ser escaneado y autenticado, adquiriendo así total validez jurídica y el papel, habiendo cumplimentado su función, podrá ser eliminado.

FECHA DE AUTENTICACIÓN Y MODIFICACIÓN DE LAS IMÁGENES

La autenticación de archivos electrónicos es realizada vía Internet, con la fecha del día. La autoridad certificadora atestigua la validez e inalterabilidad del documento con la fecha en que éste fue autenticado (fig. 7-9).

Podrán ser autenticados documentos de fechas anteriores y la fecha válida será la del autenticado. Los documentos exclusivamente con textos son los más frágiles de un archivo médico odontológico: relatos médicos, análisis, diagnóstico, plan de tratamiento, etc., son elementos factibles de sufrir modificaciones y alteraciones sin dejar marcas reveladoras. La fecha de la autenticación del documento es el factor principal. Otros documentos del archivo, como radiografías digitales, electromiografías, ecografías, tomografías, etc., que tienen formatos propietarios, no permiten cambios de fecha por el propio origen del documento. Sin embargo, las imágenes producidas por cámaras fotográficas sí pueden ser modificadas, aunque toda alteración realizada deja una marca evidente. En las imágenes analógicas existen tonos de colores que dificultan los montajes. En el caso de las imágenes electrónicas, la dificultad es aún mayor, pues están compuestas por millones de píxeles. La ventaja que posee la imagen digital es la gran facilidad de manipulación, que posibilita montajes y alteraciones en pocos minutos. Sin embargo, con la misma facilidad se detectan las marcas dejadas

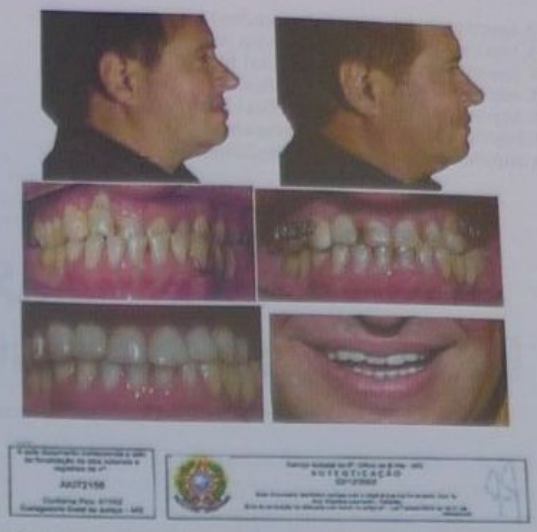

Fig. 7-9. Imagen autenticada por la autoridad certificadora de Brasil, en noviembre de 2002.

por estas modificaciones. Con solo realizar un clic del mouse es posible ampliar una imagen mil veces y evidenciar las modificaciones. Es mucho mayor la dificultad cuando se trata de identificar falsificaciones en papel moneda, en pasaportes, en firmas no digitalizadas y otros documentos de papel.

LEGALIDAD DE LOS ARCHIVOS DIGITALES HOY EN DÍA

Hasta el dictado de leyes que regularan los archivos electrónicos, éstos eran aceptados por los tribunales por el derecho de existir (derecho consuetudinario). Actualmente, están disponibles los medios legales para la autenticación de los archivos digitales y lo correcto sería autenticar todos los archivos digitales. Esto puede ser realizado, sin mayores dificultades, por Internet, directamente desde el usuario hacia la autoridad de registro o certificadora, o por intermedio de una entidad odontológica.

Es importante destacar que aquellos que prefieran los documentos en medios físicos tendrán que guardarlos durante veinte años, tal como lo recomienda la ley.

Los autores agradecen la colaboración de la doctora Viviana Scandolara en la traducción de este capítulo.

REFERENCIAS

1. Grotta D, Grotta SW. The death of film? PC Magazine 1996; 153: 145(1).
2. http://www.cleber.com.br/maravilh.html
3. http://www.cleber.com.br/digitais2.html
4. http://www.cleber.com.br/digitais3.html
5. http://www.cleber.com.br/captura.html
6. http://www.cleber.com.br/manipula.html
7. http://www.cleber.com.br/inteusa2.html
8. http://www.cleber.com.br/inteusa.html
9. http://www.cleber.com.br/inteinte.html
10. http://www.cleber.com.br/intemerc.html
11. http://www.cleber.com.br/inteeuro.html

12. http://www.ciphers.com/kryptografia.html
13. http://www.ciphers.com/kryptografia/index.html
14. http://www.ciphers.com/kryptografia/1.html
15. http://www.ciphers.com/kryptografia/2.html
16. http://www.ciphers.com/kryptografia/3.html
17. http://www.ciphers.com/kryptografia.html
18. http://www.ciphers.com/kryptografia2.html
19. http://www.ciphers.com/kryptografia3.html
20. http://www.ciphers.com/kryptografia4.html
21. http://www.ciphers.com/kryptografia.html
22. http://www.ciphers.com/kryptografia.html
23. http://www.ciphers.com/kryptografia.pdf
24. http://www.ciphers.com/kryptografia.html
25. http://www.ciphers.com/kryptografia7.html

8

Relación paciente-profesional

Asunción Barrancos

INTRODUCCIÓN

El presente capítulo trata sobre la relación paciente-profesional, aspecto fundamental de la práctica del odontólogo, ya que sienta la base de un vínculo de confianza y aceptación que permite proponer y realizar tratamientos exitosos y cuidados bucales duraderos.

En la primera parte se propone un modelo de abordaje denominado odontología centrada en el paciente. Este término fue tomado de la medicina, de una corriente llamada *patient-centered medicine*. Se describen los diferentes aspectos del modelo.

La segunda parte está dedicada a la entrevista clínica, sus particularidades y recomendaciones, en particular la primera entrevista, el cuidado del paciente anciano, la relación con el paciente niño, el manejo del miedo y la odontofobia.

PRIMERA PARTE: ODONTOLOGÍA CENTRADA EN EL PACIENTE

Si no se ve al paciente como persona, con sus características y preocupaciones, es posible que se haga una inadecuada evaluación de los datos clínicos que se recogen, exista falta de adhesión a las indicaciones y los resultados de los tratamientos indicados sean malos.

Se considera que la experiencia de estar enfermo es única en cada individuo. El mejor cuidado que se le puede brindar al paciente incluye enfocar la atención hacia sus motivaciones, valores, deseos, sentimientos, pensamientos y el modo en que experimenta y percibe su enfermedad.

Desde el momento en que el odontólogo se centra tanto en el paciente como en la enfermedad que lo afecta, los datos que se obtienen del interrogatorio son mejores y más acertados, se ahorra tiempo, la adhesión y la satisfacción aumentan: es el paso inicial de una relación paciente-profesional más efectiva.

El *modelo clínico de centrarse en el paciente*, si bien no es nuevo, propone varios desafíos a la manera corriente de pensar y actuar como odontólogos.

En primer lugar, desde el modelo biopsicosocial, la enfermedad no se considera simplemente una alteración biológica que pueda demostrarse con sofisticadas técnicas biológicas sino el resultado de un complejo entrecruzamiento de redes simbólicas y procesos biológicos que unen el cuerpo, el sí mismo, lo social y lo ambiental.

En segundo lugar, este modelo cuestiona la ideología del profesional autoritario o paternalista, que está a cargo de la salud del paciente y favorece su rol pasivo al no permitirle participar de la toma de decisiones sobre su cuerpo o los tratamientos. Se propone como uno de los componentes de la relación odontólogo-paciente el compartir tal poder con el paciente, teniendo en cuenta sus deseos, necesidades y expectativas en la toma de decisiones, así como compartir la información científica a través de la educación para la salud y la información sobre sus problemas bucales.

Compartir el poder es un tema especialmente espinoso en este momento de cambio en las condiciones del ejercicio profesional y es importante no confundir que el odontólogo comparta el poder con el paciente con que haga lo que el paciente le pida. Pero es cierto que la demanda social de mayor autonomía para el paciente hace necesario aprender una nueva forma de relación con éste, basada en el respeto y responsabilidad mutuas, a través del consentimiento informado, muy diferentes de aquel estilo de tipo paternalista o autoritario.

Reseña histórica

La recomendación de centrarse en el paciente (para cualquier profesional de la salud: odontólogo, médico clínico, psicólogo) tiene sus antecedentes en la medicina con Osler, quien sugería este enfoque cuando decía a sus discípulos y contemporáneos "...proporcionen cuidados en forma particular a su paciente como individuo más que a las características específicas de la enfermedad", y también con Smyth, cuando recomendaba que para ser más efectivo en el cuidado de los pacientes "saber qué tipo de paciente padece una enfermedad es tan importante como saber qué tipo de enfermedad padece ese paciente".

El concepto de medicina centrada en el paciente versus medicina centrada en la enfermedad fue acuñado por Balint y un grupo de médicos generales en Gran Bretaña en 1950.

Este grupo de médicos generales y psicoanalistas liderado por Balint se propuso investigar un método de entrevista médica que les permitiera a los médicos hacer un diagnóstico general (para ellos, éste comprendía no solo la enfermedad, sino además las circunstancias vitales y psicológicas de los pacientes) y asimismo desarrollar un modelo de entrevista que se adecuara a los tiempos de consulta del médico en esa época: 10 a 15 minutos.

La consulta tradicional odontológica tiene como eje la detección de enfermedades y problemas en la boca del paciente, sin que medie mucha más información entre éste y su odontólogo. El interrogatorio es breve y está orientado a clasificar y redefinir los signos y síntomas que el paciente trae a la consulta para ordenarlos de acuerdo con los esquemas conceptuales de las diversas enfermedades. Así, la queja que un paciente trae a la consulta es transformada a partir de la anamnesis y la revisación de la boca en una entidad abstracta que denominamos enfermedad. El odontólogo está entrenado para diagnosticar enfermedades y este diagnóstico tradicional constituirá la guía para orientar el tratamiento.

El diagnóstico tradicional describe, clasifica y e un concepto abstracto, no a la persona enferma. Sol refiere al estado patológico, es un *diagnóstico centr en la enfermedad*. Así, muchas enfermedades son tra das por medios altamente específicos, que si bien b dan altos rendimientos, dejan por fuera innumerab variables determinadas por los aspectos subjetivos d paciente.

Modelo de abordaje clínico centrado en el paciente

El grupo de trabajo en Medicina Familiar Canadie definió seis componentes interactivos de este método d centrar la atención en el paciente:

1. Exploración tanto de la enfermedad como de la exp riencia de estar enfermo.
2. Conocimiento de la persona total del paciente.
3. Establecimiento de un campo común con relación a manejo de los problemas.
4. Prevención y promoción de la salud.
5. Enriquecimiento de la relación médico-paciente.
6. Trabajo realista.

1. Exploración de la enfermedad y la dolencia

El término diagnóstico proviene del griego *diagno kein* (distinguir, discernir). Significa "determinación la índole de un estado patológico; identificación de u enfermedad". El diagnóstico centrado en la enfermed ubica las quejas, los síntomas del paciente dentro de marco de referencia conocido y común para el odontó go y a veces para el paciente.

Hacer un diagnóstico es un componente muy impo tante de la consulta, porque reconocer y nombrar la e fermedad aparta del ámbito de la incertidumbre, da sensación de control (alguien sabe) y adicionalmente di minuye la ansiedad.

El diagnóstico tradicional a nivel biomédico es una definición del malestar del paciente en términos abstr tos, que permite hacer generalizaciones a partir de cuales podemos iniciar tratamientos específicos.

Sin embargo, hay una gran proporción de consultas las que no podemos definir enfermedades bucales des el punto de vista biomédico y pese a ello la persona siente muy mal, tiene dolor o le preocupa la estética; otras ocasiones, tenemos pacientes con problemas ser en sus bocas que no refieren ninguna molestia ni se sie ten enfermos.

El diagnóstico traduce la dolencia o el malestar del p ciente en términos bio-odontológicos a fin de establec una clasificación, la posible etiología, los efectos sobre cuerpo o su funcionamiento, con el propósito de log un pronóstico y un tratamiento específico. En el nive emocional, sirve para darle sentido a una situación de i certidumbre: así, al estructurar un problema sobre el cu se puede intervenir, es tranquilizador tanto para el odo tólogo como para el paciente. El diagnóstico de la enf medad no proporciona predicciones específicas ni pers nales, solo da cuenta de una abstracción, no de la perso enferma. Aquí surge un primer nivel de malentendid porque los mismos términos pueden tener diferentes s nificados para el odontólogo y para el paciente.

A este tipo de diagnóstico se lo conoce como *diagno tico centrado en la enfermedad*, el cual es muy valioso necesario, pero no suficiente. También tiene algunos in gos, como la rotulación de las personas por sus enfer

dades y que el éxito profesional se base en la capacidad para hacer diagnósticos.

Podríamos preguntarnos si basta con evaluar la enfermedad o la perturbación, si no sería igualmente importante evaluar las partes sanas del paciente, indagar su actividad, incluir en la evaluación del diagnóstico la gente que lo rodea, las presiones que está viviendo en las áreas laboral, social o familiar.

Distinción conceptual entre enfermedad y dolencia

El método clínico centrado en el paciente se basa en la distinción entre enfermedad (*disease*) y dolencia (*illness*).

Dolencia es la palabra que algunos utilizan en español para referirse a la *experiencia de estar o sentirse enfermo*. Se refiere al modo como la persona enferma, su familia o el entorno social perciben, categorizan, explican, viven con los síntomas, incapacidades y limitaciones que producen las enfermedades y responden a ellos. La dolencia es la experiencia vivida de registrar los procesos corporales, como dolor al masticar, encías dolorosas o que sangran, inflamación, etc., y la evaluación que se hace de estos procesos como normales o anormales, esperables, serios, que necesitan o no un tratamiento. También la dolencia incluye las formas de angustia causada por esa percepción y los procesos de adaptación del paciente y su familia a la cotidianidad de su trastorno.

Cuando hablamos de dolencia debemos tener en cuenta los juicios clínicos del paciente, sus ideas acerca de cómo manejarse con la enfermedad bucal y los problemas prácticos que ésta le acarrea en el diario vivir. Cuando el paciente consulta ya tiene un modelo explicativo de su enfermedad, del cual puede o no ser plenamente consciente.

La conducta frente a la enfermedad

Consiste en la manera en que una determinada persona o familia decide cuándo buscar atención odontológica para tratar un problema o iniciar un tratamiento.

Esta conducta está altamente determinada por rasgos de personalidad y patrones familiares que condicionan el grado de alarma frente a los síntomas, la capacidad de autocuidado, además de la accesibilidad al odontólogo o al sistema de salud, y los valores o sistemas de creencias culturales y de la sociedad en la cual se vive.

El odontólogo atiende a sus pacientes en ocasiones aparentemente desvinculadas entre sí y a lo largo de extensos períodos. Esto le da una amplia oportunidad de llegar a conocerlos en sus maneras de comportarse frente a la enfermedad y el sufrimiento.

Problema

El problema para el paciente puede ser la enfermedad, pero la mayor parte de las veces se refiere a las principales dificultades que los síntomas crean en su vida; por ejemplo, el dolor que puede impedirle comer o dormir, la sensibilidad de las encías que le dificulta la realización de su tarea. El miedo a sufrir, a tener que usar prótesis dentales. La rabia porque nadie puede ver o determinar objetivamente el dolor y por lo tanto aceptar su queja como real. Una persona puede sentirse desmoralizada o sin esperanza de curar. Se puede disminuir peligrosamente la autoestima por la pérdida de la salud, por alteraciones en la imagen corporal. Todos estos elementos son los problemas del paciente y constituyen lo que llamamos dolencia.

La manera como se vive la enfermedad es siempre una construcción social, cultural, pero el modo como una persona experimenta determinada enfermedad es único.

Las quejas que los pacientes llevan al consultorio también están determinadas por códigos lingüísticos comunes a una cultura, tanto en la forma de describir los síntomas como en la de explicar el trastorno. Las personas poseen explicaciones de por qué sus dientes están enfermos, o de la inflamación de las encías, basándose exclusivamente en su cultura y conocimientos, los que no pertenecen necesariamente al área biológica.

2. La persona total

Si seguimos a Balint, el diagnóstico general tendría que tener en cuenta las presiones externas a las que está sometido el paciente, su mundo interior, su relación con personas importantes para él y también la forma que ha tomado la relación paciente-profesional.

El paciente que viene a la consulta es un padre o una madre, hijo, abuelo, etc., y tiene una historia, circunstancias presentes y un futuro. Tiene relaciones, obligaciones y cierta organización de su vida que puede ser saludable o no.

La personalidad saludable se define por un sólido sentido de sí mismo, autoestima positiva, posición de independencia y autonomía, aparejadas con la capacidad de relacionarse y de intimidad. Cada etapa del desarrollo vital tiene sus propias tareas evolutivas y roles que cumplir así como riesgos biológicos y psicosociales.

El contexto del paciente incluye su familia, amigos, trabajo, religión, escuela y recursos de salud. El reconocimiento de este contexto permite que el odontólogo no vea los problemas bucales como hechos aislados sino como respuesta o insertados en crisis vitales, estrés, hábitos inadecuados, nutrición, hábitos de higiene, cultura del cuidado odontológico, etc.

El contexto familiar tiene particular importancia porque es en la familia donde se aprenden pautas de salud o enfermedad, se transmiten enfermedades hereditarias y hábitos alimentarios y de higiene y se marcan estilos de vida.

La familia debe ser considerada como una unidad emocional y una organización que pasa por ciclos biológicos bien definidos y socialmente pautados. Si la familia tiene una organización funcional y flexible, va a transitar las diferentes etapas del ciclo vital sin demasiada amenaza para la estabilidad y ayudará al cambio. Si la organización familiar es rígida, es más probable que se presenten problemas que pueden manifestarse como problemas de salud.

3. Establecimiento de acuerdos

Durante el espacio de consulta en el consultorio, tanto el odontólogo como el paciente definen y logran acuerdos sobre lo que es importante o prioritario para la salud, la calidad de vida del paciente o ambos aspectos. Esto puede sonar un poco extravagante, dado que en nuestro medio se privilegia el modelo paternalista o autoritario de la relación médico-paciente, en el cual el médico es el dueño del saber y a veces hasta cree que es dueño del paciente.

Es deseable que entre el paciente y el odontólogo haya acuerdo en las siguientes áreas:

Definición del problema

Si no hay acuerdo sobre la naturaleza de lo que está mal, es difícil establecer un plan de manejo aceptable para ambos. Así, hay que acordar si lo que el odontólogo interpreta y presenta como problema es coincidente con lo que el paciente vive como problema. Todas las personas tienen algún modelo explicativo de su dolencia y es necesario que el profesional lo investigue y reconozca, no porque tenga que aceptarlo como verdadero sino porque la expectativa o los temores del paciente están basados en su forma de explicar la enfermedad que padece. La recomendación terapéutica debe ser consecuente con la visión del paciente y dar sentido a su concepción de la enfermedad y del tratamiento indicado.

Los modelos explicativos del odontólogo y del paciente acerca de un problema de salud pueden ser convergentes, lo que facilita el tratamiento y las prescripciones e indicaciones de manejo, o pueden ser divergentes, lo que hace necesario un proceso de "negociación" con el paciente, en el cual es importante no personalizar el rechazo del paciente a la idea del profesional sino evaluar más ampliamente la experiencia del paciente o sus expectativas.

Establecer objetivos y metas del tratamiento

Este paso se relaciona con el conocimiento de las expectativas que el paciente tiene de la consulta actual. Si se sintió interpretado, va a escuchar al odontólogo. Aquí es donde se pone en juego la empatía, la capacidad de entrar en el mundo emocional (temores, confusión, esperanzas) del paciente. Conocer los recursos de los que dispone el paciente, sean éstos emocionales, de apoyo social, económicos, de sistema de salud, etc., es también una condición para lograr acuerdos.

El establecimiento de objetivos y metas también debe tener en cuenta las soluciones que ya ha intentado el paciente sea por sí mismo o por intermedio de otros profesionales, y saber si han tenido éxito o fracaso. Así podemos ahorrarnos dar indicaciones que ya fracasaron para el paciente.

Lo que se llama no adherencia a las indicaciones puede ser la expresión del desacuerdo del paciente con respecto a su enfermedad o tratamiento. Si no se reconoce la agenda del paciente, no se pueden lograr acuerdos.

Aclaración de las tareas que van a asumir el odontólogo, el paciente y la familia

Si el odontólogo basa la valoración de su trabajo en diagnosticar y curar enfermedades bucales y estomatológicas, puede tender a tratar a sus pacientes como objetos pasivos. Muchas veces los pacientes están buscando un profesional que exprese interés y preocupación por su bienestar, que los vea como un ser autónomo con derecho a tener voz en las decisiones acerca del tratamiento, de su boca y de su vida.

El odontólogo debe también establecer claramente sus expectativas acerca de la participación del paciente en el tratamiento y ver qué está dispuesto a hacer o cambiar para mantener o recuperar su salud (motivación). Esto es válido particularmente con adultos autónomos. En caso de niños, o personas dependientes o con problemas graves de salud, es necesario apoyarse en la familia como recurso principal para el cuidado del paciente.

Así como hay odontólogos autoritarios, hay pacientes demandantes de esa autoridad; son pacientes dependientes que depositan en el profesional la responsabilidad total por su salud. En cambio, otro tipo de pacientes tiene dificultad en aceptar una posición de pasividad y trata de mantener el mayor grado de control sobre su vida. Para cada uno de estos casos el odontólogo debe tener la adecuada forma de respuesta y de relación.

4. Prevención y promoción de la salud

La prevención y la promoción de la salud son actividades de gran importancia en la tarea que desarrolla el odontólogo en la consulta con cada paciente. Sientan la base de la salud bucal y el cuidado preventivo de futuros problemas bucales.

La motivación es la herramienta primordial para las actividades de prevención y debe trabajarse desde el primer día de consultas de un paciente en el consultorio. No debe esperarse a concluir los tratamientos que resuelvan los problemas que trajo el paciente el primer día, sino que deben intercalarse en cada consulta, generando un espacio permanente de prevención y promoción de la salud bucal desde el inicio de la relación paciente-profesional. De esta manera, el paciente asociará al profesional como aquel odontólogo que no solamente le realiza tratamientos sino que le irá enseñando a cepillarse mejor, a tener mejores hábitos alimentarios y, en una palabra, a cuidarse como persona.

5. Enriquecimiento de la relación odontólogo-paciente

La relación que se establece entre el odontólogo y el paciente involucra diversos componentes: cuidado, sentimientos, confianza, poder y sentido de propósito. El propósito en la relación paciente-profesional es ayudar al paciente. Se considera en general que el odontólogo debe poseer ciertos atributos que facilitan el desarrollo de una relación terapéutica: empatía, congruencia, respeto, confianza, honestidad, capacidad de contención y ser capaz de preocuparse por el otro y de cuidarlo.

Poder en la relación odontólogo-paciente

El tipo de relación que se propone en este modelo demanda compartir el poder y el control entre el odontólogo y el paciente. La característica de una relación dentro de la cual sea posible encontrar un campo común y hacer acuerdos consiste en la disposición por parte del odontólogo y del paciente de ser colaboradores en el proceso del cuidado de la salud. El profesional debe mantenerse abierto y alerta a esas necesidades cambiantes de control por parte del paciente como un aspecto esencial de la colaboración.

6. Ser realista

Los problemas de los pacientes son cada vez más complejos y polifacéticos, el tiempo escaso, los recursos mínimos y las energías emocionales y físicas de los odontólogos están excesivamente exigidas; por otra parte, las demandas burocráticas pueden ser a veces abrumadoras. Es necesario, para sobrevivir, ser realista sobre lo que un odontólogo puede lograr en el modelo centrado en el paciente, dadas las limitaciones humanas. Ser realista im-

plica no abordar utopías de salud, sino saber a qué está dispuesto un paciente, cuál es su compromiso y con qué recursos se cuenta.

Tiempo y oportunidad

Afirmamos que las consultas en las cuales se logra la comprensión de la dolencia y la enfermedad, el conocimiento de la persona total del paciente y que entre odontólogo y paciente se establezca un campo común no son necesariamente entrevistas de larga duración. Tomarse el tiempo necesario para entrevistar al paciente antes de proceder a revisarle la boca puede darle al odontólogo mucha información sobre la persona, su contexto, la visión acerca del problema que lo hace consultar, etc.

No todas las áreas de los problemas que lleva el paciente se exploran en cada visita. Justamente, uno de los puntos fuertes del odontólogo general o de familia es la atención longitudinal del paciente, lo cual le da la posibilidad de explorar problemas complejos a lo largo del tiempo. Al quedar establecida una relación cercana y de confianza entre odontólogo y paciente, se puede contar con mayor adherencia a los tratamientos y mejor conocimiento del paciente como un todo.

Si bien no es necesario ocuparse de todos los problemas del paciente en cada consulta, sí es necesario poder reconocer cuándo un paciente necesita más tiempo. Si un paciente se presenta con múltiples problemas, es necesario establecer cuáles son los aspectos o asuntos que más presionan en ese momento. Esto requiere saber establecer prioridades, guiándose por las mayores preocupaciones del paciente y por la evaluación de la gravedad potencial de los problemas. Cuando se establecen prioridades, se trata de resolver de forma efectiva el problema más acuciante y dejar para los problemas pendientes la expectativa de ocuparse de ellos en sucesivas citas.

SEGUNDA PARTE: LA ENTREVISTA CLÍNICA Y LA RELACIÓN PACIENTE-PROFESIONAL

La entrevista clínica es el proceso de comunicación entre el odontólogo y el paciente, en el marco del desarrollo de su profesión. Entendemos por comunicación, la interrelación entre al menos dos personas que intercambian mensajes y consiguen hacerse conscientes recíprocamente de sus sentimientos e ideas por medio de expresiones verbales y no verbales. Con frecuencia, es tan importante lo que se dice como la forma de decirlo y lo que no se dice como lo que se hace explícito.

De la calidad del proceso dependerá que ambos protagonistas sean capaces realmente de comprenderse, de conocer las necesidades y posibilidades de cada uno y de ayudarse. Tomando la propuesta de centrarse en el paciente, la entrevista es de vital importancia para crear un buen vínculo paciente-profesional y obtener los datos necesarios para considerar al paciente en su totalidad, con sus problemas bucales comprendidos dentro de un contexto mayor: la vida total del paciente.

Para atender a los que lo consultan, el odontólogo debe poseer habilidades técnicas, conocimiento científico y calor humano. Sin calidad humana no hay calidad técnica. La entrevista clínica requiere conocimientos y habilidades y en ella el odontólogo también debe ser capaz de transmitir su humanidad al paciente. Los odontólogos atienden a todo tipo de personas, independientemente de su edad, sexo o problema.

La primera entrevista

La primera entrevista que se mantiene con una persona que viene a solicitar los servicios del odontólogo es de suma importancia. En ella se establecen las pautas de lo que será en el futuro la relación paciente-profesional, se define el estilo de relación que se tendrá con la persona y se comenzará a crear el vínculo empático, clave del éxito en la relación y el tratamiento.

Mendez Alí, en su texto sobre la relación paciente-profesional, describe la entrevista como "un proceso de interacción social, por medio del cual dos personas entran en contacto y se comunican". Este proceso debe incluir un conjunto de factores que deben ser considerados para que la relación paciente-profesional se lleve a cabo adecuadamente. Algunos de estos factores son:

1. La relación entre el profesional y el paciente es asimétrica, uno acude en busca del saber y de la pericia técnica del otro.
2. En la primera entrevista se expone tanto la historia personal y odontológica del paciente como se pone en juego la historia personal del odontólogo.
3. Siempre hay reacciones imprevisibles en la persona durante la entrevista. Como es imposible planificarla en su totalidad, el odontólogo debe ser capaz de enfrentar situaciones que se salgan de su plan de entrevista.
4. El entrevistado puede omitir información o no decir toda la verdad en la entrevista. Además, habrá información que dará por conocida por el odontólogo (pese a no mencionarla).
5. Toda conducta del entrevistado o del entrevistador modifica el campo de la entrevista, por lo que ambos se influyen recíprocamente.
6. Las condiciones internas del entrevistado (miedo, ansiedad, rechazo) influyen en la entrevista y en el odontólogo.

Existen varios tipos de entrevista: dirigida, semidirigida y no dirigida.

La entrevista que podría adecuarse mejor a las necesidades del odontólogo en el primer encuentro es la entrevista semidirigida.

La entrevista dirigida consta de un cuestionario cerrado de preguntas a las que el entrevistado responde sin poder agregar nada. Este tipo de entrevista puede interferir en el intercambio libre de información y se podría perder información valiosa si las preguntas incluidas en el cuestionario no son suficientes.

La entrevista no dirigida comienza con una pregunta abierta y desestructurada, como por ejemplo "¿por qué consulta usted?". Luego se escucha al entrevistado, solo acotando frases como "sí", "continúe", "lo escucho", etc. Este estilo de entrevista es bastante libre y desestructurado, inadecuado para recoger la información que el odontólogo precisa del paciente en el primer contacto.

La entrevista semidirigida comienza también con una pregunta abierta, como "¿qué puedo hacer por usted?". Luego se deja que el entrevistado hable libremente y se exprese, y se va ampliando o acotando la información con posteriores preguntas formuladas por el entrevistador, que llevan al entrevistado por la dirección en la cual el profesional orienta la entrevista en función de obtener la información que precisa del entrevistado (ocupación, historia odontológica previa, ansiedades, etc.).

En la primera entrevista se obtienen datos generales del paciente, su historia odontológica previa, sus expectativas

respecto del tratamiento, sus dudas, temores, resistencias y preferencias. Toda esta información podrá ser tomada en cuenta por el profesional para establecer el estilo de relación y el marco de los futuros encuentros y sentará la base de la relación paciente-profesional. Dicha relación debe estar basada en la confianza mutua y la empatía aportada por el profesional, ambos elementos indispensables para lograr un tratamiento satisfactorio tanto desde el punto de vista del odontólogo como del paciente.

A menudo, la forma de realizar y desarrollar la entrevista clínica por parte el odontólogo se ha considerado innata, relacionada con las dotes relacionales del profesional y sus características personales. Su personalidad y forma de ser, su estado de ánimo y otros factores, influyen de manera importante en el encuentro paciente-profesional. Pero existen determinadas técnicas y recomendaciones que pueden mejorar la capacidad para realizar entrevistas clínicas. La forma de iniciar la relación con un paciente, de obtener información mediante la conversación y la exploración, la capacidad para hacerse entender, la habilidad para la negociación y el compromiso con las recomendaciones que se hacen, la sensibilidad hacia los problemas del paciente, la habilidad para que los problemas de la práctica diaria no alteren en exceso al profesional, no son solo naturales sino que pueden mejorarse mediante formación y prácticas encaminadas a la modificación de las actitudes y hábitos cotidianos del profesional.

La entrevista clínica es un proceso en el que dos o más personas entran en comunicación. Los elementos fundamentales son el odontólogo y el paciente. El odontólogo, como persona que tiene los conocimientos y medios para resolver o aliviar los problemas relacionados con la salud bucal que llevan al paciente a la consulta. Además del odontólogo y el paciente, pueden intervenir en la entrevista clínica, de forma más o menos activa, otras personas relacionadas con el odontólogo (asistente dental, secretaria, otros colegas) o con el paciente (padres, acompañantes, cuidadores).

El paciente anciano

Un anciano es una persona mayor de 65 años. Este paciente ya ha tenido a lo largo de su vida muchas experiencias odontológicas y, por las características propias de su edad, posee uno o varios problemas en diferentes áreas de su vida: social, familiar, física, económica.

Durante esta etapa de su vida se jubila, sufre cambios de residencia, laborales, sociales y familiares. A medida que su autonomía se ve más limitada, acude a la consulta acompañado por algún familiar o persona que lo cuida.

El odontólogo, por lo tanto, debe conocer sus diversos problemas para poder abordar el cuidado bucal en forma completa y eficiente. Debe conocer la medicación que toma, qué red social o familiar posee para lograr cumplir un tratamiento y actuar ante una emergencia odontológica.

La confección de una minuciosa historia clínica y el establecimiento de un buen vínculo de confianza con el adulto mayor son los dos elementos esenciales que llevarán a buen puerto la atención, la restauración y el cuidado posterior de la boca.

Los avances tecnológicos y la evolución de los materiales dentales también han dado como resultado que cada vez con más frecuencia se encuentren ancianos con casi todas sus piezas dentarias. Ya no es habitual el anciano desdentado, lo que antes se daba por caries o por enfermedad periodontal. Ahora estos pacientes llegan al consultorio con mayores exigencias y más grandes demandas de soluciones conservadoras, que no siempre pueden resolverse fácilmente.

La odontogeriatría trata no solo la restauración de una pieza dentaria sino problemas como la nutrición y la masticación, en una etapa vital en la que la pérdida de piezas dentarias implica un duelo más que debe asumir (que se suma a los de pérdida del trabajo por jubilación, pérdida del cónyuge, muerte de los amigos).

El profesional no solo debe solucionar problemas en la boca, sino que debe dar un marco apropiado para la atención y contención de aquéllos. El vínculo que se establece entre el profesional y el paciente cobra aquí vital importancia: el anciano que confía, que se siente contenido y que percibe que lo conocen y toman en cuenta en sus experiencias anteriores y sus vivencias, será un excelente paciente. El odontólogo debe orientar un plan de tratamiento lo más personalizado posible, dándole al paciente lo que su condición requiere y no lo que él cree que los pacientes necesitan.

Conocer al paciente es entenderlo en forma total, como una integridad. Abarca aspectos físicos, intelectuales, afectivos y sociales, las actividades que realiza, sus intereses, sus necesidades, y sobre esa base, lo que requiere de su dentadura.

En la confección de una historia clínica completa y minuciosa, se deben incluir datos del grupo familiar, del médico de familia o de cabecera que lo atiende, ya que suelen presentar cuadros sintomatológicos confusos o que requieren la labor conjunta de profesionales en distintas especialidades (odontología, medicina, nutrición, kinesiología). También deben quedar registradas las personas a quienes acudir ante una emergencia que se produzca en el consultorio. Debe consignarse asimismo la medicación que toma, los hábitos alimentarios y de sueño, las actividades que realiza.

Es conveniente que en la primera consulta el anciano esté acompañado por un familiar: los problemas de memoria frecuentes a esa edad le impedirán recordar cómo se ha acordado trabajar, en qué plazos y en qué condiciones. La cordialidad y el afecto son muy importantes en la comunicación con los pacientes, tanto por parte del profesional como de su personal auxiliar (asistentes, secretarias, higienistas, etc.).

Una vez confeccionada la historia clínica, después de hablar con el paciente, en particular sobre sus experiencias odontológicas anteriores, su estado general de salud, sus enfermedades crónicas, los medicamentos que toma habitualmente y sus dosis, su alimentación y, libremente, de sus temores, procederá el profesional a hacer el diagnóstico y plan de tratamiento, que incluya pronóstico y psicoprofilaxis.

El plan de tratamiento se hace junto con el paciente según sus posibilidades y necesidades de acuerdo con el tiempo disponible y que tolere sentado en el sillón, con la posibilidad de movilizarse al consultorio o con la necesidad de programar alguna visita a domicilio, y se lo debe involucrar en el tratamiento.

Resulta importante contar con una buena psicoprofilaxis antes y después de cada sesión y tratamiento de los ancianos (que, al igual que los niños, son más frágiles en su tolerancia al dolor y su paciencia) para poder reducir al mínimo los efectos traumáticos que pudieran despertar los actos odontológicos (cirugías, tratamientos de conducto, prótesis).

Adecuar y ambientar correctamente el lugar de trabajo y la sala de espera favorece la buena relación con el paciente en general, y particularmente con el anciano. A través de la ambientación y decoración del consultorio, los pacientes se forman una idea de cómo es el profesional. Un ambiente cálido y seguro hará sentir al anciano que puede ser bien cuidado en ese consultorio. Algunos ejemplos pueden ser colocar alfombras que no se deslicen, un lugar para colocar los abrigos y bastones, sillas o sillones no muy bajos para sentarse y levantarse con facilidad, colocar en el baño alguna manija para poder asirse con seguridad y en la sala de espera material de lectura atractivo para todos los gustos y edades. La asistente o secretaria deben ser cálidas, recordar el nombre del paciente, saludar con afecto y respeto sin nombres peyorativos como "abuelito" o "mamita". Es conveniente tener a mano el número de una o dos agencias de coches de alquiler con chofer, como taxis o remises, para brindar al paciente un seguro regreso a casa. También puede haber un par de paraguas a mano para ofrecer al paciente desprevenido ante una lluvia repentina. La ambientación y el trato deben sugerir la imagen del cuidado de la persona, no solo de su salud bucal.

Otro tema importante para considerar es el respeto por el turno dado. Esto corre para el paciente, a quien se le debe hacer respetar día y hora de la cita, aunque el paciente mayor acuda con una hora de antelación por su ansiedad. Si el paciente decide no acudir, debe avisar para que ese horario se disponga para otra persona. El paciente debe tener la noción de la responsabilidad por su tratamiento y un aspecto de ello es respetar sus turnos, con la seguridad de que ese turno es de él. El respeto por el horario también corre para el profesional que trabaja con "turnos flexibles", quien por ejemplo cita a tres personas a la misma hora y hace esperar más de una hora en cada visita. El odontólogo debe comprender las molestias que ocasiona a sus pacientes, en particular a los ancianos, que no tienen tanta tolerancia como el adulto.

Por último, debemos considerar el problema que se presenta cuando un profesional se resiste a hacer un tratamiento complejo a un anciano, argumentando que le queda poco tiempo de vida. Éste es un prejuicio que contribuye a desvalorizar a la persona y a su calidad de vida. Si bien se deben considerar cuidadosamente todos los factores adversos por los cuales no hacer este tipo de tratamientos (costos, incomodidad del paciente, largas sesiones, etc.), es importante evaluar todos los aspectos positivos antes de rechazar su realización.

Son tan importantes la excelencia técnica y la actualización en el uso de materiales como establecer con las personas mayores, los ancianos, un buen vínculo afectivo, haciéndoles sentir que se los considera y comprende en su integridad personal. Para lograr este tipo de relación paciente-odontólogo, es primordial que el profesional conozca a fondo las características de este grupo de personas desde todos los puntos de vista: físico, emocional y social.

La relación con los niños

La atención odontopediátrica comienza antes de acudir al consultorio. Empieza cuando la mamá solicita un turno en forma telefónica; en ese momento, se deberá intentar recoger datos como nombre y edad del paciente, nombres de los padres, motivo de la consulta y experiencias odontológicas anteriores, si las hubo. En el cuidado del paciente niño se debe tener en cuenta siempre al adulto que lo acompaña. En general es la mamá o el papá; los padres forman parte importante del tratamiento y deben considerarse especialmente en el momento de establecer vínculos con los niños.

El respeto del horario de atención es primordial en los niños, que poseen muy poca tolerancia a las largas esperas (los primeros encuentros son de 5 minutos como máximo), y lo que menos desea el odontopediatra es sentar en el sillón a un niño cansado y con riesgo de hacer un berrinche por haber tenido que aguardar mucho tiempo en la sala de espera sin ser atendido.

La primera entrevista se realiza con los padres o personas responsables, quienes aportarán datos sobre la historia del niño, sus experiencias anteriores, su dentición y hábitos alimentarios. Los datos que suministran los padres son valiosos, pero también subjetivos; pueden estar teñidos de sus propios temores y sus experiencias anteriores, por lo que también se deben tomar en consideración las expresiones, comentarios y actitudes del niño, que completarán la información.

El primer contacto cumple con el objetivo de conocerse mutuamente, conocer el consultorio y los diferentes aparatos que están allí, como por ejemplo el sillón dental, el eyector de saliva, el torno, las luces, y perder el miedo al profesional que se halla detrás del barbijo, enfundado con guantes de látex. El clima debe ser lo más relajado posible, inclusive se puede organizar la primera visita como un juego, sin siquiera proponerse que el niño abra su boca, pero sí que se familiarice con el profesional y con el entorno del consultorio. Es importante por parte del profesional tener una actitud contenedora hacia el niño y sus padres, así como observar la dinámica familiar, la interacción del niño con sus padres y de ellos hacia el odontólogo.

En la relación del odontopediatra con el niño, tomarán también un rol protagónico la madre o los padres. El tratamiento genera ansiedad tanto en el niño como en su progenitor, y es importante detectar esto y contenerlo, para impedir que la ansiedad del niño se alimente con las ansiedades de la madre, que no desea que el niño sufra o se desborde.

Durante el tratamiento, se irá creando una relación de mayor confianza con el profesional, incluso en pocas visitas ya puede entrar solo en el consultorio y la mamá aguardar en la sala de espera, sin intervenir en el tratamiento. Para lograr esta confianza, se deberán tomar en cuenta factores como el temperamento del niño, cómo reacciona ante el estrés, su grado de maduración, su personalidad. La ansiedad y el miedo se disipan frente a una buena anticipación de todos los movimientos que realiza el odontopediatra, quien los irá informando debidamente paso a paso. De esta manera, permite al niño prepararse para lo que vendrá y manejar mejor sus temores.

La doctora Levin menciona en sus textos sobre odontopediatría algunas cosas a tomar en cuenta con los pacientes cuando son niños, ya que éstos entienden las experiencias odontológicas de manera diferente que los jóvenes o adultos. El niño tiene que estar motivado para situaciones diferentes de su realidad cotidiana, tales como quedarse quieto durante un rato sentado en un sillón dental (incluso acostado); tolerar sonidos fuertes como el del torno o micromotor, elementos y materiales con sabores distintos y que le son extraños, cierto nivel de molestia o dolor (pinchazo de anestesia, obturaciones sin anestesia) y tratar con una o más personas que no le son familiares, como el odontopediatra y su asistente.

El miedo y la ansiedad frente al acto odontológico son algo muy habitual en los niños pequeños. Éstos tienen

miedo a lo desconocido y al daño. El dolor es una experiencia individual muy difícil de comunicar y transmitir, hay diferentes umbrales de dolor y cada niño los percibe de distinta manera. Es importante dejar sentado desde el comienzo de la relación del paciente niño con el odontólogo, que éste contemplará aquellos miedos y mantendrá total comunicación con el niño para ir preparándole el camino de cada etapa del tratamiento ("ahora vamos a poner un poco de aire sobre tus dientes que te va a dar cosquillitas, la pastita que te voy a colocar tiene un sabor extraño y no debes tragarla"). El profesional debe ser muy cuidadoso y permitir al niño tomar confianza a su propio ritmo, ya que si se apresura y fuerza la situación, puede ocasionarle odontofobia por mucho tiempo. Los niños con extrema timidez necesitan un tiempo extra para iniciar un tratamiento; sin embargo, se debe estimular a los padres para que continúen las visitas al consultorio a fin de que el niño se vaya familiarizando gradualmente, hasta que llegue el día en que acepte sentarse en el sillón y dejar que le revisen la boca. El niño expresa su miedo con el comportamiento más que con las palabras, de modo que se deberá estar atento a manifestaciones tales como hacer bromas exageradas, reaccionar con llanto inmotivado, retraerse hacia atrás, enojarse, morder o hasta patear.

Sumado al miedo de los niños, encontramos el miedo de los padres. Éstos se encuentran presentes en muchas de las sesiones odontológicas y transmiten por medio de la voz, la mirada, las actitudes y gestos al niño, sus propios miedos: miedos de sus propias experiencias odontológicas, miedo de que al niño le duela, miedo a las reacciones del niño, entre otros. Estos miedos pueden interferir en el tratamiento, especialmente cuando adoptan conductas como cuestionar el uso de anestesia, la indicación de extracciones y sugerencias sobre otros abordajes una vez que el tratamiento ha sido acordado.

El cuidado de la relación paciente-profesional, cuando el paciente es un niño, será en gran parte responsable del éxito del tratamiento. El vínculo establecido con los padres será de suma importancia para que el niño se afiance en su relación con el odontopediatra y que éste lo acompañe a lo largo de su niñez y de los cambios que irán ocurriendo en su boca en estos importantes años de su vida.

El miedo y la odontofobia

Muchos pacientes que acuden al consultorio han tenido que vencer algunos temores para poder dejarse atender por el odontólogo. Tienen problemas bucales que deben ser resueltos, pero hay muchos factores que les generan resistencia a ser tratados en el consultorio. El principal factor es el miedo. Miedo al dolor, a las agujas, al torno, a perder el control, a sentirse "clavado" en el sillón dental.

El miedo frente al tratamiento odontológico puede ser conocido o no por el paciente, pero en general está determinado por una experiencia odontológica previa negativa. Haber tenido dolor en tratamientos anteriores, terminar perdiendo una pieza dentaria, no haber sido bien informados sobre las consecuencias de un tratamiento, pueden dejarle al paciente el temor o la resistencia a ser tratado en situaciones posteriores.

En algunos casos, las personas evitan pisar un consultorio odontológico porque sus miedos son tan grandes que prefieren tener dolor y molestias en su boca antes que atenderse.

El miedo al odontólogo es un sentimiento que debe tenerse muy presente en el establecimiento de un buen vínculo paciente-profesional. La confianza que se deposita en el profesional, un entorno tranquilo y predecible, un consultorio organizado, la seguridad que transmite el profesional, todos son factores que favorecen la desaparición de los miedos.

Entre los temores más comunes que sufren las personas frente al cuidado bucal están los siguientes:

- *Miedo al odontólogo*: miedo al profesional, al poder que posee sobre los pacientes cuando están indefensos sentados en el sillón dental. Miedo a que haga cosas que las personas no consienten que se las hagan. En estos casos, el profesional puede hablar con el paciente para disipar muchas dudas, preguntarle a qué le teme y discutirlo antes de comenzar el tratamiento.
- *Mis dientes son lo peor que el dentista ha visto*: es un miedo muy común y el principal factor de no acudir al consultorio. Hay personas que se avergüenzan tanto de sus dientes que no quieren abrir sus bocas durante la consulta. El uso del humor y una buena cuota de paciencia dan buenos resultados en estos casos. No conviene avasallar al paciente ni presionarlo a hacer algo que lo avergüence más, de lo contrario se puede perder un paciente antes de comenzar a tratarlo.
- *Colocar cosas en la boca*: es otro miedo muy frecuente. La colocación de pastas de sabores extraños, rollos de algodón, instrumental, puede generar mucho temor. En estos casos, cabe recordarle al paciente que todo el día estamos colocando cosas en nuestras bocas: desde comida y bebida, caramelos o chicles, pasta dental y cepillo. De pequeños, fueron introduciendo gradualmente el uso de cuchara, vaso, cepillo dental, por lo tanto en estos casos el profesional también deberá actuar mesuradamente y, con previas explicaciones, ir introduciendo elementos e instrumentales en la boca despacio y cuidadosamente.
- *Miedo al dolor*: la odontología ha avanzado tanto en los últimos años que ya podemos hablar de un alto porcentaje de tratamiento sin molestias ni dolor. El paciente podrá conocer todos los avances que se han hecho en el área de anestesia bucal si el profesional se toma el tiempo de explicárselo o de ir anestesiando gradualmente las zonas requeridas para el tratamiento.
- *Miedo a las agujas*: este miedo se relaciona con el anterior. Se puede colocar gel o aerosoles para dormir un sector y luego aplicarle la aguja con el tubo de anestesia. Existen hoy en día diversos tratamientos efectivos para controlar y superar el miedo a las agujas, como TFT, EMDR, desensibilización sistemática, que realizan especialistas en el tema (por lo general, psicólogos o psiquiatras), que pueden recomendarse en casos extremos de fobia a las agujas.
- *Sentirse clavado en el sillón dental*: la sola idea de sentirse atrapado y restringido en los movimientos durante un tiempo considerable mientras se está sentado en el sillón dental puede generar un intenso miedo o gran ansiedad. En estos casos, suele ayudar decirle al paciente que, si siente mucha ansiedad, se le permite levantarse o que se mueva un poco en determinados momentos del tratamiento. Dar cierta libertad de movimiento puede ayudar a aliviar este miedo. Se le puede recordar al paciente que acudió por voluntad propia para ser tratado, que puede haber una sensación de incomodidad, pero que es libre de retirarse del consultorio en cualquier momento y que no existe verdaderamente el hecho de estar "clavado al sillón".

Algunas personas no son conscientes de padecer miedo ante el acto odontológico, hasta que se enfrentan a uno. Es posible hacer una detección temprana de las personas que pueden padecer odontofobia simplemente observando algunas señales en ellas: evitar hablar de odontólogos o de tratamientos, taparse la boca al hablar con otros o al sonreír, tener problemas para comer y no hablar de ellos, automedicarse analgésicos ante el dolor en la boca, no sonreír nunca para evitar mostrar los dientes, soñar con dientes. Observar estas señales no implica necesariamente que estamos frente a una persona con odontofobia, pero en general las personas con miedos presentan estas conductas.

CONCLUSIÓN

A lo largo del capítulo se ha explorado el modelo de *odontología centrada en el paciente*, una forma de trabajar con el paciente con eficacia y precisión en los tratamientos, pero sin perder de vista que el profesional está tratando con personas totales, con una historia personal, que sufren, tienen temores y ansiedades. La entrevista clínica es la forma de comprender todos estos aspectos de los pacientes y le dará al odontólogo la información necesaria.

BIBLIOGRAFÍA

Aberasturi A. La importancia y el significado de la dentición en el desarrollo humano. Odontología Panamericana 1973; 1:1-14.

Aberasturi A. Trastornos emocionales en el niño vinculados con la dentición. Buenos Aires, Revista Odontol Arg 1951; 39(8):357.

Cantale C. Medicina centrada en el paciente. Bibliografía Curso de Medicina Familiar Shering Plough, clase 3, mayo de 2003.

Código de Ética del Colegio de Odontólogos de la Pcia. de Buenos Aires.

Entrevista e Historia Clínica, en: El Médico Interactivo. www.medynet.com/elmedico/aula2003, julio de 2003.

Kreisler D. Relación paciente-profesional: La odontología frente a los cambios operados en el mercado actual de salud. En: http://freeservers.com/relacionpp.htm, julio de 2003.

Levin L. ¿Qué significa el diente para el ser humano? Apuntes sobre odontopediatría 2003.

Levin L. Primera entrevista. Plan de tratamiento. La consulta de urgencia. Apuntes sobre odontopediatría 2003.

Levin L. El miedo al dentista y cómo manejarlo. Apuntes sobre odontopediatría 2003.

Méndez Alí R. Relación paciente-profesional, cap. 3. En: Barrancos Mooney JC. Operatoria dental: Restauraciones. Buenos Aires, Editorial Médica Panamericana, 1988.

Roisimblit R, Paszucki L. La atención odontológica del anciano. En: www.dentistasperu.com, julio de 2003.

Solecki A. www.beyondfear.org, www.simply4u.co.uk, julio de 2003.

Vargas P. Medicina centrada en el paciente. Centro Privado de Medicina Familiar, material de capacitación profesional, 2001.

Weston, Mc Whinney et al. Patient Centered Medicine - Transforming the clinical method. Sage, 1995.

9

Radiología en operatoria dental

Hugo Dagum y Hugo M. Dagum (h.)

INTRODUCCIÓN

Uno de los vacíos más importantes que llenó la radiología como aliada de la práctica odontológica fue el de la detección de la caries dental y la posibilidad de determinar el grado de destrucción y penetración de cada lesión. Los exámenes radiográficos permiten identificar lesiones cariosas que de otro modo podrían pasar inadvertidas en un examen clínico exhaustivo.[1,2] De todas formas, las radiografías dentales por sí no son definitivas, dado que muchas lesiones incipientes no se visualizan con facilidad.[3] Por consiguiente, para detectar las caries dentales se debe recurrir tanto a la exploración clínica como a los estudios radiológicos.

La operatoria dental utiliza a las imágenes como complemento del diagnóstico clínico, en la detección de caries y fracturas dentarias, y también en la evaluación de los distintos tipos de restauraciones.

Los exámenes intrabucales constituyen el eje central de la radiología en operatoria dental. Existen tres tipos de técnicas intrabucales: las periapicales, las de aleta mordible o bitewing y las oclusales. Una radiografía seriada de la boca completa consiste en proyecciones periapicales y de mordida (bitewing). Si la exposición y el procesado son correctos, nos brindarán considerable información diagnóstica para complementar el examen clínico, tal como detección de lesiones de caries incipientes, pérdida precoz de hueso alveolar o análisis de cambios óseos esponjosos asociados con lesiones periapicales precoces.

Pese a que las radiografías panorámicas no son tan adecuadas para estos fines por no presentar una resolución alta, la experiencia indica que éstas pueden ser muy útiles en una serie de tareas diagnósticas específicas, especialmente por permitir la amplia cobertura anatómica de los maxilares, hecho que permite la utilización de esta técnica como complemento de los exámenes intrabucales a la hora de iniciar un tratamiento integral.

El uso de radiografías debe hacerse solo cuando exista necesidad clara de la información que éstas proporcionan. Por lo tanto, la frecuencia de los exámenes variará con las circunstancias individuales de cada paciente.

CONSIDERACIONES GENERALES SOBRE TÉCNICA Y PROCESADO

Los detalles específicos de cada técnica en particular carecerían de sentido si no se tomara en cuenta una serie de consideraciones previas, sin las cuales la efectividad diagnóstica de aquéllas podría verse alterada.[4]

Siempre es de gran utilidad recordar algunos factores relacionados con las técnicas en general, tales como la posición del operador y del paciente, la actitud de ambos y las características anatómicas que puedan presentar cada boca y sus distintos sectores. En el caso del operador, la posición deberá ser la que garantice las máximas condiciones de seguridad para no recibir o absorber radiación, siempre por detrás del sentido de la dirección de los rayos, con delantal plomado para el paciente y el operador, en caso de no contar este último con biombo plomado. Por razones de seguridad, no es conveniente sostener la película en la boca del paciente.

Respecto de la posición del paciente, en las técnicas periapicales de maxilar superior y en la de bitewing, el plano oclusal debe estar paralelo al piso; esto se logra colocando la cabeza con el plano determinado por el tragus y el ala de la nariz (plano de Camper) orientado de esa forma. En cambio, cuando se realizan técnicas periapicales para el maxilar inferior, para que el plano oclusal de esa arcada dentaria sea paralelo al piso, se llevará ligeramente la cabeza hacia atrás, de manera que el plano que va del tragus a la comisura de los labios se encuentre horizontal (fig. 9-1).

La actitud del paciente debe ser confortable, mientras que el odontólogo deberá observar si la persona está distendida y serena o inquieta y nerviosa, agresividad que, generalmente, es una actitud defensiva, de temor. La colocación de la película en la boca debe estar planificada previamente, para realizarla con seguridad y con la menor cantidad de movimientos posibles; nunca de manera forzada, para evitar efectos desagradables, que luego son un impedimento y hacen muy difícil o imposible continuar.

Es un hecho que existen personas con mayor sensibilidad bucal que lo habitual, pero lo que dificulta nuestra tarea se relaciona en la mayoría de los casos con dos factores: 1) actitud psíquica de rechazo que obedece a distintas razones, previas a la visita; 2) maniobras del operador que provocan reflejos de náuseas o dolor. Es fundamental no apresurarse ni tomar medidas sin seguridad o el adecuado convencimiento, dado que, en ese caso, generalmente se fracasa.

Las características anatómicas varían en cada paciente; los casos que se dan más habitualmente son: paladares planos o profundos, piezas retenidas por lingual, torus palatinos, malposiciones dentarias que producen apiñamientos, palatoversiones, intrusiones o extrusiones, formas de arcadas estrechas, amplias o con ángulos marcados, torus mandibulares, etc., accidentes que obligan a variar nuestra técnica. A partir de estas consideraciones, que no por básicas dejan de ser importantes, comienza la toma de radiografías. Exige mucha concentración y conocimientos, que generalmente exceden la simple consideración de algunas angulaciones como solución universal.

A

B

Fig. 9-1. A. Posición de la cabeza para el maxilar superior con el plano de Camper (tragus y ala de la nariz) paralelo al piso. **B.** Para el maxilar inferior, el paciente debe reclinar la cabeza hacia atrás, de modo que el plano que va del tragus a la comisura bucal se encuentre paralelo al piso.

Por último, deseamos recordar que se trabaja con radiaciones ionizantes; debemos ser extremadamente cautos y responsables.

Por otra parte, aunque el procesado de las películas puede proporcionar radiografías de excelente calidad, la falta de atención a los detalles causa muchos problemas y puede conducir a imágenes no óptimas para el diagnóstico.[5] Las radiografías de mala calidad contribuyen a pérdida de información diagnóstica y consumen tiempo del profesional y del paciente. El cuadro 9-1 detalla una lista de las causas más comunes de radiografías defectuosas. Las medidas necesarias para la corrección de estos defectos son evidentes.

Cuadro 9-1. *Causas más comunes de radiografías defectuosas*

1. Radiografías claras
   a. Errores del revelado
      (1) Subrevelado
         (a) Temperatura demasiado baja
         (b) Tiempo demasiado breve
         (c) Termómetro inexacto
      (2) Solución reveladora agotada
      (3) Revelador diluido o contaminado
      (4) Fijado excesivo
   b. Subexposición
      (1) Intensidad insuficiente
      (2) Tensión insuficiente
      (3) Tiempo de exposición insuficiente
      (4) Distancia foco-película excesiva
      (5) Paquete radiográfico invertido en la boca
2. Radiografías oscuras
   a. Errores del revelado
      (1) Sobrerrevelado
         (a) Temperatura demasiado alta
         (b) Tiempo demasiado largo
      (2) Concentración del revelador demasiado alta
      (3) Fijado inadecuado
      (4) Exposición accidental a la luz
      (5) Luz de seguridad incorrecta
   b. Sobreexposición
      (1) Intensidad excesiva
      (2) Tensión excesiva
      (3) Tiempo de exposición excesivo
      (4) Distancia foco-película insuficiente
3. Manchas o líneas oscuras en la radiografía
   a. Contaminación por huellas digitales
   b. Envoltura de papel negro adherido a la superficie de la película
   c. Película en contacto con el tanque o con otra película durante el fijado
   d. Película contaminada con revelador antes del procesado
   e. Curvatura excesiva de las placas
4. Manchas claras en la radiografía
   a. Película contaminada con fijador antes del procesado
   b. Película en contacto con el tanque o con otra película durante el revelado
5. Manchas amarillas o pardas en las radiografías
   a. Revelador agotado
   b. Fijador agotado
   c. Lavado insuficiente
   d. Soluciones contaminadas
6. Radiografías borrosas
   a. Movimiento del paciente
   b. Movimiento del cabezal del tubo de rayos X
   c. Doble exposición
7. Radiografías con imágenes parciales
   a. Parte superior de la película no sumergida en la solución de revelado
   b. Mala alineación del cabezal del tubo de rayos X (imagen colimada)

TÉCNICAS INTRABUCALES DE USO EN OPERATORIA DENTAL

Radiografías periapicales

Existen dos técnicas de proyección intrabucal para las radiografías periapicales: la del paralelismo o cilindro largo y la de la bisectriz o cilindro corto. La mayoría de los clínicos prefieren la técnica del paralelismo debido a que ésta proporciona una imagen menos distorsionada de la dentición.[6] Sin embargo, las variaciones morfológicas en la boca de los distintos pacientes, e incluso dentro de una misma cavidad bucal, plantean una amplia variedad de problemas geométricos, que muestran las ventajas y los inconvenientes de cada técnica y obligan a modificarlas de manera continua para adaptarlas a las circunstancias concretas.[7] Algunas veces la configuración anatómica de los maxilares impide aplicar estrictamente el concepto de paralelismo; en ese caso, deberán introducirse ligeras modificaciones dentro de límites aceptables. Si estas limitaciones anatómicas son extremas, se deberá recurrir a algunos principios de la técnica de la bisectriz para lograr la colocación requerida de la película y determinar la angulación vertical del tubo.[8]

Técnica del paralelismo o cilindro largo

La esencia de esta técnica (también conocida como técnica de Fitzgerald o de ángulo recto) radica en que la película radiográfica se mantiene paralela al eje mayor de los dientes y el rayo central se dirige en forma perpendicular a ambos, formando un ángulo recto con los dientes y la película (fig. 9-2). Esta orientación permite minimizar la distorsión geométrica,[9] lo que se logra aún más al alejar la fuente emisora de rayos X (40 cm) ya que los rayos que llegan al objeto son los rayos centrales, aproximadamente paralelos, y se eliminan en gran medida los divergentes, que producen aumento y distorsión de la

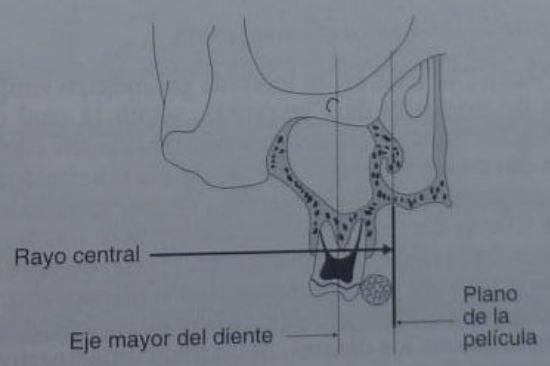

Fig. 9-2. Técnica de cilindro largo. Se ilustra el paralelismo entre el eje mayor de la pieza dentaria y la película. El rayo central incide en forma perpendicular a ambos.



Fig. 9-3. A. Posicionadores de película. Instrumentos XCP: dispositivo para proyecciones anteriores (*izquierda*); dispositivo para proyecciones posteriores (*derecha*). **B.** El cilindro localizador del cabezal del tubo de rayos X se coloca contra el anillo del soporte portapelícula, el cual guía en forma automática el punto de entrada del rayo central.

imagen. Estos factores conducen a la obtención de imágenes con menor ampliación y mayor definición.

El rayo central debe ser tangente a las caras proximales de los dientes e incidir a nivel de las crestas óseas interalveolares en forma perpendicular a las piezas dentarias y a la película.[10] Para obtener el paralelismo entre los dientes y la película, se pueden utilizar diferentes métodos que ayudan a colocar en posición correcta el paquetillo radiográfico y a mantenerlo en su sitio. El más común consiste en la colocación de un rollo de algodón entre el lado sensible del paquete radiográfico y las caras linguales de las coronas de las piezas dentarias, haciendo sostener al paciente con sus dedos pulgar o índice. También pueden emplearse soportes especiales para cumplir con los requisitos de la ubicación de la película y de su mantenimiento, además de mejorar las relaciones de paralelismo, proporcionando una imagen con menor grado de ampliación.[11] Estos posicionadores poseen, además del dispositivo para el mantenimiento de la película radiográfica, un anillo localizador que facilita la determinación de los ángulos verticales y horizontales y la del área de incidencia del haz de rayos X (fig. 9-3). Existen diferentes modelos de soportes portapelícula, de los cuales se recomiendan los instrumentos XCP (Rinn Corp., Elgin, IL, USA)[12] o los instrumentos Precision (Isaac Masel, Philadelphia, USA), con colimador rectangular que limita el tamaño del haz de rayos en la cara del paciente al tamaño de la radiografía.

Técnica de la bisectriz o cilindro corto

Esta técnica se basa en un teorema geométrico simple, la regla de isometría de Cieszynski, según la cual dos triángulos son iguales cuando poseen un lado en común y tienen dos ángulos iguales. En radiología odontológica, este teorema se aplica del siguiente modo: se coloca la película lo más cerca posible de la superficie lingual de los dientes, apoyada en el paladar o en el piso de boca. El plano de la película y el eje mayor de los dientes forman un ángulo con su vértice en el punto donde la película entra en contacto con los dientes. Si un plano imaginario bisecciona ese ángulo, forma dos ángulos congruentes con un lado compartido (la bisectriz imaginaria). El rayo central incide a nivel de los ápices dentarios en forma perpendicular a dicha bisectriz (fig. 9-4), completando el tercer lado de los dos triángulos, los cuales son rectángulos y congruentes con los lados correspondientes iguales. Estos lados están representados por el eje mayor del diente y el eje mayor de la película; en consecuencia, las imágenes obtenidas en la película cuando se satisfacen esas condiciones tienen en teoría la misma longitud que el objeto proyectado. Además, el rayo central debe ser tangente a las caras proximales para evitar superposiciones dentarias.

El método más común para sostener las películas en la cavidad bucal consiste en emplear el dedo índice del paciente, apoyándolo sobre la superficie lingual. También pueden utilizarse los sostenedores portapelícula. Uno de los más sencillos es el soporte Snap-A-Ray, de Rinn,[13] con un extremo que posiciona la película en el sector anterior y el otro que hace lo mismo en el sector posterior (fig. 9-5). En la zona anterior, el soporte es mantenido en posición por el paciente; mientras que para la zona posterior puede ser tenido por el paciente con sus dedos o bien mordiendo sobre él.

Indicaciones de los exámenes periapicales: técnicas de la bisectriz y del paralelismo

A pesar de las facilidades de ejecución de la técnica de la bisectriz, que hacen de ésta la más utilizada por la ma-

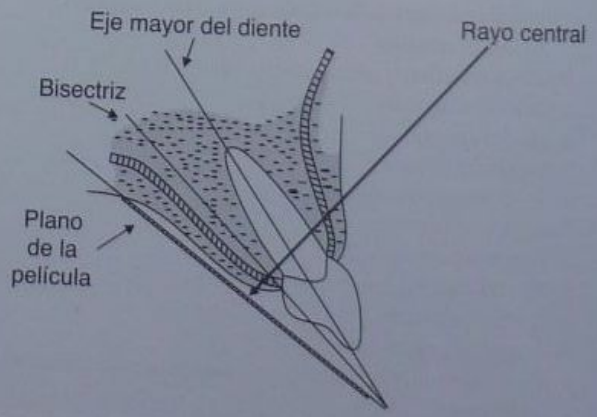

Fig. 9-4. Técnica de cilindro corto. El rayo central incide perpendicular a la bisectriz del ángulo formado por el eje mayor del diente y la película.



Fig. 9-5. Sostenedor Snap-A-Ray de cuyos extremos se posiciona la película para el sector posterior (*arriba*) o el sector anterior (*abajo*). También sirven para bitewing.

Fig. 9-6. Radiografía periapical. En ella puede visualizarse una restauración en el segundo molar con caries recidivante en el margen cervicomesial.

yoría de los odontólogos, la técnica del paralelismo presenta una serie de ventajas, ya señaladas, que la convierten en la técnica de elección en operatoria dental.

El objetivo principal del examen radiográfico periapical, utilizando una u otra técnica, es el de proporcionar una visión de conjunto de las estructuras componentes del órgano dentario y la región periapical.

Los aspectos más importantes que podrán ser señalados a través del examen radiográfico periapical en operatoria dental son:

A. La presencia de pequeños cambios coronarios, como los procesos de caries en las fases iniciales, cuyo examen clínico no nos da una buena visión.
B. La existencia de recidivas de caries debajo de las restauraciones también podrá ser detectada por el examen intrabucal periapical, principalmente cuando utilizamos la técnica del paralelismo (fig. 9-6).
C. Cambios en el estado de las crestas alveolares, lesiones de furcación, el ancho del espacio del ligamento periodontal, la presencia de cálculos.
D. Pequeñas alteraciones estructurales de los tejidos dentinarios y pulpares, tales como mineralizaciones, nódulos pulpares, etc.
E. Lesiones patológicas periapicales.
F. Anomalías dentarias, microdoncias, dilaceraciones, dens in dente, reabsorciones dentinarias externa e interna, amelogénesis y dentinogénesis imperfecta, etc.

Radiografías de aleta mordible (bitewing)

También llamadas interproximales, fueron introducidas por Raper en 1925.[14] Estas radiografías incluyen las coronas de los dientes superiores e inferiores y el tercio cervical de las crestas alveolares en la misma placa. Sirven particularmente para detectar caries interproximales en estadios precoces de desarrollo, antes de hacerse clínicamente aparentes (fig. 9-7).

Gracias al ángulo de proyección horizontal, pueden revelar recidivas de caries por debajo de restauraciones, que quizás escapen al reconocimiento en las proyecciones periapicales. También son útiles para evaluar el estado de las estructuras periodontales, dado que proporcionan una buena perspectiva de la cresta ósea alveolar, y a su vez, resultan efectivas para detectar depósitos de cálculo en los espacios interproximales.

Las películas utilizadas poseen una aleta para morder del lado sensible del paquete radiográfico. El tamaño puede ser de 2,5 × 5 cm, en cuyo caso se realizará una sola proyección para todo el sector posterior (molares y premolares), o bien películas periapicales de 3 × 4 cm. (adultos) y 2 × 3 cm (niños), a las cuales se les adosará una aleta de cartón en el lado sensible (fig. 9-8). En ese caso, es conveniente realizar dos proyecciones de cada lado en adultos, una para premolares y otra para molares; mientras que en los niños de 12 años o menos suele ser suficiente una placa por cuadrante. También pueden ser utilizados posicionadores de mordida, como el XCP, para su mantenimiento en la cavidad bucal. El rayo central deberá ser tangente a las caras proximales, incidiendo a nivel del plano oclusal (aleta) con una angulación de +8° a +10°, para proyectar el haz paralelo al plano de oclusión (fig. 9-9), factor que minimiza la superposición de las cúspides opuestas en la superficie de oclusión y mejora así la probabilidad de detectar lesiones precoces en ese plano.

Se calcula que las radiografías de mordida tienen una exactitud general para la detección de caries de 40% a 65%. La sensibilidad de las radiografías panorámicas pa-

A

B

Fig. 9-7. A. Radiografía de aleta mordible de un paciente con agenesias, en la cual se observan caries proximales incipientes en los segundos premolares superiores. **B.** Radiografía bitewing de un niño de 4 años donde se observan caries proximales en molares.

Fig. 9-8. Películas radiográficas para técnica de bitewing. *Izquierda*, paquetillo radiográfico de 2,5 × 5 cm para molares y premolares con aleta mordible en lado sensible del film. *Derecha*, paquete de 3 × 4 cm (periapical) con asa de cartón que lo envuelve para cumplir la función de soporte cuando el paciente muerde.

Fig. 9-10. Radiografía oclusal del piso de la boca. Obsérvese la extensión bucolingual de una lesión tumoral.

ra el diagnóstico de caries es de 18%, pero se eleva a 41% cuando se combinan con las radiografías de aleta mordible.[15]

Radiografías oclusales

Ofrecen una vista más extensa del maxilar superior e inferior que las películas comunes.

Al proveer imágenes aproximadamente en ángulo recto respecto de las obtenidas con las técnicas intrabucales habituales, representan una ayuda incalculable para determinar la extensión bucolingual de procesos patológicos (fig. 9-10) y ofrecen información adicional en cuanto a la extensión y desplazamiento de fracturas de los maxilares.[16,17]

También ayudan a localizar cuerpos extraños, dientes no erupcionados, raíces retenidas y cálculos en las glándulas salivales.

Radiografías panorámicas

Las radiografías panorámicas permiten visualizar en una única imagen las estructuras faciales, incluyendo los maxilares superior e inferior.

Sus principales ventajas consisten en que presentan una amplia cobertura anatómica con dosis de radiación baja para el paciente y en que pueden usarse en pacientes con incapacidad para abrir la boca o con dificultad manifiesta para soportar películas intrabucales a causa de la sensibilidad.[18]

La principal desventaja es la falta de nitidez, en comparación con las radiografías intrabucales. De este modo, no es tan útil para detectar pequeñas lesiones de caries o procesos periapicales.[19,20] Además, otro inconveniente es la distorsión geométrica y la superposición de las imágenes de los dientes, sobre todo en la región premolar. No obstante, si las radiografías panorámicas se complementan con placas de aleta mordible, se puede obtener un buen examen radiográfico del paciente empleando menos radiación total que con una radiografía seriada intrabucal común.[21]

Sus indicaciones incluyen la evaluación de traumatismos, terceros molares, desarrollo dentario, piezas retenidas, anomalías del desarrollo y grandes lesiones maxilares (fig. 9-11).

RADIOLOGÍA DIGITAL

Desde que Roentgen descubrió los rayos X, hace más de un siglo, comenzaron a surgir algunos efectos perjudiciales ocasionados por su uso indebido.

Paralelamente a la aplicación de medios de protección contra estas radiaciones, nace un nuevo y vasto campo de investigación, en el cual se desarrollan nuevos equipos o

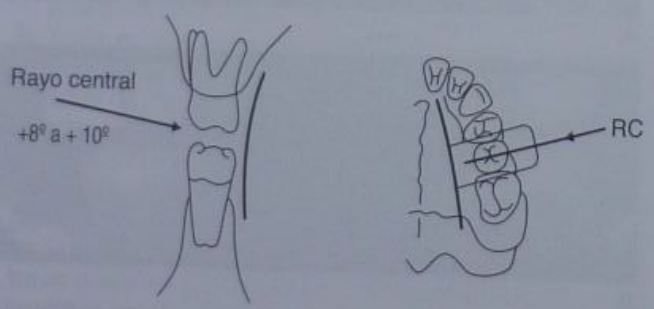

Fig. 9-9. Técnica de aleta mordible (bitewing). El rayo central incide a nivel del plano oclusal (*izquierda*). La angulación horizontal es tangente a las caras proximales (*derecha*).

Fig. 9-11. Radiografía panorámica de los maxilares (donde se ve el mismo caso de la figura 9-10). La amplia cobertura anatómica permite delimitar la lesión en su totalidad.

Fig. 9-12. Equipo dental que posee un monitor donde se observa una imagen radiográfica digitalizada. Folleto Gallus, Mouyen, Cedex, Francia.

accesorios tendientes a disminuir la dosis de radiación a la que estarían expuestos los individuos. Una muestra de ello son las películas radiográficas de diferentes sensibilidades, que disminuyen drásticamente la dosis de exposición, y los nuevos sistemas de diagnóstico por imagen que no emplean radiaciones X, como la resonancia magnética y el ultrasonido. En esta línea de investigación, aparecen los sistemas de radiología digital, fruto de exhaustivos estudios que combinan los rayos X con la informática.

Ahora, si bien la aplicación de esta tecnología estaría especialmente indicada para la endodoncia y la cirugía, en las cuales es necesario ver imágenes radiográficas intraoperatorias en forma inmediata y sencilla, en operatoria dental o en prostodoncia se la puede considerar como una práctica indispensable para muchas situaciones clínicas.

Los primeros sistemas de exámenes digitales surgieron aproximadamente en 1980, con la digitalización de imágenes radiológicas convencionales obtenidas con películas radiográficas. Pero puede decirse que la radiografía intrabucal digital se hizo realidad cuando Trophy Radiologie (Vincennes, Francia) introdujo la radiovisiografía (RVG) (fig. 9-12).[22]

Estos sistemas reemplazan la película radiográfica por uno o varios sensores especiales, los cuales se fabrican en diferentes tamaños: entre 1,33 y 3,51 cm^3 para odontopediatría, 6,2 cm^3 para periapicales y 8,24 cm^3 para aleta mordible o bitewing. En los equipos que traen un único sensor, su tamaño oscila entre 6,17 y 7,2 cm^3 (figs. 9-13 y 9-14).

Para la toma, se procede de igual manera que en una toma habitual con película, según la técnica requerida (fig. 9-15). El tiempo de exposición se reduce entre 50% y 90%, según el equipo de radiología digital.[23] Los datos son transmitidos mediante un cable que conecta el sensor a la computadora. La longitud del cable oscila entre 1,80 y 10,50 m, excepto en el sistema Digora (Soredex, Finlandia), que no utiliza cable.

La imagen obtenida aparece de inmediato en el monitor, eliminándose el tiempo de revelado, y es pasible de modificaciones de cualquier índole (contraste, resolución, tamaño, orientación, colores artificiales, etc.) (figs. 9-16 y 9-17).

Prácticamente, todos estos sistemas permiten la conexión a la computadora central del consultorio o a una

Fig. 9-13. Sensor Sens-A-Ray. Regam Medical System, Sundsvall, Suecia.



A

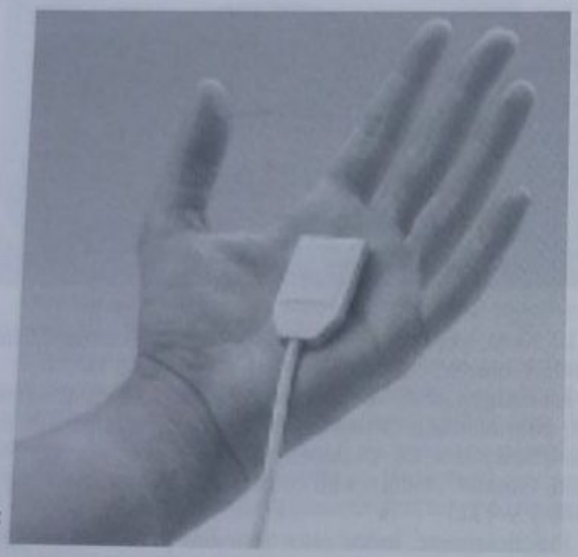

C



B

Fig. 9-14. A. Distintos tamaños de sensores Schick. **B.** Equipo de radiografía digital Schick Technologies Inc. NY, Estados Unidos. **C.** Sensor Gendex, Milán, Italia.

Fig. 9-15. Equipo con dispositivo que relaciona el sensor con el cono localizador (Heliodent DS, Sidexis), Siemens, Bensheim, Alemania (gentileza de Simedent S.A., Buenos Aires).

computadora convencional. Los requerimientos mínimos son un monitor súper VGA, una memoria RAM de 8 megabytes y un procesador 486 DX 2. Las imágenes obtenidas pueden ser transmitidas electrónicamente. Las marcas comerciales más comunes en el mercado se enumeran en el cuadro 9-2.

Básicamente, existen dos tipos de sistemas digitales de radiografías: los sensores tipo CCD conectados al sistema por medio de un cable y los sensores de placa de fósforo fotoactivada (sin cable). Dentro de los primeros encontramos dos tipos: a) un detector de conversión de centelleo (*scintillation conversion detector*) como el CDR (Schick) o el RVG (Trophy), en el cual un centelleador convierte los rayos X en luz visible que es transmitida vía fibra óptica a un chip CCD (*charged coupled device*) y en el que la exposición es mínima; y b) un detector directo CCD como el sistema Sens-A-Ray (Regam)[24] o Visualix (Gendex), en el cual el sensor capta los rayos X directamente. Este método es más barato que el anterior porque no utiliza fibra óptica ni centelleador y posee mayor nitidez pero necesita más tiempo de exposición (cuadro 9-3).[25]

Y el segundo sistema de captura de imagen utiliza una placa óptica que tiene las mismas dimensiones que la película periapical.[26] La adquisición de la imagen por el sistema *Storage Phosphor Screen* se hace por intermedio de una pantalla constituida por placas con sales de fósforo,

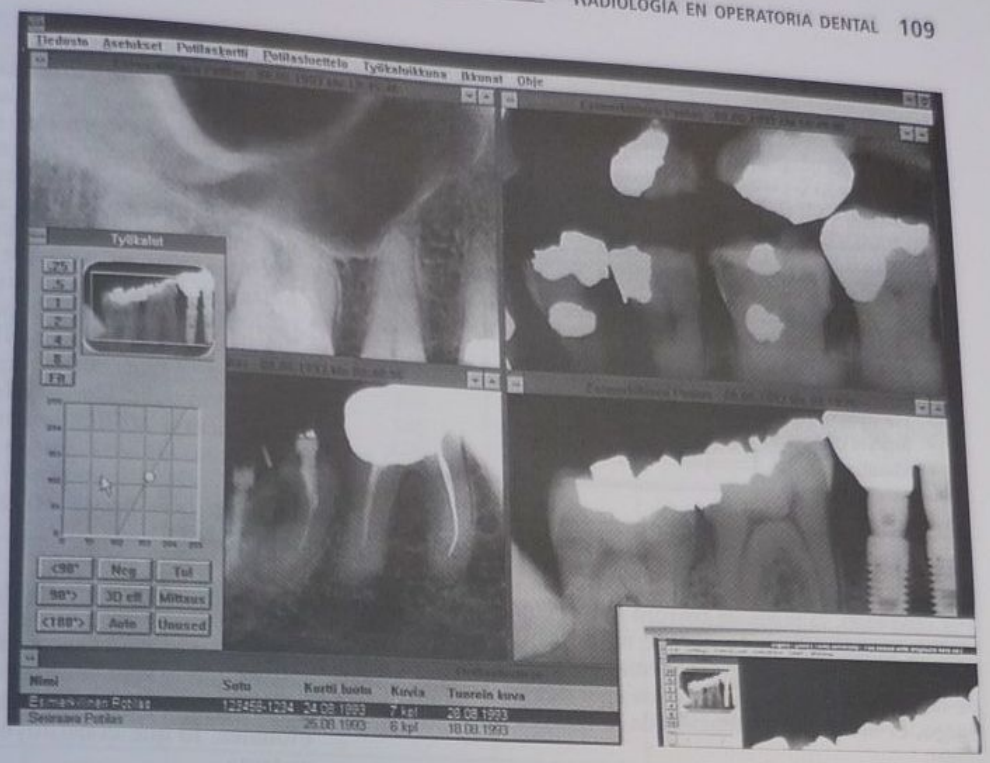

Fig. 9-16. Diversas imágenes radiográficas digitalizadas. Soredex, Helsinki, Finlandia.

como el Digora (Soredex). Esa pantalla se parece a las pantallas reforzadoras de las radiografías extrabucales convencionales y está formada por cristales de fósforo dispuestos sobre una base plástica que, al recibir los fotones de los rayos X, forma una imagen latente. La pantalla se introduce entonces en una unidad lectora láser, que escanea la placa de sales de fósforo y transmite la imagen a la computadora. Este proceso tarda aproximadamente 25 segundos. Una luz de alta intensidad borra la imagen y deja la placa disponible para una próxima toma.[27,28]

Si comparamos los dos procesos, se encuentran en ambos ventajas y desventajas. El sistema de CCD tiene más vida útil porque la placa de fósforo sufre desgaste mecá-

Fig. 9-17. Imagen obtenida y modificada con colores (Heliodent DS, Sidexis), Siemens, Bensheim, Alemania (gentileza de Simedent S.A., Buenos Aires).

Cuadro 9-2. *Marcas comerciales de sistemas de radiografías digitales*

- Trophy RVG (Trophy, Cedex, Francia)
- Schick CDR (Schick Technologies, Inc., Nueva York, Estados Unidos)
- Regam Sens-A-Ray (Regam Medical Systems, Sundsvall, Suecia)
- AcuRay (New Image)
- InstaRay (MedCam)
- Vixa (Gendex)
- Digora (Soredex)
- Flashdent (Villa Sistemi Medicali SRL)
- Sidexis (Siemens)
- Visualix (Gendex, Dentsply)

nico; además, la obtención de la imagen es inmediata. Por otro lado, la placa de fósforo proporciona más facilidad de posicionamiento porque no necesita ningún tipo de cable para conectarse al sistema, lo que constituye una de las grandes desventajas de los aparatos CCD; sin embargo, el tiempo de obtención de la imagen no es inmediato.

Descripción y características de un aparato típico

Tomemos como ejemplo de un aparato típico: el sistema de radiografía dental computarizada CDR Schick (fig. 9-14 B). Este aparato posee las siguientes características:

1. *Variedad de sensores*: cuenta con tres tamaños distintos de sensores: 0, 1 y 2. El sensor N° 0 es para su uso en odontopediatría y posee características únicas; el N° 1, corresponde al tamaño de una placa radiográfica común y el N° 2, al de una placa oclusal. Existen los tamaños 3 y 4, que son para radiografías extrabucales y de ATM. Además, se han desarrollado sensores digitales para radiografías panorámicas.
2. *Tamaño y superficie útil de captación de rayos X*: utiliza para la captura de rayos X casi el 100% de la superficie total de los sensores. El sensor N° 1 tiene la superficie de toma más grande y el espesor más delgado de todos los sistemas de tecnología basada en el uso de CCD (cuadros 9-4 y 9-5).
3. *Agarre del cable al sensor*: el agarre del cable de conexión al sensor, por la cara inactiva, es importante para su ubicación en la boca del paciente y para conseguir una orientación correcta de la imagen radiográfica.
4. *Resolución y calidad de la imagen*: los datos referentes a resolución, relación señal/ruido, rango dinámico y definición se describen en el cuadro 9-6. Los valores altos señalan una buena calidad de la imagen.
5. *Vida útil del sensor*: de acuerdo con los datos comparativos del cuadro 9-4, el sensor CDR posee una vida útil muy larga (400.000 dosis).
6. *Archivo legal*: el software de CDR Schick almacena todas las imágenes (radiográficas y fotográficas) en un formato encriptado especial. No usa formatos convencionales de imagen (JPG, TIF, GIF, BMP, TGA, PCX, etc.) como otros equipos de radiografía dental computarizada. De esta forma, al no poder editarse (modificarse artificialmente) las imágenes desde otros programas (Corel Photo Paint, Adobe Photoshop, etc.), el odontólogo posee un archivo inalterable e inviolable que podrá utilizar ante cualquier requerimiento legal.

Cuadro 9-3. *Comparación entre dos sistemas de radiografías digitales*

	Detector de conversión	*Detector directo*
Exposición	menor	mayor
Medidas del sensor	37 × 24 × 11 mm	41 × 22 × 8 mm
Área activa del sensor	18 × 27 mm	17 × 26 mm
Nitidez	menor	mayor

Ventajas de la radiografía digital

- *Disminución de la dosis de radiación*: estos sistemas posibilitan la reducción del tiempo de exposición hasta un 80%, en comparación con las películas convencionales, lo que constituye la principal ventaja de este sistema.
- *Posibilidad de optimizar las imágenes*: la imagen radiológica digital puede analizarse o modificarse mediante un software adecuado para esta finalidad, que cuenta con numerosos recursos para mejorarla y, además, controla brillo y contraste.
- *Rápida obtención de la imagen*: posibilidad de analizar de inmediato las imágenes, mientras que con el método convencional solo es posible hacerlo después de algunos minutos.
- *Eliminación del procesado (laboratorio)*: resuelve un problema de contaminación ambiental, al eliminar los residuos químicos, ahorrando también los costos de líquidos y accesorios para procesado.[29]
- *Transmisión a distancia*: posibilidad de almacenar las imágenes, imprimirlas –si fuera necesario– y utilizar medios de comunicación, tales como Internet, e-mail, etc., para su envío.[30]

Desventajas de la radiografía digital

- *Costo de equipos y accesorios*: al ser equipos importados, la inversión inicial es elevada; sin embargo, a mediano plazo se amortiza por el ahorro en películas y elementos de procesado.
- *Escasa variedad de tamaño de los sensores*: algunos sistemas cuentan con un solo tamaño de sensor, hecho que se traduce en menor área de alcance; ello obligaría a realizar más de una toma para abarcar la misma área cubierta por una única película periapical, relativizando, de este modo, la ventaja del menor tiempo de exposición.
- *Cables de los sensores CCD*: en algunos casos, su voluminoso calibre dificulta la manipulación; algunas investigaciones demostraron que inducen a un mayor número de repeticiones (28% contra 6% al utilizar películas convencionales). Algunos sistemas son lanzados actualmente con cables más finos y flexibles.
- *Imágenes con menor definición*: la resolución de la imagen es superior en las películas convencionales (12

Cuadro 9-4. *Comparación de tecnologías de sensores disponibles*

	SCHICK Technologies	*PLACA Rx*	*REGAM*	*SOREDEX***	*TROPHY*
Nombre del producto	CDR		Sens-A-Ray	Digora	RVG
Dimensiones externas del sensor (mm)	27 × 19 41 × 23 43 × 29	38,4 × 25,3 40,6 × 24,6 44,3 × 33,1	41 × 21	35 × 26 45 × 35	40 × 24
Dimensiones del área activa del sensor (mm)	20,9 × 14,7 34,6 × 19,2 36,5 × 25,2	34,5 × 21,8 39,6 × 23,9 40,6 × 30,6	26 × 17,3	30 × 21 40 × 30	29,1 × 19,5
Área activa del sensor (mm^2)	307 664 920	752 946 1242	450	630 1200	568
Espesor del sector (mm)	5	1,4	8	1,6	6,95
Resolución (px/mm)*	9-10	> 15	9-10	6	8-10
Relación señal-ruido*	120-1	25,1	20:1	Información no disponible	Información no disponible
Rango dinámico*	4096-1	1000:1	256:1	Información no disponible	1024:1
Porcentaje de reducción de dosis (comparado con una película D)	80-90	0	50	80	80-90
Instantánea	Sí	No	Sí	No	Sí
Vida útil del sensor (dosis)	400.000	1	> 83.000	Hasta que la pantalla se raye, doble o moje	125.000

* Todos estos valores contribuyen a la calidad de la imagen. Los valores más altos indican mayor calidad.
** Soredex no utiliza sensor CCD.

Cuadro 9-5. *Comparación de tecnologías digitales disponibles*

	SCHICK Technologies	*REGAM*	*SOREDEX*	*TROPHY*
Nombre del producto	CDR	Sens-A-Ray	Digora	RVG
Bitewings tamaño normal	Sí	No	Sí	No
Corrección automática para la orientación de la imagen	Sí	No	No	No
Capacidad para mostrar múltiples molares (de corona a ápice)	Sí	No	Sí	No
Tiempo de revelado para seriada total (18 tomas)	Instantáneo	Instantáneo	9-36 minutos	Instantáneo
Series personales múltiples	Sí	No	No	No
Generación de reporte personal	Sí	No	No	No
Integración con software de administración práctica y fichados	Sí	Sí	Sí	Sí
Capacidad para trabajar en red	Sí	Sí	No	Sí
Múltiples formatos de archivo y relaciones de compresión disponibles	Sí	No	No	No

Cuadro 9-6. *Comparación entre sistemas de radiografía digital y placa Rx*

Nombre del producto	*PLACA Rx KODAK (Veloc. D)*	*CDR (Schick Tech)*	*Trophy*	*Digora (Soredex-Finndent)*	*Sens-A-Ray (Regam Medical)*	*Vixa (Gendex)*
Capacidad para agregar a computadoras ya existentes	No disponible	Sí (Necesita 486 DX 66,8 M RAM, Monit SVGA)	Sí (Necesita 486 DX2 66,5 M hard drive, 8 M RAM, Monit SVGA)	Sí (Necesita 486 DX2 66,5 M hard drive, 8 M RAM, Monit SVGA)	Sí (Necesita 286 c/640Kb, 40 M hard drive, Monit SVGA)	No
Facilidad de uso del software	No disponible	Excelente (tipo Windows, rápido y fácil)	Buena a excelente (tipo Windows, mouse, un poco lento)	Excelente (tipo Windows, rápido y fácil)	Buena (con mouse, pero más lento que Windows)	Malo-regular (con mouse, pero difícil y lento)
Número y tamaño de los sensores	3 disponibles PED: 0,93 cm^3 PA: 0,98 cm^3 BW: 1,45 cm^3	3 disponibles PED: 3,51 cm^3 PA: 6,26 cm^3 BW: 8,24 cm^3	1 disponible 6,37 cm^3	2 disponibles PED: 1,33 cm^3 Adulto (BW): 2,33 cm^3	1 disponible 7,2 cm^3	1 disponible 6,17 cm^3
Lapso entre la toma de la radiografía y la presentación en pantalla	Malo (1 a 6 min)	Excelente (3 seg)	Excelente (3 seg)	Regular (0,5 a 2 min)	Excelente (0,5 seg)	Excelente (1,5 seg)
Calidad de la radiografía	Excelente (contraste excelente, resolución excelente)	Buena (contraste excelente, resolución buena)	Regular (contraste bueno, resolución regular)	Buena (contraste excelente, resolución buena)	Buena (contraste excelente, resolución buena)	Regular (contraste bueno, resolución regular)
Calificación general	Regular	Bueno a excelente	Bueno	Bueno	Bueno	Regular

(Adaptado de Clinical Research Associates Newsletter, vol. 19, N° 5, 1995.)

a 14 pares de línea por milímetro) que en las imágenes digitales (7 a 10 px/mm). Actualmente se están desarrollando sistemas digitales con mayor resolución.[31]

- *Calidad de la impresión*: en caso de ser necesario imprimir las imágenes digitales, la calidad es inferior a la de la película convencional, aun si se usara papel de acetato. Además, el costo de las impresoras y del papel adecuado para mejorar la calidad es elevado.

Con la profundización de las investigaciones se van desarrollando nuevas aplicaciones para esta técnica, lo que propicia la aparición de otros sistemas similares que buscan alcanzar un estándar superior en la calidad de las imágenes. Se puede suponer que el futuro de la radiología digital es aún más promisorio.

REFERENCIAS

1. Cheyne VD, Horne EV. The value of the roentgenograph in the detection of carious lesions. J Dent Res 1948; 27:58-67.
2. Smith RK: The x-ray. An essential to diagnosis and prognosis of the child patient. J Am Dent Assoc 1942; 29:796-804.
3. Douglass CW, Valachovic RW, Wijesinha A y col. Clinical efficacy of dental radiography in the detection of dental caries and periodontal diseases. Oral Surg Oral Med Oral Pathol 1986; 62:330-339.
4. Dagum H. Acerca de técnicas radiológicas. Rev Asoc Odontol Arg. 2000; 88:86-88.
5. Goaz PW, White SC. Oral Radiology. Mosby, 1994; Ch 7:122-124.
6. Bean LR. Comparison of bisecting angle and paralleling methods of intraoral radiology. J Dent Educ 1969; 33:441-445.
7. Manson-Hing LR. On the evaluation of radiographic techniques. Oral Surg Oral Med Oral Pathol 1969; 27:631-634.
8. Updegrave WJ. Right-angle dental radiography. Dent Clin North Am 1968; 12:571-579.
9. Updegrave WJ. Simplified and standarized intraoral radiography with reduced tissue irradiation. J Am Dent Assoc 1972; 85:861-869.
10. Eastman Kodak Company. X-rays in Dentistry. New York, Rochester, 1985.
11. Jones PE, Warner B. A teaching method for the paralleling technique. Oral Surg Oral Med Oral Pathol 1976; 42:126-134.
12. Rinn Corporation. New horizons in periapical and interproximal radiography. Illinois, Elgin, 1967.
13. Rinn Corporation. Simplification and standardization of the bisecting-angle interproximal technics. Illinois, Elgin, 1971.
14. Raper HR. Practical clinical preventive dentistry based upon periodic roentgen-ray examinations. J Am Dent Assoc 1925; 12:1084-1100.
15. Sturdevant CM y col. The Art and Science of Operative Dentistry. Mosby 1995; Ch 3:101-103.
16. Silha RE. The versatile occlusal dental x-ray film. Part I. Dent Radiogr Photogr 1965; 38:36-38, 43-44.
17. Silha RE. The versatile occlusal dental x-ray film. Part II. Dent Radiogr Photogr 1965; 38:51-54, 68-69.
18. Dagum H. Radiografía panorámica. Rev Asoc Odontol Arg 1992; 80:196-199.
19. Kantor ML, Slome BA. Efficacy of panoramic radiography in dental diagnosis and treatment planning. J Dent Res 1989; 68:810-812.

20. Rohlin M, Kullendorff B, Ahlqwist M y col. Comparison between panoramic and periapical radiography in the diagnosis of periapical bone lesions. Dentomaxillofac Radiol 1989; 18:151-155.
21. Jerman AC, Kinsley EL, Morris CR. Absorbed radiation from panoramic plus bitewing exposures vs. full-mouth periapical plus bitewing exposures. J Am Dent Assoc 1973; 86:420-423.
22. Mouyen F, Benz C, Sonnabend E, Lodter JP. Presentation and physical evaluation of RadioVisioGraphy. Oral Surg Oral Med Oral Pathol 1989; 68:238-242.
23. Chilvarquer I, Chilvarquer LW. Tecnologia de ponta en imagenologia. En: Feller C, Gorab R. Atualização na clínica odontológica. São Paulo, Artes Médicas, 2000.
24. Nelvig P, Wing K, Welander U. Sens-A-Ray. A new system for direct digital intraoral radiography. Oral Surg Oral Med Oral Pathol 1992; 74:818-823.
25. Proceedings of the Fourth Symposium on Digital Imaging in Dental Radiology, Amsterdam, The Netherlands, 18 and 19 October, 1996. Dentomaxillofac Radiol 1997; 26(5):261.
26. Wenzel A, Gröndahl H-G. Direct digital radiology in the dental office. Int Dent J 1995; 45:27-34.
27. Gröndahl K, Ekestubbe A, Gröndahl H-G. Radiography in oral endosseous prosthetics, 1ª ed. Nobel Biocare, Sweden, 1996; 47-55.
28. Pabla T, Ludlow JB, Tyndall DA, Platin E, Abreu Jr M. Effect of data compression on proximal caries detection: observer performance with DenOptix photostimulable phosphor images. Dentomaxillofac Radiol 2003; 32:45-49.
29. Denton RV y col. Digital radiographs: will the future ever arrive? J Calif Dent Assoc 1997; 25(10):723.
30. Eraso FE, Burkes Jr. EJ, Tyndall DA. A case presentation simulating a teledentistry network consultation. En: Farman AG y col. Advances in maxillofacial imaging. Amsterdam, Elsevier Science B.V., 1997; 333-340.
31. Wenzel A, Hintze H, Mikkelsen L, Mouyen F. Radiographic detection of occlusal caries in noncavitated teeth: a comparison of conventional film radiographs, digitized film radiographs, and RadioVisioGraphy. Oral Surg Oral Med Oral Pathol 1991; 72:621-626.

10

Instrumental

Julio Barrancos Mooney, Jorge A. Jiménez Lozano
y Guillermo A. Rodríguez

INTRODUCCIÓN

Existe un aforismo popular que dice: "El artista verdadero puede realizar su labor con pocas herramientas y sus manos pueden conseguir buenos resultados aun con herramientas malas". Aunque esto es aplicable a diversas disciplinas, no es posible en operatoria dental. Una preparación cavitaria refleja los recursos con los que se trabajó y su apariencia demuestra la falta o no de instrumentos adecuados. Un operador hábil no sólo aprecia los buenos instrumentos, sino que además reconoce la necesidad imperativa que tiene de contar con ellos para trabajar en forma eficaz. La preparación de cavidades o el tallado de dientes tropiezan con el gran inconveniente vinculado con la enorme dureza de los tejidos calcificados, el esmalte, la dentina y el cemento dentarios. Por este motivo, en operatoria dental se necesitan instrumentos de forma y tamaño diversos, especialmente diseñados, y equipos o aparatos que sirvan para que aquellos cumplan con su función específica.[1]

Los instrumentos empleados en operatoria dental (fig. 10-1) se clasifican en tres grupos: 1) activo, 2) complementario y 3) para restauraciones (cuadro 10-1).

INSTRUMENTAL ACTIVO

El instrumental utilizado para el corte dentario se denomina instrumental activo y se divide en dos grupos: a) cortante de mano, que puede ser accionado manualmente, y b) rotatorio, que puede ser accionado mediante equipos que lo hacen girar a cierta velocidad (cuadro 10-2).

INSTRUMENTAL CORTANTE DE MANO

Con esta denominación se clasifica una extensa variedad de instrumentos utilizados desde hace muchos años para abrir, extender, alisar, biselar y terminar preparaciones talladas en los dientes y para una serie de maniobras complementarias, como bruñir, limar, recortar y terminar

Cuadro 10-1. *Instrumental utilizado en operatoria dental*

Activo	Cortante de mano	Tradicional	De Black De Gillett De Darby-Perry De Wedelstaedt Otros
		Moderno	De Tronstad De Brännström Otros
	Rotatorio	Fresas Piedras y puntas abrasivas Discos y gomas abrasivas	
Complementario	Para examen	Espejo bucal Explorador Pinza para algodón Pinza portapapel de articular Sonda periodontal Elementos varios	
	Para preparar el campo operatorio	Para anestesia Para aislamiento Para separación y protección	
Para restauraciones	Para llevar el material a la preparación Atacadores y condensadores Bruñidores Talladores Recortadores		

los materiales de restauración.[2] Si bien actualmente se admite que casi todas las preparaciones cavitarias pueden llevarse a cabo con instrumental rotatorio, es conveniente que la remoción de caries, la terminación final de los delicados detalles cavitarios y el trabajo de agudizar ángulos (véase más adelante) y marcar biseles se realicen mediante el empleo del instrumental cortante de mano. En la actualidad, este instrumental se usa para apertura de preparaciones, rectificación y terminación de paredes, agudización de ángulos, remoción de tejidos deficientes, biselado de prismas del esmalte y recorte y pulido de obturaciones (cuadro 10-3).

Fig. 10-1. Instrumentos empleados en operatoria dental bajo normas actuales de bioseguridad. Modificada del catálogo LM-Dental, Turku, Finlandia.

Descripción

Los instrumentos cortantes de mano[3] constan de tres partes: 1) un tallo largo y derecho que se utiliza como mango del instrumento, 2) la parte activa u hoja, que es la parte del instrumento en donde está el borde cortante o filo, y 3) un conector con forma de huso, habitualmente denominado cuello, que une el mango y la hoja (fig. 10-2) (cuadro 10-4).

El *mango* es recto y facetado, de forma hexagonal, octogonal, cilíndrica o anatómica (véase fig. 10-3), y presenta estrías perpendiculares o longitudinales para un mejor agarre, aunque también existen mangos lisos o recubiertos con algún material orgánico antideslizante (silicona).

Cuadro 10-2. *Instrumental activo*

Cortante de mano → accionado a mano

Rotatorio → accionado por equipos que lo hacen girar

Cuadro 10-3. *Usos del instrumental cortante de mano*

- Apertura de la lesión
- Rectificación y terminación de paredes
- Agudización de ángulos
- Remoción de tejido cariado
- Biselado y/o alisado de prismas del esmalte
- Recorte y terminación de obturaciones

Los instrumentos antiguos tenían grandes mangos que permitían asirlos con fuerza y así evitar que rotaran sobre su eje longitudinal (fig. 10-4). Los instrumentos modernos de mango pequeño no rotan porque tienen un diseño equilibrado (véase más adelante).

El *cuello** puede ser recto, monoangulado, multiangulado (biangulado, triangulado, cuadrangulado) o en forma de bayoneta (fig. 10-5).

La *parte activa* varía en longitud, ancho de hoja, forma y dirección del bisel. Los datos en milímetros o décimas de milímetro de la hoja permiten clasificar el instrumento. El extremo libre de la hoja debe estar situado, en relación con el eje longitudinal del instrumento o con su prolongación, a una distancia de 3 mm o menos para que se mantenga el equilibrio.

Todo instrumento en el cual el ángulo y la longitud de la hoja lleven el borde cortante de la parte activa a más de 3 mm de la línea que atraviesa el eje del mango debe llevar un segundo o tercer ángulo. Según Black, al contraangular un instrumento, el borde cortante debe llevarse a 2 mm o lo más cerca posible del eje axial de dicho instrumento, de manera tal que si el instrumento se apoya sobre una superficie plana, con el filo mirando hacia abajo, dicho filo esté casi tocando la superficie (véase fig. 10-6).

Metalurgia[4-8]

En la fabricación de instrumentos habitualmente se utilizan el hierro, el acero y sus aleaciones ferrosas. El hierro de fundición contiene carbón en una proporción de entre 2,5% y 4,5%. Se lo moldea vaciando el metal fundido sobre moldes de arena. La transformación del hierro fundido en acero se consigue mediante diversos procesos metalúrgicos. Los tres pasos fundamentales para obtener acero son: 1) el proceso Bessemer; 2) la cementación, y 3) el horno eléctrico.

1. Se parte de hierro colado o de fundición, que contiene 5% de carbón. Para quitarle el carbón (descarburación), se emplea el convertidor de Bessemer.
2. Para la cementación, se parte de hierro sin carbón. En cajas especiales de ladrillo refractario se colocan capas sucesivas de hierro (en varillas delgadas) y de un cemento formado por carbón vegetal, cenizas y sal marina.
3. Estas cajas preparadas según se ha descrito se colocan en un horno a 1.600ºC durante 12 o 15 días. El acero obtenido puede ser a) ablandado, b) endurecido y c) templado (véase cuadro 10-5).
   a. *Ablandamiento*. Se lo lleva a la temperatura del rojo cereza y se lo enfría lentamente. Se lo coloca debajo de arena, yeso o talco.
   b. *Endurecimiento*. Se lo lleva a la temperatura del rojo oscuro y se lo enfría rápidamente. Se lo sumerge en agua. Se obtiene un acero muy duro pero frágil.
   c. *Templado*. Se lo lleva a la temperatura del amarillo paja y se lo sumerge en agua acidulada, aceite o mercurio.

Tipos de acero

La composición química del acero tiene relación directa con sus propiedades y su comportamiento futuro. El carbono es el elemento que influye más directamente en las propiedades. A mayor tenor de carbono, corresponden menor ductilidad y mayor dureza. De acuerdo con la proporción de carbón, los aceros pueden ser: a) blandos, con 0,5% de carbón, o b) duros, con 1,5% de carbón. También pueden clasificarse como hipereutectoides si tienen más de 0,8% de carbón o hipoeutectoides si tienen menos de 0,8% de carbón.

El silicio debe mantenerse por debajo del 0,2%. Si aumenta a 0,4%, eleva el límite elástico del acero. El azufre por debajo del 0,1% no afecta al acero; pero si el porcentaje es mayor, puede influir desfavorablemente en la maleabilidad. Un elevado contenido de fósforo produce aceros que pueden quebrarse ante un impacto violento.

Fig. 10-2. Partes del instrumento cortante de mano. **A.** Mango. **B.** Cuello. **C.** Hoja.

Fig. 10-3. Distintos tipos de mangos. *Izquierda*, cilíndrico; *derecha*, octogonal. Modificada del catálogo Premier.

* Black no utiliza el término "cuello" para denominar dicho conector, sino que emplea el vocablo inglés *shank*, que significa caña, es decir la parte ahusada de la pierna que va desde la rodilla al tobillo. En este caso particular, debido a la popularidad del término "cuello", se prefiere obviar la traducción literal del vocablo *shank*.

Cuadro 10-4. *Instrumental cortante de mano*

Tallo	Mango
Parte activa	Hoja
Conector	Cuello



Fig. 10-4. A. Instrumentos modernos con mangos antideslizantes cubiertos con silicona. Modificada del catálogo LM-Dental. **B.** Instrumento de mango grande; esto impide que rote al aplicarle una fuerza.

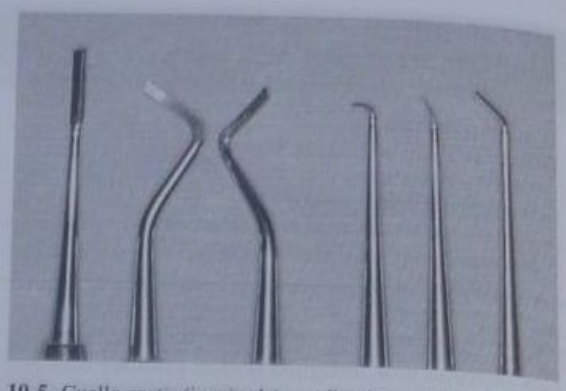

Fig. 10-5. Cuello recto (izquierda), cuellos biangulados (los siguientes), cuellos angulados (los tres de la derecha).

El manganeso es útil para eliminar las impurezas, especialmente el azufre. Los aceros al manganeso son más resistentes y dúctiles.

Aceros de aleación

La combinación del acero con otros elementos produce los aceros de aleación, que poseen características derivadas principalmente del elemento que se les ha incorporado. Las aleaciones resistentes a la corrosión y a las temperaturas son principalmente las de acero inoxidable al cromo-níquel (18-8 y serie SAE 30300). El tungsteno se utiliza en herramientas de corte a altas velocidades, por ejemplo la aleación 18-4-1 con tungsteno, cromo y vanadio. Los aceros de aleación deben someterse a tratamiento térmico para optimizar sus propiedades mecánicas.

Aceros para instrumental dental

En la fabricación de instrumentos dentales, se utilizan los siguientes tipos de acero: 1) acero al carbono, con 0,5% a 1,5% de carbono, 2) acero inoxidable tipo cromo-níquel o cromo y 3) aleación Stellite, tipo cromo-cobalto.

Fabricación

Los aceros al carbono, que son los más usados para los instrumentos cortantes de mano porque son más duros y conservan mejor el filo, tienen una gran tendencia a la oxidación y a la corrosión. El acero inoxidable se conserva brillante pero pierde su filo fácilmente.

Para fabricar un instrumento primero se dobla el cuello a la angulación deseada. Luego se trabaja la hoja a máquina, hasta darle su forma. Se calienta la parte de la hoja a unos 800 a 900°C y luego se la enfría bruscamente en agua para que la punta cortante se endurezca. Se calienta solamente la hoja para no modificar la estructura del resto del instrumento. Se afila el borde cortante y se lo vuelve a templar, calentándolo a la llama de un mechero tipo Bunsen a una temperatura menor que la anterior y sumergiéndolo en un líquido aceitoso, como tricresol formol.[9] El acero se beneficia con el temple y permite obtener hojas cortantes de excelente calidad. El mango generalmente se hace con otro material, por motivos económicos. Luego, el mango y el cuello se someten a un baño de cromo para volverlos resistentes a la corrosión.[10] Algunos fabricantes producen instrumental con mango, cuello y parte de la hoja en acero inoxidable; el resto de

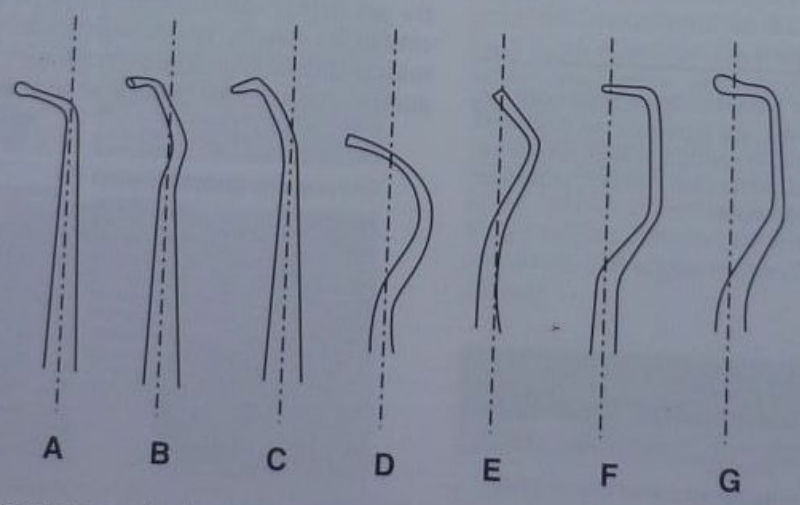

g. 10-6. A, B, C y **D.** Instrumentos con bordes cortantes a una distancia de tres milímetros. **E, F** y **G.** Instrumentos con bordes cortantes a me-
s de tres milímetros.

Cuadro 10-5. *Procedimientos realizables con acero*

Proceso	*Temperatura*	*Enfriamiento*	*Se coloca en*
Ablandamiento	Rojo cereza	Lento	Arena, yeso o talco
Endurecimiento	Rojo oscuro	Rápido	Agua
Templado	Amarillo paja	Rápido	Agua acidulada, aceite o mercurio

la hoja y el borde cortante lo confeccionan en acero al carbono (fig. 10-7) (véase cuadro 10-6).[11]

Los instrumentos utilizados para mezclar, manipular o insertar materiales pueden fabricarse con aceros al cromo o aceros Stellite, que son inoxidables. Los aceros inoxidables no mantienen bien su filo.

Los instrumentos cortantes de mano pueden construirse con una hoja, o parte activa, de carburo de tungsteno, que luego es unida al cuello del instrumento mediante un proceso metalúrgico. Estas puntas de carburo de tungsteno conservan su filo durante un tiempo mucho mayor que los instrumentos de acero.

Los instrumentos manuales activos generalmente son biactivos, es decir, poseen una punta cortante en cada extremo. El filo de la hoja cortante debe formar un ángulo de 45º. Este ángulo debe respetarse cuando se vuelve a afilar la hoja. Ciertos instrumentos poseen doble filo en su hoja y, por lo tanto, son más delicados en cuanto a su uso. Algunos tienen una angulación diferente, como se verá más adelante.

Instrumental tradicional

Dentro de este grupo se encuentran instrumentos muy populares, diseñados por los maestros de la operatoria dental hace muchas décadas. Algunos de estos instrumentos conservan su diseño original casi cien años después de su creación. Los más habituales son los de Black, los de Gillett, los de Darby Perry y los de Wedelstaedt. Otros, como los de Bronner o los de Woodbury, han caído en desuso y es muy difícil conseguirlos en el comercio.

Instrumentos de Black

G. V. Black[12,13] diseñó y fabricó una serie completa de instrumental cortante de mano constituida por 102 instrumentos. Uno de sus principales objetivos fue limitar las medidas, las longitudes y los ángulos de las hojas de los

Cuadro 10-6. *Composición de los aceros*

Acero de alto grado de carbono	*Acero inoxidable*
Carbono 1% al 1,2%	Carbono 0,6% al 1%
Manganeso 0,2%	Cromo 18%
Silicio 0,2%	Hierro 81% al 81,4%
Hierro 98,4% al 98,6%	



Fig. 10-7. Robot empleado en la construcción de instrumental. Modificada del catálogo LM-Dental.

instrumentos a un número suficiente y estandarizado. El nombre aplicado a cada instrumento tiene un significado especial y puede ser descriptivo de su uso, su manera de actuar y la forma de la parte activa o del cuello (nombres de orden, suborden, clase y subclase, respectivamente).

Los instrumentos de Black se dividen en cuatro grupos: instrumentos ordinarios (hachuelas y azadones), instrumentos especiales (hachuelas para esmalte, cucharitas, recortadores de margen gingival, cinceles rectos y cinceles biangulados), instrumentos de lado (hachitas, discoides y cleoides) e instrumentos de hoja larga (hachuelas largas, azadones largos) (fig. 10-8 A y B) (cuadro 10-7).

El sistema ideado por Black para la identificación de sus instrumentos consiste en una serie de números que se estampan o graban en el mango (fórmula de Black), por ejemplo, hachuela 14-6-6.

El *primer número* indica el ancho de la hoja cortante, en décimas de milímetro. El *segundo* informa la longitud de la hoja en milímetros. El *tercero* indica la angulación de la hoja con respecto al eje principal del instrumento y está expresado en grados centesimales (fig. 10-9). Los recortadores gingivales poseen un *cuarto número*, ubicado entre paréntesis y en segundo lugar, que expresa el ángulo que formaría la prolongación del borde activo de la ho-

Cuadro 10-7. *Instrumentos de Black*

Ordinarios	Hachuelas
	Azadones
Especiales	Hachuelas para esmalte
	Cucharas
	Recortadores de margen gingival
	Cinceles biangulados
	Cinceles rectos
De lado	Hachitas
	Discoides
	Cleoides
De hoja larga	Hachuelas largas
	Azadones largos

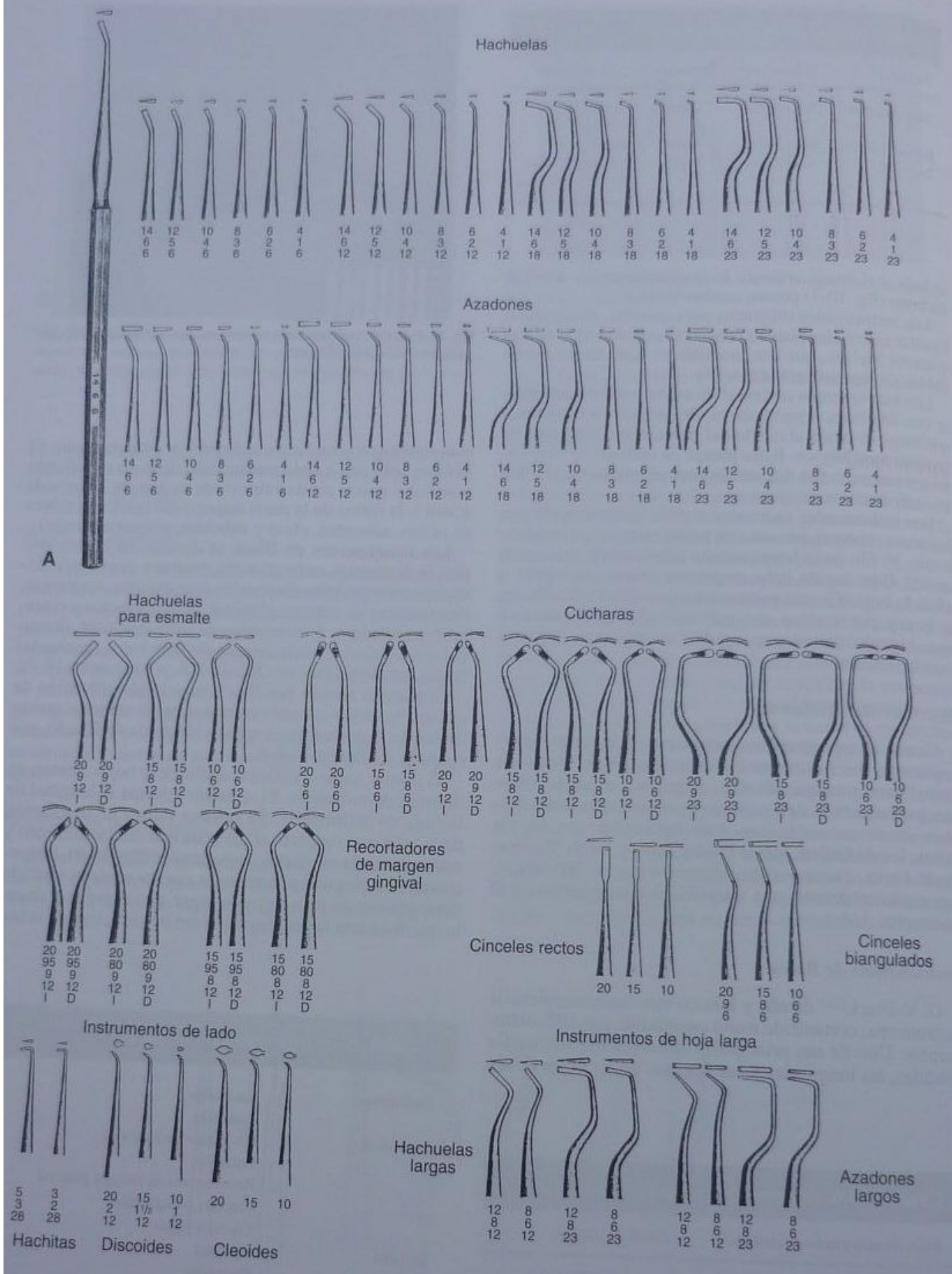

Fig. 10-8. A y B. Instrumental de Black (serie de 102 instrumentos). Modificada del libro de Black GV.

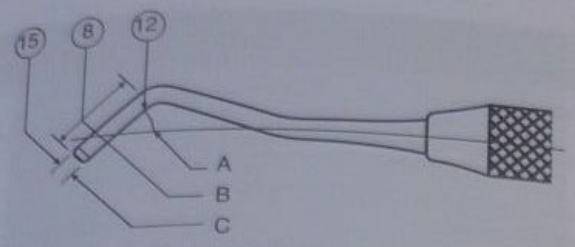

Fig. 10-9. Sistema de Black para la identificación de instrumentos. Modificada del catálogo Hu-Friedy HP 130/40M/8-93.

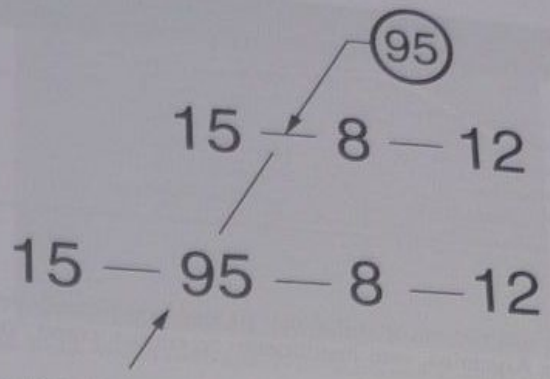

Fig. 10-10. Ubicación del cuarto número en el recortador del margen gingival. Modificada del catálogo Hu-Friedy HP 130/40M/8-93.

ja al interceptar el mango del instrumento (fig. 10-10). Según lo antedicho, la hachuela 14-6-6 tiene las siguientes características: el ancho de la hoja es de 14 décimas de mm y el largo de 6 mm; la hoja está angulada 6° con respecto al mango (cuadro 10-8).

Para medir los instrumentos dentales, se utiliza el sistema métrico. Existe una plantilla o escala graduada que contiene tres elementos: 1) un círculo centesimal (circunferencia dividida en 100 partes), 2) una escala de 0 a 100 milímetros y 3) otra escala graduada de 0 a 50 que se abre en forma de escotadura, para medir con precisión las décimas de milímetro del ancho de una hoja (fig. 10-11 A). El círculo centesimal representa 360° sexagesimales. Según la escala centesimal, un ángulo de 25° centesimales equivale a un ángulo recto. Para convertir grados centesimales en sexagesimales se multiplican los grados centesimales por 360 y el resultado se divide por 100 (cuadro 10-9). Después de muchas investigaciones y pruebas sobre la división del círculo, Black finalmente prefirió el sistema centesimal al astronómico o al compás marino (de 32 puntos).

Al nombrar un instrumento, debe decirse en primer lugar el nombre de clase y luego la fórmula de la parte activa.

Según Black, el individuo que utiliza medidas precisas adquiere una apreciación mucho más delicada de los tamaños y las formas; además, recomienda el uso del calibre Boley (Boley gauge) (fig. 10-11 B), ampliamente utilizado por joyeros y científicos, porque permite medir

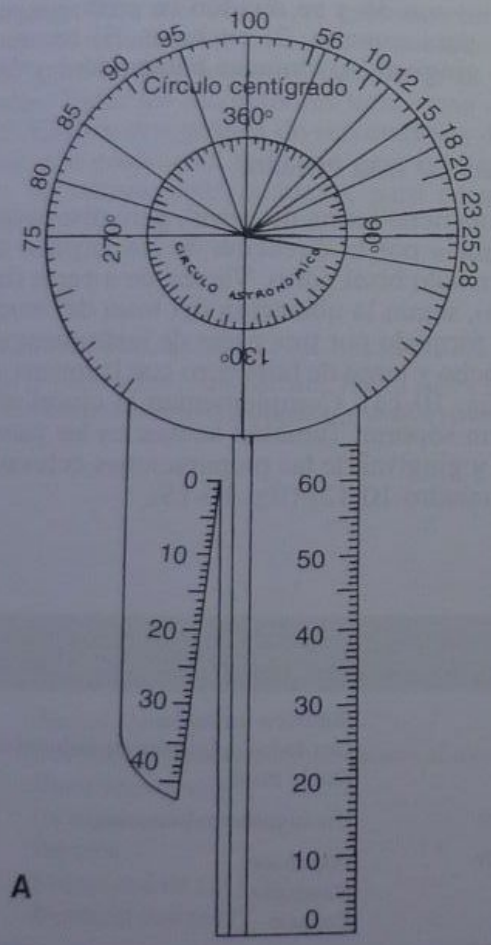

Fig. 10-11. A. Escala graduada con círculo centesimal para medir la fórmula de los instrumentos. **B.** Calibre de Boley.

Cuadro 10-8. *Identificación de los instrumentos*

	Significado	*Escala*	*Ubicación*
1er número	Ancho de la hoja	Décimas de mm	1er lugar
2do número	Largo de la hoja	mm	2do o 3er lugar
3er número	Ángulo hoja/eje	Grados centesimales	3er o 4to lugar
4to número	Ángulo borde/mango	Grados centesimales	2do lugar entre paréntesis

hasta una décima de milímetro sin mayores dificultades. En la Argentina, este instrumento se conoce como "pie de rey".[14]

Serie completa de instrumentos de Black

A. Instrumentos ordinarios

Los instrumentos ordinarios suman un total de 48, que se dividen en dos grupos: hachuelas y azadones.

1. *Hachuelas*

Las hachuelas reciben este nombre por su similitud con la herramienta denominada hacha. La hoja tiene dos lados aplanados en el mismo sentido del mango y en su extremo presenta un doble bisel. El cuello posee por lo menos un ángulo (fig. 10-12). Las hachuelas trabajan de tres maneras: a) por impulsión, cuando se las empuja en la dirección de la longitud de la hoja, b) por rasurado, cuando se apoya solamente uno de los lados del bisel en una pared y se le aplica una fuerza de impulsión o tracción (también denominada acción del cepillo de carpintero) y c) por raspaje, cuando se coloca el extremo de la parte activa perpendicular a la superficie por tratar y se le aplican movimientos pendulares o de vaivén (cuadro 10-10).

La serie completa se compone de 24 hachuelas divididas en cuatro grupos de seis instrumentos cada uno.

Se utilizan para clivar pequeños trozos de esmalte sin soporte dentinario y para otros usos, como agudizar ángulos en la dentina, de poca aplicación clínica actual.

2. *Azadones*

Los azadones reciben este nombre por su similitud con la herramienta denominada azada. La hoja tiene dos lados aplanados perpendiculares al mango y en su extremo distal presentan un único bisel más bien corto. El cuello posee por lo menos un ángulo (fig. 10-13). Trabajan de tres maneras: a) por tracción, b) por raspaje y c) por impulsión (véase más adelante). La serie completa tiene 24 azadones divididos en cuatro grupos de seis instrumentos cada uno.

Los azadones de 6º, especialmente el 8-3-6 y el 12-5-6, se utilizan con movimientos de impulsión, es decir, como si fueran cinceles y, por lo tanto, clivan esmalte sin soporte dentinario.

Se los emplea para la apertura de una preparación estrictamente proximal de clase III. Los de 12º y 23º se utilizan con movimientos de raspaje y básicamente sirven para alisar el piso cavitario.

En las preparaciones para materiales adhesivos, tienen poca aplicación clínica y su uso se limita a orificaciones y restauraciones rígidas coladas (cuadro 10-11).

B. Instrumentos especiales

Se denominan especiales porque cada instrumento está diseñado para un uso específico. Los instrumentos especiales son 38 y se dividen en cinco grupos: 1) hachuelas para esmalte, 2) cucharas, 3) recortadores de margen gingival, 4) cinceles biangulados y 5) cinceles rectos.

1. *Hachuelas para esmalte*

La hoja tiene forma de cincel, pero dispuesta en forma de hachuela por la dirección de los ángulos del cuello. Lleva un solo bisel corto. Vienen de a pares (izquierda y derecha), según la ubicación del bisel del borde. El grupo está formado por tres pares de instrumentos con diferente ancho y largo de hoja pero con la misma angulación (12º) (fig. 10-14). Complementan al cincel clivando esmalte sin soporte. También actúan en las paredes bucal, lingual y gingival de las preparaciones oclusales o proximales (cuadro 10-12) (fig. 10-15).

Cuadro 10-9. *Equivalencia entre grados centesimales y sexagesimales*

Grados centesimales	*Grados sexagesimales*
6	21,6
12	43,2
18	64,8
23	82,8
28	100,8
80	288,0
95	342,0

Cuadro 10-10. *Hachuelas*

Hoja	Similar a un hacha Dos lados aplanados paralelos al mango Doble bisel
Cuello	Un ángulo por lo menos
Acción	Impulsión Rasurado Raspaje

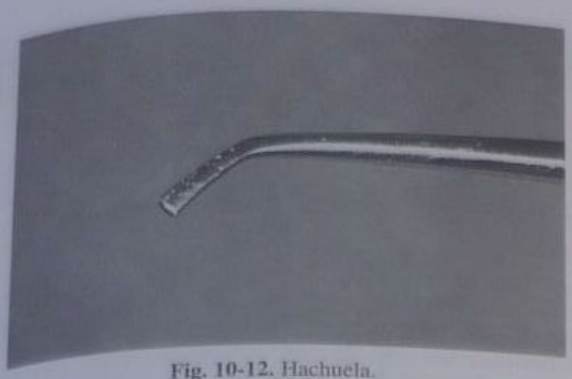

Fig. 10-12. Hachuela.

Fig. 10-13. Azadón multiangulado (*arriba*) y monoangulado (*abajo*).

2. *CUCHARAS**

Se fabrican siempre de a pares. Primero se hacen en forma de hachuela para esmalte. Luego se curva la hoja para la izquierda o para la derecha. Finalmente, el extremo cortante se redondea en forma de un semicírculo delgado. Se dividen en tres grupos según sus ángulos: 6°, 12° y 23°. Se utilizan para remover dentina cariada (cuadro 10-13).

. *RECORTADOR DE MARGEN GINGIVAL*

Al igual que las cucharas, se obtienen curvando la ho- a de una hachuela para esmalte. El ángulo del extremo ortante se prepara para biselar el borde cavo superficial e la pared gingival de una clase II oclusomesial u oclu- odistal, según se trate de un instrumento mesial o distal, espectivamente. Para esta acción, el extremo cortante se isela en vez de redondearse como en la cuchara. El bi- el es de 80° para los instrumentos mesiales y de 95° pa- los distales. Todos los recortadores tienen una angula- ón de 12°. Existen dos grupos de recortadores de mar- en gingival. Un grupo está indicado para molares y el ro grupo, de tamaño más pequeño, para premolares g. 10-16).

Muchos clínicos[15] han cuestionado el uso del recortador de margen gingival para preparaciones que serán obturadas con amalgama, ya que dichas preparaciones en algunos casos llevan bisel en el borde cavo superficial de la pared gingival (piso) de la caja proximal. En esa pared, la dirección de los prismas es irregular y no sigue patrones definidos; por lo tanto, es imposible hacer un bisel con un corte nítido, ya que se produce un arrancamiento de prismas en ese sitio (fig. 10-17 A y B). Si la preparación requiere bisel, por ejemplo para materiales adhesivos, éste deberá hacerse con instrumental rotatorio u otros elementos pero no con el recortador de margen gingival (cuadro 10-14).

4. *CINCELES BIANGULADOS*

El filo tiene un único bisel. Poseen un ángulo leve de 6°. Son contraangulados (fig. 10-18).

5. *CINCELES RECTOS*

El filo tiene la hoja recta y con un único bisel que se continúa con la dirección del mango (fig. 10-19 A, B, C y D).

C. INSTRUMENTOS DE LADO

Estos instrumentos son ocho en total y se dividen en tres grupos: 1) hachitas, 2) discoides y 3) cleoides.

1. *HACHITAS*

Son dos en total. Su único propósito es el tallado de una retención en el ángulo incisal de dientes anteriores en preparaciones para orificaciones. No se usan en preparaciones para materiales adhesivos.

*Hack definió el instrumento como cuchara. En los países de habla hana se lo denomina cucharita o cucharilla, y ambos términos son rectos.

Cuadro 10-11. *Azadones*

oja	Similar a una azada
	Dos lados aplanados perpendiculares al mango
	Único bisel (corto)
uello	Un ángulo por lo menos
cción	Tracción
	Raspaje (los de 12° y 23°)
	Impulsión (los de 6°)

Cuadro 10-12. *Hachuelas para esmalte*

Hoja	Similar a un cincel, pero dispuesta como un hacha
	Dos lados aplanados paralelos al mango
	Único bisel (corto)
Cuello	Un ángulo siempre de 12°
Acción	Impulsión

Fig. 10-14. Hachuela para esmalte.

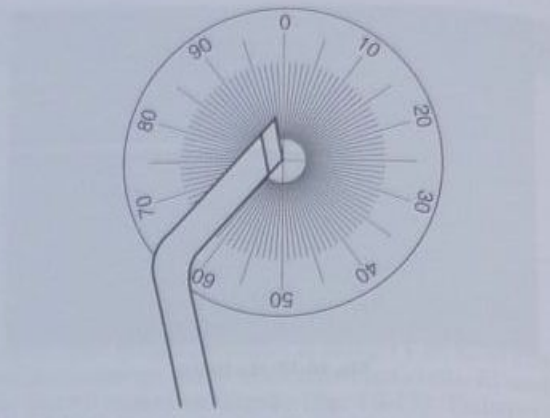

Fig. 10-16. Medición del bisel del recortador de margen gingival.

2. *Discoides*

La hoja tiene forma circular. El filo se extiende en toda su periferia, menos donde se une con el cuello.

Son tres en total. Tienen un ángulo de 12º. Se los utiliza para remover excesos de amalgama por fuera del borde cavo en premolares y molares; por lo tanto, es más un instrumento para tallar materiales de inserción plástica que un instrumento activo cortante de mano (fig. 10-20).

3. *Cleoides*

Poseen un solo número en el mango, al igual que el cincel recto. La forma de la parte activa es en punta de flecha. Tienen bordes cortantes a cada lado de la hoja (fig. 10-21).

Se utilizan en endodoncia para recortar ángulos en la cámara pulpar y así tener acceso a los conductos (cuadro 10-15).

D. Instrumentos largos

Son ocho en total: cuatro hachuelas y cuatro azadones.

En la actualidad, existe una tendencia a creer que todo instrumento con una hoja larga y alejada del eje del instrumento permite un mejor acceso a las preparaciones

Fig. 10-15. Pared cavitaria (CW) terminada con hachuela para esmalte. Si el instrumento no se utiliza correctamente, deja un "camino" en la pared (MEB, gentileza de los doctores Tronstad y Leidal).



Fig. 10-17. A. Aspecto de un bisel en 45º para una caja a nivel gingival (MEB, gentileza del doctor I. Barnes, Londres). **B.** Gran trozo de esmalte arrancado (ES).

Cuadro 10-13. *Cucharas*

Hoja	Similar a una hachuela, pero curva Extremo cortante en semicírculo
Cuello	Un ángulo (6º, 12º o 23º)
Acción	Impulsión

profundas. En caso de que sea necesaria la remoción de caries en una preparación muy profunda, muchos operadores utilizan un instrumento erróneamente denominado cuchara de Black extralarga (fig. 10-22). En realidad, estos instrumentos tienen muy poco que ver con los diseñados por Black, pues no cumplen con ninguna de las normas propuestas por este autor. Ese tipo de instrumento rota sobre su eje al encontrar una mínima resistencia al corte y su acción no es efectiva en absoluto, sin importar la agudeza de su filo.

Hachuelas y azadones largos

Estos instrumentos están diseñados para trabajar en preparaciones profundas (véase fig. 10-23 A y B).

Serie universitaria de Black y serie corta

La *serie universitaria* está compuesta por un total de 48 instrumentos. Se eliminan todos los instrumentos de la serie completa que poseen 18º.

Las hachuelas y los azadones ordinarios se reducen a un total de 18 instrumentos. Las hachuelas para esmalte permanecen sin modificación. Las cucharas de 6º y 23º se eliminan y queda un total de seis instrumentos. Los recortadores de margen gingival, los cinceles biangulados y los cinceles rectos no se modifican. Se eliminan dos discoides y dos cleoides y quedan solamente cuatro instrumentos de lado. Las hachuelas y los azadones largos se eliminan.

La *serie corta* consiste en 25 instrumentos. Las hachuelas y los azadones ordinarios se reducen a un total de 12 instrumentos. Las hachuelas para esmalte se eliminan. Las cucharas y los recortadores de margen gingival se reducen a ocho instrumentos en total. Los cinceles rectos y los biangulados se reducen a un total de cuatro instrumentos. Se eliminan el discoide y el cleoide y sólo queda una hachita.

En la actualidad, es muy difícil conseguir una serie completa de instrumentos de Black. La mayoría de las casas comerciales sólo fabrican algunos instrumentos siguiendo las normas originales. Existen variaciones considerables de calidad general y aceros dentro de las diferentes marcas comerciales.

La firma Thompson (Montana, Estados Unidos) tiene disponible[16] la totalidad de los instrumentos de Black, pero con un mango de diseño propio.

Cuadro 10-14. *Recortador de margen gingival*

Hoja	Similar a una cuchara, pero con bisel Extremo cortante con bisel de 80º o 95º
Cuello	Un ángulo siempre de 12º

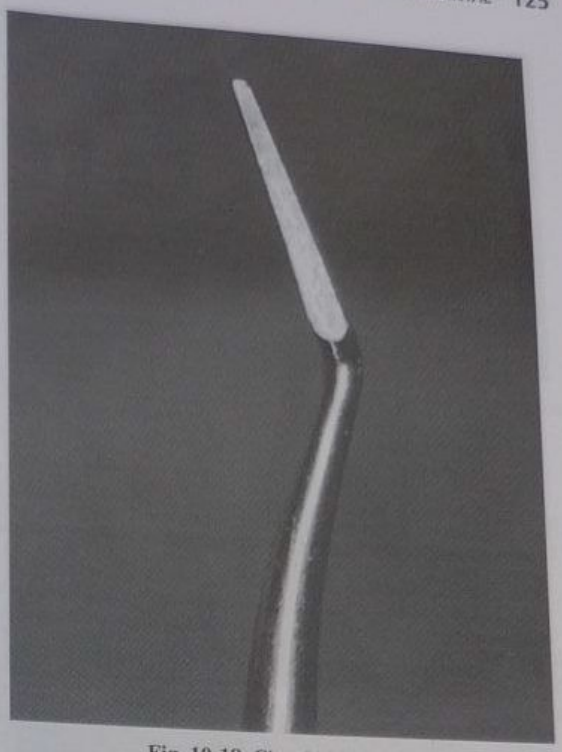

Fig. 10-18. Cincel biangulado.

Las firmas Ash (Surrey, Inglaterra), Hu-Friedy (Illinois, Estados Unidos), American Eagle (Montana, Estados Unidos) y Brasseler (Georgia, Estados Unidos) sólo fabrican algunos formatos originales.

Instrumentos de Gillett

Los más empleados en la actualidad son los excavadores, los cinceles y los recortadores gingivales.

Excavadores o cucharas

Poseen un parte activa circular, diferente de la de las cucharitas de Black. Presentan dos o tres angulaciones para remover dentina en diversas partes de la cavidad (fig. 10-24).

Cinceles

Tienen una hoja muy poderosa, de forma trapezoidal. Generalmente, sobrepasan los 3 mm establecidos por Black para obtener un instrumento balanceado, por lo cual poseen un mango muy grueso para compensar su tendencia al desequilibrio.

Cuadro 10-15. *Usos de los instrumentos de lado*

Hachitas	Sólo en preparaciones para orificaciones
Discoides	Para remover excesos de amalgama
Cleoides	Aplicación en endodoncia

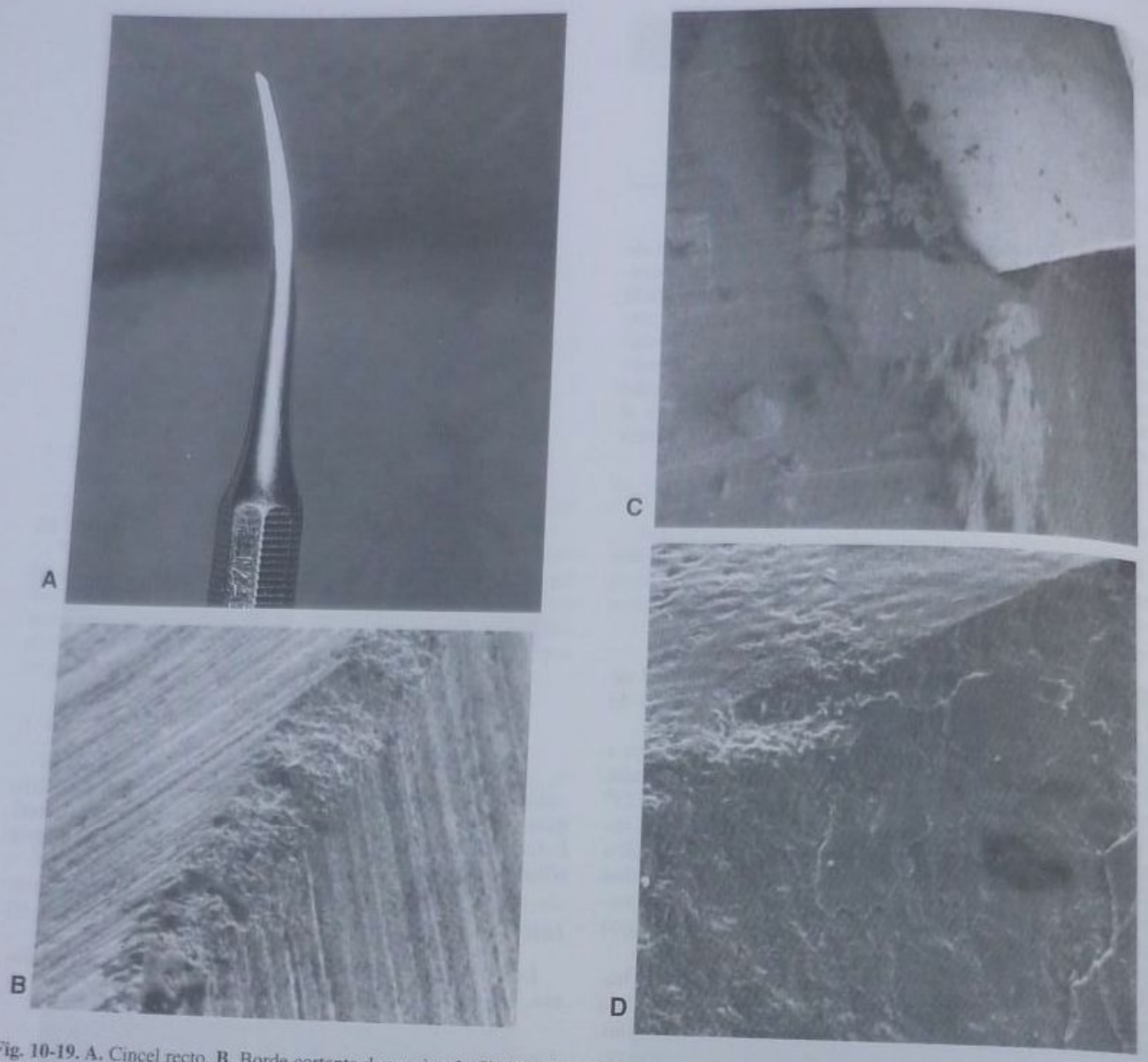

Fig. 10-19. A. Cincel recto. **B.** Borde cortante de un cincel afilado visto con el microscopio electrónico de barrido por 1.000 aumentos (gentileza del doctor Alan Boyde). **C.** Instante en el que un cincel se "clava" en el esmalte y en vez de alisar la pared arranca un trozo grande de esmalte (gentileza del doctor Alan Boyde). **D.** Pared terminada con cincel. Esmalte arrancado. Pared contaminada y sucia con detritos adamantinos adherentes.

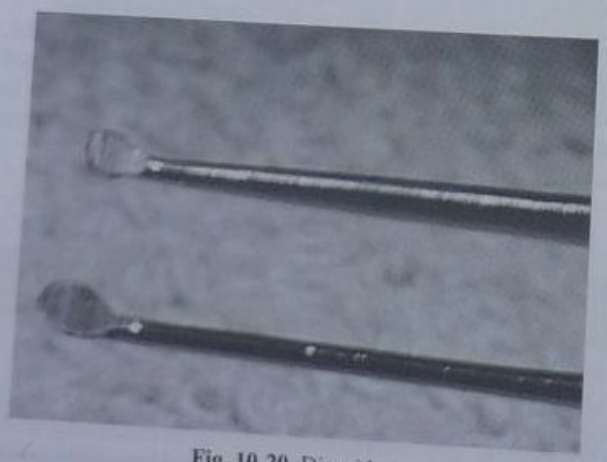

Fig. 10-20. Discoides.

Recortadores gingivales

Poseen una forma de escalón para alisar o biselar el borde gingival de las preparaciones con corte en rebanadas (*slice-cut*) (fig. 10-25) (cuadro 10-16).

Excavadores de Darby Perry

Consisten en una larga serie de excavadores discoides con cuellos cortos, medianos y largos y diferentes angulaciones para la remoción de tejidos cariados y de la pulpa. Los hay derechos e izquierdos (fig. 10-26). La empresa Ash (Surrey, Inglaterra) fabrica siete instrumentos dobles con las formas más habituales: 204/205, 210/211, 212/213, 214/215, 216/217, 218/219 y 220/221.

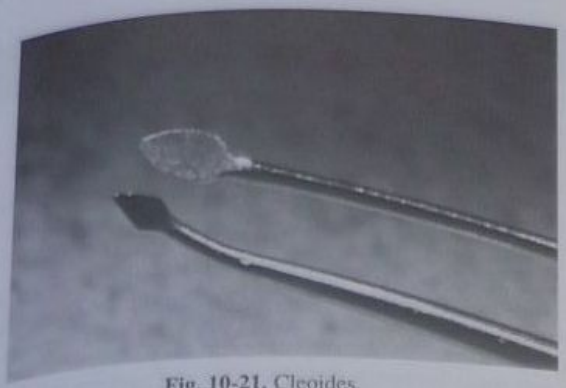

Fig. 10-21. Cleoides.

Fig. 10-22. Instrumento erróneamente denominado "cuchara de Black extralarga".

Cinceles de Wedelstaedt

Son tres pares de cinceles ligeramente curvos. Cada par consiste en un instrumento con bisel interno y otro con bisel externo (fig. 10-27).

Otros instrumentos

Instrumentos de Bronner. Sus mangos son retorcidos, al igual que los cuellos, siguiendo las ideas del autor en cuanto a la aplicación de las leyes de la mecánica de palancas.

Instrumentos de Woodbury. Son similares a los de Black pero en menor número. Algunas partes activas son curvas, con bisel interno o externo.

Hachuelas fuera de ángulo. Las hachuelas fuera de ángulo son hachuelas para esmalte cuya parte activa presenta una rotación de 45° en relación con su eje. Son especialmente útiles para la preparación de cavidades de clase III con acceso lingual en anteriores y para cavidades de clase V en lingual de todos los dientes, sobre todo los inferiores.

Hachuelas Jeffery. Son similares a las hachuelas "fuera de ángulo", pero sus hojas son muy largas y están ubicadas casi en ángulo recto con respecto al eje del mango. Se usan para cavidades en dientes anteriores con acceso por lingual. Los operadores zurdos requieren instrumentos fabricados especialmente (Howard).

Curetas de Mc Call. Se usan para alisar las paredes de las caras libres de las cajas proximales. Trabajan por tracción. Las más empleadas son la 13/14 y la 17/18. Son instrumentos de periodoncia (fig. 10-28) (cuadro 10-17).

Instrumental moderno

Los instrumentos modernos generalmente son dobles, en especial cuando el autor los diseñó como derecho e izquierdo. Algunos presentan bisel y filo en las partes laterales de la hoja, lo que aumenta su eficacia.

Uno de los más recientes es el recortador de margen proximal en cavidades de clase II, diseñado por Tronstad (fig. 10-29 A y B).

Pekka Kangasniemi, de Turku, Finlandia, diseñó una serie de instrumentos de mano con formas muy modernas y mejoradas (fig. 10-30). Los instrumentos que más se destacan (cuadro 10-18) son la hachuela para esmalte (tres tamaños diferentes, poseen mango amarillo), el cincel biangulado (tres tamaños diferentes, poseen mango negro), el recortador de margen gingival (tres distales de mango azul y tres mesiales de mango naranja, ambos en tamaños diferentes), el recortador de margen axial (uno mesial de mango rojo y uno distal de mango verde) (fig. 10-31 A), las cucharas (dos tamaños diferentes, poseen mango rojo), los excavadores biangulados (tres tamaños diferentes, poseen mango rojo) (fig. 10-31 B) y los triangulados (cuatro tamaños diferentes, poseen mango verde) (fig. 10-31 C). El nombre de cada instrumento está claramente impreso en el mango.

Cuando existen distintos tamaños de parte activa dentro de un mismo tipo de instrumento aparecen una, dos o



A



B

Fig. 10-23. A. Hachuelas largas. **B.** Azadones largos.

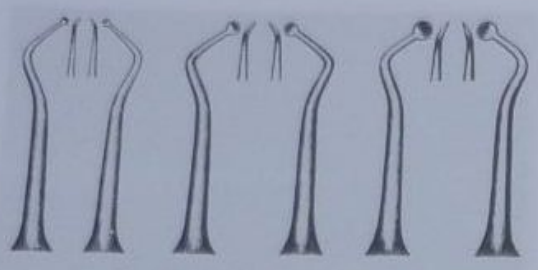

Fig. 10-24. Excavadores de Gillett.

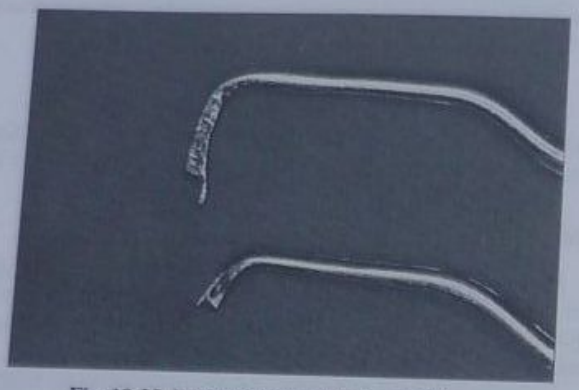

Fig. 10-25. Recortadores gingivales de Gillett.

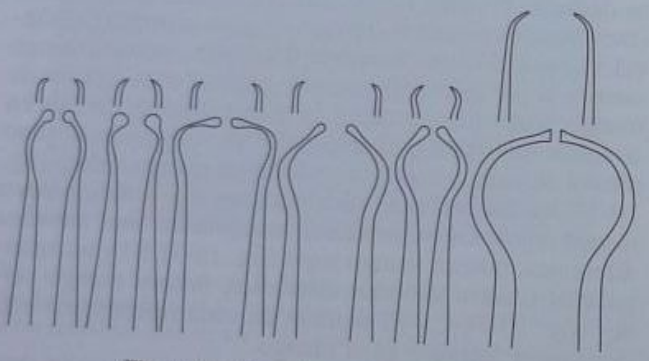

Fig. 10-26. Excavadores de Darby-Perry.

Fig. 10-27. Cinceles de Wedelstaedt.

Fig. 10-28. Formas de usar las curetas de Mc Call.



Fig. 10-29. A. Recortador de margen proximal diseñado por Tronstad y Leidal para terminar las paredes bucal y lingual de la caja proximal (con autorización de los autores). **B.** Margen cavitario terminado mediante el recortador de margen proximal.

Cuadro 10-16. *Instrumentos de Gillett*

Excavadores
Cinceles
Recortadores gingivales

tres líneas blancas perpendiculares al mango según se trate de un instrumento pequeño, mediano o grande.

La firma Brasseler (Georgia, Estados Unidos) fabrica cinco instrumentos de mano de tamaño y forma muy peculiar: dos recortadores de margen gingival (uno mesial y uno distal) (fig. 10-32), un excavador redondo, un excavador aplanado y uno lanceolado (fig. 10-33) (cuadro 10-19). Brännström[17] recomienda el uso de un cincel especial, que posee un espolón, para el tallado de rieleras en preparaciones de clase II y de clase V para materiales estéticos de inserción plástica. Dicho instrumento talla una ranura en forma de U invertida en la pared gingival de la preparación, dejando dos ángulos bien marcados de aproximadamente 45º sexagesimales: uno en el ángulo axio-gingival y otro aproximadamente en la mitad de la pared gingival (fig. 10-34 A y B).

Cuadro 10-17. *Otros instrumentos*

Instrumentos de Bronner
Instrumentos de Woodbury
Hachuelas fuera de ángulo
Hachuela Jeffery
Curetas de Mc Call

Uso del instrumental cortante de mano

El uso del instrumental de mano requiere correcta digitación, buen punto de apoyo y toma adecuada del instrumento para evitar que, al ejercer fuerza sobre él, tire o se deslice lesionando los tejidos blandos vecinos.

Mano dominante

La mano derecha es la dominante para el operador diestro o derecho, mientras que la izquierda lo es para el zurdo. La mano dominante es la que sostiene y activa el instrumento.

Fig. 10-30. Instrumentos de la firma LM-Dental, Turku, Finlandia. Modificada del catálogo.

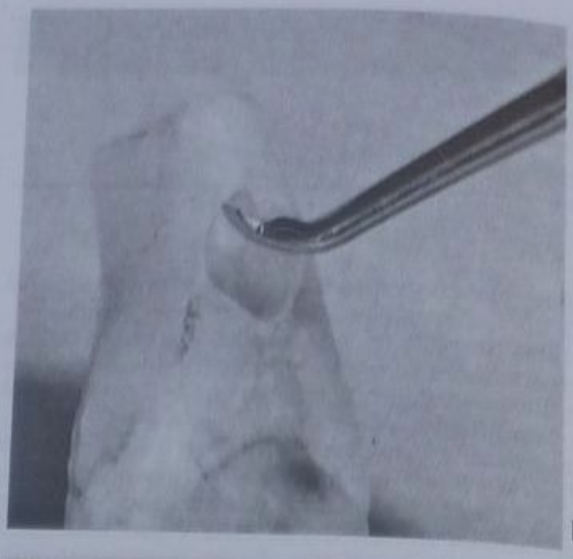

Fig. 10-31. A. Recortador de margen gingival trabajando en la pared gingival de una preparación cavitaria de clase V. Modificada del catálogo LM-Dental, Turku, Finlandia. **B.** Recortador de margen axial alisando paredes de una preparación de clase III. **C.** Excavador multiangulado. Modificada del catálogo LM-Dental, Turku, Finlandia.

Presión digital

La toma rígida del instrumental con presión excesiva a nivel de los pulpejos disminuye la sensación táctil y la efectividad del corte.

Toma de lapicera modificada

Es de tres dedos. Los pulpejos del pulgar, el índice y el mayor contactan con el instrumento mientras que el anular sirve de apoyo (véase fig. 10-35). El índice se apoya sobre la unión del mango con el cuello del instrumento para guiar los movimientos. El dedo mayor desempeña un papel fundamental, ya que el instrumento no apoya sobre el borde radial de la falange distal como en la toma de lapicera (fig. 10-36). En la toma de lapicera modificada, el pulpejo del dedo mayor se coloca sobre el cuello acercándose a la hoja del instrumento.

Toma palmar

El mango del instrumento es sostenido por todos los dedos menos el pulgar, el cual sirve como fulcrum (fig. 10-37).

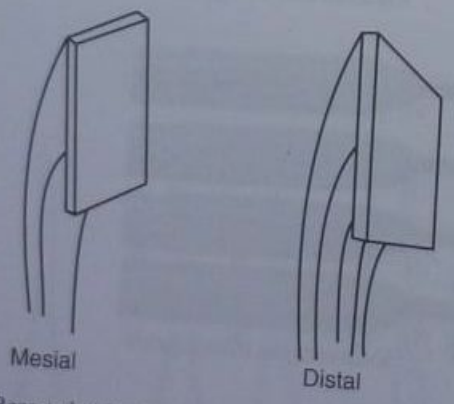

Fig. 10-32. Recortador de margen gingival mesial (*izquierda*) y distal (*derecha*), de Brasseler.

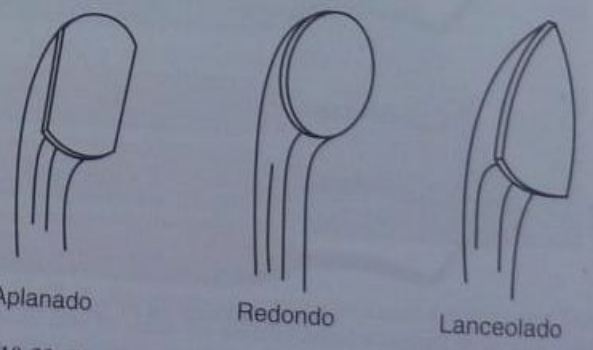

Fig. 10-33. Excavador aplanado (*izquierda*), redondo (*centro*) y lanceolado (*derecha*), de Brasseler.

Cuadro 10-18. *Instrumentos L-M*

Tipo	*Color del mango*	*Tamaño*
Hachuela para esmalte	Amarillo	Chico
		Mediano
Cincel biangulado	Negro	Grande
		Chico
Recortador de margen gingival distal	Azul	Mediano
		Grande
Recortador de margen gingival mesial	Naranja	Chico
		Mediano
Recortador de margen axial	Rojo	Grande
Recortador de margen axial	Verde	
Cucharas	Rojo	
Excavadores biangulados	Rojo	Chico
		Mediano
Excavadores triangulados	Verde	Chico
		Mediano
		Grande
		Extra grande

Apoyo

Como regla general, debe procurarse un buen apoyo digital en los dientes de la misma arcada y en los vecinos a la pieza dentaria sobre la que se va a trabajar. El apoyo digital en dientes de la arcada antagonista tiene menos valor y puede inducir movimientos inesperados del instrumento. El apoyo digital en la piel de la cara es bastante incierto y ofrece peligros, ya que el instrumento puede deslizarse en cualquier momento.

Afilado del instrumental

Al afilar un instrumento de mano debe conocerse su clasificación y su fórmula, para reproducir el bisel que está desgastado. Con una lupa se observará la parte activa y luego se la asentará sobre la piedra de Arkansas, dura, de grano extrafino y lubricada, apoyada sobre una mesa plana cuidando que la angulación del bisel sea la correspondiente a ese tipo de instrumento. Las medidas mínimas de una piedra son 2,5 cm × 12,5 cm. Debe mantenérsela en una caja que impida su fractura al caerse. Es aconsejable sumergir la piedra en aceite y luego secarla lo más posible.

Cuadro 10-19. *Instrumental de mano Brasseler-Komet*

Recortador de margen gingival mesial
Recortador de margen gingival distal
Excavador redondo
Excavador aplanado
Excavador lanceolado

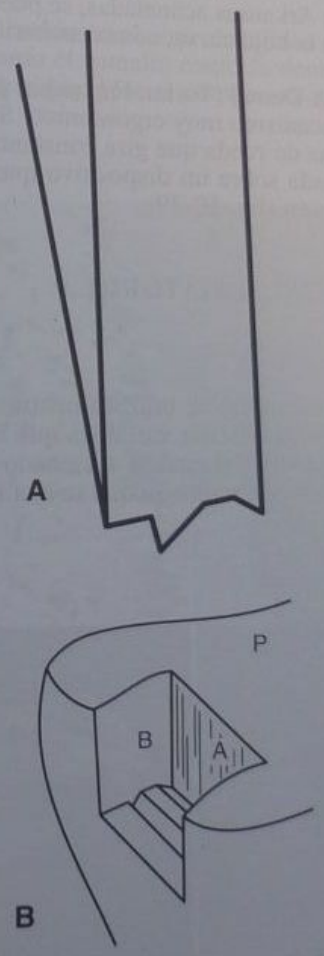

Fig. 10-34. A. Esquema del cincel de Brännström. **B.** Pared gingival de una preparación cavitaria de clase II terminada con el cincel de Brännström. A: pared axial, P: pared pulpar, B: pared bucal.

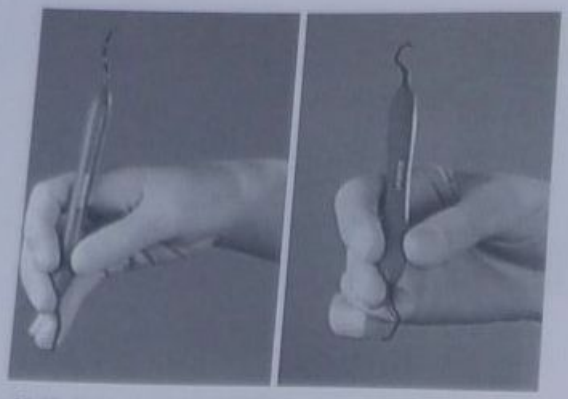

Fig. 10-35. Toma de lapicera. Modificada del catálogo LM-Dental, Turku, Finlandia.

Fig. 10-37. Toma palmar. Modificada del catálogo LM-Dental, Turku, Finlandia.

Una vez utilizada la piedra, debe limpiarse con un trapo de lana empapado en aceite. Al afilar acero, las partículas desprendidas del instrumento obturan las concavidades de la piedra e impiden que aquél se afile correctamente. La lana y el aceite son fundamentales para limpiar la superficie y mantener la piedra en óptimas condiciones (fig. 10-38).

Existen dispositivos para mantener el instrumento fijo en la angulación deseada mientras se lo afila. Si se utilizan piedras de Arkansas acanaladas, se pueden afilar instrumentos con la hoja curva, como cucharitas, excavadores, etc.

La firma LM-Dental (Turku, Finlandia) posee un afilador con un mecanismo muy ergonómico. Se trata de una piedra en forma de rueda que gira constantemente mientras está montada sobre un dispositivo que posee movimientos de vaivén (fig. 10-39).

INSTRUMENTAL ROTATORIO

Definición

Para el corte dentario se utilizan instrumentos de forma, tamaño y composición variables que constituyen el instrumental rotatorio, el cual es accionado por cualquiera de los sistemas de impulsión que se analizarán oportunamente.

Comportamiento

Estos instrumentos actúan sobre el diente y producen una serie de fenómenos que se desarrollan de manera simultánea o sucesiva, a saber: corte, desgaste, abrasión, limado, serruchado, escamado, virutado, acción de cuña, etc. (cuadro 10-20). Cada una de estas maniobras tiende a fracturar un trozo de diente mediante la aplicación de un trabajo mecánico, gran parte del cual se transforma en calor. El corte óptimo, que se realiza con menor consumo de energía, consiste en la fractura por acción de cuña, pero es el más difícil de obtener. El desgaste por abrasión o pulido resulta más simple, pero es menos productivo en relación con el consumo energético. El fresado constituye un término medio entre las dos situaciones descritas

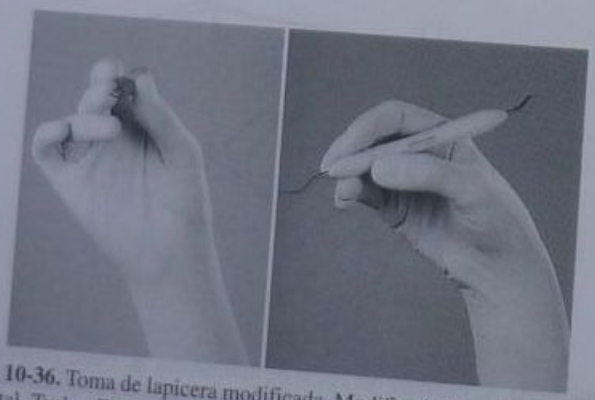

Fig. 10-36. Toma de lapicera modificada. Modificada del catálogo LM-Dental, Turku, Finlandia.

Fig. 10-38. Elemento para afilar el instrumental. Modificada del catálogo Hu-Friedy.

Cuadro 10-20. *Acción del instrumental rotatorio*

- Corte
- Desgaste
- Abrasión
- Limado
- Serruchado
- Escamado
- Virutado
- Acción de cuña

en el párrafo anterior. Según la velocidad, la presión y el tipo de instrumento rotatorio, el resultado del esfuerzo empleado se inclinará hacia el corte neto o hacia el desgaste.[18-20]

R.W. Phillips[21] afirma que el mejor sistema de corte dentario será aquel que logre la mayor cantidad de tejido cortado con el menor gasto energético. Debe existir un punto intermedio entre las diversas combinaciones de velocidad, presión, tipo de instrumento cortante, etc., que permita el corte máximo posible sin producir daños biológicos de la dentina o la pulpa. El shock histico es tremendo en el corte dentario y merece la máxima atención en toda investigación que tienda a producir nuevos instrumentos de corte. En ese aspecto, sería interesante definir con mayor precisión la acción exacta que ejerce la difusión térmica a través de la dentina y su efecto sobre la pulpa (fig. 10-40 A y B). Si tenemos dos alternativas: a) un sistema de corte que genera un calor intenso durante un período muy breve y b) un sistema de corte que genera un calor más moderado durante un período más largo, ¿cuál de los dos sistemas de corte es más perjudicial para la pulpa?

Fig. 10-39. Rondó, dispositivo de LM para el afilado del instrumental. Modificada del catálogo LM-Dental, Turku, Finlandia.

Otra complicación en el corte de tejidos dentarios consiste en que tanto el esmalte como la dentina son materiales complejos que poseen componentes con diversas

10-40. A. Necrosis pulpar como consecuencia de fresado abusivo con velocidad superalta. **B.** Cuando el daño es menos intenso, la pulpa reacciona formando dentina terciaria de reparación (Shovelton y Marsland).

propiedades, especialmente en lo que se refiere a la dureza, la ductilidad y la capacidad de quebrarse. La dentina posee una sustancia inorgánica, la hidroxiapatita, que reacciona como un material quebradizo y, por ende, requiere un tipo de corte de menor energía para producir fractura. Por otra parte, la matriz colágena es un material blando y su corte se guía por elementos diferentes, como los de un material dúctil. Además, existe la complicación adicional de la presencia de túbulos, con fluido en su interior, que se interponen en la superficie de corte.

Si bien se aconseja el uso de agua para enfriar el sitio de corte y para que actúe como lubricante y removedor de restos, no se ha experimentado mayormente con otros tipos de fluidos, tal vez más eficaces, que favorezcan la acción cortante de los instrumentos.

En la industria, se han desarrollado nuevos sistemas de corte: calor, rayo láser, explosivos, aire abrasivo, haces de electrones o pulsación de fluido.

Clasificación

El instrumental rotatorio puede clasificarse en tres grandes categorías: a) fresas, b) piedras y puntas abrasivas y c) discos y gomas abrasivas.

Dentro de las fresas, se incluyen todos los instrumentos de acción similar a la de una cuchilla que se aplican sobre el diente con cierta energía para producir un corte o fractura. Dentro de las piedras, se incluyen todos los instrumentos que actúan sobre el diente con acción abrasiva y que tienden a producir un desgaste sobre su superficie. Los discos[22-26] constituyen una variante de las piedras.

Esta clasificación responde simplemente a motivos didácticos, ya que la microscopia electrónica ha demostrado que en dimensiones muy reducidas (micrómetros) tanto las fresas como las piedras actúan como una cuña sobre el diente.

Fresas

La tecnología dental adoptó para el fresado dentario los mismos procedimientos que se utilizan en la industria para el trabajo de los metales, la madera, la cerámica y otros materiales.

Esto dio como resultado la fabricación de una serie de instrumentos rotatorios cortantes de diferente tamaño que nunca fueron diseñados específicamente para incidir en los tejidos dentarios calcificados.[27,28]

El principal problema surge de la diferente composición de los dos tejidos fundamentales, esmalte y dentina. Tal como se verá en el capítulo 18, el esmalte tiene apenas 3 o 4% de sustancia orgánica, mientras que la dentina posee aproximadamente 30%. Este simple hecho sirve para demostrar que un mismo instrumento no puede ser útil para fresar esmalte y dentina al mismo tiempo porque, si está específicamente diseñado para esmalte, resultará poco eficaz en la dentina, y viceversa. Del mismo modo, la energía necesaria para cortar uno y otro tejido será diferente en ambos casos. Como esto constituye un problema que aún no ha sido solucionado, será preciso respetar la descripción clásica del instrumental rotatorio tal como se la conoce desde principios del siglo XX. La American Dental Association ha formulado la Especificación ANSI-ADA Nº 23, año 1978, para el diseño y clasificación de las fresas dentales.[29]

Fig. 10-41. Partes constitutivas de una fresa. Parte activa, cuello y vástago. Modificada del catálogo Maillefer, Suiza.

Cuadro 10-21. *Aplicación de las fresas*

- Tallado de preparaciones cavitarias
- Remoción de caries
- Remoción de restauraciones
- Terminación de paredes cavitarias
- Terminación de restauraciones
- Alisado de preparaciones protésicas
- Corte de puentes y coronas
- Cirugía de los maxilares
- Implantología

Las fresas sirven para diversas aplicaciones, entre las cuales se encuentran: tallado de preparaciones cavitarias, remoción de caries, remoción de restauraciones, terminación de paredes cavitarias, terminación de restauraciones, alisado de preparaciones protésicas, corte de puentes y coronas, cirugía de los maxilares e implantología, etc. (cuadro 10-21).

Descripción

Una fresa consta de un tallo, una parte activa o cortante y, por lo general, un estrechamiento entre el tallo y la parte activa que se denomina cuello (fig. 10-41). El tallo es de acero inoxidable, mientras que la parte activa puede ser de diferentes materiales. El material utilizado en la unión de ambas partes es una soldadura dura.

La longitud total de las fresas responde a dos patrones clásicos: a) fresas largas para pieza de mano recta y b) fresas cortas para ángulos. La longitud puede modificarse a voluntad, cortando simplemente una fresa más larga hasta obtener el tamaño requerido. Según el tipo de agarre, se adecuará la forma del tallo al uso destinado (véase más adelante). Para trabajos especiales, apertura y ensanche de conductos radiculares o trabajos protésicos, pueden existir fresas extralargas o de medidas no habituales, o fresas muy cortas, para dientes temporarios.

La parte activa o cortante consta de un número variable de hojas o cuchillas (fig. 10-42) dispuestas de manera tal que cortan cuando giran en la dirección de las agujas del reloj. Muy pocas fresas pueden cortar cuando giran en dirección inversa a la de las agujas del reloj, salvo que hubieran sido especialmente diseñadas para eso. Algunas fresas pueden cortar en ambos sentidos.

El tamaño del tallo es respetado por los fabricantes para que las fresas de distinto origen puedan ser usadas en todos los instrumentos. Los tallos son cilíndricos. En otra época se fabricaban fresas con tallos cónicos que requerían contraángulos especiales, pero han caído en desuso.

Tamaño de los tallos

Existen tallos convencionales con un diámetro de 2,35 mm para contraángulo y pieza de mano; la longitud

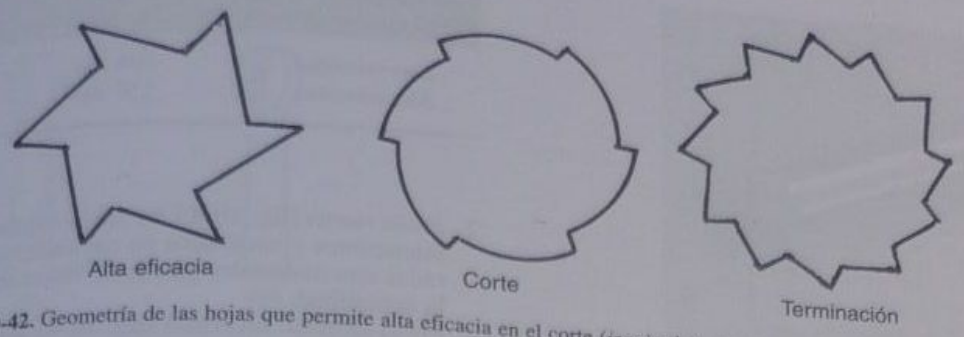

Fig. 10-42. Geometría de las hojas que permite alta eficacia en el corte (*izquierda*), corte (*centro*) y terminación (*derecha*).

promedio de las fresas para contraángulo oscila en 19 mm, mientras que para pieza de mano oscila en 44,5 mm. También existen tallos delgados, para uso en altas velocidades, con un diámetro de 1,56 mm (fig. 10-43).

Para que se pueda transmitir la fuerza del aparato de impulsión a la fresa, ésta deberá hallarse firmemente fijada al instrumento que la hace girar (cuadro 10-22). Existen dos sistemas fundamentales de agarre o de traba: la traba mecánica y la traba por fricción (fig. 10-44).

Traba mecánica. En este tipo de traba, el tallo presenta una parte aplanada en su extremo que se complementa con una ranura circular dispuesta de forma tal que el extremo terminal aparece como un botón retentivo donde engancha una lámina de acero con una escotadura en forma de U que posee el contraángulo. Esta traba por lo general se usa para las fresas cortas o fresas de ángulo y en tamaño de tallo convencional (2,35).

Traba por fricción. La fresa puede quedar sostenida por la presión de una mordaza o dispositivos mecánicos que aprisionan el tallo y lo mantienen unido al mecanismo que gira. La mordaza es accionada por una palanca, llave o tornillo que disminuye su tamaño. En otros modelos, especialmente los que accionan los aparatos de alta velocidad, la mordaza es de un material elástico y la fresa queda sostenida por fricción. Este sistema de agarre se utiliza en piezas de mano rectas convencionales, en piezas de mano rectas para alta velocidad y en contraángulos y turbinas de alta velocidad, ya sea para fresas de tallo convencional o delgado.

Clasificación

Según la forma de su parte activa, las fresas se clasifican en: 1) redondas o esféricas, 2) de rueda, 3) de cono invertido, 4) cilíndricas, 5) troncocónicas, 6) para preparaciones para amalgama, 7) piriformes, 8) para hombro y 9) castor de corte cruzado (fig. 10-45). En el cuadro 10-23, se detalla la numeración estadounidense de las fresas.

1. *Fresa redonda o esférica*. La fresa redonda o esférica posee cuchillas en toda su periferia (fig. 10-45 A). Dentro de un formato más o menos similar, presenta numerosas variables debidas a la imaginación de los fabricantes, a sugerencias de los clínicos o a pruebas de laboratorio realizadas un poco al azar, ya que aún no se han formulado especificaciones de vigencia internacional con respecto a las fresas para uso dental. Se suministran en muchos tamaños. Hasta hace algunos años, se fabricaban dos modelos fundamentales: a) dentadas y b) lisas. Las dentadas se utilizaban para la apertura cavitaria a través del esmalte y las lisas para la remoción de la dentina cariada o la profundización en sitios específicos. En la actualidad, la fresa redonda dentada casi ha desaparecido, ya que la apertura dentaria puede lograrse con instrumentos que aprovechan mejor la energía utilizada. El uso principal de la fresa redonda consiste en la remoción de tejidos deficientes semiduros o blandos (dentina cariada), para lo cual debe emplearse el tamaño más grande que la cavidad permita y la velocidad convencional. También se las utiliza para eliminar obturaciones temporarias y cementos y para limpiar las paredes cavitarias. Cuando se quiere exponer un cuerno pulpar o abrir un conducto radicular, se utiliza una fresa redonda más pequeña, en el sitio adecuado.

   Las fresas redondas pueden usarse para producir superficies cóncavas, para terminar restauraciones plásticas, para bruñir bordes metálicos o para hacer pequeños conductos con fines de anclaje. En otros capítulos, se explicará con más detalle el uso de este y otros tipos de fresas.

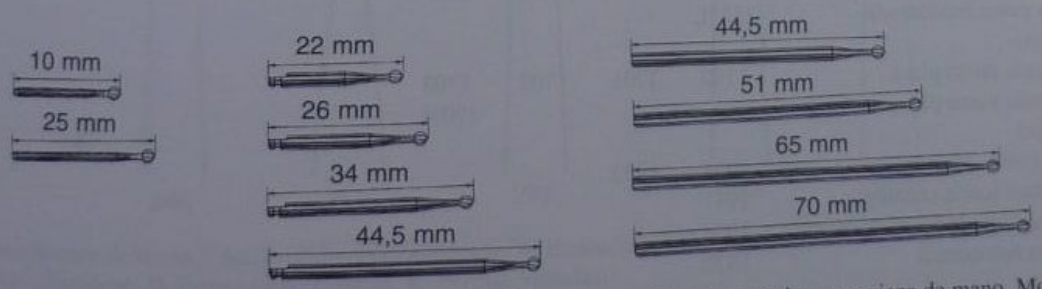

10-43. Distintos tamaños de fresas: *izquierda*, friction grip; *medio*, para contraángulo; *derecha*, para pieza de mano. Modificada del catálogo Meeler-Komet, Lemgo, Alemania, TL-4.7.



Fig. 10-44. *Arriba*, vástago para contraángulo; *abajo*, vástago para friction grip.

Cuadro 10-22. *Tamaño de los tallos*

Baja velocidad	2,34 mm
Alta velocidad	1,56 mm

2. *Fresa rueda* (fig. 10-45 B). Se la emplea para efectuar retenciones y socavados en cavidades que serán obturadas con materiales plásticos. No es muy utilizada en la actualidad.
3. *Fresa de cono invertido* (fig. 10-45 B). Se la usa para socavar el esmalte, avanzando por debajo del límite amelodentinario cuando se extiende una cavidad a velocidad convencional, y también para retenciones o socavados, con objeto de retener un material de obturación. Su faz plana permite regularizar un piso o una pared, ya sea en la dentina o en un material de obturación auxiliar, como el cemento. Existen fresas de cono invertido de parte activa larga y, en este caso, llevan la letra L.

Cuadro 10-23. *Formas de fresas y numeración estadounidense*

Redonda	1/4	1/2	1	2	3	4	5	6	7	8
Rueda	12	14	16							
Cono invertido	33 1/2	34	34 1/2	35	36	37	38	39	40	41
Cono invertido (parte activa larga)						36L	37L			
Cilíndrica lisa punta plana	55	56	57	58	59	60	61	62		
Cilíndrica lisa punta plana (parte activa larga)		56L	57L	58L	59L					
Troncocónica lisa punta plana	168	169	170	171	172	173				
Troncocónica lisa punta plana (parte activa larga)		169L	170L	171L	172L					
Para preparaciones para amalgama	244	245	246	255	256	257	267	271		
Piriforme	329	330	331	332	333					
Piriforme (parte activa larga)		330L	331L	332L	333L					
Redonda dentada	502	503	504	505	506	507	508			
Cilíndrica dentada punta plana	555	556	557	558	559	560	561	562	563	
Cilíndrica dentada punta plana (parte activa larga)		556L	557L	558L	559L					
Troncocónica dentada punta plana	669 o 699	700	701	702	703					
Troncocónica dentada punta plana (parte activa larga)	669L 699L	700L	700xL	701L	702L					
Fresa para hombro	956	957	958	959						
Cilíndrica lisa punta redondeada	1156	1157	1158	1159						
Cilíndrica lisa punta redondeada (parte activa larga)	1168	1157L								
Troncocónica lisa punta redondeada	1169	1170	1171	1172						
Troncocónica lisa punta redondeada (parte activa larga)	1169L	1170L	1171L							
Cilíndrica dentada punta redondeada	1556	1557	1558	1559						
Cilíndrica dentada punta redondeada (parte activa larga)	1557L									
Troncocónica dentada punta plana	1700	1701	1702	1703						
Troncocónica dentada punta plana (parte activa larga)				1703L						
Piriforme dentada (corte cruzado)	1931	1932								
Cilíndrica punta plana (corte cruzado)	1957									
Cilíndrica punta redondeada (corte cruzado)	1958									
Troncocónica punta redondeada (corte cruzado)	1970									

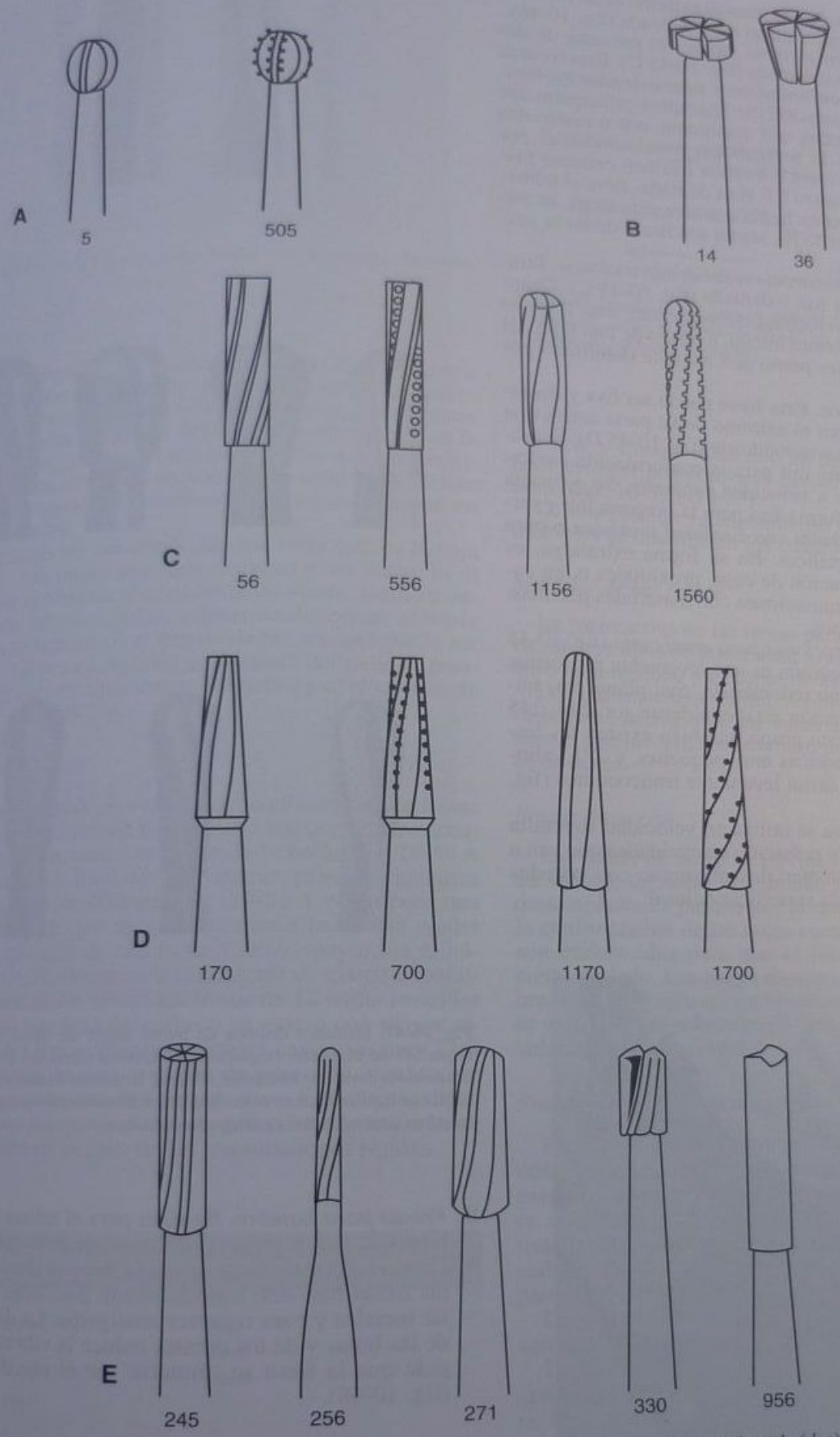

0-45. Distintas formas de fresas y numeración estadounidense. **A.** Redonda lisa (*izq.*) y redonda dentada (*der.*). **B.** Rueda (*izq.*) y cono inver-
der.). **C.** Fresas cilíndricas. **D.** Fresas troncocónicas. **E.** Formas variadas.

4. *Fresa cilíndrica*. Puede tener el extremo de su parte activa con dos formas: plana o redondeada (fig. 10-46).
   a. *Cilíndrica con extremo plano*. Se presenta de dos maneras: lisa o dentada (fig. 10-45 C). Esta fresa se usa para la conformación y para extender los límites de la preparación. Se la emplea principalmente en restauraciones con amalgama, oro o materiales plásticos. En la numeración estadounidense, por ejemplo, una fresa cilíndrica lisa con extremo plano tiene el número 57; si es dentada, lleva el número 557, y si posee la parte activa más larga, su número es 57L o 557L, según sea lisa o dentada, respectivamente.
   b. *Cilíndrica con extremo redondeado o cónico*. También puede ser lisa o dentada (fig. 10-45 C). Cuando se utiliza velocidad convencional, esta fresa es útil para la apertura inicial, a través de una falla del esmalte o de un punto con esmalte debilitado por caries.
5. *Fresa troncocónica*. Esta fresa puede ser lisa y dentada y, a su vez, tener el extremo de su parte activa con dos formas: plana o redondeada (fig. 10-45 D). Se trata de una fresa muy útil para la conformación cavitaria, especialmente a velocidad superalta. Se aconseja especialmente la forma lisa para la preparación y terminación de cavidades con finalidad protésica o para incrustaciones metálicas. En su forma extralarga, es útil para la preparación de cajas proximales o, en caras libres, para restauraciones con materiales plásticos o para incrustaciones.
6. *Fresas para preparaciones para amalgama* (fig. 10-45 E). La forma más común es una levemente piriforme, alargada, de extremo redondeado, casi plano. Sus números en la numeración estadounidense son 244, 245 y 246. Dentro de este grupo, también existen las fresas 256 y 257, cilíndricas muy pequeñas, y 271, cilíndrica y en el tercio distal levemente troncocónica (fig. 10-47).
7. *Piriforme*. Esta fresa se utiliza en velocidad superalta para conformación y retención en cavidades que van a ser obturadas con materiales plásticos, con paredes convergentes hacia la superficie oclusal.

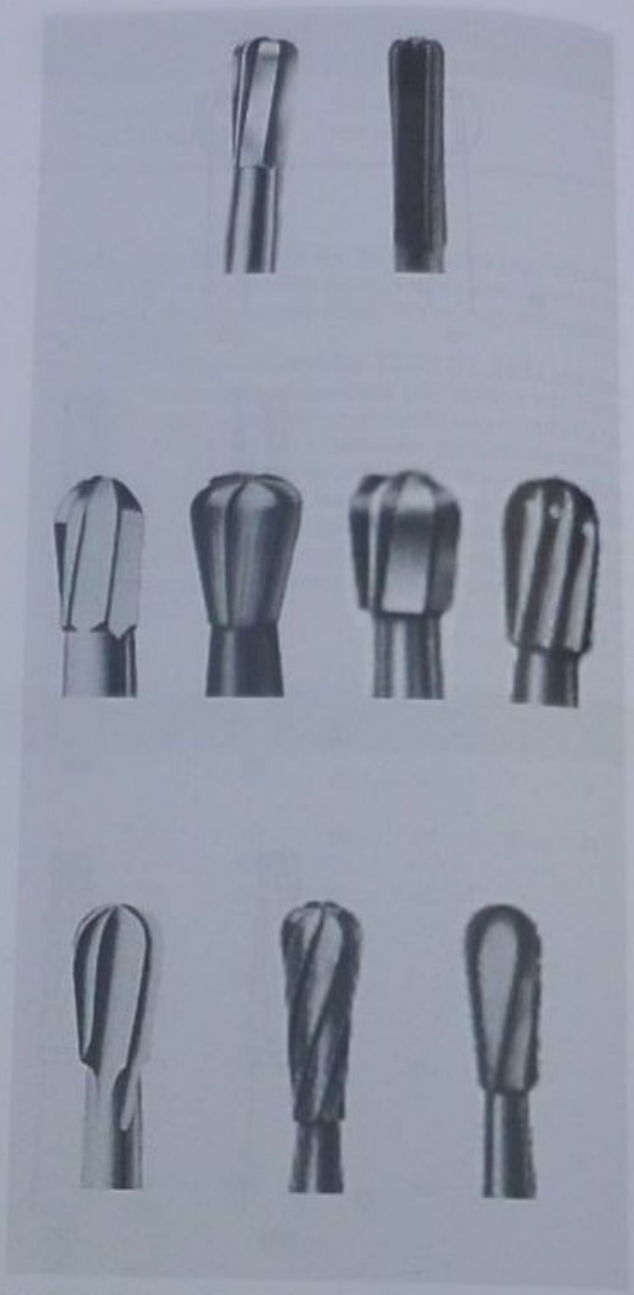

Fig. 10-47. Distintos diseños de fresas según las casas comerciales. Fresa 245 de Maillefer (*izquierda*) y Midwest (*derecha*). Fresa 330 (*de izquierda a derecha*: Maillefer, Pfignst, Brasseler-Komet y Jota). Fresa 330L (*de izquierda a derecha*: Maillefer, Brasseler-Komet y Jota). (Los tamaños dependen del catálogo de cada casa.)

Fig. 10-46. Fresa 56 vista con MEB (× 81) (gentileza del doctor Alan Boyde).

8. *Fresas para hombro*. Se usan para el tallado de hombros o la pared gingival de una caja proximal.
9. *Fresas castor de corte cruzado (beaver cross cut)*. Estas fresas han sido especialmente diseñadas para cortar metales y para remover amalgama. La disposición de las hojas y de los dientes reduce la vibración e impide que la fresa se "entierre" en el metal al cortar (fig. 10-48).

Diseño de una fresa

El diseño de las fresas (fig. 10-49) para uso dental aún no está sometido a una norma o especificación de carác-

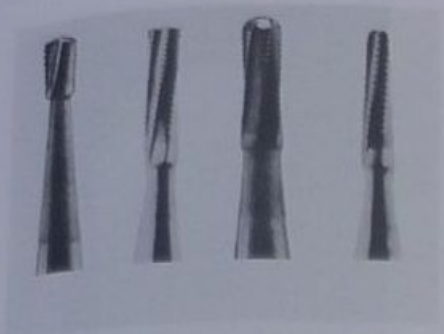

Fig. 10-48. Fresas de filos cruzados. Modificada del catálogo Midwest.

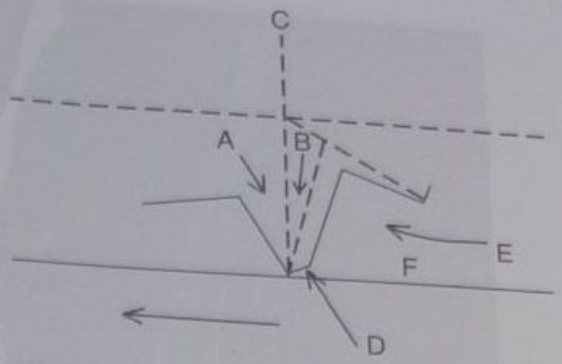

Fig. 10-49. Diseño de una fresa. A, hoja; B, hoja con paso pontivo (poco usual); C, radio; D, ángulo de filo; E, luz o espacio para los detritos; F, ángulo de luz (según Gilmore).

ter internacional. Por lo tanto, ese diseño sigue librado a la imaginación o al ingenio de los fabricantes. La mayoría de las fresas son construidas para cortar cuando giran en el sentido de las agujas del reloj. Por encargo o para la investigación, pueden construirse fresas que corten girando en dirección opuesta. Existe una serie de fresas que poseen un ángulo indiferente de corte y pueden actuar en ambos sentidos.

Los elementos del diseño de una fresa son: a) la hoja cortante, que posee una cara, un bisel y un dorso, b) el paso, que determina el espacio de la viruta, también denominado luz, c) el radio, o distancia del centro al borde cortante de la cara, d) el ángulo de la cara, que puede ser negativo (si la cara se halla por delante del radio) y positivo (si la cara está por detrás del radio) y e) el número de hojas (cuadro 10-24).

Número de hojas

Es muy variable. Por ejemplo, en cilíndricas, las fresas de acero generalmente tienen ocho hojas y las de carburo de tungsteno, seis. Las fresas de 12 hojas (fig. 10-50 A y B) poseen la finalidad de obtener paredes cavitarias más lisas y las de 40 hojas (fig. 10-51 A y B) tienen una acción cortante que se asemeja más a la de una piedra abrasiva que a la de una fresa. Cuanto mayor sea el número de hojas, menor será la cantidad de material extraído por revolución. Tanto las fresas de 12 hojas como las de 30 o 40 son más delicadas y se gastan con mayor rapidez. Estas fresas originan paredes cavitarias muy lisas y son adecuadas para trabajos de precisión, confección de rieleras, cajas, ataches y otros usos. Estas fresas dejan alisados los márgenes de las preparaciones y aseguran un mejor cierre en el caso de las restauraciones rígidas.

Cuadro 10-24. *Elementos para diseñar una fresa*

Hoja cortante	Cara
	Bisel
	Dorso
Paso o luz	
Radio	
Ángulo de la cara	Negativo
	Positivo
Número de hojas	

Baker y Curson diseñaron un tipo de fresas sin hojas para terminar preparaciones cavitarias a velocidad superalta (figs. 10-52 y 10-53).

La numeración estadounidense de las fresas de filos múltiples se describe en los cuadros 10-25 y 10-26.

Material de las fresas

La parte activa de las fresas para odontología se fabrica con tres tipos de materiales: a) acero de carbón, b) carburo de tungsteno y c) capas de aleaciones extraduras.

Los tallos pueden ser del mismo material utilizado para la parte activa o de un material menos rígido, como ocurre con las fresas de carburo de tungsteno, cuyo tallo es de acero.

Fresas de acero

Las fresas de acero se fabrican a máquina, a partir de un vástago de acero del tamaño requerido que, una vez destemplado, es pasado por la máquina para el tallado y la conformación de las hojas cortantes. Luego, las fresas son endurecidas para que el filo se mantenga durante cierto período. Las fresas de acero resultan ineficaces sobre esmalte y sólo deben emplearse en la dentina. Su filo se embota rápidamente.[30] Deben usarse únicamente a velocidad convencional.

Fresas de carburo de tungsteno

Estas fresas aparecieron en odontología en 1947. Se utilizan principalmente en velocidad mediana, alta y superalta. La técnica de construcción es compleja y requiere aparatología muy perfeccionada. Los metales que se usan (acero, cobalto y carburo de tungsteno) son pulverizados y moldeados a alta presión y elevada temperatura para producir la cabeza cortante.

Luego, se suelda o se une la cabeza a una fresa convencional de acero para constituir el tallo.[31,32]

Después, se esboza la forma de la parte activa y se le aplica una carga para probar la efectividad de la soldadura. Posteriormente, se define la forma de la parte activa, se afina el cuello y se hace una nueva prueba. Por último, se tallan los filos de la parte activa y se pasa al control final, en el que se verifican el diámetro del vástago, la concentricidad y los filos.

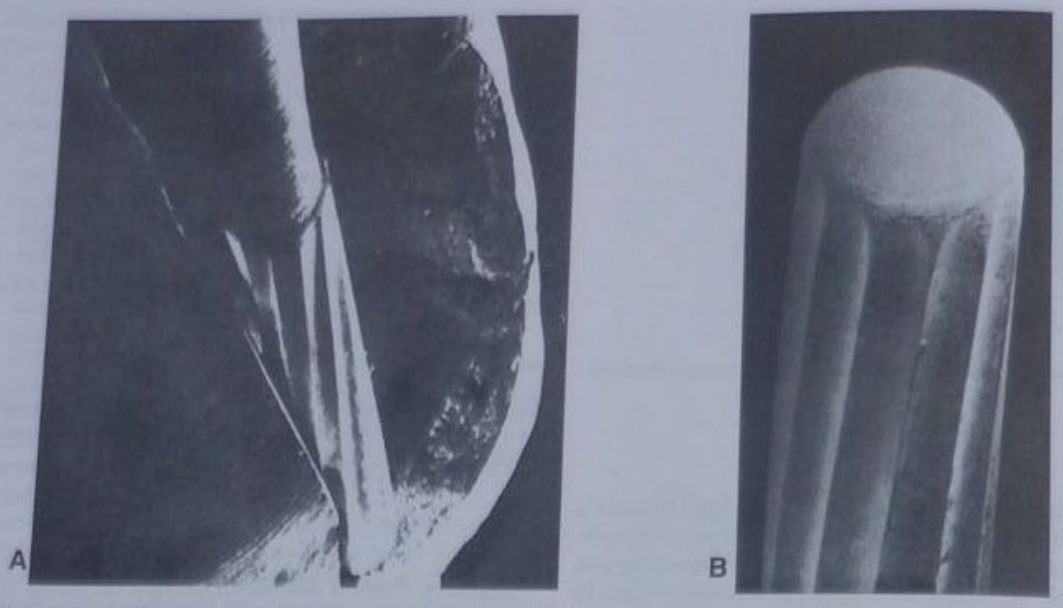

Fig. 10-50. A. Fresa de 12 hojas en cavidad próximo-oclusal (MEB) (gentileza del doctor Alan Boyde). **B.** Fresa cilíndrica de 12 hojas con paso neutro, para cortar en marcha directa o invertida (Nº jet LA-756-LRS) (MEB, gentileza del doctor I. Barnes).

Fresas con recubrimiento de aleaciones extraduras

En los últimos años, se ha procurado recubrir la cabeza cortante de una fresa con una capa o baño de aleaciones extraduras, como el carburo de titanio o el nitruro de titanio.[33]

También se ha experimentado con vanadio y sales de metales raros. Aún no se han conseguido resultados tales que alienten la fabricación en gran escala de fresas extraduras.[34]

Uso de fresas en velocidad superalta

La inserción de la fresa de tallo delgado dentro del mandril o mordaza (*chuck*) debe llevarse a cabo con la precaución necesaria para no perder la concentricidad. Un error común consiste en inclinar la fresa con respecto al mandril, lo cual puede producir una inserción incorrecta o el deterioro de éste, especialmente si es de goma o plástico. Si el fabricante suministra un dispositivo para asegurar la alineación, debe usárselo durante el recambio de las fresas. A velocidad superalta funcionan bien las fresas cortas y poco voluminosas.[35,36]

Las fresas con más de 21 mm de longitud o con más de 4 mm de diámetro, deben emplearse por debajo de las 120.000 rpm para evitar el daño a los equipos o que se produzca una eventual fractura.[37]

La fresa accionada a velocidad superalta debe alcanzar su velocidad óptima antes de comenzar a cortar pues, en caso contrario, se la puede obligar a patinar dentro de su mandril, lo cual ocasiona desgaste y reduce su eficacia.

Siempre deben usarse fresas nuevas con filo perfecto. Las fresas pierden rápidamente su filo al cortar tejido dentario, especialmente esmalte (figs. 10-54 y 10-55). Existen grandes diferencias en el rendimiento de las fresas, según su fabricante y aun dentro de la misma marca.[38]

Reemplazo de las fresas por el láser

Hace más de 20 años que Goldman,[39] en los Estados Unidos, hizo una de las primeras ablaciones de esmalte

Cuadro 10-25. *Numeración estadounidense de las fresas de doce filos*

Redondeada	7002	7003	7004	7006	7008	7009	7010
Llama	7102	7104	7106	7108			
Cónica punta plana	7204	7205	7206				
Fósforo (cerilla)	7302	7303	7304				
Huevo	7404	7406	7408				
Cilíndrica punta plana	7563	7572	7583				
Interproximal	7602	7606					
Troncocónica punta redonda	7642	7664	7675	7686			
Troncocónica punta plana	7702	7713					
Bala	7801	7802	7803				
Aguja	7901	7902	7903				

Fig. 10-51. A. Preparación para incrustación metálica tallada con fresa de 40 hojas a velocidad superalta (MEB, gentileza del doctor I. Barnes). **B.** Fresa de 40 hojas para terminar cavidades a velocidad superalta (MEB, gentileza del doctor I. Barnes). (Las fotos cedidas por el doctor I. Barnes fueron publicadas en *Brit Dent J*, 1974;137:379. Las fotografías de microscopia electrónica fueron obtenidas en el laboratorio del doctor Alan Boyde.)

con un láser de rubí en un diente vital. La intervención fue indolora y comenzó a vislumbrarse una operatoria dental futura sin dolor, sin vibración y sin ruido. No obstante, la densidad de la energía empleada era muy alta para mantener la pulpa vital y este método fue abandonado. Hace algunos años Walsh,[40] Deutsch[41] y Hibst[42] retomaron la investigación sobre láser de CO_2 y erbio:YAG y obtuvieron resultados satisfactorios. A fines de 1995, Melcer,[43] de la Universidad de París, publicó el resultado de sus trabajos sobre el láser TEA de CO_2, que cortó esmalte y dentina con éxito. Actualmente se están utilizando con éxito los láseres de erbio:YAG, que poseen un sistema de corte por ablación termomecánica que no daña el diente.

Los tipos y las aplicaciones clínicas del láser se verán más extensamente en el capítulo 11.

Piedras y puntas abrasivas

Los abrasivos[44] han sido usados por el hombre desde tiempos inmemoriales. Hasta fines del siglo pasado, sólo se empleaban abrasivos naturales derivados principalmente de la sílice (SiO_2), como cuarzo, arena, trípoli, etc.; los silicatos son combinaciones de la sílice con metales y comprenden elementos como el vidrio natural, la piedra pómez, el granate y la almandina.

Cuadro 10-26. *Numeración estadounidense de las fresas de treinta filos*

Redonda	9004	9006	9008
Huevo	9406		
Cilíndrica punta redondeada	9561	9572	
Troncocónica punta redonda	9642		
Troncocónica punta plana	9713		
Bala	9803		
Aguja	9903	9904	

Otro grupo grande de abrasivos naturales deriva de la alúmina (Al_2O_3) o corindón, que se encuentra en yacimientos naturales (África del Sur).

La alúmina se tritura hasta obtener polvos de diferente grano; los más gruesos se usan para pulir o afinar piezas metálicas de hierro colado, entre otras aplicaciones, y los más finos para pulir vidrios ópticos. El esmeril es una mezcla de corindón y magnetita (Fe_3O_4) y se usa para fabricar ruedas abrasivas y telas o papeles de esmeril. El carbón cristalizado o diamante es la sustancia más dura que se conoce y por eso se lo utiliza intensamente como abrasivo, especialmente para metales, materiales cerámicos y dientes, a pesar de su alto costo. Hasta hace algunas décadas, sólo se usaba el diamante natural, en polvo, de diferentes granos y tamaños.

Desde mediados de la década de 1950 es posible producir diamante sintético por un proceso de presión y temperatura elevadas. El primer abrasivo sintético producido en horno eléctrico a elevada temperatura fue el carburo de silicio (SiC), descubierto por Acheson en 1891. Se calienta arena sílica con carbón de coque en un horno eléctrico hasta que la sílice se reduzca y se una con el carbón para formar una masa cristalina de color verde a negro,



Fig. 10-52. Fresa de tungsteno sin hojas para terminar cavidades a velocidad superalta, diseñada por Baker y Curson, especial para biseles en 45° (MEB) (gentileza del doctor I. Barnes).

Fig. 10-53. Fresa sin hojas para terminar cavidades o hacer biseles a velocidad superalta (MEB) (gentileza del doctor I. Barnes).



Fig. 10-55. Decoloración de una fresa usada de carburo de tungsteno (*izquierda*); fresa nueva (*derecha*). Modificada del catálogo Brasseler-Komet.

con cristales hexagonales. Estos cristales se denominan *carborundo*, denominación que le adjudicó Acheson. El carburo de silicio constituye el abrasivo sintético más duro producido por el hombre y su dureza en la escala de Mohs es de 9+ (entre 9 y 10).

Otros abrasivos sintéticos son: 1) la alúmina fundida, con una dureza de 9+ y un color blanco casi puro a causa de su contenido de óxido de titanio, 2) el óxido de circonio fundido, que es muy duro pero de costo muy elevado, 3) el carburo de boro (B_4C), que se usa en polvo para pulir y cuya dureza también es de 9+, 4) los abrasivos metálicos, que por lo general se denominan "aceros" aunque se trata simplemente de partículas de hierro fundido, en forma de perdigones o de escamas, para bombardear o pulverizar superficies que se desea pulir, y 5) abrasivos varios; para pulir o terminar superficies, se usan el óxido de estaño, el óxido de cerio y el óxido de hierro (rouge) (cuadro 10-27). Los primeros abrasivos usados en odontología datan del siglo XIX. En la primera mitad de esa centuria, se utilizaban ruedas y puntas de esmeril. A partir de 1850, el corindón comenzó a reemplazar con ventaja al esmeril, ya que era mucho más duro. En los Estados Unidos se fabrican piedras y ruedas hechas con abrasivos naturales, como la Arkansas y la piedra pómez, entre otras. En 1876, Bronwill comenzó a usar el diamante para el desgaste dentario. A partir de principios del siglo XX, comenzaron a fabricarse las piedras y ruedas con diferentes abrasivos que han llegado hasta la actualidad. Los abrasivos para uso dental se presentan en la forma de piedras montadas, puntas abrasivas, ruedas, discos rígidos y flexibles, gomas y en polvo o pasta.



Fig. 10-54. A. Aspecto de una fresa nueva (Pearlman). **B.** Deterioro causado por el uso. La *flecha* indica el filo mellado (según Pearlman, S.).

Piedras montadas

Las piedras montadas constan de un eje metálico recubierto por abrasivo y moldeado en diferentes formas según el trabajo al que estén destinadas. El eje metálico puede ser largo (para pieza de mano recta), corto y con ranuras en el tallo (para contraángulo) y, por último, de tallo fino para agarre por fricción, destinado al corte en alta velocidad. El abrasivo que recubre el eje metálico puede ser: a) diamante, b) carborundo o similares.

Piedras de diamante

Se las obtiene de la selección de polvo de diamante, natural o sintético. Las partículas naturales provienen de

Cuadro 10-27. *Abrasivos*

	Naturales	*Artificiales*
Sílice	Cuarzo Arena Trípoli	Carburo de silicio (carborundo)
Silicatos	Pómez Granate Almandina	Alúmina fundida
Alúmina	Corindón Esmeril Polvos finos	Óxido de circonio fundido
Carbón	Diamante de piedra Diamante en polvo	Carburo de boro Abrasivos metálicos

Fig. 10-56. Piedras de diamante. *Arriba*, granos naturales; *abajo*, granos sintéticos.



Fig. 10-58. Piedra electroplateada de capas múltiples. Modificada del catálogo Schottlander, Herts, Inglaterra.

canteras o de plantas procesadoras que separan los diamantes de joyería de los de uso industrial. Estos últimos son molidos, lavados y separados según el tamaño de la partícula. Poseen bordes afilados, lo que permite una rápida abrasión de la superficie por tratar. Las partículas sintéticas se obtienen del carbón de grafito mediante un proceso de presión (45 Kbar) y temperatura (1.200°C) elevadas. Poseen superficie regular, lo que produce abrasión pareja y uniforme (fig. 10-56).

Cualquiera de los dos tipos de partículas recubrirán el tallo de la futura piedra de diamante. El grano puede ser extrafino, fino, mediano, grueso o supergrueso, según el uso al que se lo destine[45] (cuadro 10-28) (fig. 10-57).

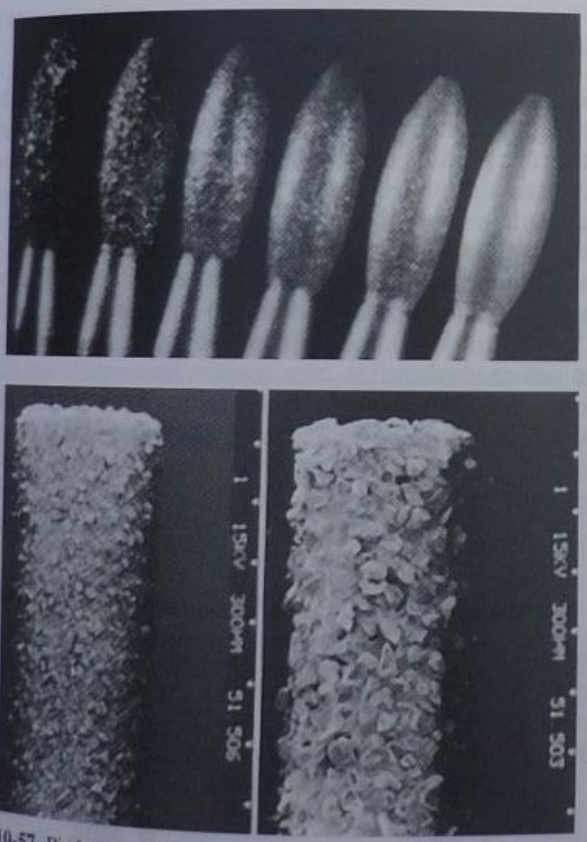

10-57. Piedras de diamante. *Arriba*, granos decrecientes (modifi- a del catálogo Two Striper, Premier, Pensilvania, Estados Unidos). *jo, derecha*, 90 µm; *abajo, izquierda*, 40 µm (modificada del catá- o Intensiv).

Para la adhesión de los cristales también se aplica un procedimiento metalúrgico adecuado. Algunos fabricantes adhieren las partículas mediante un procedimiento denominado electroplateamiento (fig. 10-58); otros tienen un procedimiento propio, como el proceso de adhesión PBS (Two Striper, Premier, Pensilvania, Estados Unidos) (figs. 10-59 y 10-60). Existen piedras que tienen varias capas de abrasivos, lo que permite que al gastarse la matriz, se expongan nuevas partículas.

Las piedras de diamante siempre deben ser usadas con refrigeración acuosa, para eliminar los detritos o virutas que se depositan en los espacios ubicados entre los granos abrasivos. Si no se eliminan estos detritos, la piedra se embota y su eficacia se reduce, con producción de calor por fricción. Existen piedras de diamante que poseen

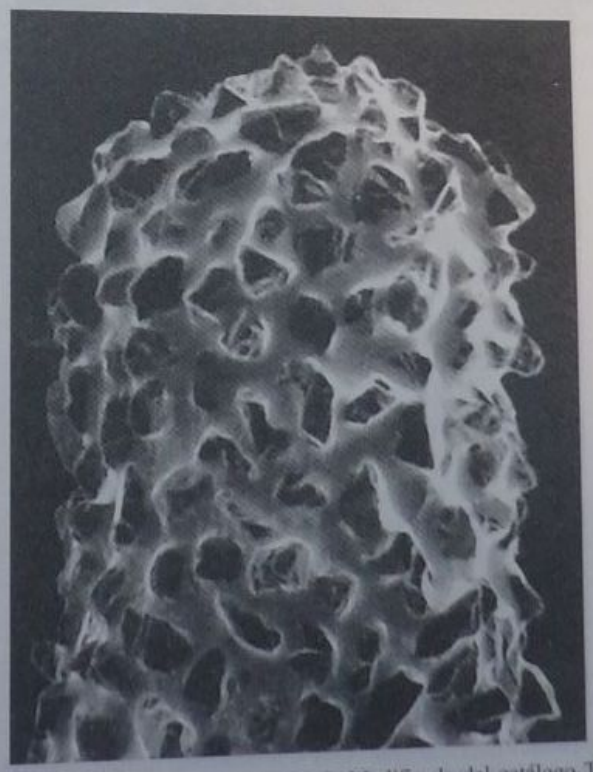

Fig. 10-59. Proceso de adhesión PBS. Modificada del catálogo Two Striper, Premier, Pensilvania, Estados Unidos.

Cuadro 10-28. *Equivalencia de codificación de piedras de diamante entre los diferentes fabricantes*

Aro de color	*Komet Brasseler*	*Diatech*	*Intensiv*	*Espe Premier*	*Axis*	*Schottlander*
Blanco	8	10	25	10	10	10
Coral	–	–	–	20	–	–
Violeta	–	–	–	30	–	–
Amarillo	15	20	40	20	20	20
Rojo	30	45	15	45	40	45
Sin aro	100	105 a 130	–	60	107 a 126	–
Azul	–	–	80	–	–	105 a 130
Verde	125	–	120	–	151	–
Negro	150	135	–	–	180	135

Valores expresados en µm.

una espiral continua sin abrasivo que va desde el extremo de la parte activa hasta el cuello (Turbo Diamonds, Axis, Texas, Estados Unidos). Otras poseen líneas que se entrecruzan formando rombos (TDA Diamonds, Northbell, Milán, Italia; Cool Diamonds, Busch & Co, Engelskirchen, Alemania) (fig. 10-61). Por estas zonas sin diamante circula agua, lo que produce arrastre de detritos y mejor refrigeración del instrumento.

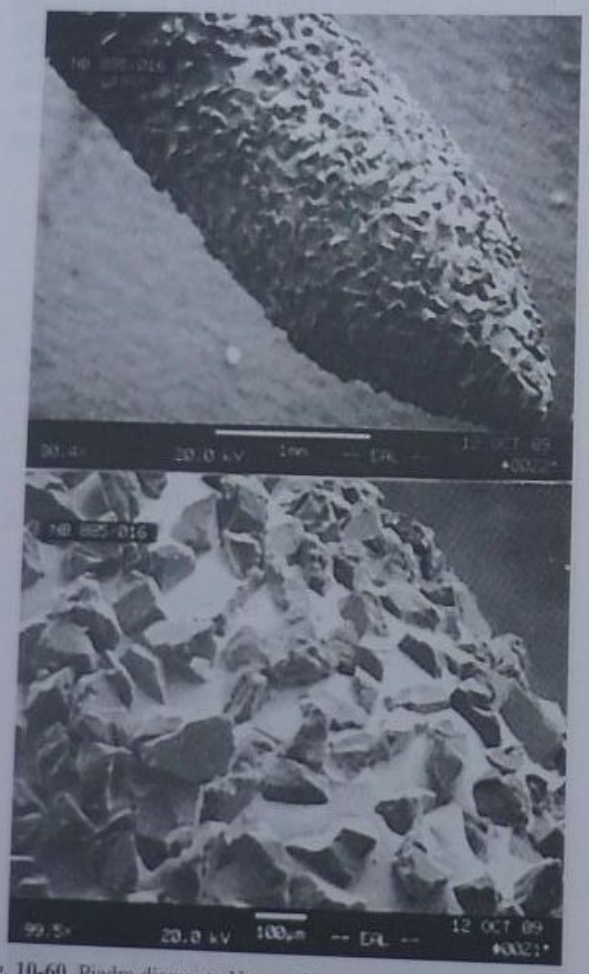

Fig. 10-60. Piedra diamante Nova × 30 aumentos (*arriba*) y × 100 aumentos (*abajo*). Nótese la adhesión de los granos sintéticos al vástago previamente tratado. Modificada del catálogo Northbell, Milán, Italia.

La vida útil de una piedra de diamante depende de la técnica usada para fabricarla y de los cuidados del operador al utilizarla en el desgaste dentario.

Existen instrumentos diamantados denominados "bevelshape" y "cavishape" de la firma Intensiv (Suiza); ambos se impulsan con el contraángulo EVA 61 LA de Ka-Vo (Alemania). Estos instrumentos fueron diseñados en cooperación con el Departamento[46] de Operatoria Dental de la Universidad de Berna (Suiza) y están especialmente indicados para la conformación y la terminación de biseles tanto en dientes anteriores como en posteriores, ya sea en preparaciones simples o compuestas.[47] Poseen diferentes granos: 40, 25 y 15 µm. Son flexibles, arqueados axialmente y poseen el extremo de la parte activa en forma de cuchara.

Carborundo o similares

Tanto el carburo de silicio (SiC) como la sílice (SiO_2), el corindón (Al_2O_3) y otros abrasivos se denominan genéricamente piedras de carborundo cuando se utilizan para el desgaste dentario. Estas piedras abrasivas se emplean solamente a velocidad convencional o mediana y se recomienda su uso bajo un chorro de agua. El abrasivo se funde sobre un eje metálico mediante la interposición de una capa de cerámica para mantenerlo en su sitio. Las piedras de "carborundo" duran menos que las de diamante y deben ser reemplazadas con mayor frecuencia. La firma Shofu fabrica piedras de carburo de silicio denominadas "Duragreen stones" y de microgranos de óxido de alúmi-



Fig. 10-61. A y **B.** Piedras con canales para la refrigeración. Modificada del catálogo Northbell, Milán, Italia.

Cuadro 10-29. *Abrasivos**

	Color	*rpm*	*Usos*
Carburo de silicio	Verde	20.000 a 30.000	Porcelana, oro y composite
Corindón	Marrón	30.000 a 50.000	Cromo-cobalto, aleaciones con níquel
	Rosa	20.000 a 30.000	Terminado de coronas y puentes colados en aleaciones preciosas y no preciosas
	Blanco	10.000 a 20.000	Aleaciones no preciosas y cerámicas

* Según la firma Brasseler, Georgia, Estados Unidos.

na denominadas "Durawhite stones" que tienen diversas formas.

Brasseler utiliza el color verde para los abrasivos de carburo de silicio; su uso se limita a una velocidad máxima de 20.000 a 30.000 rpm y se los emplea para porcelana, oro y composite.

Los de corindón vienen en color marrón y se los emplea para cromo-cobalto, aleaciones con níquel, a una velocidad máxima de 30.000 a 50.000 rpm. También vienen en color rosa para terminado de coronas y puentes colados en aleaciones preciosas y no preciosas; su velocidad máxima no debe superar las 20.000 a 30.000 rpm. Finalmente, existen en color blanco para aleaciones no preciosas y cerámicas; su velocidad máxima no debe superar las 10.000 a 20.000 rpm (cuadro 10-29).

Puntas abrasivas

Las puntas abrasivas son piedras más pequeñas con formas adecuadas para la preparación de cavidades. Se usan de modo similar a las fresas.

Ruedas

Las ruedas pueden ser de diámetro y grosor distintos. Poseen un orificio central para ser montadas en un mandril (fig. 10-62). Otras ya vienen montadas rígidamente sobre un eje metálico.

El abrasivo puede ser diamante, carborundo u otro material similar. Con las técnicas de corte por alta velocidad, el uso de las ruedas ha disminuido en odontología a causa de que por su gran tamaño sólo pueden emplearse en lugares de fácil acceso. Además, producen vibraciones muy desagradables que el paciente no tolera.

Discos y gomas abrasivas

Los discos son elementos circulares, de sección plana, cóncava, convexa o biconvexa, generalmente para ser montados; están recubiertos por el abrasivo, el cual está dispuesto en una forma determinada según su diseño. Pueden ser rígidos o flexibles.

Discos rígidos

Generalmente, se presentan para ser montados, recubiertos por un solo lado por un abrasivo, como carborundo o diamante. Algunos discos poseen abrasivo en el borde y se utilizan principalmente para cortar.

En la boca se los utilizaba antes de la era de la alta velocidad, con finalidad protésica, en los cortes en rebanada o "slice cut". En virtud de su gran tamaño (15 a 20 mm aproximadamente), son potencialmente peligrosos para los tejidos blandos. Se aconseja su uso con un protector para discos.

En la actualidad, la firma Axis (Texas, Estados Unidos) fabrica un disco de corte ultrarrápido para atravesar fácilmente la porcelana y cortar todo tipo de metales en coronas o puentes ceramometálicos. Estos discos poseen el abrasivo en la forma de un espiral que deja sobre su superficie unos canales sin abrasivo por los cuales fluye libremente el agua proveniente de la refrigeración. Vienen montados de fábrica, lo que asegura su concentricidad en el momento del corte. Se los fabrica en cinco tamaños diferentes. El más pequeño tiene un diámetro de 6 mm y la profundidad del corte es de 1,3 mm; el más grande tiene un diámetro de 10 mm y la profundidad del corte es de 3,6 mm. Pueden ser llevados al autoclave y empleados hasta 40 veces.



Fig. 10-62. Distintos tipos de mandriles. *Arriba derecha*: convencional; *arriba, centro*: Shofu; *arriba, izquierda*: Min indoflex; *abajo, derecha*: Pop-on; *abajo, izquierda*: Moore.



Fig. 10-63. Discos Shofu. *Ilustración superior: arriba*, emulsión abrasiva en cara opuesta al instrumento rotatorio; *centro*, en cara opuesta; *abajo*, discos pequeños. Los colores de izquierda a derecha son: violeta, azul, verde, amarillo y rosa. *Ilustración inferior*: nuevos colores de la línea Rainbow, de derecha a izquierda: negro, violeta, verde y rojo. Modificada del catálogo Shofu.

Fig. 10-64. Avío Cosmedent. Modificada del catálogo Cosmedent.

Discos flexibles

Sobre base de plástico, papel o tela impermeabilizada, se fabrican discos de varios tamaños y con un orificio central para ser montados en mandriles. Los discos flexibles se presentan con una extensa gama de abrasivos, de granos gruesos, medianos, finos y extrafinos, que permiten pulir y terminar una superficie hasta lograr el brillo final. Los discos de papel de color rojo, impregnados con óxido de hierro, sirven para el pulido final de los colados metálicos, después de haber usado los discos de papel abrasivo, desde el más grueso hasta el más fino. No se usan en la boca, sino fuera de ella.

Los discos poseen dos sistemas de agarre: por tornillos o por encastre a presión (fig. 10-62). Dentro de los discos que encastran a presión, existe un tipo especial denominado disco atraumático. El abrasivo de los discos atraumáticos puede ubicarse sobre la superficie que mira al diente o sobre la superficie que mira al operador (fig. 10-63).

Los discos abrasivos son muy útiles en operatoria dental. Los recubiertos de polvo de alúmina se recomiendan para la terminación de restauraciones de composites (cuadro 10-30) (figs. 10-64 y 10-65).

Se aconseja emplear un máximo de 10-15.000 rpm y producir el desgaste mediante toques intermitentes en la superficie de la restauración.

Algunas casas comerciales poseen una tira abrasiva equivalente a cada disco abrasivo.

Gomas

Las gomas tienen una base de goma sintética y se presentan en diversas formas. Están impregnadas con abrasivos de grano variable. Las más conocidas son las gomas "Burlew", que contienen piedra pómez; se ofrecen en forma de rueda, lenteja, taza y minirrueda. Hay gomas siliconadas para terminar restauraciones de resinas reforzadas. Existen gomas adecuadas para pulir metales, como el cromo-cobalto, que se utilizan principalmente en los talleres de prótesis.

Las gomas producen mucho calor friccional y deben usarse a intervalos cortos y con presión muy leve, o bien bajo refrigeración. Brasseler emplea distintos colores para identificar sus aplicaciones y velocidades de uso (véase cuadro 10-31).

Shofu (California, Estados Unidos) fabrica gomas abrasivas para: 1) amalgama y aleaciones preciosas, que vienen en forma de taza y de bala y están codificadas con color marrón, verde oscuro y verde claro, 2) porcelana (gomas "Ceramisté") (fig. 10-66) y esmalte, que vienen en forma de rueda, bala y plato biconvexo, 3) terminación y pulido de composite, que vienen en forma de bala, disco, disco biconvexo y taza, y se llaman *duragreen* y *durawhite*, y 4) metales colados, avío para pulir oro (similar al de amalgama) y avío para aleaciones no preciosas ("puntas *graystone*"). Vivadent (Schaan, Liechtenstein) fabrica gomas[48] grises llamadas Politip-F en forma de pimpollo, tacita y cono invertido y gomas verdes denominadas Politip-P con las mismas formas (fig. 10-67).

Abrasivos en polvo

Para terminar la superficie de obturaciones, piezas metálicas o restauraciones protésicas se pueden usar diversos abrasivos, en polvo o en pasta. Los más comunes, entre otros, son la piedra pómez, el óxido de estaño, la sílice, el trípoli y el rouge. Se aplican con un cepillo húmedo o con una rueda de fieltro impregnada en el abrasivo. Para el brillo final, fuera de la boca, se aconseja la rueda

Cuadro 10-30. *Discos de óxido de aluminio*

Marca comercial	*Grueso*	*Normal*	*Fino*	*Ultrafino*
Moore	Blanco	Verde	Celeste	Marrón
Hawe/Cosmedent	Blanco	Azul	Amarillo	Rosa
Shofu	Negro/violeta	Azul/verde	Amarillo	Rojo
3M	Negro	Azul	Turquesa	Celeste



Fig. 10-65. Discos Pop-on.

Fig. 10-66. Puntas Ceramisté. Modificada del catálogo Shofu.

de fieltro con el abrasivo en polvo, en toques muy leves y con bastante velocidad. Dentro de la boca, deben tomarse precauciones para no recalentar la superficie de la restauración; las amalgamas y los acrílicos, por ejemplo, pueden arruinarse por un pulido a temperatura muy elevada.

APARATOLOGÍA IMPULSORA

Debido a la dureza de los tejidos mineralizados del diente es preciso usar instrumentos de gran poder de corte para lograr los desgastes necesarios que permitan conseguir las preparaciones dentarias en operatoria dental.

Reseña histórica: hitos de los trépanos dentales

El uso de algún tipo de trépano dental se encuentra en lugares y culturas diferentes desde los comienzos de la civilización humana a lo largo de la historia. En los cráneos y las mandíbulas de las momias egipcias se han hallado perforaciones aparentemente practicadas para aliviar la presión de exudados purulentos producidos por abscesos de origen dentario. Algunos de estos cráneos están en el Museo Peabody de la Universidad de Harvard, Estados Unidos.[49-52] En las piezas dentarias de cráneos mayas precolombinos aparecen incrustaciones de piedras preciosas y semipreciosas (jadeita, pirita de hierro u oro falso, hematites o piedra de sangre, cuarzo, turquesa, etc.). En un principio, se creía que éstas se practicaban en muertos, como adornos para su gran viaje, pero luego se comprobó que se habían hecho en piezas vitales, ya que en algunos casos se había horadado la cámara pulpar y sobre ésta se habían cementado las piedras.

En los restos óseos se han observado procesos apicales de larga data, secundarios a la necrosis pulpar.[53-55] A Archigenes, un médico griego que vivió aproximadamente en el año 100 de la era cristiana, se le atribuye un instrumento rotatorio que consistía en un taladro de acción digital.[56] Pierre Fouchard (1678-1751) creó un taladro que daba giro a una fresa redonda, también de su invención. El taladro consistía básicamente en una cuerda unida a un arco que, al desplazarse hacia adelante y atrás, daba movilidad a un eje. Gráficamente podemos compararlo con la conocida figura del *boy scout* encendiendo fuego con un sistema transmisor similar.[57,58] En 1871, James B. Morrison patentó su torno de pedal que se basaba en el de Charles Merry de 1858 y en la máquina de coser de Isaac Singer (fig. 10-68). Con varias modificaciones, Morrison consiguió obtener una velocidad más efectiva para el corte de los tejidos calcificados de la pieza dentaria. Este artefacto fue fabricado en 1872, con mejoras, por la compañía S. S. White.[59] Ya en 1894, George F. Harrington inventó un torno, que resultó ineficaz y pesado, con un mecanismo de cuerda de relojería y un rendimiento de 7 a 9 revoluciones por minuto. La cuerda de este artefacto duraba algo más de 2 minutos.[60] La compañía S. S. White introdujo el primer torno eléctrico en el mercado, inventado por un mecánico de su planta, George F. Green. Este torno era muy pesado e incómodo porque el motor estaba en la parte posterior de la empuñadura. Los dentistas de principios del siglo XX, que en su gran mayoría no contaban con energía eléctrica, siguieron utilizando por varias décadas el torno de pedal.[61] Con la popularización universal de la energía eléctrica y de los motores más eficientes, se adaptó finalmente un motor eléctrico a los equipos dentales sobre el ya conocido sistema Morrison.

Cuadro 10-31. *Gomas*

Color	*rpm*	*Usos*
Azul	20.000	Pulido, aleaciones preciosas, acrílicos, cementos, amalgamas
Blanco	20.000	Pulido, aleaciones preciosas, acrílicos, cementos, amalgamas
Marrón	5.000 a 7.000	Prepulido, oro, amalgama, composite
Verde	5.000 a 7.000	Alto brillo, oro, amalgama, composite
Verde*	3.000 a 7.000	Superalto brillo, oro, amalgama, composite
Blanca	20.000	Prepulido de porcelana
Rosa	10.000	Alto brillo de porcelana
Iris*	5.000	Superalto brillo de porcelana

*Llevan un aro amarillo en el tallo.

Fig. 10-67. Politip-F. Modificada del catálogo Vivadent.

El impulso era transmitido por cables y poleas hacia la pieza de mano y el contraángulo (torno convencional-sistema Doriot). Así se consiguió un instrumento de corte parejo y efectivo. Por un tiempo, no se registraron cambios significativos hasta que, a fines de la década de 1940, se buscó obtener mayor velocidad para disminuir el tiempo de trabajo, minimizar las vibraciones transmitidas al diente y al hueso subyacente y, por ende, reducir las molestias del paciente. Esto se intentó sobre la base de tornos mecánicos y complejos sistemas de poleas.[62]

Durante la Segunda Guerra Mundial (1939-1945), se produjeron importantes avances en este campo. En 1942, aparecieron las piedras dentales de diamante. En la década de 1950, salieron a la venta las primeras turbinas impulsadas por agua o aire. Se obtenían velocidades de hasta 55.000 rpm. En 1952, se patentó una turbina de aire que sobrepasó las 70.000 rpm. Mc Ewen describió en 1955 un contraángulo multiplicador, de poleas y engranajes, que permitía alcanzar velocidades elevadas de hasta 150.000 rpm. Se lo conoce como Page Chayes, apellidos de su inventor y su fabricante, respectivamente.

Con estas velocidades, las vibraciones quedan más allá de la percepción humana[63] (cuadro 10-32). Norlen, en colaboración con la firma Atlas Copco (Suecia), presentó en 1957 el Dentalair, que tenía una turbina de gran tamaño y transmitía su fuerza a la fresa a través de engranajes reductores de velocidad, lo que aumentaba su torque. Ese mismo año, S. S. White salió al mercado con su Borden Airotor, que alcanzaba velocidades de 300.000 rpm. En las siguientes décadas, se mejoraron las turbinas y los micromotores. Como variación de las primeras, aparecieron las turbinas de colchón de aire, en las que se reemplazaban los rodamientos de bolillas (rulemanes) por un cojinete de aire que mantenía el rotor centrado. Esta turbina de aire fue concebida con el propósito de resolver el problema del excesivo ruido que producían las turbinas de rodamiento. Empero, lamentablemente se produjo una considerable pérdida de torque y una tendencia del rotor a descentrarse por su delicadeza. Por ello, las principales marcas han suspendido su fabricación. Por otra parte, las modernas turbinas de rulemanes poseen un nivel de ruido apreciablemente menor.

Cuadro 10-32. *Efecto de la vibración sobre el paciente*

Hasta 10.000 rpm	Muy molesta
De 10.000 a 60/80.000 rpm	Tolerable
Mayor de 60/80.000 rpm	Imperceptible

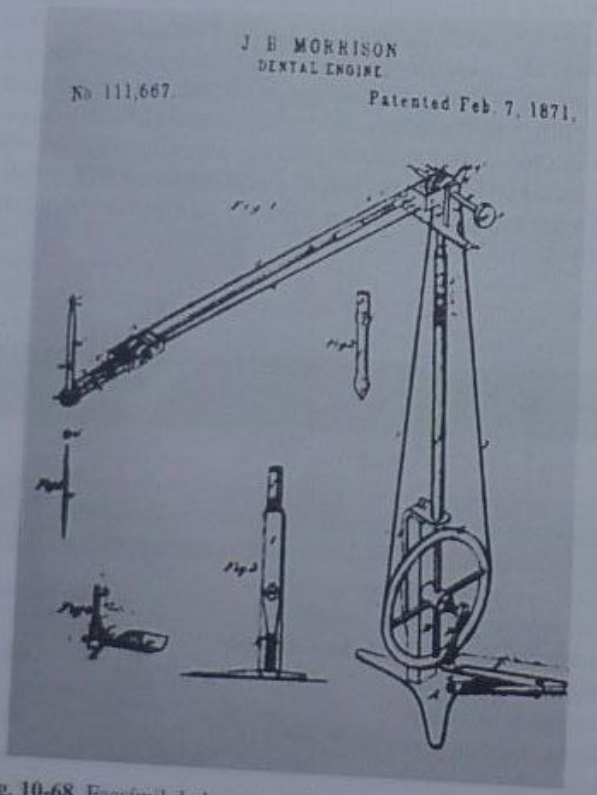

Fig. 10-68. Facsímil de la patente del torno de pedal de Morrison.

Selección del instrumental rotatorio

Los factores que deben tenerse en cuenta en la selección de dispositivos y aparatos rotatorios incluyen la vibración y sus efectos, el torque, el calor friccional y la refrigeración.

Vibración y sus efectos

El contacto de un instrumento rotatorio sobre el diente origina una onda vibratoria que se repite a cada nuevo contacto de la fresa o piedra. Estas ondas o vibraciones se transmiten al diente, al hueso alveolar y a la caja craneana y llegan al órgano del oído, donde se magnifican y producen un efecto muy desagradable para el paciente. Como todas las ondas vibratorias de la naturaleza, poseen amplitud, longitud y frecuencia.

Las fresas que giran a velocidad convencional originan vibraciones de gran amplitud y baja frecuencia. A medida que la velocidad de rotación aumenta, disminuye la amplitud y se incrementa la frecuencia.

Los estudios realizados por Walsh y Simmons, Henry y Peyton, Ingraham y Tanner, Eichner y otros han permitido establecer que las ondas vibratorias son muy molestas para el paciente cuando la fresa gira a la velocidad convencional de hasta 10.000 rpm. Luego se vuelven más tolerables porque disminuye la amplitud y aumenta la frecuencia de las vibraciones.

Al llegar a una velocidad de entre 60.000 y 80.000 rpm, el paciente deja de percibir las vibraciones mecánicas transmitidas por la fresa y el corte del tejido dentario puede llevarse a cabo entonces con gran comodidad. En realidad, las vibraciones no desaparecen, sino que se van tornando cada vez más pequeñas y frecuentes hasta que llega un momento en el que el estímulo producido por la

segunda onda alcanza el mecanismo receptor humano antes de que se haya recuperado del estímulo de la primera y entonces no pueden ser diferenciadas (cuadro 10-32).

Torque (momento de torsión)

Es la capacidad que tiene un elemento rotatorio (fresa o piedra) impulsado por un aparato (turbina o micromotor y contraángulo) de continuar girando a pesar de la resistencia (presión que se ejerce sobre los tejidos dentarios calcificados).

Equivale a la fuerza efectiva que transmite el aparato al elemento rotatorio. Así, si el sistema permite que se aplique mayor presión de corte sobre la pieza dentaria sin que se frene la rotación, *el torque del aparato será mayor.*

Calor friccional

Al accionar sobre los tejidos dentarios calcificados, el instrumento rotatorio (piedra o fresa) disipa energía en forma de calor. Esto puede afectar el complejo dentino-pulpar y el periodonto.

Lógicamente, al aumentar la velocidad, aumenta la temperatura que se transmite. Por supuesto, es preciso tener en cuenta otros factores que afectan el calor friccional y que no pertenecen al dispositivo rotatorio: presión de corte, agudeza del filo, forma y tamaño del instrumento y dureza de los tejidos dentarios.

Presión de corte. Es la que transmite el operador para que la fresa pueda cortar o la piedra desgastar. Tiene una relación directa con la generación de calor friccional, ya que la energía cinética durante el giro de la fresa al accionar sobre los tejidos dentarios calcificados se transforma en gran parte en calor. Peyton y Henry establecieron que para poder efectuar tallados dentarios sin refrigeración no debería sobrepasarse la velocidad de 4.000 rpm y la presión de 450 g para evitar dolor y daños en los tejidos pulpares.

Toda máquina que transforma energía en trabajo debe vencer una resistencia, que se manifiesta en tres formas: rugosidad, inercia y fricción. En el caso de la máquina dental (turbina, micromotor y contraángulo, etc.), la resistencia consiste casi totalmente en fricción. El rozamiento de la fresa o piedra que gira velozmente y bajo una carga constante sobre los tejidos duros del diente produce calor. Este calor proviene: 1) del trabajo realizado al cortar el diente y 2) de la fricción entre dos superficies en íntimo contacto y en movimiento. La conclusión es clara. Debe ejercerse una presión efectiva de corte, es decir, una fuerza leve que permita un corte eficiente (que en el trabajo con turbinas es de alrededor de 70 g).

Agudeza del filo, forma y tamaño del elemento cortante. Estos factores influirán directa o indirectamente sobre el calor friccional. A medida que una fresa o piedra pierda filo o abrasivo, respectivamente, perderá poder de corte; esta pérdida será regulada en forma automática por el operador, que ejercerá mayor presión de corte para compensarla, lo que se traducirá en mayor calor friccional.[64] De ahí vemos la necesidad de cambiar fresas y piedras con mucha frecuencia, de manera de tenerlas siempre afiladas para que corten de manera efectiva con menor esfuerzo y generen menor calor.

El tamaño y la forma también son factores que deben tenerse en cuenta. Si la fresa o piedra tiene mayor superficie cortante o abrasiva, tendrá en relación directa mayor generación de calor friccional.

Cuadro 10-33. *Factores que afectan el calor friccional*

Del dispositivo rotatorio	
Que no pertenecen al dispositivo rotatorio	Velocidad
	Presión de corte
	Agudeza del filo, forma y tamaño del instrumento
	Dureza de los tejidos dentarios

Dureza de los tejidos dentarios. En la medida en que los tejidos dentarios son más calcificados, la acción del instrumental rotatorio produce mayor temperatura por fricción. Por lo tanto, se generará mayor calor en el trabajo sobre esmalte, que necesita altas velocidades para ser penetrado. Sobre la dentina, por su menor dureza, puede trabajarse con velocidades inferiores pero siempre refrigerando para no dañar los odontoblastos y sus prolongaciones (cuadro 10-33).

Refrigeración

Es imprescindible utilizar agua o agua y aire combinados en aerosol o rocío para refrigerar la piedra o fresa. Esto, sumado a una técnica operatoria en la que el instrumento rotatorio no tenga contacto permanente con la pieza dentaria, sería lo ideal. Trabajar con intervalos permitirá que el agua o el aerosol refrigeren correctamente el instrumento. Si la refrigeración se hace sólo con agua, debe contarse con un volumen suficiente y una correcta orientación hacia la zona activa (cabeza) del instrumento. Esto exige un efectivo sistema de aspiración. Lo ideal es que el chorro de agua o aerosol emerja de varios puntos simultáneamente para evitar que la misma pieza que se está tallando interrumpa la llegada del refrigerante. La cantidad de agua para refrigerar se regula desde la caja de control o el mango del instrumento (cuadro 10-34).

Impulsión del instrumental rotatorio

El instrumental rotatorio utilizado en operatoria dental puede estar impulsado por electricidad o por aire comprimido.

Instrumentos impulsados por electricidad

Dentro de la aparatología impulsora eléctrica podemos hablar de dos grupos: micromotores eléctricos y motores eléctricos.

Micromotores eléctricos. Son aparatos de pequeñas dimensiones que en su interior contienen un motor. No pueden operar en forma directa, sino que precisan un intermediario (contraángulo o pieza de mano) entre ellos y la fresa o piedra. Por sí mismos, pueden llegar a las

Cuadro 10-34. *Refrigeración*

- El agua o aerosol debe incidir en la zona activa de la fresa o piedra
- El trabajo con intervalos permitirá la correcta refrigeración del instrumento cortante



Fig. 10-69. A. Micromotor neumático. **B.** Micromotor neumático con distintos contraángulos (gentileza de W&H, Juan Novacek S.A.).

40.000 rpm, con un torque verdaderamente significativo. No están conectados a la red eléctrica doméstica en forma directa, sino a través de un transformador (ya que se alimentan con corriente continua de bajo voltaje) y el operador los controla con un pedal. Permiten marcha y contramarcha (giro en el sentido de las agujas del reloj y opuesto, respectivamente).

Los micromotores eléctricos se usan mucho en los laboratorios protésicos por su efectivo torque y su característica de poder ser acelerados de 4.000 a 40.000 rpm con un pedal con potenciómetro. En los últimos años, el tamaño y el peso de los micromotores eléctricos se ha reducido considerablemente. Algunos equipos dentales están equipados con micromotor eléctrico.

Motores dentales eléctricos. Son motores contenidos dentro de una carcasa metálica que transmiten su impulso de dos maneras: a) por una cuerda y un sistema de poleas libres y b) por un cable de acero "tripa" que se encuentra en el interior de una vaina metálica flexible. En general, han caído en desuso para trabajos intrabucales y son usados sobre todo por mecánicos dentales.

Instrumentos impulsados por aire comprimido

El sistema generador del impulso más utilizado en nuestro medio es el neumático, por la sencillez de su instalación, funcionamiento y mantenimiento. Un motor toma el aire, lo comprime y lo libera hacia el aparato cuando el operador acciona el pedal. El aire corre por mangueras que pasan a través de la caja de control donde es filtrado y donde se regula la presión que llegará al instrumento (alrededor de 55 lb para micromotores).

El compresor condensa la humedad del aire ambiente y la sedimenta en su tanque, por lo que debe ser limpiado eliminando el agua (purgado) periódicamente para no dañar los aparatos. Este circuito generador funciona para micromotores neumáticos y turbinas.

Micromotor neumático. Dentro de su carcasa posee un rotor axial con paletas impulsoras que giran al ingresar el aire comprimido. Éste transmite su energía a los artefactos que se adosan al micromotor con una simple presión, llamados contraángulo y pieza de mano. Sobre ellos se ajustará el instrumento de corte rotatorio: fresa o piedra. Cerca del acople con la línea de aire se encuentra un anillo que rodea al micromotor y que gira un corto trayecto en ambos sentidos desde un punto central. En esa posición central, o neutra, el micromotor no funcionará. El aire entra y sale sin producir giro. A medida que el anillo sea llevado hacia la derecha, permitirá un giro que aumentará su velocidad hasta el máximo rendimiento del aparato (aproximadamente 30.000 rpm). Esta dirección se denomina marcha o giro en el sentido de las agujas del reloj, que es el sentido de corte de las fresas. Si el anillo es girado hacia la izquierda, a partir de neutro, se obtiene la contramarcha, de sentido opuesto. Los micromotores neumáticos se conectan al circuito de aire por medio de un acople. Los del tipo más usado son los llamados Borden, de dos orificios, el mayor para el aire y el menor para el agua. El acople entre micromotor y pieza de mano o contraángulo de más uso es el del llamado sistema *intra* o *E*. Para liberar esta unión, algunos micromotores poseen un botón de presión y en otros basta con una ligera tracción. Los micromotores neumáticos deben lubricarse diariamente con dos gotas de aceite, o el aerosol aceitoso provisto por el fabricante, en el orificio mayor de la conexión con la fuente de aire (fig. 10-69 A y B).

Turbinas. Se denomina turbina a la totalidad del aparato, aunque la turbina propiamente dicha se encuentra sólo dentro del cabezal. El cuerpo no es más que un contenedor de los tubos de fluidos (aire y agua) y sirve como empuñadura. Dentro del cabezal se encuentra el rotor, que le da nombre (del latín *turbo*: remolino o tornado), compuesto por un eje hueco que posee una micromordaza o *chuck*. Todo ello gira, montado sobre dos cojinetes de bolilla o rulemanes ubicados en sus extremos, cuando el aire moviliza las paletas impulsoras. Cuando el operador acciona el pedal de control, el aire penetra por un tubo en el cuerpo y al llegar a la cabeza hace girar todo el rotor que sostiene a la fresa o piedra por fricción de la mordaza o chuck. Al salir el aire de la cabeza, puede unirse al agua para enviar refrigeración (spray) mediante un sistema directriz hacia el extremo activo del instrumento cortante rotatorio. Cuanto mayor sea la cantidad de toberas de salida, más efectiva será la refrigeración. A diferencia de los micromotores, su sentido de rotación no varía, sino que es siempre en el sentido de las agujas del reloj. Su velocidad es fija a presión constante y varía entre 250.000 y 500.000 rpm. Se utilizan con piedras o fresas de tallo fino y corto (ø 1,56 mm) que se traban por agarre a fricción de la mordaza con un accesorio sacafresas provisto por el fabricante o, en algunos casos, por una micromordaza accionada a botón ubicada en la parte posterior del cabezal. Se encuentran básicamente dos tipos de turbinas, una de cabezal cilíndrico o convencional y otra llamada Max-torque; ésta tiene paletas impulsoras más grandes y su cabezal se hace cónico en el tercio del extremo activo, lo que permite mayor acercamiento y mejor visibilidad de la zona de trabajo. Lo ideal es que las turbinas puedan ser llevadas a la autoclave para esterilizarlas, y por lo general existe un símbolo en el extremo inferior del cuerpo que indican si están preparadas para ello. Deben ser lubricadas a diario e incluso con mayor frecuencia si se les da un uso intenso. Se colocan dos

gotas de aceite o aerosol aceitoso en el orificio de entrada de aire. Se conectan de igual modo que los micromotores a la manguera por un acople del equipo dental, que debe suministrar alrededor de 30 lb de presión constante con un volumen de aproximadamente 37 L por minuto (fig. 10-70 A a J).

Instrumental transmisor de la velocidad

Los micromotores, sean eléctricos o neumáticos, no transmiten directamente su giro a las piedras o fresas, sino que necesitan un intermediario que puede ser una pieza de mano o un contraángulo.

Pieza de mano. Las piezas de mano rectas aplicadas al micromotor transmiten la rotación en sentido axial, es decir, en el mismo eje. Su uso en la boca está limitado al sector anterior o para maniobras quirúrgicas. Se las utiliza mucho para la confección de prótesis. Aceptan fresas, piedras y mandriles (para montar discos y ruedas) de tallo largo que son retenidas por presión de mordaza. También se utilizan para portar contraángulos descartables para profilaxis.

Contraángulos. Acoplados al micromotor, cambian el ángulo de rotación al sentido transversal por un sistema cardánico de ejes y engranajes, lo que permite trabajar en zonas bucales menos accesibles directamente. Si bien

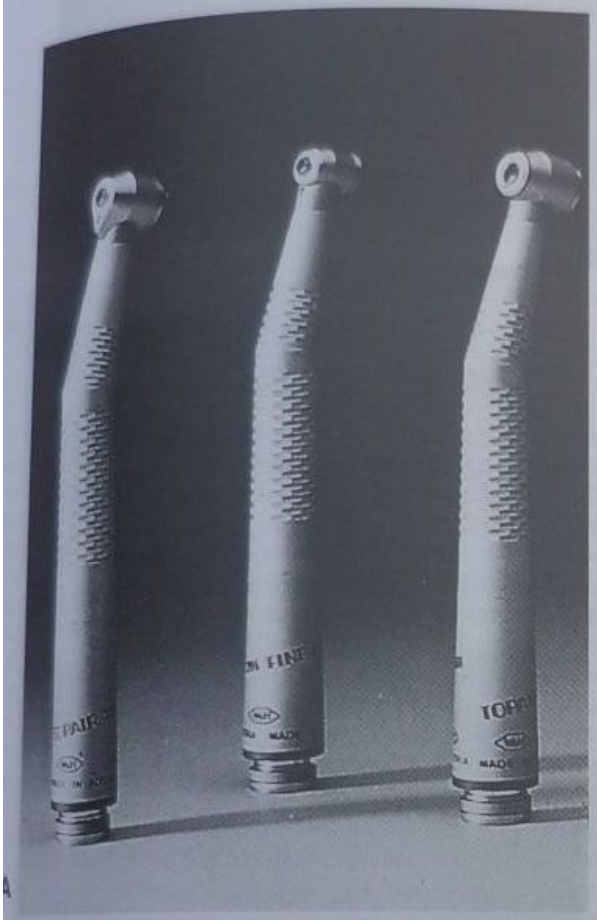

A

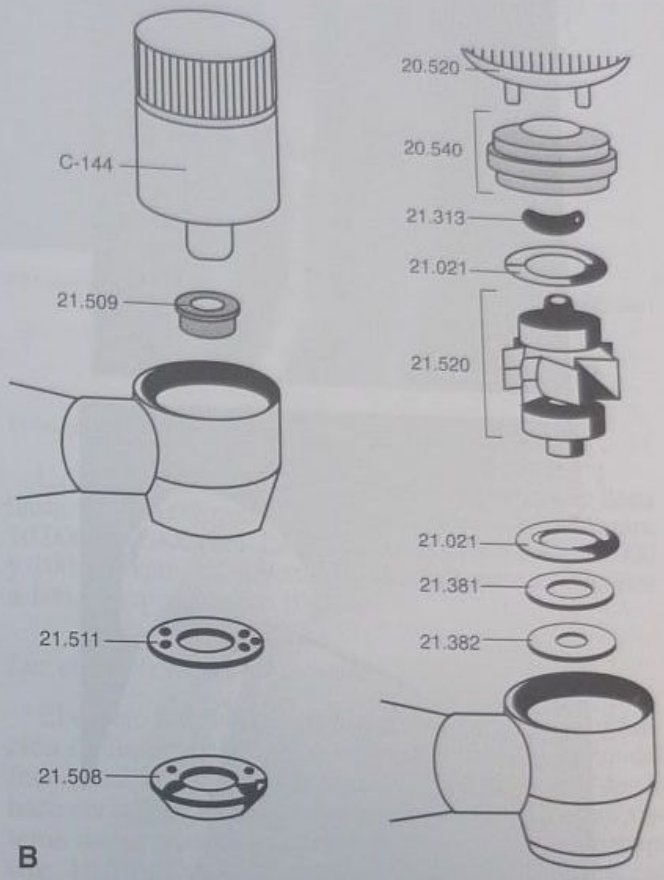

B



C

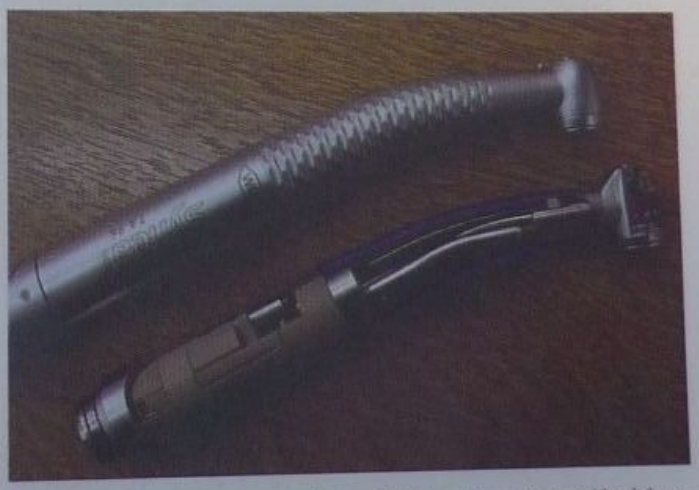

D

10-70. A. Detalles de turbinas con distintos cabezales. **B.** Esquema de despiece del cabezal de una turbina. **C.** Vista del rotor extraído del cabezal. **D.** Vista del interior del cuerpo de una turbina línea Synea (figs. **A**, **C** y **D**, gentileza de W&H, Juan Novacek S.A.).

(Continúa en la página siguiente)

E

F

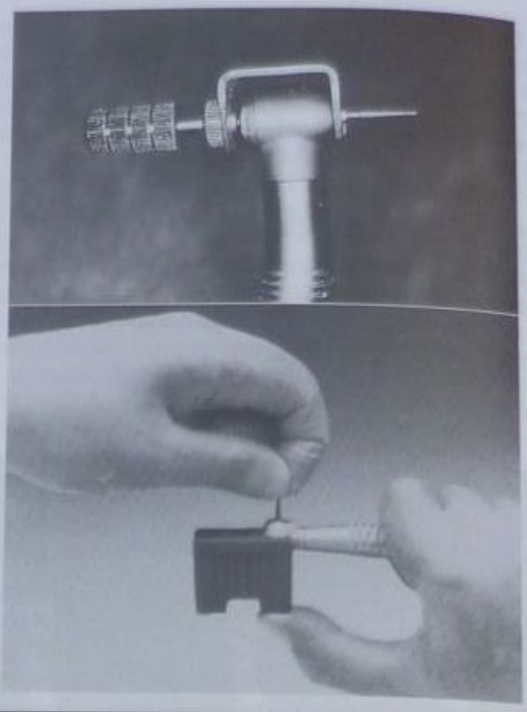

G

H

I

J

Fig. 10-70. *(Cont.)* **E.** Detalle del interior del cabezal de dicha turbina. **F.** El aerosol refrigerante debe incidir en la parte activa de la piedra o fresa para refrigerarla. **G.** Distintos tipos de sacafresas. **H.** Micromordaza accionada con botón. **I.** Detalle del símbolo del cuerpo de la turbina que indica que puede ser esterilizada en autoclave. **J.** Lubricación de la turbina (figs. **E**, **F**, **I** y **J**, gentileza de W&H, Juan Novacek S.A.).

Fig. 10-71. A. Vista del interior de un contraángulo multiplicador línea Synea (gentileza de W&H, Juan Novacek S.A.). B. Detalle del interior del cabezal de dicho contraángulo.

anto las piezas de mano como los contraángulos pueden ransmitir la misma velocidad entregada por el micro- notor, como en el caso de aquellos que poseen un anillo zul que indica que la velocidad es uno a uno (1:1), me- iante mecanismos de engranajes internos pueden va- arse las velocidades. Así, uno o varios anillos rojos in- ican aumento de las revoluciones por minuto. Por el ontrario, uno o varios anillos verdes indican que se es- n disminuyendo o desmultiplicando las revoluciones ue entrega el micromotor. Si se modifica la posición de archa en el motor y se intercambian contraángulos y iezas de mano, se puede recorrer una amplia gama de elocidades y con estos elementos es posible ir de baja elocidad a ultravelocidad y sus gamas intermedias (fig. 0-71). En algunos contraángulos, para refrigerar duran- e su uso el instrumento rotatorio es necesario conectar na pequeña manguerita que viene junto con el aparato la salida de agua que se encuentra en la base del mi- romotor, junto al anillo regulador de la velocidad. Ésta evará el agua hasta un tubo metálico que dirige el cho- o al extremo activo del instrumento rotatorio. Otros odelos de contraángulos poseen un circuito interno de nducción de agua para refrigerar. En algunos casos, s fabricantes proveen un instrumento que combina mi- romotor y contraángulo. Dentro de su cuerpo está ubi- ado el rotor de paletas que gira al impulso del aire com- rimido y transmite directamente la rotación al cabezal. ste generalmente es intercambiable. Así, se tendrá ac- eso a distintas angulaciones y tamaños, de acuerdo con necesidad de cada caso, sin cambiar todo el aparato. eciben piedras, fresas o mandriles de tallo corto y ueso (ø 2,34 mm), retenidas por traba mecánica. Tan- las piezas de mano como los contraángulos deben lu- icarse al menos semanalmente, como lo indica el fa- icante. Esto prolongará su vida útil y permitirá su co- ecto desempeño (fig. 10-72).

Velocidades: clasificación

La velocidad baja o convencional es aquella que llega hasta las 10.000 rpm. La velocidad mediana varía entre 10.000 y 40.000 rpm. La alta velocidad varía entre 40.000 y 100.000 rpm. La superalta o ultravelocidad es superior a 100.000 rpm (cuadro 10-35).

Luz en el instrumental rotatorio

El espejo bucal no siempre puede cumplir con su función de iluminar el campo operatorio cuando la luz del foco bucal no llega directamente, y es por eso que desde hace varias décadas se viene experimentando con un sistema de luz que ilumina exactamente la zona de trabajo (fig. 10-73). Con el advenimiento de la fibra óptica, comenzó a vislumbrarse el último gran avance para el instrumental rotatorio: la posibilidad de iluminar la piedra o fresa para tener siempre una visibilidad correcta. Un sis-

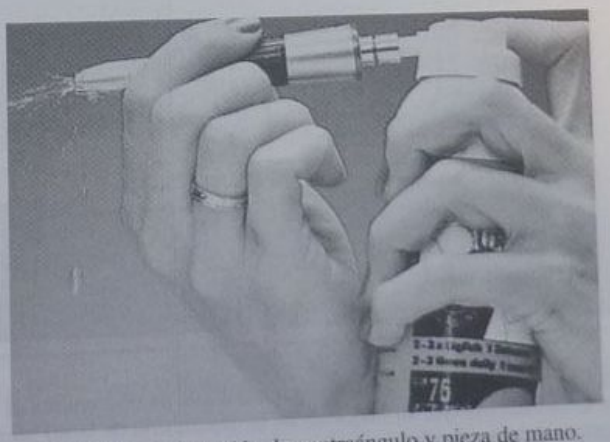

Fig. 10-72. Lubricación de contraángulo y pieza de mano.

Cuadro 10-35. *Clasificación de velocidades*

Tipo de velocidad	*Revoluciones por minuto*
Baja o convencional	0 a 10.000
Mediana	10.000 a 40.000
Alta	40.000 a 100.000
Superalta o ultraalta	Más de 100.000

tema previo, que no tuvo éxito, proveía luz a un contraángulo con pequeñas bombillas montadas por debajo del cabezal, lo que daba una luz directa sobre la zona de trabajo. La energía era provista por pilas recargables que se colocaban en un espacio hueco del micromotor. Esto agregaba un peso extra. Además, las bombillas, que eran muy frágiles, se dañaban fácilmente al estar tan cerca de la zona de trabajo. Tras varios experimentos fallidos, se llegó al sistema actual, mediante el empleo de la microtecnología. Las fibras ópticas cortas y rígidas se circunscriben al cuerpo de la turbina y del contraángulo. La fuente de luz es una pequeña pero poderosa bombilla que en la turbina se encuentra en el tercio inferior de la empuñadura y en el micromotor dentro de su cuerpo (fig. 10-73 A y B). La alimentación eléctrica proviene de la red doméstica, conectada a la caja de control, donde hay un transformador que la libera como baja tensión hacia un cable que acompaña a la manguera de aire y agua. Así llega hasta un acople especial (acople rápido o *roto-quick*) que permite el paso de los tres y facilita el intercambio de instrumental. La luz se enciende automáticamente cuando se libera el aire y se apaga al dejar de hacerlo, o unos segundos más tarde, si así se lo programa en la caja de control para observar el trabajo.

Sistemas de protección

Cuando se trabaja con velocidades tan altas como las que maneja el odontólogo en su práctica diaria, no se puede pasar por alto el tema de la protección. Deben prevenirse los daños al paciente, al operador y al personal del consultorio (cuadros 10-36 y 10-37).

Protección del paciente

Refrigeración. No abundaremos en detalles sobre el calor friccional y sus daños a los tejidos dentarios y periodontarios (véanse caps. 27 y 32).

Protección de los tejidos duros y blandos. Se aconseja trabajar con dique de goma para reducir los riesgos. Aun así, se puede hacer más para proteger las estructuras adyacentes a la zona de trabajo (protección con espejo, bandas metálicas, cuñas, etc.).

Protección de los ojos. Debe protegerse al paciente de la proyección directa de partículas a los ojos con lentes protectoras (fig. 10-74).

Protección del operador y el asistente

Uso de guantes, barbijo y anteojos protectores. Las partículas que se desprenden del esmalte y el material de obturación y los trocitos de piedras y fresas, verdaderos proyectiles, pueden causar microheridas en los ojos y las manos. Además, el aerosol (que se forma al combinar ultravelocidad, con rocío refrigerante, saliva, sangre, polvillo dentario, tejidos dentarios necróticos, microorganis-

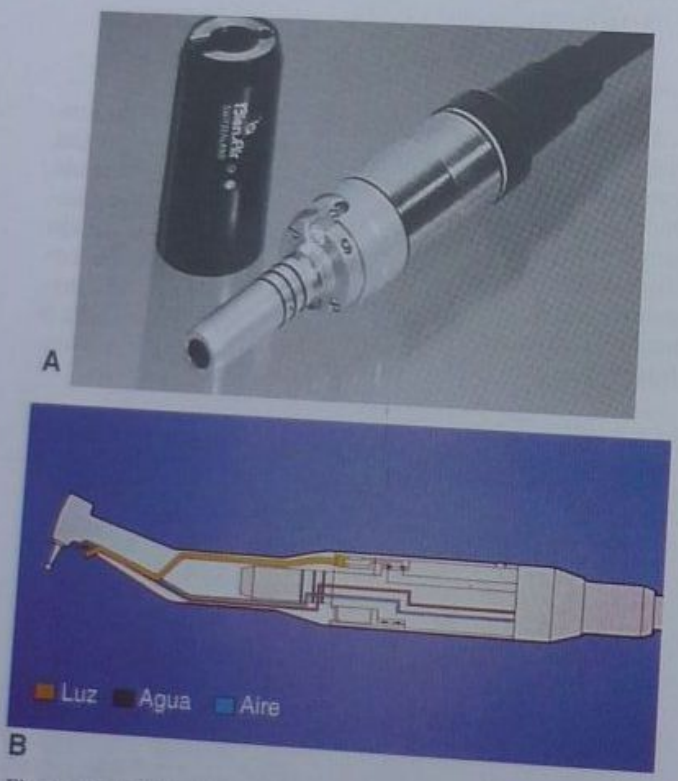

Fig. 10-73. A. Ubicación de la fuente lumínica de un micromotor al retirar la carcasa externa. **B.** Esquema de la transmisión de la luz en micromotor y contraángulo.

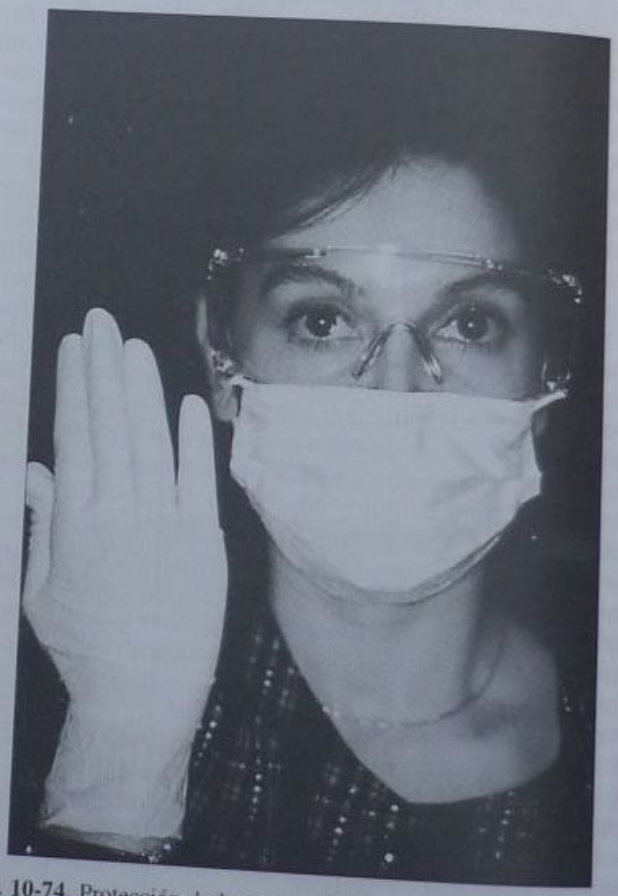

Fig. 10-74. Protección de la proyección de partículas causadas por el instrumental rotatorio.

Cuadro 10-36. *Daños potenciales al operador y al auxiliar*

Daños potenciales al operador y al auxiliar	Por proyección de partículas	Esmalte Material de obturación Piedras y fresas Etcétera	Medidas de seguridad Uso de guantes, barbijo, anteojos y tapones óticos
	Por aerosol (combinación de ultravelocidad y aerosol refrigerante más otros elementos)	Saliva, sangre, polvillo dentario, tejidos dentarios necróticos, aceite lubricante, etcétera	
	Por ruido		
	Por microorganismos		

nos, aceite lubricante, etc.) contamina el ambiente e inade las vías aéreas. Con respecto a los microorganismos, hay estudios que demuestran que cuando se trabaja ultravelocidad se registran siembras de colonias microianas de origen bucal a varios metros de la boca del paiente.[65] Todo esto hace que se aconseje enfáticamente el so de guantes, barbijo y anteojos de protección. Estos ltimos permiten el uso de anteojos recetados debajo de llos (véase cap. 13).

Trauma acústico

El uso de turbinas de alto nivel sonoro ha causado rauma acústico o hipoacusia en generaciones de odontógos.[66] A pesar de la aparición en el mercado de las turinas de bajo nivel de ruido, debe protegerse el oído del perador. Se recomienda el uso de tapones óticos, que isminuyen sensiblemente el sonido.

Estas medidas de protección deben hacerse extensivas l personal auxiliar del consultorio. En 1959, el Consejo e Investigaciones de la Asociación Dental Norteameriana advirtió a la profesión sobre el posible peligro de rauma acústico por exposición al ruido de turbinas con ivel sonoro superior a 80 db.[67-71]

En 1962, el autor fue consultado por algunos colegas ue ya habían experimentado disminución auditiva y reiró el llamado de atención, insistiendo sobre la necesiad del audiograma periódico.[72]

En la Argentina, Escocia y Alemania, varios investigaores comprobaron audiométricamente pérdidas auditias en grupos de odontólogos que habían estado expuesos al ruido de turbinas durante períodos variables.[73-75] Barrancos Mooney y col. llevaron a cabo un Programa de Evaluación Auditiva entre odontólogos asistentes al III Congreso Internacional Argentino-Uruguayo, en 1965, con la colaboración de personal docente de la Facultad de Ciencias Médicas y la Facultad de Odontología de la Universidad de Buenos Aires.[76] Gelb[77] instó a los dentistas de la ciudad de Nueva York y alrededores a someterse a un examen audiométrico para detectar posibles pérdidas auditivas. Todo esto revela que la profesión está alerta ante el problema de la exposición al ruido y realiza esfuerzos para obtener datos e informaciones que le permitan conjurar el peligro o adoptar las medidas preventivas correspondientes (fig. 10-75).

Descripción

El trauma acústico, o hipoacusia parcial por exposición al ruido, es un fenómeno que afecta tanto a la población de las grandes ciudades como a la de las zonas rurales.

Glorig[78,79] ha estudiado la frecuencia del trauma acústico sobre grandes grupos humanos que no están expuestos habitualmente a ruidos intensos y afirma que el 10% de la población está afectada. Kaminszcik y col., por su parte, encontraron una frecuencia de 7% de trauma acústico sobre 6.000 pacientes atendidos en el servicio de otorrinolaringología (fig. 10-76).[80]

El porcentaje se vuelve más elevado cuando se refiere a grupos de personas que trabajan habitualmente en ambientes muy ruidosos y en estos casos puede llegar a 32%.[81]

Los otorrinolaringólogos han estudiado exhaustivamente este problema, que es contemplado además en la

Cuadro 10-37. *Daños potenciales a los pacientes y su prevención*

Daños potenciales a los pacientes	Por calor friccional	A la pulpa Al periodonto	Refrigeración abundante en cantidad y calidad y presión de corte adecuada
	Por proyección de partículas	A los tejidos blandos A los ojos	Dique de goma Anteojos de seguridad
	Por daños con instrumental rotatorio	A los tejidos duros y blandos	Dique de goma, espejo bucal, bandas metálicas, cuñas, etcétera

Fig. 10-75. Realización de una audiometría a un odontólogo en cámara silente, durante el III Congreso Internacional Argentino-Uruguayo de la Asociación Odontológica Argentina en Buenos Aires, 1965. (Barrancos Mooney y col.)

legislación laboral de muchos países, ya que puede afectar la audición de obreros textiles y metalúrgicos, pilotos de aviones, personal de aeropuertos, artilleros y muchos otros grupos, entre los cuales se encuentran también los odontólogos que usan turbinas de alto nivel sonoro.[82,83]

Para que el ruido pueda producir un trastorno auditivo permanente deben coincidir varios factores, a saber: a) intensidad y frecuencia sonora del ruido emitido, b) tiempo de exposición, c) continuidad de la exposición, d) distancia de la fuente sonora y e) susceptibilidad de la persona expuesta. El paciente afectado por un trauma acústico puede no darse cuenta de su problema al principio, ya que oye bien los sonidos de la voz humana. No obstante, tiene dificultades para percibir sonidos débiles como el canto de un grillo o una campanilla de teléfono algo distante. Al progresar su afección, le resultará difícil entender la voz cuchicheada o conversar en ambientes ruidosos y, si continúa expuesto al ruido, podrá perder totalmente la audición de los sonidos que corresponden a las frecuencias afectadas.

Ya se acepta que el trauma acústico se intensifica gradualmente durante los primeros 10 años de exposición al ruido para luego permanecer estacionario o confundirse con los efectos del envejecimiento del oído.[84,85]

Debe diferenciarse el trauma acústico de la simple fatiga auditiva, porque si bien en ambos casos el audiograma mostrará pérdida auditiva, la segunda es recuperable después de un período de reposo, mientras que el primero es irreversible, ya que consiste en una lesión permanente del oído interno (cóclea).

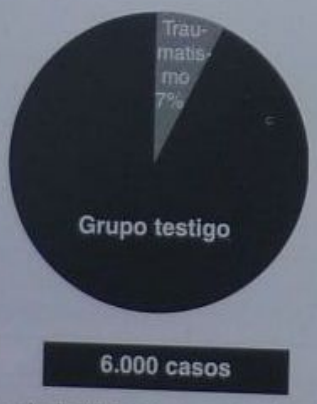

Fig. 10-76. Porcentaje de población general afectada por traumatismo acústico (7%).

Los estudios realizados en distintas partes del mundo sobre el ruido emitido por las turbinas dentales y sus efectos sobre el odontólogo pueden clasificarse en: a) análisis del ruido, b) pruebas de fatiga y c) audiometrías a grupos.

Análisis del ruido

Robin[86] estudió la intensidad y la frecuencia del ruido en cuatro modelos de turbinas en Inglaterra, a 25 cm de distancia. El espectro sonoro mostró tres frecuencias predominantes: 2.400, 4.000 y 5.500 ciclos, con intensidades que variaban entre 60 y 80 db.

Morrant[87] halló valores similares trabajando en cámara silente. Brunell y Griffié,[88] en Francia, analizaron con instrumental electrónico las ondas emitidas y descubrieron, además de las ondas sónicas cuyas frecuencias oscilaban entre 3.200 y 6.700 ciclos, otras ondas ultrasónicas con armónicas de hasta 48.000 ciclos. Las intensidades medidas estuvieron entre 82 y 96 db, a 40 cm de distancia. Los mismos autores[89] afirman que no hay paralelismo entre las emisiones sónicas y ultrasónicas y que la boca del paciente actúa como caja de resonancia.

En los Estados Unidos, Lasater, Skinner y Lindenmeyer[90] informaron que en algunos casos el nivel de ruido podía llegar a 90 db. Cantwell, Tuntury y Manny[91] midieron los niveles de ruido de varios modelos de una misma marca de turbina en la Universidad de Oregon. Los valores hallados oscilaron entre 75 y 92 db, con una media de 83. Barrancos Mooney,[92] en 1960, citó valores de 75 a 90 db para las turbinas e inferiores a 75 db para contraángulos-multiplicadores.

Un modelo de turbina de colchón de aire produjo ruidos más atenuados, por debajo de los 70 db.[93] Similar comprobación efectuaron Cantwell y col.,[94] Morrant[95,96] y Norman[97] al estudiar las características de funcionamiento de los nuevos modelos de turbinas sin rulemanes metálicos. En resumen: las distintas marcas de turbinas de tipo convencional, es decir, con rulemanes o bolilleros, producen al funcionar un ruido intenso que oscila entre 70 y 100 db, con un promedio estimado en 85 db, según las mediciones efectuadas por los autores citados.

La gama de frecuencias oscila entre 3.000 y 7.000 ciclos, con predominio de los 4.000 ciclos. Las turbinas de colchón de aire emiten un ruido más atenuado, por debajo de los 70 db.

Pruebas de fatiga

Hahn y Chantel[98] estudiaron en Italia el efecto del ruido de turbina dental sobre la audición de cinco personas jóvenes sometidas a este ruido durante períodos intermitentes, de entre 15 y 60 minutos, a 1 m de distancia. La exposición de 1 hora provocó pérdida auditiva de 15 a 25 db en la frecuencia de 4.000 ciclos, en tres casos. Al cabo de 30 minutos de descanso, los valores habían vuelto a la normalidad. Eichner[99] sometió a seis personas (20-35 años) al ruido de turbinas durante 1 hora con intervalos. El análisis audiométrico reveló pérdida auditiva en todos los casos para las frecuencias de entre 2.000 y 8.000 ciclos. Luego de 25 minutos, todos los individuos se habían recuperado.

Las pruebas de fatiga demuestran que el ruido de las turbinas dentales produce fatiga auditiva, con pérdida parcial de la audición en los niveles de entre 2.000 y 8.000 ciclos. En los sujetos normales, la audición se recupera después de un lapso de descanso. No obstante, los autores consultados coinciden en afirmar que la exposición prolongada puede llevar al daño auditivo permanente.*

AUDIOMETRÍAS A GRUPOS

Weston[100] comunicó en 1962 que en Japón se habían comprobado pérdidas auditivas entre odontólogos que usaban turbinas y comenzó a realizar estudios audiométricos en grupos de dentistas en su país (Australia). Este autor aconsejó que se continuara con los estudios en otros lugares y durante varios años, para llegar a conclusiones definitivas.

En Buenos Aires, Kaminszcik y Salvatori[101] analizaron audiométricamente a 20 dentistas, 15 de los cuales usaban turbinas y cinco no las empleaban. De los dentistas expuestos al ruido, el 80% (12 casos) tenía trauma acústico al nivel de 4.000 ciclos. Las pérdidas auditivas variaban entre 20 y 100 db. Los autores mencionados sugirieron la posibilidad de que las ondas ultrasónicas pudieran ser responsables del traumatismo y consideraron inútiles los tapones u orejeras, ya que en niveles superiores a los 8.000 ciclos la vibración actúa directamente por vía ósea. En Alemania, Keller, Olk y Opitz,[102] de la Universidad de Bonn, realizaron un examen otológico completo que incluyó audiometría, a 120 dentistas. De ellos, 89 utilizaban turbinas con una antigüedad promedio de 2,8 años. Los autores hallaron diversas afecciones auditivas comprobadas clínicamente. La curva promedio del audiograma de los dentistas expuestos al ruido mostró pérdida auditiva apreciable para las frecuencias de entre 2.000 y 8.000 ciclos, especialmente en los grupos jóvenes (de entre 30 y 49 años). Los 31 dentistas que no usaban turbinas no presentaban pérdidas auditivas. Los autores aconsejaron medidas preventivas y audiogramas periódicos, especialmente para los que recién se iniciaran en la profesión. Taylor, Pearson y Mair,[103] del Departamento de Salud Pública y Medicina Social de Escocia, examinaron audiométricamente a 51 dentistas de Dundee; 40 usaban turbinas con una antigüedad promedio de 3,7 años y los 11 restantes, que no las empleaban, fueron agregados a 29 maestros para constituir el grupo de control. La curva audiométrica promedio de los dentistas expuestos mostró pérdida auditiva apreciable, especialmente al nivel de 6.000 ciclos, con respecto al grupo de control. La diferencia era estadísticamente significativa y más marcada en el oído izquierdo. Cuando el ruido de las turbinas supera los 85 db, es necesario un plan de conservación auditiva, ya que las pérdidas tienden a aumentar con los años de exposición (fig. 10-77). Barrancos Mooney, Kaminszcik y col.,[104] en la evaluación auditiva efectuada a 240 dentistas asistentes al III Congreso Internacional Argentino-Uruguayo de 1965, hallaron los siguientes resultados: 90 casos (37%) normales, 59 casos (25%) con trauma acústico al nivel de 4.000 ciclos, 77 casos (32%) con traumatismo al nivel de 8.000 ciclos y 14 casos (6%) con trastornos auditivos varios no relacionados con el ruido. Los autores aconsejaron medidas de protección hasta tanto se estableciera el mecanismo de acción del ruido de las turbinas sobre el oído humano (fig. 10-78).

Nixon y Knox[105,106] examinaron audiométricamente a estudiantes de odontología durante cuatro graduaciones

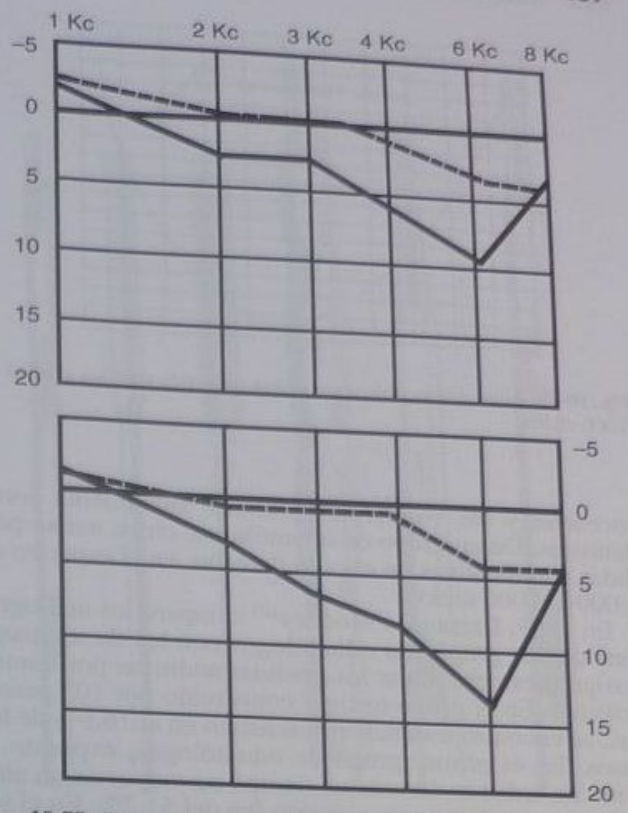

Fig. 10-77. Traumatismo acústico experimentado por un grupo de odontólogos en Escocia, según Taylor y col. *Línea segmentada*: grupo de control. *Línea llena*: grupo de odontólogos. *Arriba*: oído derecho. *Abajo*: oído izquierdo.

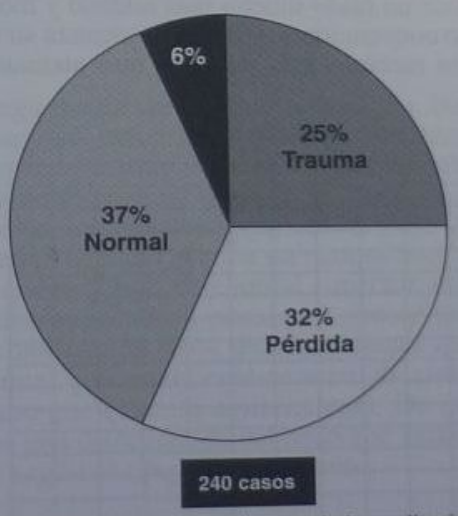

Fig. 10-78. Porcentajes de traumatismo acústico y disminución auditiva en odontólogos argentinos y uruguayos asistentes al III Congreso Internacional Argentino-Uruguayo, Buenos Aires, 1965. (Barrancos Mooney.)

* A modo de comparación, podemos citar que un sonido de 0 db no es audible. Un automóvil silencioso que pase a 6 m de distancia producirá un ruido de 50 db, una conversación a 1m se realiza entre 60 y 70 db, el tránsito intenso de una ciudad produce un nivel de ruido de 80 db y un taladro neumático en la calle a 3 m de distancia origina un ruido de 90 db.

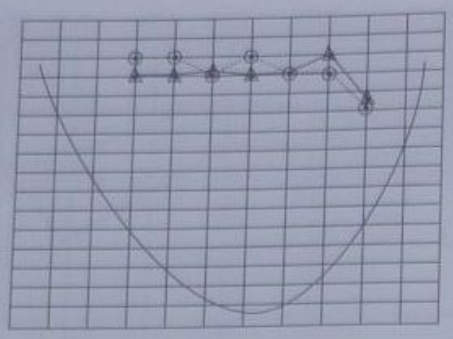

Fig. 10-79. Audiograma típico que muestra pérdida auditiva al nivel de 8.000 ciclos.

sucesivas y los volvieron a estudiar anualmente como dentistas. De un grupo de odontólogos, cinco tenían pérdidas significativas en el oído derecho, en el espectro de 4.000 a 8.000 ciclos.

En 1967, Barrancos Mooney[107] comparó los audiogramas de dos grupos de odontólogos con los de un grupo testigo para determinar las pérdidas auditivas por trauma acústico. En el grupo testigo, constituido por 103 personas, se encontró traumatismo acústico en el 16,6% de los casos. En el primer grupo de odontólogos, expuesto al ruido de turbinas durante un tiempo no mayor de un año, la frecuencia de trauma acústico fue del 51,2%. En el segundo grupo de odontólogos, expuesto al ruido de turbinas durante más de un año, la frecuencia de trauma acústico resultó del 52,7%. Todos los odontólogos usaban turbinas (figs. 10-79 y 10-80).

En resumen: hay coincidencia acerca de la necesidad de realizar estudios audiométricos sobre grupos de odontólogos de manera periódica. Los autores citados han encontrado pérdidas auditivas en los grupos de odontólogos que usaban turbinas, ya sea comparados con grupos testigo o con la población general. Esta pérdida auditiva para las frecuencias de 4.000 a 8.000 ciclos configura el cuadro típico del trauma acústico.[108-114]

Medidas de protección

El funcionamiento de los aparatos de velocidad superalta produce un ruido mucho más intenso y molesto que el del torno convencional. Este ruido alcanza su nivel máximo en las turbinas y es un poco más atenuado en los contraángulos multiplicadores. El efecto de sirena de las turbinas se genera en el momento en que la corriente de aire a presión choca contra las paletas del rotor. El rodamiento de las bolillas de los rulemanes agrega un componente más al espectro sonoro. En los contraángulos multiplicadores, como el Page-Chayes y similares, el ruido proviene de la cuerda del torno, de las ruedas, de los cojinetes y de las poleas del mecanismo. Los esfuerzos de los fabricantes para reducir la intensidad del sonido emitido por los aparatos de velocidad superalta han logrado pocos resultados hasta el momento.

Las turbinas de colchón de aire son un poco más silenciosas que las turbinas de rulemanes.[108] La manera más efectiva de silenciar su funcionamiento consiste en reducir su velocidad a los límites en que todavía mantengan la eficacia de corte; esto es válido tanto para las turbinas como para los contraángulos y los micromotores.[109-111]

Se ha comprobado de modo concluyente que el ruido generado por los aparatos de velocidad superalta, de la manera utilizada por los dentistas, puede causar lesiones auditivas permanentes.[112-118] Por lo tanto, es necesario tomar medidas para contrarrestar el efecto que produce no sólo sobre el oído, sino también sobre el sistema nervioso y el estado anímico de operador.[119,120] Una protección simple, aunque poco eficaz, consiste en la colocación de tapones auriculares de algodón, plástico o goma.[121,122] El ruido afecta de manera muy diferente a los seres humanos y ciertas afecciones como los resfríos, las gripes, la sinusitis, etc., pueden tornar más susceptible a una persona en determinado momento. Por todo ello, es conveniente que el operador procure reducir los riesgos por medio del cumplimiento de las siguientes medidas: 1) alejarse lo más posible de la fuente del ruido (contraángulo o turbina), 2) trabajar de manera intermitente, procurando que los períodos de silencio superen a los de ruido, 3) usar los aparatos de velocidad superalta a la menor velocidad útil, 4) evitar nuevas exposiciones a ruidos intensos durante el descanso semanal, 5) atenuar los ecos y reflejos sonoros en el consultorio mediante la colocación de materiales especiales en el piso, las paredes y el techo, 6) verificar, una vez al año, la capacidad auditiva del operador por medio del examen audiométrico (audiograma) y 7) usar aparatología más silenciosa y/o instrumental manual (cuadro 10-38).

Finalmente, al seleccionar una turbina deben tenerse en cuenta los factores enumerados en el cuadro 10-39.

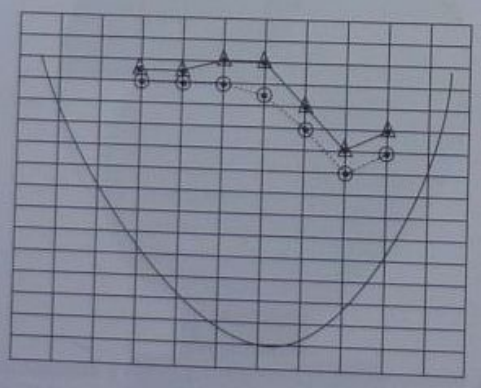

Fig. 10-80. Audiograma típico que muestra trauma acústico nivel de 4.000 ciclos.

INSTRUMENTAL COMPLEMENTARIO

Hay una serie de maniobras complementarias que requieren su instrumental, como por ejemplo el examen de

Cuadro 10-38. *Medidas de protección contra la pérdida auditiva*

1. No acercar el oído a la turbina
2. Trabajar con intermitencia
3. Reducir la velocidad máxima
4. No someterse a otros ruidos fuera del consultorio
5. Amortiguar los ruidos del consultorio (paneles acústicos)
6. Someterse a un audiograma anual
7. Usar aparatología más silenciosa y/o manual

Cuadro 10-39. *Factores para la selección de una turbina*

- Bajo nivel de ruido
- Torque adecuado
- Mayor cantidad posible de salidas de refrigeración
- Diseño adecuado a la mano
- Sistema de luz (si el equipo está preparado)
- Cabezal adecuado al uso (niños, sector posterior, etc.)
- Mantenimiento cercano con garantía de obtención de repuestos
- Que pueda ser llevada a autoclave
- En lo posible, con mordaza a botón para mayor duración del sujetador de fresas

la boca y la preparación del campo operatorio, entre otras. El conjunto de instrumentos diseñados para cumplir estas funciones se conoce con el nombre de instrumental complementario y está destinado a los siguientes actos operatorios: 1) para examen y 2) para preparar el campo operatorio.

INSTRUMENTAL PARA EXAMEN

Los instrumentos básicos para el examen son: espejo bucal, explorador, pinza para algodón, papel de articular, sonda periodontal y elementos varios.

Espejo bucal

Si bien existen muchos tipos diferentes, el espejo bucal está constituido básicamente por tres elementos: el espejo propiamente dicho, el mango y el conector entre ambas partes.

Espejo propiamente dicho

Puede ser plano o cóncavo (fig. 10-81).

El *espejo plano* es el más habitual. Existen algunos espejos (*Indian head*, Moyco, Philadelphia, Estados Unidos) de materiales especiales, como el rodio, que poseen la propiedad de reflejar en su superficie una imagen de naturaleza extremadamente nítida y sin fantasmas.

Fig. 10-81. Distintos tipos de espejos propiamente dichos. *Derecha:* cóncavo, *izquierda:* plano. Modificada del catálogo Urlos.

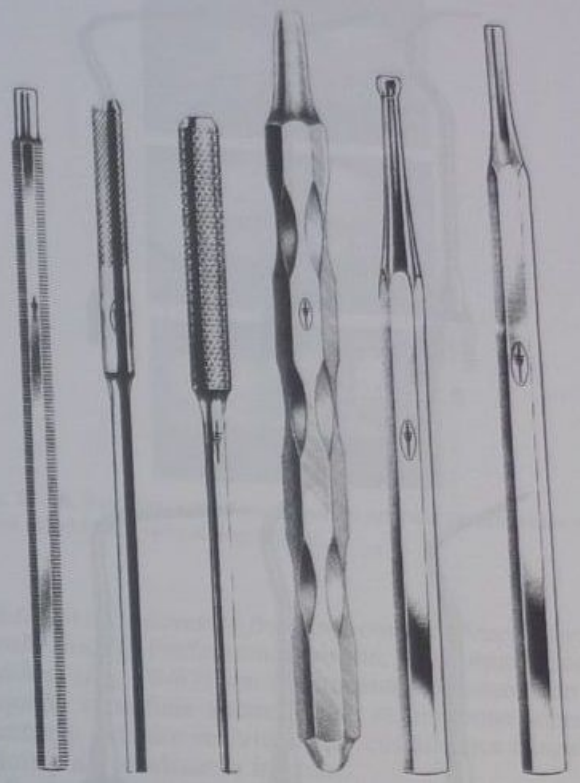

Fig. 10-82. Distintos tipos de mangos. Modificada del catálogo Espada.

El *espejo cóncavo* aumenta ligeramente la imagen. Muchos operadores no emplean este instrumento porque deforma los detalles. Los espejos planos o cóncavos vienen en distintos tamaños y se los clasifica con números consecutivos del 2 al 6. El Nº 2 es el más pequeño y mide 5/8 de pulgada. El Nº 6 es el de mayor tamaño y su diámetro es de 1 pulgada (2,54 cm). Un espejo de mayor tamaño permite obtener una visión de conjunto mientras que un espejo pequeño permite acceder a zonas de difícil abordaje para el operador.

Mango

El mango puede ser plástico o metálico, hueco o macizo, hexagonal, octogonal, cilíndrico o anatómico, liso o acanalado (con estrías verticales u horizontales). Puede estar recubierto por una silicona, lo que impedirá que se deslice sobre los guantes (fig. 10-82). Zoll Dental (Illinois, Estados Unidos) fabrica un mango muy delgado en el tercio que está más cercano al conector, mientras que los dos tercios restantes poseen un grosor normal. Esta empresa fabrica una línea de instrumental que se llama "peso pluma" y es totalmente de acero inoxidable, que es más liviano que el acero convencional. De esta manera, se obtiene una disminución del peso que varía entre el 30 y el 50% según el tipo de instrumento.

Conector

La unión del espejo bucal y el mango puede darse en forma cónica (*cone socket*) o directamente (*simple stem*).

Fig. 10-83. Distintas formas de la parte activa de un explorador. Modificada del catálogo Espada.

La rosca de la forma cónica (*cone socket*) es incompatible con la forma directa (*simple stem*) y no existen adaptadores o conversores de una forma a otra.

Usos

El espejo bucal se usa para reflejar imágenes (visión indirecta), para separar los labios, la lengua y los carrillos, para proteger los tejidos blandos vecinos al diente que se va a tratar, para iluminación del campo operatorio y, finalmente, el extremo del mango sirve para percusión.

Explorador

Está constituido por dos partes: el mango y la parte activa. Cuando posee un solo extremo activo, recibe el nombre de monoactivo o simple. Cuando ambos extremos del mango son activos el explorador se denomina biactivo o doble.

La parte activa tiene formas muy diversas según el uso que se dé al instrumento. Los exploradores más habituales son el Nº 23, que tiene forma de hoz; el Nº 6, que tiene un ángulo obtuso en el extremo de su parte activa y el Nº 17, que es triangulado y en el extremo de su parte activa posee un ángulo recto (fig. 10-83).

Para que el explorador resulte útil debe tener una punta muy fina, de 50 µ, que pueda detectar lesiones incipientes en caries, para lo cual es necesario que esté siempre bien afilado.

Pinza para algodón

Esta pinza sirve para portar torundas de algodón u otros elementos para secar la superficie dentaria, aplicar medicamentos o retirar objetos de la boca. La parte activa puede formar ángulos de 6º, 12º y 23º con respecto al eje mayor del instrumento.

Los extremos de las puntas pueden ser aserrados, en forma de tenedor, suavizados, delgados, extradelgados o largos. Las pinzas para algodón más comunes son la pinza de Perry, que se caracteriza por ser angulada y curva, la pinza Meriam, la pinza College, la pinza de acción posterior (*back action*) para preparaciones con difícil acceso y las pinzas con cremallera (véase fig. 10-84).

Intensiv (Lugano-Suiza) fabrica pinzas con el extremo de la parte activa cubierto con diamante en su totalidad (modelo 1001A) o sólo en la cara interna (modelo 1002A), muy útiles para manipular elementos pequeños, ya que el diamante impide que se deslicen.

Papel de articular

Existen distintos espesores. Puede montárselo en un fórceps específico diseñado para ese fin. Viene en rollos

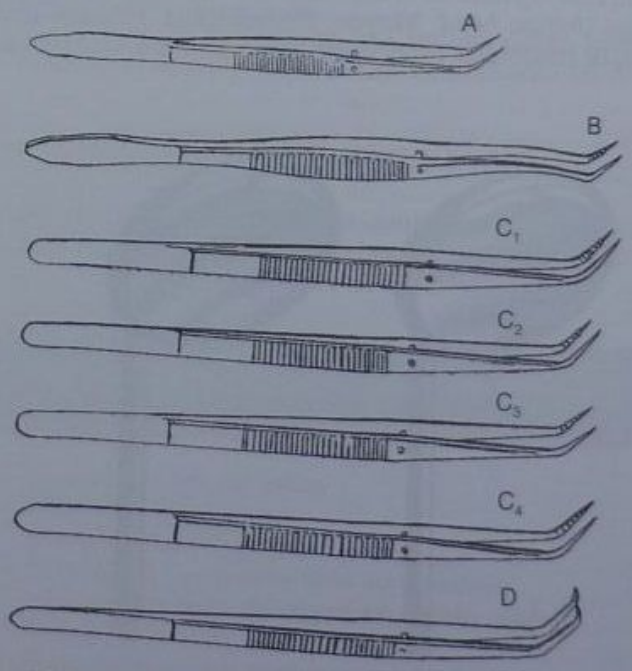

Fig. 10-84. Distintos tipos de pinzas para algodón. A: Perry, B: Meriam, C: College con diferentes partes activas y D: de acción posterior.

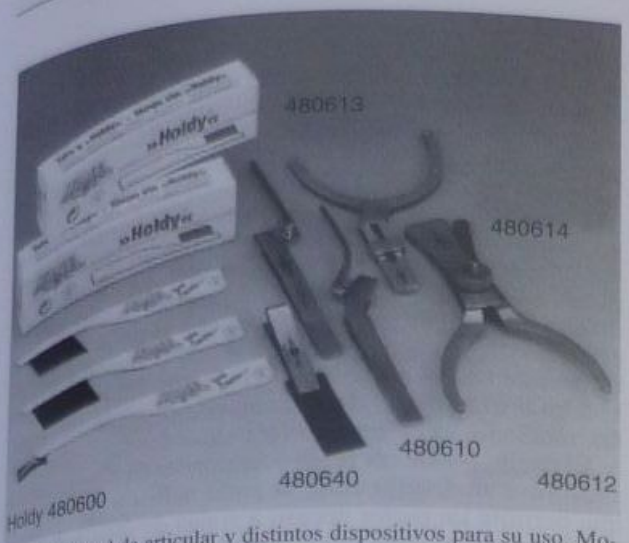

Fig. 10-85. Papel de articular y distintos dispositivos para su uso. Modificada del catálogo Hanel.

Fig. 10-86. Registro oclusal con papel de articular de diferentes espesores. Modificada del catálogo Hanel.

o en trozos ya cortados por el fabricante, con emulsión de ambos lados o de uno solamente; en caso de tenerla de ambos lados, puede tener el mismo color o dos colores diferentes. Permite observar los puntos de contacto en oclusión céntrica, habitual y en los movimientos mandibulares (figs. 10-85 y 10-86).

Sonda periodontal

Esta sonda permite verificar la existencia de bolsas o sondear el borde libre de la encía.

Elementos varios

Otros elementos que ayudan en el examen son el hilo dental, la lupa, las jeringas (manual o triple), los aparatos para iluminación, los localizadores de fracturas y los probadores pulpares.

El *hilo dental* sirve para verificar la presencia o la ausencia de los puntos de contacto interdentarios y para retirar restos depositados en las troneras.

La *lupa* permite observar más minuciosamente los pequeños detalles de una cavidad o efectuar un diagnóstico diferencial.

La *jeringa de agua* puede ser manual o a presión.

La *jeringa de aire*, que sirve para secar la superficie de los dientes o una cavidad, puede ser manual, con pera de toma o incorporada al equipo dental, accionada por aire comprimido.

Los equipos dentales presentan una jeringa de aire y otra de agua acopladas denominadas *jeringa triple*, que puede suministrar aire solo, agua sola o la combinación de ambos elementos en forma de rocío. Además, se puede agregar un calentador eléctrico para que estas funciones sean realizadas a temperatura bucal.

Los *aparatos para iluminación* pueden ser manuales, sobre la base de una linterna de mano, con diferentes adicionamientos o bien con transformador, accionado por el equipo dental. Los equipos más modernos utilizan fibra óptica. También son útiles las barras de lucita o plástico que transmite luz. Con estos aparatos, se puede efectuar transiluminación para la detección de caries, fracturas u otros defectos.

Los *localizadores de fracturas* como el *Fracfinder* y el *Tooth slooth* (Professional results, California, Estados Unidos) (fig. 10-87) son instrumentos plásticos con una pequeña superficie aplanada que se interpone sobre los dientes y permite individualizar cúspide por cúspide al ocluir y así localizar la fractura.

Probadores pulpares. El cloruro de etilo sirve para producir frío rápidamente, con fines diagnósticos.

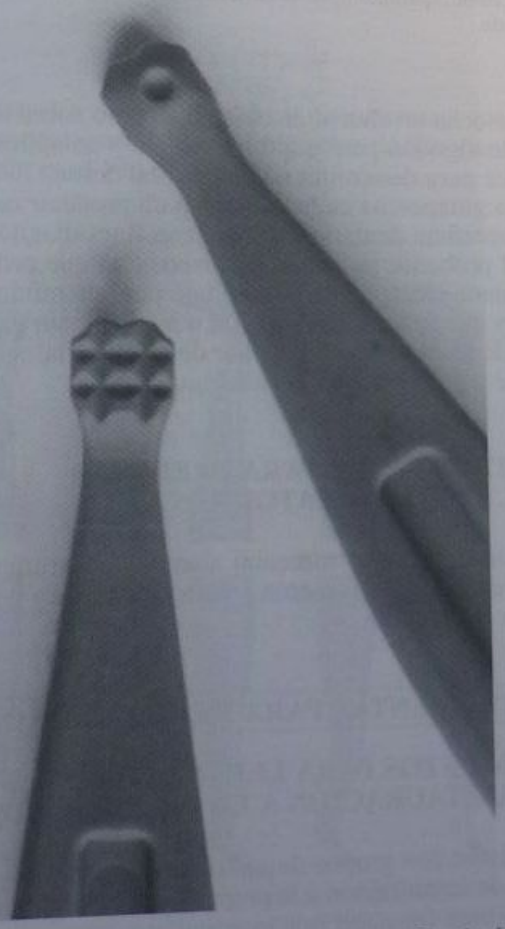

Fig. 10-87. Localizador de fracturas Fracfinder, Denver, Estados Unidos.



Fig. 10-88. Distintos tipos de portaamalgama. Modificada del catálogo Espada.

Se echa un chorro de cloruro de etilo sobre una torunda de algodón para que forme hielo y se aplica sobre el diente para determinar el umbral del dolor.

La gutapercha caliente sirve para producir calor sobre la superficie dentaria, también con fines diagnósticos.

El probador pulpar es un dispositivo que produce una corriente eléctrica de alto voltaje pero de mínimo amperaje y que se acciona con pilas o mediante un transformador. Este dispositivo permite determinar la existencia o no de una pulpa vital (véase cap. 24).

INSTRUMENTAL PARA PREPARAR EL CAMPO OPERATORIO

Este tipo de instrumental abarca el instrumental para anestesia, para separación y para aislamiento y se describe en el capítulo 24.

INSTRUMENTAL PARA RESTAURACIONES

ELEMENTOS PARA LLEVAR EL MATERIAL DE RESTAURACIÓN A LA PREPARACIÓN

Existen dos grupos de instrumentos para llevar el material de restauración a la preparación cavitaria. El primer grupo está formado por instrumentos manuales y el segundo, por dispositivos manuales.

Los instrumentos manuales generalmente son dobles y están combinados con atacadores o condensadores (véase más adelante). Los dispositivos manuales comprenden el portaamalgama y la pistola inyectora.

Portaamalgama

Este dispositivo consta de parte activa, cuello y mango. La parte activa tiene forma de cilindro hueco, dentro del cual se desliza, mediante la acción de un gatillo, un pistón o émbolo que puede ser de carburo de tungsteno o de acero. Algunos pistones, junto con la parte interna del cilindro, vienen recubiertos de teflón o alguna sustancia específica como el *Syncote* (Hufriedy, Illinois, Estados Unidos). El extremo de la parte activa puede ser pequeño, mediano, grande y extragrande.

El cuello puede ser recto o angulado; en el segundo caso, forma un ángulo entre la parte activa y el mango, lo que permite un mejor acceso a zonas de difícil abordaje.

El portaamalgama puede ser plástico o metálico. Debe ser fácil de limpiar y no debe permitir la acumulación de restos de material fraguado en su interior (fig. 10-88).

Pistola inyectora

Por lo general, es de plástico *autoclavable*. Las más comunes son *Cavifil* (Vivadent), *C-Press* (Ultradent), *Mark III* y *Mark IV* (Centrix) y *Compules* (Dentsply).

Estos dispositivos permiten la colocación de diferentes puntas precargadas o desechables en su extremo para llevar el material de restauración a la preparación cavitaria (figs. 10-89 y 10-90).

ATACADORES Y CONDENSADORES

Existe una controversia sobre el significado de ambos vocablos en operatoria dental. Literalmente se entiende

A

B

Fig. 10-89. A. Jeringa Mark IIIP de la firma Centrix, CT, Estados Unidos. **B.** Jeringa hidráulica C-Press (gentileza Ultradent, Grimberg Dentales).

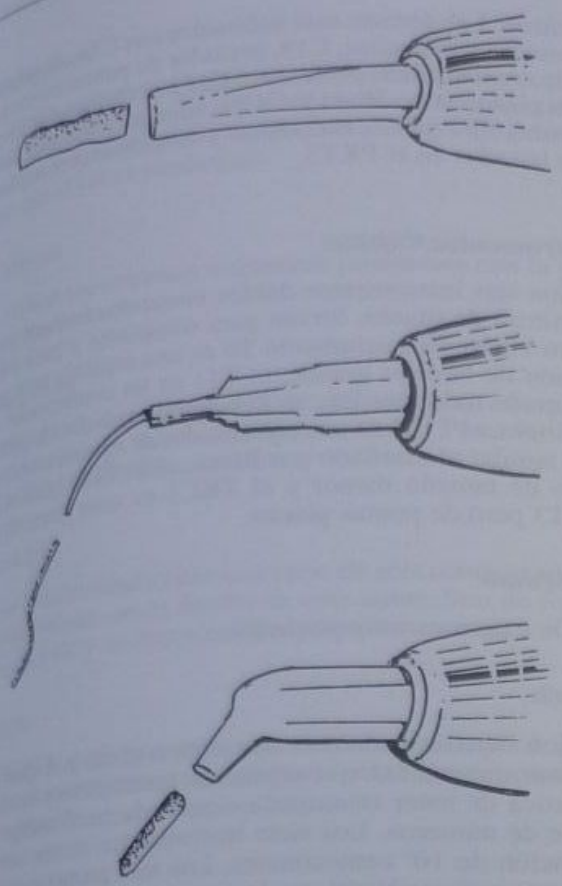

Fig. 10-90. Puntas desechables de la firma Centrix. Modificada del catálogo 10M395.

por atacar la acción de colocar el taco (pelota de papel, trapo o estopa ubicado entre el proyectil y la pólvora) en un arma de fuego. Condensar significa reducir a menor volumen.

De lo antedicho se desprende que la amalgama se ataca en la preparación cavitaria, adaptándola a las paredes y ángulos internos, y se condensa al ir acercando sus partículas, lo que produce una reducción de volumen. Por ende, no corresponde emplear la expresión "condensar un composite, un compómero o un cemento de ionómero vítreo", ya que el condensador no los reduciría a menor volumen. No obstante, el uso habitual de los términos condensar y atacar en operatoria dental los ha convertido casi en sinónimos. En la bibliografía consultada, no existe una descripción clara de las diferencias entre ambos vocablos.

Woodson

Son instrumentos dobles. Poseen un extremo lanceolado, aplanado y con la punta redondeada. El otro extremo es similar a un condensador de Black. Existen números 1, 2 y 3. El Nº 2 habitualmente se denomina "Woodson de lado", mientras que el Nº 3 suele llamarse "Woodson de frente" (fig. 10-91).

CMI

La firma Premier fabrica una serie de cinco instrumentos dobles de aluminio anodizado. Son muy livianos y de color negro. Presentan la característica de impedir que el composite se pegue a su superficie. Poseen estrías en el

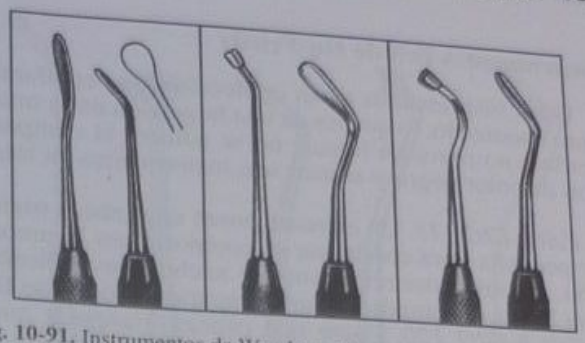

Fig. 10-91. Instrumentos de Woodson. *De izquierda a derecha*: Nº 1, 2 y 3. Modificada del catálogo Kent.

mango. Se los denomina con las siglas CMI 1 a CMI 5 (fig. 10-92).

Instrumentos de Alan Boghosian

El doctor Boghosian, de la Northwestern University, diseñó dos instrumentos. El AB1 posee ambos extremos para poder transportar el material hasta la preparación cavitaria; también permite modelar la obturación y obtener superficies levemente aplanadas. El extremo semilanceolado está indicado para lesiones cervicales, mientras que el otro extremo permite adaptar el material a las paredes de la preparación. El AB2 tiene sus partes activas con un diseño tal que permite medir la profundidad de fotopolimerización o el espesor de las capas mediante una escala graduada cada 2 mm y obtener formas convexas en la obturación cuando el material está en estado plástico.

PFI

La compañía Ash fabrica unos instrumentos que poseen un aspecto similar al del atacador de Woodson. El más común es el PFI 6.

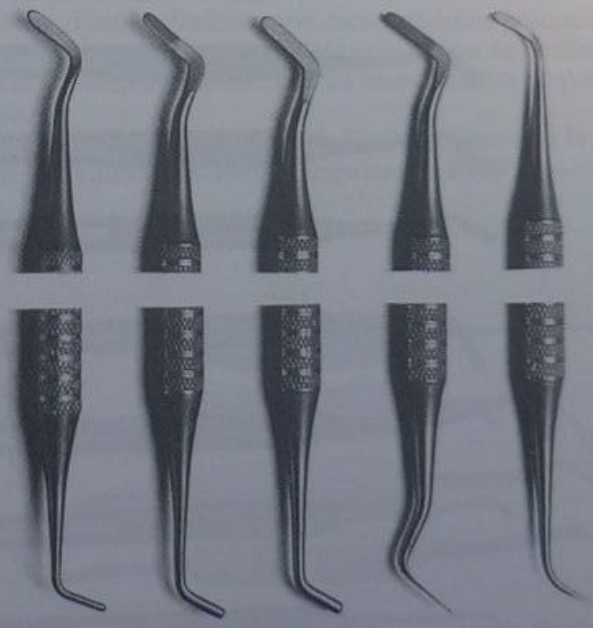

Fig. 10-92. Instrumentos CMI de la firma Premier. *De izquierda a derecha*: Nº 1 al 5.

Instrumentos Felt de Hu-Friedy

Estos instrumentos están confeccionados en aluminio duro anodizado, lo que les da una larga vida útil y una superficie no porosa a la cual no se adhiere el composite. Son de color negro y suman seis instrumentos en total:

Felt 1 CIO 115. Un extremo posee una cabeza triangular pequeña para condensar el composite en la preparación. El otro extremo es corto y ancho, y está diseñado para llevar el composite a una preparación de clase II.

Felt 2 CIO 120. Posee una cabeza triangular menor que la del CIO 115. El otro extremo es más largo y está diseñado para preparaciones de clases III, IV y V.

Felt 3 CIO 125. Hoja angosta. Ideal para clases III, IV y V. Posee un extremo triangular.

Felt 4 CIO 130. Hojas de tamaño mediano. Facilitan la inserción de carillas. Útiles para clases III y IV.

Felt 5 CIO 135. El de mayor tamaño.

Felt 6 CIO 140. El de menor tamaño.

El instrumento más utilizado de la serie es el Nº 4.

Instrumentos de Goldstein

Estos instrumentos, que son siete en total, están confeccionados con acero inoxidable altamente pulido (Hu-Friedy) o con aluminio anodizado (American Dental). Son muy delgados y flexibles. Sus partes activas son de formas variadas, al igual que sus tamaños. Sirven para acrílico, ionómero y composite. El Nº 1 es universal y pequeño, tiene una punta condensadora redondeada y el otro extremo es similar a un Woodson de lado. Está especialmente indicado para restauraciones de clase I, II y III. El Nº 2 es similar al Nº 1, aunque levemente mayor. El Nº 3 es similar al Woodson de frente y es bastante flexible. El Nº 10 es similar al Nº 3 aunque su tamaño es mayor y es biangulado. Los instrumentos 5, 6 y 7 en realidad son los instrumentos mini 1, mini 3 y mini 4 (fig. 10-93).

Instrumentos Ceramicolor de Ash

Tienen un tratamiento de la superficie que disminuye considerablemente la adhesión al composite o al ionómero vítreo. Las formas más habituales son CS6, de puntas aplanadas y pequeñas; C18, bruñidor de puntas esféricas; C49, condensador piriforme; C153, condensador contraangulado (tipo Black); C179, tallador y atacador universal, y PF1 y PF2, atacadores y condensadores con formas basadas en el PKT3.

Instrumentos Coltène

Son seis instrumentos dobles revestidos con una capa de nitrito de titanio. Sirven para composite y para ionómero vítreo. El instrumento T6 es una espátula para modelado de tamaño grande, el T11 es un condensador de extremos redondeados, el T18 es un bruñidor de puntas esféricas, el T154 es un condensador de extremos aplanados similar al diseñado por Black, el T179 es igual al T6 pero de tamaño menor y el TKC1 es muy parecido al PKT3 pero de puntas planas.

Behrman

De extremos muy pequeños.

Black

Son siete instrumentos de extremo plano y al igual que el instrumental activo cortante de mano poseen la característica de tener estampada o grabada en el mango una serie de números. Los siete instrumentos tienen una angulación de 10º centesimales. Los tres primeros poseen la parte activa cilíndrica; el primero es el más pequeño y el tercero es el más grande. La parte activa de los siguientes cuatro instrumentos tiene forma de paralelepípedo. El cuarto y el sexto instrumento están aplanados en el sentido del eje del instrumento mientras que el quinto y el séptimo están aplanados en sentido perpendicular al mango.

Andrews

Similar al de Black pero con la parte activa más pequeña y más alargada.

Fig. 10-93. Instrumentos Goldstein de Hu-Friedy. Modificada del catálogo HF229/30M/1-94.

Hollenback

El H1 y el H2 son similares al de Black, pero con una marcada convergencia desde el cuello al extremo de la parte activa; el H3 posee la parte activa rectangular mientras que el H4 es romboidal.

Ladmore

Poseen los extremos levemente piriformes con la punta redondeada.

Mortonson

Presenta una convergencia mucho más marcada que el H1 y se asemeja más a un instrumento de Peter K. Thomas Nº 3 (véase más adelante).

Markley

En la actualidad existe una serie de seis condensadores dobles basados en el diseño de este autor. Son de forma muy variada y no hay similitud entre uno y otro.

Tanner

El 0T y el 1T son similares al Hollenback Nº 4, pero tienen la parte activa más alargada y con forma romboidal aplanada en un sentido u otro.

Smith

Similar al Ladmore pero con el extremo aserrado.

Ward

Sobre la base del diseño de este autor, hoy se fabrican cuatro instrumentos dobles de formas diversas.

BRUÑIDORES

Como su nombre lo indica, se utilizan para bruñir metales, aunque también sirven para darle forma a los materiales dentocoloreados cuando están en estado plástico.

Dentro de la gran variedad de bruñidores los más habituales son:

Puntas esféricas. Su parte activa tiene forma de esfera. Existen de diferentes tamaños.

Huevo. Su parte activa tiene forma de huevo y un extremo es levemente más agudo que el otro.

Acorn. Muy similar al prebruñidor de Wescott.

Wescott. Similar a un condensador para amalgama pero con los extremos levemente cónicos.

Romerowski. Similar al Wescott pero con la parte cónica más pronunciada.

PKT3. Instrumento Nº 3 de la serie de cinco instrumentos de Peter K. Thomas para cera. Se lo emplea como bruñidor. Tiene los extremos en forma troncocónica y termina en una punta aguda (fig. 10-94).

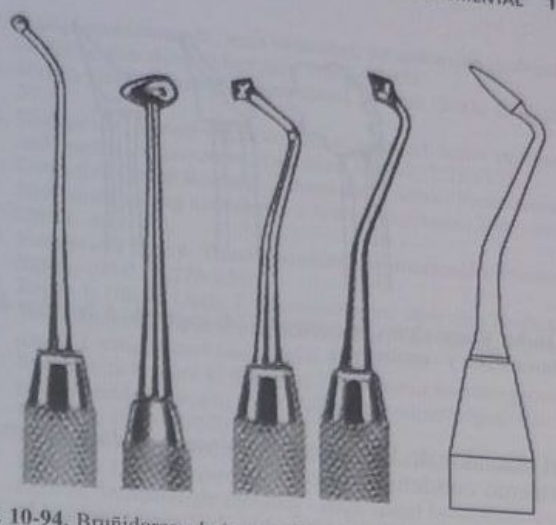

Fig. 10-94. Bruñidores: *de izquierda a derecha*: circular, huevo, Wescott, Romerowski y PKT 3.

TALLADORES

Se los emplea para el tallado o la escultura de la restauración (amalgama generalmente) (fig. 10-95).

Hollenback. Son instrumentos dobles. Los más utilizados son el Nº 1/2 y el Nº 3, cuya parte activa es de forma lanceolada. Poseen un extremo paralelo al mango y otro perpendicular a él. Tienen un doble bisel en toda su periferia, lo que les permite cortar por impulsión y por tracción. Los otros diseños son el Nº 1 y el Nº 2, que tienen una parte activa trapezoidal, y el Nº 5, que tiene forma de abanico.

Beach. Este autor diseñó un tallador de forma única y muy ergonómica. La parte activa es similar al Hollenback 1/2 y al Hollenback 5.

Wall. El Nº 1 es similar al tallador de Hollenback. El Nº 3 posee un extremo redondeado y el otro en forma de trapecio con su base mayor externa.

Frahm. Posee una parte activa romboidal con un único bisel externo. Trabaja únicamente por tracción. Las dos aristas de la parte activa opuestas al cuello son las que llevan el bisel. Estas aristas pueden formar un ángulo de 90º, de 110º o de 120º.

Nyström. Estos talladores son muy populares en los países nórdicos. Se asemejan al Hollenback 1/2 y 3, aunque son de tamaño menor.

Tanner. Estos talladores son característicos porque poseen una parte activa redondeada con filo en su periferia, salvo el Nº 6, que se asemeja a un bisturí Orban de periodoncia.

Ward. El Nº 1 es similar al Hollenback pero con la hoja más alargada y con menor angulación. El Nº 2 es simi-



Fig. 10-95. Talladores: *de arriba abajo*: discoide-cleoide, Hollenback, Nyström I y Nyströn III. Modificada de los catálogos LM-Dental y Ash.

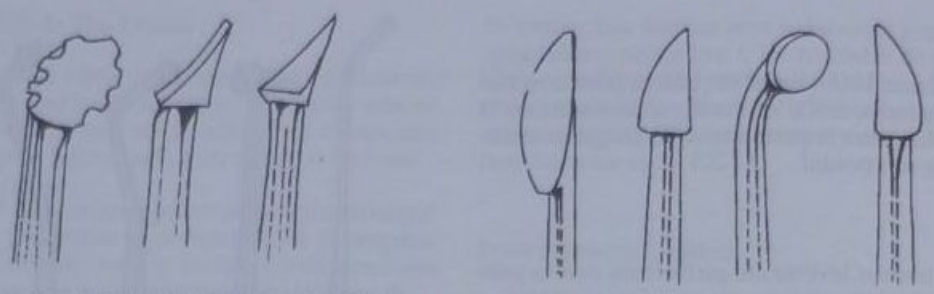

Fig. 10-96. Recortadores de composite (*de izquierda a derecha*) de forma circunferencial, triángulo con cateto redondeado izquierdo y derecho, semilanceolado y cuneiformes.

lar al atacador de Woodson de frente y de lado, pero sin el extremo condensador.

INSTRUMENTAL PARA LA TERMINACIÓN Y EL RECORTE DE OBTURACIONES

Recortadores de Darby, limas de Tompkins y cuchillos de Black. Estos instrumentos son muy difíciles de conseguir pues ya casi no se fabrican.

Limas de Wedelstaedt. En la actualidad se fabrican instrumentos dobles con los números 1-4 y 2-5. Estas limas se utilizan para recortar excesos por gingival. Poseen la parte activa con forma rectangular para obturaciones plásticas.

LM-Dental posee cinco recortadores dobles de obturaciones. Tres tienen forma de pala: uno está específicamente diseñado para el sector anterior, otro para el sector posterior y la forma restante es universal. Los otros dos son cuchillos de terminación: uno es derecho y el otro es angulado.

Brasseler posee recortadores de composite que vienen con mango convencional o europeo (fig. 10-96). Las formas son: 1) circunferencial, 2) triángulo con un cateto redondeado (izquierdo y derecho), 3) semilanceolado, 4) cuña (con corte por tracción y con corte por impulsión).

Tiras abrasivas

Sirven para la terminación proximal de las restauraciones. Pueden ser plásticas o metálicas, con una zona inactiva central para no dañar la relación de contacto o introducirla en dirección inciso-gingival u ocluso-gingival.

Pueden ser muy delgadas, como la Gateway (Brasseler), cuyo espesor es de 0,08 mm, y poseen el abrasivo (diamante) electrolíticamente adherido. También pueden ser de diferentes anchos y con diferentes granos de abrasivos. Las tiras Gateway vienen identificadas con una banda de color en su extremo que indica el grano del abrasivo: amarillo 15 µm, rojo 30 µm y azul 45 µm.

Premier fabrica unas tiras similares denominadas "Compo-strip" que vienen codificadas por color, son flexibles, no se deshilachan ni se pelan y son esterilizables. Los granos del abrasivo se codifican con los siguientes colores: amarillo 20 µm, rojo 45 µm y azul 60 µm. Los anchos son de 2,5 mm y de 3,75 mm.

REFERENCIAS

1. Schwartz JR. Preparación de cavidades. Buenos Aires, Ed. Labor S.A., 1944.
2. Black AD. Operative Dentistry, vol II, Chicago, Medico-Dental Publishing Co., 1936.
3. Black GV. Operative Dentistry, vol II, The technical procedures in filling teeth, págs. 17-18. Chicago, Medico-Dental Publishing Co., 1908.
4. Parula N. Técnica de Operatoria Dental, 3ª ed. Buenos Aires, ODA, 1964, págs. 14-22.
5. Gilmore HW y col. Operative Dentistry, 3ª ed. St. Louis, Mosby, 1977.
6. Rader LF. Engineering materials, op. cit. 143, 1963, págs. 154-174.
7. Catálogo SS White. Filadelfia, 1926.
8. Zabotinsky A. Técnica de Dentística conservadora, preparación de cavidades, 3ª ed. Buenos Aires, Hachette, 1945, cap. 5, págs. 80-81.
9. Lowe WE. Modificación y templado de instrumental. Comunicación personal a Barrancos Mooney JC, Buenos Aires, 1949.
10. Peyton FA, Henry EE. Problems of cavity preparations with modern instruments. New York Dental Journal, 1952; 22:147.
11. Barton RE y col. En: Sturdevant CM y col. Arte y ciencia de la operatoria dental, 2ª ed. Buenos Aires, Editorial Médica Panamericana, 1987, cap. 6, pág. 140.
12. Ward ML. The American text book of Operative Dentistry, 7ª ed., Filadelfia, Lea & Febiger, 1940, cap. 3, págs. 202-213.
13. Op. cit. 2, 1936.
14. De Carle D. Manual práctico del relojero, 2ª ed., Buenos Aires, J Montesó Editor, 1957, pág. 103.
15. Hess JC. Précis d'Odontologie conservatrice, París, Maloine Editeur, 1979, tomo 3, pág. 139.
16. Thompson T (h.). Comunicación personal al doctor Guillermo Rodríguez, 4 de septiembre de 1996.
17. Brännström M y col. Materials techniques for lining composite resin restorations: a critical approach. J Dent 1991; 19:71.
18. Barrancos Mooney JC. Alta velocidad. En: Parula N. Técnica de Operatoria Dental, cap. 9. 5ª ed. Buenos Aires, Mundi, 1972.
19. Eirich FR. The role of friction and abrasion in the drilling of teeth, op. cit., 121, 1976, pág. 1.
20. Koblitz FF y col. An overview of cutting and wear related phenomena in dentistry, op. cit. 121, 1976, pág. 151.
21. Phillips RW. Summary reflections, op. cit. 121, 1976, pág. 251.
22. Schuchard A, Watkins C. Temperature response to increased rotational speeds. J Pros Dent, 1961; 11:313.
23. Peyton FA. Temperature rise and cutting efficiency of rotating instruments, Nueva York, 1952, DJ 18:439.
24. Ingraham R, Tanner HM. The adaptation of modern instruments and increased operative speeds to restorative procedures. JADA, 1953; 47:311.
25. Morrant GA. Noise of air turbine handpieces in relation to acoustic trauma. J D Res, 1960; 39:1109.
26. McEwen RA. The use of rotary instruments at ultrahigh speeds. J Georgia D A, 1956; 29:10.
27. Pearlman S (ed.). The cutting edge - Interfacial dynamics of cutting and grinding DHEW - USA Publ Nº (NIH) 76-670 Bethesda, 1976.
28. Norting BK, Stanford JW. Evaluating performance of dental rotary cutting instruments, op. cit. 121, 1976; 203.
29. American Dental Association: ANSI-ADA Specifications Nº 23 Folleto J Amer Dent Ass 1978.
30. Rusbick MH, Bunshab RF. Wear characteristics of burs. J D Res. 1973; 53:1138.

31. Lammie GA. A study of some different tungsten carbide burs. Dental record, 1952; 71:121.
32. Greener E y col. Burs geometry and its relationship to cutting. J D Res, 1968; 47:87.
33. Rusbick y col. Applications of hard coatings to dental burs. Int Ass Dent Res abstr, 1973; 786.
34. Op. cit. 21, Norting.
35. Sockwell CL. Dental handpieces and rotary cutting instruments. D Clin Amer, 1971; 15:219.
36. Morrant GA. The use of air turbine handpieces in dentistry (I, II, III). Quintessence Int, 1974; 5:69.
37. Kimmel K. The correct choice and application of rotating dental instruments. Dent Ed, 1973; 43:84.
38. Eames WB, Nale JL. A comparison of cutting efficiency of air driven fissure burs. J Amer Dent Ass, 1973; 86:412.
39. Willenborg GC. Lasers and Electro optics in Dentistry. Technomic Pub., Lancaster, Basel, 1991, pág. 253.
40. Walsh JT y Deutsh TF. Pulsed CO_2 laser tissue ablation. Lasers Surg Med, 1988; 8:264.
41. Deutsch TF y Walsh JT. Er:YAG laser ablation of tissue. Lasers Surg Med, 1989; 9:327.
42. Hibst R y Keller U. Experimental studies of the application of the Er:YAG laser on dental hard substances. Lasers Surg Med, 1989; 9:338.
43. Melcer J. Will the CO_2 TEA laser beam replace the burr? J of Clin Laser Med & Surg, 1995; 13(6):367.
44. Easter GJ. Abrasives en Collier's Encyclopedia, vol 1. Estados Unidos, The Crower-Collier's Publ Co, 1963; págs. 26-32.
45. Henschel CJ. Friction of revolving steel burs. JADA, 1944; 31:895.
46. Lussi A y col. A new method for finishing minicavities. Scanning Microscopy, 1988; 2:1553.
47. Hugo B y col. Die Präparation der Schmelzrandschrägung bei approximal Kavitäten. Schweiz Monatschr Zahnmed, 1992; 102:10.
48. Wirz y col. Amalgam polituren im klinischen Test. Quintessez, 1988; 9:1571.
49. Ranke H. Medicine and Surgery in ancient Egypt. Filadelfia, University of Pennsylvania Press, 1941.
50. Breasted JH. The Edwin Smith Surgical Papyrus. Chicago, University of Chicago Press, 1930.
51. Ghalioungui P. The House of Life: Magic and Medical Science in Ancient Egypt. Amsterdam BM Israel, 1973.
52. Dawson WR. The Beginnings: Egypt and Assyria. New York, Paul B. Hoeber, 1930.
53. Venzmer G. Cinco mil años de medicina. Nueva York, Taplinger, 1968.
54. Fastlich S. Tooth Mutilations and Dentistry in Pre-Columbian Mexico. Chicago, Quintessence, 1976.
55. Febres-Cordero F. Orígenes de la Odontología. Caracas, Sociedad Venezolana de Historia y Medicina, 1996.
56. Eichner KV. Resultados de la investigacion científica del fresado y desgastado a altas y máximas revoluciones. Cooperativa Dental Argentina, 1960; 27(6):267.
57. Fouchard, Pierre. Le Chirugien Dentiste; ou, Traite des Dents, París, Jean Mariette, 1728.
58. Fouchard, Pierre. Le Chirugien Dentiste, 2ª ed. París, J. Henriette, 1746.
59. Ring ME. Dentistry, An Illustrated History. Harry N. Abrams, Inc 1985.
60. Weinberger BW. An Introduction to the History of Dentistry, 2 vols. St. Louis, C.V. Mosby, 1948.
61. Hoffmann-Axthelm W. History of Dentistry. Trans. H. M. Koehler. Chicago, Quintessence, 1981.
62. Barrancos Mooney JC. Operatoria Dental. Atlas – Técnica y Clínica. Buenos Aires, Editorial Médica Panamericana, 1981.
63. Walsh JP, Simmons HF. A Comparison of the Heat Production and Mechanical Efficiency of Diamond Instruments, Stones and Burs at 3000 and 60.000 r.p.m. New Zealand Dent J, 1949; 45:28.
64. Op. cit. 32, 1968.
65. Larato DC. Effect of turbine drill on bacterial counts. J Prosthet Dent 1966; 16:758.
66. Glorig A. Noise control. 1957.
67. Barrancos Mooney JC. Alta velocidad. En: Técnica de Operatoria dental, 5ª ed., cap 9. Buenos Aires, Mundi, 1972.
68. Barrancos Mooney JC. Alta velocidad. Su aplicación en la práctica diaria. Rev Asoc Odont Arg, 1960; 48:332.
69. French GHT. Avoidable super-speed hazards, Texas D.J., 1959; 77:4.
70. Weston HR. Survey of noise from high speed dental instruments and hearing conservation. Aust Dent J, 1962; 7:210-212.
71. Council of Dental Research, J Amer Dent Assoc: Sound hazard of high speed cutting instrument. J Amer Dent Assoc, 1959; 58:145.
72. Op. cit. 62. 1981.
73. Kaminszcik I y col. Trauma acústico por ultrasonido. Fonoaudiológica, 1964; 10:228-230.
74. Keller J, Olk E, Opitz J. Untersuchunger über den Einfluss der Turbinengeräusche in der zahnärzilichen Praix auf das Hörvermögen. Z Laring Rhinol Otol, 1964; 43:680-690.
75. Kaminszcik I, Jager E, Salvatori JM. Trauma acústico provocado por las turbinas de alta velocidad en los odontólogos. Rev Asoc Med Arg, 1966; 80:625-634.
76. Barrancos Mooney JC y col. Evaluación auditiva en odontólogos. Rev Asoc Odont Argentina, 1966; 54:56.
77. Gelb H. Stomatologic research - High speed handpieces and loss of hearing. Nueva York, D.J., 1964; 35:353-354 (editorial).
78. Glorig A, Davis H. Age, noise and hearing loss. Ann Otol, 1961; 70:556-571.
79. Op. cit. 66, 1957.
80. Op. cit. 73, 1964.
81. Tato JM y col. Ruido y trepidación en la industria. 1ª Jornada de Medicina del Trabajo, Córdoba, Argentina, 1963 (Acta Fiat Concord).
82. Brennan y col. The effect of noise produced by dental instruments on the auditory mechanism. J Dent Res 1960; 39:738.
83. von Kramer R. The dentist's health: high-speed rotary equipment as a risk factor. Quintessence Int 1985; 16:367.
84. Coles RR et al. Noise-induced hearing loss and the dentist. Br Dent J 1985; 159:209.
85. Taylor W, Pearson J, Mair A, Burns W. Study of noise and hearing in jute weaving. J Acoust Soc Am, 1965; 38:113-120.
86. Robin I. Effect of noise made by the dental turbine drill. Dent Pract (Bristol), 1960; 16:148-152.
87. Op. cit. 25, 1960.
88. Brunel A, Griffié RA. Emission phonique des turbines dentaires. Bull Acad Nat (París) 1961; 145:291.
89. Brunel A, Griffié RA. Spectres et niveaux sonores et ultrasonores des turbines à air à très grandes vitesses. Bull Group Int Rech Sci Stomat, 1961; 4:341-358.
90. Lasater RA, Skinner EW, Lindenmeyer RS. Operating Characteristics of high speed dental handpieces under load. J D Res, 1959; 38:760 (abstr.).
91. Cantwell KR y col. Noise from high speed dental handpieces. J Amer Dent Assoc, 1960; 61:571-577.
92. Op. cit. 68, 1960.
93. Taylor W y col. The hearing threshold levels of dental practitioners exposed to air turbine drill noise. Brit Dent J, 1965; 118: 206-210.
94. Op. cit. 91, 1960.
95. Morrant GA y col. Sound characteristic of air bearing air turbine handpieces. J Dent Res 1963; 42:1105.
96. Op. cit. 25, 1963.
97. Norman DH. A preliminary appraisal of an air-bearing handpieces. Brit D J, 1963; 114:90-92.
98. Hahn R y col. Rilievi sperimentali sulle modificazioni della funzione auditiva indotte dal rumore generato da turbotrapani. Minerva stomat, 1964; 13:121-124.
99. Eichner KV. Ergebnisse wissenschaftlicher Untersuchunger zum höch und höchsttoüitigen Bohren und Schleifen. Deuts Zahn Zeitsch, 1960; 15:192-209.
100. Weston HR. Survery of noise from high speed dental instruments and hearing conservation. Aust Dent J, 1962; 7:210-212.
101. Op. cit. 73, 1964.
102. Keller J y col. Untersuchunger über den Einfluss der Turbinengeräusche in der zahnärzilichen Praix auf das Hörvermögen. Z Laryng Rhinol Otol., 1964; 43:680-690.
103. Op. cit. 93, 1965.
104. Op. cit. 76, 1966.
105. Nixon JC y col. Noise induced permanent threshold shift at 2.000 cps and 4.000 cps. J Acoust Soc Am 1964; 33:904-908.

106. Nixon JC y col. Five year study to determine variations in hearing due to high speed air turbine handpieces. J Dent Res, 1967; 46:130.
107. Barrancos Mooney JC. Trastornos auditivos por uso de turbinas. Rev Asoc Odont Arg, 1967; 55:327-337.
108. Norman DH. A preliminary appraisal of an air-bearing handpieces. Brit D J, 1963; 114:90-92.
109. Bahannan S, et al. Noise level of dental handpieces and laboratory engines. J Prosthet Dent 1993; 70:356.
110. Patzold L. Dental technological engine - a risk for hearing? Zahntechnik (Berl) 1987; 28:43.
111. Sheldon N et al. Dental drill noise and hearing conservation. NY State Dent J 1984; 50:557.
112. Fabry DA. Hearing loss as occupational hazard. Northwest Dent 1995; 74:29.
113. Wilson CE et al. Hearing-damage risk and communication interference in dental practice. J Dent Res 1990; 69:489.
114. Lehto TU et al. Hearing of dentists in the long run: a 15-year follow-up study. Community Dent Oral Epidemiol 1989; 17:207.
115. Colle J. Hearing disturbances and hearing loss of occupational origin in dentistry. Bull Acad Natl Chir Dent 1988; 34:89.
116. McClellan T. Noise levels in the dental office. Ill Dent J 1993; 62:327.
117. Merrell HB et al. Noise pollution and hearing loss in the dental office. Dent Assist J 1992; 61:6.
118. Lemieux H et al. Physiological effects, in the dentists, of exposure to the noise of instruments used in the dental office. J Dent Que 1987; 24:85.
119. Fain G et al. High frequency sounds. Their adverse effects on the dentist's inner ear. Inf Dent 1991; 73:1373.
120. Rubin IL. Acoustic trauma with sensory nerve hearing loss. NY J Dent 1987; 57:48.
121. Miranda FJ. Protect your hearing. Dental office sounds may be hazardous to your health. J Okla Dent Assoc 1985; 75:38.
122. Reitemeier B et al. Hearing protection against noise in the stomatologic clinic. Stomatol DDR 1989; 39:425.

11

Láseres en operatoria dental

Rafael A. Gutiérrez

GENERALIDADES

En todas las disciplinas de las ciencias médicas hay una búsqueda permanente de nuevos conocimientos que permitan prevenir las enfermedades, diagnosticarlas en los estadios iniciales y tratarlas de la forma menos invasiva, más conservadora, más eficaz y más confortable y que, además, hagan su tratamiento económicamente accesible a todas las personas.

No escapan de esta filosofía las ciencias odontológicas y en particular la operatoria dental. Esta especialidad intenta dar respuestas a las demandas cotidianas de los pacientes que preguntan con insistencia: "¿Todavía no han inventado nada que reemplace este ruidoso y doloroso elemento de tortura?", en referencia obvia al torno dental y a la turbina; y las angustiosas preguntas: "¿Es necesario anestesiar? ¿No hay otra forma de hacerlo que no sea 'pinchando'?".

Por lo expuesto, se investiga con tenacidad y constancia la posibilidad de sustituir los elementos rotatorios empleados para la eliminación de los tejidos duros dentarios, sean éstos sanos o enfermos, con el objetivo de que este reemplazo evite los inconvenientes inherentes a la actual tecnología (fig. 11-1 A y B).

Hoy puede constatarse que en pos de esos objetivos se han realizado esfuerzos durante varias décadas para tratar de perfeccionar los dispositivos denominados de "aire abrasivo"; además, en los últimos diez años ha irrumpido en la literatura especializada otra de las llamadas *tecnologías emergentes*, con características absolutamente innovadoras; nos referimos a la ***tecnología láser***.

Esta especial forma de energía fue obtenida por primera vez en mayo de 1960 y desde 1964 se ha intentado utilizarla para el corte de tejidos duros. Las primeras experiencias fueron decepcionantes puesto que se obtuvieron resultados muy pobres con efectos secundarios importantes.

No ocurrió lo mismo con el empleo del láser en los tejidos blandos; en esta área (cirugía general, cirugía dermatológica, etc.), como en oftalmología, fue posible seleccionar rápidamente los láseres con las longitudes de onda adecuadas para cortar y vaporizar los tejidos, con mínimas consecuencias para las zonas vecinas.

A

B

Fig. 11-1. A y **B.** Consultorios odontológicos de ayer y de hoy. En el de ayer, la presencia de un torno a pedal. En el de la actualidad, junto a las computadoras, los láseres. De adelante hacia atrás pueden verse: un láser de argón para polimerización de resinas y blanqueamiento, un antiguo láser de Er:YAG para tejidos duros y, junto a la pared, un láser de Nd:YAG para endodoncia, periodoncia y tejidos blandos.

El hecho de que no se encontrara el láser adecuado postergó su empleo en operatoria dental porque la gran facilidad para cortar los tejidos dentarios duros no permitía evitar el calentamiento de la pieza con la consiguiente producción de carbonización, fisuras y lesiones irreversibles del tejido pulpar circundante.

Recién en 1997 la FDA (Foods and Drugs Administration de los Estados Unidos) aprobó el primer láser para el corte de tejidos duros y autorizó su empleo en odontología. Este láser, conocido como Er:YAG (erbio: itrio - aluminio - granate), es invisible y está ubicado en la zona infrarroja del espectro electromagnético. Fue seleccionado porque es el que ha acumulado la mayor cantidad de evidencias científicas y experiencias clínicas que avalan su utilización en tejidos duros.

Existe otro láser, el de Er, Cr:YSGG (erbio, cromo: itrio - escandio - galio - granate), ubicado en una región cercana del espectro (2.780 nm) y con propiedades similares. Varios láseres más, como el de CO_2 (dióxido de carbono), con longitudes de onda de 9.300 y 9.600 nm, el de Ho (holmio) y los excímeros se encuentran en la etapa de ensayo; los resultados son promisorios, pero aún no se los utiliza en la práctica diaria.

PRINCIPIOS BÁSICOS DE LA RADIACIÓN LÁSER

Láser es el acrónimo de *Light Amplification by Stimulated Emission of Radiation* (cuadro 11-1), que indica con absoluta claridad que láser es luz, pero de todos modos es preciso aclarar que este campo electromagnético oscilante tiene características únicas que determinan sus fascinantes propiedades.

Estos rasgos distintivos pueden ser sintetizados como: ***monocromaticidad***, término que señala que se trata de una emisión de energía con una longitud de onda específica y única; el concepto se puede simplificar diciendo que es una radiación de *un solo color* y que esta propiedad es la que en definitiva determina la especificidad de los efectos.

Otro rasgo característico del láser es la ***coherencia***, es decir que el haz de energía está conformado por ondas superpuestas y sincronizadas que avanzan en fase, tanto temporal como espacial, por lo que constituyen un haz uniforme en todo su trayecto que mantiene invariable su singularidad.

Finalmente, están los rasgos de ***colimación*** y ***direccionalidad***, cuyo significado es que el haz se proyecta en una dirección única y con la misma polarización, esto es con el mismo plano de vibración. No todos los láseres poseen igual direccionalidad, pero la escasa divergencia es lo que otorga a esta forma de radiación una de sus peculiaridades más importantes.

El resultado final es que este haz de energía, con su notable especificidad de efectos, puede ser confinado en pequeñas superficies con alta densidad de energía, lo que permite que se lo utilice como una tecnología totalmente novedosa en casi todas las actividades humanas.

Para usar esta tecnología es fundamental conocer los principios físicos básicos del láser, sus propiedades, las interacciones con los tejidos irradiados y las normas de seguridad para su uso, vigentes tanto en el ámbito local como en el internacional.

Una máquina láser está conformada por tres componentes básicos. El primero de ellos es *el medio activo*, o sea el elemento primordial que producirá la emisión y le dará una longitud de onda específica. Este medio activo está constituido por un átomo o molécula seleccionado y que se aloja en cristales, gases o colorantes líquidos. En cualquiera de estos estados debe estar ubicado dentro de un receptáculo que se denomina *resonador* o *cavidad resonante* (el segundo componente básico). Este continen-

Cuadro 11-1. *Acrónimo de los vocablos* Light Amplification by Stimulated Emission of Radiation *(luz amplificada por emisión estimulada de radiación)*

Light
Amplification by
Stimulated
Emission of
Radiation

te posee características muy variadas, pero una común a casi todos los resonadores es que tienen extremos espejados. La función del resonador es orientar los fotones liberados en un eje predeterminado y permitir de esa manera su amplificación en cascada y su oscilación dentro de la cavidad hasta lograr el disparo a través de uno de sus extremos. Todo este proceso se inicia gracias a una inversión de la población de electrones del medio activo, es decir, lograr sacarlos del nivel fundamental y ubicarlos en órbitas superiores para que desde esa posición emitan los fotones que den comienzo a la cascada hasta la producción del láser. Para que todo esto ocurra, el medio activo debe ser excitado o bombeado por una *fuente de energía* (el tercer componente básico). Este bombeo puede ser provisto de distintas formas, por ejemplo por fuentes de luz coherentes o incoherentes, descargas eléctricas, iones provenientes de productos de fisión nuclear, radiaciones ionizantes como los rayos X, etcétera.

La onda electromagnética lograda tiene propiedades y unidades de medida que deben conocerse.

La *longitud de onda* es la distancia entre dos crestas consecutivas y puede ser medida en metros, centímetros, milímetros y unidades más específicas de los láseres como micrones (μ, 10^{-6}) y nanómetros (nm, 10^{-9}). La *frecuencia* es la repetición de cada ciclo por segundo y la unidad correspondiente es el hertz (Hz); los de uso más frecuentes son el kilohertz (KHz, 10^{3}), el megahertz (MHz, 10^{6}), el gigahertz (GHz, 10^{9}) y el terahertz (THz, 10^{12}). La *velocidad* de propagación de las ondas electromagnéticas está consensuada en 300.000 km/s en el vacío y es una constante universal.

Otras unidades de uso frecuente, algunas de ellas modificables como parámetros operativos, son el watt (W), que es la unidad de potencia, generalmente rectificada en la entrega de la máquina láser; el joule (J), que es la unidad de energía, la cual por unidad de superficie indica la densidad de energía (dE) que se alcanza sobre el tejido irradiado y es uno de los parámetros más útiles en la aplicación clínica.

Las máquinas láser pueden emitir energía en forma continua (CW, del inglés *continuous wave*) y también en forma de pulsos, que técnicamente pueden lograrse de distintas maneras. El tiempo de duración de cada pulso es muy importante en el empleo biomédico de los láseres y puede ser medido en milisegundos (ms, 10^{-3}), microsegundos (μs, 10^{-6}), nanosegundos (ns, 10^{-9}), picosegundos (ps, 10^{-12}) y femtosegundos (fs, 10^{-15}).

Una vez logrado el disparo del láser, éste debe ser conducido hasta el tejido diana y existen distintas posibilidades técnicas para lograrlo. Una de ellas, poco práctica en los procedimientos odontológicos, consiste en emplear la irradiación en forma directa (fig. 11-2 A). El láser también puede ser orientado por sucesivas reflexiones en espejos estratégicamente ubicados, como por ejemplo en brazos articulados (fig. 11-2 B), y finalmente la conducción puede realizarse por medio de tubos metálicos con la superficie interior acondicionada para el transporte de esa energía, tubos que se denominan *guías huecas* (fig. 11-[illegible]). Sin embargo, el medio de elección para los aparatos de uso odontológico es la *fibra óptica* (fig. 11-4).

Todas estas formas de administración habitualmente terminan en piezas de mano diseñadas para las distintas posibilidades de uso y que suelen estar complementadas con elementos de puntería y focalización (fig. 11-5 A y B).

Ya hemos visto que una de las características fundamentales de la emisión láser es la longitud de onda (λ) y

A

B

Fig. 11-2. A. Pieza de mano de un antiguo láser de CO_2 en cuyo interior estaba el sistema emisor (Lasersat, Satelec, Francia). **B.** Una máquina de láser de Er:YAG en la que la energía es conducida a través de un brazo articulado.

que ésta es específica para cada átomo o molécula seleccionados (aunque pueda ser modificada por la conformación del resonador); estos átomos, junto con los elementos que los alojan, dan la denominación específica a cada láser. Por ejemplo, el láser de Nd:YAG está constituido por un átomo seleccionado, el ión trivalente *neodimio* (Nd^{3+}), que es el elemento número 60 de la tabla periódica de Mendeleieff y pertenece a una de las tierras raras o

Fig. 11-3. Guía hueca de ondas y piezas de mano de un láser de CO_2.

lantánidos. Este ión se aloja en un cristal de itrio aluminio granate (Y^3 Al^5 O^{12}) o lo *dopa*. En este cristal el ión Nd^{3+} sustituye en algunas partes del retículo al Y^{3+}, y al ser bombeado emite con una longitud de onda de 1.064 nm.

El ordenamiento de las distintas longitudes de onda de toda radiación electromagnética se produce a través del llamado *espectro electromagnético*. Éste se caracteriza por una fracción de ondas visibles ubicadas entre los 380 nm (violeta) y los 700 nm (rojo) y dos regiones invisibles situadas por debajo de los 380 nm (radiaciones ultravioletas o UV) y por arriba de los 700 nm (radiaciones infrarrojas o IR).



Fig. 11-4. Fibras ópticas, en este momento, la forma de administración de láser más apta para usos odontológicos.

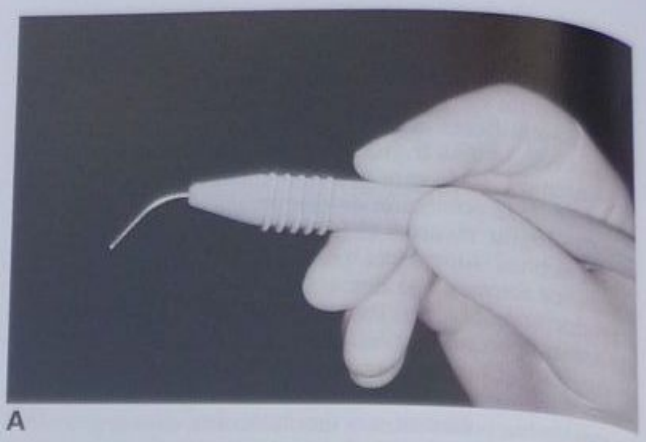

A

B

Fig. 11-5. A. Pieza de mano de un láser de diodo. **B.** Pieza de un láser de Er:YAG y otra de un láser de Nd:YAG.

Las radiaciones UV son de alta energía y de pequeñas longitudes de onda (o altas frecuencias) y su efecto más importante es la disociación molecular. Por lo tanto, son radiaciones ionizantes. En esta franja se encuentran los rayos X y las radiaciones cósmicas.

Las radiaciones ubicadas en la región infrarroja del espectro se caracterizan por energías que decrecen con el aumento de las longitudes de onda y producen calor, es decir que son radiaciones esencialmente térmicas. En las longitudes de onda mayores se ubican las microondas y las ondas de radio.

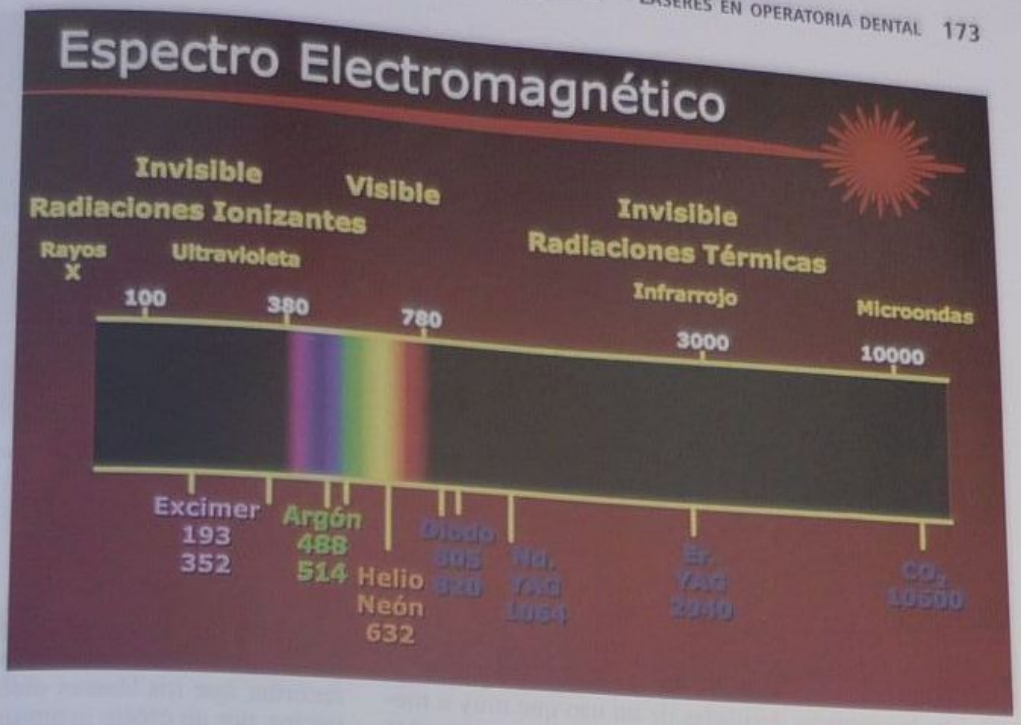

Fig. 11-6. Ordenamiento de los láseres de uso odontológico en un esquema del espectro electromagnético.

Los láseres de uso odontológico se hallan situados en las bandas visibles, fundamentalmente entre los infrarrojos (fig. 11-6).

INTERACCIÓN DE LA RADIACIÓN LÁSER CON LA MATERIA VIVA

Cuando un láser impacta en un tejido vivo pueden producirse cuatro tipos de interacción fundamentales: 1) que el haz incidente sea *reflejado* en la superficie y no produzca ningún efecto, 2) que la energía sea *transmitida* por el tejido sin que experimente cambios en su estructura, 3) que el láser sufra una *dispersión* en la intimidad de la materia con efectos poco controlables y de escasa significación en el área biológica y 4) que la energía sea *absorbida* y provoque distintos **efectos**, que dependerán de las propiedades del láser y de las características ópticas del tejido irradiado (fig. 11-7).

Las características del láser que determinan la interacción con el tejido diana son la longitud de onda, el modo de emisión (continua o pulsada), la densidad de potencia, el tiempo de exposición y el uso o no de refrigeración en la zona de trabajo. Respecto de las cualidades ópticas del tejido irradiado y desde el punto de vista del uso biomédico resulta fundamental la cantidad de agua contenida, la presencia de cromóforos como la melanina y la hemoglobina o el empleo de colorantes, y finalmente la distinta cantidad y distribución de sustancias o elementos con especificidad de absorción, como por ejemplo la hidroxiapatita.

Los efectos básicos que produce la energía absorbida de un láser son fotoeléctricos, fotoquímicos, fotomecánicos, fotoablativos y fototérmicos.

En el campo de la odontología trabajaremos casi con exclusividad con los efectos térmicos producidos por la absorción de la energía láser en tejidos blandos y duros.

De acuerdo con todas las variables características del láser y de los tejidos irradiados que ya hemos explicado la temperatura que alcance un tejido producirá distintos fenómenos, que en forma progresiva son *calentamiento, eritema, desnaturalización de las proteínas, contracción tisular y vascular, corte, vaporización* y *carbonización*. En todos estos procesos adquieren singular importancia la conductividad térmica del tejido y la vascularización de la región.

El efecto termomecánico que se produce cuando un láser de Er:YAG impacta en los tejidos duros dentarios merece una consideración muy especial. Este láser es intensamente absorbido por el agua. El esmalte dentario tiene una distribución irregular de aproximadamente un 5% de agua con un porcentaje mayor en dientes recién erupcionados. El calentamiento de estas microlagunas dentro de la masa inorgánica provoca una violenta vaporización que origina un notable aumento de la presión cuyo resultado es una microexplosión con la ablación de las estructuras suprayacentes. La sucesión de estos fenómenos origina el "tallado" para técnicas adhesivas y el tratamiento de la superficie adamantina (grabado) que se analizarán más adelante.

Fig. 11-7. Cuando un haz de energía láser incide sobre un tejido pueden ocurrir estos cuatro fenómenos básicos.

FACTORES DE RIESGO DURANTE EL USO DEL LÁSER

Ya hemos visto los distintos efectos que produce la energía de un láser en los tejidos biológicos y que se los utiliza con excelentes resultados como una interesante alternativa terapéutica en odontología. Sin embargo, esos efectos también pueden ser accidentales y de alto grado de peligrosidad. Por ese motivo insistimos en que quien quiera utilizar esta tecnología debe tener los conocimientos necesarios, la capacitación indispensable y un entrenamiento suficiente como para poder usar correctamente esta forma de energía y evitar los riesgos inherentes a esta terapéutica.

Los láseres de uso odontológico pueden ser empleados en pacientes de todas las edades y usualmente no provocan consecuencias de orden sistémico, porque sus efectos son muy localizados y controlables. En general, no existen contraindicaciones para la utilización de éstos láseres que, además, no interfieren sobre el funcionamiento de marcapasos cardíacos.

En consecuencia, los riesgos se relacionan con la impericia, con la no observancia de las normas de seguridad vigentes en el ámbito nacional e internacional y con las dificultades técnicas derivadas de un uso que muy a menudo es "a mano alzada"; es decir, estamos entrenados para trabajar sobre la base del tacto, la presión y la audición, pero en la mayor parte de las situaciones en las que se usan láseres no hay contacto de la pieza de mano con los tejidos y una vez producido el disparo su efecto es inmediato e irreversible.

Las zonas con mayor riesgo de ser dañadas son los ojos, la piel y las vías aéreas, y las personas, que pueden resultar afectadas son: los pacientes, los miembros del equipo tratante y cualquiera que ingrese al ámbito operatorio en forma imprevista, además de las personas que transiten fuera del sector pero cerca de él.

Los ojos pueden sufrir lesiones severas por irradiación directa o reflejada y a partir de una exposición única o de exposiciones múltiples y acumulativas. El segmento posterior del ojo, sobre todo la retina, posee un importante coeficiente de absorción para longitudes de onda de la región visible del espectro electromagnético. Las radiaciones invisibles de los rayos UV e IR pueden producir daños en el segmento anterior, fundamentalmente en el cristalino y la córnea (fig. 11-8).

Fig. 11-8. Zonas del ojo que pueden ser lesionadas por las distintas longitudes de onda; se destacan las de uso odontológico.

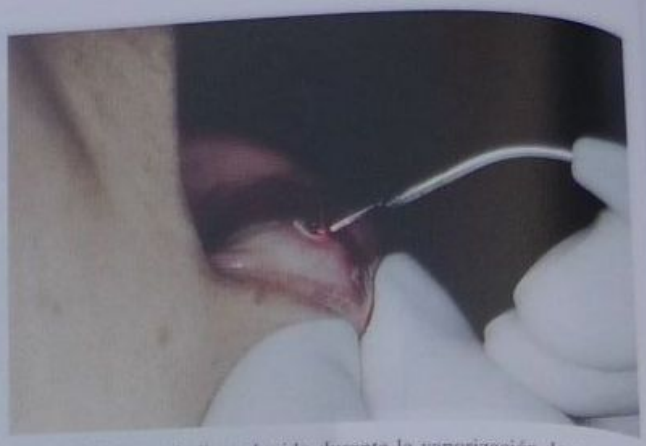

Fig. 11-9. "Penacho" producido durante la vaporización de un mucocele con un láser de diodo.

La piel puede ser afectada por quemaduras producidas por radiación directa o por pérdidas del medio activo, del medio gaseoso o de colorantes líquidos. Es importante recordar que los láseres ubicados en la zona UV del espectro, por un efecto acumulativo, pueden provocar fenómenos semejantes a la radiación solar, con la posibilidad, en casos extremos, de producir fotosensibilización y mutaciones celulares con potencial carcinógeno.

Las vías aéreas pueden sufrir daños severos por la inhalación de la "pluma" o "penacho" (humo) proveniente de la vaporización de los tejidos vivos o de otros materiales. Este "penacho" puede tener en suspensión sustancias tóxicas, fragmentos celulares y partículas virales (fig. 11-9).

Pueden ocurrir otras contingencias por descargas eléctricas de alto voltaje o incendios causados por la incidencia directa o reflejada de un láser sobre sustancias inflamables (alcohol, solventes, éter, monómero, etc.) o sobre elementos combustibles (gasa, algodón, papel o telas, entre otros).

Además de los accidentes expuestos, el paciente puede sufrir daños debido a la selección incorrecta de parámetros; entre los más comunes podemos citar densidades de energía superiores a las necesarias, exposiciones muy prolongadas originadas en el uso de niveles muy bajos de energía, radiación mal dirigida por falta de entrenamiento o alineación deficiente de los elementos de puntería y quemaduras debidas a energía reflejada en prótesis u obturaciones metálicas, instrumental de acero inoxidable o cromados, u originadas en el desprendimiento de puntas focalizadoras.

Existen pautas normativas que minimizan la posibilidad de daños accidentales. En el orden nacional, todo odontólogo operador de máquinas láser debe poseer una *"constancia autorizante"* para desempeñarse como *"responsable del uso de equipos láser"* extendida por la Dirección de Registro y Fiscalización de Recursos de Salud, Área de Equipamiento Médico-Sanitario, organismo dependiente del Ministerio de Salud y Acción Social, Secretaría de Políticas y Regulación de Salud. Además, este organismo debe verificar las condiciones de seguridad del ámbito en el que se realizarán procedimientos con láser y proceder a la habilitación de las instalaciones.

También existen normas internacionales que regulan la fabricación, las características técnicas, la clasificación de los aparatos sobre la base del riesgo de daño ocular y

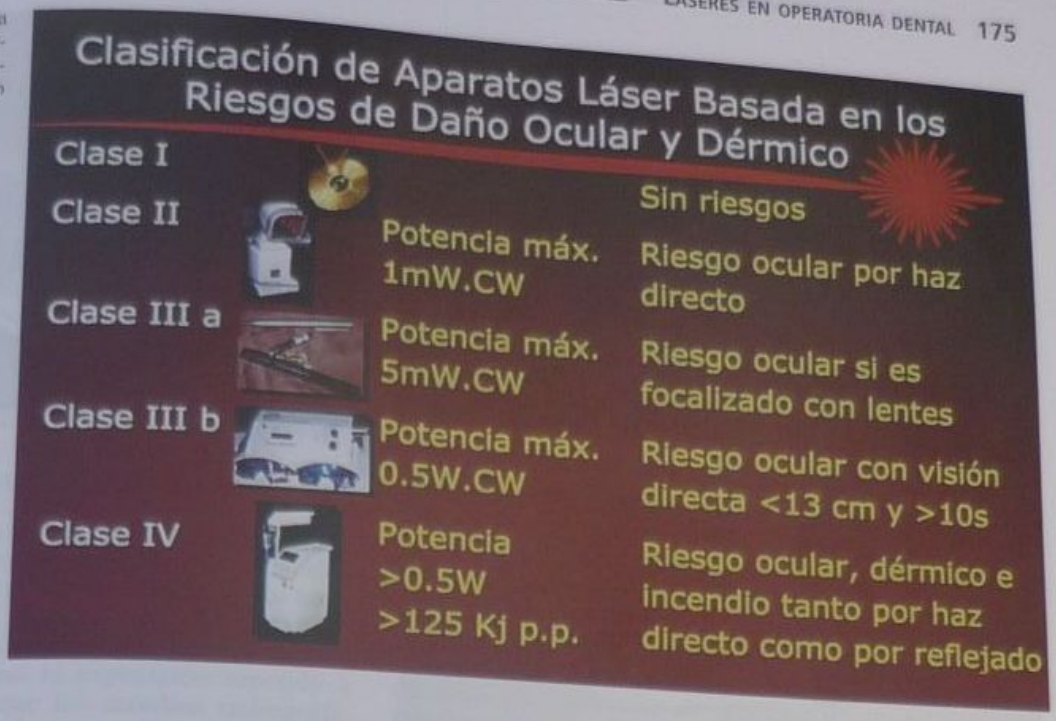

Fig. 11-10. Clasificación básica de los aparatos de láser de empleo internacional. Cada máquina debe tener a la vista un rótulo identificatorio.

las señales y los símbolos de advertencia; estas normas cuentan con la adhesión de todos los países.

Todos los aparatos láser están sujetos a una clasificación internacional basada en los peligros de daño ocular y fundamentada en la máxima exposición permitida por los tejidos oculares sin que provoque efectos deletéreos. Los aparatos están rotulados de acuerdo con la siguiente clasificación.

- Clase I: son los láseres menos potentes y considerados no peligrosos, p. ej., lectores de CD.
- Clase II: son láseres de baja potencia pero considerados peligrosos si el haz emitido llega directamente a la retina durante tiempos prolongados. Estos láseres están ubicados en el segmento visible del espectro electromagnético y tienen una potencia máxima de 1 mW en emisión continua (p. ej., lector de códigos de barra.)
- Clase IIIa: se encuentran en esta posición los láseres de potencia media [5mW en CW (continuous wave)] y el peligro reside en que el haz sea focalizado, por ejemplo por medio de lentes ópticas (p. ej., puntero láser.)
- Clase IIIb: estos láseres resultan peligrosos cuando el haz incide en la retina con distancias menores de 13 cm y en un tiempo de exposición mayor de 10 segundos. Algunos punteros láser están dentro de este grupo.
- Clase IV: son todos los láseres de alta potencia (más de 0,5 W), los llamados láseres duros o quirúrgicos, y pueden producir daño ocular por radiación directa o reflejada. Todos los láseres quirúrgicos empleados en odontología están ubicados en esta categoría (fig. 11-10).

Por todo lo expuesto, el operador, los ayudantes, las enfermeras, los pacientes y todas las otras personas que se encuentren en el ámbito donde se halla funcionando la máquina láser ***deben usar*** anteojos de protección (fig. 11-11 A y B). Estos anteojos tienen una densidad óptica adecuada para evitar lesiones oculares por radiación accidental y no deben impedir una visión correcta. Debe quedar claro que cada longitud de onda, es decir cada láser, requiere anteojos específicos que no pueden ser intercambiados (fig. 11-11 C). Es prudente que se evite mirar directamente el haz emitido porque aun con anteojos puede producir daño ocular.

Por la misma razón, todas las personas que intervengan en el acto operatorio deberán evitar el uso de elementos espejados o pulidos, como por ejemplo: joyas, adornos, pins, lapiceras, etc., para prevenir reflejos peligrosos.

También existen requisitos exigidos para la sala de operaciones o el consultorio. Uno de los más importantes es que, dentro de lo posible, exista una puerta de acceso única con carteles que indiquen que se está usando radiación láser (fig. 11-12 A). Los colores y los símbolos de estos carteles de advertencia están consensuados internacionalmente y el texto deberá estar escrito en idioma local o nativo. Se recomienda mucho un cartel rojo encendido ubicado en la parte superior del marco de la puerta de acceso al ámbito operatorio que se ilumine cuando se está realizando un procedimiento con láser (fig. 11-12 B). Esto suele complementarse con un "interlock" para interrumpir la alimentación eléctrica de la máquina láser si se produjece un ingreso imprevisto en el ámbito de trabajo.

Otro requisito es que las paredes sean de color y de superficie mate para evitar reflejos. Tienen que ser fácilmente lavables y no degradables. No deben ser transparentes (vidriadas o de materiales plásticos) porque si lo fueran también podrían ser transparentes para el láser y en ese caso llegaría a dañar a las personas que transitaran por lugares próximos. En caso de que las paredes sean vidriadas debe ser posible opacarlas con cortinas no combustibles ni brillantes.

Es importante que el ambiente sea amplio y bien ventilado para evitar la acumulación de elementos tóxicos o contaminantes producidos por la evaporación.

De acuerdo con las normas vigentes para la prevención de incendios debe haber un fácil acceso a extinguidores adecuados.

Durante el uso de un láser debe evitarse la presencia de elementos reflectantes en las proximidades del campo operatorio. No tiene que haber cajas de cirugía, tambo-

A

B

C

Fig. 11-11. A y **B.** Paciente y operador con anteojos y antiparras protectoras y específicas de cada longitud de onda. **C.** Distintos anteojos en los que puede verse la inscripción o etiqueta en donde se especifica para cuál longitud de onda deben usarse.

res, algodoneros metálicos o instrumentos quirúrgicos expuestos. Es recomendable que se utilicen elementos opacos o plásticos.

Es conveniente que en las proximidades tampoco haya recipientes que contengan sustancias inflamables (alcohol, solventes, gases anestésicos, monómeros, etc.) ni gasas, compresas o baberos de papel y todo otro material combustible. Los elementos metálicos que sea necesario utilizar deben estar cubiertos con compresas de algodón que en caso de estar muy próximas al campo operatorio es recomendable humedecer con agua o suero fisiológico.

Dentro de la boca debe cubrirse con gasa húmeda toda prótesis u obturación metálica.

Es especialmente importante investigar la presencia de implantes de siliconas o elementos similares en los labios, el mentón o los pómulos, porque es factible que se produzcan deformaciones secundarias por el aumento de la temperatura en zonas próximas o por radiación refleja accidental.

A

B

Fig. 11-12. A. Cartel ubicado en la puerta de entrada al consultorio con texto de advertencia en español y colores de uso internacional. **B.** Cartel ubicado en la parte superior de la puerta de acceso al ámbito operatorio y que **permanece encendido durante el funcionamiento del láser y hasta que termine el procedimiento**.

Para todos los usos de un láser odontológico, tanto en tejidos blandos como duros, es indispensable emplear un aspirador de potencia para evitar el riesgo que significa aspirar la "pluma" o "penacho".

Finalmente, debe controlarse la correcta conexión de todas las partes del láser, la integridad de los elementos de administración, la correcta alineación de los componentes de puntería y la firme inserción de las puntas focalizadoras. Hay que controlar la ubicación del pedal de disparo, seleccionar los parámetros adecuados y avisar a los ayudantes y a los pacientes que se está por iniciar el procedimiento.

USOS CLÍNICOS DEL LÁSER EN OPERATORIA DENTAL

El empleo del láser para el diagnóstico de las caries

Se ha demostrado que la detección de caries con los métodos habituales (examen directo, transiluminación, radiografías, etc.) tiene una alta especificidad pero también una baja sensibilidad. Algunos de estos procedimientos conllevan riesgos inherentes a la técnica y de importancia predictiva, como la exposición repetida a radiaciones ionizantes durante los estudios radiográficos, con sus ya conocidos efectos mutágenos y potencialmente carcinógenos.

Por los motivos expuestos, los investigadores tratan de perfeccionar técnicas que obvien los efectos nocivos y aseguren una alta sensibilidad diagnóstica, fundamentalmente para las caries incipientes u ocultas.

Como resultado de esta búsqueda hoy es posible utilizar un aparato para diagnóstico de caries basado en la fluorescencia originada en los tejidos cariados a partir de la excitación de un láser de diodo de 655 nm (Diagnodent; Kavo, Biberach, Alemania) (fig. 11-13).

Por medio de estudios espectroscópicos y microscópicos se ha verificado una fluorescencia mínima o nula en los tejidos bucales blandos y sanos, en la sangre y en distintos fosfatos de calcio, como por ejemplo la hidroxiapatita. También es posible comprobar un incremento irrelevante de esa fluorescencia en el esmalte descalcificado artificialmente.

A partir de distintos trabajos de investigación se han acumulado evidencias que sugieren que la fluorescencia de los tejidos duros dentarios estaría originada por cromóforos orgánicos, y que un notable incremento de la señal en los procesos de caries sería causado por metabolitos bacterianos como las porfirinas más que por la desintegración de los cristales.

Sobre la base de estos conocimientos podemos utilizar el aparato mencionado, que suministraría energía láser a través de "puntas" especiales para irradiar las superficies dentarias. Al hacerlo podremos lograr un rebote fluorescente que será detectado por un sensor y valuado electrónicamente con un resultado numérico, visible en una pequeña pantalla de dos campos ubicada en el frente del aparato. La sucesiva irradiación de los diferentes sectores dentarios puede indicar valores distintos del obtenido como testigo en una superficie sana (fig. 11-14) y la diferencia entre ambos valores nos indicaría el grado de lesión y nos orientaría en la terapéutica.

Las ventajas de esta técnica radican en que no es invasiva, carece de efectos nocivos y permite evaluar volúmenes pequeños de tejido dentario que resultan inaccesibles al uso del explorador y muy difíciles de evidenciar en estudios radiográficos. Esta propiedad es muy interesante para el hallazgo de caries incipientes u ocultas en hoyos, surcos y fisuras (véase cap. 59).

Fig. 11-13. Diagnodent (Kavo, Biberbach; Alemania) con el inserto "A" colocado.

Debe tenerse en cuenta que también pueden obtenerse distintas fluorescencias de procesos diferentes de la caries, como suele ocurrir en algunas displasias del esmalte o la dentina y aun en procesos tratados previamente con distintos selladores u obturaciones plásticas. En esta última circunstancia puede ser difícil determinar la existencia o no de caries secundarias en los márgenes de la obturación.

Es posible que existan dificultades para el examen de las relaciones interproximales, y que sea aún más complicado examinar la zona de los molares. A pesar de ello existen experiencias in vitro que indican que el método puede utilizarse satisfactoriamente para el diagnóstico de caries proximales. Otros estudios le adjudican una excelente reproducibilidad de baja correlación con otros medios diagnósticos.

Nuestra conclusión es que esta tecnología resulta útil como complemento del examen clínico porque incrementa la sensibilidad para el diagnóstico de caries fundamentalmente de puntos y fisuras y contribuye con la indicación del tratamiento adecuado.

Una escala orientativa en la práctica diaria y en concordancia con los factores de riesgo de caries individua-

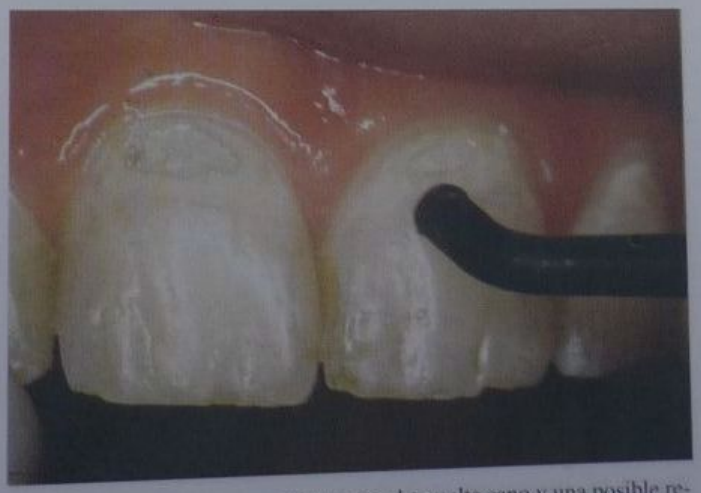

Fig. 11-14. Lectura comparativa entre el esmalte sano y una posible recidiva en la periferia de la obturación (gentileza del doctor Fernando Maravankin).

lizados en cada paciente nos indicaría que con valores variables hasta 10 no se requiere ningún tipo de terapéutica; que con valores de 11 a 30 habría que usar métodos preventivos, y que con valores mayores de 30 debiera emplearse alguna terapéutica restaurativa.

Prevención de las caries por irradiación dentaria con láser

Como en todas las áreas de la medicina, la ***prevención*** es el objetivo primordial entre los cuidados de la salud.

Desde 1923 hasta la fecha se han empleado muchos métodos para prevenir la iniciación y el avance del proceso de caries. Los métodos de desgaste, obturación superficial y medicación tópica con nitrato de plata, cloruro de cinc, ferrocianuro de potasio, cemento de cobre y muchos más han sido utilizados con magros resultados.

Más recientemente el uso de flúor por vía sistémica y tópica más la aplicación de selladores ha mejorado en forma indiscutible la resistencia de los tejidos dentarios al ataque de las bacterias y de sus metabolitos y ha permitido lograr una marcada resistencia a la agresión ácida. Uno de los inconvenientes relacionados con estas técnicas es la persistencia de tejidos remanentes y restos del medio bucal impactados en la intimidad de hoyos, surcos y fisuras y, por ende, de difícil eliminación.

Hace aproximadamente dos décadas que se ha sugerido el empleo de láseres para eliminar esos restos de las anfractuosidades oclusales y son muchos los estudios que avalan y recomiendan este procedimiento.

Se ha demostrado que mediante el empleo de láseres de distintas longitudes de onda y con densidades de energía relativamente baja es posible eliminar las sustancias alojadas en hoyos, surcos y fisuras sin alterar sus formas e incrementar la captación de las sustancias fluoradas.

En distintos ensayos se ha comprobado la aptitud de los láseres de uso odontológico más comunes (argón, Nd:YAG; Er,Cr:YSGG, Er:YAG y CO_2) para producir un reordenamiento molecular, una variación volumétrica de los cristales, modificaciones o vaporización de la trama orgánica y eliminación de agua con una conversión menos soluble de la hidroxiapatita.

Los parámetros óptimos para un empleo clínico seguro no han sido consensuados y dependen tanto de las características del láser como del tejido irradiado. Sin embargo, sobre la base de múltiples experiencias exitosas, es posible afirmar en forma concluyente que los tejidos duros dentarios irradiados con láser y sometidos de inmediato a la aplicación de fosfato de flúor acidulado adquieren una mayor resistencia al ataque ácido que los que han sido topicados sin irradiación previa, y que este procedimiento puede ser extendido con buenos resultados a las lesiones por caries incipientes.

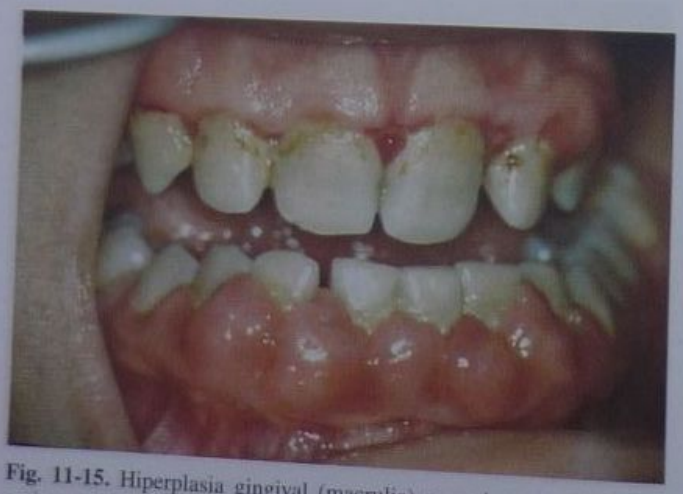

Fig. 11-15. Hiperplasia gingival (macrulia) causada por medicación anticonvulsivante. El agrandamiento gingival superior ya ha sido tratado quirúrgicamente.

Usos de láseres quirúrgicos en tejidos blandos

A pesar de que la operatoria dental empíricamente se ocupa de tratamientos restaurativos dentarios, en ocasiones estos procedimientos pueden ser impedidos u obstaculizados por afecciones de los tejidos blandos que exijan un tratamiento previo o intraoperatorio.

Las patologías prevalentes desde el punto de vista de éste análisis son fundamentalmente hiperplasias simples, por lo general gingivales y reaccionales, que con mayor o menor grado de inflamación pueden invadir la cavidad de la caries. Estas lesiones pueden ser semejantes a las pulpitis abiertas hiperplásicas, aunque ciertamente con una patogenia distinta. En algunas ocasiones, en la mucosa que cubre de manera incompleta los terceros molares parcialmente erupcionados hay cierta hiperplasia, habitualmente fibrosa, que suele llamarse "capuchón" del tercer molar. Con mucha menos frecuencia pueden observarse complicaciones causadas por macrulias relacionadas con fármacos (p. ej., anticonvulsivantes, antihipertensivos, etc.) y algunas formas de naturaleza idiopática (fig. 11-15).

El especialista como el práctico general suelen ser consultados por manchas melánicas o tatuajes que atentan contra un resultado cosmético satisfactorio (fig. 11-16) y por otras lesiones (véase cap. 16).

Todas las afecciones mencionadas pueden ser tratadas con láser, técnica que constituye una alternativa terapéutica con importantes ventajas respecto de los métodos convencionales.

La eliminación de tejidos blandos puede lograrse por corte o vaporización; el corte es el método de elección para las lesiones de mayor tamaño y la vaporización se prefiere para lesiones de pocos milímetros o planas.

Se utiliza poca anestesia y, si no existe alguna enfermedad de base, no es preciso administrar medicación preoperatoria ni posoperatoria. No hay contraindicaciones desde el punto de vista general, no es necesario suturar y sólo excepcionalmente puede haber sangrado.

En estos procedimientos se pueden utilizar todos los láseres de uso odontológico ubicados en el segmento infrarrojo.

Por lo específico de este libro haremos una apretada síntesis de los láseres más empleados y sólo por una cuestión didáctica ordenaremos la descripción de menor a mayor longitud de onda.

En primer lugar describiremos los láseres de diodo (generalmente arseniurio de galio aluminio –[As Ga Al]), ubicados entre los infrarrojos muy próximos a la región visible con longitudes de onda que oscilan entre 780 y 830 nm (fig. 11-17).

Estos láseres son muy utilizados en bajas potencias con la denominación de láseres blandos, no quirúrgicos, o más acertadamente como biomoduladores. Tal forma terapéutica no será tratada en esta obra, aunque se emplea en operatoria dental para analgesia intraoperatoria o posoperatoria. Otros usos odontológicos de los láseres de diodo son para alineación óptica y blanqueamiento dentario (véanse caps. 50 y 59).

Fig. 11-16. A y B. Preoperatorio, vaporización con láser de CO_2 y control posoperatorio (**C**) de una pequeña mancha melánica en la papila interdentaria de 21 y 22.

Los diodos son los láseres quirúrgicos de menor costo. Casi todos son de tamaño pequeño, fácilmente transportables y sin mayores complicaciones técnicas. Han aparecido recientemente y por eso se los ha utilizado en menor cantidad de estudios.

La administración tiene lugar a través de fibras ópticas y piezas de mano muy prácticas. El uso habitual es por contacto, aunque en ciertas patologías y en algunas circunstancias puede desfocalizarse y emplearse a mano alzada.

Los láseres de diodo tienen un moderado poder de penetración con un importante efecto térmico, lo que exige especial cuidado para no producir lesiones en el tejido subyacente. Las lesiones de este tipo pueden evitarse o minimizarse seleccionando adecuadamente los parámetros operativos y utilizando una administración pulsada.

En forma muy esquemática se puede decir que con alta potencia y períodos de exposición muy cortos se logra una mayor eficacia con menos efectos secundarios.

Es preciso remarcar que el efecto de corte es producido por la luz y no por la fibra. Por ende, el contacto con los tejidos debe ser delicado y sin arrastre porque la consecuencia es la rotura de la fibra.

Todas las patologías mencionadas al comienzo de esta sección pueden ser tratadas con láseres de diodo (figs. 11-18 y 11-19). Los más utilizados suministran de 10 a 20 W en forma continua o pulsada; también se obtienen muy buenos resultados con posoperatorios muy confortables con rangos de 5 a 8 W.

El láser de Nd: YAG, uno de los primeros adecuados técnicamente para uso odontológico, tiene una longitud de onda de 1.064 nm. Este láser se caracteriza por su gran penetración y su alta absorción por la hemoglobina y la melanina, lo que lo convierte en el láser de elección para el tratamiento de lesiones muy vascularizadas o pigmentadas. Al igual que los diodos, estos láseres pueden producir daño térmico en los tejidos subyacentes por lo que se los debe emplear en forma muy cuidadosa en la proximidad de los dientes o el hueso.

Este láser también se transmite a través de fibras de distinto diámetro, posibilidad técnica que sumada a su alta absorción en sangre determina que sea muy útil para esterilizar las paredes de los conductos radiculares, por lo que se lo emplea con excelentes resultados en la terapéutica endodóntica. Se logran iguales beneficios en el tratamiento de las enfermedades periodontales dado que su uso permite lograr la descontaminación de las bolsas y la realización de delicadas gingivectomías y gingivoplastias. Con bajas densidades de energía se lo utiliza para tratar la hipersensibilidad dentinaria con excelentes resultados y sin efectos permanentes.

Otra indicación para el láser de Nd:YAG es la eliminación de tatuajes, manchas melánicas y angiomas; y en forma más específica, el autor ha obtenido muy buenos resultados con la exéresis de leucoplasias y líquenes bucales queratósicos (fig. 11-20) (véase cap. 16).

En el mercado existen distintos aparatos con potencia media de 10 W (fig. 11-21) y algunos de ellos se fabrican en combinación con láseres de Er:YAG (fig. 11-22).

Como en el caso de los diodos, el uso del láser de Nd:YAG está indicado en todas las patologías relacionadas con la operatoria dental.

Para terminar esta síntesis, describiremos las características sobresalientes del láser de CO_2.

Ubicado en la zona alejada de los infrarrojos y con una longitud de onda de 10.600 nm, este láser es uno de los más empleados en cirugía general y bucal, con experiencias que superan los 35 años. Debido a sus propiedades, se lo considera el "fotobisturí" por excelencia.

El láser de CO_2 es muy absorbido por el agua, lo que determina que la mayor parte de la energía incidente sea absorbida dentro de los 200 nm del espesor de los tejidos blandos (fig. 11-23). Esto produce cortes nítidos con buena coagulación, porque también sella vasos no mayores de 50 µm de diámetro (fig. 11-24). Gracias a esta especificidad de los efectos, durante el corte no se producen daños en los tejidos subyacentes, lo que elimina la posibilidad de edema. Como el campo esterilizado por el láser conserva un lecho con fibras colágenas coaguladas que actúan como una especie de "apósito" protector biológico, es casi imposible que se produzcan infecciones posoperatorias; además, tal vez por una disminución de

Fig. 11-17. Láser de diodo: As Ga Al de λ 830 nm ± 5 nm. CW de 1-10 Watts. Opus 10 (OpusDent-ESC Medical Systems, Ltd.; Colindale, London, UK).

Fig. 11-18. A, B y C. Tumor gingival extirpado con láser de diodo. Preoperatorio, posoperatorio inmediato (12 días) y seguimiento (5 meses).

los mioblastos en la proximidad de la herida, la cicatrización se produce sin retracción (fig. 11-25).

En síntesis, con el láser de CO_2 se logran intervenciones rápidas, sin sangre, precisas, con posoperatorios muy confortables, sin edema, sin dolor, sin infección y con cicatrices poco visibles y poco palpables.

Los aparatos de uso odontológico pocas veces superan los 10 W, potencia suficiente para realizar todos los procedimientos frecuentes en la cavidad bucal.

Generalmente la energía es transmitida por guías huecas de ondas, y algunos aparatos cuentan con varias piezas de mano, muy pequeñas y livianas, cuyas distintas angulaciones permiten trabajar cómodamente en cualquier región de la boca. Este láser se utiliza sin contacto, es decir a mano alzada, por lo que se requiere un entrenamiento especial.

El láser de CO_2 es el preferido para las cirugías habituales en la práctica diaria, incluidas las intervenciones preoperatorias en operatoria dental (fig. 11-26), con la ventaja de trabajar en campos quirúrgicos sin sangre, lo que permite todo tipo de tratamientos restaurativos, incluidos los de mayores requerimientos cosméticos (cuadros 11-2 y 11-3).

Operatoria dental con láser

Al iniciar este capítulo dijimos que las primeras experiencias realizadas con la intención de cortar los tejidos duros dentarios con láser fueron decepcionantes. Entre los diversos factores que contribuyeron con este fracaso inicial pueden citarse: la expectativa exagerada, los limitados conocimientos acerca de las propiedades de los láseres en cada longitud y el desconocimiento de las propiedades ópticas de los tejidos irradiados.

Los primeros ensayos fueron realizados con un láser de rubí e informados en 1964 por Stern y Sognnaes; Goldman y col. publicaron otros informes también durante ese año.

En 1974, el mismo Stern opinaba que el láser no podía reemplazar los elementos rotatorios a menos que ocurriera un cambio radical de la tecnología que evitara los importantes daños térmicos producidos.

En 1989, y luego de múltiples ensayos, Hibst y Keller propusieron una hipótesis para explicar el mecanismo de ablación de los tejidos duros dentarios. Dado que el pico de absorción del agua se encuentra en los 2.940 nm, con un coeficiente que asciende a 10.000/cm, y que el pico de absorción de la hidroxiapatita está en los 9.600 nm, con un coeficiente de 2.000/cm para la dentina y uno de 1.000/cm para el esmalte, estos investigadores seleccionaron los dos láseres disponibles en esas longitudes de onda, es decir, un prototipo de láser de Er:YAG de 2.940 nm y un láser de CO_2 de 10.600 nm, y los utilizaron para remover esmalte, dentina y tejidos cariados con el fin de comparar los efectos producidos por ambos in vitro. Su conclusión fue que la ablación de los tejidos duros se produce por microexplosiones y un continuo proceso de evaporación.

A partir de estas experiencias y del análisis de los distintos trabajos de investigación realizados a posteriori, la interacción láser-tejidos duros y los efectos resultantes pueden ser simplificados y sintetizados de la siguiente manera.

Los láseres disponibles en el mercado y adecuados para ser empleados en tejidos duros dentarios son: a) el láser de Er:YAG de 2.940 nm (figs. 11-27 y 11-28) (aprobado por la FDA y con el que se ha llevado a cabo la mayor cantidad de experiencias in vitro y en animales de laboratorio así como la mayor cantidad de procedimientos clínicos), b) el láser de Er, Cr:YSGG de 2.780 nm y con un sistema de acción hidrocinético (HKS) y c) el láser de CO_2 de 9.600 nm, de reciente aparición.

Fig. 11-19. "Capuchón" fibromucoso sobre el 38. **A.** Preoperatorio. **B.** Intraoperatorio. **C.** Control a los cinco días. Eliminado con diodo.

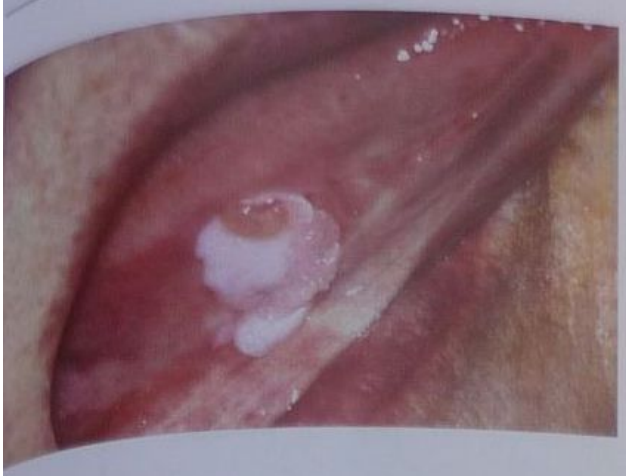

B

C

.11-20. Exéresis de una leucoplasia primitiva de grado II con de Nd:YAG, con contacto. **A.** Preoperatorio. Proceso de cicación del sitio en el que se realizó la biopsia (que se efectuó de era rutinaria). **B.** Intraoperatorio. **C.** Control a distancia. Este lleva diez años de seguimiento sin recidiva.

uestra experiencia se basa en el empleo del láser de YAG de 2.940 nm de longitud de onda, que, como ya os visto, es intensamente absorbido por el agua, y na síntesis comparativa puede decirse que esta absorción es diez veces mayor que la del láser de CO_2 y 20.000 veces mayor que la del láser de Nd:YAG.

Debe tenerse en cuenta que al incidir esta radiación sobre un diente se producen fenómenos de reflexión, transmisión y dispersión de distinta intensidad y que el coeficiente de absorción está íntimamente relacionado con el contenido y la distribución del agua en los distintos teji-

adro 11-2. *Ventajas del empleo del láser cirugía estomatológica*

tilización de menos instrumental
ejor manejo de las normas de bioseguridad
o interfiere en el funcionamiento de los marcapasos rdíacos
mpleo de menor cantidad de anestesia
asi todas las formas de entrega permiten un empleo cómodo
el acceso a todas las regiones de la boca
recisión de corte con hemorragia escasa o nula (campos mpios)
escontaminación del campo operatorio
ervenciones más breves
o es necesario suturar
l láser puede ser insustituible en lesiones muy extensas que involucran múltiples sectores de la mucosa bucal
osoperatorios más confortables, con reducción al mínimo e la medicación preoperatoria y posoperatoria
brosis y retracciones cicatrizales muy atenuadas

Cuadro 11-3. *Desventajas del empleo del láser en cirugía estomatológica*

- Mayor costo de los equipamientos (máquinas de alto precio y tecnología en constante evolución con frecuentes innovaciones)
- Capacitación y entrenamiento permanentes
- En distintas circunstancias (patología/láser) no es posible obtener tejidos para biopsia sin el riesgo de inducir modificaciones
- No cohíbe la hemorragia de los vasos de más de 50 µm de diámetro (láseres de uso odontológico)
- No tiene una función inmunizante comprobada (cuando existe este compromiso, no modifica el porcentaje de recidivas)
- Podría incrementar el porcentaje de células malignas en el torrente circulatorio y, por ende, las micrometástasis pulmonares en forma proporcional al grado de invasión quirúrgica (al menos, el láser de CO_2, y esto no difiere de otras técnicas)

Fig. 11-21. Nd:YAG Dental láser – Pulse Master 1000. American Dental Technologies, Estados Unidos.

Fig. 11-22. Nd:YAG y Er:YAG. Twinlight, Fotona, Eslovenia.

dos duros. El esmalte está constituido en un 96% por una fracción inorgánica de hidroxiapatita y fosfato tricálcico y en un 2,5% por agua. Las proporciones correspondientes a la dentina son de un 69% de matriz inorgánica y un 13,5% de agua, con un incremento de la proporción de agua y del contenido orgánico en los tejidos cariados.

Con intensidades relativamente bajas como 50 mV es posible iniciar la vaporización de los tejidos cariados y con densidades de energía de alrededor de 3 J/cm² se puede alcanzar la temperatura de 310ºC, que es el umbral para que se produzca una violenta vaporización de las pequeñas cantidades de agua dispersas en la matriz inorgá-

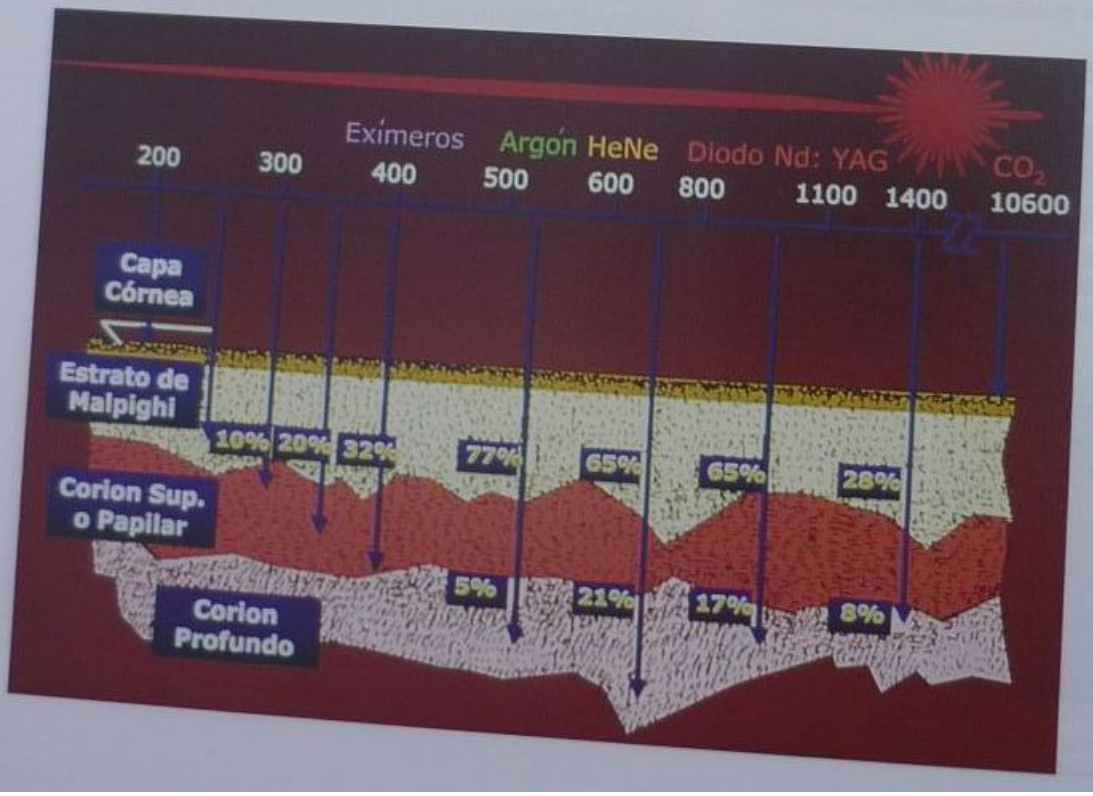

Fig. 11-23. Capacidad de penetración en los tejidos blandos de los láseres de uso odontológico ordenados según el espectro electromagnético.

nica del esmalte y la dentina; el resultado consiste en microexplosiones con eliminación de los tejidos suprayacentes. Este efecto mecánico inducido térmicamente se produce cuando la temperatura de los tejidos permanece por debajo de los 700ºC (punto de fusión de la hidroxiapatita). La longitud y la frecuencia del pulso (250 ms y de 1 a 10 Hz), la irrigación del campo operatorio con agua en aerosol y la selección adecuada de los parámetros operativos contribuyen a mantener este límite térmico. Se ha comprobado que un pulso de 400 mJ (50 J/cm^2) genera un aumento de temperatura muy discreto y localizado. Luego de medio segundo la temperatura del cráter producido es de 50ºC y en dos segundos se equilibra con la temperatura ambiente.

Los fragmentos producidos como consecuencia de las microexplosiones sobrepasan la velocidad del sonido (322 m/seg), con valores que en la dentina superan los 400 m/seg. Los fragmentos coaxiales al haz del láser y ya sin agua quedan expuestos a temperaturas superiores a los 1.500ºC; de esta forma, se bloquea la energía incidente y se evita la profundización del cráter. Estos fragmentos suelen verse como perlas de depósito amorfo.

La efectividad de la ablación es de alrededor de 80 mm^3/Jcm^2 para el erbio, muy superior a la de 50 mm^3/Jcm^2 del CO_2 y a la de 5 mm^3/Jcm^2 del Nd:YAG.

La estabilidad de la temperatura de los tejidos diana por debajo de los 700ºC queda evidenciada clínicamente por la ausencia de la incandescencia que produciría la fusión de la hidroxiapatita.

Fig. 11-24. Nítida incisión de la fibromucosa del reborde alveolar superior realizada con un láser de CO_2; véase la ausencia total de sangrado.

Todo este proceso origina cráteres de superficie rugosa, escamada y cretácea, sin fisuras ni perlas de material fundido, y túbulos dentinarios abiertos (fig. 11-29).

Durante todo el procedimiento, la temperatura de la pulpa dentaria no sobrepasa los 42ºC, de modo que no se

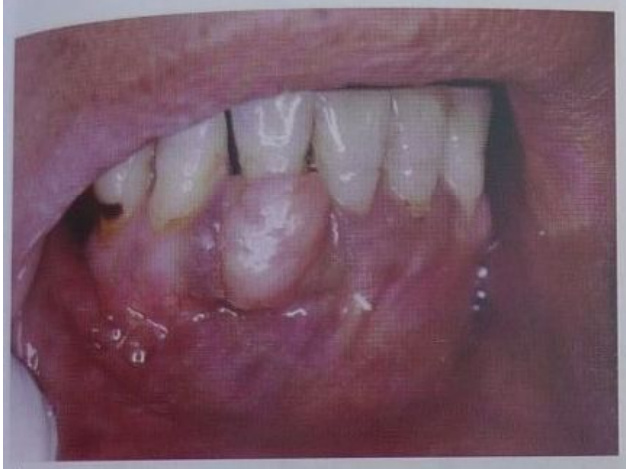

A

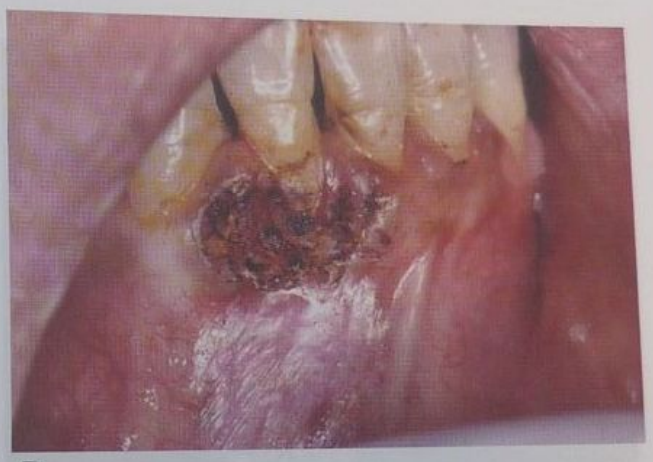

B

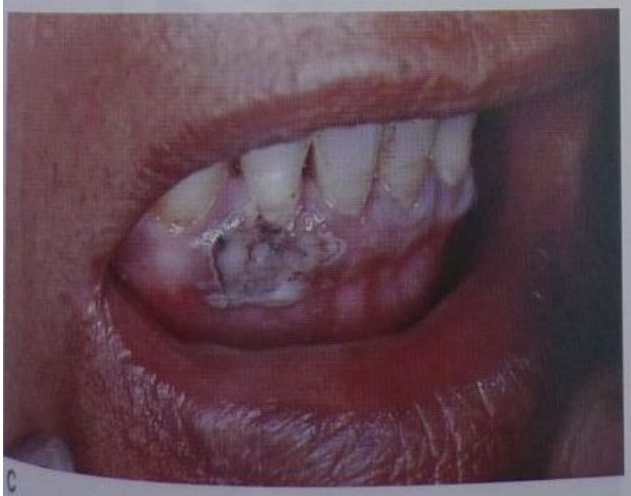

C

D

Fig. 11-25. A. Exéresis de una hiperplasia fibrosa de la encía (habitualmente llamada épulis) próxima al 42. El procedimiento se realizó con láser CO_2 sin contacto. **B.** Posoperatorio inmediato. Véase el campo sin sangre y con algunos sectores carbonizados. **C.** Control a las 48 horas; no hay edema y el paciente manifiesta ausencia de dolor. La capa blanca superficial está conformada por un exudado fibrinoleucocitario y sectores necróticos. **D.** Control a los 40 días, sin cicatriz visible ni palpable.

A

B

Fig. 11-26. A y **B.** Hiperplasia gingival reaccional por caries cervical en 31, donde se ve la obturación provisoria. Gingivectomía con cinco disparos de láser CO_2 (algunos impactaron en la obturación). La ausencia de sangre permite una restauración inmediata y sin complicaciones.

producen daños irreversibles; cuando se trabaja muy cerca de la cámara pulpar puede aparecer un dolor de origen neurogénico secundario a la hiperemia causada por la liberación de neuropéptidos como consecuencia de la irritación de fibras aferentes, un proceso similar al producido por el empleo de elementos rotatorios. Este comportamiento ha sido verificado por la medición del flujo sanguíneo con Doppler láser y comprobado en estudios histológicos que incluso han demostrado un aumento de la dentina secundaria en la zona de irradiación en los cuatro días posteriores al tratamiento.

El resultado de la síntesis expuesta avala el empleo del láser de Er:YAG para eliminar los tejidos cariados y tallar esmalte y dentina en tiempos adecuados con procedi-

A

B

C

Fig. 11-27. A. Kavo KEY Láser; láser de Er:YAG de Kavo/Biberbach, Alemania. **B.** Piezas de mano para ser empleadas en tejidos duros. **C.** Opus 20, Dental Er:YAG/CO_2 (OpusDent-ESC Medical Systems, Ltd.; Colindale, London, UK).

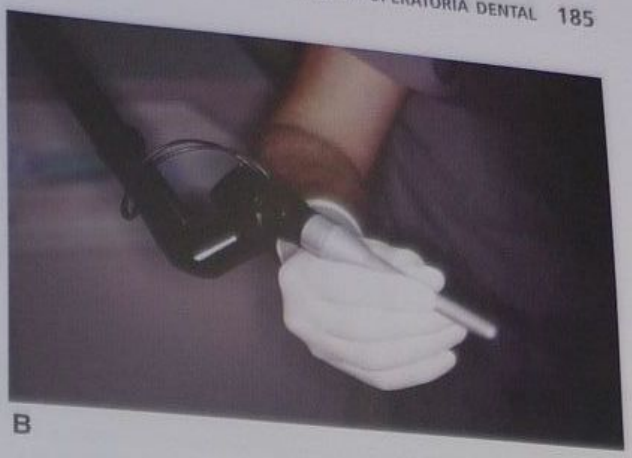

B

Fig. 11-28. A. Láseres de Er:YAG y Nd:YAG Twinlight (Fotona, Eslovenia). **B.** Detalle de la transmisión por brazo articulado y pieza de mano.

ntos poco dolorosos, sin vibración y sin presión, que minuyen la necesidad de anestesia, aunque esto últi- depende del tamaño de la cámara pulpar, de la proxi- ad del proceso de caries y de la sensibilidad y el te- de cada paciente.

o es extraño que durante la aplicación del láser los entes con miedo permanezcan tan tensos como cuan- e los trata con turbina; lo que sucede es que los láse- mite un ruido continuo que se asemeja a disparos metralladora muy atenuados y que algunas personas han comparado con el ruido que se produce cuando se hacen rosetas de maíz (o pochoclo). Además, lo impactos del láser sobre la pieza dentaria con cierta energía fácilmente perceptible son como pequeños golpes que no generan dolor pero que pueden sorprender o asustar al paciente no prevenido.

A continuación resumiremos (sólo con fines orientativos) los parámetros más habituales durante el uso de los distintos láseres de Er:YAG disponibles en el mercado. En varios aparatos la duración del pulso es de 250 ms y

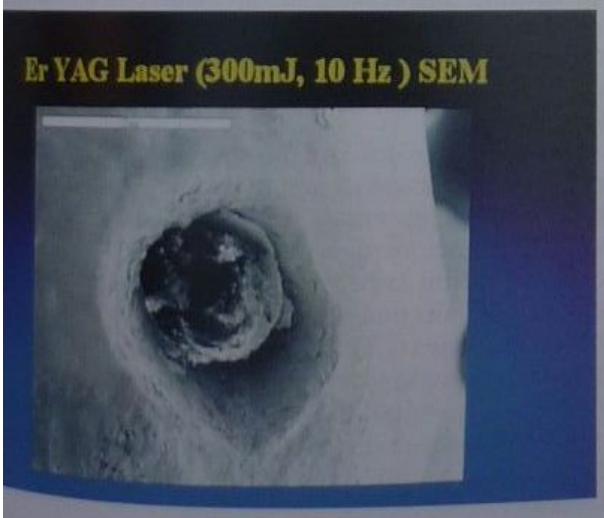



B

29. A. Cráter producido por un disparo de láser de Er:YAG; véanse las paredes de aspecto escamado. **B.** Con microscopio electrónico pue- ciarse los túbulos dentinarios abiertos.

Fig. 11-30. Cavidad terminada para recibir resinas compuestas. En la periferia se distingue claramente el grabado mecánico logrado al desfocalizar el láser de Er:YAG (gentileza del profesor C.P. Eduardo).

Fig. 11-32. Microfotografía con superficie dentaria de aspecto escamado como resultado del intento de eliminar resinas adhesivas, cuyos restos fundidos pueden verse en el polo superior.

la distancia focal oscila entre 12 y 15 mm con un spot de 0,7 mm. Cuando se usa una máquina de estas características suele emplearse un rango medio de repetición de pulsos de 5 por segundo. Con una disminución de la cantidad de pulsos por segundo (p.p.s.) realizamos tratamientos más confortables que pueden no requerir anestesia, y con un aumento de esa variable logramos procedimientos más rápidos pero tornamos más factible la aparición del dolor. Para la ablación del esmalte se emplean de 250 a 350 mJ; en la dentina se usan de 150 a 200 mJ; para eliminar tejidos cariados se requieren de 100 a 150 mJ, y para el tratamiento del esmalte (grabado) basta con 100 mJ; si se desfocaliza el haz también pueden sellarse fosas y surcos con 50 mJ.

Siempre se utiliza aerosol de agua y se limpia la ventana del cabezal con gasa húmeda para eliminar los fragmentos dentarios adheridos. Esto ocurre cuando se usa la técnica "a mano alzada"; si se recurre a la técnica por contacto debe verificarse la integridad de la punta o "tip".

Al emplear el láser de esta manera se producen cráteres que originan cavidades de bordes definidos y de superficie rugosa, sin grietas ni signos de fusión, lo que las hace muy adecuadas para la obturación con técnicas adhesivas (fig. 11-30).

No es posible un tallado similar al que se logra con elementos rotatorios, con imposibilidad de obtener una planimetría como la requerida para la utilización de las técnicas convencionales.

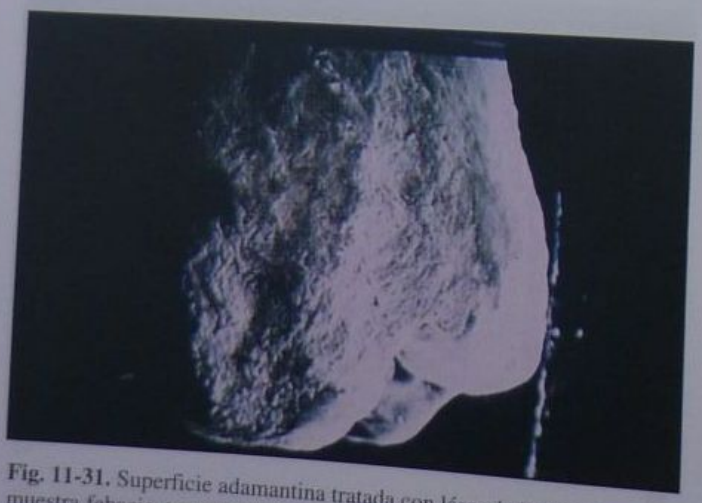

Fig. 11-31. Superficie adamantina tratada con láser de Er:YAG que demuestra fehacientemente la incapacidad de esta técnica para el tallado de muñones destinados a recibir coronas.

En la actualidad, es imposible lograr el tallado dentario necesario para restauraciones coladas o cerámicas y el láser tampoco puede usarse para tallados dentarios destinados a recibir coronas (fig. 11-31).

Sí puede usarse el láser para la remoción de distintos materiales de obturación, temporaria o definitiva, es decir de todo tipo de cementos o resinas (fig. 11-32). En cambio, no es aconsejable utilizarlo para eliminar amalgamas porque la reflexión y el aumento de la temperatura son mayores y existen riesgos tóxicos por la vaporización del mercurio. Tampoco se pueden cortar o eliminar restauraciones de oro o de cerámica.

Para concluir, diremos que el láser de Er:YAG, una alternativa terapéutica interesante en la operatoria dental, ha experimentado importantes avances en los últimos años, pero aún está lejos de representar el reemplazo de los instrumentos rotatorios (fig. 11-33).

Acondicionamiento de las superficies de esmalte y dentina con láser

Como se vio en la sección anterior, una vez eliminado el tejido cariado se obtiene una cavidad de bordes definidos con una superficie rugosa, con aspecto de escamas y un sustrato que resulta desinfectado por la acción del láser. Las microlaminillas de esa cavidad aumentan notablemente la superficie de contacto con los materiales de obturación, lo que redunda en un aumento de la adhesión (fig. 11-34).

La superficie del esmalte sano tiene una limitada capacidad de retención de los materiales de restauración que se puede incrementar "grabando" esas superficies con soluciones ácidas que liberen el esmalte de todo tipo de contaminación superficial y lo desmineralicen discretamente dejando una superficie de aspecto cretáceo y con microerosiones. El efecto sobre la dentina es similar; esa superficie queda libre de residuos orgánicos y restos minerales, y los túbulos dentinarios se mantienen abiertos.

Con el láser de Er:YAG es posible lograr efectos similares, como también un incremento de la adhesión de las resinas.

Distintos investigadores sugieren varios parámetros como los más adecuados para conseguir ese propósito. Ya habíamos dicho que con 100 mJ y un rango medio de

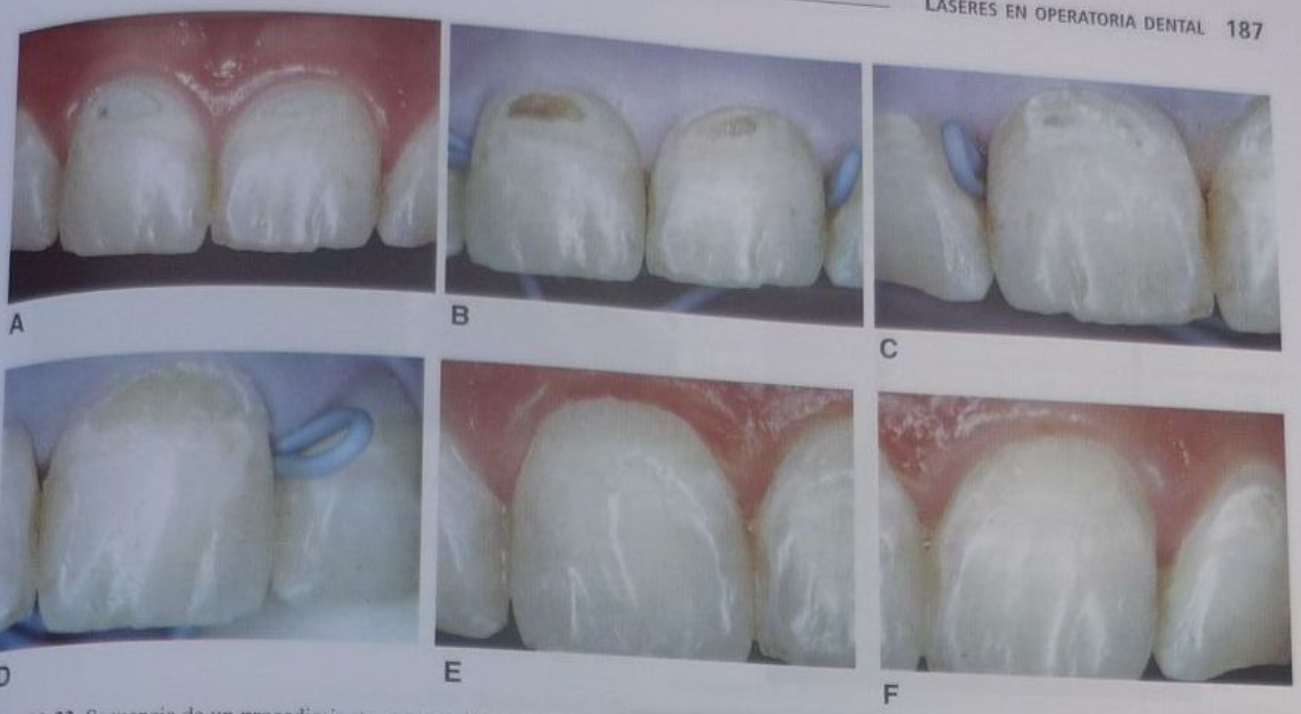

Fig. 11-33. Secuencia de un procedimiento restaurativo completo en la que pueden apreciarse: **A**, el estado preoperatorio; **B**, la remoción del material de obturación; **C**, el tallado de las cavidades; **D**, el tratamiento del esmalte y **E-F**, la obturación definitiva con resinas (gentileza del doctor Fernando Maravankin).

5 pulsos por segundo y con irrigación puede bastar para acondicionar la superficie del esmalte. En este punto es importante recalcar que todos los parámetros deben ser los adecuados para cada paciente, para cada diente, para cada patología y para la experiencia y las preferencias de cada operador.

Con fines prácticos podemos adoptar las recomendaciones de Hibst, que afirma que con 20J/cm² y 5 Hz bajo irrigación se obtienen los mejores resultados. Es posible simplificar la técnica utilizando para el esmalte 350 mJ y 5 pulsos por localización, con desfocalización, hasta lograr un spot de 1,5 mm (recuérdese que estábamos tallando con un punto focal de 0,7 mm). En la dentina seleccionamos 300 mJ y 3 pulsos por localización con un spot de 3 mm, con lo que alcanzamos 4J/cm². Para secar la superficie podemos utilizar el mismo láser en 100 mJ y con 6 pulsos.

Debe recordarse que en las superficies tratadas con láser quedan pequeños sectores indemnes que reducen la fuerza de adhesión y por eso los investigadores coinciden en que el mejor resultado final se logra con una combinación de los efectos de la radiación láser y un grabado ácido posterior. De esta forma se consigue una adhesión superior a la que se conseguirá aplicando cada técnica por separado.

Polimerización de resinas con láser

A fines de la década de 1970 se presentaron en el mercado odontológico resinas que eran polimerizadas con radiación UV. Los riesgos inherentes a esta longitud de onda motivaron el desarrollo industrial de composites para ser polimerizados con radiaciones ubicadas en la fracción visible del espectro electromagnético.

El pico de absorción de las resinas fotoactivadas, que poseen canforquinonas como iniciador y aminas terciarias como agente reductor, está cerca de los 480 nm. El odontólogo dispone de un láser de argón, aprobado por la FDA en 1991, que suministra 488 nm en el azul y 514 nm en el verde (fig. 11-35).

Se han realizado distintos trabajos de investigación, tanto in vitro como en pacientes, con la banda azul de este láser, y está científicamente comprobado que el curado o polimerización de resinas con el láser de argón posee ciertas ventajas que deben ser tenidas en cuenta. La más evidente es que las lámparas convencionales de fotocurado envejecen y pierden intensidad en forma gradual, defecto que se corrige con mayores tiempos de exposición. No obstante, para controlar la profundidad de la polimerización, deben considerarse otras variables

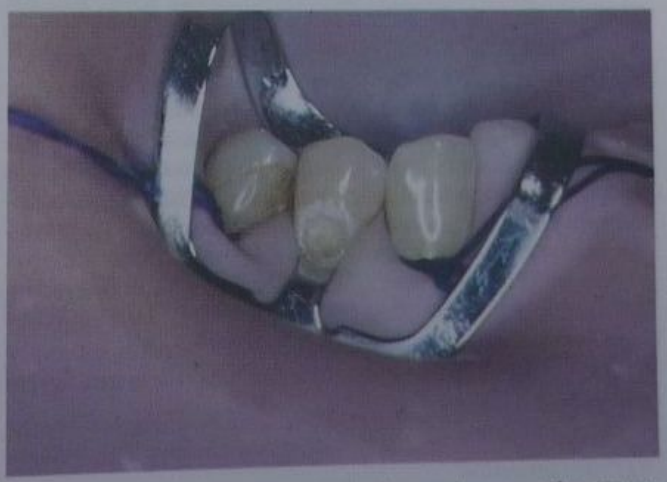

Fig. 11-34. Cavidad de clase V terminada con pisos y paredes rugosos y grabado mecánico. Realizada con láser de Er:YAG, sin anestesia y en tiempo adecuados (gentileza del profesor C.P. Eduardo-F.O.U.S.P.).

A

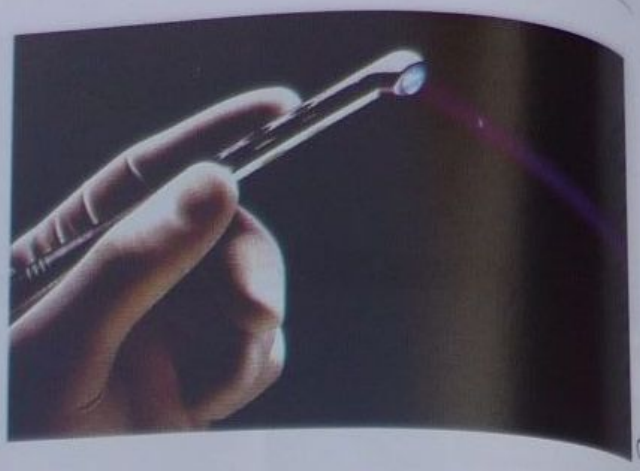

C

B

Fig. 11-35. A. Láser de argón hgm, Dental 2000 (HGM Medical Systems, Salt Lake City, Utah, EE.UU.). **B** y **C.** Láser de argón accucure 3000 (Lasermed) que en el azul es muy útil para polimerizar resinas, efectuar blanqueamientos dentarios y, como lo atestiguan múltiples experiencias, aumentar la resistencia del esmalte a la caries.

como el tipo de material y el tamaño de las partículas de relleno.

En la actualidad, la única ventaja verificable al usar un láser de argón con rangos de 250 a 300 mW, con un spot de 5 mm y durante 10 segundos, es una reducción del 75% del tiempo de polimerización. A esta ventaja debe sumársele la propiedad ya expuesta de que su rendimiento permanece inmutable hasta el agotamiento total.

Los trabajos que han comparado los resultados logrados mediante el uso del láser con los obtenidos con la luz convencional en lo relativo a la dureza final, la resistencia a la tracción y las microfiltraciones presentan valoraciones muy discutibles. Sin embargo, el resultado final de la mayor parte de los ensayos no parece ser muy diferente.

Deseo terminar este capítulo dedicado a los láseres en operatoria dental con una reflexión: la adecuada preparación intelectual y el sentido común no pueden ser sustituidos por ninguna aparatología por novedosa que sea ni por estudios complejos.

Agradecimientos

Agradezco al profesor Julio Barrancos Mooney por permitirme esta participación en su libro. También deseo expresar mi gratitud al doctor Adolfo J. Gutiérrez por compartir conmigo toda su experiencia en tecnología láser desde 1992; a los doctores Guillermo Bonnet Murray† y Guido Tesone por su dedicación y empeño para lograr el crecimiento del Centro Argentino de Estudios de Odontoestomatología Láser (CAEDOL); al profesor Carlos De Paula Eduardo, a Denis Zezell y a todo el equipo por aceptarme como un integrante más y hacerme sentir en la U.S.P. como en mi propia Universidad; a los profesores Hugo Furze y Fernando Maravankin por el afecto y la generosidad con que compartimos el Departamento de Tecnología Láser de la Asociación Odontológica Argentina; a mi esposa –la doctora María Angélica Álvarez Rosón–, por acompañarme en esta tarea y facilitarme la redacción; al doctor Agustín Viruz por su inestimable ayuda en la corrección final, y a los doctores Rubén Vázquez y Clarisa Valenzuela por su colaboración en la atención de los pacientes.

BIBLIOGRAFÍA

GENERALIDADES

Featherstone J, Blankenau RU, Zakariasen KL, Dederich DN. ¿Qué futuro tienen los láseres en odontología? Quintessence (ed. esp.) 1996; 9(9):1-6.

Furze HA, Gutiérrez R, Maravankin F. El láser y la odontología. Rev Asoc Odontol Arg 2000; 88(2):137-140.
Keller U. Laser in dentistry. SPIE (vol. 1525). Future trends in biomedical applications of Laser, 1991; 282-288.
Maiman TH. Stimulated optical radiation in ruby. Nature 1960; 187: 493-498.
Normas de verificación, instalación y uso de equipos láser. Ministerio de Salud y Acción Social-Poder Ejecutivo Nacional, República Argentina, Buenos Aires, 1997.
Quel EJ, Rosito CA. Introducción al láser-física-tecnología. Buenos Aires, Editorial Lugar Científico, 1995.
Stern RH, Sognnaes RF. Laser beam effect on dental hard tissues. J Dent Res 1964; 43:873.
Wigdor HA y col. Lasers in dentistry. Lasers in Surgery and Medicine 1995; 16:103-133.

USOS CLÍNICOS DEL LÁSER EN OPERATORIA DENTAL

El empleo del láser para el diagnóstico de las caries

Braun A y col. Clinical experiences with caries diagnosis using laser-fluorescence measurements. Proceeding 7th ISLD International Congress -2000-, Bruselas (Bélgica), pág. 14.
Forgie HH, Pine CM, Pitts NB. Laser fluorescence detection of approximal caries; initial in vitro results. IADR -British Society for Dental Research-; 47th Annual Meeting, 1999; Leed (UK). J Dent Res 1999; 78(5) Abstr 74.
Hibst R, Paulus R. Caries detection by red excited fluorescence. Microscopic and spectroscopic investigations. Proceeding 7th ISLD International Congress -2000-, Bruselas (Bélgica); pág. 20.
Okuda M, Sonoda H, Inai N, Tagami J. Caries diagnosis using a newly developed laser device. IADR, Japanese Association for Dental Research -46th Annual Meeting, 1998-; Chiba (Japan). J Dent Res 1999; 78(5); Abstr 109.
Pereira AC, Verdonschot EH, Huysmans MCDNJM. Occlusal caries diagnosis using the Diagnodent: in vitro reproducibility and comparison with electrical and visual diagnosis. IADR 77th General Session, 1999; Vancouver, British Columbia (Canada). J Dent Res (Special Issue) (vol. 78), 1999; Abstr 3126.

Prevención de las caries por irradiación dentaria con láser

Bahar A, Tagomoris S. The effect of normal pulsed Nd:YAG laser irradiation on pits and fissures in human teeth. Basic Sciences-Caries Res 1994; 28:460-467.
Featherstone JDB y col. Effect of pulse duration and repetition rate on CO_2 laser inhibition of caries progression. SPIE 1996; 2672: 79-87.
Fraitz CM y col. Argon laser irradiation and acidulated phosphate fluoride treatment in caries-like lesion formation in enamel: an in vitro study. Pediatric Dentistry 1995; 17(1):31-35.
Fox JL y col. Physical model approach to the design of laser irradiation regimens to improve resistance to dental caries. SPIE 1996; 2672: 88-99.
Fried D y col. The caries inhibition potential of Er:YAG and Er:YSGG laser radiation. SPIE 1996; 2672:73-78.
Hossain K y col. Caries preventive effect of Er:YAG laser irradiation with or without water mist. Proceeding 7th ISLD International Congress -2000-, Bruselas (Bélgica); pág. 14.

Usos de láseres quirúrgicos en tejidos blandos

Ancoria C, Cozean C. Oral tissue healing studies using multiple wave lenght lasers. ISLD 4th International Congress 1994, Singapore. Bologna (Italy), Monduzzi Editore S.P.A., 251-254.
Chakrabarty K y col. Effects on oral soft tissue produced by a diode laser in-vitro. Lasers in surgery and Medicine 1999; 25:401-406.
Gutiérrez RA y col. Nd:YAG and CO_2 lasers in lesions of the oral mucosa infected with human papilloma virus (HPV). Proceedings 6th ISLD International Congress, Maui, Hawaii (USA), 1998; Abs.006, pág. 3.
Gutiérrez RA, Gutiérrez AJ, Colacino MC. Nd:YAG and CO_2 lasers. Their use in the surgical ablation of precancerous oral lesions. Proceedings 6th ISLD International Congress, Maui, Hawaii (USA), 1998; Abs 054, pág. 3.
Gutiérrez RA, Gutiérrez AJ, Furze HA. Effectiveness of the CO_2 laser in the surgical treatment of the focal ephitelial hiperplasia (FEH) or Heck's disease. Proceeding 7th ISLD International Congress, Bruselas, Bélgica, 2000, pág. 17.
Gutiérrez RA, Gutiérrez AJ. Lasers in stomatologic surgery: Our experience during 8 years in leukoplakia and other lesions of the oral mucosa. Proceeding 2nd International Congress of the International Association for Laser and Sport Medicine. Rosario, Argentina, 2000.
Keller U, Hibst R. Lasers in oral surgery. SPIE Medical applications of lasers II 1994; 2327:146-153.
Pick RM, Colvard MD. Current status of lasers in soft tissue dental surgery. J Periodontol 1993; 64:589-602.
Pinheiro A, Frame JW. Surgical management of premalignant lesions of the oral cavity with the CO_2 laser. Braz Dent J 1996; 7(2):103-108.
Rizoiu IM, Eversole LR, Kimmel AI. Effects of an erbium chromium: ytrium, scandium, gallium, garnet laser on mucocutaneous soft tissue. Oral Surg Oral Med Oral Pathol 1996; 82(4):386-394.
White, JM, Goodis HE, Rose ChL. Use of the pulsed Nd:YAG laser for intraoral soft tissue surgery. Lasers in Surgery and Medicine 1991; 11:455-461.
Wilder-Smith P y col. Incision properties and thermal effects of the three CO_2 lasers in soft tissue. Oral Surg Oral Med Oral Pathol 1995; 79(6):685-691.

Operatoria dental con láser

Eversole LR, Rizoiu I, Kimmel AI. Pulpal response to cavity preparation by an Erbium, Chromium: YSGG laser – Powered Hydrokinetic System. J Am Dent Assoc 1997; 128:1099-1106.
Gimble C y col. Er:YAG clinical studies for hard tissue applications. Proceeding 4th ISLD International Congress, Singapore, 1994. Bologna (Italy), Monduzzi Editore S.P.A., 267-271.
Goldman L, Hornby P, Meyer R, Goldman B. Impact of the lasers on dental caries. Nature 1964; 203-417.
Hibst R, Keller U. Heat effect of pulsed Er:YAG laser radiation. SPIE, Laser Surgery: Advanced characterization therapeutics and systems II, 1990; 1200: 379-386.
Keller U y col. Erbium:YAG laser application in caries therapy: Evaluation of patient perception and acceptance. J of Dentistry 1998; 26:649-656.
Keller U, Hibst R. Effects of Er:YAG laser in caries treatment: A clinical pilot study. Laser in Surgery and Medicine 1997; 29(1):32-38.
Keller U, Hibst R. Tooth pulp reaction following Er:YAG laser application. SPIE 1991; 1224:127-133.
Keller U, Hibst R. Ultrastructural changes of enamel and dentin following Er:YAG laser radiation on teeth. SPIE, Laser Surgery: Advanced characterization therapeutics and systems II, 1990; 1200: 408-415.
Keller U, Raab WHH, Hibst R. Die pulpareaktion während der bestrahlung von zahnhartsubsanzen mit dem erbium-YAG laser. Dtsch Zahnärztlz 1991; 46:158-160.
Moritz A y col. Advantages of a pulsed CO_2 laser in direct pulp capping: A long-term in vivo study. Lasers Surg Med 1998; 22:288-293.
Pelagalli J y col. Investigational study of the use of Er:YAG laser versus dental drill for caries removal and cavity preparation. Phase I. Journal of Clinical Laser Medicien and Surgery 1997; 15(3):109-115.
Rechmann P, Goldin DS, Hennig T. Er:YAG lasers in dentistry: an overview. SPIE 1998; 2248:2-11.
Rizoiu I, Kimmel AI, Eversole LR. The effects of an Er,Cr:YSGG laser on canine oral hard tissue. SPIE, Laser applications in Medicine and Dentistry, 1996; 2922: 74-83.
Takamori K. A histopathological and immunohistochemical study of dental pulp and dental nerve fibers in rats after the cavity preparation using Er:YAG laser. J of Endodonthics 2000; 26(2):95-99.
Zezell DM y col. Experimental studies of the applications of Holmium laser in dentistry. Journal of Clinical Laser Medicine and Surgery 1995; 13(4):283-289.

Acondicionamiento de las superficies de esmalte y dentina con láser. Polimerización de resinas con láser

Eduardo CP y col. Conditioning of the enamel with Er:YAG laser and phosphoric acid: tensile bond strength and scanning electron microscope. Proceedings 7th ISLD International Congress, Bruselas, Bélgica, 2000, pág. 12.

Fatiga es el efecto del trabajo sobre la mente y el cuerpo de un individuo que influye adversamente sobre su capacidad y tiende a disminuir la cantidad, la calidad –o ambas– de su producción respecto de los resultados óptimos.

Todos los aspectos de la práctica de nuestra especialidad deben analizarse aplicando los *principios de simplificación del trabajo* señalados por Kilpatrick:[2]

1. *Eliminar:* el trabajo puede simplificarse sustancialmente si se elimina lo innecesario en componentes de equipo e instrumentos, así como en pasos de procedimientos y movimientos.
2. *Combinar:* se puede ahorrar un 50% de trabajo si las funciones ejecutadas por dos instrumentos o dos componentes del equipo pueden combinarse en un solo instrumento o componente, o si dos pasos en un procedimiento pueden combinarse de forma que puedan ser ejecutados como uno solo.
3. *Reubicar:* para aprovechar mejor el tiempo y el espacio disponibles es posible reubicar los componentes del equipo en el consultorio, reorganizar el sistema de citas de los pacientes o redefinir los pasos a seguir en los procedimientos.
4. *Simplificar:* con el fin de introducir un mínimo de variables que permitan que el equipo odontólogo-asistente funcione más efectivamente, todos los esfuerzos posibles deben orientarse hacia la simplificación del equipo dental y de los procedimientos para los tratamientos. Una importante derivación de estos conceptos ergonómicos ha sido el desarrollo de técnicas de trabajo a cuatro[3] y a seis manos.[4] Con este concepto se entiende la constitución de un equipo de trabajo en el que el odontólogo y sus asistentes participan en forma conjunta en el tratamiento de los pacientes. (En lo sucesivo, nos referiremos al asistente dental, que puede ser hombre o mujer, como *el asistente*.) Cuando se trabaja a seis manos, en rehabilitaciones complejas, impresiones o cirugías, las cuatro manos que se mencionan son las del odontólogo y su asistente y están dentro del campo de trabajo; además, hay un asistente volante que colabora entrando y saliendo de esta área.

PRINCIPIOS BÁSICOS DE LA ODONTOLOGÍA "A CUATRO MANOS"[5]

El objetivo general de practicar **odontología a cuatro manos** consiste en posibilitar que el equipo odontólogo-asistente realice una mayor cantidad de tratamientos de alta calidad a una mayor cantidad de personas en menor tiempo que el requerido habitualmente, dentro de una atmósfera de trabajo distendida, cómoda y eficiente.

Esto se logra cuando:

1. El odontólogo y su asistente, sentados junto al sillón, realizan cada paso del tratamiento en una forma cuidadosa planeada, sin repetir ni duplicar los procedimientos.
2. El equipo y el instrumental se han elegido sobre la base de la aplicación de principios ergonómicos de simplificación del trabajo.
3. El asistente permanece de manera continua al lado del sillón dental colaborando con el odontólogo, lo que posibilita que éste pueda concentrarse totalmente en la atención del paciente.
4. Los casos que serán tratados han sido diagnosticados con cuidado, cuentan con un plan de tratamiento planeado paso a paso y el tiempo asignado a los pacientes es el requerido para aprovechar al máximo cada sesión operatoria.

ECONOMÍA DE MOVIMIENTOS EN EL CONSULTORIO

Dentro de la idea de eliminar, combinar, reubicar y simplificar la tarea profesional también adquiere importancia la consideración de los movimientos que ejecutan el odontólogo y su asistente, por cuanto hay ciertos movimientos que se realizan al trabajar que son altamente improductivos. Clasificamos los movimientos del odontólogo y del asistente durante los tratamientos en seis categorías, de los más simples a los más complejos desde el punto de vista neuromuscular.

Movimientos de clase I: implican sólo movimientos de los dedos.

Movimientos de clase II: involucran movimientos de los dedos y las muñecas.

Movimientos de clase III: involucran movimientos de los dedos, las muñecas y los antebrazos, a partir del codo.

Movimientos de clase IV: involucran movimientos de la totalidad del brazo a partir de los hombros.

Movimientos de clase V: involucran movimientos del brazo con rotación del cuerpo.

Movimientos de clase VI: se producen cuando el odontólogo abandona momentáneamente su puesto de trabajo.

Los movimientos de clases IV y V no son convenientes para simplificar el trabajo profesional porque requieren gran actividad muscular, desvían la vista del campo operatorio y obligan a su continua reacomodación a diferentes distancias focales y distintos grados de iluminación, con lo que alteran el ritmo de trabajo.

Los movimientos de clase VI requieren interrumpir la tarea, con sus consiguientes perjuicios.

Por el contrario, los movimientos de clases I, II y III son altamente ergonómicos dado que no distraen la atención del odontólogo, que estará centrada en el área de trabajo, y posibilitan una fluida secuencia de los pasos operatorios y economía de tiempo y movimientos. Desde el punto de vista de la higiene ocupacional estos movimientos contribuyen a disminuir la fatiga y la tensión durante la atención de los pacientes, y tienen un alto valor preventivo para impedir trastornos musculares por sobrecarga (véase más adelante "Trastornos musculares y esqueléticos por malas posiciones de trabajo").

Salvo algunas situaciones excepcionales, estos movimientos (clases I, II y III) son recomendables en la mayoría de los casos para el odontólogo. El asistente, por la naturaleza de su labor, realiza más movimientos de clase IV y V, aunque deberá restringirlos al mínimo indispensable para el cumplimiento de su tarea.

Principios básicos para disminuir y aprovechar los movimientos

1. Utilice aquellos movimientos que requieran menor recorrido.
2. Disminuya el número de movimientos que involucren todo el cuerpo.
3. Elimine los movimientos de extensión excesivamente largos, como los de estirarse para alcanzar objetos que se encuentren más allá del alcance de sus brazos.

4. Ubique los objetos que va a emplear lo más cerca posible del lugar donde serán usados. Siempre que sea posible, hágalo antes de comenzar el procedimiento.
5. Prefiera los movimientos suaves y continuos a los erráticos y en zigzag.
6. Planee previamente su tarea sobre la base de los casos comunes. Las situaciones especiales requerirán consideraciones también especiales.

Los ambientes operatorios excesivamente amplios obligan a desplazamientos y traslados innecesarios, que requieren tiempo y esfuerzo. El equipamiento moderno permite instalar todos los aparatos en espacios reducidos. Se considera que un ambiente de 2,8 m por 3 m tiene dimensiones óptimas para un trabajo ergonómico.

Una vez que dispongamos de esta superficie procederemos a ubicar nuestros elementos de forma que sean fácilmente accesibles y utilizables desde nuestro puesto de trabajo.[2-6]

CONCEPTO DE PUESTO DE TRABAJO

Dado que la labor del odontólogo se centra en la boca del paciente, lugar donde se ejecutan las maniobras operatorias, es obvio que para el aprovechamiento ergonómico de la labor profesional todos los elementos que se emplearán –sean éstos equipos, instrumentos o materiales– deben estar distribuidos no más allá del alcance de sus propios brazos y los de su asistente. Esto abarca un rango de aproximadamente 1,3 a 1,5 m, cuando el odontólogo y su asistente estén sentados junto al paciente ya ubicado en el sillón dental. La Organización Internacional de Normas (International Standards Organization), por medio de su Comisión Técnica 106 (ISO/TC 106), junto con la Comisión de Práctica Dental de la Federación Dental Internacional (FDI-CDP), han desarrollado un esquema circular para el análisis ergonómico del puesto de trabajo (fig. 12-1).[6] La cabeza del paciente ocupa el círculo central. Los círculos concéntricos a partir de éste, separados en intervalos de 50 cm, indican las áreas donde se realizan respectivamente los movimientos de clases I y II (A), los movimientos de clase III (B), los movimientos de clases IV y V (C) y los movimientos de clase VI (D). Los números del círculo periférico, distribuidos en el sentido de las agujas de un reloj, se utilizan para marcar las ubicaciones del equipo de trabajo y el equipamiento dental. Las figuras 12-2 A y B muestran ejemplos de cómo puede ocuparse el área de trabajo para ubicar el sillón, las banquetas del odontólogo y el asistente, el equipamiento, el instrumental y los materiales para un tratamiento.

Estos conceptos de distribución en áreas específicas deberán respetarse si se planea ejecutar las tareas con la ayuda permanente de personal auxiliar. En caso contrario, cuando no se los necesita de manera continua junto al sillón, los aparatos, el instrumental y los materiales deberán estar acondicionados en muebles y módulos rodantes que permitan su rápida aproximación al área del odontólogo.

POSICIONES DE TRABAJO DEL PACIENTE, EL ODONTÓLOGO Y EL ASISTENTE

Siguiendo el esquema ISO/TC 106 ya citado para describir las posiciones de trabajo, consideraremos al paciente como situado dentro de una circunferencia imaginaria marcada como la esfera de un reloj. La cabeza de éste se encuentra orientada hacia la hora 12 y sus pies marcan la hora 6. El operador se ubica habitualmente en posición de hora 11 o 12 para trabajar por detrás del paciente, y en hora 9 cuando necesita hacerlo de costado. El instrumental requerido (ubicado sobre un módulo rodante o superficie auxiliar) se ubica en hora 1 y la banqueta para el asistente, en posición de hora 3 (fig. 12-3). El equipamiento requerido (turbina, micromotores, jeringa de triple acción) tiene ubicaciones variables, que dependen de la estructura de trabajo de la que disponga el profesional. Así, existen equipos que entregan frontalmente sus elementos, en posiciones que van de hora 4 a 8; una disposición de hora 5 a 7 permite poner estos elementos al alcance indistinto del odontólogo y del asistente.

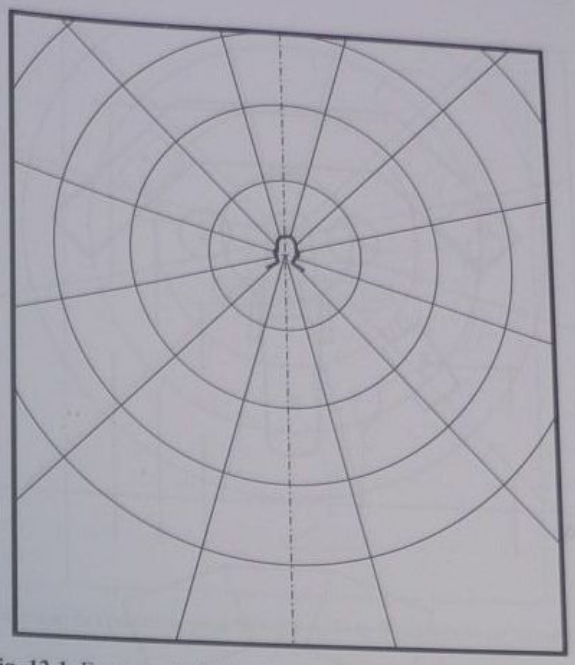

Fig. 12-1. Esquema de la Organización Internacional de Normas para el análisis ergonómico del puesto de trabajo en el consultorio odontológico.

Una distribución en hora 8, al costado del profesional, los hará accesibles sólo a él. Cuando el equipamiento se disponga por detrás del paciente, en posiciones de hora 11 a 1, el odontólogo tendrá mejor acceso a éste si trabaja en posición de hora 9, y toda pieza de equipamiento que esté ubicada en hora 1 deberá serle alcanzada por el asistente.

Finalmente, otras distribuciones modulares sugieren la ubicación de micromotores, turbinas y jeringas al alcance del profesional, y de los elementos de aspiración de alto poder, eyectores y también jeringas, en otro módulo independiente, del lado del asistente.

Posición del paciente

El sillón dental debe estar en una posición inicial y final (con el asiento bajo y el respaldo erguido) que permita que el paciente se siente con comodidad al comenzar el tratamiento y se levante con comodidad al finalizar éste. Para los tratamientos se busca que el paciente perma-

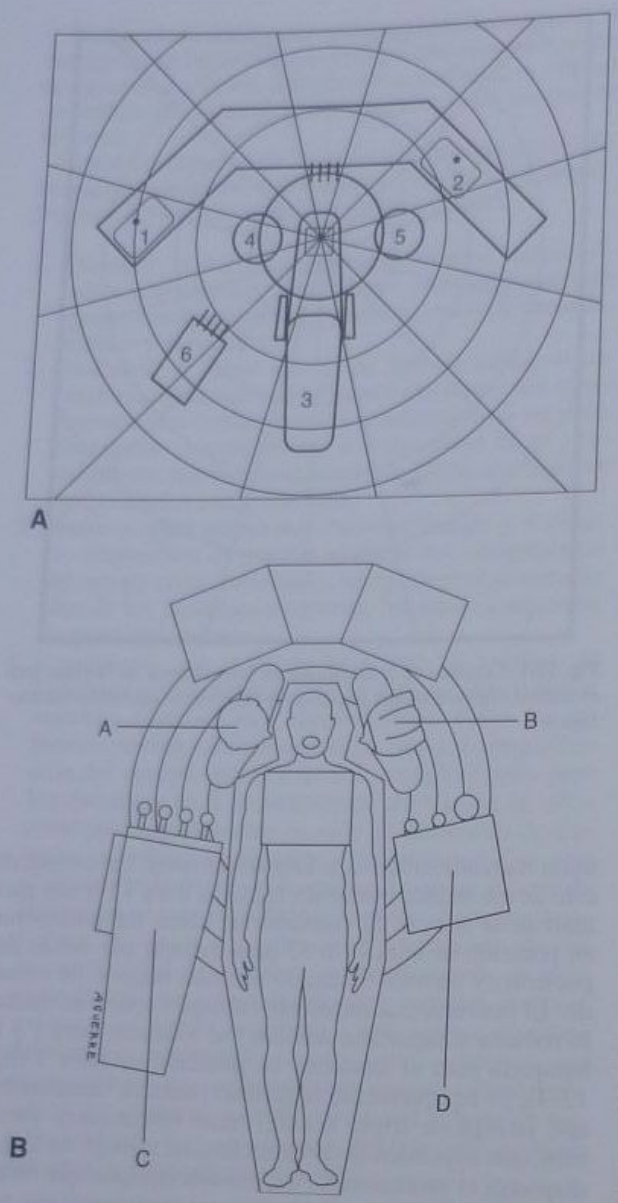

Fig. 12-2. A. Ejemplo de distribución de los elementos sobre la base del esquema ISO: 1) elementos del odontólogo, 2) elementos del asistente, 3) sillón dental, 4) posición del odontólogo, 5) posición del asistente dental y 6) mesadas o muebles auxiliares (Kimmel y Walker). **B.** El instrumental y el equipo deben estar dentro del radio de alcance de los brazos del odontólogo (A) y del asistente (B), sentados, sin que éstos abandonen sus puestos. (C) Platina del odontólogo. (D) Unidad para el asistente (adaptado de Schön F, 1972).[4]

nezca en una posición totalmente reclinada, de manera que su cara mire hacia arriba y una línea imaginaria vaya de la frente a sus talones paralela al piso. A partir de esta posición básica, llamada decúbito dorsal, se ajustará la altura del sillón para que el odontólogo, sentado, pueda colocar sus piernas por debajo del respaldo y acercarse a la boca sin tener que inclinarse o encorvarse. Las variantes en la posición del respaldo harán que éste alcance, respecto del piso, angulaciones de 10º a 30º aproximadamente para tratamientos en el maxilar superior e inferior. Asimismo, la cabeza del paciente se acomodará a derecha o izquierda o hacia atrás, según la hemiarcada a tratar.

Posición del operador

La dinámica del trabajo en posición sedente tiende a proporcionar al odontólogo una sensación de seguridad física y comodidad personal, al mismo tiempo que le permite una óptima visibilidad y el mejor acceso al campo operatorio. La banqueta del odontólogo –al igual que la del asistente– deberá ser rodante para poder realizar cambios de posición y tener una base lo suficientemente amplia para que no se vuelque. El asiento no debe ser de diámetro excesivo para evitar que el peso del cuerpo sea incorrectamente sostenido por los muslos, ya que esto entorpecerá la circulación de las piernas. La altura del asiento deberá permitir que los muslos queden aproximadamente paralelos al piso, lo que implica una angulación de 90-100º entre los muslos y las piernas. Los operadores de menor estatura encontrarán más cómodo sentarse con una angulación cercana a los 130º, que también es un rango aceptable como posición de trabajo (figs. 12-4 y 12-5).[6] Fisiológicamente resulta conveniente alternar a lo largo de una jornada de trabajo posiciones sedentes con otras de pie, con la condición de que en cualquiera de ellas se eviten posiciones forzadas o rígidas, o torsiones óseas o musculares exageradas.

El odontólogo sentado puede elegir cuatro posiciones básicas y una para casos especiales:

A. Posición de hora 8-9 (adelante, derecha)
B. Posición de hora 11 (atrás, derecha)
C. Posición de hora 12 (detrás de la cabeza)
D. Posición de hora 1 (atrás, izquierda)
E. Posición de hora 3-4 (adelante, izquierda) para casos especiales

Posición de hora 8-9

El odontólogo puede estar ligeramente por delante del paciente o a un costado de éste. En esta posición tiene visión directa de la mayor parte de los dientes superiores e inferiores en sus caras oclusales.

Girando la cabeza a derecha o izquierda se obtiene una visión directa de las caras labiales (o linguales) de los premolares y los molares.

En hiperextensión de la cabeza del paciente se obtiene una visión directa de las caras oclusales de los premolares y los molares.

Fig. 12-3. Posición de trabajo del paciente, el odontólogo y el asistente. En este caso, el odontólogo trabaja en el maxilar superior con visión indirecta (gentileza del doctor Hernán Sánchez del Roscio).

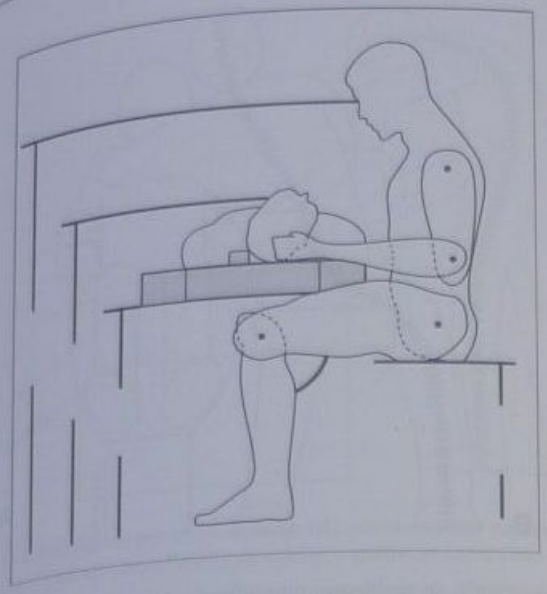

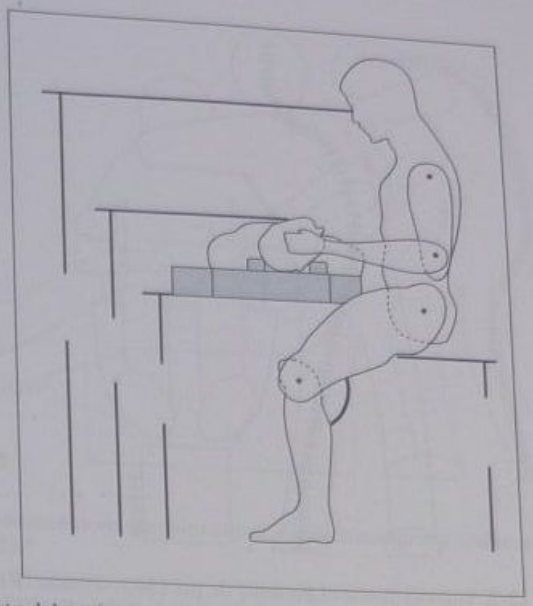

ig. 12-4 y 12-5. Posiciones de trabajo aceptables del odontólogo sentado, respecto del paciente, para trabajar en hora 9 (adaptado de Kimmel y alker, 1972).

osición de hora 11

Se obtiene visibilidad de las caras linguales de los incivos y los caninos inferiores por visión directa y de los cisivos y los caninos superiores por visión indirecta. Es posición permite trabajar en las caras labial y oclusal de s molares inferiores izquierdos por visión directa, con clinación de la cabeza del paciente hacia la derecha. En dos los dientes superiores se trabaja con visión indirec, en la cara labial de los incisivos y los caninos superios, se trabaja por visión directa.

osición de hora 12

El odontólogo se ubica detrás de la cabeza del paiente. Se utiliza para las mismas maniobras de hora 11 ig. 12-6.) En el momento actual ésta es una posición umamente recomendable porque facilita el acceso a las emiarcadas derechas o izquierdas del paciente y el darrollo de acciones utilizando tanto la mano derecha co o la izquierda. Esto último evita el riesgo de hiperexnsiones forzadas de la muñeca y previene así la aparión del *síndrome del túnel carpiano*.

La posición de hora 12 es uno de los fundamentos de técnica de Beach que se describirá en la parte II del resente capítulo.

osición de hora 1

Posibilita una buena visibilidad de los incisivos y los anos derechos en su cara lingual y también de la cara bial y oclusal de los premolares y los molares inferios del lado derecho, inclinando la cabeza del paciente acia el lado izquierdo. Todos los dientes superiores tien visión indirecta. En la cara labial de los incisivos y s caninos superiores se trabaja con visión directa.

osición de hora 3-4

Esta posición es similar a la de hora 8-9 pero sirve pa odontólogos zurdos o para trabajos cuyo acceso habitual resulte difícil. No se debe dudar en reubicar al paciente y modificar la posición de la cabeza para lograr un buen acceso y una correcta visibilidad, ya que con la aparatología actual el tiempo de preparación cavitaria es muy breve y el paciente no llega a fatigarse aunque la posición de su cabeza no siga el eje principal del cuerpo. Las posiciones de hora 1 y de hora 3-4 las utilizan excepcionalmente los odontólogos diestros y a menudo, los zurdos.

Técnica de visión indirecta

Cuando se domina la aparatología y el instrumental y se tiene seguridad en la ejecución de los distintos tiem-

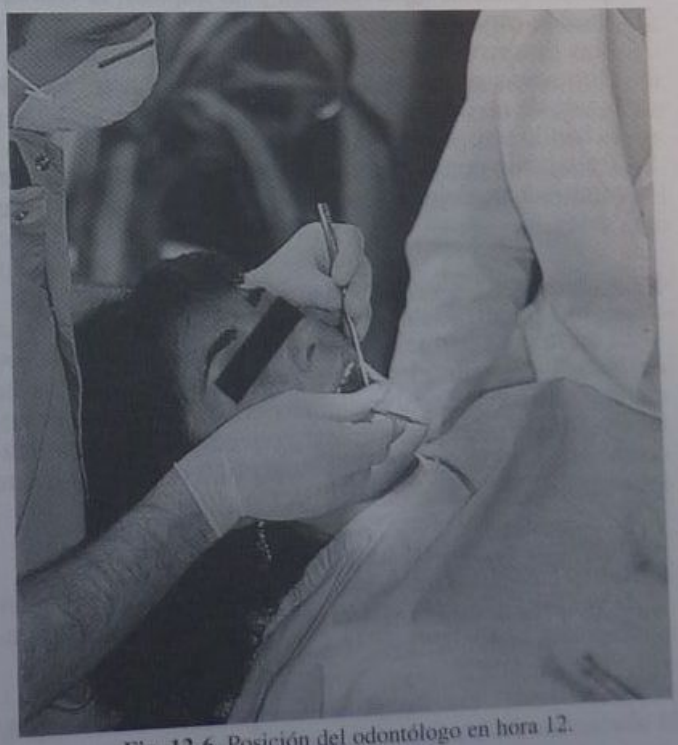

Fig. 12-6. Posición del odontólogo en hora 12.

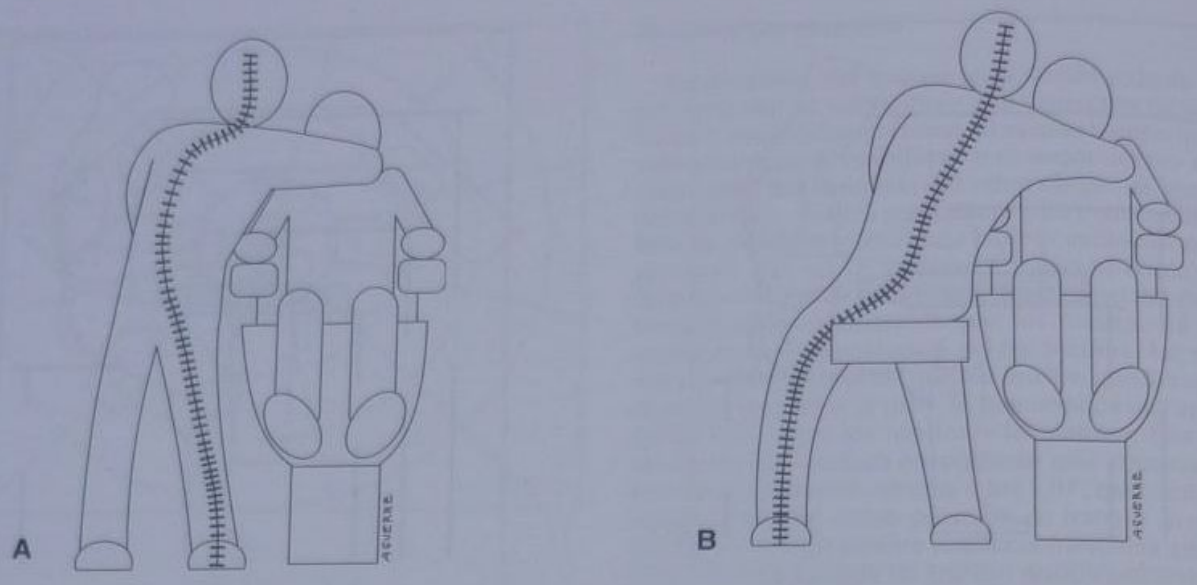

Fig. 12-7. Trabajar frente al paciente de pie (**A**) o sentado (**B**) predispone a la aparición de problemas musculares o esqueléticos y disminuye la motricidad fina de manos y dedos (adaptado de Schön F, 1972).[4]

pos operatorios, se puede trabajar con visión indirecta, es decir, viendo el diente y la cavidad por medio del espejo bucal. Éste debe ser plano, sin manchas ni rayas, y tiene que ser calentado a la temperatura intrabucal, para lo cual basta sumergirlo en una solución antiséptica tibia o mantenerlo 30 segundos en contacto con la cara interna del carrillo del paciente hasta que adquiera la temperatura adecuada.

La posición de los dedos será firme y segura y se debe pensar bien cada paso antes de actuar. Cuando se trabaja con refrigeración acuosa, la luna del espejo se ensucia y se empaña muy rápido, lo que reduce la visibilidad.

Esto puede solucionarse de diferentes modos.

1. Mojando con frecuencia el espejo en una solución detergente o jabonosa, ligeramente calentada a 37ºC, para que las gotas de agua resbalen y no impidan la visión.
2. Usando espejos giratorios que mediante fuerza centrífuga desprendan las gotas de agua y los detritos.
3. Dirigiendo un rocío acuoso sobre el espejo, con la ayuda de un asistente.
4. Echando aire sobre el espejo.
5. Trabajando con refrigeración por aire, cuando se opera en zonas alejadas de la pulpa y por períodos muy cortos.

Posición del asistente

El asistente se ubicará aproximadamente en posición de hora 3-4, según el tipo de equipamiento con que se cuente, sentado junto al paciente y con todo el instrumental y los materiales por emplear convenientemente ubicados al alcance de sus brazos; su postura debe ser tal que le permita:

1. visualizar el área de trabajo,
2. trabajar confortablemente, sin necesidad de extender de manera excesiva sus brazos o de inclinarse demasiado hacia adelante.

Para alcanzar estos objetivos su posición de trabajo y la ubicación del equipamiento son las siguientes.

A. La banqueta se coloca lo más próxima posible al sillón dental.
B. Las piernas del asistente están dirigidas hacia la cabeza del paciente, con las rodillas que lleguen casi hasta el respaldo del sillón.
C. La altura de la banqueta será de unos 10 a 15 cm más que la del odontólogo para contar con una visión panorámica mayor.
D. El mueble rodante o la superficie auxiliar que contenga el instrumental deberá estar lo suficientemente cerca de él como para que pueda alcanzarlo sin estirarse y a una altura ligeramente inferior a la de sus codos, cuando sus brazos estén flexionados en ángulo recto. Un asistente mal ubicado no cumple ninguna función útil.

TRASTORNOS MUSCULARES Y ESQUELÉTICOS POR MALAS POSICIONES DE TRABAJO

Las manos son los instrumentos más preciados de los odontólogos. Por ello resultará de interés conocer ciertas patologías ocupacionales que requerirán atención. Se ha comprobado que cierto número de afecciones y trastornos de los músculos y del esqueleto provienen en ocasiones de la adopción de malas posiciones de trabajo (figs. 12-7 y 12-8), posiciones forzadas de las muñecas y estrés. Estas situaciones pueden afectar tanto a los profesionales como a los asistentes dentales.

Estas patologías, no muy conocidas en la profesión, abarcan los llamados *trastornos acumulativos por sobrecarga* (Kangasmiemi).* Tienen un origen ocupacional y su punto de partida son malas posturas, métodos incorrectos de trabajo e instrumental inadecuado. Los odontólogos que realizan una instrumentación deficiente ejercen una fuerza constante y excesiva con movimientos de pinza en los dedos combinados con movimientos extremos

* Los autores agradecen y destacan los aportes realizados en esta área por el doctor Pekka Kangasmiemi (Finlandia).

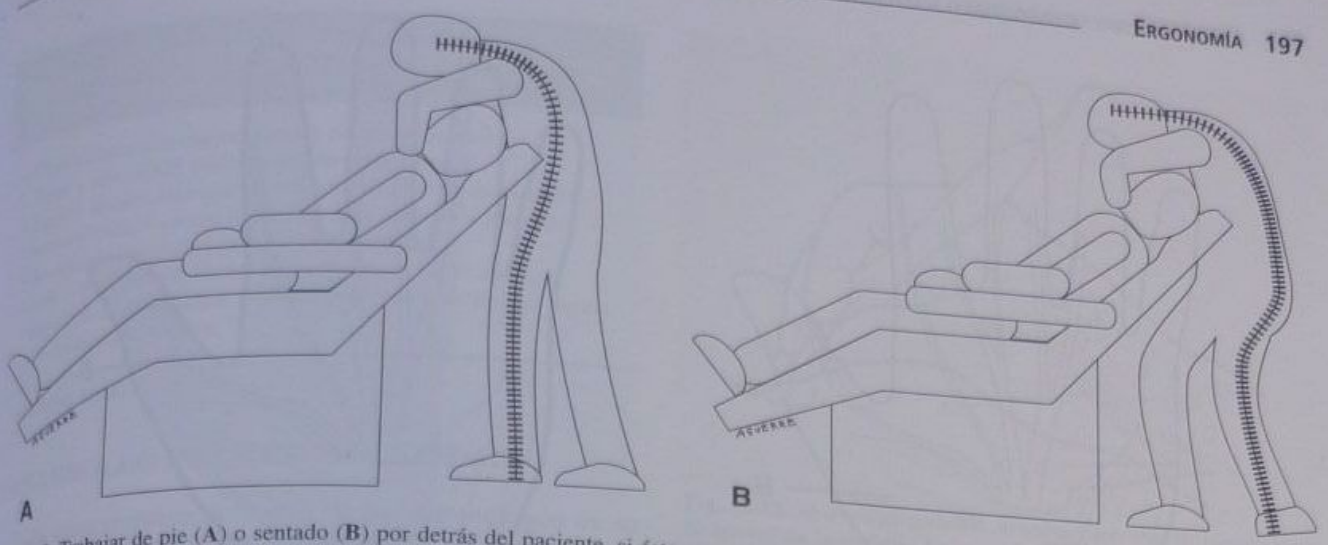

Fig. 12-8. Trabajar de pie (**A**) o sentado (**B**) por detrás del paciente, si éste no se encuentra en decúbito dorsal, también conduce a posiciones incorrectas de trabajo: hiperflexión de cuello y muñecas (adaptado de Schön F, 1972).[4]

de la muñeca (figs. 12-9 A y B). Investigaciones realizadas por higienistas dentales[7] revelaron la existencia de alrededor de un 6% de casos de *síndrome del túnel carpiano* (STC), el estado terminal más severo de los trastornos acumulativos por sobrecarga. La incidencia de esta lesión en la población en general es del 2,7%, lo que destaca el carácter ocupacional en su etiología.[8]

Ylipaa y col.,[9] realizaron una encuesta a través de formularios sobre problemas musculares en los brazos, las manos y otras partes del cuerpo en asistentes dentales; encontraron que las molestias mioesqueléticas aumentaban en forma significativa en varias partes del cuerpo, con la edad y los años de profesión, en la parte baja del brazo derecho y los dos hombros. Bramson y col.[10] evaluaron los riesgos del trabajo en un consultorio dental y destacan que el promedio de desviación postural de la muñeca al trabajar no se encuentra, para ellos, en la categoría de máximo riesgo.

Otros estudios profundizaron sobre las características del síndrome del túnel carpiano.[11,12,13]

El túnel carpiano está formado por el arco cóncavo de los huesos carpianos de la muñeca y el ligamento trasverso anular del carpo; en él se alojan el nervio mediano, tendones flexores y vasos sanguíneos (fig. 12-10).

Cuando la muñeca se flexiona o desvía hacia el cúbito, el volumen del túnel disminuye y aumenta la presión interna. Los tendones, al estar comprimidos, presionan el nervio y provocan isquemia; la repetición continua resulta en inflamación y daño. Desde el punto de vista clínico, esto se asocia con alteraciones sensitivas, motoras y funcionales: dolor, hinchazón y rigidez en la muñeca, y dolores irradiados en el brazo hasta el codo (figs. 12-11 y 12-12). Los primeros síntomas aparecen en forma gradual, en un período que puede abarcar uno o dos años; la afección comienza con parestesias a nivel de los pulpejos, dolor y adormecimiento de los dedos. Posteriormente, si la situación continua, de dos a ocho años aparece el debilitamiento de la fuerza de pinza y atrofia de los músculos de las manos, con la consiguiente incapacidad para asir los instrumentos.

Otra patología conexa es la tenosinovitis de De Quervain,[14] que afecta el abductor largo y el extensor corto del pulgar, debilitándolos. Esto va acompañado de dolores punzantes en los dedos irradiados hacia la muñeca en los momentos de trabajo.

El daño producido por el síndrome del túnel carpiano puede prevenirse con una correcta observancia de posiciones de trabajo adecuadas, el uso de instrumental ergonómicamente diseñado y el ***desarrollo de destrezas con ambas manos*** al trabajar. Esto último es de gran importancia para disminuir o eliminar completamente la sobrecarga de la muñeca cuando se trabaja en posiciones de flexiones extremas. Volveremos sobre el tema de la bimanualidad más adelante, en este capítulo.

El tratamiento consiste en inmovilización de la muñeca, inyecciones de hidrocortisona y, en casos extremos, cirugía según el grado de compromiso de la lesión.

Factores desencadenantes y prevención del síndrome del túnel carpiano

Se recomienda que, al trabajar, los instrumentos se tomen sólo con la fuerza requerida para que no se muevan o resbalen, evitando presiones excesivas, aun por períodos cortos (cuadro 12-1). La fuerza constante de los dedos durante el movimiento de pinza y los movimientos de flexión extremos de la muñeca simultáneamente pueden desencadenar el inicio del síndrome del túnel carpiano, incluso hasta en una tarea breve como un examen dentario.

Muchos operadores incurren en el error de asir fuertemente el instrumento de manera constante. El resulta-

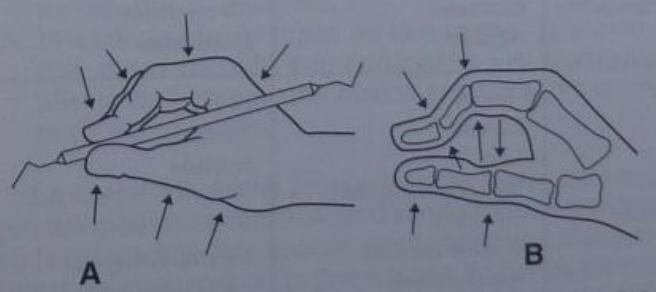

Fig. 12-9. A. Fuerza constante con movimiento de pinza de los dedos. **B.** Ídem exhibiendo la posición de los huesos de la mano.

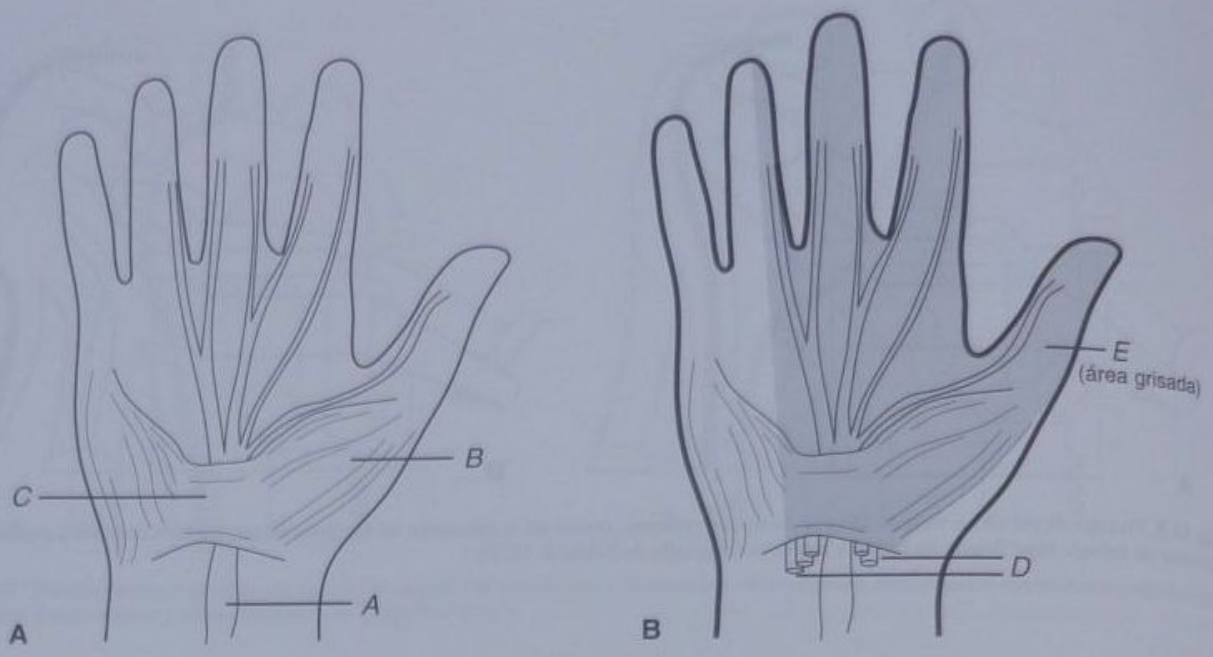

Fig. 12-10. A. Vista de la palma de la mano. *A:* nervio mediano, *B:* músculos tenarios, *C:* ligamento transverso anular del carpo. **B.** Ídem con el agregado de *D:* tendones flexores, *E:* zona de inervación del nervio mediano.

do es la fatiga innecesaria y un incorrecto control de las manos.

Movimientos extremos de la muñeca

Contrariamente a lo sostenido por Bransom, estos movimientos constituyen un factor de riesgo para el desarrollo del síndrome del túnel carpiano. El movimiento de los tendones que quedan comprimidos durante los movimientos extremos de la muñeca puede presionar el nervio mediano y dañarlo, con las consecuencias mencionadas. Algunas veces basta tan solo unos pocos minutos de hiperflexion a más de 60º para desencadenar dolor.

En el cuadro 12-2 se enumeran diversos recursos para prevenir el síndrome del túnel carpiano. Entre ellos, se recomienda tomar y sostener los instrumentos muy suavemente, apretar la toma sólo cuando sea necesario realizar un movimiento activo y liberarla apenas se lo finalice para relajar los músculos. No utilizar posiciones extremas de las muñecas y rotar el brazo alrededor del fulcro, tomando como apoyo la superficie del instrumento, de modo de evitar el exceso de trabajo digital y el ***quiebre excesivo de la muñeca en dirección cubital.***

El tratamiento consiste en inmovilizacion de la muñeca, inyecciones de hidrocortisona y, en casos extremos, cirugía, según el grado de compromiso de la lesión.

Cuadro 12-1. *Instrumentos ergonómicos versus no ergonómicos*

	Ergonómicos	*No ergonómicos*
Parte activa	Balanceados Centradas Afiladas	No balanceados No centradas Desafiladas
Mango	Grueso Liviano Liso Bañado en silicona Sin ruido Sección redonda Antideslizante Codificado por colores	Fino Pesado Estriado Sección hexagonal u octogonal Resbaloso

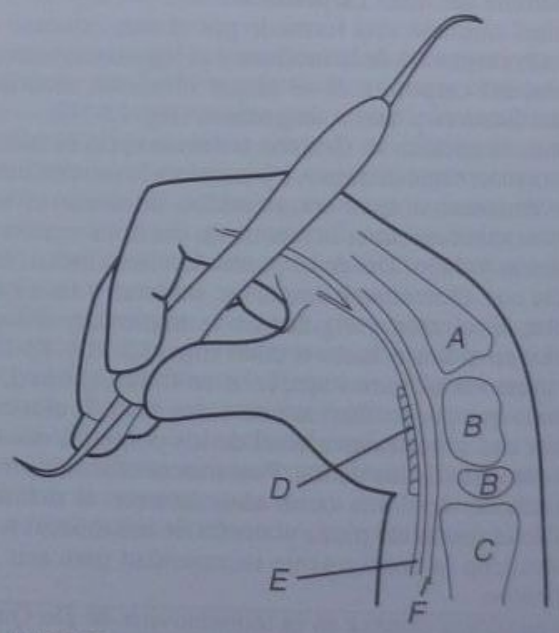

Fig. 12-11. Muñeca flexionada incorrectamente, posición que produce disminución del volumen del túnel (véanse referencias en fig. 12-12).

Cuadro 12-2. *Maniobras para prevenir el síndrome del túnel carpiano*

- Elija instrumentos ergonómicos y de buena calidad
- Tome y sostenga el instrumento muy suavemente
- Apriete la toma sólo cuando necesite realizar un movimiento activo y libérela apenas lo finalice para relajar los músculos
- No utilice posiciones extremas de la muñeca
- Rote el brazo alrededor del fulcro tomando como apoyo la superficie a instrumentar y evitando el exceso de trabajo digital o el quiebre de muñeca

DESARROLLO DE LA BIMANUALIDAD

Una característica distintiva de los odontólogos es su habilidad para desarrollar destrezas perceptivas y motoras digitales muy finas, la capacidad de utilizar ambas manos simultáneamente para completar una tarea y la de coordinar espacialmente la acción de ojos, manos y pies al realizar los tratamientos.

Las tareas que requieren coordinación bimanual constituyen una compleja área de estudio en la que confluyen neurólogos, fisiólogos y psicólogos. Cuando se incorpora el aporte de la informática para el estudio de situaciones virtuales, se entra en el vasto universo de lo ***háptico,*** donde se busca a través de la generación de percepciones táctiles y cinemáticas unir el mundo virtual con el sensorial (realidad virtual, telecirugías, robótica).

PREDOMINIO DE LA LATERALIDAD

Tradicionalmente, el concepto de lateralidad se aplica para definir el predominio de una parte del cuerpo sobre otra.

En los seres humanos esta lateralidad puede ser *diestra* o *siniestra* y depende de complejas interacciones corticales, interhemisféricas, cerebelosas y medulares. En los años de la infancia la lateralidad no está definida y el niño suele desarrollar con ambas manos la misma habilidad (bimanualidad simétrica). A partir del comienzo de la escolaridad se sabe si el niño será diestro o zurdo. Cuando opta por la mano de la escritura es cuando se considera su lateralidad como definida.

Actualmente, y sobre la base de las investigaciones de Guiard,* el concepto de lateralidad se ha flexibilizado en cuanto a la dominancia de la lateralidad y ha abierto paso al concepto de *especialización* de la lateralidad, sea por preferencia o por una mayor aptitud para la motricidad fina de una u otra mano.

Hay muchas tareas en las que el comportamiento humano es bimanual, sea éste simétrico o asimétrico: se puede apreciar al tipear sobre el teclado de una computadora, ejecutar un instrumento musical (piano, guitarra), en la práctica de deportes y en innumerables tareas del hogar. La especialización del papel de las manos adquiere mayor relevancia cuanto más precisa es la tarea a realizar. Habrá una mano preferida, más hábil, que es la que llevará a cabo la tarea principal, y una mano menos hábil que interactuará cooperativamente con la otra. Esto no implica que el aporte bimanual sea ineficaz para tareas que requieran manipulación asimétrica, sino que más bien acota el tipo de tareas que realizará la mano no dominante hacia acciones de motricidad gruesa.[15]

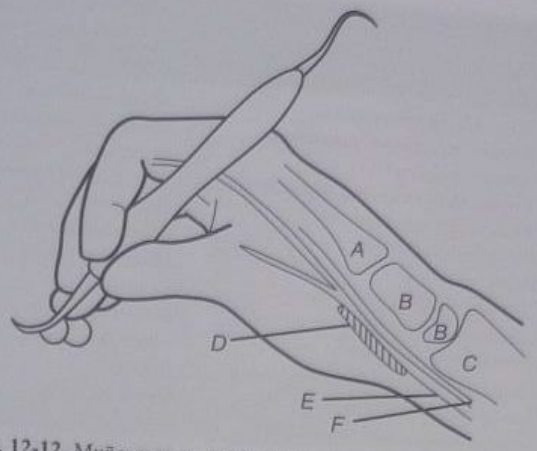

Fig. 12-12. Muñeca en posición de trabajo correcta. *A:* metacarpiano, *B:* huesos de la muñeca, *C:* radio, *D:* ligamento transverso anular del carpo, *E:* nervio mediano y *F:* tendones flexores.

Modelo cinemático de Guiard

Una forma de aproximarse al estudio del trabajo de las manos es a través del modelo cinemático de Guiard.[16] Este modelo describe el funcionamiento *encadenado* de las actividades motoras: por ejemplo, el que involucra hombro-codo-muñecas-dedos constituye la cadena cinemática que representa al brazo. Cada eslabón tiene su segmento proximal central y su segmento distal, que es el efector. Así, para el antebrazo, el codo es su elemento proximal y la mano, el distal.

El modelo de Guiard postula que la mano derecha y la izquierda constituyen cadenas cinemáticas funcionales que operan continuamente sobre la base de los tres siguientes principios:

1. Referencia derecha/izquierda: la mano más hábil realiza sus acciones en relación con el marco de referencia proporcionado por la mano menos hábil: cuando se pela una manzana, el individuo (diestro) maneja con esta mano el cuchillo mientras que con la otra sostiene la fruta.
2. Escalas asimétricas: los movimientos de la mano más hábil tienen un nivel de resolución de la motricidad fina superior al de la otra.
3. Precedencia de la mano no dominante: la acción de esta mano precede a la dominante: una posiciona o afirma el objeto, la otra realiza la tarea sobre el objeto (p. ej., al escribir).

La operatoria dental proporciona un interesante ejemplo del modelo cinemático de Guiard en funcionamiento: en la colocación del dique de goma existe una interaccion bimanual cooperativa; la preparación de cavidades constituye una tarea asimétrica que requiere la motricidad fina de la mano preferida; y operar una lámpara de fotocu-

* El doctor Yves Guiard es Director de Investigaciones del Laboratorio de Movimientos y Percepción, Facultad de Ciencias de la Vida, Universidad del Mediterráneo, Marsella.

Cuadro 12-3. *Tareas asimétricas cooperativas y acciones bimanuales*

1. Anestesia (inyección)	Mano dominante
2. Palpación o reparos anatómicos	Mano no dominante
3. Anestesia tópica	Bimanual
4. Colocación y retiro del dique de goma	Bimanual, cooperativa
5. Aislamiento relativo	Bimanual
6. Preparación cavitaria	Mano dominante
7. Bases	Mano dominante
8. Grabado ácido, hibridación	Bimanual
9. Lavado y secado	Bimanual
10. Obturación	Mano dominante
11. Obturaciones preventivas con resinas	Bimanual
12. Colocación de selladores	Bimanual
13. Accionar lámpara de fotocurado	Bimanual
14. Tallado, pulido	Mano dominante
15. Control de la oclusión	Bimanual

rado es una acción que puede lograrse con cualquiera de las manos (cuadro 12-3).

Denominamos *tareas asimétricas cooperativas* a las acciones bimanuales en las que la mano dominante ejecuta las tareas que requieren precisión y mayor complejidad y la mano no dominante participa y ayuda a completar la tarea.

Las acciones bimanuales son aquellas en las que, con adecuado entrenamiento y práctica, cualquiera de las manos del odontólogo puede cumplir con la tarea, con el objeto de optimizar las posiciones de trabajo y utilizar las más saludables.

Las investigaciones de Hinckley y col. (Departamentos de Ciencias de la Computación, Neurocirugía y Psicología, Universidad de Virginia) muestran que existen tareas sencillas que son intercambiables y realizables con cualquiera de las manos, y otras tareas asimétricas que sólo la mano dominante realizará con precisión. A medida que la tarea se vuelve más compleja aumenta la importancia de la especialización de las manos.

Este mismo equipo[15] desarrolló un modelo experimental en el que las manos izquierda y derecha debían completar una tarea fácil y otra difícil. La tarea consistió en operar una herramienta que cumpliera una acción sobre un objeto, intercambiándose luego el papel de las manos. Medidos los efectos en términos de precisión, rapidez y número de errores se encontró que para la tarea difícil la mano dominante tenía un desempeño muy superior a la no dominante, y que, al invertir el papel de las manos, la actuación era muy mala. Por otra parte, se comprobó que cuanto más sencilla era la tarea, había menos diferencias entre el desempeño de una y otra mano.

Acciones bimanuales cooperativas[17]

Los estudios citados[15,16,17] aplicados a la práctica de la operatoria dental dan basamento a la idea de expandir y ampliar las tareas bimanuales mediante la **capacitación** de la mano no dominante para efectuar tareas que habitualmente no desempeña. Si se considera la enorme capacidad del odontólogo para realizar tareas de gran complejidad con su mano preferida, puede inferirse cuánto mayor habrán de ser su desempeño y rendimiento si paulatinamente aumenta las acciones de su mano no dominante en el curso de su vida profesional. Asimismo, cuando se pueda ejecutar con la mano no dominante una tarea que, de hacerlo con la mano dominante exigiría una flexión extrema de la muñeca, su accionar tendría un efecto preventivo para evitar los trastornos acumulativos por sobrecarga ya descritos.

En conclusión, y en coincidiencia con Guiard,[17] tenemos que el estudio y la práctica del uso de las manos en la clínica odontológica nos lleva a destacar las siguientes observaciones.

- *La división jerárquica de las acciones*: la mano no dominante (la izquierda en los diestros) se hace cargo de los componentes iniciales de baja resolución (motricidad gruesa). Por ejemplo, el uso del espejo dental en la separación de los carrillos o la iluminación del campo. La mano derecha aportará el componente terminal de alta resolución de motricidad fina (uso de la turbina, tallado y pulido).
- *La interacción bimanual cooperativa*: es la participación coordinada y complementaria en la tarea de ambas manos.
- *La expansión de tareas de la mano no dominante*[18] para trabajar en mejores posiciones de trabajo y evitar flexiones extremas de la muñeca. El odontólogo deberá acercarse a esto en forma gradual a medida que perfeccione sus destrezas perceptivo-motoras.

La figura 12-13 B y C muestra algunos ejercicios simples para aumentar la destreza de la mano no dominante: mediante el uso de una silicona no adherente, abrir y cerrar la mano repetidas veces mejora la habilidad digital de los dedos.

La figura 12-14 A y B muestra cómo puede ensayarse sobre un maniquí la aplicación de bases o selladores para ejercitar la mano no dominante.

El cuadro 12-3 sugiere instancias en las que es posible ensayar la expansión de tareas de la mano no dominante para no incurrir en posiciones forzadas de hiperflexión de la muñeca, de importancia para prevenir lesiones del túnel carpiano.

Las acciones asimétricas cooperativas son tareas en las que la mano dominante ejecuta las que requieren precisión y la mano no dominante participa y ayuda a completar la tarea.

Las acciones bimanuales son las que, con adecuado entrenamiento y práctica, cualquiera de las manos del odontólogo puede llevar a cabo. Se busca así optimizar las posiciones de trabajo y emplear las más saludables.

POSICIONES DE LOS DEDOS[19]

La colocación correcta de los dedos, tanto en la prensión del instrumento que se lleva a la boca del paciente como en la búsqueda del punto de apoyo adecuado, es de importancia fundamental en operatoria dental.[20-21-22]

Un odontólogo que no domine este aspecto de la instrumentación cavitaria tendrá muchas dificultades no exentas de peligros durante el desarrollo de los tiempos operatorios.

Toma de lapicera

En su forma clásica, esta manera de tomar un instrumento es al mismo tiempo suave y delicada, pero firme. Se la puede dividir en toma leve y toma fuerte, según la tensión muscular que requiera.

A



B

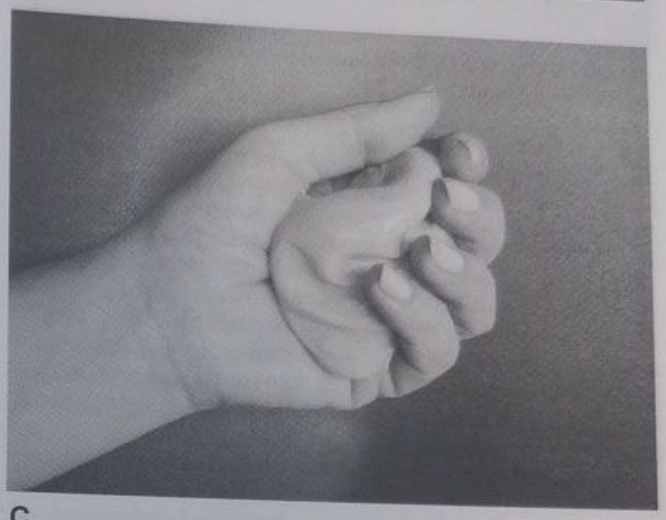

C

Fig. 12-13. A. Masilla de silicona no adherente para ejercitar los dedos. **B** y **C.** Ejercicios para desarrollar fortaleza digital en la mano menos hábil, abriéndola y cerrándola sobre la masilla de silicona.

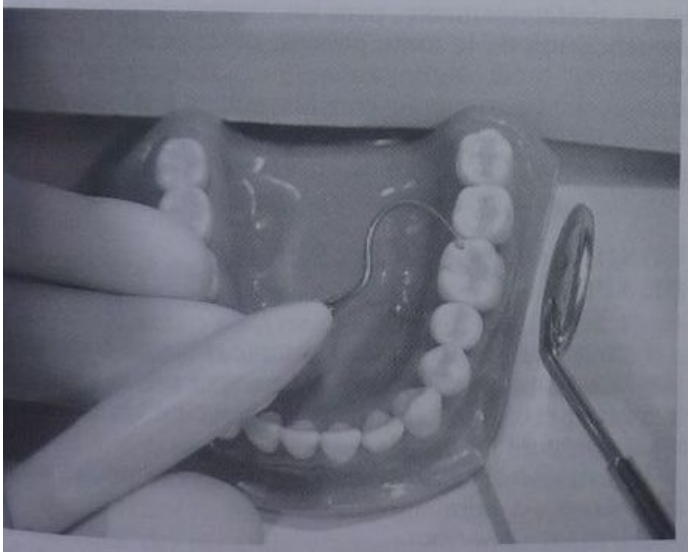

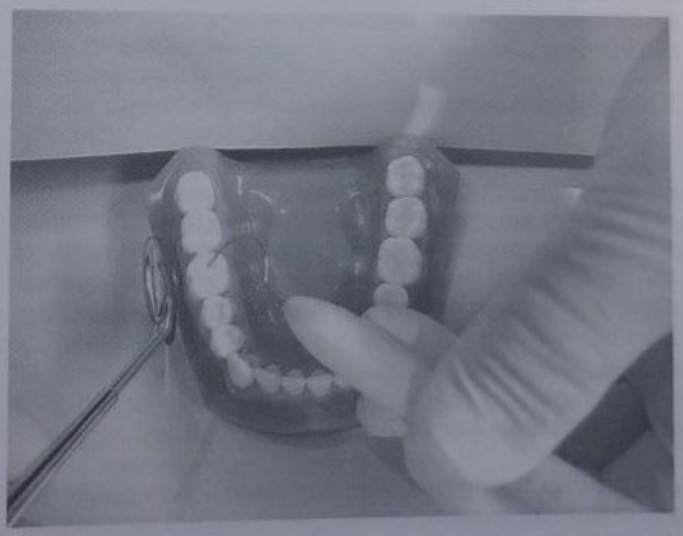

B

Fig. 12-14. Práctica de la bimanualidad sobre maniquí. Odontólogo diestro trabajando por detrás en posición de hora 12, cuadrantes inferiores. **A.** Odontólogo diestro. Aplicación de un sellador en cuadrante inferior izquierdo (el espejo en su mano izquierda, el instrumento aplicador en su mano derecha). El mismo odontólogo aplicando un sellador en cuadrante inferior derecho (espejo en su mano derecha, instrumento aplicador en la izquierda).

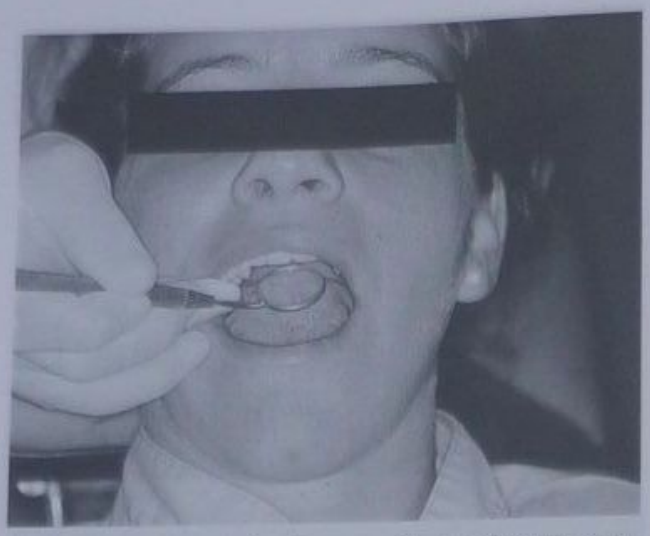

Fig. 12-15. Uso del espejo bucal para ver o iluminar. Toma leve de lapicera. Puntos de apoyo dentarios.

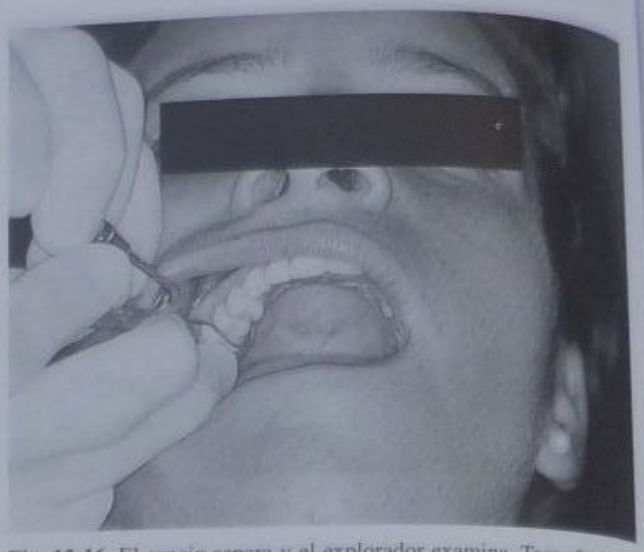

Fig. 12-16. El espejo separa y el explorador examina. Toma fuerte de lapicera para el espejo y toma leve para el explorador.

El pulpejo del dedo pulgar ligeramente recogido ejerce fuerza sobre el instrumento, que es resistido por los pulpejos o la parte lateral de los dedos índice y medio.

El mango del instrumento se apoya en el pliegue del músculo tendinoso que separa los dedos índice y pulgar o en la primera falange del dedo índice. Los dedos medio y anular buscan los puntos de apoyo, de manera individual o colectiva, según las condiciones bucales por tratar y el tamaño y el peso del instrumento.

Esta toma presenta numerosas variantes a causa de: 1) diferencias individuales en la longitud de los dedos, 2) tonicidad muscular, 3) destreza o habilidad individual, 4) ubicación de la cavidad, 5) puntos de apoyo existentes y 6) fuerza requerida para actuar.

Toma de lapicera modificada

El instrumento se toma cerca de su parte activa para poder deslizarlo hacia arriba y abajo, por ejemplo curetas de periodoncia, limas, etcétera.

Toma leve de lapicera

Se la utiliza para ejecutar maniobras delicadas o que no signifiquen riesgos para el paciente. Los dedos sostienen el instrumento con mínima tonicidad muscular. Ejemplos: el sostén del espejo para visión indirecta, el uso de un pincel para aplicar materiales plásticos o adhesivos y el manejo de turbinas a superalta velocidad (fig. 12-15).

Toma fuerte de lapicera

Se la utiliza para manejar instrumental cortante de mano, como hachuelas, cinceles para esmalte, etc., que requiera bastante fuerza en su accionar. Deberá tomarse el instrumento lo más cerca posible de su parte activa y buscar el punto de apoyo con el mismo dedo medio que está sosteniendo el instrumento, o el anular, para evitar que pierda el equilibrio o se desplace bruscamente al ceder el tejido dentario que se pretende cortar.

Gabel[23] dice que el instrumento funciona aquí como una palanca de tercera clase, pero prefiere que se deje el dedo medio como impulsor de la fuerza y que se busque el apoyo con el anular (fig. 12-16).

Toma palmar

Cuando se debe ejercer el máximo de fuerza, se recurre a la toma palmar, en la que el instrumento es sostenido contra la palma de la mano por los pulpejos de los cuatro dedos largos –índice, medio, anular y meñique–, mientras el pulgar queda libre para dirigir la punta activa del instrumento y buscar el punto de apoyo al mismo tiempo. Se trata de una toma de fuerza y deben adoptarse todas las precauciones posibles para evitar un deslizamiento brusco del instrumento que pueda lesionar los tejidos blandos.

Se usa más para el maxilar superior que para el inferior y, preferentemente, para los dientes anteriores. Una modificación de la toma palmar, descrita por Gabel, se denomina toma digitopalmar y es la que sostiene el mango del instrumento con los pulpejos de los cuatro dedos, mientras que la parte cortante es dirigida por el pulgar (fig. 12-17).

CONDICIONES DE LOS PUNTOS DE APOYO

Para que un instrumento cortante, manual o rotatorio, pueda actuar sobre el diente de manera eficaz y sin peligro para los tejidos blandos es imprescindible contar con un buen punto de apoyo.

Las condiciones de los puntos de apoyo son las que se enumeran a continuación.[19]

1. El punto de apoyo debe estar seco, desprovisto de humedad o saliva. No debe usarse un diente que se encuentre cubierto por el dique de goma, ya que no ofrecerá un apoyo firme.

2. Debe tratarse de un diente firme, sin movilidad, ubicado en la misma arcada dentaria.
3. Cuando se utiliza instrumental cortante manual, el punto de apoyo generalmente se encuentra en el *mismo* diente que se corta.
4. Cuando se utiliza un contraángulo a baja velocidad, el punto de apoyo debe hallarse *lo más cerca* posible del diente que se corta.
5. Cuando se empleen contraángulos a velocidad superalta, que requieran presiones de corte leves, el punto de apoyo podrá estar más alejado del diente que se corta.
6. En caso de necesidad puede usarse un diente de la arcada antagonista, pero prestando mucha atención a los movimientos mandibulares del paciente, que puede cerrar o abrir la boca y, por ende, modificar el brazo de palanca.
7. Si no hay otros dientes en la arcada, se deberá buscar un punto de apoyo óseo en el maxilar donde se está interviniendo.
8. Los puntos de apoyo sobre tejidos blandos o sobre la piel de la cara son muy lábiles y deben usarse sólo excepcionalmente, para sostén del espejo o maniobras auxiliares.
9. A falta de puntos de apoyo intrabucales una firme posición de los brazos bien pegados al cuerpo permite efectuar ciertas maniobras operatorias, si se toman las debidas precauciones.

Los dedos que brinden apoyo al instrumento serán los que el odontólogo domine mejor, según sus características individuales. El dedo medio o el anular son los más usados.

Algunas veces pueden emplearse dos dedos para conseguir apoyo.

En casos difíciles, los dedos de la otra mano, firmemente apoyados en dientes o hueso, pueden servir de apoyo a la mano activa.

En la toma palmar, el pulgar dirige el instrumento y le brinda apoyo.

PRENSIÓN DEL INSTRUMENTAL

La toma o prensión de los instrumentos en operatoria dental varía según se trate de:

A. instrumental de examen;
B. instrumental cortante de mano o rotatorio en velocidad convencional o mediana;
C. instrumental rotatorio en velocidad alta o superalta;
D. instrumental auxiliar, para obturaciones, etcétera.

Instrumental de examen

El espejo se usa para tres funciones principales: 1) iluminar el diente donde se va a trabajar, reflejando la luz, 2) reflejar el diente para observarlo por visión indirecta y 3) separar el carrillo, los labios o la lengua. Para las funciones 1 y 2, o sea iluminar y reflejar, el espejo se toma como una lapicera y se busca el punto de apoyo en dientes vecinos. Para la función 3 se debe vencer la resistencia muscular del paciente y a menudo no se logra apoyo dentario; el espejo es sostenido por la tensión muscular del antebrazo del odontólogo.

El explorador, la sonda y la pinza de algodón se usan con toma leve de lapicera y punto de apoyo preferentemente dentario, aunque puede ser muscular (figs. 12-18 y 12-19).

Fig. 12-17. Uso del cincel con toma palmar (toma de fuerza).

Instrumental cortante de mano o rotatorio (baja velocidad)

Requiere una toma fuerte de lapicera, que se sostenga el instrumento lo más cerca posible de la parte activa para aprovechar al máximo la fuerza digital, sin perder la delicadeza que exigen las maniobras operatorias (fig. 12-20).

Cuando se emplea la toma palmar o dígito palmar, se usa fundamentalmente la fuerza. Es conveniente guiar la parte activa del instrumento con uno o dos dedos de la otra mano.

Instrumental rotatorio (velocidad alta o superalta)

El odontólogo avezado puede utilizar los contraángulos y las turbinas que funcionan en velocidad alta o superalta con toma leve de lapicera para imprimir al corte las características de "pincelada" que requiere este tipo de instrumentación (figs. 12-21 y 12-22).

Los aspectos fundamentales de la digitación son los siguientes.

1. El instrumento cortante, las piezas de mano, el contraángulo, etc., deberán ser tomados con firmeza y se deberá buscar el mejor equilibrio, según la forma y el tamaño del instrumento.
2. Se presentará el instrumento junto a la boca en la posición en que debe actuar sobre el diente.
3. Se buscarán los puntos de apoyo sobre los dientes de la misma arcada dentaria y lo más cerca posible del diente que se va a tratar, según lo permita el tamaño del instrumento.
4. Se ensayará el movimiento por efectuar para el corte dentario, sin llegar a cortar todavía, para constatar que los puntos de apoyo son los adecuados, si permite la movilidad del instrumento y si éste no tenderá a deslizarse o escaparse.
5. Se procederá al corte dentario.

Fig. 12-18. Toma leve de la pinza para secar la superficie o aplicar medicamentos con una bolita de algodón. El espejo separa con toma fuerte.

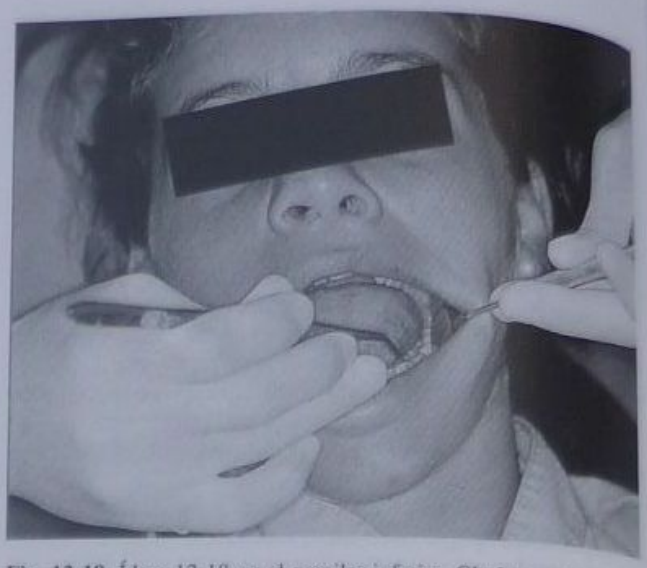

Fig. 12-19. Ídem 12-18 en el maxilar inferior. Obsérvense los puntos de apoyo firmes en ambos arcos dentarios.

Instrumental auxiliar, para obturaciones, etcétera

Para este tipo de instrumental, por lo general, se utiliza la toma de lapicera.

BANDEJAS CON INSTRUMENTAL PRESELECCIONADO

Ya hemos señalado al comienzo, cuando nos referimos a la técnica a cuatro manos, que los principios de simplificación del trabajo implican los siguientes puntos fundamentales para todo tratamiento.

A. Los pasos operatorios habrán sido cuidadosamente determinados y reducidos a un mínimo.
B. El instrumental para ese tratamiento también se seleccionará previamente, se esterilizará de acuerdo con las normas de bioseguridad actuales y posteriormente se lo reubicará junto al sillón.
C. La repetición de un mismo tratamiento se efectuará siempre de la misma forma.
D. El asistente permanecerá junto al sillón.
E. Para las situaciones de excepción, se aplicarán soluciones de excepción practicadas previamente (emergencias, urgencias).

Cuando estos conceptos se llevan continuamente a la práctica, el asistente dental ya sabe qué acción debe realizar y qué necesitará para cada práctica y, si bien habrá variaciones impuestas por alguna situación especial, la repetición continua y racional de los mismos procedimientos en distintos pacientes conducirá a un funcionamiento eficaz y ergonómico del equipo odontólogo-asistente.

El concepto central es que todos los instrumentos, los materiales y el equipo que se requerirán para un tratamiento estén listos antes de comenzar y situados dentro del alcance del odontólogo y del asistente una vez que éstos se encuentren ubicados en sus puestos de trabajo. El resultado consistirá en tratamientos realizados en forma directa, sin dilaciones ni imprecisiones; al disminuir los movimientos de clase IV, V y VI disminuye la fatiga y la tarea se vuelve más descansada y cómoda. La disposición del instrumental y el plan de lo que se hará debe ser tal que, una vez comenzado un tratamiento, ni el asistente ni el odontólogo deban interrumpirlo o levantarse de su puesto para buscar objetos olvidados.

Para establecer este concepto ha resultado de indudable utilidad la disposición del instrumental que se va a emplear en una bandeja, que el comercio dental proporciona en una variedad de tamaños y modelos. Ésta se coloca junto al sillón al comenzar y, una vez finalizado el procedimiento, se retira y se sustituye por otra ya lista para usar, con el consiguiente ahorro de tiempo.

La determinación del instrumental que llevará cada bandeja es decisión propia del profesional, según la técnica que haya elegido; a partir de esto se confeccionará

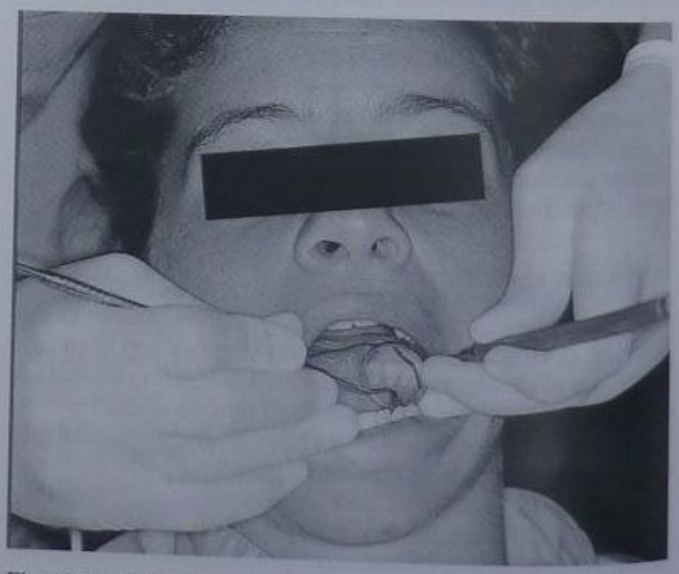

Fig. 12-20. Uso de la cucharita. El espejo separa y la cucharita es sostenida con toma fuerte de lapicera. Puntos de apoyo firmes en ambos arcos dentarios.

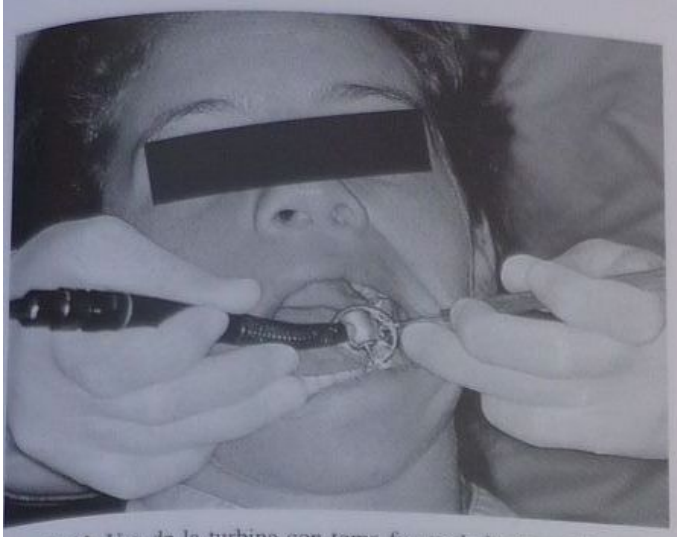

Fig. 12-21. Uso de la turbina con toma fuerte de lapicera. Puntos de apoyo dentarios. El espejo separa e ilumina.

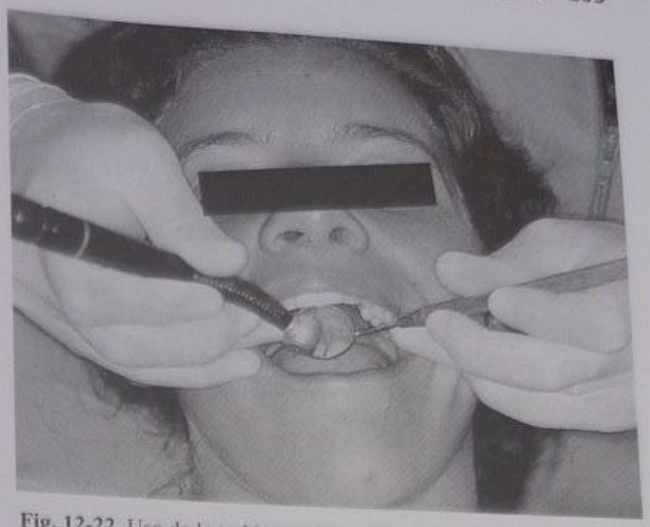

Fig. 12-22. Uso de la turbina en el maxilar superior. (Las figs. 12-15 a 12-22 son gentileza de los doctores Enrique Berjolis, Hernán Sánchez del Roscio y Alejandra Grondona.)

una lista que el asistente tendrá en su poder para la preparación anticipada de la bandeja. A continuación, se detallan algunos elementos a tener en cuenta para el manejo de la bandeja.

A. Colocar el instrumental de izquierda a derecha en el orden en que será empleado clínicamente.
B. Una vez usado un instrumento, colóqueselo de vuelta en la misma posición que ocupaba en la bandeja.
C. Después de terminar el tratamiento, la bandeja con su contenido completo se retira del área de trabajo, lo que permitirá que todo quede ordenado.
D. Al lavar y esterilizar nuevamente el instrumental se deben mantener todos los elementos de la misma bandeja juntos, de manera que ésta se encuentre lista para el próximo tratamiento similar.

MANIOBRAS BÁSICAS EN LA TÉCNICA A CUATRO MANOS[5]

En la técnica a cuatro manos existe una serie de procedimientos que se repiten continuamente en la mayoría de los casos. Por su frecuencia a través de distintos tratamientos resulta conveniente normatizarlos, pues en esto radica gran parte de la economía de tiempos y movimientos ya señalada.

Su cuidadosa aplicación y su ejecución reiterada conducen a una *optimización* de los principios ergonómicos enunciados en el comienzo de este capítulo.

A este grupo de procedimientos se lo denomina *maniobras básicas*, y son las siguientes.

Maniobra de examen
Maniobra para anestesia local
Maniobra de enjuague
Maniobra de aislamiento de campo
Maniobra de pasaje y devolución del instrumental
Maniobra de campo lavado

A continuación, describiremos detalladamente cada maniobra mencionada.

1. Maniobra de examen

Una vez que el paciente, el odontólogo y el asistente se encuentren ubicados en sus puestos, lo primero que efectúa el odontólogo es examinar, con el espejo, el explorador y la sonda periodontal las condiciones de las piezas por tratar. La optimización ergonómica de este procedimiento requiere que en la bandeja de instrumental el explorador ocupe el primer lugar, el espejo, el segundo, y la sonda periodontal, el tercero. Con el asistente ubicado en posición de hora 3 y la bandeja en hora 1, el mango del explorador apunta hacia el paciente; el mango del espejo, en cambio, se coloca en dirección opuesta. Esto permite que el asistente los tome de la bandeja simultáneamente con movimientos de clase I, el explorador con la mano izquierda y el espejo con la mano derecha. Lo mismo ocurre con la sonda periodontal. Al tomar los instrumentos, el asistente lo hace por su extremo, dejando la parte central del mango accesible al odontólogo, como se muestra más adelante en la figura 12-35.

Una vez que el asistente ha colocado los instrumentos en las manos del odontólogo, éste los lleva directamente a la boca del paciente con un movimiento de clase III. Finalmente, una vez completado el examen de la boca, el odontólogo deja los extremos de los mangos libres para que el asistente pueda retirarlos y reubicarlos en la bandeja. La indicación para que los retire consiste en una señal no verbal mediante la que el odontólogo, con un quiebre de sus muñecas, coloca los mangos del instrumento en dirección al asistente. Éste los tomará de la misma forma en que los entregó al principio: el explorador, con su mano izquierda y el espejo, con la derecha.

2. Maniobra para anestesia local

La secuencia de pasos para anestesiar es determinada por el profesional según la técnica que use. La siguiente secuencia de pasos, por ejemplo, describe una técnica en la que no se utiliza un antiséptico previo a la punción y se realiza preanestesia con un aerosol.



Fig. 12-23. Maniobra para la anestesia local. El asistente retira de la bandeja la jeringa preparada y lista para usar.

A. El asistente alcanza una gasa seca de 4 × 4 cm para secar la mucosa y sostener los tejidos blandos.
B. Luego alcanza el aerosol con cuidado para que el pico del frasco apunte en la dirección en que se aplicará para evitar su reacomodamiento por parte del profesional.
C. Se espera un minuto para que se produzca la preanestesia tópica.
D. El asistente retira la jeringa de la bandeja y la pone en la palma de la mano del odontólogo (figs. 12-23 y 12-24). Coloca el extremo del émbolo de la jeringa entre el pulgar y el índice de la mano derecha del odontólogo; éste, al sentir que se deposita la jeringa en su mano, la retira de la mano del asistente y la lleva a la boca del paciente. En este momento el asistente retiene en los dos últimos dedos de su mano el cubreaguja previamente aflojado (figs. 12-25 y 12-26).
E. Después de completada la inyección, el odontólogo devuelve firmemente la jeringa y la coloca sobre la palma extendida de la mano de su ayudante, con el émbolo dirigido hacia ella para evitar lesionarla (figs. 12-27 y 12-28).

3. Maniobra de enjuague

Esta maniobra, que se realiza para suprimir los habituales enjuagues de los pacientes que a menudo interrumpen los tratamientos, consiste en enjuagar la boca

Fig. 12-24. El asistente coloca el extremo del émbolo de la jeringa entre el pulgar y el índice de la mano derecha del odontólogo.

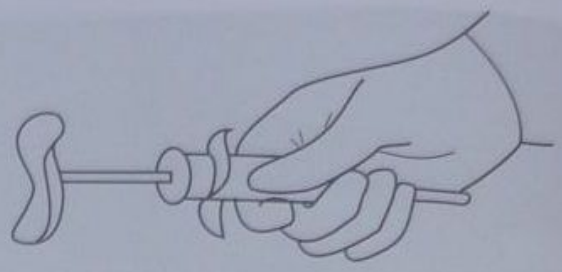

Fig. 12-25. Con esta toma el odontólogo recibe la jeringa lista para utilizar. El cubreagujas apenas se sostiene.

del paciente una vez completada la maniobra de anestesia. Para la mayor parte de los procedimientos operatorios no se requiere la utilización de la salivadera.

El asistente, o en algunos casos el odontólogo, enjuaga la boca del paciente; los líquidos se retiran mediante el uso del aspirador de alta velocidad.

También se usa el evacuador para mantener el campo operatorio despejado de líquidos, según se verá más adelante, durante los tratamientos. El evacuador de alta velocidad, componente importante de un equipo ergonómico, permite aspirar grandes volúmenes de líquidos con una alta capacidad de succión pero con poco efecto de vacío para no aspirar los tejidos blandos. No requiere que se halle sumergido en los líquidos, en contraste con el eyector, que elimina pequeños volúmenes más lentamente y debe estar sumergido en la boca. Sin embargo, existen situaciones clínicas en las que deberán emplearse ambos sistemas.

La boquilla del evacuador tiene un amplio bisel en la mayor parte de los equipos y de la colocación de ese bisel depende un mejor aprovechamiento de su acción.

Es conveniente destacar los siguientes cinco puntos que deben tenerse en cuenta para la ubicación de la boquilla.

A. Se la debe sostener con firmeza; el asistente, por lo general, lo hará con su mano derecha, por cuanto su mano izquierda maneja simultáneamente el intercambio de instrumentos y la jeringa de agua (fig. 12-29).
B. Otra buena forma de sostener es mantener la boquilla apoyada en la palma de la mano, con cuatro dedos por arriba y el pulgar por abajo, por cuanto los tubos plásticos que la conectan con el sistema de evacuación ejercen una importante presión sobre la mano. El pulgar apunta en dirección opuesta al extremo de la boquilla, como se muestra en la figura 12-30.

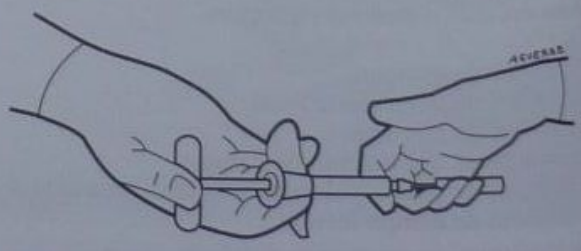

Fig. 12-26. El asistente coloca la jeringa en manos del profesional, cerrando los dedos sobre el cubreagujas para retenerlo.

Fig. 12-27. El odontólogo lleva la jeringa a la boca del paciente.

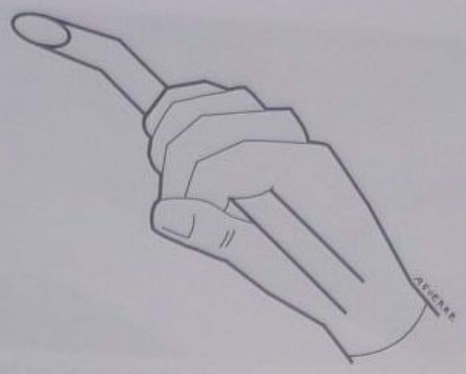

Fig. 12-29. Toma de la boquilla de aspiración.

C. Su extremo se coloca cerca del diente, paralelo al cuadrante que se va a tratar y al ras de la superficie oclusal, sin apoyarse en la encía.
D. Al colocarla en la boca, su forma puede utilizarse para estirar, separar o proteger los labios, las mejillas y la lengua.
E. El trabajo del instrumental rotatorio con refrigeración deberá comenzar después de que se haya ubicado la boquilla en la boca.

4. Maniobra de aislamiento de campo

El aislamiento absoluto del campo operatorio mediante el uso del dique de goma, cuyo empleo es cada vez más requerido como en el caso de la *odontología adhesiva*, es una maniobra que se presta para una racionalización y optimización de la técnica. Cuando se trabaja a cuatro manos, se sabe por anticipado cuáles serán las piezas o el cuadrante que se va a tratar. Por consiguiente, cuando el asistente prepare la bandeja para la sesión, presentará la goma ya colocada en su arco, perforada de acuerdo con las indicaciones del odontólogo, y con el clamp previamente seleccionado (fig. 12-31).

Cuando llega el momento de llevarlo a la boca, una vez anestesiado el paciente, el asistente le alcanza al odontólogo todo el conjunto con sus dos manos. El odontólogo, a su vez, lo recibe también con sus dos manos y lo lleva a la boca del paciente (figs. 12-32 y 12-33).

A continuación, el asistente alcanza un hilo dental para los espacios interdentarios y ayuda al odontólogo en el procedimiento.

El odontólogo toma el portaclamps y el resto de los elementos con la palma de su mano apuntando hacia abajo. El asistente coloca el portaclamps en la palma del odontólogo con un movimiento firme de abajo hacia arriba, con lo que se evitará la necesidad de cualquier cambio de orientación o de ubicación para llevarlo a la boca del paciente.

5. Maniobra de pasaje y devolución del instrumental

La transferencia de instrumentos del asistente al odontólogo y su retorno son maniobras que el asistente dental ejecuta con su *mano izquierda*, dejando la mano derecha libre para manejar el equipo de evacuación y la jeringa de aire, o para atender al paciente. Este proceso, así como los movimientos que se describirán a conti-

Fig. 12-28. Una vez completada la inyección, el odontólogo devuelve la jeringa al asistente.

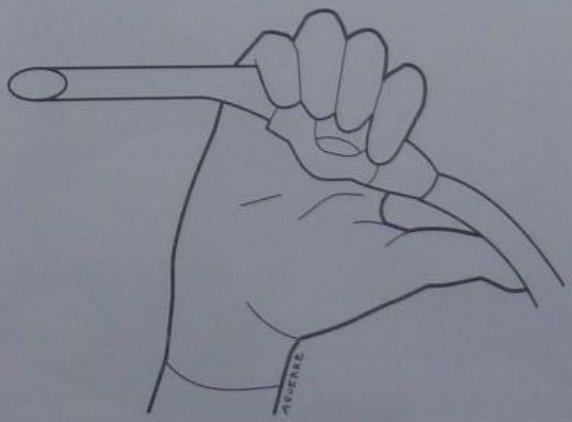

Fig. 12-30. Toma alternativa de la boquilla de aspiración, con el pulgar hacia atrás.

Fig. 12-31. El asistente perfora la goma dique de acuerdo con las indicaciones del odontólogo.

Fig. 12-33. El odontólogo recibe todo el conjunto con sus dos manos y lo lleva a la boca del paciente.

nuación, requieren un período previo de adiestramiento para que el pasaje del instrumental se realice en forma eficaz y segura. Si el paciente está acostado, el odontólogo en posición de hora 11 a 9 y el asistente en hora 3, el manejo del instrumental no deberá efectuarse por encima de la cara del paciente, sino en la llamada zona de transferencia, alejada de la cara y sobre el cuello del paciente.

Toma del instrumento

A. El instrumento se retira de la bandeja tomado por su tercio final más próximo al asistente.
B. Se toma ese extremo entre el pulgar y el índice izquierdos, que descansan sobre el dedo medio (*toma en lapicera*).
C. Para alcanzar el instrumento sobre la zona de transferencia el asistente vuelca la palma de su mano hacia arriba y lo ofrece al odontólogo (*toma en lapicera invertida*) (fig. 12-34).

Transferencia del instrumental

En el adiestramiento del personal auxiliar para estas maniobras conviene dividir su mano izquierda en dos unidades.[3] Una de ellas, compuesta por los dedos *índice, pulgar y medio*, es la que se empleará para dar instrumentos al odontólogo; la segunda, compuesta por los dedos *anular y meñique*, será la que recibirá el instrumento de vuelta del odontólogo (fig. 12-35 A). Los pasos a seguir para la transferencia son los siguientes:

a) se instruye al asistente para que coloque el instrumento que le dará al odontólogo al lado del que él sostiene en la mano y paralelo a éste; b) el asistente retira el instrumento que sostiene el odontólogo con sus últimos dos dedos (unidad receptora), de modo que quede firmemente apretado hacia la palma de la mano (fig. 12-35 B y C); c) el asistente coloca el nuevo instrumento en la mano del odontólogo, entre sus dedos, en la posición en la que será usado, o sea, con su extremo activo hacia el paciente y en dirección al diente en que se empleará esto con la intención de evitar su reacomodamiento; d) el instrumento usado se alista nuevamente para su empleo, moviéndolo con el pulgar sobre la palma de la mano abierta hacia arriba hasta llevarlo a la punta de los dedos (véase fig. 12-35 D), y e) el asistente sostiene entonces este instrumento nuevamente en posición de lapicera invertida y se prepara para realizar un nuevo intercambio extendiendo sus últimos dos dedos hacia el odontólogo (*posición de espera*) (fig. 12-35 E).

6. Maniobra de campo lavado

Esta maniobra, que está indicada para los casos en los que el odontólogo trabaja con visión indirecta, consiste en hacer que el asistente mantenga despejados y limpios el campo operatorio y el espejo dental mientras se reali-

Fig. 12-32. El asistente coloca el clamp en el portaclamps y se prepara para alcanzar todo el conjunto al odontólogo.

Fig. 12-34. Toma del instrumento en forma de lapicera invertida por parte del asistente hacia el odontólogo

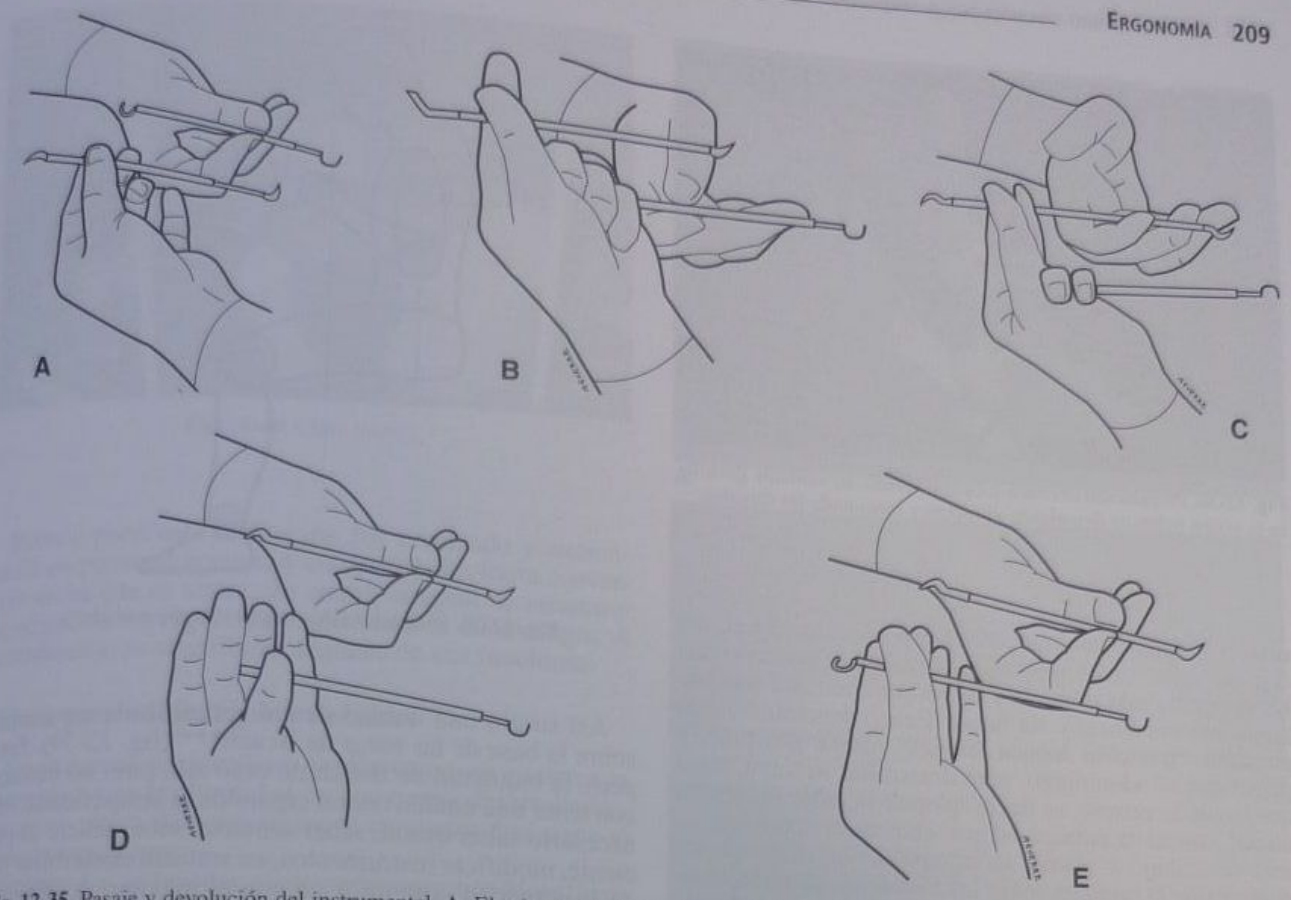

Fig. 12-35. Pasaje y devolución del instrumental. **A.** El asistente sostiene entre los dedos pulgar, índice y medio el instrumento que dará al odontólogo. **B.** Extiende sus dedos anular y meñique para recibir el instrumental de cambio. **C.** Una vez recibido, cierra estos dedos para sostenerlo mientras entrega el primer instrumento. **D.** Con la palma de la mano vuelta hacia arriba hace deslizar el instrumento recibido por el odontólogo, moviéndolo con el pulgar hacia la punta de los dedos. **E.** El instrumento se ubica en posición de espera, listo para ser usado nuevamente si fuera necesario.

za la preparación cavitaria o la limpieza de la cavidad bajo refrigeración acuosa. El asistente maneja con su mano izquierda una jeringa triple con la que echa alternadamente agua para limpiar el espejo que sostiene el odontólogo, y luego, aire para secarlo.

El odontólogo en ningún momento cambia la posición de sus manos o deja de operar en el transcurso de este procedimiento.

El aspirador de alta potencia, sostenido por la mano derecha del asistente, se coloca lo más cerca posible de los dientes tratados para aspirar los residuos dentarios y el agua de la turbina.

Cuando el odontólogo detenga la marcha de la turbina, el asistente utilizará esa pausa para lavar y aspirar el campo operatorio (fig. 12-36).

SEGUNDA PARTE

LA FILOSOFÍA DE BEACH SOBRE ERGONOMÍA[24]

El doctor Daryl Beach es un odontólogo estadounidense radicado en Japón que ha contribuido con aportes trascendentes y ha abierto nuevos horizontes respecto de los procedimientos modernos, los métodos de trabajo y el equipo al campo de la ergonomía aplicada a la odontología.

El autor (JBM) conoció y recibió directamente del doctor Beach sus enseñanzas y sus nuevas ideas sobre este campo en su Instituto de Eficiencia Humana (Human Performance Institute [HPI]), ubicado en la ciudad balnearia de Atami, Japón, a una hora de Tokio (fig. 12-37).

Este instituto desempeña varias funciones importantes: dictado de cursos de entrenamiento para odontólogos en técnicas de trabajo modernas, cursos de capacitación para docentes en simuladores y clínicas para la enseñanza de técnicas ergonómicas, desarrollo de nuevos equipos e instrumentos con criterio ergonómico, enseñanza del Sistema Numeral Codificado, universal, para la enseñanza, la anotación y el registro de todos los actos odontológicos, y práctica intensa de la odontología integral en una clínica que atiende a los habitantes de Atami (población de 150.000 habitantes).

El doctor Beach, imbuido de la necesidad de optimizar el trabajo y con ideas nuevas sobre ergonomía aplicada a la odontología, desarrolló una nueva metodología de trabajo que está basada en el empleo de una unidad dental simplificada.

Para llegar a esto, comenzó estudiando las posiciones de trabajo humanas en diversas actividades: escritores, pintores, arquitectos, empleados de oficina y tejedoras, entre

Fig. 12-36. Preparación cavitaria a campo lavado. El asistente garantiza la visión indirecta despejando el espejo y evacuando los líquidos.

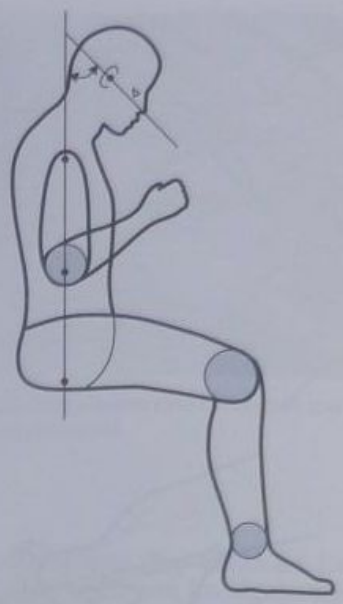

Fig. 12-38. Posición básica inicial ("home position").

otras. Comprobó que en el desempeño de estas tareas, tan diversas entre sí, las personas adoptaban la posición que les resultaba más cómoda y le permitía trabajar muchas horas con eficiencia y sin fatiga. Beach denominó a esta posición **"posición básica inicial"** (*home position*) y pensó que el odontólogo, para desarrollar su tarea, tenía que hacer lo mismo, es decir, adoptar la posición básica inicial, ubicar la cabeza del paciente en el centro de su área de trabajo y poseer un equipo dental diseñado de manera que le brindara todos los elementos de trabajo sin moverse de esa posición (fig. 12-38). Sobre la base de este concepto, personalmente diseñó y ensayó varios prototipos, hasta que encontró un sillón, una unidad dental y una mesada que le permitieran alcanzar sus objetivos.

Sus ideas eran radicalmente opuestas a los conceptos que tenían los diseñadores y los fabricantes de equipos dentales de los Estados Unidos y, si bien lo escucharon con interés, no quisieron arriesgar capital y tiempo en una idea totalmente nueva. Descorazonado, Beach resolvió emigrar y eligió Japón, país que estaba realizando un tremendo esfuerzo de reconstrucción después de la Segunda Guerra Mundial. Una vez allí, volvió a recorrer las fábricas y finalmente alguien lo escuchó, tuvo fe en él y apoyó sus proyectos, el señor Fukuo Morita.**

** Presidente de la empresa J. Morita Corp. de Osaka, Japón.

Así surgió una unidad dental simplificada construida sobre la base de las ideas de Beach*** (fig. 12-39). Empero, la inquietud de Beach no cesó allí, pues no bastaba con tener una unidad dental ergonómica simplificada; era necesario saber usarla, saber sentarse, saber ubicar al paciente, modificar instrumentos, en síntesis, desarrollar toda la actividad odontológica con el máximo de eficiencia, sin fatiga y en un ambiente placentero que optimizara el ejercicio profesional.

Entonces Beach concibió la idea del Instituto para el Mejoramiento de la Eficiencia Humana (Human Performance Institute). Primero fue una simple sala, donde comenzaron a dictarse cursos de capacitación. Luego, con el correr del tiempo, se convirtió en el Instituto al cual han concurrido, a lo largo de los años, colegas y profesores que se han dedicado a la ergonomía odontológica en los principales países del mundo.

*** Director de Human Performance Institute de Atami, Japón; mantiene relaciones amistosas con la empresa J. Morita Corp. y con muchas otras empresas, universidades y clínicas de todo el mundo que han adoptado sus diseños y técnicas de trabajo, y con la Organización Mundial de la Salud.

Fig. 12-37. Instituto Beach en Japón. Doctor Watanabe (instructor) y doctor Daryl Beach (director) de pie; doctor Julio Barrancos Mooney y señora Graciela Aguerre de Barrancos, sentados.

Fig. 12-39. Unidad dental simplificada.

Fig. 12-40. Clase teórica.

Poco a poco esta institución fue creciendo y aumen-
ando en personal docente y en actividades hasta conver-
irse en lo que es ahora, un centro integral de estudio y
capacitación en ergonomía aplicada a la odontología. A
ontinuación se describirán algunas de sus funciones.

Cursos para odontólogos y docentes

Estos cursos son similares y sólo varían en cuanto a la
ntensidad y la profundidad de los temas desarrollados.
n curso típico de ocho sesiones en cuatro días tiene el
guiente esquema:

Primer día: se brindan clases teóricas sobre filosofía de
abajo a cuatro manos y ergonomía aplicable a la odon-
ología (fig. 12-40).

Fig. 12-41. Simulador.

A

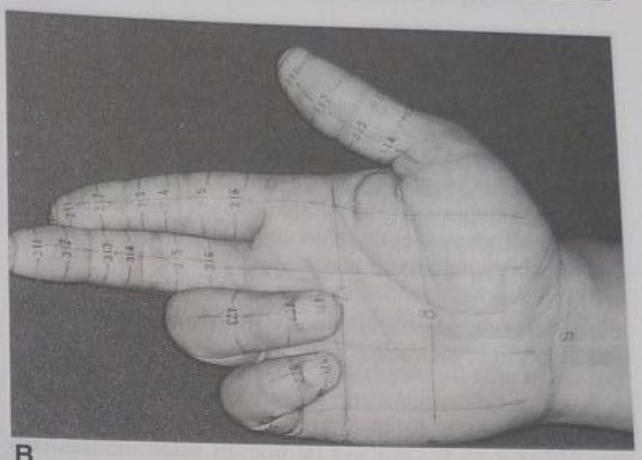

B

Fig. 12-42. A y **B.** Sistema numeral internacional.

Segundo día: se realiza la introducción al simulador. El simulador consiste en una gran mesa de trabajo donde se colocan maniquíes articulados con dientes artificiales, que simulan la cabeza de un paciente. Cada puesto de trabajo tiene los elementos técnicos imprescindibles: turbina, micromotor, aspirador y foco bucal (fig. 12-41).

El simulador puede tener hasta diez o doce puestos de trabajo. En uno de los extremos de la mesa se ubica un instructor que, por medio de un micrófono, transmite indicaciones a los alumnos, quienes las reciben por medio de auriculares. En el simulador se practican las posiciones ergonómicas y los actos odontológicos, desde el más simple –como realizar un examen bucal– hasta los más complicados –como tallar una incrustación de tres cuartos en un molar o un muñón para corona–. Cuando el instructor no está presente, los alumnos pueden recibir instrucciones programadas de antemano (módulos de autoinstrucción) a través de cintas grabadas (casetes). Estas instrucciones están codificadas directamente sobre la base del sistema numeral para simplificar la explicación (fig. 12-42).

Tercer día: después del entrenamiento en simulador, que puede durar uno o más días, se pasa al entrenamiento en un sillón dental que ocupa, en lugar de un paciente, un maniquí (cabeza con dientes), ubicado en la posición exacta para que el odontólogo practique todas las maniobras ergonómicas, entre ellas anestesia, operatoria dental, impresiones, etc. (fig. 12-43).

Cuarto día: una vez terminada esta etapa se pasa al entrenamiento sobre el paciente. Se practican posiciones de

Fig. 12-43. Entrenamiento sobre maniquí.

trabajo, la entrada y la salida del paciente y se realizan actos odontológicos como examen, topicaciones, anestesia simulada, cavidades, amalgamas, etc. (fig. 12-44).

Finalmente, y como última parte del entrenamiento, se pasa a la clínica integral y se observa a los odontólogos del plantel permanente realizando actos odontológicos reales sobre los pacientes.

Desarrollo de nuevos equipos e instrumentos con criterio ergonómico

Beach y col. trabajan activamente en la modificación de instrumentos y equipos para adaptarlos a una función más eficaz y en la creación de nuevos instrumentos con criterio ergonómico.

Dentro de la serie de instrumentos para amalgama, un condensador, un tallador y un portaamalgama de diseño diferente son útiles y prácticos.

Beach diseñó las pinzas universales para extracciones en cirugía, una para todos los dientes superiores y otra para los inferiores exclusivamente para trabajar desde atrás de la cabeza del paciente (posición de hora 12). Otras modificaciones son las curetas de periodoncia, de doble extremo, la jeringa para anestesia y varias otras, pero lo más interesante es el pequeño espejo bucal de menor tamaño que el Nº 5 que se utiliza habitualmente en operatoria dental. El espejo, muy liviano, tiene su luna o superficie reflectante en ángulo de 45º respecto del mango. El objetivo de esta angulación es permitir la visión indirecta de cualquier superficie dentaria izquierda o derecha con un leve giro del mango. Al ser más pequeño, este espejo no obstruye la labor del odontólogo o del asistente y, además, no se ensucia con tanta facilidad con el rocío porque puede mantenerse más lejos del sitio de trabajo. Se toma el espejo por el extremo final del mango y con la mano apoyada en las sienes del paciente.

Todos los instrumentos de Beach se fabrican con aleaciones muy livianas y no presentan brillo sino superficies semiopacas para no reflejar la luz del reflector bucal.

El reflector bucal de luz fría y el espejo parabólico tienen que ubicarse en la misma línea de visión del odontólogo. Si éste trabaja detrás del paciente, el reflector se ubica perpendicular a la cabeza del paciente.

El sillón de Beach, en su evolución paulatina, se ha transformado finalmente en una camilla como la que usan los médicos (fig. 12-45).

La cabeza se ubica en un cabezal articulado que permite posiciones hacia arriba y hacia abajo y giros en ambas direcciones. Las posiciones del odontólogo y de la cabeza del paciente también se encuentran codificadas en el sistema numeral. El operador puede ubicarse desde la posición de hora 10 hasta la de hora 14.

Un elemento importante del equipo, la mesilla auxiliar o platina, muy liviana, tiene forma ovoide y puede ubicarse junto al paciente, o incluso encima de él, porque se encuentra suspendida por un sistema articulado. La función principal de la mesilla es tener al alcance de la mano la turbina, el micromotor y los instrumentos de examen. El resto del instrumental y los materiales odontológicos, así como el manejo de la aspiración, están a cargo del asistente, ubicado al otro lado del paciente.

La boquilla de aspiración (en ángulo recto y con un extremo de goma cortado en diagonal) sirve simultáneamente para separar y aspirar. Su técnica de utilización requiere un entrenamiento previo que, una vez alcanzado, permite que el asistente colabore de manera muy eficaz con el odontólogo.[25]

Sistema numeral codificado

Este sistema reemplaza por números la nomenclatura, la descripción, los usos del instrumental y todos los actos odontológicos para permitir la unificación mundial de la enseñanza y la práctica de la odontología.

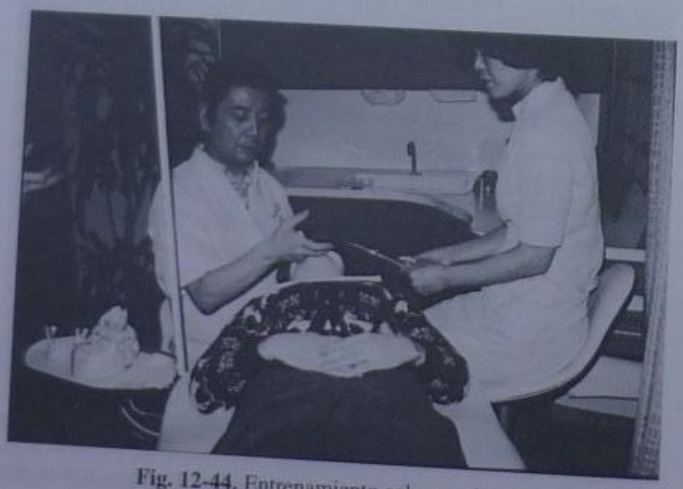

Fig. 12-44. Entrenamiento sobre paciente.

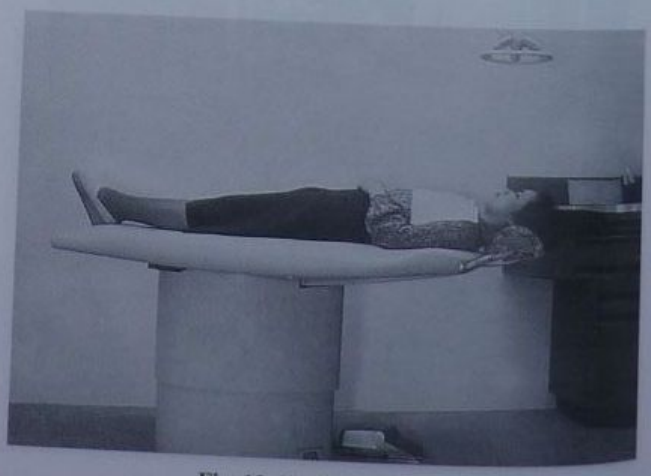

Fig. 12-45. Sillón de Beach.

Fig. 12-46. Ubicación del asistente respecto del profesional.

Fig. 12-47. Ubicación del asistente respecto de los elementos de trabajo.

Por ejemplo, para describir un movimiento de la mano derecha se parte de la posición básica inicial (*home position*) que es el punto 0 del espacio. De allí parten tres coordenadas, X, Y y Z, que indican los tres planos del espacio y los movimientos de arriba hacia abajo, de izquierda a derecha y de avance o retroceso a partir del punto 0. Si la indicación es hacia arriba, lleva el signo más (+), y si es hacia abajo, el signo menos (–).

Los movimientos en sentido horizontal o vertical se indican en grados sexagesimales (como una coordenada astronómica) porque la mano gira hacia la derecha o hacia la izquierda, arriba o abajo, dado que los codos deben estar siempre apoyados en el cuerpo.

La toma de un instrumento también puede codificarse, ya que los dedos de la mano y cada falange llevan un código individual. Además, dentro de cada falange, el instrumento puede apoyarse en la cara palmar, en el dorso, en el costado derecho, en el costado izquierdo o en la punta del dedo y cada una de estas modalidades corresponde a un código numérico diferente, de modo que una serie de ocho o diez números (02-08-82-16-04) puede indicar, por ejemplo, con qué dedos, en qué sitios del dedo, en qué sitio del instrumento y en qué forma se toma un tallador para amalgama.

El sistema numeral, una vez aprendido por el odontólogo, permite la rápida transmisión de instrucciones con un lenguaje breve, exacto, universal y sin errores.

Clínica integrada

Todos los conceptos de Beach se ponen en práctica en la Clínica integrada, situada también dentro del complejo edilicio del Instituto. En ella no existen paredes divisorias, sino paneles, en su mayor parte curvos, que delimitan las diferentes áreas de trabajo. Los maceteros con plantas ubicados estratégicamente facilitan el movimiento de los pacientes. Una recepcionista controla la citación, recaba la historia clínica y dirige al paciente hacia su área. La citación se efectúa indicando la hora y los minutos exactos en que debe concurrir al paciente, por ejemplo 10 horas, 42 minutos; 11 horas, 16 minutos, etc., porque al estar los procedimientos odontológicos perfectamente sistematizados el profesional sabe de antemano el trabajo que debe realizar y el tiempo que le va a llevar.

Todo el ambiente está agradablemente decorado con colores e iluminación suave, es silencioso y tiene música funcional.

Cuando el odontólogo desea conversar con un paciente para explicarle un tratamiento integral, lo hace pasar a una pequeña sala privada, sin puertas. Allí el paciente se sienta frente a un escritorio que tiene forma de riñón con una parte cóncava, tras la cual se ubica el profesional.

Los tratamientos odontológicos se realizan siempre con la colaboración de un asistente dental entrenado.

Dentro del área de trabajo, el asistente se sienta en una banqueta más alta que la del profesional (fig. 12-46) para tener amplio dominio del campo operatorio. A su lado está la mesada con dos cajones donde se ubican los materiales, el amalgamador y otros elementos necesarios (figs. 12-47 y 12-48). El instrumental se trae en bandejas preseleccionadas.

El entrenamiento del asistente dental también se encuentra normatizado y se realiza en cursos que se repiten periódicamente a lo largo del año.

Cualquiera de los odontólogos del plantel puede trabajar en una unidad dental elegida al azar dentro de la clínica porque el asistente dental se desempeñará con toda eficiencia, sin equivocar un solo paso del procedimiento.

En la Clínica integrada, el control de calidad interesa tanto como la productividad y los instructores son capacitados con frecuencia y vuelven a los cursos teóricos y a la práctica en el simulador para reactualizar sus conocimientos y destrezas.



Fig. 12-48. Instrumental distribuido sobre la mesada.

En resumen, la experiencia personal del autor al seguir el curso de entrenamiento en el Instituto de Eficiencia Humana del doctor Daryl Beach, en Atami, Japón, fue de un valor excepcional, especialmente si se tiene en cuenta la importancia de haber recibido en forma directa de su creador la filosofía de trabajo de un hombre que ha gravitado de manera significativa en la enseñanza y el desarrollo de las técnicas modernas del trabajo odontológico.

REFERENCIAS

1. Kimmel K, Walker RO: Practising Dentistry. Ergonomic guidelines for the future. Quintessence, Berlin, 1972
2. Kilpatrick HC. Work Simplification in Dental Practice. Filadelfia, Lea & Febiger, 1973.
3. Robinson GE y col. Four-handed dentistry Manual. University of Alabama. Alabama, 1982.
4. Schön F. Trabajo en Equipo en la Práctica Odontológica. Quintessence, Barcelona, 1972.
5. Barrancos Mooney R. Ergonomía. En: Barrancos Mooney, J. Operatoria dental. Cap. V, Editorial Médica Panamericana, Buenos Aires, 1988.
6. FDI-CDP. Informe de los grupos de trabajo sobre ergonomía en el consultorio. En: Kimmel K, Walker RO: Practicing dentistry. Ergonomic guidelines for the future. Apéndice 5, pág. 269, Quintessence, Berlin, 1972.
7. Gerwatowski LJ y col. Carpal tunnel syndrome. J Dent Hyg, 1992; 66:89.
8. Mc Donald G y col. Carpal tunnel syndrome among California Dental Hygienists. J Dent Hyg, 1988; 62:322.
9. Ylipaa V, Arnetz VB, Benko SS, Ryden H. Physical and psychosocial work environment among Swedish dental hygienists: risk indicators for musculoskeletal complaints. Swed Dent J, 1997; 21(3):111.
10. Bramson JB, Smith S, Romagnoli G. Evaluating dental office ergonomics risk factors and hazards. J Amer Dent Assoc, 1998; 129:174.
11. Smith EM, Sonstegrad DA, Anderson WH Jr. Carpal tunnel syndrome: contribution of flexor tendons. Arch Phys Med Rehab, 1977; 58:379.
12. De Krom MC, Kester AD, Knipschild PG, Spaans F. Risk factors of carpal tunnel syndrome. Am J Epidemiol, 1990; 132:1102.
13. McAtamney L, Corlett N. RULA: a survey method for the investigation of work related upper limb disorders. Appl. Ergonomics, 1993; 24:91.
14. Moore JS: De Quervain's tenosynovitis. Stenosing tenosynovitis of the first dorsal compartment. J Occup Environ Med 1997 Oct; 39(10):990-1002[Medline].
15. Hinckley K, Pausch R, Proffitt D, Patten J and Kassell N. Cooperative Bimanual Action. Proceedings of the CHI '97 Conference. ACM PRESS, New York 1997, págs. 27-34. También en: http://dot.acm.org/10.1145/258549.258571.
16. Guiard, Y (1987) Asymmetric Division of Labor in Human Skilled Bimanual Action: The Kinematic Chain as a Model. *Journal of Motor Behavior*, 1987, **19**, 486-517. También en: http://cogprints.ecs.soton.ac.uk/archive/00000625/00/jmb_87.html.
17. Guiard Y, Ferrand T. "Asymmetry in Bimanual Skills." In Manual asymmetries in motor performance. Elliot & Roy, eds. Boca Ratón, FL. CRC Press, 1995.
18. Barrancos Mooney R. (2003) Bimanual skills in Dentistry (versión editada para Internet). En: http://www.bimanualidad.familydent.com.ar/.
19. Barrancos Mooney JC. Operatoria dental. Técnica y clínica. Buenos Aires, Editorial Médica Panamericana, 1981.
20. Sturdevant CM y col. The art and science of Operative Dentistry. 3ª ed. St. Louis, Mosby, 1995.
21. Baum L, Phillips RW, Lund LR. Textbook of Operative Dentistry. 3ª ed. Filadelfia, Saunders, 1995.
22. Schwartz RS, Summitt JB, Robbins JN. Fundamentals of Operative Dentistry: a contemporary approach. Chicago, Quintessence, 1996.
23. Gabel AB. The American textbook of operative dentistry. 8ª ed. Filadelfia, Lea & Febiger, 1947.
24. Barrancos Mooney JC. La filosofía de Beach sobre ergonomía. En: Operatoria dental. Restauraciones, Buenos Aires, Editorial Médica Panamericana, 1988.
25. Dental Treatment Notes. Folleto. J Morita Corp. Osaka, Japón, 1982.

13

Bioseguridad en la práctica odontológica

Jaime Otero Martínez, Jaime I. Otero Injoque
y Mariella Chávez Tuñón

INTRODUCCIÓN

La Odontología es considerada como una profesión de alto riesgo por el carácter médico de los actos que a diario realizamos. La salud del profesional, el respeto a la integridad de la salubridad de nuestros ambientes de trabajo y nuestras instalaciones, así como la preservación de la salud de nuestros pacientes nos han motivado a la confección de la presente publicación, que esperamos que sea de lectura y aplicación constante.

Debemos tener siempre presentes un par de frases de la doctora Kaplan, profesora de Odontopediatría de la Universidad de Nueva York: "Si los odontólogos y sus auxiliares mejoraran el control de infecciones en sus consultorios, vivirían más y gozarían de mejor salud" y "La mejor defensa contra las enfermedades infecciosas consiste en romper la cadena de acontecimientos que conducen a la infección mediante un reforzamiento de la cadena que conduce a la asepsia".[1]

El presente capítulo tiene como objetivo difundir el conocimiento de determinadas pautas de trabajo, con la esperanza de que mejore el ejercicio de nuestra profesión, considerando las características del trabajo profesional cotidiano.

GENERALIDADES SOBRE BIOSEGURIDAD

La bioseguridad se ha constituido en una nueva área de la Odontología y tiene la particularidad de dictar normas de conducta profesional que deben ser practicadas por todos los profesionales, en todo momento y con todos los pacientes.

El profesional que desee mantener su propia salud y la de los que lo rodean, sea en su propia casa o en el consultorio (familiares, compañeros de trabajo o pacientes), deberá ser un ferviente y exigente observador de que dentro de su centro de trabajo se cumplan con estrictez las diversas normas de protección de la salud de quienes lo acompañan a diario, las cuales se basan en aplicar las máximas medidas de desinfección, asepsia, esterilización y protección del profesional y el personal auxiliar para

evitar las enfermedades de riesgo profesional (SIDA, hepatitis y otras) y la infección cruzada (tuberculosis, hepatitis y otras), respecto de nuestra familia, personal auxiliar, pacientes, personal del laboratorio, etc.[2]

Constituye una obligación ética y moral muy importante cuidar a todo aquel que acude a nuestra consulta en busca de la solución de sus dolencias de salud bucodentaria y se debe considerar la relación que éstas puedan tener con su salud general. Siempre debemos tener especial cuidado en la atención de todos nuestros pacientes, pero particularmente de los que tengan enfermedades generales que puedan complicar actos operatorios odontológicos simples por la generación de bacteriemias posquirúrgicas o la presentación de alteraciones orgánicas de cuidado y que comprometan la conservación de la vida.

Algunos pacientes deberán ser protegidos profilácticamente con antibióticos, ya que en ciertas personas una bacteriemia puede poner en grave riesgo su salud e incluso, en algunos casos, desencadenar consecuencias fatales. Especial cuidado deberemos tener con quienes presenten disminución de su capacidad defensiva, anomalías cardiovasculares congénitas o adquiridas, quienes tengan válvulas cardíacas, los trasplantados y los portadores de órganos artificiales (algunos casos de marcapasos), válvulas pulmonares construidas quirúrgicamente, quienes presenten tejido cicatricial en su sistema cardiovascular o que tengan catéteres permanentes, etc.

Las alteraciones descritas generan modificaciones en la hemodinamia y las características del flujo sanguíneo, que producen turbulencias que pueden originar microtrombos, los que a veces actúan como medios de crecimiento bacteriano muy perjudicial. La antibioticoterapia profiláctica se efectúa para impedir la colonización de bacterias en esas áreas.[3] **Tengamos siempre presente que las normas de bioseguridad redundan en beneficio tanto de los profesionales y el personal como de los pacientes.**

Los últimos conocimientos sobre la bioseguridad profesional odontológica y la aparición de nuevas enfermedades transmisibles aunque sean de riesgo de transmisión ínfima (por no decir prácticamente no transmisibles en un consultorio odontológico en el que se respeten normas de higiene y seguridad mínimas) nos deben motivar a una constante preocupación y, sobre todo, a la revisión de nuestros sistemas de protección contra todo lo que se pueda derivar de un ejercicio profesional negligente.

El profesional y su personal asistente deben protegerse de todos los pacientes,[4] tanto de los aparentemente sanos como, y sobre todo, de los que desconocen su enfermedad (portadores asintomáticos de una enfermedad). El uso de guantes, mascarillas y anteojos no constituye una exageración o una pérdida de dinero, sino que se trata de elementos de trabajo de muy probada utilidad. Por supuesto que el gasto originado por la implementación de medidas de seguridad tiene un costo para el paciente, pero deberá ser parte de nuestra labor lograr que las personas entiendan que las estamos protegiendo.

La educación de los pacientes constituirá un soporte automático de nuestras normas de control de higiene, ya que un paciente consciente de la importancia del uso de elementos de trabajo descartables será un riguroso guardián de su propia salud.

Se deben realizar métodos de control de infecciones que deberán respetarse y cumplirse con todos los pacientes. El antiguo concepto de que la boca era nuestro lugar de trabajo ha cedido paso a la noción de que el área de acción del odontólogo es mucho más amplia, pues de igual manera que nos debemos ocupar de la asepsia de nuestro campo operatorio, **deberemos controlar las condiciones de desinfección de todos los objetos que se encuentren en un radio de 1 metro de la boca del paciente.** Las gotas de saliva, de sangre, del spray de las turbinas, son expelidas lejos cuando no se utilizan sistemas de eyección de alta performance.

El hecho de que el profesional y la asistente toquen con sus manos los tiradores de las gavetas de los muebles en los que se guardan los instrumentos, los interruptores de luz, los botones o las manijas del sillón, los puntos de regulación del asiento de trabajo, la contaminación de las superficies de las mesas de trabajo propiamente dicha y todos los lugares que llevan saliva o sangre en los que a veces inadvertidamente colocamos las manos determinan la conveniencia de su protección con envolturas plásticas o metálicas, a fin de que éstas puedan ser fácilmente desinfectadas y para que no constituyan focos de diseminación de microorganismos.

En contraste con el trabajo rutinario del médico-cirujano clínico, la labor del odontólogo se caracteriza por que constantemente estamos en contacto físico con líquidos y secreciones que pueden fácilmente originar la contaminación de nuestra sala de atención.

FICHA DE SALUD

En la ficha de atención que tendremos para cada paciente se deberá encontrar toda la información requerida acerca de su estado de salud general y no solo lo referido al estado de las piezas dentarias y las necesidades profesionales del caso.

Se formularán algunas preguntas que deberán ser obligatoriamente contestadas por escrito por el paciente antes de su atención, el día que ingresa como nuevo paciente del consultorio. La secretaria-recepcionista, la asistenta de consultorio, o ambas, deberán controlar que todas las fichas sean llenadas debidamente, sin exceptuarse ningún rubro, con especial atención en la ficha de salud general.

Respecto de la información referida a las condiciones generales de salud del paciente, se deberá anotar el concepto considerado de importancia con lapicera o plumón de color rojo en la sección frontal de la ficha de atención, con el fin de que se note a simple vista y con absoluta claridad.

Uno de los mejores medios para proteger nuestra salud es obtener de manera sistemática y obligatoria una estricta y muy detallada anamnesis de todos y cada uno de los pacientes que debamos atender. Incluso se aconseja no empezar la atención de ningún paciente si no se han revisado con muchísimo cuidado las respuestas que haya dado en el documento mencionado la primera vez que acude al consultorio.

Pondremos particular interés en rescatar sus diversos padecimientos y la existencia de enfermedades generales limitantes para su atención odontoestomatológica, y procuraremos informarnos sobre los siguientes aspectos:[3-9]

A. Anamnesis general.
B. Medicación usada actualmente por el paciente.
C. Antecedentes de infecciones como muguet (*Candida albicans*) o herpes labial recurrente que tengan una evolución mayor de 10 días (SIDA), etc.

D. Antecedente de hepatitis.
E. Antecedente de hemofilia.
F. Antecedente de tuberculosis.
G. Antecedente de transfusiones sanguíneas.
H. Antecedente de enfermedades asociadas con infecciones por HIV.
I. Antecedente de transpiraciones nocturnas, pérdida de peso, fiebre y diarreas por más de un mes. Determinación de causas que hayan originado pérdida de peso involuntaria en el paciente (10% del peso basal) (SIDA).
J. Presencia de linfadenopatías persistentes que tengan las siguientes características (SIDA).
   1. Más de 1 cm de diámetro.
   2. Ubicadas en por lo menos 2 sitios extrainguinales.
   3. Más de 1 mes de evolución.
K. Neuropatías periféricas en ausencia de enfermedad simultánea (SIDA).
L. Sequedad de la boca (xerostomía).
M. Aftas continuas.
N. Problemas respiratorios (tos y disnea) (SIDA).
O. Lesiones dérmicas: manchas y cicatrices en las extremidades, el cuello y la cara (SIDA).
P. Pérdida progresiva de la memoria en caso de pacientes jóvenes (SIDA).
   Si el paciente presenta algunos de los síntomas descritos relacionados con el SIDA, deberemos tratar de obtener información sobre su conducta social y hábitos sexuales.
Q. Realizar un buen examen oral concentrándonos en el paladar, la faringe, la mucosa bucal, la lengua, el piso de la boca y las encías en busca de infecciones por *Candida albicans*, leucoplasia pilosa, lesiones herpéticas, sarcoma de Kaposi o alguna enfermedad periodontal de rápida progresión (similar a la gingivitis ulceronecrosante aguda) que haya originado una rápida resorción ósea y movilidad dentaria muy manifiesta en períodos muy cortos de tiempo.

Es importante tener siempre presente que cualquier anamnesis que confeccionemos de nuestros pacientes no es un indicador absoluto de que no tengan alguna afección de tipo infeccioso porque el paciente puede ignorar que se encuentra infectado.[5]

Cualquier respuesta positiva a nuestras preguntas o la determinación de hallazgos clínicos específicos o sospechosos nos deberán alertar para indicar exámenes médicos complementarios, entre ellos un recuento de glóbulos sanguíneos (leucopenia menor de 3.500), electrólitos, enzimas hepáticas y porcentajes T4 T8 y anticuerpos para el HIV. También deberemos solicitar que el paciente se efectúe la prueba de ELISA (Enzime Immuno Sorben Assay) y si ésta arrojara resultados positivos, se repetirá la prueba y ante la persistencia de la positividad solicitaremos la prueba confirmatoria Western Blot (WB). Estas pruebas dan resultados positivos tres semanas después del contagio del paciente por el HIV.[8]

En los pacientes en los cuales sospechemos una conducta sexual disipada deberemos tomar las precauciones que hemos señalado. A ellos deberemos atenderlos al finalizar la jornada de trabajo, ya que dispondremos de más tiempo para desinfectar nuevamente nuestras instalaciones y trabajar en forma pausada tomando todas las precauciones mencionadas.

En el eventual caso de que el paciente mostrara reticencia o rechazo a efectuarse un examen médico complementario a raíz de nuestros hallazgos o sospechas clínicas, estaremos en todo el derecho de negarle la atención habitual posterior hasta haber identificado plenamente su condición, pues tenemos el más absoluto derecho de proteger nuestra propia salud, y el primer paso para ello es la determinación del estado de salud del paciente.

CLASIFICACIÓN DEL INSTRUMENTAL ODONTOLÓGICO

Con el fin de mantener rigurosas medidas de conservación de la higiene de los equipos, instrumentales y materiales, el instrumental odontológico se ha clasificado de acuerdo con el Sistema Spauling (nombre del profesional que lo estableció en 1972), como se expresa a continuación:[10,11]

A. Instrumentos críticos: son los que entran directamente en contacto con los tejidos de los pacientes o con la sangre, y que pueden ingresar en espacios biológicos habitualmente estériles. En este grupo se encuentran las agujas para anestesia y de sutura, las hojas de bisturí, las fresas para hueso y para operatoria dental, los exploradores, los espejos, instrumental quirúrgico (fórceps, elevadores), instrumentos de periodoncia, cánulas de succión de sangre, escobillas para profilaxis, eyectores usados durante cirugía, etc. Con todos estos materiales se guardarán escrupulosas medidas para lograr su esterilización, o en el caso de ser posible se deberán utilizar como elementos descartables.

B. Instrumentos semicríticos: son los que no penetran en los tejidos del paciente o que no están en contacto con la sangre, pero tocan las mucosas o la saliva del paciente. En este grupo se encuentran las piezas de mano, las turbinas, los micromotores, los eyectores de saliva usados en operatoria dental, los rollos de algodón, las fresas de alta y baja velocidad, los portaamalgamas, los portamatrices, las espátulas, los discos, las cubetas de impresión, los portadiques de goma, los alicates de ortodoncia, etc., así como todo el instrumental odontológico en general. Si bien estos elementos semicríticos no precisan estar estrictamente **esterilizados,** es indispensable mantenerlos siempre **rigurosamente desinfectados.**
Algunos de ellos sí deben ser descartables como los eyectores de saliva, los rollos de algodón, las láminas de los portamatrices, los diques de goma y las escobillas de profilaxis.

C. Instrumentos no críticos: son los que no establecen contacto directo con la sangre o saliva de los pacientes, pero que pueden estar contaminados con ellas a través de las manos del operador, por contacto con instrumentos ya contaminados o por la piel del paciente o el profesional y el personal. En este grupo se encuentran los equipos, los sillones, los taburetes, las escupideras, las bandejas, los armarios, los botones eléctricos del sillón o las palancas desplazadoras, los tiradores de los cajones de los armarios, los lavatorios, los grifos de agua, los jabones, las toallas, las jeringas de agua y aire, las turbinas, los micromotores, las lámparas de campo operatorio, los equipos de rayos X, los teléfonos, la libreta de citas y demás elementos del consultorio, cuyas superficies deberán desinfectarse en forma constante.

Para evitar la indebida contaminación se respetará el sistema que se detalla en páginas posteriores y que es co-

nocido como el sistema BEDA (*b*arreras, *e*sterilización, *d*esinfección y *a*ntisepsia).[10]

ENFERMEDADES TRANSMISIBLES EN LA PRÁCTICA ODONTOLÓGICA

Se ha determinado que en los consultorios odontológicos se pueden adquirir o diseminar con relativa facilidad los agentes causantes de las siguientes enfermedades:[4,6,8,10,13,14]

A. Causadas por virus: hepatitis B, hepatitis no A no B, hepatitis delta, conjuntivitis herpética, herpes simple, herpes zoster, mononucleosis infecciosa, sarampión, rubéola, SIDA y papilomavirus humano (HPV).

B. Causadas por bacterias: neumonía, infecciones por estafilococos, estreptococos, *Pseudomonas*, *Klebsiella* y las enfermedades transmitidas sexualmente.

Control del HIV

"La infección por el HIV es aparentemente mucho menor que la infección por el virus de la hepatitis B"[6]; no obstante eso, no debemos dejar de tomar estrictas precauciones para evitar la diseminación de esta enfermedad entre las personas que trabajan o asisten a los consultorios odontológicos. El riesgo para que el dentista se contagie de SIDA es de 0,04%.[15]

Pese a lo expresado antes "el cirujano-dentista desempeña un papel fundamental en la prevención y el diagnóstico precoz del SIDA porque en la boca pueden surgir las primeras manifestaciones relacionadas con esta enfermedad (véase cap. 16). Con un diagnóstico precoz se pueden reducir las posibilidades de transmisión. Los odontólogos podemos y debemos evitar la expansión de esta dolencia mediante la adopción de criterios rigurosos de seguridad para evitar constituirnos en factor de riesgo en el proceso de contaminación del SIDA".[16,17]

El conocimiento exacto de las características y las consecuencias de esta enfermedad debe ser riguroso para el odontólogo, ya que "la boca es frecuentemente el área primaria de involucramiento de infecciones y cánceres asociados con el SIDA. Las manifestaciones orales del sarcoma de Kaposi, la candidiasis y las lesiones orales recurrentes son signos tempranos de la supresión del sistema inmune que pueden ser parte del fenómeno pre-SIDA. El virus del SIDA se ha encontrado en saliva y otros líquidos orgánicos. Por lo tanto, es bueno tomar todas las precauciones posibles".[1]

"Las precauciones universales y las recomendaciones para el control de la infección son esenciales para minimizar el riesgo por infección en el consultorio, respecto del HIV y el SIDA. En pacientes enfermos se pueden realizar todas las gamas de la odontología restauradora, la endodoncia, los tratamientos de ortodoncia y aun cirugía menor sin compromiso."[9]

La OMS expresa en sus publicaciones que "los odontólogos de todo el mundo deberán prepararse para proporcionar atención de salud bucodental a los pacientes infectados por el HIV", por lo que se aconseja:[18]

A. Que el examen de la cavidad bucal de los pacientes sea llevado a cabo para detectar y diagnosticar las manifestaciones bucales que a menudo se observan en los pacientes con SIDA y en los sujetos con HIV positivo.

B. Prestar la atención bucodental usual a las personas con HIV positivo.

C. Perfeccionar el conocimiento del equipo de salud con respecto a las enfermedades infecciosas, su transmisión y los procedimientos de higiene necesarios para controlar la infección cuando se proporciona atención de salud bucodental.

D. Educar a los pacientes con respecto a la transmisión del HIV y su prevención.

Se debe tener en consideración que las manifestaciones bucales del SIDA no solo pueden observarse en pacientes con esta enfermedad sino que también pueden preceder a los síntomas clínicos generales de la enfermedad en las personas infectadas por HIV.[19]

La candidiasis oral y la gingivitis ulceronecrosante aguda son los únicos síntomas que pueden ser indicativos del SIDA o del HIV positivo. El único signo patognomónico de una infección por HIV es la leucoplasia vellosa, confirmada con un examen histológico.[18,19]

Desde el punto de vista clínico se reconoce la presencia del HIV y el SIDA por el diagnóstico de enfermedades o infecciones oportunistas que aprovechan la disminución del poder inmunológico del paciente, que presenta sintomatología general entre la que podemos observar linfadenopatía, fiebre, pérdida de peso, infecciones oportunistas, tos seca, dificultades para respirar, diarrea persistente, dolores abdominales, sarcoma de Kaposi, comezón en la piel, sudor nocturno.

En la cavidad bucal es posible observar sarcoma de Kaposi, carcinoma epidermoide, linfoma, *Candida albicans* persistente (infección por hongos), leucoplasia vellosa (infección por virus llamada también virus de Epstein-Barr), infecciones bacterianas, herpes simple, condiloma acuminado, leucoplasia pilosa y dolencias periodontales de avance rápido, histoplasmosis, sífilis, blastomicosis, paracoccidioidomicosis, tuberculosis, criptococosis, neumonía, entre otras.[6,8,9,15,16,20,21] Se debe recordar siempre que la leucoplasia vellosa o pilosa es una enfermedad marcadora del SIDA propiamente dicho[18,22] (véase cap. 16).

En el sistema ganglionar se pueden observar manifestaciones en cualquiera de los tres pares de glándulas linfáticas: la cervical, la axilar y la inguinal.[21]

Para mantener un riguroso sistema de control del SIDA en nuestros consultorios será indispensable considerar que todo material estéril o no que entra en la boca, cuando sale de ella debe considerarse como contaminante, por lo que debe ser obligatoriamente desinfectado o esterilizado.[15]

Si se respetan las normas de bioseguridad en la práctica profesional odontológica cotidiana, el riesgo de contaminación del SIDA, la hepatitis B y otras dolencias se reduce prácticamente a cero. Se recomienda atender a los pacientes infectados por el HIV o que tengan SIDA en días específicos con el fin exclusivo de evitar que puedan contagiarse de otras dolencias que les compliquen su estado de salud, como puede ser una gripe.[8,16]

Para lograr la inactivación del HIV deberemos usar en forma sistemática desinfectantes para los diversos tipos de instrumental. Los desinfectantes recomendados incluyen yodóforos, hipoclorito de sodio, fenol y glutaraldehídos, y se recomienda que se sigan con estrictez las reglas de desinfección.[6,8]

Se recomienda respetar las siguientes normas de bioseguridad:

A. El uso de doble juego de guantes, mascarillas, gorro y anteojos.
B. Trabajar con mandil de mangas largas y cuello cerrado.
C. Usar siempre instrumental esterilizado.
D. Limpiar los equipos con desinfectantes.
E. Descartar todo instrumento o material que haya sido contaminado.

Control del virus de la hepatitis B

La hepatitis B constituye una enfermedad de muy serio riesgo para los odontólogos y su personal asistente.[21] Esta enfermedad se transmite por vía parenteral, exudados, sangre o saliva contaminada, cortes o pinchazos con instrumentos contaminados (infectados), por vía sexual y por vía perinatal.[23]

La mayoría de pacientes con hepatitis B son asintomáticos con manifestaciones subclínicas. La sintomatología que presentan las personas es de cefaleas, trastornos gastrointestinales leves, fatiga general y rigidez de las articulaciones. Si bien raramente aparece la ictericia, todos los pacientes ictéricos deben considerarse como infecciosos. **La evidencia serológica es lo único que detecta con precisión la hepatitis B, sea en los pacientes ya infectados o en los portadores del virus.**[21]

Es muy importante conocer que un mililitro de sangre puede contener 100.000.000 de virus contagiantes. Es comprensible que más del 15% de los dentistas y hasta un 21% de los cirujanos maxilofaciales en Alemania se hayan contagiado con hepatitis B, mientras que la población general de la antigua Alemania Federal solo estuvo infectada en un 5% por el virus de la hepatitis B.[24]

Los dentistas y nuestro personal asistente debemos considerarnos parte del grupo de personas de mediano riesgo en función de las posibilidades de transmitir el virus o infectarnos. "Desde hace años se viene advirtiendo respecto de los riesgos de contagio a que los odontólogos se exponen. **Un odontólogo tiene seis veces más posibilidades de contraer hepatitis B que un hombre de otra actividad y nueve veces si es cirujano o periodoncista."**[25]

En el mundo existen aproximadamente 300 millones de personas portadoras del virus. Cincuenta millones de personas se infectan cada año y anualmente se producen 2 millones y medio de muertes por esta enfermedad o sus complicaciones. **En el mundo existen aproximadamente 2 millones de personas infectadas con HIV y 300 millones de portadores del virus de la hepatitis B. El volumen de sangre requerido para transmitir el SIDA es de 0,1 mL, pero solo se requieren 0,00004 mL de sangre para contraer la hepatitis B; por lo tanto, la posibilidad de contagiarse de hepatitis B es 200 veces mayor con respecto al SIDA.**[12,13] El riesgo de infección del SIDA para el profesional odontólogo es de entre 0,5 y 1%, frente a la hepatitis B, que varía entre 6-7 y 30% según diversos estudios realizados. La hepatitis B puede llegar a ser mortal para los dentistas.[6,12]

El 90% de las personas que tienen contacto con el virus desarrollan inmunidad sin presentar sintomatología. Un 9% restante puede transformarse en portador crónico del virus, de manera totalmente asintomática; pueden sufrir una hepatitis crónica y persistente y evolucionar a la cirrosis del hígado o a una hepatitis crónica activa, para evolucionar hacia una cirrosis o al hepatocarcinoma. El 1% restante puede tener una muerte fulminante por una necrosis submasiva o masiva del hígado. Un odontólogo portador crónico del virus de la hepatitis B puede infectar a su pareja e hijos, con una posibilidad del 60 y el 6%, respectivamente. El estado de portador crónico es de 10 a 20 veces más frecuente entre los odontólogos que entre la población general. Un odontólogo que trata un promedio de 20 pacientes al día se encontrará con un portador cada 5 días de trabajo.[26]

Un método de protección contra el virus de la hepatitis B, de uso muy recomendable para el dentista, es la aplicación de vacunas.

La vacunación consiste en la aplicación de 3 dosis: la inicial y luego la aplicación de nuevas dosis a los 30 y 60 días, para lograr una protección por un tiempo aproximado de 5 a 8 años,[12] aunque el tiempo de protección proporcionado por las vacunas se estima menor en la actualidad: 4 años. Se recomienda utilizar la vacuna producida por tecnología genética y a los dos años de haberse vacunado efectuar un recuento de anticuerpos HB, pues un 10% de las personas vacunadas tienen insuficientes concentraciones de anticuerpos y alrededor de un 20% lo muestra a los 4 años. Si el recuento revela la presencia de 10 UI/I, ya no existe ninguna protección. Si el valor es superior a 15 y la vacunación no fue aplicada en los últimos 15 meses, se recomienda volver a efectuar un control de anticuerpos en los próximos 3-6 meses y cuando se llegue a los 10, proceder a la revacunación.[24]

La higiene, el control de la sangre transfundida, la prevención con gammaglobulinas, pueden alejar el peligro de contagio de las hepatitis A, C, D y E. En el caso de la hepatitis B se deben observar estrictas normas de bioseguridad y, sobre todo, proceder a nuestra vacunación, la de nuestro personal asistente y la de nuestros familiares.

El virus de la hepatitis B se destruye en el esterilizador, usando calor seco durante 2 horas a 170ºC, previa esterilización del instrumental en el autoclave o con el uso de sustancias químicas.[27]

Siempre es fundamental la higiene de las manos de los profesionales y el personal asistente, ya que la hepatitis A se contagia a través de alimentos o líquidos contaminados con heces. La forma fecal-oral, especialmente el ciclo ano-mano-boca, se da a través de manos sucias, en cigarrillos, picaportes, chapas de luz, etc.[23]

En el Perú se ha demostrado que los odontólogos tienen la más alta prevalencia de contacto con el virus de la hepatitis B, con cifras que variaron de 15,6 a 27,6%, superiores a otras especialidades médicas y por supuesto a la población general.[13,14] Existe una alta relación entre los años de ejercicio profesional y la prevalencia de infección por virus de la hepatitis B,[13,27] por lo que se estima recomendable la vacunación masiva de todas las personas, incluidos los profesionales y demás miembros del equipo de salud odontológico.

Si bien en la Argentina la prevalencia de la hepatitis B es baja en la población (2%), en el personal de salud es más alta (20%) y en drogadictos intravenosos es del 100%.[23]

En Estados Unidos se examinaron 1.309 dentistas y se encontró que el 59% no estaba vacunado. El 21% presentó evidencia serológica de exposición al HIV.[28] En cirujanos bucales se halló que esta cifra era del 38,5%.[29-31]

En la ciudad de México se examinó a 114 cirujanos dentistas y se encontraron uno o varios marcadores serológicos de infección por HIV en el 55%, mientras que en el grupo testigo solo los mostraron un 17%.[32]

Control del virus de la hepatitis C

El virus de la hepatitis C (HCV) provoca un proceso inflamatorio y necrótico del hígado. Fue identificado en 1989. "La hepatitis C cobra muchas vidas. Solo en los Estados Unidos casi 4 millones de individuos se han infectado."[33]

"Un 25% de pacientes presentan ictericia moderada, síntomas gripales, astenia, artralgias, mialgias o anorexia, por lo que la mayoría de pacientes no saben cuándo adquirieron el HCV. Aproximadamente un 80% de los pacientes infectados evolucionan a la forma crónica de la enfermedad."[34] Este tipo de hepatitis es cada vez más frecuente debido a que la principal forma de transmisión es el contagio de sangre infectada; no obstante, se conoce que en un 30 a 35% de pacientes no se logra determinar cómo contrajeron el virus.

El virus de la hepatitis C se transmite habitualmente por vía parenteral, transfusiones de sangre o consumo de drogas intravenosas. Algunos estudios sugieren que es común la coinfección por el HCV en pacientes infectados por el HIV, sobre todo debido a la inmunodepresión que favorece la replicación del HCV. Los estudios realizados sobre la transmisión sexual del HCV no ofrecen valores exactos pero sugieren que la transmisión puede ocurrir; no obstante, es menor que en el caso del HIV o del virus de la hepatitis B.

"El riesgo de desarrollar hepatitis C en un trabajador de la salud que ha tenido contacto punzo-cortante, o con la saliva de un paciente infectado por el HCV, es estimado entre el 5 y el 10%. Estas personas deben tener un control de transaminasas 1, 3 y 6 meses después del contacto."[34]

Si bien actualmente no existen informes que indiquen la transmisión del HCV como consecuencia del tratamiento dental, son un factor de riesgo los procedimientos con instrumentos contaminados. "La saliva de hasta un 50% de pacientes con infección por HCV grave y crónica puede contener HCV-RNA; sin embargo, algunos estudios no han podido detectar el HCV en saliva."[35]

Lamentablemente, el avance de la enfermedad es alarmante debido a que como la mayoría de los pacientes que se infectan se encuentran asintomáticos, al portador se le detecta en un examen habitual al presentar las transaminasas altas o cuando va a donar sangre. Generalmente los pacientes no tienen síntomas hasta que llegan los últimos estadios de la enfermedad, donde se evidencia enfermedad hepática crónica severa y cirrosis, con la manifestación frecuente de ictericia, lo que es signo de mal pronóstico.

"Científicos de los Institutos Nacionales de Salud y otras instituciones han descubierto por qué muchos pacientes nunca se recuperan de la infección con el virus de la hepatitis C. Sus resultados apuntan a determinados cambios en la estructura de las proteínas de la superficie vírica que impiden que el virus sea detectado por el sistema inmunitario."[33]

El HCV puede permanecer intacto en temperatura ambiente durante aproximadamente 7 días. Por esto es imprescindible cumplir con las normas universales de bioseguridad.

Control del virus de la hepatitis D

La infección del HDV es siempre una coinfección con hepatitis B y la transmisión y la epidemiología son muy similares. No se sabe actualmente si la saliva es un vehículo de transmisión, pero la principal vía es la sangre. Hasta ahora el único medio para prevenirla es vacunarse contra la hepatitis B. De esta manera, los profesionales, el personal asistente y los estudiantes estarían protegidos indirectamente contra la hepatitis D.

MEDIDAS DE HIGIENE Y SEGURIDAD EN RELACIÓN CON LOS PACIENTES

Normas de protección laboral

A efectos del control de infecciones se categorizará a los pacientes de la siguiente manera:

a) **Pacientes habituales:** son los conocidos por mantener un buen estado de salud general; se los define como regulares; se les hará llenar un cuestionario de salud cada año.
b) **Pacientes de riesgo:** son los expuestos a riesgo de infecciones, como los médicos, los dentistas, las enfermeras, los auxiliares de enfermería y sus familiares, así como las personas con antecedentes de fiebre reumática, endocarditis bacteriana, reumatismo infeccioso, que estén ingiriendo drogas inmunosupresoras, con alteraciones cardíacas, etc.
   A estos pacientes se les hará llenar un cuestionario de salud cada vez que asistan a atenderse, aun en tiempos menores a los 12 meses de intervalo.
c) **Pacientes de alto riesgo:** son los que tienen enfermedades infectocontagiosas como tuberculosis, enfermedades venéreas, hepatitis, etc., y aquellos de los que se sospeche una conducta homosexual o promiscua; en estos últimos se debe analizar el estilo de vida que sostienen.

Es importante expresar que si bien en un primer momento del conocimiento del SIDA se pensó que los homosexuales eran grupos de mayor riesgo, los conocimientos actuales nos muestran que no son un grupo exclusivo al respecto. También se incluye en este grupo a las personas que se encuentren ingiriendo drogas inmunosupresoras por trastornos en su sistema inmunológico y los pacientes usuarios de drogas. Se considera de igual manera a los hemofílicos por la posibilidad de contagio involuntario a través de transfusiones.

A pesar de pertenecer a cualquiera de los distintos grupos descritos todos los pacientes deberán ser considerados como personas de alto riesgo. En todos se deben aplicar las máximas medidas de protección contra la diseminación de infecciones cuando se los atienda, en favor de ellos mismos y de nuestra propia seguridad, ya que no es posible identificar a simple vista la existencia de enfermedades de alto riesgo en cualquier persona.

Debemos tener mucho cuidado al atender a pacientes afectados por el SIDA, no solo por nuestra protección sino también por la del paciente, pues como son personas cuyo sistema inmunológico está altamente deteriorado, cualquier microorganismo con el que nosotros lo infectemos alterará aún más su estado de salud y le causará enfermedades adicionales llamadas "oportunistas".

Igualmente deberemos protegernos posponiendo la atención de los pacientes que presenten lesiones que puedan ser transmitidas por nosotros a otros pacientes, sean resfríos o lesiones herpéticas labiales recurrentes.[7] Se conoce que este cuadro causado por el herpes virus afecta a

entre el 30 y el 50% de la población, con predominio del sexo femenino. La transmisión del herpes labial recurrente se contagia de persona a persona, a través del líquido vesicular, que está cargado de partículas virales, y nuestro instrumental propagará la enfermedad si no se encuentra debidamente esterilizado o al menos desinfectado.[20]

Creemos innecesario expresar que siempre deberemos hallarnos debidamente entrenados para lograr los diagnósticos diferenciales correspondientes de todas las enfermedades transmisibles en nuestra práctica profesional.

A continuación señalaremos algunas normas generales de protección laboral, que nos favorecerán tanto a nosotros como a los pacientes:

1. La presentación física de los profesionales y la del personal asistente siempre deberá ser higiénicamente impecable, como signo de los cuidados sanitarios que se desarrollan en todo consultorio profesional.
2. La ropa de trabajo de los profesionales y del personal asistente deberá mantenerse siempre limpia. El personal asistente que use cabello largo deberá llevarlo recogido, como una señal de orden, compatible con los servicios de salud que se ofrecen. La mayoría de los autores que escriben sobre el tema recomiendan el uso de gorros.
3. De ninguna manera se permitirá que los residuos empleados en la atención de un paciente no hayan sido eliminados (de preferencia en bolsas plásticas herméticamente cerradas) antes de que ingrese un nuevo paciente al consultorio.[36] Tampoco se permitirá que se observen manchas de sangre sobre las superficies de trabajo y las escupideras.
4. Por ninguna razón se echarán restos de pastas de impresión, algodones, residuos de cementos o cualquier otro material u objetos en las escupideras o lavatorios, pues se atorarían las cañerías y ello impediría que el agua corriera libremente. Si así sucede, se evitará o dificultará la adecuada acción de las soluciones desinfectantes que se deben aplicar en ellos entre paciente y paciente.
5. Los lavatorios de manos deberán ser igualmente desinfectados y mantenidos en condiciones impecables, al igual que las superficies sobre las cuales trabajan o depositan el instrumental y los materiales tanto el profesional como la asistenta dental.
6. Los compresores deberán ser purgados, es decir, deberá eliminarse el agua que se condensa en el interior del recipiente que contiene el aire, ya que esa agua se puede oxidar y contaminar con facilidad, con el consiguiente riesgo para el paciente cuando se le aplica la turbina o el aire de la jeringa.
7. El instrumental deberá encontrarse adecuadamente ordenado en los cajones de los armarios, los que deberán mantenerse siempre extremadamente limpios, sin ningún tipo de elemento extraño o innecesario en ellos. El instrumental se ordenará sobre gavetas o dentro de recipientes herméticamente cerrados; no debe encontrarse desperdigado y, sobre todo, deberá estar aislado de superficies que no se encuentren estériles. Cuando dentro de los cajones de los armarios haya algún instrumento o material de trabajo sobre el que existan sospechas de indebida higiene, esterilización o desinfección, éste deberá descartarse de inmediato y por ninguna razón será utilizado en la boca del paciente.
8. Las fresas de alta velocidad y las de micromotor, así como las cubetas para impresiones, deberán encontrarse perennemente esterilizadas y desinfectadas, para lo cual se almacenarán sumergidas en una solución de glutaraldehído (sustancia desinfectante y esporicida) dentro de un recipiente cerrado. Nunca se guardarán en los llamados "freseros" y menos sueltas en los cajones de los armarios.
9. Durante la ejecución de nuestros trabajos profesionales habrá que ser extremadamente cuidadosos para evitar el pinchazo con las agujas de anestesia. Se recomienda que cuando se deba volver a inyectar a un paciente, la jeringa debe colocarse en un recipiente estéril, y no aislar la aguja con su tapa. Tapar la aguja aumenta el riesgo de accidentes.[6]
10. Cuando se trate a pacientes infectados o potencialmente infectados, se deberán tomar precauciones adicionales con su atención y también con la esterilización del instrumental empleado en ellos. En primer lugar, los instrumentos deberán desinfectarse y lavarse según los procedimientos descritos más adelante. Luego deberán esterilizarse mediante esterilizador de calor húmedo (autoclave) y posteriormente al calor seco.

SISTEMA B.E.D.A. PARA CONTROL DE INFECCIONES

Con el fin de ejecutar las medidas más eficientes para la protección de todo aquel que mantenga relación directa e indirecta con nuestro consultorio deberemos cumplir fielmente todas las pautas que señalamos en las siguientes páginas y que constituyen el sistema B.E.D.A. (por *b*arreras, *e*sterilización, *d*esinfección y antisepsia, como ya se ha indicado).

Barreras

Constituirán barreras los procedimientos tendientes a evitar la contaminación bacteriana de los diferentes elementos presentes en el consultorio como los pisos, las superficies de muebles, toallas, jabones, interruptores de equipos, lámparas y luz eléctrica, teléfonos, jeringas de agua, micromotores, etc., a través del contacto de las manos de los operadores y el personal asistente y de los aerosoles originados con sangre y saliva.

Cuidado de la planta física de los consultorios odontológicos

Todos y cada uno de los profesionales y el personal asistente que trabajen en un consultorio odontológico se ocuparán de la constante y excelente conservación y presentación de la planta física y de todos los ambientes de trabajo.

La higiene de los ambientes deberá ser de primerísima calidad antes, durante y después de la prestación de los servicios profesionales. En la mayor parte de los procedimientos, los profesionales y el personal asistente, los equipos, el instrumental y los materiales entran en contacto con diversos gérmenes que pueden causar enfermedades o contaminación de los ambientes de trabajo.

Debe considerarse como superficie contaminada toda aquella con la que entren en contacto el instrumental o los materiales utilizados en la boca del paciente.[4] Se ha

Fig. 13-1. Equipamiento preparado para un procedimiento crítico. (Tomado de Guandalini SL y col.;[57] gentileza de Plus Dental, Argentina.)

demostrado que el trabajo habitual efectuado en los consultorios odontológicos constituye un factor de riesgo para la salud de quienes trabajan en ellos, por lo que se ejecutarán en forma sistemática estrictas medidas que eviten el riesgo de infecciones cruzadas entre los pacientes y entre éstos y el personal.

Todos los equipos, el instrumental y los materiales deberán siempre mantenerse debidamente protegidos, conservando su esterilización y asepsia, en consideración de que podrán ser utilizados por primera vez con pacientes del tipo de alto riesgo y con posterioridad en pacientes habituales, ya que la sangre y la saliva de todas las personas deben considerarse como elementos potencialmente infecciosos (fig. 13-1).

Existirá el criterio comunitario de efectuar en todo momento procedimientos de trabajo que protejan la salud del grupo e impidan la diseminación de bacterias causada por las labores que se realizan dentro de las instalaciones. Las medidas de protección deberán ser respetadas y ejecutadas por todos los miembros del consultorio como una filosofía común de trabajo.

Las superficies de nuestros muebles de trabajo deberán ser de material fácilmente higienizable, lisas y con la menor cantidad posible de ángulos en donde se pueda depositar el polvo o el material contaminados.

Los pisos deberán ser de material fácilmente higienizable y se recomienda que en las áreas de trabajo no existan alfombras u otros elementos que acumulen polvo o desechos contaminados (véase cap. 2).

En las áreas de atención profesional no se deben realizar otras actividades que no sean la señalada. En estos espacios no se guardarán alimentos o utensilios de comida, ni tampoco se tendrán plantas o materiales de limpieza.[21]

La ventilación de todos los lugares de trabajo deberá ser muy intensa a fin de evitar la polución causada por los aerosoles generados durante las preparaciones dentarias o debido a las emanaciones del sistema de desagüe. Cuando se empleen sistemas de aire acondicionado se deberá tener mucho cuidado con los sistemas de circulación y se pondrá atención en renovar el aire cercano al suelo para eliminar de esta manera los gases contaminantes que sean más pesados que el aire.

Es muy importante tener presente que de la boca puede expulsarse saliva o sangre hasta un radio de 2 metros desde el lugar en que se encuentra ubicado el paciente, hecho intensificado por la presencia de vapor de agua que expele la turbina (aerosoles).

Todas las superficies que se encuentren ubicadas en ese espacio (2 metros) se deberán desinfectar diariamente o con mayor frecuencia pasándoles un trapo limpio embebido con una solución de hipoclorito de sodio y se dejarán pasar 15 minutos antes de secarlas.[4]

Se recomienda preparar diariamente esta solución de hipoclorito de sodio en las siguientes concentraciones recomendadas, en un espectro de 500 ppm (dilución de hipoclorito de sodio, 1:100; o sea, 10 mL de hipoclorito de sodio en un litro de agua) a 5.000 ppm: dilución de 1:10 (es decir, 100 mL de hipoclorito de sodio en un litro de agua), de acuerdo con la cantidad de material orgánico por desinfectar. Las superficies aparentemente no contaminadas también deben desinfectarse usando una solución de hipoclorito de sodio al 1:100.[37]

También se pueden utilizar desinfectantes sobre la base de yodo al 1% durante 10 minutos, siguiéndose las indicaciones de dilución del fabricante, o glutaraldehído neutro al 2% durante 10 minutos a temperatura ambiente, u O-fexifenol 9%, O-benzil-p-clorofenol 1% diluido en solución 1:32 y aplicado durante 10 minutos a temperatura ambiente.[4]

La unidad dental deberá desinfectarse en forma periódica, al comenzar y al finalizar la jornada de trabajo, con un germicida (solución yodófora 1,4 por 5 minutos, 2% de glutaraldehído alcalino activado por 10 minutos o solución de cloro en proporción de 40 ppm por 10 minutos).[38]

Protección de los ambientes de trabajo

Los medios más frecuentes a través de los cuales se producen las infecciones cruzadas son:

A. El agua (aerosoles) y otras sustancias expelidas por las turbinas, los micromotores y los aparatos para profilaxis, que pueden diseminar grandes cantidades de microorganismos de la boca del paciente hacia todos los ambientes del consultorio.
B. El contacto directo de la mano del profesional con los equipos, los instrumentos y los materiales contaminados con saliva o sangre del paciente.

Existen procedimientos básicos para evitar la contaminación de los ambientes, los equipos y el instrumental, así como del personal, entre ellos:

A. El control de la esterilización del instrumental y su conservación en estas condiciones.
B. La desinfección de equipos y ambientes.
C. La conservación de los instrumentos en recipientes estériles.
D. La evitación de la contaminación de pisos y módulos con la caída de saliva y sangre.
E. No permitir la presencia en los pisos de cualquier elemento de trabajo y materiales ya contaminados, como algodones o restos de materiales de impresión.
F. Trabajar en ambientes convenientemente ventilados.
G. La eliminación obligatoria de las agujas de anestesia, los eyectores de saliva, las escobillas de profilaxis, las hojas de bisturí, los campos operatorios de papel y todo elemento de trabajo que no pueda esterilizarse y que haya entrado en contacto con saliva o sangre.

H. Velar por la constante protección del personal y los pacientes contra cualquier riesgo de contagio de infecciones en el consultorio.
I. Propiciar y exigir la vigencia de la vacunación regular de los profesionales y el personal asistente contra la hepatitis B.
J. El respeto estricto de las normas existentes de protección contra el SIDA.
K. La exigencia de la presentación de un resultado de ELISA negativo de parte de los profesionales y del personal asistente.
L. La abstención del contacto con los demás miembros del equipo de trabajo y con los pacientes, cuando se encuentren sufriendo cualquier tipo de enfermedad contagiosa.
M. La determinación de si alguno de los pacientes que acuden al consultorio tiene una enfermedad infecciosa con el fin de evitar su atención y consiguiente contagio a otras personas.

En los consultorios se deben ejecutar normas de protección de tal naturaleza que el mismo dentista o sus familiares muy cercanos puedan ser atendidos en cualquier momento, sin ningún riesgo de infección para ellos.[16]

Higiene de las manos

Una manera básica y fundamental para obtener barreras de protección y antisepsia en nuestro lugar de trabajo es el prolijo lavado regular de las manos que debemos efectuar tanto nosotros como las asistentas antes de iniciar cualquier trabajo en boca e inmediatamente después de finalizarlo. Si lo hacemos antes, protegeremos al paciente, y si lo hacemos después, nos protegeremos nosotros mismos y no contaminaremos los elementos de trabajo que toquemos con ellas.

Deberemos efectuar una prolija higiene de nuestras manos utilizando jabón líquido desinfectante que sea suave y neutro para proteger el mantenimiento del pH ácido de la piel[5] cuantas veces se deba aplicarlas a la boca del paciente, a la vista directa de él e inmediatamente después de cualquier atención. Tengamos siempre presente que los microorganismos presentes en la saliva, la sangre y la placa bacteriana pueden introducirse en las fisuras o grietas invisibles de la piel de los profesionales y el personal asistente, o infectarse nuestras manos por la disminución de la resistencia de la piel debido a la sequedad de la epidermis causada por los continuos lavados (figs. 13-2A a D).

Inmediatamente después del lavado de manos, con un jabón líquido que contenga 4% de clorhexidina para romper la tensión superficial y que disuelva los aceites de superficie de la piel, se deberá aplicar un germicida cutáneo.[1]

Las uñas de todos los profesionales y las del personal asistente deberán mantenerse cortas y siempre muy limpias en el surco ungular. Antes de iniciar las labores y al terminarlas se aconseja que todos los que trabajan en un consultorio odontológico realicen una limpieza concienzuda de los espacios que se encuentran debajo de las uñas, ya que se ha detectado que el surco ungular constituye un lugar frecuente de retención de sangre y otros detritos orgánicos.[38,39]

La sangre coagulada de un paciente puede permanecer debajo de las uñas del profesional hasta por más de 5 días. Cuando a un grupo de odontólogos generales asistentes a una convención dental se les tomó muestras del surco ungular, 44% de ellos dieron resultados positivos en la presencia de sangre 3 días después de su última actividad clínica.[38]

Es importante reseñar los resultados obtenidos en otro trabajo efectuado en el año 1989 en el que se tomaron muestras del surco ungular de 20 profesionales.[39]

Los microorganismos hallados fueron:

Streptococcus alfahemolítico:	positivo en el 40%
Staphylococcus albus:	positivo en el 25%
Staphylococcus coagulasa:	positivo en el 35%
Neisseria catarrhalis:	positivo en el 20%
Escherichia coli:	positivo en el 15%
Candida albicans:	positivo en el 5%

Estos hallazgos nos demuestran que los conceptos vertidos no son teóricos, ya que todos conocemos la patogenicidad de los microorganismos encontrados y el riesgo que su presencia significa para los pacientes.

Las manos deberán secarse adecuadamente, de preferencia con toallas desechables de papel, ya que se ha demostrado que después de cuatro usos, las toallas de felpa o paño presentan un gran número de bacterias que pueden dar origen a infecciones cruzadas.[10]

Se ha recomendado en forma específica[6] que cuando el profesional o el personal asistente presenten en sus ma-

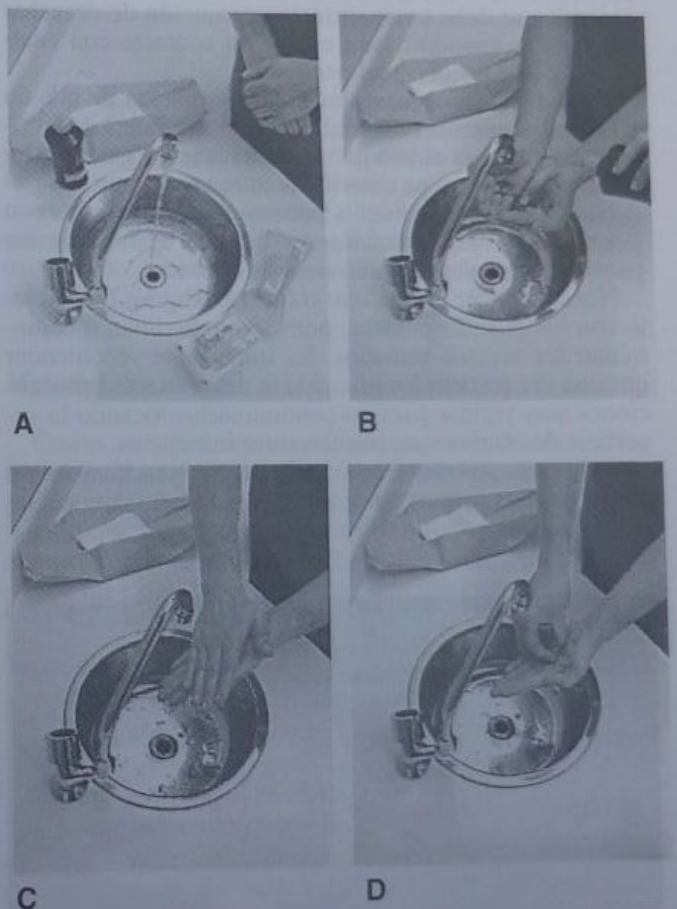

Fig. 13-2. Secuencia del procedimiento para el lavado de manos. **A.** Pileta con productos para el lavado de las manos. **B.** Auxiliar colocando el jabón. **C.** Luego de esparcir el jabón por las manos se friccionan las palmas. **D.** Fricción de las puntas de los dedos, las uñas y las líneas de la palma de la mano. (Tomado de Guandalini SL y col.[57] Gentileza de Plus Dental, Argentina.)

nos lesiones del tipo de dermatitis o lesiones exudativas, deben abstenerse de trabajar en los pacientes, y según el tamaño y las características de sus lesiones, lo harán exclusivamente con guantes. Las enfermedades que infectan con mayor frecuencia a las personas con estas deficiencias en la integridad de la piel de sus manos incluyen la sífilis, la hepatitis B y el herpes simple.[37]

Uso de guantes

El uso de guantes también será considerado como una barrera sumamente efectiva. Cuando se atiende a pacientes con cuya sangre pueda tomar contacto nuestra piel, el uso de los guantes es considerado obligatorio, ya que cualquier abrasión, corte o raspadura de nuestra superficie dérmica constituye una peligrosísima puerta de entrada hacia nuestro organismo de todas las bacterias y virus del paciente.

El tipo de guante que se use dependerá del tipo de labor profesional que vayamos a realizar. Los hay no esterilizados que vienen en tamaño pequeño, mediano y grande y se pueden usar en ambas manos. También los hay estériles, más caros, pero que brindan mejor protección tanto a nosotros como al paciente y serán usados cuando se realicen intervenciones quirúrgicas (fig. 13-3).

Los guantes que se hayan contaminado con sangre deberán ser obligatoriamente desechados, así como los que se dañen durante los actos operatorios. No se aconseja el uso de un mismo par de guantes para atender a varios pacientes, aunque se laven con desinfectantes. En términos generales se debe tener extrema precaución de desechar los guantes cuando hayan estado en contacto con cualquier tipo de lesiones del paciente.[4]

En la literatura encontramos la información de que un 36% de los guantes descartables presentan fallas de fabricación y que con el uso de un mismo par de guantes durante 3 horas, éstos se deterioran entre un 13 y un 70%.[2]

Nunca se debe atender a pacientes de alto riesgo con guantes no estériles y tampoco intentar desinfectar los guantes sumergiéndolos en medios químicos.

Nunca atender el teléfono o tocar cualquier otro objeto con los guantes puestos, pues se contaminan o contaminan los objetos tomados. Es importante recomendar que una vez puestos los guantes, se deberán tener precauciones muy rígidas para no contaminarlos tocando la superficie de objetos que puedan estar infectados.

Un par de guantes nuevo será usado para la atención de cada paciente cuando se entre en contacto con sangre de éste, y se puede utilizar el mismo par de guantes en pacientes sucesivos cuando no se toca sangre con ellos,[10] o cuando se procede a lavarlos con agentes químicos (jabón desinfectante más el uso de un antiséptico); no obstante, se recomienda el cambio de guantes para cada paciente. Cuando nos retiremos un par de guantes, deberemos lavarnos las manos para eliminar los microorganismos que se desarrollan entre el guante y la piel, ya que éstos son capaces de originar diversas dermatosis.[37]

Antes de realizar intervenciones quirúrgicas extensas, los profesionales deberán lavarse las manos, las uñas y el antebrazo durante un minuto, con un cepillo de uñas y utilizando jabón antiséptico con yodopovidona o aplicando después gluconato de clorhexidina, antes y después de colocarse los guantes.

Luego de utilizar los guantes durante un período largo de tiempo se aconseja enjuagarse bien y aplicar nuevamente otros 5 mL de jabón antiséptico y lavar otros dos minutos. Esta operación se hará rigurosamente, sobre todo antes de colocarse los guantes.[2]

Uso de anteojos

A los profesionales que no necesitan usar anteojos, se les recomienda confeccionarse anteojos con lentes neutras y usarlos durante los momentos de trabajo, ya que los aerosoles originan la continua penetración de saliva, sangre u otros elementos dentro del globo ocular.

Uso de mascarillas (barbijos)

Se recomienda que el profesional y la asistenta dental utilicen mascarillas desechables para la atención de todos los pacientes y particularmente con los de alto o mediano riesgo.[10] Con su uso estaremos protegiendo nuestra mucosa nasal contra los microorganismos que se expelen durante la producción de aerosoles. Se deberán cambiar obligatoriamente cuando se hayan ensuciado con alguna secreción del paciente (fig. 13-4).[4,10]

Micik y col. informan que las mascarillas descartables que se encuentran en el mercado tienen una eficiencia en el filtrado de entre 14 y 99%. Recomiendan usar las mascarillas de fibra de vidrio y fibra sintética, pues constituyen los filtros más efectivos.[38]

Craig y Quayle comunican que si la mascarilla es usada por más de 20 minutos en un ambiente impregnado de aerosoles las posibilidades de contaminación de las heri-

Fig. 13-3. Guantes de látex, vinilo y sobreguantes.

Fig. 13-4. Barbijos: rígidos en forma de copa y plisados.

das que pueda tener el profesional aumentan debido a que la mascarilla se puede convertir en un nido de bacterias patogénicas, más que actuar como una barrera protectora. Recomiendan que la mascarilla se cambie cada hora de trabajo y más a menudo ante una gran presencia de aerosoles.[38]

Cuando el profesional se encuentre resfriado, deberá usar mascarilla para evitar el contagio del paciente. Las mascarillas deberán desecharse cuando se humedezcan o se contaminen con sangre, y al terminar la jornada de trabajo.

Uso de diques de goma

Steveus demostró que el uso de diques de goma reduce la cuenta bacteriana de los aerosoles, y los diques son aún más efectivos cuando se usan con spray de agua y alta succión.[38] (véase cap. 24).

Ropa de trabajo

Todas las personas que trabajan en un consultorio odontológico deben usar mandiles o ropa protectora de manga corta, la que deberá utilizarse siempre limpia, prolija e impecable (fig. 13-5). Esta ropa deberá usarse dentro de las instalaciones del consultorio y será retirada al salir de él. No es aconsejable usarla en la calle.[21] Tendremos sumo cuidado en su proceso de lavado; se recomienda el uso de jabones desinfectantes para su limpieza.

Control de aerosoles

Con el uso de las piezas de mano de alta velocidad, el odontólogo se ve expuesto a los peligros que pueden originar los aerosoles que ellas producen. Si el profesional corre el riesgo de estar en contacto con sangre durante los procedimientos operatorios, deberá utilizar guantes y mascarilla para evitar los riesgos de los aerosoles, protegiéndose de la inhalación de partículas perjudiciales. El uso de los succionadores, sobre todo los de alta potencia, evita en parte la intensa producción de aerosoles contaminantes.

Las válvulas retractoras de las piezas de mano de alta velocidad, según Palenik y Miller,[38] no deben retraer más de 2.032 centímetros hacia las piezas de mano, para minimizar la contaminación entre pacientes.

Las líneas de aprovisionamiento de agua deben irrigarse con soluciones bactericidas.[1,38]

Varios estudios probaron la concentración de microorganismos en muestras de agua expelida por piezas de mano, jeringas de aire y agua y tartréctomos ultrasónicos, y se halló que las tres muestras contenían más de 1.000 unidades formadoras de colonias (UFC) por mililitro. El agua corriente en los Estados Unidos raramente tiene más de 1 UFC por mililitro.[40]

Para controlar la pureza del agua que expele la turbina, se debe rociar 0,1 mL. de agua en la superficie de un medio de agar-sangre y dejar que el agua sea absorbida. El medio será invertido e incubado por 48 horas a 37 ºC. Si se forman 100 o más colonias, el agua debe considerarse contaminada.[38]

Otros autores son más severos y expresan que si se forman 5 colonias en el medio de agar-sangre y siguiendo iguales recomendaciones respecto al cultivo del medio, las líneas de agua deben limpiarse con un chorro a presión.[1]

Fig. 13-5. Profesional y auxiliar con paramentación para procedimientos semicríticos compuesta de gorro, anteojos de protección, barbijo, ropa propia, guantes de procedimiento y calzado. (Tomado de Guandalini SL y col.[57] Gentileza de Plus Dental, Argentina.)

También se aconseja tener cuidado cuando se utilice la jeringa de aire-agua, pues si la presión del agua es muy fuerte, provocaremos aerosoles muy intensos con acción diseminadora muy extensa. Se ha recomendado que primero se use el spray de agua y luego el de aire, pues el uso alterno de ambos elementos produce mayor contaminación de los ambientes.[1]

Material descartable

Como ya se ha expresado, las agujas de anestesia, las hojas de bisturí, las agujas de sutura, las escobillas de profilaxis, los eyectores de saliva, las bandas de los portamatrices, los diques de goma, las limas y los escareadores de endodoncia luego de usados serán colocados en recipientes de plástico resistente e impermeable, con el fin de proceder a su eliminación para evitar accidentes del personal de limpieza.[5,8,10,38]

La eliminación de residuos contaminantes, como los excesos de amalgama de plata, deberán colocarse dentro de un recipiente descartable a prueba de agua, que se cerrará herméticamente antes de su eliminación, previa rotulación con el título de "Material tóxico".[36]

Las agujas de anestesia, las hojas de bisturí y las agujas de sutura se deberán romper o inutilizar con extremo cuidado para evitar accidentes en el personal y en quienes deban manipular los desechos (figs. 13-6 y 13-7). Para inutilizar las agujas descartables se recomienda que se tomen las agujas con una pinza hemostática o cualquier otro instrumento que asegure firmemente la aguja a ser cortada, evitando en todo momento que las manos entren en contacto con ellas y teniendo especialísimo cuidado



Fig. 13-6. Caja para descartar agujas y hojas de bisturí.

Fig. 13-8. Caja de plástico rígido con tapa e hipoclorito de sodio al 1% para descartar agujas y hojas de bisturí.

para no herirnos. Posteriormente deberán colocarse en envases muy resistentes a las roturas. Se tendrá en el consultorio o preferiblemente en el área de esterilización un envase debidamente rotulado en el que se vaya acumulando todo el material desechado. Este envase deberá tener un letrero de "Material infectado" y con él será desechado este material[21] (figs. 13-8 a 13-10).

Los anestésicos locales que no se hayan utilizado completamente y los medicamentos sin usar que se encuentren en jeringas descartables deberán eliminarse, ya que en el último momento de la inyección de la sustancia anestésica se produce un reflujo de sangre o exudados presentes en los tejidos del paciente. Se deberán eliminar inutilizándolos de manera que se pueda impedir su uso inadvertido en otros pacientes o para fines ilícitos.

Las gasas o los algodones infectados deberán colocarse dentro de envases plásticos resistentes y posteriormente incinerados. El contacto humano con este material deberá evitarse.

Material de laboratorio

Los procedimientos de higiene que se recomienda respetar para el instrumental de uso clínico deberán mantenerse estrictamente con los implementos relacionados con el laboratorio. Cualquier elemento que deba ser llevado al laboratorio deberá ser desinfectado en forma previa y, de ser posible, esterilizado.

En el caso de envío de impresiones se deberá consultar con el fabricante acerca de la estabilidad de los materiales frente al uso de desinfectantes.[4] La solución de clorhexidina se ha usado sin efectos adversos con alginato, caucho, elastómeros de silicona y elastómeros de poliéster[41] (fig. 13-11). Las soluciones de glutaraldehído al 2% y de hipoclorito de sodio al 1% producen cambios estadísticamente significativos en las impresiones de alginato,[42] por lo que éstas pueden rociarse con un desinfectante y colocarse en una bolsa de plástico cerrada por el tiempo recomendado.[43]

En general, se recomienda desinfectar todas las impresiones de polisulfuro, silicona, poliéter y alginato, sumergiéndolas en desinfectantes de efectividad comprobada, aunque se acepta que los desinfectantes pueden llegar a

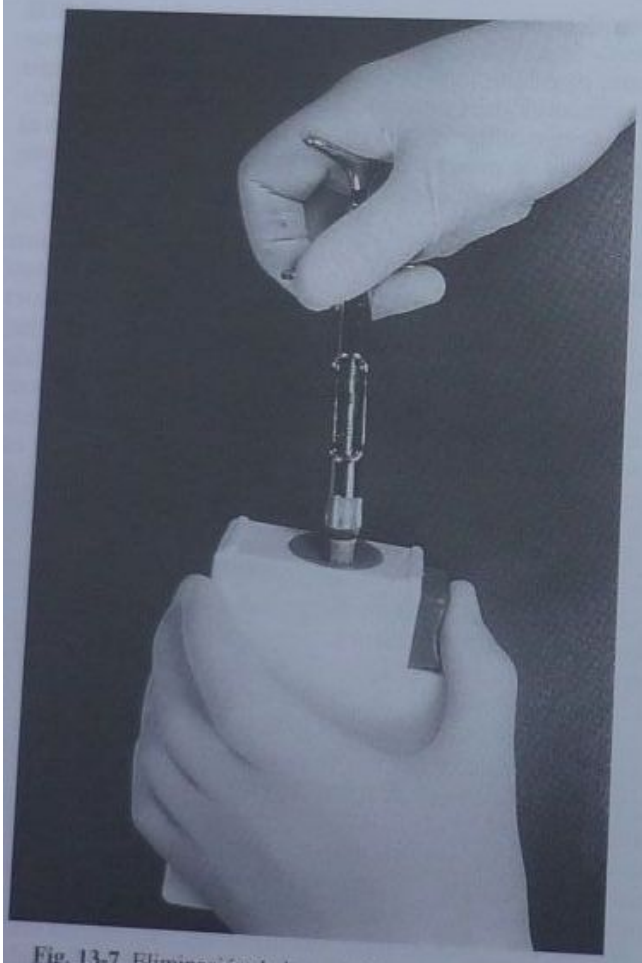

Fig. 13-7. Eliminación de la aguja de la jeringa carpule.

Fig. 13-9. Caja de plástico rígido con tapa sellada para descartar.

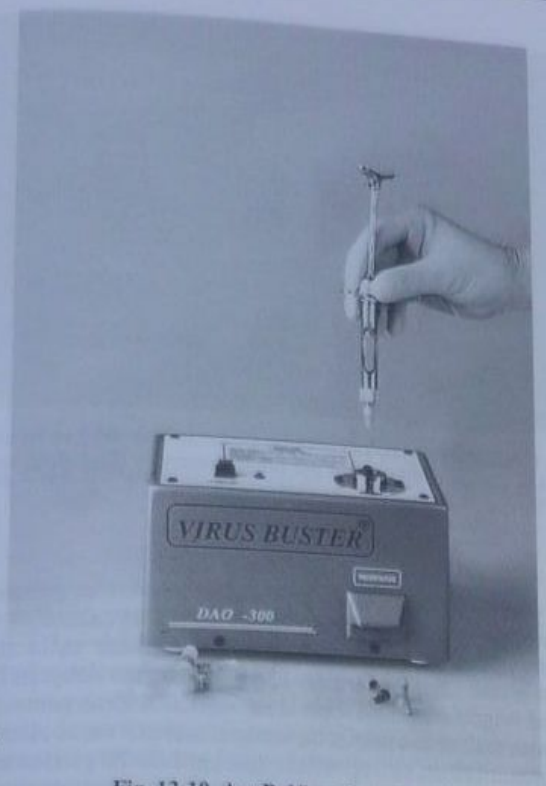

A

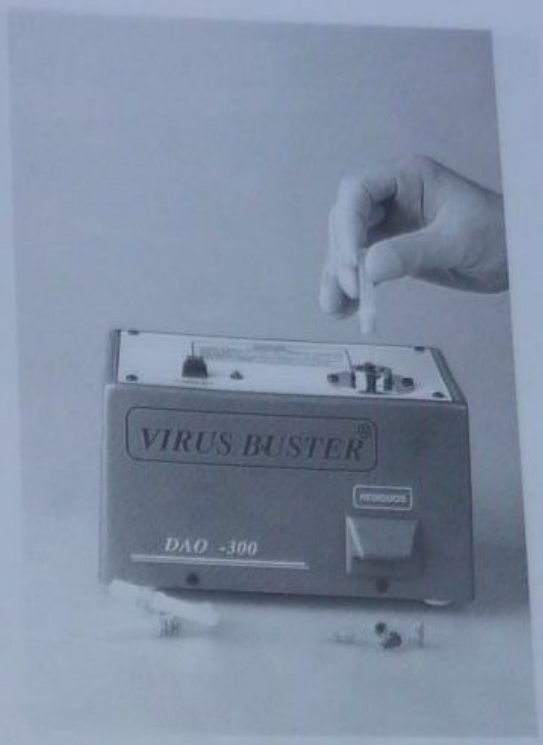

B

Fig. 13-10. A y **B.** Virus-Buster. Modelo DAO-300 para uso odontológico (gentileza de Omar Vetrano SACIFI).

modificar adversamente los materiales de impresión hidrófilos de silicona.[17,43]

La bibliografía nos muestra las recomendaciones efectuadas para incorporar agua con soluciones desinfectantes para la preparación de los alginatos o los modelos de yeso.[18,44] Como estos productos se pueden obtener comercialmente, se deben seguir fielmente las recomendaciones del fabricante.

Los aparatos de prótesis dental de los pacientes deberán enjuagarse de la saliva que portan, bajo chorro de agua, y posteriormente deberán ser desinfectados antes de sacarlos de los consultorios. Se tendrá especial cuidado en retirarles todo vestigio de sangre.

Las prótesis totales y también las parciales de los pacientes deberán ser manipuladas con bastante precaución, recomendándose el uso regular de guantes para realizarles la correspondiente higiene antes de trabajar sobre ellas. Se ha demostrado la gran prevalencia de *Candida albicans* en pacientes portadores de prótesis que presentan estomatitis por prótesis dental (EPD). Si bien este microorganismo forma parte de la flora normal del cuerpo humano, tiene una presencia más significativa en estos pacientes.

Al revisarse 40 pacientes (6 hombres y 34 mujeres) portadores de prótesis totales se encontró que:[44]

A. Un 60% de ellos tenían EPD.
B. La mitad de los que presentaban EPD mostraron un grado regular o malo de la higiene de sus prótesis.
C. El 62,5% de quienes mostraron EPD tenían *Candida albicans* en sus mucosas y en las prótesis.
D. De los pacientes sanos, sin EPD, solo el 12,5% presentó *Candida albicans*.
E. El 50% de los pacientes presentó un hábito de higiene bucal regular.
F. Es importante dar a conocer que el 75% de los pacientes con EPD informaron un uso continuo de sus prótesis (día y noche).

Cuando los aparatos protésicos metálicos lleguen al consultorio procedentes del laboratorio, deberán ser desinfectados siguiendo las mismas pautas que se utilizan para el instrumental operatorio y en el caso de que ya se encuentren con acrílicos se deberán desinfectar prolijamente antes de ser introducidos en la boca del paciente (fig. 13-12).

Una buena recomendación es conocer las instalaciones del laboratorio con el que habitualmente trabajamos, con el fin de informarnos sobre los parámetros de higiene en los que se desarrolla el trabajo en él y así poder implementar cuidados adicionales con el material que le enviemos. La comunicación en este aspecto deberá ser sumamente fluida entre el profesional y el laboratorista. Tenemos la obligación de alertar al laboratorista cuando le remitamos algún implemento de trabajo perteneciente a algún paciente que presente una enfermedad infectocontagiosa.

Las sustancias pulidoras del tipo de la piedra pómez, cuando son usadas sobre prótesis contaminadas, se convierten en un reservorio bacteriano y pueden permanecer contaminadas durante 3 meses. Para prevenir infecciones es posible añadir a la piedra pómez un líquido desinfectante (5 partes de hipoclorito de sodio por 100 partes de agua destilada).[45]

Turbinas y micromotores

Las turbinas y los micromotores deberán ser limpiados exteriormente con una solución de hipoclorito de sodio al 1% o con glutaraldehído al 2% y colocados en cajas metálicas con pastillas de formalina después de su uso.[2] Es-

Fig. 13-11. Impresión sumergida en solución desinfectante.

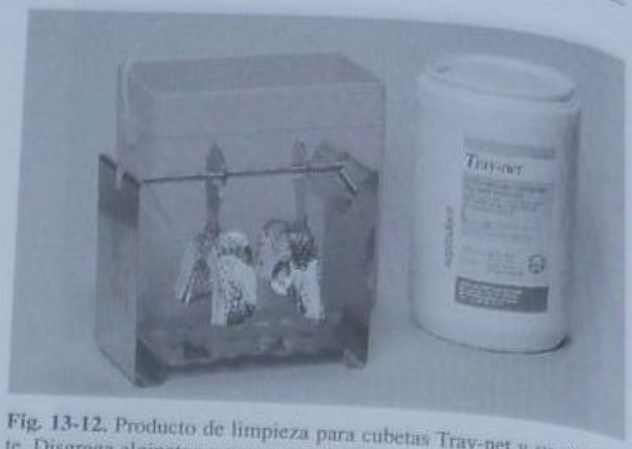

Fig. 13-12. Producto de limpieza para cubetas Tray-net y su recipiente. Disgrega alginatos o yesos por simple inmersión (Septodont; gentileza de Grimberg Dentales, Argentina).

te procedimiento se seguirá solo cuando el profesional no cuente con piezas de mano que puedan esterilizarse en la autoclave (fig. 13-13), lo que constituye la norma recomendada por la American Dental Association.[2] Esta institución señaló medidas radicales para sus miembros sobre la obligatoriedad de esterilizar las piezas de mano antes de usarlas en los pacientes.

También se ha recomendado que se efectúe la limpieza de las superficies externas de las piezas de mano de los micromotores y las turbinas con una gasa embebida en alcohol isopropil al 90% o alcohol etílico de 70 grados.[1]

El 28 de septiembre de 1992 el Departamento de Servicios de Salud Humana de la Administración de Alimentos y Drogas de los Estados Unidos envió una carta a todos los cirujanos dentistas norteamericanos referida a la esterilización de las piezas de mano por medio del calor (seco o húmedo), con carácter de obligatorio a fin de evitar la contaminación de los pacientes odontológicos con el HIV. En esa carta se expresaba claramente que "aquellas piezas de mano que no puedan ser esterilizadas por calor porque se dañan deberán ser cambiadas por otras que sí permitan su esterilización. Cuando no puedan ser cambiadas, deberán ser desechadas. La esterilización por medios químicos no es recomendada".[10] En septiembre de 1992 cinco estados norteamericanos aprobaron reglamentos que establecían que las piezas de mano y los dentistas deberían ser obligatoriamente esterilizadas y que los fabricantes solo deberían vender piezas de mano que pudiesen ser esterilizadas por el calor.[10]

Las piezas de mano se deberán esterilizar en la autoclave a una temperatura de 135 °C. Primero deberán limpiarse vigorosamente con una solución detergente que permita retirar los restos de sangre, saliva u otros elementos presentes en su superficie (alcohol de 70 grados o hipoclorito de sodio en solución al 10%). Posteriormente deberá retirárseles todo resto de agua o lubricante que tengan en su interior, expulsando el agua haciéndolas funcionar por 30 segundos. Algunos fabricantes recomiendan lubricar las piezas de mano antes de esterilizarlas.[10]

El profesional deberá tener la seguridad de que la o las piezas de mano de que dispone en su consultorio puedan esterilizarse con calor seco o húmedo, pues si el fabricante no dice que sea posible esterilizarlas con calor seco o húmedo, se corre el gran riesgo de destruir sus partes componentes. El calor seco implica mayor riesgo de inutilizar una pieza de mano.

También es recomendable limpiarlas con ultrasonido, pues este medio permite remover adecuadamente el aceite y el material orgánico que se encuentren en su interior.

Si no se cuenta con la autoclave, lo menos que se debe hacer es desinfectar las piezas de mano entre paciente y paciente, utilizándose una gasa embebida en alcohol de 70 grados, o utilizando "Decident" (Decident-Sleeve),

Fig. 13-13. Véase el logo universal impreso en todo instrumental de alta y baja velocidad que puede resistir hasta 135 °C de calor húmedo.

Fig. 13-14. Desinfectante de piezas de mano Decident (Septodont).

Fig. 13-15. Protectores de jeringa triple.

que es una esponja de nailon embebida en desinfectantes del tipo del fenol. La pieza de mano se debe limpiar cuidadosamente por su parte externa y luego secarla; introducirla dentro del paquete de Decident (fig. 13-14), frotarla de arriba hacia abajo, dejarla dentro del envase durante 10 minutos y luego lavar la pieza de mano con abundante agua corriente.[10]

También se ha recomendado que luego de haber lavado la pieza de mano con agua y detergente, se debe aplicar sobre ella una solución desinfectante (yodóforos, compuestos fenólicos), envolverla en una toalla de papel embebida en esta sustancia y dejarla dentro de una bolsa de plástico por 10 minutos. Después, lavarla con agua para remover el desinfectante.[37]

Pensemos bajo la premisa de que todo profesional deberá adquirir piezas de mano que puedan esterilizarse en autoclave, pero considerando la realidad económica de quienes no puedan comprar de inmediato un artículo con estas propiedades, hasta que sea adquirida es posible implementar el siguiente método de desinfección:[4]

A. Enjuagar concienzudamente la pieza de mano haciendo correr agua durante 30 segundos.
B. Cepillar la pieza de mano con agua caliente y jabón para remover todo detrito.
C. Secar totalmente la pieza de mano con un germicida químico que sea desinfectante hospitalario y de acción micobactericida en forma diluida. Se deberá mantener la pieza de mano en contacto con el desinfectante durante el tiempo especificado por el fabricante (aproximadamente 15 minutos).
D. Después de la desinfección debe retirarse cualquier residuo químico usando agua esterilizada.

Todos los días, antes de empezar a trabajar, se debe dejar correr el agua que contengan las mangueras de la turbina durante por lo menos un minuto para eliminar las bacterias que puedan haber aflorado durante la noche en el sistema de suministro de agua.[6]

Jeringas de agua/aire

Se deben desinfectar al igual que las piezas de mano. Es aconsejable dejar correr el agua que tienen en su interior al inicio de la jornada y entre paciente y paciente.

Se recomienda utilizar puntas descartables (de plástico resistente), que se colocan encima del extremo de la jeringa (figs. 13-15 y 13-16) o esterilizarlas sumergiéndolas en solución de glutaraldehído al 2% por 6 horas y 45 minutos.[37]

Instrumental de ortodoncia

Todos los alicates de uso para ortodoncia así como todo el instrumental usado deberán encontrarse esterilizados y desinfectados, sobre todo los que tengan extremos o puntas plásticas que impidan su esterilización por medio del calor, método indispensable para su esterilización.

Instrumental y materiales de endodoncia

El instrumental de endodoncia deberá esterilizarse con el esterilizador a bolillas, a una temperatura que oscile entre 200 °C y 220 °C. El instrumental se colocará durante 15 segundos entre las bolillas, cerca de la pared del esterilizador y a la mayor profundidad posible. Hay que tener presente que las bolillas de cristal se llegan a contaminar con su continuo uso. Para evitar esto algunos autores aconsejan usar sal de mesa y reemplazarla cada 2 semanas para permitir mayor distribución del calor en el instrumental. Antes de colocar el instrumental en contacto con las bolillas éste deberá limpiarse con una gasa embebida en una solución de hipoclorito de sodio al 1%.[2]

Fig. 13-16. Sistema descartable de protección de jeringa triple Triaway Adapter (Ultradent, EE.UU. Gentileza de Grimberg Dentales, Argentina).

Los conos de gutapercha se deben desinfectar utilizando una solución de hipoclorito de sodio al 2,5% (3 partes de hipoclorito de sodio comercial por 7 partes de agua) durante 5 minutos.[2]

Especímenes para biopsia

Deberá evitarse la contaminación cuando se obtenga una muestra colocándola en un frasco estéril que tenga tapa de cierre hermético.

Se pondrá una etiqueta con el nombre del paciente y la fecha de obtención. Cuando se trate de tejidos de personas en las que se sospecha la existencia de algún problema infeccioso, se escribirá en letras destacadas (preferentemente de color rojo) las palabras "Cuidado: material potencialmente infectante". Los tejidos se deberán fijar usando formol al 10% por un mínimo de 24 horas, antes de ser fijados y teñidos. La relación tejido-formol será de 1 volumen de tejido por 10 volúmenes de formol.[37]

El mercurio

Una de las muchas precauciones que se deben tener en el consultorio odontológico es respecto de la manipulación del mercurio.

Acerca de sus efectos sobre el organismo del paciente y el trabajo profesional se ha discutido mucho, pero el nivel actual de conocimientos nos señala que "no existe ninguna evidencia documentada para que se recomiende discontinuar el uso de la amalgama dental ya que los riesgos para los pacientes portadores de amalgama son desdeñables. La exposición al mercurio metálico es un factor de riesgo solo cuando se equivocan los procedimientos para su utilización (permitir los derrames accidentales, la confección de la amalgama en la palma de la mano de la asistente o del profesional, el hecho de exprimir con los dedos descubiertos los excesos de mercurio de una amalgama, las fallas de los amalgamadores, calentar en el esterilizador instrumentos que presenten restos de amalgama y la eliminación de antiguas amalgamas sin usar aerosol de agua, etc.). Los valores considerados permisibles para las personas que tengan contacto con él son de 10 a 50 microgramos (máximos de vapor mercurial por metro cúbico de aire durante 8 horas diarias),[22] aunque este límite máximo es fijado en 0,05 mg de mercurio por m^3 de aire por otros autores.[46]

Se deberá tener mucho cuidado en limpiar los restos de mercurio de todos los instrumentos utilizados en la confección de obturaciones de amalgama, ya que el calor del esterilizador incrementa en forma notoria los niveles de gases mercuriales, con el consiguiente daño para la salud de quienes trabajan en el consultorio.[36]

Acerca de la contaminación ambiental producida por la amalgama y más propiamente por el mercurio, se ha determinado que existe relación con el número de amalgamas que se elaboren, la higiene del consultorio, el tipo de revestimiento de los pisos y sus años de uso, y la ventilación. Sin embargo, cabe advertir que sí existen algunas personas que presentan reacciones alérgicas al mercurio. Los riesgos del paciente en relación con el mercurio no son grandes, ya que el paciente permanece muy poco tiempo en el consultorio como para perjudicarse con sus gases. El mercurio que pueda evaporarse de sus obturaciones es del orden de 11 microgramos al día, frente al valor permisible, que es de 82 microgramos de mercurio al día.[22]

Svare[23] señaló que un individuo con amalgamas en la boca, sin masticar, inhala 1 microgramo de mercurio por m^3 de aire. Al masticar, estos valores ascienden a 14 microgramos por m^3 de aire.

Lo que se recomienda hacer es evitar el contacto de las manos con la amalgama y mantener herméticamente cerrados los frascos que contengan mercurio. Todos los sobrantes se guardarán en un frasco de vidrio con agua.

La American Dental Association ha recomendado de manera particular eliminar las alfombras y los tapetes en las áreas de tratamiento.[48] La fricción de las partículas contenidas en las alfombras eleva el vapor de mercurio hasta 10 y 20 veces por encima del límite de seguridad, y estos niveles dañinos se mantienen durante varios días.[46] El uso de aspiradoras sobre las alfombras contaminadas puede causar una elevación del nivel ambiental de mercurio.[49] Cuando se pisan las amalgamas que se encuentran en el suelo o en el momento de prepararlas, aumenta la concentración de mercurio en el ambiente.[50]

Cuando una amalgama es calentada a consecuencia de su remoción con una fresa de alta velocidad, el nivel del vapor de mercurio aumenta considerablemente,[51] por lo que se reitera la utilidad de usar succionadores de alta potencia cuando se efectúa este tipo de trabajo.

La presencia de mercurio en las partículas de amalgamas es baja, de manera que la amalgama no es considerada como una fuente de vapor. Las partículas de amalgama combinadas con otras fuentes de mercurio existentes en los consultorios contribuyen al riesgo para la salud de quienes trabajan en odontología y para el paciente.[46]



Fig. 13-17. Bolsa rotulada con residuos biológicos ya tratados.

Depósitos para desperdicios

Los depósitos en los que se colocan los desperdicios propios de la actividad profesional cotidiana se deberán mantener siempre extremadamente limpios; no se debe observar en ellos ningún resto de sangre u otros materiales. Se sugiere que tengan un sistema de accionar la tapa con el pie y no con las manos y en su interior se deberá colocar diariamente una bolsa de plástico resistente, la que debe rebasar los bordes.

Al final del horario de atención se deberá cerrar herméticamente esta bolsa y rotularla con la frase "Material contaminante" antes de desecharla (fig. 13-17).

Esterilización

Se denomina *esterilización* a los diversos procedimientos que permiten la eliminación de todas las for-

mas de vida ubicadas sobre objetos inanimados. Con ella se logra destruir las formas vegetativas y esporas de los microorganismos y se obtiene como consecuencia la protección antibacteriana total de todos los instrumentos y materiales que penetran los tejidos de los pacientes y que habitualmente se contaminan con saliva o sangre.

Métodos de esterilización

Los medios de esterilización pueden ser físicos y químicos. En odontología se usa por lo común el calor (seco o húmedo) como medio de esterilización. Los objetos que no pueden esterilizarse por el calor pueden esterilizarse con el uso de sustancias químicas llamadas "esterilizantes".

Todos los elementos de trabajo descritos como críticos deberán ser perfectamente esterilizados cuando no puedan ser descartados.

Los instrumentos limpios deberán ser previamente desinfectados por inmersión en agua hirviendo (93-100ºC) durante 15 a 30 minutos. Este procedimiento eliminará todas las bacterias patógenas, hongos y virus, a excepción de algunas esporas bacterianas.[5,10,38]

Si a esta agua se le añade fosfato trisódico o carbonato de sodio (solución al 1%), se facilitará la remoción de residuos y se retardará la corrosión del instrumental.[1]

La esterilización se efectuará por medios físicos a través de: a) calor seco (estufas), b) calor húmedo bajo presión (autoclaves) y c) energía radiante (rayos gamma).

a) Esterilización por calor seco

Es sumamente importante controlar la capacidad de generar calor de nuestras esterilizadoras, ya que algunas veces pierden su potencia, por desgaste o desperfectos parciales, y no se completan debidamente los procesos de esterilización.[36] Se recomienda que las esterilizadoras sean controladas en forma regular una vez a la semana y se debe tener control de los errores que pudiera cometer el personal encargado de la esterilización (fig. 13-18).[11]

Se debe conocer la existencia de un método que permite constatar con facilidad si el proceso de esterilización se efectúa convenientemente en nuestro consultorio. Éste consiste en la inclusión dentro del esterilizador de los llamados "testigos biológicos", constituidos por colonias de microorganismos bastante resistentes a la esterilización por calor y a diversos productos químicos. Los testigos biológicos son esporas de *Bacillus subtilis* y de *B. stearothermophilus* que se encuentran dentro de recipientes fácilmente manejables y que se empaquetan junto con el material por esterilizar. Las esporas crecerán y proliferarán en caso de que el proceso de esterilización no se haya alcanzado. La ausencia de crecimiento microbiano es señal de éxito del proceso.

El uso de testigos biológicos demostró deficiencias en los procedimientos de esterilización en hasta el 51% de los consultorios examinados en los Estados Unidos, y en la actualidad existen disposiciones legales que exigen el uso de estos controladores en seis estados de Norteamérica.[11]

La esterilización siempre deberá verificarse conforme se ha expresado. En un estudio efectuado en 200 consultorios se mostró que el 33% de las autoclaves o esterilizadoras no logró matar las esporas, lo que se verificó con cintas específicas para prueba.[38]

Fig. 13-18. Estufa (calor seco).

PRELAVADO DE LOS INSTRUMENTOS ANTES DE SER ESTERILIZADOS

Inmediatamente después de su utilización todo el instrumental deberá ser higienizado adecuadamente, retirando de los instrumentos los restos de sangre o saliva existentes, sumergiéndolos en sustancias desincrustantes que remueven químicamente los restos de sangre y saliva, y posteriormente deberán ser cepillados con abundante agua y jabón desinfectante, antes de ser introducidos en el esterilizador o la autoclave.

Los instrumentos deberán limpiarse utilizando escobillas duras, portando guantes la persona encargada de su higienización. Una vez concluido su trabajo y antes de retirarse los guantes la asistenta encargada de esta función deberá lavarse las manos (con los guantes puestos) con un antiséptico que contenga yodopovidona, clorhexidina o hipoclorito de sodio al 1%.[2]

Todos los instrumentos que hayan estado en contacto con sangre deberán colocarse en un recipiente que contenga alguna sustancia germicida, como el glutaraldehído, el hipoclorito de sodio o el alcohol (este último por un tiempo mínimo de 120 minutos), con el fin de favorecer la eliminación de los virus del SIDA y otros microorganismos. Luego de hallarse sumergidos en las sustancias germicidas los instrumentos deberán lavarse antes de ser introducidos en el esterilizador.

El material puede colocarse en remojo en un recipiente de plástico común o en cubetas de ultrasonido. Cuando se utiliza el método manual, el instrumental debe permanecer en la solución por lo menos durante 20 minutos. Cuando se usa el ultrasonido, serán suficientes 7 a 10 minutos.[52-55]

Ningún instrumento que presente restos de sangre o de materia orgánica deberá introducirse en el esterilizador, ya que este proceso será imposible de alcanzar. La presencia de restos de sangre origina que el instrumento se queme en los bordes del lugar donde se halla la sangre, originándose su posterior oxidación e inutilización.

Debemos tener siempre presente que las soluciones desincrustantes no son desinfectantes, por lo que el personal que manipula los instrumentos debe protegerse con guantes de tipo doméstico (gruesos).

En cubeta de ultrasonido: estos aparatos están constituidos por osciladores piezoeléctricos situados en un aparato de acero inoxidable y por una cubeta para inmersión del instrumental en solución desincrustante o enzimática. Deben seguirse las indicaciones del fabricante.

Fig. 13-19. Fundas de esterilización en rollo o autoadhesivas para uso dental. Según el fabricante, pueden utilizarse tanto en estufa como en autoclave (Septodont).

Uno de los efectos básicos del ultrasonido es la cavitación, fenómeno que se caracteriza por la capacidad de liberar gases, de producir resonancia lineal de las burbujas de gas y por el rompimiento de estas burbujas vaporizadas. Estas características son ideales para obtener óptimos resultados debido a que mejoran la limpieza de pequeñas y muy delicadas superficies difíciles de higienizar en la técnica del cepillado manual, como limas de endodoncia.

Entre las ventajas del uso de este sistema encontramos una mayor eficiencia, reducción en la formación de aerosoles de partículas infectadas, bajo índice de lesiones punzo-cortantes y reducción del tiempo de trabajo.

Manual: lo ideal es usar un gran volumen de agua corriente. Se deben escobillar los instrumentos con un cepillo de preferencia plástico y con detergente líquido no corrosivo y no irritante, bactericida y bacteriostático. Este tratamiento del instrumental debe realizarse con guantes gruesos.[52-55]

Los instrumentos deberán ser secados antes de ser introducidos en el esterilizador, ya que el agua contiene sales minerales que se pueden fijar sobre ellos. Los instrumentos que serán esterilizados deberán colocarse en el esterilizador por 60 minutos a una temperatura de 160ºC o 30 minutos a una temperatura de 180ºC.[5,10,21]

Si la esterilizadora tiene una capacidad mínima de 1.000 watts por pie cúbico de espacio interno, se requieren de 45 a 60 minutos para que los instrumentos alcancen la temperatura necesaria para iniciar el proceso de esterilización (160ºC). Cuando se utiliza a más de 180ºC, esta temperatura quema los instrumentos de acero y altera su estructura física.

Los instrumentos deberán hallarse dentro de la esterilizadora por 60 minutos cuando ya se haya alcanzado la temperatura recomendada de 160ºC para lograr su esterilización. Si se abre la puerta del esterilizador durante el proceso de esterilización, éste se interrumpe, por lo que el tiempo total deberá contarse nuevamente a partir de ese momento.

Por lo común, las esterilizadoras por calor seco tienen una potencia de 300 watts, por lo que será necesario sumarle 30 minutos al tiempo de esterilización normal.

Para lograr la adecuada esterilización del instrumental deberán cumplirse estrictamente los siguientes pasos:

A. Colocar los instrumentos en desinfectantes antes de lavarlos.
B. Efectuar la limpieza de los instrumentos utilizando obligatoriamente guantes de goma muy resistentes con un cepillo de cerdas duras para remover los restos de sangre y saliva y posteriormente un limpiador ultrasónico si se tuviera. Se aconseja el uso de sustancias llamadas desincrustantes para eliminar mejor las sustancias contaminantes.[10]
C. Lavar con abundante jabón y agua corriente.
D. Efectuar la inmersión del instrumental en desinfectantes. La persona que efectúa esta labor deberá usar guantes muy resistentes y, de preferencia, anteojos protectores para evitar la contaminación de sus ojos.
E. Lavar con abundante jabón y agua corriente.
F. Secar con toallas desechables de papel.
G. Colocar el instrumental en el esterilizador u otro medio, empaquetando el instrumental con papel, el que deberá ser claramente marcado para identificar el contenido de cada envoltura (fig. 13-19).
H. Almacenar en forma adecuada en cajas o bolsas cerradas.

Para lograr la esterilización, los instrumentos deberán ser introducidos en el esterilizador limpios y secos y debidamente empaquetados en papel, y de preferencia con alguna sustancia indicadora que sea sensible al calor o al vapor para asegurar que el contenido ha sido debidamente esterilizado.[6,10]

b) Esterilización con calor húmedo bajo presión

Es bien sabido que la autoclave es la única y real solución para una tranquilidad total respecto de la esterilización, pues ofrece absoluta seguridad. Tiene lamentablemente el inconveniente de su alto costo (figs. 13-20 y 13-21).[36]

Cuando se esterilice utilizando la autoclave, los instrumentos deberán someterse al vapor saturado de agua a 120 ºC a las 15 libras de presión que la autoclave origina durante 10 minutos. Cuando se logran temperaturas de 134 ºC a 30 libras de presión (2 bares), se esteriliza el material en 5 minutos. Como se debe alcanzar la temperatura de 134 ºC, todo el proceso demorará 30 minutos, que es el tiempo total que el instrumental deberá hallarse dentro de la autoclave.[10] También se aconseja que el instrumental sea colocado en el esterilizador (estufa) durante 30 minutos para secarlo adecuadamente después de terminar su proceso dentro de la autoclave.[10]

Lamentablemente, en la literatura se encuentran diversos parámetros (relación temperatura-tiempo-presión) recomendados para lograr la esterilización usando la autoclave, lo que puede conducir a confusión. Lo más recomendable es seguir al pie de la letra lo indicado por el fabricante de la autoclave de que dispongamos o que adquiramos. Así encontramos las siguientes sugerencias señaladas en diversas referencias bibliográficas: "Los instrumentos limpios deberán someterse a un vapor de 121ºC bajo presión de 1 bar,[5,10] o 1,5 atm (15 libras) por 20 minutos (15 psi)".[2,38] "Otros autores recomiendan 134ºC a 2 bares o 30 libras de presión[38] por 10 minutos (28 psi)."[5,10]

Existen informes en la literatura consultada de que en la autoclave se deben esterilizar los instrumentos al menos durante 30 minutos si se desea lograr la eliminación completa de las esporas.[1] En el caso de que se utilicen métodos de esterilización por calor húmedo (autoclaves),

Fig. 13-20. A y B. Autoclaves de vapor de agua con ciclo de secado.

se deberán empaquetar los instrumentos en papel tipo estraza, tela de algodón, bolsas de nailon o celofán (véase fig. 13-19).[37]

c) Esterilización por energía radiante

La esterilización también se podrá lograr por medios físico-químicos (gas de óxido de etileno) al 10% en dióxido de carbono a 55ºC hasta 69ºC por ocho a diez horas. También con medios químicos como el glutaraldehído al 2%, formaldehído alcohólico al 8% o formaldehído acuoso al 10%, pero se recomienda obtener la esterilización propiamente dicha usando medios de calor seco o húmedo. La esterilización química no debe usarse si hay métodos mejores.[1,10]

Por medios químicos también se obtiene esterilización: mezcla de alcohol, cetonas, formaldehído y agua a 127ºC bajo presión aproximada de 20 libras por 30 minutos.[1]

Desinfección

Se entiende por desinfección todos los procedimientos que permiten la higiene de los elementos inanimados (instrumental, materiales y enseres), ya descritos como semicríticos y no críticos. "Desinfección" no es equivalente a pasar un algodón o gasa con alcohol de 70 grados a los instrumentos.[38] La desinfección consiste en la eliminación de los microbios patógenos sin destruir las formas vegetativas llamadas esporas. En odontología la desinfección se obtiene con el uso de soluciones químicas llamadas "líquidos desinfectantes". Estas soluciones a veces pueden llegar a actuar y servir como esterilizantes, según el tiempo de aplicación. Algunos líquidos que desinfectan en 10 minutos esterilizan en 10 horas.[10]

Se recomienda que los desinfectantes que se utilicen en odontología sean a la vez micobactericidas (que destruyan los microorganismos transmisores de la tuberculosis), pues ellos representan un grupo muy resistente,[6] así como que sea posible controlar el tiempo útil de las soluciones empleando tiras para control de pH, sobre todo cuando se trabaja con instrumental infectado con sangre.[2]

Los desinfectantes se han catalogado de la siguiente manera:[37]

A. De bajo nivel biocida: las sustancias que solo eliminan las formas vegetativas de microorganismos patógenos pero que no tienen efecto alguno sobre virus o gérmenes resistentes como el virus de la hepatitis B o las micobacterias (TBC). En este grupo se encuentran los compuestos de amonio cuaternario.
B. De mediano nivel biocida: los que tienen mayor poder desinfectante. En este grupo se encuentran los compuestos clorados, los yodóforos y los fenoles.
C. De alto nivel biocida: cuando tienen la capacidad de destruir a las esporas bacterianas. En este grupo se encuentra el glutaraldehído al 2%, que actúa entre 6 y 10 horas.

El Consejo de Terapéutica de la American Dental Association no acepta los compuestos de amonio cuaternario para su uso en instrumental de odontología por su bajo poder biocida (cuadro 13-1). El Centro de Control de Enfermedades de los Estados Unidos (C.D.C.) ha demostrado que los compuestos fenólicos tienen una actividad irregular contra los virus y pueden irritar la piel. Tampoco acepta como esterilizantes a los yodóforos.[38] En cambio, los desinfectantes a base de fenol son muy eficaces en solución al 5%. No alteran el color de las superficies de plástico sobre las que deben usarse y tienen un efecto residual muy útil.[10]

Otra buena solución desinfectante es el hipoclorito de sodio en una solución al 0,05 o 0,5%. Actúa como un

Fig. 13-21. Autoclave química o quimiclave.

Cuadro 13-1. *Ventajas y desventajas de los desinfectantes de mayor uso odontológico aceptados por la ADA.**

Desinfectantes	*Ventajas*	*Desventajas*
Yodóforos	Bactericida Tuberculicida Viricida	Alergénico
Cloro (hipoclorito o dióxido)	Bactericida Tuberculicida Viricida	Tóxico Corrosivo
Fenoles	Bactericida Tuberculicida Económino	Tóxico No esporicida
Glutaraldehído	Bactericida Tuberculicida Viricida Esporicida	Tóxico Corrosivo Alergénico

* El amonio cuaternario y los alcoholes isopropílico y etílico al 70% no han sido aprobados por la ADA (American Dental Association) para instrumental y superficies.

agente muy eficaz para destruir el virus de la hepatitis B. Cuando se utilice el hipoclorito de sodio como desinfectante, los instrumentos deberán introducirse en una solución al 1% durante 30 minutos y luego lavarse intensamente en agua destilada o con alcohol de 70 grados.[10]

Algunos autores aconsejan utilizar soluciones de hipoclorito de sodio al 10% para sumergir los instrumentos de 5 a 10 minutos como máximo. Se deberá tener cuidado al usar estas soluciones de hipoclorito de sodio porque el cloro es corrosivo para los metales, irritante de la piel y posee olor desagradable.[8,10]

Se debe tener cuidado con la manipulación del hipoclorito de sodio, pues si bien sus propiedades antimicrobianas lo convierten en un agente muy eficaz contra las bacterias grampositivas y gramnegativas, hongos, esporas y virus, incluido el del HIV, puede existir hipersensibilidad dérmica a su contacto.[34]

Jamás se deberá usar el hipoclorito envasado en las carpules de anestesia, como se acostumbra hacer en algunos países, pues se puede confundir con ese medicamento.

Según los últimos trabajos de investigación, la mejor indicación del cloro en el consultorio es utilizarlo en los reservorios de agua de los equipos en una solución de 2 partes por millón, lo que equivale a una concentración de 1:500. Propiamente se emplean las soluciones de hipoclorito de sodio y no el cloro directamente, ya que éste es un gas que solo al combinarlo con la soda cáustica da origen al hipoclorito de sodio.

La Federación Dental Internacional[21] agrupa a los agentes químicos desinfectantes o esterilizantes como se indica en los cuadros 13-2 y 13-3.

Desinfección de las escupideras

Las escupideras deberán desinfectarse entre paciente y paciente, incorporándoles sustancias desinfectantes como una solución de hipoclorito de sodio al 1% y haciendo correr agua.

Caadro 13-2. *Clasificación de la Federación Dental Internacional de agentes químicos desinfectantes*

Productos químicos desinfectantes	*Duración del tratamiento*
Formaldehído acuoso al 3%	30 minutos a temperatura ambiente
Glutaraldehído acídico al 2%	10 minutos a temperatura ambiente
Glutaraldehído alcalino al 2%	10 minutos a temperatura ambiente
Solución de cloro al 1% (lavandina comercial o hipoclorito de sodio diluido 1:5)	30 minutos a temperatura ambiente
Solución yodada al 1%	30 minutos a temperatura ambiente

Desinfección de superficies

Las principales soluciones desinfectantes de superficies son las siguientes:

A. fenoles sintéticos
B. hipoclorito de sodio
C. iodóforos con detergentes.

Estos germicidas también pueden actuar como esterilizantes (particularmente el glutaraldehído al 2%). Tienen un gran nivel de efectividad sobre las bacterias, los hongos y los virus. Cuando se los utiliza durante un tiempo corto actúan como desinfectantes, destruyendo las formas vegetativas de los microorganismos sin afectar las formas esporuladas. Cuando se los hace actuar durante un tiempo mayor destruyen las esporas, sirviendo como esterilizantes. Solo deberán emplearse en los casos en los que no son factibles los métodos de esterilización por calor (estufas) o de vapor de agua (autoclaves), o porque causen daño físico al elemento de trabajo que se desee esterilizar.

Con el fin de ofrecer la mejor y mayor protección sanitaria a todos nuestros pacientes, diariamente se deberán desinfectar todas las superficies de trabajo del consultorio, así como los lugares en los que se depositan las secreciones infectantes y las manos del profesional y la asistenta dental (fig. 13-22).

Es aconsejable que la mayor cantidad de lugares contaminables, como el interruptor de la luz, las agarraderas

Cuadro 13-3. *Clasificación de la Federación Dental Internacional de agentes químicos esterilizantes*

Productos químicos esterilizantes	*Duración del tratamiento*
Formaldehído acuoso al 8%	10 horas a temperatura ambiente
Formaldehído al 8% en alcohol de 70 grados	10 horas a temperatura ambiente
Glutaraldehído alcalino al 2%	10 horas a temperatura ambiente
Glutaraldehído ácido al 2%	1 hora a 60°C
Óxido de etileno	10 horas a temperatura ambiente

Fig. 13-22. Desinfección del equipamiento, con uso de guante doméstico y gasa embebida en solución desinfectante en superficie resistente a la acción de sustancias químicas. (Tomado de Guandalini SL y col.[57] Gentileza de Plus Dental, Argentina.)

de las gavetas y demás superficies, se encuentren cubiertos con papel metálico, el cual se deberá retirar al final del horario de trabajo, cuando aún se tengan los guantes puestos.

Para desinfectar las superficies de trabajo y el material empleado se utilizarán agentes químicos activos como el glutaraldehído al 2% o el hipoclorito de sodio al 1% (1 parte de hipoclorito comercial en 10 partes de agua) durante 30 minutos como mínimo.[2]

Los desinfectantes a base de yodo no deben usarse sobre superficies plásticas pues pueden originar cambio de color en éstas.

El glutaraldehído al 2% es reconocido universalmente como el desinfectante más efectivo del instrumental. Trabaja más rápido cuando se lo calienta. Se recomienda no usarlo como sustancia desinfectante de superficie ya que se evapora más rápido que los preparados yodoformados y sus vapores son potencialmente tóxicos cuando se liberan en un ambiente de aire.[38]

En consideración de las ventajas y desventajas de estas soluciones se recomienda que la desinfección de los ambientes se realice con sustancias fenoladas o con hipoclorito de sodio, no obstante considerando que tiene la desventaja de destruir los metales y cierto olor desagradable, así como que altera el color y destruye algunos tejidos.

Desinfección del instrumental

Las soluciones de glutaraldehído son consideradas como la mejor opción para lograr desinfección, pues pueden lograr la verdadera esterilización del instrumental cuando éste permanece en la solución por períodos prolongados de tiempo (6 a 10 horas) (figs. 13-23 y 13-24).

Todo elemento de trabajo que se introduzca en la solución de glutaraldehído deberá ser previamente higienizado de manera escrupulosa. Las soluciones desinfectantes deberán renovarse en forma periódica pues van perdiendo su poder germicida cuando se les incorpora restos de materiales, sangre o saliva (fig. 13-25).

Cuando se desee utilizar algún instrumento que se encuentre dentro de una solución desinfectante, deberá ser lavado con agua estéril o alcohol de 70 grados y secado antes de introducirlo en la boca del paciente.

Desinfección de fresas

Se aconseja colocarlas en una caja de Petri o en una caja metálica pequeña con 4 o 5 pastillas de formalina durante 12 a 24 horas. Luego se lavan o esterilizan a seco o en la autoclave envueltas con papel metálico[2] (figs. 13-26 y 13-27). No se las debe mantener en los llamados "freseros", sino dentro de una solución desinfectante de efectividad comprobada.

Antisepsia

Se define como *antisepsia* a todos los procedimientos que permitan la eliminación de las formas vegetativas bacterianas patógenas que se encuentran ubicadas sobre objetos vivos (tejidos orgánicos).

Un ejemplo de antisepsia lo constituye el control de contaminación a través de la eliminación de microorganismos de la cavidad bucal del paciente (placa bacteriana), con el empleo de métodos físicos y químicos. Para lograr antisepsia se utilizan las denominadas "sustancias antisépticas".

Toda intervención que se fuera a realizar en la cavidad bucal de los pacientes, particularmente en los que no mantienen una buena higiene, deberá ser precedida de una rigurosa antisepsia de los tejidos (con sustancias antisépticas que se aplicarán directamente sobre las mucosas con un trozo de algodón embebido). También se efectuará una profilaxis tratando de evitar la generación de aerosoles contaminantes del medio ambiente.

Antisepsia de los tejidos de la boca del paciente

La eliminación de la placa bacteriana de las superficies dentarias que se trabajarán deberá convertirse en un procedimiento sistemático, ya que las sustancias producidas por las bacterias que conforman la placa bacteriana ofrecen gran resistencia a la acción química de los compuestos terapéuticos (el caso del uso de resinas). Con el uso de métodos antisépticos (químicos o físicos) durante un minuto sobre las mucosas y las piezas dentarias de los pacientes se ha demostrado que se logra una reducción de entre el 93 y el 100% de los microorganismos. Se ha demostrado que cuando se reduce la microbiota oral de los pacientes se obtienen resultados más confiables y mayor seguridad terapéutica.[38]

El hecho de que el paciente se enjuague la boca con agua antes de que se empiece a trabajar en ella reduce la cuenta bacteriana en un 75%. El cepillado de los dientes puede reducir la cuenta bacteriana en los aerosoles en un 90% y el uso de enjuagatorios bucales puede reducir la cuenta bacteriana en un 98%.[38]

Si a estas medidas añadimos la instrucción del paciente en las técnicas apropiadas para su cepillado dental antes de iniciar su tratamiento, trabajaremos en mejores condiciones de asepsia.

En periodoncia es posible admitir el uso de determinados antimicrobianos como coadyuvantes al tratamiento mecánico convencional por las siguientes razones:[56]

A. El papel que desempeñan las bacterias en la etiología de la enfermedad periodontal justifica considerarla como un proceso infeccioso.
B. Los períodos de actividad e inactividad de la enfermedad periodontal corresponden a la presencia de diferentes tipos de flora microbiana.



A



B



C

Fig. 13-23. A. Casete para descontaminación-esterilización. **B.** Casetes IMS (Instrument Management System) para descontaminación y esterilización de instrumental de mano, de la firma Hu-Friedy. **C.** Ciclo que cumple el instrumental con los casetes IMS (gentileza de Plus Dental Argentina, SA).

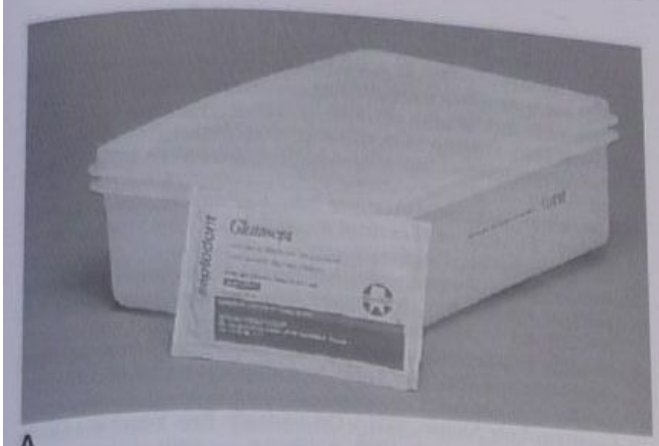

A



B

Fig. 13-24. Solución desinfectante de instrumental con aldehídos y amonio cuaternario, Glutasept (Septodont). **A.** Presentación líquida para diluir. **B.** Presentación en polvo (Glutasept N).

C. Ciertos estudios microbiológicos han evidenciado diversas poblaciones bacterianas que corresponden a cuadros clínicos periodontales diferentes.
D. La presencia de bacterias en el interior de los tejidos, aun después del raspaje y alisado radicular, podría ser causa de recidiva.

Se puede afirmar la existencia de una relación causa-efecto originada por la acumulación de placa y la inflamación gingival como respuesta. Desde el punto de vista clínico, los antisépticos confiables son exclusivamente la clorhexidina, los compuestos fenólicos y el flúor (véanse caps. 20 a 22).

"La clorhexidina es el antiséptico bucal más confiable. Con base en el criterio de que el control de la placa supragingival no modifica la patogenicidad de la microflora subgingival ya instalada y que la droga es efectiva ante ambas poblaciones bacterianas, el fármaco se debe administrar por diversas vías: para actuar sobre la placa supragingival, en colutorios, spray, pastas dentales, geles o irrigaciones supragingivales. Para la placa subgingival se la usará en irrigaciones subgingivales."[56]

La realización de dos buches diarios de un minuto de duración (10 mL de clorhexidina al 0,2%) reduce la placa en un 60% y la gingivitis entre el 50 y el 80%. Las manchas dentarias fueron el mayor efecto secundario indebido más relevante. Para disminuir esta tinción dentaria se debe usar la clorhexidina en solución al 0,12%.[56] Los compuestos fenólicos que contienen timol, mentol y metilsalicilato en solución hidroalcohólica al 26,9% reducen la placa en un 55% y la gingivitis en un 60%. Se recomienda efectuar buches con 20 mL de la solución pura durante 30 segundos 2 veces al día.

Como medida antiséptica inicial, se usarán en los pacientes 15 mL de una solución enjuagatoria de cloruro de cetilpiridinio al 50%. También se podrá realizar una atomización de la boca del paciente con esta solución.

A. Antisépticos con base en yodo: se usarán enjuagatorios con soluciones acuosas de yodo al 2%, las que se aplicarán directamente sobre las mucosas con una torunda grande de algodón como colutorio, usando 15 a 20 gotas diluidas en medio vaso de agua hervida tibia.
B. Antisépticos con base en clorhexidina: el gluconato de clorhexidina es una sustancia antimicrobiana que permite disminuir intensamente la placa bacteriana.



Fig. 13-25. Recipientes con glutaraldehído y sus correspondientes controles de viabilidad. El recipiente de la izquierda, cuyo control es negativo, tiene la solución vencida.



Fig. 13-26. Pequeñas cajitas resistentes al calor, hasta 135°C, para colocar fresas y piedras para su descontaminación o esterilización.



Fig. 13-27. Cajita con fresas y piedras listas para su descontaminación.

- En los dentífricos se lo utiliza en concentraciones del 0,7 al 0,8%.
- En los colutorios se lo emplea del 0,1 al 0,2%.
- En aplicaciones tópicas como antiséptico de la cavidad bucal, en concentraciones del 2%.

En concentraciones mayores se pueden provocar lesiones de la mucosa oral.

Antes de realizar actos quirúrgicos y en los procedimientos de profilaxis de las superficies dentarias efectuadas con escobillas estará indicada la antisepsia utilizando soluciones químicas seguidas de enjuagatorios con soluciones desinfectantes.

Asepsia

Por *asepsia* se entienden los métodos empleados para impedir que determinado medio sea contaminado. Cuando este medio se encuentra exento de bacterias, se lo llama "aséptico".

La asepsia y la aplicación constante de métodos de control de infecciones será una norma de cumplimiento regular por todo el personal del consultorio odontológico, que irá en favor de la protección de los pacientes y en salvaguarda de su propia salud, ya que los conocimientos modernos sobre bacteriología y microbiología aconsejan que los consultorios odontológicos deben considerarse como ambientes de riesgo, tanto para los pacientes como para las personas que trabajan en ellos.

Todos los métodos empleados en el consultorio referentes a control de infecciones, esterilización, desinfección, asepsia y antisepsia deberán evaluarse constantemente, con el fin de lograr las mejores condiciones laborales de higiene para el personal y la adecuada presentación de los equipos, el instrumental y los materiales.

REFERENCIAS

1. Kaplan Colchamiro Esther. El control de infecciones en el consultorio odontológico. Compendio de Educación Continua en Odontología. Vol. III. N° 6, junio de 1987, pp. 22-28.
2. Schant, María Eugenia de. Bioseguridad en Endodoncia. Rev. de la Asociación Odontológica Argentina. Vol. 79. N° 4, octubre-diciembre de 1991, pp. 243-247.
3. Adde Carlos Alberto, Simone José Leonardo, Perez Flavio Eduardo, Leite Vera Moreira. Antibiotico terapia profilática em Odontologia. Esquemas terapeuticos em pacientes de risco. Rev. de la Asociación Brasileña de Odontología. Vol. 1. N° 2, setiembre-octubre de 1993, pp. 87-91.
4. Barr Charles. Control de Infección del HIV en la asistencia dental. Rev. de la Asociación Odontológica Argentina. Vol. 78. N° 3, julio-setiembre de 1990, pp. 181-184.
5. Canut Juan. Higiene en el ejercicio odontológico. Rev. de Actualidad Estomatológica Española. Año 11, noviembre de 1992. N° 148, pp. 33-36.
6. Greenspan Deborah, Greenspan John S, Pindborg Jens J, Schiodt Morten. El SIDA en la cavidad bucal. Actualidades Médico-Odontológicas Latinoamericana.
7. Blasco Fabián. Enfermedades por Herpes Virus Hominis y Semejantes al Herpes. Rev. del Ateneo Argentino de Odontología. Vol. XXVIII. N° 1, enero-junio de 1992, pp. 86-91.
8. Morales Hugo. Síndrome de Inmunodeficiencia Adquirida. Rev. Odontología al Día. Año 8. N° 4, octubre-diciembre de 1991, pp. 12-18.
9. Calatrava Luis Alonso. VIH y Odontología. Rev. Venezuela Odontológica. 2° trimestre de 1992, p. 17.
10. Lima Sergio NM; Ito Isabel Ioko. Infecciones odontogénicas. O Controle de infecções no consultorio odontológico. Sistema B.E.D.A. Publicación de Dabi Atlante, Brasil, 1990.
11. Acosta Gio Enrique, Maupome Cervantes Gerardo. Esterilización del instrumental dental. Rev. Práctica Odontológica. Vol. 14. N° 11, noviembre de 1993, pp. 11-13.
12. Vildosola Herman. Campaña contra la Hepatitis B. Rev. Mundo Odontológico. N° 1, año 1, abril de 1993, p. 30.
13. Vildosola Herman. Hepatitis B y la profesión de cirujano dentista. Informe presentado al Colegio Odontológico del Perú. Julio de 1993.
14. Ruiz Ricardo, Jaimes Abel, Pineda Jesús, Hinostroza María, Bancroft William. Marcadores serológicos de hepatitis viral en el personal hospitalario. Revista Gastroenterología del Perú. N° 5, 1985, pp. 15-18.
15. Delgado Azañero Wilson. El mejor control es la educación. Rev. Mundo Odontológico, año 1, N° 5, diciembre de 1993, pp. 30-31.
16. Medidas de seguranza: bom para o consultorio, melhor para o paciente. Rev. de la Asociación Brasileña de Odontología. Vol. 1. N° 2, setiembre-octubre de 1993, pp. 76-80.
17. Moss Stephen. SIDA y la familia. Rev. FDI. Dental World; noviembre-diciembre de 1994. Vol. 3 (6):5.
18. Responsabilidades éticas y profesionales de los odontólogos con respecto a los pacientes con HIV positivo y a los pacientes con SIDA. Rev. Estomatología Peruana de la Academia de Estomatología del Perú. N° 1. Vol. XL, enero-julio de 1987, pp. 5-6.
19. Greenspan D, Greenspan JS, Hearst NG, Pan LZ, Conant MA, Abrams DL, Hollander H, Levy JA. Oral hairy leukoplasia: human immunodeficiency virus status and risk for development of AIDS. J Infect Dis 1987.
20. Del Valle Sol Cristina. Herpes, Sida, Hepatitis B, Prevención para el Odontólogo. Rev. Odontología al Día. Año 8. N° 2, abril-junio 1991, pp. 21-24.
21. Federación Dental Internacional. Informe Técnico N° 10.
22. Sotillo Mauricio. El Mercurio en la profesión odontológica. Rev. Venezuela Odontológica. Año 53. N° 1, enero-mayo 1987, pp. 33-36.
23. Ceccotti Eduardo. Hepatitis de la A a la E. Rev. de la Asociación Odontológica Argentina. Vol 80. N° 2, abril-junio de 1992, pp. 112-115.
24. Bobmann Klaus; Heinenberg BJ. Medidas Higiénicas en la clínica dental. Ediciones Doyma.
25. Álvarez Alfredo Fermín. La Bioseguridad en el marco de la Bioética. Editorial de la Rev. del Ateneo Argentino de Odontología. Vol. XXVIII. N° 1, enero-junio de 1992, pp. 5-6
26. Ceccotti E. Hepatitis B: ¿nos preocupamos o no? Rev. de la Asociación Odontológica Argentina. Vol. 80. N° 4, octubre-diciembre de 1992, pp. 255-261.
27. Bolzan Héctor Emilio, Spatola José, Chiera Alejandro. Prevalencia de los marcadores de la hepatitis B en odontólogos de una comunidad rural. Rev. de la Asociación Odontológica Argentina. Vol 78. N° 3, julio-setiembre de 1990; pp. 158-160.
28. Klein RS, Phelan JA, Freeman K, et al. Low occupational risk of human immunodeficiency virus infection among dental profession. New England Journal Medic. 1988; 318: 86-90.
29. Cottone JA. Self protection against hepatitis B infection in the dental office. New York State Dental Journal. 1984; 50:288-293.

30. Cottone JA. Hepatitis B virus infection in the dental professions. Journal of the American Dental Association. 1985; 110:617-621.
31. Cottone JA, Terezhalmy GT, Molinari HA. Practical infection control in Dentistry. United Kingdom Lea & Febiger Ltd. 1991:286.
32. Barriga Angulo G, Baños Aparicio G, Portillo González A, Trejo Yxcapa S, Castillo Torres NP. Seroepidemiología de la hepatitis viral del tipo B en cirujanos dentistas de la ciudad de México. Revista Médica IMSS 1989; 27:205-208.
33. Samaranayake LP. Hepatitis Viral y Odontología: Una revisión (Parte 2). FDI World 2000; vol. 9-3.
34. Ferrandiz Jorge. Hepatitis C. Diagnóstico, Revista médica de la Fundación Hipólito Unanue. Vol. 38. N° 6, noviembre-diciembre de 1999.
35. Samaranayake LP. Hepatitis Viral y Odontología: una revisión. FDI World 2000; vol. 9-2.
36. Trucco Raúl. Manual de Práctica Profesional. Tomo 1. Socioeconomía Odontológica. Bahía Blanca, Argentina, enero de 1989.
37. Escobedo de Lilly Silvia. Prevención de infección en la práctica estomatológica. Rev. Endodoncia Peruana. Vol. 12. N° 12, enero-diciembre de 1993, pp. 24-29.
38. Underhill Thomas, Terezhalmy Geza, Cottone James. Prevención de infecciones cruzadas en el medio ambiente odontológico. Compendio de Educación Continua en Odontología. Vol. III. N° 4, abril de 1987, pp. 17-25.
39. Delgado Zuñiga María del Carmen. Investigación bacteriológica de residuos en el surco ungueal y algunos instrumentos de Odontología antes del tratamiento dental. Tesis de Bachillerato, Universidad Católica Santa María, Facultad de Odontología, 1990.
0. Greenlee JS. Review of currently recommended aseptic procedures: Dental operatory contamination. Rev. Dental Hygiene 57 (11), pp. 22-27, 1983.
1. Rowe AHR, Durr DP. Dental impressions: The probability of contamination and a method of desinfection. British Dental Journal 145; 1978, pp. 184-186.
2. Novak EV, Durr DP. Dimensional stability of alginate impressions immersed in sterilizing solutions. Journal Dental Research 64: 275, 1985.
. Desinfección de impresiones. Rev. FDI Dental World; septiembre-octubre de 1993, pp. 18-19.
. Mejía Alejandro, López Javier, Uribe Paul Santiago. Detección de cándida en pacientes portadores de prótesis total superior con diagnóstico clínico de estomatitis por prótesis dental (EPD). Rev. CES Odontología. Vol. 4. N° 1, 1991, pp. 37-42.
45. Council of Dental Therapeutics and Council on Prosthetic Services and Dental Laboratory Relations: Guidelines for infection control in the dental office and the commercial dental laboratory. Journal of the American Dental Association 110(6):969-972, 1985.
46. Korwin Robert, Irving Shapiro, Bloch Peter. Diseminación por fricción del mercurio contenido en los pisos: Efectos de los niveles de mercurio en el ambiente de los consultorios odontológicos. Rev. Compendio de Educación Continua en Odontología. Año 6. N° 4, 1990, pp. 69-75.
47. Svare CW. Dental amalgam related Mercury Vapor Exposure. Californian Dental Journal. 12: 54-60.
48. Council on Dental Materials and Devices: recommendations in dental mercury hygiene. Journal of the ADA. 96; 487-488: 1978.
49. Pagnotto LD, Comproni EM. The silent hazard: an unusual case of mercury contamination in a dental suite. Journal of the ADA. 92, 1195-1198: 1976.
50. Stevens JT, Box JM, Pelleu GB. Mercury vapor levels in dental spaces. Naval Graduate Dental School. National Naval Medical Center, Bethesda, MD, 1° de agosto de 1972.
51. Gay DD, Cox RD, Reinhardt JW. Chewing releases mercury from fillings. Lance 1 (8123):985-986, 1979.
52. Domínguez del Río Gilberto. Bioseguridad. Su importancia en la práctica estomatológica. Visión Dental oct 2001; año IV; N° 16, Lima, Perú.
53. Guandalini Sergio. Cómo controlar la infección en Odontología. Universidad Federal de Paraná, 1999.
54. Guevara Claudia. Asepsia y Antisepsia, práctica fundamental en la odontología. Revista de la Federación Colombiana de Odontología, julio-febrero de 2000.
55. Lima Sergio. El control de infecciones en el consultorio odontológico. Universidad San Pablo, Riberão Preto, 1999.
56. Lavandeira Heriberto A. Manejo clínico actual de los antimicrobianos en el paciente periodontal. Rev. de la Asociación Odontológica Argentina. Vol. 78. N° 3, julio-septiembre de 1990, pp. 174-180.
57. Guandalini S, Falçao de Oliveira Melo NS, Peixoto Santos EC. Cómo controlar la infección en la Odontología. Libro publicitario de Gnatus, Buenos Aires, 1997.

PARTE II

Ciencias y prácticas relacionadas con la operatoria dental

14

Aparato masticatorio

Facundo Caride y Edgardo R. Caride

INTRODUCCIÓN

El aparato masticatorio,[1-3] también denominado sistema masticatorio o sistema estomatognático, está constituido por la suma de elementos óseos y dentarios que forman la cavidad bucal y sus zonas vecinas, las articulaciones (entre ellas la articulación alveolodentaria), los músculos que ponen en movimiento este aparato o sistema y los tejidos de recubrimiento, encía y mucosa que tapizan las diferentes regiones de este sistema con sus vasos, nervios y ganglios. El buen funcionamiento del aparato masticatorio es esencial para la supervivencia de la especie (figs. 14-1 y 14-2).

Procuraremos describir someramente las estructuras óseas, dentarias, musculares y de recubrimiento.[4-6] Quien desee profundizar en el tema podrá consultar los numerosos tratados de la especialidad.

La arquitectura más simple comienza por la mandíbula o maxilar inferior que está constituida por un solo hueso. Este hueso se relaciona con la base del cráneo mediante las articulaciones temporomandibulares, una derecha y otra izquierda.

El maxilar superior está constituido por trece huesos, que se hallan fijos entre sí y unidos al resto del cráneo. Este conjunto de huesos delimita en su interior espacios cerrados o abiertos ocupados por una mucosa y llenos de aire, aunque ocasionalmente y por causas patológicas éstos contienen líquidos. Estos espacios son los senos maxilares, los frontales, etc., las fosas nasales, las cavidades orbitarias y las fosas accesorias (fig. 14-3).

Es muy importante la relación existente entre el piso del seno maxilar y los alvéolos de los primeros y segundos molares, y a veces los del segundo y el primer molar, por cuanto las maniobras que se realizan sobre esos dientes en ciertas oportunidades pueden llegar a producir la perforación dentro del seno maxilar. Además, afecciones propias del seno maxilar –sinusitis, catarro y otras– a menudo ocasionan una sintomatología similar a la originada por los dientes ubicados en su proximidad.

Fig. 14-1. El aparato masticatorio es esencial para la supervivencia de la especie. Indio yanomami alimentándose. (Gentileza del doctor C. B. Pereira.)

DESCRIPCIÓN DE LA CAVIDAD BUCAL[3,5,17,19]

La cavidad bucal contiene los dientes, sus estructuras vecinas y un músculo de gran movilidad que es la lengua. Cuando la boca está cerrada y los dientes se hallan en contacto, se puede dividir aquélla en dos cavidades: la cavidad bucal propiamente dicha, que contiene la lengua y el vestíbulo bucal, que se encuentra entre los dientes y los labios y los carrillos. La comunicación entre ambas cavidades se produce por detrás de los últimos molares de los arcos dentarios o a través de espacios desdentados (fig. 14-4).

La actividad muscular tiene una influencia preponderante durante la formación de los arcos dentarios y la ubicación de los dientes, por lo que es conveniente estudiarla aquí.

Fig. 14-2. Grupo de indios yanomamis preparando alimentos en la selva amazónica. (Gentileza del doctor C. B. Pereira.)

Fig. 14-3. Senos maxilares.

Labios y carrillos

Los labios y los carrillos se hallan tapizados por una mucosa. Por la parte externa poseen la piel, una capa muscular y una capa submucosa, en la cual se encuentran glándulas de distinto tipo.

El óvalo muscular que rodea la boca está constituido por el músculo orbicular oris, que es esencialmente un esfínter y está unido con fuerza al hueso.

Alrededor de los labios existen unos pequeños músculos dilatadores, que son característicos porque les dan una gran movilidad e intervienen en forma activa en las expresiones faciales del individuo.

Finalmente, hay una capa de tejido adiposo, ubicada entre la piel y los músculos elevadores y depresores de los labios. Las pequeñas arrugas o facetas que ayudan a la expresión facial se deben sobre todo a un movimiento de la piel que está unida con firmeza al músculo mentoniano, que contribuye a la contracción y la elevación de la barbilla y al ascenso del labio inferior.

En un costado de la boca, ubicado frente a los premolares inferiores, existe un nudo muscular que se denomina *modeolus*. De este nudo irradian diversos músculos que se insertan en los labios y en la piel de las zonas vecinas. Este modelo está formado principalmente por un quiasma de las fibras del buccinador en su movimiento de extensión hacia los labios. Si se contraen las fibras horizontales de uno solo de los buccinadores, el orbicular de los labios tendrá un desplazamiento hacia ese lado, aunque este movimiento puede ser contrarrestado por la

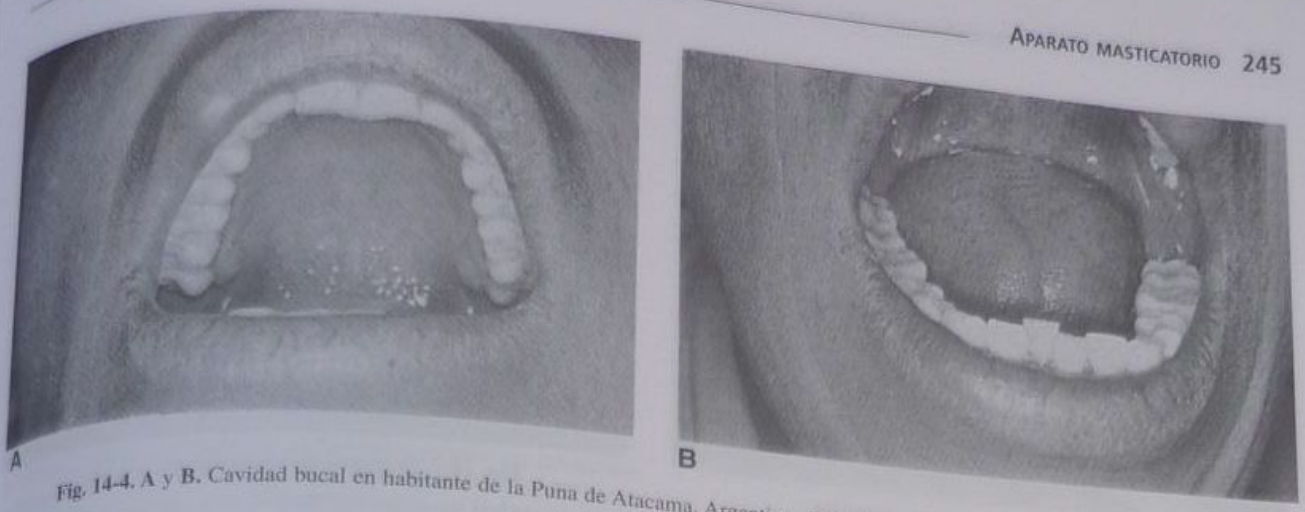

Fig. 14-4. A y B. Cavidad bucal en habitante de la Puna de Atacama, Argentina. (Gentileza del doctor Julio Barrancos Mooney.)

actividad de los elevadores y los depresores del ángulo de los labios y del cigomático mayor.

Todos estos músculos que se irradian del modeolus como los rayos de una rueda están firmemente unidos al hueso y permiten una enorme cantidad de posiciones.

De esta manera, puede suceder que el buccinador quede fijado en ambos extremos, y entonces su contracción dará por resultado una presión sobre los molares y premolares que se opone a la presión interna desarrollada por la lengua cuando está formando el bolo alimenticio. El buccinador describe una curva alrededor de la zona del tercer molar y se fija al rafe pterigomandibular.

La mucosa que tapiza los labios y los carrillos tiene una alta capacidad sensorial. Esta alimentación nerviosa proviene del mentoniano, del bucal y del infraorbitario, principalmente, aunque puede haber anastomosis e inervación suplementaria proveniente de las otras regiones vecinas.

Lengua

La lengua es un músculo sumamente activo que interviene en la masticación, la fonación y la deglución, entre otras funciones.

4-5. La lengua se apoya en el músculo milohioideo (según B. C. r[illegible]).

Para la masticación maneja la posición del bolo alimenticio permitiendo su trituración a medida que lo va reduciendo de tamaño, hasta que éste se encuentra en condiciones de ser deglutido.[12,17,19]

Posee una gran movilidad en virtud de su muy compleja musculatura, que le permite modificar fundamentalmente su forma y posición. Sus músculos están unidos al maxilar inferior, al paladar, al hueso hioides y al proceso estiloides.

La lengua se apoya sobre el músculo milohioideo, que constituye el piso de la boca, que a su vez es móvil y le permite una mayor movilidad[1] (fig. 14-5).

El nervio hipogloso es el más importante e inerva sus músculos, con la única excepción del músculo palatogloso. Este último está involucrado dentro de los músculos palatinos. La parte sensorial depende del nervio lingual, como también de ramas del vago y del glosofaríngeo. La sensación del gusto sigue una vía diferente, representada por la cuerda del tímpano, el glosofaríngeo y el vago. Existe un sistema especial, aún no muy conocido, de defensa de la lengua por un mecanismo propioceptivo. Todavía se discute la posibilidad de existencia de receptores propioceptivos.

La lengua desempeña un papel muy importante en el desarrollo alveolar y en la ubicación final de los dientes.

El movimiento sincronizado de la lengua, los labios, los carrillos y demás músculos contribuye a la masticación y la deglución, y a eliminar los restos de alimentos depositados en las superficies dentarias. A esto se lo denomina autoclisis.[2]

Arcos dentarios[1,3,5,19]

Los arcos dentarios pueden representarse por líneas curvas, que van uniendo los bordes iniciales y las cúspides bucales de todos los dientes anteriores y posteriores (fig. 14-6).

La forma general es de U, aunque puede ser de segmento de elipse o parabólica.

Por lo general, al cerrar la boca el arco dentario superior queda ligeramente por fuera del arco dentario inferior. Esto es lo que se denomina resalte o desbordamiento horizontal del arco superior sobre el inferior (fig. 14-7). Esta relación es más evidente en el sector anterior, donde puede alcanzar incluso varios milímetros de diferencia. Hacia atrás va disminuyendo progresivamen-

Fig. 14-6. Formas de los arcos dentarios.

Fig. 14-7. Desbordamiento horizontal o resalte.

te y en algunos casos la relación llega a invertirse, es decir que el arco inferior queda por fuera del arco superior. Es lo que se denomina articulación cruzada, que puede ser unilateral o bilateral. El desbordamiento vertical o sobremordida se observa en el sector anterior (fig. 14-8).

A causa de la forma de los arcos, los dientes y los alvéolos poseen distintas curvaturas para facilitar la interdigitacion o la intercuspidación con los dientes antagonistas. Estas curvaturas determinan la existencia de planos o segmentos de superficies curvas, que separan los dientes superiores de los inferiores.

Las curvas más conocidas son las que describen los arcos dentarios vistos desde un aspecto lateral y frontal: las curvas de Von Spee (fig. 14-9) y de Wilson.

En sentido anteroposterior se advierte que los ejes de los dientes superiores e inferiores forman un ángulo cuyo vértice está dirigido hacia adelante, es decir, todos los dientes, tanto los superiores como los inferiores, se encuentran ligeramente inclinados hacia la parte anterior de la boca. Esto se denomina componente anterior de las fuerzas y revela la existencia de una fuerza que impulsa los dientes hacia la parte anterior para que existan buenos contactos interdentarios y los efectos de la atrición proximal se compensen.

MORFOLOGÍA DENTARIA[2,15,20]

A pesar de las variantes individuales existen en los dientes ciertas características que se repiten de modo inmutable en la especie humana y que permiten identificarlos dentro o fuera de la boca con precisión. Este aspecto tiene una gran importancia en odontología legal porque los dientes sobreviven a la destrucción accidental del cuerpo humano y permiten a menudo la identificación de un cadáver sobre la base de los registros, los modelos, las fotografías o las radiografías que los odontólogos deben poseer como parte de su organización de consultorio.

Dentición temporaria: está constituida por 20 dientes, 10 superiores y 10 inferiores, que son incisivos centrales, incisivos laterales, caninos, primeros molares y segundos molares.

Dentición permanente: está constituida por 32 dientes, 16 superiores y 16 inferiores, que son incisivos centrales, incisivos laterales, caninos, primeros y segundos premolares, y primeros, segundos y terceros molares.

Tejidos de soporte del diente

El diente está unido al proceso alveolar mediante un tejido altamente especializado que se denomina perio-

A

B

Fig. 14-8. A y **B.** Desbordamiento vertical o sobremordida.

donto. Este tipo de unión o articulación se denomina gonfosis, porque se trata de una unión fibrosa, y es característica de los mamíferos.

El diente se encuentra suspendido dentro de un alvéolo óseo o canastilla ósea por un sistema de fibras colágenas.

El sistema de fibras y los tejidos de protección y soporte constituyen lo que se denomina periodonto (fig. 14-10) (véase cap. 21).

Paladar

Existen el paladar duro y el paladar blando. El paladar duro está constituido principalmente por los procesos o apófisis palatinas del maxilar superior, y éstos se articulan con las láminas horizontales del hueso palatino en la parte posterior. En algunos individuos existe un pequeño hueso premaxilar que aloja los dos incisivos centrales; esto es poco común en el hombre pero es habitual en el resto de los mamíferos.

La mucosa que recubre el paladar es sumamente dura y está unida directamente al periostio en las zonas media y anterior.

En las zonas posteriores del paladar existe una almohadilla adiposa con glándulas y otros elementos que lo vuelven más blando y depresible.

Las fibras de Sharpey se insertan entre la membrana mucosa y el hueso subyacente para mantener a la primera firmemente unida a la estructura ósea; esto le confiere al paladar su característico punteado.

Las rugas palatinas se encuentran muy disminuidas en el hombre; no obstante, en algunos animales sirven activamente en la masticación.

Por detrás del paladar duro comienza el paladar blando, que se confunde con los músculos de la faringe (fig. 14-11).

PISO DE LA BOCA

El piso de la boca está constituido sobre todo por el músculo milohioideo, aunque existen otras estructuras que están ubicadas por debajo de la mucosa: el espacio sublingual, por ejemplo, con las glándulas homónimas, las sublinguales y las submaxilares.

En esta zona además se encuentran nervios como el lingual y el hipogloso, y vasos sanguíneos.

Existen muchos otros nervios y músculos asociados con los movimientos del piso de la boca, del hioides y de la lengua.

MÚSCULOS DE LA MASTICACIÓN[1,3,4,6,17]

Relacionados con la mandíbula se encuentran los músculos de la masticación, que en su mayor parte son inervados por el V par craneano, con excepción del plastia, el que inerva la rama cervical del VII par, y el vientre posterior del digástrico, músculo que proviene del segundo arco faríngeo y que también es inervado por el VII par. Los músculos masticatorios fundamentales son los siguientes:

Masetero

En sus primeras descripciones el masetero constaba de dos partes, una superficial y otra profunda. Sin embargo,

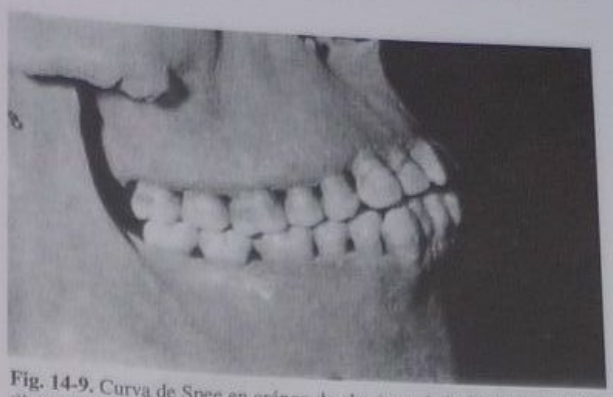

Fig. 14-9. Curva de Spee en cráneo de aborigen de la Patagonia. (Gentileza del doctor Julio Barrancos Mooney.)

anatomistas más modernos lo describen como constituido por tres capas, y esto ha sido ratificado repetidas veces.

Esto constituye un hecho anatómico importante porque el nervio maseterino pasa entre la capa profunda y la intermedia, mientras que una rama del temporal superficial y la arteria facial transversa se deslizan hacia adelante entre la capa intermedia y la capa superficial.

En funcionamiento, las capas superficial e intermedia combinadas actúan como un elevador de la mandíbula, mientras que la capa profunda tiene además un componente de retracción.

El dolor facial asociado con trastornos en el funcionamiento de este músculo, a causa de alteraciones de la articulación temporomandibular (ATM) o de la oclusión, se debe a la presencia de nódulos espásticos por calambres del músculo, que tiene una contractura pronunciada o es-

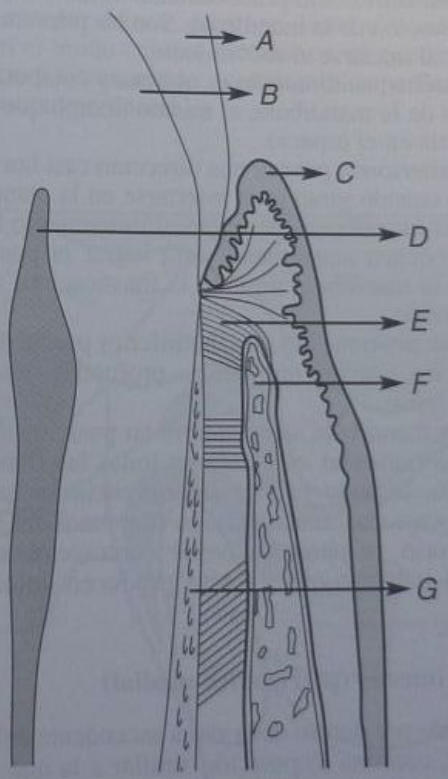

Fig. 14-10. Tejidos dentarios y tejidos de soporte del diente. *A*, esmalte; *B*, dentina; *C*, borde libre de la encía; *D*, pulpa; *E*, fibras horizontales del periodonto; *F*, hueso alveolar; *G*, encía insertada; *H*, cemento dentario.

Fig. 14-11. Paladar.

pasmo y comprime las ramas de la arteria masenterina, lo que da como resultado un espasmo más intenso por isquemia (fig. 14-12).

El masetero es un músculo poderoso, el más activo en la trituración de los alimentos, que es inervado por el maseterino.

Temporal

Es un músculo de gran tamaño que posee una inserción sumamente extensa en la zona lateral del cráneo. Actúa sobre la mandíbula mediante sus inserciones en la apófisis coronoides y en el borde anterior de la rama ascendente. Se puede describir a este músculo como constituido por tres haces principales de fibras, que pueden funcionar de modo más o menos independiente.

Fibras anteriores: son prácticamente verticales y permiten la elevación de la mandíbula. Son las primeras que se contraen al iniciarse el movimiento.

Fibras medias: su dirección es oblicua y colaboran en la elevación de la mandíbula, al mismo tiempo que tienden a ubicarla en el espacio.

Fibras posteriores: poseen una dirección casi horizontal, excepto cuando giran para insertarse en la mandíbula. Junto con las oblicuas permiten el movimiento hacia atrás e intervienen activamente para lograr la posición correcta de la mandíbula durante la masticación, retrayendo el cóndilo.

Inervación: proviene del maxilar inferior por medio de tres ramas: los nervios temporales profundos anterior, medio y posterior.

Cuando la mandíbula se encuentra en posición de reposo, el tono muscular es parejo en todas las fibras de este músculo. Cuando existen interferencias oclusales capaces de ocasionar una alteración funcional del sistema masticatorio, se pueden advertir contracciones isométricas del músculo que a veces producen dolor por espasmo.

Pterigoideo interno (pterigoideo medial)

Está ubicado por dentro de la rama ascendente del maxilar inferior, con una disposición similar a la que tiene el masetero por fuera. De ahí que algunos autores lo denominen *masetero interno*.

Su forma es rectangular y se inserta en la fosa pterigoidea, por arriba, en la cara interna del ángulo mandibular, por abajo. Su principal función consiste en la elevación de la mandíbula y participa también de ciertos movimientos de lateralidad.

Pterigoideo externo (lateral)

Se encuentra ubicado en la fosa cigomática y tiene una forma cónica, con la base hacia el cráneo. En su inserción posee dos fascículos: el superior se inserta en el ala mayor del esfenoides, dentro de la fosa cigomática; el inferior sale de la cara externa del ala externa o mayor de la apófisis pterigoides. Los fascículos se unen luego cerca de la ATM, en el cuello del cóndilo y el menisco anterior. La arteria maxilar interna puede pasar por debajo o entre los fascículos del músculo.

Su función primordial consiste en la proyección de la mandíbula hacia adelante, cuando se contraen simultáneamente. La contracción unilateral permite efectuar movimientos de lateralidad. El músculo pterigoideo externo alcanza su máxima actividad antes que los otros

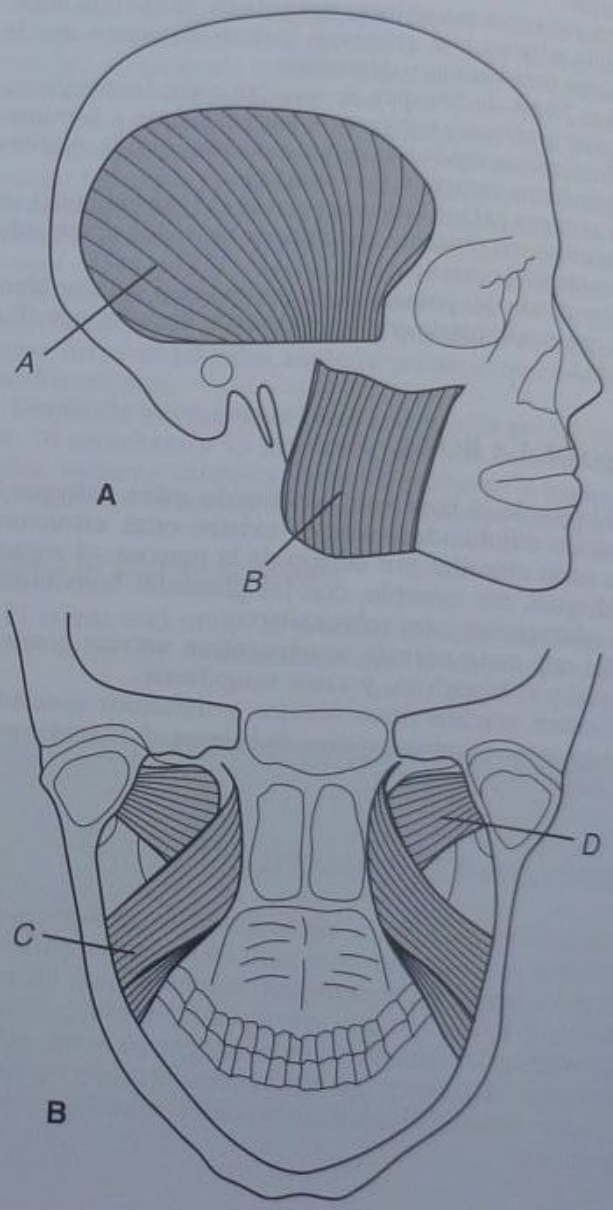

Fig. 14-12. A. Músculos masticatorios. *A*, temporal; *B*, masetero. **B.** Músculos masticatorios. *C*, pterigoideo interno (masetero interno); *D*, pterigoideo externo.

músculos en un movimiento normal de apertura o descenso del maxilar inferior.

Digástrico (vientre anterior)

Forma un arco cóncavo hacia arriba. Se inserta en la base del cráneo y en la parte media del hueso maxilar inferior. Está conectado también con el hueso hioides. Interviene en ciertos movimientos de descenso de la mandíbula, pero no en la iniciación sino en el final de esta maniobra.

MASTICACIÓN[1,5,10,17]

Durante la masticación, los alimentos se mezclan con la saliva y son triturados por los dientes, ayudados por los labios, la lengua y los carrillos. El acto masticatorio aumenta la secreción de saliva y el alimento, humedecido y lubricado, es conformado en una masa que, con la ayuda de la lengua, es apretada contra el paladar para formar el bolo alimenticio. Si bien se considera que la iniciación de la masticación constituye un acto voluntario, su continuación se transforma en un acto reflejo. Los músculos de la masticación y los que colaboran en el acto masticatorio reciben órdenes sincronizadas para triturar los alimentos y abrir inmediatamente la boca, y así sucesivamente hasta que no quedan más sustancias sobre los dientes o entre los maxilares. Los patrones de masticación se desarrollan a partir de la aparición de los primeros dientes en la boca y, aunque erráticos al principio, muy pronto se transforman en coordinados y eficientes. Los movimientos mandibulares de una persona obedecen a ciertos factores, como la morfología dentaria, la altura cuspídea, la trayectoria condílea e incisiva, la curva de Spee y otros.

La fisiología de la masticación se ha podido estudiar en los últimos años con gran precisión gracias a la electromiografía. Se ha comprobado que la masticación es mucho más compleja y con intervención de un número mayor de músculos de lo que se pensaba antes. Kubota y Masegi[7] estudiaron el número de husos musculares presentes en los músculos masticatorios de fetos de término. El temporal tenía 342 husos, el masetero 114, el pterigoideo interno 59 y el pterigoideo externo solo 6. El número de husos musculares se relacionaría con la actividad que cada músculo debe desarrollar y con los mecanismos propioceptivos de regulación postural.

ARTICULACIÓN TEMPOROMANDIBULAR[1,3,4,6,19]

Es una zona de anatomía y fisiología sumamente complejas que desempeña un papel muy importante en los procesos de masticación, de fonación y en los relacionados con los movimientos de la mandíbula.

Los trastornos o molestias de la ATM eran habitualmente resueltos por los médicos, pero desde hace algunos años hay cada vez más odontólogos que se especializan en estas afecciones y que pueden tratar al paciente con ventajas respecto del tratamiento médico tradicional en virtud de su mayor comprensión de la relación existente entre los trastornos temporomandibulares y la oclusión dentaria.

La articulación consta de los siguientes elementos: el cóndilo que pertenece al maxilar inferior; la fosa articular ubicada en la base del cráneo; el menisco articular que

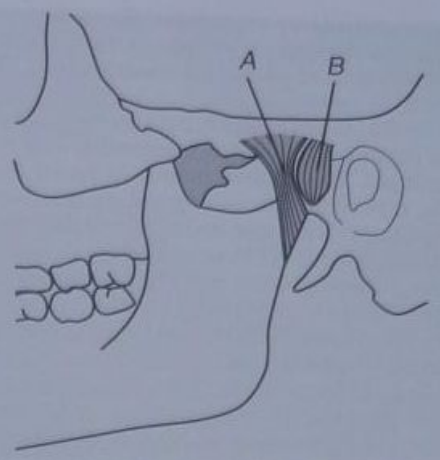

Fig. 14-13. Articulación temporomandibular, vista externa. *A*, ligamento temporomandibular; *B*, ligamento capsular (adaptado de Ramfjord y Ash[1]).

se halla entre ambos elementos; la cápsula que rodea la articulación y el ligamento temporomandibular (figs. 14-13 y 14-14).

Relaciones de la articulación con las estructuras vecinas

La articulación temporomandibular se relaciona por fuera con la piel de la cara, separada por una capa de tejido adiposo. En este tejido adiposo corren la arteria transversal y ramas del nervio facial. El cóndilo se sitúa inmediatamente por delante en una línea que une el trago con el ángulo externo del ojo, más o menos entre 10 y 13 mm por delante del trago. Entre el cóndilo y el trago, en el tejido celular subcutáneo, se pueden encontrar arterias y venas, ramas del temporal superficial y el nervio auriculotemporal.

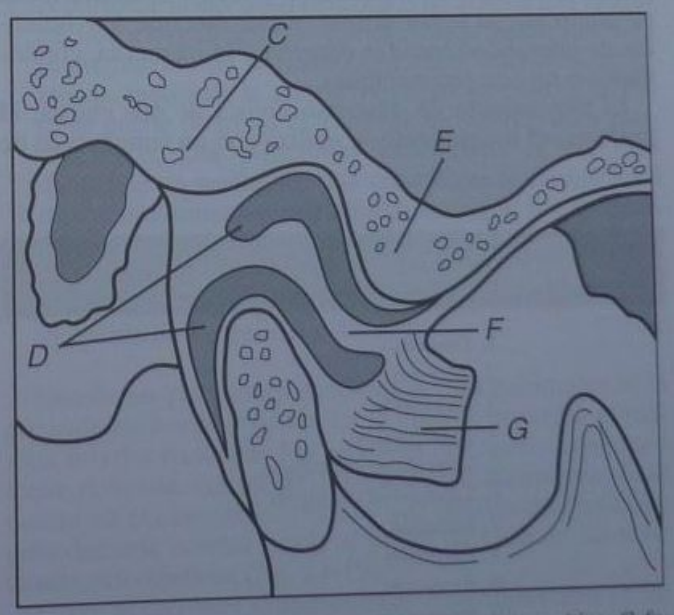

Fig. 14-14. Articulación temporomandibular, corte esquemático. *C*, fosa articular; *D*, cavidades sinoviales; *E*, eminencia articular; *F*, menisco; *G*, músculo pterigoideo externo (adaptado de Ramfjord y Ash[1]).

Hacia adelante se encuentran dos músculos muy importantes: el masetero y el pterigoideo externo; este último se inserta en el cuello del cóndilo, en la cápsula articular y en el menisco.

Por arriba, la articulación está en relación directa con la base del cráneo y, por su intermedio, con el cerebro y las meninges. En algunos puntos la pared ósea es muy delgada, especialmente en el nivel de la cavidad glenoidea, donde es posible que no haya más de 2 mm de espesor. Por detrás de la ATM se encuentra el conducto auditivo óseo y cartilaginoso, pero está separada de éste por una capa adiposa y celular (fig. 14-14).

Esta contigüidad de la cabeza del cóndilo con el conducto auditivo produce en algunos casos dolor y trastornos, incluso de la audición. Esto permite además palpar la cabeza del cóndilo colocando el dedo meñique por dentro del conducto auditivo externo. Por dentro, la articulación se relaciona con un rico plexo venoso, arterias y venas, la arteria maxilar interna y sus ramas, el nervio dentario inferior, el nervio lingual, la cuerda del tímpano, el nervio auriculotemporal y ligamentos.

MOVIMIENTOS MANDIBULARES[4,3,5,17]

Los músculos que le dan movilidad al hueso maxilar inferior son los siguientes (cuadro 14-1):

Depresores: el vientre anterior del digástrico como músculo principal; el milohioideo, el genihioideo y el cutáneo del cuello como músculos accesorios.

Elevadores: el masetero, el temporal y el pterigoideo interno.

Proyectores hacia adelante: los dos pterigoideos externos cuando se contraen al mismo tiempo.

Proyectores hacia atrás: principalmente el digástrico y el músculo temporal por sus haces posteriores, cuya dirección es casi horizontal.

Diductores: los pterigoideos internos y además los pterigoideos externos cuando se contraen en forma alternativa de un solo lado, sea el derecho o el izquierdo.

Por la acción muscular el maxilar inferior o mandíbula puede proyectarse hacia adelante y retroceder a su punto inicial; puede descender y luego ascender hasta su punto inicial y, por último, puede efectuar movimientos de lateralidad hacia la derecha o la izquierda, combinados o no con proyecciones.

El movimiento de descenso consta de dos etapas: al principio el movimiento se realiza con un simple arco de rotación en el cual los cóndilos permanecen más o menos fijos en sus cavidades glenoideas; a continuación, a medida que el movimiento de apertura se intensifica, los cóndilos se proyectan hacia adelante y, siguiendo la curvatura de la cavidad glenoidea, se extienden para permitir una mayor apertura bucal.

El desplazamiento total del cóndilo es de 10 a 12 mm. El menisco acompaña siempre al cóndilo porque se halla unido a éste mediante los distintos ligamentos de la cápsula y además porque el mismo músculo pterigoideo externo se inserta simultáneamente en el hueso y el menisco.

Cuando no hay sincronización entre el movimiento del cóndilo y el del menisco, en determinado momento del movimiento mandibular puede ocurrir un pequeño ruido o chasquido que significa que el hueso maxilar y el menisco no han actuado de manera armónica y uno produce el desplazamiento súbito del otro.

Para el movimiento de elevación se efectúan los pasos contrarios a los del descenso.

Los movimientos de propulsión hacia adelante y hacia atrás no tienen mucha importancia en el hombre, pero sí en algunos animales, como en los roedores.

Los movimientos de lateralidad son más importantes: permiten deslizar los molares entre sí, siguiendo las direcciones de las cúspides y facetas articulares, y facilitan así la trituración de los alimentos.

Cuadro 14-1. *Movimientos mandibulares*

1. Descenso
2. Ascenso
3. Propulsión
4. Retropulsión
5. Lateralidad centrífuga
6. Lateralidad centrípeta
7. Intrusión
8. Extrusión
9. Retrusión
10. Protrusión
11. Circunducción

OTROS ASPECTOS DEL APARATO MASTICATORIO[2,5,6]

Triángulo de Hanau

1. Si se observan los incisivos centrales superior e inferior en un corte sagital, en la posición de oclusión, se comprobará que el incisivo superior se proyecta hacia adelante con respecto al inferior. Esto es lo que se denomina resalte o desborde horizontal.
2. El incisivo superior cubre parcialmente la corona del incisivo inferior; es la sobremordida o desborde vertical. Se forma aquí un triángulo, que está constituido así: la hipotenusa o lado mayor corresponde a la cara palatina del incisivo superior; un lado, a la cara labial del incisivo inferior y la base del triángulo, a la distancia que existe entre el borde incisal del incisivo superior y la cara labial del incisivo inferior.

El desborde horizontal, también denominado resalte u *overjet*, corresponde a la base del triángulo. El desborde vertical, sobremordida u *overbite* corresponde a uno de los catetos, el que se encuentra ubicado sobre la cara labial del incisivo inferior, y la hipotenusa del triángulo corresponde a lo que se denomina la trayectoria incisiva (fig. 14-15).

En los molares tenemos un triángulo mucho más pequeño y de distinta forma pero con las mismas características, en el cual la faceta que determina la trayectoria de la cúspide inferior deslizándose sobre el molar superior se denomina trayectoria molar.

Cuando todos los dientes están ubicados en sus respectivos alvéolos y han entrado en oclusión, las fuerzas que determinaron su ubicación en el espacio permanecen en perfecto equilibrio porque se ven soportadas por fuerzas recíprocas en dirección contraria. Este estado de equilibrio fue estudiado por Godon y denominado equilibrio estático o paralelogramo de Godon. El tope oclusal del diente antogonista impide la extrusión de un diente por la

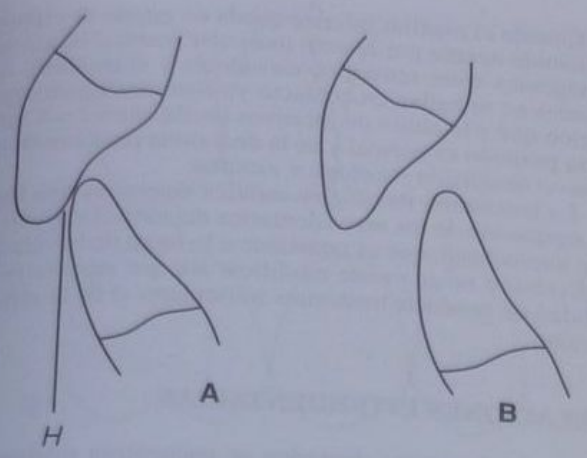

Fig. 14-15. Triángulo de Hanau (*H*). **A.** Con dientes en contacto. **B.** Con dientes en retrusión.

Fig. 14-17. Radiografía que muestra la pérdida del equilibrio de Godon.

fuerza de erupción continua, mientras que las fibras que lo sostienen evitan la intrusión, y los dientes vecinos, los movimientos o migraciones laterales.

La ausencia de un diente por extracción determina la ruptura del equilibrio de Godon, la extrusión del diente y la pérdida de las relaciones de contacto interproximales y oclusales.

En el equilibrio de Godon intervienen entonces: 1) las fuerzas que determinan la erupción del diente, 2) la componente anterior de las fuerzas, 3) la resistencia de las fibras periodontales y 4) la acción muscular de labios y los carrillos por afuera, y de la lengua por adentro (figs. 14-16 y 14-17).

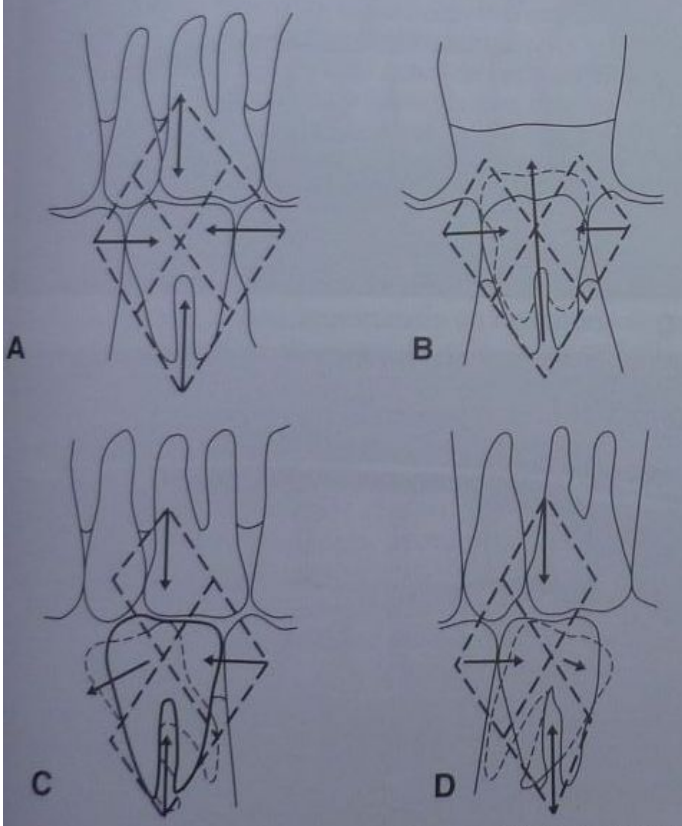

g. 14-16. Equilibrio de Godon. **A.** Estado de equilibrio, las fuerzas se ulan. **B.** Por ausencia de antagonista predomina la fuerza de extrusión. diente se extruye. **C.** Falta un diente por mesial, el diente vecino se sializa. **D.** Falta un diente por distal, el diente vecino se distaliza.

RELACIONES INTERMAXILARES[1,6,10,18]

Las relaciones del maxilar superior con la mandíbula pueden ser las siguientes:

1. Posición de cierre u oclusión. Tenemos una posición habitual y estática que es la oclusión céntrica, en la que existen el máximo de contactos dentarios y la máxima intercuspidación entre dientes inferiores y superiores. También se denomina oclusión habitual (véase fig. 14-19 A).
2. Esta posición puede coincidir o no con otra, que es una posición muscular y se denomina relación céntrica. En la relación céntrica los cóndilos están ubicados en la posición más retrusiva, mediana y alta dentro de sus cavidades genoideas, posición desde la cual pueden iniciarse todos los movimientos pero que no permite ir ni más atrás ni más arriba. La relación céntrica es una sola para cada individuo y es reproducible con fidelidad.
3. A partir de la oclusión céntrica o de la relación céntrica, pueden realizarse los movimientos masticatorios y la proyección de la mandíbula hacia todas las direcciones, mediante la acción muscular ya estudiada. Esto se puede observar claramente en los registros pantográficos. Las posiciones excéntricas se efectúan dentro de un perímetro que constituye el campo total de los movimientos mandibulares, y que fue estudiado por Posselt en los dos incisivos centrales superiores: todos los movimientos maxilares posibles determinan un cuerpo geométrico que se denomina el bicuspoide de Posselt (fig. 14-18).

Una de las posiciones excéntricas más habituales es la *posición de borde a borde*, en la cual se proyecta el maxilar inferior hasta que los incisivos inferiores alcanzan a tocar el borde incisal de los incisivos superiores. Esto ocurre en el caso de individuos que poseen una articulación dentaria normal desde el punto de vista de las relaciones ortodónticas (fig. 14-19).

Otras posiciones mandibulares habituales son la lateralidad izquierda y la lateralidad derecha, utilizadas para la aprehensión y posterior trituración de los alimentos.

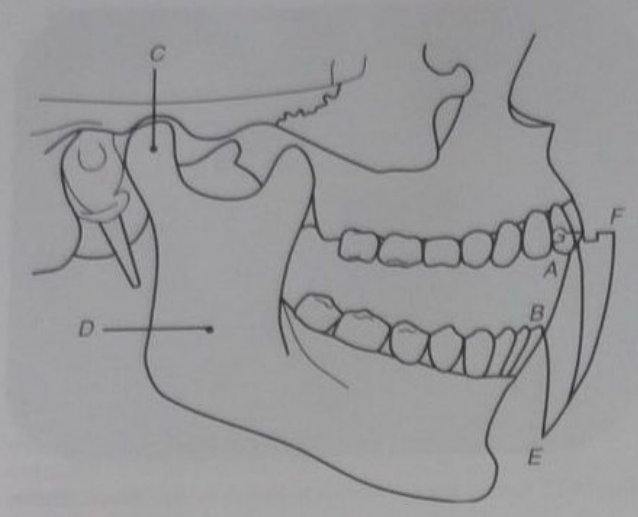

Fig. 14-18. Movimientos bordeantes de la mandíbula o campo total de los movimientos mandibulares, según Ramfjord y Ash.[1] *C*, eje de rotación estacionario, ubicado en el cóndilo; *A-B*, movimiento de apertura simple o en eje de bisagra, sin traslación mandibular; *D*, eje de rotación para apertura máxima; *B-E*, movimiento de apertura máxima con traslación mandibular hacia adelante (protrusión); *E-F*, movimiento de cierre en protrusión; *F-G*, retorno a la oclusión céntrica siguiendo los contactos oclusales (adaptado de Ash).

Cuando el maxilar inferior queda en estado de reposo, sostenido apenas por el tono muscular postural de acción antagónica entre músculos elevadores y depresores, los dientes no se hallan en contacto y existe una ligera separación que a la altura de incisivos oscila entre 2 y 4 mm. Esta posición es normal y se la denomina posición de reposo o *inoclusión fisiológica estática*.

La inoclusión fisiológica estática determina una ligera separación de los arcos dentarios dejando el espacio libre interoclusal, que es constante a lo largo de la vida del individuo y no se puede modificar sin que surja la posibilidad de producir trastornos musculares o de la articulación.

RELACIONES INTERDENTARIAS

Cuando los arcos dentarios se encuentran totalmente ocupados por los dientes erupcionados y en oclusión, existe una serie de relaciones interdentarias que se denominan relaciones oclusales y relaciones de contacto proximales.

La relación de contacto proximal es un punto en los dientes anteriores y se va transformando paulatinamente en una faceta, área o zona de contacto a medida que avanza hacia los molares posteriores.

A causa de la componente anterior de las fuerzas, de los pequeños movimientos de los dientes en sus alvéolos

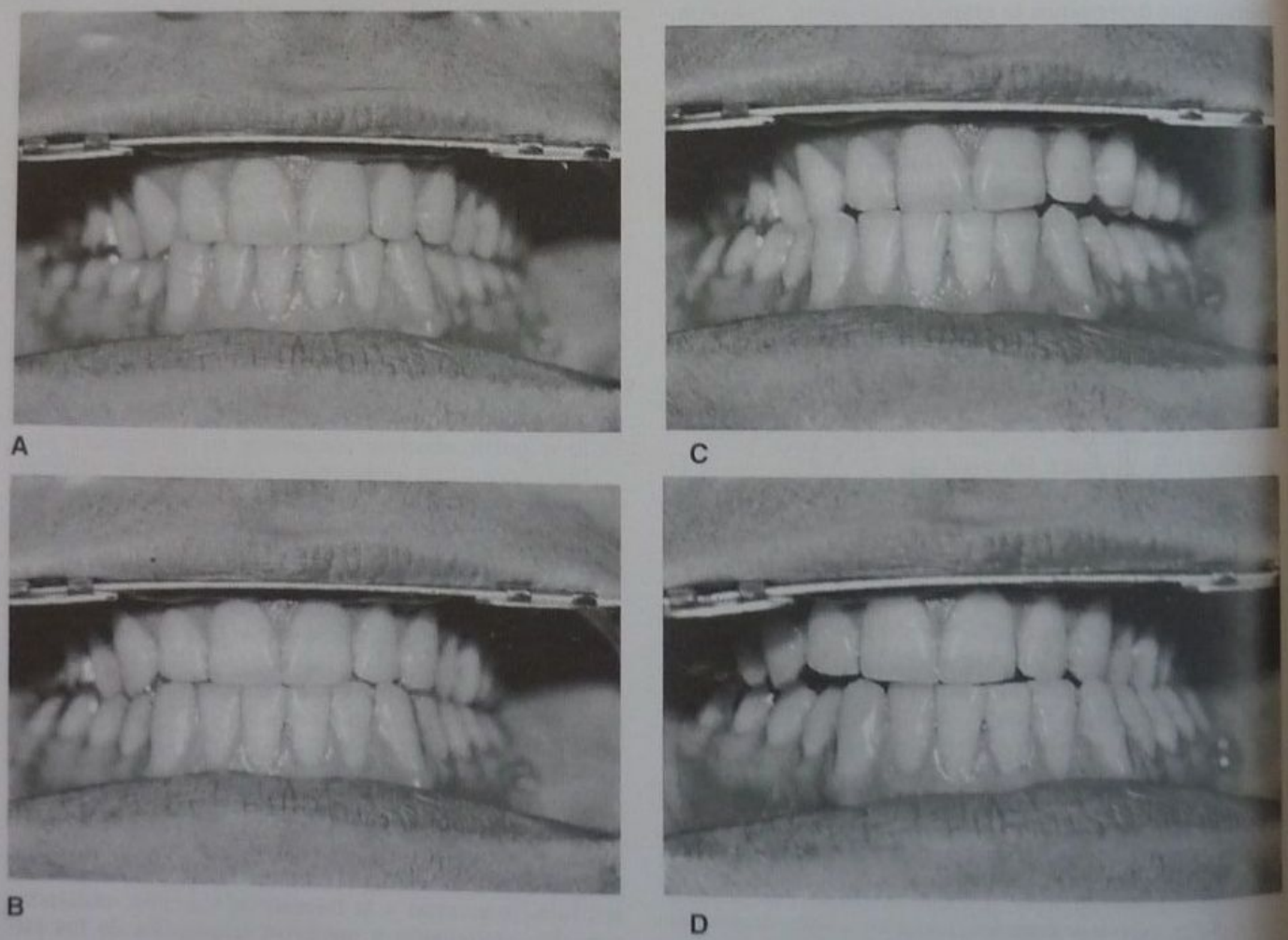

Fig. 14-19. A. Oclusión céntrica. **B.** Protrusión. **C.** Lateralidad derecha. **D.** Lateralidad izquierda.

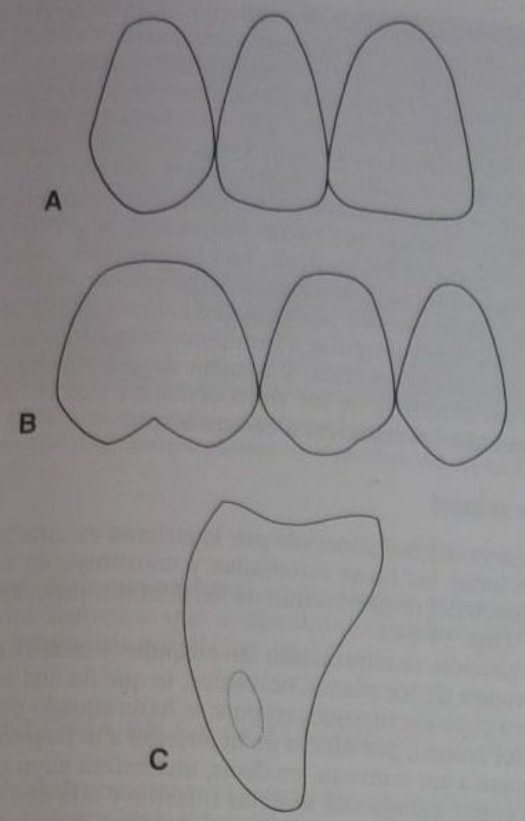

Fig. 14-20. A. La relación de contacto se encuentra más cerca de incisal que de gingival, en incisivos y caninos. **B.** Ídem, en molares y premolares. **C.** La relación de contacto se transforma en una faceta.

y de la atrición, se produce un aumento progresivo, a lo largo de la vida, de las superficies de contacto. Por ello es más correcto hablar de superficies de contacto y no de puntos de contacto. En los dientes anteriores la relación de contacto se encuentra más cerca de incisal que de gingival, y en los premolares y molares está más próxima a la cara oclusal que de la gingival; no obstante esto presenta muchas variantes individuales (fig. 14-20).

Espacios interdentarios

Las superficies de contacto determinan la formación de espacios que tienen importancia en operatoria dental.

Entre la superficie de contacto y la encía se halla lo que se denomina el espacio interdentario, que en el individuo joven y sano aloja a la papila gingival.

Entre la relación de contacto y la cara oclusal existe el surco interdentario, que tiene importancia durante la masticación y que debe ser reconstruido en forma adecuada en los procedimientos operatorios para evitar el impacto de alimentos.

Visto en un corte transversal a la altura de la relación de contacto, es posible determinar otros espacios triangulares que se denominan troneras u hornacinas, y que son dos: una bucal o labial y otra lingual o palatina (fig. 14-21). Estas troneras deben reconstruirse correctamente mediante la utilización de matrices, cuñas y otros elementos para que el diente funcione de manera adecuada durante los movimientos masticatorios.

La relación de contacto es muy importante para mantener la salud de las papilas gingivales y de las estructuras periodontales que se encuentran por debajo, y para el

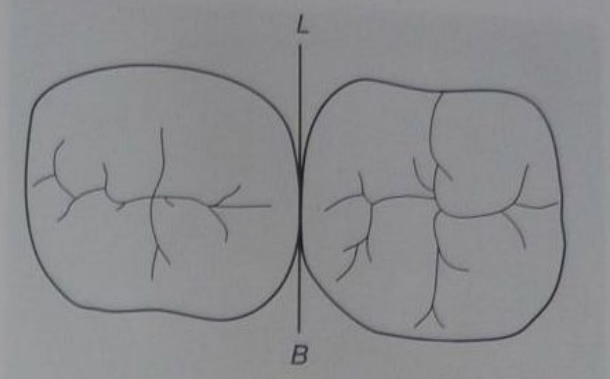

Fig. 14-21 En oclusal de molares se observan las troneras bucal (*B*) y lingual (*L*).

equilibrio mesiodistal del arco dentario. De todo esto se deduce que, al preparar una cavidad que invade la zona de la relación de contacto, el profesional tiene la obligación de extremar los recursos para su correcta reconstrucción. De no hacerlo así se producirán daños: 1) por migración del diente vecino, 2) por formación de un diastema con la posibilidad de impacto de alimento y 3) por la lesión de los tejidos gingivales y periodontales.

Llaves de oclusión

Una de las llaves de oclusión que se tiene en cuenta sobre todo en ortodoncia consiste en la relación existente entre el primer molar superior y el modo en que ocluye sobre el primer molar inferior (Angle). Los dientes inferiores ocluyen más o menos el ancho de medio premolar hacia mesial con respecto a sus mismos antogonistas superiores.[2] Esta diferencia se debe a que los incisivos inferiores son mucho más pequeños que los superiores.

En cierto modo esto se compensa a la altura del tercer molar, a causa de que el tercer molar inferior suele ser más largo mesiodistalmente que su correspondiente superior (fig. 14-22).

Conviene aclarar aquí que lo que se considera oclusión normal, desde un punto de vista anatómico, no tiene

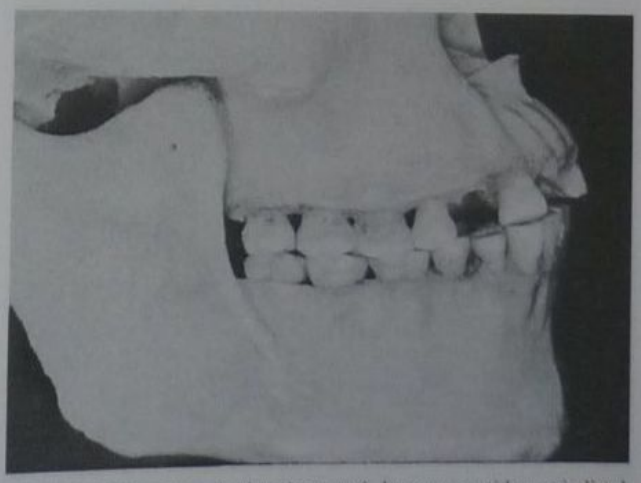

Fig. 14-22. El tercer molar interior es más largo en sentido mesiodistal para compensar la diferencia de medio diente en el sector anterior.

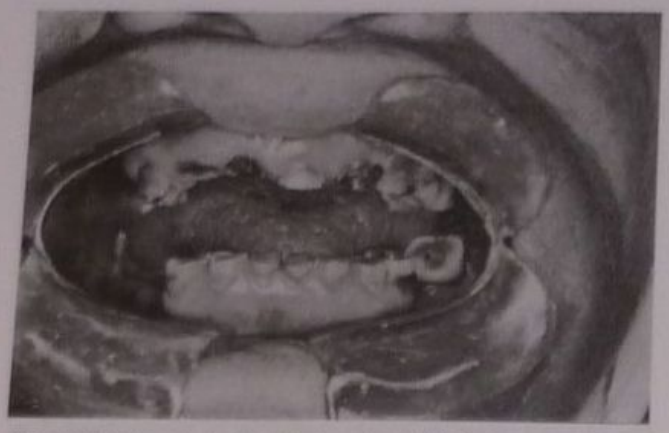

Fig. 14-23. Pese a la atrición intensa y la pérdida de dientes, el individuo puede seguir alimentándose.

siempre su equivalente desde un punto de vista fisiológico. Beyron y otros han observado oclusiones que desde el punto de vista anatómico podrían clasificarse como incorrectas y sin embargo funcionan perfectamente a lo largo de toda la vida de ese individuo.[16]

INFLUENCIA DE LA ATRICIÓN

En un individuo joven, de 18 a 20 años, con una atrición muy leve, la mayor parte de los dientes tiene cúspides de altura normal y se relaciona con las fosas respectivas de los dientes antagonistas, en la máxima intercuspidación que corresponde a la posición de cierre (oclusión habitual u oclusión céntrica). Existen varias teorías en conflicto con respecto a la conveniencia para el individuo de perder las cúspides a lo largo de la vida a causa del fenómeno de la atrición. ¿Es éste un fenómeno patológico y puede traer como consecuencia alteraciones en su aparato masticatorio?[8-10]

En grupos étnicos de zonas aisladas,[10,13,14] como la Puna de Atacama, la Patagonia, la selva amazónica y los desiertos de Australia, se ha observado que la atrición ocurre desde temprana edad; sin embargo, al ir perdiendo las cúspides los individuos no experimentan menor eficiencia masticatoria y se alimentan perfectamente (fig. 14-23). Por otra parte, la naturaleza ofrece mecanismos compensatorios para esta pérdida de cúspides mediante el crecimiento del hueso alveolar con el objeto de que la dimensión vertical correcta se mantenga siempre.[9,11]

Por otro lado, la ausencia de cúspides generalmente evita los fenómenos que puede provocar la acción de las fuerzas no verticales, es decir, fuerzas laterales, capaces de producir traumas o alteraciones del periodonto.

Begg[16] ha formulado la teoría que expresa que las cúspides son útiles para guiar a los dientes hasta su posición final de oclusión céntrica, y ayudan de esa manera a la formación definitiva de los arcos dentarios y de las musculaturas que los mantienen en equilibrio.

Curva oclusal

La curva oclusal generada por la atrición es característica de todas las razas estudiadas y constituye un signo inequívoco del origen común de las distintas razas humanas[13-15] (fig. 14-24).

La atrición va eliminando las cúspides y modificando la curvatura de los planos oclusales, la que de una esfera cóncava cuyo eje hipotéticamente se halla situado por encima del cráneo, por efecto de la atrición a lo largo de los años pasa a ser convexa, es decir, una esfera cuyo eje se ubicaría por debajo del maxilar inferior y a la que se ha denominado esfera negativa (fig. 14-25).

Esto ha sido observado con las mismas características en mestizos de la Puna de Atacama,[14] aborígenes de la Patagonia[13] y de Australia[8-10,16] y en muchos otros grupos étnicos antiguos o actuales (fig. 14-26).

La curva helicoidal producida por la atrición ha sido estudiada por Campbell,[8,9] Murphy[11] y otros.[13-15] En ella se advierte que a la altura de los primeros y los segundos molares ocurre una modificación en la curvatura de los planos oclusales. Los inferiores hasta el primer molar presentan una inclinación hacia abajo en dirección al vestíbulo bucal, mientras que en el segundo molar su parte mesial suele hallarse inclinada de la misma manera que en el primer molar, pero su parte distal lo está de modo inverso, o sea, con su superficie bucal más alta que la

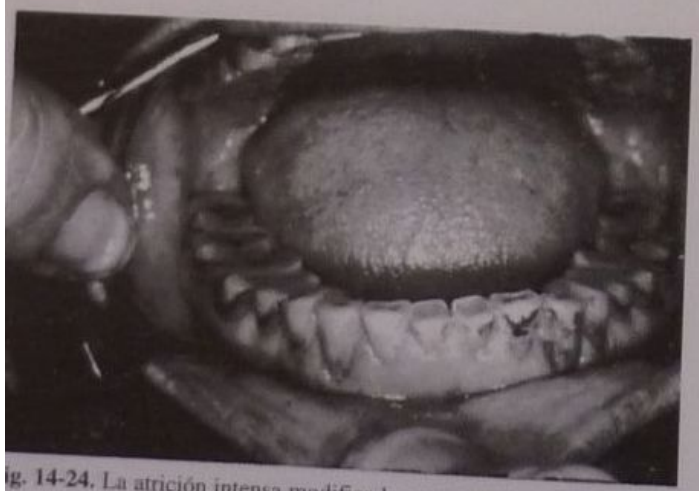

Fig. 14-24. La atrición intensa modifica la curvatura de las superficies oclusales y cambia la forma de la esfera oclusal. (Gentileza del doctor B. Pereira. Indio yanomami.)

Fig. 14-25. En grupos étnicos primitivos la atrición es muy intensa y la esfera oclusal cambia de signo, volviéndose negativa (eje debajo de la mandíbula) desde una edad bastante temprana. Cráneo de aborigen de la Patagonia. (Gentileza del doctor Julio Barrancos Mooney.)

Fig. 14-26. Atrición intensa con esfera oclusal negativa (eje debajo de la mandíbula) en aborigen yanomami. (Gentileza del doctor C.B. Pereira.)

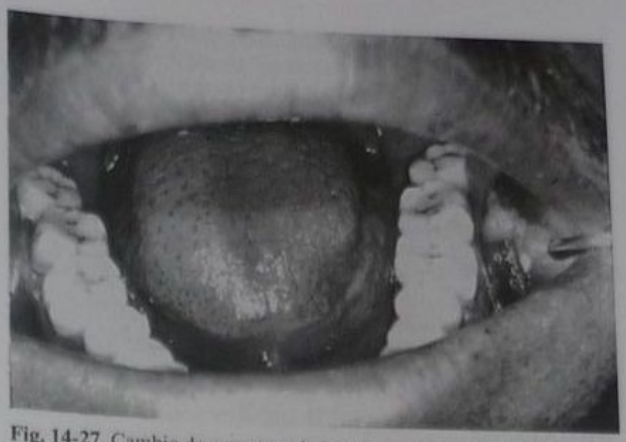

Fig. 14-27. Cambio de curvatura de la esfera oclusal en un habitante de la Puna de Atacama. (Gentileza del doctor Julio Barrancos Mooney.)

lingual. Esta característica se repite para el tercer molar inferior. Esto es lo que se denomina cambio de curvatura de la esfera oclusal[13-15] (fig. 14-27).

FISIOLOGÍA DE LA OCLUSIÓN[1,6,12]

Para poder mantener el estado de salud del individuo y de los distintos elementos del sistema masticatorio se requiere que la oclusión tenga un funcionamiento armónico y sincronizado.

Se puede definir como oclusión normal a la que se encuentra en armonía con las distintas partes del aparato masticatorio, con la ATM y especialmente con el sistema neuromuscular.[17]

No debemos basarnos en una determinada disposición anatómica más o menos perfecta para afirmar rotundamente que nos hallamos en presencia de una oclusión normal; tampoco el contacto de cúspides superiores sobre fosas de los inferiores asegura la existencia de una correcta oclusión.

Se han estudiado los movimientos mandibulares de manera muy exhaustiva, los limitantes o bordeantes y los funcionales de masticación y deglución, para poder llegar a definir los elementos que contribuyen a la armonía del sistema masticatorio. Felizmente los elementos del aparato masticatorio tienen una gran capacidad de adaptación funcional. Esto se manifiesta en especial cuando uno de los elementos más importantes del sistema estomatognático, el diente, produce una interferencia en el acto de ocluir, choca de modo prematuro con su antagonista y obliga al maxilar a efectuar un pequeño movimiento que lo separa de su trayectoria habitual y normal (fig. 14-28).

Los músculos tratan de establecer entonces una trayectoria que les permita llegar a la posición de cierre y *evitan* este contacto dentario prematuro que indudablemente produce una interferencia en el movimiento correcto.

Se establece entonces un mecanismo neuromuscular para evitar de manera automática el punto que causa una interferencia y la mandíbula va directamente a su posición final mediante una trayectoria más compleja.

De este modo, el diente o los dientes que producían interferencias no se ven sometidos a una carga masticatoria más intensa, con la consiguiente posibilidad de provocar dolor.

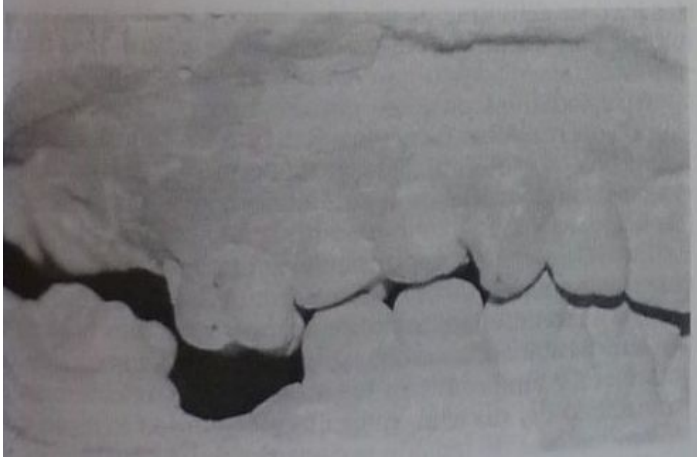

A

B

Fig. 14-28. A. El paciente modifica la trayectoria de cierre con el objeto de evitar la interferencia. Como consecuencia, desvía la mandíbula y cierra en posición excéntrica y crea problemas en todo el aparato masticatorio. **B.** Ídem, en boca.

Dentro de los tejidos de sostén y de protección del diente existen mecanismos sensoriales muy complejos, denominados propioceptivos, que permiten regular la potencia muscular para que en el momento final del cierre éste se realice armónicamente y sin causar color o daños a las estructuras del periodonto.

Por lo tanto, en virtud del fenómeno del dolor, la sincronización neuromuscular que evita el contacto prematuro, la protección propioceptiva y los hábitos del paciente, los tejidos que soportan el diente, es decir, el periodonto, no sufren habitualmente daños por el esfuerzo masticatorio. Además, se sabe que *durante la masticación* no ocurren daños en el sistema masticatorio.

BRUXISMO

El bruxismo es definido como una actividad parafuncional que consiste en el apretamiento y frotamiento excesivo de los dientes entre sí en forma rítmica y que conduce al desgaste de una o más piezas dentarias.

La tendencia al apretamiento y el frotamiento dentario se ha descrito en la literatura tanto en animales como en seres humanos.[21]

El bruxismo puede relacionarse con el dolor muscular tanto en la zona de la cabeza, el cuello, los hombros y la espalda, como con la disfunción temporomandibular y las interferencias oclusales.[22]

La oclusión a través de la actividad muscular masticatoria puede dividirse en dos grandes grupos: oclusión funcional y oclusión parafuncional

La **oclusión funcional** tiene actividades musculares controladas, reflejos de protección entre estructuras dentarias y una relación muscular armónica (p. ej., fonación, masticación y deglución);[23,24] y la **oclusión parafuncional** incluye el apretamiento y frotamiento dentario, hábitos parafuncionales y fatiga muscular (p. ej., hipertonismo, miositis y mialgias), entre otros.[25,26]

Lo interesante es que la oclusión funcional sería regulada por los contactos dentarios presentes en el movimiento oclusal fisiológico,[27,28] mientras que la oclusión parafuncional sería regulada por un factor emocional mucho más complejo.[29-31]

Estas actividades parafuncionales pueden dividirse a su vez en:

Diurna: son las que realiza el paciente durante el día pero en forma subconsciente y que pueden considerarse hábitos, como apretamiento dentario diurno, morder lápices, uñas, lengua, carrillos, hábitos posturales y actividades relacionadas con el trabajo (p. ej., sostener un teléfono con el mentón).[32]

Nocturnas: son las que se dan durante el sueño en forma inconsciente y pueden tener períodos de apretamiento o contracciones rítmicas de frotamiento y apretamiento (bruxismo). Estas modalidades pueden ocurrir en tiempos diferentes pero se las agrupa dentro del bruxismo.

También debe evaluarse el comportamiento del paciente en el sueño, y éste se puede dividir en tres grandes períodos, llamados período de **sueño superficial**, poco profundo y asociado con un grupo de ondas cerebrales rápidas llamadas alfa; período de **sueño profundo**, en el que predominan las ondas más lentas llamadas beta, y período de **movimientos oculares rápidos**, en el que se observa una actividad desincronizada con alteraciones de la frecuencia cardíaca y respiratoria, y en el que se producen contracturas musculares.[33]

Si bien se cree que el bruxismo se produce más en el llamado sueño profundo o en el de movimientos oculares rápidos, los trabajos de investigación han demostrado episodios de bruxismo relacionados con las tres etapas del sueño.[34]

Lo cierto es que el bruxismo puede darse en forma variada en todas sus fases e incluso asociarse con el despertar del individuo.[35]

Asimismo, durante el transcurso del sueño,[36] pueden variar la duración y la intensidad de apretamiento dentario[37]; a veces se ve influido también por la posición corpórea del individuo durante el sueño.[18,19] También se ha hablado sobre la ciclicidad del bruxismo, por ejemplo, períodos de examen, períodos premenstruales, etc.

Durante décadas se relacionó al bruxismo en forma directa con las interferencias oclusales.[40] Pero a través de estudios más modernos y el análisis de la actividad muscular como la electromiografía, se encontró una relación directa con la hiperactividad muscular aumentada durante un período de estrés, la que podía manifestar con posterioridad dolor muscular.[41-43]

Cabe comentar que las interferencias oclusales, cualquiera sea su causa, cúspides elevadas, restauraciones deficientes etc., pueden llegar a producir sintomatología muscular dolorosa, pero esto no garantiza que el paciente desarrolle bruxismo.

Más allá de esto, los autores consideran que dentro del tratamiento global del paciente con sintomatología de bruxismo, en el caso de ser necesario, para la armonización de todo el sistema gnático, deben eliminarse las interferencias oclusales.

Reconocimiento del paciente bruxómano

El desgaste dental se relaciona a menudo con alteraciones funcionales; estas áreas de desgaste denominadas facetas son superficies lisas brillantes y circunscriptas, fácilmente observables con la refracción de la luz del espejo de inspección bucal, y también en las superficies de yeso en los modelos de estudio. A menudo las facetas representan desgastes funcionales o también parafuncionales. Se debe entender como facetas funcionales a las que no producen sintomatología en el sistema gnático, ya que deben considerarse como un mecanismo de adaptación de este sistema.

La dieta del hombre moderno no sería capaz de producir facetas o desgastes; en cambio, al evaluar la edad como factor, la presencia de facetas o atrición en los adultos jóvenes difícilmente pueda deberse a un desgaste funcional y en cambio podría considerarse como causal de bruxismo.

Al estudiar al paciente con hábitos parafuncionales, los contactos o las facetas se hallarán en posiciones excéntricas, por ejemplo, desgastes entre las cúspides de caninos antagonistas que solo son visibles en presencia de bruxismo.

Por lo descrito anteriormente el bruxismo se considera relacionado en forma directa con los estados emocionales, y existe una relación entre estos estados y la tensión muscular aumentada; así se relaciona a los músculos masetero y temporal con los momentos estresantes en el transcurso del día y al músculo pterigoideo externo con los momentos de tensión nocturnos (fig. 14-29).[44]

Sin embargo, el bruxismo nocturno "regulado por el sistema nervioso central" estaría más relacionado con las diferentes etapas del sueño y el grado de tensión emocional que con los contactos dentarios.[45]

Puede establecerse que la tensión emocional relacionada con la conducta del paciente, junto con otros elementos, es necesaria para producir bruxismo; por lo tanto, la realización de una anamnesis completa con evaluación de su componente emocional es muy necesaria para su tratamiento.

Tener en cuenta estos factores es sumamente importante para el correcto diagnóstico y tratamiento del paciente.

Tratamiento del bruxismo

Durante mucho tiempo se pensó que las interferencias oclusales podrían precipitar el bruxismo; en la actualidad esta teoría, como se ha mencionado, tiene escaso apoyo, ya que varios estudios mostraron que el ajuste oclusal solo o como único tratamiento no permitió eliminar el bruxismo.[46,47]

Estas investigaciones afirman que el tratamiento del bruxismo por medio del ajuste oclusal o coronoplastía puede fracasar, sin obtenerse el resultado buscado.

El método más empleado universalmente para el tratamiento del bruxismo es la confección de placas o férulas oclusales.[48]

El objetivo de estos dispositivos es el de proteger las áreas de contacto dentario interoclusales y controlar las fuerzas aplicadas sobre los músculos masticatorios durante el bruxismo; estas placas se emplean para corregir los hábitos del bruxismo nocturno y disminuir el hipertonismo muscular, sobre todo en el músculo masetero, en el temporal y el pterigoideo externo. El bruxismo y su consiguiente hiperactividad muscular, prolongados durante muchas horas, pueden causar daño al sistema masticatorio, especialmente al diente y sus tejidos de soporte (fig. 14-29).

Estos dispositivos pueden actuar favorablemente en algunos individuos y generar poca o ninguna mejoría en otros.[49]

Sería muy simplista pensar que las placas o férulas oclusales de acrílico son aptas para realizar una reprogramación del control neurológico y mucho menos modificar mecanismos nerviosos de alta complejidad.[50]

Sin embargo, siguen siendo en la actualidad una de las terapias más utilizadas para el control de este tipo de disfunción.

Conclusiones

Las placas o férulas oclusales de acrílico no tienen la capacidad para realizar una reprogramación del control neurológico y mucho menos modificar mecanismos nerviosos de alta complejidad; sin embargo, su uso sigue siendo requerido para el tratamiento de esta sintomatología lesiva.

Los autores consideran que dentro del tratamiento global del paciente con sintomatología de bruxismo debería confeccionarse una placa o férula oclusal para la armonización y pacificación de todo el sistema gnático, y una vez lograda la relajación muscular, determinar la necesidad o no de la eliminación de interferencias oclusales (cuadro 14-2).

OCLUSIÓN CORRECTA

Una oclusión correcta, entonces, no es la que ofrece una excelente disposición anatómica entre los arcos dentarios superior e inferior sino la que permite una *relación fisiológica normal* entre ambos arcos dentarios y evita al máximo las posibilidades de provocar bruxismo mediante la armonía de las relaciones dentarias y neuromusculares.

Fig. 14-29. Bruxismo. Habitante de una gran ciudad con alto nivel intelectual. (Gentileza del doctor Julio Barrancos Mooney.)

MOVIMIENTOS Y POSICIONES MANDIBULARES

Relación céntrica[1,2,5,6]

Al comenzar el movimiento de apertura, la mandíbula gira en un arco mientras la ATM permanece fija, a modo de bisagra. Si el movimiento de apertura continúa, se produce el desplazamiento de los cóndilos hacia adelante y entonces hay traslación condílea para facilitar la apertura al máximo (figs. 14-30 y 14-31). El movimiento terminal de bisagra o movimiento posterior de apertura y cierre se lleva a cabo con la mandíbula en posición de máxima retrusión y en un movimiento simple alrededor de un eje aparentemente estacionario.

Esta posición se denomina posición retrusiva de contacto, posición terminal o *relación céntrica.*

Cuadro 14-2. *Resumen del bruxismo*

Actividad parafuncional que consiste en el apretamiento y frotamiento excesivo de los dientes entre sí en forma rítmica, que conduce al desgaste de una o más piezas dentarias

No se ha probado una relación directa entre las interferencias oclusales y el bruxismo

Signos y síntomas
- Facetas de desgaste parafuncionales (bruxofacetas)
- Sintomatología muscular dolorosa
- Interferencias oclusales

Secuencia de tratamiento clínico
- Anamnesis del paciente
- Palpación muscular
- Localización y estudio de facetas o bruxofacetas
- Confección de placa o férula oclusal de acrílico rígido
- Relajación muscular
- Detección y desgaste de contactos oclusales parafuncionales
- Seguimiento del paciente

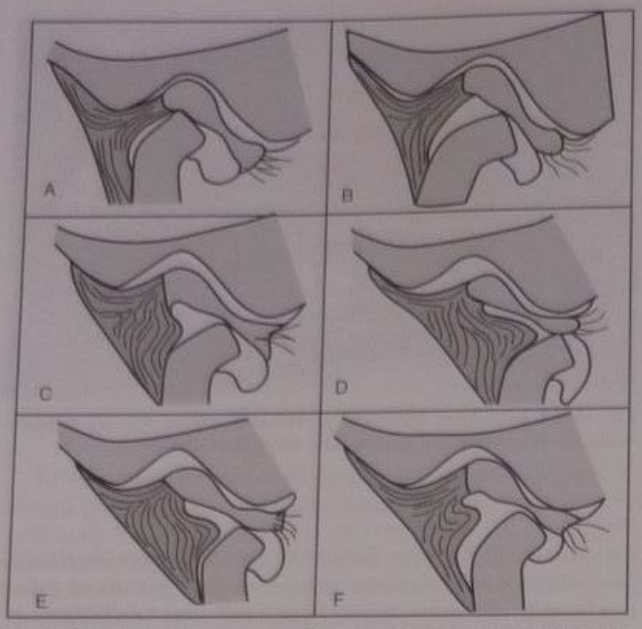

Fig. 14-30. Movimientos mandibulares. **A.** Posición del cóndilo antes de comenzar. **B.** Comienzo de apertura. **C.** Mitad de la apertura. **D.** Final de la apertura. **E.** Principio de cierre. **F.** Mitad de cierre. (Según B. C. Barker.[6])

Una de las principales características de este movimiento consiste en que, al llegar a su punto final, más retrusivo, más alto y más mediano, es reproducible cuantas veces uno quiera y siempre en la misma posición. Éste constituye el punto de partida para iniciar todas las excursiones y tiene una gran importancia en las reconstrucciones del arco dentario, mutilado en forma parcial o total.

La posición final del movimiento terminal de bisagra no se ve influida por movimientos musculares del individuo, por la posición de la cabeza o por reflejos posturales.

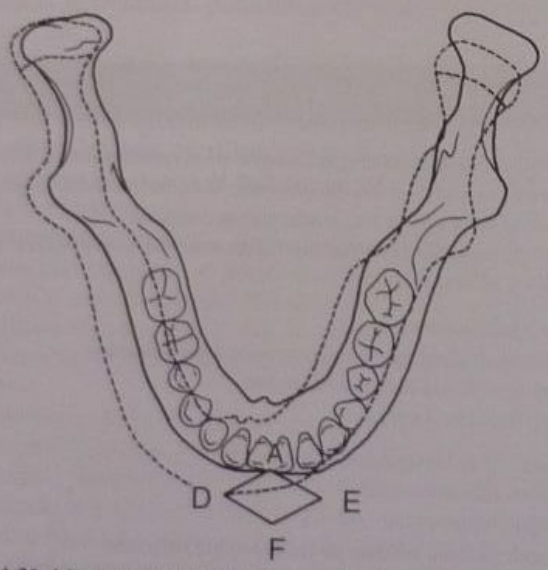

g. 14-31. Movimientos bordeantes mandibulares a la altura del pun- incisivo *A*. Arco gótico de Gysi *A-D-E-F*, registrado con una ligera ertura, sin contacto dentado. El punto *A* corresponde a la relación ıtrica cuando la mandíbula está en su posición estacionaria y produ- movimiento de bisagra (adaptado de Ramfjord y Ash[1]).

La etapa final del cierre, en la cual la articulación funciona como bisagra, es de una gran fidelidad y se da en un mismo individuo todas las veces de la misma manera. Esto se ha comprobado mediante registros pantográficos muy exactos.[1]

Oclusión céntrica

El movimiento de cierre habitual, con el que se consigue llegar a la máxima posición intercuspídea, permite obtener el contacto dentario más estrecho entre los arcos superior e inferior y es regulado por *memorias musculares* sumamente precisas y que varían muy poco durante la vida del individuo.

Después del cierre y cuando se llega a la posición intercuspídea máxima, los dientes alcanzan el máximo contacto con sus antagonistas; esto se denomina *oclusión céntrica*, posición habitual o posición intercuspídea. Si estudiamos en un sentido sagital la relación que existe entre la relación intercuspídea o posición habitual y la relación céntrica, se encuentra ligeramente más adelante y en línea recta con respecto a la céntrica, y la diferencia o distancia entre ambas es de 0,5 a 1 mm. Distintos autores han estudiado las posiciones mandibulares y no han llegado a ponerse de acuerdo sobre si la relación céntrica debe o no coincidir con la posición de máxima intercuspidación u oclusión céntrica.[51-55] La escuela gnatológica, constituida por profesionales especializados en rehabilitación bucal, sostiene que ambas posiciones mandibulares coinciden en el individuo, y que al efectuarse la reconstrucción total de una boca se las debe hacer coincidir para que el sistema masticatorio funcione en forma adecuada. Otras escuelas, especialmente la de Beyron y Ramfjörd, sostienen que en la mayoría de los individuos existen dos posiciones: la de relación céntrica y la de oclusión céntrica o posición más alta, mediana y retruida de los cóndilos en sus cavidades glenoideas; además, opinan que estas posiciones no siempre coinciden al efectuarse el cierre de las mandíbulas. Demostraron que la diferencia entre ambas posiciones es de 0,5 a 1 mm en línea recta. Solo un 10 a un 15% de los individuos examinados presentaba coincidencia entre ambas posiciones. La variación máxima era de 2 mm en línea recta hacia adelante (Beyron).[1,10,16]

En la masticación habitual los dientes establecen contacto en la posición intercuspídea, que para la mayoría de los individuos ocurre por delante de la relación céntrica.

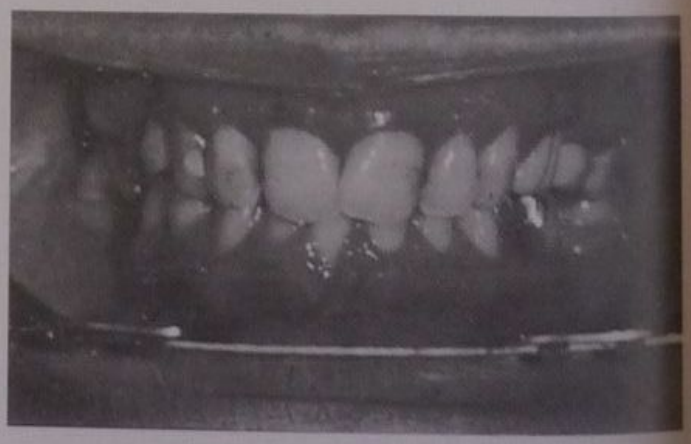

Fig. 14-32. Posición intercuspídea (oclusión habitual) con desplazamiento lateral.

La deglución lleva el maxilar inferior ligeramente hacia atrás y entonces se produce un ligero contacto dentario que puede suceder entre la posición intercuspídea y la posición de relación céntrica.

Cuando existe un desplazamiento lateral hacia la derecha o la izquierda, al pasar la mandíbula de la posición de relación céntrica a la posición intercuspídea está ocurriendo un fenómeno que afecta el funcionamiento normal del aparato masticatorio. Esto se denomina posición intercuspídea con desplazamiento lateral y se trata de una considerable influencia en la salud futura del sistema masticatorio, de la ATM, de los músculos masticatorios y de las demás estructuras implicadas (fig. 14-32).

REFERENCIAS

1. Ramfjörd SP, Ash MM. Oclusión. Saunders, Philadelphia, 1966.
2. García P, Muñoz AL. Anatomía odontológica. López ed., Buenos Aires, 1976.
3. Sicher H, Tandler J. Anatomía para dentistas. Labor, Barcelona, 1942.
4. Testut L, Latarjet A. Compendio de Anatomía Descriptiva. 22ª ed., Salvat, Barcelona, 1959.
5. Aprile H y col. Anatomía odontológica. 5ª ed., El Ateneo, Buenos Aires, 1971.
6. Barker BCW. Anatomy of the hard and soft tissues of the oral cavity. Ann Australian Coll Dent. Surg 2:22, 1969.
7. Kubota K, Masegi T. Muscle spindle supply to the human muscle. J Dent Rest 56:901, 1977.
8. Campbell TD. Tooth cusps. Austral J. Dent 30:305, 1946.
9. Dentition and palate of the Australian aborigen. Univ. Adelaida, Hassell, 1925.
10. Beyron H. Occlusal relation and mastication in Australian aborigens. Acta Odont Scand 22:597, 1964.
11. Murphy T. Compensatory mechanisms in facial height adjustment to functional tooth attrition. Austral DJ 4:312, 1959.
12. Lovatt Evans C. Starling's Principles of Human Phisiology. 7ª ed., Churchill, London, 1956.
13. Barrancos Mooney J. Oclusión en aborígenes primitivos de la Patagonia. Rev Asoc Odont Argentina 60:144, 1972.
14. Barrancos Mooney J, Maidana O. The occlusal sphere and its attritional modifications in natives of Puna de Atacama, Argentina. J D Res 51:1221, Supp. Nro. 5, 1972 (abs.).
15. Barrancos Mooney J. Oclusión, atrición y caries en nativos del valle Calchaquí, Salta. Argentina. Rev Asoc Odont Argentina 62:162. 1974 (res.).
16. Begg PR. Stone age man's dentition. Amer J Orthod 40:4, 1954.
17. Beyron H. Optimal occlusion. Dent Clin N Amer 13:557, 1969.
18. Anderson DJ, Matthews B. Mastication. J. Wright and Sons, Bristol, 1976.
19. Crétot M. L'arcade dentaire humaine. 2ª ed., Prélat, Paris, 1978.
20. Picosse M. Anatomía Dentaria. Sarvier, São Paulo, 1977.
21. Nadler SC. Bruxism, a classification: Critical Review. J Am Dent Assoc 1957, 54:615.
22. Okeson JP. Bell's orofacial pains. Ed 5, Chicago, Quintessence, pp 13-44, 1995.
23. Gibbs CH, Mahan PE, Lundeen HC, Brehan K. Occlusal forces during chewing: influence on biting strength and food consistency. J Prosthet Dent 1981, 46:56.
24. Flanagan JB, et al. The 24-hour pattern of swallowing in man. J Dent Res 42:1072, 1963 (abstract 165).
25. Brudevold F. A basic study of the chewing forces of a denture wearer. J Am Dent Assoc 43:45-51, 1951.
26. Layzer RB. Muscle pain, cramps and fatigue. In: Engel AG, Franzini-Armstrong C, editors. Myology, New York, 94:1754-1786, McGraw-Hill.
27. Ahlgren J. Mechanism of mastication. Acta Odontol Scand 24:44-5, 1966.
28. Adams SH, Zander HA. Functional tooth contacts in lateral and centric occlusion. J Am Dent Assoc 1971, 69:465-473.
29. Yemm R. A neurophysiologic approach to the pathology and etiology of temporomandibular dysfunction. J Oral Rehab 1985, 12(4): 343-353.
30. Carlson CR, Okeson JP, Falace DA, Nitz AJ, Curran SL, Anderson D. Comparison of psychologic and physiologic functioning between patients with masticatory muscle pain and matched controls. J Orofac Pain 1993, 7(1):15-22.
31. Schwartz LL. A temporomandibular joint pain-dysfunction syndrome. J Chron Dis 1956, 3:284.
32. Garon MW, Merkle A, Wright JT. Mouth protectors and oral trauma: a study of adolescent football players. J Am Dent Assoc 1986,112(5):663-665.
33. Barnsley L, Lord S, Bogduk N. Whiplash injury. A clinical review. Pain 58:283-307, 1994.
34. Szabo TJ, et al. Human occupant kinematic response to low rear impacts. In: Society of Automotive Engineers: Occupant containment and methods assessing occupant protection in the crash environment. Warrendle, Pa, 1994:SP-1045, SAE.
35. Shaw RM, Molyneux GS. The effects of induced dental malocclusion on the fibrocartilage disc of the adult rabbit temporomandibular joint. Arch Oral Biol 1993, 38:415-422.
36. Dijkgraaf LC, De Bont LGM, Boering G, Liem RSB. The structure, biochemistry, and metabolism of osteoarthritic cartilage: a review of the literature. J Oral Maxillofac Surg 1995, 53:1182-1192.
37. Thilander B. Temporomandibular joint problems in children. In: Carlson DS, McNamara JA, Ribbens KA, editors. Developmental aspects of temporomandibular joint disorders. Ann Arbor, 1985:89, University of Michigan Press.
38. Stringert HG, Worms FW. Variations in skeletal and dental patterns in patients with structural and functional alterations of the temporomandibular joint: a preliminary report. Am J Orthod 1986, 89(4): 285-297.
39. Monje F, Delgado E, Navarro MJ, Miralles C, Alonso del H Jr. Changes in temporomandibular joint after mandibular subcondylar osteotomy: an experimental study in rats. J Oral Maxillofac Surg 1993, 51:1221-1234.
40. Pullinger AG, Seligman DA. Association of TMJ subgroups with general trauma and MVA. J Dent Res 1988, 67:403.
41. Schiffman EL, Fricton JR, Haley D. The relationship of occlusion, parafunctional habits and recent life events to mandibular dysfunction in a non-patient population. J. Oral Rehabil 1992.19:201-223.
42. Solberg WK, Clark GT, Rugh JD. Nocturnal electromyographic evaluation of bruxism patients undergoing short term splint therapy. J Oral Rehabil 1975, 2(3):215-223.
43. Ramfjörd S. Bruxism: a clinical and electromyographic study. J Am Dent Assoc 1961, 62:21-28.
44. Clark GT. The relationship between stress, nocturnal masseter muscle activity and symptoms of masticatory dysfunction. Master's thesis. University of Rochester, Rochester NY, 1977.
45. Okeson GP. Management of Temporomandibular Disorders and Occlusion. 4th ed. Mosby-Year Book Inc., 1998.
46. Bailey JO Jr, Rugh JD. Effect of occlusal adjustment on bruxism as monitored by nocturnal. EMG recordings. Abstracts 199. J Dent Res 59:317,1980.
47. Clark TG, Tsukiyama Y, Baba K, Watanabe T. Sixty years of experimental occlusal interference studies: what have we learned? J Prosthet Dent diciembre de 1999, 82(6):704-13.
48. Posselt Volff, WI B. Treatment of bruxism by bite guards and bite planes. J Can Dent Assoc 29:773, 1963.
49. Kydd WL, Daley C. Duration of nocturnal contacts during bruxing. J Prosther Dent 53:717-721, 1985.
50. Zielinsky L. Bruxismo y dolor crónico orofacial. Rev del At Arg de Odont 2002. Vol. 41(1): 6-15.
51. Crown and Bridge Construction. New York, Jelenko, 1965.
52. Saizar P. Oclusión. Curso dictado en el Hospital Nacional de Odontología, 1970.
53. Fernández CN. Determinación de la edad por el método Gösta G, Dalitz. Rev Asoc Odont Argentina 56:320, 1968.
54. Saizar P. Oclusión. Mecanismo anatómico de la relación y del eje de charnela. Rev Asoc Odont Argentina 69:457, 1972.
55. Saizar P. Oclusión céntrica y relación céntrica. Rev Asoc Odont Argentina 49:73, 1961.

15

Histología dentaria

Julio Barrancos Mooney y Jorge Frydman

INTRODUCCIÓN

El objetivo principal de una restauración consiste en devolverle al diente las características perdidas como consecuencia de procesos fisiopatológicos o de defectos congénitos.

Para ello se debe actuar sobre los tejidos duros dentarios con instrumental de corte sumamente perfeccionado. Este procedimiento no resulta absolutamente inocuo, ya que el diente es un órgano complejo, vivo, implantado en tejidos altamente sensitivos y relacionados con estructuras importantes que constituyen en conjunto el aparato masticatorio o sistema estomatognático.[2,6,16,24]

El principio fundamental en medicina consiste en *no dañar*, o sea, no producir un trauma adicional al ya sufrido por el diente en su lesión original. Para cumplir con este propósito resulta imprescindible conocer la estructura de los tejidos implicados.

El conjunto de tejidos dentarios y paradentarios está constituido por esmalte, dentina, cemento, pulpa y periodonto (fig. 15-1).

El tejido más duro del diente es el esmalte, el cual no tiene capacidad de reacción biológica a causa de su gran contenido de sustancia mineral y escasa materia orgánica.

A continuación se encuentra la dentina, que aloja en su interior a los conductillos dentinarios que contienen la fibrilla de Tomes, prolongación protoplasmática de una célula, el odontoblasto, ubicado en la pulpa.

La dentina y la pulpa están estrechamente unidas en su comportamiento biológico y deben ser estudiadas en forma simultánea en lo que se ha denominado *complejo dentinopulpar*. Recubriendo la raíz se halla el cemento dentario, que, por sus características embriológicas y fisiopatológicas, pertenece al periodonto (fig. 15-2).

ESMALTE: ESTRUCTURA

El esmalte es un material extracelular libre de células. Por eso, en rigor de verdad, no se lo puede calificar como tejido. Este material está mineralizado y su dureza es

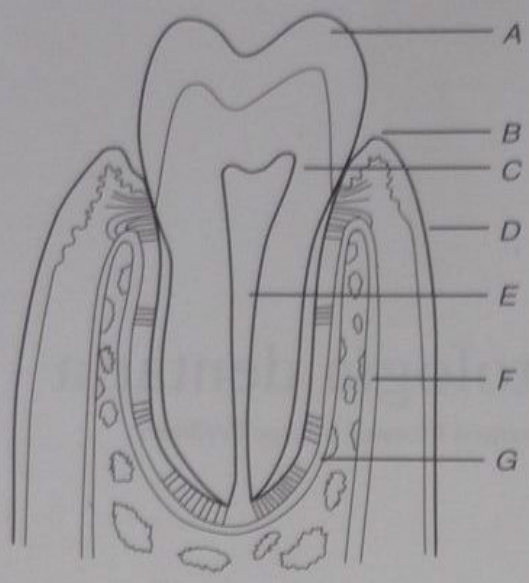

Fig. 15-1. A. Odonto in situ. Diente y tejidos de sostén. *A*, esmalte; *B*, borde libre de la encía; *C*, dentina; *D*, encía insertada; *E*, pulpa; *F*, hueso alveolar, cortical externa; *G*, hueso alveolar, cortical interna. Se observan las fibras periodontales. **B.** Radiografía de diente y tejidos de sostén.

mayor que la de los tejidos calcificados (cuadros 15-1 y 15-2).

Posee una configuración especial que le permite absorber golpes o traumas sin quebrarse; su elemento básico es el prisma adamantino,[1,3,5] constituido por cristales de hidroxiapatita.

Cristales

La sustancia calcificada del esmalte está contenida en cristales de hidroxiapatita $Ca_{10}(PO_4)_6(OH)_2$ de mayores

Cuadro 15-1. *Composición química del esmalte*

Sustancia inorgánica: 95%	
Sustancia orgánica: 1,8%	
Agua: 3,2%	

dimensiones que los que se observan en otras estructuras calcificadas del cuerpo.[1-3] Su forma se muestra en la figura 15-3.

La composición de los cristales puede variar ligeramente, según la composición química del medio líquido donde se originan. Los cristales de la superficie del esmalte contienen más flúor, hierro, estaño, cinc y otros elementos que los de la gran masa del esmalte (véase cap. 18). Desde el punto de vista óptico, son translúcidos y birrefringentes. Los cristales de esmalte en desarrollo adoptan la forma de barras y plaquetas. No hay acuerdo sobre sus dimensiones y se ha informado que algunos cristales miden hasta 210 nm. Es muy difícil medirlos, ya que escapan al campo del microscopio electrónico. Los cristales son radioopacos a los rayos Roentgen.[9]

Prismas adamantinos

En los antiguos tratados de histología, el prisma de esmalte se describía como un cuerpo de 5 o 6 caras, que en un corte transversal aparecía formando un pavimento separado por vainas interprismáticas.

Si bien esta estructura geométrica puede hallarse en algunos mamíferos, las observaciones más recientes de microscopia óptica y electrónica permiten efectuar otra descripción.[8,9,13,27,29]

Lo que se observa en un corte transversal (fig. 15-4) es una serie de cúpulas circulares que terminan en una base irregular, ubicadas en hileras superpuestas (*A*). Algunos autores afirman que el prisma tiene forma de *ojo de cerradura* porque toman en consideración tanto la cúpula circular como la base que se confunde entre las dos cúpulas circulares de la hilera ubicada más abajo (*B*). Para ellos no habría sustancia interprismática. Otros autores dicen que el prisma tiene forma circular e irregular, con la cúpula o cabeza más o menos bien definida y la base o cola en forma de V o línea irregular, separada de los otros prismas por la sustancia interprismática. Dentro del prisma los cristales no son paralelos. En la región de la cabeza están orientados con sus ejes longitudinales paralelos

Cuadro 15-2. *Algunas propiedades del esmalte*[1,3,5]

Módulo de elasticidad ($\times 10^6$ lb/pulg^2)	6,7
Índice de Poisson	0,25
Coeficiente de expansión térmica a ($\times 10^{-6}$ °C)	12
Conductividad térmica k ($\times 10^{-3}$ cal/seg/cm°C)	2,23
Densidad p (gm/cm^3)	2,8
Dureza (escala Mohs)	5
Dureza (escala Knoop)	343 (+/-23)
Calor específico c (cal/g°C)	0,17
Difusibilidad térmica ($\times 10^{-3}$ cm^2/seg)	4,69

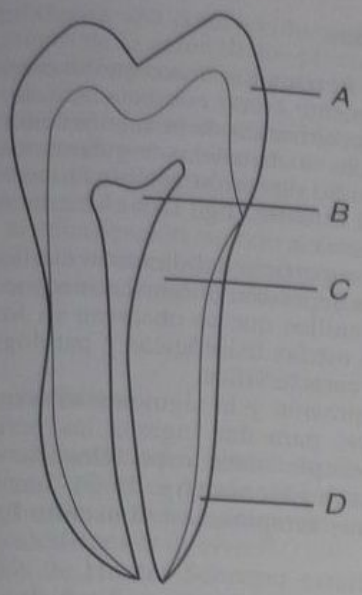

Fig. 15-2. Tejidos dentarios. *A*, esmalte; *B*, pulpa; *C*, dentina; *D*, cemento.



Fig. 15-4. Esquema de la estructura del esmalte. *A*, cúpulas; *B*, colas.

al eje del prisma. En cambio, en la región de la cola su dirección es oblicua y hasta perpendicular al eje longitudinal. Esto se advierte claramente en los cortes de esmalte vistos con microscopio electrónico.

Debe tenerse en cuenta que no se trata de dos teorías diferentes, sino de dos *interpretaciones* distintas de una misma observación.[1-3,13]

La microscopia electrónica ha permitido investigar la *sustancia interprismática* y se ha llegado a la conclusión de que posee el mismo grado de mineralización de cristales de hidroxiapatita que el cuerpo del prisma (fig. 15-5). Por lo tanto, es preferible hablar de "área interprismática". Dado que no se puede negar la existencia de esa área interprismática sería mejor describir la estructura adamantina como formada por prismas de sección aproximadamente circular, sin olvidar que la región interprismática tiene el mismo contenido mineral que el prisma.[1,3,27]

Tamaño de los prismas

El esmalte se forma a partir del ameloblasto, que inicia su producción en el límite amelodentinario y avanza hacia la superficie para determinar el tamaño y la forma definitivos del diente. La hilera de ameloblastos, ubicados uno junto al otro en una especie de cúpula o manto cóncavo, va secretando el esmalte dentro de un organismo vivo que posee una biología compleja.

Se acepta que cada prisma atraviesa totalmente el esmalte, salvo que el ameloblasto muera por cualquier circunstancia excepcional y sea reemplazado por otro; en ese caso ese prisma queda interrumpido. A causa de que la superficie de deposición de esmalte se va ensanchando a medida que la calcificación avanza, el diámetro del prisma varía entre 3 µm en el límite amelodentinario y 6 µm en la superficie final del diente.

Su longitud promedio es de 9 µm.

Según parece, la hilera de ameloblastos no se encuentra perfectamente perpendicular a la superficie del esmalte que se está formando, sino con una ligera inclinación, tal vez a causa de la resistencia al avance que le ofrecen otras estructuras blandas del órgano del esmalte. Por eso es que los prismas no aparecen al corte como perfectamente circulares, sino de forma irregular.

En ciertos animales, especialmente los reptiles, esto no ocurre; la deposición de esmalte es totalmente regular y se confunde sin delimitación de prismas.[1]

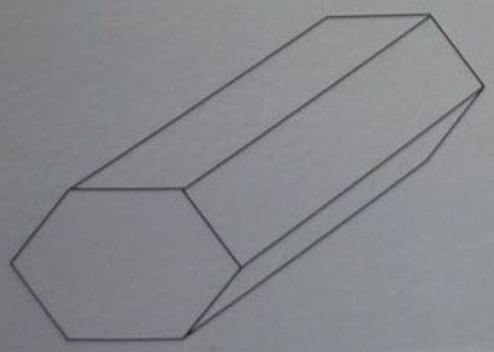

Fig. 15-3. Cristal de hidroxiapatita. Largo: 160 nm. Alto: 25 nm. Ancho: 40 nm.



Fig. 15-5. Fotografía obtenida con microscopio electrónico de barrido (MEB) que muestra los prismas de esmalte y su estructura característica (× 1.220). (Gentileza del doctor Alan Boyde.)

Fig. 15-6. Estrías de Retzius. Superficie de premolar grabada con ácido (× 540). (Gentileza del doctor Alan Boyde.)

Dirección de los prismas

La dirección de los prismas es irregular desde la dentina hasta la superficie, ya que van formando "eses" que se entrelazan para volver más resistente la estructura final[6] (nudos de esmalte).

Las particularidades ópticas que se observan en los prismas se deben a cambios de dirección o a intervalos en su formación.[21,27]

Por ejemplo, las bandas de Hunter Schreger se originan por diferencia de fase entre dos hileras adyacentes de prismas.

Se ha observado que, en la zona gingival de los dientes permanentes, los prismas no siempre se dirigen hacia cervical, sino que a veces están ubicados aproximadamente horizontales[1] o con una inclinación hacia incisal.[29]

En esto existe una gran variación de angulaciones, especialmente a 50 µm por debajo de la superficie, a causa del entrecruzamiento de los haces prismáticos.

El depósito del esmalte no es regular y continuo, sino que sufre variaciones por los procesos biológicos del individuo.

Las estriaciones que se advierten cada 4 a 6 µm podrían ser variaciones diurnas en la producción de sustancia orgánica/inorgánica. Otros autores ponen en duda esta explicación y afirman que se trata de fenómenos ópticos.[21]

Vaina de los prismas: sustancia interprismática

La vaina es una línea más definida que rodea la "cabeza" de cada prisma y tiene un grosor estimado en 0,1 a 0,5 µm, según el método de observación, mediante microscopia electrónica o microscopia óptica.

En la vaina de los prismas, los cristales de apatita están orientados en otra dirección y tienen un tamaño diferente del de los propios prismas.

Aquí el espacio entre cristales es mayor que en los prismas, lo que explica su contraste en la observación microscópica.[3,27]

Estrías de Retzius

Las estrías de Retzius son líneas que se producen en el esmalte posiblemente como consecuencia de una breve interrupción o perturbación de la calcificación.

Están separadas a distancias regulares en el límite amelodentinario. Su dirección es oblicua con respecto a la superficie del esmalte (fig. 15-6).[5] En la zona de las cúspides, no aparecen.

Al llegar a la superficie del diente la estría de Retzius forma una ligera depresión o imbricación poco profunda que semeja los anillos que se observan en los cortes de árboles. Existen estrías fisiológicas y patológicas. La línea neonatal es característica.

Entre una depresión y la siguiente el esmalte sobresale ligeramente, para dar lugar a las periquimatías, observables a simple vista, especialmente en la zona cervical de dientes jóvenes (fig. 15-7). Las periquimatías aparecen muy temprano en el estadio formativo de los dientes.[27]

Laminillas, penachos y husos

Dentro del esmalte puede comprobarse la presencia de zonas de menor mineralización y mayor contenido orgánico que ofrecen contraste a la observación óptica. Según su forma, se han clasificado en laminillas, penachos y husos.

Las laminillas son fallas que se extienden transversalmente desde el límite amelodentinario hasta la superficie. Parecen deberse a interrupciones de la calcificación o a líneas de tensión creadas en el esmalte en formación. Los penachos de Linderer se encuentran en mayor número debajo de superficies que tienen una convexidad más pronunciada. No cruzan todo el esmalte, sino apenas un tercio de su grosor. Como su nombre lo indica, tienen aspecto de matas de pasto o cabellos y tanto su forma como su recorrido son muy irregulares.

Una posible explicación se basa en el fenómeno fisicoquímico de contracción que ocurre cuando una sustancia pasa del estado líquido al sólido. El calcio iónico, segregado por los ameloblastos, al pasar al estado sólido en los

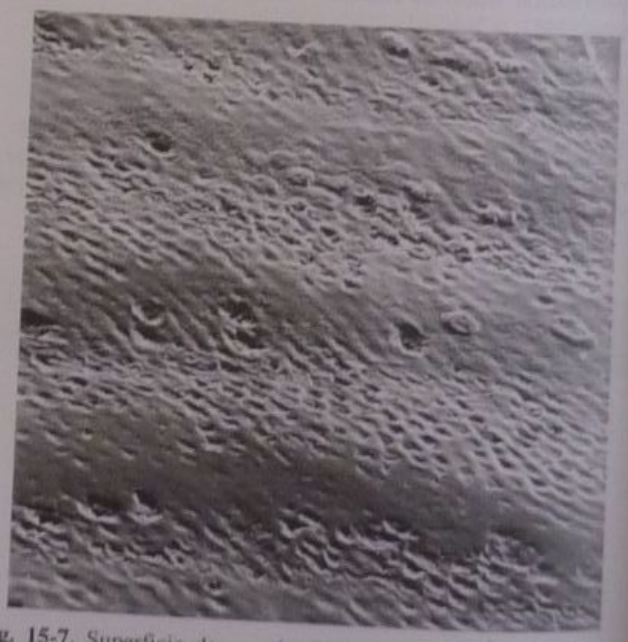

Fig. 15-7. Superficie de esmalte humano adulto con periquimatías. (Gentileza del doctor Alan Boyde.)

cristales, producirá una contracción, que determinará un ensanchamiento de la vaina de los prismas.[1,3]

Por lo general los penachos siguen la misma dirección que los prismas.

Estas zonas tienen menor contenido cálcico y son más permeables que el resto del esmalte. Los husos serían provocados por la prolongación en el esmalte de los conductillos dentinarios que han quedado atrapados al comienzo de la calcificación cuando el futuro límite amelodentinario (LAD) todavía se encuentra en estado plástico y coincide aproximadamente con la zona de las cúspides dentarias.

Otras características

El esmalte difunde la luz blanca monocromática de un modo diferente según su grado de mineralización. Esta propiedad permite estudiar áreas descalcificadas y su posterior recalcificación in vivo.[28]

Las bandas de Hunter Schreger estarían constituidas por manojos de 6 a 8 prismas paralelos que cambian de dirección.[27]

La estructura compleja del esmalte, que está formado por cristales de apatita depositados sobre una matriz proteica que luego de la calcificación queda incluida dentro de los cristales o entre ellos y actúa como un medio cementante, le permite resistir con éxito las fuerzas que tienden a fracturarlo.[29]

Las áreas denominadas "vainas" del esmalte, es decir, los límites o separaciones entre prismas, tienen características especiales. Es posible que tengan mayor contenido orgánico en el esmalte maduro pero, de todas maneras, poseen un alto grado de calcificación. No son totalmente continuas y regulares, sino que están interrumpidas de modo que permiten la "soldadura" de cristales entre sí para ofrecer una estructura más resistente a la fractura. Otras características que aumentan la resistencia del tejido adamantino son las "varicosidades", o cambios de dirección de los prismas cada 4 a 6 µm, la forma circular irregular o en "ojo de cerradura" y el entrecruzamiento de los haces de prismas en su recorrido hacia la superficie.

Sustancia orgánica del esmalte

La sustancia orgánica solo representa el 1,8% del peso del esmalte. Está constituida principalmente por proteínas y lípidos. La matriz del esmalte en desarrollo contiene tres proteínas principales: amelogeninas, enamelinas y proteína de los penachos. El esmalte maduro contiene enamelinas y proteína de los penachos.[31]

El esmalte superficial, en un espesor de 0,1 a 0,2 mm, es más duro y posee más materia orgánica que el resto del esmalte. El porcentaje de glucoproteínas es 10 veces más grande. Su mayor dureza se debe a la constante exposición a la saliva y a la precipitación de sales de calcio y fósforo, con oligoelementos como flúor, hierro, estaño, zinc, etcétera.

Permeabilidad

El esmalte joven es más permeable que el esmalte adulto. A lo largo de la vida del individuo las vías orgánicas se van cerrando por calcificación progresiva y disminuye así la permeabilidad.

Características de la superficie del esmalte

Parece ser que no todos los médicos clínicos se encuentran familiarizados con los cambios dinámicos que ocurren en el transcurso de la vida en las capas más superficiales del esmalte. Debido a que la superficie dental no es estática, la estructura *normal* es bien diferente en dientes de niños, adolescentes y adultos.[53] En toda discusión acerca del aspecto de la superficie dental debe considerarse el desgaste normal. Las características son observables tanto en el aspecto clínico como en el microscópico.

La característica clínica más evidente de los dientes *jóvenes* recién erupcionados consiste en las perikimatías[54] que discurren alrededor del esmalte en toda su superficie. Con microscopía electrónica de barrido (MEB), los extremos abiertos de los prismas del esmalte se reconocen como pequeños huecos.[54] En dientes *adultos* el cuadro clínico refleja desgaste y exposición a diversas fuerzas mecánicas (hábitos de cepillado, alimentos abrasivos, etc.). En otras palabras, las crestas perikimáticas se desgastan y son reemplazadas por un patrón rayado. Muchas veces se observan grietas. Con MEB no hay evidencias de extremos de prismas o perikimatías, en su lugar aparecen rayas profundas y más finas en torno de la superficie. Los dientes de los *adolescentes* reflejan un estadio intermedio. Según Mannerberg, a los 8 años de edad prácticamente todos los dientes muestran perikimatías notables en un tercio a dos tercios de la superficie dental; a los 13 años la cantidad se reduce a 70-80% de los dientes y a los 18 años sólo 25-40% de los dientes muestra estos rodetes o crestas. El desgaste normal es de 0-2 µm por año. En comparación, un disco de papel de lija que toque el esmalte sólo un segundo dejará rayas de por lo menos 5 µm de profundidad.

Grietas del esmalte

Las grietas que se presentan como líneas que hienden el esmalte son comunes; no obstante, a menudo se las pasa por alto en el examen clínico porque la mayor parte de ellas son difíciles de distinguir claramente sin una técnica especial; por lo general no se observan en las fotografías intraorales habituales. Por ese motivo, para registrar correctamente la grieta se requiere una buena luz o, mejor aún, transiluminación con fibra óptica. El origen de las grietas es multicausal. Diferentes formas de agresión mecánica y térmica pueden fracturar el casquete de esmalte después de la erupción; esto se debe a la marcada diferencia en la rigidez del esmalte y de la dentina.

Los hallazgos más importantes con la técnica precitada son: 1) las grietas verticales son comunes (más del 50% de los dientes estudiados las tienen), 2) normalmente se ven pocas grietas horizontales y oblicuas, 3) no hay diferencia significativa con respecto a prevalencia y ubicación de las grietas y 4) las grietas más notables (es decir, las visibles con la luz normal del consultorio) se encuentran en los incisivos centrales.

La implicación clínica de estos hallazgos es la necesidad de un examen pretratamiento en busca de grietas, con notificación al paciente en caso de hallar grietas pronunciadas y documentación de éstas para poder probar luego según requerimiento que no tienen relación alguna con el tratamiento realizado.

Fig. 15-8. Molar humano recién erupcionado con restos orgánicos del órgano del esmalte aún adheridos a su superficie. Se observan periquimatías. (Las figs. 15-5 a 15-8 fueron cedidas gentilmente por el doctor Alan Boyde, de la Universidad de Londres, y obtenidas con MEB.)

Revestimiento superficial del esmalte

Cuando el diente erupciona, su superficie tiene una delgada cubierta (epitelio reducido del órgano del esmalte) que se desgasta rápidamente en las superficies oclusales o bien participa en la formación de la unión dentogingival en la zona correspondiente (fig. 15-8).

COMPLEJO DENTINA-PULPA

Tanto por sus características histológicas como por su origen podemos considerar a la dentina y a la pulpa como una sola entidad constituida por dos tejidos que comparten una función importante en la biología y la fisiopatología dentarias (fig. 15-9).[1,3,5,17,33]

DENTINA: COMPOSICIÓN QUÍMICA

Se considera que la dentina contiene en promedio un 70% de sustancia inorgánica, un 12% de agua y un 18% de sustancia orgánica. Esta composición varía según la edad y según el área de tejido dentinario que se analiza.

Sustancia inorgánica: la parte mineral está constituida principalmente por cristales de hidroxiapatita, cuya longitud promedio es de 60 nm, o sea que son más pequeños que los del esmalte. La hidroxiapatita responde a la fórmula $Ca_{10}(PO_4)_6(OH)_2$. En las sales minerales de la dentina se encuentran además carbonatos y sulfatos de calcio y otros elementos como flúor, hierro, cobre, cinc, etc., en muy pequeñas cantidades. *Sustancia orgánica:* está constituida casi totalmente por colágeno (93%), con cantidades mínimas de polisacáridos, lípidos y proteínas.

Propiedades físicas

Las propiedades físicas de la dentina se muestran en el cuadro 15-3.

Estructura

La dentina es un tejido altamente calcificado, surcado por innumerables conductillos que alojan en su interior una sustancia protoplasmática, cuya célula madre se encuentra en la pulpa, que recubre la pared interna de la dentina y se denomina *odontoblasto*.

Sus estructuras principales son la *fibrilla de Tomes*, que es la prolongación protoplasmática del odontoblasto alojada dentro de los *conductillos dentinarios*, la *dentina periférica* o del manto, que se halla inmediatamente por debajo del esmalte, la *dentina peritubular* (figs. 15-10 a 15-12), la *dentina intertubular*, la *dentina circumpulpar* y la *predentina*.

Dentinogénesis

Las células que producen la dentina son los odontoblastos, de forma cilíndrica y con una gran prolongación citoplasmática, el proceso odontoblástico o fibra de Tomes. El cuerpo celular se localiza en la periferia de la pulpa y los procesos odontoblásticos quedan en los conductillos donde están rodeados por la matriz peritubular. El origen de los odontoblastos se sitúa en la cresta neural del embrión, desde donde migran hacia el mesodermo de los procesos maxilar superior y mandibular del primer arco branquial.

Por su parte, las células de la capa subodontoblástica también inician su actividad simultáneamente y forman el colágeno, que constituye la estructura orgánica de la

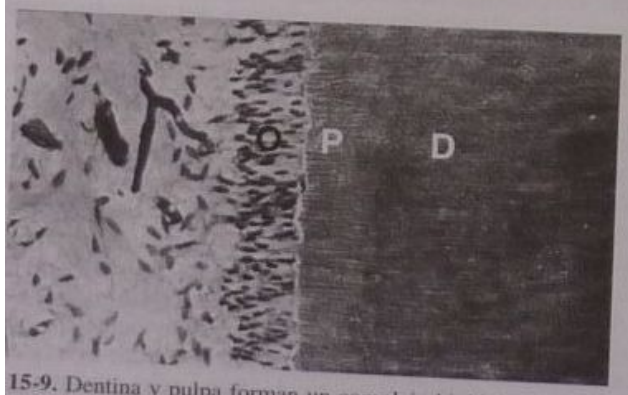

15-9. Dentina y pulpa forman un complejo biológico indivisible. lera de odontoblastos; *P*, predentina; *D*, dentina. La dentina es una a periférica mineralizada. (Gentileza del doctor H. R. Stanley.)

Cuadro 15-3. *Algunas propiedades físicas de la dentina*

Módulo de elasticidad "E" ($\times 10^6$ lb/pulg^2)	1,7
Índice de Poisson	0,25
Coeficiente de expansión térmica ($\times 10^{-6}$/°C)	7,5
Conductividad térmica $\times 10^{-3}$ cal/seg cm°C	1,36
Densidad (g/cm^3)	1,96
Calor específico cal/g°C	0,38
Difusividad térmica ($\times 10^{-3}$ cm/seg)	1,38
Dureza (Knoop)	68 (+/–3)

Fig. 15-10. Estructura de la dentina. Túbulos dentinarios con la fibrilla de Tomes en su interior. (Fotografía obtenida con MEB, × 5.000; gentileza del doctor M. Brännström.)

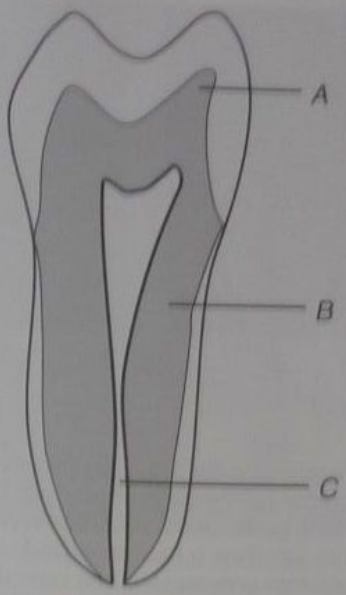

Fig. 15-12. Distribución de áreas dentinarias. *A*, dentina periférica; *B*, predentina; *C*, dentina circumpulpar.

dentina (fig. 15-13). Estos primeros manojos de fibras colágenas, que se ven al microscopio óptico en preparados por precipitación argéntica, se denominan fibras de Von Korff y rodean a los odontoblastos que han iniciado la dentinogénesis.[5,17] En preparados más delgados vistos al microscopio electrónico la existencia de estas fibras de Von Korff no se comprueba pero sí la de una sustancia del tejido conectivo que da origen al colágeno.[4]

Inmediatamente por debajo de la primera capa de dentina bien calcificada se descubre otra capa con un grado de calcificación mucho menor que se denomina *predentina*, constituida sobre todo por las mencionadas fibras de Von Korff y otros elementos orgánicos aportados por la papila dental que luego se transformará en la pulpa.

Nomenclatura

La dentina que se formó en primer término, o sea, la que queda junto al esmalte, se denomina *dentina periférica* o del manto y se diferencia del resto de la dentina en que posee fibras colágenas más gruesas.[1,25] Toda la dentina formada antes de la erupción del diente se denomina *dentina primaria*.

Una vez erupcionado el diente, el odontoblasto continúa su tarea de producir dentina a lo largo de la vida del individuo. Esta dentina se denomina *dentina secundaria*

Fig. 15-11. Estructura de la predentina. A la *derecha* se observa la pulpa; en el *centro*, la predentina; a la *izquierda*, la dentina. Las fibrillas de Tomes emergen de los odontoblastos y penetran en la predentina. (MEB, × 2.200.) (Gentileza del doctor M. Brännström.)

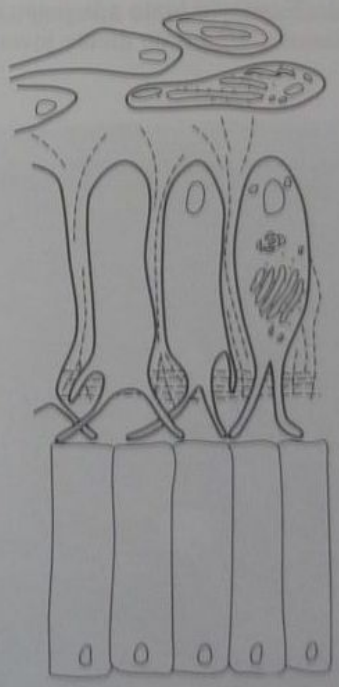

Fig. 15-13. Dentinogénesis: las células desprendidas del epitelio interno del esmalte se diferencian rápidamente y producen dentina. (Adaptado de Osborn y Ten Cate.)[1]

Fig. 15-14. A y B. Dirección de los túbulos dentinarios.

y ocurre como respuesta a las pequeñas irritaciones o estímulos que la pulpa recibe diariamente por la función del diente. Por otra parte, cuando el diente recibe estímulos mucho más intensos o bien localizados, la pulpa reacciona produciendo con rapidez una capa de dentina de reparación o *dentina terciaria*, con características histológicas diferentes de la dentina primaria[16,23,24] (véase cap. 18). Por obliteración de la luz del conductillo a causa de una hipercalcificación, la dentina cambia su aspecto óptico y se denomina dentina translúcida o esclerótica. La dentina opaca no posee fibrilla de Tomes en su interior.

Túbulos dentinarios

Los conductillos o túbulos dentinarios atraviesan toda la dentina y tienen una dirección en forma de S, desde el límite del esmalte o cemento hacia la pulpa (fig. 15-14). Alojan en su interior a la fibrilla de Tomes o prolongación citoplasmática del odontoblasto (figs. 15-15 y 15-16).

El diámetro de los túbulos es muy variable según la edad del diente, su condición fisiopatológica y el sitio donde se lo mide. Es mayor junto a la pulpa que en el límite amelodentinario.[1,8,18] En un diente joven, junto a la pulpa, el túbulo puede tener un diámetro de 2,5 a 4 µm.[1] Avanzando 0,5 mm hacia el esmalte, el diámetro decrece a 2 µm:[7] 0,5 mm más afuera, el diámetro es de 1,5 µm. Al llegar al límite amelodentinario el diámetro promedio es de 1,0 µm y aquí el túbulo a veces se bifurca (figs. 15-17 a 15-19).[1,3,5,17,32]

Por mineralización u obturación a causa de la precipitación de sustancia cálcica en la luz del túbulo, por edad o por irritación crónica de la pulpa el túbulo puede tener un diámetro de apenas 0,2 µm o llegar a ocluirse totalmente (fig. 15-20).[8] La luz del túbulo ocupa el 80% del volumen de la dentina próxima a la pulpa y solo el 4% del mismo volumen junto al esmalte.

Cantidad de túbulos

En la dentina circumpulpar, junto a la pulpa, existen 65.000 túbulos por milímetro cuadrado. A mitad de camino entre la pulpa y el esmalte la dentina posee 35.000 y en el límite amelodentinario, solo 15.000. Esto se debe principalmente al aumento de la superficie dentinaria a medida que se avanza hacia el esmalte.

Fig. 15-15. Fibrillas de Tomes que penetran en la dentina (× 2.200). (Gentileza del doctor M. Brännström.)

Fig. 15-16. Ampliación de una fibrilla de Tomes de la figura 15-15 (× 11.000). (Gentileza del doctor M. Brännström.)



A

B

Fig. 15-17. A. Diámetro de los túbulos: 2,5 µm. Pared dentinaria del conducto radicular. Se ha eliminado la predentina (× 2.800). **B.** Ampliación del área central de la fotografía. (Gentileza del doctor M. Brännström.)

Fig. 15-18. Aspecto de los túbulos dentinarios a 2,5 mm de distancia de la pulpa (× 2.300). (Gentileza del doctor M. Brännström.)

Fibrilla de Tomes o proceso odontoblástico

El contenido del túbulo es la prolongación del citoplasma del odontoblasto y se denomina fibrilla de Tomes, en homenaje a quien la estudió en forma exhaustiva.

Algunos autores afirman que en el diente erupcionado la fibrilla de Tomes ocupa totalmente el túbulo, desde la pulpa hasta el límite amelodentinario,[3] mientras que otros dicen que solo se extiende hasta 0,7 mm de la pulpa[7] y en el resto del túbulo existe líquido similar al líquido intercelular, rico en sodio y pobre en potasio, lo que lo diferencia del contenido citoplasmático.

Esto también se ha confirmado en estudios de dentina de animales (figs. 15-21 y 15-22).

Entre la pared interna del túbulo y la fibrilla de Tomes existe un espacio, el *espacio periodontoblástico*, que contiene líquido intercelular y algunas células y fibras colágenas que a menudo forman un manojo visible al microscopio electrónico que acompaña parte del recorrido de la fibrilla de Tomes (fig. 15-23). Dentro del citoplasma se ven algunas vacuolas, muy numerosas cerca de la pulpa y que luego van disminuyendo; serían responsables de los procesos químicos que ocurren entre la fibrilla de Tomes y la dentina que la rodea. También se han hallado mitocondrias, enzimas oxidantes, fibrillas muy delgadas, microtúbulos y filamentos que intervendrían en el metabolismo de los tejidos.[34]

Dentina peritubular e intertubular

Estos dos tipos de dentina se diferencian por su distinto grado de calcificación. La *peritubular*, que recubre el túbulo dentinario como una vaina o camisa dándole más consistencia, muestra un alto grado de calcificación. La

Fig. 15-19. Túbulo dentinario bifurcado, cerca del límite amelodentinario. Hay calcosferitos dentro del túbulo, en la dentina peritubular e intertubular (× 11.000). (Gentileza del doctor M. Brännström.)

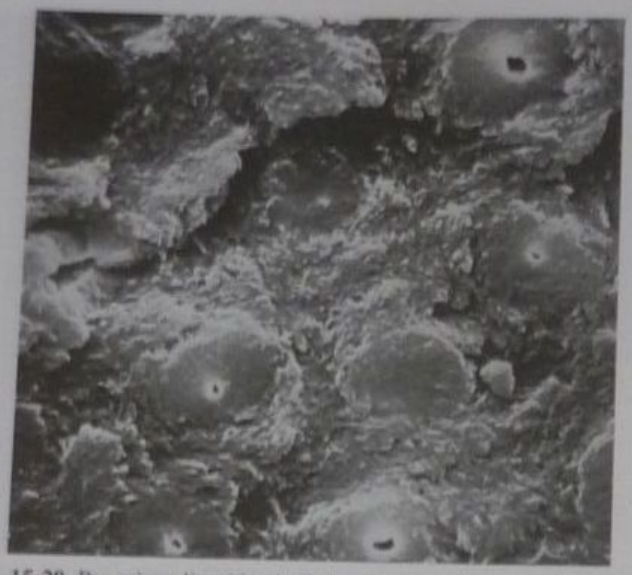

Fig. 15-20. Por mineralización el túbulo reduce su luz o se ocluye totalmente. (Gentileza del doctor M. Brännström.)

Fig. 15-22. A cierta distancia de la pulpa ya hay muchos túbulos vacíos, sin fibrilla de Tomes (corte a 0,6 mm de la pulpa, × 5.400). (Gentileza del doctor M. Brännström.)

intertubular, que separa un túbulo de sus vecinos, presenta un grado menor de calcificación pero un contenido mayor de matriz orgánica, especialmente fibras colágenas.[3,14,26]

En dientes jóvenes o en dentina recién formada, cerca de la pulpa, no se observa la dentina peritubular. Recién aparece a 0,2 mm de la pulpa, donde va tomando su aspecto de tejido muy calcificado y más afuera alcanza un grosor de 0,5 µm.[1,25,26]

Predentina

Por dentro de la dentina, sobre su pared pulpar, se extiende una zona no calcificada, claramente visible en el microscopio, entre la capa de odontoblastos y la dentina (figs. 15-24 a 15-26).

Se trata de la *predentina* o matriz colágena, donde tiene lugar la calcificación después de la erupción del diente. En la predentina, que tiene un ancho aproximado de 15 µm, se ven las fibrillas de Tomes, con sus ramificaciones, una membrana que las recubre y periféricamente una fina red de fibras y elementos orgánicos.

Grado de calcificación

El grado de calcificación de la dentina no es uniforme en las diferentes áreas.[17,20] Las zonas menos calcificadas que el promedio son la dentina periférica, el límite amelodentinario, la dentina recién formada junto a la pulpa. Las zonas o espacios interglobulares de Czermack están en la dentina coronaria, tienen forma estrellada y se producen porque allí no se depositan calcoferitos. La zona granular de Tomes se localiza en la dentina que se en-

Fig. 15-21. En la predentina todos los túbulos poseen su correspondiente fibrilla de Tomes. La pulpa está a la derecha (× 2.150). (Gentileza del doctor M. Brännström.)

Fig. 15-23. Túbulos dentinarios a 1,2 mm de la pulpa. Se observan fibras en el interior, que tapizan la pared del túbulo (× 6.000). (Gentileza del doctor M. Brännström.)

Fig. 15-24. Predentina. La pulpa se halla a la derecha. Las fibrillas de Tomes sin ninguna membrana de recubrimiento penetran en los túbulos dentinarios, a la izquierda (× 2.200). (Gentileza del doctor M. Brännström.)

Fig. 15-25. Límite entre predentina (arriba) y pulpa (abajo) en corte diagonal. La hilera de odontoblastos y otros elementos celulares de la pulpa han desaparecido por la técnica histológica de inmersión en nitrógeno líquido. Arriba se advierten túbulos dentinarios cortados en diagonal. En el recuadro se observa un cuerpo celular que puede ser un odontoblasto colapsado (× 2.200). (Gentileza del doctor M. Brännström.)

cuentra cerca del cemento radicular. Se halla constituida por túbulos que se ramifican o tuercen al llegar al límite con el cemento.[3,5]

Las líneas de Von Ebner y las líneas de contorno de Owen indican variaciones en la calcificación que se deben a pausas naturales en el proceso o a perturbaciones ocurridas en el diente durante la dentinogénesis.[5,17]

Las zonas interglobulares se ubican cerca del esmalte e indican áreas de menor grado de calcificación donde los calcoferitos no han llegado a soldarse totalmente entre sí. Además, carecen de dentina peritubular. La dentina terciaria o reparativa es menos dura que la dentina primaria.[19] Las zonas hipocalcificadas poseen más sustancia orgánica y generalmente son zonas de mayor sensibilidad, lo que debe tenerse en cuenta al preparar una cavidad.[9]

Odontoblastos

Los odontoblastos pertenecen tanto a la dentina como a la pulpa porque, si bien se sitúan en la pulpa, sus prolongaciones citoplasmáticas se hallan en la dentina. Se forman a partir de las células del epitelio interno del esmalte, pertenecientes a la papila dentaria. Son células más largas que anchas, de unos 10 µm de longitud por 7 µm de ancho. Forman una hilera o capa compacta que va avanzando hacia el interior de la papila a medida que se produce la dentinogénesis.[3, 16]

El odontoblasto es una pequeña usina o fábrica con alta energía productiva. Tiene un alto contenido de ácido ribonucleico y gran capacidad oxidante y enzimática; no contiene glucógeno.

El núcleo, bien visible, se ubica del lado de la pulpa. En el resto de la célula el microscopio electrónico ha permitido observar un aparato de Golgi bien definido, mitocondrias, retículo endoplasmático, estructuras vesiculares y un sistema microtubular. Del lado dentinario la célula parece desprovista de elementos (figs. 15-26 y 15-27).[7]

PULPA

La pulpa es un tejido conectivo laxo especializado, rodeado por tejidos duros, a semejanza de la médula ósea. Ella forma la dentina, que constituye la mayor parte del volumen del diente. Se ha denominado a este conjunto

Fig. 15-26. Detalle de la figura 15-25. Se observa el odontoblasto colapsado por la técnica histológica y la fina red de fibrillas colágenas que caracterizan la matriz de la predentina. El túbulo está tapizado por una membrana orgánica (× 10.000). (Gentileza del doctor M. Brännström de la Universidad de Estocolmo, Suecia.)

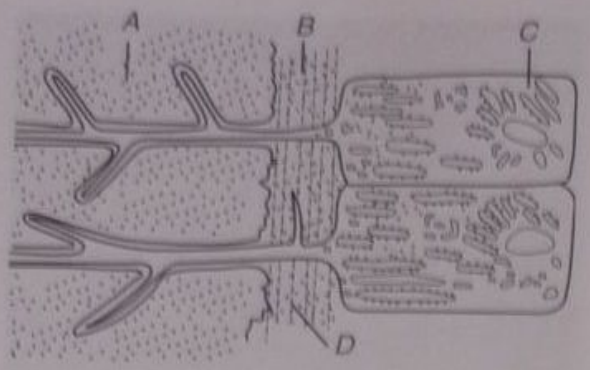

Fig. 15-27. Esquema que muestra dentina (*A*), predentina (*B*), odontoblastos (*C*) y la matriz colágena de la predentina (*D*). Se observan las fibrillas de Tomes que emergen del odontoblasto y penetran en la dentina. Dentro del odontoblasto se distinguen sus estructuras celulares características. (Adaptado de Osborn y Ten Cate.)[1]

con el nombre de "complejo pulpodentinario" por la íntima relación existente entre dentina y pulpa.

La pulpa se compone de células, fibras, matriz fundamental amorfa, nervios, vasos sanguíneos y linfáticos. La disposición de estos componentes varía según la zona pulpar que se considere. Posee un 75% de agua y un 25% de sustancia orgánica en el individuo joven. Estas proporciones varían con la edad, con la disminución del porcentaje de agua y el aumento del número de fibras.[16,17,22]

La capa de odontoblastos constituye la región periférica de la pulpa formadora de dentina, con disposición epiteliforme.

La principal función de la pulpa es la de formar y sustentar la dentina; también es un órgano de exquisita sensibilidad, pues todo estímulo de intensidad suficiente se traduce en dolor y es conducido al sistema nervioso central (SNC).

Desarrollo[39]

La embriología ha demostrado que la pulpa deriva de la cresta neural cefálica. Sus células se originan en el ectodermo, a lo largo de los bordes laterales de la placa neural y migran ampliamente por la parte lateral de la cabeza hacia el maxilar superior y la mandíbula. Estas células contribuyen a la formación de los gérmenes dentales, específicamente la *papila dental* o futura pulpa.

Esta papila dental se desarrolla cuando las células ectomesenquimáticas que habían migrado proliferan y se condensan junto al listón dental en los puntos donde se desarrollarán los dientes.

Este mismo potencial migratorio de las células ectomesenquimáticas posibilita el reemplazo de los odontoblastos destruidos en las zonas de lesión. Éste es el mecanismo reparador de la pulpa en los dientes erupcionados.

El desarrollo embriológico de todo tejido es promovido por interacción con un tejido adyacente.

En el desarrollo dental se producen interacciones epitelio-mesenquimáticas y se considera que la diferenciación de los odontoblastos y los ameloblastos es guiada por la membrana basal dentaria, que consiste en una lámina basal formada por las células epiteliales y una capa de matriz extracelular (MEC) derivada del mesénquima. Esta MEC contiene glucoproteínas como la laminina, la fibronectina y los proteoglucanos (heparina sulfato, condroitin - 4 - sulfato, condroitin - 6 - sulfato, hialuronato) más colágeno de los tipos I, III y IV.

La papila dental se diferencia finalmente en odontoblastos y tejido conectivo laxo pulpar. Durante el desarrollo de la pulpa posiblemente se producen factores angiógenos, moléculas glucoproteicas que provocan la invasión de vasos sanguíneos en desarrollo dentro de este tejido, como en otros. El resultado de esta angiogénesis es una rica vascularización pulpar con patrón de organización regular.

De igual modo habría factores de crecimiento nervioso promotores de la inervación pulpar.

Estructura de la pulpa dental

En la pulpa dental hay más células y matriz fundamental que fibras. En la porción coronaria se identifican cuatro zonas, de la periferia al centro (fig. 15-28):[16]

1. Zona odontoblástica, capa epiteliforme de odontoblastos, que son las células más abundantes de la pulpa.
2. Zona oligocelular, denominación más correcta que "acelular" de Weil, subodontoblástica.
3. Zona rica en células, debajo de la anterior.
4. Zona central, formada por tejido conectivo laxo con numerosos vasos sanguíneos y nervios, que constituye la pulpa propiamente dicha.

Las *células* de este tejido son: odontoblastos, células ectomesenquimáticas, macrófagos, fibroblastos, pericitos, células musculares lisas y fibrocitos. La función más destacada de la pulpa consiste en nutrir a los odontoblastos y mantenerlos vitales (fig. 15-29).

La actividad metabólica durante la dentinogénesis y en la zona odontoblástica es mayor que la que ocurre una vez completada la formación del diente.

Se considera que la pulpa puede liberar energía por otro mecanismo además de la vía glucolítica habitual; lo

Fig. 15-28. Zonas de la pulpa. *D*, dentina; *P*, predentina tubular; *O*, hilera de odontoblastos; *W*, zona basal de Weil, con pocas células; *C*, zona rica en células. A la *izquierda*, el tejido conectivo laxo, con células mesenquimáticas indiferenciadas y numerosos vasos (× 160). (Gentileza del doctor H. R. Stanley de la Universidad de Florida, Estados Unidos.)[16]

hace por una derivación del metabolismo de los hidratos de carbono de tipo fosfogluconato (glucosa fosfato). Esto permite explicar por qué la pulpa resiste períodos de vasoconstricción por uso de anestesia local con adrenalina. La actividad metabólica de la pulpa es reducida por algunos materiales dentales como el hidróxido de calcio y el óxido de cinc/eugenol.[40]

Odontoblastos: reseña de su estructura y función

El odontoblasto maduro presenta dos partes: a) el cuerpo celular ubicado en la zona odontoblástica y b) el proceso odontoblástico, prolongación citoplasmática. Ésta se alarga continuamente mientras se forma dentina; el cuerpo celular queda en la cavidad pulpar y el proceso en un conductillo dentinario.

El cuerpo presenta un núcleo grande con uno o más nucléolos. Sobre este núcleo situado en basal hay un aparato de Golgi bien desarrollado. El retículo endoplasmático granular (REG) es abundante, al igual que las mitocondrias y los lisosomas, ricos en fosfatasa ácida.

El odontoblasto segrega colágeno de tipo I y un trímero de colágeno de tipo 1 con 3 cadenas alfa. También sintetiza y segrega proteoglucanos y una fosfoproteína involucrada en la mineralización extracelular: la fosfoforina. La fosfatasa alcalina es segregada por el odontoblasto a la matriz extracelular y se relaciona con la mineralización de la dentina.[40,41]

El proceso odontoblástico emite ramificaciones laterales que se vinculan con otros y establece un sistema de transporte de sustancias similar al del hueso y al del cemento.[42]

Con respecto al ciclo vital del odontoblasto algunos autores creen que es una célula terminal que no puede dividirse. Pero los odontoblastos que reemplazan a los que mueren provendrían de células de la zona Nº 3, que migran a la periferia (fibroblastos desdiferenciados a células ectomesenquimáticas, que se transforman en odontoblastos).[34]

Esto es muy importante para la formación de puentes dentinarios después de exposiciones pulpares.

Los proteoglucanos son segregados por el odontoblasto a la predentina, donde permanecen hasta que ésta madura; entonces son degradados por enzimas lisosómicas que segregan la misma célula para que puedan depositarse los cristales minerales.[43]

Fibroblastos

Esta célula es más abundante en la zona Nº 3 en células y produce las fibras colágenas de tipo I y III de la pulpa y fibras angirófilas, que serían colágenas revestidas por una vaina de glucosaminoglucanos.

Estas fibras se tornan más abundantes a medida que la pulpa envejece.

Matriz fundamental de la pulpa

La matriz fundamental de la pulpa es amorfa y su estado físico es coloidal (sol-gel), como toda matriz de tejido conectivo. Es sintetizada por las células fibroblastos, fibrocitos y odontoblastos. Sus principales componentes son el agua (90%), glucosaminoglucanos, proteoglucanos (condroltin-6-sulfato, heparán sulfato, ácido hialurónico, etc.) y el factor de adhesión celular fibronectina.

Las características físicas de la pulpa y la regulación de la matriz fundamental en sus solutos, metabolitos, iones y presiones los proveen los proteoglucanos. La concentración de los diferentes tipos en éstos varía con la edad.[43]

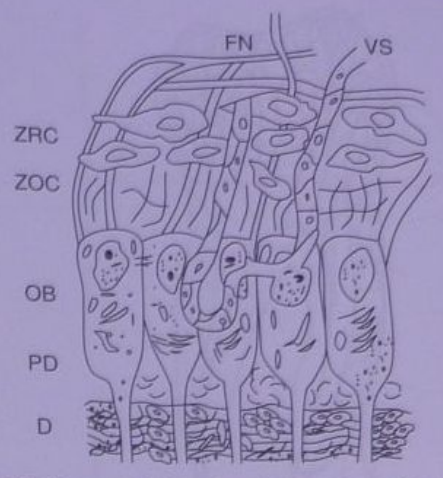

Fig. 15-29. Esquema de la pulpa: dentina (D), predentina (PD), odontoblastos (OB), zona oligocelular (ZOC), zona rica en células (ZRC), vasos sanguíneos (VS) y plexo nervioso (FN).

Fibras pulpares

La pulpa posee fibras de colágeno de tipo I, tipo III y fibras argirófilas o reticulares.

Las fibras argirófilas de la predentina, de Von Korff, forman el esqueleto fibroso de la dentina y pasan desde la capa subodontoblástica, entre los odontoblastos, para formar una fina red en la predentina.

El colágeno pulpar se deposita en forma difusa o en forma de paquetes. La porción apical de la pulpa es más fibrosa que la coronaria y las pulpas viejas lo son más que las jóvenes. Estos dos factores son importantes para la remoción de la pulpa en procedimientos endodónticos.

Vasos sanguíneos de la pulpa

En la pulpa se establece una microcirculación destinada a aportar nutrientes y eliminar desechos metabólicos. Los vasos ingresan y egresan por el foramen apical y los forámenes accesorios de cada raíz, cuando existen, y originan la comunicación pulpoperiodontal (fig. 15-30).

Las arteriolas mayores se dirigen desde el foramen por la zona central de la pulpa hasta la región coronaria. Allí se ramifican formando una rica red o plexo capilar subodontoblástico, que nutre a los odontoblastos.[44]

Estos capilares son continuos o fenestrados y están rodeados de pericitos y membrana basal. El transporte de sustancias se lleva a cabo por las fenestraciones o por vesículas pinocitósicas. La sangre pasa de los capilares a las vénulas, que aumentan de calibre hacia los forámenes apicales.[45]

Las anastomosis arteriovenosas son características, sobre todo en la porción radicular. Éstas son vénulas delgadas con un papel importante en la regulación de la circulación pulpar. El calibre de vénulas y arteriolas es controlado por el sistema simpático, que actúa sobre las fibras musculares lisas de las paredes vasculares por medio de fibras nerviosas amielínicas. El aumento de presión originado por una lesión pulpar se mantiene circunscripto a



Fig. 15-30. Esquema del patrón vascular de la pulpa. Los nervios pulpares presentan un patrón similar. Por el foramen apical penetran arterias y salen venas; igual ocurre con los nervios. Los elementos vasculares pasan por el conducto radicular, donde emiten relativamente pocas ramas. En la cámara pulpar coronaria se establece una profusa ramificación. La microvasculatura de la pulpa está asociada con la capa de odontoblastos. Del mismo modo, los nervios aferentes se ramifican y forman una rica red (plexo) cercana a la capa de odontoblastos.

Fig. 15-31. Proceso inflamatorio intenso como consecuencia de una preparación cavitaria muy profunda. Espesor de la dentina remanente: 0,4 mm (52 días). Se observa una congestión intensa y un absceso confinado sobre la pared derecha (× 26). (Gentileza de los doctores H. R. Stanley [Universidad de Florida, Estados Unidos] y Swerdlow.)

su área por un mecanismo hemodinámico. Así, en un proceso inflamatorio no demasiado severo el aumento de presión se ve limitado al lugar de la lesión y no se extiende (fig. 15-31).[46-48]

Vasos linfáticos de la pulpa

La existencia de vasos linfáticos en la pulpa humana sigue siendo objeto de debate. En otros mamíferos ha sido comprobada, aunque lo más probable es que existan capilares linfáticos (cuyas células endoteliales difieren de las de los capilares sanguíneos) originados en la zona subodontoblástica[49] para salir por el foramen apical.

Inervación de la pulpa

Todos los impulsos aferentes de la pulpa originan dolor, cualquiera sea el estímulo que los causa. La percepción popular de este hecho determina que –por su exquisita sensibilidad– la pulpa sea llamada vulgarmente "nervio" del diente.[11]

Los nervios de la pulpa entran al diente por el agujero apical, por las foraminas adicionales (si las hubiere) o por ambos, revestidos por células de Schwann.

La mayor parte de las fibras nerviosas pulpares son mielínicas (más precisamente A delta), pero durante el período de papila dental solo se observan fibras amielínicas por hallarse en una etapa previa a la formación de mielina.

Las fibras de tipo C son amielínicas y se distribuyen por toda la pulpa.

Como las fibras de tipo A delta tienen mayor velocidad de conducción y aparecen relativamente tarde después de la erupción, las pruebas de sensibilidad pulpar (como la eléctrica y la térmica) no son válidas en dientes jóvenes.

Desde el foramen apical los nervios se dirigen hacia la pulpa coronaria junto con los vasos sanguíneos.

En la región coronaria se despliegan bajo la zona rica en células y se ramifican extraordinariamente para formar un plexo de axones singulares: el *plexo de Raschkow.*

En éste las fibras de tipo A delta revestidas solo por células de Schwann se ramifican en forma repetida para constituir el *plexo subodontoblástico.* Por último, estos axones, ya desnudos, pasan entre los odontoblastos como terminaciones nerviosas libres. Algunas de estas fibras ingresan en los conductillos dentinarios junto a los procesos odontoblásticos y pueden extenderse hasta 150 nm dentro del conductillo (fig. 15-32). Se establece así una íntima relación de contacto con el proceso odontoblástico y termina como un helicoide enrollado en torno de él, que serían las fibras intratubulares. Estas fibras intratubulares son más abundantes en los cuernos pulpares.

La relación funcional entre axones nerviosos y odontoblastos, que debería tener una configuración de sinapsis, no ha sido aún evidenciada.

Las arteriolas pulpares tienen una túnica muscular lisa, al igual que el resto del organismo. Esta túnica es gobernada por fibras simpáticas provenientes en este caso del ganglio cervical superior. Estas fibras se hallan preferentemente en torno de los vasos, pero también en la capa de odontoblastos. La regulación del flujo sanguíneo depende del músculo liso, cuya constricción por efecto del estímulo nervioso y los neurotransmisores reduce el calibre vascular.

Los nervios pulpares son resistentes a la necrosis y la autólisis; esto explica por qué hay sensibilidad a la instrumentación en dientes aparentemente desvitalizados. Por otra parte, en la pulpa solo se encuentran los axones de las neuronas, cuyos cuerpos se sitúan en ganglios nerviosos o en el SNC y siguen vivos a pesar de la necrosis pulpar.

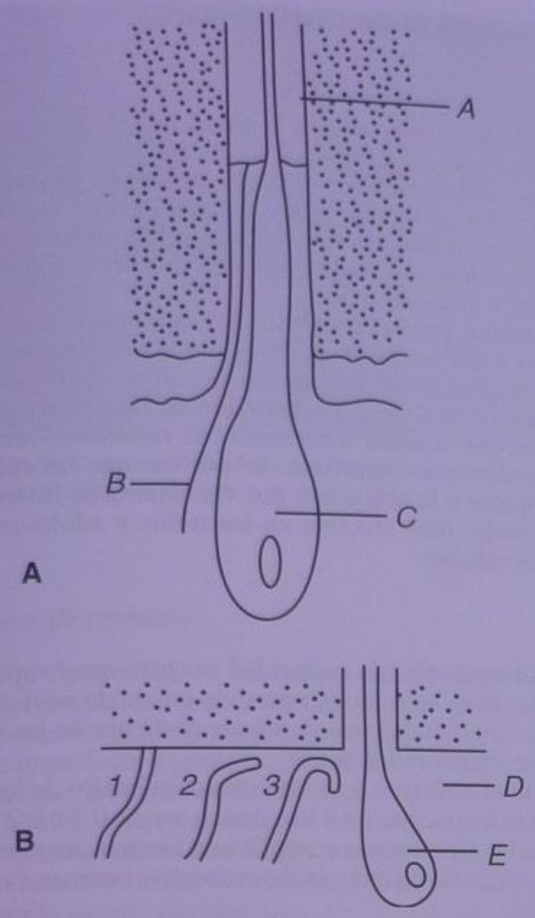

Fig. 15-32. A. Nervios en el límite pulpodentinario. *A*, túbulo dentinario; *B*, fibra nerviosa del plexo de Raschkow que penetra en el espacio periodontoblástico; *C*, odontoblasto. **B.** Formación de asas nerviosas en la predentina; *1*) fibra emitida por el plexo de Raschkow, *2*) al encontrar resistencia se dobla, *3*) forma un asa; *D*, predentina; *E*, odontoblasto. (Adaptado de Osborn y Ten Cate.)[1]

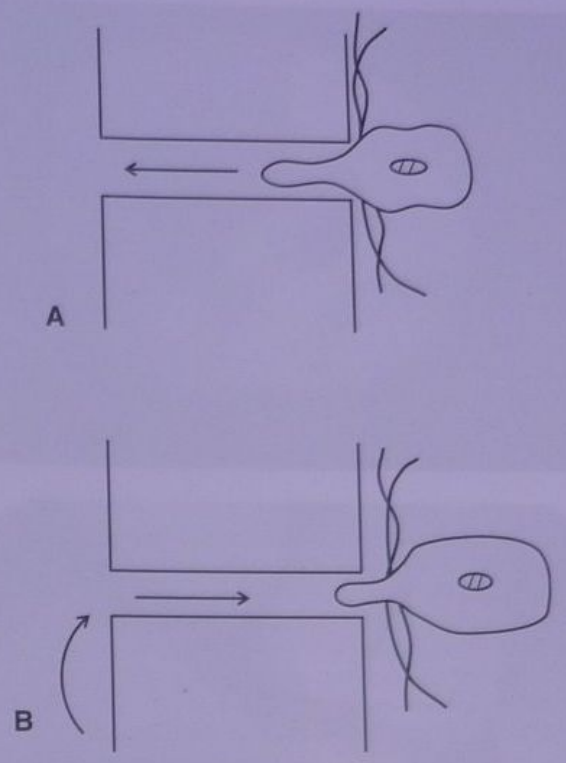

Fig. 15-33. Teoría hidrodinámica de la sensibilidad dentinaria. **A.** Si disminuye la presión en el extremo periférico de un túbulo dentinario, el movimiento de líquidos se efectúa hacia afuera y arrastra al odontoblasto excitando a los sensores ubicados en la pulpa. **B.** Si aumenta la presión en el extremo periférico de un túbulo, los líquidos se mueven hacia adentro y empujan al odontoblasto excitando a los sensores. (Adaptado de Brännström y Anström.)[10]

Sensibilidad de la dentina

La explicación de la transmisión de un estímulo térmico, mecánico o eléctrico desde la dentina más periférica hasta los receptores pulpares es satisfactoriamente interpretada por la teoría hidrodinámica de Brannström y col.[10,50] Ésta sostiene que el líquido contenido en los conductillos dentinarios se desplaza en dirección a la pulpa en forma centrípeta o en la dirección contraria, en forma centrífuga, ante la aplicación de estímulos (fig. 15-33). De ese modo se *deforman* o excitan las terminaciones nerviosas pulpares situadas entre los odontoblastos, que transmiten el estímulo al SNC en forma de dolor (fig. 15-34).

Los estímulos como el soplado con aire, la desecación, la exploración de la dentina, el calor y el frío, así como las sustancias químicas, originan un movimiento del líquido intratubular, ayudado por el efecto de la capilaridad. Los estímulos eléctricos operan por alteración directa del potencial de membrana, que se transmite al SNC y los otros estímulos inician potenciales de acción, iónicos, al modificarse la forma del terminal nervioso.[12, 36-38]

Envejecimiento de la pulpa

La cavidad pulpar reduce su tamaño con el paso de los años por la formación de dentina secundaria, reparadora o reaccional, más o menos irregular, producida por odontoblastos de reemplazo que migran a la capa de odontoblastos.[22]

Los puentes dentinarios reparadores estarían compuestos primero por dentina atubular, que induciría después la formación de nueva dentina tubular. Baume (1980) señala que la dentina atubular, osteodentina o fibrodentina in-

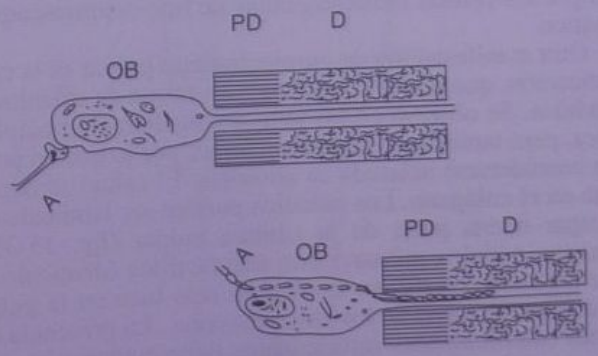

Fig. 15-34. Este esquema muestra las terminaciones nerviosas aferentes para dos odontoblastos. El axón (*A*) ha perdido su vaina de células de Schwann inmediatamente antes de llegar a la capa odontoblástica (*OB*). El axón puede terminar en íntima asociación con el cuerpo del odontoblasto (*arriba*); o bien puede acompañar por un corto trecho el proceso odontoblástico dentro del conductillo dentinario (*abajo*). Las terminaciones de los nervios semejan sinapsis. *PD*, predentina; *D*, dentina.

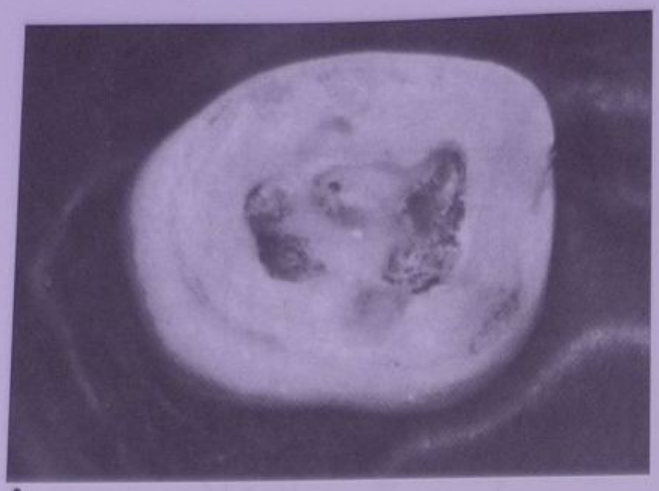

A

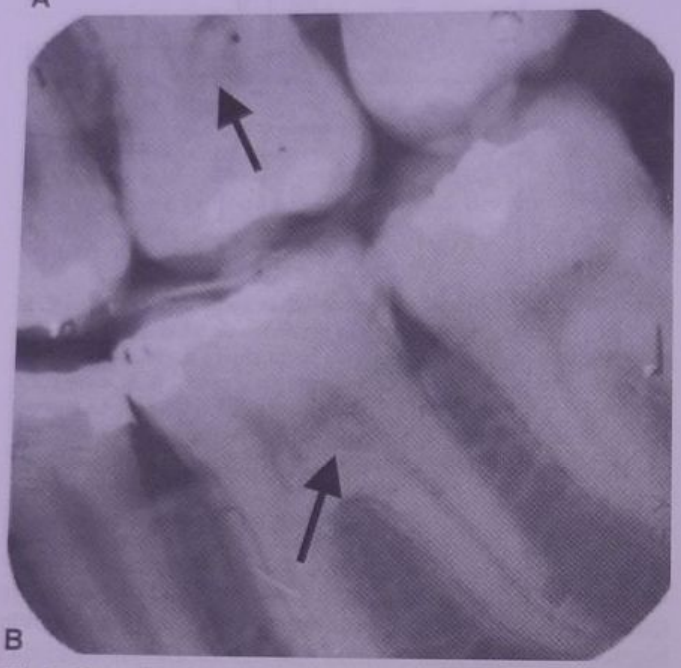

B

Fig. 15-35. A. Precipitaciones cálcicas en el interior de la cámara y los conductos radiculares. **B.** La radiografía muestra nódulos cálcicos.

duce la diferenciación de los odontoblastos y es producida por las células indiferenciadas de tipo ectomesenquimático.

Otra manifestación de envejecimiento pulpar es la calcificación, que puede ser difusa o en forma de cálculos o nódulos. Se observa en las pulpas con alteración patológica, pero también en las pulpas sanas, por lo que no puede considerarse aclarada su etiología. El calcio se deposita en el colágeno. Los cálculos pueden ser laminados y ocupar buena parte de la cámara pulpar (fig. 15-35). Existen nódulos pulpares con conductillos (dentículos). La calcificación difusa se observa más bien en la pulpa radicular, en torno de los vasos mayores. La presencia de estas calcificaciones intrapulpares tiene evidente importancia en las preparaciones endodónticas.

Por último, la pulpa envejecida presenta a menudo *fibrosis* o acumulación de gruesos haces de colágeno. Esto es más evidente en la pulpa radicular y apical.

Con la edad disminuye la celularidad pulpar, el contenido de agua de la matriz fundamental y el potencial reparador de la pulpa.

Envejecimiento de los tejidos dentarios

Esmalte

El esmalte va madurando a través de los años y, por consiguiente, su capa externa se vuelve más impermeable. Como es un tejido calcificado casi en su totalidad y con muy poca sustancia orgánica en su interior, los cambios por envejecimiento se producen sobre todo en su superficie por procesos fisicoquímicos de interacción entre el esmalte y el medio bucal.

Al cerrarse progresivamente los diminutos espacios existentes entre los prismas mediante la precipitación de sustancias cálcicas aportadas por la saliva, el esmalte se vuelve menos reactivo a la absorción de fluoruros u otros elementos que tienden a aumentar su resistencia ante el ataque ácido en la superficie. Es por eso que las aplicaciones tópicas o la absorción por vía externa de fluoruros resulta mucho más efectiva en los niños y adolescentes que en los adultos.

Dentina

La dentina tiene una capacidad reactiva muy superior al esmalte, pues se trata de un tejido capaz de neoformar sustancia calcificada para defender al diente de los estímulos que recibe del exterior.

La dentina envejece y se estrecha el diámetro de los túbulos dentinarios, que de 4 µm pasa a ser de 0,3 o 0,2 µm, o llegan a la obliteración completa en ciertos casos, especialmente bajo la influencia de estímulos intensos (véase fig. 15-20).

Esta calcificación se produce por el avance hacia el interior de la luz del túbulo de la dentina peritubular, que aumenta así de espesor. La dentina en estas condiciones se denomina dentina esclerótica o dentina translúcida porque tiene un aspecto óptico diferente del resto de la dentina vista al microscópio común. Constituye una verdadera defensa biológica de la dentina, que se produce muchas veces en la zona más profunda debajo de una lesión de caries. También se encuentra dentina esclerótica en condiciones fisiológicas en las zonas radiculares de los dientes de individuos de edad avanzada. Generalmente estos dientes son más quebradizos por su mayor grado de calcificación.

Dentina secundaria

Se diferencia de la dentina primaria simplemente porque se ha depositado en el diente después de su erupción. Esta regla no es absoluta, ya que en dientes incluidos, no erupcionados, también se ha advertido la presencia de dentina secundaria.[3] Algunos autores la denominan adventicia.

La dentina secundaria a veces se puede diferenciar por un cambio de dirección de los túbulos dentinarios que permite discernir una línea de separación entre ambas dentinas (fig. 15-36).

La dentina secundaria se forma como consecuencia de estímulos fisiológicos leves y repetidos recibidos por el diente durante su función (masticación, cambios térmicos, estímulos químicos, etc.).

Algunos autores no consideran imprescindible la acción de estímulos para la formación de dentina secundaria, ya que han comprobado la presencia de este tipo de tejido en la zona radicular de la cámara pulpar, o sea, en el sitio más alejado de los estímulos externos.

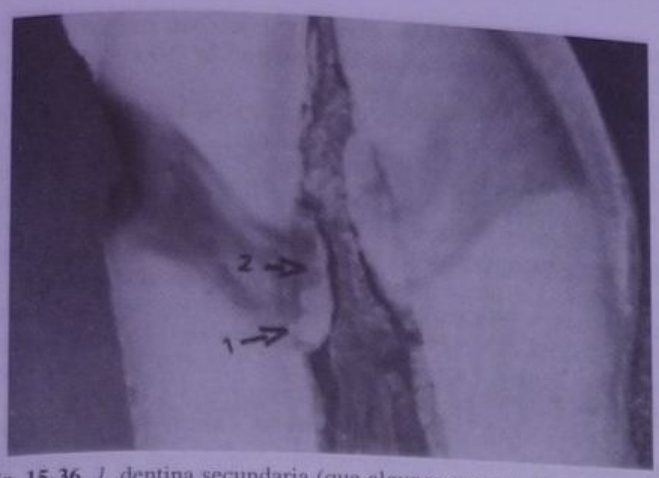

Fig. 15-36. *1*, dentina secundaria (que algunos autores denominan adventicia); *2*, dentina terciaria o de reparación.

Fig. 15-37. Línea de recesión del cuerno pulpar en un canino inferior con atrición.

Líneas de recesión

Con frecuencia, en las zonas de los cuernos pulpares que corresponden a las cúspides o a los bordes incisales, el avance de la dentina secundaria deja zonas de calcificación imperfecta y plenas de espacios con restos orgánicos, en las que las características mecánicas del tejido dentinario ofrecen menos resistencia al avance de las caries o a una acción traumática. Estas zonas se denominan líneas de recesión y deben ser tenidas en cuenta durante la preparación de una cavidad (fig. 15-37) (véase cap. 25).

Dentina terciaria o de reparación

La dentina terciaria o dentina de reparación se deposita dentro de la cámara pulpar, frente a los sitios donde se reciben estímulos o irritaciones intensas. Es evidente que el complejo dentina-pulpa procura defenderse del ataque exterior y para ello forma dentina apresuradamente. De esta manera consigue alejar la pulpa del sitio de la lesión (véase fig. 15-36).

La dentina terciaria se caracteriza por poseer una cantidad menor de túbulos dentinarios, cuya dirección es más irregular y desordenada. A veces la calcificación es tan apresurada que incluye en su seno células o fibras de la pulpa. Éstas quedan luego como sitios de calcificación imperfecta.[6]

La dentina secundaria[9] puede ser considerada una respuesta normal y fisiológica de la pulpa a los pequeños estímulos diarios que recibe el diente y puede ser hallada en toda la cámara pulpar. La dentina terciaria, en cambio, es una reacción exagerada y rápida del diente para defenderse de un ataque recibido en su superficie, y se encuentra directamente relacionada con la lesión y abarca los túbulos dentinarios implicados por el trauma.[16,17,23]

CEMENTO DENTARIO

El cemento se relaciona más con el periodonto, del que forma parte, que con la dentina o la pulpa. Es segregado por cementoblastos. Su crecimiento se realiza por la aposición de capas paralelas y más o menos uniformes[6] denominadas laminillas.

Se pueden diferenciar tres zonas –interna, media y externa– que cubren la raíz del diente.[5] En los sitios de mayor actividad funcional, donde el diente recibe presiones intensas, se produce una cantidad mayor de cemento que puede llegar a deformar totalmente la raíz.[17] En los casos de cementosis, en los que la raíz tiene una gran acumulación de cemento, especialmente rodeando el ápice, la extracción del diente puede ser difícil, ya que el ensanchamiento radicular ofrece gran resistencia a la avulsión dentaria (fig. 15-38). El cemento es menos permeable que la dentina porque no tiene túbulos en su interior y carece de sensibilidad.[9,35]

El cemento posee células, especialmente en su porción apical, lo que aumenta su permeabilidad y le sirve como vía nutricia adicional al diente. Las fibras de Sharpey de la membrana periodontal se alojan en la capa externa del cemento.[2]

TEJIDOS CALCIFICADOS Y ANTROPOLOGÍA

Del análisis de los tejidos dentarios calcificados se pueden extraer valiosas informaciones desde el punto de vista antropológico.

En primer lugar, la cronología de la erupción da una idea bastante acertada de la edad del individuo, por lo menos hasta que aparece el tercer molar permanente.[15]

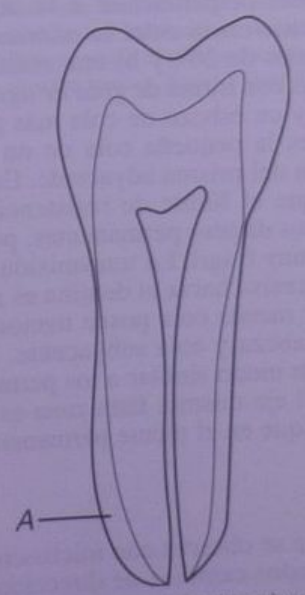

Fig. 15-38. Esquema de una pieza dentaria con cementosis (*A*), situación que puede dificultar la extracción dentaria.

En segundo lugar, para un mismo grupo humano, con hábitos y alimentación similares, el desgaste del esmalte y la dentina por atrición ofrece otra manera de evaluar la edad del individuo, al saberse, por ejemplo, que el primer molar permanente, que hace erupción a una edad temprana, es el que con mayor rapidez e intensidad sufrirá los efectos de la atrición, sobre todo en individuos de masticación vigorosa.

Existen gráficos que permiten comparar la forma desgastada de las caras oclusales de los molares y los premolares con las edades respectivas de los individuos.[15]

En tercer lugar, se puede medir el espesor de la capa de dentina secundaria y, por interpolación, estimar la edad del individuo tomando como base un diente cuya edad se conoce.[1] Así, para tantos micrómetros de crecimiento de dentina secundaria corresponden tantos años de edad del individuo.

En cuarto lugar, se puede medir el espesor de la capa de cemento neoformado en la superficie radicular y relacionarlo también con la edad del diente (cementosis).

De esta manera existe una serie de datos que, mediante observación directa, radiografías o cortes dentarios, permite estimar de un modo aproximado la edad del diente y la del individuo que lo llevaba en sus maxilares.

Thoma, Gustafsson y Dalitz consideran, además de la abrasión, la cementosis y el espesor de la dentina secundaria, los siguientes parámetros: a) periodontosis y migración apical de la inserción epitelial, b) reabsorción radicular, c) transparencia radicular y d) cierre del foramen apical.[30]

DIENTES TEMPORARIOS

Esmalte

Al observarlo con microscopia óptica, el esmalte del diente temporario muestra las mismas características que las del diente permanente; las estrías de Retzius y la línea neonatal son mucho más notables. Además, aparecen en mayor cantidad husos adamantinos y túbulos dentinarios penetrantes.

Observado bajo microscopia electrónica, presenta dos zonas: a) una aprismática, que aparece como una zona homogénea con estriaciones laminales paralelas a la superficie, compuesta por cristales cuyos ejes ópticos están orientados de manera perpendicular a la superficie, lo que establece una diferencia entre la orientación de los prismas y los cristales de 26°, y b) una zona prismática formada por prismas con forma de *gota de agua*, que presentan una cabeza y un esbozo de cola más pequeño de manera que a veces la pequeña cola de un prisma no contacta con la cola del prisma adyacente. Esta característica determina que el límite de resistencia final sea muy inferior al de los dientes permanentes, por lo que el esmalte se vuelve muy frágil. La transmisión de fuerzas por expansión progresiva hacia la dentina es mucho menor porque al tener menos cola posee menos superficie de contacto entre cabeza y cola subyacente. Los cristales se orientan de un modo similar a los permanentes; la cabeza es oblicua al eje mismo. Esta zona es más fácilmente identificable que en el diente permanente.

Dentina

Cuando la dentina se observa con microscopia óptica, se encuentran marcados cambios de dirección de los túbulos dentinarios cercanos a la pulpa, lo que determina que el avance del proceso carioso sea más rápido (piso y techo). Los espacios de Czermack no son muy visibles y hay una marcada hipomineralización con respecto al diente permanente.

Vista con microscopia óptica la estructura de la dentina es similar a la del diente permanente, considerando que el proceso odontoblástico en un molar de 6 años se encuentra hipomineralizado, es decir, que habría una defensa dentinaria detenida: no se forma dentina peritubular y la predentina y la intertubular también se encuentran hipomineralizadas. La predentina circumpulpar es semejante a la del diente permanente. Posee calcoferitos y se debe considerar que en el lapso en el que se encuentra en función realiza una evolución similar a la que efectúa un diente permanente desde que erupciona hasta los 5 o 6 años.

A los 2 años de edad contiene calcoferitos esféricos normales y a los 6 presenta una superficie tortuosa, que da una imagen de dentinogénesis de bajo índice (no es detenida).

Pulpa

Observada con microscopia óptica la pulpa del diente temporario presenta las mismas características histológicas que las del diente permanente: 1) zona odontoblástica, 2) zona escasa en células, 3) zona rica en células, 4) zona central. Al sufrir un envejecimiento precoz el diente permanente pierde las células y se hace fibroso, lo cual determina un potencial reparativo muy disminuido. El piso de la cámara pulpar es muy poroso, permeable, y esto provoca el pasaje de microorganismos y toxinas al espacio interradicular.

También presenta fisuras periodontales remanentes del proceso de odontogénesis.

Inervación pulpar: se realiza a través de dos tipos de fibras nerviosas, las aferentes mielínicas y amielínicas, responsables de la transmisión del dolor, que penetran por el foramen apical.

Las amielínicas eferentes son las responsables de la circulación pulpar y se encuentran vinculadas con los vasos sanguíneos. En la corona del diente las fibras se ramifican para llegar al límite pulpodentinario, en cuya zona más periférica se dividen para dar origen al llamado plexo de Rashkow.

Los odontoblastos en la zona coronaria son menos altos que en los dientes permanentes y en la zona apical son chatos como una célula cúbica en un diente de un niño de 2 o 3 años.

Cemento

El cemento acelular es el predominante y es prácticamente el único que se observa.

REFERENCIAS

1. Osborn JW y Ten Cate AP. Advanced dental histology. 3ª ed, J Wright and Sons, Bristol, 1976.
2. Lazzari ER. Bioquímica dental. Interamericana. México, 1970.
3. Mjör IA y Pindborg JJ. Histology of the human tooth. Munksgaard, Copenhage, 1973.
4. Linden I y col. Fluid movements in dentin and pulp. Odont Rev, 1967; 18:227.
5. Erausquin J. Histología y embriología dentaria. Progrental, Buenos Aires, 1957.
6. Barrancos Mooney J. Operatoria dental. 1ª ed, Editorial Médica Panamericana, Buenos Aires, 1981.
7. Brännström M y Garberoglio R. The dentinal tubules and the odontoblast processes. Acta Odont Scand 1972; 30:291.

8. Garberoglio R y Brännström M. L'utilizzazione del microscopio electrónico a scansione. Mondo Odontostomatológico, 1972; 14:233.
9. Parula N. Técnica de operatoria dental. Mundi, Buenos Aires, 1972.
0. Brännström M y Anström A. The hydrodynamics of the dentine. Internat Dent J 1972; 22:219.
1. Dahl F y Mjör IA. Estructura y distribución de los nervios en el órgano pulpo-dentinario. Acta Odont Scand 1973; 31:394.
2. Matthews B. Sensory mechanisms in dentine. Proc Roy Soc Med 1972; 65:493.
3. Garone W y Garone N. Estudo da superficie interna do esmalte a través do microscopio electrónico da barredura. Rev Ass Paul Cirug Dent 1976; 30:366.
4. Abramovich A y Kaluza JJ. Diferentes aspectos de la superficie circumpulpar de la dentina coronaria. Rev Asoc Odont Argentina 1975; 63:204.
5. Miles AFW. The dentition in the assessment of individual age in skeletal material (p 191). En: Brothwell DR. Dental Anthropology, Mac Millan, New York, 1963.
6. Stanley HR. Human pulp response to operative dental procedures. Storter, Gainesville, 1976.
7. Cabrini R y Cabrini RL. Histología y embriología bucodentarias. 3ª ed, El Ateneo, Buenos Aires, 1952.
8. Silveira E y Dos Santos JJ. Consideraçoes biologicas de interesse clinico en Dentistica Restauradora I y II. Rev Ass Paul Cirug Dent 1977; 31:34.
9. Heys DR y col. Hardness and rate of reparative dentin formation. Internat Assoc for Dent Res 1978; Abstract Nº 476.
0. Craig RG y Peyton FA. The microhardness of enamel and dentin. J Dent Res 1958; 37:661.
1. Weber D. Striated pattern in human enamel. Internat Assoc for Dental Res 1978; Abstract Nº 235.
2. Langeland K. Tissue changes in the dental pulp: an experimental histologic study. Odont Tid 1957; 65:239.
3. Langeland K. Histological evaluation of pulp reactions to operative procedures I y II. Oral Surg 1959; 12:1235(1257).
4. Langeland K. Biologic considerations in operative dentistry. Dent Clin of N Amer, marzo de 1967, p 125.
5. Takuma SE. Electron microscopy of the structure around the dentinal tubule. J Dent Res 1960; 39:973.
6. Renson CE y otros. Scanning electron microscopy of human dentine specimens. Arch Oral Biol 1974; 19:447.
7. Paulson R y Wright J. Scanning electron microscopy study of enamel structure in developing human teeth. Internat Assoc for Dent Res, Abstract Nº 656, 1978.
8. Ten Bosch JJ y col. Scattering of white light by sound, carious and remineralized enamel. Internat Assoc for Dent Res, Abstract Nº 523, 1978.
9. Boyde A. Enamel structure and cavity margins. Operative Dent 1976; 1:13.
0. Fernández CN. Determinación de la edad por el método G. Gustafson-Dalitz. Rev Asoc Odont Arg 1968; 56:320.
31. Robinson C. Tuft protein: its relationship with the keratins and the developing bovine enamel matrix. Calcif Tissue Int 1989; 44:393.
32. Mjör IA, Nordahl I. The density and branching of dentinal tubules in human teeth. Arch Oral Biol 1996; 41:401.
33. Ten Cate AR. The experimental investigation of odontogenesis. Int J Dev Biol 1995; 39:5.
34. Holland GR. The odontoblast process: form and function. J Dent Res 1985; 64(Spec Iss):499.
35. Schroeder HE. Human cellular mixed stratified cementum: a tissue with alternating layers of cellular extrinsic and acellular intrinsic fiber cementum. Schweiz Monatschr Zahnmed 1993; 103:550.
36. Ahlquist M, Franzen O, Coffey J, Pashley D. Dental pain evoked by hydrostatic pressure applied to exposed dentin in man: a test of the hydrodinamic theory of dentin sensitivity. J Endod 1994; 20:130.
37. Inove H y col. Autonomic nerve endings in the odontoblast/predentin border and predentine of the canine teeth of dogs. J Endod 1992; 18:149.
38. Cuenin MF, Scheidt MJ, O'Neal RB y col. An in vivo study of dentin sensitivity and the patency of dentin tubules. J Periodontol 1995; 62:668.
39. Abramovich A. Histología y embriología dental. Mundi, Buenos Aires, 1978.
40. Pejrone CA. Anaerobic glycolysis in dental pulp. J Dent Res 1965; 4:521.
41. Linde A. The extracellular matrix of the dental pulp and dentine. J Dent Res 1985; 64(Spec.Issue)1:523.
42. Iguchi Y, et al. Intercellular junctions in odontoblasts of the rat incisor studied with freeze-fracture, arch. Oral Biol 1984; 29:487.
43. Yamamura T. Differentiation of pulpal cells and inductive influences of various matrices with reference to pulpal wound healing, J Dent Res 1985; 64(Spec. Issue):530.
44. Kim S. Regulation of blood flow of the dental pulp: macrocirculation studies, Doctoral thesis, Columbia University, 1981.
45. Corpon RL, Avery JK, Son O. Ultrasculture of terminal pulpal blood vessels in mouse molars. Anat Rec 1974; 179:527.
46. Dahl E and Mjör IA. The fine structure of the vessels in human dental pulp. Acta Odontol Scand 1973; 31:223.
47. Kim S. Microcirculation of the dental pulp in health and disease. J Endod 1985; 11:465.
48. Seltzer S, Rainey EG, Gluskin AH. Correlation of scanning electronic microscope and light microscope findings in uninflamed and pathologically involved human pulps. Oral Surg 1977; 43:910.
49. Valdez Martínez H. Lymphatic vessels in human permanent teeth dental pulp. Comunicaciones biológicas 1993; vol. 1(2):101-110.
50. Brannström M, Aström A. A study of the mechanisn of pain elicited from the dentin. J Dent Res 1964; 43:619.
51. Van Hassel HJ. Physiology of the human dental pulp. Oral Surg 1971; 32:126.
52. Mannerberg F. Appearance of tooth surface. Odontol Rev 1980; 11 (suppl 6).
53. Risnes S. Rationale for consistency in the use of enamel surface terms: perykemata and imbrications. Scand J Dent Res 1984; 92:1.
54. Ravn JJ. Follow-up study of permanent incisors with enamel cracks as a result of acute trauma. Scand J Dent Res 1981; 89:117.

16

Semiología de la mucosa bucal

Eduardo L. Ceccotti

INTRODUCCIÓN

Definimos semiología como el acto de interpretar los signos y los síntomas que pueden observarse en el área buco-máxilo facial de nuestros pacientes. Esto es, a través de esas "pistas o señales" que el organismo nos presenta, poder detectar anormalidades, distinguirlas entre otras similares y orientarnos hacia un diagnóstico, que en primer lugar será presuntivo y más tarde definitivo, con la ayuda de los métodos complementarios como la biopsia, los análisis clínicos, el diagnóstico por imágenes, etcétera.

El hecho de incluir este capítulo dentro de un libro de temática específica como lo es la operatoria dental evidencia en su autor la importancia que reconoce a la clínica estomatológica. Fundamenta su decisión en el hecho de que, en la práctica y cualquiera sea su especialidad, todo odontólogo debe estar atento a cualquier lesión que no se resuelva en una semana para realizar prontamente la derivación correspondiente.

Con esa premisa desarrollaremos a continuación una descripción topográfica de las enfermedades más frecuentes en clínica estomatológica e invitaremos al lector, para una más detallada información, a consultar los libros de la especialidad.

Antes de describir las lesiones, es importante que recordemos cómo examinar las mucosas de la boca.

Con esta sencilla y rápida técnica, que podemos realizar mientras hace efecto la anestesia, por ejemplo, accederemos a todas las áreas y así podremos diferenciar lo normal de lo patológico (figs. 16-1 a 16-11).

LABIOS

Las lesiones que pueden verse con frecuencia en los labios suelen ubicarse en la semimucosa, en la mucosa o en ambas.

Semimucosa labial

Queilitis crónicas: es importante reconocer estas lesiones, de tipo erosivo o cubiertas por costras hemáticas, que se desprenden y vuelven a formarse, sobre todo en

Fig. 16-1. Inspección de la semimucosa labial.

pacientes mayores de 50 años, ya que son de curso crónico, recidivan, y que a veces no cambian su aspecto clínico, incluso con la aplicación de cremas muchas veces automedicadas. Pueden resultar histológicamente un epitelioma in situ o un carcinoma invasor.

Queilitis angulares: llamadas también queilosis o boqueras. Suelen aparecer cuando la dimensión vertical no tiene la altura correcta. Hay sialorrea y la consiguiente colonización de bacterias u hongos del tipo cándida. En casos muy raros son consecuencia de un déficit de rivoflavina. La lesión elemental es la fisura, a veces cubierta por una seudomembrana blanquecina (fig. 16-12).

Leucoplasia: puede presentarse como una lesión blanca que no se desprende por raspado, en forma de mancha o placa. Puede ser unilateral o bilateral u ocupar toda la semimucosa. Es importante investigar hábitos como fumar, morderse, colocación de elementos irritantes como bombillas, clavos, etc. Si la lesión no desaparece pasados entre 7 a 10 días de eliminado el factor irritativo se aconseja biopsiar.

Costras, vesículas y ampollas: corresponden a una infección herpética, a quemaduras, a enfermedades ampollares o bien a reacciones de hipersensibilidad por drogas (síndrome de Stevens-Jhonson). Es importante la información del paciente respecto del tiempo de evolución, medicaciones nuevas o en uso, así como la inspección del resto de la boca para detectar más ampollas o vesículas (fig. 16-13).

Fig. 16-3. Sector anterior del carrillo.

El papiloma virus humano (HPV) puede desarrollar verrugas, condilomas o ambos (fig. 16-14).

Lesiones ulcerovegetantes. Es importante no perder tiempo y derivar el caso al especialista ya que esas lesiones suelen ser de larga evolución y de ninguna respuesta a cualquier tratamiento local. En ocasiones, la lesión se inicia como una queilitis crónica y termina en una úlcera de bordes elevados y fondo sucio, con una gran induración de la base.

Fig. 16-2. Inspección de la mucosa del labio.

Fig. 16-4. Sector posterior del carrillo.

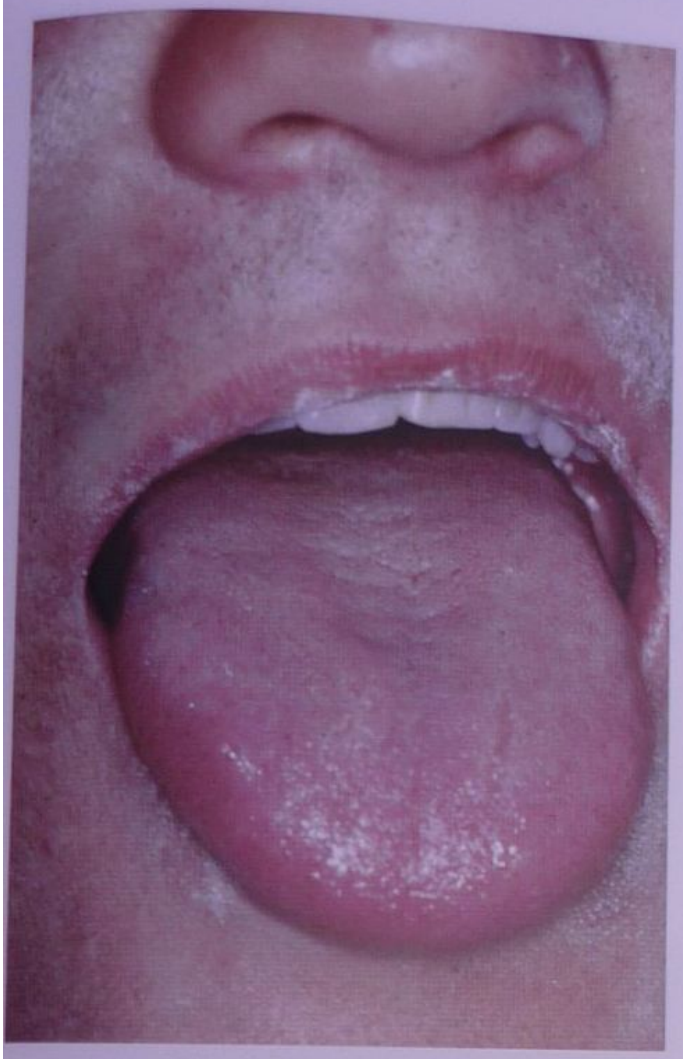

Fig. 16-5. Punta de la lengua.

Fig. 16-6. Dorso de la lengua.

Así se presenta el carcinoma espinocelular y con menor frecuencia la blastomicosis sudamericana.

Mucosa labial

La enfermedad más frecuente en mucosa de labio, y sobre todo en el inferior, es el mucocele o quiste por retención. Se presenta como una lesión de aspecto quístico, depresible, translúcida, a veces azulada. El paciente refiere que cambia de tamaño con frecuencia y reconoce en su etiología un traumatismo masticatorio o un golpe. El resultado de éste es la ruptura del conducto excretor y la consiguiente colección de saliva en el espesor del labio (fig. 16-15).

Manchas: pueden verse manchas melánicas, correspondientes en general a nevos melánicos, y manchas vas-

Fig. 16-7. Borde de la lengua.

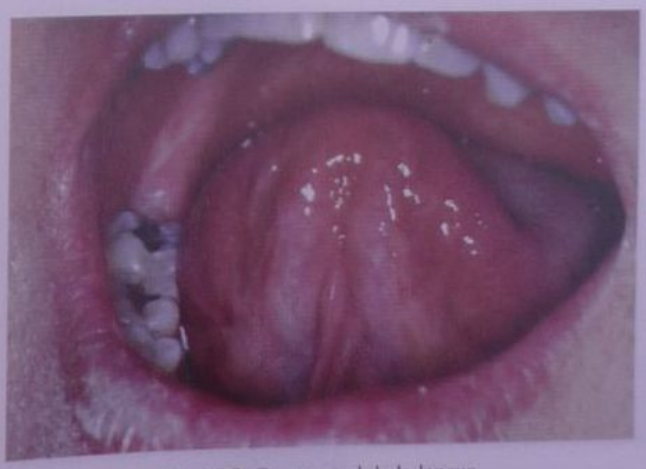

Fig. 16-8. Cara ventral de la lengua.

Fig. 16-9. Piso de la boca.

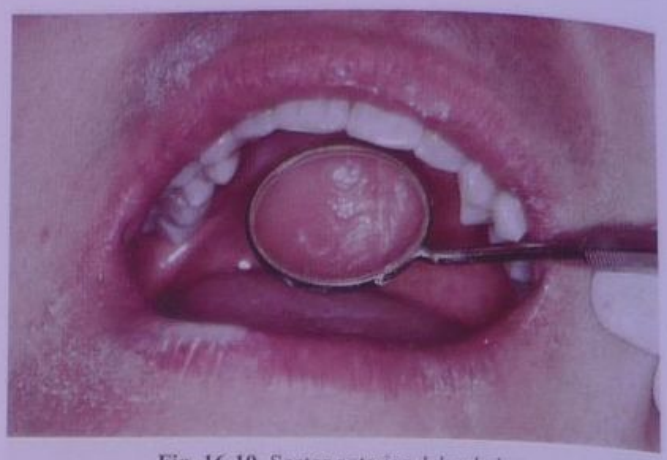

Fig. 16-10. Sector anterior del paladar.

culares, representadas por hemangiomas. El estomatólogo evaluará la conducta a seguir en cada caso.

El carcinoma es de baja frecuencia en esta zona, pero puede invadirla desde la semimucosa, la encía vestibular o el fondo de surco.

Aftas: las aftas pueden verse en cualquier sector de la mucosa bucal, más allá de que su ubicación habitual es en los epitelios no queratinizados (fig. 16-16).

CARRILLOS

La mucosa del carrillo, sea en su parte retrocomisural, media o posterior, puede presentar una importante cantidad de enfermedades de diferente etiología. Mencionaremos las más frecuentes.

Puntos de Fordyce: es frecuente recibir en el consultorio estomatológico pacientes derivados con esta entidad. Se trata de un puntillado amarillento del tamaño de la cabeza de un alfiler que a veces se unen y conforman una placa; no se desprenden y son asintomáticos. Se trata de glándulas sebáceas ectópicas. Una vez establecido el diagnóstico correcto no justifican tratamiento.

Manchas: también en el carrillo es posible hallar manchas pigmentarias y vasculares correspondientes a nevos melánicos y angiomas, respectivamente. En esta localización es común observar que representan, desde el punto de vista clínico, lesiones cancerizables como la leucoplasia y el liquen (fig. 16-17).

Lesiones traumáticas: sobre todo a la altura de la línea de mordida puede observarse un área de mucosa mordisqueada, con zonas de escamas y áreas necróticas que se identifican al comprobar la existencia del hábito. Las hiperplasias simples de tipo seudopapilomas se ven a menudo como crecimientos exofíticos sésiles o pediculados (fig. 16-18).

Virosis: el carrillo puede estar comprometido en un cuadro de primoinfección herpética con la presencia de vesículas. También se observan en ocasiones lesiones por HPV en forma de verrugas o condilomas.

Cáncer: puede expresarse como manchas, placas, úlceras o lesiones ulcerovegetantes que no se resuelven en una semana con ningún tratamiento.

LENGUA

Estados especiales de la lengua: así se denominan dos de los cuadros más frecuentes en la consulta: la lengua geográfica y la lengua cerebriforme. La lengua geográfica, mapeada o glositis migratoria, se caracteriza por la descamación de las papilas filiformes en varias zonas de forma irregular y bien delimitadas. Se ven rojas con márgenes blancos o amarillentos. A lo largo de semanas esas zonas cambian de lugar y de forma. La etiología se desconoce (fig. 16-19). La lengua cerebriforme fisurada o escrotal se presenta con múltiples surcos con aspecto de cerebro. El fondo de esos surcos se encuentra intacto.

Fig. 16-11. Sector posterior.

Fig. 16-12. Queilitis angular.

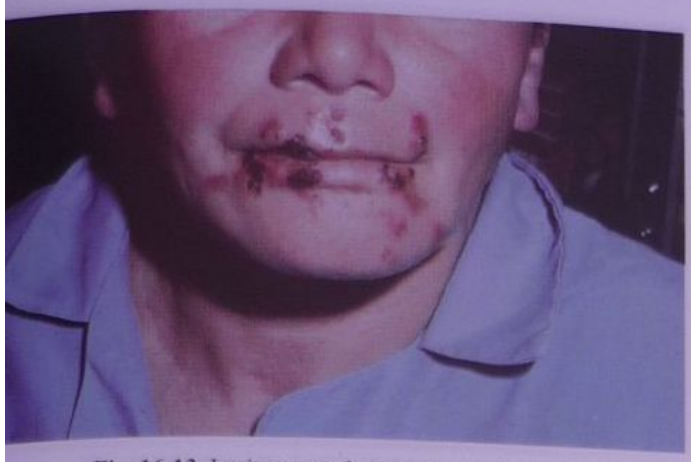

Fig. 16-13. Lesiones por herpes simple de tipo 1.

Fig. 16-15. Mucocele. Seudoquiste por retención salival.

No hay fisuras y, por lo tanto, generalmente resultan sintomáticas.

Infecciones: pueden verse lesiones asociadas con la sífilis en su período primario y secundario; excepcionalmente se asienta una úlcera tuberculosa y es frecuente observar micosis superficiales como la candidiasis, en su forma blanca seudomenbranosa, y roja o eritematosa. También la cándida se asocia con la etiología de la lengua blanca pilosa y la lengua negra pilosa. Es usual que el herpes simple desarrolle vesículas en el dorso y bordes, sobre todo en cuadros de inmunosupresión. Precisamente en la infección por HIV se presenta la leucoplasia vellosa en el borde lingual, provocada por el virus de Epstein-Barr.

Lesiones traumáticas: en los bordes linguales se desarrollan hiperplasias simples originadas, por lo general, por traumatismo masticatorio. Es importante el estudio histopatológico ya que algunos tumores benignos se manifiestan clínicamente en forma muy parecida a las hiperplasias simples o seudotumores (fig. 16-20).

Manchas: también en la lengua se ven manchas vasculares y melánicas. En el dorso lingual pueden asentarse áreas blancas correspondientes a leucoplasia o liquen.

Ampollas: son la expresión de enfermedades ampollares como los penfigoides y el pénfigo (fig. 16-21).

Cáncer: desde el punto de vista estadístico, el carcinoma de lengua ocupa el segundo lugar después del de labio. Puede aparecer en el dorso, el borde o la cara ventral. La manchas blancas o rojas, las úlceras y las ulceraciones y los crecimientos localizados deben ser estudiados histológicamente si no se resuelven en una semana (fig. 16-22).

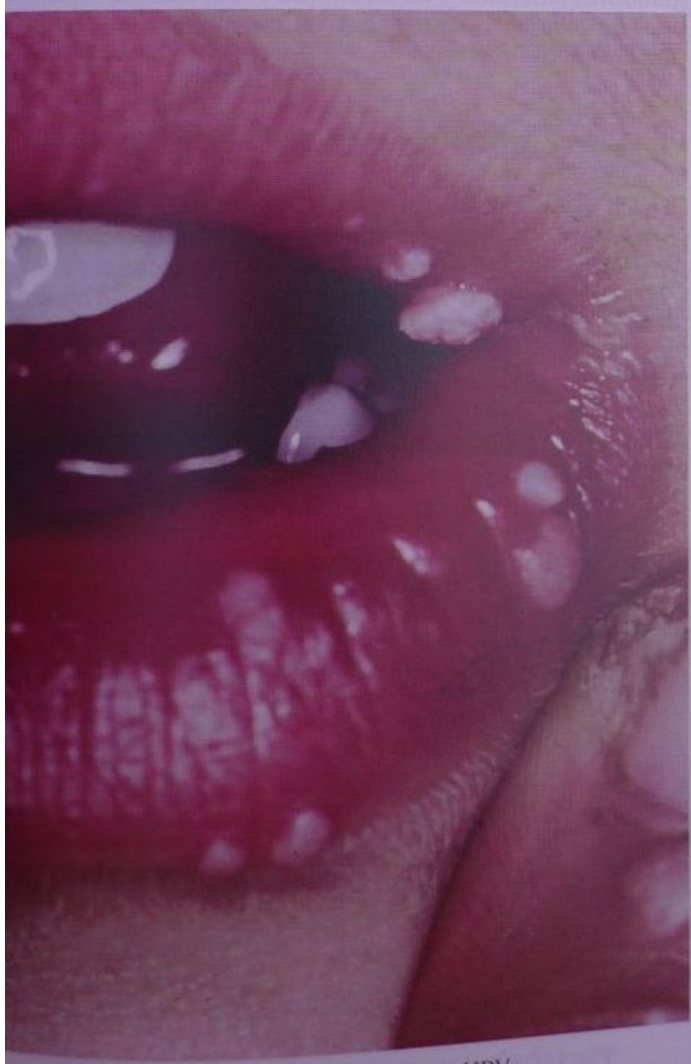

Fig. 16-14. Verrugas víricas. HPV.

Fig. 16-16. Afta recidivante.

Fig. 16-17. Liquen bucal.

Fig. 16-19. Lengua geográfica.

Síndrome de ardor bucal: se presenta, por lo general, en mujeres posmenopáusicas que refieren una sensación de quemazón especialmente en la lengua. Existen antecedentes emocionales de duelos no elaborados. Cuadros de ansiedad y depresión. Clínicamente no puede detectarse ninguna lesión. Los tejidos están totalmente sanos.

PALADAR

El torus palatino es una hiperostosis asintomática que puede ser unilobular, bilobular o presentar hasta cuatro elevaciones en la línea media del paladar. La mucosa que lo cubre es normal, pero a veces se observan ulceraciones propias del traumatismo masticatorio (fig. 16-23).

Infecciones: es posible observar abscesos dentarios, infecciones micóticas como candidiasis seudomenbranosa y eritematosa, y víricas, especialmente producidos por herpes simple.

Manchas: en grandes fumadores, sobre todo de pipa o cigarro, suele encontrarse la llamada palatitis nicotínica, pese a que la causa del desarrollo de la lesión sería una reacción quimicotérmica y no la nicotina .

Se puede ver como un velo blanco salpicado por un puntillado rojizo correspondiente a la inflamación de la desembocadura de los conductos excretores de las glándulas salivales menores.

La leucoplasia y el liquen pueden asentarse sobre cualquier zona del paladar.

Con frecuencia se ven áreas rojas en portadores de prótesis parciales o completas que corresponden en la mayoría de los casos a candidiasis crónicas (fig. 16-24).

En el paladar pueden desarrollarse hiperplasias simples de origen paraprotésico o por irritación (fig. 16-25).

Tumores benignos y malignos se presentan como nódulos que necesariamente deben estudiarse desde el punto de vista histopatológico; predominan los originados en glándulas salivales y es frecuente el carcinoma espinocelular de paladar blando y duro. En ocasiones se observan melanomas y linfomas.

PISO DE LA BOCA

Esta zona, estudiada en forma habitual junto con la cara ventral de la lengua, debe examinarse detenidamente, pues cuando se desarrollan lesiones cancerizables, como por ejemplo la leucoplasia (fig. 16-26), tienen un pronóstico más serio respecto de su posible transformación.

Es frecuente observar el *torus mandibularis*, una exostosis que se asienta sobre la línea milohioidea a la altura de los premolares. Solo está indicado el tratamiento quirúrgico si existe un requerimiento protésico.

Fig. 16-18. Hiperplasias simples. Seudopapilomas.

Fig. 16-20. Hiperplasias simples de origen traumático.

Fig. 16-21. Ampolla intraepitelial en pénfigo vulgar.

Fig. 16-23. Torus palatino.

Sialolitiasis: desde los puntos de vista clínico y radiológico es posible detectar cálculos en el conducto de Warthon. A veces a simple vista y otras veces por palpación pueden diagnosticarse con el complemento de la radiografía.

En la misma zona se desarrolla la *ránula*. Es el mucocele del piso de boca. Puede ser superficial o profunda. Se observa como una elevación transparente, o azulada, con pocos días de evolución que cambia de tamaño y es poco dolorosa. Generalmente se asocia con traumatismos de uno de los numerosos conductos de salida de las glándulas salivales.

El *carcinoma de piso de boca* o cara ventral suele ser agresivo, con un crecimiento que compromete órganos vecinos como la encía, el hueso maxilar, la piel, etc. Es importante reconocer en forma precoz cualquier lesión que no se resuelva en una semana (fig. 16-27).

ENCÍA

Es interesante destacar la cantidad de enfermedades que pueden verse sobre la encía. A las lesiones propias estudiadas y tratadas por la periodoncia se deben agregar infecciones virales, micóticas, bacterianas, traumáticas, de origen autoinmune, metabólicas, tumorales, seudotumorales, cancerizables, pigmentarias, etcétera.

Por esa razón, es el área de la boca que ofrece al médico clínico muchas pistas para llegar a un diagnóstico de certeza ya que de una manera u otra suele estar involucrada en la mayor parte de los procesos locales y generales.

Infecciones: pueden asentarse micosis superficiales y profundas sobre el territorio gingival. Entre las primeras, la candidiasis seudomembranosa (fig. 16-28) con su característica clínica de desprenderse por raspado, y entre las segundas, la blastomicosis sudamericana, por lo general con un puntillado rojizo de aspecto moriforme.

Suelen verse infecciones virales como las provocadas por el herpes simple, especialmente en los cuadros de primoinfección herpética o gingivoestomatitis herpética. Como su nombre lo indica, la encía se ve enrojecida e hiperplasiada, acompañando el cuadro múltiples vesículas distribuidas en varias áreas de la mucosa bucal (fig. 16-29).

El HPV se manifiesta clínicamente con la presencia de verrugas y condilomas.

Respecto de las infecciones bacterianas, además de mencionar la GUNA, conocida por el práctico general y el periodoncista, es oportuno referirnos a los cuadros gingivoperiodontales asociados con el HIV.

El eritema lineal gingival, entidad no placadependiente, la periodontitis ulceronecrosante (PUNA) (fig. 16-30),

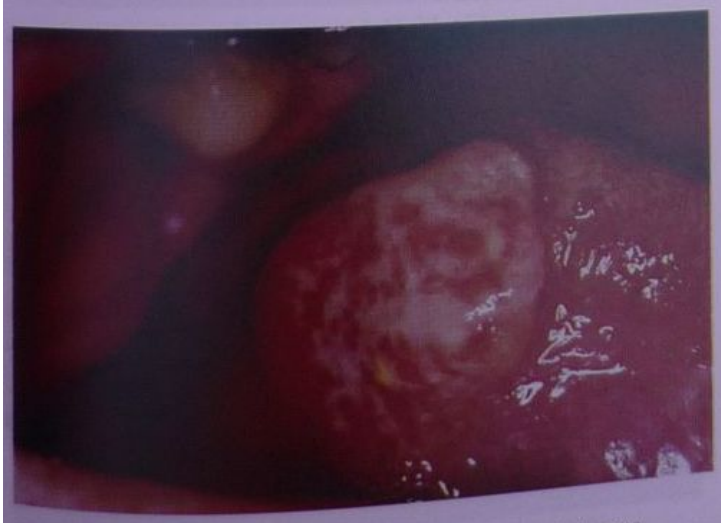

Fig. 16-22. Carcinoma espinocelular de borde de lengua.

Fig. 16-24. Estomatitis subplaca cuya etiología se relaciona con la desadaptación de la prótesis y *Candida albicans*.

Fig. 16-25. Hiperplasia paraprotésica.

Fig. 16-26. Leucoplasia.

Fig. 16-27. Carcinoma espinocelular de piso de boca.

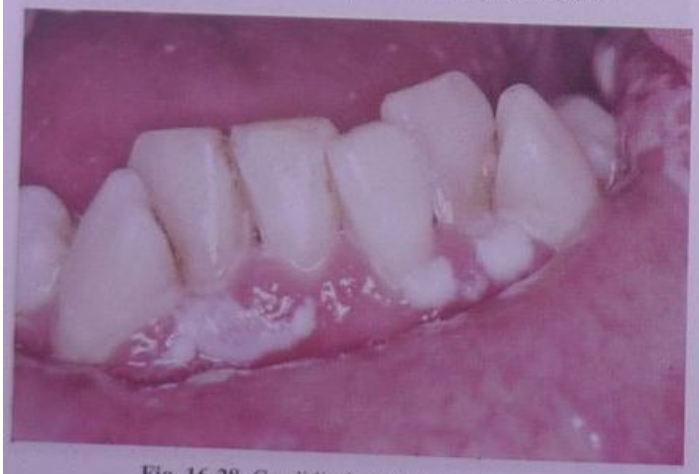

Fig. 16-28. Candidiasis seudomembranosa.

Fig. 16-29. Primoinfección herpética o gingivoestomatitis herpética. Junto a las vesículas y costras nótese el compromiso gingival.

Fig. 16-30. Periodontitis ulceronecrosante aguda (P.U.N.A.). Infección por HIV.

Fig. 16-31. Liquen bucal.

Fig. 16-32. Pigmentación melánica racial.

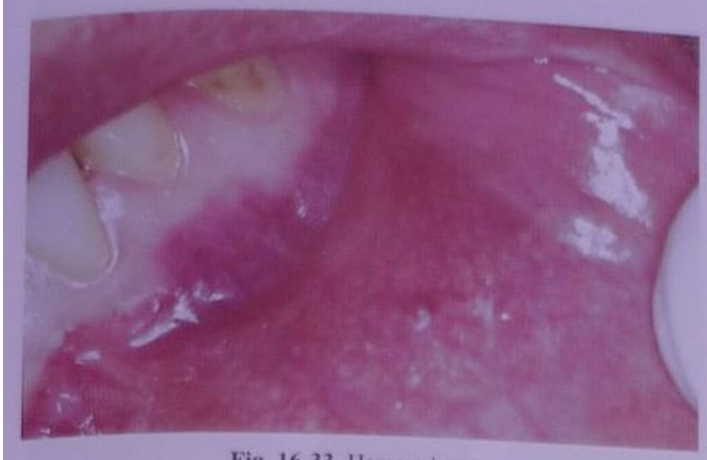

Fig. 16-33. Hemangioma.

Fig. 16-35. Carcinoma espinocelular.

donde la lesión predominante es la necrosis y la destrucción rápida de tejidos.

Enfermedades hematológicas no neoplásicas como la neutropenia o la aplasia medular, que se manifiestan con áreas necróticas, hemorragias espontáneas y una coloración pálida por la anemia.

El precáncer oral asienta sobre la encía en forma de leucoplasia, representada por manchas o placas blancas que no se desprenden, y por el liquen, también representado por líneas y a veces placas blancas o áreas rojas, erosivas o ampollares no placadependientes (fig. 16-31).

La pigmentación melánica de origen racial (fig. 16-32) y los nevos melánicos deben distinguirse de las manchas vasculares como los angiomas (fig. 16-33).

Enfermedades autoinmunes como el pénfigo y los penfigoides pueden asentarse sobre la encía.

Hiperplasias simples. Son lesiones seudotumorales. La fibromatosis gingival puede afectar el área de la tuberosidad. Algunas medicaciones producen hiperplasia gingival, como la dilantina sódica, la nifedipina, la amblodipina, la nitrendipina o la ciclosporina (fig. 16-34).

Las hiperplasias localizadas, por lo común llamadas épulis, deben estudiarse desde el punto de vista histológico ya que clínicamente algunas son muy similares.

El granuloma piógeno, el épulis fibroso, el granuloma gigantocelular periférico, con su color rojo vinoso, son lesiones benignas que igualmente justifican ser sometidas a biopsia.

Las neoplasias que se asientan en la encía pueden ser de origen hemático como las leucemias y los linfomas de tipo no Hodgking, en general asociados con el SIDA.

También pueden verse el carcinoma espinocelular (fig. 16-35) y el melanoma (fig. 16-36).

CUELLO

La región cervical también es de incumbencia del odontólogo ya que pueden aparecer nódulos correspondientes a adenopatías inflamatorias o metastásicas así como correspondientes a quistes embrionarios o a una enfermedad glandular.

Es importante la derivación rápida para el estudio de cualquier nódulo de cuello una vez excluida la causa dentaria.

Hemos desarrollado en forma sintética una descripción de las enfermedades más frecuentes de la mucosa bucal. Independientemente de la especialidad que se practique, es importante recordar los conceptos fundamentales de la clínica estomatológica. De este modo, cualquier lesión podrá ser detectada precozmente y su pronóstico será favorable a partir del tratamiento correcto.

Fig. 16-34. Hiperplasia gingival por ciclosporina.

Fig. 16-36. Melanoma.

17

Patologías dentarias de etiología no infecciosa

Ana María Collet y María Beatriz Guglielmotti

INTRODUCCIÓN

Los tejidos dentarios pueden ser afectados por procesos nosológicos de etiología variada que provocan alteraciones de forma, tamaño, color, estructura y número de las piezas dentarias. Describiremos algunas de estas alteraciones en cuyo tratamiento la operatoria dental desempeña un papel protagónico.

Existen diferentes procesos destructivos crónicos, además de la caries dental, que determinan una pérdida irreversible de los tejidos mineralizados dentarios. Podemos considerar en este marco conceptual las siguientes alteraciones: abrasión, atrición, demasticación, erosión y abfracción.

La pérdida de tejidos mineralizados dentarios de etiología no infecciosa, también llamada "desgaste dentario", rara vez es provocada por uno solo de estos procesos. En la actualidad estas entidades se consideran como de etiología multifactorial.

DESGASTE DENTARIO

Abrasión (del latín, *abradere*)

El término clínico de abrasión dental (*abrasio dentium*) (fig. 17-1) se utiliza para describir la pérdida patológica de tejido mineralizado dentario provocada por acciones mecánicas anormales producidas por objetos extraños introducidos en forma repetida en la boca y que contactan con los dientes. Según la etiología el patrón de desgaste puede ser difuso o localizado.

Sobre la base de observaciones clínicas y en la coincidencia frecuente entre la abrasión cervical o en superficies libres y la higiene dental excesiva e inadecuada se ha adjudicado a esta última el papel de principal factor etiológico de la abrasión dental.

Fig. 17-1. Abrasión. Microscopia óptica de un corte por desgaste. Mag. orig. × 100. Nótese la pérdida de cemento y esmalte en el sector cervical de la pieza dentaria.

La prevalencia de abrasión depende de:

a) Factores inherentes al paciente, específicamente respecto del cepillado dental:
   1) técnica
   2) frecuencia
   3) tiempo
   4) fuerza aplicada
   5) sitio de la arcada dentaria donde comienza el cepillado
b) Factores inherentes al material utilizado para la higiene dental:
   1) tipo de material
   2) dureza y características de las cerdas del cepillo
   3) flexibilidad y largo del mango del cepillo
   4) el poder abrasivo, el pH y la cantidad de pasta dental utilizada.

La abrasión en caras proximales puede ser ocasionada por el uso inadecuado de elementos de higiene interdental como cepillos o palillos interdentales, especialmente cuando son utilizados con pasta dental.

En la actualidad raramente se ven las abrasiones ocupacionales, es decir, el desgaste dentario excesivo debido a cualquier causa ligada a la profesión, como por ejemplo la presencia de polvos abrasivos en el lugar de trabajo, sostener clavos entre los dientes, cortar hilos con los dientes, entre otros.

Atrición (del latín, *atterere*)

La atrición dental o *attritio dentium* (figs. 17-2 y 17-3) es el desgaste fisiológico de los tejidos duros dentarios por el contacto diente-diente, sin interposición de sustancias y

Fig. 17-2. Atrición. Macroscopia del borde incisal de una pieza dentaria con atrición. Nótese en la periferia el esmalte y en el centro el tejido dentinario.

elementos extraños, juntos o por separado. Este contacto ocurre cuando los dientes contactan entre sí, por ejemplo, durante la deglución o el habla, y el desgaste resultante se produce en las caras oclusales y los bordes incisales.

Los puntos de contacto entre las caras proximales también se desgastan por atrición durante la masticación y determinan la formación de facetas de contacto. En los bordes incisales el proceso es claramente evidenciable por la pérdida de la "flor de lis" cuando las piezas dentarias del sector anterior entran en oclusión.

El grado de atrición se asocia con el "envejecimiento" de las piezas dentarias.

Clínicamente este tipo de pérdida de sustancia se observa como formación de facetas de aspecto brillante y pulido.

Demasticación (del latín, *mandere* = masticar)

Es el desgaste dentario durante la masticación con el bolo alimenticio entre los dientes antagonistas. El desgaste depende del poder abrasivo del alimento.

La demasticación es un proceso fisiológico que afecta principalmente las superficies oclusales e incisales, que

Fig. 17-3. Atrición. Microscopia óptica de un corte por desgaste. Mag. orig. × 100. En el borde incisal de la pieza dentaria se detecta la pérdida del esmalte, la dentina expuesta y la presencia de dentina de reparación en la cámara pulpar.

puede considerarse como patológica cuando ocurre por consumo habitual de alimentos o sustancias con alto poder abrasivo, como por ejemplo mascar nuez de betel.

Si bien la denominación "demasticación" es utilizada en la literatura dental, este tipo de desgaste puede considerarse una combinación de atrición y abrasión.

Erosión (del latín, *erodere* = corroer)

Es el proceso de destrucción gradual de una superficie por procesos electrolíticos o químicos.

Se entiende por erosión dental la pérdida de tejidos mineralizados dentarios por procesos químicos que no incluyen la acción de microorganismos.

Los ácidos responsables de la erosión dental no son producto del metabolismo de la flora bucal, sino que provienen de la dieta y fuentes ocupacionales o intrínsecas.

La erosión dental se clasifica según el origen de estos ácidos en: extrínseca, intrínseca o idiopática.

Erosión extrínseca: se produce por la acción de ácidos exógenos. Por ejemplo: a) contaminación o aerosoles en el medio ambiente ocupacional (ácidos industriales); b) agua acidificada por la cloración de piletas de natación; c) medicamentos de administración oral como suplementos de hierro, digestivos para pacientes con aclorhidria, ácido ascórbico (vitamina C) en bebidas dietéticas o tabletas masticables, y d) ácidos de componentes de la dieta como jugos de frutas (cítricos) y bebidas carbonatadas. Estos últimos son sin duda el principal factor etiológico de las erosiones exógenas.

Erosión intrínseca: se produce por la acción del ácido gástrico endógeno en contacto con las piezas dentarias durante vómitos, regurgitaciones o reflujos repetidos. Los trastornos alimenticios de origen psicosomático como la anorexia nerviosa y la bulimia son a menudo causa de reflujos y vómitos autoinducidos y es importante destacar que las erosiones dentales son probablemente las manifestaciones bucales más obvias de estos trastornos. Otras causas de origen sistémico incluyen enfermedades gastrointestinales como disfunciones gástricas, hernias hiatales y duodenales, úlceras pépticas y reflujos gastroesofágicos, embarazo y alcoholismo.

Erosión idiopática: se produce por el efecto de ácidos de origen desconocido. En este caso la anamnesis y el examen clínico no aportan datos para identificar la etiología de las lesiones erosivas.

Las erosiones dentales también pueden clasificarse de acuerdo con la severidad clínica de las lesiones en: clase I = lesión superficial con compromiso exclusivamente adamantino; clase II = lesiones localizadas que afectan menos de $^1/_3$ de la superficie y comprometen la dentina, y clase III = lesiones generalizadas con más de $^1/_3$ de la superficie que comprometen la dentina.

Las lesiones producen redondeamiento de cúspides o pérdidas de sustancia de forma plana en las superficies lisas de las piezas dentarias cuando comprometen el esmalte; al llegar a la dentina el socavamiento es más intenso y las superficies adoptan una forma cóncava. La localización varía según el origen del agente etiológico. Los márgenes o bordes son nítidos y la superficie es pulida y lisa.

Abfracción (del latín, *frangere* = romper)

Estas lesiones en forma de cuña en la unión cemento-adamantina se observan en piezas dentales individuales o en varias piezas no adyacentes (fig. 17-4).

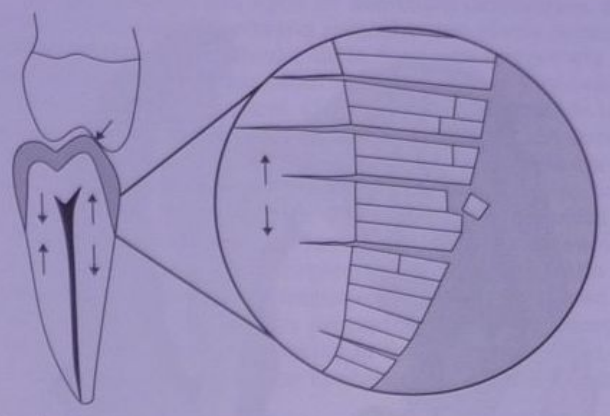

Fig. 17-4. Abfracción. Esquema en el que se visualizan microfracturas en el esmalte y la dentina, en el límite (o unión) amelocementario.

Se considera que son resultado de fuerzas oclusales excéntricas que producen flexión de la pieza dental.

Según la teoría de la flexión dental las fuerzas masticatorias o parafuncionales en áreas de oclusión defectuosa expondrían uno o varios dientes a fuerzas compresivas. Estas fuerzas "se focalizan" en el límite o unión amelocementaria, donde provocan microfracturas en el esmalte y la dentina. Estas microfracturas se propagan en sentido perpendicular al eje mayor del diente hasta que se produce el desmoronamiento del esmalte y la dentina. Las lesiones o defectos resultantes tienen forma de cuña y bordes afilados.

Se requiere un abordaje científico más exhaustivo para una mejor comprensión del proceso, ya que la teoría de la flexión dental no ha sido suficientemente comprobada.

PIGMENTACIONES DENTARIAS

Las pigmentaciones dentarias se clasifican de acuerdo con la localización y la etiología en pigmentaciones extrínsecas e intrínsecas.

Las pigmentaciones extrínsecas se encuentran en la superficie dentaria y se producen por el depósito de:

a) *Cromógenos* (sustancias coloreadas): se unen a la superficie dentaria y provocan el cambio de color. El color de las pigmentaciones es el del cromógeno. Por ejemplo, tanino presente en comidas y bebidas como el té, el café y vinos o metales como el cobre, el níquel y el hierro.
b) *Sustancias coloreadas* que cambian de color luego de adherirse al diente: por ejemplo, las manchas amarillentas en las áreas cervicales e interproximales que se tornan de color marrón u ocre con el tiempo. El cambio de color se produciría por mayor acumulación o modificación de las proteínas de la película salival (por desnaturalización por ácidos o detergentes).
c) *Sustancias no coloreadas* o *precromógenos* que en la superficie dentaria sufren reacciones químicas o transformaciones que producen cromógenos: por ejemplo, las pigmentaciones por uso de clorhexidina se deben a la aparición de furfurales y furfuraldehídos producto de una serie de reacciones de reacomodación entre hidratos de carbono y aminoácidos denominada reac-

Fig. 17-5. Dens in dente. Esquema de un dens invaginatus.

Fig. 17-6. Dens in dente. Imagen radiográfica en la que se detecta la invaginación de los tejidos.

ción de Maillard, y en el caso del uso de agentes terapéuticos como el fluoruro estañoso se produce una reacción de óxido-reducción entre los iones estañosos y los grupos sulfhidrilos de las proteínas de la película dental.

Las pigmentaciones intrínsecas son producidas en el interior de los tejidos mineralizados dentarios y se deben a la presencia de cromógenos en el interior del esmalte o dentina.

Estos tipos de pigmentaciones pueden, a la vez, dividirse en dos grupos: preeruptivas y poseruptivas.

Ejemplos de pigmentaciones dentarias intrínsecas preeruptivas son: a) pigmentaciones por la administración sistémica de tetraciclinas durante los períodos de odontogénesis (interacción del antibiótico con los componentes del cristal de hidroxiapatita durante la fase de mineralización de las matrices de los tejidos dentarios); b) ciertas alteraciones hematológicas como la eritroblastosis fetal, la talasemia y las hemoglobinopatías S (sickle cell anemia) pueden provocar pigmentaciones preeruptivas porque existe una disfunción en la coagulación y la pigmentación se produce por la presencia de sangre en los conductillos dentinarios. Este mecanismo también actúa en el caso de los traumatismos dentarios en los que pueden producirse hemorragias pulpares con lisis de los eritrocitos y la subsiguiente degradación de hemoglobina y precipitación de hemosiderina en el interior de la dentina.

Algunos procedimientos odontológicos también pueden provocar pigmentaciones dentarias intrínsecas, por liberación de metales de restauraciones metálicas o por obturación o sellado deficiente en tratamientos endodónticos.

OTRAS ENTIDADES: MALFORMACIONES DENTARIAS

Dens in dente

El *dens invaginatus*, también llamado dens in dente (figs. 17-5 y 17-6), es una anomalía dentaria en la que se produce una invaginación de los ameloblastos hacia el

Fig. 17-7. Hipoplasia adamantina. Foto clínica de fluorosis dental.

interior de la papila dental. El resultado es una pieza dentaria en cuyo interior se desarrolla en forma aparente otra entidad odontogénica independiente.

Algunos autores han postulado que la posible etiología de esta anomalía sería:

a) proliferación en sentido apical de los ameloblastos
b) retardo del crecimiento local
c) aumento de presión externa
e) deficiencias nutricionales del epitelio.

Hipoplasia adamantina

La hipoplasia adamantina (fig. 17-7) es resultado de una amelogénesis defectuosa en la que se produce una alteración del depósito de matriz orgánica del esmalte.

Según su origen se considera como:

1) Hipoplasia adamantina hereditaria (junto con la hipocalcificación y la hipomaduración adamantina constituyen los trastornos o anomalías estructurales del esmalte denominados amelogénesis imperfecta).
2) Hipoplasias causadas por factores locales entre los que se han descrito numerosos factores capaces de ejercer acciones deletéreas o tóxicas sobre los ameloblastos: a) deficiencias nutricionales; b) enfermedades exantematosas, entre otras, sarampión, viruela, escarlatina; c) sífilis congénita; d) nacimiento prematuro, síndrome hemolítico del recién nacido; e) infección local o trauma, y f) productos químicos de administración sistémica (especialmente fluoruros).

En ambos tipos la alteración se manifiesta con lesiones que varían según el grado de compromiso del esmalte, desde cambios de color por la reducción del tamaño de los prismas hasta la formación de fositas y surcos por la ausencia parcial o total de matriz adamantina.

Si bien la hipoplasia adamantina no produce un aumento del riesgo de caries en lo referente a la estructura de los cristales de hidroxiapatita o fluoroapatita que constituyen los prismas, sí ocasiona alteraciones morfológicas que favorecen el atrapamiento mecánico de placa bacteriana. También la oclusión y la estética se ven comprometidas, especialmente en los casos de hipoplasia adamantina severa.

Displasia dentinaria

La displasia dentinaria es una anomalía de desarrollo en la que se produce una alteración en la orientación de los conductillos dentinarios que se traduce en una alteración en la formación de la raíz (rizogénesis defectuosa).

Se han descrito dos tipos de displasias dentinarias: a) Tipo 1 o displasia dentinaria radicular que afecta principalmente el sector radicular de la dentición temporaria y permanente. Se pueden observar raíces cortas y radiolucidez en la zona periapical. Debido al acortamiento de las raíces a veces se hace referencia a esta condición como "dientes sin raíz"; b) Tipo 2 o displasia dentinaria coronaria. Se caracteriza por cámaras pulpares amplias con presencia de dentículos en los dientes permanentes y obliteración completa de las cámaras pulpares en los dientes primarios. En la displasia dentinaria coronaria se observa un color marrón ámbar o grisáceo opalescente en las coronas de los dientes primarios. Luego de la erupción de estas piezas dentarias la formación continua de dentina displásica produce la obliteración de las cámaras pulpares.

BIBLIOGRAFÍA

Imfeld T. Dental Erosion. Definition, classification and links. Eur J Oral Sci 104:151-155, 1996.

Kahn F, Young WG, Shahabi S, Daley TJ. Dental cervical lesions associated with occlusal erosion and attrition. Aust Dent J 44(3):176-186, 1999.

Levitch LC, Bader JD, Shugars DA, Heymann HO. Non carious cervical lesions. J Dent. 22:195-207, 1994.

Nathoo SA. The chemistry and mechanisms of extrinsic and intrinsic discoloration. J Amer Dent Assoc 128(S):6-10, 1997.

Nedley MP, Powers GK. Intentional extraction and reimplantation of an immature invaginated central incisor. ASDC J Dent Child 64:417-420, 1997.

Benyon AD. Developing Dens Invaginatus (Dens in Dente). Br Dent J 153(7):255-260, 1982.

Barrancos P y col. Un caso más de "dens in dente". Revista Odontológica (Buenos Aires), pág. 530, agosto, 1935.

Collins MA, Mauriello SM, Tyndall DA, Wright JT. Dental anomalies associated with amelogenesis imperfecta. A radiographic assessment. Oral Surg Oral Med Oral Pathol Oral Radiol Endod 88:358-364, 1999.

Williams WP, Becker LH. Amelogenesis imperfecta: Functional and esthetic restoration of a severely compromised dentition. Quintessence Int. 31:397-403, 2000.

Kim Seow W. Clinical diagnosis of enamel defects: Pitfalls and practical guidelines. Int Dent J 47:173-182, 1997.

Diab M, El Badrawy HE. Intrusion injuries of primary incisors Part III: Effects on the permanent successors. Quintessence Int. 31:377-384, 2000.

Kim Seow W. Effects of preterm birth on oral growth and development. Aust Dent J 42(2):85-91, 1997.

Ansari G, Reid JS. Dentinal dysplasia type Y: Review of the literature and report of a family. ASDC J Dent Child 64:429-434, 1997.

Brenneise CV, Conway KR. Dentin dysplasia, Type II. Report of 2 new families and review of the literature. Oral Surg. Oral Med. Oral Pathol. Oral Radiol. Endod. 87(6):752-755, 1999.

Cabrini RL. Anatomía patológica bucal. Ed. Mundi, Buenos Aires, 1980.

18

Cariología

Julio Barrancos Mooney y Guillermo A. Rodríguez

INTRODUCCIÓN

La caries dental, la enfermedad más común del ser humano según Bhaskar,[1] puede definirse de diferentes maneras. F. V. Domínguez[2] la describe como una secuencia de procesos de destrucción localizada en los tejidos duros dentarios que evoluciona en forma progresiva e irreversible y que comienza en la superficie del diente y luego avanza en profundidad (figs. 18-1 y 18-2).

La iniciación y el desarrollo de estos trastornos están inseparablemente vinculados con la presencia de abundantes microorganismos. Pindborg[3] considera que la caries es infecciosa y transmisible. Baume[4] y Franke[5] describen que se inicia como una lesión microscópica que finalmente alcanza las dimensiones de una cavidad macroscópica. En dientes despulpados Fusayama[6] clasifica la caries de acuerdo con la ruta de invasión en: 1) centrípeta, cuando el avance se produce desde el fin del túbulo hacia la pulpa, 2) centrífuga, como en el caso de un diente tratado endodónticamente en el cual la caries se instala en la cámara pulpar y avanza hacia el exterior y 3) vertical, cuando la caries avanza e invade los túbulos en forma perpendicular (cuadro 18-1).

Según Marcantoni[7] la cavidad bucal constituye un sistema ecológico complejo. Algunos microorganismos son retenidos por mecanismos específicos de adherencia en las superficies de mucosas y particularmente en las piezas dentarias. En contacto con determinados nutrientes estos microorganismos se relacionan con la película adquirida a través de una matriz de polisacáridos y conforman un sistema donde crecen, maduran, se multiplican y generan ácidos como producto del metabolismo de los hidratos de carbono. Así se inicia la caries dental, la cual se define como una enfermedad infecciosa de distribución universal, de naturaleza multifactorial y de carácter crónico que si no se detiene su avance natural, afecta todos los tejidos dentarios y provoca una lesión irreversible.

El reconocimiento de la caries dental como una enfermedad infecciosa, con microorganismos específicos involucrados en su etiología, posibilita el empleo racional

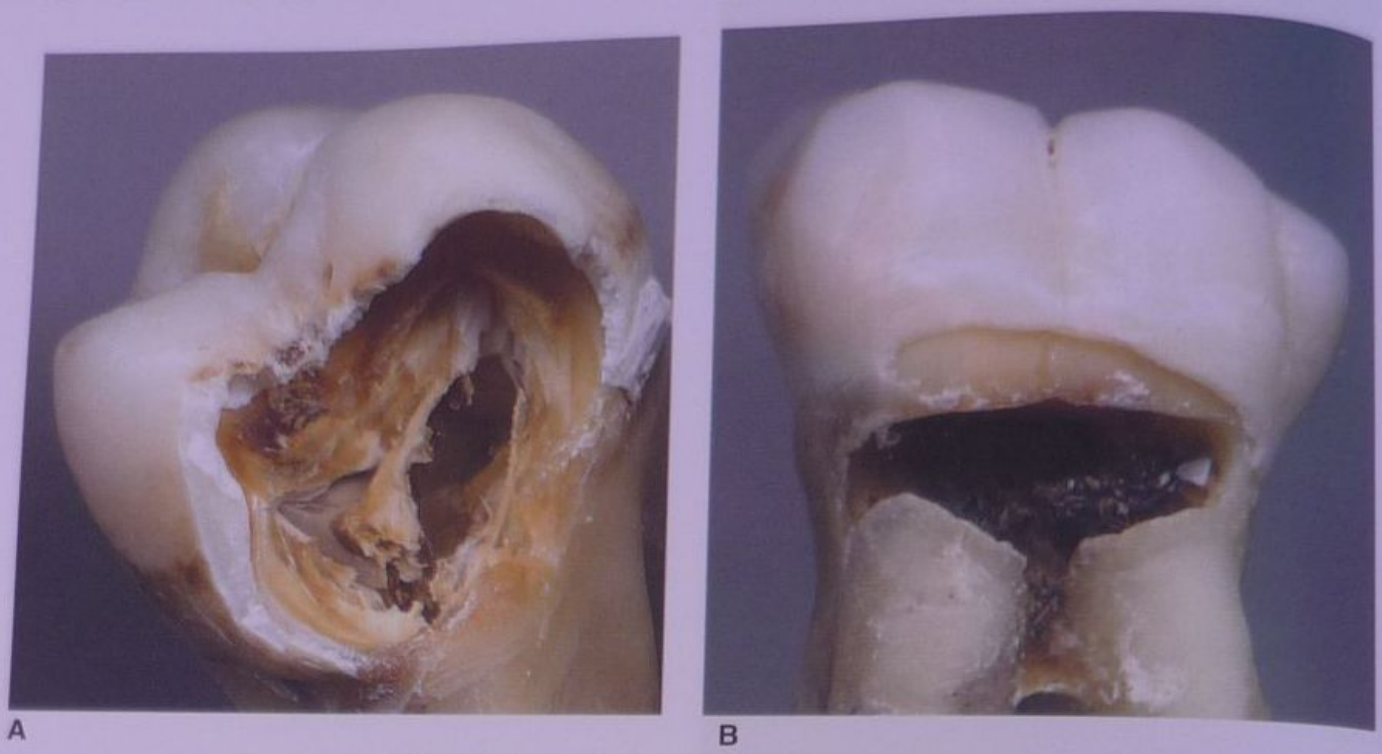

Fig. 18-1 A y **B.** Molares humanos con lesiones cariosas.

de antimicrobianos locales en la odontología actual. Esto conduce al control de la infección con la consiguiente disminución del riesgo cariogénico del paciente.

Consideraciones históricas

La creencia de que un gusano dental causaba la caries fue mantenida con obstinación hasta el siglo XVIII. El primer documento al respecto proviene de Babilonia, en donde una de las tablillas de la biblioteca real expone el mito en forma poética.[8] Galeno, médico que practicaba la odontología en Roma, creía que cuando ocurría un desarreglo en la cabeza se producían líquidos catarrales que al pasar a órganos como la boca les provocaban lesiones. A principios del siglo XIX, ya resultó demasiado evidente la preponderancia de los factores locales en la iniciación de la caries. Parmly, en 1819, observó que la caries comenzaba en los lugares en los que se producía estancamiento de los alimentos y que la lesión progresaba hacia el interior en dirección a la pulpa.[9] Roberts, en 1835, formuló su teoría sobre la fermentación y la putrefacción de los restos de alimentos retenidos sobre los dientes. En esa época se suponía que la fermentación era un proceso exclusivamente químico. En 1882, W. D. Miller,[10] discípulo del famoso investigador alemán Koch, formuló una teoría basada en la de Roberts pero en la que introducía el concepto de la presencia de microorganismos como factor esencial en la producción de la caries. La teoría de Miller, que ha trascendido hasta nuestros días y se denomina teoría químico-parasitaria, expresa que la caries se desarrolla como resultado de la capacidad de las bacterias de producir ácidos a partir de hidratos de carbono provenientes de la dieta. Estos resultados obtenidos por Miller indicaron que un simple grupo o especie micro-

Fig. 18-2 A y **B.** Molares humanos con lesiones cariosas.

Cuadro 18-1. *Clasificación de caries en dientes despulpados según la ruta de invasión*[a]

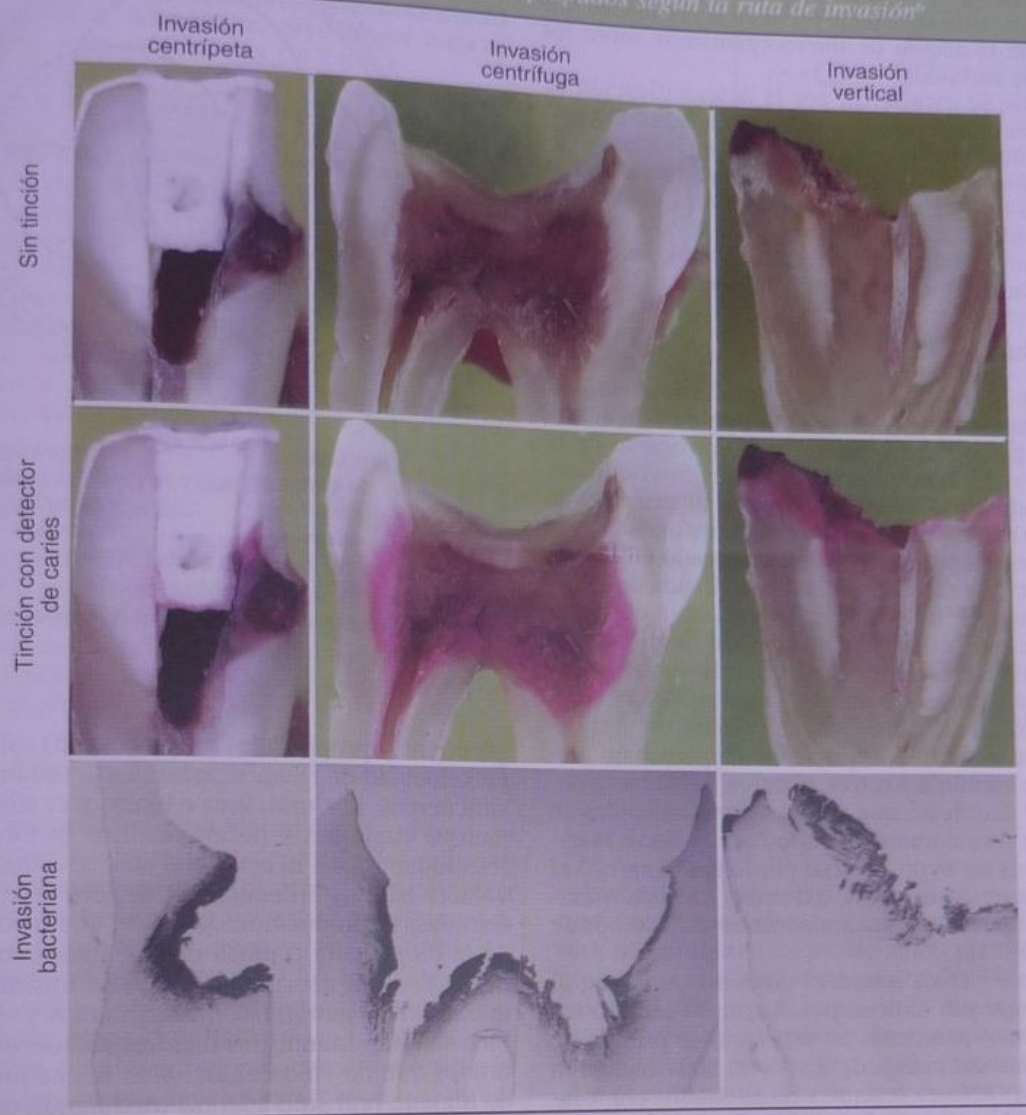

(Gentileza del doctor Takao Fusayama).

ana podía explicar la caries dental. Reiteradas evidenas experimentales sustentaron de manera definitiva los stulados de Miller respecto de una etiología infecciosa últiple. Más tarde, L. Williams y G. V. Black demostrn la importancia de la placa gelatinosa en la iniciación la caries.

Durante el siglo XX se formularon otras teorías[11-12] badas en conceptos diferentes.

. Teoría proteolítica de Gottlieb,[13] Frisbie[14] y Pincus,[15] quienes sostienen que la proteólisis ocurre antes que la descalcificación ácida.
. Teoría de la proteólisis-quelación de Schatz y col.,[16] quienes afirman que la descalcificación no se produce en medio ácido, sino neutro o alcalino, y se denomina quelación.[16]
. Teoría endógena o del metabolismo de Csernyei[17] y Eggers-Lura,[18] quienes sostienen que la caries es resultado de una alteración de naturaleza bioquímica que se origina en la pulpa y cuyos efectos se manifiestan en la dentina y en el esmalte.

D. Teoría organotrópica de Leimgruber, quien sostiene que la caries es una enfermedad de todo el órgano dental y no una simple destrucción localizada en la superficie; la saliva contiene un factor de maduración y permite mantener un equilibrio entre el diente y el medio.[19]
E. Teoría biofísica de Neumann y Di Salvo,[20] quienes afirman que la masticación induce la esclerosis por cargas aplicadas sobre el diente y aumenta la resistencia del esmalte ante los agentes destructivos del medio bucal.

Ninguna de estas teorías puede explicar por sí sola la aparición y el desarrollo de la enfermedad cariosa ni ofrece pruebas concluyentes para demostrar lo que afirman sus defensores. Como resultado de un simposio realizado en 1947 en la Universidad de Michigan,[21] Estados Unidos, en el que participaron investigadores, docentes y clínicos, se uniformaron los criterios relativos a la etiología, el tratamiento y la prevención de la caries según los conocimientos de la época.

A. *Definición de la caries*: es una enfermedad de los tejidos calcificados del diente provocada por ácidos que resultan de la acción de microorganismos sobre los hidratos de carbono.
B. *Mecanismo*: se caracteriza por la descalcificación de la sustancia inorgánica, que va acompañada o seguida por la desintegración de la sustancia orgánica.
C. *Localización*: se localiza preferentemente en ciertas zonas y su tipo depende de los caracteres morfológicos del tejido.
D. *Otros factores*: grupo enzimático, azúcares, lactobacilos, placa adherente y solubilidad del esmalte.

Concepto actual

La teoría de Miller de 1882 fue aceptada como la más adecuada hasta mediados del siglo XX, pero en la actualidad parece insuficiente e incorrecta. El progreso de la investigación y las innumerables observaciones clínicas y experimentales acumuladas permiten sugerir que la etiología de la caries sea enfocada desde distintos puntos de vista. Diversos autores[22-23] han demostrado en las ratas que la afección es transmisible. En la década de 1960, Keyes,[24] Gordon y Fitzgerald afirmaron que la etiopatogenia de las caries obedece a la interacción simultánea de tres elementos o factores principales: un factor microorganismo que en presencia de un factor sustrato logra afectar un factor diente (huésped). La ilustraron gráficamente mediante tres círculos que se interceptaban mútuamente. El área común a los tres círculos señalaba la caries. König[25-26] manifestó que si estos condicionantes se interrelacionan solo durante un período muy breve la enfermedad cariosa no se produciría; por lo tanto, agregó el tiempo de interacción de éstos, así como diversas variables e interrelaciones que inciden como modificadores de este proceso (fig. 18-3).

Roitt y Lehner[27] modificaron el esquema de König al sustituir el tiempo por anticuerpos. Larmas[28] integró todos los parámetros anteriores en dos factores primarios: a) susceptibilidad del huéspedg vivo y b) actividad de la microbiota. Los factores restantes relacionados con este sistema se denominan secundarios. Los factores secundarios relacionados con la susceptibilidad son: a) resistencia dental, que incluye esmalte, dentina, flúor, factores genéticos y propiedades intrínsecas; b) saliva, que incluye velocidad de flujo, taponamiento (en inglés "buffer"), anticuerpos, enzimas, urea e iones, y c) alimentación, que incluye vitaminas y hormonas. Los factores secundarios relacionados con la actividad son: a) adherencia, que involucra hábitos alimentarios, higiene bucal, dextranos y enzimas; b) producción de ácido, que involucra ecología de la biopelícula o placa dental, interferencias bacterianas y comida azucarada, y c) crecimiento microbiano, que involucra nutrientes, medicamentos y virulencia. También son importantes los factores socioeconómicos y culturales que no solo condicionan los hábitos dietéticos y de higiene oral sino además modulan la respuesta inmune en el ámbito de la cavidad bucal a través de la saliva y el exudado gingival (fig. 18-4).

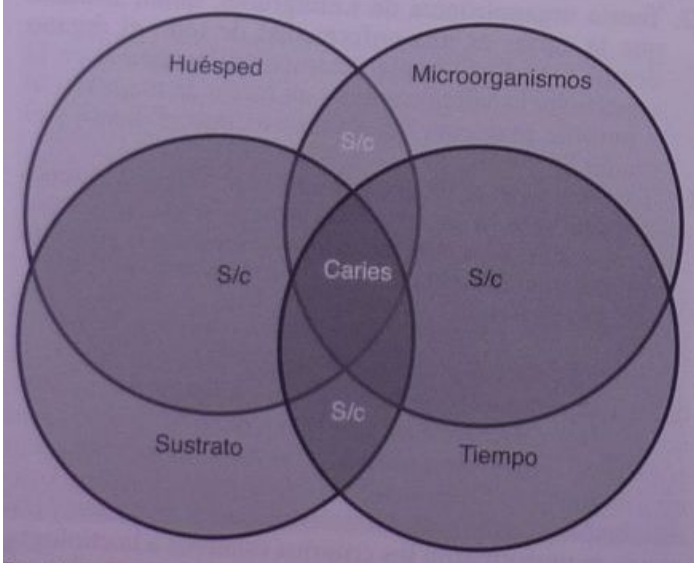

Fig. 18-3. Esquema de la etiología multifactorial de la caries dental desarrollado por Keyes y modificado por König. S/c = sin caries.

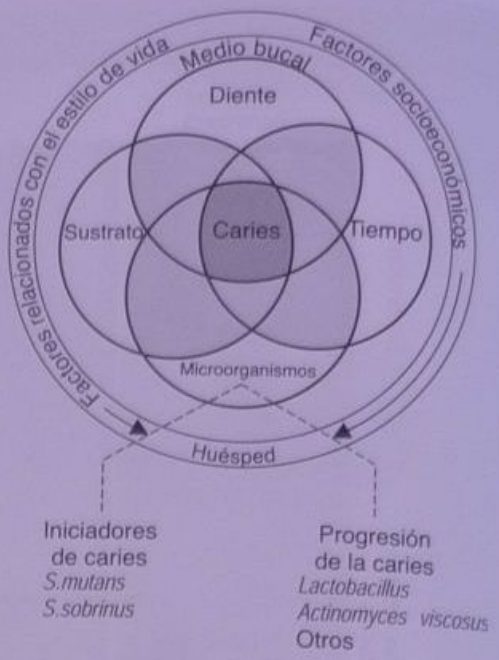

Fig. 18-4. Etiología de la caries dental. (Adaptado de Marcantoni, M.)[31]

En resumen, se puede afirmar que la caries se inicia cuando la interrelación entre los microorganismos y su retención en la superficie dentaria (huésped) se mantiene un tiempo suficiente, ya que los productos metabólicos desmineralizantes (ácidos) alcanzan una alta concentración en la biopelícula o placa dental, por aporte excesivo de azúcares en la alimentación (sustratos).[29,30]

FORMACIÓN Y DESARROLLO DE LA BIOPELÍCULA O PLACA DENTAL

La biopelícula o placa dental que baña las superficies dentarias según Marcantoni[31,32] corresponde a una entidad bacteriana proliferante con actividad enzimática que se adhiere firmemente a las superficies dentarias y que por su actividad bioquímica y metabólica ha sido propuesta como el agente etiológico principal de la caries dental.[33]

La composición de la biopelícula varía según el tiempo de maduración y la región de la pieza dentaria colonizada. Se la ha descrito como una estructura formada por dos matrices: la capa salival o cutícula acelular adquirida y la capa formada por microorganismos y polímeros extracelulares.

Cutícula acelular adquirida

Es una biopelícula delgada, amorfa y electrodensa adyacente a la superficie del esmalte, cuyo grosor varía según el sitio pero se ha estimado en 1 a 2 µm.

Numerosos estudios muestran que la película adquirida del esmalte se forma en no más de dos horas en una superficie dental limpia –se la denomina cutícula temprana o película temprana–, carece de microorganismos y sus productos están formados por proteínas y glucoproteínas. En las cutículas las fosfoproteínas de la saliva participan en el proceso de remineralización-desmineralización y así controlan la solubilidad de las superficies mineralizadas y previenen la formación del cálculo. La película temprana con el transcurrir del tiempo sufre modificaciones y se transforma en una película tardía en donde se encuentran componentes de la saliva, productos bacterianos y exudado gingival.

Capa formada por microorganismos y polímeros extracelulares

En la colonización inicial de las superficies dentarias y en su desarrollo y multiplicación son varios los mecanismos que intervienen dentro de la biopelícula o placa dental: adherencia a la película adquirida o colonización primaria, agregación interbacteriana o colonización secundaria y multiplicación.

Adherencia a la película adquirida

Una vez establecida la película adquirida y con una falta de higiene oral adecuada se depositan las primeras colonias bacterianas específicas. El primero en colonizar es especialmente *Streptococcus sanguis*. La existencia de cargas negativas sobre las bacterias y las glucoproteínas dificultan la unión entre ambas pero los iones de calcio presentes en la saliva pueden neutralizar las cargas y actuar como puentes entre la película y las bacterias, para formar agregados de glucoproteínas-calcio-bacterias. El papel de *S. mutans* en esta fase es variable ya que se encuentra en bajo número o ausente. Esta situación se asocia con la escasa presencia de sacarosa en el medio bucal (fig. 18-5).

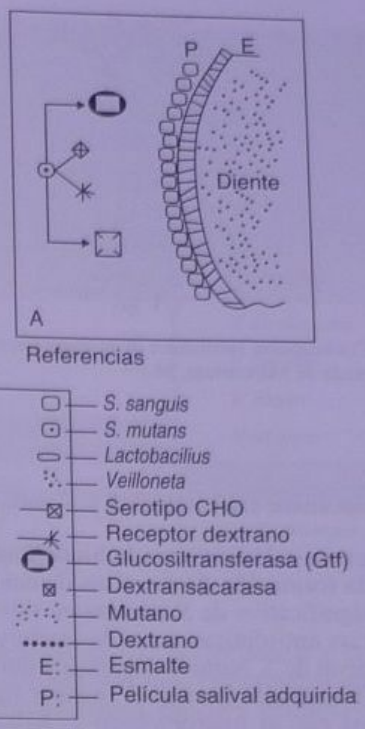

Fig. 18-5. Colonización primaria de la placa bacteriana. (Adaptado de Marcantoni, M.)[32]

Colonización secundaria: agregación interbacteriana

El desarrollo bacteriano en la biopelícula o placa dental es un proceso progresivo durante el que ésta aumenta en grosor y complejidad. La etapa de colonización secundaria y maduración, dependerá exclusivamente de la sacarosa y de la síntesis extracelular de polímeros de glucosa a partir del desdoblamiento de la sacarosa en glucosa y fructosa. En presencia de sacarosa *S. mutans* sintetizan polisacáridos extracelulares llamados mútanos (glucanos insolubles) que actúan como adhesivos extracelulares para unirlos entre sí y al diente. A medida que la biopelícula crece se observa un cambio en los tipos morfológicos de las bacterias presentes en ella (fig. 18-6).

Colonización secundaria: multiplicación

Al principio la biopelícula esta formada por cocos grampositivos pero con posterioridad se desarrolla una compleja población de cocos, bacilos y filamentos grampositivos. Las condiciones acidogénicas creadas por los colonizadores primarios facilitan el desarrollo de diferentes microorganismos como *Veillonella* y *Lactobacillus*, que prefieren un medio ácido para su desarrollo. Al producirse el aumento de grosor de la biopelícula con la incorporación y proliferación de diversos microorganismos el continuo depósito de glucoproteínas salivales y producción de mutano permite la maduración bacteriológica y estructural. Por lo tanto, estos microorganismos requieren para persistir energía, que es tomada de los hidratos de carbono fermentables provenientes de la dieta. Los hidratos de carbono son desdoblados por la vía glucolítica y se obtienen ATP, CO_2, ácido láctico y, en menor cantidad, otros ácidos orgánicos como el acético y el butírico. Estos ácidos van a producir la desmineralización de los cristales de hidroxiapatita y así se iniciará el proceso carioso[34] (fig. 18-7 y cuadro 18-2).

Fig. 18-6. Colonización secundaria de la placa bacteriana. Agregación interbacteriana. (Adaptado de Marcantoni, M.)[32]

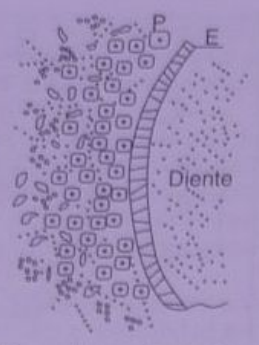

Fig. 18-7. Colonización secundaria de la placa bacteriana. Multiplicación. (Adaptado de Marcantoni, M.)[32]

Asociación entre caries dental y *S. mutans*

S. mutans se relaciona con la biopelícula cariogénica. Antes de la formación de la caries dental tiene lugar un aumento significativo de *S. mutans* en saliva.[35] La acción de sustancias antisépticas como la clorhexidina determina que el nivel de *S. mutans* decrezca y también hace disminuir el número de caries. *S. mutans* fue descrito por primera vez por el microbiólogo J. Kilian Clarke[36] en 1924. Esta especie está compuesta por un grupo de seis subespecies distintas que comparten cierto número de características comunes y son conocidas como estreptococos del grupo *mutans*.

La más prevalente en el mundo es *S. mutans* (serotipos c, e y f) y se encuentra en un nivel del 90% en los portadores de *Streptococcus* del grupo *mutans*.

La especie *S. sobrinus* (serotipos d y g) aparece con menor frecuencia, entre 7 y 35%.

Las especies que componen el grupo *mutans* como *S. rattus*, *S. cricetus*, *S. ferus* y *S. macacae* muy rara vez han sido aisladas en seres humanos.

Cuadro 18-2. *Biopelícula o placa dental*

Capa salival o cutícula acelular	*Capa formada por microorganismos y polímeros extracelulares*
• Se forma en no más de 2 horas • Carece de microorganismos • Contiene proteínas y glucoproteínas • Grosor de 1 a 2 micrómetros	• Adherencia a la película: ○ Colonizada por estreptococos sanguis ○ Bajo número de *S. mutans*
	• Colonización bacteriana: ○ Aumento de grosor y complejidad ○ Depende de la sacarosa ○ *S. mutans* sintetizan mutanos a partir de sacarosa ○ Los mutanos son utilizados por las bacterias para la adhesión
	• Multiplicación: ○ Aumento de la población de microorganismos ○ Las condiciones acidogénicas favorecen el desarrollo de lactobacilos, veillonellas, cocos ○ Los microorganismos presentes en la biopelícula son productores de ácidos y se inicia el proceso de caries

Otros estreptococos

S. sanguis también se asocia con caries de superficies libres, puntos y fisuras, y se considera dentro del grupo *oralis*.

S. salivarius puede producir lesiones semejantes a caries in vitro pero es muy baja su frecuencia en la biopelícula o placa dental.

S. salivarius, *S. mitis*, *S. anginosus*, *S. gordinii*, *S. oralis* y *S. sanguis* de tipos I y II se consideran como estreptococos no *mutans* con baja capacidad para descender el pH del medio.

Los sujetos con caries activas presentan mayor número de estreptococos por miligramo en la biopelícula o placa dental y se comprobó mayor proporción de *Candida* tanto en la biopelícula como en la saliva.

Los individuos con caries activas favorecen la presencia de un mayor número de microorganismos acidógenos. Por lo tanto, hay un menor nivel de pH en la biopelícula en respuesta a los hidratos de carbono de la dieta.

Lactobacillus

Los lactobacilos se consideran invasores secundarios. Son grandes productores de ácido láctico y se encuentran entre las bacterias más acidófilas que se conocen. Son capaces de producir ácidos en un pH muy bajo (acidúricos). No obstante, ésta es una característica cariogénica, los lactobacilos tienen poca afinidad por las superficies dentarias y en consecuencia no se los implica en el comienzo de la caries de esmalte; sin embargo, son los primeros implicados en el avance de la caries de dentina. Actúan como invasores secundarios que aprovechan las condiciones ácidas y la retentividad existente en la lesión cariosa. Dependen de la acción previa de los estreptococos del grupo *mutans*. La detección de una alta concentración de lactobacilos en la saliva (>100.000/mL) funcionaría como un excelente indicador del riesgo de progresión de las caries iniciales existentes. La especie *L. casei* y algunos *Actinomyces* tienen la capacidad para fermentar el sorbitol y el manitol. Se sabe que la restricción rigurosa del consumo de hidratos de carbono en general disminuye en forma considerable la actividad cariosa y el número de lactobacilos presentes en la saliva.[37]

Otros microorganismos como *Neisseria*, *Bacteroides*, *Bifidobacterium*, *Clostridium*, *Eubacterium*, *Rothia* y *Propionibacterium* tienen poco potencial acidógeno y acidotolerante; por lo tanto, tienen un bajo potencial cariogénico.

Especies de *Actinomyces*

Estos microorganismos son predominantes en la biopelícula, en la caries de dentina de raíz y en el cálculo. Pueden presentarse solos o asociados con microorganismos de otras especies. La fimbrias que poseen les otorgan capacidad adhesiva para agregarse entre sí y con grupos de *mutants* y estreptococos del grupo *oralis* (*S. sanguis*). El género *Actinomyces* posee la capacidad de formar levanos a partir de la sacarosa, que es utilizada como nutriente más que para la adherencia.

Los factores de cariogenicidad de estos microorganismos pueden resumirse de la siguiente manera: pueden formar ácido butírico y ácido propiónico; producen polisacáridos a partir de la sacarosa; poseen fimbrias que les permite adherirse y agregarse con otras especies de microorganismos.

En los cuadros 18-3 a 18-9 se presenta un resumen de géneros y especies microbianas en la cavidad bucal.

El factor sustrato

La interacción entre la dieta y la caries constituye un aspecto de importancia trascendental porque los alimentos son la fuente de los nutrientes requeridos para el metabolismo de los microorganismos. La caries es una enfermedad infecciosa especial ya que las bacterias dependen de un sustrato externo (azúcares de la dieta). Se debe agregar que la biopelícula expuesta a azúcares produce un descenso del pH que es necesario para la descalcificación del esmalte (curva de Stephan). Es probable que para mantener un grado de descalcificación permanente del esmalte se requiera un descenso sostenido del pH; esta situación puede lograrse fácilmente con un consumo creciente de sacarosa o con alimentos dulces. Existen varios factores que influyen en la cariogenicidad de los hidratos de carbono que fueron establecidos en el estudio de Vipeholm,[38] cuyas conclusiones se enumeran a continuación: la actividad carigénica se ve aumentada por el consumo de sacarosa; los azúcares retenidos sobre las superficies dentarias son más cariogénicos que los ingeridos de inmediato (líquidos); el tiempo de permanencia de los azúcares en la cavidad bucal es proporcional al desarrollo de nuevas caries; la frecuencia y la forma del consumo de azúcares son más importantes que la cantidad consumida; las caries dentales disminuyen cuando los alimentos ricos en azúcares son eliminados de la dieta. Los mecanismos por medio de los cuales los hidratos de carbono de la dieta contribuyen al proceso carioso han sido enunciados por Katz.[39] Los hidratos de carbono ingeridos son transformados por las bacterias en polisacáridos extracelulares adhesivos y esto conduce a la adhesión de colonias bacterianas entre sí y a la superficie dental. Las bacterias de la biopelícula utilizan los hidratos de carbono como fuente de energía. Por el proceso metabólico se forman ácidos que disuelven los minerales del diente. Los hidratos de carbono pueden convertirse en polisacáridos similares a los de la amilopectina, que podrán ser usados como fuente de energía durante el tiempo en que no haya hidratos de carbono exógenos disponibles y así incrementar el período durante el cual los microorganismos produzcan ácidos. Se requiere la presencia de bacterias cariogénicas capaces de producir rápidamente ácidos hasta alcanzar el pH crítico necesario para descalcificar el esmalte y una dieta rica en sacarosa favorece la colonización de estas bacterias.

Cuadro 18-3. *Géneros y especies microbianas en la cavidad bucal (Piovano SH y Marcantoni M, 1997)*

Cocos grampositivos		
Aerobios, anaerobios facultativos microaerófilos		Anaerobios
Streptococcus	***Enterococcus***	***Peptostreptococcus***
S. salivarius	*E. faecalis*	*P. anaerobius*
Grupo mutans	***Stomatococcus***	*P. micros*
S. mutans	*S. mucilaginosus*	*P. prevotii*
S. cricetus	***Staphylococcus***	***Peptococcus***
S. rattus	*S. aureus*	*P. niger*
S. sobrinus	*S. epidermidis*	
Grupo mitis	***Staphylococcus***	
S. mitis	*S. saccharolyticus*	
S. sanguis de tipo II		
S. mitior		
S. oralis		
Grupo milleri		
S. intermedius		
S. anginosus		
S. constellatus		
Streptococcus MG		
Grupo sanguis		
S. sanguis de tipo I		
S. gordinii		
S. parasanguis		

Cuadro 18-4. *Géneros y especies microbianas en la cavidad bucal (Piovano SH y Marcantoni M)*

Cocos gramnegativos	
Aerobios, anaerobios facultativos microaerófilos	*Anaerobios*
Neisseria	***Veillonella***
N. sicca	*V. alcalescens*
N. flavescens	*V. parvula*
N. subclavia	*V. dispar*
Moraxella	*V. atypica*
M. catarrhalis (antes denominado *B. catarrhalis*)	***Acidaminococcus***
	A. fermentans

Metabolismo de la sacarosa

La sacarosa es el sustrato para el metabolismo bacteriano, como lo demostró Vipeholm.[40] Un consumo frecuente de productos con alta concentración de sacarosa aumenta la actividad cariosa. El metabolismo de la sacarosa está compuesto por producción de ácidos, síntesis de polisacáridos extracelulares y síntesis de polisacáridos intracelulares.

Producción de ácidos

La sacarosa que ingresa en la cavidad bucal es transformada como fuente de energía por *S. mutants*. Dentro de las células la sacarosa es desdoblada por la enzima invertasa en glucosa y fructosa debido a su fosforilación se convierte en glucosa 6-fosfato (G6P). A partir de la enzima sacarosa 6-fosfato hidrolasa se obtiene glucosa 6 fosfato y fructosa, las que por la vía del ciclo de Embden-Meyerhof-Parnas[41] van a dar lactato, acetato y etanol. Estos mi-

Cuadro 18-5. *Géneros y especies microbianas en la cavidad bucal (Piovano SH y Marcantoni M)*

Bacilos gramnegativos		
Aerobios, anaerobios facultativos microaerófilos	*Anaerobios*	
Capnocytophaga	***Prevotella***	***Porphyromonas***
C. gingivalis *C. ochracea* *C. sputigena*	*P. veroralis* (antes denominado *B. veroralis*) *P. zoogleoformans* (antes denominado *B. zoogleoformans*) *P. denticola* (pigmentado) (antes denominado *B. dentícola*) *P. intermedia* (pigmentado) (antes denominado *B. intermedius*) *P. loeschii* (pigmentado) (antes denominado *B. loeschii*) *P. melaninogenica* (pigmentado) (antes denominado *B. melaninogenicus*) *P. oralis* (antes denominado *B. oralis*) *P. oris* (antes denominado *B. oris*) *P. nigrescens* (pigmentado) (antes denominado *B. nigrescens*) (nueva especie) *P. buccae* (antes denominado *B. buccae*) *P. buccalis* (antes denominado *B. buccalis*)	*P. gingivalis* (antes denominado *B. gingivalis*) *P. denticola* *P. endodontalis* (antes denominado *B. endodontalis*) *Pasaccharolytica* (antes denominado *B. asacisarolyticus*)
Eikenella		***Selenomonas***
E. corrodens		*S. sputigena* *S. noxia* (nueva especie) *S. artemidis* (nueva especie)
Campylobacter		
C. sputorum (antes denominado *V. sputorum*)		
Kingella	***Mitsoukella***	***Fusobacterium***
K. oralis	*M. dentalis* (nueva especie)	*F. nucleatum* *F. periodonticum*
	Campylobacter	***Bacteroides***
	C. showae (nueva especie) *C. curvus* (antes denomidado *W. curva*) *C. concisus* *C. rectus* (antes denominado *W. recta*)	*B. forsythus* (nueva especie) *B. gracilis* *B. urealyticus*
		Leptotrichia
		L. bucalis
	Wollinella	***Centipeda***
	W. succinagenes	*C. periodontii* (nueva especie)

croorganismos cuentan con los siguientes mecanismos de transporte: el sistema fosfoenolpiruvato-fosfotransferasa; el sistema asociado con permeasas y traslocación de protones. El sistema fosfoenolpiruvato-fosfotransferasa es potenciado por la alta energía del fosfoenol-piruvato intermediario formado por vía glucolítica por acción de la enolasa sobre el 2-fosfoglicerato. La enolasa es particularmente sensible al flúor y éste sería uno de los talones de Aquiles para intoxicar este microorganismo. *S. mutans, S. sobrinus* y *Lactobacillus* son capaces de trabajar con un pH inferior a 6 y contribuir a su cariogenicidad; algo más importante es la ATPasa traslocadora de protones en su membrana celular. En el caso de los microorganismos no acidúricos como *Actinomyces viscosus, S. salivarius* y *S. sanguis* el pH óptimo es de 7 para la traslocación de protones. En los lactobacilos la ATPasa traslocadora de protones tiene un valor óptimo con pH 5. En cambio, en *S. mutans* el pH es de 6. En algunas bacterias la síntesis de ATPasa traslocadora de protones es regulada y aumentada su cantidad de enzimas de la membrana celular cuando el citoplasma comienza a ser ácido. La capacidad de producir ácidos (acidogénesis), la posibilidad de crecer en un medio ácido (acidofilia) y seguir descendiendo el pH aún más (poder acidúrico), junto con la capacidad de regeneración frente a descensos bruscos del pH, son factores de virulencia de estos microorganismos en la cariogénesis.

Polisacáridos extracelulares

Antes de que la sacarosa penetre en la célula de *S. mutans* un porcentaje de ella es transformada por exoenzimas que rompen y transfieren cada fracción hexosa a una molécula receptora y forman polímeros que son difundidos al medio vecino o permanecen asociados con la célula. Estos polímeros son: glucanos solubles (dextranos), glucanos insolubles (mutanos) y fructanos solubles.

La formación de estos polímeros se debe a enzimas extracelulares (glucosiltransferasa [Gtf] y fructosiltransferasa [Ftf]) que dividen la molécula de sacarosa en mono-

Cuadro 18-6. *Géneros y especies microbianas en la cavidad bucal (Piovano SH y Marcantoni M)*

Bacilos grampositivos	
Aerobios y anaerobios facultativos	
Lactobacillus	***Propionibacterium***
L. acidophilus	*P. acne*
L. brevis	*P. propionicum* (antes denominado *A. propionica*)
L. casei	***Eubacterium***
L. cellobiosus	*E. ingrens* (sacarolítico)
L. plantarum	*E. brachy* (no sacarolítico)
L. fermentium	*E. nodatum* (no sacarolítico)
L. orias (nueva especie)	*E. timidum* (no sacarolítico)
L. salivarius	*E. lentum*
Filamentosos	*E. alactolyticum*
Actinomyces	*E. saburreum* (sacarolítico)
A. naeslundii	***Bifidobacterium***
A. viscosus (aerobio)	*B. dentium*
A. odontolyticus	*B. eriksonii*
A. israelii	
Bacterionema	
B. matruchotii	
Rothia	
R. dentocariosa (aerobio)	

sacáridos. Los grupos glucosídicos y fructosídicos son transferidos a sus respectivos receptores. La Gtf da origen a glucanos insolubles (mutanos) de alto peso molecular) llamados Gtf-B. Las que dan origen a los glucanos solubles (dextranos) se denominan Gtf-A. Las Gtf-A pueden encontrarse libres o adsorbidas en la superficie bacteriana o en la película acelular. Los mutanos son difíciles de degradar, son más adhesivos y favorecen la unión a proteínas fijadoras de las células. También estimulan la agregación y adhesión bacteriana. *S. mutans, S. salivarius* y *A. viscosus* producen un polímero denominado levano. Los levanos son fácilmente degradados por enzimas (levanasas) y actúan como fuente de energía, ya que son sintetizados en los períodos de excesos de nutrientes y catabolizados en los períodos de escasez. La enzima invertasa libera glucosa y fructosa en el medio externo y así esta hexosa se difunde al medio interno celular. También existe una invertasa intracelular.

Cuadro 18-7. *Géneros y especies microbianas en la cavidad bucal (Piovano SH y Marcantoni M)*

Cocobacilos gramnegativos
Anaerobios facultativos y capnófilos
Haemophillus
H. paraphrophilus *H. segnis* *H. aphrophilus* *H. parainfluenzae*
Actinobacillus
A. actinomycetemcomitans (antes denominado *H. actinomycetemcomitans*)

Cuadro 18-8. *Géneros y especies microbianas en la cavidad bucal (Piovano SH y Marcantoni M)*

Espiroquetas gramnegativas
Microdermófilas o anaerobias
Treponemas anaerobios
T. orale *T. socranskii* *T. scoliodentium* *T. denticola* *T. mucosum* *T. macrodentium* *T. vincentii* *T. oralis*

Polisacáridos intracelulares

Una vez que la glucosa o la fructosa ingresan en la célula son catabolizadas por la vía glucolítica. Las bacterias de la biopelícula, como *S. mutans,* desarrollan un método para manejar el exceso de estos nutrientes que colaboran con el proceso de caries. Los excesos de azúcares derivan en un compuesto que almacena reservas de energía llamadas polisacáridos intracelulares (PI), que se encuentra encadenado con la vía glucolítica y los niveles de ATP. Los PI pueden ser degradados durante los períodos en los que hay una disminución de nutrientes y elevar el ATP para mantener la viabilidad de los microorganismos. El glucógeno se almacena cuando la glucosa se encuentra en exceso a un pH de 6,5 pero solo un 3% de los hidratos de carbono son almacenados cuando el pH oscila entre 6 y 5,5. En los tres valores de pH que se acaban de mencionar ocurre una significativa producción de ácidos a partir del metabolismo de los PI (fig. 18-8).

Cuadro 18-9. *Géneros y especies microbianas en la cavidad bucal (Piovano SH y Marcantoni M)*

OTROS MICROORGANISMOS			
Micoplasma (anaerobios facultativos)	*Hongos*	*Bacilos entéricos*	*Pseudomonas*
M. salivarium *M. buccale* *M. faucium* *M. orale*	*C. albicans* *C. tropicalis* *C. stellatoidea* *C. krusei*		

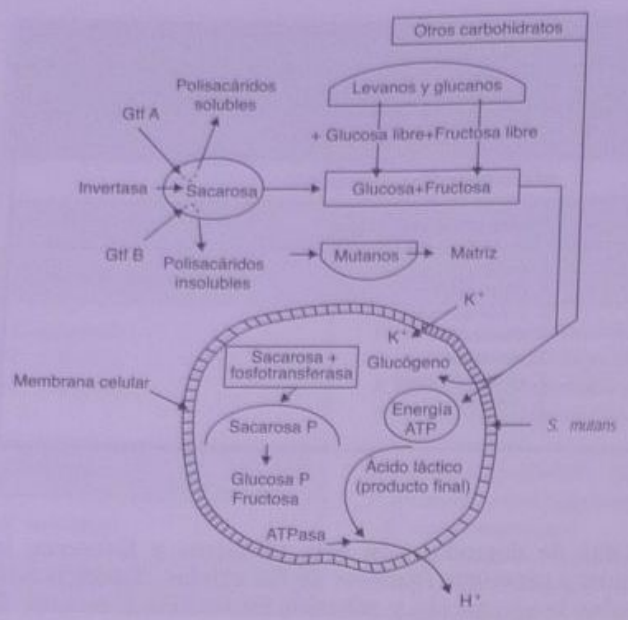

Fig. 18-8. Metabolismo de la sacarosa. (Adaptado de Marcantoni, M.)[32]

Áreas retentivas

Las áreas retentivas de biopelícula pueden ser naturales o artificiales. Entre las naturales se encuentran los espacios interproximales (fig. 18-9), los hoyos y las fisuras profundos[42] (fig. 18-10), las irregularidades de la posición y la alineación (fig. 18-11), los dientes fuera de función (fig. 18-12), las coronas dentarias de forma incorrecta o anormal y las cavidades de las caries (fig 18-13). Entre las áreas retentivas artificiales se describen las restauraciones con forma y contorno incorrectos (figs. 18-14 y 18-15) y mal terminados,[43] la extensión inadecuada que no permite una buena terminación marginal, los contactos defectuosos, la ausencia de dientes y sus consecuencias, los cambios dimensionales, el desgaste, la fractura y la filtración marginal de los materiales de restauración (figs. 8-16 y 8-17), los retenedores de prótesis u otros

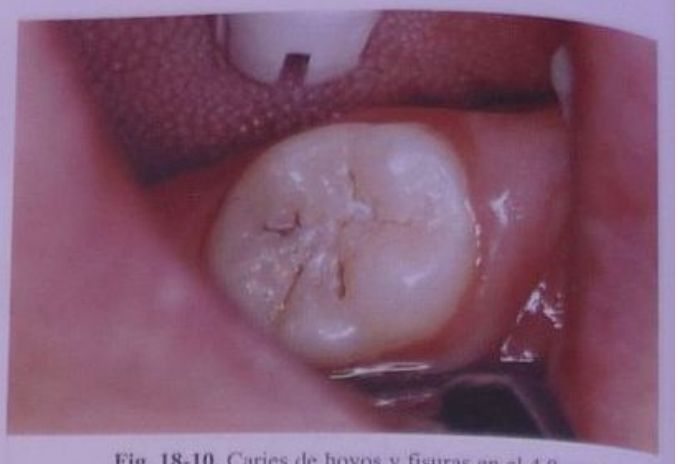

Fig. 18-10. Caries de hoyos y fisuras en el 4.8.

aparatos removibles, los tratamientos ortodónticos, los mantenedores de espacio y las prótesis fijas con diseño inadecuado. El diagnóstico correcto de las restauraciones con filtración marginal permitirá al médico clínico indicar una reparación o un recambio según el caso[44,45] (cuadro 18-10).

Factores predisponentes y atenuantes

Según Bhaskar,[46] en la etiología de la caries existen factores predisponentes y atenuantes.

1. *Civilización y raza*: en ciertos grupos humanos existe mayor predisposición a la caries que en otros, tal vez a causa de la influencia racial en la mineralización, la morfología del diente y la dieta.
2. *Herencia*: existen grupos inmunes y otros altamente susceptibles y esta característica es transmisible.
3. *Dieta*: el régimen alimentario y la forma y la adhesividad de los alimentos ejercen una influencia preponderante sobre la aparición y el avance de la caries.
4. *Composición química*: la presencia de pequeñas cantidades de ciertos elementos en el esmalte determina que éste se vuelva más resistente a la caries; entre estos elementos se encuentran el flúor, el estroncio, el boro, el litio, el molibdeno, el titanio y el vanadio. La presencia de estos elementos en el agua de bebida

Fig. 18-9. Área retentiva de biopelícula o placa dental en la relación de contacto entre 25D y 26M.

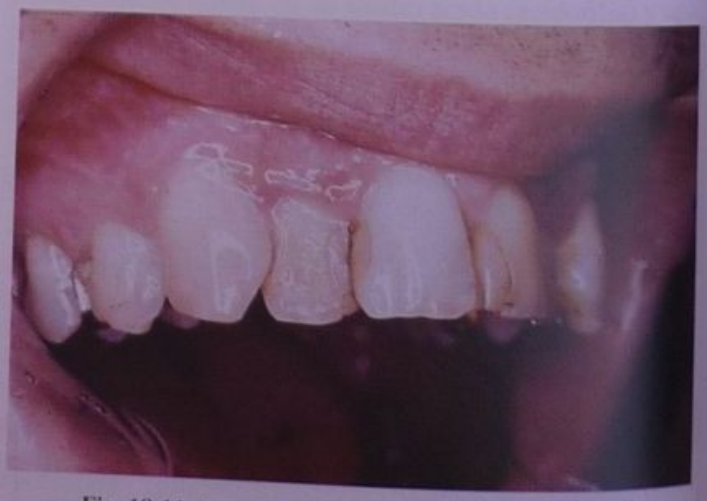

Fig. 18-11. Irregularidades de posición y de alineación.

Fig. 18-12. La agenesia de 1.2 produjo mesialización de 1.3 y rotación de 1.4. La cara mesial de 1.4 es retentiva en el tercio gingival.

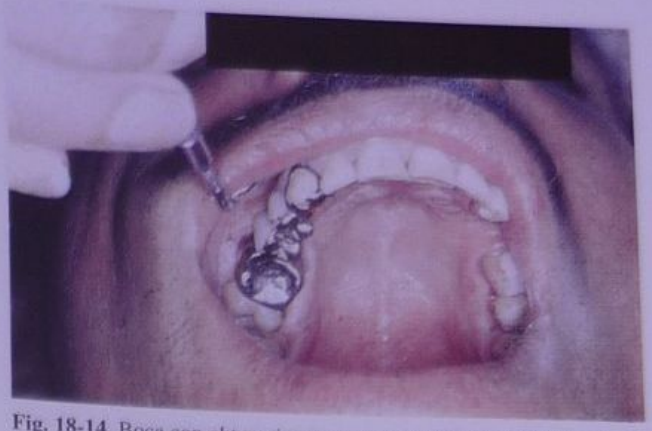

Fig. 18-14. Boca con obturaciones, coronas y prótesis defectuosas que favorecen el desarrollo de caries.

durante la época de formación del esmalte puede tornarlo más resistente al ataque.

5. *Morfología dentaria*: las superficies oclusales con fosas y fisuras muy profundas favorecen la iniciación de las caries. La posición irregular, la presencia de diastemas, el apiñamiento y otros factores oclusales también facilitan el proceso. La actividad muscular de los labios, la lengua y los carrillos puede limitar el avance de la lesión al barrer mayor cantidad de biopelícula dental.
6. *Higiene bucal*: el uso de cepillo dental, hilo dental, palillos, irrigación acuosa u otros elementos reduce significativamente la frecuencia de esta lesión.
7. *Sistema inmunitario*: existe un factor inmunológico que interviene en la saliva humana y de muchos animales. Este factor es la inmunoglobulina A (IgA), que protege al organismo de ciertos ataques y que al recubrir a las bacterias de la biopelícula dental, posibilita su fagocitosis por parte de los neutrófilos de la cavidad bucal.
8. *Flujo salival*: su cantidad, consistencia y composición tienen una influencia decisiva sobre la velocidad de ataque y la defensa del organismo ante la caries.
9. *Glándulas de secreción interna*: actúan en el metabolismo del calcio, el crecimiento y la conformación dentaria, el medio interno y otros aspectos.
10. *Enfermedades sistémicas y estados carenciales*: favorecen la iniciación de la lesión al disminuir las defensas orgánicas, alterar el funcionamiento glandular o modificar el medio interno.

CARIES DE ESMALTE [47-51]

El esmalte[52] está constituido por materia inorgánica, agua y materia orgánica (proteínas y lípidos) (figs. 18-18 y 18-19).

El esmalte superficial en un espesor de 0,1 a 0,2 mm tiene menos materia orgánica que el esmalte subyacente. Si desgastamos con una piedra de diamante, eliminamos esta capa superficial más resistente y menos reactiva y dejamos expuesto un esmalte con menor resistencia y mayor susceptibilidad al ataque de las caries. El mayor grado de calcificación del esmalte superficial se debe a su constante exposición a la saliva cargada de iones fosfato y carbonato de calcio. El proceso requiere cierta permeabilidad del esmalte para permitir el pasaje de iones y la formación y el crecimiento de cristales de apatita. Esta calcificación ocurre con mayor intensidad en el esmalte joven y luego va decreciendo por maduración del diente, ya que los poros se van cerrando y la permeabilidad disminuye.[53,54] Tanto la maduración como la constante expo-

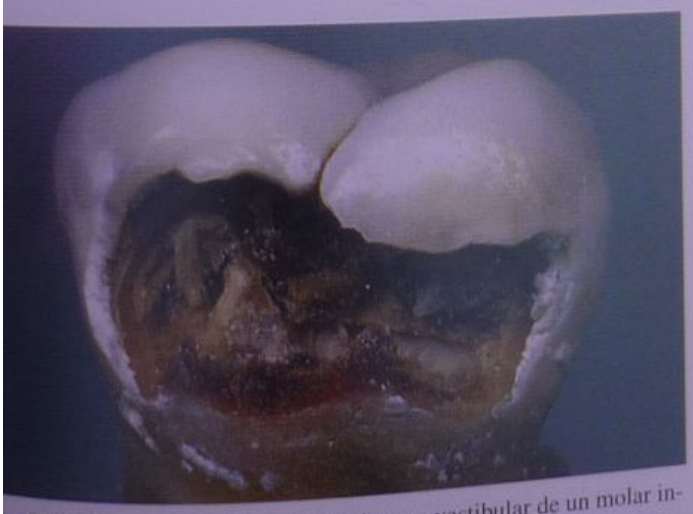

g. 18-13. Gran cavidad de caries en la cara vestibular de un molar inferior.

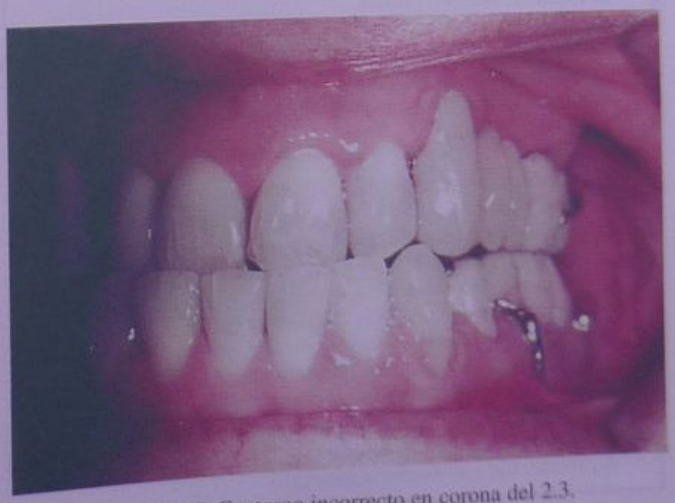

Fig. 18-15. Contorno incorrecto en corona del 2.3.

Fig. 18-16. Restauración con composite en la fosa distal de la cara oclusal de 16. Nótese la filtración marginal del material de restauración.

Fig. 18-17. Áreas retentivas de biopelícula o placa dental naturales y artificiales: espacios interdentarios, restauración con forma, contorno y terminación incorrectas en 85 y en 46.

sición al medio bucal provocan cambios en la composición química del esmalte superficial, que va adquiriendo sustancias diversas en cantidades mínimas (flúor, cinc, plomo, hierro, estaño). Para iniciar el proceso carioso la presencia de hidratos de carbono fermentables de la dieta no es suficiente, sino que éstos deben actuar durante un tiempo bastante prolongado para mantener un pH ácido constante en la interfaz biopelícula dental-esmalte. El tiempo de desmineralización del esmalte por la ingesta de hidratos de carbono se estima aproximadamente que es de unos veinte minutos. Este tiempo es el que se requiere para la recuperación del pH por sobre el nivel crítico de la disolución del cristal de apatita. Todos los métodos que tiendan acortar este tiempo de recuperación de pH normal disminuyen los períodos de desmineralización y favorecen y prolongan los períodos de remineralización. La lesión cariosa es resultado de la desmineralización del esmalte durante la exposición al ácido producido por las bacterias y en esa circunstancia los hidrogeniones de la biopelícula dental se difunden en el esmalte. El punto crítico para la desmineralización se encuentra en un pH de 5,5 o 5,6. Cuando las bacterias disponen de sustratos adecuados pueden producir este medio ácido mientras prosiguen con si actividad metabólica normal. Si se disminuyen los niveles de hidratos de carbono ingeridos los microorganismos pueden utilizar polisacáridos de reserva como dextranos y levanos. Éstos son desdoblados por los estreptococos para generar ATP y también producir sustancias ácidas capaces de desmineralizar los cristales de hidroxiapatita y de esta manera comienza el proceso carioso.[55,56]

Cuadro 18-10. *Áreas retentivas de biopelícula o placa dental*

1. Naturales
   a) Espacios interproximales
   b) Hoyos y fisuras profundos
   c) Irregularidades de posición y alineación
   d) Dientes fuera de función
   e) Forma incorrecta o anormal de la corona dentaria
   f) Cavidades de caries
2. Artificiales
   a) Restauraciones con forma y contorno incorrectos y mal terminados
   b) Extensión inadecuada que no permite una buena terminación marginal
   c) Contactos defectuosos
   d) Ausencia de dientes y sus consecuencias
   e) Cambios dimensionales, desgaste, fractura y filtración marginal de los materiales de restauración
   f) Retenedores de prótesis u otros aparatos removibles
   g) Tratamientos ortodónticos
   h) Mantenedores de espacio
   i) Prótesis fija con diseño inadecuado

Mancha blanca

La primera manifestación de la caries de esmalte es la mancha blanca. Las superficies dentarias en las que se observa este proceso son las superficies libres vestibular y lingual, en las caras proximales por debajo del punto de contacto, y en las paredes que limitan las fosas y las fisuras. Clínicamente la desmineralización se ve como un esmalte opaco sin traslucidez cuando se lo observa luego de haber resecado la superficie. La mancha blanca presenta etapas de desmineralización seguidas de etapas de remineralización;[57] cuando el proceso de remineralización es mayor que el de desmineralización la caries es reversible (fig. 18-20).

Debido a la permeabilidad del esmalte, en la mancha blanca no cavitada hay pasaje de sustancias ácidas y to-

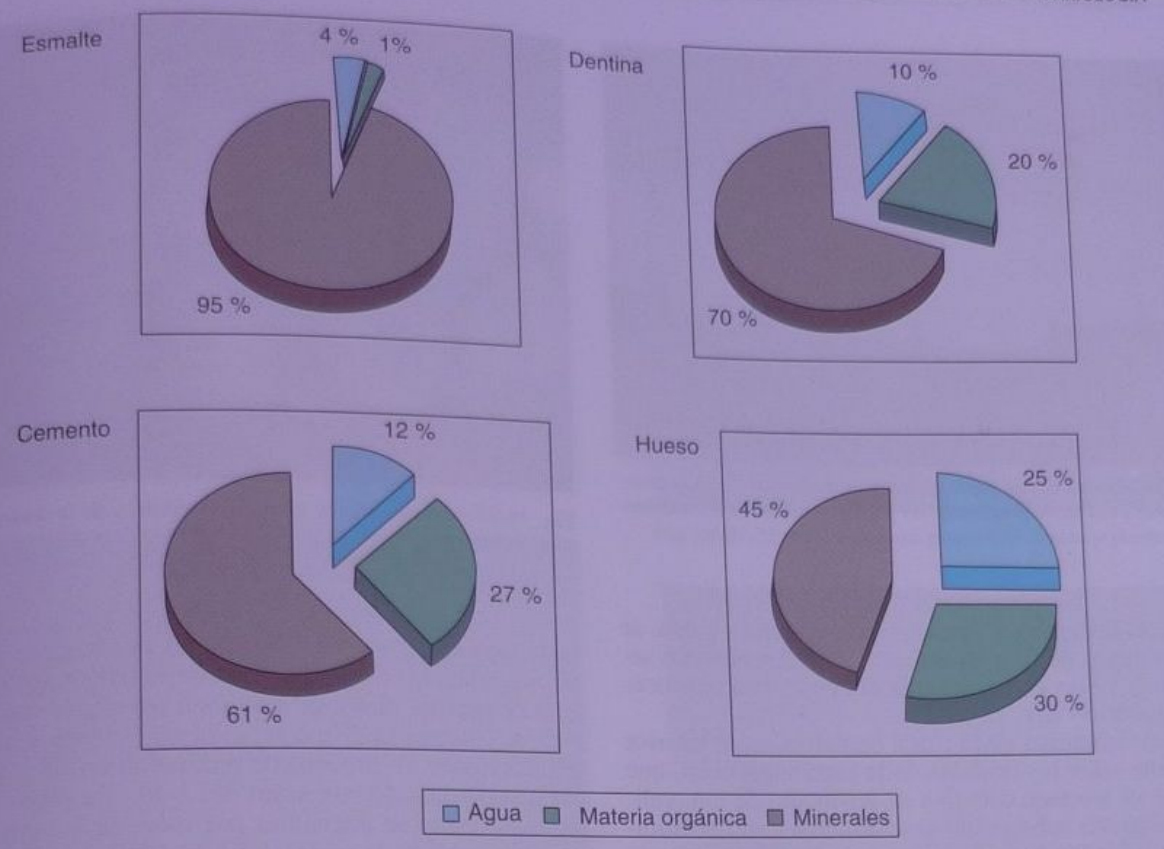

Fig. 18-18. Gráficos que muestran la composición porcentual de minerales, materia orgánica y agua del esmalte, la dentina, el cemento y el hueso en relación con el peso. (Modificado de Schroeder HE, Orale Strukturbiologie, Thieme, Stuttgart, 1982.)

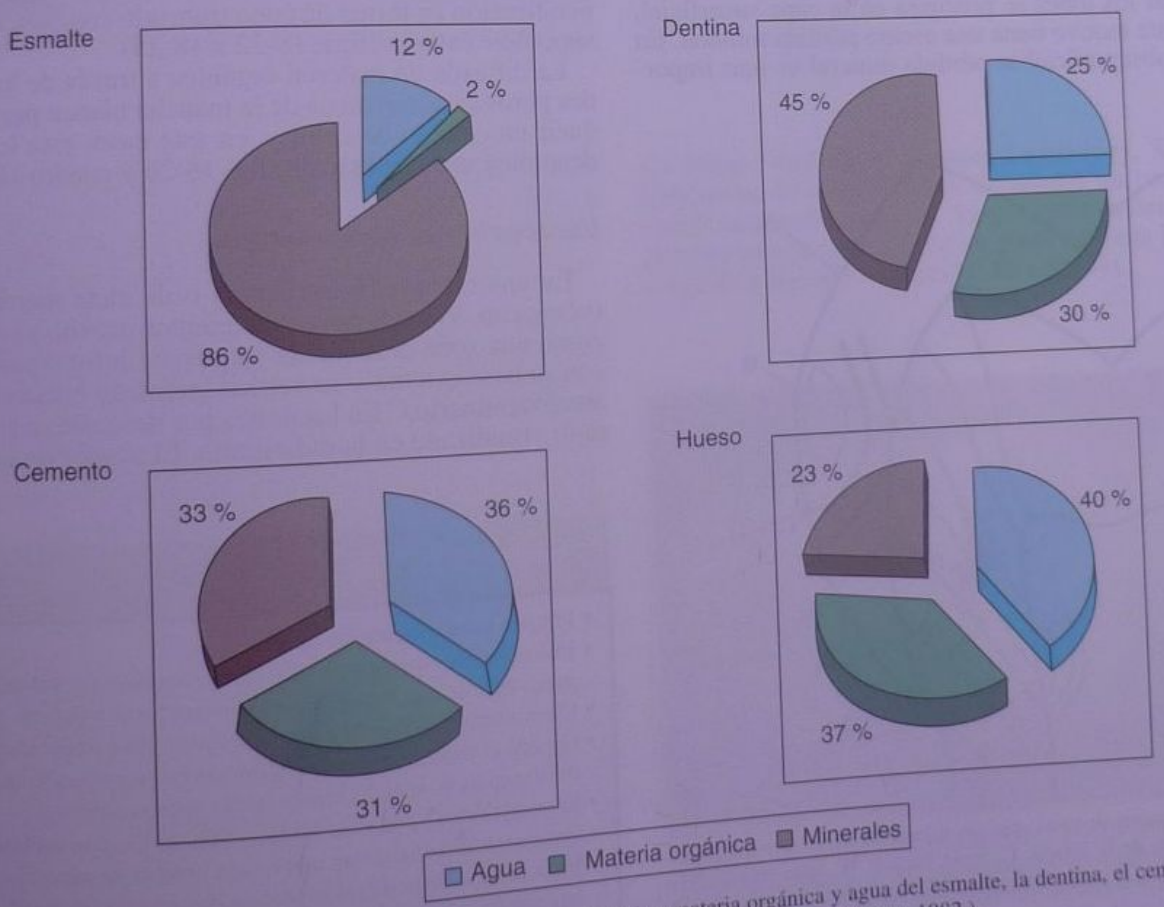

Fig. 18-19. Gráficos que muestran la composición porcentual de minerales, materia orgánica y agua del esmalte, la dentina, el cemento y el hueso en relación con el volumen. (Modificado de Schroeder HE, Orale Strukturbiologie, Thieme, Stuttgart, 1982.)

Fig. 18-20. Mancha blanca remineralizada en mesial de 2.2. Las manchas blancas en el tercio gingival de 1.3 y 2.3 aún requieren tratamiento.

Fig. 18-22. Mancha blanca cavitada. (Gentileza de la doctora Mabel Marcantoni.)

xinas hacia la dentina y posteriormente hacia la pulpa, se forma una capa de dentina irritativa y los fibroblastos segregan más fibras colágenas que circunscriben el proceso inflamatorio[58] (fig. 18-21).

Los hidrogeniones de la placa dental pasan al interior del esmalte entre los cristales de la capa superficial, que aún no se ve afectada debido a su grado alto de mineralización, la apatita subsuperficial se disuelve y sus constituyentes se difunden hacia la interfaz o placa dental-diente en forma de fosfato de calcio ($PO_4 = Ca^{++}$) y oxidrilos (OH-). Estas sustancias permitirían mantener la viabilidad de los microorganismos cuando la capacidad buffer de la saliva ya no pudiera beneficiarlos debido a la incapacidad de ésta para penetrar en esa biopelícula organizada. El resto de los iones se precipita en la capa superficial, que por este motivo tiene una escasa pérdida mineral. En al zona subsuperficial la pérdida mineral es más importante (aprox. 25%); por este motivo esta zona se denomina cuerpo de la lesión. En la periferia del cuerpo de la lesión es posible observar una zona oscura de remineralización. Cuando la difusión ácida no es intensa los poros se cierran por un proceso de remineralización y tiene lugar una pérdida de minerales del 2-4%. La zona de avance de la lesión se encuentra por fuera de la zona oscura con una pérdida de mineral del 1 al 5%. Sin no se prevé un cambio en el medio bucal (higiene, dieta, flúor) que favorezca la remineralización,[59] la dentina se verá más o menos afectada. La morfología dentaria determina las características de propagación de caries de esmalte. Por ejemplo, en las superficies libres se produce una desmineralización en forma de cono truncado con base hacia la superficie externa (figs. 18-22 a 18-25).

La difusión de material orgánico a través de los grandes poros característicos de la mancha blanca puede producir un cambio de color y, en este caso, esta lesión se denomina mancha marrón (fig. 18-26 y cuadro 18-11).

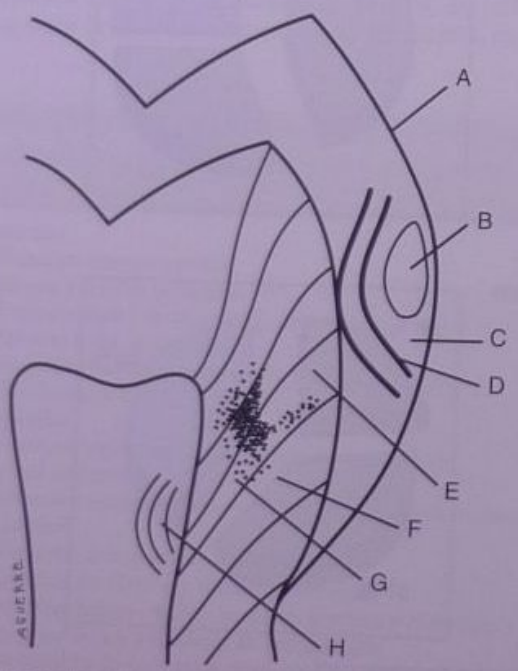

Fig. 18-21. Esquema de una caries de superficie libre. **A**: zona superficial; **B**: cuerpo de la lesión; **C**: zona oscura; **D**: zona translúcida; **E**: capa necrótica; **F**: capa infectada; **G**: capa desmineralizada; **H**: pulpa dental.

Características macroscópicas

En una radiografía periapical o de aleta mordible[60,61] (véase cap. 9) las lesiones incipientes proximales se ven como una zona radiolúcida pequeña e infundibuliforme, con su base externa y su vértice orientado hacia el límite amelodentinario.[62] En los cortes por desgaste se corrobora lo visualizado en la radiografía. El avance de la caries

Cuadro 18-11. *Mancha blanca*

- Primera manifestación de caries
- Ubicación en superficies libres, caras proximales por debajo del punto de contacto, paredes que delimitan fosas y fisuras
- Clínicamente se observa el esmalte opaco y sin traslucidez
- Cuando el proceso de remineralización es mayor que el de desmineralización, la mancha blanca puede ser reversible
- Es permeable a sustancias ácidas y toxinas hacia la dentina
- En la capa superficial hay una escasa pérdida de minerales
- En la zona subsuperficial la pérdida de sustancia es del 25% (cuerpo de la lesión), rodeada por una zona oscura de remineralización

Fig. 18-23. Lesión inicial en su etapa de mancha blanca.

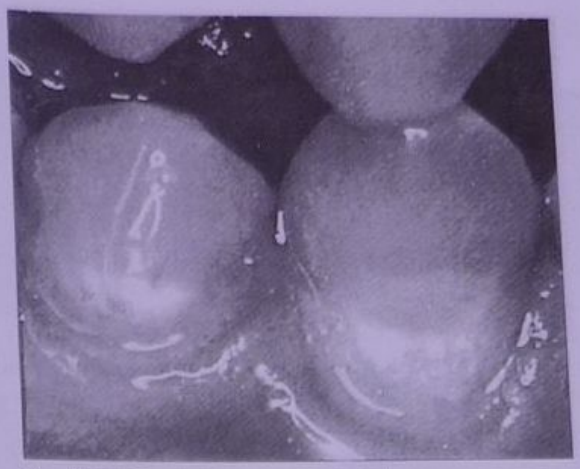

Fig. 18-25. Mancha blanca en gingival de canino y premolares.

Fig. 18-24. Lesión inicial en su etapa de mancha blanca con mayor aumento.

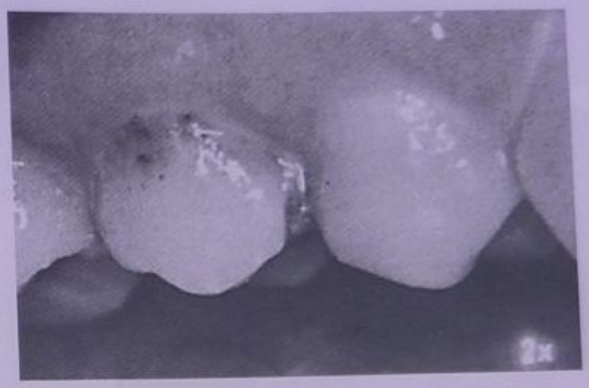

Fig. 18-26. Caries de avance lento, mancha marrón.

comienza en una superficie libre como un cono de base ancha con su punta dirigida hacia la dentina. Al llegar al límite amelodentinario la lesión se extiende lateralmente a lo largo de la dentina y así socava el esmalte sano (figs. 18-27 y 18-28).

En el caso de una caries de hoyos o fisuras[63,64] de la superficie adamantina la lesión cariosa inicial no comienza en el fondo del hoyo o de la fisura, sino en sus paredes laterales como dos lesiones de superficies lisas.[65] La dirección de los prismas del esmalte determina que la lesión se ensanche a medida que se acerca al límite amelodentinario y que tome forma de cono invertido, con la base hacia la dentina (figs. 18-29 y 18-30).

Estudios recientes[66] demuestran que la fluoroterapia masiva resulta en superficies de esmalte más duras. Las caries de hoyos y fisuras subyacentes a este tipo de esmalte se denominan "caries oclusales ocultas".[67-69] Un método de diagnóstico aceptable para este tipo de caries es el láser de diodo. La firma Kavo, de Alemania, ha desarrollado el Diagnodent para este propósito[70] (véase cap. 11). También existen métodos físicos,[71] químicos,[72] electrónicos[73] y un dispositivo que utiliza ondas sonoras de alta frecuencia para diagnosticar caries proximales.[74] Matalon y col. evaluaron el "Ultrasound Caries Detector" a comparar su eficacia con radiografías de aleta mordible y llegaron a la conclusión de que in vitro el dispositivo ultrasónico es más específico que las radiografías. La firma Northrop Grumman Technology, San Pedro, California, Estados Unidos, desarrolló un programa de computación denominado "Logicon caries detector" que permite comparar una base de datos con una imagen radiográfica digital[75-77] (figs. 18-30 a 18-44).

Fig. 18-27. Áreas retentivas de biopelícula o placa dental naturales: espacios interproximales, sector posterosuperior. Lesiones incipientes en 1.7 mesial y 1.6 distal no detectables clínicamente con métodos clásicos de diagnóstico.

Fig. 18-28. Caries de esmalte detectable a observación directa en mesial del 46, lo que indica que la lesión está instalada también en dentina.

Fig. 18-29. Lesión cariosa que involucra las paredes laterales de una fosa. Nótense las dimensiones de la punta de un explorador comparado con el tamaño de la fosa.

Fig. 18-30. Caries en hoyos y fisuras oclusales de 2.7 y 2.8. Al llegar a dentina debe esperarse un mayor compromiso de tejido dentario del que se ve clínicamente antes de abrir las lesiones.

Fig. 18-31. Características macroscópicas. Conos de penetración de esmalte y su avance hacia la dentina.

Fig. 18-32. Imagen de la figura 18-31 con mayor aumento. Los círculos indican los conos de penetración en esmalte y su avance hacia la dentina.

Fig. 18-33. Conos de penetración y canalículos afectados.

Fig. 18-34. Imagen con mayor aumento de la figura 18-33. La línea de puntos indica el contorno original del diente, y el sombreado, los canalículos afectados.

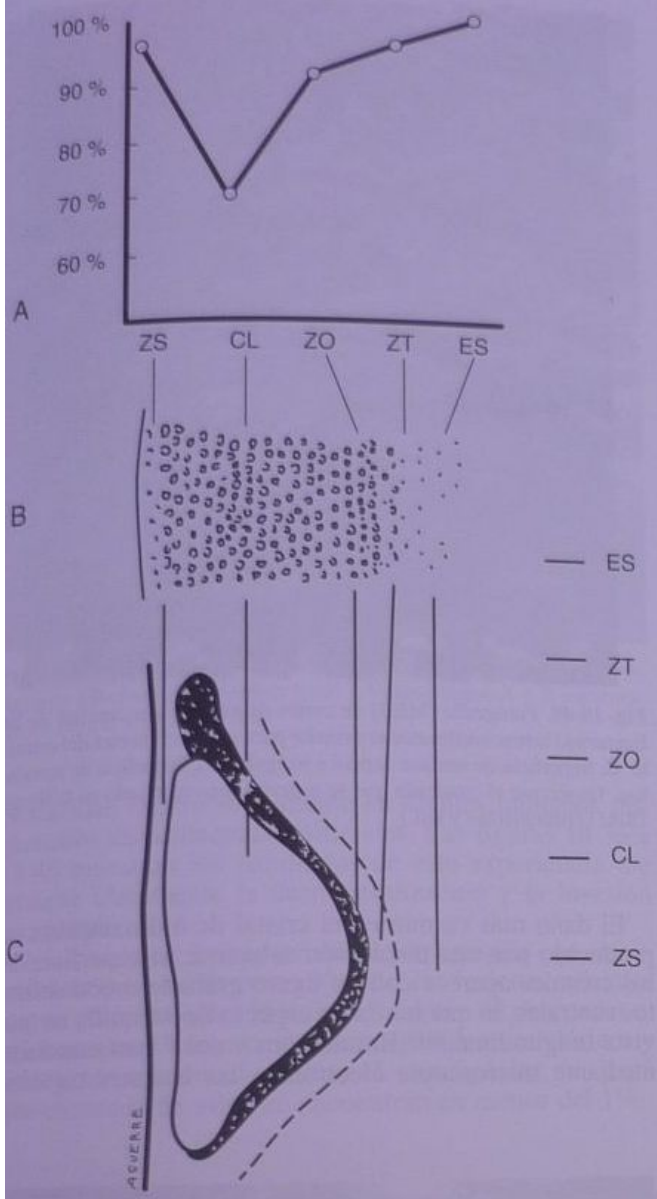

Fig. 18-35. Grado de desmineralización, tamaño de los poros y zonas histopatológicas de la caries de esmalte. ES: esmalte sano. ZT (zona translúcida): pérdida mineral de aproximadamente 15% (**A**); los poros se agrandan a medida que se acerca a zona oscura (**B**). ZO (zona oscura): pérdida mineral 5-10% (**A**); poros grandes y pequeños por precipitación de zona translúcida. CL (cuerpo de la lesión): pérdida mineral 8-30% (**A**); volumen de los poros, grandes (**B**). ZS (zona superficial): pérdida mineral 1-5% (**A**); poros pequeños semejantes a zona translúcida (**B**). **C**: las zonas histopatológicas observadas con quinolina y agua. (Tomado de Brown P, 1991.)

Características microscópicas

Según Silverstone[78,79] la microscopia de las lesiones adamantinas (no cavitadas) presenta cuatro zonas bien definidas que comienzan en la superficie del diente: 1) zona superficial, 2) cuerpo de la lesión, 3) zona oscura y 4) zona traslúcida (fig. 18-35).

Mediante luz polarizada se obtuvieron datos más específicos sobre cada una de estas capas.

1. *Zona superficial*: presenta la superficie adamantina relativamente intacta. Su espesor oscila entre 20 y 100 mm.

Fig. 18-36. Microrradiogramas obtenidos por radiación alfa y evaluados en un fotómetro Leitz. Se puede observar la distribución mineral. Caries de esmalte sin cavidad. (Caries experimental, según Brännström y col.)

Se observa una desmineralización parcial que equivale a una pérdida de sales minerales de entre el 1 y el 10%. Tiene un volumen poroso de menos del 5% de espacios. Recubre el cuerpo de la lesión.

2. *Cuerpo de la lesión*: tiene estrías transversales en los prismas del esmalte. Las estrías de Retzius están acentuadas. Presenta un grado significativo de pérdida mi-

Fig. 18-37. Microrradiograma. En la parte superior se observa una caries de esmalte que se extiende por el límite amelodentinario. La dentina ya evidencia radiolucidez. Aún no hay cavidad. En la parte inferior se ve una caries dentinaria con cavidad (Brännström y col.).

Fig. 18-38. Fotografía (MEB) de la misma caries adamantina que se ve en la figura 18-37, parte superior. La flecha indica la superficie del esmalte en la figura 18-39 (Brännström y col.)



Fig. 18-40. Fotografía (MEB) de caries de esmalte sin cavidad. Se ha fracturado intencionalmente el esmalte para ver: **A.** Fractura del esmalte. **B.** Superficie de esmalte áspera e irregular. **C.** Superficie de esmalte lisa. Obsérvese el cuadrado que se muestra más ampliado en la figura 18-41) (Brännström y col.)

neral. Tiene un volumen poroso mínimo del 5% en su periferia. En una pequeña lesión subclínica hay un volumen poroso del 25%.

3. *Zona oscura*: tiene un volumen poroso del 2 al 4%.
4. *Zona translúcida*: es el frente de avance de la lesión cariosa. En esta zona aparecen los primeros signos observables de desmoronamiento del esmalte. Presenta alguna pérdida mineral y un volumen poroso del 1%.

El daño más común en el cristal de hidroxiapatita es producido por una disolución selectiva; la superficie de los cristales aparece con un ligero grabado o con defectos centrales, lo que les da un aspecto de horquilla en una vista longitudinal.[80,81] Brännström y col.[82] han estudiado mediante microscopia electrónica las lesiones cariosas

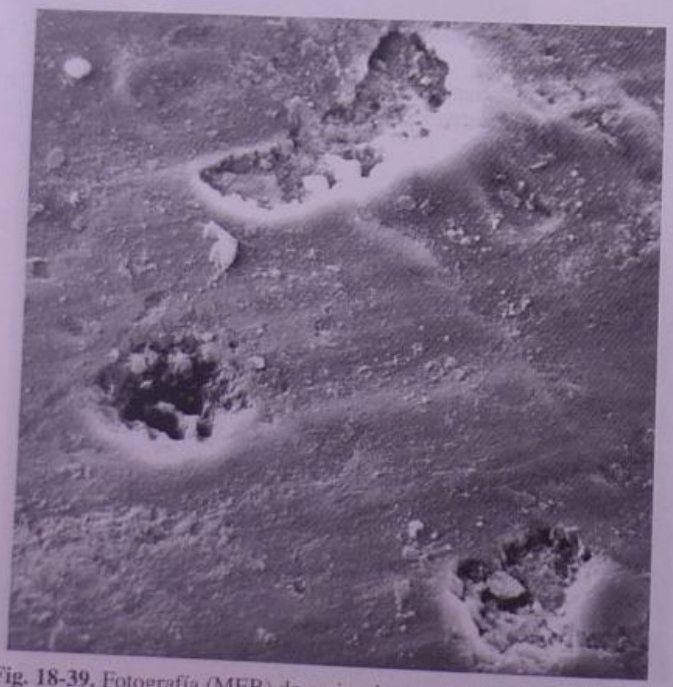

Fig. 18-39. Fotografía (MEB) de caries de esmalte sin cavidad. Se observan hoyos microscópicos causados por el ataque ácido bacteriano. Es la misma lesión analizada en las figuras 18-37 y 18-38 (Brännström y col.).

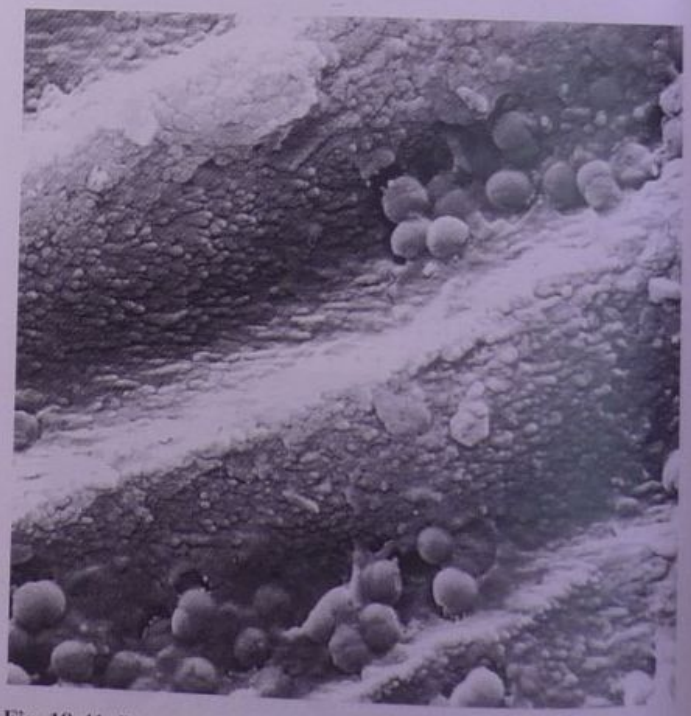

Fig. 18-41. Detalle del sector ampliado de la figura 18-40. Prismas relativamente intactos, con bacterias. Hay algunas bacterias en las depresiones lacunares (Brännström y col.).



Fig. 18-42. Superficie fracturada de esmalte. Se observan grupos de bacterias (*flechas*) (Brännström y col.). Véanse zonas *A* y *B* aumentadas en figuras 18-43 y 18-44.

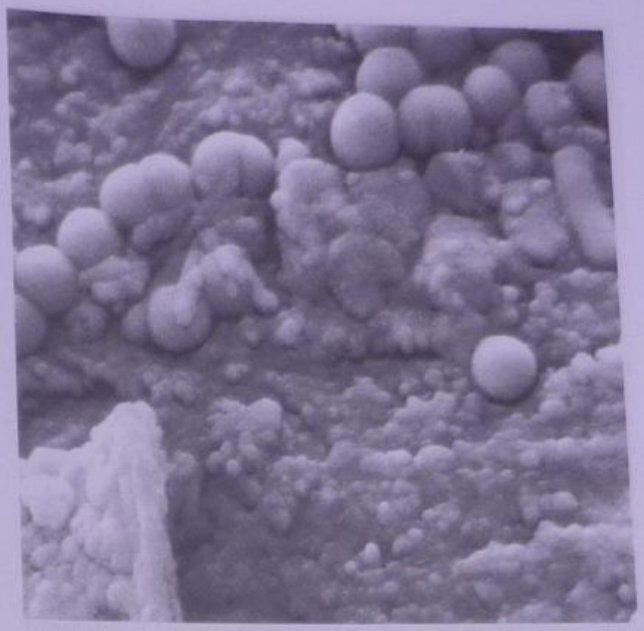

Fig. 18-44. Área indicada mediante una flecha (B) en la figura 18-42. Bacterias en el esmalte (Brännström y col.)

producidas experimentalmente en dientes humanos implantados en dentaduras artificiales. Las figuras 18-36 a 18-45 muestran los resultados de esta experiencia. Se advierte claramente la desmineralización y la invasión microbiana.

Las fosas y las fisuras son un nicho ecológico con características propias de retención. En las lesiones iniciales hay un porcentaje del 95% de *S. sanguis*. Al descender el pH aumenta el número de microorganismos acidúricos y acidogénicos, como *S. mutans*, *L. acidophilus*, *L. casei*, que en estado de salud se encuentran en menos del 1%.

En el área interproximal[83] la retención es baja; por lo tanto, se requiere la presencia de una biopelícula dental adherente. El ambiente es de una anaerobiosis relativa. En actividad las caries proximales presentan un alto porcentaje de *Streptococcus mutans*, *Lactobacillus*, *Actinomyces naeslundii* y *A. viscosus*. También *Veillonella* y *A. israelii*.

En el examen microscópico de una lesión adamantina detectable radiográficamente podrá verse el proceso carioso penetrando la dentina subyacente. Según Silverstone[84] una lesión que penetra $^{2}/_{3}$ de la profundidad del es-

Fig. 18-43. Área indicada mediante una flecha (A) en la figura 18-42, con mayor aumento. Bacterias que atacan el esmalte (Brännström y col.).



Fig. 18-45. Tejido dentario desmineralizado (Brännström y col.).

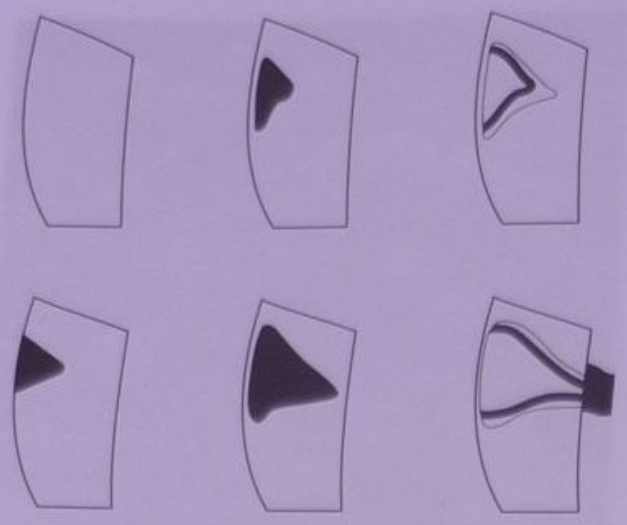

Fig. 18-46. Según Silverstone la caries adamantina solo es detectable radiográficamente cuando ha penetrado en la dentina subyacente. Arriba, de izquierda a derecha: imagen radiográfica, imagen microscópica, imagen histológica; abajo, ídem. (Silverstone L.Caries dental: Etiología, Patología y Prevención. Ed Médico Moderno, 1985).

malte no es visible en una radiografía interproximal. La detección radiográfica solo es posible cuando la caries ha penetrado en la dentina subyacente (fig. 18-46).

Gracias a las técnicas modernas de microdisección, a los modelos experimentales basados en reacciones químicas y a la microscopia electrónica[85] de barrido de alta resolución ha sido posible observar ultraestructuras no visibles con el microscopio óptico y obtener datos muy valiosos[86] como los alcanzados por Amerise y col.[87] que actualmente permiten entender el proceso carioso en el esmalte. No obstante, existe una gran controversia dentro de los clínicos y de los investigadores ya que algunos indican técnicas invasivas en estadios iniciales mientras que otros se oponen a ellas.[88-91]

Características químicas [92]

De acuerdo con Nikiforuk el esmalte está compuesto por cristales delgados de un mineral del tipo de la hidroxiapatita rodeado por una matriz de agua y material orgánico; es poroso y no se lo debe considerar como una masa sólida de hidroxiapatita. La apatita del esmalte posee entre 2 y 4% de carbonato y 1% de metales distintos del calcio, incorporados en la estructura cristalina. Por lo tanto, un volumen determinado de esmalte tiene un 85% de cristales de apatita carbonatada incorporados en 15% de una estructura de "agua-proteína-lípido". Estos porcentajes son mayores en relación con el peso (92-94% de apatita, 2-4% de carbonatos, 2-3% de agua y 1% de material orgánico). Odutuga y Prout[93] demostraron que la proteína, el lípido y el agua forman los canales de difusión por los cuales pasan distintos compuestos químicos durante los procesos de desmineralización-remineralización. Al metabolizar hidratos de carbono los microorganismos de la placa dental producen ácidos como el fórmico, el acético, el láctico y el propiónico. Estos ácidos se difunden por medio de la matriz porosa que rodea los cristales y compiten con la proteína y el lípido por superficies activas en la superficie del cristal. Durante los primeros estadios de la caries adamantina se pierden carbonatos y magnesio en forma selectiva. La hidroxiapatita es soluble en ácidos y forma DCPD (dihidrato fosfato dicálcico), TCP (fosfato tricálcico) y OCP (fosfato octocálcico).

Caries detenida

Cuando se extrae un diente, suele observarse una mancha blanca en la superficie proximal del diente vecino. Al quedar en contacto con la saliva y en zona de limpieza esta mancha se torna marrón y la caries pierde velocidad de ataque (fig. 18-47). La superficie se endurece y se precipitan cristales de fosfato tricálcico que son más grandes que los cristales de hidroxiapatita.

CARIES DE LA DENTINA[94]

Para comprender el mecanismo de la caries en la dentina deben tenerse presentes algunos conceptos básicos sobre la estructura del colágeno.[95-97]

Colágeno

Las fibras colágenas se denominan así porque cuando se hierven en agua forman una gelatina que sirve como cola. Son las más frecuentes del tejido conjuntivo y en estado fresco son de color blanco. Las fibras colágenas están constituidas por moléculas alargadas y paralelas de una escleroproteína llamada "colágeno". El colágeno es la proteína más abundante del organismo. Tiene una composición de aminoácidos muy característica y es pobre en aminoácidos sulfurados y en tirosina (cuadro 18-12). Las fibras colágenas presentan una estriación longitudinal debido a que están constituidas por fibrillas de 0,2 µm a 0,5 µm. A su vez, cada fibrilla está constituida por microfibrillas, que también tienen una estriación transversal típica. Esta última estriación aparece con períodos de 64 Nm debido a que cada período está formado por dos bandas, una clara y otra oscura (fig. 18-48).

La unidad proteica que se polimeriza para formar microfibrillas colágenas es una molécula alargada llamada tropocolágeno que mide 280 nm de longitud y 1,5 nm de espesor. El tropocolágeno está formado por tres cadenas

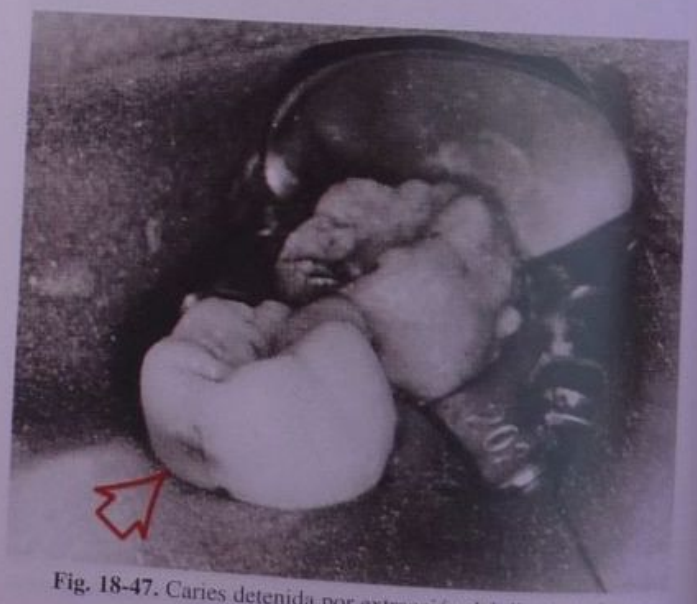

Fig. 18-47. Caries detenida por extracción del diente vecino.

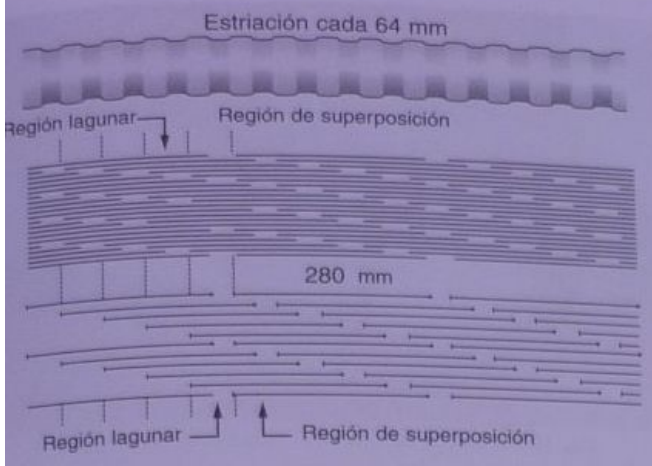

Fig. 18-48. Estructura de la fibra colágena.

peptídicas arrolladas en hélice de izquierda a derecha. Dos cadenas son iguales entre sí y se denominan α_1; la tercera es diferente y se llama α_2 (fig. 18-49).

La diferencia entre las cadenas está en la secuencia de aminoácidos. Se trata de una molécula asimétrica y cada una de sus extremidades tiene propiedades químicas diferentes. Existen tejidos con tipos únicos de cadenas α, por lo que hay colágenos de distintos tipos. El colágeno de la dentina es de tipo I y su fórmula es la siguiente: $[\alpha_1 (I)]_2\ \alpha_2$. Las cadenas peptídicas se mantienen enrolladas debido a la presencia de puentes intercatenarios de dihidroxilisinorleucina e hidroxilisinorleucina. En el proceso de caries estos puentes se encuentran cortados, lo que indica que el proceso de remineralización es imposible en ese estadio. En la zona más cercana a la dentina sana existen pocos puentes pero muchos precursores dihidroxinorleucina e hidroxinorleucina y éste es un proceso reversible.

Aspecto macroscópico

De acuerdo con la localización inicial de la caries de esmalte, ésta adopta diferentes formas de propagación. Cuando la caries alcanza el limite amelodentinario avanza a un ritmo mayor que en el esmalte.[98] La presencia de

Cuadro 18-12. *Colágeno: composición porcentual de aminoácidos*

Glicina	33,5%
Prolina	12,0%
Hidroxiprolina	10,0%
Otros	47,5%

los túbulos dentinarios ayuda a que los microorganismos invadan la pulpa con la evolución natural de la enfermedad. Desde el punto de vista clínico las caries dentinarias se pueden presentar como caries dentinaria aguda y caries dentinaria crónica y crónica detenida. La primera tiene un aspecto blanco amarillento y consistencia blanda. La segunda es dura, más resistente y de color amarillo oscuro o marrón[99] (figs. 18-50 y 18-51).

Invasión de los conductillos

Luego de extenderse por el límite amelodentinario la caries ataca directamente los conductillos, en dirección a la pulpa[100] (figs. 18-52 y 18-53).

Jolly y Sullivan[101] describieron hace más de 40 años detalladamente la morfología tridimensional de la caries. El proceso se inicia por una desmineralización de la dentina, lo que a su vez provoca una reacción de defensa en la parte más alejada del ataque (fig. 18-54).

El avance en dentina tiene lugar a razón de 180 a 200 µm por mes. Mientras no se llegue a una proximidad de la pulpa de 0,75 mm, no se producirán reacciones pulpares importantes (fig. 18-55).

La defensa consiste en una remineralización u obliteración de la luz de los conductillos por un precipitado de sales cálcicas. Si el avance hacia la pulpa llega a las cercanías de la cámara pulpar, se forma dentina terciaria o de reparación frente al avance de la lesión (fig. 18-56).

La composición bacteriana de las lesiones dentarias cavitadas difiere de la de las no cavitadas en las que se encuentran *S. mutans, Lactobacillus* y *Actinomyces*. En las lesiones cavitadas se ha encontrado *Streptococcus* y *Veillonella;* esto puede deberse a la constitución de la dentina. En las lesiones no cavitadas los nutrientes pueden llegar por vía sanguínea, a través de los tubulos den-

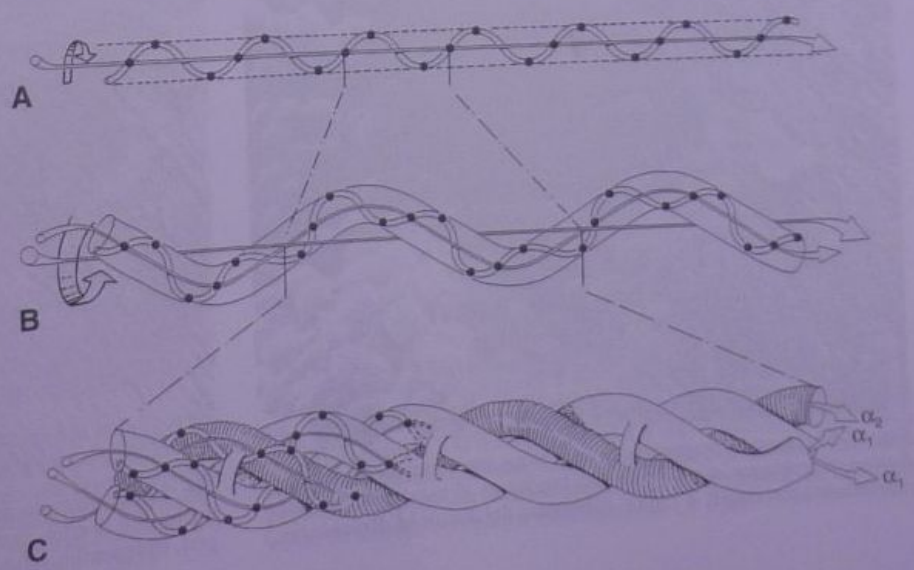

Fig. 18-49. Molécula de tropocolágeno en la que se observan las tres cadenas polipeptídicas: 2 alfa uno y 1 alfa dos, unidas entre sí por puentes intercatenarios. Las cadenas varían con la secuencia de aminoácidos.

Fig. 18-50. Caries crónica, de avance lento.

Fig. 18-51. Lesión cariosa en el tercio gingival del 13.

tinarios o por el esmalte. En las lesiones avanzadas las condiciones del medio cambian y aparecen microorganismos anaerobios y proteolíticos. En las zonas profundas de dentina la microbiota varia según el oxígeno el pH y la disponibilidad de sustrato. La mayor parte de la dentina infectada es de pH ácido excepto en las caries avanzadas, en donde tiende a ser alcalina e incluso neutra. Kitasako y col.[102] evaluaron in vitro la variación de pH en caries activas y en caries detenidas. En el caso que se dé la utilización de una cámara en anaerobiosis estricta para el estudio de los microorganismo para ser cultivados, se pueden encontrar *Propionibacterium, Eubacterium, Arachnia, Bifidobacterium, Bacteroides, Fusobacterium* y *Lactobacillus*. Esto difiere si se utiliza una técnica convencional de estudio, con la que baja el porcentaje de anaerobios.[103]

Si el ataque continúa sin que los mecanismos de defensa lo afecten, finalmente los ácidos segregados por los microrganismos[104,105] terminan por desmineralizar toda la sustancia mineral de las dentinas primaria, secundaria o terciaria y actúan directamente sobre el tejido pulpar destruyendo los odontoblastos y formando un absceso (véase más adelante).

Zonas de ataque y de defensa

El ataque de la placa dental no es igual en toda la superficie, sino que por diversos motivos se concentra en ciertos puntos y allí avanza con mayor rapidez.[106] Los cambios ópticos observados en un corte por desgaste se deben a que el diente pierde minerales durante el ataque. La profundidad de la desmineralización puede ser de 1 mm por debajo de una lesión cariosa en la superficie. Brännström y col.[107] produjeron lesiones experimentales en dientes humanos permanentes implantados en dentaduras artificiales y observaron las siguientes características: las lesiones que llegaban al límite amelodentinario se extendían y formaban el típico cono de penetración. En algunos casos la dentina subyacente estaba desmineralizada aun cuando existiera cavidad de caries en el esmalte. Se observaban algunas bacterias en la dentina cuyo color era marrón. Algunos túbulos mostraban pérdida de la dentina peritubular en un estadio temprano (figs. 18-57 y 18-58).

La dentina intertubular[108] no estaba desmineralizada. Cuando la cavidad cariosa llegaba a la dentina, se veían grandes cantidades de cocos y bacilos en toda el área afectada hasta gran profundidad a lo largo del límite ame-

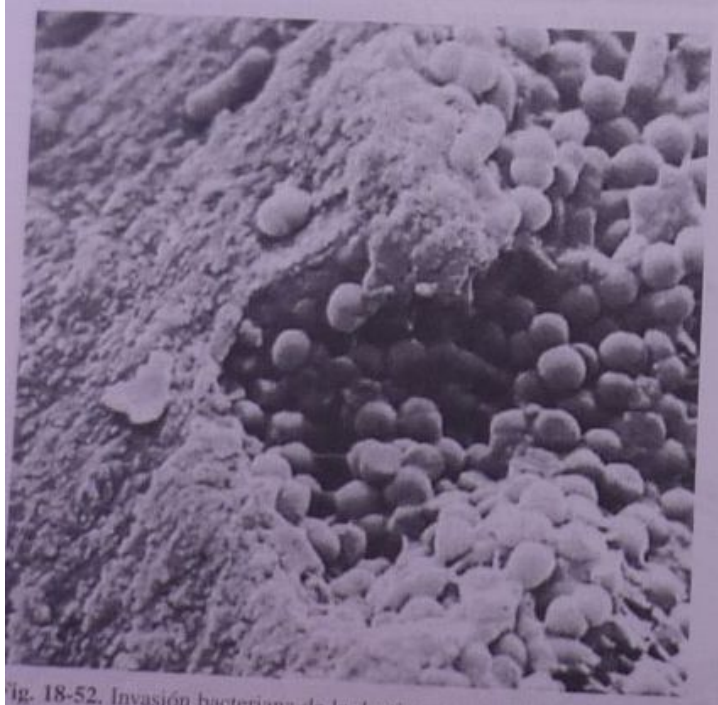

Fig. 18-52. Invasión bacteriana de la dentina, por estreptococos y otras formas microbianas, a través de una brecha en el esmalte en el límite amelodentinario (MEB × 7.200). (Gentileza del doctor M. Brännström.)

Fig. 18-53. Invasión de bacterias dentro de los túbulos dentinarios en diente con dentina expuesta al medio bucal durante una semana. (Olgart, Brännström y Johnson, coloración de Brown y Brenn.)



Fig. 18-54. Las líneas negras que penetran oblicuamente desde la superficie dentro de los túbulos son bacterias. La más próxima a la pulpa está a 0,62 mm. Alrededor de la pulpa se ve una zona de dentina esclerótica y luego otra de defensa atubular (coloración con ácido peryódico de Schiff). (Gentileza del doctor HR Stanley.) (La mancha negra con forma de medialuna es un defecto de técnica.) (Stanley H.Human pulp response to operative dental procedures. Gainsville, Storter Press, 1976).

Fig. 18-56. Respuesta pulpar a la invasión bacteriana. Las pequeñas rayas verticales en la parte superior de la fotografía son bacterias, generalmente estreptococos, teñidas con la coloración específica de Brown y Brenn. La más próxima está a 0,35 mm de la pulpa. Todavía no se advierte patología pulpar y existe una gruesa capa de dentina terciaria de reparación. (Gentileza del doctor HR Stanley.)

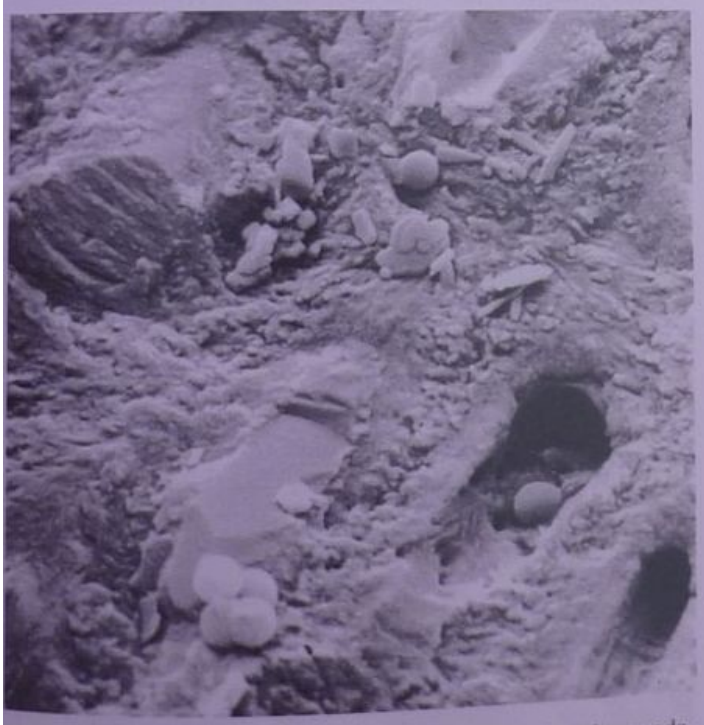

Fig. 18-55. Caries experimental in vivo. Área cercana a la pulpa por debajo de una cavidad profunda. Los valores densitométricos de los microrradiogramas de la misma área habían indicado una pérdida mineral insignificante. Se ven túbulos dentinarios con pérdida de la dentina peritubular. Algunos túbulos están obliterados por material homogéneo o granular, indistintamente. Hay pocas bacterias. (MEB × 7.000.)

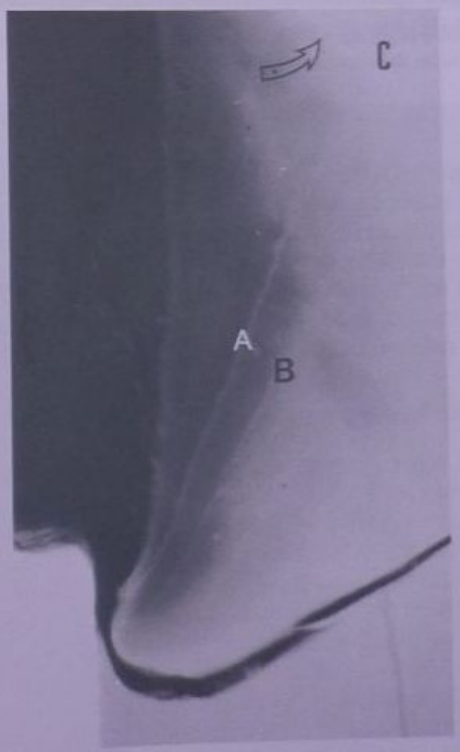

Fig. 18-57. Microrradiograma que muestra la distribución mineral en la dentina cariada y la dentina normal. La mayor radioopacidad indica una mineralización más alta. Caries dentinaria con cavidad. Las letras permiten comparar las mismas zonas en la figura 18-58. Se advierten zonas de defensa con mayor radioopacidad (**A** y **B**).

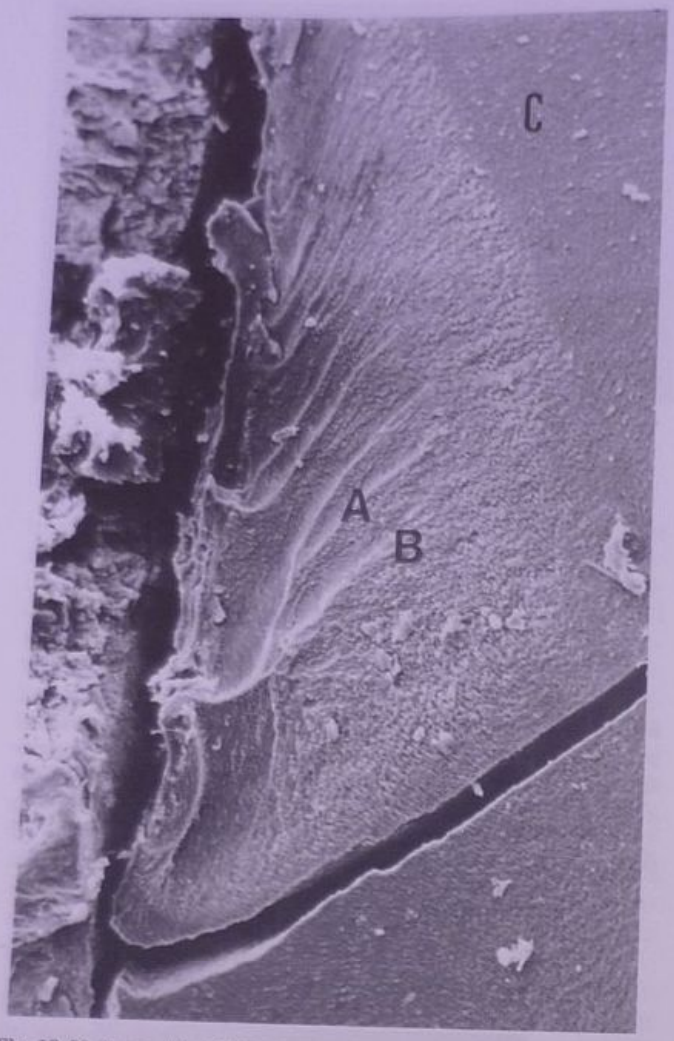

Fig. 18-58. Fotografía (MEB) de la misma área observada en la figura 18-57. Caries dentinaria con cavidad.

Fig. 18-59. Caries dentinaria profunda. Mineralización de los túbulos dentinarios como reacción de defensa (dentina esclerótica). El túbulo carece de pared intertubular y se observan cuerpos mineralizados redondeados que invaden el túbulo. La dentina peritubular adyacente está desintegrada y carece de estructura (× 7.000).

lodentinario. Al avanzar la desmineralización de la dentina, desaparecía totalmente la dentina peritubular y las bacterias invadían la dentina intertubular. En estas áreas la dentina intertubular era relativamente densa y contenía cuerpos redondeados, con ausencia de la trama fibrilar. Se observaba una gran mineralización, especialmente en los túbulos más cercanos a la pulpa (figs. 18-59 a 18-62).

Zonas de la dentina cariada

Entre los primeros estudios[109-111] realizados con microscopio electrónico de la dentina cariada se encuentra el de Bernik y col.[112,113] quienes diferencian cuatro zonas de degeneración basadas en el grado de invasión bacteriana. Estas zonas van del límite amelodentinario hacia la pulpa e incluyen: 1) la zona superficial, con descalcificación completa, descomposición total de los tubos y la matriz y una alta concentración de microorganismos, especialmente cocos y bacilos; 2) la zona de descalcificación incipiente, con descomposición parcial y ausencia de túbulos; los microorganismos presentes son bacilos pleomorfos, diplococos y filamentosos; 3) la zona transparente, con obliteración de los túbulos por la calcificación de las fibras; la forma del túbulo cambia de ovoidea a poligonal, y 4) la zona interna, con degeneración grasa de las fibras dentinarias con inicio de calcificación. Bernik y col. arribaron a la conclusión, ya en 1954, de que las zonas superficial y de descalcificación incipiente son resultado de la acción de microorganismos, mientras que las zonas transparente e interna son consecuencia de trastornos metabólicos en reacción a la irritación (cuadro 18-13).

Mac Gregor y col.[114] relacionaron el reblandecimiento de la dentina con la invasión bacteriana. En la década de 1960, Johansen y Parks[115] observaron dentina humana ca-

Fig. 18-60. Fotografía (MEB) con mayor aumento del área central de la figura 18-59. Túbulo mineralizado como reacción de defensa (× 26.000).

Fig. 18-61. Dentina esclerótica en lo profundo de una lesión cariosa. Los túbulos están casi totalmente obliterados por los depósitos mineralizados (MEB × 3.500).

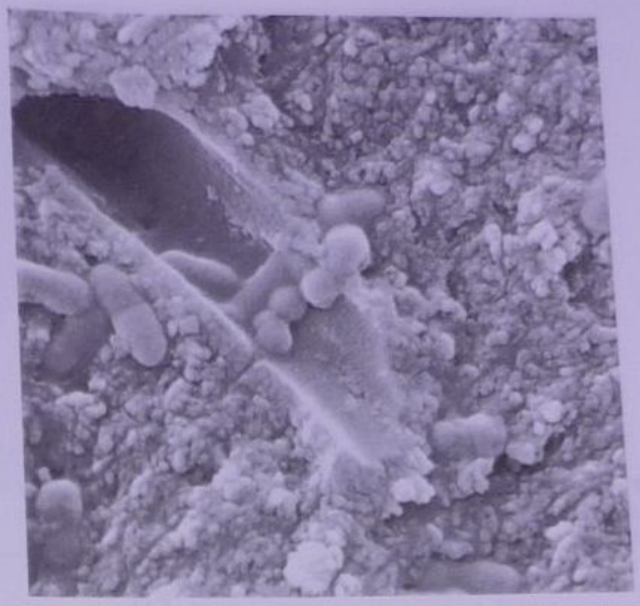

Fig. 18-62. Túbulo dentinario que aún conserva la dentina peritubular pero que está siendo atacado por bacterias, las que han atravesado su pared. Las bacterias también han invadido la dentina intertubular. El microrradiograma de esta área no mostraba pérdida mineral (MEB × 13.000). (Esta fotografía y las anteriores a partir de la figura 18-52, fueron cedidas gentilmente por el doctor M. Brännström del Karolinska Institutet, Estocolmo, Suecia.)

riada reblandecida y estudiaron su relación con el tipo y la distribución de los cristales de hidroxiapatita y las estrías del colágeno. Takuma y Kurahashi,[116] del Departamento de Patología del Tokyo Dental College, compararon las diferentes zonas de la dentina cariada examinando cortes contiguos con el microscopio óptico y con el microscopio electrónico y arribaron a la conclusión de que existe descomposición de las fibras colágenas y disolución de los cristales de hidroxiapatita. Después del comienzo de la disolución de los cristales las fibras colágenas se separan y finalmente se rompen en varios fragmentos; las fibras presentes no exhiben sus bandas características. Barber y colaboradores[117] estudiaron, en lesiones activas y en lesiones detenidas, la permeabilidad de la dentina a isótopos radioactivos y a colorantes.

Dureza, cambio de color e invasión bacteriana en relación con el tipo de caries

Existen varios trabajos que miden la microdureza de los tejidos dentarios. Hodge y Mac Kay[118] fueron pioneros en este tema junto con Craig y Peyton,[119] quienes midieron la microdureza primero en dientes sin caries y luego en dientes con caries.[120] Fusayama y col.[121,122] (fig. 18-63) demostraron que no existe una relación entre la profundidad de la penetración de los microorganismos en el proceso carioso y los cambios de dureza o color en los tejidos afectados. Si bien la dentina infectada usualmente es eliminada por la resistencia que opone al corte de la fresa redonda, del excavador o de la cucharita de Black,

Cuadro 18-13. *Zonas de degeneración de la dentina cariada, según el grado de invasión bacteriana**

- Superficial (desmineralización completa)

Acción de microorganismos

- Desmineralización incipiente
- Transparente

Trastornos metabólicos

- Interna

* Desde el límite amelodentinario hacia la pulpa.

Fig. 18-63. Doctor Takao Fusayama, profesor del Departamento de Operatoria Dental de la Universidad Dental y Médica de Tokyo, Escuela de Odontología, Tokyo, Japón.

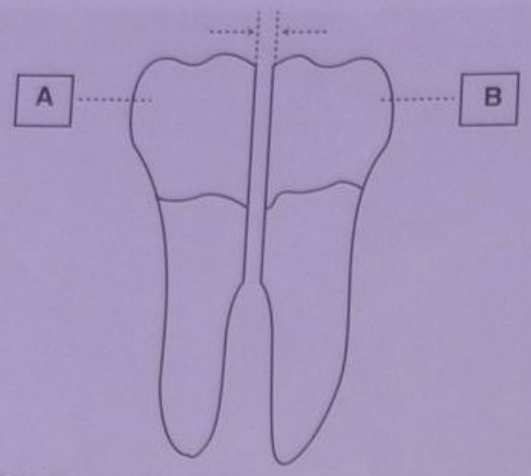

Fig. 18-64. Esquema de corte longitudinal por el centro de la caries, con la obtención de dos mitades, realizado en dientes permanentes extraídos.

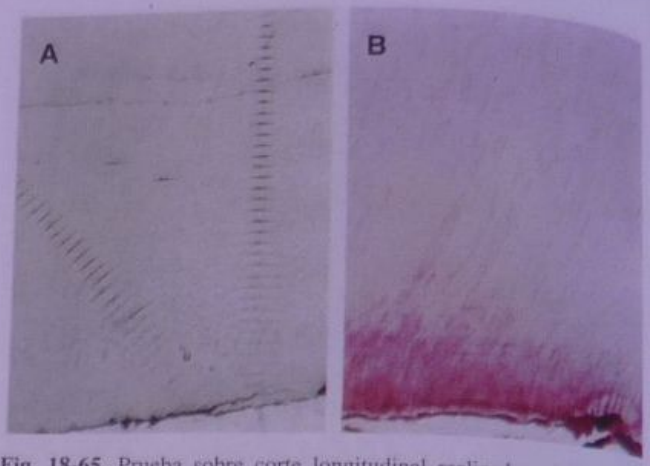

Fig. 18-65. Prueba sobre corte longitudinal realizado sobre dientes extraídos (fig. 18-64). Una mitad fue sometida a una técnica histológica y la otra a un indentador Knoop, el cual le aplicó una carga de 50 g durante 15 segundos cada 50 µm.

la profundidad de la invasión microbiana no puede detectarse clínicamente en forma directa. Mediante el empleo de dientes permanentes extraídos se efectuaron cortes longitudinales que pasaban por el centro de la caries y se obtuvieron dos mitades (fig. 18-64). Una de las dos mitades se descalcificó y se preparó para la técnica histológica de Gram-Weigert. La otra mitad fue sometida a un indentador Knoop, el cual le aplicó una carga de 50 gramos durante 15 segundos (fig. 18-65). Se determinó la dureza cada 50 µm desde el límite amelodentinario hasta la cámara pulpar. Los cambios de color se estandarizaron en negro amarronado, marrón, marrón amarillento, amarillo y amarillo claro. Fusayama y col. arribaron a la conclusión de que la dureza de la dentina sana tiene un valor de 70 KHN (número de dureza Knoop) a una distancia de 450 µm del límite amelodentinario, mientras que en la zona más interna de la dentina sana, es decir, cerca de la cámara pulpar, el valor es de 20 KHN, cifra incluso menor que los valores obtenidos en dentina infectada. La dentina esclerótica es más común en dientes con caries crónicas que con caries agudas. Además, esos investigadores encontraron que en el proceso carioso se suceden 1) reblandecimiento, 2) cambios de color y 3) invasión bacteriana y, por lo tanto, describieron la existencia de un frente de reblandecimiento, de un frente de cambio de color y de un frente de invasión bacteriana. La dureza de la dentina en el frente de cambio de color es menor en las caries agudas y mayor en las crónicas. La distancia entre el frente de cambio de color y el frente de reblandecimiento es mayor en la caries aguda. La dureza de la dentina en el frente microbiano es menor en la caries aguda (4,4 KHN) y mayor en la crónica (61 KHN). La distancia entre el frente microbiano y el frente de reblandecimiento es mayor en la caries aguda (1.750 µm) y menor en la crónica (50 µm). Se encontró la misma relación entre reblandecimiento, cambio de color e invasión bacteriana en caries de hoyos y fisuras en comparación con las de superficie lisa (cuadros 18-14 y 18-15 y fig. 18-66).

Cuadro 18-14. *Dureza, cambio de color e invasión bacteriana en relación con el tipo de caries*

		Caries aguda	*Caries crónica*
Dureza	En frente de cambio de color	Menor	Mayor
	En frente microbiano	Menor	Mayor
Distancia	Entre frente de cambio de color y frente de reblandecimiento	Mayor	Menor
	Entre frente microbiano y frente de reblandecimiento	Mayor	Menor

Si bien existen diversos métodos de extirpación de tejidos deficientes[123] la eliminación mecánica de la dentina cariada es guiada generalmente por la resistencia al corte que opone el tejido por extirpar. Los instrumentos empleados con mayor frecuencia en la extirpación de caries son la cucharita de Black, los excavadores de Gillett o de Darby Perry y las fresas redondas lisas, impulsadas a baja velocidad, preferentemente por un micromotor, ya que la velocidad superalta no permite que el operador tenga sensación táctil en una maniobra tan delicada como la descrita. La extirpación mecánica de la caries se da por concluida cuando el operador escucha el denominado "grito dentinario" al raspar la dentina con la punta de un explorador y percibir el característico chillido. Además de la dureza, se tienen en cuenta la homogeneidad del color, el brillo y la textura de la superficie dentinaria. Esto da motivo a la discrepancia entre los médicos clínicos sobre la ausencia o presencia de caries.[124] Terashima y col.[125] eliminaron dentina cariada en dientes humanos recién extraídos y determinaron la dureza de la dentina remanente sobre las superficies cortadas. La dureza promedio de la dentina del piso cavitario fue de 22,8 KHN cuando se utilizó un excavador y de 28,4 KHN cuando se usó la fresa redonda. Ambos instrumentos eliminaron la capa superficial más reblandecida; el excavador dejó un promedio de 706 micrómetros de dentina necrótica y la fresa redonda, un promedio de 484 micrómetros.

Trabajos más actuales[126] siguen demostrando que un alto porcentaje de operadores se confunde y falla en el momento de diagnosticar y eliminar dentina cariada, incluso con la ayuda de radiografías digitales o clásicas.[127]

Fusayama,[128-135] Kurosaki[136] y Terashima[137] observaron que la dentina cariada tiene dos capas bien diferencia-

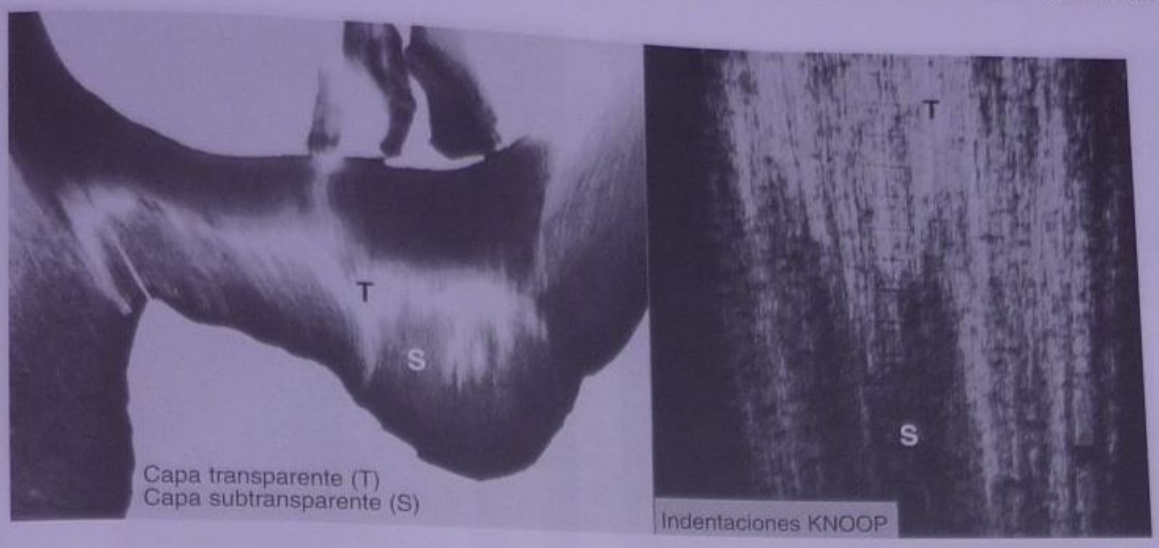

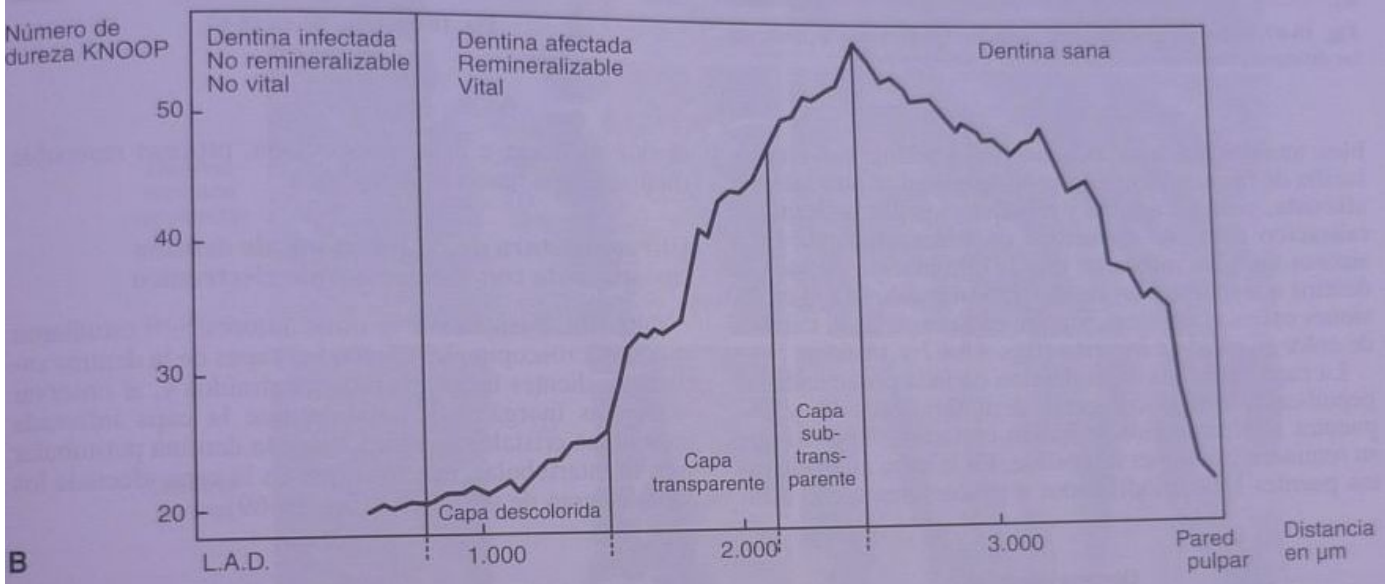

Fig. 18-66. A. Izquierda. Caries dentinaria profunda en un corte dentario. La parte hueca en la zona inferior de la figura corresponde a la pulpa. La T indica la capa transparente de la dentina cariada y la S, la capa subtransparente, más cercana a la pulpa. Por debajo de esta capa hay dentina sana. Derecha. Medición de la dureza Knoop de la dentina afectada por la caries. La T indica la capa transparente y la S, la subtransparente, que corresponden a las mismas letras de la figura de la izquierda. Se observan las marcas de las indentaciones del medidor de dureza Knoop. Las marcas de mayor tamaño indican una dentina más blanda, en este caso, la de la capa transparente T. A medida que se avanza hacia abajo, hacia la capa subtransparente S y hacia la dentina sana, las marcas indican una mayor dureza. **B**. Gráfico que indica los valores de dureza Knoop en las diferentes capas de dentina cariada. En la línea vertical izquierda están los números de dureza Knoop. 1) Dentina externa cariada, infectada, no remineralizable, muerta. 2) Dentina interna cariada, no infectada, remineralizable, viva. 3) Dentina sana. 4) Límite amelodentinario. 5) Capa descolorida. 6) Capa transparente. 7) Capa subtransparente. 8) Papel pulpar. Puede observarse que la capa transparente se ubica en el centro de la dentina no infectada, remineralizable y viva. Los números de la línea horizontal inferior indican el espesor de los tejidos dentarios en micrómetros. Yamashita O, Ichijo T, Fusayama T. The Ultrastructure and hardness of the transparent layer of human carious dentin. J Dent Res. 1983;62(1):7-10.

Cuadro 18-15. *Características de caries aguda y crónica*

Ítems	*Aguda*	*Crónica*
Cambio de color	Suave	Fuerte
Dureza en el frente de cambio de color	Gran reblandecimiento	Reblandecimiento suave
Dentina reblandecida pero sin cambio de color	Gruesa	Delgada
Dureza en el frente microbiano	Gran reblandecimiento	Reblandecimiento suave
Dentina reblandecida pero no infectada	Gruesa	Delgada
Depósito de dentina esclerótica	Escasa	Frecuente

Fig. 18-67. Corte de un molar con caries profunda donde se observan las diferentes capas de dentina infectada y afectada (vital).

Fig. 18-68. Ídem figura 18-67.

bles: una externa, infectada, no vital y teñible con una solución de fucsina básica en propilenglicol, y otra interna, afectada, vital, no teñible y reblandecida por la desmineralización pero con capacidad de remineralizarse. Esos autores también indicaron que la eliminación de toda la dentina que muestre un cambio de color solo es útil en lesiones cariosas crónicas, ya que en las agudas el cambio de color es pálido e incierto (figs. 18-67 y 18-68).

La capa infectada de la dentina cariada posee cadenas peptídicas de tropocolágeno desnaturalizadas[138] y los puentes intercatenarios se hallan cortados,[139] por lo que su remineralización es imposible. En la capa afectada estos puentes están modificados a precursores como dihidroxinorleucina e hidroxinorleucina, proceso reversible mediante una reacción fisiológica.

Ultraestructura de las dos capas de dentina cariada vista con el microscopio electrónico

Ohgushi, Fusayama[140] y otros autores[141,142] estudiaron con el microscopio electrónico las capas de la dentina cariada de dientes humanos recién extraídos y, al observar sustancias inorgánicas, hallaron que la capa infectada presentaba cristales inorgánicos en la dentina peritubular y en la intertubular, mientras que en la capa afectada los cristales eran de witloquita (fig. 18-69).

Fig. 18-69. Los procesos odontoblásticos "O" se continúan desde la pulpa hasta el techo de la capa interna de la dentina cariada y se colapsan en forma de pincel "e" al llegar a la capa externa. En la capa interna se mantiene algo de colágeno debido a la resistencia al ácido. Otra referencias: c: rotura del proceso, h: agujeros, d: depresiones, b: bacterias.

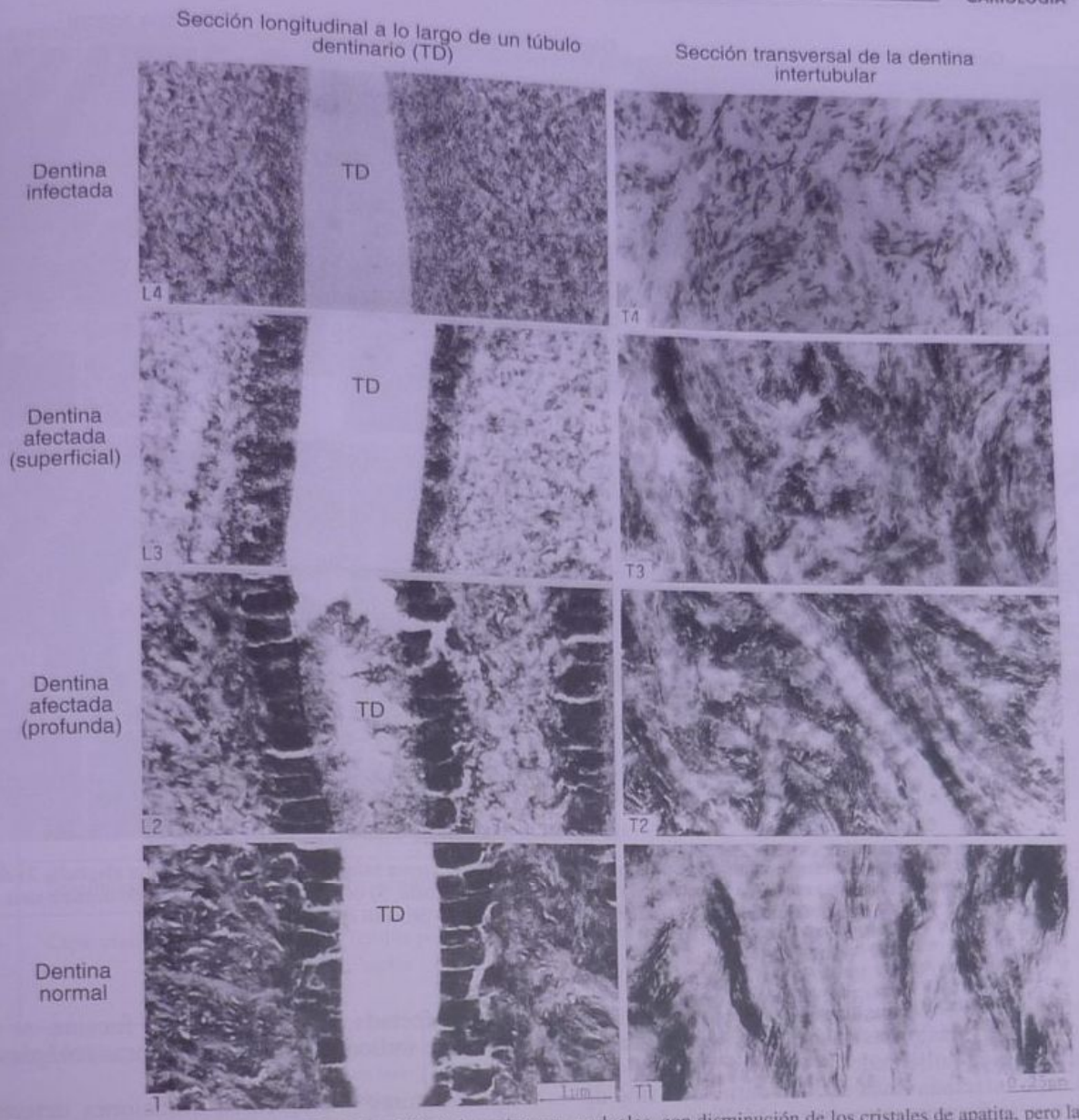

Fig. 18-70. Los cambios en la dentina afectada (L2 y L3) de la caries son graduales, con disminución de los cristales de apatita, pero la estructura de bandas cruzadas del colágeno se mantiene (T2 y T3), mientras que en la dentina infectada de la caries estos cambios son repentinos, con dispersión irregular de los cristales de apatita y pérdida de la estructura de bandas cruzadas del colágeno (L4 y T4). (Shimizu, Yamashita, Ichijo y Fusayama.) TD: Luz del túbulo dentinario.

La parte orgánica mostraba ausencia de bandas en la estructura del colágeno de la capa infectada y fibras colágenas bien definidas en la capa afectada (fig. 18-70).

Los autores mencionados arribaron a la conclusión de que la capa externa está infectada, no es remineralizable porque no posee el colágeno sano, está muerta dado que el canalículo dentinario no posee la prolongación del odontoblasto, por lo que tampoco es sensible, y se tiñe con una solución de fucsina en propilenglicol.[143] Por otro lado, la capa interna no está infectada, es remineralizable, es vital, posee sensibilidad y no se tiñe. La pulpa subyacente a esta capa responde favorablemente a la protección pulpar indirecta.[144-146] En algunos casos se encontraron hasta iones metálicos provenientes de restauraciones pre-existentes[147] (figs. 18-71 y 18-72).

Frank y col.[148] también estudiaron la ultraestructura y la mineralización durante el proceso carioso.

Mc Comb[149] y otros autores[150-152] consideran innecesario el empleo de colorantes detectores de caries ya que con el método táctil/visual clásico se obtienen resultados satisfactorios. Como las sustancias detectoras de caries basadas en propilenglicol reaccionan con el colágeno desnaturalizado de la dentina infectada, su uso en esmalte no estaría indicado con ese fin.[153] Zheng y col.[154] sostienen que en dentina las lesiones cariosas activas y detenidas tienen características ultraestructurales y nanomecánicas diferentes[155] (cuadro 18-16). El grupo de profesores de Operatoria Dental de San Antonio, Texas, Estados Unidos, también opina favorablemente sobre el empleo de sustancias detectoras de caries.[156]

Diversos colorantes[157] y solventes, como la solución de yodo-povidona,[158] fueron estudiados sin éxito como indicadores de procesos cariosos[159] (cuadro 18-17).

Fusayama junto con Sato[160] y con Terachima[161] evaluaron in vitro e in vivo la eliminación de la dentina teñible con solución de fucsina básica al 0,5% en propilenglicol. Este método garantiza la total eliminación de la dentina cariada infectada, ya que reacciona con el coláge-

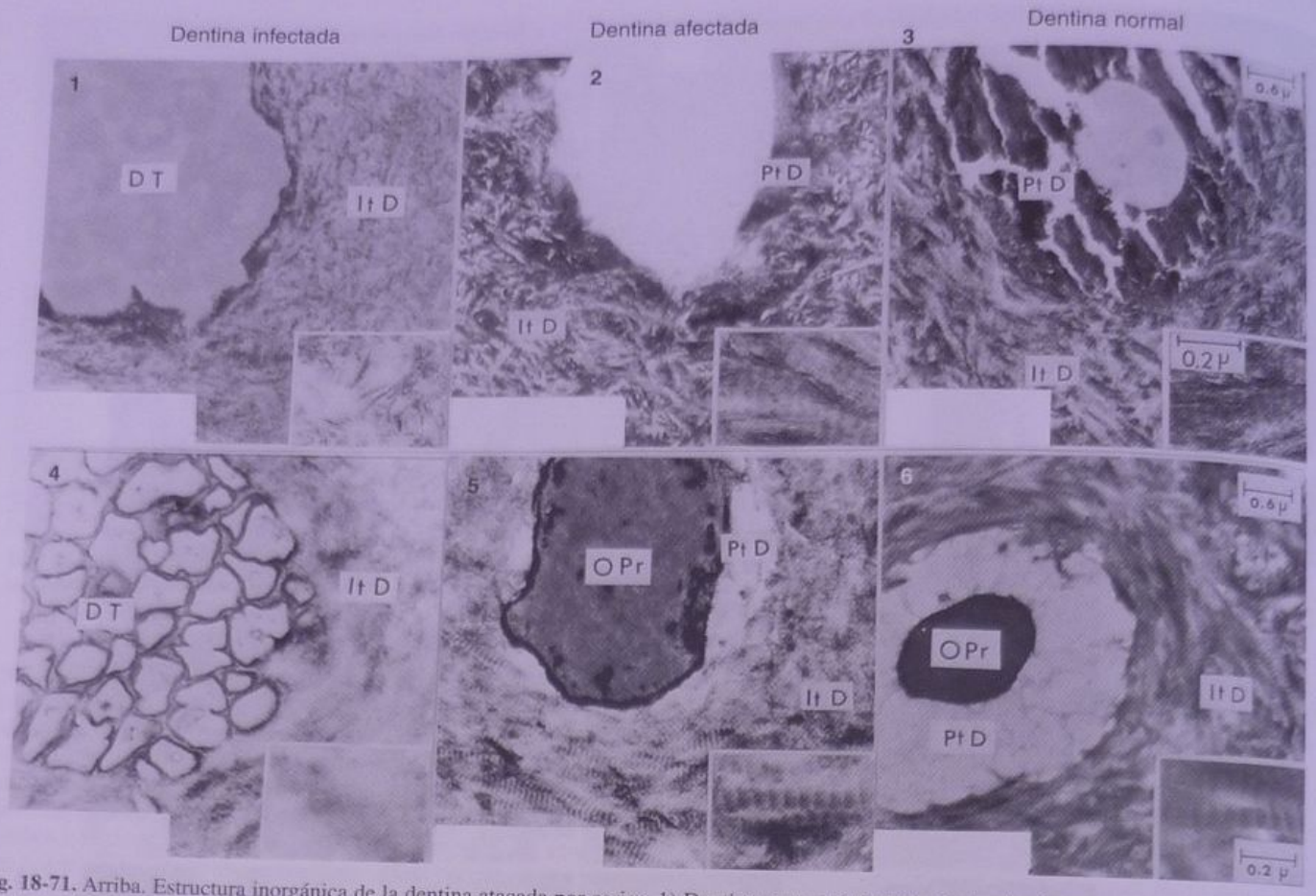

Fig. 18-71. Arriba. Estructura inorgánica de la dentina atacada por caries. 1) Dentina externa infectada, 2) dentina interna afectada, 3) dentina sana. Abajo. Estructura orgánica da la dentina atacada por caries. 4) Dentina externa infectada, 5) dentina interna afectada, 6) dentina sana. Referencias: DT = dentina muerta; ItD = dentina intertubular; PtD = dentina peritubular; Opr = proceso odontoblástico.

no desnaturalizado.[162] Ohgushi[163] estudió histoquímicamente el carácter de las fibras colágenas en las dos capas de dentina cariada utilizando la técnica de Mallory-Azán. La capa infectada de la dentina cariada se tiñó de rojo tanto con la fucsina como con la Mallory-Azán, lo que indicó la desnaturalización de las fibras colágenas. La capa afectada, no teñida por la fucsina, se tiñó de azul, lo que indicó la presencia de fibras colágenas sanas (fig. 18-73).

Otros autores[164] emplearon soluciones detectoras de caries modificadas, lo que produce un excesivo atrapamiento del colorante con la correspondiente tinción de

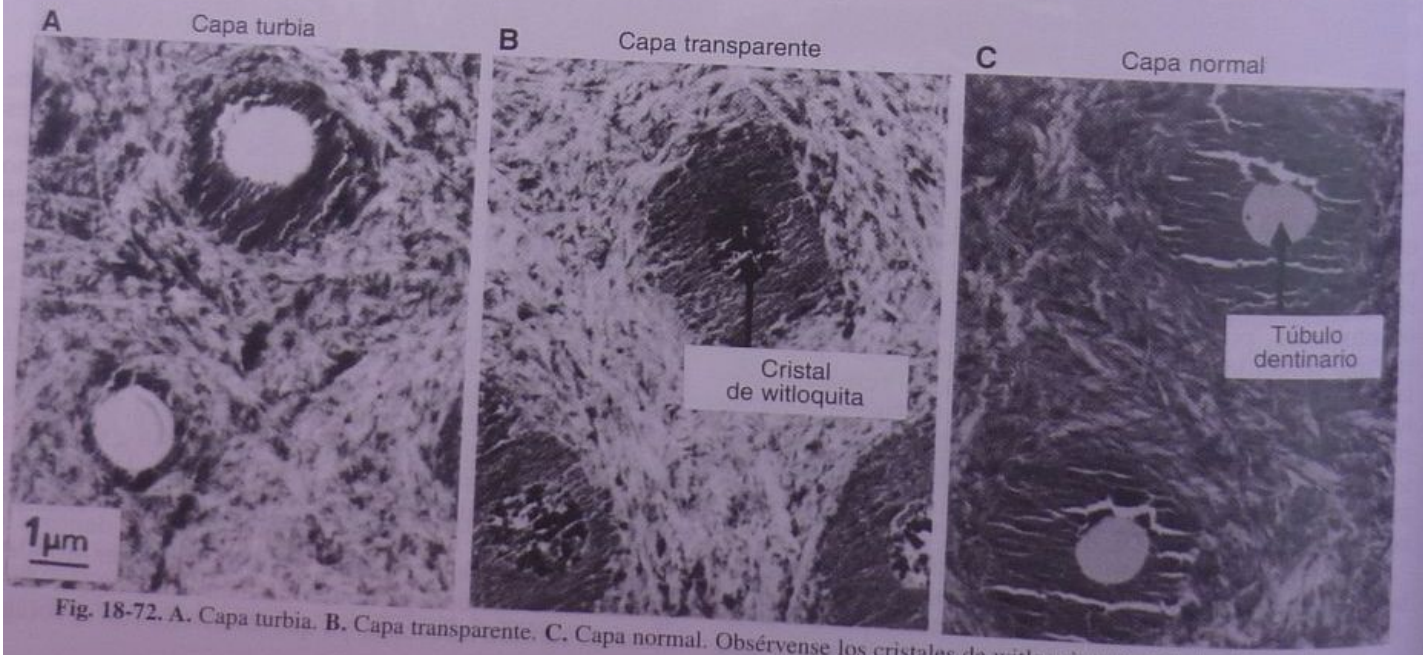

Fig. 18-72. A. Capa turbia. **B.** Capa transparente. **C.** Capa normal. Obsérvense los cristales de witloquita y un túbulo dentinario.

Cuadro 18-16. *Comparación de la estructura y característica de tres capas de dentina en dientes cariados y sus diagnósticos*

Capas por apariencia			Capa descolorida			Capa turbia	Capa transparente	Capa subtransparente	Capa normal
Capas por caracteres			Capa cariada externa						Dentina normal
ESTRUCTURA	Cristales en túbulos		Ninguno			Ninguno	Romboides	Pequeños granos	Ninguno
	Proceso odontoblástico		Desaparecido			Liso	Con fositas	Con fositas	Liso
	Colágeno	Puentes intercatenarios	Irreversiblemente rotos			Reversiblemente cambiados a estado de precursor			Normal
		Estructura de bandas	Desaparecidas			Mantenida			Normal
	Hidroxiapatita	Formas de cristales	Granos diminutos			Pequeñas placas			Pequeñas placas
		Organización de los cristales	Irregularmente dispersos			En forma periódica sobre fibras colágenas			En forma periódica sobre fibras colágenas
	Invasión bacteriana		Infectada			No infectada			No infectada
Reacciones vitales	Remineralización		Imposible			Posible			
	Sensibilidad		No sensible			Sensible			Sensible
Diagnóstico	Capacidad de teñirse		Teñible por el detector de caries			No teñible por el detector de caries			No teñible por el detector de caries
Capas según Furrer			Capa rica en bacterias	Pocas bacterias	Bacterias pioneras	Capa turbia	Capa transparente	Capa de reacción vital positiva	Capa normal

superficies dentarias libres de caries. La fucsina (magenta) $C_{20}H_{20}N_3Cl$ es un colorante del grupo fenilmetano de amplias aplicaciones industriales y en bioinvestigación (véase fig. 18-74).

En un trabajo de 1895 se descubrió que había provocado cáncer de próstata en tres de 45 trabajadores de una fábrica alemana productora de fucsina. Desde ese momento algunos investigadores trataron de producir cáncer experimental con fucsina pero no tuvieron éxito. Finalmente, Bonser,[165] en 1956, produjo tumores en las glándulas linfáticas de dos ratones sobre un total de 30 suministrándoles 0,624 gramos de fucsina disuelta en aceite de maní por vía oral durante casi un año (52 semanas). Esto equivale a una dosis de 1,560 g para un adulto de 50 kilos de peso. Debe tenerse en cuenta que una gota de solución de fucsina al 0,5% en propilenglicol contiene 0,00015 gramos de fucsina. No obstante, Fusayama reformula el detector de caries utilizando un colorante que se emplea en la cocina y que no es carcinógeno. Este colorante es rojo ácido $C_{27}H_{29}O_7N_2S_2Na$, de peso molecular 580,67. La nueva solución en propilenglicol es de rojo ácido al 1% (fig. 18-75).[166]

En al actualidad existen diversos productos comerciales de composición química similar a la del detector de caries original.[167]

Existe un método que emplea fluorescencia para detectar caries residuales.[168] El dispositivo denominado "Vi-

Cuadro 18-17. *Colorantes probados en varios solventes como posibles detectores de caries*

- Tintura de yodo
- Merbromina
- Eosina
- Safranina
- Azul alciano
- Violeta de metilo
- Azul de metileno
- Rosa de Bengala
- Bermellón
- Sudán III
- Fucsina ácida
- Azul Nilo

Cuadro 18-18. *Productos comerciales*

Producto	*Color*	*Fabricante*
Canal Blue	Azul	Antæos
Cari-D-tect	Negro	Gresco
Caries detector	Rojo	Kuraray
Caries finder	Rojo	Danvile Engineering
Dye Spy	Rojo	Germiphene Corporation
Sable Seek	Verde	Ultradent
Seek	Rojo	Ultradent
Snoop	Azul	Pulpdent
Videcárie	Rojo	Inodon

sible Fluorescence" emite luz azul–violeta de una longitud de onda de 530 nanómetros. Al observar la preparación cavitaria a través de un filtro la caries residual se ve rojo anaranjada. El líquido rojo del Carisolv contiene eritrosina como colorante[169] (cuadro 18-18).

CARIES DE CEMENTO Y DE RAÍZ [170,171]

El cemento radicular es un tejido mesenquimático calcificado que tiene el menor espesor de todos los tejidos duros del diente, contiene un 45% de sustancias inorgánicas, un 22% de sustancias orgánicas y un 33% de agua. En condiciones normales de salud bucal el cemento recubre la dentina y no se encuentra expuesta al medio bucal. Para que ésta sufra una lesión cariosa es necesario que se produzca alguna alteración del periodonto marginal y que se permita la exposición a agentes cariogénicos. Histológicamente el cemento se clasifica en celular y acelular según la presencia o no de cementocitos. El cemento celular se localiza con mayor preferencia en la región apical radicular y en la zona de las furcas; el acelular o primario se ubica en la porción más cervical de la raíz y por lo tato es el más expuesto a las caries. La composición y la disposición estructural del cemento guardan una estrecha relación con la difusión de la enfermedad. Las caries de cemento generalmente se inician en el límite amelodentinario y afecta el cemento acelular, de superficie irregular. Al establecerse un proceso de caries de raíz el cemento se pierde en bloques ya que la desmineralización sigue las líneas incrementales. Existen varios factores que se asocian con las caries de cemento: edad, recesión gingival, mala higiene, pH crítico, fármacos y enfermedades que disminuyen el flujo salival (diabetes) El pH crítico del cemento es de 6,7; por lo tanto, es más soluble a los ácidos que el esmalte. En la capa superficial de la lesión se encuentra relativamente bien mineralizada; sin embargo, la pérdida de contenido mineral subsuperficial es mucho mayor que en la mancha blanca del esmalte y se denomina mancha translúcida. Clínicamente la caries de cemento se clasifica en caries cementaria activa o aguda y caries cementaria crónica o detenida.

Fig. 18-73. Tinción de la dentina cariada con diferentes colorantes. Arriba, izquierda: caries aguda, sin teñir. Arriba, derecha: caries crónica, sin teñir. Centro, izquierda y derecha: tinción con detector de caries a base de fucsina. Abajo, izquierda y derecha: tinción con técnica de Mallory Azán. (Fusayama T. New concepts in operative dentistry. Quintessence, Chicago, 1980.)

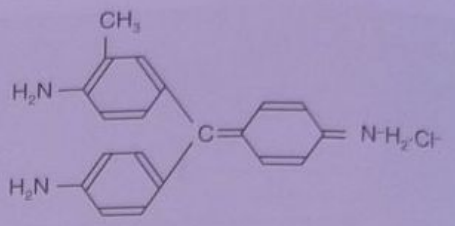

Fig. 18-74. Estructura molecular de la fucsina básica.

Activa o aguda

Suele presentarse en pacientes con diabetes mellitus de tipo I y también en pacientes con otras enfermedades sistémicas o locales que favorecen la retracción gingival.

Clínicamente es una cavidad amplia y extensa que sobrepasa con rapidez el cemento y compromete la dentina, e incluso la pulpa, y por lo tanto puede presentar sintomatología dolorosa.

Crónica o detenida

Se caracteriza por ser extendida y poco profunda, con una textura superficial lisa y dura, de color marrón oscuro o negro. En este tipo de lesión no hay sintomatología dolorosa debido a la atrofia pulpar y al estrechamiento progresivo de la cámara pulpar. En la caries de raíz esta-

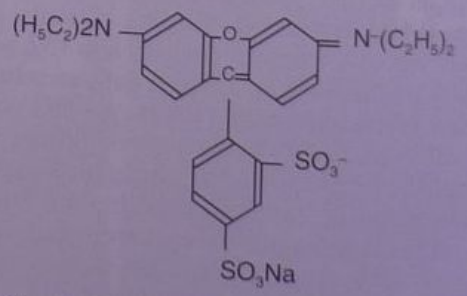

Fig. 18-75. Estructura molecular del rojo ácido.

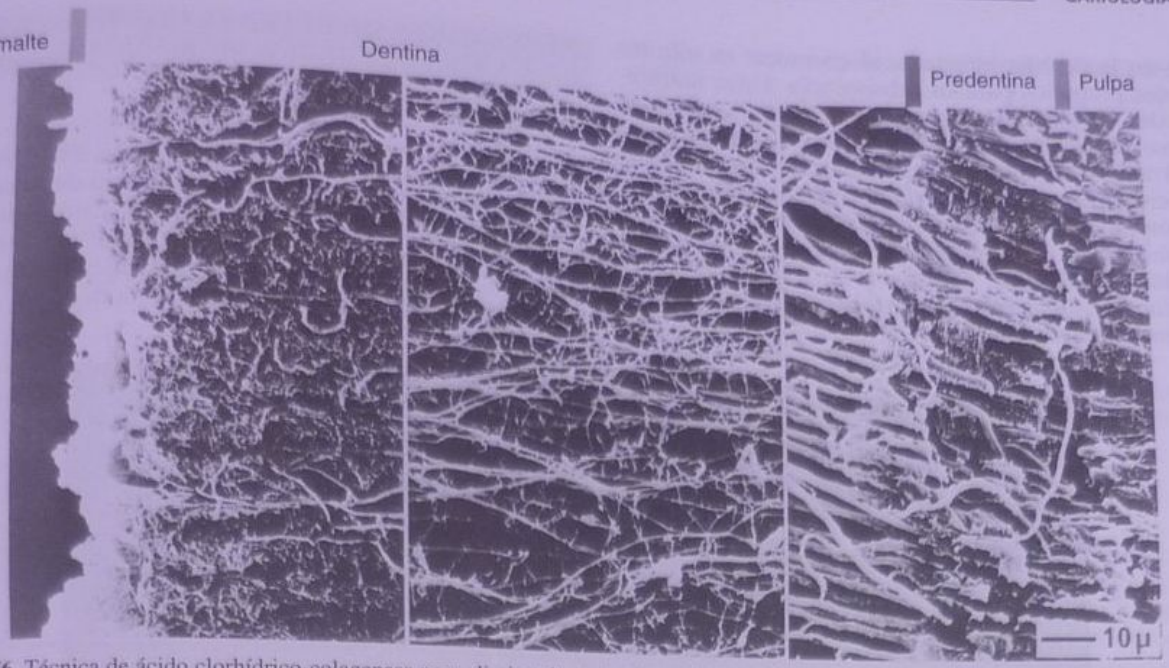

Fig. 18-76. Técnica de ácido clorhídrico-colagenasa para eliminar la sustancia orgánica y el colágeno. Los procesos odontoblásticos son perfectamente continuos desde la pulpa hasta el límite amelodentinario en la dentina vital sana. (MEB × 10.000.)

rían implicados no solo microorganismos acidófilos y acidogénicos sino también proteolíticos. Los microorganismos involucrados en la etiología de caries de raíz pueden ser *S. mutans*, *S. sanguis*, *Lactobacillus*, *Veillonella*, *A. viscosus*. Hay tres poblaciones microbianas diferentes que se relacionan con las caries de raíz: los microorganismos asociados con el inicio de la lesión; la biota de la capa superficial que cubre las lesiones cariosas primarias; la microbiota asociada con la dentina infectada.[172,173] La dentina infectada subyacente a las lesiones primarias de caries de raíz es preferentemente colonizada por microorganismos acidogénicos y acidúricos cono *S. mutans* y *Lactobacillus*. La proporción de *Lactobacillus* y bacilos grampositivos pleomorfos es significativamente más

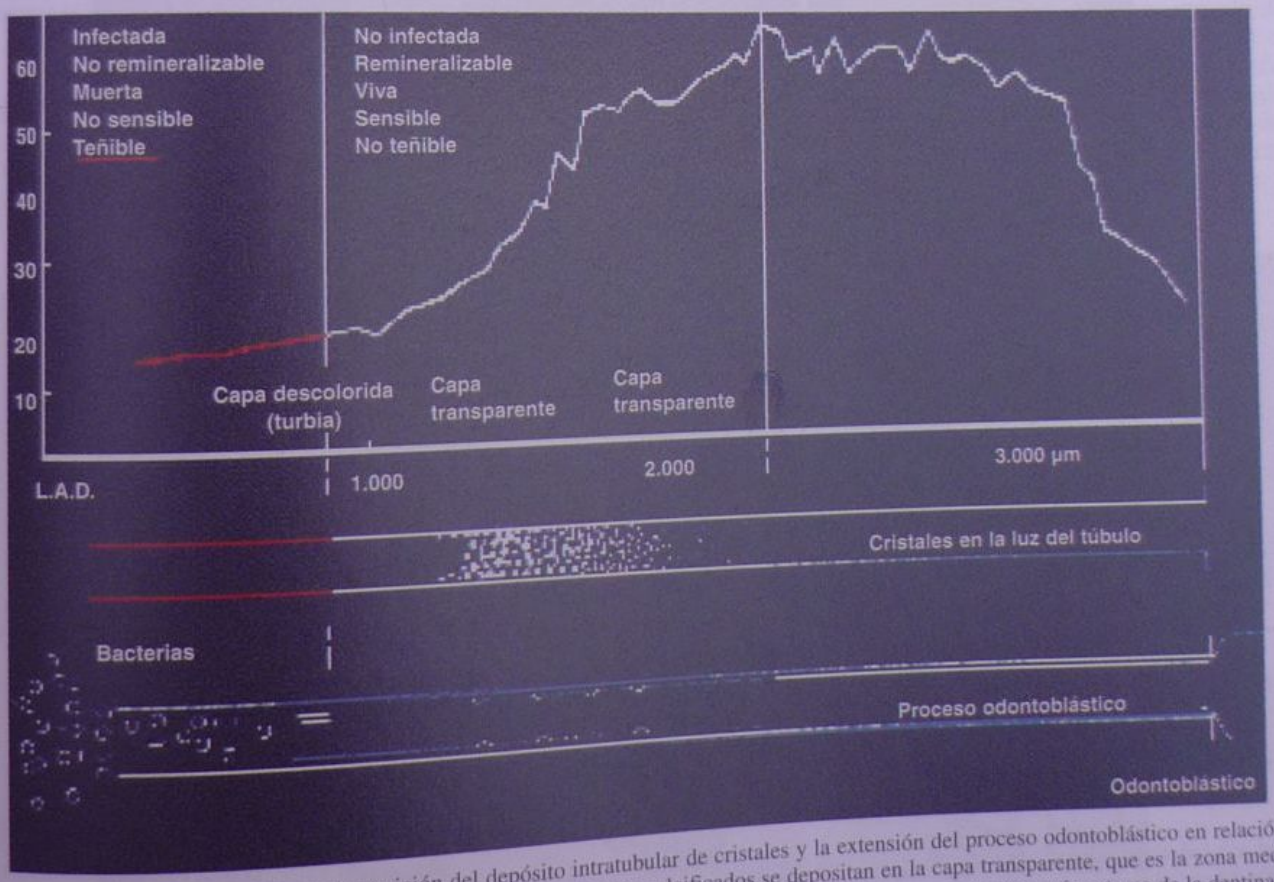

Fig. 18-77. Ilustración esquemática de la posición del depósito intratubular de cristales y la extensión del proceso odontoblástico en relación con el gráfico de dureza y las dos capas de la dentina cariada. Los cristales calcificados se depositan en la capa transparente, que es la zona media de la capa afectada. El proceso odontoblástico se extiende hasta la parte más externa de la capa turbia, que es la capa más externa de la dentina afectada. Los túbulos dentinarios de la capa infectada están invadidos por bacterias. (L.A.D.: límite amelodentinario).

grande en la dentina infectada, al encontrar en ella los nutrientes propicios para su subsistencia. Estos nutrientes pueden derivar de la matriz orgánica de la caries de dentina o de micromoléculas que pasan a la dentina a través del tejido pulpar. La diferencia entre la microbiota que se encuentra en la lesión de dentina y la de la biopelícula supragingival asociada con ella puede facilitar el conocimiento de la progresión de la caries primaria de raíz (cuadro 18-19).

Las caries radiculares se desarrollarán con mayor amplitud en el capítulo 22.

REACCIONES DE DEFENSA CONTRA LA CARIES (figs. 18-76 a 18-78) [174,175]

Dentina translúcida o esclerótica

Por aposición de sales de calcio traídas desde la pulpa a través de los conductillos dentinarios la dentina modifica su contenido en sustancia mineral. Esto ocurre normalmente por la edad o bien como respuesta a estímulos diversos. Se la denomina dentina translúcida o esclerótica por su aspecto con el microscopio óptico.

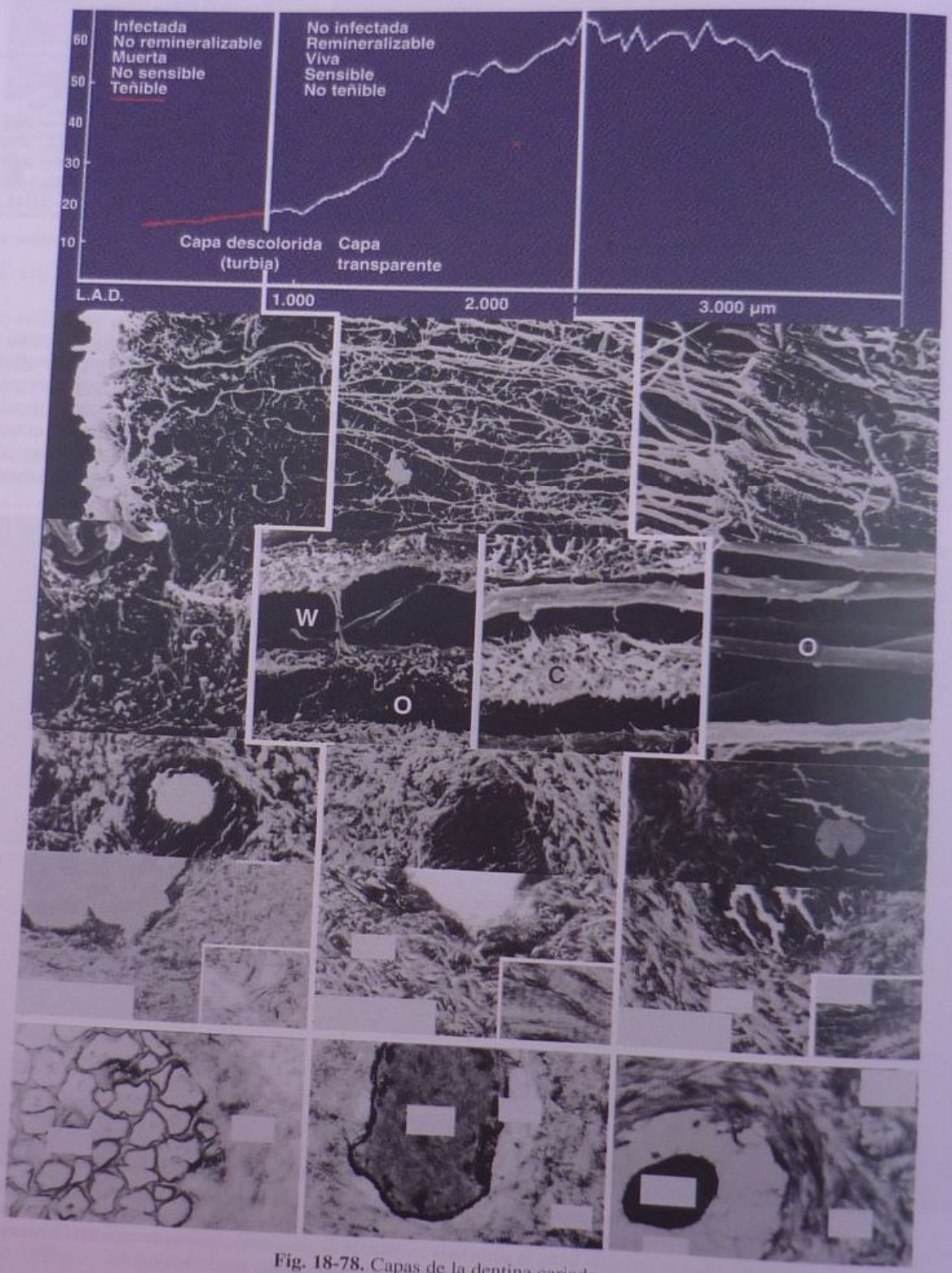

Fig. 18-78. Capas de la dentina cariada.

Cuadro 18-19. *Caries de cemento*

Origen:
- Mesenquimático

Químicamente
- 45% sustancia inorgánica
- 22% sustancia orgánica
- 33% agua

Histológicamente
- Cemento celular
- Cemento acelular

Ubicación
- Furcas y región apical radicular
- Porción cervical (más expuesto a la caries)

Factores que se relacionan con la caries de cemento
- Edad
- Recesión gingival
- Mala higiene
- pH crítico[6,7]
- Fármacos
- Enfermedad que disminuye el flujo salival (diabetes)

Clínicamente se puede dividir en:

Caries cementaria activa o aguda
- Cavidad amplia
- Sobrepasa el cemento rápidamente y compromete la dentina y la pulpa
- Sintomatología dolorosa

Caries cementaria crónica o detenida
- Extendida y poco profunda
- Superficie lisa y dura
- Color marrón oscuro o negro
- No hay sintomatología dolorosa

Sin embargo, Ogawa y col.[176] han demostrado que uando esta dentina es producida en respuesta al avance e la caries tiene menor dureza a causa de su descalcifi- ación y reprecipitación de cristales de distinta estructura que la hidroxiapatita en la luz del túbulo (véase fig. 18-79), no se tiñe con colorantes y, por lo tanto, no debe ser eliminada. De acuerdo con Kurosaki[177] los sistemas adhesivos actúan correctamente sobre esta superficie. Sakoolnamarka,[178] Kubo,[179] Nakajima[180,181] y otros[182] sostienen también que es posible la adhesión a la dentina afectada. Generalmente se asocia con la formación de dentina de reparación en la pared pulpar de la dentina.

Yoshiyama[183] demostró que la adhesión a dentina infectada es posible y que se puede formar capa híbrida aun en zonas donde el colágeno no presenta la estructura con las bandas características.

Diversas investigaciones[184,185] demuestran que el detector de caries no interfiere con los mecanismos tradicionales de adhesión a esmalte y dentina.

Dentina neoformada

La dentina de defensa se forma como consecuencia de irritaciones o por maduración. Se la ha denominado secundaria o terciaria para diferenciarla de la existente en el momento de la erupción del diente o dentina primaria, cuyas características anatómicas e histológicas son normales.

Dentina secundaria

Al erupcionar el diente se ve expuesto a una serie de pequeñas irritaciones debidas a la masticación, a traumatismos, a cambios térmicos, a los alimentos, etc. Todos estos estímulos actúan sobre el odontoblasto, el que, por una respuesta natural de su función específica, responde formando dentina. Como la cámara pulpar ya está delimitada, la nueva dentina se deposita por dentro y disminuye progresivamente su tamaño.

Cabe acotar aquí que también se ha encontrado dentina secundaria en dientes impactados o incluidos en el hueso de los maxilares, sin erupcionar. El sitio preferencial de formación depende de la dirección de la cual provienen los estímulos. El espesor, por lo general, es mayor en la cara lingual que en la cara labial de la cámara pulpar en incisivos y caninos,[186] y en los premolares y los

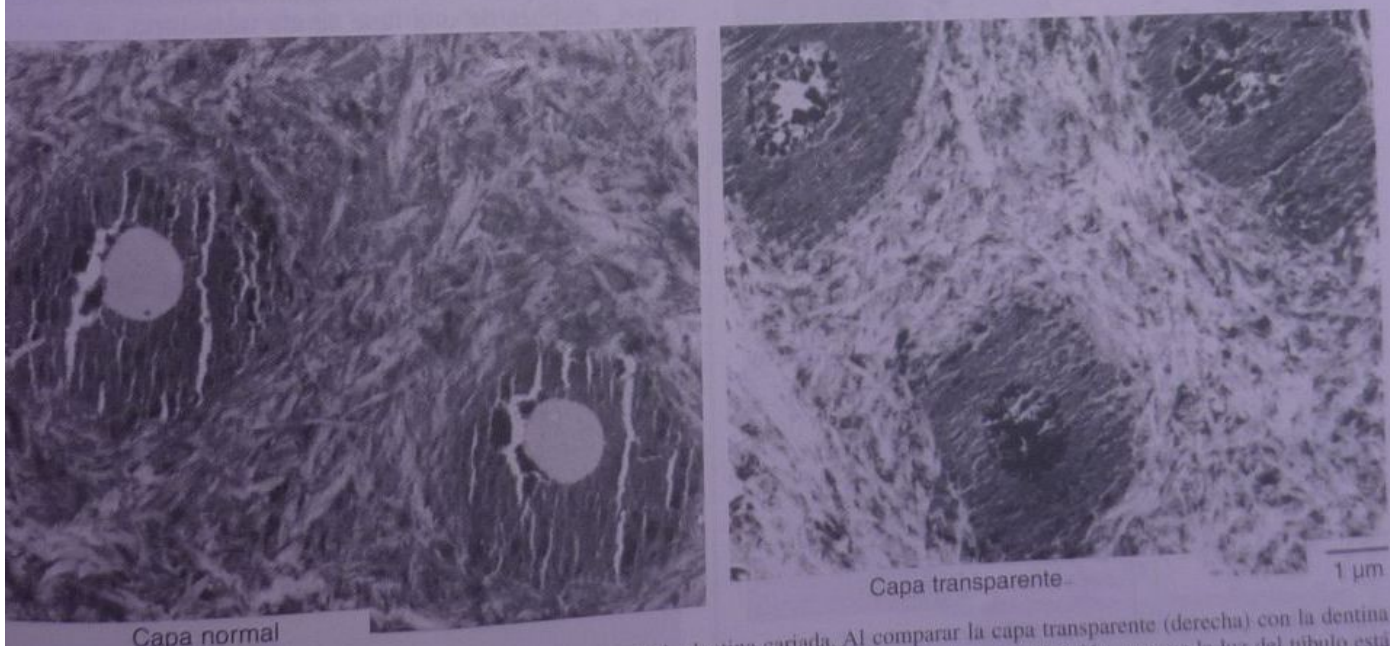

ig. 18-79. Ultraestructura de la sección de túbulos dentinarios de la dentina cariada. Al comparar la capa transparente (derecha) con la dentina ormal (izquierda), se la ve menos densa con intervalos entre los cristales de apatita debido a la desmineralización, aunque la luz del túbulo está ena de cristales romboidales de witloquita.

Fig. 18-80. Dentina terciaria de reparación con células y vasos incluidos en su interior. No presenta estructura definida (× 350). (Gentileza del doctor HR Stanley.)

molares, a nivel cervical, y tanto en el techo como en el piso de cámara. La dentina secundaria no tiene el mismo aspecto que la primaria. De acuerdo con la intensidad del estímulo puede tener menor o mayor número de conductillos, pero siempre menos que la dentina primaria, con un diámetro más pequeño y un recorrido más irregular.

Dentina terciaria

Ante un estímulo más intenso, violento o prolongado, caries de avance rápido, atrición, erosión, preparación cavitaria, tallados para coronas, exposición pulpar o trasplante dentario, la pulpa responde formando dentina de manera más precipitada para tratar de defenderse de la posible invasión. Esta dentina ha sido denominada dentina terciaria o de reparación. Sus características histológicas difieren de las de la dentina primaria en la forma de los conductillos, que son más tortuosos e irregulares, se hallan en menor número y pueden faltar por completo. Si la dentina terciaria se formó precipitadamente, puede observarse la inclusión de células, vasos o elementos del tejido pulpar (figs. 18-80 a 18-82).

La dentina terciaria tiene un contenido cálcico similar o mayor que la primaria.[187] Se ha encontrado mayor cantidad de dentina terciaria provocada por caries en dientes temporarios que en dientes permanentes.[188] Como consecuencia de la preparación de cavidades, se forma dentina terciaria.[189]

Muchos autores han estudiado este fenómeno al utilizar dientes que debían ser extraídos por causas ortodónticas preparando cavidades, generalmente de clase V, en las caras labiales, con instrumentos de baja, mediana y alta velocidad. A los 20 días ya se encuentra dentina terciaria en algunos cortes histológicos pos-extracción. El pico se alcanza a los 30 o 35 días y luego decrece. Su crecimiento se estima en un promedio de 1,5 µm diarios.[190]

REACCIÓN PULPAR

Debido a que el progreso de la lesión de caries en dentina es lento los estímulos que llegan inicialmente a la pulpa son toxinas y otros productos microbianos, pero no bacterias.[191,192] Muchas de estas toxinas, enzimas, lipopolisacáridos, componentes de la pared celular de las bacterias gramnegativas y los ácidos lipoteicoicos de las bacterias grampositivas, son antígenos y provocan una respuesta inmunitaria. También la inflamación es una respuesta ante agentes químicos, físicos[193,194] o biológicos.[195] En la reacción inflamatoria se reconocen la forma aguda y la crónica. El tipo de inflamación depende, además, de la naturaleza del estímulo, y la respuesta a las bacterias puede ser variada; los microorganismos como los estreptococos y los estafilococos, cuando infectan el tejido, generalmente producen una respuesta inflamatoria aguda; otros, después de una fase aguda transitoria, se asocian con inflamación crónica.[196] Las bacterias pueden penetrar hasta 0,75 mm de la pulpa sin producir enfermedad pul-

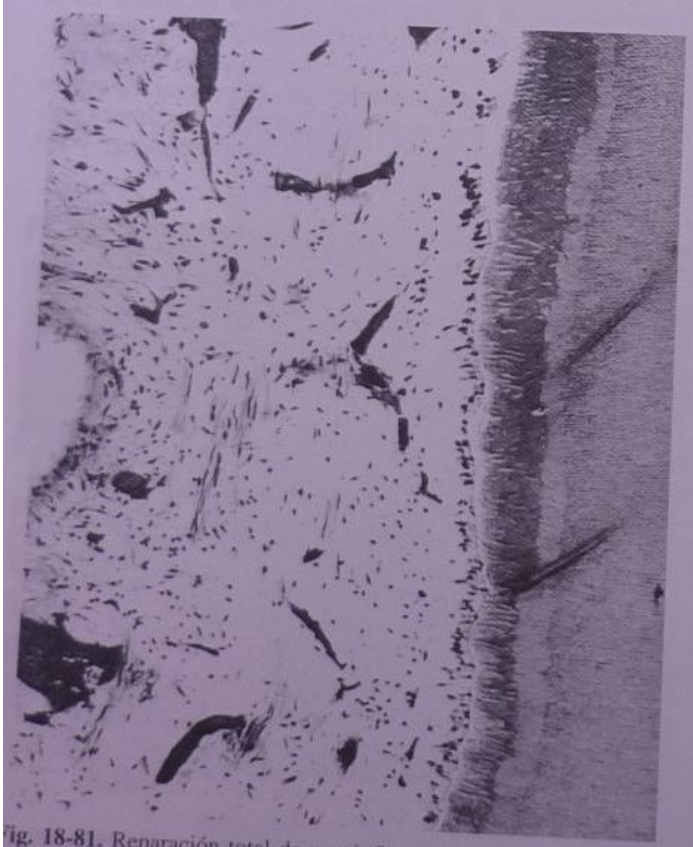

Fig. 18-81. Reparación total de una inflamación pulpar. La hilera de odontoblastos se ha reconstruido (× 100). (Gentileza del doctor HR Stanley.)

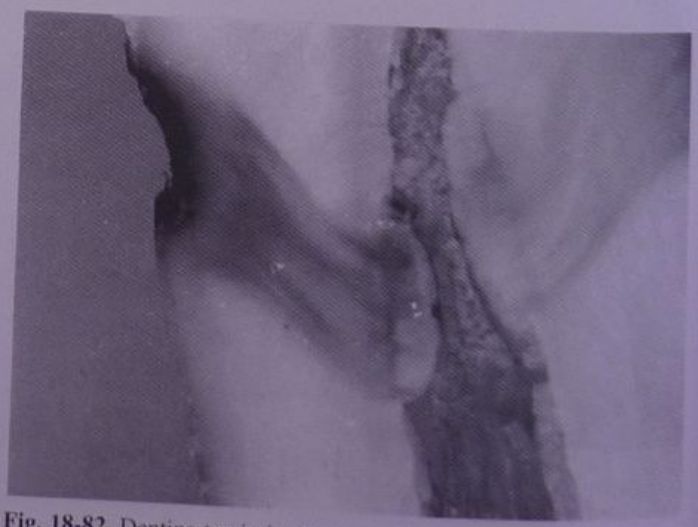

Fig. 18-82. Dentina terciaria de reparación en el interior de la cámara pulpar. (× 20).

Cuadro 18-20. *Prevalencia de microorganismos según la historia natural de la enfermedad*

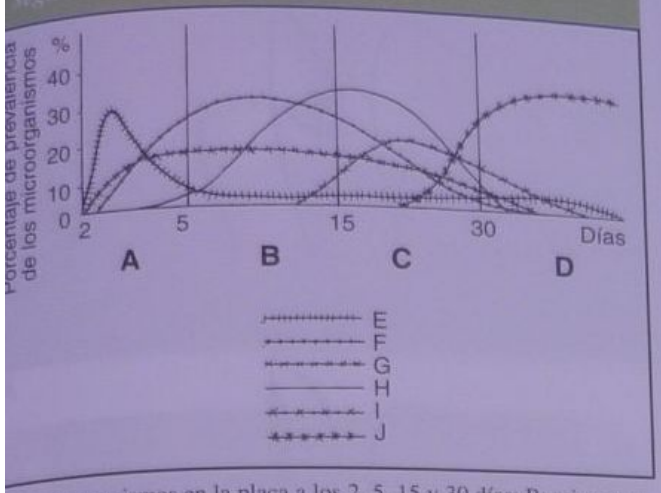

A: microorganismos en la placa a los 2, 5, 15 y 30 días; B: microorganismos en esmalte (meses o años). D: microorganismos en pulpa (meses o años); E: *Streptococcus sanguis*, F: *Streptococcus mutans*; G: otros estreptococos; H: lactobacilos; I: microorganismos filamentosos; J: *Prevotella* (intermedia melaninogénica), porfiromonas, *Peptostreptococcus*. Los números de la izquierda representan el porcentaje de microorganismos.



Fig. 18-83. Caries experimental in vivo según Brännström y col. Ataque bacteriano profundo en la dentina. Se advierten tres túbulos dentinarios sin pared peritubular. La flecha muestra bacterias en lesiones lacunares dentro de los túbulos. En el túbulo inferior las bacterias están invadiendo la dentina intertubular, que se halla poco afectada (MEB × 7.000).

par pero, a partir de esa distancia y a medida que avanzan, las reacciones pulpares se van volviendo más intensas.

Las toxinas bacterianas destruyen primero el citoplasma o la fibrilla de Tomes y luego las propias paredes de los conductillos hasta su desaparición. Al ceder la estructura dentinaria se producen desprendimientos o fisuras en el tejido que contiene restos orgánicos necróticos y masas bacterianas que van desfigurando la constitución del diente[197] (fig. 18-83). La supuración y la necrosis son resultados posibles en la evolución natural de la enfermedad (figs. 18-84 y 18-85).

En los cuadros 18-20 y 18-21 se describe la prevalencia de microorganismos según la evolución natural de la enfermedad hasta la lesión de la pulpa dental.[198-200]

En la figura 18-86 se muestran los tejidos y las zonas afectadas según la evolución natural de la enfermedad desde el esmalte al compromiso pulpar.

Una pulpa crónicamente inflamada por lo general no presenta síntomas hasta que se encuentra muy avanzada (fig. 18-87). La inflamación aguda casi siempre es dolorosa. El dolor dental intermitente[201] o el dolor en respuesta a estímulos fríos o calientes pueden proceder de una inflamación aguda leve, posiblemente debido a que el calor transmitido a la pulpa conduce a mayor hiperemia y a incremento de la presión.[202] La pulpa necrótica es en sí misma indolora debido a que no hay nervios viables para la transmisión de estímulos dolorosos.[203] No obstante, una vez que los tejidos periapicales están involucrados se desarrolla un conjunto de síntomas como dolor por presión y el diente puede ser sensible a la masticación o a la percusión realizada por el médico clínico.

CLASIFICACIÓN DE CARIES

Durante los últimos años diversos autores percibieron la necesidad de una clasificación nueva en operatoria dental. Mount y Hume presentaron un concepto moderno de clasificación que dejó obsoleta la idea de Black publicada hace más de cien años[204-206] y definieron dos tipos de descriptores: los sitios y los estadios. Existen tres sitios de susceptibilidad a la caries (sitios 1 al 3), que son las áreas donde la placa dental tiende a acumularse (fig. 18-88 y cuadro 18-22).

Cada sitio tiene cuatro estadios de progresión de la caries (estadios 1 a 4), que corresponden a la extensión y el tamaño de la lesión con referencia a guías anatómicas y radiológicas.

Cuadro 18-21. *Representación esquemática de la microflora asociada con caries dental de las distintas etapas de la historia natural de la enfermedad*

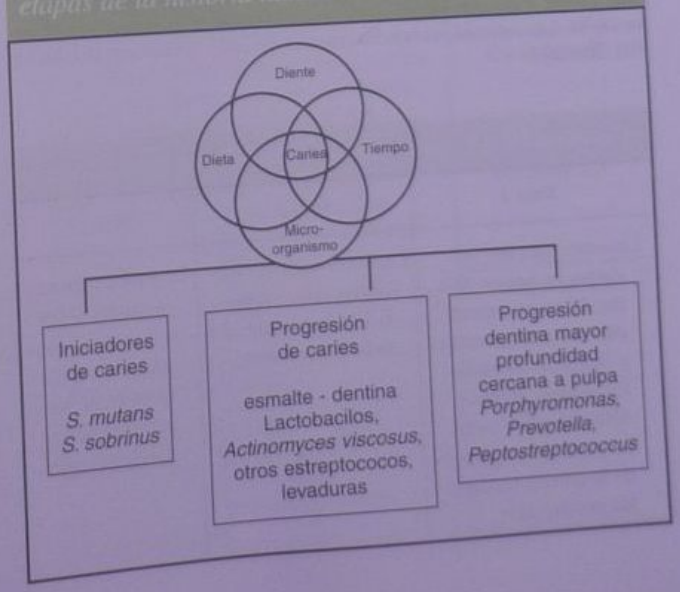

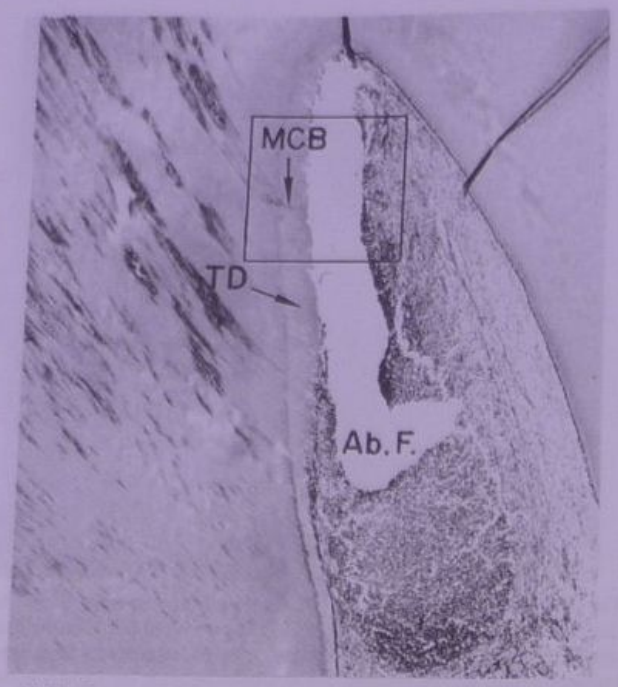

Fig. 18-84. Respuesta pulpar grave a la invasión bacteriana, que ha atravesado incluso la dentina terciaria de defensa (TD). Se ha formado un absceso (Ab.F.). La bacteria más cercana a la pulpa (MCB) está a 0,05 mm (flecha) (× 63), reducida ¼, coloración con hematoxilina-eosina.

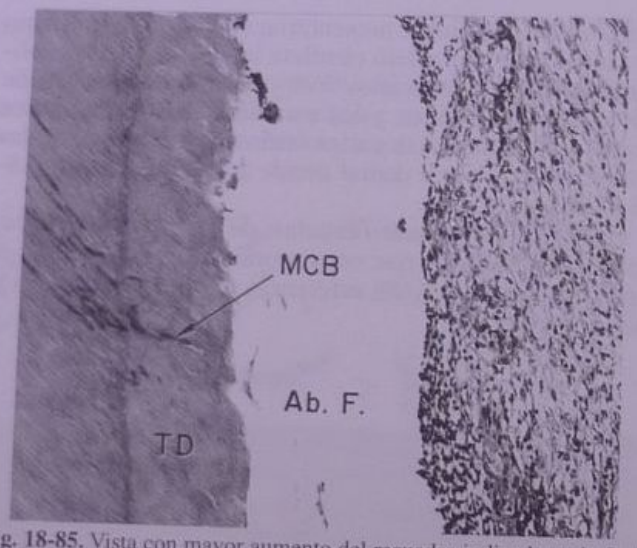

Fig. 18-85. Vista con mayor aumento del recuadro indicado en la figura 18-84. Las referencias son las mismas (× 160). (Gentileza del doctor HR Stanley.)

Cuadro 18-22. *Sitios de susceptibilidad a la caries*

Sitio 1	*Sitio 2*	*Sitio 3*
Lesiones cariosas iniciadas en hoyos; fisuras; fosas en superficies oclusales, bucales y linguales de todos los dientes, y otros defectos sobre todas las superficies planas de la corona (excepto las proximales)	Lesiones cariosas iniciadas sobre superficies proximales de todos los dientes	Lesiones cariosas iniciadas sobre superficies coronarias o radiculares en el área cervical de todos los dientes

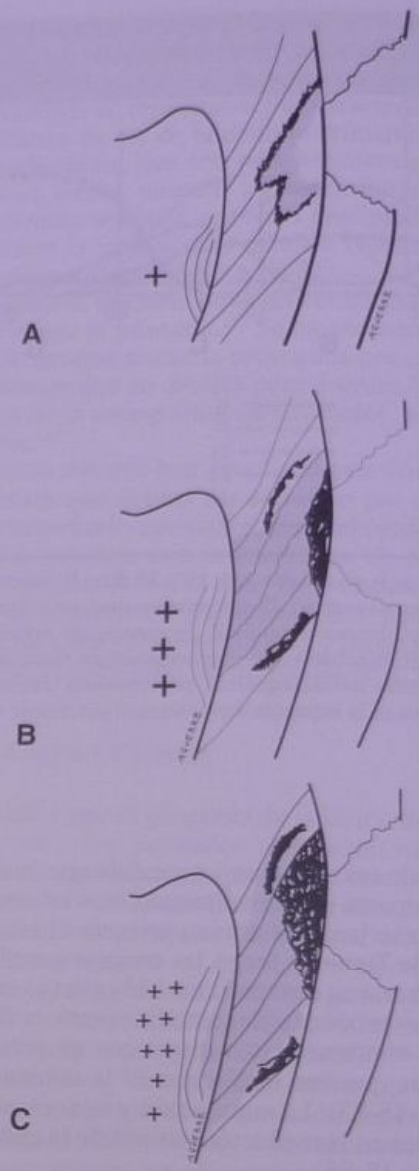

Fig. 18-86. Representación esquemática de la evolución natural de caries dental con respuesta inflamatoria pulpar creciente. **A**: respuesta inflamatoria leve (+); **B**: respuesta mediana (+++); **C**: respuesta intensa (8 +).

Fig. 18-87. Lesión cariosa crónica de avance lento que llegó a la cámara pulpar. Nótese la amplia destrucción de tejido dentario.

A

C

D

B

E

Fig. 18-88. A a **E.** Sitios 1, 2 y 3. **Sitio 1**: lesiones cariosas iniciadas en hoyos; fisuras; fosas en superficies oclusales, bucales y linguales de todos los dientes, y otros defectos sobre todas las superficies planas de la corona (excepto las proximales). **Sitio 2**: lesiones cariosas iniciadas sobre superficies proximales de todos los dientes. **Sitio 3**: lesiones cariosas iniciadas sobre superficies coronarias o radiculares en el área cervical de todos los dientes.

Cuadro 18-23. *Concepto Si/Es*

Estadios de la progresión de caries	*Diagnóstico clínico*	*Opciones de tratamiento*	*Cociente restauración/diente*
Estadio 0	Lesión activa sin cavitación, sin necesidad de intervención	Tratamiento de remineralización y/o sellador. Monitoreo subsiguiente de la lesión, lo que mostrará reversión o progresión	Cociente 0/5
Estadio 1	Lesión con alteraciones superficiales que han progresado hasta un punto en el cual la remineralización no es posible y el tratamiento restaurador está indicado	Preparación cavitaria mínimamente invasiva para una obturación adhesiva combinada con el tratamiento profiláctico en las superficies adyacentes	Cociente 1/5
Estadio 2	Lesión moderada con capitación localizada que ha progresado en la dentina, sin debilitar cúspides, que requiere tratamiento restaurador	Preparación mínimamente invasiva para una cavidad mayor, combinada con el tratamiento profiláctico de las superficies adyacentes	Cociente 2/5
Estadio 3	Lesión agrandada con cavitación extendida que ha progresado en la dentina que causa el debilitamiento de las cúspides y requiere tratamiento restaurador	Preparación cavitaria para una restauración directa o indirecta para el restablecimiento de la función, preservación y refuerzo de la unidad restauración/diente	Cociente 3/5
Estadio 4	Lesión que ha progresado al punto que una o más cúspides están destruidas y se requiere tratamiento restaurador	Preparación cavitaria extendida para una restauración indirecta para el restablecimiento de la función, preservación y refuerzo de la unidad restauración/diente	Cociente 4/5

Esta clasificación excluye lesiones cariosas detectables diagnosticadas para tratamientos no invasivos. Según estos autores el estadio 1 se define como la progresión de la lesión no capaz de remineralizarse y al punto donde la intervención quirúrgica está indicada. En un concepto moderno de odontología restauradora con criterio preventivo los tratamientos invasivos no son la única intervención quirúrgica indicada.[207] De acuerdo con Lasfargues y col.[208] es necesario modificar la clasificación de Mount y Hume e incluir una dimensión preventiva, denominándola concepto Si/Es (sitio/estadio que viene de la traducción del inglés Si/Sta que significa site/stages).

Concepto Si/Es

Sobre la base de la clasificación original se conservan los tres sitios de susceptibilidad a la caries tal cual los describieron Mount y Hume. Como idea nueva, la escala de estadios de la caries pasa a tener cinco niveles en vez de cuatro. Se agrega entonces un estadio cero que equivale a una lesión detectable, diagnosticada para un tratamiento de remineralización estrictamente no invasivo (véase cuadro 18-23).

Agradecimientos

Los doctores Julio Barrancos Mooney y Guillermo A. Rodríguez agradecen al doctor Takao Fusayama por el aporte de información cedido para este capítulo. También agradecen al doctor Agustín Varas por su invalorable trabajo en este capítulo. Es de destacar la activa colaboración de las siguientes personas en la recopilación bibliográfica: señor Gustavo Soria, estudiante de la carrera de Odontología; señora Feger Ulrike, de la Biblioteca de la Universidad de Freiburg, Alemania; Gustavo García y Florencia Shuman, y Ana María Fontán en las búsquedas bibliográficas, de la Biblioteca de la Asociación Odontológica Argentina y a su Directora Ana María Llorenz; doctora Sandra Salgado, de la Hemeroteca de la Facultad de Odontología de la Universidad de Buenos Aires, y a la señora M. I. Uranga, Directora de la Biblioteca de la Universidad Maimónides, Buenos Aires. Una mención especial al doctor Cristian Amerise de Tucumán, Argentina, por su colaboración con información sobre diagnóstico de lesiones oclusales.

REFERENCIAS

1. Bhaskar SN. Patología bucal, 6ª edición, Buenos Aires, El Ateneo, cap. 5: Lesiones de los tejidos dentarios duros, 1984, pág. 104.
2. Domínguez FV, en Cabrini RL. Anatomía patológica bucal, Buenos Aires, Ed. Mundi, cap. 4: "Caries dental", 1980, pág. 68.
3. Pindborg JJ. Pathology of the dental hard tissues. Filadelfia, Saunders, 1970.
4. Baume LJ. Allgemeine grundsätze für eine internationale normung der kariesstatistiken. Int Dent J 1962;12:279.
5. Franke G. Klassifizierung epidemiologischer studien über zahnkaries und definitionen verwandter begriffe. Int Dent J 1976; 26:73.
6. Fusayama T. A simple pain free adhesive restorative system by minimal reduction and total etching. Ishiyaku Euroamerica Inc. Tokyo, cap. 1: "New concepts in the pathology and treatment of dental caries", 1993, pág. 15.
7. Marcantoni M. Ecología de la cavidad bucal. Capítulo 17 en Negroni M: Microbiología estomatológica. Fundamentos y guía práctica. Editorial Médica Panamericana. Buenos Aires, 1999.
8. Ring ME. Historia ilustrada de la Odontología. Edición en español, Barcelona, Doyma, cap. 2, 1989, pág. 28.
9. Beare TJ. Clinical aspects of dental caries, en Tocchini JJ: Restorative Dentistry, New York, McGraw Hill, chapter 1, 1967.
10. Miller WD. The micro organisms of the human mouth, Philadelphia, SS White Mfg. Company, 1890.
11. Sognnaes RF. The present status of caries research, J Prosthet Dent, 1963;13:921.
12. Karlson KE y col. Significance of keratin digestion micro organisms in dental caries, Bacteriological proceedings, 1955;66:82.
13. Gottlieb B. Dental caries. Philadelphia, Lea and Febiger, 1947.
14. Frisbie HE, Nuckolls J. Caries and the enamel. J. D. Research 26:181;1947.
15. Pincus PA. A new hypothesis of dental caries, J California D A, 1950;26:16 (suppl.).
16. Martin JJ y col. Chelation or metal-binding as a new approach to the problem of dental caries, Euclides, 1954;14:311.
17. Csernyei JA. Fluoride and the Endogenous Theory of Dental Caries . Milan, Italy Quarterly Journal of the International Society for Fluoride Research Volume 2 No. 2 April 1969:116.
18. Eggers-Lura H (1967). The non-acid complexing and phosphorylating theory of dental caries. Holbµk,, published by the author Algade 28.
19. Dreizen S. Mecanismos de la caries dental, en Lazzari PE: Bioquímica dental, México, Interamericana, cap. 10, 1970.
20. Neumann, R. (1943). Topographisch-anatomisch-klinische studien ... mit 137 zum teil mehrfarbigen bildtafeln. Berlin, Berlinische verlagsanstalt E. Ottow.
21. Michigan. University. School of Public Health. Michigan. University. School of Dentistry (1948). Dental caries. St. Louis, Mosby.
22. Orland FJ y col. Use of the germ free animal technique in the study of experimental caries I. Basic observations on rats reared free of all micro organisms. J Dent Res, 1954;33:147.
23. Orland FJ y col. Experimental caries in germ free rats inoculated with enterococci. J Amer Dent Assoc, 1955;50:259.
24. Keyes PH. Recent advances in dental caries research. Bacteriology, bacteriological findings, and biological implications. Int Dent J, 1962; 12:443.
25. König KG. Karies und kariesprophylaxe, 2. München, Aufl Goldmann, 1974.
26. König KG. Diet and oral health. International Dental Journal 2000; 50:162-174.
27. Roitt IM y Lehner T. Immunology of oral diseases. Oxford, Blackwell, 1983.
28. Larmas M. Simple tests for caries susceptibility. Int Dent J, 1985; 35:109.
29. Newbrun E. Cariology. 2ª edición, Baltimore, Williams & Williams, 1983.
30. König KG. Karies und parodontopatien. Stutgart, Thieme, 1987.
31. Op. cit. 7.
32. Marcantoni M. Caries dental - Antimicrobianos y vacunas para su control. Capítulo 18 en Negroni M: Microbiología estomatológica. Fundamentos y guía práctica. Editorial Médica Panamericana. Buenos Aires, 1999.
33. Nolte WA. Caries dental. Microbiología Odontológica. 4ª ed. Interamericana,1985; capítulo 24:644-663.
34. Houte J. Role of micro-organisms in caries etiology. J Dent 1994; 73(3):672-681.
35. Allaker RP y col. Detection of Streptococus mutans by PCR amplification of the snap gene in teeth rendered caries free. J Dent 1998;26 (5-6):443-5.
36. Clarke JK. On the bacterial factor in the aetiology of dental caries. British J Exp Pathol 1924;5:141-147.
37. Edgar WM. Sugar substitutes, chewing gum and dental caries a review. British Dental Journal 1998; 184 (1):29-32.
38. Gustafsson BE y col. The Vipeholm dental caries study. The effect of different levels of carbohydrate intake on caries activity in 436 individuals observed for five years (Sweden). Acta Odontol Scand 1954;11:232-364.
39. Katz S, McDonald J, Stookey G. Odontología preventiva en acción, 3ª ed. Editorial Médica Panamericana, Buenos Aires, 1986.
40. Op. cit. 38.
41. N. Takahashi and T. Yamada, Glucose and lactate metabolism by Actinomyces naeslundii, International & American Associations for Dental Research, Critical Reviews in Oral Biology & Medicine, vol 10, 487-503, 1999.
42. Al Sehaibany F et al. Clinical morphology of the mesial fossa of the maxillary first permanent molar in relation to operative dentistry. J Clin Pediatr. 1997 winter;21(2):137-9.

43. Fusayama T. Gingivale irritationen durch restaurationsränder. Quintessenz 1/1988:67-78.
44. Mjör IA. Excellence in diagnosing failures: A challenge for the 21st Century. Operative Dentistry 2000:25:62.
45. Mjör IA. Placement and replacement of restorations. Operative Dentistry 1981;6:49-54.
46. Bhaskar SN. Patología bucal. 6ª edición, Buenos Aires, El Ateneo, cap. 5: "Lesiones de los tejidos dentarios duros", pág. 104, 1984.
47. Nikiforuk G. Caries dental: aspectos básicos y clínicos. Buenos Aires, Mundi, cap. 10: "El proceso de caries", pág. 261, 1986.
48. Silverstone LM y col. Caries dental: etiología, patología y prevención. México DF, El manual moderno SA de CV, cap. 6, 1985.
49. Brown P. Caries; capítulo 3: Caries de esmalte. Ediciones de la Universidad de Viña del Mar, 1991.
50. Thylstrup A et al. Clinical and pathological features of dental caries. Textbook of Clinical Cariology 2nd Ed. chapter 6:111-155.
51. Basso M L. Conceptos actuales sobre la caries dental. Rev Asc Odontológica Argentina 1998; vol 86 (3):283-285.
52. Baumgartner A et al. Polarization-sensitive optical coherence tomography of dental structures. Caries Res 2000; 34:59-69.
53. Baratieri LN. Operatoria dental: procedimientos preventivos y restauradores; capítulo 1: Cariología, Quintessence publishing Co.1993.
54. Brown P. Caries; capítulo 4: Remineralización y caries. Ediciones de la Universidad de Viña del Mar, 1991.
55. Thylstrup A, et al. Mechanisms for caries initiation and arrestment. Dent Res 1994;8(2):144-157.
56. Thylstrup A y Fejerskov O. Caries; capítulo 11: Patología de la caries dental. Editorial Doyma, Madrid, 1988.
57. Lijima Y, et al. In vitro remineralization of in vivo and in vitro formed enamel lesions. Caries Res 1999;33:206-213.
58. Larmas Markku. Odontoblast function seen as the response of dentinal tissue to dental caries. Adv Dent Res. 2001;15:68-71.
59. Goldberg y col. Cross clinical evaluation of recurrent enamel caries, restoration of marginal integrity, and oral hygiene status. Jada 1981;102(5):635-641.
60. Haak R, Wicht M y col. Conventional, digital and contrast-enhanced bitewing radiographs in the decision to restore approximal carious lesions. Caries Res. 2001;35:193-199.
61. Hintze H, Wenzel A, et al. Behavior of approximal carious lesions assessed by clinical examination after tooth separation and radiography: A 2,5 year longitudinal study in young adults. Caries Res. 1999;33:415-422.
62. Llamas Cadaval R, Bonilla Represa V y col. Separación del esmalte y la dentina en la caries no cavitada de esmalte en 96 superficies proximales de 74 dientes. Edición especial Congreso Mundial FDI 98:23-37.
63. Amerise CJR y col. Métodos simples de diagnóstico de fosas y fisuras sin cavitar: correlación clínica. Rev Odontol UNICID 1999;11:15-23.
64. Mc Knight-Hames C et al. Comparing treatment options for occlusal surfaces utilizing an invasive index. Pediatr Dent.1990;12 (4):241-5.
65. Ferdianakis K, White GE. Newer Class I cavity preparation for permanent teeth using abrasion and composite restoration. J Clin Pediatr Dent 1999;23(3):201-16.
66. Guignon AN. Integration of laser fluorescence caries detection device in dental hygiene practice. Compend Contin educ dent. 2003;24(5 supl):13-7.
67. Weerheijm KL, Lambert, et al. Sealing of occlusal hidden caries lesions: An alternative for curative treatment? Journal of Dentistry for Children jul-august 1992;263-267.
68. Lambert DI. Detecting and restoring the "hidden" carious lesion. Dent Today 1999; 18(10):52-7.
69. Weerheijm KL. Occlusal "Hidden Caries". Dental Update /June 1997: 182-184.
70. Shi XQ, Welander U y col. Occlusal caries detection with KaVo Diagnodent and Radiography: An in vitro comparison. Caries Res. 2000;34:151-158.
71. Ricketts DN, et al. The effect of airflow on site specific electrical conductance measurements used in the diagnosis of pit and fissure caries in vitro. Caries Res. 1997;31(2):111-8.
72. Rawls HR, Robert KG. Fluorescent caries-disclosing fluids for early diagnosis of incipient lesions. Journal Dent Res. 54, 104 #L416.
73. Pieper K, Visser H, et al. Test of an electronic fissure caries detector. Dtsch Zahnarztl Z. 1990;45(11):721-4.
74. Matalon S, et al. Diagnosis of approximal caries: bitewing radiology versus the Ultrasound Caries Detector. An in vitro study. Oral Surg Oral Med Oral Pathol Oral Radiol Endod. 2003; 95(5):626-31.
75. Gakenheimer DC. The efficacy of a computerized caries detector in intraoral digital radiography. J Am dent Assoc 2002;133(7): 833-90.
76. Wenzel A, et al. gAccuracy of computer-automated caries detection in digital radiographs compared with human observers. Eur J Oral Sci 2002; 110(3):199-203.
77. Wenzel A. Computer automated caries detection in digital bitewings: consistency of a program and its influence on observer agreement. Caries Res 2001;35(1):12-20.
78. Silverstone LM. The structure of carious enamel, including the early lesion. En Melcher, Zarb, Oral Science Reviews, Munskgaard, Copenhagen, 1973;3:100.
79. Silverstone LM. Structural alterations of human dental enamel during incipient carious lesion development. En Rowe, Proc. Symp. Incipient caries of enamel. University of Michigan and Dental Research Institute, 1977.
80. Hallsworth AS, et al. Mineral and magnesium distribution with-in the approximal carious lesion of dental enamel. Caries Res, 1972; 6:156.
81. Ichijo T, et al. Observations on structural features and characteristic of biological apatite crystals. 9. Observation on dissolution of carious enamel crystals. Bull Tokyo Med Dent Univ 1994;41 (1):1-13.
82. Brännström M, et al. Experimental caries in young humans permanent teeth implanted in removable dentures. Archs oral Biol, 1977;22:571.
83. Ricketts DN, et al. Operative and microbiological validation of visual, radiographic and electronic diagnosis of occlusal caries in non-cavitated teeth judged to be in need of operative care. Br Dent J. 1995; 179(6):214-20.
84. Silverstone LM. The relationship between the macroscopic, histological and radiographic appearance of the interproximal lesions in human teeth: an in vitro study using an artificial caries technique, in radiation expo-sure in Pediatric Dentistry. Pediatr Dent 3: spec issue, 1982;2:414.
85. Scott DB. Recent contributions in the dental Histology by use of the electron microscope. Int Dent J, 1954;4:64-96.
86. Scott DB, Albright JT. Electron microscopy of carious enamel and dentine. Oral Surg Oral Med Oral Pathol, 1954;7:64-78.
87. Amerise CJR y col. Análisis morfoestructural con microscopia óptica y electrónica de transmisión del esmalte dentario humano en superficies oclusales. Acta Odontológica Venezolana 2001;volumen 40 N° 1.
88. Pitts NB. Diagnostic methods for caries: what is appropriate when? Journal Dent 1991,19:377-382.
89. Pitts NB. Patient caries status in the context of practical, evidence-based management of the initial caries lesion. Journal Of Dental Education, November 1997;61:861-865.
90. Thylstrup A, et al. Fissure sealants and dental caries. Textbook of Clinical Cariology; 2nd ed. chapter 15:327-331.
91. Triolo Jr PT. The academy of operative dentistry recommendations for clinical practice, Operative Dentistry 2001;26:321-323.
92. Nikiforuk G. Caries dental: aspectos básicos y clínicos. Buenos Aires, Mundi, 1986, cap. 10:275.
93. Odutuga AA y Prout RES. Lipid analysis of human enamel and dentin. Arch Oral Biol, 1974;19:729.
94. Brown P. Caries; capítulo 5: Caries de dentina. Ediciones de la Universidad de Viña del Mar, 1991.
95. Junqueira LC, Carneiro J. Histología básica, 2ª edición; Salvat Editores; 1981; págs. 85-88.
96. Ten Cate AR. Oral Histology. St Louis, Missouri, CV Mosby & Co, 1980.
97. Kuboki Y, et al. Comparative collagen Biochemistry of bovine periodontium, gingiva, and dental pulp. J Den Res1981;60:159-163.
98. Smales Rj y Fang DTS. In vitro effectiveness of hand excavation of caries with the ART technique. Atraumatic restorative treatment. Caries Res 1999;33:437-440.
99. Bradford EW. The dentine; a barrier to caries. Brit Dent J, 1960; 109(10):387.

100. Miller WA. Spread of carious lesions in dentin. J Amer Dent Assoc, 1969; 78:1327-1330.
101. Jolly M y Sullivan HR. Pathology of carious human dentine. Aust Dent J, 1960;5:157.
102. Kitasako Y, et al. In vitro surface analysis of active and arrested dentinal caries using a pH- imaging microscope. Oper Dent. 2002; 27(4):354-9.
103. Hosino E. Predominant obligate anaerobes in human carious dentin. J Dent 64(10):1195-1198, October, 1985.
104. Kuboki, et al. Mechanism of differential staining in carious dentin. J Dent Res, 1983;62(6):713-714.
105. Mac Gregor AB. The position and extent of acid in the carious process. Arch Oral Biol, 1961;4:86.
106. Gustaffson C. The histopathology of caries of human enamel. Acta Odont Scandin, 1957;15:13.
107. Brännström M, et al. Experimental caries in young human permanent teeth implanted in removable dentures. Arch Oral Biol, 1977; 22:571.
108. Sakoolnamarka R, et al. Morphological study of demineralized dentine after caries removal using two different methods. Aust Dent J. 2002; 47 (2):116-22.
109. Scott DB y Albright JT. Electron microscopy of carious enamel and dentin. Oral Surg, 1954;7:64.
110. Matsumiya S, et al. Atlas of oral pathology. Tokyo Dental College Press; vol 1; pág. 123, 1955.
111. Takuma S, et al. Some considerations of the microstructure of dental tissues revelaed by the electron microscope. Oral surg Oral med Oral pathol, 1956;9:328-343.
112. Bernick y col. Electron microscopy of enamel and dentin. J Am Dent Assoc, 1952; 45:689.
113. Bernick S, Warren O y Baker RF. Electron microscopy of carious dentin. J Dent Res, 1954; 33:20.
114. Mac Gregor A, et al. The relation of bacterial invasion to softening of the dentine. Brit Dent J, 1956; 101:230-255.
115. Johansen E y Parks HF. Electron microscopic observations on soft carious human dentin. J Dent Res, 1961;40:235.
116. Takuma S y Kurahashi Y. Electron microscopy of various zones in a carious lesion in human dentine. Arch oral Biol, 1962;7:439.
117. Barber D, Massler M. Permeability of active and arrested carious lesions to dyes and radioactive isotopes. Journal of Dentistry for Children1964;31:26-33.
118. Hodge HC y Mc Kay H. The micro hardness of teeth. J Amer Dent Assoc, 1933;20:227-233.
119. Craig RG y Peyton FA. The micro hardness of enamel and dentin. J Den Res, 1958;37:661-668.
120. Craig RG y Peyton FA. Relations of structure to the micro hardness of human dentin. J Den Res, 1959;38:624-630.
121. Fusayama T, Okuse K y Hosoda H. Relationship between hardness; discoloration and microbial invasion in carious dentine. J Dent Res, 1966;45:1033.
122. Fusayama T. The process and result of revolution in dental caries treatment. Int Dent J, 1997;47:157-166.
123. Banerjee A, et al. In vitro evaluation of five alternative methods of carious dentine excavation. Caries Res 2000;34:144-150.
124. Thomas CC, et al. Caries detection accuracy by clinicians and techniques. Gen Dent 2000;48(3):334-8.
125. Terashima S, et al. Hardness of dentin remaining after clinical excavation of soft dentin. Japan J Conserv Dent, 1969;11:115.
126. Tassery H, et al. In vivo diagnostic assessment of dentinal caries by junior and senior students using red acid dye. Eur J Dent educ 2001;5(1):38-42.
127. Anderson MH, Charbeneau GT. A comparison of digital and optical criteria for detecting carious dentin. J Prosthet Dent. 1985;53 (5):643-646.
128. Fusayama T, Sato Y. Removal of dentin fuchsine staining. J Dent Res 1976;55:678-683.
129. Fusayama T, et al. Non-pressure adhesion of new adhesive restorative resin. J Dent Res1979; 58(4):1364-1370.
130. Fusayama T. Two layers of carious dentin: Diagnosis and treatment. Oper Dent 1979;4:63-70.
131. Fusayama T. Basic fuchsine discloses carious dentin. Operative Dentistry 1980;5:37-38.
132. Fusayama T. Clinical guide for removing caries using a caries- detecting solution. Quintessence 1988; 19(6):397-401.
133. Fusayama T . Posterior adhesive composite resin: a historic review. J Prosthet Dent. 1990;64(5):534-8.
134. Fusayama T. Ideal cavity preparation for adhesive composites. Asian J Aesthet Dent.1993;1(2):55-62.
135. Fusayama T, et al. The use of a caries detector dye during cavity preparation. Br Dent J. 1993;175(9):312-3.
136. Fusayama T y Kurosaki N. Structure and removal of carious dentin. Int Dent J, 1972;22:235-238.
137. Terashima S y Fusayama T. Differentiation of two layers of carious dentin by staining. J Dent Res, 1972;51:866.
138. Opdyke DLJ. The histochemistry of dental decay. Arch Oral Biol, 1962;7:207-219.
139. Armstrong WG. A quantitative comparison of the amino acid composition of sound dentine, carious dentine, and the collagenase resistant fraction of carious dentine. Arch Oral Biol, 1961;5:115-124.
140. Ohgushi K y Fusayama T. Electron microscopic structure of the two layers of carious dentin. J Dent Res, 1975; 54:1019- 1026.
141. Fusayama T. Intratubular crystal deposition and remineralization of carious dentin. J Biol Buccale 1991;19:255-262.
142. Pace R, et al. The ultra structural aspects of the carious lesion. Minerva Stomatol 1994;43(10):445-460.
143. Anderson MH, et al. Bacteriologic study of a basic fuchsine caries disclosing dye. J Prosth Dent 1985;54:51-55.
144. Fusayama T. Pulp diagnosis with caries detector. Philips J Restaur Zahnmed. 1987;54(1)42-4.
145. Fusayama T. Pulp capping following removal of infected dentin using the Caries Detector. Phillip J Restaur Zahnmed. 1988;5(2) 105-7.
146. Fusayama T. Pulpaüberkappung nach entfernung des infizierten dentis mit hilfe von caries detector. Phillip Journal 1988;5(2):105-107.
147. Fusayama T, Kurosaki N, Penetration of elements from amalgam into dentin. J Den Res 1973;52(2):309-317.
148. Frank RM, Voegel JC. Ultrastructure of the human odontoblast process and its mineralization during dental caries. Caries Res 1980;14:367-380.
149. Mc Comb D. Caries-detector dyes-how accurate and useful are they? J Can Dent Assoc. 2000;66(4):1995-8.
150. Banerjee A, Kidd EAM, Watson TF. Scanning electron microscopic observations of human dentine after mechanical caries excavation. Journal of Dentistry 2000;28:179-186.
151. Banerjee A, Sherriff M, Kidd EAM, Watson TF. A confocal microscopic study relating the autofluorescence of carious dentine to its micro hardness. British Dental Journal 1999;187:206-210.
152. Franco S, Kelsey W. Caries removal with and without a disclosing solution of basic fuchsine. Operative Dentistry 1981;6:46-48.
153. Al Sehaibany F, White G, Rainey JT. The use caries detector dye in diagnosis of occlusal carious lesions. J Clinic Pediatr Dent. 1996;20(4):293-8.
154. Zheng L, et al. Dentin caries activity status related to hardness and elasticity. Eur J Oral Sci 2003;111(3):243-252.
155. Shimizu, et al. Caries change of dentin observed on Longspan ultrathin sections. J Dent Res, 1981;60(1):1826-1831.
156. Summit J. Detector Dyes British Dental Journal 1994;177(7):239.
157. Turell JC. El diagnóstico clínico de la dentina cariada. Método de la fucsina básica. Odontología Uruguaya, 1963;18:8-11.
158. Maupone G, et al. In vivo diagnostic assessment of dentinal caries utilizing acid red and povidone iodine dyes. Oper Dent. 1995; 20(3):119-122.
159. Allred H. The staining of the lipids in carious human dentine. Arch Oral Biol, 1969;14:71-276.
160. Sato Y y Fusayama T. Removal of dentin by fuchsine staining. J Dent Res, 1976;55:678.
161. Fusayama T y Terachima S. Differentiation of two layers of caries dentin by staining. J Dent Res, 1972;51(3):866.
162. Kuboki Y, Ohgushi K y Fusayama T. Collagen biochemistry of the two layers of carious dentin. J Dent Res, 1977;56(10):1233-1237.
163. Ohgushi K. Collagen fibres in the two layers of carious dentin. Histochemical study. J Jap Stomatol Soc, 1973;40:65-74.
164. Boston DW, et al. Caries diagnosis with dye-staining at amalgam restoration margins. Am J Dent, 1995;8(6):280-282.
165. National Cancer Institute. Survey of compounds which have been tested for carcinogenic activity, PHS # 149, supplem. 2, 1954-60.
166. Boston D, Graver H. Histological study of an acid red caries-disclosing dye. Operative Dentistry, 1989;14:186-192.

167. Ansari G, et al. Caries detector dyes-an in vitro assessment of some new compounds. J Oral Rehabil. 1999;26(6):453-8.
168. Lennon AM, et al. Residual caries detection using visible fluorescence. Caries Res 2002;36(5):315-9.
169. Carisolv, Instrucciones de uso. Mediteam Dental AB Sävedalen, Suecia. Prospecto 10260-ML-1
170. Brown P. Caries; capítulo 6: Caries de cemento. Ediciones de la Universidad de Viña del Mar, 1991.
171. Wilkinson SC, et al. Visualization of root caries lesions by means of a diazonium dye. Adv Dent Res November 1997:515-522.
172. Beighton D, Lynch E. Comparison of selected microflora of plaque and underlying carious dentine associated with primary root caries lesions. Caries Res 1995;29:154-158.
173. Schüpbach P, Guggenhein B, Lutz F. Human root caries: histopathology of advanced lesions. Caries Res 1990;24:145-158.
174. Corbett ME. The incidence of secondary dentin in carious teeth. Brit D J, 1963;114:142.
175. Stanley HR, et al. The rate of tertiary (reparative) dentin formation in the human tooth. Oral Surg, 1966;21:180.
176. Ogawa K, et al. The ultra structure and hardness of the transparent layer of human caries dentin. J. Dent. Res, 1983;62(1)7-10.
177. Kurosaki N, et al. The effect of etching on the dentin of the clinical cavity floor. Quintessence Int, 1990;21(2):87-92.
178. Sakoolnamarka R, Burrow MF, Tyas MJ. Interfacial micromorphology of three adhesive systems created in caries affected dentin. Am J Dent. 2003;16(3):202-206.
179. Kubo S, et al. Nanoleakage of dentin adhesive systems bonded to Cariosolv-treated dentin. Oper Dent. 2002;27(4):387-95.
180. Nakajima M, et al. Effect of moist vs. dry bonding to normal vs. caries-affected dentin with Scotchbond Multi-Purpose Plus. J Dent Res 1999;78(7):1298-303.
181. Nakajima M, Sano H, et al. Bond strengths of single-bottle dentin adhesives to caries-affected dentin. Operative Dentistry. 2000; 25:2-10.
182. Hamid A, Hume WR. Diffusion of resin monomers through human carious dentin in vitro. Endod Dent Traumatol. 1997;13(1):1-5.
183. Yoshiyama M, et al. Resin adhesion to carious dentin. Am J Dent 2003;16(1):47-52.
184. El-Housseiny AA, Jamjoum H. The effect caries detector dyes and a cavity cleansing agent on composite resin bonding to enamel and dentin. J Clin Pediatr Dent. 2000;25(1):57-63.
185. Demarco FF, et al. Dyes for caries detection influence sound dentin bond strength. Operative Dentistry.1998;23:294-298.
186. Anderson AW, et al. Reparative dentin formation and pulp morphology. Oral Surg, 1968;26:837.
187. Pindborg JJ. Pathology of the dental hard tissues. Filadelfia, Saunders, 1970.
188. Corbett ME. The incidence of secondary dentin in carious teeth. Brit D J, 1963;114:142.
189. Bjorndal L, Darnvann T. A light microscopic study of odontoblastic and non-odontoblastic cells involved in tertiary dentinogenesis in well-defined cavitated carious lesions. Caries Res 1999;33:50-60.
190. Stanley HR, et al; op. cit. 65.
191. Brown JP, Nicolini S, Onetto JE. Caries. Caps. 3 y 7. Ed. de la Universidad de Viña del Mar, Chile. 1991.
192. Massler M, Pawlak J. The affected and infected pulp. Oral Surg 1977;43(6):929-947.
193. Bjorndal L, et al. A clinical and microbiological study of deep carious lesions during stepwise excavation using long treatment intervals. Caries Res 1997;31:411-417.
194. Bjorndal L, Thylstrup A. A practice-based study on stepwise excavation of deep carious lesions in permanent teeth: a 1-year follow-up study. Community Dent Oral Epidemiol 1998;26:122-128.
195. Massey WLK, Romberg DM, Hunter N, Hume WR. The association of carious dentin microflora with tissue changes in human pulpitis. Oral Microbiol Inmunol 1993;8:30.
196. Silverstone L. Caries dental: Etiología, Patología y Prevención. Ed. Médico Moderno, 1985.
197. Uribe Echeverría J. Operatoria dental. Ed. Ediciones Avances Médico-Dentales, Madrid, 1990.
198. Silverstone L. Caries dental: Etiología, Patología y Prevención. Ed. Médico Moderno, 1985.
199. Massey WLK, Romberg DM, Hunter N, Hume WR. The association of carious dentin microflora with tissue changes in human pulpitis. Oral Microbiol Inmunol 1993;8:30.
200. Gomes BPFA, Drucker DB, Lilley JD. Association of specific bacteria with some Endodontic signs and symptoms. Int End J 1994; 27:291.
201. Bender IB. Pain Conference Summary. J Endod 1986;12(10):509.
202. Trowbridge HO. Review of dental pain. Histology and physiology. J Endod 1986;12(10):445.
203. Gomes BPFA, Drucker DB, Lilley JD. Association of specific bacteria with some Endodontic signs and symptoms. Int End J 1994; 27:291.
204. Mount GJ. Tooth preparation for restoration with plastic materials. In: Hume WR (ed). Preservation and Restoration of Tooth Structure. London: Mosby, 1998:121-153.
205. Mount GJ, Hume WR. A revised classification of carious lesions by site and size. Quintessence Int 1997;28:301-303.
206. Mount G, Hume W. A revised classification of carious lesions by site and size. JADA 1981;102(5):635-641.
207. Hamilton J. Searching for consensus. Cds Rev. 1999 jul-aug:20-5.
208. Lasfargues JJ. Evolution des concepts en odontologie conservatrice du modele chirurgical invasif au modele médical préntif. Info Dent 1998;0:3111-3124.

19

Examen y diagnóstico en cariología

Susana Piovano

INTRODUCCIÓN

La caries dental es una enfermedad multifactorial cuya infección y actividad se establecen mucho antes de que ocurran las cavidades (véase también cap. 18).

Existe abundante evidencia de que es una enfermedad microbiana y de que la producción de ácidos por las bacterias de la placa dental determina el inicio y el progreso de la caries dental (ADA Council, 1995; Anderson MH, 1991 y 1993; Hume WR, 1993).

Asimismo, ha sido considerada una enfermedad relacionada con la dieta. La presencia en la placa dental de glucanos extracelulares, que las bacterias sintetizan a partir de la sacarosa, y el modo en que éstas aprovechan los hidratos de carbono simples de la dieta son esenciales en la producción de ácidos (Loesche WJ, 1976; Nikiforuk G, 1986; Silverstone L, 1985).

Otros dos factores han mostrado tener efecto sobre el equilibrio desmineralización-remineralización. Ellos son la composición y la cantidad de flujo salival, y la concentración de fluoruros en la interfaz placa-hidroxiapatita (Hume WR, 1993).

Se ha observado que la composición y la cantidad de flujo salival pueden modificarse por drogas o enfermedades sistémicas (Hume WR, 1993).

La perspectiva de un manejo clínico adecuado de la enfermedad depende del modelo de diagnóstico utilizado.

En los últimos 25 años se ha introducido una nueva filosofía basada en la hipótesis de placa específica, en la que el diagnóstico de la infección es esencial y el objetivo del tratamiento apunta a la reducción o a la eliminación de los agentes patógenos (Loesche WJ, 1976; Anderson MH, 1991 y 1993).

La incorporación de los preceptos del modelo médico aplicados a la atención odontológica ha permitido revisar los métodos de diagnóstico y tratamiento para controlar las infecciones en cariología (ADA Council, 1995; Anderson MH, 1991 y 1993; Bader JD, 1993; Anusavice KL, 1995).

En la actualidad los pacientes de riesgo pueden ser reconocidos y es posible controlar sus infecciones (ADA

Council, 1995; Anderson MH, 1991 y 1993 Anusavice KL, 1995; Bordoni N, 1988 y 1999; Reich E, 1999; Piovano S, 1999, 1999(a) y 2002; Bratthall D, 1980; Newbrun E, 1993; Keltjens H, 1993; Niessen LC, 1996 ; Axelsson P, 1999 y 2000).

El objetivo de este capítulo es considerar los exámenes, los métodos de registro y la interpretación de la información obtenida para arribar a un diagnóstico en cariología actual.

DIAGNÓSTICO

El diagnóstico es la conclusión diferenciada que define el estado de salud y de enfermedad y las etapas en la evolución natural, entre ellas la prepatogénica de un individuo o de una comunidad (Bordoni N, 1999).

El cuadro 19-1 muestra los criterios considerados en el diagnóstico de las enfermedades bucales (Niessen LC, 1996).

Cuadro 19-1. *Secuencia para arribar al diagnóstico del estado de salud-enfermedad bucal**

Problema principal	*Investigación de temas relacionados con la preocupación o el problema principal identificado por el paciente*
Antecedentes médico-bucales	Identificar las condiciones médicas/físicas, enfermedades o tratamientos que aumentan el riesgo, afectan la salud o tienen incidencia en el comportamiento. Determinar si se requieren precauciones o adaptaciones especiales para mantener la salud bucal. Reconocer al paciente que se encuentra en situación de riesgo médico. Reconocer los medicamentos que alteran las condiciones bucales o influyen en la salud bucal. Identificar los comportamientos o hábitos adictivos.
Antecedentes odontológicos	Advertir la percepción de las condiciones o problemas por parte del paciente. Evaluar tratamientos dentales anteriores teniendo en cuenta el tiempo transcurrido desde la última visita de restauración, la última visita de mantenimiento preventivo o ambas.
Antecedentes psicosociales	Determinar la satisfacción del paciente respecto del cuidado bucal previo y los efectos negativos de tratamientos anteriores. Determinar la capacidad del paciente para tolerar la tensión relacionada con el tratamiento. Reconocer el estilo de vida y los factores ocupacionales que afecten la salud, aumenten/disminuyan los riesgos o tengan incidencia sobre la conducta necesaria para preservar la salud. Identificar los problemas sociales, emocionales, culturales, económicos, educacionales e intelectuales que puedan tener incidencia sobre los servicios preventivos. Reconocer las barreras o los obstáculos para adoptar conductas de salud nuevas o modificadas.
Alimentación/dieta	Reconocer datos que indiquen la presencia de problemas alimentarios. Identificar los hallazgos que indiquen deficiencias alimentarias. Evaluar el consumo de café, té, gaseosas, pastillas o chicles, etc., con azúcar consumidos por el paciente.
Examen intraoral/extraoral	Identificar hábitos orales que afecten la salud bucal o aumenten el riesgo de enfermedad. Examinar los tejidos blandos, los ganglios y los músculos.
Examen y registro de placa	Registrar la localización, la distribución y la cantidad de placa.
Examen gingivoperiodontal	Observar la distribución del estado de salud-enfermedad gingivoperiodontal (registros). Identificar las condiciones que comprometen la salud y la función periodontal (factores de riesgo).
Examen dentario	Observar la distribución del estado de salud-enfermedad dentaria. Determinar el riesgo/actividad de caries dental y la necesidad de realizar otras pruebas. Identificar las alteraciones patológicas o regresivas de los dientes. Evaluar el tipo y el alcance de los tratamientos dentales anteriores, con señalamiento de las consecuencias para el riesgo de enfermedad. Evaluar la función salival.
Actitudes de autoevaluación	Determinar el interés, los deseos, las creencias y los valores del paciente respecto del cuidado de la salud bucal. Advertir los comentarios del paciente que revelan la razón por la cual requiere atención y sus expectativas respecto del tratamiento. Evaluar la predisposición del paciente para cambiar sus hábitos actuales de cuidado bucal.
Conocimientos	Evaluar el conocimiento del paciente acerca de las causas de la enfermedad bucal, las estrategias de prevención disponibles y las técnicas reconocidas de cuidado bucal. Evaluar la comprensión del paciente respecto del estado de su salud bucal y los factores que la afectan.
Prácticas	Solicitar al paciente un informe de su régimen de cuidado bucal periódico que incluya el uso de productos y elementos. Observar y evaluar la habilidad, la destreza y la efectividad del paciente para llevar a cabo las técnicas para remover la placa.

* Adaptado de Niessen L y Despain B, Journal of Esthetic Dentistry, 1996; 8(4):3-11.

Los pacientes son generalmente introducidos en pro-
ramas de atención clínica según la siguiente secuencia
Axelsson P,1999 y 2000; Piovano S, 1999(a) y 2002):

1. Anamnesis médica y odontológica
2. Antecedentes de factores de estilo de vida (dieta, cigarrillo, cuidados de salud) y medio ambiente social (educación, trabajo, familia, deportes, etc.)
3. Registro de placa
4. Registros gingivoperiodontales
5. Registro dentario
6. Estudio radiográfico
7. Estudios de laboratorio: recuento o niveles de estreptococos del grupo *mutans*, lactobacilos, medición de flujo salival y capacidad buffer de saliva. Detección, categorización, o ambas cosas, de niveles de periodontopatógenos: *Actinobacillus Actinomycetemcomitans, Porphyromonas gingivalis, Prevotella intermedia/nigrescens.*
8. Clasificación del nivel de riesgo. Plan de tratamiento según el nivel de riesgo
9. Programa de atención según el nivel de riesgo
0. Evaluación
1. Recitación, reexaminación y tratamiento preventivo (Piovano S, 2002)

Cuando el paciente presenta síntomas agudos, el pro-
eso ordenado de la anamnesis y su registro se suspenden
e momento para resolver la urgencia. Sin embargo, se
ebe hacer hincapié en que la interrupción es solo tem-
oraria y que el tratamiento encaminado al alivio del
olor del paciente o la situación de urgencia es simple-
ente una interrupción o lapso en los exámenes.

namnesis sistémica y anamnesis dontológica

La anamnesis sistémica merece ser considerada por-
ue posibilita revelar datos de interés sobre la condición
sica del paciente, los antecedentes, las enfermedades,
s medicaciones, etc., que posibilitan establecer el ries-
o sistémico en relación con el riesgo bucal y viceversa.
En la anamnesis odontológica se analizan las expe-
encias anteriores y los tipos de atención, si la asistencia
ue solo por urgencias o regular dentro de un programa.
Se pondrá especial interés en registrar las experiencias
on flúor sistémico y tópico.
En la entrevista surgirán aspectos ligados a lo emocio-
al y se debe reconocer que, en ese sentido, la boca es
na zona significativamente comprometida. Las reaccio-
es emocionales merecen ser atendidas y comprendidas.

A DIETA: UN FACTOR DE RIESGO ARIOGÉNICO

Los microorganismos bucales utilizan los hidratos de
arbono de la dieta, especialmente la sacarosa, para obte-
er energía y sintetizar polisacáridos complejos (Ander-
on MH, 1991 y 1993; Hume WR, 1993; Axelsson P,
999) (véase cap. 18).
Numerosos estudios han mostrado que la exposición
recuente de azúcares refinados induce a la colonización
multiplicación de microorganismos cariogénicos, sobre
odo si la exposición se produce entre comidas (ADA
Council, 1995; Anderson MH, 1991 y 1993; Hume WR,
993).

Registro de hidratos de carbono en la dieta

Se han utilizado numerosos métodos para el registro de la ingesta de hidratos de carbono en la dieta.

Modelos de planillas para el registro de dieta

1. Evaluación promedio de 3-5-7 días: se le indica al paciente que registre en su hogar todo lo que consume durante 3-5 o 7 días, que comprendan tanto días de trabajo como fines de semana. Los datos sobre la frecuencia de consumo de diversos alimentos pueden obtenerse de estos registros.
2. Registro de frecuencia: en una entrevista con el paciente se registra con cuánta frecuencia consume determinados alimentos y cuyas respuestas abarcan desde "nunca, una vez por mes", "dos o tres veces por semana", hasta "cuatro, seis, ocho, veces por día". Aunque este método no tiene en cuenta las cantidades y está limitado a los alimentos que figuran en la lista, puede ser útil como método clasificatorio.
3. Entrevista de 24 horas: el paciente es interrogado acerca de la ingesta de alimentos durante las últimas 24 horas. El día seleccionado puede no ser representativo de la dieta del individuo pero suele ser un acercamiento.

En los cuadros 19-2, 19-3 y 19-4 se muestran tres tipos de cuestionarios o entrevistas, los dos primeros adaptados de la Universidad de North Carolina (De Paola D, 1979) y el tercero, desarrollado por la Cátedra de Microbiología de la Facultad de Odontología de la Universidad de Buenos Aires (UBA) en 1977 y adoptado por numerosas unidades académicas y servicios (Bordoni N, 1999).

Asimismo, cuando hay cemento expuesto, se ha sugerido el registro de momentos de sacarosa y momentos de almidón, que conducen al aumento significativo de microorganismos filamentosos asociados con *Streptococcus mutans* en caries de raíz.

EL EXAMEN BUCAL

La observación clínica ha mostrado ser muy retributiva. El dominio de esta habilidad tiene dos componentes:

1. La experiencia en examinar tejidos.
2. El registro constante de lo normal y las desviaciones más pequeñas de normalidad.

La conversión en un buen observador exige la habilidad para señalar diferencias sutiles en la calidad y en la textura de los tejidos.

El examen bucal requiere un orden y se realiza con la siguiente secuencia:

1. Tejidos blandos (véase cap. 16)
2. Placa dental
3. Examen y registros gingivoperiodontales
4. Examen y registro dentario
5. Organización oclusal
6. Saliva
7. Estudios por imágenes y otros (véase cap. 9)

Estos exámenes y registros documentales, asociados con la anamnesis sistémica y odontológica, posibilitan arribar al nivel de riesgo bucal y sistémico de ese pacien-

Cuadro 19-2. *Revisión dietética de 24 horas*

Ingesta y cantidad de alimento
- Desayuno
- Entre comidas
- Comida principal
- Entre comidas
- Cena
- Entre comidas

Exposición a azúcares

Forma	*Durante la comida*	*Entre las comidas*	*Total*
Azúcar en solución			
Sólidos y dulces refinados			

	Papas	*Pan-cereales*	*Total*
Durante las comidas			
Entre las comidas			

Resumen de la evaluación dietética por 3-5 días

Forma	*Momento de la ingesta*	*Ingesta de dulces*					*Número total de exposiciones*
		Día 1	*Día 2*	*Día 3*	*Día 4*	*Día 5*	
Azúcar en solución	Durante la comida						
	Al final de la comida						
	Entre las comidas						
Sólidos y dulces refinados	Durante la comida						
	Al final de la comida						
	Entre las comidas						
Exposición diaria total: _____							

te y encarar el plan de tratamiento integral (Piovano S, 1999).

Una vez realizado el examen de los tejidos blandos y en forma previa al registro de placa, se observan y registran la forma y la disposición de las piezas dentarias: migración, rotación, intrusión, diastemas o falta de puntos de contacto; asimismo se analizan y registran las piezas ausentes, las anomalías dentarias y si el paciente es portador de prótesis se asienta tipo y estado de ésta.

PLACA DENTAL

En la actualidad existen numerosos índices de placa dental (Axelsson P, 1976, 1991 y 1993; Silness J, 1964; Löe H, 1967; O'Leary TJ, 1972; Mandel ID, 1974; Greene JC, 1974).

Los índices de placa registran la prevalencia (presencia/ausencia) (p. ej., índice de O'Leary) o el grado o categorías de los depósitos de placa traducidos en un valor (p. ej., índice de Löe y Silness) (O'Leary TJ, 1972; Löe H, 1964 y 1967).

El registro de los depósitos de placa ha mostrado tener importancia para:

A. Realizar estudios epidemiológicos destinados a definir la relación causa-efecto entre factores locales y enfermedad.
B. Verificar el estado de higiene bucal del paciente.
C. Efectuar estudios clínicos relativos a la eficacia de la higiene bucal, de agentes antimicrobianos y a la evaluación de programas preventivos.

Cabe señalar que todos los índices de placa se desarrollaron para enfermedad periodontal aunque en la actualidad se utilizan con los mismos propósitos para caries dental y son incluidos dentro de los factores de riesgo cariogénico.

Por haber sido desarrollados para enfermedad periodontal los índices de placa analizan las cuatro áreas gingivales de cada pieza dentaria y no incluyen las superficies oclusales (Löe H, 1967; O'Leary TJ, 1972).

Índice de placa de Löe y Silness

Uno de los índices de placa más utilizados en la clínica y en estudios longitudinales es el índice de placa de Löe y Silness (Silness J, 1964; Löe H, 1967).

En el índice de placa de Löe y Silness se analiza cada una de las cuatro áreas gingivales del diente y se les asigna un puntaje de 0 a 3. Esto es el índice de placa del área o sitio. Sumados los puntajes de las cuatro áreas o sitios y divididos por cuatro se obtiene el índice de placa de la pieza dentaria.

Finalmente, sumando los índices de cada pieza dentaria de todas las piezas dentarias presentes y dividiendo por el número de dientes examinados se obtiene el índice de placa de la cavidad bucal del individuo.

Para realizar este índice se requiere:

1. Iluminación adecuada
2. Sonda periodontal
3. Espejo bucal
4. Secado con aire antes de la exploración

Grados o categorías en el índice de placa de Löe y Silness

0. Área gingival de la superficie del diente libre de placa. La superficie se examina deslizando la sonda a lo largo de la superficie del diente en la entrada del surco gingival.
1. Ausencia de placa observable a simple vista, pero placa visible en la punta de la sonda después de haberla deslizado a lo largo de la superficie dentaria en la entrada del surco gingival.
2. Área gingival cubierta de una línea de placa delgada o de moderado grosor. Los depósitos son visibles a simple vista.
3. Gruesos depósitos visibles a simple vista que se extienden hacia el borde incisal. El área interproximal está ocupada por depósitos de placa (fig. 19-1A).

En la investigación original no se utilizó la solución reveladora pero puede resultar útil para evidenciar la placa (fig. 19-1B).

Cuadro 19-3. *Registro de frecuencia**

mbre y apellido: _____

¿Cuántas comidas realiza al día? _____ Fecha: _____

¿Puede especificar las horas de comida? _____

¿Con qué frecuencia consume/ingiere alimentos entre comidas? _____

Nunca
Ocasionalmente
A menudo

¿Qué alimentos suele ingerir entre comidas?

¿Con qué frecuencia bebe bebidas gaseosas, jugos de fruta o cualquier otra bebida azucarada?

Nunca
Ocasionalmente
A menudo _____ (veces/día)

¿En qué momentos efectúa la ingesta de estas bebidas?

Con las comidas
Entre las comidas
En ambas ocasiones

¿Con qué frecuencia bebe café, té o mate?

Nunca
Ocasionalmente
A menudo _____ (tazas/día)
Edulcorantes _____ (especifique cuál)
Azúcar _____

¿Con qué periodicidad come chicles, caramelos, pastillas?

Nunca
Ocasionalmente
A menudo
¿Qué marcas consume? _____

¿Con qué frecuencia utiliza jarabes para la tos, pastillas para la garganta? (Coloque un círculo alrededor)

Nunca
Ocasionalmente
A menudo

	Nunca	Veces/día	Veces/semana
7. ¿Con qué frecuencia consume cereales integrales, panes, galletitas con cereales?			
8. ¿Con qué frecuencia come frutas cocidas o crudas?			
9. ¿Con qué frecuencia come pastas?			
0. ¿Con qué frecuencia come cualquiera de los siguientes alimentos: calabaza, batata, lechuga, brócoli, espinacas (o cualquier otro vegetal verde)?			
1. ¿Con qué frecuencia come en restaurantes o en establecimientos de comida rápida?			

Adaptado de DePaola D y Cheney SG, Preventive Dentistry, Littleton, Mass, PSG Publishing Co, 1979, p. 113.

ndice de placa oclusal (IPO)

Los índices de placa de superficies oclusales no han despertado interés entre los investigadores y los clínicos, a pesar de la prevalencia de caries dental en esas superficies (Addy M, 1998; Leviskind M, 1999).

Carvalho JC (1989) ha desarrollado un índice de placa de superficies oclusales evaluado 48 horas después de una limpieza dental profesional, sobre la base de un mapeo de placa de los primeros molares en erupción y erupcionados.

Addy M (1998) ha descripto un índice de placa basado en la presencia y la distribución de placa en las fisuras y superficies oclusales de molares y premolares permanentes.

Macucho ME (1999) y Piovano S (2002) han desarrollado un índice que permite registrar la placa de superficies oclusales.

Para realizar este índice se requiere:

1. Iluminación adecuada
2. Aire para secar
3. Solución reveladora de placa de doble tono
4. Espejo bucal
5. Vaso con agua
6. Diagramas que posibiliten el registro de esas superficies

Se topican con solución de doble tono las superficies oclusales de premolares y molares, luego se indica enjuagar con agua, se seca y se lee.

Grados o categorías en el índice de placa oclusal

Grado 0: ausencia de placa.
Grado 1: placa roja en la línea del sistema de hoyos y fisuras.
Grado 2: placa roja con islotes azules en el sistema de hoyos y fisuras con una extensión menor o igual a $^1/_3$ de la superficie oclusal.
Grado 3: placa azul que cubre todo el sistema de hoyos y fisuras con una extensión mayor de $^1/_3$ de la superficie oclusal (fig. 19-2 A, B y C).

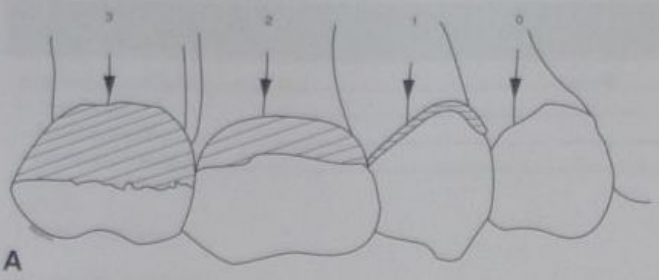

A

B

Fig. 19-1. A. Índice de placa de Löe y Silness. (Adaptado de Löe H; J Periodontol, 1967; 38.) **B.** Biofilm de placa teñida con solución de doble tono. Se corresponde con un grado 2.

Cuadro 19-4. *Registro de hidratos de carbono en la dieta**,**

¿Qué desayuna?
Azúcar
¿Qué come o bebe entre el desayuno y el almuerzo?
Azúcar
¿Qué almuerza?
Azúcar
¿Qué come o bebe entre el almuerzo y la merienda?
Azúcar
¿Qué merienda?
Azúcar
¿Qué come o bebe entre la merienda y la cena?
Azúcar
¿Qué cena?
Azúcar
¿Come o bebe algo después de la cena?
Azúcar
Si se despierta en la noche, ¿qué come o bebe?
Azúcar
¿Hay días especiales en la semana con diferente menú?
Azúcar

MOMENTOS DE AZÚCAR DIARIOS TOTALES:
MOMENTOS DE AZÚCAR ENTRE COMIDAS:

* En cuanto al azúcar se debe interrogar sobre la cantidad y la oportunidad.
** En caso de raíz expuesta, analizar la cantidad y la oportunidad de la ingesta de sacarosa y almidón.

A

B

C

Fig. 19-2. Índice de placa oclusal (IPO). **A.** IPO de grado 1. **B.** IPO de grado 2. **C.** IPO de grado 3.

Sumados los valores obtenidos en cada pieza dentaria y dividiendo por el número de molares y premolares examinados se obtiene el índice de placa oclusal de la cavidad bucal del individuo.

El registro simultáneo del índice de placa de Löe y el índice de placa oclusal (IPO) permite la obtención de índices de placa que incluyan todas las superficies dentarias.

Índice de O'Leary

El índice de O'Leary (1972) registra la presencia/ausencia de placa de superficies libres; no es posible registrar grados o categorías como en el índice de Löe y Silness, pero es más sencillo de realizar.

Se indica al paciente que coloque y disuelva en la cavidad bucal una pastilla reveladora procurando que alcance todas las zonas de la boca.

En reemplazo de la pastilla se puede utilizar solución reveladora de un tono o de doble tono para visualizar la placa. Para eliminar la tinción excesiva se indica un enjuague suave con agua.

Si se dispone de buena luz y un espejo de mano, el paciente visualizará la placa dental teñida.

Si el paciente no desea utilizar solución o pastillas reveladoras, se puede recurrir a la solución incolora de fluoresceína y a la Plaque-Lite.

El índice debe registrarse inmediatamente después del revelado de placa y en un diagrama se transcriben las superficies dentarias con placa. Se enumeran las superficies libres con placa teñida y las superficies dentales libres totales presentes. El índice se calcula en porcentaje de la siguiente manera:

$$\frac{\text{N° de superficies libres con placa teñida} \times 100}{\text{N° total de superficies libres presentes}}$$

Cuanto mayor es el índice, menor es el control de placa.

Índice de placa oclusal simplificado (IPOS)

El **índice de placa oclusal simplificado** (Piovano S, 1999) puede analizarse a continuación del índice de O'Leary. Para el registro las superficies oclusales de molares y premolares son consideradas en forma independiente para no incluir variaciones en el índice de O'Leary original y se asienta en un diagrama que posibilite su registro documental (fig. 19-3).

El índice se calcula:

$$\frac{\text{N° de superficies oclusales teñidas} \times 100}{\text{N° total de superficies oclusales presentes}} = \text{IPOS}$$

Es conveniente registrar el índice de placa de Löe y Silness, y el índice de placa oclusal en la condición basal y el índice de O'Leary y el índice de placa oclusal simplificado en las sucesivas consultas para observar cambios de conducta referidos a higiene bucal.

Índice de tasa de formación de placa en 24 horas (PFRI)

Axelsson P (1991, 1993,1999) ha desarrollado un índice de formación de placa en 24 horas después de una limpieza dental profesional.

Transcurrido ese período la placa se registra en todas las piezas dentarias en seis sitios: mesiobucal y mesiolingual, bucal y lingual, distobucal y distolingual. El índice se obtiene de la siguiente manera:

$$\frac{\text{N° superficies cubiertas con placa} \times 100}{\text{N° de piezas dentarias presentes} \times 6}$$

Interpretación:

Entre 1 y 10%	Grado 1
Entre 11 y 20%	Grado 2
Entre 21 y 30%	Grado 3
Entre 31 y 40%	Grado 4
> 40%	Grado 5

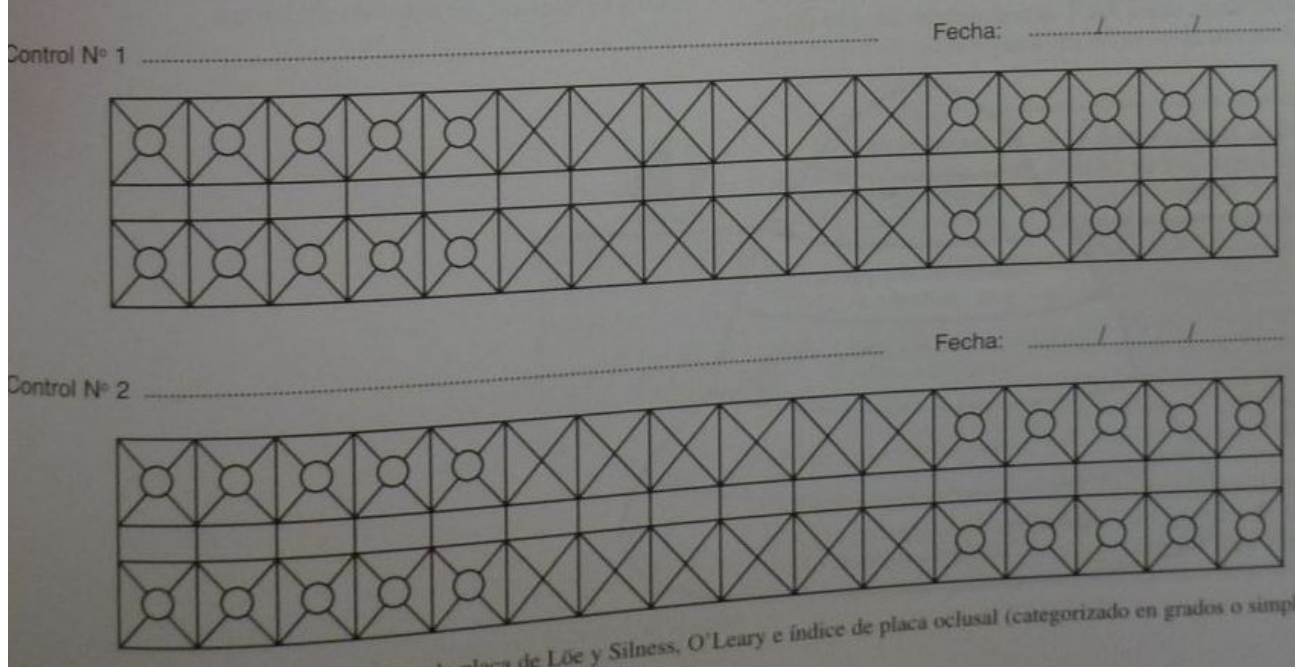

Fig. 19-3. Diagrama para registrar índices de placa de Löe y Silness, O'Leary e índice de placa oclusal (categorizado en grados o simplificado).

Más del 20% de las superficies cubiertas con placa es indicativo de riesgo de caries.

Para la predicción de riesgo se ha introducido un sistema basado en la interrelación entre el recuento de *Streptococcus mutans* por mL de saliva y el PFRI (índice de tasa de formación de placa) (Axelsson P, 1993, 1999).

Recuento de *Streptococcus mutans*:	PFRI en 24 horas:	Interpretación:
$< 0{,}5 \times 10^6$	PFRI: 1-2	Bajo riesgo
$> 0{,}5 < 0{,}9 \times 10^6$	PFRI: 3	Moderado riesgo
$> 0{,}9 \times 10^6$	PFRI: 4-5	Alto riesgo

Factores que condicionan la retención de placa

Los factores mecánicos que favorecen la retención y el desarrollo de placa dental pueden ser de tres tipos:

- Los relacionados con la odontología restauradora.
- Los relacionados con la ortodoncia.
- Los que resultan de características anatómicas, de disposición y de alineación de las coronas o las raíces.

Dentro de la odontología restauradora deben considerarse los puentes, las coronas y las restauraciones con márgenes desbordantes.

Las bandas y los brackets de ortodoncia pueden ser factores de retención de placa y se incluyen dentro de los factores de riesgo cariogénico (ADA, 1995).

Dentro de las características anatómicas, de disposición y de alineación se han considerado los depósitos de esmalte que se extienden sobre el cemento como proyecciones o perlas, los defectos de esmalte (véase cap. 15) y los dientes en posición irregular.

EXAMEN Y REGISTRO DENTARIO

Hasta hace unos años el diagnóstico en cariología incluía solo el examen clínico con espejo, pinza, explorador y, a veces, se completaba con un estudio radiográfico.

En la actualidad el diagnóstico no se concentra solo en la presencia de lesiones, sino que incluye la identificación de factores de riesgo.

De este modo se distinguen para el diagnóstico:

1. El examen clínico, radiográfico, FOTI (transiluminación con fibra óptica) y otros para detectar el estado de salud-enfermedad, incluidas las primeras lesiones (Bader JD, 1993 y 1993(a); Dodds MW, 1993; Wenzel A, 1993; Pitts NB, 2001.)
2. La evaluación de los factores de riesgo asociados con el estado de salud-enfermedad (FDI, 1988; Bader JD, 1993(a) y 1993; Bordoni N, 1988 y 1999; Piovano S, 1999; Bratthall D, 1980; Dodds MW, 1993; Pitts NB, 1992 y 1993).

En el examen clínico se ha observado una dependencia menor respecto del explorador y la sensación táctil. En varios estudios se ha demostrado que el examen visual puede ser tan eficaz como el explorador para el diagnóstico de caries dental. Asimismo, se ha demostrado que la fuerza excesiva y el uso inapropiado del explorador pueden dañar el esmalte, lo que lleva a formación de cavidades en una lesión cariogénica incipiente debajo de la superficie (Ekstrand K, 1987).

Estadio de la lesión

Identificar el estadio de la lesión es uno de los desafíos.

Según Pitts NB (1995, 2001) la experiencia de caries puede compararse con un iceberg, y una pequeña proporción de lesiones requiere tratamiento restaurador (fig. 19-4).

Por encima de la línea de flotación la caries dental es cavitada clínicamente detectable e involucra tejido dentinario.

Por debajo de esa línea se distinguen las lesiones limitadas al esmalte, las lesiones indetectables mediante visión directa, pero sí detectables con métodos adicionales, y las lesiones microscópicas, subclínicas.

El iceberg es dividido en varios niveles de diagnóstico graduados del D4 más severo (se encuentra comprometida la pulpa) a las lesiones que afectan el esmalte, no cavitadas aunque detectables desde el punto de vista clínico (D1). Por debajo de éste se encuentran las lesiones detectables con ayuda diagnóstica (FOTI, radiografías bitewing, etc.). Así, diferentes exámenes producen diferentes niveles de diagnóstico de caries.

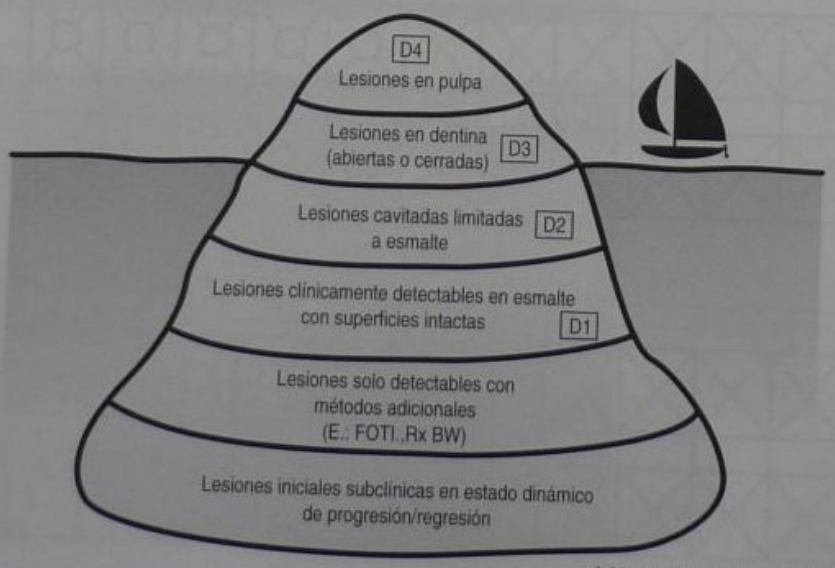

Adaptado de Pitts N B, 1995, 2001.

Fig. 19-4. Iceberg de caries dental.

La metáfora del iceberg también se ha utilizado para esentar las opciones de cuidado de los diferentes tipos de siones. Esta sistematización diferencia lesiones con nesidad de tratamiento preventivo intensivo (NTPI) de las e, debido a la magnitud de la lesión y la actividad, exis- la necesidad de prevensión intensiva más tratamiento staurador (Pitts NB, 1995, 2001). Además, algunas lesones requieren tratamiento preventivo no intensivo.

lasificación de caries según el lugar de asiento

Dodds MW (1993) ha clasificado las caries dentales egún los sitios afectados en:

Caries oclusal
Caries proximal
Caries de superficies libres
Caries radicular

El examen dentario ha merecido las siguientes consieraciones según los sitios afectados.

aries oclusal

Se ha sugerido el examen visual, especialmente en las esiones iniciales. Están en desarrollo otros sistemas iagnósticos para lesiones iniciales que parecerían tener nayor sensibilidad, como la medición de la resistencia léctrica (Dodds MW, 1993; Pitts NB, 1992).

Numerosos estudios han mostrado la importancia de tilizar magnificación binocular o lupas para mejorar la alidez de los exámenes (Chan DN, 1993; Dodds MW, 993; Ismail A, 1992; Whitehead SA, 1992).

Cuando la cavitación es evidente, se puede utilizar la ercepción táctil con explorador asociado con remoción e dentina.

Algunas escuelas continúan utilizando el explorador para la detección de las superficies oclusales (Chan DN, 993; National Institute of Dental Research, 1989).

El Servicio de Salud Pública de los Estados Unidos ha enumerado criterios para determinar la presencia de caies oclusal y ha postulado que la zona es cariosa cuando el explorador se retiene al colocarlo en un hoyo o fisura y se acompaña de alguno de los siguientes signos:

1. Reblandecimiento en la base de la fisura (detectado con un explorador fino y presión suave).
2. Opacidad circundante al hoyo o fisura con evidencia de socavado o desmineralización de esmalte.
3. Esmalte reblandecido adyacente al área que se está explorando y que puede ser removido.
4. Pérdida de translucidez del esmalte.
5. Evidencia radiográfica de caries (National Institute of Dental Research, 1989).

Caries proximal

Este tipo de caries ha mostrado ser observable con visualización directa, transiluminación con fibra óptica (FOTI) y radiografías bitewing (Dodds MW, 1993; Kidd EAM, 1990; Pitts NG, 1992 y 1993).

La radiografía por lo general duplica el número de lesiones detectadas por examen clínico.

En el cuadro 19-5 se muestra la clasificación radiográfica de las lesiones proximales (Marthaler TM, 1970).

En situaciones ambiguas ante el examen clínico, radiográfico y FOTI algunas escuelas han propuesto la observación directa con separación en casos dudosos de lesión o cavitación (Araujo FB, 1992).

Cuadro 19-5. *Clasificación radiográfica de lesiones de esmalte proximales**

Clasificación	*Interpretación radiográfica*
R0	Sin evidencia de radiolucidez
R1	Radiolucidez limitada a la mitad externa del esmalte
R2	Radiolucidez que compromete la mitad interna del esmalte
R3	Radiolucidez que compromete la mitad externa de la dentina
R4	Radiolucidez que compromete la mitad interna de la dentina

* Adaptado de Marthaler I. Caries Res. 1970; 4:224-242.

En la actualidad con este fin se preconizan las bandas elásticas utilizadas en ortodoncia, en lugar de la separación inmediata con separador o cuñas, que ha mostrado ser desagradable y lesiona el periodonto (Pitts NB, 1987, 1991, 1992, 1993).

El método de la separación con bandas requiere una segunda visita, luego de un período de uno, tres o siete días en el que quedan colocadas las bandas elásticas y, posteriormente, se realizan el estudio clínico, las radiografías bitewing y el FOTI. Las lesiones de mancha blanca se detectaron más correctamente con este método (Pitts NB, 1987, 1991, 1992, 1992, 1993).

El método de separación lenta y el estudio radiográfico posterior han mostrado constituir una estrategia adecuada para reconocer lesiones proximales y establecer un programa de atención.

Caries de superficies libres

El examen de las superficies vestibular, lingual o palatina no presenta mayores dificultades.

Estos sitios se visualizan con facilidad cuando en forma previa se elimina la placa dental y el cálculo, se seca la superficie dentaria, se tiene buena iluminación y se ayuda con un espejo bucal. Para estas superficies el método visual se utiliza para registrar lesiones incipientes y minicavitaciones.

La lesión primaria es la denominada mancha blanca, de forma oval, límites netos, aspecto opaco y asociado con placa dental (Bordoni N, 1988; Nikiforuk G, 1986; Uribe Echeverría, 1990).

Clínicamente no hay cavidad evidente pero la superficie se presenta más rugosa que el esmalte normal, color blanco tiza, y se produce como consecuencia de cambios bioquímicos que ocurren entre la placa y el esmalte.

La superficie de la lesión puede verse pigmentada, se denomina también mancha marrón y representaría un mayor grado de remineralización.

Respecto del color podría interpretarse que proviene de material orgánico embebido de la placa dental. La diferencia entre mancha blanca y mancha marrón sería que la cavitación de la lesión demora más en una mancha marrón que en una mancha blanca.

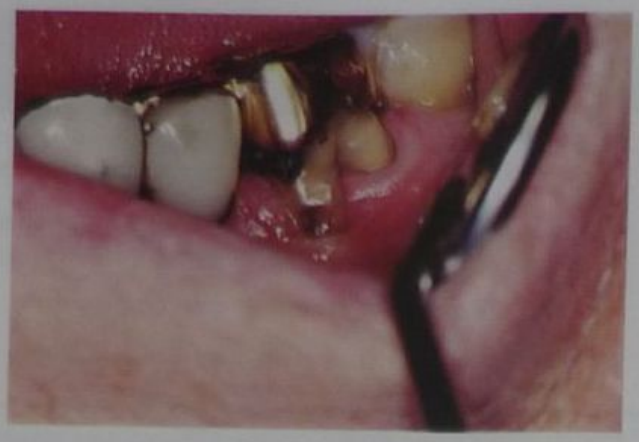

Fig. 19-5. Caries radicular.

Un paciente con numerosas lesiones iniciales o incipientes en asociación con un índice de placa dental alto, registrado previamente, deberá relacionarse con otros factores para reconocer el riesgo individual.

Caries radicular

La caries radicular puede ocurrir solo en la raíz del diente o bien extenderse de la corona a la raíz. También puede ser observada alrededor de las restauraciones existentes. Las caries de la raíz ocurren más a menudo cerca de la unión amelocementaria (Banting DW, 2001).

Una revisión reciente ha definido los criterios diagnósticos para caries de raíz (Billing RJ, 1986; Fure S, 1990; Newbrun E, 1993; Surmont PA, 1989; Krasse B, 1994; Keltjens H, 1993).

En general los métodos visual y táctil se utilizan para la detección de estas lesiones.

El cálculo dental y la inflamación gingival dificultan la visualización radicular y se ha postulado que el examen debe reconfirmarse luego de la enseñanza de higiene y la resolución de la inflamación gingival (Pitts NG, 1992).

En la figura 19-5 se observa una caries radicular que se evidenció luego de la enseñanza y la evaluación de las técnicas de higiene bucal.

Asimismo, antes de realizar el examen visual se debe emplear hilo de seda dental para la remoción de placa proximal (Pitts NG, 1992).

En el caso de las lesiones situadas en proximal se obtiene información adicional con las radiografías (Dodds MW, 1993).

Se ha observado que una lesión activa puede presentarse con cavitación o sin ella y en ambos casos puede exhibir una apariencia oscura, desteñida y coreácea cuando se explora con presión moderada (Billing RJ, 1986; Surmont PA, 1989).

Se ha identificado que la caries radicular puede presentar cuatro grados:

Grado 1	Incipiente	Lesión: incipiente Superficie: rugosa Bordes: irregulares Color: pardo claro
Grado 2	Superficial	Minicavitación Superficie: rugosa con defectos Profundidad: menor de 0,5 mm Bordes: irregulares Color: marrón claro
Grado 3	Cavitación	Fondo: blando Profundidad: mayor de 0,5 mm No hay compromiso pulpar Color: marrón claro a oscuro
Grado 4	Pulpar	Lesión: penetrante Compromiso: pulpar Pigmentación: marrón

La figura 19-6 muestra una representación esquemática de los grados de severidad en caries radicular.

Desde el punto de vista epidemiológico se ha demostrado que la caries radicular se presenta con mayor frecuencia en adultos mayores de 50 años, en pacientes con enfermedad periodontal y con recesión gingival, y los factores de riesgo de este tipo de caries deben identificarse.

En el esmalte el pH crítico es de 5,5; un pH menor se asocia con desmineralización (Silverstone L, 1985).

En la raíz el pH crítico es de 6,7, lo que demuestra una vulnerabilidad mayor a la desmineralización debida a la

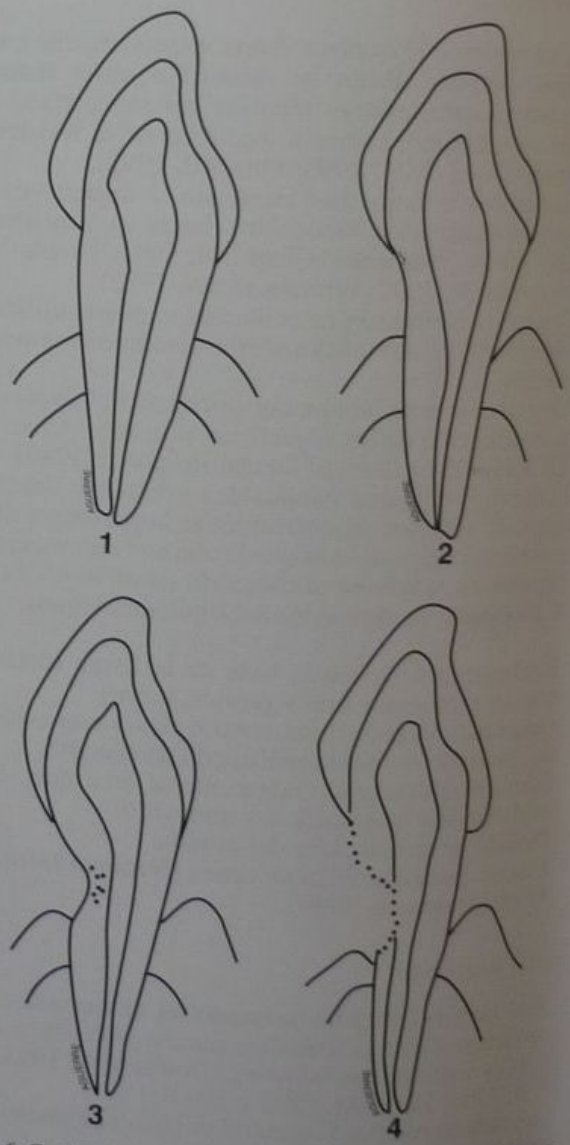

Fig. 19-6. Grados de severidad en caries de raíz. **1**, incipiente; **2**, superficial; **3**, cavitación; **4**, penetrante, compromiso pulpar. (Billing RJ. Restorations of carious lesions of the root; Gerodontology, 1986; 5:43. Surmot PAI, Martens L. Root surface caries: An update. Clin Prev Dent, 1989; 11[3]:14.)

nayor solubilidad de los minerales en relación con los del esmalte (Fure S, 1990).

Es frecuente observar que las caries radiculares se lesarrollan cercanas al límite amelocementario; el cemento en esta zona es de escaso espesor y, por lo tanto, a dentina generalmente se encuentra involucrada y la nvasión bacteriana en los túbulos sucede como en corona.

Dado que el cemento no es un tejido preparado para star expuesto solo se considerará de bajo riesgo cuando nte el examen y el diagnóstico no presenten caries y se ncuentre bajo medidas preventivas integradas en los rogramas.

La incidencia de caries radicular en pacientes con ompromiso periodontal constituye un serio problema Krasse B, 1994).

Los programas de atención para este tipo de pacientes e basan en la distribución del riesgo de caries.

Todo lo referido a caries radicular se explica más en rofundidad en el capítulo 22.

Caries recurrente o secundaria

La caries recurrente o secundaria es una de las mayores razones de las re-restauraciones de las piezas dentarias (Kidd EAM, 1992; Newbrun E, 1993; Rudolphy MP, 1993).

Se ha demostrado que este tipo de caries responde a dos caminos: 1) nueva enfermedad y 2) fallas técnicas que incluyen fracturas en el margen o en las cúspides adyacentes a la restauración y a las restauraciones defectuosas en la cavidad bucal infectada.

La situación de nueva enfermedad denota que se restauró sin tener en cuenta los factores de riesgo cariogénicos y que deben aplicarse estos criterios para controlar la infección previa a la realización de una restauración (Wallman C, 1992, 1993).

También se ha considerado que la calidad del material restaurador y la habilidad con la que se ejecuta la restauración son igualmente importantes para prevenir fracasos (Kidd EAM, 1993).

Es necesario distinguir la caries secundaria o recurrente de la caries residual, que es la infección que no ha sido controlada durante la preparación de la cavidad.

La radiografía bitewing en el diagnóstico de caries secundaria en molares restaurados con amalgama oclusal se considera válida para los casos de lesiones medianas y extendidas. En las lesiones pequeñas la identificación es difícil (Rudolphy MP, 1993).

La obtención de imágenes digitalizadas y su procesamiento posterior son potencialmente prometedoras en la detección de caries no cavitadas y en el diagnóstico de caries secundaria. Nuevas técnicas diagnósticas como la transiluminación por fibra óptica y la fluorescencia láser y luminosa se están aplicando. Estas nuevas modalidades y el desarrollo de sistemas de imágenes digitales requieren una fuerte evaluación clínica y de laboratorio (National Institutes of Health, 2001).

Registro dentario

Generalmente se utiliza la identificación de las piezas dentarias con dos dígitos.

El primer dígito indica el cuadrante, y el segundo, la pieza dentaria en ese cuadrante.

Dígito correspondiente al cuadrante en dentición permanente y primaria.

Permanentes		Primarias
1	Maxilar superior derecho	5
2	Maxilar superior izquierdo	6
3	Maxilar inferior izquierdo	7
4	Maxilar inferior derecho	8

Las piezas dentarias han recibido la numeración de ocho (8) a uno (1) o de cinco (5) a uno (1), según se trate de dentición permanente o primaria.

Antes del examen se elimina la placa dental y el cálculo y se secan con aire todas las superficies del diente.

Generalmente, el examen comienza por el cuadrante 1, pieza dentaria 8 (tercer molar superior derecho o 1.8) o última pieza del cuadrante superior derecho. Continúa el análisis pieza por pieza hasta llegar a la línea media.

Luego se examina el cuadrante 2 (cuadrante superior izquierdo) desde la pieza dentaria 2.1 a 2.8 (o última pieza del cuadrante).

A continuación, se examina el cuadrante 3 a partir de la pieza dentaria 3.8 hasta la 3.1 y finaliza con el cuadrante 4 desde la pieza dentaria 4.1 hasta la 4.8 o última pieza dentaria de ese cuadrante (fig. 19-7 A a F, pasos para examen y registro dentario).

Los símbolos y los colores utilizados para el registro suelen ser variables.

Condiciones para el examen de tejidos dentarios

El examen dentario, según las superficies, se realiza en las condiciones detalladas a continuación (Chan DN, 1993; Dodds MW, 1993; Ismail A, 1992; Pitts NB, 1993; Whitehead SA, 1992; National Institute of Dental Research, 1989; Kidd EAM, 1992; Bordoni N, 1999; Piovano S, 1999; Billing RJ, 1986; Fure S, 1990; Newbrun E, 1993; Surmont PA, 1989; Krasse B, 1994; Keltjens H, 1993):

Superficies oclusales sin cavitar
- Diente limpio
- Diente seco
- Fuente de luz adecuada
- Magnificación binocular
- Examen visual
- Estudio radiográfico

Superficies oclusales cavitadas
- Diente limpio
- Diente seco
- Fuente de luz adecuada
- Magnificación binocular
- Examen táctil con explorador y presión suave
- Estudio radiográfico

Superficies proximales
- Diente limpio
- Diente seco
- Fuente de luz adecuada
- Magnificación binocular
- FOTI
- Estudio radiográfico: radiografías bitewing
- En el caso de situaciones ambiguas se efectúa separación *no* cruenta con bandas elásticas de ortodoncia y examen visual posterior a la separación, FOTI y radiografías bitewing

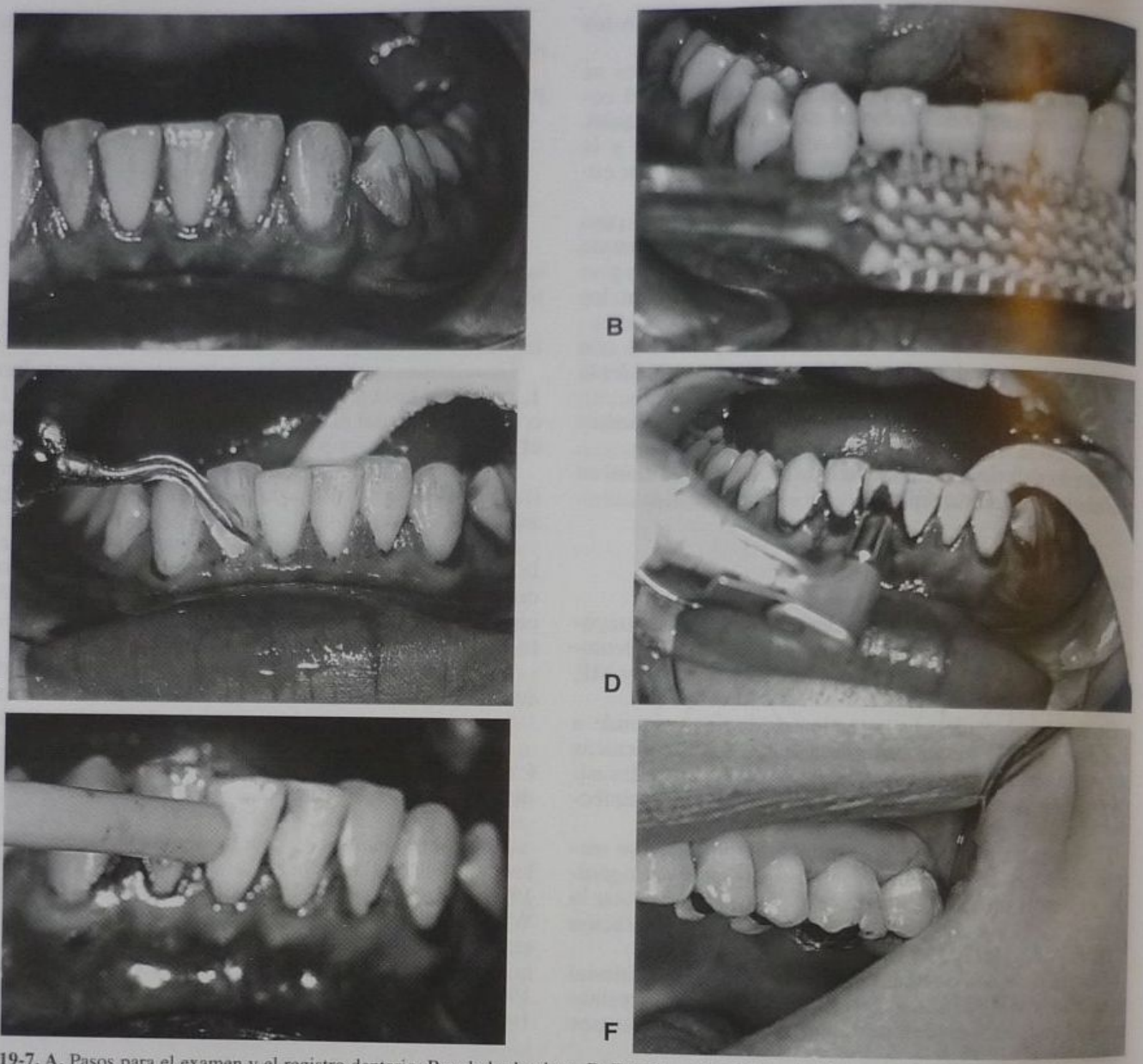

Fig. 19-7. A. Pasos para el examen y el registro dentario. Revelado de placa. **B.** Enseñanza de técnica de higiene. **C.** Cavitador para eliminar placa y cálculo previo al examen dentario. **D.** Brochita con pasta de pulir a continuación del empleo del cavitador. **E.** Secado de superficies para examinar tejidos dentarios. **F.** Mancha blanca en superficie vestibular. Observación clínica luego del secado con aire.

Superficies libres
- Diente limpio
- Diente seco
- Fuente de luz adecuada
- Espejo bucal

Superficies radiculares
- Diente limpio
- Diente seco
- Fuente de luz adecuada
- Espejo bucal
- Método táctil
- Estudio radiográfico para superficies proximales

En resumen, de los métodos más utilizados para el examen dentario la observación clínica y el estudio radiográfico han presentado las siguientes consideraciones.

La observación clínica ha resultado 1) adecuada para examinar superficies libres del sector anterior y posterior y superficies radiculares libres del sector anterior y posterior, 2) de moderada sensibilidad para superficies proximales del sector anterior y caries secundaria oclusal y 3) insuficiente para las superficies proximales posteriores, superficies proximales radiculares y caries secundarias proximales del sector posterior (Pitts NB, 1992).

El estudio radiográfico se ha considerado 1) adecuado para superficies oclusales ocultas, proximal posterior en dentición primaria y permanente, proximal de lesiones secundarias, 2) moderado para superficies de raíz y 3) insuficiente para detectar superficies libres, pequeñas cavidades oclusales y caries secundarias pequeñas en oclusal (Pitts NB, 1992).

Si bien el examen clínico con magnificación y la radiografía son los más utilizados para detectar caries dental, existen otros métodos para la detección especialmente indicados en lesiones precoces (Pitts NB, 1991, 1992).

La radiografía por sustracción o de rayo láser, la fluorescencia con láser, la medición de resistencia eléctrica y los sistemas radiográficos digitales pueden mejorar la detección de caries dental (Wenzel A, 1993).

Cuadro 19-6. *Sistemas diagnósticos en el reconocimiento de lesiones precoces (no cavitadas)*[a]

	Lugar de asiento de la caries				
Método	*Oclusal*	*Proximal*	*Superficie libre*	*Radicular*	*Recurrente*
Visual	+	+[e]	+	+	–
Táctil	–[b]	–[b]	–	+	–
Radiografía	+	+	–	+ (proximal)	+
OTI	+/–	+	–	–	–
IRE	+	–	–	–	–

[a] Adaptado de Dodds MW J. Dent Education, 1993; 57(6)433.
[b] Indica que el método es útil.
[c] Indica que el método no es útil.
[d] +/– Indica hallazgos ambiguos.
[e] OTI: transiluminación por fibra óptica.
[f] IRE: medición de la resistencia eléctrica.
[g] Posterior a la separación dentaria con bandas elásticas de ortodoncia.
[h] Potencial fractura de superficie de esmalte intacto dentro de áreas desmineralizadas.

En el cuadro 19-6 se enumeran los métodos propuestos para la detección de lesiones precoces según el lugar de asiento (Dodds MW, 1993).

SALIVA: UN FACTOR DE RIESGO CARIOGÉNICO

La saliva es un factor de singular importancia en el medio bucal. Las macromoléculas salivales se encuentran comprometidas con las funciones de lubricación, digestión, formación de película salival o adquirida, adherencia y agregación bacteriana, formación de placa dental y provisión de un medio protector para el diente (FDI, 1992; Scannapieco FA, 1993).

Asimismo ésta es efectiva para mantener el pH de la cavidad bucal y contribuye a regular el pH de la placa dental; mantiene la integridad dentaria por medio de su acción de limpieza de hidratos de carbono y regula el medio iónico para proveer capacidad de remineralización (cuadro 19-7) (FDI, 1992; Scannapieco FA, 1993).

Numerosos problemas bucales son causados por hipofunción de las glándulas salivales. Se ha demostrado que aproximadamente uno de cada cuatro adultos se encuentra afectado por algún tipo de hipofunción salival (FDI, 1992).

La prevalencia de hipofunción o xerostomía es de cerca del 20% en individuos mayores de 60 años según las investigaciones de Rhodus (1990). Sin embargo, un trabajo realizado en el Glasgow Dental Hospital señala que solo uno de cada 1.500 pacientes acudía al hospital odontológico por este motivo, aunque cuando se los interrogaba explícitamente, uno de cada diez afirmó presentar sequedad de boca con regularidad (Sreebny LM, 1985).

En vista de que numerosos individuos son hipertensos y toman medicación antihipertensiva, y que los fármacos antihipertensivos se asocian con hipofunción de las glándulas salivales, un amplio margen de la población está expuesta a presentarla (Steckfus Ch, 1985). A éstos se añaden los pacientes medicados con psicofármacos.

Sreebny LM, 1985 y Grad H, 1985, elevan la prevalencia de hipofunción en pacientes medicados a un 25-40% en relación con el número de fármacos y sobre todo de forma crónica.

Síntomas asociados con hipofunción de las glándulas salivales

A. Síntomas principales:
- Sequedad bucal
- Sed
- Dificultad para tragar (disfagia)

Cuadro 19-7. *Funciones de la saliva*

Función	*Componente salival*
1. Función protectora	
Lubricación	Mucina. Glucoproteínas ricas en prolina. Agua
Antimicrobiana	Proteínas salivales: lisozima, lactoferrina, lactoperoxidasa, mucina cistatina, histatina, IgA secretoria, glucoproteína rica en prolina
Integridad de la mucosa	Mucina, electrólitos, agua
Buffers	Bicarbonato, iones fosfato, péptidos ricos en histidina
Remineralización	Calcio, fosfato, estaterina, proteínas ricas en prolina aniónica
2. Otras funciones	
Preparación de alimentos	Agua, mucina
Digestión	Amilasa, lipasa, ribonucleasa, proteasa, mucina
Gusto	Agua, gustina
Lenguaje	Agua, mucina

Dificultad para hablar (disfonía)
Dificultad para comer alimentos secos
Necesidad de tomar sorbos de agua entre las comidas
Dificultad con el uso de prótesis

B. Otros síntomas:
Ardor, sensación de hormigueo, especialmente en la lengua. Fisuras, úlceras en las comisuras (FDI, 1992)

Causas de hipofunción de las glándulas salivales y xerostomía

Las causas principales que originan hipofunción y xerostomía son:

1. Drogas-medicaciones
2. Radiación
3. Enfermedades sistémicas
   Condiciones reumatoideas (colágenas, vascular, tejido conectivo) p. ej., síndrome de Sjögren
   Disfunción del sistema inmune, por ejemplo, SIDA
   Trastornos hormonales, por ejemplo, diabetes
   Trastornos neurológicos, por ejemplo, enfermedad de Parkinson
   Deshidratación
4. Trastornos psicogénicos, por ejemplo, depresión
5. Edad: factor que contribuye, aunque probablemente no induce hipofunción o xerostomía por sí mismo, sino asociado con otros (p. ej., medicaciones)
6. Masticación reducida (FDI, 1992)

Medicaciones e hipofunción salival

Más de 400 medicamentos tienen capacidad de inducir hipofunción de glándulas o xerostomía.

En el cuadro 19-8 se enumeran medicamentos asociados con hipofunción o xerostomía (FDI, 1992; Piovano S, 1999).

Cuadro 19-8. *Medicaciones e hipofunción salival o xerostomía**

Analgésicos	Piroxicam (Feldene®)
Anoréxicos	Anfetamina No anfetamina
Preparaciones antiacné	Isotretinoína (Roaccutan®)
Antiartríticos	Piroxicam
Anticolinérgicos; antiespasmódicos	Sulfato de atropina
	Bromuro de clinidio
	Sulfato de hiociamina
	Bromuro de propantilina
Antidepresivos	Tricíclicos (Nebril®, Stelapar®)
Antihistamínicos	Difenhidramina clorhidrato (Benadryl®)
	Maleato de clorfeniramina
Antihipertensivos	Clonidina (Catapresán®)
Antihipertensivos diuréticos	Clonidina en asociación (Pertenso®)
Antiparkinsonianos	Biperideno clorhidrato y biperideno lactato
Antipsicóticos	Diclorhidato de trifluoperazina (Stelapar®)
Diuréticos	Clortalidona
	Furosemida
Agentes psicoterapéuticos	Alprazolam (Alplax®)
	Diazepam (Plidán®)
Antidiarreicos	Hidrocloruro de difenoxilato y atropina

* Adaptado de FDI. Working Group 10, Core. Saliva: Its role in health and disease. Int Dent J, 1992; 42:291-304.

DIAGNÓSTICOS SALIVALES

En décadas pasadas los principales instrumentos de evaluación de los factores etiológicos eran el examen y el registro dentario, un análisis de los hábitos dietéticos y una evaluación de la higiene bucal. Este registro ofrece cierta información básica; sin embargo, en la actualidad existen exámenes que incrementan la capacidad que tiene el odontólogo de evaluar los factores de riesgo (ADA, 1995; Anderson MH, 1991, 1993; Anusavice KL, 1995; Larmas M, 1992).

El recuento de *Streptococcus mutans* y lactobacilos a partir de la saliva, la tasa de secreción de saliva y su capacidad amortiguadora proporcionan información conjunta con otros indicadores para definir el perfil de riesgo del individuo (ADA, 1995; Anderson MH, 1991, 1993; Anusavice KL,1995; FDI, 1992; Larmas M, 1992).

Métodos para el recuento de *streptococcus* del grupo *mutans*

Estreptococos del grupo *mutans* se ha considerado el representante odontolítico más importante de la flora bucal. La caries dental exhibiría cierto grado de especificidad microbiana que posibilitaría la expresión del factor de riesgo microbiológico en términos de microorganismos particulares (ADA, 1995; Anderson MH, 1991, 1993; Anusavice KL, 1995; Larmas M, 1992).

Jordan HV (1987) y Jensen B (1989) han desarrollado métodos simples para la detección de niveles de estreptococos del grupo *mutans* y luego comercializados y disponibles en comercios dentales.

1. Método por "Cariescreen®"

Es uno de los métodos simplificados para recuento de estreptococos del grupo *mutans*.

Se indica al paciente que mastique parafina y salive dentro del frasco con solución buffers. A continuación se le agrega una pastilla de bacitracina.

Se toma el segundo frasco que contiene el soporte con medio de cultivo y se le introduce una pastilla de CO_2.

El soporte con medio se sumerge en el tubo con buffers, saliva y bacitracina. Con posterioridad se escurre el soporte y se coloca en el tubo con CO_2 y se incuba a 37 °C durante 48 horas.

Se efectúa la lectura y la interpretación según la densidad de las colonias y se compara con la muestra de valuación (patrón):

- Grupo de alto riesgo > 500.000 UFC/mL
- Grupo de riesgo moderado de entre 250.000 y 500.000 UFC/mL
- Grupo de bajo riesgo < 250.000 UFC/mL

2. Método Dentocult SM®

Es otro método simplificado para el recuento de estreptococos del grupo *mutans* (Jensen, 1989).

Se coloca un disco de bacitracina en el tubo de prueba y se indica al paciente que mastique 1 cápsula de parafina durante 1 minuto. Se toma el extremo de una tira de prueba, se coloca en la boca, sobre la lengua y se rota. Se extrae y se coloca la tira de prueba en la tapa del tubo y se introduce dentro de él, se cierra dejando un cuarto de vuelta sin ajustar, se mantiene en posición vertical y se coloca un rótulo con el nombre del paciente.

Se incuba en estufa a 37 °C durante 48 horas y se realiza la lectura.

El número de colonias se obtiene por comparación de la tira de prueba con la muestra de evaluación (patrón) (fig. 19-8).

- Clase 3 > 1.000.000 col/mL saliva
- Clase 2 = intermedio entre clases 0-1 y 3
- Clase 0-1 < 100.000 col/mL saliva

Marcantoni M (2000) ha desarrollado un método para identificar niveles de estreptococos del grupo *mutans* en saliva y ha obtenido resultados comparables con los métodos comercializados.

Método de recuento de *lactobacillus*

Se podría argumentar que los lactobacilos no están directamente involucrados en la patogenia inicial de la caries dental.

Algunos investigadores han propuesto que el número de lactobacilos en saliva refleja la ingesta de hidratos de carbono (FDI, 1992; Larmas M, 1992).

Otros investigadores han asociado los lactobacilos con la actividad de caries y los han relacionado con velocidad de secreción salival reducida, capacidad buffer baja y bajo pH (FDI, 1992; Larmas M, 1992).

Un método simplificado de recuento de lactobacilos, desarrollado por Larmas M, 1975, comercializado bajo la denominación de Dentocult LB® se describe a continuación.

Se indica al paciente que mastique una cápsula de parafina durante un minuto y se recoge saliva en un vaso o probeta. Se extrae cuidadosamente la lámina con medio de cultivo (medio de Rogosa) del tubo y se humecta e impregna de los dos lados con saliva. La lámina se coloca en el tubo, se rotula y se coloca verticalmente en estufa y se incuba a 37 °C durante 4 días. La lectura se realiza con iluminación oblicua. El número de colonias se obtiene por comparación de la tira de prueba de ambos lados con la muestra de evaluación (patrón) (véase fig. 19-9).

Nº de lactobacilos:	Bajo <1.000 col/mL de saliva
	Intermedio entre 1.000 y 10.000 col/mL de saliva
	Alto >10.000 col/mL de saliva

Método para el recuento de *streptococcus* del grupo *mutans* y *lactobacillus*

Recientemente se ha desarrollado un método que con un solo tubo determina simultáneamente los niveles de estreptococos del grupo *mutans* y lactobacilos utilizando en cada caso medios de cultivo selectivos. El método es comercializado bajo la denominación de CRT® y puede utilizarse para analizar muestras de saliva o placa dental.

Cuando la muestra es saliva, ésta se obtiene por estimulación con parafina.

Se extrae el porta agar del tubo de prueba, se coloca una pastilla de $NaHCO_3$ en la base del tubo, se retiran las láminas protectoras de ambas superficies de agar y se humectan con saliva las superficies de agar con ayuda de una pipeta. Se coloca el porta agar en el tubo, se cierra, se rotula y se incuba a 37°C durante 48 horas en posición vertical. Transcurrido ese tiempo se compara la densidad

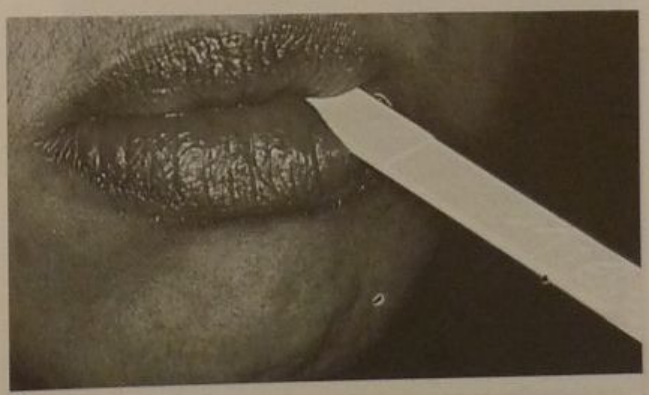



Fig. 19-8. Dentocult SM®. **A.** Introducción de disco de bacitracina en tubo de prueba. **B.** Tira de prueba colocada en la boca del paciente. **C.** Identificación del paciente e incubación a 37 °C durante 48 horas. **D.** Muestra de evaluación para comparar con tira de prueba. Densidad de colonias UFC/mL (unidades formadoras de colonias por mL): 0-1: menos de 10^5 colonias/mL. 2: intermedio entre 1 y 3. 3: más de 10^6 colonias por mL.

A



B

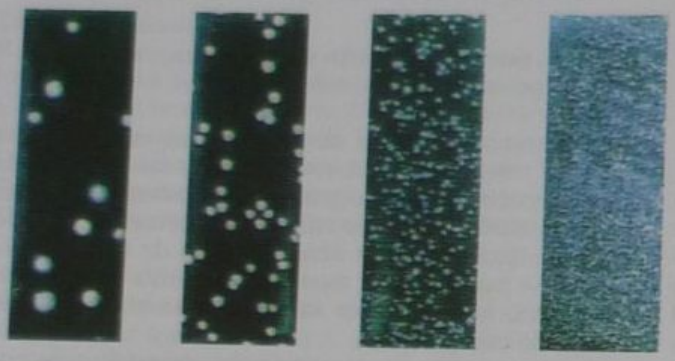

C

Fig. 19-9. A. Pasos para realizar el recuento de lactobacilos por Dentocult LB. Paciente salivando. Previamente se le indicó masticar un trozo de parafina para estimular la salivación. **B.** Se extrae la lámina con medio, se humecta con saliva y se introduce en el tubo. Se rotula. **C.** Muestra de valoración para interpretación. Densidad de colonias (UFC/mL; unidades formadoras de colonias por mL): baja: 1 (10^3 UFC); intermedia: 2 (10^4 UFC); alta: 3 y 4 (10^5 a 10^6 UFC).

de las colonias de estreptococos del grupo *mutans* y lactobacilos con el correspondiente patrón (fig. 19-10).

Cuando la muestra es placa dental, ésta se obtiene con palillo interdental o pincel y se aplica sobre la superficie del medio sin dañarlo. La preparación de la prueba y la incubación se realiza de la misma forma que cuando la muestra es saliva (Axelsson P, 2000).

Estos métodos con cultivo no deben realizarse durante un tratamiento antibiótico y se aconseja esperar 14 días luego de finalizada la medicación para efectuarlos. Cuando el paciente utiliza antimicrobianos locales se indica no utilizarlos por 1-2-7 días, de acuerdo con la sustantividad. El mero examen microbiológico probablemente sea de poco valor. El empleo de estos métodos sin la clínica adecuada no sería útil. Utilizado en combinación con la anamnesis médica-odontológica, los antecedentes de exposición a fluoruros, los antecedentes de la dieta y los registros de placa y dentarios un examen microbiológico tiene valor conjunto o adjunto.

Medición del flujo salival

La medición del flujo salival o sialometría es un método sencillo de realizar y puede analizarse con saliva no estimulada o estimulada (FDI, 1992; Axelsson P, 2000).

En los individuos sanos el índice de flujo varía dentro de los siguientes valores:

Saliva estimulada: 2 mL/minuto (variación: entre 1 y 3 mL/minuto)

Saliva no estimulada: 0,3 mL/minuto (variación: entre 0,25 y 0,35 mL/minuto)

En pacientes con hipofunción el índice de flujo es de aproximadamente:

- Saliva estimulada: < 0,5-0,7 mL/minuto
- Saliva no estimulada: < 0,1 mL/minuto

Determinación de la capacidad buffer de la saliva

Frostell, 1980, desarrolló un método colorimétrico para determinar la capacidad buffer de la saliva.

Otro método más simple que tiene incorporado un sistema indicador en las tiras de prueba es el desarrollado por Ericsson en 1989 y comercializado bajo la denominación de Dentobuff.

Se recoge una gota de saliva y se deposita sobre la superficie de la tira de prueba. Se esperan 5 minutos y se lee y compara con la tarjeta de colores (patrón) (fig. 9-11).

Interpretación:

Color	amarillo-marrón	verde	azul
pH	< 4	4,5-5,5	> 6
Capacidad buffer	Baja	Mediana	Alta

Determinación de levaduras a partir de la saliva

En la actualidad se postula el estudio de levaduras a partir de la saliva en algunas situaciones clínicas.

La muestra de saliva se toma con un hisopo esterilizado. Se extrae la lámina de agar contenida en el tubo, se deposita la muestra sobre la superficie y se disemina con movimientos rotatorios.

Se coloca la lámina en el tubo, se enrosca, rotula e incuba a 37 ºC durante 3 días o a temperatura ambiente duran-

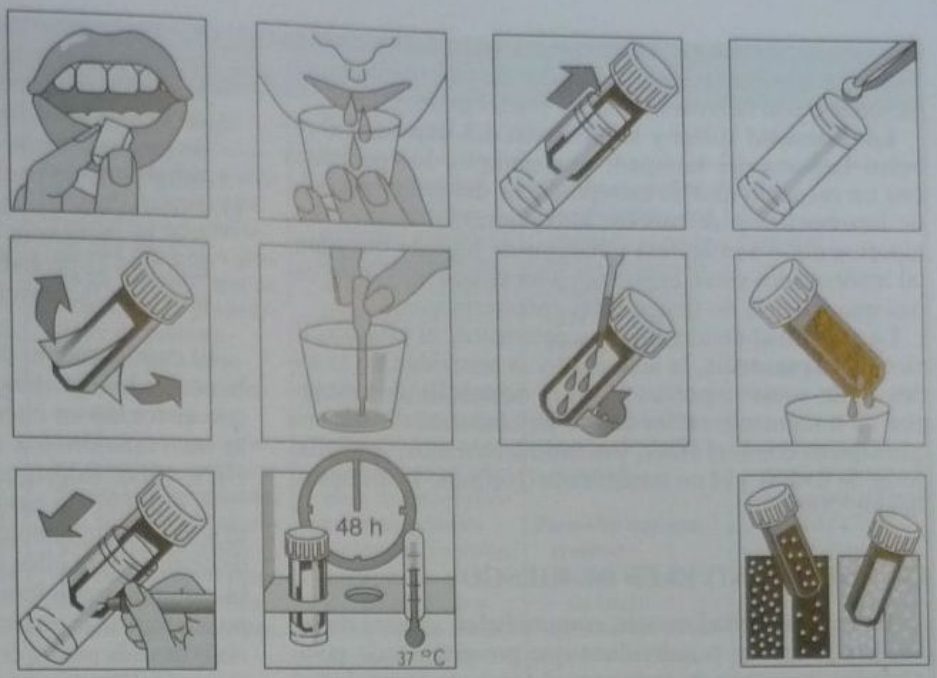

19-10. Elementos y pasos para reali- cultivo simultáneo de *Streptococcus ans* y lactobacilos en medio CRT y lec- Pasos para realizar el CRTbacteria.

5 días; se realizan lecturas diarias. El desarrollo de co- nias con pigmentos marrones indica el desarrollo de *ndida albicans* (FDI, 1992).

Se ha sugerido que si las colonias no presentan pig- ento o no es bien definido, se debe realizar una deter- inación por otros métodos. Varias condiciones orales se ocian con recuentos altos de levaduras, entre ellas dis- inución del flujo salival, estomatitis, medicación anti- ótica y respuesta inmune disminuida.

La presencia de levaduras en numerosos casos es indicativa de pacientes comprometidos desde el punto de vista médico.

En el consultorio odontológico moderno se están introduciendo los diagnósticos salivales (ADA, 1995; Anderson MH, 1991, 1993; Anusavice KL, 1995; FDI, 1992; Larmas M, 1992).

Las pruebas actuales han resultado útiles para estimar el grado de infección y actividad (estreptococos del gru-



Fig. 19-11. A. Elementos y pasos para analizar la capacidad buffer. Elementos: parafina, pipeta y tira de prueba. **B.** Se toma saliva con pipeta, se coloca sobre la tira de prueba; se esperan 5 minutos y se realiza la lectura. **C.** Tarjeta de colores para comparar con la tira de prueba y realizar la lectura y la interpretación. 1: bajo (pH 3 y 4); 2: mediano (pH entre 4,5 y 5,5); 3: alto (pH 5,5 o mayor). **D.** Tira de prueba comparada con tarjeta de colores. Por el color corresponde a la capacidad buffer baja (pH 3 y 4).

po *mutans*). Asimismo, los invasores secundarios pueden asociarse con etapas más avanzadas de enfermedad o relacionarse con hábitos dietéticos (lactobacilos).

La capacidad buffer y la medición del flujo salival revelan factores del huésped; por ejemplo, los pacientes con un recuento alto de estreptococos del grupo *mutans*, de lactobacilos o de ambos, alto consumo de sacarosa, hipofunción o xerostomía y hábitos de higiene bucodental inadecuados están expuestos a un riesgo mayor de caries que quienes no tienen estas características.

La necesidad de identificar y determinar el estadio clínico de la presencia, la actividad y la severidad de la caries es de suma importancia en el desarrollo de estrategias de tratamiento en las que se utilizan modalidades no quirúrgicas como el flúor, los antimicrobianos, los selladores de fisuras y el no tratamiento (National Institutes of Health, 2001).

FACTORES Y NIVELES DE RIESGO

En cada sociedad existen comunidades, grupos de individuos, familias o individuos que presentan más posibilidades que otros de sufrir en el futuro enfermedades, accidentes, etc.; se dice que son individuos o comunidades especialmente vulnerables. A medida que se incrementan los conocimientos sobre los diferentes procesos las evidencias científicas muestran en cada uno de ellos que 1) en primer lugar las enfermedades no se presentan en forma aleatoria y 2) muy a menudo esa "vulnerabilidad" tiene sus fundamentos (Pita Fernández S, 1997).

El grado de vulnerabilidad indica la magnitud de la probabilidad de un resultado no deseado que se denomina daño.

La medición del grado de vulnerabilidad es la base de la atención y la programación ya que permite agrupar los individuos y comunidades que tienen una mayor probabilidad de sufrir determinados daños para su salud. Esto significa que también tienen una mayor necesidad de atención.

Un factor de riesgo es cualquier característica o circunstancia detectable de una persona o grupo de personas que se sabe asociada con un aumento en la probabilidad de padecer, desarrollar o estar especialmente expuesto a un proceso mórbido. Ellas no son necesariamente las causas, solo se asocian con el acontecimiento. Estos factores de riesgo (biológicos, ambientales, de comportamiento, socioculturales, económicos) pueden sumarse y aumentar el efecto aislado de cada uno para producir un fenómeno de sinergia (Beck, 1998).

El conocimiento y la información sobre los factores de riesgo tienen diversos objetivos (Pita Fernández S, 1997):

A. *Predicción:* la presencia de un factor de riesgo significa un riesgo aumentado de presentar en el futuro una enfermedad en comparación con personas no expuestas. En este sentido sirve como elemento para predecir la futura presencia de una enfermedad.
B. *Causalidad:* la presencia de un factor de riesgo no es necesariamente causal. El aumento de incidencias de una enfermedad entre un grupo expuesto en relación con un grupo no expuesto se supone como factor de riesgo; sin embargo, esta asociación puede deberse a una tercera variable. Ésta o estas terceras variables se conocen como variables de confusión.
C. *Diagnóstico:* la presencia de un factor de riesgo aumenta la probabilidad de que se presente una enfermedad. Este conocimiento se utiliza en el proceso diagnóstico ya que las pruebas diagnósticas tienen un valor predictivo positivo más alto en pacientes con mayor prevalencia de enfermedad. El conocimiento de los factores de riesgo se utiliza también para mejorar la eficiencia de los programas de atención mediante la selección de subgrupos de pacientes que corren mayor riesgo.
D. *Prevención:* si un factor de riesgo se conoce asociado con la presencia de una enfermedad, su eliminación reducirá la probabilidad de su presencia. Éste es el objetivo de la prevención primaria.

El conocimiento del riesgo proporciona una medida de la necesidad de atención y la integralidad de los factores que se toman en cuenta, y aumenta la posibilidad de que la intervención sea adecuada (Pita Fernández S, 1997; OPS, 1986; Rodríguez Calzadilla A, 1997).

El enfoque de riesgo supone que a mayor conocimiento sobre los acontecimientos negativos, mayor posibilidad de actuar sobre ellos con anticipación para evitarlos, cambiando las condiciones que exponen a un individuo o grupo a adquirir la enfermedad o el daño (*prevención primaria*); modificar sus consecuencias, al intervenir en la fase precoz del proceso mórbido y prevenir su desarrollo o propagación *(prevención secundaria)* y la *prevención terciaria,* que se dirige a quienes ya están dañados o enfermos y representa una intervención para tratar las manifestaciones patológicas, controlar la progresión y evitar mayores complicaciones, así como controlar su propagación.

En el cuadro 19-9 se muestra una síntesis de los conceptos de riesgo, vulnerabilidad, factor de riesgo, enfoque de riesgo y nivel de riesgo.

Desde el ángulo de la atención de la salud la actuación sobre los factores de riesgo mejoró la resolución de problemas de salud, pues la identificación de los factores significativamente asociados con la presentación de estos daños en las situaciones anteriormente mencionadas permitió aumentar la predictibilidad de su aparición y prevenirla actuando sobre ellos.

Las intervenciones preventivas de las conductas riesgosas consideran factores de riesgo y protección tanto internos como externos (Axelsson P, 1999).

La actividad clínica diaria se fundamenta en tres elementos: el diagnóstico, el pronóstico y el tratamiento. Estas tres actividades se basan en estudios probabilísticos. Tras el diagnóstico de una enfermedad se precisa conocer el pronóstico de ésta. La determinación de un pronóstico consiste en estimar las probabilidades de los diversos modos de evolución; se trata de predecir la evolución de una enfermedad en un paciente determinado. El conocimiento del pronóstico es una variable fundamental ya que en muchos casos decidirá el tratamiento (Sackett, DL y col., 1994). Por otra parte, las actividades terapéuticas y preventivas pueden modificar el pronóstico de una enfermedad.

FACTORES DE RIESGO EN CARIES DENTAL

Para realizar un diagnóstico etiológico es necesario incluir no solo el examen clínico, sino también un análisis de los factores asociados con la patogenia (agente y medio), así como un diagnóstico del medio social y físico y de la atención de salud del paciente (Bordoni N, 1999).

El enfoque de riesgo es el método de trabajo en el cuidado de la salud de las personas, las familias y las comunidades basado en el concepto de riesgo y depende de la interacción de factores biológicos, del medio ambiente social, de estilo de vida y de acceso a los servicios.

Cuadro 19-9. *Riesgo, vulnerabilidad, factor de riesgo, enfoque de riesgo y nivel de riesgo**

Diagnóstico	*Riesgo*	*Factor de riesgo*	*Vulnerabilidad*	*Enfoque de riesgo*	*Nivel de riesgo*
Conclusión diferenciada que define el estado de salud-enfermedad y las etapas de la HNE (incluida la prepatogénica) en un individuo o comunidad. **Para establecer el diagnóstico de caries dental y enfermedades gingivoperiodontales es necesario incluir no solo el examen clínico sino los factores asociados con la patogenia (microorganismo, medio, huésped) y reconocer los factores del medio ambiente social y de la atención de salud que tiene ese paciente, familia o comunidad.**	Por las dificultades de la aplicación de modelos de aplicación causal, la epidemiología se estructura en torno del concepto de **riesgo**. **Riesgo: probabilidad de que un daño ocurra. Probabilidad de que se produzca un daño o hecho en la salud en un período específico y en una comunidad dada.** Es una medida de la probabilidad estadística de un suceso futuro.	**Toda característica atributo o circunstancia (variable) detectable en una persona o grupo de personas que se asocia con la probabilidad de padecer, desarrollar o estar expuesto a una enfermedad o daño. Su presencia o ausencia se relaciona con la enfermedad investigada. No son necesariamente las causas; están asociados con el evento y constituyen una probabilidad medible. Son observables e identificables.** **Es un determinante que puede ser modificado por alguna forma de intervención, logrando disminuir la probabilidad de la ocurrencia de la enfermedad.**	Individuos, familias, comunidades que presentan más posibilidades que otros de sufrir en el futuro algún tipo de enfermedad. **Son individuos, familias, colectividades vulnerables** y es el resultado de un número de características interactuantes biológicas, genéticas, ambientales, sociales, económicas y otras, las que reunidas confieren un riesgo particular. **¿Habrá individuos, familias, colectividades más o menos vulnerables a caries dental y enfermedades gingivoperiodontales?**	**Mide la necesidad de atención** y está orientado a controlar los factores de riesgo conocidos para disminuir la probabilidad de enfermar. **Ayuda a determinar prioridades de salud.** **Para ello hay que realizar:** lista de factores de riesgo; determinación del nivel de riesgo; aplicación de medidas.	Bajo **Alto** Actividad o Bajo **Moderado** Alto A medida que aumenta el riesgo se deben realizar más acciones y con mayor frecuencia.

Manual sobre el enfoque de riesgo en la atención materno-infantil. Serie PALTEX N° 7. Organización Panamericana de la Salud. Washington, 1986.
Odontología Preventiva. PRECONC PALTEX/OPS/OMS. Buenos Aires, Argentina, 1999.

Numerosos factores de riesgo se han asociado con caries dental y enfermedades gingivoperiodontales (Bordoni N, 1999; Reich E, 1999; Axelsson P, 1999, 2000; Piovano S, 2002).

La consideración del estado dentario, los índices de placa, el registro de dieta, la anamnesis sistémica, los factores considerados dentro del estilo de vida, el medio ambiente social y los exámenes de laboratorio ayudarán en la clasificación del riesgo. En los cuadros 19-10 a 19-15 se describen los niveles y factores de riesgo para caries dental (Bordoni N, 1999; Dodds MW, 1993, 1995; Keltjens H, 1993; Newbrun E, 1993; Niessen LC, 1996; Zero DT, 2001; Moss ME, 1995).

Cuadro 19-10. *Niveles y factores de riesgo para caries de corona BAJO RIESGO**

Índice de O'Leary < 20%
Índice de placa de Löe: ≤ 1
Condicionantes de placa: no
Frecuencia de H de C < 4 momentos
Medicaciones u otros factores que disminuyen secreción salival: no[a]
Superficies oclusales con hoyos poco profundos, sin obturaciones o sellados
Superficies libres de esmalte s/caries
Control odontológico regular con acciones preventivas integradas en programas
Incluye fluoruros sistémico
local
Bajos niveles de *Streptococcus mutans*[b]
Lactobacilos[c] en saliva[d]
Nivel socioeconómico: alto

* 1 mL/minuto de saliva estimulada.
[b] 10^5 UFC por mL de saliva.
[c] 10^5 UFC por mL de saliva.
[d] 0,4 mL/minuto de saliva no estimulada.
* Adaptado de ADA, 1995; Newbrun E, 1993; Axelsson P, 1999, 2000.

Cuadro 19-11. *Niveles y factores de riesgo para caries de corona MODERADO RIESGO**

Índice de O'Leary >20 ≤ 30%
Índice de placa de Löe = 1
Hay condicionantes de placa (cálculo; obturaciones desbordantes)
Frecuencia de H de C ≥ 4 < 6 momentos
Medicaciones: jarabes azucarados por largos períodos se suman a momentos H de C
Medicaciones que disminuyen la secreción salival[a]
Superficies libres obturadas sin caries
Superficies oclusales con hoyos profundos u obturadas sin caries
Sin historia de fluoruros sistémicos
Control odontológico irregular con acciones restauradoras
Moderados niveles de *Streptococcus mutans*[b] y lactobacilos[c] en saliva[d]
Tratamiento ortodóntico

* 0,2-0,4 mL/minuto de saliva sin estimular.
[b] > 10^5 ≤ 10^6 UFC/mL de saliva.
[c] > 10^5 ≤ 10^6 UFC/mL saliva.
[d] 0,7 mL/minuto de saliva estimulada.
* Adaptado de ADA, 1995; Newbrun E, 1993; Axelsson P, 1999, 2000.

Cuadro 19-12. *Niveles y factores de riesgo para caries de corona ALTO RIESGO**

Índice de O'Leary > 30%
Índice de placa de Löe > 1
Hay condicionantes de placa (obturaciones desbordantes; cálculo)
Frecuencia de H de C > 6 momentos
Medicaciones: jarabes azucarados por períodos mayores de 15 días; su frecuencia se suma a momentos H de C
Medicaciones que disminuyen la secreción salival[a]
Superficies libres con manchas blancas o etapas más avanzadas en la evolución natural de la enfermedad (adamantinas o amelodentinarias) primarias o recurrentes
Superficies oclusales con hoyos profundos, caries adamantinas o amelodentinarias primarias o recurrentes
Múltiples restauraciones
Sin antecedentes de flúor
Atención odontológica irregular
Solo urgencias
restauraciones
Altos niveles de *Streptococcus mutans*[b] y lactobacilos[c] en saliva[d]
Bajo nivel socioeconómico

[a] 0,16 mL/minuto de saliva sin estimular.
[b] >10^6 UFC por mL de saliva.
[c] >10^4 UFC por mL saliva.
[d] < 0,5-0,7 mL/minuto de saliva estimulada.
*Adaptado de ADA, 1995; Newbrum E, 1993; Axelsson P, 1999, 2000.

La distribución del riesgo de caries radicular se realiza considerando los antecedentes del paciente, entre ellas la condición social, la salud general y las medicaciones, los hábitos dietéticos y las condiciones salivales (Krasse B, 1994). Ante la examinación clínica se debe analizar la experiencia previa de caries de esmalte y raíz. Un alto número de caries anterior es un buen predictor del desarrollo de caries de superficie radiculares si no existen medidas adecuadas (Fure S, 1990; Krasse B, 1994).

Además de las nuevas superficies radiculares expuestas y elevada experiencia de caries, los siguientes factores se asocian principalmente con el riesgo en estas superficies:

- Flujo salival disminuido
- Ingestas frecuentes de hidratos de carbono
- Índice de placa alto
- Baja exposición a fluoruros
- Recuentos altos de *S. mutans* y lactobacilos

Algunos autores (Ogaard B, 1994; Mathiesen AT, 1996) han sugerido incluir el índice gingival o sangrado al sondaje dentro de los indicadores de riesgo para caries dental, ya que la gingivitis es resultado de una higiene bucal deficiente. Un paciente puede higienizar adecuadamente sus dientes antes de la consulta y será categorizado como que realiza buena técnica de higiene, mientras que con el índice gingival mostraría el tiempo que pudo estar esa placa presente y es registrada por la inflamación.

Cuadro 19-13. *Niveles y factores de riesgo para caries de raíz BAJO RIESGO**

Índice de O'Leary < 20%
Índice de Placa Löe < 1
Superficies radiculares expuestas sin caries
Frecuencia de H de C < 4 momentos (sacarosa y almidón)
Medicaciones que disminuyen secreción salival: no control odontológico regular con acciones preventivas integradas en programas
Bajos niveles de *Streptococcus mutans*[a] y filamentosos en saliva

[a] < 10^5 UFC por mL de saliva.
* Adaptado de Keltjens, 1993; ADA. JADA, 1995; Newbrum E, 1993; Krasse B, 1994; Axelsson P, 1999, 2000.

Cuadro 19-14. *Niveles y factores de riesgo para caries de raíz MODERADO RIESGO**

Índice de O'Leary > 20 < 30%
Índice de placa Löe = 1
Cemento expuesto
Condicionantes de placa cálculo
obturaciones desbordantes
Tratamiento ortodóntico
Frecuencia H de C = 4 momentos (sacarosa y almidón)
Medicaciones que disminuyen la secreción salival
Desarrollo de bajo número de caries de raíz en largos períodos
Caries de raíz inactivas
Superficies libres y oclusales de corona obturadas sin caries
Tratamiento periodontal realizado con anterioridad
Exposición no sistemática a fluoruros
Moderados niveles de *Streptococcus mutans*[a] y filamentosos en saliva

[a] > 10^5 < 10^6 UFC por mL de saliva.
* Adaptado de Keltjens, 1993; ADA. JADA, 1995; Newbrum E, 1993; Krasse B, 1994; Axelsson P, 1999, 2000.

OTRAS PROPUESTAS REFERIDAS AL RIESGO DE CARIES DENTAL

Recientemente se han presentado otras propuestas referidas al riesgo de caries dental (ADA Council, 1995; Anusavice KL, 1995; Tinanoff N, 2001; Axelsson P, 1999, 2000; Reich E, 1999).

Anusavice KL, 1995, ha postulado los criterios para registrar bajo y alto riesgo a nivel sitio y a nivel boca que podrían utilizarse para determinar las lesiones activas (cuadro 19-16).

Cuadro 19-15. *Niveles y factores de riesgo para caries de raíz ALTO RIESGO**

Índice de O'Leary > 30%
Índice de placa Löe > 1
Cemento expuesto
Condicionantes de placa
Frecuencia H de C = ≥ 4 momentos (sacarosa y almidón)
Medicación que disminuye la secreción salival
Alto número de lesiones de caries activa en superficie radicular
Desarrollo de caries de esmalte
Atención odontológica irregular. Solo urgencias
Altos niveles de *Streptococcus mutans*[a] y filamentosos en saliva
Uso inapropiado o no hay exposición a flúor
Múltiples restauraciones

[a] >10^6 UFC/mL de saliva.
* Adaptado de Keltjens, 1993; ADA. JADA, 1995; Newbrum E, 1993; Krasse B, 1994; Axelsson P, 1999, 2000.

Cuadro 19-16. Clasificación del riesgo de caries*

Criterio	Bajo riesgo	Alto riesgo
Nivel sitio		
Evidencia visual de progresión de caries	No	Sí
Radiolucidez en tercio externo de dentina sin progresión en 6 meses	Sí	No
Nivel boca		
Capacidad buffer de saliva	Normal	Muy deficiente (< 4)
Recuento de *S. mutans*	< 100.000 UFC/mL	> 200.000 UFC/mL
Análisis de dieta y recuento de lactobacilos	No cariogénico	Altamente cariogénico. H de C: frecuentes ingestas Recuento de lactobacilos alto
Flujo de saliva estimulado	Normal > 0,7 mL/minuto	Bajo < 0,5 mL/minuto

* Adaptado de Anusavice KL. JADA, 1995; 126:727-740.

Este autor ha propuesto que las reexaminaciones cada seis meses sirven para detectar nuevas lesiones y para evaluar la necesidad de aplicar más a menudo medidas de control de la infección cariogénica dentro de un programa de atención integral.

Estudios epidemiológicos recientes indican que el riesgo de caries no tiene igual distribución en la población general. La American Dental Association ha distribuido las categorías de riesgo según la edad y postula que el diagnóstico es crítico para la prevención y el tratamiento de caries dental e incluye la determinación de factores de riesgo y actividad.

Se utiliza una combinación de métodos para arribar al diagnóstico y se han sistematizado en:

- Examen visual (con diente seco; incluye transiluminación y magnificación)
- Examen radiográfico (incluye Rx "bitewing" y radiografía digital)
- Antecedentes de dieta
- Antecedentes de caries dental
- Placa dental
- Estudio bacteriológico y monitoreo
- Tipo de atención odontológica

En el examen se pueden registrar tres categorías de caries:

- Caries cuestionables
- Caries incipientes (referidas a esmalte y lesiones de mancha blanca)
- Caries franca (referida a caries de dentina)

La caries franca no presenta problemas ante el examen.

Las lesiones incipientes de caries son más difíciles de identificar.

Los cuadros 19-17A y 19-17B muestran una guía de clasificación de riesgo de caries sistematizada por la ADA según la edad y la repetición de citas de pacientes (ADA Council, 1995). En ella, si bien en su mayor parte los indicadores coinciden con los de otros investigadores, aparece una diferenciación según edad, se identifica la aparatología ortodóntica en asociación con otros parámetros, como riesgo aumentado, y se elabora una sistematización de nuevas lesiones de caries en niños y adultos tomando en cuenta los antecedentes de 1 año en niños y de 3 años en adultos.

Se incluyen en moderado riesgo las manchas blancas o la radiolucidez interproximal asociada con otros parámetros.

Como en la visita inicial el tiempo de la experiencia pasada de caries no puede determinarse, se ha clasificado en:

- CPOS = 0 es *bajo riesgo*
- CPOS = > 0 o una lesión activa se clasifica como *moderado riesgo*

Los pacientes con experiencia de caries o 2 caries o lesión en superficie libre se consideran de *alto riesgo* (cuadro 19-17B).

Luego de haber realizado el diagnóstico y la atención según el programa individual el paciente deberá ser citado nuevamente y se realizará la evaluación y la reclasificación de riesgo.

En la condición basal deberán analizarse y registrarse los factores de riesgo para arribar al nivel de riesgo individual.

A continuación se deberán analizar cuáles son los factores de riesgo modificables y qué acciones se ejecutarán para prevenir nuevas caries o progresión de caries en el futuro.

Condición basal: identificar el nivel de riesgo en

- Bajo
- Moderado
- Alto

Luego, identificar los factores de riesgo modificables:

- Insuficiencia de fluoruros sistémicos (niños)
- Insuficiencia de fluoruros tópicos
- Medicación
- Hábitos de higiene oral
- Hoyos y fisuras profundos sin sellar
- Hábitos dietéticos deficientes
- Infección cariogénica. Higiene bucal. Antimicrobianos locales
- Condicionantes de placa. Cálculo. Obturaciones desbordantes

A continuación deberá preguntarse qué acciones ejecutar para prevenir nuevas caries o progresión de caries dentro del siguiente año.

La Facultad de Odontología de la Universidad de Texas, de San Antonio, ha introducido e implementado un

Cuadro 19-17A. *Clasificación riesgo de caries**

Categoría de riesgo	*Categoría según edad Niños-adolescentes*	*Adultos*
Bajo	Sin caries en el último año Coalescencia, u hoyos y fisuras sellados Buena higiene bucal Uso apropiado de fluoruros Visitas dentales regulares	Sin caries en los últimos 3 años Restauraciones adecuadas Buena higiene bucal Visitas dentales regulares
Moderado	Una lesión de caries en el último año Hoyos y fisuras profundos Regular higiene bucal Uso inadecuado de fluoruros sistémicos y tópicos Manchas blancas o radiolucidez proximal Visitas dentales irregulares Tratamiento ortodóntico	Una lesión de caries en los últimos 3 años Raíces expuestas Higiene bucal regular Manchas blancas o radiolucidez proximal Visitas dentales irregulares Tratamiento ortodóntico Uso inadecuado de fluoruros tópicos
Alto	> 2 lesiones de caries en el último año Antecedentes de caries de superficie libre Recuento alto de *S. mutans* Hoyos y fisuras profundos Escasa o nula exposición a fluoruro sistémico y local (tópico) Higiene bucal deficiente Frecuente ingesta de H de C Visitas dentales irregulares Flujo salival inadecuado Uso inapropiado de biberón con azúcar (en niños pequeños)	>2 lesiones de caries en los últimos 3 años Antecedentes de caries de raíz o alto número de raíces expuestas Recuento alto de *S. mutans* Hoyos y fisuras profundos Higiene bucal deficiente Frecuente ingesta de H de C Uso inapropiado de fluoruros tópicos Visitas dentales irregulares Flujo salival disminuido

* Adaptado de ADA, Council, JADA, 126, junio, 1995.

sistema de distribución de riesgo de caries para integrar las acciones preventivas dentro de los tratamientos restauradores (Dodds MW, 1995).

El sistema de distribución de riesgo (CRA) se ha desarrollado teniendo en cuenta tres categorías de riesgo:

– riesgo alto
– riesgo moderado
– riesgo bajo

La distribución se recoge con el seguimiento de información específica que se detalla a continuación:

- Datos clínicos sobre antecedentes de caries, caries presente, lesiones incipientes y francas, caries recurrente, complementados con radiografías bitewing.

Cuadro 19-17B. *Primera consulta**

Sin caries Sin experiencia pasada de caries CPO = 0	Riesgo bajo
Experiencia pasada de caries CPO >0 y una lesión activa	Riesgo moderado
Experiencia pasada de caries y 2 o más caries activas o una lesión de superficie lisa	Riesgo alto
Luego de tratamiento ↓ Nueva cita ↓ Evaluación y reclasificación de riesgo	

* JADA, 126, Junio, 1995.

- Antecedentes y presente de fluoruros, tópicos y sistémicos.
- Análisis de la dieta.

Sobre la base de datos clínicos y anamnesis del paciente se requieren pruebas adicionales que incluyen medición de flujo salival y recuento de *Streptococcus mutans* a partir de la saliva. Un total de nueve factores son considerados en los pacientes de alto riesgo, mientras que los requeridos en los de bajo riesgo son siete.

La suma de los valores registrados en cada ítem determina el CRA.

La categoría de riesgo se establece de la siguiente manera:

– 0-3: bajo riesgo
– 4-8: moderado riesgo
– 9 o mayor: alto riesgo

Sobre la base de la información inicial con el examen clínico-radiográfico, el cuestionario de dieta, la presencia o ausencia de lesiones incipientes o francas de caries se arriba a la distribución de riesgo de caries preliminar (p CRA).

Las pruebas de función salival y microbiológicas se agregan en pacientes con clasificación preliminar de moderado y alto riesgo.

El CRA final (f CRA) determina el plan para ese paciente y los intervalos de revaluación.

El plan preventivo incluye acciones para el hogar y el consultorio.

En los cuadros 19-18 y 19-19 se muestran los indicadores y los puntajes asignados para cada ítem para registrar el CRA preliminar y final.

uadro 19-18. *Distribución del riesgo de caries (CRA)**

hay lesiones de caries sunción de bajo riesgo	Lesiones incipientes o francas Presunción de moderado o alto riesgo	PUNTAJE CRA	Consideraciones sobre los ítem
ndo no hay caries incipiente o franca. e pasa a ítem 4	Controlar factores de riesgo de 1. Lesiones de caries francas en la boca 2. Lesiones de caries francas ≥ 3 (múltiples sitios) 3. Superficies con caries incipiente ≥ 3	Considerar 3 5 4	
mpletar ítem 4 a 7 para determinar índice A preliminar (pCRA)	4. Número de superficies restauradas ≥ 5 5. Exposición de fluoruros: inadecuada (considerar agua, comprimidos, geles, buches, pastas)	2 1 o 2	
ando el índice es = 6 o mayor, realizar ruebas de laboratorio	6. Últimas restauraciones de caries realizadas hace un año 7. Antecedente de azúcar en la dieta que sugiere riesgo	1 2	
s pruebas laboratorio son utilizadas n casos seleccionados pCRA ≥ 6	Una vez controlados los ítems 1 a 7 determinar índice CRA preliminar (pCRA)	Registrar índice pCRA	
	8. Recuento de *Streptococcus mutans* en saliva (≥ 10^6/mL)	2	
lcular CRA final (fCRA)	9. Flujo salival disminuido (≤ 2 mL)	2	

Adaptado de Doods MWJ Suddick RP Caries risk assessment for determination of focus and intensity of prevention in a Dental School Clinic. J. Dent Education, 95; 59(10):945-956.

Axelsson (1999, 2000) ha propuesto una estimación de esgo sobre la base del análisis de múltiples variables recionadas con caries dental. Este autor ha considerado la dad, la prevalencia de caries, la incidencia de caries, ctores etiológicos (índice de placa, recuento de *S. mu-ns* y lactobacilos) indicadores y factores de riesgo mo-ificadores externos (frecuencia de ingesta de hidratos de arbono fermentables, particularmente azúcar, nivel so-ioeconómico, medicaciones), indicadores y factores de esgo internos (secreción salival, enfermedades crónias, macroanatomía y microanatomía del diente que fa-orece la retención de placa) y los factores preventivos ipo y frecuencia de atención, fluoruros).

Asimismo, Axelsson ha considerado el análisis de múlples variables relacionadas con enfermedad periodontal las ha asociado con las de caries dental (fig. 19-12).

La categorización del nivel de riesgo incluye 4 catego-ias: C0, C1, C2 y C3 (no riesgo, bajo riesgo, moderado iesgo y alto riesgo). Para enfermedades gingivoperio-dontales ha categorizado de P0 a P3 (no riesgo, bajo iesgo, moderado riesgo y alto riesgo), y describe la po-sibilidad de establecer las alternativas en el nivel de ries-go de ambas enfermedades, con interacción del grado de C con el grado de P, para establecer un plan de tratamien-to integral.

Cuadro 19-19. *Distribución del riesgo de caries (CRA)**

Bajo riesgo/pCRA o fCRA	Moderado riesgo/pCRA o fCRA	Alto riesgo/pCRA o fCRA
Índice 0-3	Índice 4-8	Índice 9
CRA. Revaluación: 12 meses	CRA. Revaluación: 6 meses	CRA. Revaluación: 3 meses

* Adaptado de Doods MWJ, Suddick RP J. Dent Education. 1995; 59(10):945-956.

RIESGO CARIOGÉNICO EN NIÑOS

Mattos Graner RO (2001) ha observado que la incidencia de caries dental en la infancia se asocia con una infección por estreptococos del grupo *mutans* en edades tempranas.

La edad en la que el niño es colonizado por *Streptococcus mutans* es un factor crítico para el riesgo de caries (Alaluusua S, 1983; Köhler B, 1988).

Trabajos realizados por Caufield PW (1993) sobre una comunidad fluorada han indicado que la adquisición de estreptococos del grupo *mutans* ocurre entre los 19 y los 31 meses de edad, período denominado "ventana de infectividad".

Otros investigadores (Berkowitz RJ, 1980, 1985; Mohan A, 1998; Klemonskis G, 2003) han registrado la adquisición de estreptococos del grupo *mutans* a edades más tempranas.

Trabajos realizados por Li Y (1995, 2000) y una revisión sistemática de la literatura realizada por Tanzer JM (2001) han mostrado el importante papel de estreptococos del grupo *mutans* en la iniciación de caries dental en seres humanos y que puede ser transmitido verticalmente, sobre todo de las madres a sus niños.

Por este motivo la presencia de caries en la madre y los hermanos aumenta el riesgo en el niño pequeño (National Institutes of Health, 2001).

La relación entre frecuencia de consumo de azúcar en la dieta y caries dental ha sido extensamente analizada en niños y adultos (Rugg-Gunn AJ, 1993), mientras que la investigación acerca del consumo de azúcar en niños de 6 a 18 meses ha sido escasa (Habibian M, 2001); se ha registrado un aumento del consumo de alimentos azucarados relacionados con la edad.

La frecuencia de consumo diario de azúcar registrada por Habibian fue de 3,1 ± 0,97 en los infantes de 6 meses, de 4,1 ± 1,3 y 4,5 ± 1,3 en los de 12 y 18 meses.

Klemonskis G (2003) ha observado una frecuencia de 3,08 ± 0,67 en los infantes menores de 12 meses y 5,3 ± 0,68 en los de 12 o más meses.

Fig. 19-12. Enumeración de los factores de riesgo cariogénico y gingivoperiodontal. (Adaptado de Axelsson P, 1999 y 2000.)

Posiblemente el aumento en los momentos de azúcar es un factor significativo para la adquisición de estreptococos del grupo *mutans*, como ha observado Thorild (2002).

Se ha postulado que en el paciente niño los factores de riesgo más importantes son la edad en que es colonizado por la flora cariogénica (Thibodeau EA, 1993) y la edad en la que se registran caries (O'Sullivan DM, 1983).

Desde que la caries tiene etiología multifactorial, múltiples factores de riesgo deben evaluarse para determinar el riesgo en la dentición primaria (Tinanoff N, 2001). Las combinaciones de variables biológicas; p. ej., experiencia de caries, índices de placa (Löe H, 1967; O'Leary TJ, 1972), índice de placa visible (Habibian M, 2001), niveles salivales de estreptococos del grupo *mutans*, lactobacilos y fluoruros (Leverett DH, 1993) y las variables sociales (p. ej., raza, familia, educación) (Demers M, 1992; Disney JA, 1992) y la dieta (Rugg-Gunn AJ, 1993; Habibian M y col., 2001) han mostrado tener más valor que el análisis de variables consideradas en forma independiente.

Tinanoff N, 2001, ha establecido criterios para evaluar el riesgo de caries en dentición primaria (cuadro 19-20).

En niños con alto riesgo y actividad cariogénica se ha sugerido que el estado dentario y los factores de riesgo cariogénico de la madre deben considerarse en conjunto (Anusavice KL, 1995, 2001).

RESUMEN

Las conclusiones de la conferencia de consenso y desarrollo de las National Institutes of Health, "Manejo y diagnóstico de la caries dental a lo largo de la vida" (2001) han surgido del análisis de los indicadores de riesgo de caries y han mostrado que en las últimas décadas se ha registrado una marcada reducción de la caries dental en los Estados Unidos. El grado de incidencia, sin em-

Cuadro 19-20. *Factores de riesgo y evaluación en dentición primaria**

	Bajo riesgo	*Riesgo moderado*	*Alto riesgo*
Factores de riesgo	El ceos < de la mitad de la edad del niño Ninguna lesión nueva en 1 año Ninguna lesión de mancha blanca Títulos bajos de *S. mutans* Nivel socioeconómico alto	El ceos > de la mitad de la edad del niño 1 o más lesiones en 1 año Escasas lesiones de mancha blanca Títulos moderados de *S. mutans* Nivel socioeconómico medio	El ceos > a la edad del niño 2 o más lesiones en 1 año Numerosas lesiones de mancha blanca Títulos elevados de *S. mutans* Nivel socioeconómico bajo Aparatología en la boca Alta frecuencia en el consumo de azúcar
Los procedimientos de diagnóstico luego del tratamiento	Intervalo entre exámenes: 12-18 meses Intervalo para el estudio radiográfico: 12-24 meses Evaluación de *S. mutans*	Intervalo entre exámenes: 6-12 meses Intervalo para el estudio radiográfico: 12 meses Evaluación de *S. mutans*	Intervalo entre exámenes: 3-6 meses Intervalo para el estudio radiográfico: 6-12 meses Monitoreo de los niveles de *S. mutans* cada 3-6 meses Análisis de dieta

* Adaptado de Tinanoff N., 2001.

argo, no se distribuye de un modo uniforme en la pobla-
ión. En conjunto el 20% de la población acumula al me-
os el 60% de la caries, mientras que menos del 5% de
s adultos están libres de caries.

Se han propuesto numerosos indicadores de riesgo en
iños (características o mediciones que ayudan en la pre-
icción de caries, tanto estén relacionados o no con la
ausalidad de la caries).

El indicador más consistente de riesgo de caries en ni-
os es la experiencia pasada de caries.

Se requiere la identificación temprana de los niños que
orren un mayor riesgo de desarrollar caries extensas pa-
a que de este modo puedan recibir intervenciones pre-
entivas tempranas e intensivas, así como identificar a
s individuos de bajo riesgo para reducir cuidados inne-
sarios y sus costos asociados.

En niños con alto riesgo y actividad cariogénica se ha
igerido que el estado dentario y los factores de riesgo
ariogénico de la madre deben considerarse en forma
onjunta (Anusavice KL, 1995, 2001).

La experiencia de caries en el pasado es un predictor
uerte de enfermedad futura. La presencia de actividad
ariogénica parece ser un predictor fuerte de lesiones de
aries futuras (las cavitaciones francas).

Algunos indicadores conocidos de riesgo en niños
ueden también aplicarse en todas las edades; sin embar-
o, algunos de ellos varían en las diferentes edades en la
anera como actúan o en el grado de importancia, y pa-
a la población adulta y anciana deben considerarse otros
dicadores.

La odontología actual se orienta hacia una detección
mprana de las lesiones y un tratamiento más preventi-
o que restaurador; la correcta evaluación del riesgo será
encial para mejorar los valores predictivos de los nue-
os métodos de cribaje y diagnóstico sobre la base de la
reselección de las subpoblaciones de riesgo.

Sin embargo, se dispone de varios indicadores fácil-
ente reconocibles que proporcionan en conjunto guías
e ayuda en el manejo de individuos sanos y también
gunas condiciones médicas o incapacidades que de-
rminan que algunos sujetos corran un mayor riesgo
e caries.

El desarrollo de tecnologías para descubrir las lesiones
e caries tempranas y evaluar el estado de lesión de ca-
es puede ser la mejor manera de identificar a pacientes
ue requieran la intervención preventiva agresiva.

El cepillado regular de las superficies dentales con un
entífrico fluorado reduce el riesgo de caries. A la inver-
a, la exposición inadecuada a los fluoruros aumenta el
esgo. Las condiciones que comprometen a largo plazo
mantenimiento de una buena higiene oral también se
ocian de manera positiva con el riesgo de caries. Estas
ndiciones incluyen ciertas enfermedades, incapacida-
es mentales y físicas y la presencia de restauraciones
entales (National Institutes of Health, 2001).

El consumo de hidratos de carbono fermentables ali-
enta la formación de ácido y la desmineralización y,
or lo tanto, se asocia con caries, particularmente en au-
encia de fluoruros. La cantidad, la frecuencia y la cons-
ancia del consumo determina el grado de exposición. La
ma durante períodos largos de tiempo de dosis regula-
s de medicamentos que contienen glucosa, fructosa o
acarosa también contribuye al riesgo de caries.

Ciertas condiciones patológicas como el síndrome de
jögren, los agentes farmacológicos con efectos colatera-
s de hipofunción o xerostomía y la radioterapia de ca-
eza y cuello disminuyen el flujo salivar a niveles pato-
lógicos y elevan en forma espectacular el riesgo de que el paciente desarrolle caries. Este hecho sugiere que un flujo salivar normal protege contra la caries. Algunos estudios indican que una capacidad tampón baja, la presencia disminuida de inmunoglobulina A, de calcio y de fosfatos en saliva se asocian débilmente con un mayor riesgo (National Institutes of Health, 2001).

La incidencia de caries dental se ve afectada por factores del huésped que pueden relacionarse con la estructura de esmalte dental, la respuesta inmunológica a las bacterias cariogénicas o la composición de la saliva. La especificidad de estos factores es dependiente de la composición genética de cada individuo y la expresión de genes específicos (Shuler CF, 2001).

El estreptococo del grupo *mutans* es un agente etiológico reconocido y su presencia indica claramente un potencial de actividad cariogénica; sin embargo, su presencia por sí sola es un indicador débil de actividad clínica de caries.

La incapacidad de mantener una buena higiene oral y la hipofunción o la xerostomía son factores de riesgo de especial significación en los gerontes y la recesión gingival únicamente aumenta el riesgo de desarrollar caries radicular en poblaciones de gerontes porque expone una superficie radicular previamente protegida a la cariogénesis.

El nivel socioeconómico bajo se ha asociado con mayor presencia de caries, aunque la extensión por la cual este indicador refleja correlaciones previas se desconoce. Un estado socioeconómico bajo se asocia con un acceso reducido a la asistencia dental, unas aspiraciones bajas de salud oral, una baja autoeficacia y conductas de higiene bucal que aumentan el riesgo de caries.

La caries es un proceso patológico de etiología compleja. Se ha postulado que factores microbianos, genéticos, ambientales e inmunológicos contribuyen en mayor o menor medida en la aparición y la severidad de la enfermedad clínica.

Es poco probable que los criterios de evaluación basados en un único indicador discriminen adecuadamente entre quienes corren un riesgo alto y quienes no. Se requieren indicadores múltiples combinados.

La aplicación de múltiples pruebas diagnósticas individuales aumenta la eficacia total del diagnóstico de caries (National Institutes of Health, 2001). Estas diferencias determinan que sea improbable que una única modalidad de diagnóstico tenga la adecuada sensibilidad y especificidad para detectar la lesión en todas las localizaciones.

La aplicación de múltiples pruebas diagnósticas individuales aumenta la eficacia total del diagnóstico de caries (National Institutes of Health, 2001).

El modelo multifactorial ha mostrado ser de valor en la predicción de caries mediante estudios longitudinales, al poner en evidencia las interrelaciones y las interacciones de factores de riesgo.

Beck y col., (1998) han indicado que los factores sociales, conductuales, microbiológicos y las variables medioambientales y clínicas deben incluirse en el modelo.

Debido a su cuantía los factores que influyen en las caries dentales deben ser analizados conjuntamente.

Las investigaciones y las observaciones de las dos últimas décadas indican que los paradigmas de diagnóstico y tratamiento son significativamente diferentes en las grandes lesiones cavitadas y en las pequeñas lesiones y áreas de desmineralización de las superficies dentales.

La cariología tiende a seguir los lineamientos de los preceptos del modelo médico (Anderson MH, 1991, 1993).

Los adelantos biológicos y epidemiológicos permiten identificar a los pacientes expuestos a alto riesgo, vulnerables a contraer una enfermedad (Hume WR, 1993; Keltjens H, 1993; Newbrun E, 1993).

La evaluación de un solo factor no permite ponderar el riesgo de caries al que está expuesto un paciente determinado pero se pueden identificar un conjunto de factores indicativos de un mayor riesgo de enfermedad para un individuo determinado o grupo de personas.

La clasificación de caries según el sitio es solo descriptiva pero nada dice de la dinámica de la lesión.

Para tomar una decisión segura no es suficiente la información sectorizada sobre la base de un examen clínico en un momento determinado (Bader JD, 1993b).

Probablemente para el odontólogo lo más importante es decidir si respecto de la caries el paciente corre riesgo bajo, moderado o alto.

Las consideraciones similares referidas al establecimiento del nivel de riesgo periodontal, estomatológico y del sistema estomatognático proporcionarán información para ejecutar programas de atención según el nivel de riesgo individual.

El primer paso en el proceso de decisión es dirigir un análisis completo de la salud del paciente y sus antecedentes dentales sobre la base de 1) el individuo y la familia, 2) un examen bucal clínico y 3) los factores de riesgo, entre ellas la experiencia dental anterior (CPOD; CPOS; ceod; ceos) el hábito de fumar, el registro de placa, la destreza manual, los datos de factores sociodemográficos, factores conductuales, dieta y nutrición, exposición del fluoruro y el conocimiento de salud dental. El examen oral puede requerir de examen visual, táctil, radiográfico, los métodos de diagnóstico bacterianos. El riesgo de caries puede definirse como la probabilidad de que una lesión inicial se desarrollará o de que una lesión existente progresará en un período especificado de tiempo. El examen debe ser suficientemente exacto para diagnosticar positivamente la presencia de lesiones de caries.

El segundo paso es describir la magnitud de todas las lesiones, si es posible, usando la clasificación siguiente: E0 (ninguna lesión de esmalte), E1 (la lesión en la mitad exterior de esmalte), E2 (la lesión en la mitad interna de esmalte), D1 (el tercio exterior de dentina), D2 (el medio tercio de dentina) y D3 (el tercio interno de dentina). Esta clasificación permitirá determinar con el tiempo la actividad de la lesión y la evaluación de los tratamientos remineralizantes (Anusavice KJ, 2001).

El tercer paso es listar las posibles opciones del tratamiento según el presente y la predicción de los niveles de riesgo.

La importancia de aplicar la distribución de riesgo apunta a comprender que el éxito de la odontología restauradora dependerá de las acciones previas referidas al manejo de caries como una enfermedad infecciosa específica para mejorar la salud bucal de quienes son el objetivo de nuestra profesión: los pacientes.

ANEXO

EL CONTROL DE LA INFECCIÓN EN UNA SESIÓN DE CONSULTA Y DIAGNÓSTICO

Acciones referidas al control de la infección en la sesión de Confección de Historia Clínica y Registros para determinar el diagnóstico según los factores de riesgo

Indicaciones: incluye a todos los pacientes.

Ventajas: posibilita reconocer factores de riesgo biológicos, de estilo de vida, medicaciones y estado de salud-enfermedad bucal.

	Tarea	*Asistente*	*Odontólogo*
	Antes de comenzar la consulta diaria preparar solución enzimática en recipiente "ad hoc" o en el recipiente del ultrasonido		
1	Lavado de manos Colocación de barbijo, anteojos, guantes y sobreguantes	X X	X
2	Tratamiento interior de mangueras Desinfección de superficies de trabajo; descartar sobreguantes Colocación de nuevos sobreguantes Colocación de coberturas (sillón, tubo, disparador y llave de aparato de rayos, asa y parte activa de lámpara, mangueras, pico jeringa triple, etc.)	X X X	
3	Confección de anamnesis médica, odontológica y de dieta		X (Si se realiza en escritorio) Es conveniente realizarla fuera del sillón

(Continúa)

4	Preparación de la mesa: colocar elementos de un solo uso: compresa, contenedores de residuos Colocar eyector y vaso con 10 mL de solución de gluconato de clorhexidina al 0,12%	X X	
	Colocación de barbijo y anteojos Higiene de manos y colocación de guantes		X X
	A partir de este momento el odontólogo se circunscribe al campo de la boca del paciente y la mesa de trabajo. Para cualquier otra acción fuera de ese campo se coloca sobreguantes		
5	Apertura de los sobres con bandeja e instrumental (pinza, espejo, explorador, sonda periodontal) Apertura sobre con bajalenguas (esterilizado en unidosis) Apertura sobres con gasa y rollos de algodón (preparados separadamente) Colocación de pastilla reveladora en vaso dappen Colocación en mesa auxiliar de película radiográfica (cubierta con film de polietileno) Si se prevé tomar impresiones: colocar en mesa auxiliar: taza de goma de alginato, espátula, cubetas (de acero inoxidable) y medidor con agua	X X X X X X	
	Los envoltorios se descartan en bolsa negra		
6	Colocar babero Indicar la realización de enjuague con gluconato de clorhexidina Colocar al paciente en posición para examen	X X X	
7	Examen estomatológico	X Transcribir en anamnesis	X Examinar con gasa, bajalenguas, espejo bucal Dictar
8	Registro de placa	X Transcribe	X Tomar pastilla del vaso dappen y administrarle al paciente; indicarle cómo disolverla; visualizar, dictar
9	Examen gingivoperiodontal	X Colocación de eyector Transcripción en ficha	X Tomar instrumental, examinar y dictar
10	Enseñanza de higiene (si al paciente se le indicó traer cepillo dental)	X Entrega de espejo de mano	X Retira eyector; indicar posiciones del cepillo en la boca del paciente Éste realiza la higiene según instrucciones
	Si al paciente no se le indicó traer cepillo dental, ésta práctica se realiza sobre macromodelo al final de la sesión		
11	Examen dentario (Si hay cálculo, eliminarlo previamente con cavitador)	X Colocar lupa binocular al odontólogo (si está disponible); colocar eyector. Secar con aire de jeringa triple X Transcribir en la ficha X Colocar inserto	X Secar, examinar (examen visual), dictar X Examen visual en superficies libres; exploración suave de superficies oclusales con explorador (se lo toma de la bandeja); dictar X Accionar el cavitador y eliminar el cálculo; secar y realizar examen dentario

(Continúa)

12	Si se requiere realizar estudio radiográfico	X Buscar película cubierta con film de polietileno y colocarla sobre la mesa X Disparar X Colocar sobreguantes Revelar	X Colocar la película en la boca del paciente, colocarse sobreguantes, tomar el tubo del aparato de rayos y ubicarlo según la pieza dentaria por radiografiar X Retirar la película Retirar film Descartar sobreguantes X Colocar sobreguantes Interpretación
13	Si se requiere realizar modelo de estudio	X Preparar pasta de impresión, cargar cubeta de impresión, entregar	X Tomar impresión
14	Si al paciente no se le indicó traer elementos de higiene bucal Retiro de guantes, barbijo y anteojos	X Alcanzar macromodelo y cepillo	X Con los sobreguantes colocados indicar sobre el macromodelo las posiciones de cepillo; asimismo se indicarán los elementos de higiene (cepillo dental y elementos interdentales que deberá traer el paciente la próxima sesión) X
15	Interpretación. Presentación del estado de salud-enfermedad. Despedida		X sin EPI X sin EPI
16	Acondicionamiento de materiales, instrumental y superficies Nuevo turno	X Colocación de instrumental y material recuperable en solución enzimática X Si se tomaron impresiones, sumergirlas en desinfectantes (las cubetas que se probaron se sumergen en solución enzimática) X Descartar instrumental y material de un solo uso (en bolsa roja) X Sin EPI retirar sobreguantes, barbijo y anteojos X Colocar sobreguantes. Limpiar y desinfectar los anteojos del odontólogo y del asistente	
En este momento la asistente repite los puntos 1, 2 y 4			

Piovano S (2002)

BSERVACIONES: si el odontólogo considera conve-ente mejorar la interpretación de los niveles de ries-/actividad cariogénico o periodontal podrá realizar es-dios de laboratorio:

ra cariología: recuento o niveles de estreptococos del upo *mutans*, lactobacilos, medición del flujo salival y pacidad buffer de saliva.

ra enfermedades gingivoperiodontales: detección o tegorización de niveles de periodontopatógenos: *Acti-bacillus actinomycetemcomitans, Porphyromonas gin-alis, Prevotella intermedia/nigrescens.*

La toma de muestra se realizará en la próxima sesión, tes de indicar el enjuague con antiséptico.

IBLIOGRAFÍA

DA Council on Access, Prevention and Interprofesional Relations 1995). Caries diagnosis and risk assessment. A review of preventive trategies and management. Ed. Meskin. LH JADA. 126. 1s-24s, Spe-ial Supplement.

ldy M, Renton-Harper P, Myatt GA (1998). A plaque index for oc-lusal surfaces and fissures. J Clin Periodontol 25:164-168.

aluusua S, Renkonen OV (1983). Streptococcus mutans establish-nent and dental caries experience in children from 3 to 4 year old. Scand J Dent Res 91:453-457.

nderson MH, Bales D, Omnell K (1993). Modern management of dental caries: The cutting edge is not the dental bur. JADA 124:37.

nderson MH, Molvar MP, Powell JV (1991). Treating dental disease as an infections disease. Oper Dent 16:21.

nusavice KJ. Clinical Decision-Making for Coronal Caries Manage-ment in the Permanent Dentition. http://www.lib.umich.edu/dentlib/nihcdc/National Institutes of Health, National Institute of Dental and Craniofacial Research. Consensus Development Program; NIH Con-sensus Development Conference on Caries, 2001.

nusavice KL (1995).Treatment regimens in preventive and restorative dentistry. JADA 126:727.

raujo FB, Rosito DB, Tolgo E y col. (1992). Diagnosis of approximal caries: Radiographic versus clinical examination using tooth separa-tion. Am J Dent 5:245.

xelsson P (1976). The effect of various plaque control measures on gingivitis and caries in school children. Community Dent Oral Epide-miol 4:332-439.

xelsson P. An introduction to Risk prediction and preventive dentistry. Ed. Quintessence Publishing Co, Inc. Germany, 1999.

xelsson P. The diagnosis and prediction of risk of dental cavities. Axelsson P. In: The Axelsson series on preventive dentistry; vol 2. Ed. Quintessence. Chicago; 2000.

xelsson P, Lindhe J, Nystrom B. (1991). On the prevention of caries and periodontal disease: Results of a 15 year longitudinal study in adults. J Clin Periodontol 18:182.

xelsson P, Paulander J, Svardstrom G, Tollskog G, Nordesten S. (1993). Integrated caries prevention: Effect of a needs-related pre-ventive program on dental caries in children. Caries Res 27 (suppl. 1):83.

ader JD y Brown JP (1993). Dilemmas in caries diagnosis. JADA 124:48.

ader JD(a) y Shugars DA (1993). Need for Change in Standards of Caries Diagnosis Epidemiology and Healthy Services Research Pers-pective. J Dent Education 57(6):415.

anting DW, 2001. Diagnosis of Root Caries. http://www.lib.umich.edu/dentlib/nihcdc/ NIH Consensus Development Conference on Caries.

eck JD (1998). Risk revisited. Community Dent Oral Epidemiol 26:2205.

erkowitz RJ (1985). Streptococcus mutans and dental caries in in-fants. Compend Cont Educ 6: 463-465.

erkowitz RJ, Turner J, Green P (1980). Primary oral infection of in-fants with Streptococcus mutans. Arch Oral Biol 25:221-224.

Billing RJ (1986). Restoration of carious lesions of the root. Gerodontology 5:43.

Bordoni N. Prevención en Cariología. En: Barrancos Mooney J. Operatoria dental. Restauraciones. Cap. 5. Editorial Médica Panamericana. Buenos Aires, 1988.

Bordoni N, Squassi A. Diagnóstico e interpretación diagnóstica de caries dental. En: Odontología Preventiva. PRECONC. PALTEX/ OPS/OMS. Buenos Aires, Argentina, 1999.

Bratthall D (1980). Selection for prevention of high caries risk groups. J Dent Res 59:2178.

Calatanotto FA, Shklair IL, Keene HJ (1975). Prevalence and localization of Streptococcus mutans in infants and children. J Am Dent Assoc 91:606-609.

Carvalho JC, Ekstand KR, Thylstrup A (1989). Dental plaque and caries on occlusal surfaces of permanent molars in relation to stage of eruption. J Dent Res 68:113-119.

Caufield PW, Cutter GR, Dasanayake AP (1993). Initial acquisition of mutans Streptococci by infants. Evidence for a discrete window of infectivity. J Dent Res 72(1):37-45.

Chan DN (1993). Current methods and criteria for caries diagnosis in North America. J Dent Education 57(6):422.

De Paola D y Cheney SG. Preventive Dentistry. Pág. 113. Littleton Mass. PSG Publishing Co, 1979.

Demers M, Brodeur JM, Mouton C, Simard PL, Trakan L, Veilleux GA (1992). Multivariate model to predict caries increment in Montreal children aged 5 years. Comm Dent Health 9:27381.

Disney JA, Graves RC, Stamm JW, Bohannon HM, Abernathy JR, Zach DD (1992). The University of North Carolina caries risk assessment study: further developments in caries risk prediction. Comm Dent Oral Epidemiol 20:64-75.

Dodds MW, Suddick RP (1995). Caries risk assessment for determination of focus and intensity of prevention in a Dental School Clinic. J Dent Education 59(10):945.

Dodds MW (1993). Dilemmas in caries diagnosis. Application to current practice and need for research. J Dent Education 57(6): 433.

Ekstrand K, Quist V, Thylstrup A (1987). Light microscope study of the effect of probing in occlusal surfaces. Caries Research 21:368.

Ericsson D, Bratthall D (1989). Simplified method to estimate buffer capacity. Scand J Dent Res 97:405- 407.

FDI Working Group 10, Core (1992). Saliva. Its role in health and disease. Int Dent J 42:291.

Frostell GA (1980). A colourimetric screening test for evaluation of the buffer capacity of saliva. Swed Dent J 4:81.

Fure S, Zickert I (1990). Root surface caries and associated factors. Scand J Dent Res 98:391.

Grad H, Grushka M, Yanover L (1985). Drug induced xerostomia. The effects and treatment. J Can Dent Assoc 4:296-299.

Greene JC, Vermillion JR (1960). The oral hygiene index: a method for classifying oral hygiene status. JADA 61:172-179.

Habibian M, Roberts G, Lawson M, Stevenson R, Harris S (2001). Dietary habits and dental health over the first 18 mouths of life. Community Dent Oral Epidemiol 29:239-246.

Hume WR (1993). Need for change in standards of caries diagnosis. Perspective based on the structure and behavior of the caries lesion. J Dent Education 57(6):439.

Ismail A, Brodeur JM, Gagnon P y col. (1992). Prevalence of noncavitated and cavitated lesions in a random sample of 7-9 year-old school children. I. Montreal. Quebec. Community Dent Oral Epidemiol 20:250.

Jensen B, Bratthall, D (1989). A new method for the estimation of mutans streptococci in human saliva. J Dent Res 68(3):468.

Jordan HV y col. (1987). A simplified diagnostic system for cultural detection and enumeration of Streptococcus mutans. J Dent Res 66:57.

Keltjens H, Schaeken T y Vander Hoeven H (1993). Preventive aspects of root caries. Int Dent J 43:143.

Kidd EAM, Pitts NBA (1990). A reappraisal of the value of the bite-wing radiograph in the diagnosis of posterior approximal caries. Br Dent J 169:195.

Kidd EAM, Toffenetti F, Mjor LA (1992). Secondary caries. Int Dent J 42:127.

Klemonskis G, González A, Gómez Gutiérrez N, Vigide A, Piovano S, Bordoni N (2003). Estado de salud-enfermedad dentaria en infantes de 6 a 18 meses de edad. Rev AAON 32(1):12-17.

Köhler B, Andreen I, Jonsson B (1988). The earler the colonization by mutans streptococci, the higher the caries prevalence at 4 years of age. Oral Microbiol Immunol 3:14-17.

Krasse B, Fure S (1994). Root surface caries: A problem for periodontally compromised patients. Periodontology 2000; 4:139.

Larmas M (1992). Saliva and dental caries. Diagnostic tests for normal dental practice. Int Dent J 42:199.

Larmas MA (1975). A new, dip-slide method for the counting of salivary lactobacilli. Proc Finn Dent Soc 71:31-35.

Leverett DH, Featherstone JDB, Proskin HM, Adair SM, Eisenberg AD, Mundorff-Shrestha SA, et al. (1993). Caries risk assessment by a cross-sectional discrimination model. J Dent Res 72:529-37.

Leviskind M, Owens J, Morea M, Lang NP, Barton J (1999). The development and validation of an occlusal site-specific plaque index to evaluate the effects of cleaning by tooth brushes and chewing gum. J Clin Periodontol 26(3):177-182.

Li Y, Caufield PW (1995). The fidelity of initial acquisition of mutans streptococci by infants from ther mothers. J Dent Res 74(2):681-685.

Li Y, Wang W, Caufield PW (2000). The fidelity of mutans streptococci transmission and caries status correlate with breast-feeding experience among chinese families. Caries Res 34:123-132.

Löe H (1967). Gingival index, the plaque index and the retention index system. J Periodontol 38:610-616.

Loesche WJ (1976). Chemotherapy of dental plaque infections. Oral Sciences Reviews 9:63.

Macucho ME, Doño R, Cobianchi A, Garcia M, Tognaccioli L (1999). Oclusal surfaces index in permanent molars and premolars. J Dent Res 78(5): Abs. 77.

Mandel ID (1974). Indices foe measurement of soft accumulations in clinical studies of oral hygiene and periodontal disease. J Periodont Res 9(suppl 14):7-10.

Marcantoni M, Piovano S, Cobianchi A, García M, Soriano G (2000). Comparación de dos métodos de cultivo para Streptococcus del grupo mutans. Rev AAON 28(4):6-10.

Marthaler TM, Germann M (1970). Radiographic and visual appearance of small smooth surfaces carious lesions study on extracted teeth. Caries Res 4:224.

Mathiesen AT, Ogaard B, Rolla G (1996). Oral hygiene as a variable in dental caries experience in 14-years-olds exposed to fluoride. Caries Res 30(1):29-33.

Matsuda N, Tsutsumi N, Sobue S, Hamada S (1979). Longitudinal survey of the distribution of varius serotypes of Streptococcus mutans in infants. J Clin Microbiol 10:497-502.

Mattos-Graner RO, Correa MS, Latorre MR, Peres RC, Mayer MPA (2001). Mutans streptococci oral colonization in 12-30 month-old Brazilian children over a one-year follow-up period. Caries Res 35(5):376-383.

Mohan A, Morse DE, O; O'Sullivan DM, Tinanoff N (1998). The relationship between bottle usage/content, age, and number of teeth with mutans streptococci colonization in 6-24- month-old children. Community Dent Oral Epidemiol 26:12-20.

Moss ME, Zero DT (1995). An overview of caries risk assessment and its potential utility. J Dent Educ 59:932-40.

National Institute of Dental Research. Oral health of United States children. Bethesda MD. NIH Pub; 89:2247, 1989.

National Institutes of ealth. Conclusiones de la conferencia de consenso y desarrollo de los National Institutes of Health. Manejo y diagnóstico de la caries dental a lo largo de la vida. 26-28 de marzo de 2001;18(1):1-36. http://www.odontologiapreventiva.com/NIH consensus. PDF.

National Institutes of Health Conclusiones de la conferencia de consenso y desarrollo del National Institutes of Health.Manejo y diagnóstico de la caries dental a lo largo de la vida. 26 2001;18(1):1-36. http://www.odontologiapreventiva.com/NIH consensus.PDF

Newbrun E (1993). Problems in caries diagnosis. Int Dent J 43:133.

Niessen LC, Despain B (1996). Clinical strategies for prevention of oral disease. J Est Dent 8(4):3.

Nikiforuk G. Caries dental. Aspectos básicos y clínicos. Cap 10. Ed. Mundi, Buenos Aires, 1986.

O'Leary TJ, Drake RB, Naylor JE (1972). The plaque control record. J Periodontol 43:38.

Ogaard B, Sepaä L, Rolla G (1994). Relationship between oral hygiene and approximal caries in 15-year-old norwegians. Caries Res 28(4):297-300.

O'Sullivan DM, Tinanoff N (1993). Maxillary anterior caries associated with increased caries in other primary teeth. J Dent Res 72:157780.

Piovano S. Examen y diagnóstico en cariología. En:g Barrancos Mooney J. Operatoria Dental. Cap. 9. Editorial Médica Panamericana. Buenos Aires, Argentina, 1999.

Piovano S. Guías para la atención de salud en el primer nivel de atención. Desarrollo de un modelo específico. Maestría en Salud Pública. Documento presentado para FOMEC 1192, 2002.

Piovano S, Macucho ME, Marcantoni M, Feldman D, Cobianchi A (2002). Correlación entre el índice de placa de superficies libres e índice de placa oclusal en niñas. Rev AAON 31(1):26-29.

Piovano S, Marcantoni M. Factores de riesgo para caries dental y enfermedad periodontal. En: Basrani E. Endodoncia integrada. Cap. 21. Ed. Actualidades Médico-Odontológicas Latinoamérica C.A. Caracas, Venezuela,1999.

Pita Fernández S, Vila Alonso MT, Carpente Montero J (1997). Determinación de factores de riesgo. Cad Aten Primaria 4:75-78.

Pitts NB, Longbotton C (1987). Temporary tooth separation with special reference to the diagnosis and preventive management of equivocal approximal carious lesions. Quintessence Int 18:563.

Pitts NB, Longbotton C (1995). Preventive care advised (PCA) operative care advised (OCA)-categorising caries by the management option. Community Dent Oral Epidemiol 23:55-59.

Pitts NB (1991). The diagnosis of dental caries: 2. The detection of approximal, root surface and recurrent lesion. Dental Update 18:436.

Pitts NB (1992). Diagnostic methods for caries: What is appropriate when? J Dent 19:377.

Pitts NB (1993). Current methods and criteria for caries diagnosis in Europe. J Dent Education 57(6):409.

Pitts NB (2001). Clinical diagnosis of dental caries: A European perspective. J Dent Education 65(10):972-978.

Pitts NG, Kidd EAM (1992). Some of the factors to be considered in the prescription and timing of bitewing radiographs in the diagnosis and management of dental caries. J Dent 20:74.

Reich E, Lussi A, Newbrun E. Caries risk assessment. Int Dent J 49(1): 15-26.

Reich E, Lussi A, Newbrun E. FDI Commission (1999). Caries-risk assessment. International Dental Journal 49:15-26.

Rhodus NL, Brown J (1990). The association of xerostomia and inadequate intake in older adults. J Am Dietetic Assoc 90(12):1688-1692.

Rodríguez Calzadilla A (1997). Enfoque de riesgo en la atención estomatológica. Rev Cubana de Estomatol 34(1):40-49.

Rudolphy MP, Van Amerongen JP, Penning Ch, TenCate JM (1993). Validity of bitewings for diagnosis of secondary caries in teeth with occlusal amalgam restorations in vitro. Caries Res 27:312.

Rugg-Gunn AJ. Nutrition and dental health. 1° Ed. Oxford. Oxford University, 1993.

Scannapieco FA y Levine M. Saliva y cutículas dentales. En: Genco RJ, Golman HM, Cohen DW. Periodoncia. Cap 8. Ed. Interamericana, México, 1993.

Serie PALTEX para ejecutores de programas de salud Nº 7. Manual sobre el enfoque de riesgo en la atención materno-infantil. Washington: Organización Panamericana de la salud; 1986.

Silness J, Löe H (1964). Periodontal diseases in pregnacy (II). Correlation between oral hygiene and periodontal condition. Acta Odontol Scand 22:121-135.

Silverstone L. Caries dental: Etiología, Patología y Prevención. Ed. Médico Moderno, 1985.

Sreebny LM, Broich G. Xerostomia. En: Sreebny LM, ed. The salivary system. Miami: Floride CRC Press Inc., 1987:179-197.

Steckfus Ch (1995). Salivary function and hypertension: a review of the literature and a case report. J Am Dental Assoc 126:1012-1017.

Surmont PA, Martens LC (1989). Root surface caries: An update. Clinical Preventive Dentistry 11(3):14.

Tanzer JM, Livingston J, Thompson AM (2001). The microbiology of primary dental caries in human. J Dent Educ 65(10):1028-1037.

Thibodeau EA, O'Sullivan DM, Tinanoff N (1993). Mutans streptococci and caries prevalence in preschool children. Comm Dent Oral Epidemiol 21:288-91.

Thorild I, Lindau-Jonson B, Twetman S (2002). Prevalence of salivary Streptococcus mutans in mothers and in their preschool children. Int J Paediatr Dent 12(1):2-7.

Tinanoff N, Douglass J (2001). Clinical Decision-Making for Caries Management in Primary Teeth. J Dent Educ 65(10):1133-1142.

nanoff N, Douglass J (2001). Clinical Decision-Making for Caries Management in Primary Teeth. NIH Consensus Development Conference on Caries. http://www.lib.umich.edu/dentlib/nihcdc/,2001.
ribe Echeverría J. Operatoria dental. Ed. Ediciones Avances Médico Dentales, Madrid, 1990.
allman C, Krasse B (1992). Mutans streptococci in margins of filling and crowns. J Dent 20:163.
allman C, Krasse BA (1993). A simple method for monitoring mutans streptococci in margins of restorations. J Dent 21:216.
Wenzel A (1993). New caries diagnosis methods. J Dent Education 57 (6):428.
Whitehead SA, Wilson NHF (1992). Restaurative decision-making behavior with magnification. Quintessence Int 23:667.
Zero DT, Fontana M, Lennon AM. Clinical Applications and Outcomes of Using Indicators of Risk in Caries Management. NIH Consensus Development Conference on Caries http://www.lib.umich.edu/dentlib/nihcdc/.

20

Prevención en cariología

Noemí Bordoni y Aldo Squassi

INTRODUCCIÓN

Para el año 2010, la Organización Mundial de la Salud, la Organización Panamericana de la Salud, el Centro para el Control y la Prevención de Enfermedades Transmisibles y el Instituto Nacional de la Salud de los Estados Unidos establecieron, entre otras, las metas de: a) reducir la proporción de niños y adolescentes con experiencia de caries dental en dentición primaria y permanente, b) reducir la proporción de niños, adolescentes y adultos con caries no tratada y c) aumentar la proporción de niños y adolescentes menores de 19 años o hasta el 200% del nivel medio de pobreza reciban cuidados preventivos durante el año anterior. Los gobiernos y diferentes organizaciones sectoriales asumieron el compromiso de dar cumplimiento a esas metas a través de políticas, planes y programas que se concretan tanto en la formación de recursos humanos cuanto en la asignación de recursos para su operacionalización. De allí la importancia de articular los conocimientos sobre la prevención en caries dental en su carácter de enfermedad infecciosa prevalente y la toma de decisiones en los niveles clínicos y poblacionales.

Debido al planteo que subyace en la aplicación las medidas preventivas, interceptivas y rehabilitadoras de la enfermedad caries dental cabe introducir algunos criterios para la toma de decisiones clínicas que conjugan por un lado las estrategias diagnósticas que fueron introducidas en el capítulo correspondiente y, por otro, las bases epidemiológicas a aplicar por el experto cuando debe decidir qué, porqué y en quiénes recomienda aplicar una determinada intervención.

TECNOLOGÍA ODONTOLÓGICA PARA LA PREVENCIÓN DE CARIES

La prevención de las enfermedades puede realizarse en diferentes etapas de su desarrollo. La prevención primaria es la que se dirige a las personas sanas para promover acciones saludables o para decidir sobre la adopción de

medidas que contribuyan a prevenir determinadas enfermedades. La prevención secundaria es la que actúa durante las etapas iniciales e incluye el diagnóstico y el tratamiento temprano. La prevención terciaria es la que trata de reducir los daños que causa la enfermedad y controla sus consecuencias.

En la actualidad, sobre la base del conocimiento alcanzado acerca de la etiología de la caries dental y la diversidad de acciones capaces de controlar los factores involucrados se ha desarrollado el más importante capítulo de la práctica odontológica preventiva. En los centros de investigación y docencia de mayor excelencia la prevención se organiza como Departamento de Cariología o como eje de las Clínicas Integradas de Primer Nivel de resolución tecnológica.

Estas medidas tienden a revertir el perfil de la actividad cariogénica en las personas vulnerables y a mantener un nivel aceptable de salud en las personas sanas o en las que lo han recuperado.

La eficacia de los métodos recomendados para la prevención de la caries dental ha sido claramente demostrada tanto en la clínica odontológica individual como en los programas comunitarios.

MEDIDAS PREVENTIVAS DE APLICACIÓN MASIVA

Fluoración

Los aspectos referidos a la fluoración de aplicación masiva si bien constituyen una medida de prevención serán desarrollados conjuntamente en el capítulo 29, "Tratamientos preventivos", con el propósito de mantener la unidad conceptual de los fundamentos de aplicación de fluoruros.

Educación para la salud

La promoción para el desarrollo humano y la educación para la salud como una categoría dependiente es idealmente la que se incluye en la dinámica social y cultural como práctica cotidiana e incorpora no solo a los profesionales de la salud sino también a los usuarios (beneficiarios) en una interacción que permita compartir saberes e inventar nuevas modalidades de relación. La lógica vigente en las profesiones ha acentuado la intervención a expensas de lo relacional.

Por eso es importante capacitar a los estudiantes de grado y posgrado en técnicas de comunicación interpersonal y prepararlos para que adquieran facilidad en comunicación de doble vía. A pesar de sus límites y concepciones a veces erróneas, el saber de la sociedad acerca del desarrollo humano existe y constituye un entramado básico que no se puede ignorar dado que en él se insertan las prácticas que lo garantizan.

A continuación serán considerados a) las corrientes educacionales y la educación para la salud y b) los programas de educación para la salud aplicables sobre diferentes grupos poblacionales.

Las distintas corrientes educacionales y la educación para la salud

Algunos investigadores han idealizado el saber cotidiano de los sectores populares y han sobrevalorado sus sistemas para interpretar la salud y la enfermedad, sus estrategias terapéuticas y sus redes sanitarias para obtener medicamentos naturales y consideran que no deben modificarse a través de pautas que se sustentan en otro sistema de conocimiento como es el científico. Esto representa una solución simplista ya que sobre la base de la hipótesis de la resistencia se adopta una estrategia reproductivista en la medida en que cada sector o grupo social queda inmóvil respecto del uso de los bienes culturales como el conocimiento científico. En este caso, si bien la producción es costeada por todos los sectores de un país, solo es utilizada por los sectores altos en la suposición de que de esa manera se protege la cultura de los grupos populares (Santos, 1992).

El planteo es diferente si se tiene en cuenta lo que una comunidad cree, sus valores, sus ideas de la enfermedad y de la salud, los significados adjudicados a los síntomas y las técnicas que emplea. Este análisis requiere ser planteado por quienes realizan la educación y por los destinatarios, para que a partir del espacio crítico creado se puedan comprender las contradicciones y encarar los cambios. Cuando los educadores tienen la capacidad de enmarcar las acciones en la realidad sociocultural, recién entonces éstas pueden ajustarse y transformarse en actividades concretas a ser aplicadas por las personas. Muchas veces la constatación de mitos existentes en el saber popular con situaciones verídicas permiten reconocer la realidad, ajustar las conductas y los deseos con estrategias que realmente protegen la salud. El contacto con el conocimiento científico enriquece el conocimiento cotidiano y permite nuevas experiencias y consiguientes conocimientos a personas que hasta ese momento no los habían aprendido.

Existen también los programas de educación para adultos identificados como de autogestión, incluidos en proyectos que proponen resolver las necesidades básicas de una comunidad a partir de su propio esfuerzo. Con ellos se corre un riesgo similar al anterior, es decir, pueden ser reproductivistas, en términos de necesidades de la salud; las estrategias de autogestión para resolverlas pueden estar vinculadas con los mecanismos de adaptación que permiten la subsistencia. Por otro lado, existe una serie de variables en el proceso de salud-enfermedad-atención, como los insumos críticos para las condiciones de salud de las personas: el acceso a agua potable, la presencia de carreteras, la seguridad ecológica con impactos particulares sobre la calidad y las expectativas de vida que una comunidad puede no alcanzar a comprender y a evaluar. Estas variables no son a veces consideradas por el propio equipo de salud que evalúa, diagnostica y elige el camino terapéutico en lugar del educativo-preventivo. Otras veces las demandas del destinatario se enfocan hacia el componente restaurador en lugar del preventivo debido a que dispone parcialmente del conocimiento y esa parcialidad es a veces elegida por la propia oferta de servicios que realiza el integrante del sector.

El informe Lalonde marca un hito al introducir los conceptos de campos de salud, seguido por el informe "Gente Sana" (1979, Estados Unidos) y la Carta de Ottawa para la Promoción de Salud en 1986, adoptada por 112 participantes provenientes de 38 países.

Las instituciones de educación superior en el mundo han expresado su interés en generar proyectos con capacidad para disminuir los diferenciales en indicadores de desarrollo humano, que dan cuenta de otras inequidades sociales. Lo han efectuado por medio de la incorporación en sus currículos de grado o posgrado de carreras o con-

entos de Promoción o Educación para la salud,[1] a través de la cooperación técnica legitimada con diversas modalidades jurídicas,[2] o de la articulación con las comunidades o los sistemas de salud nacionales o locales.[3]

Programas de educación para la salud

Todo acceso a conocimiento válido en el campo de la educación para la salud debe ser multidisciplinario, ya que el análisis del "objeto a conocer" requiere múltiples aportes para la comprensión de procesos complejos. El aporte de distintas disciplinas posibilita la construcción de herramientas conceptuales que permiten intervenir en la práctica profesional. De este modo, valdrá la pena considerar la existencia de múltiples alternativas para mejorar la salud bucal de la población, las diversas concepciones que las personas sostienen respecto de su propia salud, los diferentes abordajes teóricos que se presentan, no como "verdaderos", sino como posibles. La educación para la salud requiere el aporte de la sociología, de la psicología, de la didáctica y de la economía.

Para encarar la tarea de programas de educación para la salud en escolares debe tenerse presente que un cambio en el conocimiento se da por una interacción dialéctica entre el mundo social y el cambio individual. El desarrollo sólo se va a producir si hay alguien que medie entre la cultura y el sujeto, y lo hace a través de signos, particularmente el lenguaje, y de acciones sociales. El mediador puede ser el educador, el odontólogo, un adulto o un par con mayor nivel de competencia, que ayudará al sujeto para que alcance un nuevo conocimiento que él por sí solo no lograría alcanzar. Esta interacción se da en una zona hipotética denominada "zona de desarrollo próximo", que es la diferencia entre el nivel de dificultad en los problemas que el sujeto puede afrontar de manera independiente, de los que podría resolver con ayuda de otros. Estos procesos en los niños se han denominado en diferentes escuelas apropiación o asimilación. Apropiación de las herramientas propias de la cultura como el lenguaje materno, el sistema numérico y las operaciones aritméticas. El niño tiene que llegar a comprender qué es lo que le resulta adecuado para utilizar el objeto que la cultura ha elaborado.

Actualmente se tiende a interpretar la educación para la salud como "cualquier combinación de experiencias de aprendizaje diseñadas para facilitar adaptaciones voluntarias de conductas que favorezcan la salud". Green y Kreuter (1991) la definieron como todo planeamiento educacional, político, regulatorio y los soportes organizacionales para acciones y condiciones de vida coincidentes a la salud de las personas, grupos o comunidades. Este concepto fue más ampliado y fortalecido cuando la descripción de educación para la salud incluyó el concepto de "empoderamiento" (*empowerment*) (Tones, 1994; Wallerstein y Bernstein, 1994).

La evaluación del proceso corresponde al análisis de los factores políticos, administrativos y de la organización de la comunidad que contribuyeron con la ejecución del programa. La evaluación del impacto identifica las respuestas de las organizaciones, de la comunidad, de las personas y del medio social frente al programa de educación para la salud.

La evaluación de los productos considera el logro de los objetivos del modelo, que es lograr los cambios en el perfil epidemiológico de caries dental para lograr salud y mejor calidad de vida de las personas a las cuales se dirigió la intervención. La evaluación no cierra el proceso sino que es parte integral y continua de éste, pues mediante ella se controla el cumplimiento de los objetivos y de no lograrlo se deberán producir las modificaciones pertinentes.

Los componentes de un programa de educación para la salud se incluyen en el cuadro 29-1.

MEDIDAS PREVENTIVAS DE APLICACIÓN INDIVIDUAL

Las medidas para la prevención de caries dental están focalizadas en las acciones tendientes al control de placa dental (mecánico y químico), la racionalización del consumo de hidratos de carbono y el control de nichos favorecedores para la retención de placa. Los fluoruros, si bien tienen acción preventiva y terapéutica, serán integralmente tratados en el capítulo 29.

Control de placa dental

La eficacia de los métodos recomendados para la prevención de la caries dental ha sido claramente demostrada tanto en la clínica odontológica individual como en los programas comunitarios. El control de la placa dental puede realizarse con recursos mecánicos y químicos.

Control mecánico

El cepillado de los dientes es el método de higiene bucal más ampliamente difundido y cuenta con un alto grado de aceptabilidad social. En los países industrializados entre el 80 y el 90% de la población se cepilla los dientes una o dos veces por día. Sin embargo, los procedimientos habituales de higiene bucal practicados por la mayoría de estas personas no logran el propósito de controlar la placa dental. De los diferentes métodos con los que se puede realizar este control el más efectivo en la actualidad es la remoción por medio del cepillo dental, el hilo y algunos otros elementos, como cepillos especiales. La eficacia del cepillado dentario depende de varios factores, que incluyen el diseño de los cepillos, el dentífrico utilizado y el método y la frecuencia del cepillado.

Entre otros, se destacan los currículos de posgrado de: Universidad de Brighton, Reino Unido; Universidad de Sunderland, Reino Unido; Canterbury Christchurch College, Reino Unido; Universidad de Liverpool, Reino Unido; Universidad de Inglaterra Central, Reino Unido; Universidad de Sheffield/Halam, Reino Unido; Universidad Metropolitana de Leeds, Reino Unido; Universidad de Helsinki, Finlandia; Instituto Karolinska, Suecia; Universidad de Bergen, Noruega; Universidad Waterloo, Canadá; Universidad de Toronto, Canadá; Universidad Monash, Australia; Universidad de Queensland, Australia; Universidad Curtin, Australia; Universidad de Wyoming, Estados Unidos; Universidad de Jyvaskylä, Finlandia; Universidad Nacional de Irlanda, Galway; Universidad Deakin, Australia; Universidad Libre de Bruselas, Bélgica; Universidad Americana, Nebraska, Estados Unidos.

Entre otros: Instituto de Salud Pública y Funsalud, México; Instituto Mario Negri, Italia; AOPHA, Estados Unidos; URC, Estados Unidos; Joint Commission, Estados Unidos; Universidad de Buenos Aires, República Argentina; Universidad Nacional de Tucumán, República Argentina; Universidad de Laval, República Argentina; Universidad de Montreal, Canadá; Universidad Mc Master, Canadá; Universidad de Rochester, Estados Unidos.

Entre otros: Universidad de Buenos Aires, República Argentina; Universidad Nacional de Rosario, República Argentina; Universidad Nacional de Tucumán, República Argentina; Universidad Nacional del Nordeste, República Argentina; Universidad de General San Martín, República Argentina; Universidad de Montreal, Canadá; Universidad Mc Master, Canadá; Universidad de la Frontera, Chile; Universidad Cayetano Heredia, Perú; Instituto de Posgrado, Jönköping, Suecia; Universidad de Göteborg, Suecia.

Cuadro 20-1. *Componentes de un programa de educación para la salud*

Componente	*Descripción*
Denominación	Identifica el programa e indica el marco institucional donde se realiza.
Análisis de situación	Incluye a) los diagnósticos social, epidemiológico, psicológico, de la cultura organizacional donde se desarrollará el programa, b) el análisis desde la lógica de los actores y c) la propuesta para la construcción de la viabilidad política del programa.
Identificación del/los problema/s	Para la identificación y la categorización de los problemas (funcionales, estructurales o genoestructurales) existen una serie de indicadores específicos. Los que se incluyen en los programas educativos dan cuenta de la capacitación y de las actitudes frente al autocuidado. Ejemplos: índices de placa, índice gingival, pruebas de conocimientos, etcétera.
Naturaleza y fundamentación	Descripción breve del tipo de programa y el contexto donde se ubica y justificación de su ejecución, con explicación de la prioridad del programa y el potencial del programa de alcanzar la solución del problema identificado.
Objetivos	Expresa los logros definidos que se busca alcanzar, tanto los centrales como los complementarios.
Metas	Expresan los objetivos cuantificados en términos absolutos o relativos.
Beneficiarios	Constituyen la población a quien va dirigido el programa (beneficiarios directos) así como aquellos a quienes beneficiará en mayor o menor medida (beneficiarios indirectos).
Estrategias	Los modos y las técnicas a emplear para alcanzar los objetivos facilitando la participación son: exposición dialogada; demostración; investigación; discusión dirigida; panel; mesa redonda; dinámica de grupo, etcétera.
	Las estrategias para desarrollar líneas pedagógicas son variadas y cabe a los profesionales ponderar su ejercicio, con criterios de oportunidad y adecuación, así como articularlas en dispositivos complejos y secuenciados. Pueden relacionarse estrategias centradas en la práctica con otras dirigidas a la circulación de informaciones, al relevamiento de experiencias o a la producción de proyectos conjuntos, el estudio de casos, el estudio de incidente crítico, módulos, materiales escritos, grabaciones.
Determinación de recursos	Se asignan recursos humanos, materiales, físicos y financieros. Los apoyos visuales deben ser pertinentes con la población con la que se trabaje. Debe determinarse la localización física y la cobertura espacial.
Cronograma	Calendario en el que se especifican los plazos de la ejecución.
Resultados	Son los productos a los que se debe llegar luego de realizadas las tareas. Deben identificarse indicadores que den cuenta de los logros para la evaluación.
Evaluación	Se establece en términos de estructura, de procesos (análisis del desarrollo del programa) y de resultados (producto e impacto).

Recursos para la higiene bucal

EL CEPILLO DENTAL

En la fabricación y el diseño de los cepillos dentales intervienen variables como el largo, el diámetro, el número total y la disposición de las cerdas, el largo y la angulación de la parte activa y el diseño del mango. El nailon es el material más utilizado en la actualidad porque las cerdas naturales absorben más agua, lo que disminuye su dureza, se desgastan con mayor rapidez, tienen una depresión central que puede causar que el extremo de las fibras se abra y retenga microorganismos y sus propiedades físicas son difíciles de estandarizar. La elección del cepillo dental debe ser condicionada por la salud bucal del paciente, su destreza manual, sus preferencias personales y la adhesión que demuestre al cumplimiento de los procedimientos indicados. Los cepillos manuales y eléctricos pueden ser utilizados con igual efectividad para la remoción y la prevención de la formación de placa bacteriana (fig. 20-1).

En algunos estudios se ha investigado el potencial de daño tisular relacionado con los cepillos dentales. Las lesiones registradas pueden ser agudas (erosiones, ulceraciones) o crónicas (retracción gingival). La severidad de las lesiones puede relacionarse con la frecuencia y la duración del cepillado, la fuerza aplicada y la dureza de las cerdas, la forma de terminación de las cerdas y la posición de los penachos. Los filamentos de cerda natural son más irregulares que los de nailon pero ambos muestran un alisamiento y un redondeo asociados con el uso. Como consecuencia del desarrollo de las terminaciones redondeadas, las mejorías en el control de las características del nailon y la correcta selección de las fibras en cuanto a su diámetro y su longitud, los cepillos dentales abarcan una gran variedad de formas y modelos. La mayor parte de ellos son eficaces para la remoción de la placa bacteriana (fig. 20-2).

Los requisitos que deben considerarse para la elección del cepillo dental son:

- Un adecuado tamaño de la cabeza, que debe ser lo suficientemente pequeña como para permitir una buena maniobrabilidad en la cavidad bucal.
- El largo de la superficie activa, que es adecuado cuando cubre dos dientes vecinos.
- El número de hileras de penachos, que está sujeto al ancho de la cabeza: muchos permiten tres o cuatro hileras con suficiente espacio entre ellas para una adecuada flexibilidad de las fibras y un fácil secado.

Por lo tanto, un cepillo de dientes para adultos debe presentar las siguientes características: la parte activa relativamente pequeña (alrededor de 30 mm de largo por 10 mm de ancho), el mango largo, las cerdas de nailon blandas (con un diámetro aproximado de 0,2 mm y un largo de 10 mm) con extremo redondeado y la cabeza con penachos múltiples y de forma recta.

Asimismo, se han desarrollado nuevos tipos de cepillos eléctricos. Los modelos básicos predominantes en cuanto a colocación de los penachos son 1) convexo, 2) cóncavo, 3) recto, con terminación en penacho, 4) recto

Fig. 20-1. Distintos modelos de cepillos dentales.

dentado y 5) multipenacho. Este último tipo es el más popular y se encuentra en el comercio con varios largos de cabeza.

No obstante, en el mercado aparecen permanentemente nuevas ofertas tecnológicas.

Las fibras de nailon del cepillo dental son de un copolímero estirado. El proceso de fabricación es técnicamente exigente y requiere un control exacto de la temperatura y la viscosidad, alimentación constante, enfriamiento, estiramiento, lubricación, etc., atributos conseguidos mediante procedimientos de elaboración muy complejos. Existen ciertas características que garantizan una calidad superior de los filamentos de nailon. Ellas son 1) capacidad de absorción de agua, 2) resistencia a la abrasión y 3) recuperación de la flexibilidad.

La textura de un cepillo de dientes es determinada por 1) el diámetro de las fibras, 2) el largo expuesto de éstas, 3) el tamaño del hueco en el que está insertado el penacho del cual forma parte la fibra, 4) el número de penachos en un espacio determinado y 5) el número de fibras de cada penacho. La elección de la textura del cepillo depende de la especificación del fabricante o de la sensación táctil del que lo elige. La elección por la sensación táctil no es recomendable, ya que se considera que el nailon de la mejor calidad pierde más del 27% de su dureza cuando está saturado de agua. Por lo tanto, el nailon húmedo es más blando que cuando está seco. Normalmente los cepillos están formados por fibras de nailon y tienen entre 20 y 36 penachos.

Para los niños menores de seis años se recomienda que los penachos estén más separados y sean más suaves. Los cepillos multipenachos blandos con terminación plana pueden alcanzar más zonas con placa que las cerdas duras de diferentes formas y alturas (Barnes, 1976).

Los cepillos de dientes eléctricos en general muestran cuatro tipos básicos de movimientos: horizontal, rotatorio en arco de 60º, combinados con oscilaciones rotatorias y de atrás-adelante. Y con penachos de cerdas de rotación autónoma.

Se ha diseñado una gran variedad de cepillos para solucionar el problema de la higiene bucal del paciente portador de ortodoncia. Algunos de estos cepillos tienen un corte en V a lo largo del eje mayor de las fibras para permitir su ubicación adecuada con respecto a la aparatología instalada.

El cepillo unipenacho o la adecuación de uno al que solo se le hayan dejado algunos penachos en su extremo permite llegar a espacios más estrechos o de difícil acceso.

Se han desarrollado cepillos para uso interproximal, especial para espacios abiertos por extracciones, tramos de puentes o puentes de contacto abiertos. Otros elementos para la higiene interdental son los palillos dentarios de madera blanda y forma triangular que se adaptan bien al espacio interdental, palillos interdentarios de plástico, con eficacia similar y diferentes grados de aceptabilidad por parte de los pacientes (Bellagamba y col., 1995).

EL HILO DENTAL

La técnica de la higiene bucal incluye el pasaje de hilo dental sin cera por los espacios interproximales. La fabricación del hilo dental de nailon es altamente especializada y requiere experiencia en la técnica textil. Las especificaciones de que el nailon sea preferentemente tejido se mantienen hasta hoy. Las propiedades químicas del nailon (uniformidad, resistencia a la tensión y a la

Fig. 20-2. J.A.S., ocho años. Placa dental revelada con solución de doble tono (azul brillante y eritrosina).

abrasión y elasticidad), así como su bajo costo, determinan que la fibra de nailon sea de elección para el hilo dental. El hilo está constituido por filamentos continuos individuales de dos a tres dernier de espesor.

El hilo dental puede variar su espesor entre 4 y 18 terminaciones. A medida que las terminaciones (fibras formadas por filamentos) disminuyen, aumenta el riesgo de que el hilo se deshilache y por el contrario, si aumentan, esta posibilidad disminuye. El encerado del hilo se realiza para reducir el riesgo de que se deshilachen (Doño, 1999).

MEDIDAS COMBINADAS

Se ha demostrado que el cepillado manual combinado con el pasaje de hilo dental es el método más efectivo para limpiar las superficies interproximales. El hilo dental y los palillos triangulares son más efectivos en las superficies proximales.

IRRIGADORES DE AGUA

Los irrigadores de agua han sido recomendados como adyuvantes útiles en la higiene oral porque contribuyen a remover la comida, los restos y otros depósitos suavemente adheridos a la superficie de los dientes, en especial en las personas portadoras de puentes, tratamientos de ortodoncia o dientes con mala posición, ya que éstos pueden dificultar el uso correcto del hilo y el cepillo. Su empleo debe acompañarse de un cepillado dentario correcto. El agua o el líquido antiséptico que puedan usarse deben tener una presión moderada y ser aplicados en forma perpendicular al eje mayor de los dientes para evitar la posibilidad de dañar el tejido gingival.

Técnicas de cepillado

Se han desarrollado numerosas técnicas de cepillado fundadas básicamente en el movimiento impreso del cepillo: técnicas horizontal y vertical, rotatoria, vibratoria, circular, fisiológica y de barrido (fig. 20-3). Es probable que la aceptación de un método se deba a factores relacionados con el paciente, como la simplicidad, antes que a una prueba científica de su efectividad. Ningún método de cepillado ha mostrado ser superior a los demás pero se ha comprobado que el método rotatorio es el menos efectivo. Distintas investigaciones han demostrado que las mejorías en la higiene bucal no dependen del desarrollo de mejores técnicas, sino de un rendimiento adecuado de cualquiera de los métodos.

TÉCNICA DE BASS (BASS, 1954)

El cepillo se coloca a 45° respecto del eje mayor del diente y las cerdas se presionan ligeramente en el margen gingival y en la zona interproximal; a partir de esa posición se mueve de atrás hacia adelante con acción vibratoria por 10 a 15 segundos (10 veces) en el mismo lugar para desorganizar la placa. Para las caras vestibulares de todos los dientes y para las linguales de los premolares y los molares el mango debe mantenerse paralelo y horizontal al arco dentario. Para las caras linguales de los incisivos y los caninos superiores e inferiores el cepillo se sostiene verticalmente y las cerdas del extremo de la cabeza se insertan en el espacio crevicular de los dientes. Para las caras oclusales se recomiendan movimientos de barrido cortos en el sentido anteroposterior.

Esta técnica tiene capacidad de remoción de la placa supragingival como de la subgingival más superficial.

A

B

C

Fig. 20-3. A. F.S., siete años: posición para el cepillado del área superior derecha. **B.** F.S., siete años: posición para el cepillado del área anterosuperior. **C.** F.S., siete años: posición para el cepillado del área anteroinferior.

TÉCNICA HORIZONTAL

Fue introducida por Kimmelman en 1966. Las cerdas del cepillo se colocan a 90° respecto del eje mayor del diente y el cepillo se mueve de atrás hacia adelante como en el barrido. Esta técnica está indicada en niños pequeños o con dificultades motrices importantes que no les permitan utilizar una técnica más compleja.

TÉCNICA DE STILLMAN MODIFICADA

Las cerdas se colocan a 45° respecto del ápice de los dientes en el margen gingival, en una posición similar a la del método rotatorio, descansando parcialmente en la encía. El cepillo se sitúa mesiodistalmente con un movimiento gradual hacia el plano oclusal. De esta manera, se limpia la zona interproximal y se masajea vigorosamente el tejido gingival.

TÉCNICA DE CHARTERS

Esta técnica fue descrita por su autor hace más de 60 años. El cepillo se coloca 45° respecto del eje mayor del diente y las cerdas, que se ubican dirigidas hacia oclusal, se fuerzan hacia el espacio interproximal con un ligero movimiento rotatorio o vibratorio de oclusal a gingival. Los lados de las cerdas entran en contacto con el margen de la encía y producen un masaje que se repite en cada diente. Las superficies oclusales se limpian con un ligero movimiento rotatorio que fuerza las cerdas hacia los surcos o fisuras. En la cara lingual de los dientes anteriores el cepillo se coloca en posición vertical y solo trabajan las cerdas de la punta.

TÉCNICAS RECOMENDADAS PARA LOS NIÑOS

En un estudio con niños y adolescentes llevado a cabo en Gran Bretaña se demostró que hay una tendencia a enseñar el método rotatorio (Rugg-Gunn, 1978) porque fue el más difundido antes de la aparición del cepillado multicenacho. Starkey (1978) dio importancia a la participación de los padres en el cepillado dental de los niños pequeños y los preescolares, para los que recomendó métodos específicos de cepillado.

Es aconsejable que los padres cepillen los dientes del niño hasta que éste muestre una habilidad suficiente para hacerlo solo, lo que sucederá entre los ocho y los nueve años.

Una modificación de la técnica de Starkey (1976) consiste en que el niño se ubique de espaldas, parado entre las piernas del padre o de la madre, con la cabeza apoyada en el pecho o el hombro izquierdo del padre (si éste es diestro), que empleará su mano izquierda para sostener la cabeza del niño y la mano derecha para implementar la técnica. Esta técnica da al padre una mejor sensación de la profundidad de la boca del niño, quien a su vez no se desplaza hacia atrás como suele hacerlo cuando el cepillado se realiza frente a frente.

CARACTERÍSTICAS DEL CEPILLADO

No existe uniformidad de criterios respecto de la frecuencia óptima del cepillado. Según Sheiham (1977) la investigación existente ha mostrado que aumentando la frecuencia del cepillado a dos veces por día se logra una mayoría del estado periodontal pero no se obtienen mayores ventajas con un incremento adicional de la frecuencia.

La mayoría de las personas no se cepillan durante el tiempo necesario para conseguir la remoción total de la placa. Para cubrir los cuatro cuadrantes se requieren aproximadamente dos minutos y medio, por lo que el tiempo mínimo estimado para cubrir todas las zonas que deben limpiarse con la cantidad de movimientos apropiados es de tres minutos (Matsuzawa, 1975).

Se ha demostrado que la encía puede permanecer clínicamente sana si la placa se elimina por completo una vez por día. Asimismo, si el consumo de azúcar no excede las cuatro veces diarias, un cepillado resulta suficiente. La frecuencia debe incrementarse cuando aumenta la frecuencia del consumo de hidratos de carbono.

Asimismo, existen diferentes posturas respecto de la oportunidad del cepillado. En general, puede recomendarse que:

a) un único cepillado realizado adecuadamente es suficiente para mantener la salud del diente, siempre y cuando la frecuencia del consumo de hidratos de carbono no sea superior a cuatro veces diarias;
b) es conveniente realizarlo después de la cena debido a que durante el sueño disminuye el flujo salival y otros mecanismos fisiológicos de autolimpieza;
c) especialmente en el caso de erosiones dentarias (cualquiera sea la etiología) debe realizarse antes de las comidas.

TÉCNICA PARA EL PASAJE DE HILO DENTAL

El uso del hilo dental requiere el desarrollo de una destreza medianamente compleja, lo que representa un inconveniente para su implementación sistemática.

La técnica propuesta habitualmente requiere el empleo de: 46 a 60 cm de hilo y su destreza se ha popularizado más allá de la capacitación que realiza el odontólogo. Sin embargo, no es sistemáticamente incluido en las medidas de autocuidado. Los recaudos a tener en cuenta son a) ubicar el hilo alrededor del dedo mayor de ambas manos, dejando 5 a 8 cm de hilo entre ellas, b) tensar el hilo entre los índices de ambas manos, dejando 2 cm de hilo entre los índices, c) ubicar el hilo entre los dientes redondeando contra la superficie de cada cara proximal deslizándolo hacia la encía con movimientos de serrucho y vaivén de arriba hacia abajo para remover la placa interproximal hasta alcanzar debajo del margen gingival, d) desplazar el sector de hilo usado en cada espacio proximal para limpiar cada diente con hilo limpio.

Los sostenedores de hilo son menos efectivos que la manipulación digital del hilo pero son útiles cuando existen dificultades manuales y están particularmente indicados en los pónticos de los puentes y en las prótesis.

Evaluación de la técnica de higiene bucal

La medición de la placa dental mediante indicadores cuantitativos, cualitativos o mixtos se aplica tanto a nivel individual para la evaluación del estado de higiene bucal de cada persona como en estudios clínicos para establecer la eficacia de los procedimientos de higiene o de los agentes antiplaca o en estudios epidemiológicos.

Los criterios más comunes para la cuantificación de placa se relacionan con:

1. La *medición de la extensión* de las áreas ocupadas por placa.
2. La *medición del grosor* de la placa.

3. La *medición del peso* de la placa sobre una base cuantitativa.

ÍNDICES PARA CUANTIFICACIÓN

Algunos índices utilizados a nivel clínico o experimental son:

- Índice de higiene bucal de Greene y Vermillon (1964)
- Índice de higiene bucal de Quigley y Hein (1962)
- Índice de placa de Löe y Silness (1967)
- Índice de O'Leary (1971)

EFECTIVIDAD DE LAS TÉCNICAS DE HIGIENE BUCAL

Es difícil determinar la efectividad relativa de las diferentes técnicas de cepillado debido a las numerosas variables, como por ejemplo el gran número de cepillos de distintos diseños, las diferentes destrezas manuales de los pacientes, las preferencias personales, la motivación de lo pacientes y los distintos tipos de dentición, entre otras. El punto más importante es la minuciosidad del cepillado, no el método. Si se lo lleva a cabo con el cuidado suficiente, casi todos los métodos de cepillado logran resultados satisfactorios. Al comparar la efectividad de las técnicas rotatoria y horizontal en niños preescolares se encontró que a) cuando no se los adiestraba casi todos usaban la técnica horizontal, b) la técnica horizontal era más efectiva que la rotatoria, c) los niños de entre 3 y 5 años no tenían habilidad para manejar el cepillo y d) los dos tercios incisales y oclusales de las superficies bucales o linguales eran los cepillados con mayor frecuencia.

Estudios tradicionales han revelado en adolescentes de entre 11 y 14 años que la efectividad de la técnica se relacionaba con la complejidad; la más efectiva era la horizontal y la menos efectiva, la de Charters. En 1980 Merscher observó que la mayoría de los niños de 6 o 7 años no podían practicar la técnica sulcular, que tampoco podía la mitad de los de tercer grado y que solo los de sexto grado eran capaces de cumplirla.

Control químico

El control químico de la placa bacteriana puede efectuarse mediante el empleo de criterios de prevención o de tratamiento de una infección activa. Loesche describe los agentes anticaries como agentes quimioterápicos empleados con criterio basado sea en la hipótesis no específica como en la hipótesis específica de placa bacteriana.

Los agentes quimioterápicos preventivos se utilizan como alternativa para controlar toda la masa de placa, mientras que el tratamiento de la infección odontopática apunta a controlar los microorganismos causales específicos. El primer criterio es el que se emplea al aplicar los programas preventivos básicos y el segundo fundamenta los programas adicionales, destinados a pacientes con alta vulnerabilidad a la caries dental.

Existen muchos agentes que han mostrado potencial anticaries al ser evaluados con distintos métodos, principalmente con pruebas in vitro. A continuación se mencionarán algunos de los agentes químicos empleados para el control de la placa bacteriana.

Los agentes que contienen fósforo representan el mayor grupo de agentes cariostáticos no fluorados, sobre todo los compuestos por fosfatos (cuadro 20-2).

Cuadro 20-2. *Compuestos con actividad anticaries*

• *Aplicados por vía sistémica (incorporados a la dieta)*	Fosfatos simples	Na_2HPO_4 NaH_2PO_4 KH_2PO_4 $Ca(H_2PO_4)H_2O$ $Ca_3(PO_4)_2$ Ortofosfato de amonio
	Polifosfatos	Trimetafosfato Tripolifosfato Pirofosfato Hexametafosfato
	Fosfatos orgánicos	Glicerofosfato Fitato 1,6-fructosa difosfato Lactofosfato cálcico Caseinato sódico
• *Aplicados por vía tópica*	Fosfoproteínas Fosfonatos	Complejos fosfatocálcicos Etano-hidroxi-difosfonato

Se ha postulado que la presencia de fitatos en la cáscara de semillas como el arroz y la avena sería la razón de su actividad cariostática. También se ha encontrado que la sal de caseinato sódico es activa cuando se agrega al chocolate y se incorpora a la dieta, pero solo en concentraciones muy altas (Reynolds, 1987).

Los **complejos fosfatocálcicos** provocaron una reducción del 55% cuando fueron aplicados tópicamente en una solución al 1% (Reynolds y col., 1992). Según los autores, estos compuestos actuarían incrementando los niveles de calcio y fosfato en la placa. En estudios realizados en seres humanos los fosfatos también se han utilizado como aditivos de la dieta. Los fosfatos cálcicos incorporados en distintos productos alimentarios (azúcar, harina, pan y goma de mascar) han dado resultados contradictorios en su potencial anticaries.

El trimetafosfato sódico al 1,5% incorporado en gomas de mascar (Finn, 1978) y la sacarosa fosfato al 5% en goma de mascar también se han asociado con resultados positivos. En general en estos estudios los fosfatos se han relacionado con una mayor protección de las superficies proximales y libres que de las fosas y las fisuras.

Una aplicación de caseinato al 2% dos veces por día previno la desmineralización causada por la exposición a sacarosa/glucosa seis veces por día y también aumentó los niveles de calcio y fosfato en la placa (Reynolds, 1987).

Los fosfatos inorgánicos podrían actuar directamente para promover la remineralización y reducir la desmineralización. Es probable que en los fosfatos orgánicos el grupo fosfato deba desdoblarse por hidrólisis para activarse. Se ha demostrado que los fosfatos en altas concentraciones disminuyen la producción ácida de los estreptococos bucales, lo que prevendría la activación de la lactatodeshidrogenasa por la fructosa difosfato. Otra posibilidad consiste en que los niveles de fósforo y calcio de la placa sean aumentados por los fosfatos, lo que es una propiedad confirmada del glicerofosfato cálcico. Además, en muestras de placa de sujetos que se habían cepillado los dientes durante dos años con un dentífrico que contenía 0,13% de glicerofosfato se observaron mayores niveles de calcio y fósforo (Duke, 1979, Duke 1988). Sidi (1991) confirmó la capacidad de este compuesto para elevar los niveles de calcio y fosfatos en placa luego de

dos semanas de uso, con niveles máximos después de ocho semanas. Al utilizar nuevamente dentífrico simple con monofluorofosfato los niveles de fósforo regresaron rápidamente (en cuatro semanas) a los valores basales. Estos resultados indicarían que la composición de la placa es modificada muy lentamente por los fosfatos orgánicos.

Algunos de los **compuestos cálcicos** se asocian con fosfatos, como los fitatos y los glicerofosfatos. Otros compuestos son el lactato cálcico y el carbonato cálcico. En dos estudios realizados en animales el lactato cálcico al 1,2% (Van der Hoeven, 1985) incorporado en la dieta mostró potencial cariostático. Van der Hoeven establecía un posible mecanismo de acción al encontrar que el uso de enjuagatorios con 1% de lactato cálcico cuatro veces por día no modificaba la acumulación de placa, pero duplicaba el calcio en la placa y también elevaba los niveles de fosfatos luego de una semana de uso. La tasa molar de calcio-fosfato en las muestras igualaba la de formación de brucita ($Ca[H_2PO_4]H_2O$).

Existe otro método potencial para elevar los niveles de calcio y fósforo en la placa mediante el atrapamiento físico de partículas como sales de calcio. Este fenómeno fue observado por Duke al evaluar las modificaciones del pH de la placa luego del cepillado con un dentífrico que contenía carbonato cálcico. En este estudio el pH de la placa registró una caída menos pronunciada durante un día. Este hallazgo avala la teoría que postula que las partículas de carbonato cálcico son atrapadas físicamente en la placa y que, por lo tanto, se encuentran disponibles para amortiguar los ácidos producidos por ella.

Para el control de la placa cariogénica se han evaluado varios agentes **antisépticos y antibióticos**. Entre los agentes antimicrobianos evaluados en animales con resultados positivos se encuentran algunos incluidos en la dieta (penicilina y actinobolina) y otros aplicados tópicamente (clorhexidina, alexidina, octanidina, minociclina, aminoacridina y derivados de la piperazina) (Shern, 1987; Kabara, 1986; Toth, 1986; Shern, 1988; Giersen, 1995). En estudios realizados en seres humanos se ha demostrado que tanto la clorhexidina como el triclosán (Shaeken y col., 1996) reducen la producción ácida de la placa.

La **clorhexidina**, una biguanida con marcado efecto sobre la placa y la gingivitis experimental, ha sido extensamente probada en Europa. Albander y col. (1994) usaron clorhexidina como gluconato y acetato al 0,2% en forma de enjuagatorios diarios y observaron que era superior a otros antimicrobianos con excepción del cloruro de benzalconio. Esta efectividad se debería a sus condiciones de persistencia (sustantividad) en el medio bucal, hecho demostrado porque después de varias horas de realizado un enjuagarse con clorhexidina las muestras de saliva tienen la capacidad de inhibir microorganismos in vitro.

La clorhexidina tiene una fuerte carga positiva, se absorbe en las estructuras bucales y es lentamente liberada en forma activa. Por lo tanto, cada enjuagatorio actúa como una dosis que se acumula sobre las superficies bucales y opera como reservorio durante horas. Loesche sugiere que la carga básica (debida al grupo amino) es importante para la persistencia de la clorhexidina. Rolla propone un modelo en el cual los grupos amino cargados positivamente sobre la clorhexidina forman uniones iónicas con los grupos carboxilo cargados negativamente sobre la mucosa bucal y la película adquirida. El calcio (catión prevalente en la saliva) desplaza a la clorhexidina de la mucosa y la droga, con toda su actividad antimicrobiana, puede atacar la superficie bacteriana cargada negativamente y causar la muerte de los microorganismos.

Este antimicrobiano ha sido ampliamente evaluado como agente anticaries. Löe comunicó una reducción significativa del porcentaje de incremento de caries. Su uso está limitado por su sabor, su característica de pigmentar las piezas dentarias y la posibilidad de alterar el equilibrio ecológico de la cavidad bucal.

La combinación de fluoruros y clorhexidina tiene un amplio espectro en su capacidad de inhibir bacterias y tiene la propiedad de la persistencia, a través de diferentes mecanismos, en la interfaz placa-diente. Los fluoruros pueden penetrar en la superficie adamantina y destruir las bacterias al invadir la lesión incipiente. Por su parte, la clorhexidina, debido a su carga positiva, no puede penetrar y su actividad queda confinada en la superficie dentaria. Por otro lado, la clorhexidina es activa en pH neutro, mientras que el fluoruro es más activo en pH ácido. La combinación de ambos agentes puede determinar una reducción clínica más importante de las caries dentales. Luoma (1992) evaluó el efecto anticariogénico de enjuagatorios y dentífricos y encontró una reducción significativamente mayor con su uso combinado que con el empleo de fluoruro solo o con placebo. Los resultados revelaron efecto aditivo y posiblemente sinérgico.

La clorhexidina también se ha aplicado en altas concentraciones. Existen diferentes regímenes profilácticos y terapéuticos de la caries dental que incluyen el uso de clorhexidina en altas concentraciones en forma de geles o barnices (Sandham y col., 1991, 1992; Huizinga y col., 1991a, 1991b; Twetman S y col., 1995).

Este recurso se basa en la hipótesis específica de placa y para decidir su aplicación se requiere una categorización del paciente en tratamiento, para lo que se ha desarrollado una matriz donde interactúan los factores de vulnerabilidad a los que puede estar sometido (véase cuadro 20-3).

La oferta tecnológica existente ofrece concentraciones de productos para topicaciones de clorhexidina al 10% o bien al 1%, en timol. La técnica de incorporación será descrita en el ítem "Protocolos". Los resultados revelaron su efectividad para el control de la flora bacteriana cariogénica y para reducir la incidencia de caries.

La seguridad del agente antimicrobiano **triclosán** se ha demostrado mediante numerosos estudios. Los valores referidos a su toxicidad (carcinogenicidad, citotoxicidad, genotoxicidad, toxicidad reproductiva o teratológica, inmunotoxicidad) en exposiciones tanto agudas como subagudas o crónicas se analizaron en estudios longitudinales. Con el objeto de identificar su perfil metabólico, se desarrollaron estudios farmacocinéticos en animales y en seres humanos. Puede concluirse que existen evidencias de su seguridad y de su conveniencia debido a las bajas concentraciones requeridas como preventivo de placa dental y en otros usos como en cirugía (Barbolt, 2002). Winston y col. (2002) desarrollaron un diseño específico para evaluar el efecto del triclosan en pastas dentales pero dirigido a la prevención de gingivitis recurrente para hallar que su efectividad se asociaría con el estado basal.

López y col. (2002) analizaron, en un estudio experimental, los resultados de la aplicación profesional bimestral de una solución del 10% de **yodo-povidona** sobre la dentición primaria en niños de entre 12 y 19 meses que consumían biberón con leche azucarada durante la noche. Los resultados revelaron que el 91% +/– 5% de los niños tratados se mantuvieron libres de caries durante el

Cuadro 20-3. *Categorización del paciente*

Indicador	*Bajo riesgo*	*Mediano riesgo*	*Alto riesgo*
Probabilidad de infecciones cruzadas	Mínima	Poca	Alta (altos niveles de *S. mutans* en la familia)
Experiencia de caries	Mínima	Poca	Frecuente
Flujo salival	Normal	Normal	A veces escaso
Recuento de *S. mutans*	Menos de 250.000 UFC	Entre 250.000 y 500.000 UFC	Más de 500.000 UFC
Riesgo médico	Ausente	Presente	Presente
Medicación	No aparente	No aparente	Asociada con xerostomía
Patrón de atención clínica	Control regular	Infrecuente	Infrecuente
Higiene bucal	Buena	Regular	Mala
Sitios de retención de placa	Pocos	Moderados	Numerosos

período experimental mientras que solo lo hizo el 51% +/– 9% de los niños del grupo control, quienes habían recibido placebo.

Racionalización del consumo de hidratos de carbono

Papel del azúcar en la cariogénesis

La relación entre caries y factores dietéticos es compleja. Las bases bioquímicas de esta relación se evidencian al estudiar el metabolismo bacteriano. Por otro lado, sus consecuencias se comprobaron por medio de investigaciones en animales y estudios clínicos y epidemiológicos (Burt y col., 1983).

Entre los hidratos de carbono la sacarosa es el de mayor capacidad cariogénica. Su introducción en la dieta moderna se ha asociado con un incremento de la prevalencia de las caries y específicamente con la etiología de caries de superficies lisas de los dientes (Newbrun, 1983; Nizel, 1981; Downer, 1984; Loesche, 1982).

El balance de acontecimientos bioquímicos desarrollados a partir del metabolismo bacteriano de los azúcares se ve influido por factores complejos que incluyen el contenido de componentes protectores o inductores de caries que se encuentran en los alimentos, la susceptibilidad de la superficie dentaria y la concentración de fluoruro en el medio.

Se ha demostrado que el pH de la placa "en descanso" es ácido debido a la producción de ácidos láctico, acético, propiónico y *n*-butírico provenientes del catabolismo de polisacáridos intracelulares y extracelulares. Sin embargo, ante un aporte ilimitado de sacarosa o glucosa, las bacterias de la placa parecen revertir el metabolismo de modo homoláctico y producir grandes cantidades de ácido láctico a través de la glucólisis anaeróbica. El ácido láctico es el único que se encuentra en altas concentraciones cuando la acidez de la placa llega a un pH crítico, con capacidad para determinar la disolución del esmalte. Stephan demostró que entre dos y cuatro minutos después del enjuague con una solución de glucosa o sacarosa el pH de la placa desciende y retorna en forma gradual a su nivel basal dentro de los 40 minutos. Este fenómeno es conocido gráficamente como la curva de Stephan. Cuando la ingesta se repite antes de recuperar los niveles normales, el pH bajo se acentúa y se mantiene durante más tiempo (dos horas) por agotamiento de las soluciones amortiguadoras (buffers) salivales (carbonatos y fosfatos). Runn Jun (1993) confirmó los estudios de Schatele (1981) y de Birkhed (1984), al comprobar que a) al masticar parafina no se modifica el pH, b) al enjuagarse con solución de sacarosa el pH desciende a 5 dentro de los dos minutos y c) al mascar goma con sorbitol o xilitol el pH sube a 7. Es decir que la calidad de la ingesta de hidratos de carbono afecta el pH y el tipo de placa. Por otra parte, la edad de la placa tiene un efecto significativo sobre la producción ácida. Las placas viejas tienen mayor capacidad para disminuir el pH a partir de soluciones de azúcar que las placas recién formadas.

La medición del pH puede representar acidogenicidad pero no necesariamente cariogenicidad. Los alimentos acidógenos son solo potencialmente cariogénicos. En este contexto la frecuencia del consumo y la eliminación no son los únicos factores, sino que también influyen en la estimulación de saliva neutralizante y la composición de la placa en sitios individuales. Cuando el pH de la placa disminuye hasta 5,0-5,2 los buffers salivales están sobrecargados y el esmalte dentario comienza a disolverse y a liberar fosfatos y calcio iónicos. Este nivel del pH de la placa se identifica como el pH crítico. No todos los microorganismos de la placa tienen la capacidad de convertir los hidratos de carbono en ácidos y dentro de éstos, en los que alcancen a descender el pH al nivel crítico. También existen microorganismos no acidógenos. La metabolización de estos hidratos de carbono con la consiguiente producción ácida puede ser llevada a cabo por cualquier germen acidógeno y no exclusivamente por estreptococos del grupo *mutans*.

Algunos estudios seriados desarrollados entre 1975 y 1997 comprobaron que los microorganismos bucales no son capaces de fermentar el xilitol ni la L-sorbosa pero pueden descomponer lentamente el sorbitol, el lactitol, el manitol y el Lycasine® (Sheinin y Makinen, 1975; Makinen y Sheinin, 1975; Nikiforuk, 1985; Tanzer, 1995).

En síntesis:

- Los hidratos de carbono de la dieta son metabolizados por los microorganismos de la placa bacteriana y uno de sus productos finales son los ácidos.
- La calidad de la ingesta de hidratos de carbono afecta el pH y el tipo de placa.
- La metabolización de la sacarosa produce ácido láctico, que puede hacer descender el pH hasta el nivel crítico y causar la disolución del esmalte.
- La metabolización de almidones produce ácidos más débiles.
- El descenso del pH de la placa se inicia a los pocos minutos de ingerir el hidrato de carbono, especialmente si éste es sacarosa, y retorna a su nivel basal dentro de los 40 minutos siguientes, si la saliva mantiene su condición buffer.

- La frecuencia del consumo de hidratos de carbono acentúa progresivamente el pH ácido de la placa.

Los productos extracelulares de origen bacteriano constituyen cerca de la mitad de la matriz de la placa y del 10 al 20% de su volumen total. Estos productos incluyen glucanos, fructanos, heteropolisacáridos y ácido lipoteicoico (ALT). La habilidad de las bacterias para producir estas sustancias se ha relacionado con el proceso carioso.

Sobre la mayor parte de los dientes donde se asocian estreptococos *Actinomyces* y *Neisseria* se pueden producir glucanos extracelulares. La habilidad de la sacarosa para convertirse en glucanos se debe a la alta energía (6.600 cal/mL) que se libera cuando la sacarosa es descompuesta por enzimas bacterianas para formar glucosa y fructosa. La energía libre de la hidrólisis es utilizada para polimerizar la molécula de glucosa y formar glucanos.

La enzima glucosiltransferasa es esencial para la formación de los glucanos y parece interactuar en los sitios de ramificaciones sobre las moléculas de glucanos individuales. El análisis estructural de los glucanos producidos en caldo de cultivo de *S. mutans* ha revelado que el 70% de las glucosas están unidas por carbono 1 al carbono 6. Este polímero es similar al dextrano clásico y es soluble en agua. En relación con la caries es más importante el mutano insoluble en agua con unión entre los carbonos 1 y 3. El estudio por microscopia electrónica de la placa formada por *S. mutans* reveló dos tipos de productos extracelulares: un componente globular representado por el glucano soluble en agua y uno fibrilar, el glucano insoluble en agua. La síntesis de glucanos a partir de la sacarosa se consideró indispensable para que los estreptococos del grupo *mutans* se adhirieran al esmalte y formaran placa. Se observó que el desprendimiento de *S. mutans* adheridos era menor cuando esos microorganismos eran cultivados en caldo con sacarosa. Estos polímeros insolubles actúan para mantener la integridad física de la placa y, como funcionan a la manera de una matriz de estructura resistente, pueden actuar como barrera de difusión. El transporte de metabolitos y buffers salivales de la placa puede ser influido por los glucanos. La aglutinación de *S. mutans* por glucanos se produce en segundos. Se requieren más pruebas para determinar la capacidad de los microorganismos de la placa para catabolizar glucanos e identificar las enzimas capaces de degradarlos.

Las moléculas de fructosa liberadas en la división inicial de la sacarosa pueden formar polímeros polifructanos o levanos. Estos polímeros se unen en los carbonos 2-6 y 2-1. Los levanos son más solubles y más fácilmente catabolizables que los glucanos. Su concentración en la placa varía principalmente por el tiempo transcurrido desde el último consumo de sacarosa. La hidrólisis de los levanos es rápida y éstos funcionan como reservorio durante un corto tiempo para el mantenimiento de la glucólisis anaeróbica en lapsos de poca ingesta de hidratos de carbono, pero no se los considera fundamentales en la cariogénesis.

El ácido lipoteicoico (ALT) es un producto extracelular de la mayor parte de las bacterias grampositivas que ha resultado importante como componente de la placa debido a sus propiedades antigénicas y a su alta carga eléctrica. Los estudios sobre antígenos de estreptococos muestran la presencia de ALT con capacidad de producir antisueros cuando se inyecta en animales. Las propiedades antigénicas del ALT se han usado en estudios con microscopio electrónico para localizar este material en lactobacilos. Se ha descrito su papel en la adhesión bacteriana. Su capacidad antigénica podría determinar anticuerpos contra el ALT con valor como agente antiplaca.

En resumen, la capacidad cariogénica puede describirse como una ecuación: está directamente relacionada con la virulencia bacteriana, la cantidad, la pegajosidad de los hidratos de carbono ingeridos, la acidez de la placa y las condiciones del huésped referidas a la saliva y el diente.

Estudios sobre dieta y caries

Estudios clínicos o in vitro-in vivo

Estos estudios han permitido establecer escalas de peligrosidad de los alimentos (Birkhed, 1984). La dieta es un componente crítico en la etiología y la prevención de las caries. Es fundamental aclarar que a) la cariogenicidad depende de las formas y los patrones de uso de los alimentos, b) la frecuencia y los intervalos entre los consumos de azúcar tienen un fuerte efecto sobre la composición de la placa bacteriana y c) el tiempo de permanencia de los azúcares en la boca desempeña un papel importante en la inducción de las caries (Rugg Gunn, 1992).

Estudios epidemiológicos

Los hábitos dietéticos de diferentes grupos culturales, de grupos institucionalizados y de grupos regionales han permitido establecer la influencia de la dieta en la cariogénesis. Las conclusiones obtenidas en el estudio de Vipeholm (Gustafsson y col., 1952) revelaron que la adhesividad, la frecuencia y el tiempo de eliminación son más importantes que la cantidad de hidratos de carbono consumidos. El estudio de Hopewood House (Harris, 1963) se realizó con niños de 3 a 14 años, a lo largo de 10 años. Los niños internados estaban sometidos a una dieta enteramente lactovegetal y natural, y con restricción de hidratos de carbono refinados. En los dientes primarios y permanentes se observó una ausencia casi total de caries, aun cuando la higiene fuera deficiente. Cuando los niños salían del internado o incorporaban una dieta cariogénica, desarrollaban rápidamente altos niveles de caries.

Las culturas desarrolladas antes de la industrialización del azúcar también presentaban una menor incidencia de caries, hecho que se mantiene actualmente en las poblaciones primitivas hasta que se introducen las pautas del mundo desarrollado. En los países industrializados, donde el consumo de hidratos de carbono refinados es generalizado, casi el 90% de la población desarrolla caries dentales cuando no se aplican medidas preventivas sistemáticas.

Los análisis basados en el estudio de Michigan revelan que los grupos de niños que consumen más azúcar en comparación con los grupos de menor consumo corren un riesgo relativo de 1,22 de que se produzcan más caries, cifra que aumenta a 1,80 en relación con lesiones proximales (Burt y Szpunar, 1994).

Aranibar Quiroz y colaboradores (2003) encontraron que la acidogenicidad de la placa es más pronunciada para los grupos con alto recuento de *S. mutans* en saliva [>10(6) SM/mL de saliva] que en los que tienen menos *S. mutans* [<10(4)], hecho que se traduce en una mayor caída del pH y un pH final menor. También se registró un incremento del recuento bacteriano durante el período de 5 a 10 minutos posteriores a un enjuague sacarosado, in-

cremento que fue mayor en los grupos con alto recuento inicial.

La relación entre la exposición diaria de azúcar, la composición química de la placa dental y los patrones de caries no se ha aclarado totalmente. Nobre de los Santos y col. (2002) analizaron esta relación en tres grupos de niños: libres de caries, con caries de hoyos y fisuras y con caries de biberón y llegaron a la conclusión de que 1) la exposición al azúcar fue estadísticamente diferente; 2) la concentración de P, Ca y F fue menor y que el índice de placa y el recuento de *S. mutans* fue estadísticamente mayor en los niños del grupo con caries de biberón que en los libres de caries; 3) los niños con caries de hoyos y fisuras mostraron menores niveles de F y P en su placa que los niños libres de caries; 4) existió correlación significativa entre el índice de placa, la frecuencia de consumo diario y el ceos de niños con caries de hoyos y fisuras y con caries de biberón, y 5) existió correlación significativa entre el ceos de niños con caries de biberón y el recuento de *S. mutans* de placa proveniente de dientes anteriores.

Racionalización del consumo de hidratos de carbono

Frente a las evidencias descritas un planteo integral para la prevención de las caries dentales se requiere una intervención definida sobre este componente etiológico (medio cariogénico condicionado por la ingesta de hidratos de carbono). Por lo tanto, todo diagnóstico de salud bucal debe incluir el diagnóstico de la ingesta de hidratos de carbono y todo programa de prevención de las caries dentales debe incluir el asesoramiento requerido para la racionalización de su consumo, en especial de sacarosa.

El logro de la racionalización del consumo de los hidratos de carbono de la dieta requiere el desarrollo de tres fases 1) registro de los antecedentes dietéticos, 2) asesoramiento y posible indicación de sustitutos edulcorantes y 3) monitoreo del cambio de hábitos dietéticos.

Registro de los antecedentes dietéticos

Se han formulado diferentes estrategias para obtener la información adecuada acerca de la cantidad, la calidad y la oportunidad del consumo de hidratos de carbono.

Se ha propuesto que el paciente lleve un registro escrito durante tres a siete días, incluido un fin de semana, para establecer un patrón dietético típico. Bordoni (1999) incorporó un modelo para el registro diario que se consigna en el cuadro 20-4.

En el caso de los niños mayores, que suelen estar expuestos a influencias ajenas a las familiares, puede resultar útil conocer las respuestas a las preguntas que siguen:

- ¿El niño está bien nutrido?
- ¿Quién es el responsable de la preparación de las comidas?
- ¿Cuál es el menú escolar o de la institución que alberga al niño?
- ¿Qué come el niño en los recreos?
- Los padres o los adultos responsables ¿consideran que el niño o el joven es inapetente?
- ¿El niño es forzado a comer?
- ¿El niño puede consumir alimentos entre las comidas?
- ¿Los padres controlan los alimentos que otras personas les dan a sus niños?
- ¿Es posible identificar si existen influencias étnicas o religiosas que condicionen los hábitos dietéticos?
- ¿Los padres saben si el niño consume golosinas?
- ¿El niño toma alguna medicación siruposa diariamente?

Si se trata de un paciente adulto, será interesante registrar lo siguiente:

- ¿Es obeso?
- ¿Es diabético?
- ¿Bebe gaseosas azucaradas con frecuencia?
- ¿Toma café, té o mate azucarado en forma repetida?
- ¿Sufre de insomnio y come cuando se levanta por la noche?
- ¿Padece alguna enfermedad que condicione una dieta especial?
- ¿Toma alguna medicación siruposa a diario?

Interpretación de los resultados

El consumo de hidratos de carbono hasta cuatro veces diarias se considera aceptable (cuadro 20-5).

Cuadro 20-4. *Registro diario de la dieta*

Desayuno: ¿qué bebe y come? .....
Azúcar: ¿cuánta? .....
¿Qué bebe, come o mastica entre el desayuno y el almuerzo? .....
Azúcar: ¿cuánta? .....
Almuerzo: ¿qué come o bebe? .....
Azúcar: ¿cuánta? .....
¿Qué bebe o come o mastica entre el almuerzo y la merienda? .....
Azúcar: ¿cuánta? .....
Merienda: ¿qué come o bebe? .....
Azúcar: ¿cuánta? .....
¿Qué bebe, come o mastica entre la merienda y la cena? .....
Azúcar: ¿cuánta? .....
Cena: ¿qué come o bebe? .....
Azúcar: ¿cuánta? .....
¿Come, bebe o mastica algo después de cenar y antes de acostarse? .....
¿Cepilla sus dientes antes de acostarse? .....
¿Qué bebe, come o mastica durante la noche si se despierta? .....

Cuadro 20-5. *Significado clínico de la frecuencia del consumo de sacarosa*

Momentos de azúcar (frecuencia)	*Significado clínico*
asta 4 momentos de azúcar	Aceptable
ntre 4 y 6 momentos de azúcar	Moderado riesgo cariogénico
6 momentos de azúcar o consumo nocturno, sin higiene bucal	Alto riesgo cariogénico

sesoramiento dietético

Los fundamentos presentados indican que el control ıdividual de la ingesta de azúcar puede producir una reucción de las caries tan importante como la lograda por ɔs fluoruros. El problema radica en la dificultad para ıodificar conductas en forma permanente de manera que e pueda afectar la prevalencia de la enfermedad (Jenins, 1982 a y b).

Un enfoque racional del asesoramiento dietético resul- ı de aplicar el enfoque de riesgo en la selección de las oblaciones prioritarias y de las estrategias oportunas. En elación con ello el grupo ideal para aplicar el asesoraiento es el de las madres de niños recién nacidos, puesto ue ellos aún no tienen hábitos establecidos. En diferenes experiencias (Holst y Kohler, 1975, y Stecksen-Blicks col., 1985) se encontró una reducción de la incidencia le caries dentales en los niños de madres asesoradas que arió entre el 30 y el 65%.

Un segundo grupo prioritario es el de los escolares. La ducación para la salud con inclusión de temas de salud ucal debe integrarse a los programas regulares de la ducación elemental y media; por otro lado, constituye ıa actividad definida del plan de tratamiento odontoló- ico y su inclusión representa un indicador de la calidad le la atención de la salud bucal. En las personas con alta ctividad de caries el asesoramiento debe incluir el reuerzo de las indicaciones brindadas a las personas sanas. La experiencia actual permite afirmar que si bien el asesoramiento dietético es útil hoy resulta más realista centrar el interés de la población en el tiempo que los azúcares permanecen en contacto con los dientes. Las políticas de restricción de azúcares como políticas de salud pública deben ser controladas porque pueden tener efectos indeseables, ya que la reducción del consumo de azúcares se realiza sobre la base del aumento del consumo de grasas (Burt y Szpunar, 1994).

Otro aspecto interesante del asesoramiento debería incluir una revalorización de los alimentos que han mostrado tener efectos protectores. Esto plantea otra dimensión del asesoramiento dietético basado no solo en lo que no se debe consumir sino reforzando lo que se debe consumir.

Recientemente se ha demostrado que la leche y los quesos reducen los efectos de los ácidos metabólicos y ayudan a restaurar el esmalte afectado durante las comidas. Se ha argumentado con el efecto buffer, la estimulación salival, la reducción de la adhesión bacteriana, la reducción de la desmineralización del esmalte y la promoción de la remineralización determinada por la caseína y el Ca y P ionizable (Revisión de Kashket S, De Paola DP, 2002).

En 1996 Schupbach y col. argumentaron que el efecto anticaries revelado por la leche y sus derivados es determinado por la caseína micelar o los derivados péptido-caseína. Fundamentaron estos hallazgos en la reducción de la adherencia de *S. sobrinus* y de *S. mutans* debido a la incorporación de este compuesto a la película salival y a un consiguiente aumento de la remineralización.

Jensen y col. (2000) utilizaron voluntarios para determinar patrones de desmineralización-remineralización en individuos libres de caries cuando se consumían diferentes alimentos entre comidas. Los resultados revelaron que 1) existió progreso de caries cuando se consumía jugo de manzana, bebidas cola y yogur azucarado; se observó remineralización de esmalte cuando se consumía queso de tipo cheddar, leche entera o descremada en forma parcial o total, o jugo de naranja. Los derivados lácteos, con excepción del yogur azucarado, reducen la desmineralización de la dentina.

Reynolds (1998) plantea en una interesante revisión que se ha demostrado que el complejo fosfato de calcio amorfo-fosfopéptido caseína (FCA-FC) muestra actividad cariogénica. Los fosfopéptidos caseína son producidos a partir de la caseína láctea por agregación con fosfato de calcio y purificación por ultrafiltración. Tienen una marcada capacidad para estabilizar el fosfato de calcio en solución e incrementan el nivel de fosfato de calcio en la placa dental. A partir de los residuos fosfoséricos se unen para formar grupos de fosfato de calcio amorfos en solución metaestable, que previenen el desarrollo del tamaño crítico requerido para la nucleación y precipitación. El mecanismo anticariogénico propuesto para este grupo se basa en que si el fosfato de calcio se localiza en la placa dental, donde existen los buffers de calcio y fosfatos libres, ayudarían a mantener la sobresaturación respecto del esmalte dentario al reducir la desmineralización e incrementar la remineralización. El complejo fosfopétido caseína-fosfato de calcio amorfo, a diferencia del fluoruro, puede ser adicionado a los alimentos que contienen azúcar y representaría un interesante aditivo en los alimentos así como en las pastas dentales y los enjuagatorios para el control de la caries dental. Por otro lado, Grenby y col., 2001, analizaron e identificaron los componentes anticaries que existían en la leche y sus derivados y encontraron que la eliminación de la lactosa, la grasa, las caseínas y otras proteínas tiene poca influencia en el papel protector de las fracciones lácteas. Además del calcio y el fósforo estos investigadores identificaron otros factores protectores como las fracciones 3 y 5 de la peptona-proteosa, con importante capacidad de adhesión a la superficie mineral.

Además, Guggenheim y col. (1999) han estudiado la capacidad de la caseína láctea para producir cambios ecológicos de la microbiota bucal. Estos investigadores comunicaron que en las ratas infectadas por *S. sobrinus* y *Actinomyces viscosus* y sometidas a dietas suplementadas con caseína micelar se inhibió el desarrollo de caries avanzada en hoyos y fisuras y en superficie lisas, y que esos cambios parecían estar principalmente vinculados con modificaciones dentro de la microbiota de la placa; se registró a) reducción de *S. sobrinus* e *incremento* de *Actinomyces viscosus* y b) existencia de correlación negativa entre ambos parámetros. Esto parece constituir el primer ejemplo de componentes alimentarios, fuera de los azúcares de la dieta, que modifican selectivamente la composición de la microbiota de la placa dental y pueden reducir su potencial cariogénico. Esto demostraría la necesidad de establecer las bases moleculares para determinar el papel de los componentes alimentarios que provean beneficios a la salud bucal.

Fig. 20-4. Golosinas con edulcorantes no cariogénicos.

Sustitutos edulcorantes

En los últimos años se ha incrementado el empleo de edulcorantes como sustitutos del azúcar en la dieta humana. El empleo de estos sustitutos ha sido muy estimulado en individuos diabéticos, obesos o con caries dentales, frente a la necesidad de reducir la ingesta de azúcar (fig. 20-4). Las investigaciones se han centrado principalmente en los polialcoholes (sorbitol, manitol, maltitol y xilitol, los almidones hidrolizados [Lycasine], las proteínas [monellina] y los edulcorantes químicos sintéticos (sacarina, ciclamatos y aspartamos) (cuadro 20-6). A diferencia de los azúcares, todos estos edulcorantes son mal metabolizados por las bacterias bucales, o bien metabolizados por vías que no conducen a la formación de ácidos, y algunos de ellos incluso reducen el metabolismo bacteriano y, como consecuencia de ello, el desarrollo de la placa sobre los tejidos bucales.

Los polialcoholes son sustitutos importantes del azúcar. No son azúcares, sino derivados del azúcar en los que los grupos reactivos aldehídos se han reducido a grupos hidroxilo. Los pentitoles, como el xilitol, son edulcorantes no metabolizables por *S. mutans*, fenómeno que también ocurre, aunque lentamente, con los hexitoles, como el sorbitol (Trahan, 1995, Makinen y col., 1996).

El **sorbitol**, que es casi la mitad de dulce que el azúcar y se usa solo o con otros polialcoholes como edulcorante en alimentos dietéticos y especialmente en confituras sin azúcar, al igual que otros polialcoholes es absorbido en forma lenta e incompleta en el intestino, por lo que puede producir diarrea osmótica. Con la ingestión continua, la mayoría de las personas pueden adaptarse a cantidades de sorbitol de hasta 150 mg/kg/día. Después de la absorción el sorbitol dietético es oxidado a fructosa por la deshidrogenasa sorbitol y continúa su ciclo, en los mamíferos, como un intermediario metabólico normal. La mayor parte de los microorganismos bucales carecen de la posibilidad enzimática de utilizar el sorbitol. Una excepción importante es *S. mutans*. La mayor parte de las cepas cariogénicas de este microorganismo se pueden distinguir de los otros estreptococos bucales por su capacidad para utilizar el sorbitol. Sin embargo, la fermentación del sorbitol, incluso por *S. mutans*, es lenta y por eso se registra muy poca caída del pH de la placa luego de la ingestión de sorbitol, en comparación con la rápida caída que se verifica cuando se usa sacarosa. El sorbitol utilizado por los microorganismos les provee un sustrato que puede contribuir a su supervivencia pero no directamente a su cariogenicidad, puesto que no forman polisacáridos extracelulares.

Si bien se ha informado alguna adaptación de las bacterias bucales con el uso prolongado de sorbitol, otros investigadores no apoyan esta hipótesis. La cuestión es importante porque algunos dentífricos pueden contener hasta 20% de sorbitol como edulcorante y humectante.

En estudios realizados en animales una dieta con sorbitol resultó menos cariogénica que una con sacarosa.

El **xilitol** se encuentra presente en abundancia en las frutas y los vegetales, y se prepara comercialmente con cortezas de cocos y abedules. La absorción del xilitol, si bien lenta e incompleta, es mayor que la del sorbitol y el manitol, razón por la cual el problema de la diarrea osmótica es menos grave y la mayoría de las personas pueden adaptarse a la ingesta de hasta 750 mg/kg/día de xilitol.

Los microorganismos presentes en la cavidad bucal de los seres humanos, y específicamente *S. mutans*, no tienen enzimas para utilizar el xilitol como fuente de energía para la xtracelul ácida o la xtracel de polisacáridos xtracelulares. Por lo tanto, el pH de la placa no desciende luego de la ingesta de una comida con xilitol. Los estudios en animales indican que las dietas que lo contienen tienen baja cariogenicidad.

Scheinin analizó el efecto de la sustitución de sacarosa por xilitol sobre la prevalencia de caries. En los estudios básicos sobre el xilitol se comparó la capacidad cariogénica de la sacarosa, la fructosa y el xilitol. En una primera investigación se arribó a la conclusión de que la sacarosa producía más caries que la fructosa y que el xilitol provocaba menos caries que las dos anteriores. En estudios posteriores se evaluaron las gomas de mascar que contenían sacarosa o xilitol que revelaron que el grupo que consumía xilitol desarrolló menos lesiones cariosas que el grupo que empleaba sacarosa e incluso se demostró una relación dosis-respuesta entre los diferentes grupos evaluados (Scheinin, 1984).

Para comprender la conveniencia del uso de xilitol es necesario analizar la relación con la formación de placa ácida y básica, y con el proceso de desmineralización-remineralización que tiene lugar en el diente. Si bien hay muchos estudios sobre la formación ácida de placa, son menos los referidos a la formación básica. Éste es un proceso activo en la placa dental y se produce en una forma simétrica y opuesta. La formación básica ocurre cuando las bacterias bucales catabolizan ciertos sustratos nitrogenados encontrados en la saliva, especialmente urea y arginina. El pH de la placa aumenta con rapidez luego de su exposición a la urea debido a la formación de bases, en especial de amonio. El pH retorna a la normalidad cuando cesa la disponibilidad de urea. Los sustratos res-

Cuadro 20-6. *Sustitutos edulcorantes*

• Polialcoholes	Sorbitol
	Manitol
	Maltitol
	Xilitol
• Almidones hidrolizados	Lycasin®
• Proteínas	Monellina
• Sintéticos químicos	Sacarina
	Ciclamatos
	Aspartamos

ponsables de la neutralización del pH son los aminoácidos provenientes fundamentalmente de las proteínas y los péptidos salivales. El retorno del pH desde la alcalinidad ocurre cuando éstos son desaminados. En realidad, se sabe mucho menos acerca de los microorganismos involucrados en estos procesos que sobre los involucrados en los procesos de producción ácida de la placa. Los estudios sobre la saliva y la placa han revelado que la placa joven contiene fosfato de calcio amorfo o poco cristalizado, que se solubiliza con mayor facilidad que el presente en el diente como hidroxiapatita. La producción ácida de la placa favorece la desmineralización, mientras que la producción básica favorece la remineralización del diente y de la placa. El fosfato de calcio de la placa puede sustituir el diente como fuente de iones calcio y fosfato, hecho que prevendría la desmineralización de la pieza dentaria. El precursor de este fosfato de calcio de la placa es un complejo proteína-hidrato de carbono-fosfato de calcio proveniente de la saliva. La acidez de la placa declina cuando cesa la disponibilidad del hidrato de carbono. Este cese de disponibilidad se acelera cuando la ingesta de azúcar es seguida por la de un edulcorante que mantiene el flujo de saliva estimulado mientras se interrumpe la provisión de hidratos de carbono fermentables. Empero, cuando la placa está presente, esta relación simple se altera por las complejas relaciones con los niveles del complejo proteína-hidrato de carbono-iones de calcio y fosfato.

Cuando se ingieren edulcorantes, lo mismo que cuando se ingieren hidratos de carbono, se estimula el aflujo de saliva y se produce una elevación del pH; sin embargo, los edulcorantes no tienen efecto sobre la glucólisis bacteriana. Por lo tanto, el pH de la saliva aumenta con el aflujo salival y las bacterias de la placa producen bases a partir de los sustratos provistos por la saliva.

Las experiencias realizadas con la goma de mascar que contiene sacarosa o xilitol basan sus resultados en la capacidad glucolítica de determinadas bacterias frente al sustrato hidrocarbonado, mientras que en el caso del xilitol, el pH de la placa se eleva y permanece así mientras la goma es masticada, aun cuando en ella no haya edulcorante. Los iones de calcio y fosfato solubilizados provenientes de la placa y de los dientes se incluyen en el proceso de remineralización.

El xilitol previene la desmineralización por mecanismos diferentes de los de los fluoruros, por lo que puede especularse sobre un efecto aditivo (Curzon y Ten Cate, 1990).

El **Lycasine** es un jarabe de glucosa hidrogenada producido a partir del jarabe de trigo y otros almidones por hidrólisis parcial y posterior hidrogenación. Durante este proceso la glucosa y los productos finales reductores en los oligosacáridos y los polisacáridos son convertidos en sorbitol. El producto final es una mezcla de sorbitol libre, disacáridos hidrogenados y dextrinas, con diferentes marcas de distinta composición. La sustitución de la sacarosa por Lycasine en golosinas redujo entre el 25 y el 49% la prevalencia de caries (Havenaar y col., 1984).

Otra opción son los **edulcorantes de bajas calorías** que son muchas veces más dulces que la sacarosa y por lo tanto brindan dulzura con poco o ningún valor calórico e incluyen varias sustancias bien conocidas, como los aspartamos, la sacarina y los ciclamatos. Desde el punto de vista odontológico los edulcorantes de bajas calorías pueden ser valiosos porque no son fermentados a ácido por las bacterias bucales y, en consecuencia, no bajan el pH de la placa.

Los **aspartamos**, que son 180-200 veces más dulces que la sacarosa, están compuestos por dos aminoácidos, ácido L-aspártico y el metiléster de la fenilalanina. Si el aspartamo reemplazara siquiera parte del azúcar en la dieta, podría esperarse que redujera las caries sencillamente al limitar la cantidad o la frecuencia del azúcar fermentable. Sin embargo, existen pocos estudios acerca de la capacidad de reducir las caries.

La presencia de 0,045 y 0,09% de aspartamo en un medio de cultivo redujo en un 31 y un 40%, respectivamente, la adherencia de *S. mutans* a los alambres metálicos cuando éstos fueron incubados con sacarosa durante cinco días. Las concentraciones mencionadas son equivalentes a una concentración de sacarosa al 10 y al 20%. Bowen (1984) demostró que el aspartamo reduce las caries en superficies lisas, lo que podría atribuirse a su capacidad para elevar el pH de la placa formando aminas por descarboxilación.

La **sacarina**, que ha sido ampliamente utilizada como edulcorante durante casi un siglo, es un compuesto orgánico aromático que comercialmente se consigue en tabletas que contienen entre 15 y 60 mg de sacarina sódica, por lo común mezclada con lactosa, gelatina o dextrano para dar cuerpo al preparado. Es farmacológicamente inerte y estable en la mayor parte de las condiciones de preparación de los alimentos.

El **ciclamato** es un edulcorante orgánico 30 veces más dulce que la sacarosa.

A medida que los procesos de producción fueron mejorando, disminuyó el precio del ciclamato y aumentó su empleo como edulcorante no nutritivo. En muchos estudios realizados con una variedad de animales de experimentación los ciclamatos no mostraron efectos nocivos cuando fueron ingeridos en niveles equivalentes a los consumidos por los seres humanos en circunstancias normales. En niveles dietéticos de alrededor del 1% se observaron efectos laxantes mínimos. En el hombre el ciclamato es absorbido hacia el torrente sanguíneo y excretado sin cambios en la orina. Sin embargo, parte de él es convertida en ciclohexilamina por los microorganismos en el tracto intestinal inferior.

La **ciclohexilamina** puede producir efectos vasoconstrictores e hipertensivos por su acción sobre el sistema nervioso simpático y por eso existe la posibilidad de que el ciclamato potencie los efectos de ciertas drogas o produzca otros efectos adversos.

Se ha informado que el ciclamato produce cáncer de vejiga en las ratas cuando está embebido con colesterol en sus vejigas o cuando estos roedores son alimentados con una dosis diaria equivalente a la contenida en alrededor de 500 botellas de 20,56 g de un refresco dietético. El hallazgo de que en las ratas los altos niveles de ciclamato (unas 50 veces la dosis máxima diaria recomendada por la Organización Mundial de la Salud) tienen propiedades carcinogénicas no se ha confirmado por estudios posteriores. Su uso está prohibido en algunos países.

Algunos **edulcorantes vegetales** son interesantes porque derivan de fuentes naturales y tienen una dulzura de 500 a 3.000 veces la de la sacarosa. Estos edulcorantes son: **monellina, regaliz, miraculina** y **dihidrochalona.**

Recomendaciones sobre la dieta y la salud bucal

- La información sobre la influencia de la nutrición y la dieta en el logro y el mantenimiento de la salud bucal deberá incorporarse en los sistemas escolares regulares como parte de la educación para la salud de los niños.

- Las personas deben ser informadas acerca del papel clave de los azúcares de la dieta en el desarrollo de la caries y el papel de apoyo en el mantenimiento de la salud periodontal. Esta información debe incorporar el asesoramiento acerca de hábitos alimentarios.
- Las madres primerizas deben recibir asesoramiento acerca de aspectos de la salud bucal vinculados con la alimentación cuando sus hijos tienen 6, 12 y 24 meses.
- Las bebidas gaseosas o saborizadas tienen un pH ácido que las vuelve responsables del desarrollo de patologías adamantinas no infecciosas como la erosión (Sánchez y col., 2001).
- El asesoramiento dietético y el seguimiento de las conductas saludables respecto de la dieta deben continuar hasta que disminuya el riesgo del paciente.
- El asesoramiento debe concretarse con una mínima alteración del estilo de vida de la persona.
- Las pruebas de recuento de estreptococos en saliva resultan un medio eficaz para estimular el autocuidado.
- Deben fortalecerse las investigaciones sobre los siguientes aspectos: relación entre gingivitis, periodontitis y determinados nutrientes, asociación entre personas de alto riesgo, ciertos alimentos y factores socioeconómicos, asociación entre azúcares y almidones y determinados tipos de caries, relación entre el costo y la eficacia del asesoramiento dietético y modos de acción de diferentes alimentos consumidos entre comidas.

Control de hoyos y fisuras oclusales

Las superficies oclusales de los dientes posteriores constituyen la localización más frecuente de las caries dentales porque ofrecen un nicho ecológico propicio para la acumulación de microorganismos sin requerir especificidad del sustrato hidrocarbonado. Los estudios epidemiológicos revelan que las caries de hoyos y fisuras afectan el 42% de los primeros molares permanentes al cabo del primer año de vida poseruptiva.

Vistas en un corte las fisuras oclusales presentan diferentes formas: en V, en U y en "gota". Las cerdas de un cepillo dental no pueden penetrar más de 0,25 mm en las fisuras estrechas que, de esa manera, "atrapan" placa bacteriana, células y restos alimentarios Este hecho condujo al desarrollo de dos grandes líneas de investigación y a su posterior transferencia a la clínica:

- Diagnóstico de hoyos y fisuras cuyas características morfológicas se asociaran con la presencia de caries.
- Desarrollo de técnicas para controlar el riesgo que representan esas áreas.

Es importante destacar que la presencia de surcos profundos tiene una significativa asociación con la futura aparición de caries en esa área. Squassi (1990) describió los recursos preventivos disponibles para controlar el riesgo que representa la presencia de surcos y fisuras profundos.

Históricamente se ensayaron diferentes acciones para prevenir la aparición de caries de fosas y fisuras y se incorporaron sucesivamente las siguientes estrategias (cuadro 20-7).

Extensión preventiva en la preparación cavitaria

Constituye una característica del diseño cavitario que se emplea para el tratamiento quirúrgico de la caries dental y su restauración posterior. Se fundamenta en la necesidad de llevar el borde cavosuperficial a zonas de autolimpieza, aun cuando ello signifique la eliminación de tejido dentario sano. En la actualidad se utiliza poco debido a la mayor difusión de otras técnicas menos invasivas (véanse caps. 29, 30 y 31).

Cuadro 20-7. *Estrategias para prevenir la aparición de caries de fosas y fisuras*

- Extensión preventiva
- Odontotomía profiláctica
- Impregnación con soluciones
- Remineralización
- Reducción del contenido bacteriano mediante el empleo de antisépticos
- Aplicación de materiales adhesivos (selladores de fosas y fisuras)

Odontotomía profiláctica o ameloplastia

Fue descrita en 1923 por Hyatt, quien propuso la eliminación quirúrgica de la fisura por medio de instrumental rotatorio. Su empleo se ha retomado y completado con la aplicación de fluoruros sobre la superficie desgastada para recuperar las capas remineralizadas de esmalte superficial.

Impregnación con soluciones

Consiste en la aplicación de soluciones fluoradas en el trayecto de la fisura. Las soluciones de nitrato de plata amoniacal fueron las más empleadas en la década de 1930 pero después dejaron de usarse (Klein y Knutson, 1942). En los últimos años la escuela japonesa introdujo el uso del fluoruro diamínico de plata (con un contenido de ion fluoruro de 38% en peso seco) como remineralizante con posibilidades de éxito en las fisuras con caries.

MacDonald y Sheiham lo han empleado en caries incipientes y asociado con SnF_2, preparación cavitaria mínima y obturación con resinas preventivas en casos de caries avanzadas con resultados interesantes.

García Robles y col. han analizado diferentes recursos (fluoruro diamínico de plata, fluoruro de sodio al 5% en forma de barniz y bifluoruro de amonio) para alcanzar la estabilización de caries adamantina y encontraron que al cabo de dos años el primero de ellos mantenía la mejor relación costo-efectividad.

Atrapamiento mecánico de barnices fluorados

Además de la acción remineralizante en áreas proximales se ha demostrado la presencia de más del 50% de los surcos remineralizados cuando se emplearon barnices de fluoruro de sodio al 2,26% (Duraphat®) (Petterson y Weterberg, 1984). Bordoni y col. (1993) y Bellagamba y col. (2000) emplearon un barniz que contenía bifluoruro de amonio con 2,26% de ion fluoruro en primeros molares de niños de 6 años y registraron la permanencia del barniz en porcentajes que oscilaron entre el 57 y el 62,5% al cabo de dos y tres años, respectivamente.

Empleo de antisépticos para reducir la flora bacteriana del surco

La clorhexidina concentrada es útil para reducir la cantidad de flora cariogénica de los hoyos y las fisuras profundos.

Empleo de materiales adhesivos

El desarrollo de nuevos materiales determinó variaciones en los criterios de prevención de las caries de hoyos y fisuras (Brauer y Huget, 1972). En la búsqueda de soluciones cada vez más perfeccionadas se emplearon diversos materiales con capacidad para introducirse en las fisuras, modificar la morfología del surco y permanecer en su sitio mediante mecanismos de microadhesión.

Algunas marcas comerciales introducen tinciones u opacificadores en el sellador para facilitar su identificación y control. Se han desarrollado estas resinas con el agregado de fluoruros. A pesar de que los diversos productos comerciales tienen la misma base (BISGMA), existen diferencias entre ellos que se traducen en distinciones de sus propiedades. Por ejemplo, las diferencias en el tipo y la cantidad del ionómero diluyente afectan la viscosidad del material.

Desde la Conferencia para el Desarrollo de Consenso de los Institutos Nacionales de la Salud de los Estados Unidos (National Institutes of Health, 1984) se arribó a la conclusión de que los selladores constituían un tratamiento efectivo y aceptable para la eliminación de las caries en las superficies oclusales.

En la década de 1980 se incorporaron los cementos de **ionómeros vítreos** en la odontología y los estudios realizados a posteriori mostraron la viabilidad clínica de estos ionómeros (McLean y col., 1988). Los resultados de su aplicación como selladores revelan que todavía no han alcanzado una permanencia comparable con la de las resinas compuestas. Sus ventajas son:

- Se unen químicamente al esmalte con mínima formación de calor o contracción durante el endurecimiento.
- El coeficiente de expansión térmica es similar al de la estructura dentaria y es biocompatible.
- El ion fluoruro es liberado hacia la estructura dentaria circundante sin afectar la integridad de la masa de ionómero vítreo.
- El material es de fácil aplicación.
- Puede ser activado por luz visible.

Las desventajas consisten en que:

- La masa de ionómero endurecido tiene escasa resistencia a la fractura.
- El material es extremadamente sensible al humedecimiento durante el proceso de aplicación y a la deshidratación durante la reacción de endurecimiento.
- La masa de ionómero endurecido tiene poca resistencia al desgaste (véase cap. 36).

Indicaciones para el uso de selladores

La indicación específica para su aplicación es la existencia de surcos profundos no remineralizados en la pieza dentaria, sea ésta primaria o permanente. La evolución natural de las caries desarrolladas sobre hoyos y fisuras profundos revela que, cuando esta morfología se encuentra presente, el proceso sigue dos caminos: a) evoluciona hacia la caries dental o b) el contenido de la fisura puede remineralizarse y constituir un "sellador natural". Es por eso que los hoyos y fisuras profundos son raros en los adultos y en general se observan caries oclusales, obturaciones o surcos remineralizados.

Desde 1980 se recomienda su empleo como restauración, luego de la eliminación del esmalte cariado, siempre que la lesión no exceda de 0,5 mm de diámetro y su profundidad no alcance la dentina.

También se han empleado selladores sobre obturaciones de composites. En este caso, luego de eliminar el tejido cariado y de realizada la restauración con composites, se aplica un sellador sobre la resina y a lo largo de toda la extensión del surco sano no incluido en la preparación cavitaria. Desde hace más de dos décadas (Simonsen, 1980; Houpt y col., 1983) diferentes autores comunicaron el éxito obtenido con esta técnica, en estudios longitudinales controlados.

Simonsen ha comunicado éxitos clínicos al aplicar selladores que incluyen las restauraciones de amalgama sin extensión preventiva y las fisuras y surcos de riesgo. La obturación queda incluida debajo del sellador (Simonsen, 1980). En varios estudios se reconoce la utilidad de emplear selladores sobre caries incipientes (Theilade y col., 1977; Handelman, 1982; Going y col., 1978; Jerominus y col., 1975). En este sentido, en la Conferencia para el Desarrollo de Consenso de los Institutos Nacionales de la Salud de los Estados Unidos se reconoció que los nichos pueden beneficiarse con el sellado de pequeñas lesiones. Algunos investigadores del Eastman Dental Center de Rochester utilizaron este criterio desde 1983 y lo encontraron seguro y efectivo y con una mejor relación costo-efectividad que cuando se empleaban selladores sobre fisuras sanas (Leverett y col., 1983).

Cuando se utilizaron selladores sobre restauraciones de ionómeros vítreos, se encontró que inhibían la liberación de fluoruro desde el ionómero (Kupietzky y col., 1994).

Oportunidad para el empleo de selladores

En los programas de salud pública existen etapas específicas para la aplicación de selladores. Estas etapas son la niñez y la adolescencia. A nivel individual y teniendo en cuenta la susceptibilidad dentaria a la caries durante el primer año de vida después de la erupción y la evolución de los hoyos y fisuras profundos a través del tiempo, resulta oportuno efectuar el sellado durante ese primer año a partir del momento en que tienen completa accesibilidad y está garantizada la correcta aislación del campo operatorio. Se han identificado momentos oportunos para la ejecución del subprograma de selladores (Lewis, 1985):

- Primera fase: entre los 6 y los 8 años, para el sellado de primeros molares permanentes.
- Segunda fase: entre los 11 y los 13 años, para el sellado de premolares y segundos molares permanentes.

Técnica del sellado de hoyos y fisuras (fig. 20-5)

El sellado de hoyos y fisuras es una técnica que tiene por objetivo provocar la modificación morfológica del huésped en áreas específicas de riesgo cariogénico por medio de la introducción y permanencia de una resina adhesiva en los hoyos y fisuras oclusales profundos.

Las condiciones que debe reunir un sellador son las siguientes:

- Buena biocompatibilidad
- Fácil manipulación, con inclusión de un tiempo de fraguado que permita su manejo y no exceda los 40 segundos

A

B

C

Fig. 20-5. Técnica de aplicación de selladores. **A.** Aplicación del ácido grabador. **B.** Diente grabado. **C.** Aplicación de sellador.

- Capacidad de retención sin necesidad de manipulaciones irreversibles en el esmalte
- Buena penetración en el surco, garantizada por su baja viscosidad y su baja tensión superficial
- Dureza suficiente para resistir la abrasión
- Estabilidad dimensional y química
- Acción cariostática

Resultados del empleo de selladores de hoyos y fisuras

A partir del estudio de Silverstone (1974) se categorizaron los tipos de grabado ácido reconocibles luego de la aplicación de ácidos en diferentes soluciones y concentraciones sobre la superficie dentaria. Los resultados obtenidos revelaron que una solución al 30% producía el mejor condicionamiento para la adhesión. A la vez, este autor sistematizó los cambios morfológicos registrados en la superficie de esmalte grabada y describió la remoción de una capa superficial de esmalte de 10 micrones y, por debajo, la formación de poros en una extensión de 40 micrones de tamaño progresivamente menor, a medida que se avanza hacia la profundidad. Se diferenciaron tres patrones de grabado ácido diferentes (véase cap. 42):

- Con pérdida de la periferia del prisma
- Con pérdida del corazón del prisma
- Forma mixta

El ácido fosfórico al 37 y al 50% durante 30 segundos condiciona el esmalte más favorablemente para la retención del polímero. Se ha comunicado que un grabado de 20 segundos con posterior lavado durante igual lapso parece ser el procedimiento más recomendable (Stephen, 1982). Se ha comprobado que aunque el esmalte grabado aumente su solubilidad en ácidos, a las 24 horas de exposición a la saliva entera se produce la remineralización que reduce la solubilidad hasta alcanzar los niveles del esmalte sano. Después de removido el sellador superficial el área remanente resulta menos soluble a los ácidos que el esmalte sano adyacente, lo que probablemente se deba a la retención de los tallos de la resina que penetran en la profundidad del esmalte y permanecen allí luego del desgaste del sellador (Silverstone y Dogon, 1975).

Los estudios realizados in vitro e in vivo han demostrado que la exposición del esmalte grabado a la saliva entera durante un segundo o más forma una cubierta superficial tenaz sobre la superficie grabada que no se remueve con el lavado. Este hecho, trasladado a la situación clínica, determina que en caso de producirse contaminación con la saliva deba repetirse la fase de grabado antes de la aplicación de la resina (Kastendieck y Silverstone, 1979).

Los estudios realizados sobre grabado de dientes primarios han revelado la necesidad de prolongar el tiempo de grabado a 60 segundos debido a la existencia de áreas superficiales de esmalte aprismático, o con diferente orientación de los prismas, distribuidas al azar, que no responden a los modelos de grabado que permiten la microadhesión. Las áreas subyacentes resultan eficazmente grabadas si el tiempo se prolonga al doble (Ripa y col., 1986).

Para evaluar los resultados de la aplicación de selladores sobre el incremento de caries dental se han empleado diversos métodos:

- Determinación de la persistencia parcial o total
- Análisis estadísticos sobre la reducción del incremento de caries dental
- Ganancia neta
- Porcentaje de efectividad

Varias investigaciones demostraron que en los pacientes en los que se verificó la correcta persistencia del sellador la caries subyacente detuvo su avance aun cuando estaba comprometida la dentina (Going, 1984).

Going y col. y Mertz-Fairhurst y col. probaron que debajo de las lesiones cariosas selladas sobrevivía un número muy limitado de microorganismos y que la falta de sustrato fermentable disponible impedía que los microorganismos residuales continuaran la destrucción del diente. Handelman confirmó la imposibilidad de la continuación de las lesiones cariosas debajo de los selladores. La retención mejorada de los selladores y la disminución de la viabilidad bacteriana en lesiones cariosas sugieren que en el futuro los selladores de fosas y fisuras pueden tener aplicación terapéutica, además del ya demostrado efecto profiláctico.

Las experiencias realizadas muestran la importancia de la interacción saliva-esmalte y su acción sobre las capas externas para alcanzar la maduración del esmalte. Carlos y col. describieron un pico de probabilidad de sufrir caries ubicado entre el momento de la erupción y el cuarto año de vida poseruptiva, y una declinación posterior del riesgo atribuible al proceso madurativo del esmalte. La aplicación de resinas sobre los hoyos y las fisuras oclusales de los dientes posteriores no tiene una influencia significativa sobre el proceso de maduración.

La pérdida del sellador no determina un aumento de la susceptibilidad a la caries en el esmalte comprometido. La protección contra el proceso carioso parece deberse a la presencia de prolongaciones de resina dentro de los microporos del esmalte. La pérdida total del sellador implica los mismos riesgos que acarrea la fisura no sellada, de ahí la importancia de su retención.

Asimismo, Matalon y col. (2003) han estudiado el efecto antibacteriano de diferentes selladores de hoyos y fisuras y encontraron que las muestras introducidas en DCT, Dyract Seal y Ultraseal XT tenían destacadas propiedades antibacterianas durante los primeros 14 días pero fracasaban a los 30 días y solo el Dyract Seal tenía el más potente y durable efecto antibacteriano.

Simonsen, en una exhaustiva revisión sobre 1.465 referencias de publicaciones en inglés, entre 1971 y 2001, donde analiza 1) estudios de laboratorio, 2) técnicas clínicas y preparaciones del diente, 3) tiempo de grabado, 4) responsable de la aplicación, 5) retención y efecto preventivo, 6) uso de fluoruros más selladores o de selladores que contienen fluoruros, 7) selladores de ionómeros vítreos, 8) opción entre selladores con relleno o sin él, 9) selladores sobre caries a la manera terapéutica, 10) costo-efectividad de los selladores, 11) subempleo de selladores de hoyos y fisuras, 12) estudios sobre estrogenicidad, 13) empleo de capas de adhesivos para aumentar la retención y 14) nuevos desarrollos y proyecciones. Este estudio permite concluir que los selladores de hoyos y fisuras son seguros, efectivos y subutilizados. Parece ser conveniente aplicarlos sobre poblaciones de alto riesgo por medio de personal auxiliar adecuadamente capacitado empleando selladores con capa adhesiva intermedia, en condiciones de aislamiento efectivo, sobre esmalte previamente limpiado con técnica de aire a presión y grabado con ácido fosfórico al 35% durante 15 segundos.

BIBLIOGRAFÍA

Introducción

Ajdic D, McShan WM, McLaughlin RE, Savic G, Chang J, Carson MB, Primeaux C, Tian R, Kenton S, Jia H, Lin S, Qian Y, Li S, Zhu H, Najar F, Lai H, White J, Roe BA, Ferretti JJ. Genome sequence of *Streptococcus mutans* UA159, a cariogenic dental pathogen. Proc Natl Acad Sci U S A. 2002 Oct. 29;99(22):14434-9.

Banderas-Tarabay JA, Zacarías-D'Oleire IG, Garduno-Estrada R, Aceves-Luna E, González-Begne M. Electrophoretic analysis of whole saliva and prevalence of dental caries. A study in Mexican dental students. Arch Med Res; 2002. Sep-Oct; 33(5):499-505.

Bordoni N, Rovere M, Debuchy A, Squassi A. Gestión del componente salud bucal de la atención de salud. Buenos Aires. 1999. PRE-CONC/PALTEX-OPS-OMS.

Bordoni, N, Squassi A; Bonazzi, M. Quality control in oral health care model. J Dent Res. 1995; 74:437 (abs).

Bordoni N; Squassi A; Bonazzi, M; DEramo L; Bellagamba H. Caries dental en niños con diferente nivel socioeconómico. Rev Arg Odon Niños. 2001;30(4)11-15.

Bordoni,N; Squassi A; Mercer H. Evaluation of the Quality of Oral Health Care Processes Using the Semiotics of Statements Method. IADR Argentine Divisio. 2000 (abs).

Fan M, Bian Z, Peng Z, Guo J, Jia R, Chen Z. [DNA vaccine encoding *Streptococcus mutans* surface protein protected gnotobiotic rats from caries] Zhonghua Kou Qiang Yi Xue Za Zhi. 2002, Jan; 37 (1):4-7.

Freire MC; Pereira MF; Batista SM et al. Prevalence of dental caries and treatment needs in 6 to 12 years old schoolchildren at public school. Rev Saude Publica. 1999;33(4):285-90.

Hillman JD. Genetically modified Streptococcus mutans for the prevention of dental caries. Antonie Van Leeuwenhoek. 2002, Aug; 82(1-4):361-6.

Jones CM, Woods K, Taylor GO. Social deprivation and tooth decay in Scottish schoolchildren. Health Bull, 1997;55(1)11-5.

Krüger C, Hu Y, Pan Q, Marcotte H, Hultberg A, Delwar D, van Dalen PJ, Pouwels.

Kuriakose S, Joseph E. Caries prevalence and its relation to socio-economic status and oral hygiene practices in 600 preschool children of Kerala, India. J Indian Soc Pedod dent. 1999;17(3)97-100.

Lalonde, M. A New Perspective on the Health of Canadians. Otawa. Goverment of Canada, 1974.

Lee SF, Boran TL. Roles of sortase in surface expression of the major protein adhesin 1974. P1,saliva-induced aggregation and adherence, and cariogenicity of *Streptococcus mutans*. Infect Immun. 2003 Feb;71(2):676-81.

Li YH, Lau PC, Tang N, Svensater G, Ellen RP, Cvitkovitch DG. Novel two-component regulatory system involved in biofilm formation and acid resistance in *Streptococcus mutans*. J Bacteriol. Nov. 2002; 184(22):6333-42.

Murray C, Ezzati DM, López AD, Rodgers A, Hoorn SV. Comparative quantification of health risks conceptual framework and methodological issues. Population Health Metrics. 2003;1:1-73.

Nainar SM: Longitudinal analysis of dental services provided to urban low-income (Medicaid) preschool children dental care. ASDC J Dent Child. 1998, 65(5)339-343;355-356.

PH, Leer RJ, Kelly CG, van Dollenweerd C, Ma JK, Hammarstrom L. In situ delivery of passive immunity by lactobacilli producing single-chain antibodies. Nat Biotechnol. 2002, Jul.; 20(7):702-6.

Prendergast MJ, Beal JF, Williams SA. The relationship between deprivation, ethnicity and dental health in 5-year-old children in Leeds, UK. Community Dent Health.1997;14(1)18-21.

Ripa LW; Leske GS; Kaufman HW. Caries prevalence, treatment level amd sealant use related to school lunch program participation. J Public Health Dent. 1991;51(2):78-81.

Squassi, A Predicción de caries dental. Tesis de Doctorado, Universidad de Buenos Aires. 1991.

Sweeney PC, Nugent Z, Pitts NB. Deprivation and dental caries status of 5-year-old children in Scotland. Community dent Oral Epidemiologic. 1999; Apr. 27:152-9.

Sweeney PC; Gelbier S. The dental health of pre-school children in a deprived urban community in Glasgow. Community Dent Health. 1999;16(1):22-5.

Tickle M, Williams M Jenner T, Blinkhorn A. The effects of socioeconomics status and dental attendance on dental caries experience, and treatment patterns in 5-year-old children. Br dent J. 1999,186(3): 135-7.

Truin GJ, Koning KG, Bronkhorst EM, Frankenmolen F, Mulder J, van Hof MA. Time trends in caries experience el 6-and 12- year-old children of different socio-economic status in The Hague. Ned Tijdschr Tandheelkd. 1993; Sep.100 (9):427-31.

Vargas CM, Crall JJ, Schneider DA. Sociodemographic distribution of pediatric dental caries. J Am Dent Assoc. 1998;129(9):1229-38.

Zhang P, Jespersgaard C, Lamberty-Mallory L, Katz J, Huang Y, Hajishengallis G, Michalek SM. Enhanced immunogenicity of a genetic chimeric protein consisting of two virulence antigens of *Streptococcus mutans* and protection against infection. Infect Immun. 2002; Dec.70(12):6779-87.

Medidas preventivas

Educación para la salud

Ajzen I, Fishbein M. Understanding attitudes and predicting social behavior. New York. Englerwood Cliffs, 1980.

Ander-Egg E. Los medios de comunicación al servicio de la educación. Buenos Aires. Magisterio del Río de la Plata, 1992.

Newman, D. La zona de construcción del conocimiento. Madrid. Ediciones Morata, 1991.

Ottawa Chartes for Health Promotion. Otawa. Canadian Public Health Association, 1986.

Tones K, Tilford S. Health education. Effectiveness, efficiency and equity. London, Chapman Hall, 1994.

Wallerstein N; Bernstein E. Empowerment education: Freire's ideas adapted to health education. Health Education Quaterly. 1994;(15): 379-94.

Control de placa dental

Aeweiler NB, Sculean A, Auschill TM. Delmopinol. An alternative to chlorhexidine? Schweiz Monatssch Zahnmed. 2003;113(2):136-42.

Albander JM, Gjermo P, Prews HR. Chlorhexidine use after two decades of over the counter availability. J Periodontology; 1994;65:109-112.

Barnes G et al. Clinical effects of varying the numbers and distribution patterns of toothbrush bristle tufts on plaque removal. J Prev Dent. 1976;3:12-16.

Bass CC. An effective method of personal hygiene. J La State Med Soc; 1954;106:100-112.

Bellagamba S, Gjermo D, Bordoni N et al. Preference and compliance on the use of interproximal cleaning aids between argentinian and norwegian young adults. J Dent Res; 1995;74:742 (res).

Burgemeister S, Decaer EM, Weinger R, Brecx B. Bactericidal effect of delmopinol on attached and planktonic *Streptococcus sanguinis* cell. Eur J Oral Sci; 2001;109(6):425-7.

Doño R. Control mecánico de placa bacteriana. En Bordoni N. Odontología preventiva. PRECONC/PALTEX. Buenos Aires. OPS/OMS; 2000.

Duke SA, Reading JP, Jackson RS. Effect of orthophosphates and citrates in fluoride toothpaste on plaque. Caries Res; 1988;22:350-352.

Duke SA, Rees Da, Forward GC. Increased plaque calcium and phosphorus concentrations after using a calcium carbonate toothpaste containing calcium glycerophosphate and sodium monofluorophosphate. Caries Res; 1979;13:57-59.

Finn SB, Frew RA, Leibowitz L et al. Effect of sodium trimetaphosphate (TMP) as a chewing gum additive in caries increment in children. JADA; 1978;96:651-655.

Giertsen E, Scheie AA. Effect of mouthrinses with chlorhexidine and zinc ions combined with fluoride on the viability and glycolytic activity of dental plaque. Eur J Oral Sci; 1995;103:306-312.

Greene JC, Vermillion B. The simplified Oral Hygiene Index JADA, 1964;68:7-14.

Huizinga CD, Arends. The effect of an antimicrobial releasing varnish on root demineralization in situ. J Biol Buccale; 1991;70:1401-1407.

Huizinga ED, Ruben JL, Arends J. Chlorhexidine and thymol release from a varnish system. J Biol Buccale; 1991;19:343-348.

Kabara JJ. Dietary lipids as anticariogenic agents. J Envirin Pathol Toxicol Oncol; 1986;6:87-113.

Kimmelman BB. Research in design of children's toothbrushes. J Dent Children; 1966;27:60-64.

Löe H, Silness C. Gingival index, the plaque index and the retention index system. J Periodont; 1967;38:610-618.

López L, Berkowitz R, Spiekerman C, Weinstein P. Topical antimicrobial therapy in the prevention of early childhood caries: a follow-up report. Pediatr Dent May-Jun; 2002;24(3):204-6.

Luoma H. Chlorhexidine solutions, gels and varnishes in caries prevention. Proc Finn Dent Soc; 1992;88:147-153.

Matsuzawa S. Toothbrusing force, the number of brushing strokes and plaque removal effect with manual toothbrushes with reference to the length of brushing time. J Dent Health; 1975;24:112-137.

Merscher KD et al. Ability of elementary school children to perform sulcular toothbrusing as related to their hand function ability. Pediatr Dent; 1980;2:31-34.

O'Leary T et al. The incidence of recession in young males. A further study. J Periodontology; 1971;42:264-271.

Quigley C, Hein JW. Comparative cleansing efficiency of normal and power brushing. JADA; 1962;65:26-29.

Reynolds EC. The prevention of subsurface demineralization of bovine enamel and change in plaque composition by casein in an intraoral model. J Dent Res; 1987;66:1120-1127.

Reynolds MA, Lavigne CK, Minach GE et al. Clinical effects of simultaneous ultrasonic scaling and subgingival irrigation with chlorhexidine. J Clin Periodontology; 1992;19:595-600.

Rugg Gunn AJ, Mac Gregor ID. A survey of toothbrushing behavior in children and young adults. J Periodontal Res; 1978;13:382-389.

Sandham HJ, Brown J, Chan KL et al. Clinical trial in adults of an antimicrobial varnish for reducing mutans streptococci. J Dent Res; 1991;70:1401-1407.

Sandham HJ, Nadeau L, Phillips H. The effect of Chlorhexidine varnish treatment in salivary mutans streptococcical levels in child orthodontic patiens. J Dent Res 1992;71:32-35.

Shaeken MJ, Van der Hoeven JS, Saxton CA et al. The effect of mouthrinses containing zinc and triclosan on plaque accumulation, development of gingivitis and formation of calculus in a 28 week clinical test. J Clin Periodontol; 1996;23:465-470.

Shern RJ, Little WA, Kennedy JB et al. Effects of octenidine on dental plaque and gingivitis in monkeys. J Periodontology; 1987;58:628-633.

Shern RJ. Effects of various organic compounds and fluoride on dental plaque and caries in rats. Caries Res; 1988;22:181-186.

Sidi AD. Fluoride, calcium and inorganic phosphorus concentrations in approximal plaque from young adults 1 and 24 hs after toothbrushing with fluoride paste. Caries Res; 1991; 25:330-334.

Squassi A. Predicción de caries. Tesis de doctorado. FOUBA; 1990.

Starkey PE. Toothbrushing flossing and oral hygiene instructions. En: McDonald RE, Avery DR (eds.). Dentistry for the child and adolescent. St Louis, Mc Gill, 1978.

Toth A, Beck FM, Beck EX et al. Effect of antimicrobial agents on root surface caries, alveolar bone loss and microflora in rice rats. J Dent Res; 1986;65:695-697.

Twetman S, Hallgren A, Petersson LG. Effect of an antimicobacterial varnish on mutans streptococci in plaque from enamel adjacent to orthodontic appliances. Caries Res; 1995;29:188-191.

Van der Hoeven JS. Effect of calcium lactate and calcium lactophosphate on caries activity in programmefed rats. Caries Res; 1985;19:368-371.

Wrigth G, Bantry DW, Feasby W. Effect of intradental flossing on the incidence of proximal caries in children. J Dent Res; 1977;56:574-578.

Racionalización de la ingesta de hidratos de carbono

Aranibar Quiróz EM, Lingtrom P, Birkhed D. IInfluence of short-term sucrose exposure on plaque acidogenicity and cariogenic microflora in individuals with different levels of mutans streptococci Caries Res. 2003;37(1):51-7.

Birkhed D. Sugar content, acidity and effect on plaque pH of fruit juices, fruit drinks, carbonated beverages and soft drinks. Caries Res. 1984;18:120-127.

Bordoni N. Diagnóstico etiológico en la clínica preventiva (monografía). Buenos Aires, FOUBA; 1982 (documento mimeografiado).

Bowen WH. Role of sugar and other sweeteners in dental caries. Aspartame: physiology and biochemistry. Nueva York, Ed. Stegnik and Filger, 1984.

Burt BA et al. Diet and dental health, a study relationships. National Center for Health Statistics, II, Nº 225, Washington, D.C. United States Government Printing Office 1983.

Burt BA, Szupnar SM. The Michigan study: the relationship between sugars intake and dental caries over 3 years. Int Dent J. 1994; 44:230-40. Child Neurol; 1975;17:602-604.

Downer MC. Changing patterns of disease in the western world. Cariology Today. Basilea, Karger Ed. (págs. 1-12), 1984.

enby TH, Andrews AT, Mistry M, Williams RJ. Dental caries-protective agents in milk and milk products: investigations in vitro. J Dent; 2001 Feb; 29(2):83-92.
uggenheim B, Schmid R, Aeschlimann JM, Berrocal R, Neeser JR. Powdered milk micellar casein prevents oral colonization by *Streptococcus sobrinus* and dental caries in rats: a basis for the caries-protective effect of dairy products. Caries Res; 1999, Nov-Dec; 33(6): 446-54.
istafsson BE et al. The Vipeholm dental caries study. The effect of different levels of carbohydrate intake on caries. Acta Odont Scand; 1952;11:195-226.
arris R. Biology of the children of Hopewood House (Australia). IV. Observations of dental caries experience extending over five years (1957-1961). J Dent Res; 1963;42:1387-1398.
venaar R et al. Potential cariogenicity Lycasin 80/50 in comparison to starch, sucrose, xylitol, sorbitol and Lsorbose in rats. Caries Res; 1984;18:375-384.
lst K, Kohler L. Preventing dental caries in children: Report of a Swedish program. Develop MedcHILD Neurol; 1975;17:602-4.
nkins GN. Foods and dental caries. Diet and dental Caries. Melbourne, Storey E (ed.), 1982.
nkins GN. Review of food cariogenicity testing. Diet and Dental Caries. Melbourne, Storey E (ed.), 1982.
nsen ME, Donly K, Wefel JS. Assessment of the effect of selected snack foods on the remineralization/demineralization of enamel and dentin. J Contemp Dent Pract; 2000;15;1(3):1-17.
ashket S, DePaola DP. Cheese consumption and the development and progression of dental caries. Nutr Rev; 2002; Apr; 60(4):97-103.
esche WJ. Dental caries. A treatable infection. Springfield, Ill. C C Thomas Pub, 1982.
lakinen KK y Scheinin A. Turku sugar studies. VII. Principal biochemical findings on whole saliva and plaque. Acta Odont Scand 1975; 33 (suppl.), 70:129-171.
lakinen KK, Makinen PL, Pape HR et al. Conclusion and review of the Michigan Xylitol Programa (1986-1995) for the prevention of dental caries. Int Dent J; 1996; 46:22-34.
ewbrun E. Cariology (2ª ed), Baltimore, Williams and Wilkins, 1983.
ikiforuk G. Onitoring caries activity. En: Understanding Dental Caries, vol. 2. Basilea, Karger (págs. 225-242); 1985.
izel AE. Nutrition in preventive dentistry. Science and practice (2ª ed.), Filadelfia, Saunders, 1981.
obre dos Santos M, Melo dos Santos L, Francisco SB, Cury JA. Relationship among dental plaque composition, daily sugar exposure and caries in the primary dentition. Caries Res 2002; 36(5):347-52.
eynolds EC. Anticariogenic complexes of amorphous calcium phosphate stabilized by casein phosphopeptides: a review. Spec Care Dentist; 1998; Jan-Feb;18(1):8-16.
ugg Gunn AJ. Nutrition, diet and dental public health. Community Dental Health; 1993;10:47-56.
ánchez G. Determinación de pH de bebidas carbonatadas y jugos comerciales nacionales de consume frecuente en niños. Rev Asoc Arg Odon Niños; 1999;28(1):8-10.
chachtele CF, Jensen ME. Human plaque pH studies: Estimating the acidogenic potential of foods. Cereal Foods World; 1981;26:14-18.
cheinin A y Makinen KK. Turku sugar studies I-V. Acta Odont Scand; 1975;33(suppl. 70);5-104.
chuphach P, Neeser JR, Golliard M, Rouvet M, Guggenheim B. J Incorporation of caseinoglycomacropeptide and caseinophosphopeptide into the salivary pellicle inhibits adherence of mutans streptococci. J Dent Res; 1996;75(10):1779-88.
creenby LM. Sugar and human dental caries. World Rev Nutr Diet 1982;40:19-65.
tecksen-Blicks C, Arvidsson S y Holm AK. Dental health, dental care and dietary habits in children in different parts of Sweden. Acta Odont Scand; 1985;43:59-67.
tephan RM. Effect of different types of human foods on dental health in experimental animals. J Dent Res; 1966;45:1152-57.
tephan RM. Intra-oral hydrogen ion concentrations associated with dental caries activity. J Dent Res; 1944;45:1551-58.
anzer JM. Xylitol chewing gum and dental caries. Int Dent J; 1995; 45:65-76.
rahan AJ. Xylitol: a review of its actions on mutans streptococci and dental plaque. Its clinical significance. Int Dent J; 1995;45:77-92.

Control de nichos cariogénicos

Bellagamba H, Doño R, Bordoni N. Efecto de un programa escolar empleando una combinación de medidas preventivas. Rev Asoc Arg Odon Niños; 2000;29:24-27.
Bordoni N, Bellagamba H, Squassi A et al. Evaluation of a school program employing 5% Na F varnish. J Dent Res; 1993;72:653.
Bowen RL. Dental filling material comprising vinyl silane treatment fused silica and a binder consisting of the reaction products of bisphenol and glycidyl acrilate. U-S-patent Nº 3.066, 112, 1962.
Brauer GM, Huget EF. Adhesion in dentistry. En: Hair ML (ed.) The chemistry of biosurfaces, vol. 2. Nueva York, Marcel Dekker Inc.; 1972.
Burt AB. Fissure sealants. Clinical and economic factors. J Dent Child; 1984;57:348-351.
Carlos J. Epidemiologic trends in caries: impact on adults and the aged. En: Guggenheim C, Cariology today. Basilea, Karger, 1982.
Cueto E, Buonocore MG. Sealing of pits and fissures with an adhesive resin and caries prevention. J Am Dent Assoc; 1976;75:121.
Going RE et al. The viability of microorganisms in carious lesions five years after covering with a fissure sealant. J Am Dent Assoc; 1972; 97(9):455-462.
Going RE. Sealant effect on incipient caries. J Dent Educ; 1984;35.
Handelman SL. Effect of sealant placement on oclusal caries progression. Clinic Prev Dent; 1982;4(5):11-16.
Houpt I, Shey Z. Cost effectiveness of fissure sealant. J Dent Child; 1983;50:210-212.
Hyatt TP. Prophilactic odontotomy. Dent Cosmos; 1923;65:234-241.
Jerominus DJ et al. Reduced viability of microorganisms under dental sealant. J Dent Child; 1975;42:275-280.
Kastendieck IH, Silverstone L. Remineralization of acid etched human enamel by exposure to oral fluid in vivo and in vitro. J Dent Res; 1972;58:163 (Abst Nº 280).
Klein H y Knutson JW. Studies on dental caries. Effect of ammoniacal silver nitrate on caries in the first permanent molars. J Am Dent Assoc; 1942;29:1420-1426.
Kupetzky A, Houpt M, Mellberg G et al. Fluoride exchange from glass ionomer preventive resin restorations. Pediat Dent; 1994;16:340-345.
Leverett DH et al. Use of sealants in the prevention and treatment of early carious lesions. Cost analysis. J Am Dent Assoc; 1993;103:39-42.
Lewis IVI. Sealants for community programs. Can Dent Assoc J; 1985; 51(II):841-43.
MacDonald SP, Sheiham A. A clinical comparison of non traumatic methods of treating dental caries. Int Dent J; 1994;44:465-470.
Matalon S, Slutzky H, Mazor Y, Weiss EI. Surface antibacterial properties of fissure sealants. Pediatr Dent Jan-Feb; 2003;25(1):43-8.
Mc Lean J et al. Glass ionomer cements. Brit Dent J; 1988;164:293-297.
Metz-Fairhurst E et al. Ultraconservative and cariostatic sealed restorations results at year 10. J. Am Dent Assoc; 1998;129(1):55-66.
Petterson LG, Weterberg T. Intensive fluoride varnish program in Swedish adolescents: economic assessment of a 7 year follow-up study on proximal caries incidence. Caries Res; 1994;28:59-63.
Ripa JW, Leske GS, Forte F. The combined use of pit and fissure sealants and fluoride mouthrinsing in second and third grade children. Pediatric Dent; 1986;84(3):158-62.
Silverstone LM, Dogon IL. Proceeding of an international symposium on the acid etch technique. St. Paul, North Central Publishing Co, 1975.
Silverstone LM. Fissure sealant. Laboratory studies. Caries Res; 1974; 8:2-26.
Simonsen RJ. State of the art on sealant research and priorities for further research. J Dent Education; 1984;48(2)1107-118.
Simonsen RJ. Pit and fissure sealant: review of the literature. Pediatr Dent; 2002;24(5):393-414.
Simonsen RJ. Preventive resin restorations: three year results. JADA; 1980;100:535-539.
Squassi A. Predicción de caries. Tesis de doctorado. FOUBA; 1990, Buenos Aires.
Stephen K et al. Retention of a filled fissure sealant using reduced etch time. Brit Dent J; 1982;153:232-233.

21

Periodoncia y Operatoria dental

Hugo Romanelli

INTRODUCCIÓN: LA IMPORTANCIA DE LA PERIODONCIA EN EL ÉXITO DE LA OPERATORIA DENTAL

La periodoncia es la disciplina de la odontología que estudia los tejidos que rodean la pieza dentaria, sus patologías y el tratamiento de éstas. La odontología restauradora busca devolver la función o la estética al órgano dental cuando se ve alterado por la caries o por algún traumatismo.

Por lo tanto, se entiende por qué cualquier tratamiento integral de la cavidad oral se inicia por estas 2 ramas de la odontología. Si estamos en presencia de alteraciones gingivoperiodontales de origen infeccioso, cuyo factor etiológico es la placa, será necesario antes de cualquier tratamiento restaurador instituir el tratamiento gingival o periodontal que corresponda para que los tejidos blandos recuperen el estado de salud. Esto es indispensable para la correcta solución integral del problema operatorio.

Por otra parte, las restauraciones defectuosas, con márgenes desadaptados, sin relación de contacto, de forma incorrecta, superficie áspera y otros defectos, favorecen la retención de placa o dificultan la adecuada higiene bucal, por lo que constituyen un factor de riesgo agregado.

De ahí que la operatoria dental, si es deficiente, puede resultar un factor predisponente de la enfermedad periodontal; por otra parte, cuando está correctamente realizada, constituye un factor preponderante en la rápida reparación y en el mantenimiento del estado de salud de los tejidos blandos que rodean el diente.[1,2]

En algunos cuadros inflamatorios gingivales que se deben a caries u obturaciones defectuosas la solución de estos problemas constituye todo el tratamiento periodontal requerido.[3]

Una adecuada interrelación entre ambas disciplinas es importante y necesaria para lograr mantener la salud de todo el sistema estomatognático. Por lo tanto, para preservar el equilibrio biológico y el correcto funcionamiento del sistema, cuando realizamos cualquier restauración,

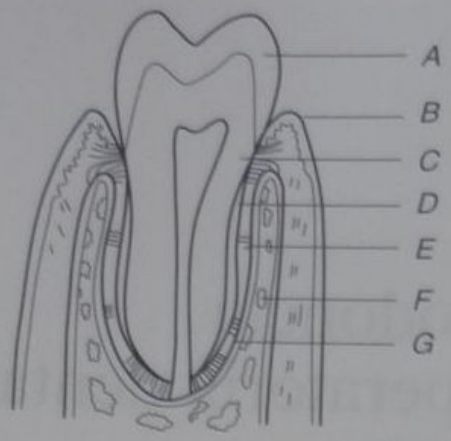

Fig. 21-1. Diente "in situ" con su periodonto. *A.* Esmalte. *B.* Margen gingival. *C.* Dentina. *D.* Cemento. *E.* Ligamento periodontal. *F.* Hueso alveolar. *G.* Cortical interna del hueso. No se han dibujado las fibras oblicuas, que son la mayor parte, para mayor claridad del esquema.

no debemos alterar los tejidos blandos que rodean el diente. Se deben conocer las características clínicas e histológicas del periodonto y sus modificaciones patológicas para poder elaborar un correcto plan de tratamiento.

ESTRUCTURAS NORMALES GINGIVOPERIODONTALES

Describiremos someramente las estructuras normales que rodean las piezas dentales y que se denominan periodonto.

Para su estudio será dividido en (fig. 21-1):

1. Periodonto de inserción: constituido por las estructuras que permiten la inserción del diente en su alvéolo.
2. Periodonto de protección: formado por la encía, cuya función, como su nombre lo indica, es proteger la estructura de inserción.
3. Espacio interdentario: integrado por el área de contacto, el nicho interproximal y la papila interdental.

Periodonto de inserción

Está constituido por:

Cemento dentario: aunque se lo estudia junto con las otras estructuras dentarias, embriológicamente el cemento forma parte del periodonto de inserción.[4] En él se insertan las fibras del ligamento periodontal, que tienen como misión sostener el diente, evitar su extrusión o intrusión y resistir las fuerzas de la masticación y los traumatismos.

El cemento termina junto al esmalte a nivel del cuello del diente. En esta zona denominada límite amelocementario pueden ocurrir las siguientes variantes anatómicas: a) entre el cemento y el esmalte queda una superficie de dentina sin recubrimiento o dentina expuesta, b) el cemento y el esmalte están en contacto sin superponerse y c) el cemento cubre ligeramente el esmalte y se continúa por encima de este tejido (fig. 21-2).[5]

El cemento tiene origen mesenquimático y presenta una zona interna o dentinaria y una zona externa o periodontal, donde se insertan las fibras de sostén. Su espesor varía según la ubicación, la edad y la condición del periodonto.

Es más grueso en el sector apical, donde alcanza 200 micrones o más. En la parte media de la raíz es más delgado, y llega a su espesor mínimo a nivel cervical, donde puede medir sólo 20 micrones.

La superficie del cemento es irregular. El cemento crece por aposición de nuevas capas o se reabsorbe, obedeciendo a las leyes de presión y tracción y a la presencia de elementos celulares en el ligamento periodontal.[6]

El cemento se nutre principalmente por su zona externa o periodontal y, en menor grado, por su zona dentinaria. Es el tejido dentario más afectado por la enfermedad periodontal. Los cambios estructurales, químicos y citotóxicos que sufre son irreversibles, por lo que una vez infectado el cemento radicular debe eliminarse para permitir la curación.[7]

Ligamento periodontal: entre el hueso y el diente existe un tejido altamente especializado constituido sobre todo por fibras, que se denomina ligamento periodontal (fig. 21-3).[8] Las fibras son de naturaleza colágena y se orientan en distintos planos del espacio, para cumplir con su misión de sostener y proteger al diente. Se han estudiado los siguientes grupos de fibras periodontales, a partir de la zona del ápice hacia coronal:

a) Fibras apicales: ubicadas en el fondo del alvéolo, como una sombrilla en todas direcciones. Evitan la extrusión.
b) Fibras oblicuas: son la mayor parte y sostienen principalmente al diente en su alvéolo. Están inclinadas hacia apical, desde el hueso al cemento. Evitan la intrusión.
c) Fibras crestodentales: van del hueso al diente, de manera oblicua hacia oclusal y también casi horizontal. Evitan la extrusión y resisten las fuerzas laterales.
d) Otras fibras: intercaladas en los grupos principales, hay otros haces de fibras que sirven para reforzar la acción de las ya estudiadas y resistir las fuerzas masticatorias en todas las direcciones.

El espesor del ligamento periodontal varía de un diente a otro según la función, de un individuo a otro y según el estado de salud del periodonto. En general puede oscilar entre 100 y 300 micrones y es más angosto en mesial por el movimiento de migración o componente anterior de las fuerzas.[5]

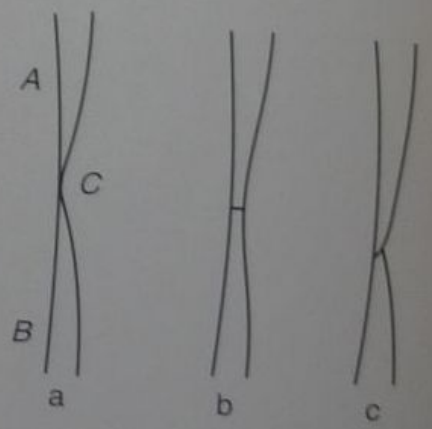

Fig. 21-2. Límite amelocementario. a) Entre el cemento y el esmalte queda dentina expuesta; b) ambos tejidos están en contacto; c) el cemento cubre al esmalte. *A.* Esmalte. *B.* Cemento. *C.* Dentina expuesta. (Véase el texto.)

La principal función del ligamento periodontal consis-
te en sostener al diente dentro de su alvéolo y absorber
las fuerzas que se transmiten a él. Además, evita la extru-
sión y resiste los movimientos de torsión.

Las fibras periodontales son ligeramente onduladas y,
al recibir una fuerza, se estiran y se tornan tensas, y so-
portan así la fuerza recibida. Las tensiones se transmiten
al cemento y al hueso.

Las tensiones repetidas de manera frecuente provocan
la neoformación de cemento y el engrosamiento del liga-
mento periodontal y de la cortical alveolar.[4] El diente que
no trabaja por carecer de antagonista tiene un ligamento
periodontal de menor espesor, igual que el cemento y el
hueso.

Los líquidos existentes en el ligamento periodontal co-
laboran en la misión de sostener al diente y absorber las
fuerzas, y actúan de modo similar que los amortiguado-
res de un automóvil.

Existe un pasaje lento de líquidos desde y hacia el hue-
so esponjoso, a través de las múltiples perforaciones de
la cortical, y este movimiento hidrostático sirve para fre-
nar los posibles movimientos del diente en su alvéolo.[9]

Además de sostener el diente, el ligamento perio-
dontal cumple con una función nutritiva y de defensa
de las estructuras óseas vecinas. El periodonto posee
una nutrida red vascular y terminaciones nerviosas pro-
pias que transmiten principalmente sensaciones de pre-
sión y dolor.

Hueso alveolar: está formado por las apófisis alveola-
res que se proyectan de la basal de la mandíbula y el ma-
xilar superior. Estas apófisis se desarrollan junto con las
piezas dentarias y cuando éstas son extraídas, lentamen-
te se van reabsorbiendo.[10]

Las apófisis se componen principalmente de hueso
medular recubierto por otro más compacto, el hueso cor-
tical.

Los espacios donde se alojan las piezas dentarias reci-
ben el nombre de alvéolos y están recubiertos de hueso
cortical. Este recubrimiento se denomina hueso cortical
alveolar o lámina cribiforme, ya que presenta pequeños
orificios por los que pasan las fibras de Sharpey que se
insertan en el cemento y algunos vasos.[11]

Desde el punto de vista radiográfico, se observa como
una zona radiolúcida que recorre toda la raíz.

Las apófisis alveolares se dividen según la relación
anatómica que tengan con los dientes. El tejido óseo ubi-
cado entre dos dientes vecinos se llama hueso interproxi-
mal. El hueso ubicado entre las raíces se denomina hue-
so interradicular y el localizado en las caras libres, hueso
radicular. Normalmente las apófisis alveolares rodean las
raíces ubicadas 1 mm más apical que el límite amelace-
mentario. El espesor y el contorno del hueso alveolar de-
penden básicamente de la posición de los dientes en la
arcada. Los dientes ubicados más vestibularmente pre-
sentan una tabla vestibular muy delgada, lo que represen-
ta mayor riesgo de recesión gingival.[12]

Periodonto de protección

Es la parte del periodonto que tiene como función pro-
teger las estructuras que forman parte del periodonto de
inserción.

A continuación describiremos algunas características
de estas estructuras, que debemos considerar cuando ha-
blamos de la relación periodoncia-operatoria dental por-
que es en este nivel donde el campo de ambas disciplinas
se superpone.

Fig. 21-3. Tercio coronario del periodonto de inserción. Corte histológico donde se observa el cemento radicular (CR), el ligamento periodontal (LP) y el tejido óseo (TO), y la inserción conectiva más coronal (IC).

Encía: es la parte de la mucosa masticatoria que recubre los tejidos del proceso alveolar; podemos dividirla topográficamente en encía marginal o libre y encía insertada (fig 21-4).

Encía marginal o libre: tiene un ancho de alrededor de 1 mm y se extiende desde el margen gingival hasta el surco marginal (este último visible clínicamente solo en el

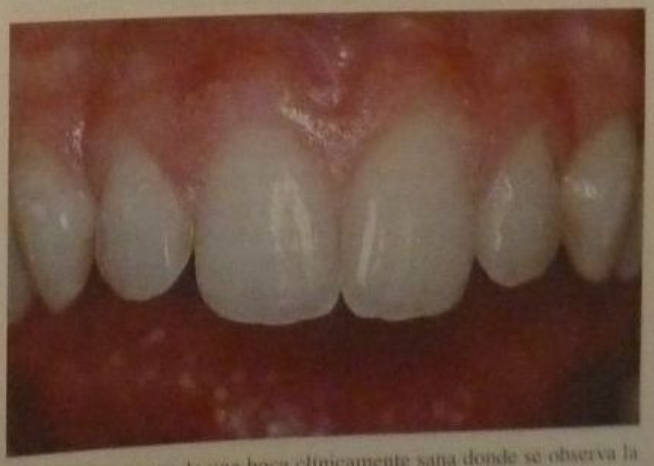

Fig. 21-4. Aspecto de una boca clínicamente sana donde se observa la morfología gingival normal, el punteado característico de la encía insertada y la encía marginal.

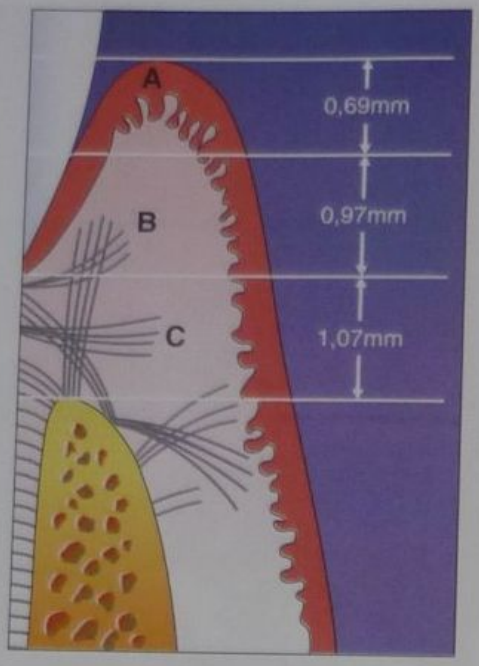

Fig. 21-5. Esquema espacio biológico: A) Surco gingival. B) Epitelio de unión. C) Fibras gingivales. Medidas según Gargiulo.[19]

33% de los pacientes) y forma parte de la pared externa del surco gingival. Desde el punto de vista clínico es de color rosa pálido y aspecto liso. Contornea la pieza dentaria, termina en el margen gingival en forma afilada y se proyecta llenando los espacios interdentarios y formando las papilas.[13]

Encía insertada: la encía marginal se continúa apicalmente con la encía insertada que se extiende hasta la línea mucogingival que la separa de la mucosa de revestimiento. Es de un color rosado claro, pálido, con manchas de melanina en algunos casos. Tiene una consistencia firme y textura puntiforme (semejante a la cáscara de naranja) y está firmemente adherida al proceso alveolar subyacente, lo que impide que los movimientos de los labios y los carrillos se transmitan a la encía marginal. En condiciones patológicas este aspecto se modifica. Tiene un ancho variable de 1 a 9 mm según la ubicación de la pieza dentaria, de las inserciones musculares y de las bridas y los frenillos. Su espesor mínimo se localiza a nivel de los premolares inferiores (X = 1,9 mm).[14] Si bien actualmente se considera que es posible mantener la salud gingival en ausencia de la encía insertada,[15] esta situación implica un factor de riesgo que debemos evaluar al realizar el diagnóstico.

Surco gingival: es un espacio virtual situado entre la encía marginal y el diente. La pared gingival está formada por un epitelio interno no queratinizado que en la zona más apical se continúa con el epitelio de unión que está adherido a la pieza dentaria por medio de hemidesmosomas[16] y establece el límite apical del surco. La profundidad media es de 1,8 mm, aunque tiene variaciones que llegan a 0,6 mm. Clínicamente se mide con una sonda periodontal calibrada y su profundidad clínica (al sondaje) es mayor que la histológica debido a que la sonda penetra dentro de la estructura del epitelio de unión.[10-11]

Se considera un surco compatible con la salud cuando al sondaje la profundidad no es de más de 4 mm. Los surcos más profundos, aun en ausencia de hemorragia, representan un factor de riesgo. Se debe remarcar que ninguna restauración debería invadir ese surco, ya que esto modifica el medio ambiente y favorece la acumulación de placa (colonización bacteriana) y, con eso, la inflamación de la zona cervical.[17,18]

Espacio biológico: es la distancia que existe entre el margen gingival y la cresta ósea y está dada por las dimensiones que ocupan la inserción gingival, el epitelio de unión y el surco gingival. Este espacio biológico es inviolable y no debe ser invadido por ninguna restauración. Fue medido por primera vez por Gargiulo[19] y luego por Vaccek[20] mediante otra técnica; sus resultados se ven en el cuadro 21-1. Si bien este espacio biológico sufre ciertas variables en relación con la edad y el tipo de dientes, podemos establecer que sumando la dimensión de la inserción gingival, el epitelio de unión y el surco gingival, esta distancia es de cerca de 3 mm (fig. 21-5).

Estos valores no representan ninguna situación clínica particular, simplemente son datos orientativos cuya importancia consideraremos más adelante, cuando hablemos sobre los niveles gingivales.

Espacio interdentario

El área interdental está integrada por el área de contacto, el nicho interproximal y la papila interdental. Esta región es de mucha importancia debido a que en esta zona comienzan los cambios inflamatorios de la enfermedad periodontal y, además, es zona de riesgo en el establecimiento de la caries dental (fig. 21-6).

El nicho interproximal es un espacio limitado por las caras proximales de los dientes vecinos, el punto de contacto y el hueso interdental. El contacto proximal de las piezas dentarias es ligeramente convexo y esta morfología debe restablecerse cuando se efectúa la reconstrucción proximal de los dientes. Se debe evitar el error del sobrecontorneado que dificulta la higiene oral e implica un riesgo de inflamación gingival.

El área de contacto limita coronariamente el área interdental y es responsable de mantener la estabilidad del arco dentario e impedir el empaquetamiento de comida. En los molares el área de contacto tiene una dirección bucolingual y está ubicado en el tercio bucal en los inferiores y en el tercio lingual en los superiores, de manera que se oponen cuando se produce la oclusión en ambas arcadas. Hacia bucal y lingual el espacio interdentario se abre en forma de embudo o nicho y determina las troneras, que, a su vez, reciben el nombre de tronera bucal y lingual, respectivamente (fig. 21-7).[21]

En los dientes anteriores el área de contacto tiene una dirección coronoapical.

La papila interdental llena todo el espacio interdental, tiene una forma piramidal en la zona anterior y depende de la forma y la alineación de los dientes en la arcada.[1]

Cuadro 21-1. *Longitud del periodonto más cervical (espacio biológico)*

Surco gingival	0,69 mm	1,32 mm
Adherencia epitelial	0,97 mm	1,14 mm
Inserción conectiva	1,07 mm	0,77 mm

Fuente: Gargiulo 1961, Vaccek 1994.

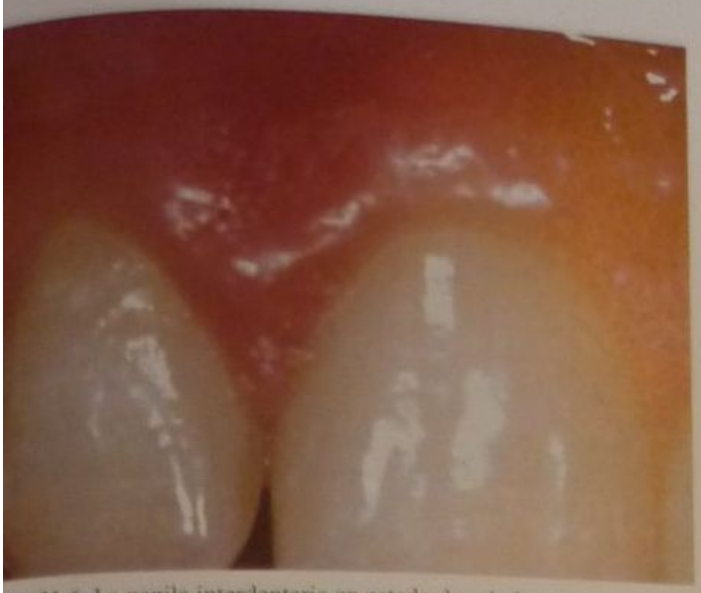

Fig. 21-6. La papila interdentaria en estado de salud: ocupa todo el espacio interdentario.

Fig. 21-8. Corte histológico de la papila interdentaria, donde se observa el epitelio externo queratinizado y el col, cuyo epitelio no alcanza a queratinizar por las características de la zona.

En la zona posterior podemos establecer que hay una papila vestibular y otra papila lingual unidas por una depresión cóncava que contornea o "acuna" el área de contacto y que recibe el nombre de "col" (fig. 21-8).[21]

Histológicamente el col está formado por un epitelio no queratinizado que determina que esa zona de la papila sea susceptible a la penetración de los productos tóxicos de las bacterias, lo que provoca una inflamación gingival.

Estas características indican que en la odontología restauradora es importante restablecer correctamente el área interdental con el fin de minimizar los riesgos gingivoperiodontales.

Biotipo periodontal

Una característica por considerar cuando realizamos la inspección clínica es el biotipo periodontal. Olson y Lindhe[22] correlacionaron la forma del incisivo central con la estructura general y ósea de los tejidos subyacentes. De este estudio se pudieron establecer dos biotipos periodontales básicos.

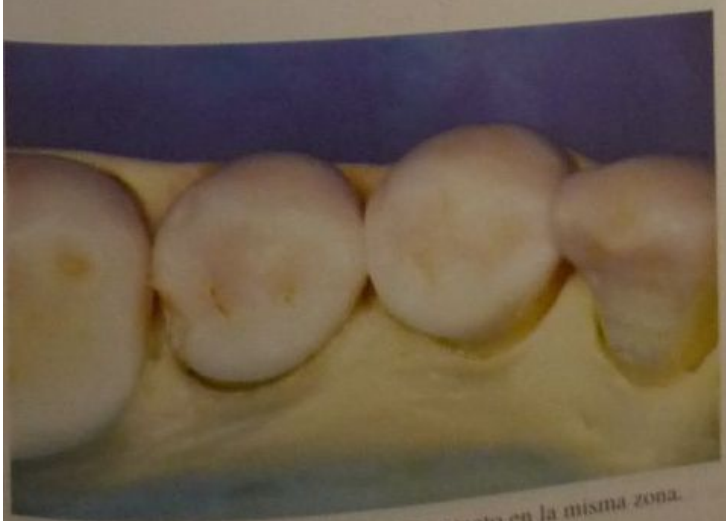

Fig. 21-7. Vista oclusal del área de contacto en la misma zona.

A. Biotipo fino. Se caracteriza por (fig. 21-9):
- Dientes triangulares
- Punto de contacto ubicado en la unión del tercio medio con el coronario
- Papilas más largas
- Contorno gingival festoneado
- Encía insertada firme
- Tabla ósea vestibular delgada
- Mayor profundidad del surco gingival

B. Biotipo grueso. Se caracteriza por (fig. 21-10):
- Dientes cuadrados
- Punto de contacto ubicado en el tercio medio
- Papilas más cortas
- Contorno gingival aplanado
- Encía insertada gruesa
- Tabla ósea vestibular gruesa
- Menor profundidad del surco gingival

La identificación de estos dos biotipos periodontales y sus alternativas intermedias es crítica pues modifican la respuesta a los tratamientos periodontales y a su vez presentan riesgo en el momento de realizar una restauración. Así podemos establecer que cuando colocamos una corona subgingival en un paciente con biotipo periodontal fino se corre mayor riesgo de visualización de la terminación de la restauración gingival y mayor riesgo de retracción gingival.

Desde el punto de vista periodontal, los pacientes de biotipo fino también corren riesgo de mayor retracción gingival y de pérdida de la papila (aparición de agujero negro interdentario) luego del tratamiento periodontal.

CONSIDERACIONES RESPECTO DE LA SALUD GINGIVOPERIODONTAL

Cuando hablamos de salud clínica, nos referimos a la encía que presenta las características de normalidad descritas con anterioridad. El mantenimiento de este estado de salud se debe sobre todo a un correcto programa de higiene bucal realizado por el paciente y a las visitas periódicas al odontólogo.

Cuando el paciente no realiza un correcto programa de higiene bucal o por alteraciones morfológicas que impi-

Fig. 21-9. Biotipo fino: dientes largos de forma triangular.

Fig. 21-10. Biotipo grueso: dientes cortos de forma cuadrada.

den o dificultan la eliminación de la placa, ésta empieza a avanzar sobre la superficie dental y se va organizando de forma que a los 7-10 días comienza a producir una respuesta inflamatoria sistemática en la encía.[23]

Estos cambios clínicos reciben el nombre de **gingivitis**[23] y el factor etiológico necesario y suficiente es la placa bacteriana (fig. 21-11). Las modificaciones observables son los cambios de color (enrojecimiento), el aumento de la profundidad y la hemorragia al sondaje por crecimiento coronario de la encía. No se observan cambios radiográficos. Este proceso es reversible y responde al tratamiento adecuado sin dejar secuelas.

El tratamiento consiste, como veremos más adelante, en un adecuado programa de higiene oral y en un raspaje de los depósitos supragingivales. Si no se implementa el tratamiento correcto, la placa bacteriana sigue desarrollándose y el proceso inflamatorio puede estacionarse y mantenerse en una gingivitis, o en presencia de un huésped susceptible o por factores de riesgo aún no del todo comprendidos, evolucionar hacia la periodontitis[23] (cuadro 21-2).

La periodontitis se caracteriza por afectar también el periodonto de inserción. Esto implica la pérdida de inserción, la pérdida ósea y la posibilidad de una recesión gingival generalizada en casos más avanzados que puede producir la pérdida del diente si éste no recibe tratamiento (fig. 21-12 A y B).

Existen ciertos atributos locales o sistémicos que pueden actuar como factores de riesgo que condicionan la evolución de la enfermedad, entre ellos el tabaco, los cambios hormonales, los medicamentos, las enfermedades sistémicas, los problemas del sistema inmunológico, etc.[24-26]

La periodontitis siempre se inicia como una gingivitis, por lo que toda inflamación debe tratarse para evitar riesgos posteriores.[27]

Cuadro 21-2. *Etiología de las enfermedades periodontales*



DIAGNÓSTICO CLÍNICO

Es importante desarrollar la capacidad de diagnosticar cambios gingivales precoces antes de que las lesiones que se produzcan sean irreversibles.

Inspección clínica

En este paso debemos observar el cambio de color o no de la papila y la encía marginal, que en presencia de inflamación adquiere un color rojo intenso. El engrosamiento de los márgenes gingivales debido al edema produce, a su vez, cambios en la textura, la forma, el contorno y la consistencia, por lo que se pierden los márgenes gingivales firmes con forma de filo de cuchillo.

Fig. 21-11. Gingivitis en paciente de sexo femenino de 20 años. Nótense los cambios inflamatorios.

A

B

Fig. 21-12. Periodontitis. **A.** Sonda presentada en mesial del 21 nos indica la profundidad encontrada en la bolsa periodontal presente. **B.** Radiografía de la misma zona en la que se comprueba la pérdida ósea existente.

El uso correcto de la sonda nos proporciona otros datos importantes para el diagnóstico, como la presencia de hemorragia, la profundidad al sondaje, el nivel clínico de inserción y la presencia de lesiones de furcación (fig. 21-13).

Hemorragia al sondaje

Se detecta con el pasaje suave de la sonda por el interior del surco gingival. Los tejidos inflamados sangrarán debido a la ulceración del epitelio interno del surco.[27]

Profundidad al sondaje

Es la distancia que existe entre el margen gingival y la zona hasta donde penetra la sonda en el epitelio de unión. La profundidad promedio de sondaje es de entre 1 y 4 mm y es mayor en la zona proximal que en las caras libres.[28]

La sonda se coloca lo más paralelamente posible al eje mayor del diente y se introduce con suave presión, en sentido apical, en el surco gingivoperiodontal. Se debe detener al hallar resistencia.

Dado que usamos sondas calibradas se registra el número en milímetros de la profundidad de penetración de la sonda.

El registro de la profundidad al sondaje debe efectuarse en las cuatro caras de todos los dientes presentes. Cuando la profundidad al sondaje es de más de 4 mm, estamos en presencia de sitios de riesgo pues son lugares que pueden albergar bacterias periodontopáticas.

Nivel clínico de inserción

Es la distancia que existe entre el límite amelocementario y la inserción clínica. Su valor es importante para el pronóstico y la evaluación a mediano plazo del resultado del tratamiento periodontal.[29]

Cuando hay gingivitis, hay crecimiento coronario del margen gingival sin migración apical del epitelio de unión. Esta situación se conoce como bolsa falsa o gingival.

Cuando el aumento de la profundidad del surco se debe a la migración apical del epitelio de unión y hay pérdida ósea, hablamos de bolsa verdadera o periodontal y, por consiguiente, de periodontitis.

Lesión de furcación

Cuando se pierde inserción en la zona interradicular de los dientes posteriores y esta zona queda expuesta a la bolsa periodontal, estamos en presencia de una lesión de furcación.

Fig. 21-13. La sonda periodontal nos permite recabar información para el diagnóstico, como la profundidad al sondaje, la presencia de sangrado y el nivel clínico de inserción.

Fig. 21-14. Lesión de furcación clase II en 47 y clase III en 46 con la presencia de caries radicular vestibular en el 47.

Fig. 21-15. Imagen radiográfica de la fig. 21-14.

Para diagnosticarla usaremos una sonda especial llamada de Nabers, o en su defecto, podemos usar una sonda común o un explorador.

Ramfjord y Ash[30] clasificaron las lesiones de furcación de la siguiente manera:

- Clase I: afecta el tejido involucrado solo alrededor de la furcación.
- Clase II: la pérdida ósea se extiende más de 2 mm en sentido horizontal dentro de la furcación pero no alcanza el otro lado (aún queda pared ósea).
- Clase III: la pérdida de inserción permite el pasaje de lado a lado de la sonda.

Esta lesión nos presenta un problema terapéutico muy importante por la dificultad de limpieza de la zona por parte del paciente y el acceso del profesional (véanse figs. 21-14 y 21-15).[31]

Al realizar una restauración en la zona de furcación o alrededor de ella debe tenerse la precaución de no invadir la furca involucrada con los materiales utilizados. La restauración debe respetar la reconstrucción de la forma para que la función no se vea afectada. Si se rellena o se cubre la zona, se impide la correcta remoción de la placa por parte del paciente, lo que produce una severa respuesta inflamatoria que incluso puede derivar en la pérdida ósea (véanse figs. 21-16 y 21-17).[32]

Fig. 21-16. Imagen clínica de un molar inferior donde se observa la falta de contorno de la restauración de clase V que produce la imposibilidad de higienizar la zona; comienza con inflamación y termina con una lesión de furcación.

Fig. 21-17. Aspecto luego de una sustitución por una obturación correcta que respeta la anatomía de la zona y contribuye a la función y al mantenimiento de la salud de la zona.

IAGNÓSTICO RADIOGRÁFICO

La radiografía es un elemento auxiliar de mucha utili-
ad en el diagnóstico de la enfermedad periodontal.

A pesar de las limitaciones que nos presenta la repre-
entación bidimensional de objetos tridimensionales, la
adiografía, correctamente interpretada, nos aporta datos
ue nos ayudan a certificar diagnósticos y a elaborar co-
rectos planes de tratamiento (véase cap. 9).

Con el fin de realizar un buen diagnóstico radiográfico
e sugiere en periodoncia la seriada radiográfica de 14 pla-
as tomadas con la técnica de cono largo, que nos brinda
imagen más real de los tejidos estudiados.

Las estructuras óseas por estudiar son las corticales de
cresta, la cortical alveolar y el trabeculado óseo (fig.
1-18 A y B).

Cuando hubiera pérdida de inserción debemos evaluar
l patrón de pérdida ósea (horizontal y vertical), la canti-
ad de hueso remanente, si hay lesión radiográfica en la
ona de la furcación y la integridad de la cortical alveo-
ar (figs. 21-18 y 21-19).

La morfología radicular es otro dato importante para elaborar un pronóstico y un plan de tratamiento adecuado. Debemos tener en cuenta que aun cuando la encía muestre desde el punto de vista clínico pocas señales visuales de inflamación, el sondaje junto al examen radiográfico puede revelar la presencia de enfermedad periodontal (pérdida de inserción) que en un examen clínico incompleto hubiera resultado inadvertida.

PREPARACIÓN GINGIVOPERIODONTAL PREVIA A LA RESTAURACIÓN

Existen tres situaciones por considerar previas a la realización de cualquier reconstrucción dentaria:

1. Normalizar los tejidos periodontales alterados por la inflamación.
2. Preparar las estructuras dentarias con tejidos gingivoperiodontales sanos para la realización de la reconstrucción.

Fig. 21-18. Diagnóstico radiográfico. **A** y **B.** Radiografías de piezas dentarias con periodonto normal. **C.** Paciente con enfermedad periodontal crónica moderada, pero agravada por la presencia de recidiva de caries en la zona de las obturaciones. **D.** Paciente con enfermedad periodontal crónica avanzada.

Fig. 21-19. Caries de cuello que contribuyen a acumular placa y preservar la inflamación de la zona. En estas condiciones es imposible realizar una restauración adecuadamente.

3. Corrección de la morfología gingival (contorno positivo gingival).

1. NORMALIZACIÓN DE LOS TEJIDOS PERIODONTALES

La inflamación gingival se caracteriza clínicamente por cambios de color y consistencia, hemorragia al sondaje o hemorragia espontánea, lo que obviamente dificulta la realización de una correcta técnica operatoria para la odontología restauradora.

Por lo tanto, normalizar los tejidos gingivoperiodontales inflamados y crear condiciones para evitar la recidiva de la inflamación es el objetivo primordial que debemos alcanzar antes de comenzar a realizar cualquier restauración (fig. 21-19).[33-35]

Teniendo en cuenta este objetivo elaboraremos un programa de atención integral previo al tratamiento operatorio.

Cuadro 21-3. *Acciones por desarrollar para disminuir el nivel de infección supragingival o subgingival*

a) Control de placa
b) Control de caries activa
c) Control del medio
d) Exodoncia de piezas dentarias no recuperables
e) Control de bolsas periodontales activas
f) Refuerzo del huésped
g) Monitoreo inmediato
h) Mantenimiento

Luego del diagnóstico integral y una vez determinados los niveles de riesgo y actividad tanto periodontal como cariogénica debemos disminuir el nivel de infección supragingival o subgingival (figs. 21-20 y 21-21).

Las acciones por desarrollar son (cuadro 21-3):

A. Control de placa: se realiza mediante un adecuado programa de higiene bucal que se desarrollará brevemente más adelante.

B. Control de caries activa: se efectúa inactivando las cavidades abiertas con cementos provisorios.

C. Control del medio ambiente: tiene lugar eliminando factores retentivos de placa como obturaciones desbordantes, coronas mal adaptadas y todo lo que dificulte el programa de higiene bucal.

D. Exodoncia de piezas dentarias no recuperables: se debe evaluar desde el punto de vista periodontal, protésico y endodóntico el pronóstico individual de cada una de las piezas. Además, evaluar el pronóstico general de éstas con base en un plan de tratamiento integral. Desde el punto de vista psicológico es importante indicarle al paciente durante la presentación del plan de tratamiento el pronóstico de las piezas, pues si durante la ejecución de éste se debe realizar alguna extracción que él no había considerado lo sentirá como un fracaso con las connotaciones negativas que esto acarrea.

A

B

Fig. 21-20. Gingivitis. **A.** Paciente femenino de 31 años; obsérvese el cúmulo de placa bacteriana y los cambios inflamatorios presentes. **B.** Luego de la terapia básica y la implementación de un adecuado programa de higiene oral, a los 2 meses se observa la total desaparición del cuadro inflamatorio.

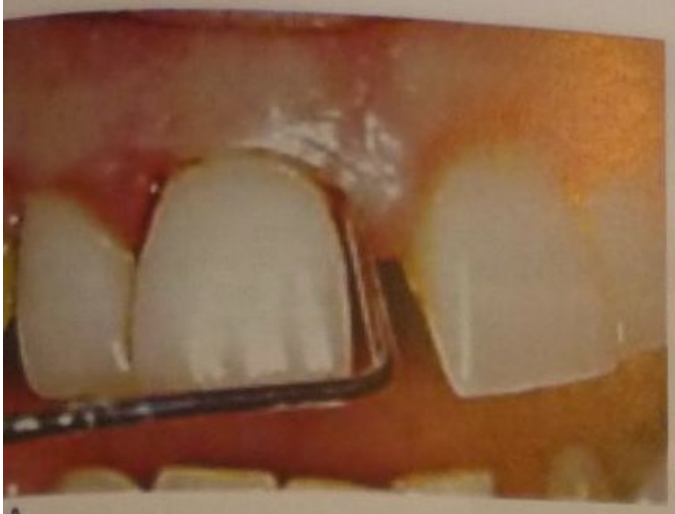

A

B

g. 21-21. Periodontitis. **A.** Preoperatorio. Observamos una bolsa de 7 mm en mesial incisivo central. **B.** Posoperatorio. Luego de la terapia básica que incluyó raspaje subgingival en profundidad de todas las piezas se observó una reducción significativa de la profundidad en el sondaje, y se ró en el mismo lugar una profundidad de 3 mm compatible con salud en presencia de un adecuado mantenimiento.

. **Control de bolsas periodontales activas:** es la etapa en la cual se realiza el raspaje y alisado de la superficie radicular expuesta a la luz de la bolsa periodontal. Los cambios estructurales y citotóxicos que ocurren en el cemento son los responsables del proceso inflamatorio gingivoperiodontal y, por lo tanto, el raspaje y alisado radicular tienen como objetivo eliminar la placa, el cálculo subgingival y el cemento infectado.[36]

Esta técnica puede realizarse en forma manual con curetas, raspadores o piedras o mediante el uso de instrumental electrónico (sónico, ultrasónico o piezoeléctrico).

En determinadas circunstancias, según el diagnóstico, podemos usar las irrigaciones subgingivales como coadyudante.[37]

. **Refuerzo del huésped:** puede ser estructural o morfológico.

El refuerzo estructural se realiza mediante aplicaciones de fluoruros. Debemos recordar que una de las secuelas de la enfermedad periodontal es la recesión gingival que deja expuesta la raíz y vuelve más vulnerable esa superficie a la lesión de caries. Por lo tanto, se torna imprescindible la utilización de fluoruros para prevenir caries radiculares.

El refuerzo morfológico se realiza mediante el uso de selladores o resinas preventivas.

G. **Monitoreo inmediato:** tiene como objeto evaluar el estado alcanzado por la primera etapa y se realizará a los 30 días de finalizada ésta. Si el estado es aceptable, se alcanza el alta básica o de primer nivel de resolución y se puede continuar el tratamiento restaurador.

Consideramos una situación aceptable cuando hay ausencia de hemorragia y la profundidad al sondaje es menor a 4 mm. Cuando esto no ocurre será necesario replantear los pasos anteriores o realizar algunas técnicas quirúrgicas

H. **Mantenimiento:** se realizará en intervalos de entre 2 y 6 meses, según el nivel de riesgo del paciente, y será definido por factores como el tipo de enfermedad periodontal previa, la cooperación del paciente y el tiempo y complejidad de las restauraciones realizadas, entre otros.

Control de placa

Es la parte fundamental en la prevención y el éxito de cualquier tratamiento odontológico. ***No hay terapia exitosa que no esté basada en un adecuado control de placa.*** Cualquier tratamiento que realicemos, aunque técnicamente sea inobjetable, si no logramos controlar la placa bacteriana, fracasará en el corto o mediano plazo.

Por ello consideramos que si bien es una técnica sencilla, la adquisición de la destreza necesaria para efectuarla correctamente requiere tiempo por parte del odontólogo para lograr que el paciente desarrolle adecuadamente esa destreza.

Si bien no existe una técnica o un cepillo ideal, describiremos a continuación algunas características que deben considerarse en la elección de la técnica.

Cepillo dental

El cepillo dental es el instrumento fundamental para la eliminación mecánica de la placa y de otros depósitos.[38]

Los tamaños, las formas, la consistencia de las cerdas, las longitudes y la dureza de los cepillos son diferentes y se ajustan a las necesidades individuales. La American Dental Association no ha evaluado todos los cepillos dentales existentes, pero ha promulgado ciertas normas con respecto a su validez. De acuerdo con estas normas los cepillos dentales deben ser suaves, mostrar una superficie de cepillado de 2,5-3 cm de longitud y poseer de dos a cuatro hileras de cerdas. A la hora de seleccionar y recomendar un cepillo dental se deben considerar también los siguientes aspectos:

1. El tipo de cepillo depende de la necesidad individual. No todos los cepillos son adecuados para todos los pacientes. El cepillo debe ajustarse a la técnica de cepillado recomendada y ser de fácil manipulación.
2. Un buen cepillo debe facilitar el acceso a todas las regiones de la boca; de ahí la utilidad de los de cabeza pequeña.
3. Las cerdas de nailon son las más recomendables porque no incuban colonias bacterianas.

Fig. 21-22. Cepillos eléctricos de cabeza circular.

4. El cepillo debe sustituirse cuando las cerdas comiencen a doblarse o esparcirse, lo que sucede en general entre los 2 y los 3 meses.

Cepillos dentales eléctricos

Actualmente se comercializan muchos cepillos eléctricos, con distintos mecanismos de acción. Se ha publicado un gran número de estudios que sugieren la superioridad de los cepillos eléctricos sobre los manuales, aunque todavía existe una gran controversia.

La mayor parte de los estudios a largo plazo no muestran una mayor eficacia del cepillo eléctrico sobre el manual en lo referente a la eliminación de la placa. Si el paciente conoce bien las instrucciones para la eliminación de la placa, puede lograr este objetivo tanto con un cepillo manual como con uno eléctrico.

Los cepillos eléctricos muestran ciertas ventajas para pacientes con incapacidad física, niños o adultos con dificultades para la higiene y pacientes con aparatos de ortodoncia.[39,40] También resultan útiles cuando es necesario cepillarle los dientes a una tercera persona (fig. 21-22).

Técnica de cepillado dental

No existe ningún método de cepillado que satisfaga las necesidades de todos los pacientes. A la hora de valorar la eficacia del cepillado dental es más importante la eliminación meticulosa de los depósitos que la técnica utilizada. Se han desarrollado distintas técnicas de cepillado, cuya selección depende de la situación individual.

En lo posible, debemos tratar de adaptar las técnicas de cepillado a la que realizaba anteriormente al paciente. ***Es más fácil modificar levemente un hábito que cambiarlo totalmente.*** Por lo general el método de cepillado que se recomienda es la técnica de Bass. Si se aplica correctamente la técnica de Bass, se puede eliminar la placa dental del tercio gingival del diente.[5] Este método está diseñado para el cepillado con cerdas blandas de grosor uniforme con extremos filamentosos redondeados que se introducen en el surco gingival. Para eliminar las colonias de placa del tercio gingival del diente se aplican movimientos vibratorios (figs. 21-23 y 21-24).

El cepillo se coloca en la superficie vestibular y en la lingual de todos los dientes. Las cerdas se dirigen apicalmente hacia el surco gingival, con un ángulo de 45° con respecto al eje longitudinal del diente. El cepillo dental se mueve aplicando una suave presión en dirección apical y efectuando movimientos vibratorios cortos. Los extremos de las cerdas no deben moverse de un diente a otro y no es necesario aplicar una gran fuerza. Hay que insistir en la adecuada técnica de colocación del cepillo y en la aplicación de una presión suave para prevenir la abrasión gingival producida por el peligroso roce horizontal que a veces se aplica.

Fig. 21-23. Uso de la técnica de Bass en un paciente con solución reveladora de placa colocada (verde malaquita).

Fig. 21-24. En la zona en la cual se eliminó la placa con el cepillo aún quedó placa adherida en las caras proximales.

En la superficie lingual de los dientes anteriores se recomienda colocar el cepillo en dirección vertical, paralelo al eje longitudinal del diente, y cepillar únicamente uno o dos dientes al mismo tiempo.

Cepillado de la superficie oclusal

Un error frecuente durante el cepillado de la superficie oclusal es el empleo de movimientos de fricción largos sobre dicha superficie. Para limpiar en forma adecuada esta superficie, las cerdas del cepillo se colocan en ángulo recto sobre la superficie oclusal, con sus extremos situados en la profundidad de las hendiduras y las fisuras.

Los movimientos recomendados son de dos tipos. Con un movimiento circular, el cepillo se mueve manteniendo las cerdas en posición. Se fuerza a que las cerdas se deslicen en las hendiduras y fisuras aplicando movimientos rápidos y bruscos, y se retira el cepillo para eliminar los depósitos. Después de terminar en una región se desplaza el cepillo a la otra y se superpone con parte de la región previamente cepillada.

Fig. 21-25. Uso del hilo dental en caras proximales para terminar de eliminar toda la placa.

Técnicas de higiene interproximal

La necesidad de la eliminación periódica de la placa del espacio interproximal está dada por el hecho de que el lugar más susceptible a los patógenos periodontales es precisamente el tejido interdental. El cepillado dental no elimina la placa ni los detritus interproximales, por lo que se han desarrollado diversas técnicas para lograrlo.

La selección depende de las características clínicas del espacio interproximal, del estado del tejido gingival y de las necesidades del paciente con respecto a la frecuencia y la localización de la placa dental.

Hilo dental: el hilo dental permite el mejor acceso y sirve para limpiar correctamente las superficies dentales proximales planas o convexas de los pacientes con un tejido periodontal sano que no ha sufrido recesión interproximal. El empleo del hilo dental también se recomienda para los pacientes que presentan pérdida del tejido interdental, aunque se debe recordar que es menos eficaz en las superficies radiculares cóncavas (fig. 21-25).

Existen distintos tipos de hilo dental. Se considera que el hilo dental sin cera es más eficaz para eliminar la placa; sin embargo, los estudios experimentales no han confirmado esto. En medicina clínica los pacientes con restauraciones groseras o puntos de contacto interproximales muy unidos consideran que el hilo con cera es más fácil de utilizar, ya que no se rompe con tanta frecuencia.

También existe la cinta dental, que es de un grosor mayor, además de los hilos impregnados con flúor y los hilos de teflón. Se han propuesto diversos métodos para utilizar la seda, cuya utilización depende de los siguientes principios:

1. El hilo debe fijarse con seguridad alrededor del dedo mayor de cada mano y tensarse dejando una pequeña distancia (2,5-5 cm) entre los dedos índice y pulgar que lo sujetan. De ser necesario se puede recomendar un mango portahilo como ayuda.
2. No se debe forzar el hilo dentro del surco gingival, ya que se puede provocar una lesión de los tejidos blandos. Debe pasarse suavemente a través de los puntos de contacto interproximales.
3. Se coloca en principio en la base del surco gingival y luego se mueve hacia arriba y hacia abajo entre el surco y el punto de contacto interproximal. El hilo se curva alrededor del diente procurando no lastimar el tejido gingival.
4. Existen diversos tipos de grosores y texturas que pueden aplicarse bajo pónticos fijos o implantes.
5. Conviene comprobar con regularidad la técnica con la que el paciente aplica el hilo dental para garantizar su correcta utilización.

Palillo interdental: el palillo dental se construye con madera blanda y con un contorno triangular para su adaptación al espacio interdental. Está contraindicado en áreas en las que la encía interdental ocupa el espacio interproximal. Cuando se emplea en estos casos, el palillo puede dañar el tejido. Si se utiliza adecuadamente como complemento del cepillado, permite eliminar con eficacia la placa y los detritos, estimular la encía y contornear nuevamente la encía interdental.

El palillo dental se humedece primero en la boca para reblandecerlo y luego se coloca a nivel interproximal, dirigiendo la base del triángulo hacia la encía con una ligera angulación con respecto a la corona. El palillo se aplica firmemente contra la superficie proximal de los dientes adyacentes y luego se desliza hacia adentro y hacia afuera, o hacia arriba y hacia abajo, según el tamaño del espacio interdental. El procedimiento se repite varias veces en cada región.

Hay que advertirle al paciente que se trata de palillos especiales que no deben sustituirse por palillos convencionales, ya que todos los demás producen traumatismos por no tener una forma adecuada.

Cepillo interdental: los cepillos cónicos o cilíndricos de pequeño tamaño son muy útiles para limpiar los grandes espacios interdentales abiertos y las furcaciones, ya que se adaptan fácilmente a las superficies dentales irregulares y cóncavas. Deben introducirse en el espacio interdental y desplazarse hacia adelante y hacia atrás en dirección bucolingual. Si el cepillo es algo mayor que el espacio interdental, resulta más eficaz.[41]

Cepillado de la lengua: actualmente se hace hincapié en el cepillado de la cara dorsal de la lengua ya que ciertos estudios han mostrado[42] la presencia de bacterias que podrían colonizar las superficies dentales o ser responsables de la eliminación de gases que producen la halitosis. Se pueden utilizar cepillos tradicionales o instrumentos específicos que se han desarrollado para ese fin.

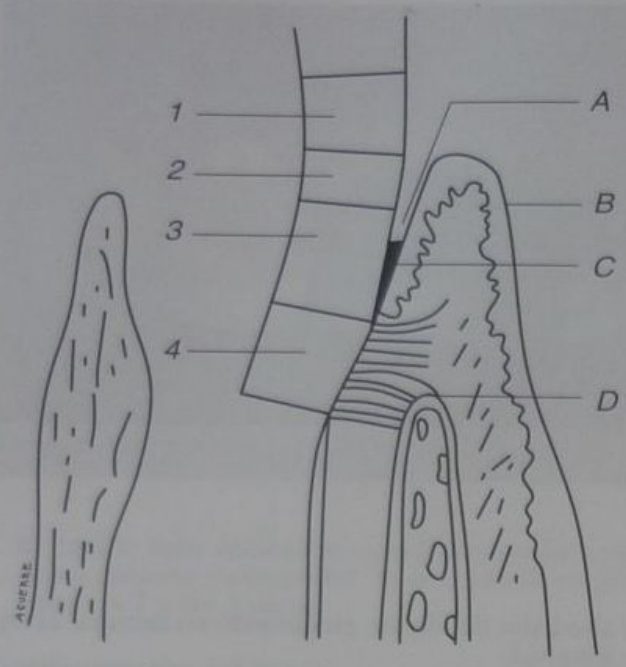

Fig. 21-26. Niveles gingivales. *1*, el área de la lesión no llega al margen gingival; *2*, el área de la lesión penetra hasta $^1/_2$ o $^2/_3$ del surco gingival; *3*, el área de la lesión invade la zona del epitelio de unión; *4*, el área de la lesión invade el periodonto de inserción. *A*, surco gingival normal; *B*, margen gingival; *C*, epitelio de unión; *D*, hueso alveolar.

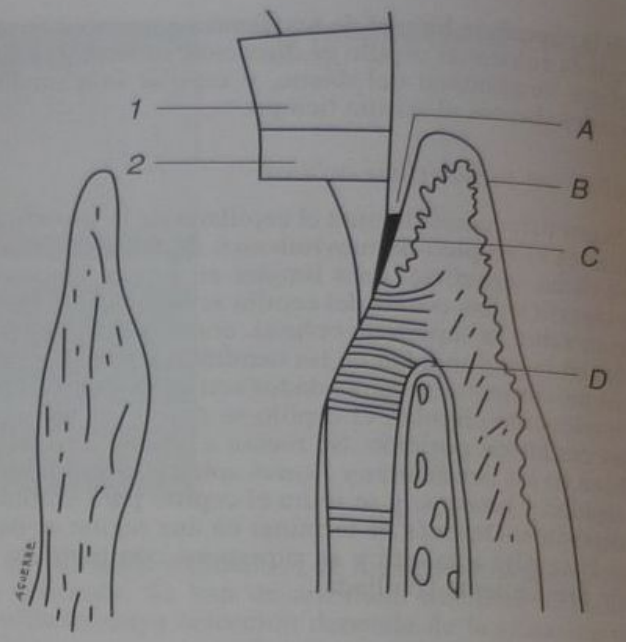

Fig. 21-27. Las restauraciones en el nivel 1 solo requieren el aislamie to el campo operatorio y la protección de los tejidos gingivales. L restauraciones en el nivel 2 requieren la separación del borde libre d la encía (*B*) y la apertura del surco gingival (*A*).

Debemos recordar que al enseñar una nueva técnica (en este caso de higiene) se debe subrayar primero el éxito y luego corregir los errores.

2. PREPARACIÓN DE LAS ESTRUCTURAS DENTARIAS CON TEJIDOS GINGIVOPERIODONTALES SANOS PARA LA REALIZACIÓN DE LA RECONSTRUCCIÓN

Cuando se realiza el diagnóstico de la lesión dentaria (caries, fractura, etc.) es necesario evaluar la ubicación del límite cervical de la lesión con respecto al margen gingival. De acuerdo con esa ubicación podemos establecer diferentes niveles gingivales que nos servirán de guía para establecer las distintas alternativas terapéuticas para preparar los tejidos gingivoperiodontales y permitir una correcta restauración.

Niveles gingivales[33,43] (fig. 21-26)

Nivel 1 – El límite cervical de la lesión no llega al margen gingival.

Nivel 2 – El límite cervical de la lesión penetra levemente el surco gingival.

Nivel 3 – El límite cervical de la lesión invade la zona del epitelio de unión.

Nivel 4 – El límite cervical de la lesión invade el espacio biológico. Para cada uno de estos casos, el procedimiento operatorio será diferente.

Restauraciones en el nivel 1

Son supragingivales o normogingivales (figs. 21-27 a 21-30). Al no invadir el surco gingival la técnica operatoria consiste en aislar el campo para proteger los tejido gingivales, preparar la cavidad y restaurar el diente.

Los pasos son 1) aislamiento, 2) protección, 3) confor mación y 4) restauración.

Restauraciones en el nivel 2

Son levemente subgingivales. Dado que la restaura ción deberá ubicarse en la zona cervical a nivel del surc

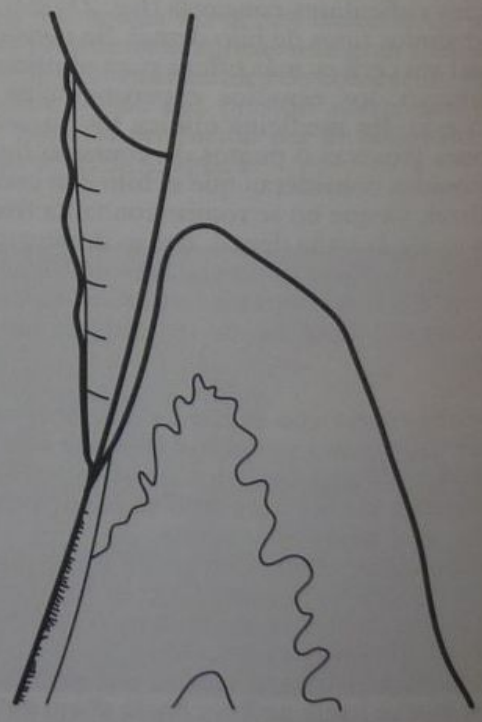

Fig 21-28. Esquema de una restauración supragingival.

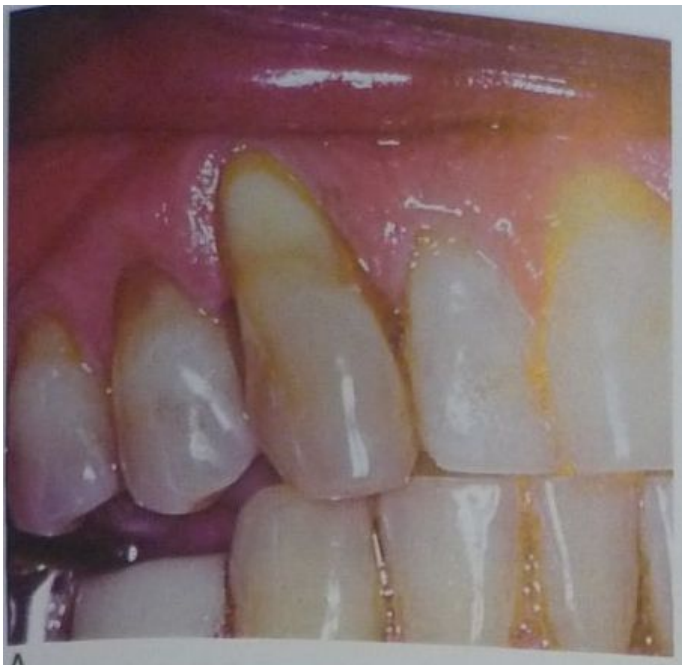

A

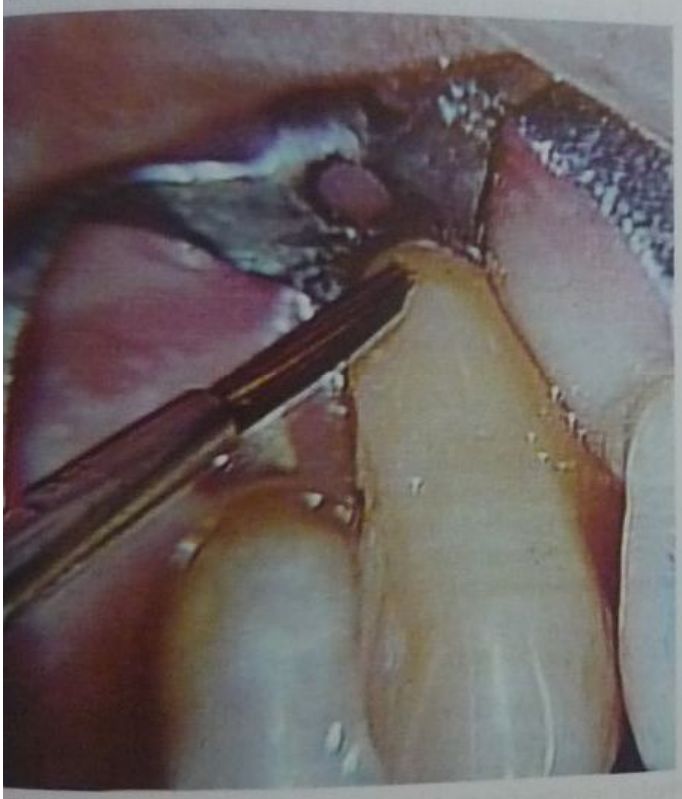

B

C

Fig. 21-29. Nivel gingival 1. Restauraciones plásticas. **A.** Restauración supragingival en una erosión cervical. Preoperatorio. **B.** Aplicación del composite en la erosión cervical. **C.** Posoperatorio a distancia, cuatro años después de obturado. Obsérvese la normalidad gingival. **A, B** y **C** son gentileza del doctor J. Barrancos Mooney.

a técnica operatoria requiere la separación gingival para poder impresionar en forma adecuada la zona y obtener un modelo de trabajo donde el límite de la preparación sea nítido y sea factible una restauración perfectamente adaptada (fig. 21-31 A, B y C).

En caso de restauraciones plásticas para poder observar, preparar la cavidad, obturarla y pulir el material usado (fig. 21-32).

Se pueden utilizar métodos mecánicos, químicos, electroquirúrgicos, quirúrgicos o combinados.

Una vez lograda la separación gingival se prosigue con los pasos indicados para el nivel 1.

Métodos de separación gingival

Los métodos mecánicos de separación consisten en el uso de a) clamps con desplazamiento de la encía libre y b) hilos para separar. La separación gingival con clamps ya fue descrita. Los hilos de algodón, de tamaño proporcional al ancho y a la profundidad del surco gingival, se colocan con gran suavidad entre el borde libre del surco y la pared dentaria, utilizando un instrumento romo para no lesionar la encía. Deben simplemente separar o abrir la pared externa del surco y no profundizarlo.[44] Resulta conveniente usar el hilo humedecido para no dañar el fino epitelio del surco. La separación gingival con hilo puede lacerar este epitelio si en el momento en que se retira aquél está seco.[45] Por eso, se aconseja lavar el campo con abundante agua antes de retirar el hilo y luego volver a secar (figs. 21-33 y 21-34).

Los métodos químicos se basan en la acción de sustancias químicas vasoconstrictoras, hemostáticas, astringentes, etc., que se llevan al surco gingival mediante el uso de hilos de algodón, hebras de algodón u otros elemen-

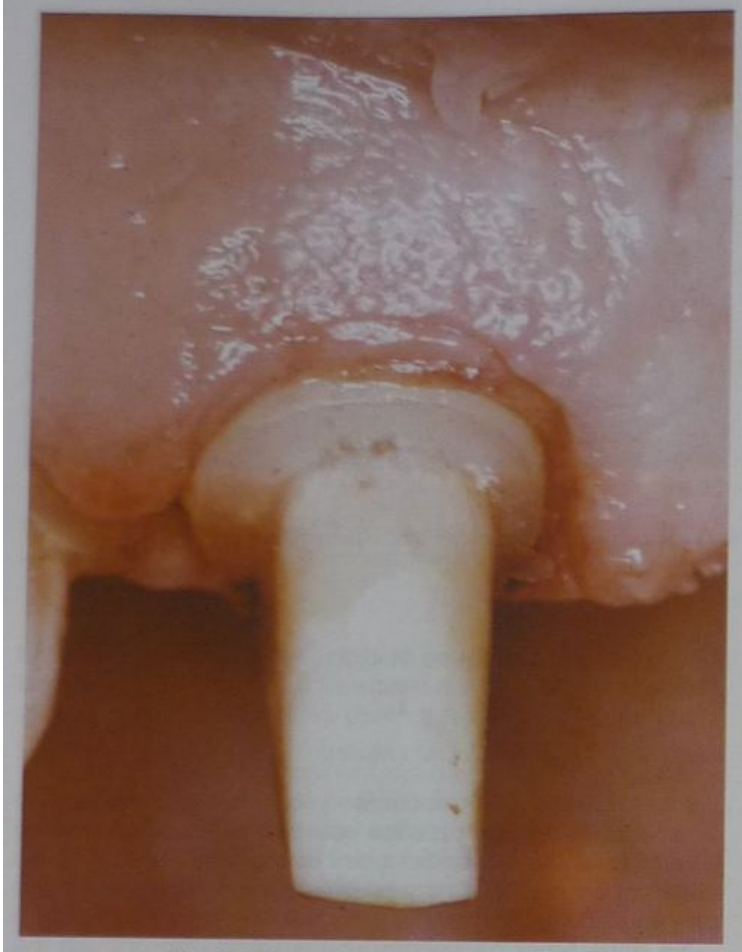

Fig. 21-34. Hilo de retracción colocado.

Debemos utilizar un electrodo pequeño en forma de lanza y colocarlo con una angulación superior a los 90° respecto del eje mayor del diente, de la misma manera en que lo haríamos con un bisturí frío. No debería tocarse la superficie dentaria por el riesgo de sufrir lesiones pulpares. Luego de dos segundos de trabajar en la encía es aconsejable parar cinco segundos para que se disipe el calor sin afectar el tejido óseo. Inmediatamente después se debe colocar la obturación, sea definitiva o provisoria, para guiar la curación.

Cuando la distancia entre el límite apical de la lesión y el margen óseo es menor de 3 mm, debemos realizar

Fig. 21-35. A y **B.** Nivel 2. Visualización de corona clínica con electrocirugía previa a la reconstrucción.

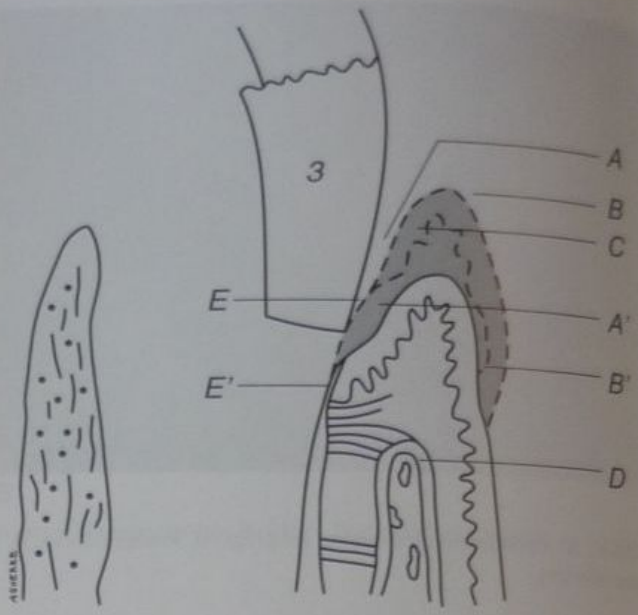

Fig. 21-36. Restauraciones en el nivel 3. Requieren cirugía gingival. *A.* Surco gingival. *B.* Margen gingival. *C.* Encía que será eliminada. *D.* Altura del hueso alveolar. *E.* Epitelio de unión. *A'*, *B'* y *E'*. Ubicación de los mismos elementos después de la cicatrización total.

la maniobra operatoria descrita en el nivel 4. Una vez cicatrizada la región se procederá a la restauración definitiva.

Cirugía con colgajo

Consiste en acceder a un borde marginal subgingival, el que por lo profundo de su ubicación no puede ser expuesto por las técnicas de retracción gingival, aunque se encuentra a más de 3 mm de la cresta ósea.[50]

Restauraciones en el nivel 4

El nivel 4 se considera cuando el límite apical de la lesión invade el espacio biológico. Son lesiones subgingivales (véanse figs. 21-40 a 21-42 y 21-44).

Esta situación ocurre generalmente por fractura dentaria. Esta invasión del espacio durante los procesos restaurativos pueden producir:

- inflamación gingival persistente
- dolor
- recesión gingival
- profundización del surco gingival que produce una bolsa periodontal

Las técnicas desarrolladas para convertir esta zona subgingival en supragingival y que no invada el espacio biológico son:

- alargamiento quirúrgico de corona clínica
- extrusión rápida

Para la elección de la técnica debemos considerar:

- Estética: en zonas anteriores el alargamiento de coronas de un solo diente produce una desarmonía estética importante que desaconseja esta técnica.

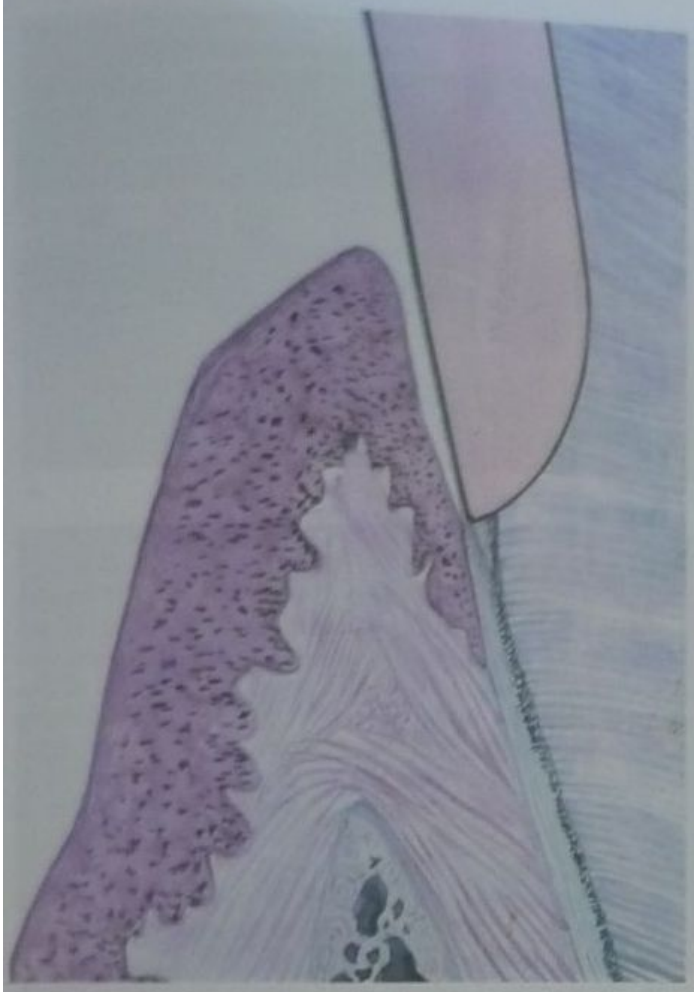

Fig. 21-37. Nivel III. Esquema de restauración subgingival.

Fig. 21-39. Histología de una corona subgingival en animales que ha acumulado cálculo y presenta una respuesta inflamatoria.

- Inserción periodontal: la cantidad de inserción remanente luego de la ostectomía puede crear un brazo de palanca negativo, especialmente en raíces cortas.
- Soporte periodontal de dientes adyacentes: cuando la ostectomía involucra la eliminación de inserción periodontal del diente vecino puede comprometerlo.
- Riesgo de exponer la furcación: cuando el alargamiento involucra la furcación debemos modificar la ostectomía planificada a fin de no exponerla.

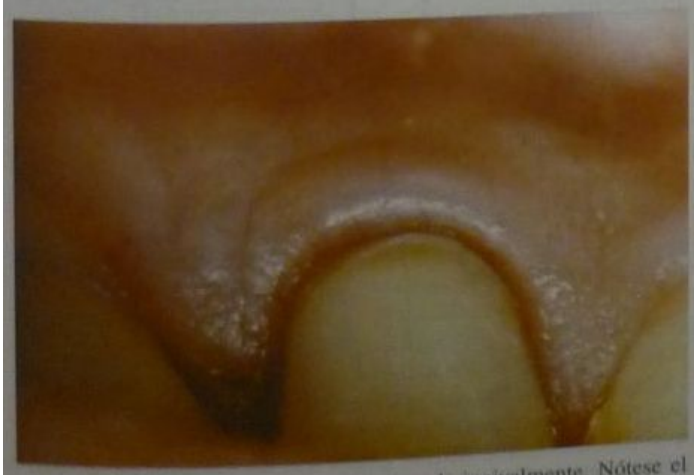

Fig. 21-38. Restauración rígida ubicada subgingivalmente. Nótese el proceso inflamatorio que se manifiesta en la encía luego de 3 meses.

- Encía insertada: cuando la encía insertada es escasa debemos modificar la técnica (realizar un colgajo desplazado apical) a fin de no perder esta banda de inserción.

Alargue quirúrgico de la corona clínica (fig. 21-45)

Debemos evaluar la cantidad de encía insertada remanente. Si es adecuada, levantamos un colgajo mucoperióstico con bisel interno con incisiones verticales o sin ellas y lo suturamos en la misma ubicación.

Si la cantidad de encía insertada es escasa, realizamos una incisión intracrevicular, levantamos un colgajo con incisiones verticales y suturamos apicalmente.

Luego de levantado el colgajo, establecemos dónde estará ubicado el margen de la restauración que corresponde a esa pieza dentaria.

A partir de ese punto debemos realizar la eliminación del tejido óseo hasta que haya una distancia de 3 mm entre ambos puntos a fin de restablecer el espacio biológico perdido.

Recordemos que, como dijimos con anterioridad, el espacio biológico es la zona que se extiende entre el margen gingival y el tejido óseo y en él se encuentran el surco gingival, el epitelio de unión y la inserción conectiva de la encía, y tiene un promedio aproximado de 3 mm. La invasión de ese espacio biológico por el margen de nues-

Fig. 21-40. Gingivectomía en 37. Medición con sonda de la profundidad de la bolsa.

Fig. 21-41. Gingivectomía. Incisión con bisturí.

Fig. 21-42. Gingivectomía. Posoperatorio.

Fig. 21-43. Aparato para electrocirugía.

tras restauraciones producirá una inflamación crónica con riesgo de pérdida de inserción y retracción gradual.[49]

Al realizar la ostectomía y para restablecer el espacio biológico debemos evaluar el biotipo periodontal del paciente. Si éste presenta un biotipo periodontal fino solo debemos eliminar tejido óseo hasta 3 mm. Pero si el biotipo periodontal fuera grueso sería necesario eliminar más de 3 mm y realizar una leve osteoplastia para eliminar el margen óseo ya que al ser grueso el tejido, si no se hiciera esta modificación a la técnica, al cicatrizar el margen gingival podría quedar cubriendo de vuelta el límite de la preparación.

Luego de haber realizado la eliminación del hueso con instrumentos manuales o con fresas y una vez restablecida la morfología o recreada una nueva adecuada a la función, suturamos el colgajo en la misma posición o apicalmente, según lo hayamos establecido anteriormente.[51]

Se debe esperar entre 40 y 60 días para la ubicación final del margen, que es el tiempo requerido para la maduración de los tejidos y para evitar así una retracción gingival posterior a la colocación de la restauración.

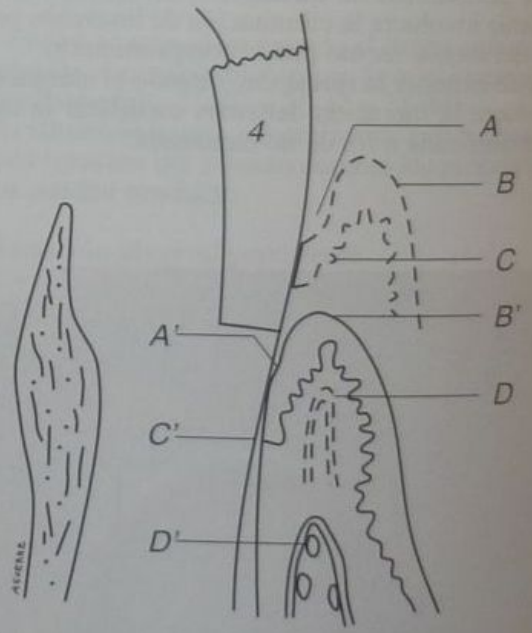

Fig. 21-44. Restauraciones a nivel 4. Requieren cirugía gingival y ósea para permitir una nueva restructuración del periodonto de protección e inserción. *A.* Surco. *B.* Margen gingival. *C.* Epitelio de unión. *D.* Altura del hueso alveolar. *A', B', C' y D'.* Ubicación de los mismos elementos después de la cicatrización total. (Barrancos Mooney.)

Fig. 21-48. A. Paciente de 33 años que presenta recesión dentaria extensa ubicada subgingivalmente que incide la zona del espacio biológico en el tercio más apical en la cara vestibular del diente diez. Se le debe realizar un alargamiento de corona clínica previo a la obturación. B. El colgajo levantado, la vitrectomía realizada y la raíz preparada para la obturación inmediata. C. Caso terminado. D. Radiografía preoperatoria y postoperatoria.

Técnica

Está indicada en dientes anteriores cuando existe una modificación estética importante o la realización de la restauración implica riesgo en dientes vecinos. Un aspecto particular a considerar antes de la realización de esta técnica es la necesidad de evaluar los resultados del movimiento de inserción y la posibilidad de realizar la posterior recomendación protésica (fig. 21-49).

Según Bellan[12] el procedimiento provoca estrangulamiento de las fibras dentogingivales y perjudicaría al paciente en un crecimiento coronario de la cresta marginal y del hueso de soporte.

La maniobra buscada se realiza de 4 a 6 semanas de iniciado con la extensión de la corona. Esta cicatrización del movimiento se debe a que se genera una tensión a nivel del ligamento periodontal, a diferencia de un movimiento convencional de ortodoncia. Al intervenir un diente es necesario que tenga una adecuada de los dientes adyacentes, resección ósea y luego un cambio de posición del diente para evitar la recidiva con la corona. Además de necesario que pasados la resección ósea durante el movimiento el corte de las fibras gingivales durante el proceso para evitar la recidiva con ésta.

Una vez que el diente tiene la ubicación deseada y se encuentra nuevamente, los tejidos periodontales tienden a reorganizarse en aproximadamente 3 meses.

Corrección quirúrgica de la morfología gingival

Debido al avance de la cirugía mucogingival hoy es posible, en presencia de caries o abrasiones asociadas con recesiones gingivales, tratar de cubrir la mayor parte de la raíz expuesta con tejido del propio paciente[13] y luego, si es necesario, cubrir con una restauración la recesión residual a la cirugía.

La regularización del contorno gingival, aun en los casos de cobertura incompleta, implica las posibilidades del paciente de mantener un control de placa efectivo (figs. 21-47 y 21-48).

Relación entre operatoria dental y ortodoncia

La recomposición de una pieza dentaria requiere una serie de requisitos para que no se produzcan lesiones, sean de origen traumático o inflamatorio en los tejidos gingivales adyacentes adyacentes.[14]

Con el fin de evitar alteraciones, debemos establecer dos situaciones para evaluar en el momento de realizar una recomposición dentaria.

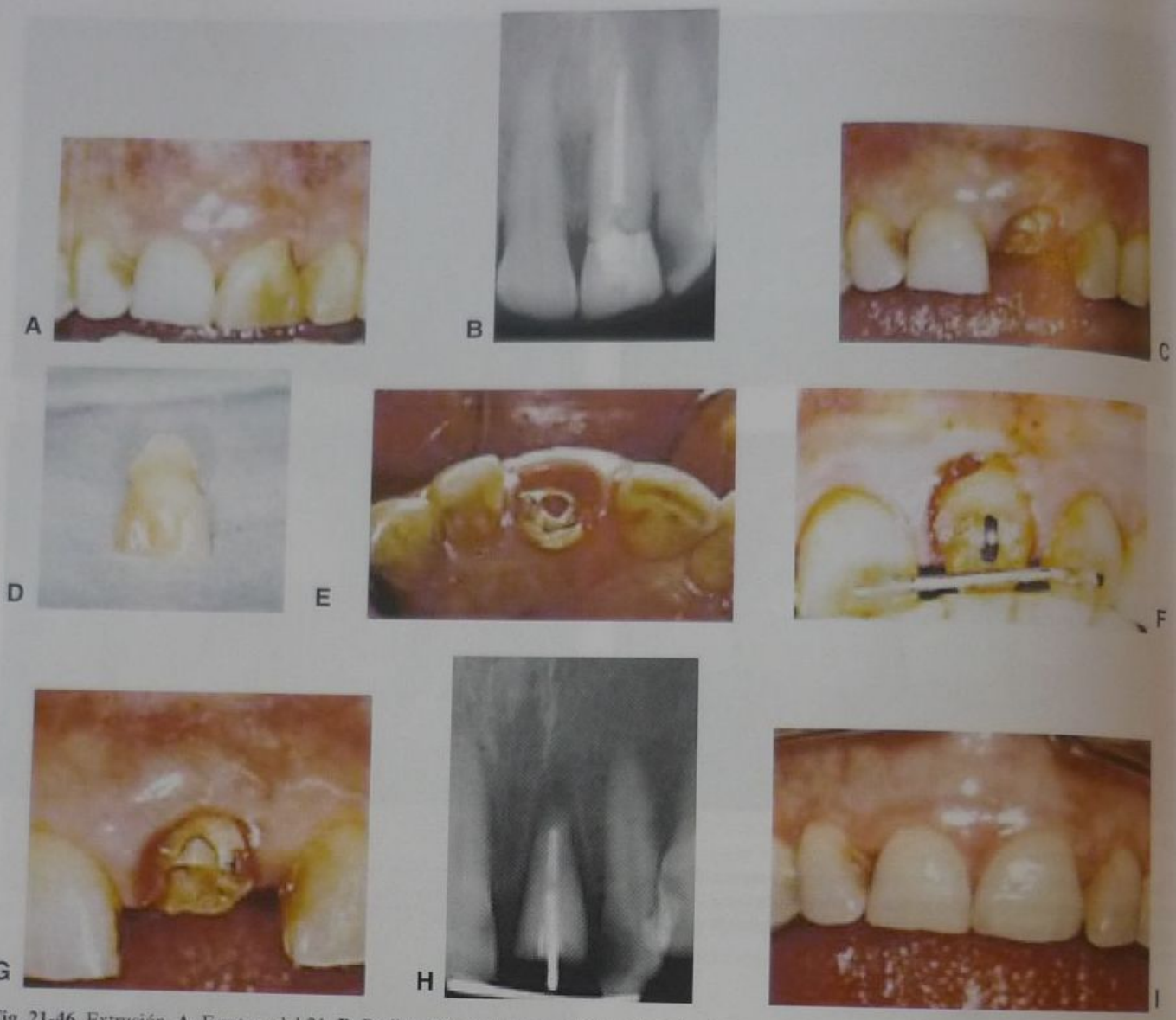

Fig. 21-46. Extrusión. **A.** Fractura del 21. **B.** Radiografía en la que se observa la falta de un espacio biológico adecuado entre el borde de la fractura y la cresta ósea. **C.** Vista frontal. **D.** Corona fracturada. **E.** Vista oclusal. **F.** En proceso de extrusión. **G.** Extrusión terminada. **H.** Vista radiográfica. **I.** Posoperatorio con la corona terminada. Obsérvese cómo la extrusión permitió lograr la conservación de la altura de los márgenes gingivales.

1. Las maniobras intraoperatorias que pueden lesionar los tejidos periodontales.
2. Los requisitos periodontales que debe cumplir una restauración.

MANIOBRAS INTRAOPERATORIAS QUE PUEDEN LESIONAR LOS TEJIDOS PERIODONTALES

Durante la técnica operatoria propiamente dicha debemos usar elementos y realizar maniobras que implican riesgos para los tejidos gingivales.

Debemos tomar recaudos para evitar lesionarlos. Se analizarán a continuación: a) la utilización de instrumental cortante, b) el dique de goma, c) la selección y la colocación de clamps o grapas, d) las cuñas, e) las matrices y los portamatrices, f) los pins, los alfileres y los tornillos, g) las obturaciones y las coronas provisorias (cuadro 21-4).

Utilización de instrumental cortante

Tanto el instrumental cortante de mano como el rotatorio impulsado a diferentes velocidades pueden ser nocivos para los tejidos blandos durante las maniobras operatorias (véase cap. 10).[33,43]

Cuadro 21-4. *Maniobras que implican riesgos para los tejidos gingivales*

a) Utilización de instrumental cortante
b) Dique de goma
c) Colocación de clamps o grapas
d) Cuñas
e) Matrices y portamatrices
f) Pins, alfileres y tornillos
g) Obturaciones y coronas provisorias

A

B

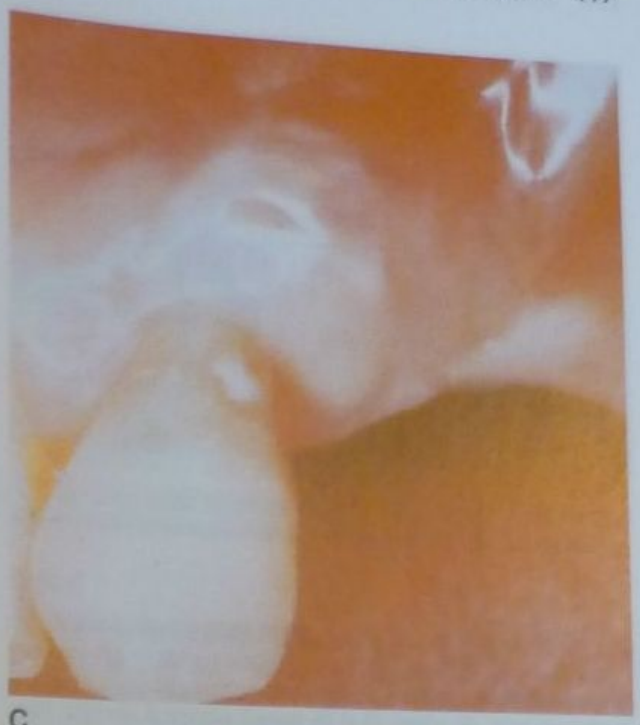

C

Fig. 21-47. Resolución de caries radicular con ayuda de un colgajo desplazado lateral previo a la restauración. **A.** Raíz con recesión gingival y lesión de caries. **B.** Luego de haber removido la caries en forma exhaustiva se procede a realizar un colgajo desplazado lateral. **C.** Posoperatorio al mes; nótese la conveniencia de realizar la restauración en estas condiciones.

Cuando se usa el instrumental de mano, se debe tener especial cuidado en tomar puntos de apoyo firmes sobre los dientes para evitar que un brusco desplazamiento del instrumento produzca una herida en la encía o penetre el ligamento periodontal. Estas precauciones son válidas en todos los casos pero sobre todo cuando se trabaja en la caja proximal de una cavidad compuesta cerca de la papila gingival.

Aquí resulta muy útil la temprana colocación de una cuña de madera aun antes de ubicar la matriz, para proteger la papila gingival de cualquier laceración provocada por el instrumental. Mucho más nocivo y peligroso

A

B

C

Fig. 21-48. Resolución de caries radicular y recesión gingival con un aloinjerto de tejido blando (Alloderm®). **A.** Recesión inicial y lesión de caries radicular incipiente. **B.** Posoperatorio de 1 semana. Se utilizó un injerto de tejido dérmico a celular. **C.** Posoperatorio a los 9 meses. En este caso no se requirió una obturación plástica posterior por el alto grado de cobertura radicular logrado.

A

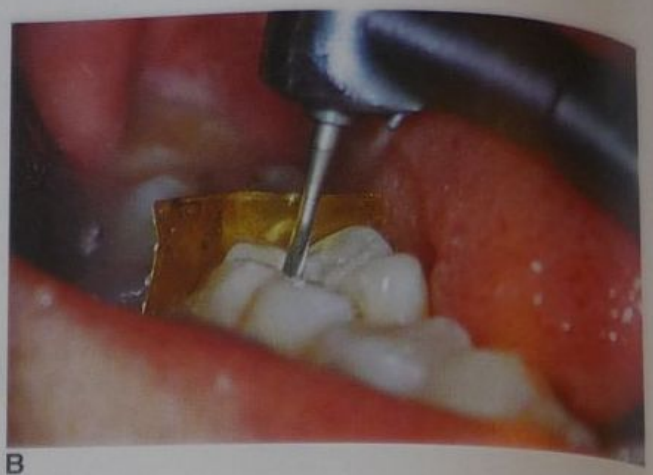

B

Fig. 21-49. A. Uso de instrumental de mano. Se deben tomar puntos de apoyo firmes. **B.** El instrumental rotatorio es más peligroso. Se observa una lámina metálica para proteger el diente vecino en la caja proximal. (Barrancos Mooney.)

que el instrumental de mano es el instrumental rotatorio cortante a cualquier velocidad. Deben tomarse precauciones especiales cuando se prepara una caja proximal en preparaciones de clase II o la pared gingival de una preparación de clase III o IV, muy cercanas o dentro del margen gingival (fig. 21-49) (véanse caps. 44, 46, 47 y 49).

El dique de goma, los clamps, las cuñas y las matrices son elementos que, usados con criterio, permiten reducir el peligro. Además, la buena visibilidad, el campo operatorio seco y un apoyo digital firme y seguro ayudan a minimizar las posibilidades de daño.

Mayor riesgo se corre con el uso de discos para pulir, discos abrasivos y otros elementos de gran tamaño, con los cuales es fácil lacerar los tejidos blandos, la lengua o los carrillos. En preparaciones de clase V resulta bastante difícil pulir una restauración sin tocar el margen. Una manera conveniente de hacerlo consiste en utilizar fresas de 12 hojas, de formas adecuadas, para recortar los excesos y, a continuación, discos de papel de tamaño muy pequeño, montados en un mandril que no sobresalga de la superficie del disco.

Cuando se usan tiras de pulir en restauraciones de clase III, se las debe recortar longitudinalmente para que su ancho sea lo más reducido posible y actúen entre la superficie de contacto y el margen gingival. Lo mismo cabe para las tiras de acero abrasivas.

Los excesos gingivales de material de obturación deben eliminarse mediante limas manuales, tiras de acero diamantado o fresas o piedras de forma adecuada (véase cap. 10).

Un contraángulo especial con puntas intercambiables que efectúa un movimiento vibratorio de vaivén, diseñado para actuar en las troneras interdentarias, permite pulir y contornear las obturaciones (contraángulo EVA). Cuando se emplean composites, ionómeros o ionorresinas, materiales que endurecen totalmente en pocos minutos, deben eliminarse los excesos con bisturíes, curetas, tiras abrasivas, fresas o piedras adecuadas al espacio donde deben actuar. Dada la dificultad que presenta la eliminación de estos excesos es conveniente dedicar el mayor tiempo posible a la colocación de una buena matriz y una cuña para evitar, en lo posible, este problema.

Un modo de controlar si el contorno proximal de una restauración se ha realizado correctamente consiste en el uso de un hilo dental. Si el hilo se desliza por toda la restauración sin engancharse, en especial a nivel gingival, puede darse por terminada la restauración.

Si bien el uso de fresas, piedras o puntas vibratorias momentáneamente puede causar lesiones en la papila gingival, al dejar lisas las superficies restauradas y con una forma correcta, los tejidos gingivales se recuperan con rapidez, ayudados por una adecuada técnica de cepillado y de estimulación, o masajes interdentarios. Incluso se ha demostrado experimentalmente la posibilidad de readherencia después de haber separado en forma mecánica el epitelio de unión de la superficie dentaria, al cabo de 5 días. Por supuesto, esto ocurre si no existen impedimentos mecánicos, químicos o bacterianos que se opongan.

Fig. 21-50. El dique de goma separa y protege las estructuras periodontales. (Barrancos Mooney.)

Dique de goma

El dique de goma es un auxiliar indispensable para la correcta realización de maniobras operatorias que permite mantener un campo operatorio seco, aislado y con buena visibilidad y que facilita las tareas del profesional; separa y protege las estructuras periodontales (fig. 21-50).

Se lo debe colocar con el suficiente cuidado para no dañar las papilas o el margen gingival, pasando previamente hilo dental para verificar las relaciones de contacto. En

muchos casos se puede colocar el dique de goma simplemente sin ligaduras, clamps o grapas para sostenerlo, por ejemplo en el sector anterior de canino a canino o en el área de premolares. La única precaución consiste en secar en forma cuidadosa los dientes inmediatamente después de colocada la goma para que ésta quede en su sitio, invaginándola si es posible dentro del surco gingival.

Tanto la ligadura de hilo dental como el clamp pueden causar daño a las estructuras periodontales.

Con las técnicas actuales de colocación del dique de goma, las ligaduras resultan prácticamente innecesarias. En caso de que sea necesario realizar una ligadura se debe pasar suavemente el hilo por los espacios interdentarios, confeccionar un lazo con nudo doble de cirujano, cerrarlo y llevarlo mediante un instrumento no afilado a la zona lingual, más allá del cíngulum, o al cuello, sostenerlo allí y cerrarlo definitivamente por vestibular, para luego consolidar la ligadura. A menudo no conviene cortar los hilos que sobran, sino mantenerlos amarrados al sostenedor del dique de goma o al mango de un instrumento cualquiera para poder efectuar la tracción y despejar el campo en la dirección necesaria para la restauración. Una ligadura mal ejecutada puede ser dañina para las estructuras periodontales al aprisionar una papila gingival, producir isquemia y profundizar el surco gingival normal. El olvido de una ligadura o de un trozo de dique de goma también puede resultar nocivo. Es conveniente observar el dique de goma al extraerlo para verificar su integridad, especialmente entre orificio y orificio, y contar las ligaduras que se van retirando.

Selección y colocación de clamps

El clamp o la grapa, que es una abrazadera de acero con mordientes afilados, debe utilizarse con el máximo cuidado para no dañar el periodonto (véase cap. 24).

En primer lugar se debe elegir el clamp adecuado al diente y probarlo para asegurarse de que no tienda a deslazarse apicalmente, lo que profundizaría el surco y separaría el epitelio de unión. En dientes con corona clínica corta o que tienen forma expulsiva a menudo resulta difícil encontrar un clamp apropiado. Se debe recordar además que la tensión de la goma sostenida por el arco portadique tenderá a desplazar el clamp o moverlo de su sitio y ello profundizará los mordientes, especialmente hacia mesial.

Como el campo operatorio se encuentra generalmente anestesiado, ni el paciente ni el profesional advertirán este problema y la consecuencia será una lesión en los tejidos blandos. Debe estabilizarse un clamp con compuesto de modelar.

Con las nuevas técnicas de preparaciones en campo lavado con abundante agua y adecuados equipos de aspiración se puede demorar la colocación del dique de goma hasta el momento de insertar la restauración. Para preparaciones en el tercio gingival se usa el clamp 212 o similares.

Al finalizar el acto operatorio es aconsejable masajear los tejidos blandos para activar su circulación y volverlos rápidamente a su estado normal.

Cuñas

La cuña de madera dura, de naranjo, roble, nogal u otras, con la forma y el tamaño adecuados al espacio interdentario, constituye un elemento sumamente útil y de uso cotidiano en odontología restauradora.

Por lo general la cuña tiene la forma de una pirámide triangular alargada y se coloca en el espacio interdentario dentro de la tronera donde está ubicada la papila gingival.

Como la boca de entrada de la tronera por lingual o palatino es un poco más grande que por vestibular, se prefiere colocar la cuña por allí.

La cuña se utiliza para: a) separar ligeramente los dientes, b) sostener una banda de matriz o un tubo de cobre en su sitio mientras se realiza una restauración, c) sostener el dique de goma y proteger la lengüeta interdentaria de éste y d) proteger la papila gingival para evitar que sea dañada por los procedimientos operatorios, sobre todo cuando se realiza una preparación próximo-oclusal (fig. 21-51).

Cuando se coloca una cuña, se debe tener la precaución de dirigir su parte plana hacia la papila gingival para deprimirla suavemente, sin lacerarla.

A

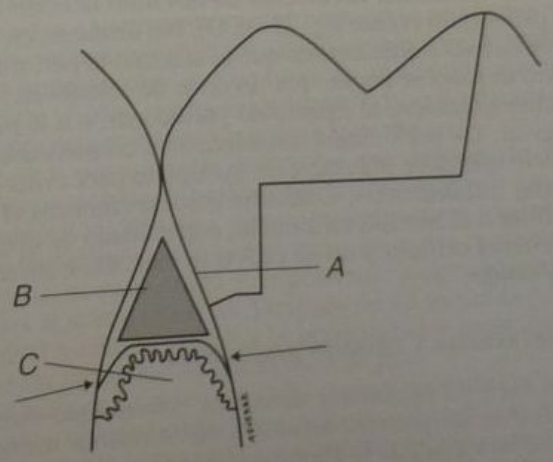

B

Fig. 21-51. A. Cuña colocada para separación y protección. B. La cuña deprime y protege la papila gingival: A, esmalte. B, cuña. C, papila gingival. Las flechas indican el epitelio de unión. (Barrancos Mooney.)

La cuña no debe penetrar en los tejidos gingivales ni lesionar el epitelio de unión porque entonces dejaría como secuela una retracción de la papila y la desocupación parcial de la tronera correspondiente, lo que permitiría el empaquetamiento alimentario y la acumulación de placa bacteriana.

Matrices y portamatrices

Las matrices son bandas o láminas metálicas de acero, bronce, acetato u otros materiales que se colocan en el diente o entre dos dientes para sostener el material de obturación.

Cuando la preparación no llega al margen gingival, el uso de una matriz no entraña mayor peligro para los tejidos gingivales. Cuando la preparación llega o sobrepasa este margen deben tomarse las precauciones requeridas para que la matriz cumpla con su misión sin dañar el periodonto.

Hay matrices comerciales sostenidas por un portamatriz, como las de Ivory, Tofflemire y otras ya descritas, y también matrices individuales sostenidas por una cuña y un compuesto de modelar. La parte cervical de la banda de la matriz deberá ubicarse en la zona cervical de la cavidad, bien apoyada en la pared dentaria y perfectamente adosada al diente, con la ayuda de la cuña, para evitar que el material de obturación exceda sus límites y pueda penetrar en el espacio interdentario, para constituir así un factor irritativo permanente para los tejidos periodontales. La banda de la matriz puede lastimar la papila gingival, aprisionándola o desplazándola indebidamente.

En la mayoría de los casos las matrices individuales permiten una mejor adaptación que las comerciales. La matriz debe recortarse, contornearse, adaptarse al espacio interdentario existente y a la tronera, y debe bruñirse contra el diente vecino para garantizar un buen contacto.

Las bandas para matrices planas, sin convexidad, dan como resultado superficies de contacto incorrectas o insuficientes que, más adelante, permitirán el empaquetamiento alimentario. De la buena conformación y adaptación de una matriz dependerá el éxito de una restauración que abarque las caras proximales de un elemento dentario.

Pins, alfileres y tornillos

Son elementos adicionales de anclaje que, si se utilizan correctamente, no afectan en absoluto la estabilidad del periodonto (véase fig. 21-45 D). No obstante, en ciertas ocasiones puede ocurrir que al efectuar la perforación con el trépano se llegue, por un error de cálculo en la dirección adecuada, al ligamento periodontal o a la papila gingival. La perforación establece una comunicación u orificio que debe obturarse de inmediato para evitar problemas inflamatorios. Conviene colocar entonces el pin, el alfiler o el tornillo en su sitio, con cuidado de que cierre bien el orificio y no se proyecte más allá e invada el periodonto.

Obturaciones y coronas provisorias

Si bien en operatoria dental es conveniente siempre realizar la obturación definitiva en la misma sesión en que se ha ejecutado la preparación cavitaria, por diversos motivos puede suceder que sea necesario dejar la obturación para la sesión siguiente y colocar entonces una obturación o corona provisoria. La restauración provisoria exige una técnica adecuada para cumplir con todos los requisitos.[57]

Cuadro 21-5. *Características de las restauraciones provisorias*

1. Cierre hermético
2. Fácil remoción
3. Manipulación sencilla
4. Impermeables
5. Compactas
6. Biocompatibles
7. Endurecimiento rápido
8. Exactas
9. Resistentes

Debe tener determinadas características (véase cuadro 21-5):

1) garantizar un cierre hermético de la cavidad, 2) ser de fácil remoción, 3) proporcionar una manipulación sencilla, 4) estar constituida por material impermeable, 5) ser compacta, 6) ser biocompatible con tejidos blandos y duros, 7) tener un rápido endurecimiento, 8) restaurar con exactitud la forma del diente y 9) tener la resistencia adecuada para mantener su forma y evitar migraciones del diente.

Una de las mejores combinaciones de materiales para realizar una restauración temporaria es el acrílico de autopolimerización, adaptado perfectamente a la cavidad, recortado, pulido y luego cementado con un cemento temporario.

Una técnica habitual consiste en tomar una impresión con material elástico de la zona que se va a restaurar, antes de preparar la cavidad.

Luego se conforma la preparación cuidando de no tornarla retentiva y protegiendo la dentina con los elementos adecuados (véase cap. 32). A continuación, se la lubrica con vaselina líquida y se la llena con acrílico de autopolimerización o algún otro material para elementos provisorios. La impresión que tomamos previamente se coloca nuevamente en la boca para dar forma al acrílico por su aspecto oclusal y proximal. Antes de que ocurra el endurecimiento del material, se retira la impresión y, con cuidado, se quita el relleno de acrílico de la cavidad. Se recortan los excesos y se vuelve a colocar la obturación de acrílico. Se repite este procedimiento una o dos veces con el fin de evitar que el material quede atrapado en el espacio interdentario. Cuando se tiene la seguridad de que el material entra y sale fácilmente y tiene la forma adecuada, se lo deja fuera de la boca para que se endurezca definitivamente y se evita así el posible daño del calor de polimerización sobre la pulpa. En tiempo frío se puede sumergir en agua tibia para acelerar el proceso. Luego se recorta y pule el acrílico, se controla la oclusión y se cementa esta incrustación provisoria de acrílico con cemento temporario.

Las obturaciones temporarias que se efectúan con materiales blandos y deformables son nocivas para el periodonto porque bajo la acción masticatoria se introducen a presión en el espacio interdentario y ocasionan la deformación de la papila gingival.[58] Además, al no ser herméticas, permiten filtraciones de saliva y gérmenes que actúan como factores irritativos.

En ningún caso debe colocarse una obturación temporaria de acrílico sin recortar los excesos y sin cementar porque el acrílico que invade los tejidos periodontales es un poderoso irritante.

Además, si la obturación temporaria carece de medio cementante, al contraerse permite el acceso de líquidos bucales al interior de la preparación, con la consiguiente irritación del complejo dentina-pulpa-periodonto.

REQUISITOS PERIODONTALES DE UNA RESTAURACIÓN

Debemos comprender que la encía es el "banco de pruebas" de cualquier restauración[17,61] y que ésta debe cumplir con ciertos requisitos con el fin de evitar lesiones en los tejidos blandos.

Estos requisitos son:

- Margen de la restauración
- Contorno de caras libres y proximales
- Área de contacto
- Pulido de las restauraciones

Margen gingival de las restauraciones

Sabemos que la encía marginal mide aproximadamente 1 mm y rodea la pieza dentaria siguiendo la morfología del límite amelocementario; está separada de ella por una cavidad virtual, que es el surco gingival que mide entre 0,5 y 3 mm, según los diferentes autores. Orban estableció un promedio de 0,8 mm.[41]

En el fondo del surco gingival, el epitelio de unión, mecanismo de unión entre la encía y el diente, asegura el sellado del periodonto de protección y protege el periodonto de inserción.

El surco gingival se halla en un estado de equilibrio biológico que puede alterarse fácilmente por la actividad de la placa bacteriana, por los traumatismos que sufre la encía, por las maniobras operatorias o por las restauraciones. En un individuo con buena salud periodontal y con un adecuado programa de higiene oral, la ubicación del margen de la restauración depende de diferentes factores:[3,59,60]

A. estéticos
B. presencia de lesiones dentarias

El principio básico de la cualquier restauración es no invadir el surco gingival con la restauración, pues esto alteraría el equilibrio biológico de esta zona.

Ubicación del límite gingival

Las restauraciones son supragingivales cuando el límite gingival se encuentra por encima del margen gingival y no afecta, por lo tanto, la biología del surco; son normogingivales cuando el límite gingival está exactamente en el nivel del borde libre de la encía, y son subgingivales cuando penetran ligeramente en el surco.

Lo ideal es confeccionar restauraciones supragingivales para mantener el periodonto en un excelente estado de salud. Estas restauraciones son de fácil acceso, pueden terminarse en forma adecuada, no acumulan placa y permiten una higiene correcta del paciente.

No obstante, y por razones estéticas, mecánicas u otras, especialmente en el sector anterior de la boca, a veces es necesario confeccionar restauraciones normogingivales para ocultar o disimular el margen gingival de la restauración.

Romanelli[17,61] considera que la extensión subgingival de una restauración crea un medio ambiente desfavorable para el tejido gingival, aunque esté correctamente realizada. Además, es imposible ubicar el margen gingival de una restauración en el fondo de un surco que tiene de 2 a 3 mm de profundidad sin lastimar la encía con los procedimientos operatorios. Cuanto más profunda es la ubicación del margen en el surco, más difícil será la obtención de una adecuada impresión o la terminación de la restauración.

Para mantener la encía sana el margen gingival debe estar ubicado en un sitio que permita: 1) que el odontólogo pueda controlar la preparación, la impresión y la terminación de la restauración, 2) que el paciente pueda mantener el sitio libre de placa y 3) que la estética sea aceptable.

El margen gingival puede ubicarse hasta 1 mm debajo de la encía, pero no más profundo cuando la estética es el factor primordial. En todos los otros casos se debe preferir la ubicación normogingival o supragingival.

Tylman,[62] Shilingburg y col.,[63] Lang y col.[64] y muchos otros, aunque prefieren las restauraciones supragingivales por las razones ya expuestas, admiten las ligeramente subgingivales penetrando hasta la mitad de la profundidad del surco, o sea 0,5 mm aproximadamente.

Kenney[65] recomienda restauraciones supragingivales en general y admite las subgingivales solo en los siguientes casos: 1) por estética en pacientes con línea de sonrisa alta, 2) por fractura dentaria subgingival y 3) en coronas clínicas sumamente cortas. Cuando el margen deba colocarse subgingivalmente, puede invadir solo la mitad coronaria del surco que está tapizada por epitelio escamoso estratificado, no queratinizado, relativamente grueso.

Durante las maniobras operatorias se recomienda no lesionar ni invadir el epitelio de unión, ni lastimar el epitelio de la cara interna de la encía marginal.

Las restauraciones subgingivales tienen el peligro potencial de dañar las estructuras periodontales, ya que facilitan la acumulación de placa y dificultan la limpieza, lo que provoca el desequilibrio biológico con la consiguiente inflamación y en ocasiones posterior retracción de la encía que, al migrar apicalmente, dejará expuesto el margen gingival de la restauración.

Matsui y col.[66] comprobaron que las coronas de oro colocadas experimentalmente en monos producían respuesta inflamatoria de los tejidos gingivales y que era tanto menor cuanto mejor fuera la adaptación marginal de éstas. En la región interdentaria la inflamación era siempre más evidente y persistía más tiempo.

Stolk,[67] por su parte, comprobó que después de colocar incrustaciones metálicas en los pacientes la gingiva interdental tardaba seis meses en recuperarse totalmente de la lesión producida por el tratamiento, la preparación cavitaria, el cementado y la posterior adaptación de los tejidos al nuevo material. Después de 15 meses la papila gingival no había vuelto a la normalidad y mostraba un aumento promedio de altura de 0,27 mm.

Se indican las restauraciones supragingivales en todos los casos en que no exista un compromiso estético. En el sector anterior, y cuando las exigencias estéticas sean primordiales, se puede optar por la terminación normogingival, por ejemplo, para las coronas completas (jackets) o para restauraciones con resinas o materiales estéticos.

Fig. 21-52. Vista proximal de un incisivo central antes y después del tallado.

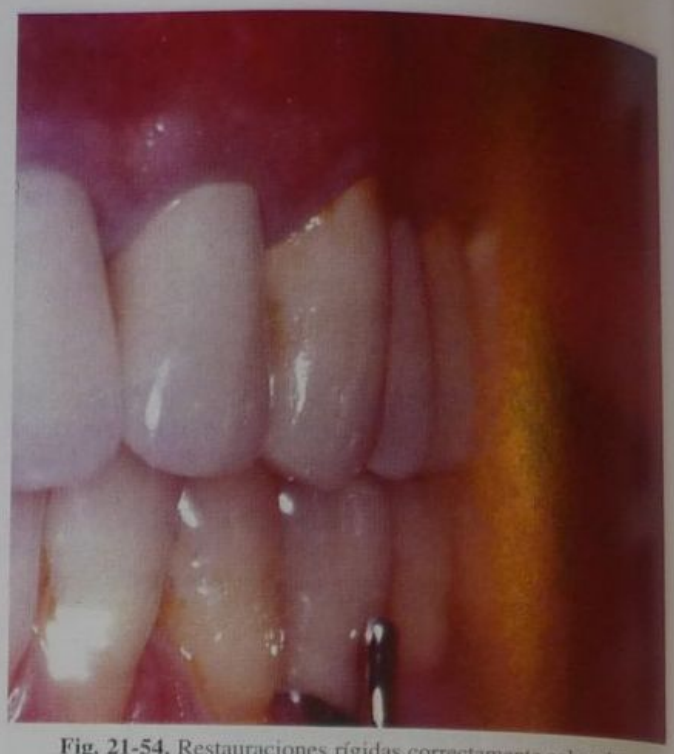

Fig. 21-54. Restauraciones rígidas correctamente colocadas.

Las restauraciones totalmente metálicas, como las coronas con frente estético, las coronas enteras o parciales, las incrustaciones, las orificaciones o las amalgamas pueden ser subgingivales, ya que el metal, bien pulido y sin irregularidades, es bien tolerado por la gingiva y puede penetrar hasta 0,5 mm en el surco. En todos los casos las restauraciones deben terminar en una línea definida, cavidad, hombro, chamfer u otros.

Contorno de las caras libres y proximales

Una restauración adecuada debe repetir la morfología dentaria con la mayor exactitud posible y reproducir el contorno y el tamaño de la pieza restaurada a fin de permitir una correcta relación con las estructuras vecinas (figs. 21-52 a 21-54).

Muchas veces por incorrecta técnica operatoria en la preparación de la cavidad, inadecuada elección del material restaurado, mal uso de matrices y cuñas o por falta de pulido adecuado no se restaura el contorno natural de la pieza.

Esto puede producir en los tejidos gingivales adyacentes, a corto o mediano plazo, respuesta inflamatoria.[68-70]

Los defectos en el restablecimiento del contorno pueden deberse a un sobrecontorneado o a un subcontorneado.

Sobrecontorneado

Debemos diferenciar el sobrecontorneado en las caras proximales del que se produce en las caras libres.

Caras proximales: es quizá la más frecuente de las fallas y generalmente se debe a un incorrecto uso de matrices y cuñas[68,71] (fig. 21-55).

Para que eso no ocurra debemos primero observar la forma que tiene el espacio interdental de la pieza por restaurar.

Si bien cuando no hubo pérdida de inserción proximal en los dientes posteriores la forma es convexa, cuando hay migración apical del tejido óseo interdentario debido a la morfología dentaria proximal, el espacio interdentario ya no es triangular, sino pentagonal debido a que la zona interdental cambia. Esto requiere el uso de una matriz adaptada a esta forma.

Fig. 21-53. Tallado vestibular correcto para reconstruir adecuadamente el contorno.

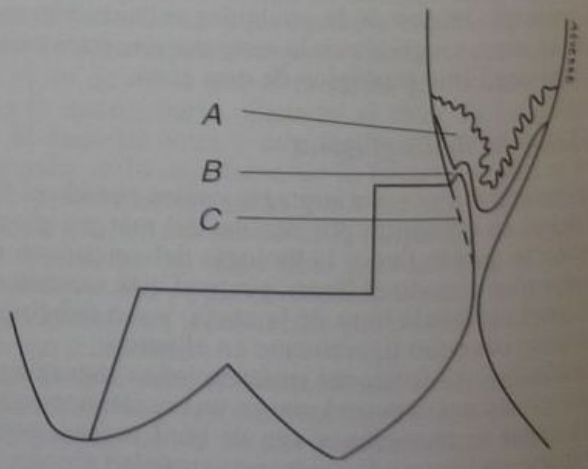

Fig 21-55. Falla por exceso o desborde del material de obturación. *A.* Papila gingival inflamada. *B.* Área que retiene placa. *C.* En punteado el contorno correcto y en línea llena el incorrecto. (Barrancos Mooney.)

A

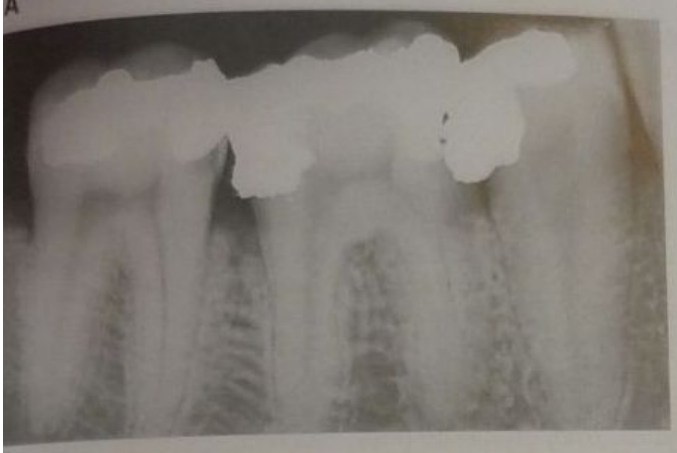

B

Fig. 21-56. A. Obturaciones MOD en el primer molar y de clase II en el segundo molar y en el segundo premolar inferior, donde no se reprodujeron los contornos proximales ni la correcta ubicación de los puntos de contacto. B. Imagen radiográfica de la zona donde ya se observa pérdida ósea.

Fig. 21-58. La misma zona con los mismos problemas en los dientes adyacentes.

Es importante recalcar que no hay que invadir jurisdicción de la papila interdentaria, pues esto dificulta la higiene en esa zona y modifica el nicho ecológico, lo que produce inflamación (fig. 21-56).[34,68,72,73]

Cuando hay retracciones de la papila, muchas veces los pacientes observan un "agujero negro" que hay en la zona interproximal y exigen que se les cierre ese espacio para mejorar estéticamente (véase cap. 40).

Es necesario explicar que esos espacios deben quedar abiertos al dejar troneras suficientemente amplias para permitir un correcto programa de higiene bucal.

Muchas veces ocurre que a pesar de elegir la cuña adecuada, la matriz no se adapta correctamente o se mueve durante la colocación del material, lo que también puede derivar en un sobrecontorneado proximal.

A pesar de que todos los pasos se hayan realizado en forma adecuada, siempre habrá zonas de exceso de material. Lo que hay que lograr es que ese exceso quede en zonas accesibles para su eliminación y pulido (véanse figs. 21-57 a 21-60).

Esta maniobra puede realizarse con fresas o piedras adecuadas, tiras de pulir, contraángulo interproximal Micromega y, en caso de amalgamas, el uso de hilo dental antes de su endurecimiento final.

Un modo de controlar si el contorno proximal de la restauración ha quedado correctamente realizado es mediante el hilo dental. Si éste se desliza por toda la restauración, sin engancharse, especialmente a nivel cervical, podemos dar por terminada la restauración.

Cuando la restauración es rígida, la falta de tallado proximal obliga al técnico de laboratorio a confeccionar

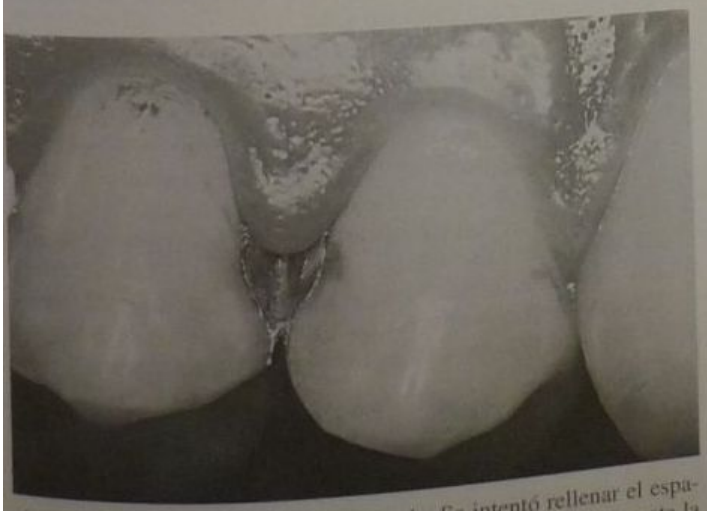

Fig. 21-57. Papila interdentaria inflamada. Se intentó rellenar el espacio interproximal con el material de restauración, lo que no respeta la anatomía de la zona ni permite la higiene correcta.

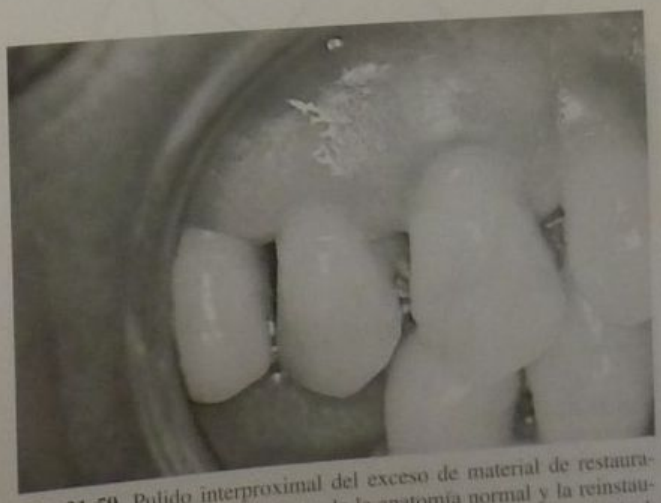

Fig. 21-59. Pulido interproximal del exceso de material de restauración. Luego del restablecimiento de la anatomía normal y la reinstauración de la higiene desaparecieron los signos de inflamación gingival.

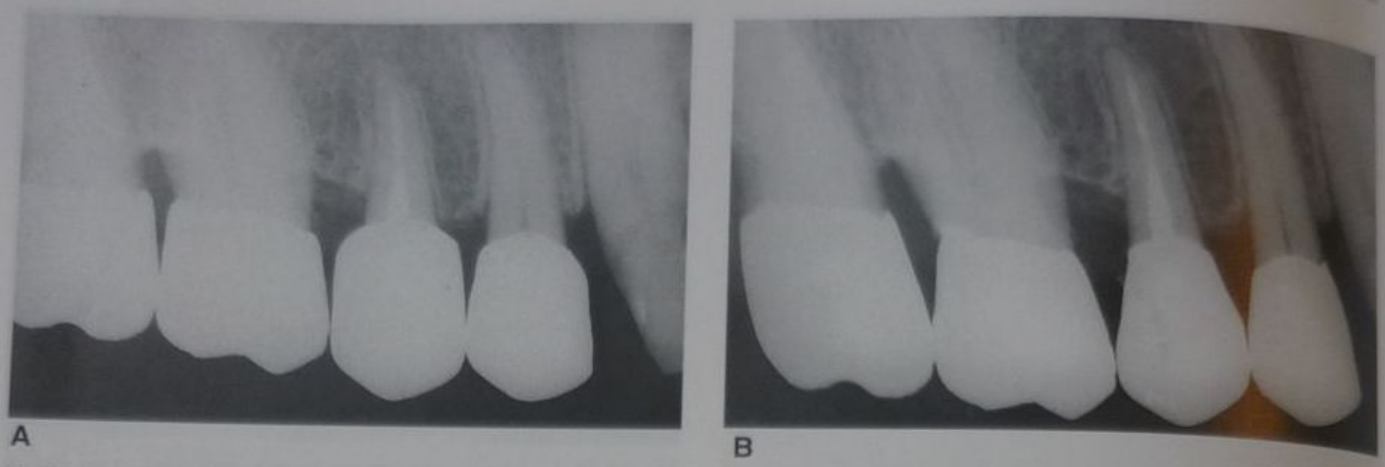

Fig. 21-60. A. Restauración rígida en premolares superiores que invaden el espacio interdental y favorecen la acumulación de placa. **B.** Nueva obturación que respeta la anatomía correcta.

la restauración invadiendo el espacio interdentario, al no existir espacio suficiente para el material. Es importante evaluar en el modelo de trabajo donde se realizó la restauración rígida que exista espacio suficiente entre ésta y su diente vecino para pasar un elemento de higiene interdental.

Otro error frecuente ocurre cuando no está nítida la preparación, lo que obliga al técnico a intuir dónde comenzar la restauración, y en esas circunstancias invade el espacio gingival y por ende el espacio interproximal.

Caras libres: ocurren generalmente por no restaurar en forma adecuada la zona gingival de las caras libres de las piezas dentarias, ya que existe un plano diferente a nivel del ecuador dentario y otro a nivel gingival. Ese perfil de emergencia es importante, en especial en preparaciones para restauraciones indirectas con el fin de lograr un aspecto estético y funcional adecuado.

Por otra parte, cuando hay retracción gingival, en la zona molar se esboza la morfología de la furcación que debe reproducirse.[73]

Cuando se está realizando una reconstrucción periférica, un error frecuente es un tallado escaso del tejido dentario a nivel gingival, al igual que en las caras proximales, que impide lograr espacio suficiente para el espesor requerido de material, por lo que la corona realizada quedará indefectiblemente sobrecontorneada.

El sobrecontorneado en las caras libres produce un mayor cúmulo de placa, ya que impide la autolimpieza por desviar el pasaje de los alimentos, además de dificultar la higiene oral y modificar el nicho ecológico.

Ese sobrecontorneado puede modificarse puliendo la restauración con fresas de múltiples filos y piedras de grano fino, gomas de pulir, etcétera.

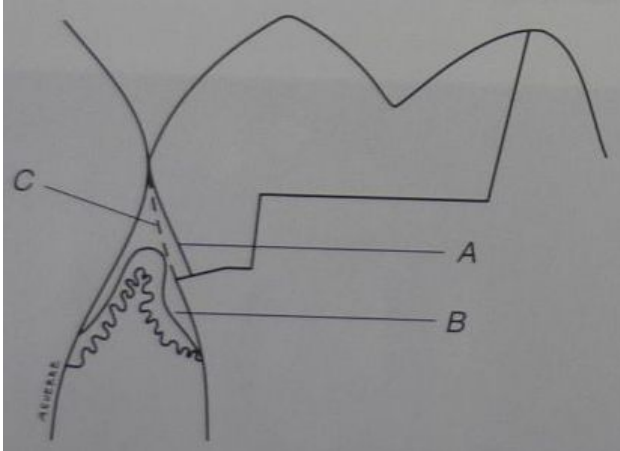

Fig. 21-61. Falla por material insuficiente, generalmente por una matriz colocada de manera incorrecta, exceso de presión de la cuña o condensación deficiente. La falta de material en *A* provoca una acumulación de placa en *B* e inflamación gingival. La línea punteada *C* indica el contorno correcto. (Barrancos Mooney.)

Subcontorneado

Realizar una restauración que deja un subcontorneado de la pieza restaurada también es un problema por considerar y se puede deber principalmente a una manipulación incorrecta del material restaurador, a la colocación inadecuada de matrices y cuñas o a ambas cosas (fig. 21-61).

El riesgo del subcontorneado radica en que crea nichos ecológicos para la acumulación de placa bacteriana y, por ende, inflamación gingival y eventualmente recidiva de caries.

Puede deberse a las siguientes circunstancias:

1. Inadecuada condensación del material, lo que produce poros entre el borde cavosuperficial y la obturación proximal. En el caso de usar amalgama se produce una mayor corrosión de ésta.
2. Materiales que endurecen muy rápidamente, de escasa plasticidad, o problemas en la polimerización que dificultan el acceso a zonas muy profundas.[74]
3. Acceso difícil en zonas muy comprometidas: se dificulta la obturación de la cavidad, lo que implica riesgos de huecos o desadaptación proximal.
4. Falta de material de obturación: no permite llenar toda la cavidad proximal.
5. Incorrecta colocación de la matriz y/o de la cuña: como dijimos con anterioridad, la matriz y la cuña delimitan el espacio que ocupará el material de restauración.

Debemos recordar que las matrices son planas y que hay que contornearlas para establecer la morfología de la zona a restaurar, por lo que esta matriz debe tener posibilidades de modificar su forma sin volver a su estructura original. La utilización de una matriz inadecuada impide la reproducción del contorno biconvexo del punto de

contacto. El uso de matrices planas indeformables genera un espacio proximal mayor (y la ubicación de la relación de contacto en una posición más coronal, lo que produce empaquetamiento).

Área de contacto

Es la zona de contacto con los dientes vecinos y forma parte del techo del espacio interproximal.

Tanto la forma como el tamaño dependen del diente y de la cara proximal que se estudie. La interrupción de la superficie de contacto por causas patológicas (fracturas y caries) produce rápidamente daños en el periodonto por el empaquetamiento de alimentos y la placa bacteriana.[42]

La falta de punto de contacto o el contacto deficiente crean condiciones para que se produzca retención alimentaria, lo que favorece la acumulación de placa así como el efecto de cuña del alimento que, dirigido hacia la papila, destruye fibras gingivales, lo que produce dolor y favorece el proceso inflamatorio.

Por lo tanto, al reconstruir la cara proximal de una pieza dentaria es importante ubicar tridimensionalmente la relación de contacto para prevenir diferentes patologías (figs. 21-62 y 21-63). Las funciones del área o punto de contacto son:

1. Mantener la estabilidad del arco dentario con el fin de impedir migraciones, diastemas y cambios de posición dentaria.
2. Impedir el empaquetamiento alimentario, ya que protege la zona superior de la papila (especialmente el col en la zona posterior).

Con el fin de permitir que cumpla adecuadamente sus funciones debemos restablecer la relación de contacto en su ubicación correcta. Si bien por lo común se llama punto de contacto, en realidad es una superficie de contacto que tiene diferente ubicación según el diente por restaurar.

En dientes anteriores la dirección es cervicoincisal y este punto está ubicado en el tercio medio de la cara proximal.

En los dientes posteriores inferiores la dirección de la superficie de contacto es vestibulolingual y está ubicada en la unión del tercio vestibular y del tercio medio. En sentido cervicooclusal el punto de contacto se ubica en la unión del tercio medio con el tercio superior.

En dientes posteriores superiores también tiene una dirección vestibulolingual pero está ubicado en la unión del tercio medio y el tercio palatino y en sentido cervicooclusal en la unión del tercio medio y del tercio superior.[21]

Ese punto de contacto debe ser lo suficientemente firme para dar estabilidad al área e impedir el empaquetamiento de alimentos pero debe, a su vez, permitir el pasaje del hilo de seda dental.

Se debe recordar que la correcta reconstrucción de los rebordes marginales, la ubicación de los puntos de oclusión y la divergencia de las troneras son otros puntos por considerar para evitar el empaquetamiento.

Pulido

Muchos autores han estudiado la reacción que producen los materiales de restauración al estar en contacto con los tejidos gingivales.[33,75,76]

Si bien los mejores materiales son el oro y la porcelana fundida, en orden decreciente también estarían los composites y los ionómeros.

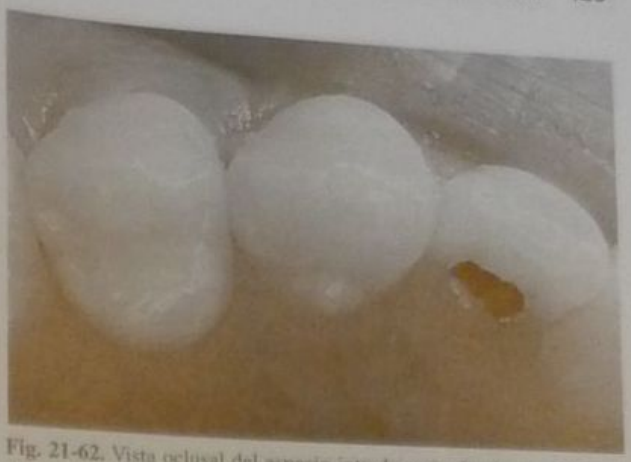

Fig. 21-62. Vista oclusal del espacio interdentario donde se aprecia la ubicación del punto de contacto, el nicho bucal y el lingual.

Lo más importante no es el material en sí, sino el grado de pulido alcanzado una vez terminada la preparación.[77]

Waerhaug[78] demostró que el problema principal no era la irritación mecánica, como se creía, sino que en presencia de zonas porosas, rugosas o ambas a la vez aumentaba la cantidad y la calidad (agresividad) de la placa bacteriana retenida.

Los estudios posteriores llegaron a la misma conclusión.[79,80]

Dada la porosidad característica de los materiales restauradores, diferentes de la superficie lisa del esmalte o dentina, y a veces agravado ello por la incorrecta manipulación de los materiales, es importante el pulido de las restauraciones para disminuir la acumulación de placa.[75]

Por lo tanto, lo más importante en la selección del material es la capacidad de éste para alcanzar una superficie lo más pulida posible, que dificulte la acumulación de bacterias.

CONSIDERACIONES FINALES

De acuerdo con lo desarrollado anteriormente se deduce que para lograr el éxito estético y funcional a largo plazo debe existir una íntima relación entre la operatoria dental y la periodoncia.

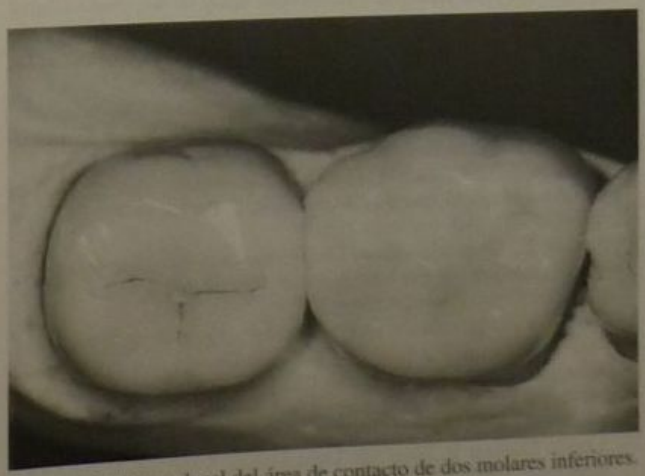

Fig. 21-63. Vista oclusal del área de contacto de dos molares inferiores.

El conocimiento de la biología y la fisiología periodontal permite que al realizar una restauración primero se prepare la boca, luego se respete la integridad de los tejidos periodontales circundantes y, finalmente, se creen condiciones para que el paciente realice un adecuado programa de higiene bucal. Esto permite minimizar los riesgos que acarrea la presencia de una inflamación crónica localizada con sus consecuencias destructivas.

Por otra parte, la cirugía periodontal permite preparar las piezas dentarias por ser restauradas cuando existe alguna patología previa, y así mejorar el pronóstico total.

Como conclusión, podemos establecer que el éxito depende de una correcta preparación del sitio por restaurar, de la elección del material adecuado, del respeto por las estructuras gingivoperiodontales y, ante todo, de un paciente motivado en la prevención y en el control de la placa bacteriana.

REFERENCIAS

1. Romanelli JH. Operatoria dental y Periodoncia. Rev Asoc Odont Argentina, 1963; 51:337; 45:195-201, 1957.
2. Leon AR. The periodontium and restorative procedures: A critical review. J Oral Rehabil 1977; 4:105-117.
3. Blitzer B. Comunicación personal, 1979.
4. Ten Cate AR. Oral histology: Development, structure and function. 4th ed. Mosby, St. Louis, 1994.
5. Carranza F Jr. Periodontología Clínica de Glickman. Interamericana McGraw-Hill 8ª edición - 5ª edición en español, 1998.
6. Bosshardt DD, Schroeder HE. Initiation of acellular extrinsic fiber cementum on human teeth. Cell Tissue Res, 1991; 263:311.
7. Aleo JJ, Derenzis FA, Farber PA. In vitro attachment of human gingival fibroblast to root surfaces. J Periodontol, 1975; 46:639.
8. Beertsen W, Mc Culloch C, Sode KJ. The periodontal ligament: A unique multifunctional connective tissue. Periodontol 2000, 1997; 13:20.
9. Genco R, Goldman H, Cohen W. Periodoncia. Ed. Interamericana. McGraw-Hill. 1ª ed. español, 1993.
10. Ten Cate AR, Mills C. The development of the periodontium: The origin of alveolar bone. Anatomical records, 1972; 173:69-78.
11. Saffar JL, Lasfargues JJ, Cherrau M. Alveolar bone and the alveolar process: The socket that is never stable. Periodont 2000, 1997; 13:76.
12. Miller PD Jr. The smile line. Dent Clin North Amer, 1989; 33:157.
13. Ainamo J, Löe H. Anatomical characteristics of gingiva. A clinical and microscopic study of the free and attached gingiva. J Periodontol, 1966; 37:5.
14. Schroeder H, Listgarden M. The gingival tissues: The architecture of periodontal protection. Periodontol 2000, 1997; 13:91.
15. Lang N, Löe H. The relationship between width of keratinized gingiva and gingival health. J Periodontol, 1972; 43:623-627.
16. Listgarten, MA. Electron microscopic study of the gingivodental junction of man. American Journal of Anatomy, 1966; 7:147-177.
17. Romanelli, JH. Periodontal considerations in tooth preparation for crowns and bridges. Dent Clin North Amer, 1980; 24:271-284.
18. Overman DO, Salonen JI. Characterization of the human junctional epithelial cells directly attached to the tooth (Dat cells) in periodontal disease. J Dent Res, 1994; 73:1818.
9. Gargiulo AW, Wentz FM, Orban B. Dimensions and relations of the dentogingival junction in humans. J Periodontal, 1961; 32: 261-267.
0. Vaccek JS, Gher ME, Assad DA, Richardson AC, Giambarresi LI. The dimensions of the human dentogingival junction. Int J Periodont rest Dent, 1994; 14:155-166.
1. Takei, H. The interdental space. Dent Clin North Amer, 1980; 24:2, 169-76.
2. Olson M, Lindhe J. Periodontal Characteristics in individuals with varying form of the upper central incisor. J Clin Periodontol, 1991; 18:78-82.
3. Löe H, Theilade E, Jesen SB. Experimental Gingivitis in man. J Periodontol, 1965; 36:177-187.
24. Charon J, Joachim N, Nerginson N, Phillipe M. Clinical implications of risk factors in daily periodontal practice. J Paradont, 1996; 17:90.
25. Preber H. Tobacco consumption and periodontal disease. J Paradont, 1998; 17(2):189.
26. Zambon JJ, et al. Cigarrette smoking increases the risk for subgingival infection with periodontal pathogens. J Periodontol, 1996; 67:1050.
27. Newman M, Kenneth K, Holtzman S. Association of Clinical Risk Factors with treatment outcomes. J Periodontol, 1994; 65: 489-497.
28. Listgarten MA. Periodontal probing: What does it mean? J Clin Periodontol, 1980; 7:165.
29. Hujoel PP, et al. Evaluating the validity of probing attachment loss as surrogate for tooth mortality in clinical trial on the ederly. J Dent Res, 1997; 76:858.
30. Wilson T, Kornman K, Newman M. Advances in periodontics. Quintessence Publishing Co, Inc. Chicago, caps. 14 y 15, 1992.
31. Hou GL, Tsai CC. Types and dimensions of root trunk correlating with diagnosis of molar furcation involvements. J Clin Periodontal, 1997; 24:129.
32. Ward HE. Preparation of furcally involved teeth. J Prosthet Dent, 1982; 48:3.
33. Barrancos Mooney J. Operatoria Dental, Técnica y Clínica. Cap 19. Editorial Médica Panamericana, Buenos Aires, 1981.
34. Romanelli JH. La acción de la prótesis sobre los tejidos periodontales. Rev Asoc Odont Arg, 1966; 54:349.
35. Page L y Halpern BG. Restorative Dentistry. Interactions with periodontics. Dent Clin North Amer, 1993; 37:457.
36. APP. Guidelines for periodontal therapy. 1998, 69(3):405.
37. Wieder SG, Newman HN and Strahan SP. Stannous fluoride and subgingival chlorhexidine irrigation in the control of plaque and chronic periodontitis. J Clin Periodontol, 1983; 10:172.
38. Gjermo P. Agentes mecánicos y químicos en el control de la placa. Rev Asoc Odont Arg, 1980; 68:311.
39. Soltze K, Bay L. Comparison of manual and a new electric toothbrush for controlling plaque and gingivitis. J Clin Periodontol, 21: Nº 2, 1994.
40. Aimamo J, Xie Q, Kallilio P. Assessment of the effect of an oscillating/rotating electric toothbrush on oral health: a 12 month longitudinal study. J Clin Periodontol, 1997; 24:28.
41. Chiristou V, Timmerman M, Vander Velden V. Comparison of different approaches of interdental oral hygiene: Interdental brushes versus dental floss. J Periodontol, 1998; 69:754.
42. Levit B, Mal aliento. Agedit Libros. 2002, Buenos Aires.
43. Barrancos Mooney J. Operatoria Dental, Restauraciones. Editorial Médica Panamericana, Buenos Aires, 1988.
44. Ruel J, Schuessler PJ, Malamet K, Morl D. Effect of retraction procedures on the periodontium in humans. J Prosthet Dent, 1980; 44:508.
45. Aimeroth G, Nordenram A. Reactions of the gingiva to the application of threads. Odont Revy, 1969;20:301.
46. Coelho DH, Cavallaro J and Rotschild. Gingival recession with electrosurgery for impression making. J Prosthet Dent, 1975;33: 422.
47. Schiecla JS, De Marco TJ, Jhonson LE. Alveolar bone response to the electrosurgical scalpel. J Periodontol, 1972;43:725.
48. Goering AC. Restoration of teeth with subgingival and subosseous fractures. J Prosthet Dent, 1975;34:634.
49. Goldman H. Gingivectomy. Oral Med Oral Path Oral Surg, 4:1136-1157.
50. Donnenfeld O. Marks R. Glikman I. The apically repositioned flap-a clinical study. J Periodontol, 1964; 35:381-387.
51. Rosemberg E, Gorber D, Evian C. Tooth lengthening procedures. Compend Contin Educ Gen Den 1980;1(3):161-173.
52. Reitan K. Clinical and histologic observations on tooth movement during and after orthodontic treatment. Am J Orthodont, 1967; 53:721-745.
53. Pontoriero R, et al. Rapid extrusion with fiber resection: a combined orthodontic treatment modality. Int J Periodont Rest Dent, 1987;7:30-47.
54. Rufenacht C. Fundamentals of Esthetics. Chicago, Quintessence Publishing Co., 1990.
55. Grupe J, Warren R. Repair of gingival defects by a sliding flap operation. J Periodontol, 1956;27:290-295.

56. Raetzke P. Covering localized carious root exposure employing the "envelope technique". J Periodontol, 1985;63: 919-928.
57. Monday J. Marginal adaptation of provisional acrylic resin crowns. J Prosthet Dent, 1985; 54:194-197.
58. Tjan AHL, Castelnuovo J, Shiotsu G. Marginal fidelity of crowns fabricated from six proprietary provisional materials. J Prosthet Dent, 1997;77:482.
59. Waerhaug J. Histological considerations which govern where the margins of restorations should be located in relation to the gingiva. Dent Clin North Amer, 1960; 161.
60. Wilson R, Maynard J. Intracrevicular restorative dentistry. Int J Periodont Rest Dent, 1981:4.
61. Romanelli, JH. Seminarios. Cátedra de Odontología Integral Adultos. Fac Odont Univer Buenos Aires, 1980.
62. Tylman SD. Theory and practice of Crown and Fixed partial prosthodontics. 6th. Ed. Mosby, St. Louis, 1970.
63. Shillimburg HT, Hobo S, Whitsett LD. Fundamentos de Prostodoncia fija. Die Quintessenz, Berlin, 1978.
64. Lang NP, Kiel RA, Anderhalen K. Clinical and micro-biological effects of subgingival restorations with overhanging and clinically perfect margings. J Clin Periodontol, 1983; 10:563-578.
65. Kenney EB. Consideraciones periodontales en odontología restauratriz. Rev Asoc Odont Arg, 1980; 68:331.
66. Matsui Y, et al. Histological investigation of marginal fitness and contour of metal crowns and periodontal tissue. I.A.D.R. abstract N° 217, 58th General Session, Osaka, 1980.
67. Stolk AH. Morphological changes or the interdental gingiva under the influence of gold. I.A.D.R. abstract N° 377, 58th General Session, Osaka, 1980.
68. Nevins M. Interproximal Periodontal disease. The embrasure as an etiologic factor. Int J Periodont Rest Dent, 1982;216:8.
69. Nevins M, Skurow HM. The intracrevicular restorative magin, the biologic width, and the maintenance of the gingival margin. Int J Periodont Rest Dent, 1984; 4(3):30-49.
70. Tahl H, et al. Periodontal response to long-termo abuse of the gingival attachment by supracrestal amalgam restorations. J Clin Periodontol, 1989:399-403.
71. Lervick T, Riordan P, Haugenvorden O. Periodontal disease and proximal overhangs on amalgam restorations in Norwegian 21 year old. Community Dent Oral Epidemiol, 1984; 12:264-268.
72. Brunsvold MA, Lane JJ. The prevalence of overhanging dental restorations and their relations and their relationship to periodontal disease. J Clin Periodontol, 1990; 17:72.
73. Parsell DE, et al. The effect of amalgam overhang on alveolar bone height as a function of patient age and overhang width. Oper Dent, 1998; 23:3.
74. Jukitani W, et al. Marginal adaptation of dental composites combining prepolymerized filler. Oper Dent, 1997; 22:242.
75. Schmalz G. The biocompatibility of non-amalgam dental filling materials. Eur J Oral Sci, 1998; 106:696.
76. Schmalz G, et al. Epithelium-fibroblast co-culture for assessing mucosal irritacy of metals used in dentistry. Eur J Oral Sci, 1997; 105:86.
77. Tate WH, Power JM. Surface roughness of composites and hybrid ionomers. Oper Dent, 1996; 21:53.
78. Waerhaug J. Effect of rough surfaces upon gingival tissue. J Dent Res, 1956; 35:323-325.
79. Claman L, Koidis P, Burch J. Proximal tooth surface quality and Periodontal Probing depth. J Am Dent Assoc, 1986; 113:890-95.
80. Mair LH. 10 years clinical assessment of 3 posterior resin composites and 2 amalgams. Quintessence Int, 1998; 29(8):483.
81. Barrancos Mooney J. Silicatos, acrílicos y composites: estudio comparativo. Temas de Odontología, 1976; 27:2.

22

Caries radicular

Axel Endruhn

INTRODUCCIÓN

Las caries de raíz representan un problema muy grande en la población que tiene superficies radiculares expuestas. Este tipo de caries es una de las mayores razones por las cuales se pierden piezas dentarias en los adultos, y el problema se incrementa con el aumento de la edad. En este capítulo se realiza una revisión de los puntos más importantes referentes al desarrollo de las caries radiculares, la histopatología, la microbiología, la relación con los tratamientos periodontales, la prevención y el tratamiento.

CEMENTO RADICULAR

El cemento dental es un tejido mineralizado especializado que recubre las superficies radiculares y, ocasionalmente, pequeñas porciones de las coronas dentarias (véanse los casos de Choquet, en "Relación esmalte-cemento"). Si bien tiene muchos rasgos en común con el tejido óseo, el cemento no encierra vasos, no posee inervación, no experimenta resorción ni remodelado fisiológico, pero se caracteriza por estar depositándose durante toda la vida (Lindhe J., 2000) (fig. 22-1).

Estructura del cemento

La formación del cemento se puede dividir en una etapa de desarrollo prefuncional y una funcional. La primera se da durante el desarrollo radicular (que puede extenderse entre 3,75 y 7,75 años en dientes permanentes). La etapa funcional comienza cuando la pieza está por alcanzar el nivel oclusal y se asocia con la inserción de la raíz al hueso que la rodea y continúa durante toda la vida.

Los dientes humanos tienen diferentes tipos de cemento. La localización de estos tipos de cemento es variada y tiene una distribución específica para cada diente, pero también varía alrededor de la superficie de un mismo diente (Bosshardt DD, Selvig KA, 1997) (fig. 22-2).

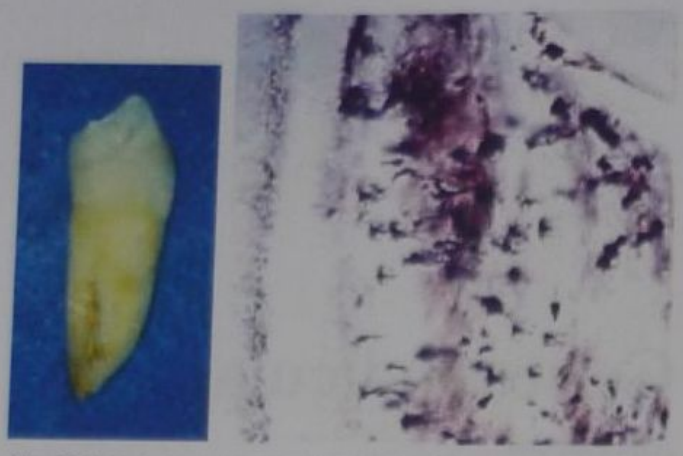

Fig. 22-1. En la fotografía de la izquierda se observa marcada una zona del cemento radicular y a la derecha una imagen histológica de éste (adaptado de Lindhe J, 2000).

Tipos de cemento

Cemento acelular afibrilar

Consiste en una matriz mineralizada que no contiene fibras ni células embebidas. La falta de fibras indica que este cemento carece de función en la inserción del diente. Al microscopio electrónico puede observarse un número variable de capas con diferente densidad electrónica y diferente textura, que puede ser granular o reticular.

Este cemento se deposita como parches aislados sobre el esmalte y la dentina. Las áreas donde puede estar localizado varía de diente a diente y a lo largo del límite amelocementario (LAC) del mismo diente. Las células responsables de la formación de este cemento no se han determinado aún con precisión.

Cemento acelular extrínseco con fibras

Se puede encontrar generalmente en la mitad coronal de la raíz. Su formación comienza poco después de que la formación de la corona se completa y siempre antes de que el cemento celular intrínseco con fibras comience a formarse en una porción más apical de la raíz. En su interior se puede observar un conjunto denso de fibras colágenas cortas que están implantadas dentro de la matriz dentinaria y orientadas perpendicularmente a la superficie radicular. Al comenzar la mineralización el cemento comienza a aumentar su grosor. Este crecimiento es extremadamente lento pero constante. Este cemento puede tardar hasta 5 años en terminar su formación en premolares humanos y puede alcanzar un grosor de 15 micrones. Sigue habiendo dudas en cuanto a cómo las fibras cortas de este cemento se elongan y continúan con las principales fibras del ligamento periodontal.

Este cemento tiene una densidad numérica extraordinariamente alta de fibras insertadas (30.000/mm^2), lo que refleja la importante función de este cemento en la inserción del diente al hueso que rodea a la raíz. Este cemento tiene la capacidad de adaptarse a las alteraciones dictadas por la función, como la migración mesial de los dientes.

Cemento celular y acelular intrínseco con fibras

Si bien este cemento intrínseco no desempeña un papel importante en la inserción, tiene una alta capacidad adaptativa. Puede reparar una resorción radicular, y el estímulo funcional provocado por las fuerzas de la masticación genera una importante aposición de este cemento. Durante su formación, el rápido depósito de matriz por parte de los cementoblastos determina que éstos queden incorporados al tejido en lagunas, para pasar a llamarse cementocitos, comunicados entre sí por canalículos. Muy pequeñas zonas carecen de células. Las fibras colágenas forman conjuntos orientados paralelamente a la superficie radicular. Las fibras extrínsecas (fibras de Sharpey) están orientadas perpendicularmente a la superficie radicular y al mezclarse con las fibras intrínsecas forman el **cemento celular mixto estratificado,** que tiene una velocidad de formación mayor que el cemento acelular extrínseco con fibras (fig. 22-3).

Dado que el cemento es un tejido conectivo mineralizado no uniforme, la composición química varía entre los diferentes tipos de cemento. Ciertos estudios bioquímicos establecieron que el cemento tiene una composición química similar a la del hueso. Está formado por agua, matriz orgánica y mineral. Aproximadamente el 50% de la masa seca está constituida por cristales de hidroxiapatita. La matriz orgánica está compuesta por fibras colágenas y algunas glucoproteínas y proteoglucanos.

El 90% de las fibras colágenas son de tipo I y una parte menor, de tipo III.

Fig. 22-2. Imagen histológica (técnica por desgaste) del cemento radicular de un área cervical de una pieza dentaria.

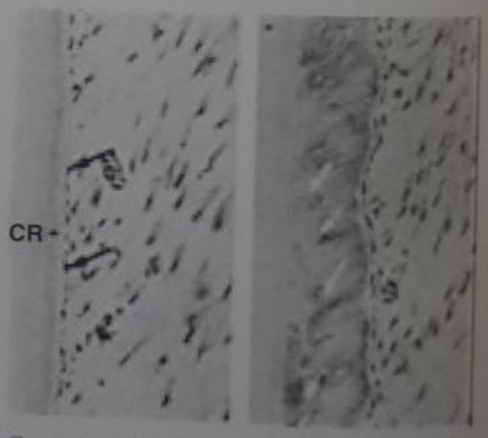

Fig. 22-3. Cemento radicular (CR) en el que se observa la presencia de células (cementocitos) en la estructura mineralizada de éste.

En cuanto a la estructura mineral, es interesante destacar que en la superficie del cemento que mira al ligamento periodontal se produce una acumulación de flúor. Como el ion F reacciona de manera agresiva con la hidroxiapatita, el flúor se concentra en la superficie radicular y muestra una difusión limitada a las capas más profundas. *Esta mayor concentración en las capas más externas explica por qué las reabsorciones tienden a ser subsuperficiales, al igual que el desarrollo de las caries radiculares.*

Cambios con la edad

El depósito de cemento en los dientes humanos continúa durante toda la vida del individuo mientras no sea detenido por la enfermedad periodontal o patologías periapicales. La formación se produce en mayor medida en apical que en cervical y se observa una tendencia a reducir las concavidades radiculares. Los cambios en las tensiones y presiones sobre el diente y el hueso generan una respuesta en los cementoblastos, al estilo de una respuesta regulatoria, para mantener el diente en su posición con respecto a los antagonistas y los dientes adyacentes. En dientes expuestos a fuerzas ortodónticas se pudo observar más formación en el lado de tensión en comparación con el lado de presión (Polson, et al., 1984).

Alteraciones resultantes por la exposición al medio bucal

El cemento se va a ver afectado en su composición y estructura tanto orgánica como inorgánica como consecuencia de cambios patológicos en el medio que lo rodea, es decir, patologías pulpares, periodontales y caries.

Durante la enfermedad periodontal es obvia la destrucción de las fibras dentogingivales y la pérdida neta de colágeno en el tejido conectivo gingival. Este proceso se extiende también a los tejidos duros de la raíz, con pérdida de colágeno y disolución de minerales, pero a un nivel superficial, que puede detectarse con microscopia electrónica.

Luego de la exposición del cemento a la luz de la bolsa periodontal se generan alteraciones más obvias. El cemento se torna más permeable y poroso y permite el pasaje de sustancias de la saliva o de la placa, así como de iones inorgánicos. La mayor permeabilidad a diferentes materias, entre ellas bacterias, es facilitada por la presencia de minifracturas y fisuras que se producen sobre el cemento expuesto.

Otras alteraciones del cemento incluyen la presencia de gránulos o vacuolas, y la presencia de gránulos lipídicos y polisacáridos que se extienden 3 a 12 micrones dentro del cemento.

Los gránulos están constituidos por áreas de colágeno del cemento desnaturalizado al que se unieron sustancias no identificadas del medio bucal.

La infección bacteriana del cemento y de la dentina es otra de las secuelas de la exposición radicular al medio bucal luego de la enfermedad periodontal. Se ha determinado que el cemento y la dentina pueden servir como reservorio de bacterias desde el que se puede generar una recolonización de una raíz tratada mecánicamente y hasta producirse una infección pulpar.

Por estudios microrradiográficos, análisis químicos, resonancia magnética y análisis de microsondas nucleares es posible observar una zona superficial hipermineralizada. El desarrollo de ésta dependería de la concentración de iones de elementos inorgánicos en el medio ambiente local. Por ello esta zona hipermineralizada se presentará de manera variable en los diferentes dientes o también puede estar ausente.

En un estudio se vio que el cemento sano expuesto al medio bucal luego de una gingivectomía adquirió esta superficie hipermineralizada en 21 días y que este proceso se aceleró al agregar a las superficies radiculares una solución de fluoruro de sodio al 2% durante 10 minutos (Furseth y col., 1970).

Desde el punto de vista ultraestructural esta zona está caracterizada por la presencia de cristales largos y atípicos, con disposición irregular, indicativa de un proceso de desmineralización-remineralización. También se han perdido las características bandas cruzadas del colágeno.

El cemento con estas características tiene un alto contenido de flúor, por lo que se explica su alta resistencia a la desmineralización in vitro, y contribuye a la desmineralización subsuperficial que se genera durante el proceso de caries radicular (fig. 22-4).

Relación esmalte-cemento

A la relación entre esmalte y cemento a nivel del cuello anatómico de las piezas dentarias se la denomina "Casos de Choquet" descrita por Hopewell Smith (Erausqin J, 1961).

En esta clasificación se encuentran cuatro posibilidades:

- Cemento que recubre esmalte
- Esmalte que recubre cemento
- Esmalte y cemento contactados
- Dentina al descubierto al no contactar cemento y esmalte

Bhaskar, al retomar los trabajos de Orban, muestra alguna disparidad de opinión y comunica los siguientes porcentajes:

- Cemento que recubre esmalte, 60%
- Cemento y esmalte que contactan, 30%
- Dentina expuesta, 10%

Bhaskar acepta como excepcional la forma 2 de Choquet.

La posibilidad de que el esmalte recubra el cemento podría interpretarse como una hiperactividad de la vaina de Hertwig y persistencia del estrato intermedio, que al

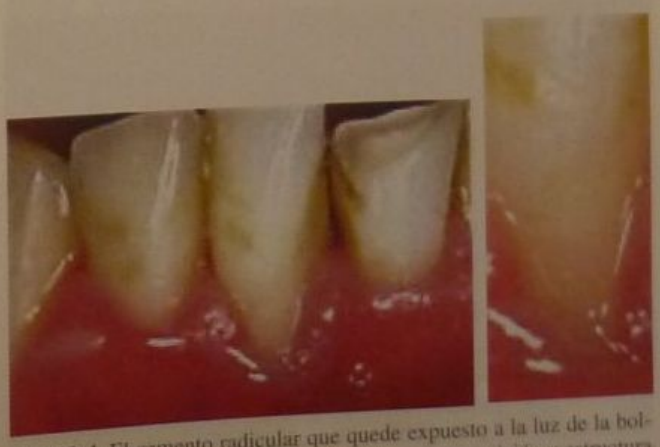

Fig. 22-4. El cemento radicular que quede expuesto a la luz de la bolsa o al medio bucal sufrirá los cambios en su composición y estructura antes mencionados.

Fig. 22-5. Fotografía de una caries coronaria.

igual que en las perlas adamantinas forma esmalte sobre cemento.

En un trabajo realizado en la U. N. de Córdoba (Fonseca MM, Fonseca MG, 1994) se analizaron 1.120 piezas. De las lecturas realizadas se encontraron variaciones de la relación esmalte-cemento en piezas de un mismo paciente y en una misma pieza dentaria, con hallazgos de hasta tres tipos de relación diferentes en una misma pieza.

Los porcentajes encontrados fueron:

- Cemento sobre esmalte, 23,57%
- Esmalte sobre cemento, 2,14%
- Esmalte y cemento que contactan, 30%
- Esmalte y cemento sin contactar, 39,29%

Se encontraron caries en un 37% de las observaciones en los siguientes porcentajes:

- Iniciación en cemento (caries primaria de cemento): 15,20%
- Iniciación en dentina expuesta: 9,60%
- Iniciación en unión esmalte-cemento: 9,20%
- Iniciación en esmalte: 2%

Fig. 22-6. Fotografía de una caries radicular en distal de un 2.1 por debajo del límite amelocementario.

En las caries iniciadas en cemento se confirmó su ubicación subsuperficial, con la presencia de una capa de cemento superficial menos reblandecido.

Cuando se presentó dentina expuesta y caries, no se pudo determinar si la falta de cemento se debía a un caso de Choquet o a su desmoronamiento por la caries o por la técnica de cortes.

EPIDEMIOLOGÍA DE LAS CARIES DE RAÍZ

La transición demográfica caracterizada por una disminución tanto de la mortalidad como de la fecundidad en el mundo trae como consecuencia el envejecimiento de la población.

Investigaciones realizadas sobre demanda de servicios muestran que los ancianos piden en mayor proporción los servicios médicos, pero no así el servicio odontológico (Taboada Aranza O y col., 2000).

¿Cuál es la situación bucodental de los ancianos actuales? Los informes parciales comunican en los gerontes una alta prevalencia de edentulismo de entre 57 y 63%, así como la poca funcionalidad de las prótesis totales. En un grupo de ancianos institucionalizados de la Argentina (Klemonskis G y col., 2002) se observó un porcentaje similar de pacientes desdentados (55%).

Una de las principales causas de las pérdidas dentales es la caries dental coronaria (se inicia en el esmalte y continúa en la dentina) y radicular (se inicia en el cemento para continuar en la dentina radicular) (figs. 22-5 y 22-6).

La caries coronaria es una enfermedad dentaria primaria; sin embargo, la radicular es secundaria a la exposición del cemento radicular por retracción gingival fisiológica senil o por enfermedad periodontal previa. La tasa de incidencia de caries radicular en adultos mayores es equivalente a la tasa de caries en niños (Beck JD, 1993).

No todas las lesiones son visibles, ya que alrededor del 20% se encuentra subgingivalmente. Además, muchas se desarrollan en las caras proximales y son difíciles de diagnosticar sin el uso de radiografías (véase "Diagnóstico de las caries radiculares" en este mismo capítulo) (Taboada Aranza O y col., 2000) (fig. 22-7).

La caries radicular es la más frecuente en el anciano. La población adulta no es homogénea, ya que existe un

Fig. 22-7. Imagen en la que se observa una caries radicular en la cara proximal de un molar superior.

mplio rango de condiciones que afectan su estado sisté-mico, físico o mental, los cuales pueden actuar como fac-tores de riesgo para las caries radiculares (véase "Facto-es de riesgo de caries", en el cap. 19).

Los factores que influyen en la producción de caries son:

- *Huésped:* influyen factores generales inmunitarios. Las personas de edad en estado carencial o con enfer-medades sistémicas pueden presentar disminución de las defensas orgánicas que alteran la respuesta inmune.
- Placa bacteriana.
- *Saliva:* la composición química y el flujo salival influ-yen en la patología cariogénica. En el anciano el fac-tor salival es importante ya que la secreción puede verse disminuida por alteraciones directas en las glán-dulas salivales o enfermedades sistémicas como sar-coidosis, síndrome de Sjögren, enfermedades degene-rativas o posirradiación. También influye el uso de fármacos como anticolinérgicos o antihistamínicos que provocan una disminución de la secreción salival o xerostomía.
- *Sustrato y dieta:* influyen en el mantenimiento del equilibrio de los hidratos de carbono ingeridos y como factor causal de caries, especialmente la radicular, que se inicia a un pH más alto (6,7) que la del esmalte (5,4). Los ancianos, al poseer el sentido del gusto y el olfato disminuidos, tenderían a la ingesta excesiva de hidratos de carbono (Taboada Aranza y col., 2000).

Se conoce desde tiempos antiguos la importancia de la ieta en la producción de la caries, como ya señalaba Aristóteles en sus escritos: "¿Por qué los higos dañan los ientes cuando son blandos y dulces? Tal vez esto se de-a a que los higos son blandos y viscosos y sus pedacitos e adhieren a las encías y se insinúan dentro de los inter-icios dentales, donde causan fácilmente procesos de pu-refacción".

En el anciano, la higiene bucal puede estar disminuida or impedimentos físicos, además de la probable presen-ia de factores retentivos de placa como las prótesis re-novibles.

Los pacientes mayores, que tienen pérdida de inser-ión moderada o severa, retracción gingival, higiene oral recaria, toman medicaciones múltiples, utilizan prótesis emovibles, presentan restos radiculares, y los pacientes etirados o sin empleo corren todos mayor riesgo de ca-es radicular (Jones y col., 1995) (figs. 22-8 y 22-9).

Proyección de crecimiento de la población adulta: prevalencia e incidencia de caries de raíz

Existe una proyección de crecimiento de la población adulta en los diferentes países, por lo que la prevalencia de caries radiculares va a incrementarse inevitablemente y las caries de raíz comenzarán a representar un proble-ma mayor. Se estima que los mayores de 65 años supo-nen alrededor del 16% del total de la población mundial y la proyección indica que para el año 2010 esta propor-ción será superior al 18% (Klemonskis y col., 2002). Se calcula que para el año 2030 en los Estados Unidos el nú-mero de la población por encima de los 65 años aumen-tará un 104% en comparación con los valores de 1990, con un aumento del 153% del total de dientes presentes en esa población. En el Reino Unido, entre 1968 y 1988, el número de la población adulta aumentó un 11%, y la

Fig. 22-8. Fotografía de la boca de un paciente adulto, con una periodontitis crónica generalizada, portador de prótesis removibles con muy mala higiene oral, medicado con un antihipertensivo (amlodipina) y que presenta caries radiculares y coronarias en varias de sus piezas.

cantidad de piezas que requirieron tratamiento llegó a ser de 32 millones más. En Brasil el aumento fue de 43,3 años en 1950 para llegar a 60,1 años en 1980 y a 68,1 años en 1998 (IBGE) (Hara y col., 2001). La población anciana de la República Argentina mayor de 65 años en 1980 fue, según datos del INDEC de 1996, el 8,9% del total de la población y la proyección para el año 2005 fue de 9,09% (Klemonskis G y col., 2002).

Algunos estudios sobre la prevalencia de caries indican que éstas ocurren con mayor frecuencia en los adultos (Papas y col., 1992; Hellyer y col., 1990; Beck y col., 1993) y algunos estudios longitudinales revelan índices de incidencia mayores en los grupos de mayor edad en comparación con los más jóvenes (Hand y col., 1988). En este último trabajo se establece un índice anual de aparición de caries de 2,2 por cada 100 superficies radiculares expuestas en los pacientes de 80 o más años de edad que fue significativamente mayor en comparación con el índice de 1,4 en el grupo de 70-74 años.

En un trabajo realizado en Chile se muestra un seguimiento efectuado a 451 ancianos, de los cuales el 49%

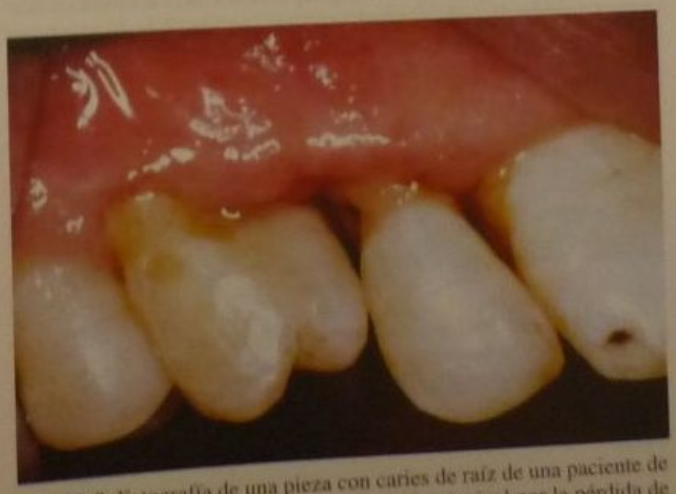

Fig. 22-9. Fotografía de una pieza con caries de raíz de una paciente de 80 años diabética, que presenta una recesión gingival por la pérdida de inserción y posición irregular de la pieza 1.4, lo que dificulta aún más la remoción de placa bacteriana.

Cuadro 22-1. *Índice de caries radicular de la población geriátrica**

Sexo	*Raíces cariadas/ obturadas*	*Raíces sanas*	*Total de raíces revisadas*	*ICR*
Femenino	72	235	307	23,4%
Masculino	63	22	85	74,1%
Ambos	135	257	392	34,4%

* Tomado de Taboada Aranza y col., 2000.

presentaba nuevas caries coronarias y el 41,4% presentaba caries radiculares (Lazo M, Quintana M, Rojas L, 1988).

En la Argentina el 25,58% de los pacientes dentados institucionalizados en el Hogar San Martín, dependiente del Gobierno de la Ciudad Autónoma de Buenos Aires, presentaron caries radiculares (Klemonskis G y col., 2002).

En otro trabajo (Joshi y col., 1993) se puede observar la aparición de un índice anual de caries u obturaciones radiculares de 2,3 en pacientes de 45 a 59 años, mientras que el correspondiente para el grupo de 70 o más años fue de 3,5.

En el estudio de Fure y Zickert de 1990 (Fure y col., 1990) se encuentra una diferencia estadísticamente significativa en términos de la edad y la prevalencia de caries radicular. Los porcentajes de las raíces expuestas cariadas/obturadas fueron de 14, 16 y 22% para los grupos de 55, 65 y 75 años, respectivamente.

En 1997 esos autores presentan otro trabajo de seguimiento de la población anterior, pero ahora con 60, 70 y 80 años (Fure y col., 1997). El 51% de los pacientes desarrolló nuevas caries coronales, el 62% desarrolló nuevas caries radiculares y solo el 27% no desarrolló caries durante el período.

En el trabajo de Fejerskov y col., (1993) la prevalencia de caries de raíz en los adultos de 60 o más años se encuentra entre el 30 y el 40%. Si se tienen en cuenta caries inactivas, lesiones recurrentes y obturaciones, la cifra se eleva al 100% en el mismo grupo. En estas edades el número promedio de restauraciones es de 7 y el número promedio de caries activas varía entre 0,9 y 3,4.

Es importante tener en cuenta la cantidad de dientes presentes y los dientes que están en riesgo para poder establecer comparaciones entre diferentes poblaciones.

En un estudio longitudinal con examinación de caries, restauraciones por superficies y piezas perdidas en pacientes mayores de 80 años de edad se encontró que el 98% tenía al menos una restauración coronaria y el 81% tenía una o más restauraciones en la raíz (Morse y col., 2002).

Hand JS y col. (1988) encontraron que 1,8 de cada 100 superficies radiculares susceptibles (es decir expuestas) en adultos mayores de 65 años desarrollaban caries anualmente.

En el cuadro 22-1 se puede observar que el índice de caries radicular de Katz (ICR) es de 34,4% en la población total de este estudio (Taboada Aranza y col., 2000), siendo mayor en el sexo masculino (74,1%) con respecto al femenino (23,4%). Por edad y sexo las mujeres de 71 a 75 años son las más afectadas con un ICR de 45,8% y los hombres de 71 años y mayores presentaron un ICR de 100% (cuadros 22-2 y 22-3). La localización de la lesión cariosa en la raíz dental se encontró con mayor frecuencia en premolares inferiores (20,9%), molares inferiores (15,5%) e incisivos inferiores (14,1%).

Teniendo en cuenta estas estadísticas y resultados, el clínico debe estar muy atento ya que se pueden esperar nuevas lesiones de caries en el paciente mayor completamente dentado con recesiones generalizadas, y cuanto más factores de riesgo se sumen, más alto será éste.

Relación entre el flúor y la caries de raíz

Se pudo detectar una asociación negativa entre caries de raíz y consumo de agua fluorada (Beck JD y col., 1993). En un trabajo el ICR ha variado desde 1,2 en el caso de adultos residentes en un área con agua fluorada (Burt y col., 1986) hasta 17,7 en el caso de un grupo que incluía ancianos institucionalizados residentes en hogares para ancianos y que recibían variadas medicaciones (Kitamura y col., 1986).

Los adultos residentes durante toda su vida en una comunidad de Ontario con aguas fluoradas (1,6 ppm) presentaron un 77% menos de lesiones de caries que los adultos de una población cercana con agua no fluorada (0,2 ppm). Los pacientes con caries de raíz de la comunidad con agua no fluorada presentaron un 21% más de lesiones por persona que aquellos con caries de la raíz procedentes del área de agua fluorada (Stamm y col., 1990).

Cuadro 22-2. *Índice de caries radicular de la población geriátrica por edad, sexo femenino**

Edad	*Raíces cariadas/ obturadas*	*Raíces sanas*	*Total de raíces revisadas*	*ICR*
60-65	36	145	181	19,8%
66-70	12	45	57	21,0%
71-75	11	13	24	45,8%
76-80	6	18	24	25,0%
81- +	7	14	21	33,3%

* Tomado de Taboada Aranza y col., 2000.

Cuadro 22-3. *Índice de caries radicular de la población geriátrica por edad, sexo masculino**

Edad	*Raíces cariadas/ obturadas*	*Raíces sanas*	*Total de raíces revisadas*	*ICR*
60-65	14	18	32	43,7%
66-70	26	4	30	86,6%
71-75	7	0	7	100,0%
76-80	0	0	0	0,0%
81- +	16	0	16	100,0%

* Tomado de Taboada Aranza y col., 2000.

La utilización de flúor tópico también mostró su efecto en diversos estudios en relación con las caries de raíz. Los adultos mayores de 54 años de condados sin agua fluorada de Iowa que se habían cepillado los dientes con un dentífrico con fluoruro sódico de 1.100 ppm presentaron un 41% menos de caries coronal y un 67% menos de caries de raíz tras un año que los sujetos control de los mismos condados que se habían cepillado los dientes con un dentífrico sin flúor (Jensen y col., 1988).

Pérdida de piezas dentarias

Pese a que la enfermedad periodontal y las consideraciones protéticas sean razones importantes para la pérdida de piezas dentarias, en diferentes trabajos se establece que la mayor causa en los adultos es la caries (Tácala y col., 1994).

En el trabajo de Hull y col. (1997) se investigaron las causas primarias de extracciones de dientes permanentes en adultos y la validación de las razones proporcionadas por los dentistas para la exodoncia. De 389 dientes extraídos el 37% fue por caries y el 29% por razones periodontales. En pacientes menores de 50 años la causa primaria de extracción fue la caries, mientras que en pacientes mayores de 50 años fue la enfermedad periodontal. Los pacientes que no concurrían en forma regular al dentista tuvieron más extracciones por caries que los que lo hacían regularmente, diferencia no observada en relación con la enfermedad periodontal. La magnitud de pérdida de inserción en los dientes extraídos por causas periodontales fue de 12 mm en comparación con 6,5 mm en los extraídos por caries. En el estudio se validaron las razones de los dentistas.

En el trabajo longitudinal de Fure S (1997), la mayor causa de extracción dental fue la caries, que se pudo identificar en el 60% de los pacientes, con un 77% en los pacientes del grupo de mayor edad. En los estudios longitudinales la incidencia de caries se subestima si no se tienen en cuenta las piezas perdidas. Por ello se introduce en este trabajo el índice de caries radicular en el que se tienen en cuenta las piezas perdidas (DMFRS %). El porcentaje de dientes extraídos durante los 5 años fue aumentando con la edad, con un promedio de 0,4, 0,8 y 1,4 para los pacientes de 60, 70 y 80 años, respectivamente.

Relación caries radiculares-caries coronales

Se estableció una correlación positiva entre el desarrollo de caries radiculares y coronales (mayor probabilidad de desarrollar caries de raíz en los individuos que han tenido nuevas caries coronales). Los pacientes que tenían al inicio del estudio más del 10% de las superficies radiculares expuestas con caries presentaron una relación de probabilidad 2,5 mayor para el desarrollo de caries radiculares (Fure S, 1997).

La distribución intraoral de las caries de raíz fue: molares, los más afectados, especialmente en maxilar superior, seguidos por los caninos y los premolares de ambas arcadas, mientras que los incisivos fueron los menos afectados. Las caras vestibulares tuvieron la mayor incidencia de caries de raíz en el maxilar inferior, las caras proximales en superior y las linguales fueron las menos afectadas. El estudio reveló también que el 78% de los pacientes con caries activas al comienzo del trabajo desarrollaron nuevas lesiones a nivel de los márgenes de las restauraciones, y la mayor incidencia fue en el grupo de los más ancianos.

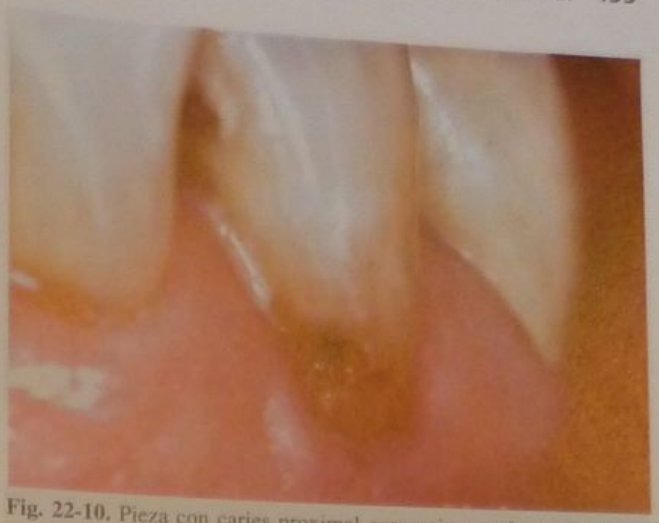

Fig. 22-10. Pieza con caries proximal coronaria y caries radicular en vestibular. Se puede ver que en las caras proximales de los incisivos inferiores ya existen restauraciones y que se han formado nuevamente lesiones cercanas al margen gingival.

Morse y col. (2002) hallaron que en la población estudiada de más de 80 años de edad, de acuerdo con la edad y el sexo, aparecieron un 36 a 56% de caries coronarias no tratadas y un 54 a 75% de caries radiculares no tratadas.

Beck y col. (1997), presentaron un estudio realizado en cinco condados de Carolina del Norte (Estados Unidos) en pacientes mayores de 65 años, a través de un examen dental y entrevistas en sus hogares elegidos de forma aleatoria. Se utilizó el índice de caries radicular (DFRS).

Los blancos presentaban mayor número de restauraciones mientras que los afroamericanos presentaban más superficies cariadas. El grado de incidencia de superficies cariadas y cariadas-obturadas coronarias y radiculares no estuvo significativamente asociado en el caso del grupo de blancos, pero sí en el caso de los afroamericanos (fig. 22-10).

En las personas que al comienzo del estudio presentaron mayor recesión gingival, mayor porcentaje promedio de pérdida de inserción durante los 3 años del estudio y lactobacilos al comienzo se halló mayor número de ambos tipos de lesiones. Como conclusión, se establece que ambos tipos de lesiones tienden a aparecer juntas en un mismo individuo, no obstante la presencia de las restauraciones realizadas atenúa esta relación. El impacto de los tratamientos dentales en la epidemiología aparenta ser considerable y se pone en cuestionamiento si las superficies obturadas del índice se relacionan con la enfermedad (figs. 22-11 a 22-13).

Análisis de estudios epidemiológicos

Han surgido algunos problemas al analizar los estudios epidemiológicos, fundamentalmente debidos a los diferentes criterios usados al realizar los trabajos. Éstos serían:

- las diferentes poblaciones seleccionadas;
- el rango amplio de edades de los sujetos;
- las diferencias en el criterio de diagnóstico;
- la elección del índice usado para expresar los resultados.

Fig. 22-11

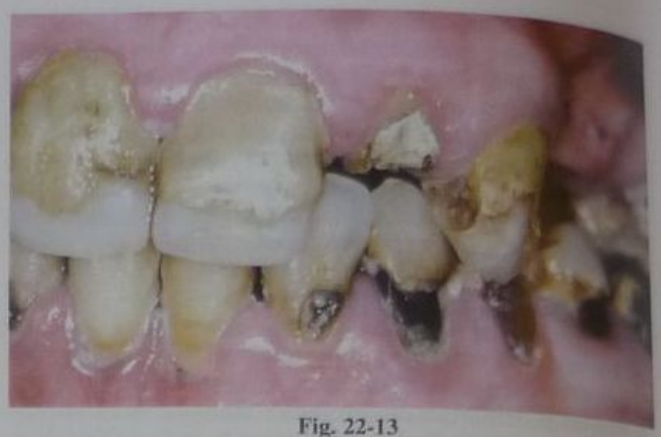

Fig. 22-13

Fig. 22-12

Figs. 22-11, 22-12 y **22-13.** En las fotografías se observa a un paciente con un alto índice de caries coronarias y radiculares, restauraciones defectuosas, pérdida de inserción y muy mala higiene oral.

A diferencia de los estudios en niños, en los que se supone que las piezas perdidas y obturadas sufrieron caries, en el caso de los adultos las razones de extracción y tratamiento son muy variadas. Los estudios de prevalencia deben especificar las razones de las restauraciones, ya que se pudieron haber realizado por estética o por desgastes. Walls AW y col. (2000) pudieron observar que de 696 restauraciones realizadas en la superficie radicular, el 45% fue por caries y el 55% por desgastes cervicales o por sensibilidad. Teniendo en cuenta este dato se introdujo un factor de corrección en el ICR y al aplicarlo en unos datos ya existentes de caries radiculares, éste se redujo en todos los grupos (fig. 22-14).

Fig. 22-14. Lesiones cervicales no cariosas.

Se deberían considerar nuevas vías de recolección de información para que más información se relacione con la etiología, la predicción y el manejo de la enfermedad. Es importante que en los trabajos se controle la situación en poblaciones completas al igual que en grupos especiales de riesgo o vulnerables, para poder ejercer acciones preventivas o de tratamiento adecuadas.

Clarkson JE (1995) concluye que se sugiere utilizar un nuevo método de recolección de datos para tener más información en relación con la etiología, la predicción y el manejo de la enfermedad.

Algunos autores hablan sobre una falta de estandarización en los estudios, como Galan y Lynch (1993), que establecen que la falta de estandarización de métodos, de criterios de diagnóstico y las diferentes poblaciones estudiadas no permiten la comparación de los resultados de los diferentes trabajos. Varios factores de riesgo se han asociado con las caries de raíz, entre ellos condiciones orales, médicas, mentales, de comportamiento y psicosociales, lo que vuelve más compleja la interpretación de los resultados (Beck JD y col., 1993).

HISTOPATOLOGÍA DE LA CARIES RADICULAR

La expectativa de vida media al nacer experimentó un aumento notorio, por lo que se ha ido produciendo un envejecimiento de la población en diferentes países. La caries radicular es una dolencia que se da sobre todo en la población adulta y en los ancianos (Fure y Zickert, 1990;

shi y col., 1994). Frente a esto se torna previsible un mento en la prevalencia de caries radiculares (Locker, 96; Lundgreen, 1997; Fure, 1998).

Es evidente que la expectativa de vida aumentada por misma no puede considerarse un factor determinante l desarrollo de lesiones de caries radiculares ya que se be dar una interacción de condiciones específicas que ven a la formación y el progreso de este problema, co- la exposición de la superficie radicular al medio am- nte bucal, la colonización por un biofilm de placa den- y el consumo de una dieta cariogénica (Fejerskov y vad, 1996). Dicha exposición de la superficie radicu- puede darse de manera fisiológica, como consecuen- de un proceso traumático del cepillado, debido a la fermedad periodontal o como consecuencia de un tra- miento periodontal.

La diferencia en la composición química y estructural los tejidos mineralizados de la pieza dental permite plicar el mayor riesgo que existe para el desarrollo de ries radicular en comparación con la caries coronaria. cemento y la dentina tienen una cantidad significativa- nte menor de tejido mineralizado por peso húmedo e el esmalte (55 frente a 99% del esmalte). El cemen- y la dentina presentan un pH crítico de disolución más o que el esmalte (6,2-6,7 para el cemento y la dentina 5,5 para el esmalte) y por lo tanto un mayor grado de lubilidad. La superficie radicular se torna más vulnera- y es más rápida la pérdida de minerales, principal- nte cuando su exposición es reciente (Nyvad B, Ten te JM, Fejerskov O, 1997). Su etiología parece bastan- similar a la de la caries coronaria.

En los tejidos mineralizados existe normalmente un uilibrio entre la desmineralización y la remineraliza- ón. Alguna alteración de este equilibrio puede conducir una patología, como la osteoporosis posmenopáusica mujeres.

Las raíces expuestas al medio bucal luego de la enfer- edad periodontal pueden permanecer sin alteraciones tanto y en cuanto no se rompa el equilibrio nombrado. el equilibrio llegara a romperse, la cantidad de ácidos gánicos producidos por las bacterias de la placa son su- ientes para generar una desmineralización que provo- rá la formación de caries radiculares.

Para las raíces expuestas al medio bucal por la rece- ón gingival, la primera etapa en la formación de caries la colonización bacteriana. Las bacterias cariogénicas umuladas en la placa dental metabolizan los hidratos carbono de la dieta con la consiguiente formación de idos que inician una serie de acontecimientos. La ma- r parte de estos acontecimientos se desarrollan en la oximidad del margen gingival y también cerca del lí- ite amelocementario. La raíz comienza a cambiar de lor y estos cambios de color se utilizan para caracteri- r al proceso de caries como activo (Wefel JS, 1994; ambon JJ-Kasprzak S, 1995) (fig. 22-15).

Los estudios microrradiográficos de lesiones incipien- s de caries de raíz revelan bandas de hipermineraliza- ón e hipomineralización bajo la superficie, lo que su- ere que las lesiones se inician más por disolución del ontenido mineral del tejido que por proteólisis del colá- eno y que probablemente las lesiones sufran episodios e desmineralización-remineralización.

Es probable que la presencia de esta capa hipermine- alizada superficial proporcione un sustrato apropiado ara la remineralización en los casos en que las condicio- es favorezcan la curación de la lesión incipiente. La mi- roscopia electrónica de transmisión revela que las bac-

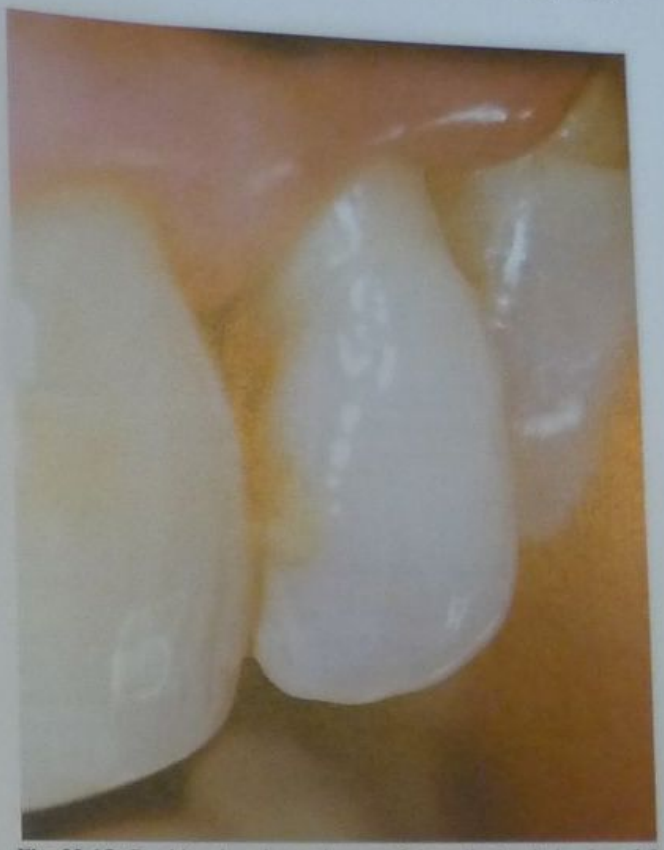

Fig. 22-15. Cambios de color en la superficie radicular de la pieza 2.2 por mesial y por debajo del límite amelocementario.

terias, principalmente bacilos grampositivos, invaden los túbulos dentinarios por detrás del frente de avance de la desmineralización.

La histopatología de la caries radicular muestra entonces una invasión precoz de las bacterias del cemento y de la dentina. Estas bacterias penetran en los espacios más superficiales y llegan a capas más profundas de los tejidos, para promover la desmineralización y la desorganización del tejido (Schupbach y col., 1990; Nyvad B y Fejerskov O, 1990). Así, al alcanzar la dentina, las bacterias colonizan las fibras colágenas y generan el rompimiento de éstas (se destruye la matriz del colágeno y se pierde el patrón en bandas característico).

La erosión que genera el baño ácido producido por las bacterias conduce a la formación de microcavidades agravadas por la invasión de las fisuras formadas en el cemento. Muchas veces la invasión bacteriana se da directamente en la dentina, ya que el cemento puede no estar presente (casos de Choquet) o especialmente luego de un tratamiento periodontal donde pudo ser eliminado por el raspaje y el alisado radicular. Independientemente del tipo de tejido que se vea involucrado se va a producir una degradación enzimática, que para que se lleve a cabo es preciso que ocurra una desmineralización previa. La degradación enzimática del colágeno, las glucoproteínas, proteoglucanos y las fosfoproteínas del tejido es producida por enzimas proteolíticas del huésped y de las bacterias (Dung SZ, Gregory RL, Stookey GK, 1995).

Pese a los datos anteriores la evolución de la caries de raíz es lenta, hecho este que se puede atribuir a la menor cantidad de túbulos dentinarios en la dentina radicular y por su mayor mineralización en función de la edad (Fure S, Zickert I, 1990). Otro factor que reduce la velocidad

Fig. 22-16. Varias superficies radiculares cariadas que han quedado expuestas luego del tratamiento periodontal.

de la progresión es que la placa bacteriana sobre la raíz es más delgada y posibilita un mejor acceso de la saliva, que permite un redepósito de minerales.

El proceso físico-químico de desmineralización y remineralización que ocurre en el esmalte es también observado en la superficie radicular. Como la raíz está formada por tejidos más porosos, el intercambio iónico es muy intenso. Dependerá de las condiciones del pH del medio si se va a perder o no minerales de los tejidos. Cuando predomina una pérdida de minerales por parte de la raíz, esto ocurre fundamentalmente en la subsuperficie. Por ello, la capa superficial de la raíz presenta una mayor mineralización y se genera una esclerosis reactiva de los túbulos dentinarios y se ven diferentes formaciones cristalinas (Zambon JJ, Kasprzak S, 1995).

Según los trabajos de Nyvad B, Ten Cate JM y Feyerskov O (1997), no existe una diferencia en la **cantidad** de minerales presentes en las raíces expuestas y las no expuestas al medio bucal. Lo que sí se puede observar es que las raíces que estuvieron en contacto con el medio oral muestran un patrón diferente en la distribución de los minerales, con una concentración de minerales, como se mencionó antes, mayor en su superficie. Por lo tanto, las raíces no expuestas al medio oral no son solo más reactivas, sino también más susceptibles al desafío cariogénico. Este hecho debe considerarse en los pacientes sometidos a tratamientos periodontales o cirugías resectivas, ya que luego de éstos quedarán expuestas las superficies radiculares (fig. 22-16).

Histopatología de las caries detenidas

Al estudiar la histopatología de lesiones de **caries detenidas** en dientes extraídos se observó que la estructura se caracteriza sobre todo por un área mineralizada y la formación de una esclerosis de los túbulos dentinarios. La dentina intertubular se encontró totalmente mineralizada hasta la superficie. Los túbulos dentinarios cercanos a la superficie se encontraron con cuerpos bacterianos o con cristales de diferente tamaño y forma. La esclerosis de los túbulos dentinarios se caracterizó por la presencia de tres patrones diferentes de mineralización intratubular. Los patrones se pueden distinguir por el tipo de cristales y su asociación con estructuras orgánicas como las fibras colágenas y los procesos odontoblásticos. Se sugiere que las lesiones detenidas están constituidas por la formación de una barrera interna que interrumpe la difusión de sustratos desde la pulpa a las bacterias que invadieron el tejido, la formación de una barrera externa compacta conformada por una región altamente mineralizada que bloquea la difusión de productos del metabolismo bacteriano a la dentina y un área de mineralización que se extiende desde la barrera externa hacia el canal radicular, dentro de la dentina desmineralizada.

Estos fenómenos sugieren que existe un potencial considerable de remineralización en la dentina cariada radicular, y este proceso depende de la severidad de la lesión activa y de su localización, lo que debe ser tenido en cuenta al realizar el diagnóstico de caries de raíz (Schupbach P, Lutz L, Guggenheim B, 1992).

La oclusión es un factor oral que no ha recibido mucha atención epidemiológica. Los dientes anteriores y posteriores se ven sometidos a fuerzas tensionales y compresivas en las excursiones laterales de la mandíbula, y los dientes posteriores, a fuerzas compresivas en oclusión. El análisis de elementos finitos apoya el concepto de que los dientes se deforman ante estas fuerzas y se flexionan en la zona cervical ante fuerzas laterales y se pandean en la misma zona bajo compresión (Shay K, 1997).

Heyman HO y col. (1991) sugieren que esta deformación es mayor en los dientes más ancianos, en los que la relación corono-radicular es mayor y es probable que las restauraciones hayan reemplazado una porción más grande de la estructura dental (Heyman HO, Sturdevant JR, Bayne S, 1991).

Los datos clínicos y de laboratorio apoyan la teoría de que las áreas bucal y cervical de un diente así afectado sufren una alteración microestructural que, posteriormente, las predispone a una mayor disolución y a un mayor desgaste.

ASPECTO CLÍNICO DE LAS CARIES RADICULARES

Desde el punto de vista clínico, las caries radiculares se presentan como un área bastante definida que puede localizarse sobre una zona de la raíz expuesta, a lo largo o cerca del LAC y que durante su evolución tiende a esparcirse lateralmente y puede llegar a rodear la pieza (Nyvad B, Fejerskov O, 1982) (fig. 22-17).

Fig. 22-17. Caries radicular apenas cavitada por debajo del LAC de color marrón claro.

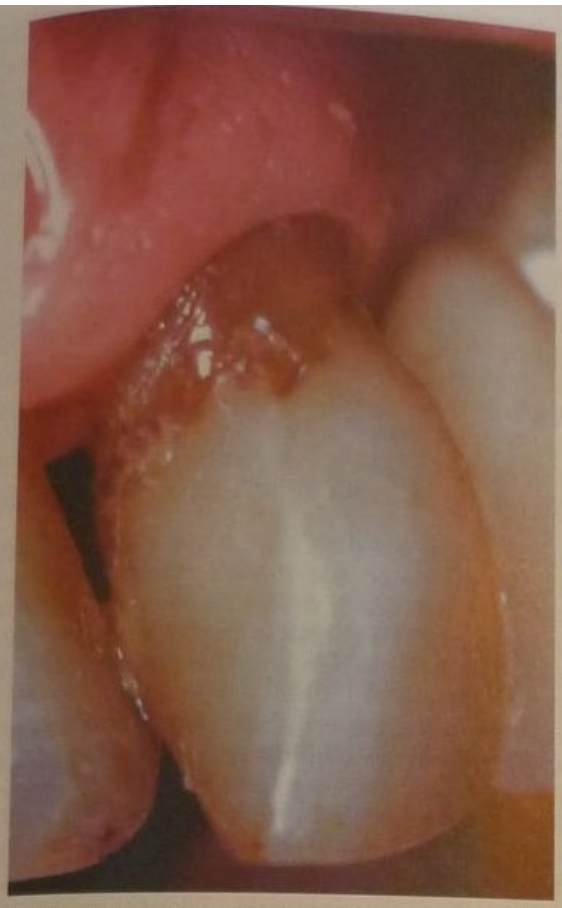

Fig. 22-18. Caries radicular alrededor de una pieza ya restaurada.

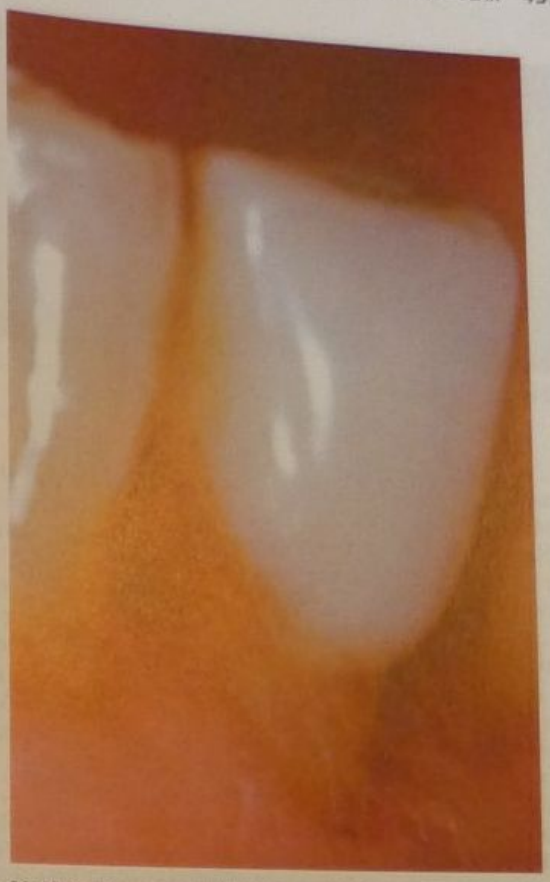

Fig. 22-19. Lesión en mesial del 3.2 y otra más extensa alrededor de la pieza 3.3.

La lesión puede aparecer como líneas claras (en los es-adios iniciales) o coloreadas (bronce, marrón o negras) le bordes irregulares, con cavitación o sin ella, o en el orde de una restauración que sea supragingival pero ibicada sobre la superficie radicular. El progreso hacia la ulpa suele ser más lento que la extensión por la superfi-ie y conduce a lesiones anchas pero superficiales. En usencia de intervención dental, un posible punto final de caries de raíz es la lesión circunferencial, que avanza acia el centro de la pieza hasta que se produce la deco-onación del diente (figs. 22-18 y 22-19).

aries activa y caries inactiva o detenida

Una lesión ***activa*** es amarilla o amarronada, y en algu-os casos es más oscura. Se presenta generalmente cu-erta por placa bacteriana y su consistencia es blanda al cto con explorador (Nyvad y Fejerskov, 1982); se ob-rva una cavitación o un área reblandecida que puede o comprometer el esmalte adyacente o la restauración istente (fig. 22-20).

Si se dan las condiciones necesarias, una lesión activa ede revertirse o remineralizarse, su color se oscurece arrón oscura a negra), su consistencia se torna más du-a la penetración por un explorador y su superficie, más llante. Se la denomina ***detenida*** o ***inversa***; a pesar de pigmentación oscura de estas lesiones, se encuentran percalcificadas con una hidroxiapatita baja en carbona-s y posiblemente se vea aumentada su resistencia a una scalcificación posterior (Thylstrup y Fejerskov, 1994) g. 22-21).

La distinción entre una lesión clínica ***activa*** y una ***activa*** es de gran importancia para el dentista. La presencia de placa sobre la superficie expuesta la vuelve susceptible a sufrir una desmineralización, que asociada con una dieta con hidratos de carbono fermentables puede agravarse aún más. La saliva tiene una importancia fundamental en el equilibrio físico-químico entre la raíz y el medio oral en este punto, y su reducción ya por razones fisiológicas en función de la edad, ya por medica-

Fig. 22-20. Lesión activa de color marrón clara, cubierta con placa bacteriana y una ligera cavitación. Su consistencia es blanda al tacto con explorador.

Fig. 22-21. Aspecto de una lesión remineralizada en la pieza 1.1.

ciones, es un factor de riesgo muy importante que debe controlarse (Fure S y Zickert I, 1990).

Se sabe entonces que una remoción de placa óptima por parte del paciente es muy importante para que una caries activa pueda ser detenida. La aplicación de fluoruros por parte del profesional y el uso de fluoruros por los pacientes permiten una mayor incorporación de minerales en la raíz. La mayor porosidad del cemento y la dentina permiten una mejor difusión del flúor a la lesión y posibilitan la formación de capas más mineralizadas en su interior (Nyvad, Ten Cate, Fejerskov, 1997).

Una vez que la lesión se diagnostica como inactiva, las posibilidades de una futura progresión son muy pocas y se la puede considerar clínicamente estable, a menos que el paciente altere sus hábitos de higiene o que otro factor de riesgo desequilibre el medio.

La presencia de una restauración no reduce el riesgo de aparición de nuevas caries y la interfaz diente-restauración es un área crítica ya que en ella se pueden producir caries secundarias. Un diente restaurado presenta áreas de riesgo de aparición de nuevas lesiones más extensas que una pieza no restaurada por poseer dos frentes de ataque: el externo y la pared cavitaria (Kidd EAM, 1989). Esto parece ser confirmado por estudios epidemiológicos que muestran un aumento del número de nuevas lesiones de caries radiculares asociado con la presencia de raíces previamente restauradas (Ravald N, Hamp SE, Birkhed D, 1986).

DIAGNÓSTICO DE LAS CARIES RADICULARES

El diagnóstico clínico puede definirse como el proceso por el cual se reconoce una enfermedad por sus signos y síntomas característicos. Es un proceso imperfecto, ya que suele haber variaciones en los signos y los síntomas en los diferentes individuos y en la interpretación de éstos por los médicos clínicos. Sin embargo, la observación clínica es un determinante potente del diagnóstico y el pronóstico.

El diagnóstico clínico no solo toma en cuenta los hallazgos clínicos, sino que también considera los factores de riesgo y la epidemiología de la enfermedad en la población.

El diagnóstico de las caries radiculares puede definirse entonces como una sumatoria de informaciones, entre las que se encuentran:

- las generales, que definen una población en riesgo (véase "Factores de riesgo");
- las individuales, que determinan el riesgo individual (véase "Factores de riesgo");
- las específicas que determinan la presencia, el estadio y la actividad de la lesión. Los signos clínicos más usados para el diagnóstico de caries de raíz implican parámetros visuales como el contorno, la cavitación superficial y el color y parámetros táctiles como la textura superficial. El síntoma clínico de dolor generalmente se produce en lesiones muy avanzadas.

Información específica

Se obtiene a través de un diagnóstico clínico-radiográfico. La interpretación de los hallazgos clínicos es de carácter subjetivo, ya que no existe un método eficiente para procesarlos.

Análisis visual del color, condición superficial, localización de la lesión y consistencia de ésta al tacto

La realización del diagnóstico comprende el análisis visual del color, la condición superficial, la localización de la lesión y también la consistencia de ésta al tacto.

Para la evaluación clínica la pieza debe estar libre de placa y en condiciones óptimas de visualización (Cautley AJU, 1993).

Las lesiones pueden ser desde pequeños puntos (incipientes) hasta envolventes de una gran superficie de la raíz (avanzadas).

Las lesiones activas en sus primeros estadios son marrón claras o amarillentas, recubiertas por placa bacteriana de espesor variable y levemente blandas al sondaje, como se explicó anteriormente. La proximidad con el margen gingival puede ser un dato para establecer la actividad de la lesión, ya que lesiones más próximas al margen gingival demostraron mayor actividad que las más distantes (Lynch E, Beighton D, 1994).

Las caries radiculares en caras proximales también mostraron tener un índice mayor de actividad que las que se encontraron en caras vestibulares y linguales (Schupbach P y col., 1992).

Una particularidad de las caries radiculares es la posibilidad de detectar algunas áreas de la lesión con actividad y otras sin ella: para el fin terapéutico estas lesiones deben ser consideradas activas (Cautley, 1993) (figs. 22-22 a 22-24).

A diferencia de las caries coronarias se indica el uso de un explorador o sonda para el diagnóstico de las caries de raíz, ya que se ha demostrado que la resistencia al sondaje de la lesión es un método de diagnóstico confiable (Schupbach P y col., 1992). Ciertos análisis histológicos

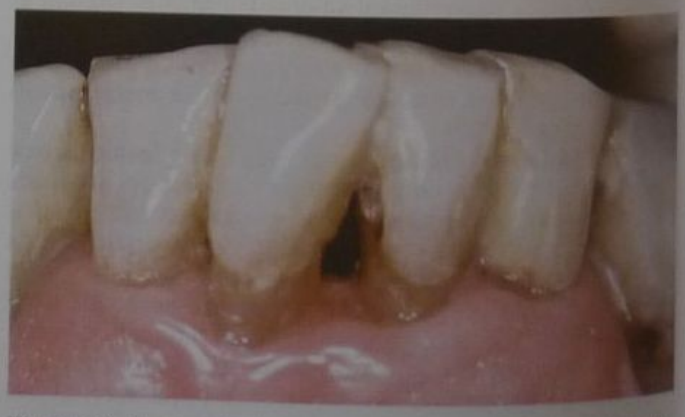

Fig. 22-22. Caries radiculares en proximal de incisivos inferiores que han sufrido pérdida de inserción. Es muy importante el futuro control de placa que realice el paciente en el espacio interproximal.

Fig. 22-23. Otras caries radiculares cercanas al LAC que quedaron más expuestas luego de realizada la terapia periodontal. Se puede observar el color bronce, su cavitación y cercanía al margen gingival. El control de placa por el paciente comienza a ser eficiente.

an revelado que las lesiones reblandecidas presentan acterias en su interior y entre los túbulos dentinarios, on pérdida de minerales y de la matriz orgánica. Las le-ones duras están totalmente mineralizadas con bacte-as no viables en su interior.

Es importante entonces resumir que el diagnóstico di-rencial entre caries activa y detenida se obtiene a partir e un conjunto de informaciones recabadas y analizadas el momento en que se revisó al paciente, y que debi-o a la naturaleza dinámica de las caries, estas lesiones iagnosticadas podrían cambiar de situación.

Fig. 22-24. Caries en cara proximal de un molar superior, de difícil vi-alización y acceso para la higiene por parte del paciente.

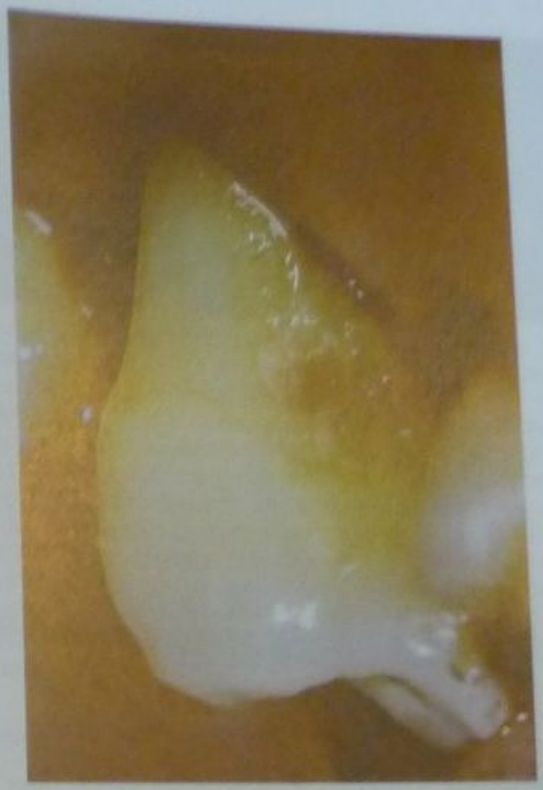

Fig. 22-25. Caries radicular activa en una paciente con problemas periodontales. Obsérvese la cercanía al margen gingival, el color marrón claro y la extensión de la lesión.

Dada la naturaleza subjetiva del **diagnóstico clínico** se desarrolló un estudio para evaluar la reproducibilidad interexaminadores e intraexaminadores, usándose como indicadores para el diagnóstico los signos de cavitación, la estructura superficial y los cambios de color para lograr la identificación de caries activas iniciales, caries inactivas iniciales, caries activas manifiestas y caries inactivas manifiestas (Rosen B y col., 1996). Los principales errores pudieron hallarse en el hecho de que lesiones encontradas en una primera observación por un odontólogo fueron pasadas por alto en la siguiente observación realizada por el mismo odontólogo (figs. 22-25 y 22-26).

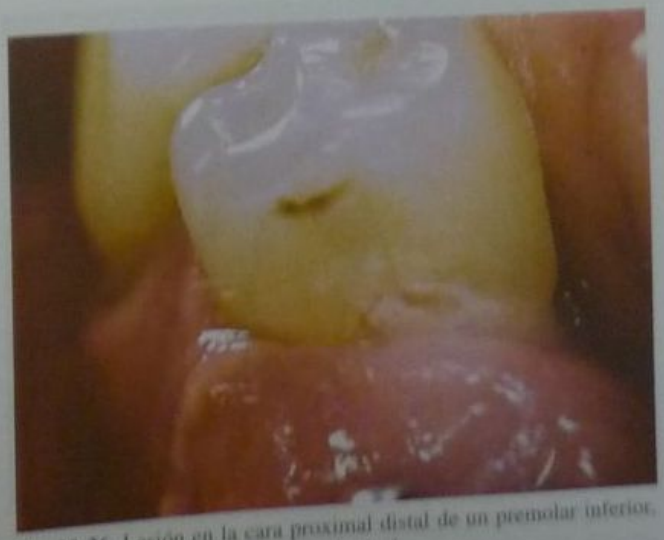

Fig. 22-26. Lesión en la cara proximal distal de un premolar inferior, muy cercana al LAC y al margen gingival.

Fig. 22-27

Fig. 22-28

Figs. 22-27 y **22-28.** Imágenes en las que se observan la situación clínica y la radiografía de las caries de raíz.

Radiografías

Las **radiografías** son de gran importancia para el diagnóstico de las lesiones proximales, aunque no existen estudios que identifiquen el grado de desmineralización necesario para que una lesión activa de la raíz se torne distinguible en la radiografía (Kitamura y col., 1986).

Las lesiones de caries se tipifican radiográficamente por la ausencia del borde distintivo, que las distingue del desgaste cervical, de las bandas de Mach y de las abrasiones no cariogénicas (figs. 22-27 a 22-30).

Otros tests diagnósticos

Recientemente, se ha publicado el uso de un endoscopio dental para la observación directa y la magnificación de la superficie radicular subgingival, los depósitos sobre la superficie, los tejidos blandos, el contenido del surco, las caries subgingivales, las fracturas y las fisuras. Adaptado a unas curetas y sondas periodontales, este endoscopio permitiría el raspaje y alisado de áreas de difícil acceso para la instrumentación convencional como las furcaciones, las caras mesiales de premolares superiores y los surcos y depresiones radiculares de bolsas profundas (Stambaugh RV y col., 2002).

Un informe in vitro describe el desarrollo de una técnica para la observación y la cuantificación de la dentina desmineralizada de la superficie radicular basada en la utilización de una sal de fluoresceína y una fibra óptica. Los valores obtenidos con la técnica FOFO se correlacionaron linealmente con las pérdidas minerales medidas con microrradiografías transversales. Se concluye que es una alternativa válida y que se debe estudiar su aplicación en la clínica (Van der Veen MH, Ten Bosch JJ, 1996).

Otros métodos de diagnóstico usados son la fluorescencia con láser (Diagnodent) y la resistencia eléctrica

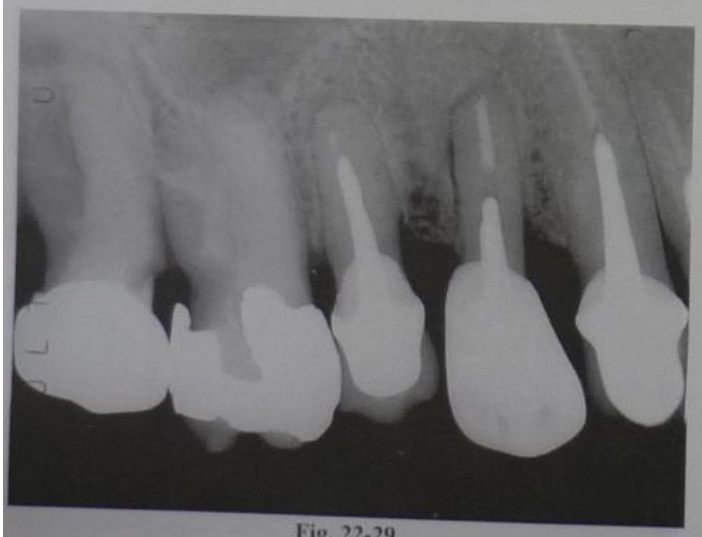

Fig. 22-29

Fig. 22-30

Figs. 22-29 y **22-30.** Imágenes radiográficas de caries radiculares en un paciente adulto con diferentes avances de las lesiones.

(Electronic Caries Monitor III). Con ambos métodos se obtuvo reproducibilidad entre diferentes odontólogos y una correlación moderada entre la lectura con estos métodos y la profundidad histológica y los puentes de dentina remanente en las diferentes lesiones de caries radiculares (Witch MJ y col., 2002).

Existen otros tests para asistir al clínico en el diagnóstico que se han evaluado en diferentes trabajos:

- *Streptococcus mutans* (Banting DW, 1988; Ravald N, Birkhed D, 1991
- *Lactobacilli* (Banting, 1988) (Ravald y Birkhed, 1991)
- Grado de secreción salival (Ravald y Birkhed, 1991)
- Efecto Buffer de la saliva (Ravald y Birkhed, 1991)
- Colorantes fluorescentes (Van der Veen y Ten Bosch, 1996; Van der Veen y Ten Bosch, 1993: An in vitro evaluation of fluorescein penetration into natural root surface caries lesions. Caries Res 27: 258-61)
- Conductividad eléctrica
- Ensayo enzimático fluogénico (Collier y col., 1993)

Conclusiones

Los medios disponibles para el diagnóstico de las lesiones de caries radiculares se basan principalmente en la capacidad del odontólogo de detectar los factores de riesgo y los aspectos clínicos relacionados con este problema. Se debe considerar al individuo y reconocer en él los factores predisponentes, que no pasan únicamente por la exposición de la superficie radicular al medio bucal.

La subjetividad existente en los métodos de diagnóstico ha dificultado la determinación de su actividad. En ese sentido el análisis de la coloración de la lesión es poco preciso ya que las lesiones pueden variar entre amarillas, marrones y negras. Se supone que el cambio de color observado se debe a una reacción bioquímica de las fibras colágenas que quedaron expuestas al medio bucal por la desmineralización. Pero existen otros factores que pueden contribuir al cambio de color, como la absorción de pigmentos provenientes de los alimentos y del tabaco, y hasta la presencia de bacterias cromógenas en la microbiota de la lesión. Por ello la coloración tiene un valor limitado en la determinación de la actividad de la lesión y no se debería tomar como único criterio para el diagnóstico (Lynch E, Beighton DA, 1994).

Aún se debe llegar a un consenso en cuanto a la terminología usada ya que no se encuentra estandarizada y puede conducir a malinterpretaciones y confusiones. Es necesario establecer un esquema de clasificación preciso para poder adoptar correctamente las modalidades de tratamiento. En cuanto a los tests diagnósticos se debe determinar cuándo se usan, cuáles son útiles y cómo el test elegido suplementará y confirmará el diagnóstico de caries radicular.

TRATAMIENTO DE LAS CARIES RADICULARES

Las lesiones detenidas no requieren tratamiento; en este caso las acciones deben ser de carácter preventivo. En las lesiones identificadas como activas la primera elección debe ser una terapia no invasiva, que consista básicamente en un programa de higiene oral para el paciente y la aplicación de fluoruros para lograr su remineralización; se debe destacar la importancia del diagnóstico temprano de las lesiones para tener mayor éxito con las terapias no invasivas (Hara AT, 2001).

Las características de las caries radiculares influyen directamente en la elección de la terapéutica apropiada. La lesión se inicia a un pH de 6,7 (Hoppenbrowers PMN y col., 1987), es decir, frente a pequeños cambios del pH de la placa. La forma peculiar de progresión (mayor extensión superficial que profundidad) brinda mayores posibilidades de éxito a la terapia no invasiva, ya que permite la higiene y el mayor redepósito de minerales en la superficie. Para la aplicación de esta terapia también contribuyen los bajos niveles de sensibilidad relatados por los pacientes, que dan tiempo a la aplicación de técnicas de remineralización (Katz RV, 1993).

Las técnicas restauradoras en pacientes susceptibles de sufrir caries de raíz mostraron no ser suficientemente capaces de controlar al problema. Se debe considerar la combinación de ambas técnicas para disminuir los riesgos de lesiones adyacentes a las restauraciones (Katz RV, 1995) y aplicar técnicas invasivas siempre que la sensibilidad sea exagerada, o por razones estéticas, anatómicas y funcionales del diente (Erickson RL, 1994) (figs. 22-31 a 22-35). Se dispone de las siguientes alternativas de tratamiento:

Tratamientos no invasivos

Como primer punto se debe considerar que es importante un riguroso control de la higiene oral para que la remoción de la placa sea efectiva, para posibilitar que una lesión cariosa activa se torne inactiva. Este proceso se puede lograr obteniendo un equilibrio entre los fenómenos químicos de desmineralización y remineralización, que son afectados negativamente por los ácidos generados por la placa bacteriana y positivamente por los efectos de la higiene y del flúor (Nyvad B, Fejerskov O, 1986).

Utilización del flúor

Se ha descrito el uso y la acción de diferentes tipos y concentraciones de flúor en relación con las caries de raíz; las formas más comunes son las aguas fluoradas, las soluciones de fluoruro de sodio del 0,2% al 0,05%, el fluorofosfato acidulado al 1,23%, el fluoruro de sodio neutro al 1% en forma de gel o solución y los barnices fluorados.

Barnices fluorados

Ciertos estudios clínicos han revelado que los barnices fluorados son eficaces en el aumento del contenido de flúor de los tejidos dentales y en la prevención de caries. La aplicación de éstos es fácil y rápida (fig. 22-36). Con aplicaciones semianuales los beneficios logrados son altamente significativos y se ha demostrado la seguridad de estos productos (Seppa L, 1999). La concentración del flúor en la estructura de la hidroxiapatita por sí misma no es el único mecanismo por el cual se logra la reducción en las caries, sino que también tiene influencia la presencia de flúor en la placa. Los agentes fluorados concentrados como los geles, los barnices, las pastas, etc., forman en las caries iniciales y en la placa unos glóbulos de una sustancia de calcio-flúor que queda adherida a la superficie dental. Este material con baja solubilidad por su probable recubrimiento con proteínas y fosfatos contribuye en la reducción de las caries (Ogaard B, 1999). Al estudiar la uniformidad del contenido de flúor de tres marcas

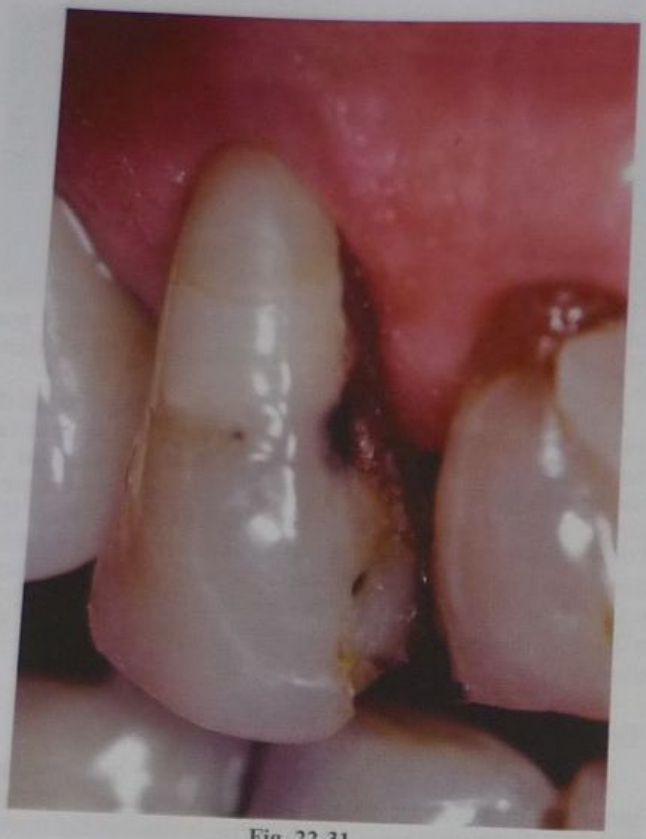

Fig. 22-31

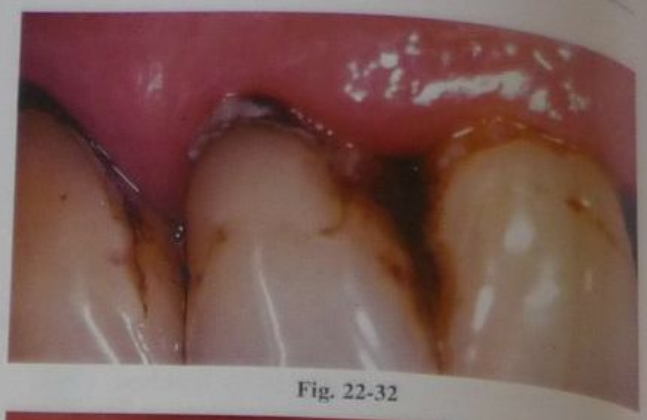

Fig. 22-32

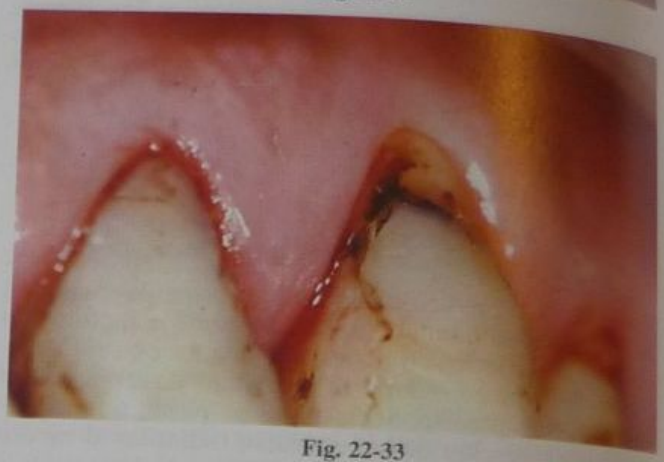

Fig. 22-33

Figs. 22-31, 22-32 y 22-33. Caries radiculares alrededor de restauraciones. Se demuestra que la restauración de la pieza no es la solución definitiva al problema de las caries de raíz.

comerciales diferentes de barnices fluorados Duraphat (*Colgate-Palmolive Co., New York*), Duraflor (*Pharmascience Inc., Montreal*) y CavityShield (*OMNII Oral Pharmaceuticals, West Palm Beach, Florida*) así como su comportamiento en la liberación de flúor, se observó que el contenido de flúor variaba entre las dosis aplicadas de un mismo envase, y que la uniformidad también era variable entre los diferentes barnices. Los médicos clínicos deben estar informados de que la apariencia no uniforme del barniz de flúor al salir del tubo indica la separación de los ingredientes, lo que significa una variación en el contenido de flúor (Shen C, Autio-Gold J, 2002).

Al realizar la medición del nivel de flúor en la placa luego de una aplicación de diferentes barnices con diferentes niveles de flúor (Bifluoride, 6% F; Duraphat, 2,23% F y Flúor Protector, 0,1% F) se observó que la concentración volvía a los niveles iniciales luego de 7 días en el grupo Duraphat, mientras que algunos individuos del grupo Bifluoride y Flúor Protector mantuvieron valores levemente mayores hasta 30 días después (Skold-Larsson K, Modeer T, Twetman S, 2000).

Luego de la aplicación de barniz de flúor no se observó una disminución significativa del total de *S. mutans*, lactobacilos o estreptococos en general luego de las evaluaciones a la semana, al mes y a los 6 meses (Ekenback SB, Linder LE, Lonnies H, 2000), por lo que si se busca ese efecto se debe recurrir a los antimicrobianos.

Uso de antimicrobianos en la prevención de las caries

De todos los agentes químicos de control de placa, el digluconato de clorhexidina es el más efectivo y seguro. La utilización de enjuagues orales con clorhexidina en concentraciones de 0,12 y 0,2% es muy frecuente y su indicación es muy variada. Se ha observado que los colutorios mencionados son muy efectivos en la reducción del crecimiento bacteriano en general, pero han tenido muy poco efecto en relación con la prevención de caries.

El uso de gel de clorhexidina (generalmente al 1%) con flúor o sin él es mucho más efectivo que los colutorios mencionados en la reducción de *S. mutans* y en la reducción de la incidencia de caries. Las alternativas de uso en pacientes adultos y ancianos pueden ser con cubetas estándar o individuales para la aplicación diaria en el hogar por períodos de 2 semanas, 3 a 4 veces en el año; 3 aplicaciones diarias del gel en 2 días consecutivos; limpieza dental profesional con un gel con flúor; aplicación del gel durante el cepillado (Tenouvuo J, Soderling E, 1992) (fig. 22-37).

Los barnices con altas concentraciones de clorhexidina se han usado para la prevención de caries por su efecto sobre bacterias cariogénicas y para reducir la sensibilidad de superficies radiculares expuestas al medio bucal (cuadro 22-4).

La clorhexidina es una bis-biguanida con estructura molecular que consiste en un puente hexametileno con grupos terminales 4-clorofenilos. Cuando se la usa en altas concentraciones tiene un efecto bactericida inmediato, al penetrar la pared celular y provocar una precipitación del citoplasma. Si se usan menores concentraciones, tiene un efecto bacteriostático. Las moléculas cargadas positivamente se unen a las cargas negativas de la pared celular bacteriana, sobre todo a los grupos fosfatos en los lipopolisacáridos y a los carboxilos en las proteínas, e in-

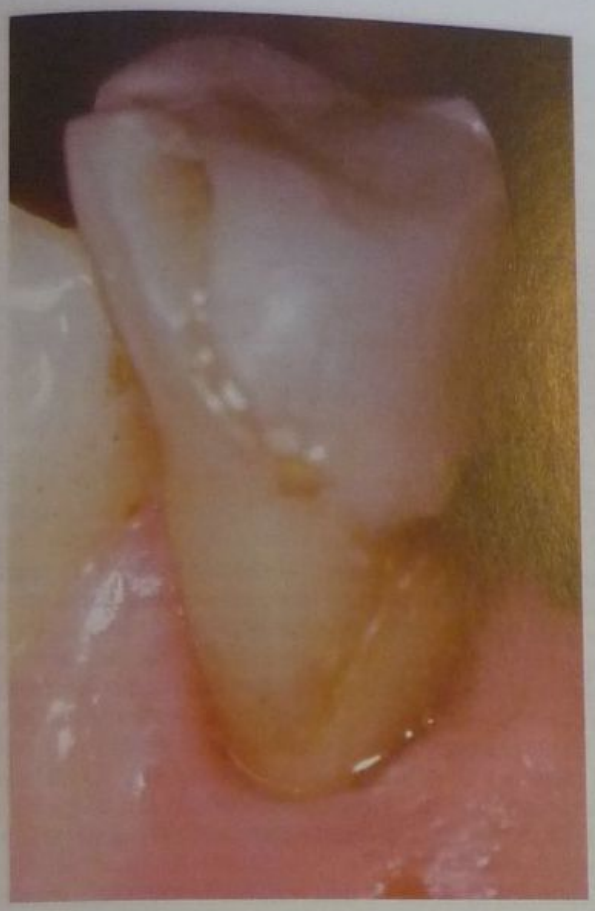

Fig. 22-34. Pieza muy restaurada y caries alrededor de ella.

Fig. 22-35. La restauración parece estar en buenas condiciones, pero se pudo percibir una lesión subgingival que se extiende por debajo de la porción cervical de dicha restauración.

terfieren de esta manera con el transporte de membrana. Esto resulta en la pérdida de sustancias de bajo peso molecular (Matthijs S, Adriaens PA, 2002).

Existen diferentes teorías que describen el proceso de liberación lento de la clorhexidina al medio bucal:

1. Liberación de clorhexidina y timol del barniz a la saliva. Las moléculas interactúan con las proteínas salivales y las bacterias salivales y, por ende, actúan en forma directa o indirecta en la reducción de la cantidad de placa, de la actividad de la placa y del número de *Streptococcus mutans* (Shaeken MJM, Van der Hoeven JS, Hendriks JCM, 1989).
2. Los agentes interactúan con y se adhieren a las proteínas de la película salival y a otros constituyentes, y así se establece un reservorio desde el que se liberará la clorhexidina lentamente en el tiempo.
3. Una penetración y difusión controladas de clorhexidina y timol en la estructura dental (dentina y cemento).

Luego de una aplicación simple de barniz de 24 horas en muestras de dentina, se produjo una liberación de 1 microgramo por cm^2 de dentina/día por un período de 6 meses. No se sabe si el esmalte actúa como reservorio de clorhexidina y timol, como la dentina (Arends J, Ruben JL, 1993).

Como se mencionó previamente, el efecto de los barnices con clorhexidina sobre las bacterias cariogénicas es muy importante, en especial sobre *S. mutans*. Tras realizar aplicaciones semanales durante 4 semanas de un bar-

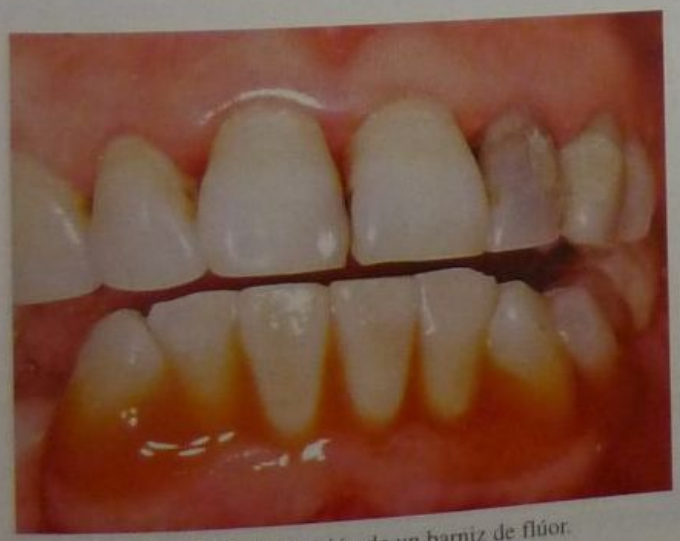

Fig. 22-36. Aplicación de un barniz de flúor.

Fig. 22-37. Un barniz con clorhexidina al 1% y timol que se comercializa en la Argentina (Periobacter Prof ®).

Cuadro 22-4. *Diferentes productos y formulaciones*

Barniz	*Componentes*	*Concentraciones*
Chlorzoin	CHX - Benzoína de Sumatra Etanol - Poliuretano - Cloruro de metileno	10 o 20% (P/V)
EC40	CHX - Sandarac- Etanol	10-20-25-33-40% (P/P)
Cervitec	CHX - Timol - Etanol etil acetato Polivinilbutiral	1 pt% 1 pt%
Periobacter Prof	CHX diacetato Timol Alcohol etílico Resina	1% 1%

niz de clorhexidina se logró una reducción de *S. mutans* salivales del 99,9% (Sandham HJ, Brown J, Phillips HI, Chan KH, 1988, Sandham HJ y col., 1991, Schaeken y col., 1991) probaron que una aplicación de 15 minutos de un barniz de clorhexidina al 40% producía una reducción similar de *S. mutans* de la placa interproximal.

La combinación de clorhexidina, timol y barniz de flúor tuvo un efecto más prolongado en la reducción de la placa interdental que lo que produjo el barniz de clorhexidina-timol solo según el trabajo de Twetman S y Petersson LG (1997).

Las investigaciones en el campo de la prevención se han centrado en la erradicación total de *S. mutans* de la flora oral. Si no se logra la eliminación total, los patógenos *S. mutans* que sobreviven en las porosidades del esmalte, en las fisuras y en los surcos gingivales participan rápidamente en la recolonización de las superficies.

La supresión de *S. mutans* de la placa de las fisuras mediante el uso de barnices con clorhexidina fue mayor en los premolares que en los molares (Ie YL, Schaeken MJM, 1993). Las fisuras en los molares son más profundas y estrechas que en los premolares, lo que puede incrementar la posibilidad de supervivencia de *S. mutans* en los sitios donde el barniz no llegó. Esta hipótesis es soportada por los datos de Kozai y col. (1991). Paralelamente se pudo reconocer un incremento de *A. naeslundii* en esta placa luego del tratamiento con clorhexidina (Schaeken MJM; Beckers HJ; Van der Hoeven JS, 1996).

Se ha podido observar que la instalación de aparatología de ortodoncia es seguida normalmente por un aumento de la colonización intraoral de *S. mutans*, acompañado con un aumento del riesgo de desarrollo de caries dental (Corbett y col., 1981). Es importante tener esto en cuenta en los pacientes que han sufrido una enfermedad periodontal y que serán tratados mediante la ortodoncia para el alineamiento de las piezas, ya que sumamos dos factores de riesgo muy importantes (véase "Relación entre periodoncia y caries de raíz" en este mismo capítulo).

La aplicación del barniz Cervitec® indujo una importante disminución de *S. mutans* en saliva por un período de 1 mes y una disminución de la proporción de *S. mutans* en la placa adyacente a los brackets (Eronat C, y Alpoz AR, 1994).

En general los diferentes tipos de barnices tienen el mismo efecto sobre *S. mutans* en la flora oral. Sin embargo, ninguno de los barnices pudo mantener una supresión del patógeno significativa por más de 6 meses. Por ello se requiere la aplicación reiterada en los pacientes que corren alto riesgo de caries. Cuando se trataron superficies radiculares con Cervitec® dos veces en una semana, se pudo observar una reducción de *S. mutans* en la placa de las superficies tratadas por un período de un mes por lo que se sugiere repetir el tratamiento con barniz en intervalos regulares (Ekenback SB, Linder LE, Loonies H, 2000).

El barniz Cervitec® logró una disminución significativa en la desmineralización de la raíz, determinada por el contenido mineral y la profundidad de la lesión, en comparación con especímenes no tratados (Huizinga ED, Ruben JL, Arends J, 1990).

También se observó una reducción significativa de bacterias acidogénicas y acidúricas en las lesiones de caries radiculares luego de una aplicación de Cervitec® (Lynch E, Beighton D, 1993). Se sugiere que las lesiones se transforman en inactivas y pueden remineralizarse.

Como conclusión se puede establecer que el uso de barnices con clorhexidina es un procedimiento preventivo muy importante.

Por los datos se sugiere que para obtener resultados y efectos a largo plazo la aplicación del barniz se debería repetir con frecuencia.

Los pacientes con ortodoncia fija son una población interesante para la evaluación del efecto de la aplicación mensual del barniz en el mantenimiento de la salud gingival.

En cuanto a la capacidad de desensibilizar las superficies radiculares, no se han publicado aún trabajos clínicos.

Arends investigó la penetración del barniz en dentina desmineralizada y pudo observar una penetración de 35 micrones en una lesión de 85 micrones.

Esto resulta en un sellado parcial o total de los túbulos dentinarios, lo que puede tener valor en cuanto a la prevención de caries y al tratamiento de la hipersensibilidad (Arends J, Duschner H, Ruben JL, 1997) (fig. 22-38).

Conclusiones

Teniendo en cuenta los factores de riesgo (véase cap. 19) y la experiencia previa de caries radicular y coronaria en los pacientes, se puede optar en los de ***riesgo bajo*** por una alternativa eficaz y económica: el uso diario de dentífricos y el agua fluorada. Los pacientes de ***riesgo medio y alto*** y con sensibilidad aumentada o sin ella deberán utilizar otras formulaciones como los geles y los barnices. Como podemos apreciar, además de seleccionar el tratamiento adecuado debemos contar con la colaboración estrecha del paciente.

ratamientos invasivo-restauradores

La amplitud y la profundidad de la lesión, así como la nsibilidad y la recuperación de la estética llevan a la nesidad de restaurar la superficie radicular con diferentes cnicas y materiales (véase cap. 48). Este tratamiento, omo se mencionó antes, debe ir acompañado de medias preventivas.

Dentro de los materiales restauradores podemos contar on los ionómeros vítreos convencionales, las resinas ompuestas, los ionómeros vítreos modificados por resias y las resinas modificadas por poliácidos. Otra alternava son las restauraciones de amalgama, para las cuales e deben realizar tallados y preparaciones cavitarias retenivas; no es un material estético, no es cariostático y es onductor térmico, condiciones estas que limitan su uso.

Para la realización de restauraciones en las superficies adiculares es imprescindible el aislamiento absoluto del ampo operatorio. Los márgenes próximos a la encía deen estar perfectamente pulidos y en las áreas proximaes y caras libres se debe prestar atención a la anatomía de la restauración para impedir el empaquetamiento alimenticio (figs. 22-39 a 22-45).

Algunos trabajos han mostrado el buen desempeño clínico del ionómero vítreo y de las resinas compuestas en cuanto a su degradación marginal y fractura (Kaurich M y col., 1991). Otros estudios han informado un buen índice de éxito en las restauraciones con ionómeros vítreos convencionales, resina compuesta y de híbridos de ionómero/resina en relación con la retención de éstas (Schwartz RS y col., 1995).

El tratamiento adecuado durante una terapéutica prostodóntica fija (restauraciones provisionales bien adaptadas, tallados adecuados, etc.) minimizará la tendencia a una mayor retracción gingival con el tiempo. La mayor parte de las caries de raíz comienzan inmediatamente coronales al tejido marginal, donde la placa se acumula con mayor facilidad (Shay K, 1997).

Si los márgenes de las restauraciones van a ser subgingivales, deben ser delimitados en forma cuidadosa y anatómica para minimizar el cúmulo de placa y la presión sobre la encía proximal.

Fig. 22-38. Aplicación de un barniz de clorhexidina.

Las preparaciones deben llevarse hasta el margen gingival, utilizar un hilo de retracción y luego llevar la preparación al retirar el hilo un poco más apical. El borde de la preparación quedará de 0,05 a 1 mm dentro del surco gingival. Hay que tener especial cuidado de no producir una invasión del espacio biológico, especialmente del área ocupada por el epitelio de unión y de la inserción conectiva, ya que tendría como consecuencia una inflamación marginal crónica. En ese caso se deberá tomar una decisión para restablecer el espacio biológico con la técnica indicada por la situación clínica (véase cap. 21) (figs. 22-46 a 22-49).

Otras alternativas de tratamiento

Existen diferentes factores que pueden estar implicados en la etiología de una recesión gingival, como trau-

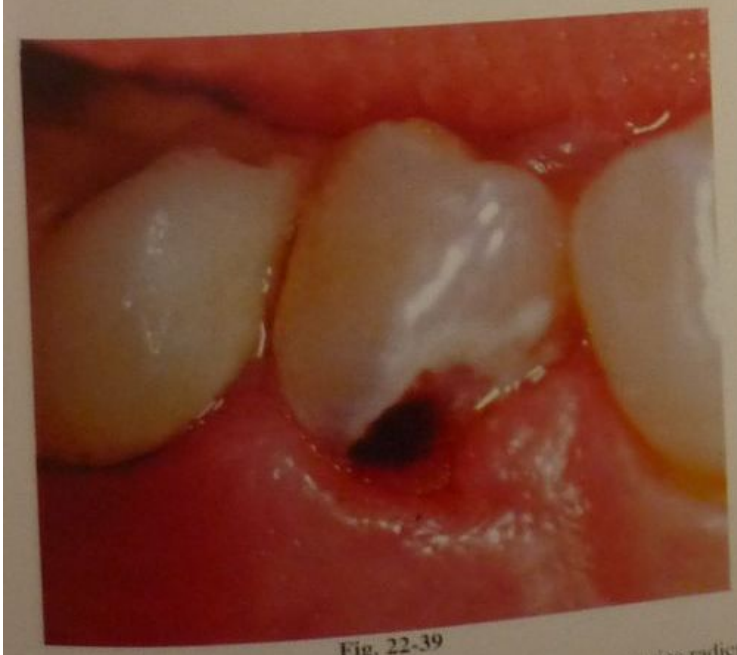

Fig. 22-39

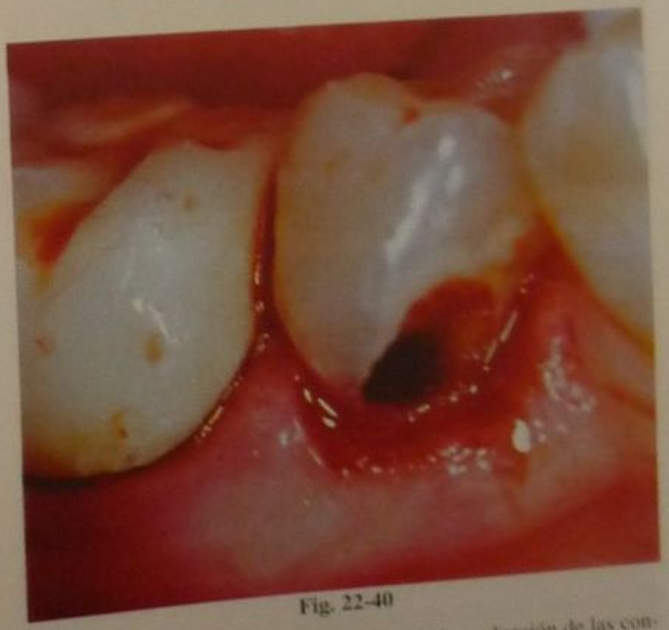

Fig. 22-40

Figs. 22-39 y **22-40.** Caso clínico en el que se observa una caries radicular en mesiovestibular de la pieza 4.5. Luego de la evaluación de las condiciones periodontales se realizó una visualización de la corona clínica a través de una gingivectomía.

Fig. 22-41

Fig. 22-42

Figs. 22-41 y **22-42.** Caso de la fig. 22-40 aislado y posoperatorio con la restauración terminada.

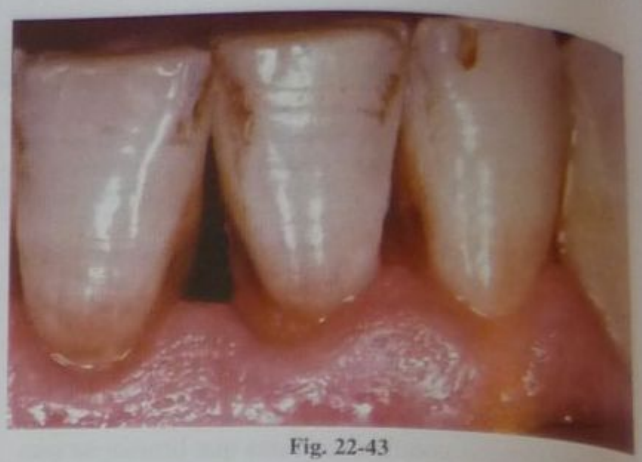

Fig. 22-43

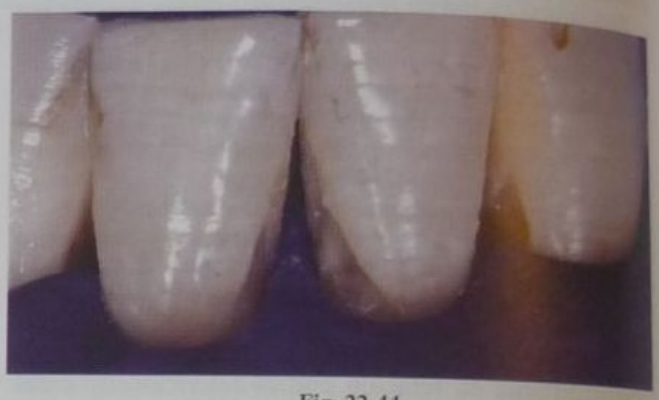

Fig. 22-44

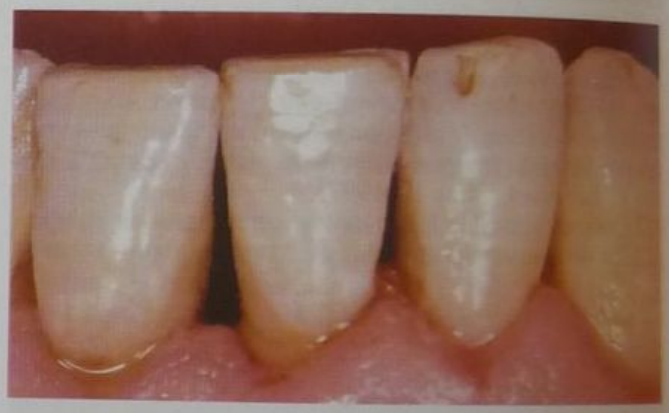

Fig. 22-45

Figs. 22-43, 22-44 y **22-45.** Restauraciones en proximal de dientes anteroinferiores.

ma por cepillado, inflamación inducida por placa y cálculos, malposición dentaria, presencia de frenillos y movimientos ortodónticos vestibulares. Estas recesiones gingivales pueden traer como consecuencia hipersensibilidad radicular, alteraciones de la estética y caries radiculares.

Existen diferentes técnicas para lograr la cobertura radicular que pueden ser realizadas luego de que la lesión de caries haya sido tratada, ya que la remoción del cemento y dentina alterados permite el proceso reparativo reduciendo la toxicidad de la superficie radicular que puede llevar a la muerte o daño celulares (Zambon JJ, Kasprzak S., 1995). Los procedimientos son (figs. 22-50 a 22-53):

- Colgajo con desplazamiento coronal
- Injerto de tejido conectivo subepitelial
- Técnica de doble papila combinada con injerto de tejido conectivo
- Regeneración Tisular Guiada (RTG) (Pini Prato G y col., 1992)

En la figura 22-54 se puede observar una restauración cervical que se había realizado por la presencia de una

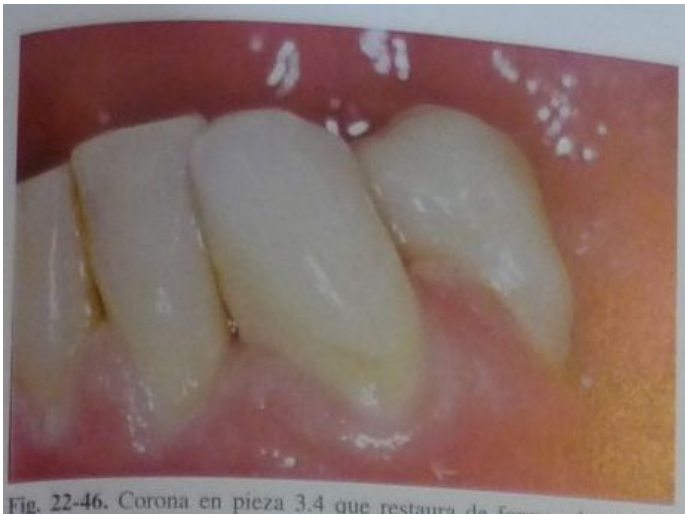

Fig. 22-46. Corona en pieza 3.4 que restaura de forma adecuada la morfología dentaria y respeta las condiciones periodontales.

caries radicular. Frente a la alteración del contorno gingival y la sensibilidad cervical de la pieza, se decide remover la restauración y realizar un desplazamiento coronal del margen gingival. Obsérvese en la figura 22-55 el diseño de la incisión semilunar, y el desplazamiento coronal del rodete gingival. En las figuras 22-56 y 22-57 se observa la cicatrización a la semana y a los 6 meses de realizada la cirugía.

En las figs. 22-58 a 22-60 se observa un caso resuelto con RTG.

RELACIÓN ENTRE CARIES RADICULAR Y ENFERMEDAD PERIODONTAL

Los individuos que no han sufrido enfermedad periodontal y por ende no han experimentado pérdidas en el nivel de inserción del aparato de soporte presentan sus superficies radiculares cubiertas, ya que por lo general el epitelio de unión se encuentra sobre el esmalte coronal al límite amelocementario, y en el cemento apical al epitelio de unión (aproximadamente de 1 mm en sentido vertical) se observan las fibras colágenas gingivales, que representan la primera inserción conectiva a la superficie radicular (figs. 22-61 y 22-62).

La caries radicular por definición es la caries que ocurre sobre la superficie de la raíz, y por lo tanto y teniendo en cuenta lo antedicho, podría ocurrir en los pacientes que sufran una pérdida de inserción en sus piezas, que traerá aparejada una exposición radicular al medio bucal (Hix y O'Leary, 1976; Ravald y Hamp, 1981).

Esto se puede dar por diferentes razones, entre ellas por enfermedad periodontal, factores anatómicos (biotipos periodontales), trauma por cepillado, por fuerzas excesivas luego o durante un tratamiento ortodóntico.

En un trabajo se analizaron las causas más frecuentes de recesión gingival en pacientes de entre 42 y 67 años, y se sugirió que en premolares la causa primaria es el trauma por cepillado y en los molares fundamentalmente por enfermedad periodontal (Joshipura KJ, Kent RL, DePaola PF, 1995: Gingival recession: intraoral distribution and associated factors. J Periodontol 66 (4):310-311).

Fig. 22-47

Fig. 22-48

Fig. 22-49

gs. 22-47, 22-48 y **22-49.** Caries en la furcación del resto radicular. realiza en esta raíz un perno muñón y luego una corona, cuidando la aptación y la morfología de la corona en esa área.

Fig. 22-50

Fig. 22-52

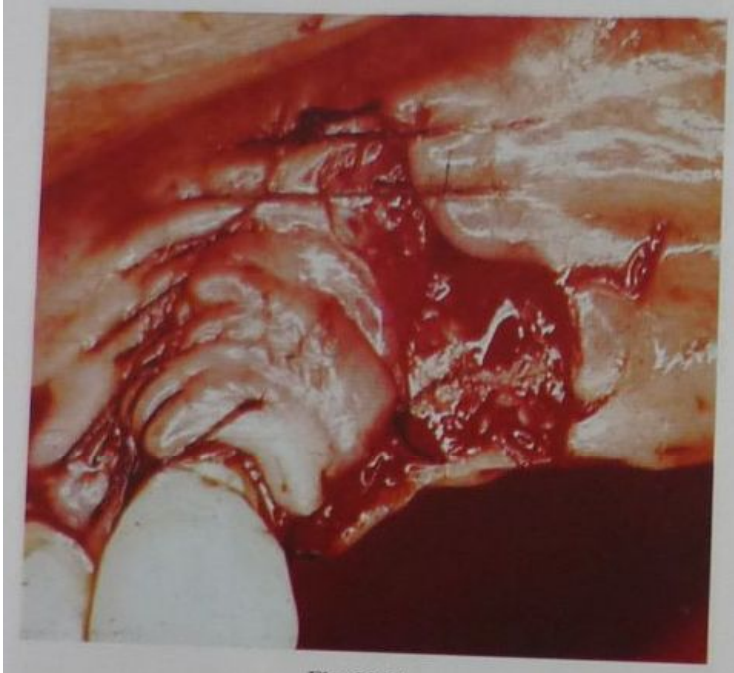

Fig. 22-51

Fig. 22-53

Figs. 22-50, 22-51, 22-52 y **22-53.** Caso clínico en el cual se realizó la remoción de caries y luego se recubrió la superficie radicular con un colgajo desplazado lateralmente (caso clínico, gentileza del doctor Hugo Romanelli).

Esto quiere decir entonces que uno de los principales objetivos para eliminar los riesgos de caries radiculares sería evitar la retracción gingival.

Se debe poner especial atención en el diagnóstico temprano de las enfermedades gingivoperiodontales, para que según la gravedad y el estadio de éstas se las pueda revertir sin consecuencias irreversibles para el periodonto, o que al menos las secuelas que pudieran quedar sean las menores posibles.

Asimismo, y dentro de la amplia gama de posibles tratamientos existentes, debemos elegir las técnicas regenerativas, siempre y cuando estén indicadas por el caso y por las características del paciente, de manera que en los resultados finales la exposición radicular se vea disminuida. También, y como se ve en el apartado correspondiente, contamos con la posibilidad de corregir la retracción gingival mediante el recubrimiento radicular con diferentes técnicas. Esto tiene la ventaja de mejorar la estética, disminuir la sensibilidad dentaria, mejorar la higiene en el sector afectado y, por sobre todo, reducir el riesgo de formación de caries radicular.

Pese a que esto es un objetivo claro y que parece realizable, lo cierto es que la incidencia de enfermedades gingivoperiodontales es muy alta.

La cantidad de pacientes con secuelas de la enfermedad periodontal es muy importante; en cuanto a las recesiones gingivales específicamente, aumentan con la edad, y las superficies bucales son las predominantes (Papas y col., 1998). El 58% de las recesiones bucales tienen por lo menos 1 mm de recesión en la población de este estudio (cuadro 22-5).

La importancia de la higiene oral en la prevención, el tratamiento y la terapia de mantenimiento de la enfermedad periodontal ha sido descrita en numerosos trabajos, al igual que el riesgo que implica un índice de O'Leary de más del 20% como factor de riesgo para el desarrollo de caries dental (véase cap. 19).

Se pudo establecer a través de diversas investigaciones una relación entre el estado periodontal y el desarrollo de caries de raíz. Es recomendable la eliminación de las bolsas profundas para el mejor control y la prevención de las caries radiculares a través de un correcto tratamiento pe-

Fig. 22-54. Restauración cervical que se había realizado por la presencia de una caries radicular. Frente a la alteración del contorno gingival y la sensibilidad cervical de la pieza se decide remover la restauración y realizar un desplazamiento coronal del margen gingival.

Fig. 22-55. Diseño de la incisión semilunar, y el desplazamiento coronal del rodete gingival.

Fig. 22-56

Fig. 22-57

Figs. 22-56 y 22-57. Cicatrización a la semana y a los 6 meses de realizada la cirugía.

Cuadro 22-5. *Porcentaje de sitios con recesión gingival (Papas y col., 1998)*

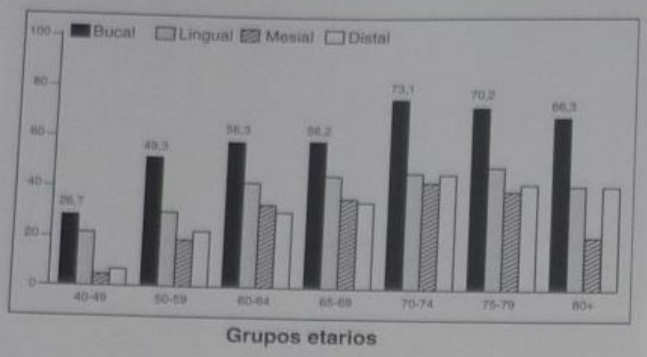

riodontal, como lo muestran algunos trabajos (Massler, 1980; Vehkalahti y col., 1994) (figs. 22-63 a 22-65).

En un trabajo (Vehkalahti y col., 1994, cuadro 22-6) se estudió la relación entre la aparición de caries radiculares y estado periodontal. Los sujetos con salud periodontal raramente tenían caries radiculares (4%), mientras que el 14% de las mujeres y el 17% de los hombres tuvieron caries radiculares con inflamación del periodonto.

Entre los sujetos con bolsas más profundas (> 6 mm), entre el 12 y el 13% de las mujeres y entre el 18 y el 27% de los hombres tuvieron caries radiculares. En los hombres se dio que cuanto mayores eran las bolsas, más frecuencia de caries se observó.

El 92% de las mujeres y el 95% de los hombres tenían placa subgingival. Las caries radiculares aparecieron en el 6% de los pacientes sin placa subgingival y en el 17% de los pacientes con placa.

La presencia de placa subgingival fue el factor más asociado con la aparición de caries radiculares, punto éste que se debe tener en cuenta, ya que coincide con un trabajo anterior de Kitamura (Kitamura y col., 1986) en el que se establece el papel del cálculo en la predicción de caries radiculares.

Cuadro 22-6. *Relación entre la aparición de caries radiculares y estado periodontal**

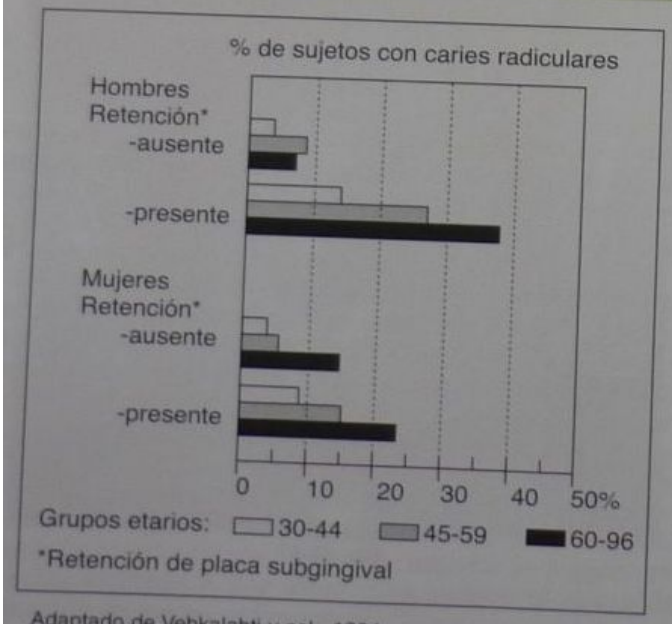

Adaptado de Vehkalahti y col., 1994.

La relación entre el estado periodontal y las caries radiculares dio resultados similares en la población con diferentes niveles de educación (figs. 22-66 y 22-67).

También se ha comunicado que una gran cantidad de pacientes que concurren al periodoncista para ser tratados por la enfermedad periodontal tienen lesiones de caries de raíz. El 50% de los pacientes referidos para tratamiento periodontal presentaron una o más caries radiculares clínicamente activas (Ravald y Birkhed, 1991) (fig. 22-68).

En un trabajo cuyo objetivo fue investigar la prevalencia y algunos factores de riesgo indicadores de caries radiculares en 45 pacientes en mantenimiento periodontal que fueron activamente tratados entre 11 y 22 años atrás, el 82% de los sujetos presentaron lesiones de caries radiculares (caries y obturaciones radiculares). En promedio se observaron 4,3 lesiones por paciente (Reiker y col., 1999).

De las superficies radiculares afectadas, el 9% eran lesiones activas en molares inferiores principalmente y en las caras vestibulares y linguales, el 40% fueron lesiones inactivas detectadas por lo general en caras vestibulares, y las otras superficies radiculares afectadas se encontraron restauradas (51%). Un número mayor de caries radiculares se vieron en los pacientes con un recuento de *S. mutans* > 10 a la 6 por mL de saliva (figs. 22-69 a 22-71).

Por todo ello se puede concluir que las caries radiculares son una complicación en los pacientes en mantenimiento periodontal. El número de lesiones radiculares se correlaciona con el índice individual de placa y se asocia con un recuento alto de *S. mutans* salival.

Por ello, la instrucción repetida de las medidas de higiene oral, el asesoramiento dietético y la utilización del flúor deben instituirse en los pacientes de riesgo (fig. 22-72).

En relación con la etiología microbiana de las caries radiculares, ciertos estudios han confirmado que las lesiones de caries en estas superficies se asocian con una microbiota comparable con la que produce caries coronales. *S. mutans* se asocia positivamente con lesiones iniciales de caries de raíz y los lactobacilos, con lesiones cavitadas (Bowden y col., 1990; Keltjens y col., 1987).

Luego de relacionar los dos datos anteriores se postuló la hipótesis de que es posible un incremento de la susceptibilidad en los pacientes que reciben un tratamiento periodontal o que se encuentran en la fase de mantenimiento. Esto podría relacionarse con un viraje en la microflora intraoral durante la fase inicial del tratamiento periodontal: de un carácter periodontopático a uno cariogénico.

En el estudio de Quirynen (Quirynen y col., 1999) se evaluaron 10 pacientes con periodontitis severa durante 8 meses luego del raspaje y el alisado y control de placa óptimos. Se tomaron muestras de la saliva, la placa del dorso de la lengua y de los espacios interproximales supragingivales en el inicio, a los 4 y a los 8 meses.

Estas muestras se cultivaron en medios anaeróbicos y aeróbicos para determinar el número de UFC (unidades formadoras de colonias) por muestra, así como el número de UFC de *S. mutans* y de lactobacilos *Spp*. Se tomaron los parámetros de la higiene oral en estas visitas. Finalmente, al octavo mes se controlaron los cambios en la actividad cariogénica y en el estado periodontal.

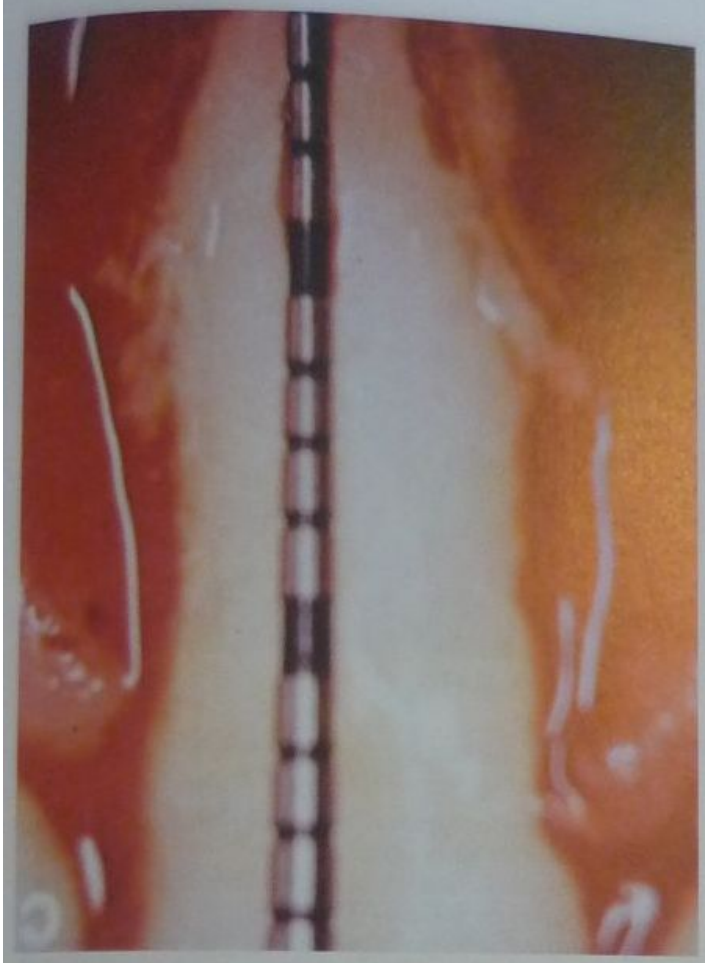

Fig. 22-58

Fig. 22-59

Los resultados referidos al estado periodontal y a la higiene oral mostraron una mejoría en el índice de placa luego de la terapia básica y la instrucción de higiene oral (± 1,00) y el promedio de reducción de la profundidad al sondaje luego de 8 meses de la terapia inicial fue de 1,6 mm.

El número de superficies radiculares restauradas aumentó debido al tratamiento recibido en caras proximales y por la extensión a otras caras de los dientes de las restauraciones que reemplazaron las deficientes por presentar filtraciones.

Las muestras de la saliva y la lengua en cuanto a las UFC no se modificaron. En las muestras de placa interproximal se vio una reducción significativa ($p < 0,05$) en las UFC anaeróbicas en el mes 8; las UFC aeróbicas se redujeron en el mes 4 y aumentaron para el mes 8.

El número de *S. mutans* aumentó en contraste con los peripatógenos en saliva y en lengua y aumentó la frecuencia de detección durante la terapia inicial. La disminución encontrada de lactobacilos se explica por la inactivación de caries ya que esta especie coloniza preferentemente lesiones cavitadas (Wolinsky y col., 1994).

Como conclusión se puede establecer que a la par de realizar un tratamiento periodontal se debe establecer un tratamiento preventivo de caries radiculares.

En coincidencia con lo anterior, en un estudio de 12 años de seguimiento se indicó claramente que las caries radiculares se presentaron pese a que los pacientes demostraron condiciones periodontales de buenas a excelentes luego de la terapia periodontal. Esto es especialmente cierto para los pacientes con recuentos altos de *S. mutans* y lactobacilos y con hábitos de dieta desfavorables (Ravald y col., 1993).

Fig. 22-60

Figs. 22-58, 22-59 y **22-60.** Caso clínico resuelto con RTG en el que se observa el recubrimiento de la raíz con regeneración del periodonto (Cortellini, Pini Prato).

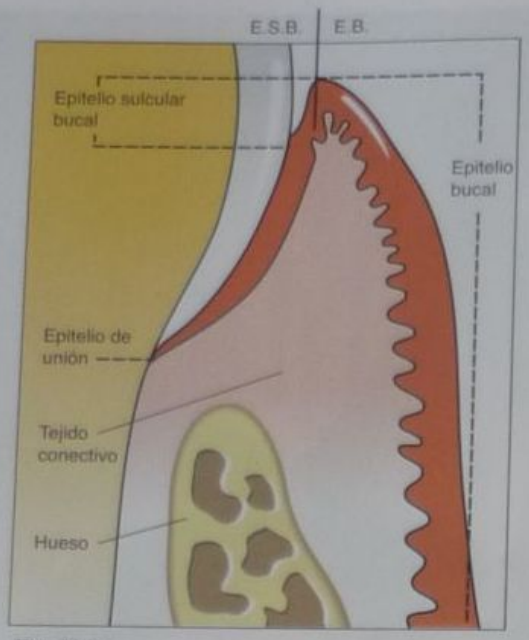

Fig. 22-61

Fig. 22-62

Figs. 22-61 y **22-62.** Estructuras periodontales.

Aunque la cantidad de lactobacilos fuera continuamente baja no se relacionó con superficies radiculares sanas. De hecho, dos pacientes mostraron una alta incidencia de caries radiculares pese a la baja cantidad de lactobacilos salivales. En cambio los gérmenes *S. mutans* salivales se correlacionaron significativamente con la incidencia de caries radiculares.

La incidencia de caries aumentó, en especial, en pacientes mayores de 60 años. Una explicación para esto es la mayor utilización de drogas con el potencial para dis-

Fig. 22-63

Fig. 22-65

Fig. 22-64

Figs. 22-63, 22-64 y **22-65.** Paciente que padece una periodontitis severa y que desarrolló una caries subgingival. En el 4.4 se puede ver el absceso periodontal que acompañó al cuadro.

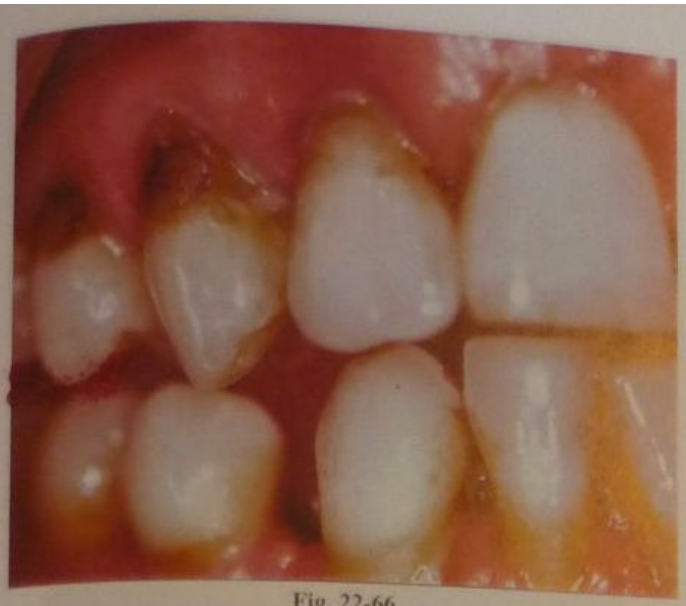

Fig. 22-66

Fig. 22-67

Figs. 22-66 y **22-67.** Paciente con enfermedad periodontal y mal control de placa bacteriana. Obsérvense las caries radiculares activas y las restauraciones cervicales que ya se le habían realizado con anterioridad.

minuir la cantidad de saliva en estos pacientes. En la evaluación del riesgo deben incluirse los antecedentes médicos y la medicación.

Una observación interesante fue la mayor incidencia en los pacientes fumadores que en los no fumadores. El efecto *buffer* de la saliva entre los dos grupos mostró alguna diferencia pero los valores promedio no mostraron divergencias significativas, como en el estudio de Heintze (1984).

Como conclusiones, se puede establecer que algunos individuos corren riesgo de desarrollar caries radiculares importantes. No hubo una variable sola que fuera suficientemente discriminativa para predecir caries radiculares en un individuo. La variable más apropiada para tener en cuenta parece ser la experiencia anterior de caries radiculares (fig. 22-73 y 22-74).

Algunos autores notaron la falta de trabajos en los que se analizara la presencia de *S. mutans* en otros nichos ecológicos, como el ámbito subgingival.

Al realizar una evaluación de la presencia y el nivel de *S. mutans* en la placa subgingival de pacientes en diferentes estadios del tratamiento periodontal: a) pacientes antes del tratamiento periodontal; b) pacientes luego de la terapia inicial –1 mes posterapia básica–; c) pacientes en la fase de mantenimiento –3 meses de haber completado la terapia básica–; d) pacientes luego de cirugía periodontal, se pudo observar que la prevalencia de *S. mutans* fue alta (88,6%) en los cuatro grupos (Van der Reijden y col., 2001).

Esta alta prevalencia de *S. mutans* fue también observada en un trabajo (Pappanou, 1997) que la describe en pacientes con condiciones periodontales que iban desde una gingivitis hasta periodontitis avanzadas, pero con un mínimo de 2 bolsas de > = 4 mm.

La proporción promedio de *S. mutans* en los pacientes en mantenimiento fue sin embargo significativamente más alta que en los pacientes no tratados o raspados. Esta observación coincide con una disminución del índice de placa en los pacientes en mantenimiento por el tratamiento realizado y por la mejoría de la higiene oral, lo que sugiere claramente que *S. mutans* se incrementó en el área subgingival luego del tratamiento inicial.

En los pacientes que tuvieron cirugía el porcentaje de *S. mutans* disminuyó, probablemente por la exposición de la placa subgingival durante el procedimiento quirúrgico o por cuidados adicionales de higiene en el hogar.

Los datos establecieron una correlación negativa entre *S. mutans* y *Porphyromona gingivalis*. Esta interacción puede ser causada por la imposibilidad de crecimiento de *Porphyromona gingivalis* en un pH por debajo de 6,5, una circunstancia ecológica que pudo ser inducida por *S. mutans*.

Las relaciones entre las diferentes especies bacterianas de la cavidad oral siguen siendo un desafío, ya que existen varios aspectos que no lograron clarificarse lo suficiente. Sin embargo, la tecnología y los medios actuales permiten un mejor acercamiento a este nuevo mundo. Algunos estudios microbiológicos de gran escala relacionados con la enfermedad periodontal indicaron claramente que la mayor parte de los patógenos periodontales, con excepción de las espiroquetas, pueden colonizar, además de las bolsas periodontales, otros ecosistemas intraorales

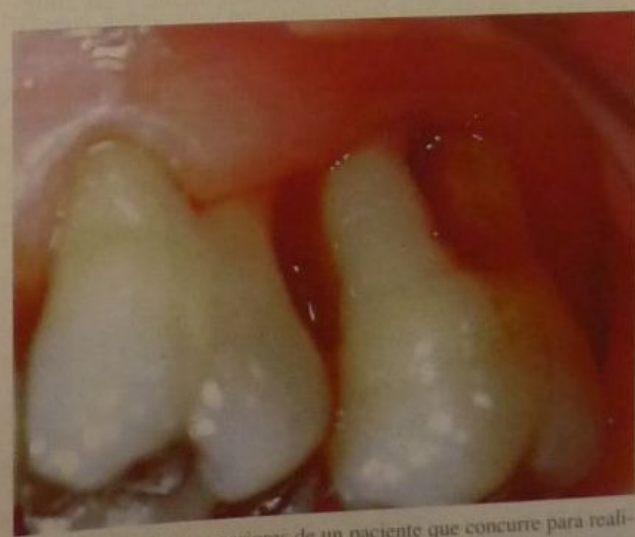

Fig. 22-68. Molares superiores de un paciente que concurre para realizarse un tratamiento periodontal y que tiene caries radiculares.

Fig. 22-69

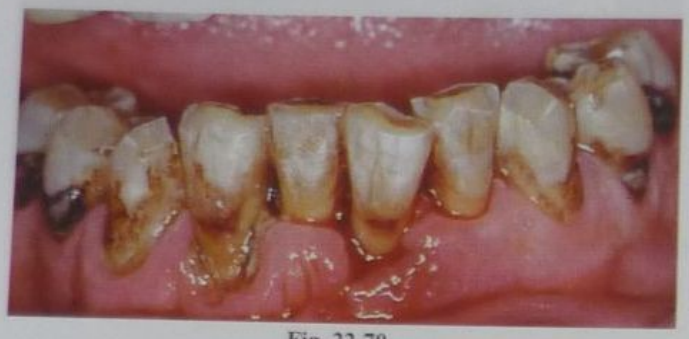

Fig. 22-70

Fig. 22-71

Figs. 22-69, 22-70 y **22-71.** Pacientes que padecen periodontitis crónicas generalizadas y que presentan gran cantidad de caries radiculares.

(llamado nichos), como el epitelio bucal, el dorso de la lengua, la superficie supragingival del diente y las amígdalas (Van der Velden y col., 1986; Danser y col., 1996).

Fig. 22-72. Paciente que concurrió a un mantenimiento periodontal. El desarrollo de caries radiculares es un problema grave en estos pacientes.

Estas bacterias pueden pasar de un nicho a otro, fenómeno llamado translocación (Quirynen y col., 1996; Papaionnou y col., 1996).

Como consecuencia de un tratamiento periodontal exitoso, se reduce la proporción de patógenos periodontales clave en las bolsas periodontales, en la lengua y en la mucosa (Quirynen y col., 1999), y estos nichos quedan modificados en cuanto a su composición y a la microbiología. La presencia de *S. mutans* en la placa subgingival sugiere que el área subgingival es un nicho ecológico que pudo ser colonizado por esta bacteria que puede ser de importancia en el desarrollo de caries radiculares en los pacientes que han recibido la terapia periodontal, y que el aumento de la proporción de *S. mutans* luego de la terapia inicial indica entonces un posible giro de bacterias

ig. 22-73. Paciente que ya había recibido algún tratamiento periodon- l y que desarrolló caries de raíz.

Fig. 22-74. Figura 22-73 a mayor aumento.

gramnegativas periodontopáticas a bacterias grampositivas cariogénicas.

En aval de esta teoría aparece el trabajo de Moore y col., 1991, en el que se encontró que *S. mutans* se asocia de manera significativa con sitios control con periodontitis no activa en comparación con sitios con la enfermedad activa. Además, el número total de *S. mutans* en la placa de saliva y la mucosa de la lengua se incrementó luego de la terapia periodontal inicial (Quirynen y col., 1999).

Otro dato interesante en relación con *S. mutans* y su aparición en el área subgingival puede encontrarse en un estudio de la correlación entre la prevalencia de *S. mutans* en lesiones de caries y la distancia de la lesión al margen gingival. Cuando la lesión se situó cerca del margen gingival, se pudo aislar *S. mutans* del 100% de las lesiones, mientras que esta prevalencia se redujo al 20% en lesiones localizadas a más de 2 mm del margen gingival. Esto sugiere que el área subgingival puede ser la fuente desde donde se produce la colonización de esas raíces expuestas (Beighton y col., 1993).

CONCLUSIONES

- Es importante realizar el diagnóstico y el tratamiento temprano de enfermedades gingivoperiodontales para evitar la pérdida de inserción y la exposición de la superficie radicular al medio bucal.
- Se estableció una relación entre el desarrollo de caries radiculares y el estado periodontal: la asociación de presencia de placa subgingival y de bolsas profundas con caries de raíz.
- Hubo gran incidencia de caries radiculares en pacientes en tratamiento periodontal o en mantenimiento periodontal debido al viraje de una flora periodontopática a una flora cariogénica.
- Se ha detectado colonización de *S. mutans* de áreas subgingivales e incremento de éste en placa de lengua y en saliva luego del tratamiento periodontal.
- Se debe establecer una terapia preventiva para evitar la aparición de nuevas lesiones radiculares en conjunto con el tratamiento periodontal.

BIBLIOGRAFÍA

Arends J, Duschner H, Ruben JL. Penetration of varnishes into demineralized root dentine in vitro. Caries Res 1997; 31(3):201-5.

Arends J, Ruben JL. Chlorhexidine CHX release by dentine after barnish treatment (Abstract 88) Caries Res 1993; 27:231-232.

Banting DW. Factors associated with root caries initiation. Ph.D. dissertation. Faculty of Graduate Studies, University of Western Ontario), 1988.

Beck JD, Drake CW. Do root lesions tend to develop in the same people who develop coronal lesions? J Public Health Dent 1997; 57 (2):82-88.

Beck JD. The epidemiology of root surface caries: North America studies. Adv Den Res 1993; 7:42.

Beighton & Lynch. Comparison of selected microflora of plaque and underlying carious dentine associated with primary root caries lesions. Caries Res 1995; 29:154-158.

Beighton, et al. Salivary level of Mutans Streptococci, lactobacilli, yeasts and root caries prevalence in none institutionalized elderly dental patients. Comm Dent Oral Epidemiol 1991; 19:302.

Beighton, et al. A microbiological study of primary root caries lesions with different treatment needs. J Dent Res 1993; 72:623-629.

Bosshardt DD, Selvig KA. Dental Cementum: The dynamic tissue covering of the root. Periodontology 2000; 1997; 13:41-75.

Bowden, et al. Association of selected bacteria with the lesions of root surface caries. Oral Microb and Immunology 1990; 54:346-351.

Bowden, et al. Association of selected bacteria with the lesions of root surface caries. Oral Microbiol Immunol 1990; 5:346-351.

Brezina JA. Algunos problemas de los dientes con pérdidas de sustancias subgingivales. Coop Dent 286 (Oct 2000):12-18.

Brown, et al. Quantitative comparisons of potentially cariogenic microorganisms cultured from noncarious and carious root and coronal tooth surfaces. Infect Immun 1986; 51:765-770.

Burt BA, Ismail AI, Eklund SA. Root caries in an optimally fluoridated and a high fluoride community. J Dent Res 1986; 65:1154-1158.

Cautley AJU. Root caries: some clinical aspects. N Z Dent J 1993; 89 (398):132-136.

Clarkson JE. Epidemiology of root caries. Am J Dent Dec 1995; 8 (6): 329-334.

Collier, et al. Assessment of the clinical status of primary root caries lesions using an enzymic dye: Caries Res 1993; 27:604.

Corbett, et al. Comparison of *Streptococcus mutans* concentration in non banded and banded orthodontic patients. J Dent Res 1981; 60: 1936-1942.

Danser, et al. J Periodontol 1996; 67:478-485.

Dung SZ, Gregory RL, Stookey GK. Effect of lactic acid and proteolytic enzimes on the release of organic matrix components from human root dentin. Caries Res 1995; 29(6):483-489.

Ekenback SB, Linder LE, Loonies H. Effect of 4 dental varnishes on the colonization of cariogenic bacteria on exposed sound root surfaces. Caries Res 2000; 34:70-74.

Ekenback SB, Linder LE, Lonnies H. Effect of four dental varnishes on the colonization of cariogenic bacteria on exposed sound root surfaces. Caries Res Jan-Feb 2000; 34(1):70-74.

Ellen, et al. *Streptococcus mutans* and *Lactobacillus* detection in the assessment of dental root caries risk. J Dent Res 1985; 64:1245.

Emilson, et al. Microbial flora associated with the presence of root surface caries in periodontally treated patients. Scand J Dent Res 1988; 96:40-49.

Erausqin J. Histología y embriología dentaria. Ed. Progredental, Bs. As., Argentina, 1961.

Erickson RL. Root surface treatment with glass-ionomer and resin composites. Am J Dent 1994; 7(5):279-285.

Eronat C, Alpoz AR. Effect of Cervitec® varnish on the salivary *Streptococcus mutans* levels in the patients with orthodontic appliances. J Dent Res 1994; 73 (suppl.) abstr no. 425.

Fejerskov, et al. Root caries in Scandinavia in the 1980's and future trends to be expected in dental caries experience in adults. Adv Dent Res Jul; 1993; 7(1):4-14.

Fejerskov, et al. Root caries in Scandinavia in the 1980's and future trends to be expected in dental caries experience in adults. Adv Dent Res 1993; 7:4-14.

Fonseca MM, Fonseca MG. Relación esmalte-cemento y presencia de caries: Revista de la Facultad de Odontología de la Universidad Nacional de Córdoba 1994; 19-20:69-77.

Fure, et al. Prevalence of root surface caries in 55-,65- and 75-year-old Swedish individuals. Community Dent Oral Epidemiol 1990; 18: 100-105.

Fure, et al. Five-year incidence of coronal and root caries in 60-, 70-, and 80-year-old swedish individuals. Caries Res 1997; 31:249-258.

Fure, et al. Proportions of *Streptococcus mutans*, *Lactobacillus* and *Actinomyces* sspp in root surface plaque. Scand J Dent Res 1987; 95:119.

Fure S, Zickert I. Root surface caries and associated factors. Scand J Dent Res 1990; 98(5):391-400.

Fure S, Zickert I. Salivary conditions and cariogenic microorganism in 55, 65 and 75 year old Swedish individuals. Scand J Dent Res 1990; 98(3):197-210.

Furseth, et al. A study of experimentally exposed and fluoride treated dental cementum in pigs. Acta Odontol Scand 1970; 28:833-850.

Galan & Lynch. Epidemiology of root caries. Gerodontology Dec 1993; 10(2):59-71.

Hand, et al. Coronal and root caries in older Iowans: 36 month incidence. Gerodontology 1988; 4:136-139.

Hand JS, Hunt RJ, Beck JD. Coronal and root caries in older Iowans: 36 month incidence. Gerodontics 1988; 4:136.

Hara AT. Aspectos relacionados al tratamiento de caries radiculares 2001. Piracaiba, SP:(sn) xiv,111p.:il.

Heintze, et al. Secretion rate, buffer effect, and number of lactobacilli and *S. mutans* of whole saliva of cigarette smokers and non-smokers. Scan J of dental Res 1984; 92:294-301.

Hellyer, et al. Root caries in older people attending in a general dental practice in East Sussex. Br Dent J 1990; 169:201-206.

Heyman HO, Sturdevant JR, Bayne S. Examining tooth flexure effects on cervical restorations: A two-year clinical study. Jada 1991; 122:41.

Hix & O'Leary. The relationship between cemental caries, oral hygiene status and fermentable carbohydrate intake. J Periodontol 1976;47:398-404.

Hoppenbrowers PMN, et al. The mineral solubility of human tooth roots. Archs Oral Biol 1987; 32(5):319-322.

Huizinga ED, Ruben JL, Arends J. Effect of an antimicrobial containing varnish on root demineralization in situ. Caries Res 1990; 24: 130-132.

Hull, et al. The reasons for tooth extractions in adults and their validation J Dent 1997; 25(3-4):233-237.

Ie YL, Schaeken MJM. Effect of single and repeated application of chlorhexidine varnish on mutans streptococci in plaque from fissures of premolar and molar teeth. Caries Res 1993; 27:303-306.

Jensen ME, Kohout F. The effect of a fluoridated dentifrice on root and coronal caries in an older adult population. J Am Dent Assoc 1988; 117:829.

Jones, et al. Root caries: Prevention and chemotherapy. Am J Dent Dec 1995; 8(6):352-7.

Joshi, et al. Root caries incidence and associated risk factors in middle age and older adults. Gerodontology 1993; 10:83-89.

Katz RV. Clinical signs of root caries: measurements issues from an epidemiological perspective. J Dent Res 1993; 69(5):1211-1215.

Kaurich M, et al. A clinical comparison of a glass ionomer cement and a microfilled composite resin in restoring root caries: Two year results. Gen Dent 1991; 39(5):346-349.

Keltjens, et al. Microflora from sound and carious root surfaces. Caries Res 1987; 21:193-199.

Kidd EAM. Caries diagnosis within restored teeth. Operative Dent 1989; 14(4):149-158.

Kitamura, et al. Predictors of root caries in the elderly. Community Dent Oral Epidemiol 1986; 14:34-38.

Kitamura, et al. Predictors of root caries in the elderly. Comm Dent Oral Epidemiol 1986; 14:34-38.

Kitamura, et al. Predictors of root caries in the elderly. Comm Dent Oral Epidemiol 1986; 14:34.

Klemonskis G, Bellagamba H, Maleville P, Gonzáles A, Gómez Gutiérrez N, Piovano S, Bordoni N. Estudio socioepidemiológico en personas de la tercera edad. XXXV Reunión Anual de la Sociedad Argentina de Investigación Odontológica Internacional Association of Dental Research – División Argentina; 8 y 9 de noviembre 2002; Bs. As. Argentina.

Kozai, et al. Changes in strains of mutans streptococci indiced by treatment with chlorhexidine varnish. J Dent Res 1991; 70:1252-1257.

Lazo M, Quintana M, Rojas L. Odontología geriátrica, un nuevo desafío en la profesión. Rev Dent Chile 1983; 79 (2):161.

Lindhe J. Periodontología Clínica e Implantología Odontológica. Tercera edición; 2000. Editorial Médica Panamericana. Cap; 1:49-52.

Lynch E, Beighton D. Short term effects of Cervitec® on the microflora of primary root caries lesions requiring retoration (Abstract 106) Caries Res 1993; 27:236.

Lynch E, Beighton D. A comparison of primary root caries lesions classified according to colour. Caries Res 1994; 28(4):233-239.

Massler M. Root caries in the elderly. J Prosthetic Dent 1980; 44:147-150.

Matthijs S, Adriaens PA. Chlorhexidine varnishes: a review. J Clinical Periodontol 2002; 29:1-8.

Moore, et al. The microflora of periodontal sites showing active destructive progression. J Clin Periodontol; 1991; 18:729-739.

Morse, et al. Dental caries in persons over the age of 80 living in Kungsholmen, Sweden: Findings from the KEOHS project Community Dent Health Dec 2002; 19(4):262-7.

Negroni. Microbiología estomatológica. Fundamentos y guía práctica. 1999; Cap 18:219-247.

Nyvad B, Fejerskov O. An ultrastructural study of bacterial invasion and tissue breakdown in human experimental root surface caries, J Dent Res 1990; 69(5):1118-1125.

Nyvad B, Fejerskov O. Root surface caries: clinical, histopathological and microbiological features and clinical implications. Int Dent J 1982; 32(4):312-326.

Nyvad B, Ten Cate JM, Feyerskov O. Arrest of root surface caries in situ. J Dent Res 1997; 76(12):1845-1853.

Nyvad B, Fejerskov O. Active root surface caries converted into inactive caries as a response to oral higiene. Scand J Dent Res 1986; 94(3): 281-284.

Nyvad B, Ten Cate JM, Fejerskov O. Arrest of root surface caries in situ. J Dent Res 1997; 76 (12):1845-1853.

Ogaard B. The cariostatic mechanism of fluoride.Compend Contin Educ Dent 1999; 20(1 Suppl):18-26

Papaionnou, et al. Clin oral Implants res 1996; 7:405.

Papas, et al. Prevalence and intraoral distribution of coronal and root caries in middle-age and older adults in Canada. Caries Res 1992; 26:459-465.

Papas, et al. Prevalence and Intraoral Distribution of Coronal and Root caries in Middle-Aged and Older Adults. Caries Res 1998; 26:459-465.

Pappanou, et al. "Checkerboard " vs culture: A comparison between two methods of identification of subgingival microbiota. European J Oral Science 1997; 105:389-396.

Pini Prato G, et al. Periodontal regenerative therapy with coverage of previously restored root surfaces: Case reports. Int J Periodont Rest Dent 1992; 12:451-461.

Polson, et al. Periodontal response after tooth movement into intrabony defects. J Periodontol 1984; 55:197-202.

Quirynen, et al. The effect of periodontal therapy on the number of cariogenic bacteria in different intra-oral niches. J Clin periodontol 1999; 26:322-327.

Quirynen, et al. J Periodontol 1996; 67:986-993.

Ravald & Birkhed. Factors associated with active and inactive root caries in patients with periodontal disease. Caries Res 1991; 25:377-384.

Ravald & Birkhed. Prediction of root caries in periodontally treated patients mantained with different fluoride programmes: Caries Res 1992; 26:450-458.

Ravald, et al. Root caries susceptibility in periodontally treated patients. Results after 12 years. J Clin Periodontol 1993; 20:124-129.

Ravald N, Birkhed D. Factors associated with active and inactive root caries in patients with periodontal disease. Caries Res 1991; 25(3): 77-84.

Ravald N, Hamp SE, Birkhed D. Long term evaluation of root surface caries in periodontally treated patients. J Clin Periodontol 1986; 13 (8):758-767.

Reiker, et al. A cross-sectional study into the prevalence of root caries in periodontal maintenance patients. J Clin Periodontol 1999; 26:26-32.

Rosen B, et al. Reproducibility of clinical caries diagnosis on coronal and root surfaces. Caries Res 1996; 30(1):1-7.

Sandham HJ, Brown J, Phillips HI, Chan KH. A preliminary report of long term elimination of detectable mutans streptococci in man. J Dent Res 1988; 67:9-14.

Sandham HJ, et al. Clinical trial in adults of an antimicrobial varnish for reducing mutans streptococci. J Dent Res 1991; 70:1401-1408.

Schaeken, et al. Influence and contact time and concentration of chlorhexidine varnish on mutans streptococci in interproximal dental plaque. Caries Res 1991; 25:292-295.

Schaeken MJM, Beckers HJ, van der Hoeven JS. Effect of chlorhexidine varnish on Actinomyces naeslundii genospecies in plaque from dental fissures. Caries Res 1996; 30:40-44.

Schupbach, et al. Histopathology of root surface caries. J Dent Res 1990; 69 (5):1195-1204.

Schupbach, et al. Human root caries: microbiota in plaque covering sound, carious and arrested carious root surfaces. Caries Res 1995; 29:382-395.

Schupbach P, Lutz L, Guggenheim B. Human root caries: histopathology of arrested lesions. Caries Res 1992; 26(3):153-164.

Schwartz RS, et al. Clinical evaluation of Vitremer glass ionomer restorative: 1 year results. J Dent Res 1995; 74(Abstr 27):404.

Seppa L. Efficacy and safety of fluoride varnishes. Compend Contin Educ Dent 1999; 20(1 Suppl):18-26.

Shaeken MJM, Van der Hoeven JS, Hendriks JCM. Effect of sustained released chlorhexidine acetate on the human dental plaque flora. J Dent Res 1989; 68:119-123.

Shay K. Root caries in the older patient: significant, prevention and treatment. Dent Clin North Am Oct 1997; 41(4):763-793.

Shen C, Autio-Gold J. Assessing fluoride concentration uniformity and fluoride release from three varnishes. J Am Dent Assoc 2002; Feb 2002; 133(2):176-82.

Shen, et al. Bacterial and yeast flora of root surface caries in elderly, ethnic Chinese. Oral Dis Jul 2002; 8(4):207-217.
Stold-Larsson K, Modeer T, Twetman S. Fluoride concentration in plaque in adolescents after topical applications of different fluoride varnishes. Clin Oral Investig Mar 2002; 4(1):31-4.
Stoughgh RV, et al. Endoscopic Visualization of the Submargonal Gingiva Dental Sulcus and Tooth Root Surfaces. J Periodontol 2002; 73 (4):374-382.
Stamm JW, Banting DW, Imrey PB. Adult root caries survey of two similar communities with contrasting natural water fluoride levels: J Am Dent Assoc 1990; 120:143.
Talavada Aranza O, Mendoza Núñez VM, Hernández Palacios RD, Martínez Zambrano IA. Prevalencia de caries dental en un grupo de pacientes de la tercera edad. Revista ADM Vol LVII 2000; (5):188-192.
Tácala, et al. Incidence of edentulousness, reasons for full clearance, and health status of teeth before extractions in rural Finland. Community Dent Oral Epidemiology 1994; 22:254-257.
Tenovuo J, Soderling E. Chemical aids in the prevention of dental diseases in the elderly. Int Dent J 1992; 42:355-364.
Twetman S, Petersson LG. Efficacy of a chlorhexidine and a chlorhexidine varnish mixture to decrease interdental levels of mutans streptococci. Caries Res 1997; 31:361-365.
Van der Reijden, et al. Mutans streptococci in subgingival plaque of treated and untreated patients with periodontitis. J Clin Periodontol 2001; 28:686-691.
Van der Veen, Ten Bosch. An in vitro evaluation of fluoresce in penetration into natural root surface caries lesions. Caries Res 1993; 27:258-61.
Van der Veen MH, Ten Bosch JJ. A fiber-optic setup for quantification of root surface demineralization: Eur J Oral Sci 1996; 104(2)(Pt 1):118-122.
Van der Velden, et al. J Clin Periodontol 1986; 13:243-248.
Van Houte, et al. The predominant cultivable flora of sound and carious human root surfaces. J Dent Res 1994; 73:727.
Walls AW, Silver PT, Steele JG. Impact of treatment provision on the epidemiological recording of root caries. Eur J Oral Sci 2000 Feb;108 (1):3-8.
Wefel JS. Root caries histopathology and chemistry: Am J Dent 1994; 7(5):261-265.
Witch MJ, et al. Intra and interexaminer variability and validity of laser fluorescence and electrical resistance readings on root surface lesions. Caries Res 2002; 36(4):241-248.
Wolinsky, et al. Caries and cariology. In Oral Microbiology and Immunology. Niesengard-Newman Philadelphia: Saunders pp 343, 1994.
Zambon, et al. The microbiology and histopathology of human root caries. Am J Dent 1995; 8:323-328.
Zambon JJ, Kasprzak S. Symposium Clinical Management of Root Surface Caries. San Antonio Texas: The microbiology and histopathology of human root caries. American J of Dent 1995; 8(6):323-328.
Zambon JJ, Kasprzak S. Symposium Clinical Management of Root Surface Caries. San Antonio Texas: The microbiology and histopathology of human root caries. American J of Dent 1995; 8(6):323-328.

23

Oclusión y Odontología restauradora

José dos Santos (h.) y Raúl G. Caffesse

INTRODUCCIÓN

Los procedimientos que involucran la terapia de la oclusión en el tratamiento de los trastornos del aparato masticatorio, en sus múltiples variedades, han recibido el constante interés tanto de los odontólogos como de los profesionales de otras especialidades médicas. En este capítulo procuraremos discutir, aunque brevemente, algunos aspectos referentes a este campo de la ciencia odontológica. Un caso clínico cualquiera, aun cuando no esté caracterizado como especial o complejo, merece toda la atención del profesional cuando interviene en la oclusión del paciente. Naturalmente, se debe considerar que si un individuo requiere una intervención en su oclusión debido a alteraciones funcionales en su sistema masticatorio, se transforma en un "paciente especial de oclusión", lo que exige del médico clínico una atención más cuidadosa.

Con la intención de contribuir al esclarecimiento de estos asuntos, serán tratados a continuación algunos temas que describen normas de conducta que pueden adoptarse durante las intervenciones del tratamiento oral que involucra la oclusión dentaria.

OCLUSIÓN: PROTOCOLO DE TRATAMIENTO

Frente a un caso clínico que involucra la rehabilitación de la oclusión es aconsejable encuadrar la secuencia del tratamiento de acuerdo con un *protocolo* de conducta.

En general, este protocolo está estructurado de conformidad con las fases sistemáticas, cuyo objetivo principal es orientar al odontólogo en la selección de una o varias modalidades alternativas de tratamiento. Una de estas modalidades sería, por lo tanto, escogida teniendo en vista la posibilidad de complementar el caso clínico con éxito, la capacidad del profesional y la conveniencia del paciente en todos los aspectos.

De un modo genérico, un protocolo de conducta puede incluir las siguientes fases: obtención de datos; control sintomatológico; planeamiento clínico; ajustes de la oclusión y mantenimiento.

No obstante, la experiencia o los conocimientos del profesional pueden incluir otros ítem en la secuencia citada anteriormente; como sugerencia inicial los temas presentados suministrarán la información necesaria al médico clínico. Sin embargo, es importante considerar que un buen resultado clínico en la mayoría de los casos depende de obedecer la secuencia sugerida. Si por ejemplo una fase anterior no hubiera sido debidamente explorada, la siguiente se vería perjudicada y se producirían resultados finales inesperados.

Obtención de datos

Lamentablemente, la fase de obtención de datos es siempre descuidada y nunca se la toma en consideración con la responsabilidad debida. Tal vez el apuro del profesional, o aun la urgencia de un tratamiento, contribuyen para que ella sea "dejada para después".

Con todo, es importante tener en cuenta que muchas informaciones preciosas podrían perderse o quizá no ser consideradas con la anticipación suficiente y así se vería perjudicado todo el resultado de un tratamiento, muchas veces largo y costoso y que involucra un gran esfuerzo por parte del profesional. Por ejemplo, la simple omisión de indagar el motivo de la consulta puede privar al odontólogo de informaciones valiosas, como el nombre del profesional que derivó al paciente; por qué lo derivó, o yendo un poco más allá de esta averiguación, cuál es la impresión que el paciente tiene sobre la odontología. Una respuesta del tipo "yo pasaba frente a su consultorio y resolví hacerme un examen" evidencia cierto desinterés o descrédito del paciente con respecto a nuestra profesión, que podría interferir en el éxito del tratamiento. Además de estos aspectos personales que debieran explorarse con relativa profundidad en una rápida entrevista, existen los datos referentes al estado bucal y al estado general o sistémico del paciente. Sin entrar en mayores detalles en cuanto a los procedimientos del examen clínico, en la fase de obtención de datos lo más relevante por considerar es el estado funcional de la oclusión; la presencia de síntomas en el aparato masticatorio y el examen del sistema masticatorio.

Estado funcional de la oclusión

El estado funcional de la oclusión puede incluir primero la detección de dientes ausentes, dientes en mordida cruzada y dientes sin vitalidad. Un registro de las relaciones interoclusales y la confección de un mapa de los contactos céntricos y excéntricos y de las facetas de desgaste no funcionales sería el procedimiento siguiente.[1,2] También es útil registrar el grado de movilidad dental. Otro elemento importante para tener en cuenta son las relaciones de la vida dentaria anterior en los movimientos funcionales del trabajo y la protrusión. Otros hallazgos relevantes son la cantidad de deslizamiento en céntrica desde la relación céntrica hacia la oclusión céntrica; los contactos prematuros existentes en este intervalo de movimiento; las interferencias de balanceo; el trabajo de protrusión, así como la presencia o la ausencia de una guía mesiotrusiva (contactos de balanceo).[3]

Cuando nos referimos a las interferencias o a los contactos de balanceo es necesario hacer una distinción en la interpretación clínica de estas dos modalidades de relaciones interoclusales. Una interferencia de balanceo es considerada interferencia cuando produce una deflexión de la trayectoria mandibular durante el movimiento para el lado de trabajo y llega aun a prevenir un contacto sólido entre los dientes antagónicos en esta última relación funcional. En este caso, el médico clínico podrá percibir que el movimiento mandibular para el lado de trabajo es áspero, lleno de resaltos y algunas veces difícil de ser obtenido. Los dientes involucrados en este tipo de interferencia, debido al aumento del módulo de la componente horizontal de carga masticatoria, presentan también una tendencia al aumento de sus movilidades, así como otros problemas que surgen de este esfuerzo lateral. Por su parte, el contacto del lado de balanceo puede ser una solución funcional en ciertos tipos de oclusión (como una mordida abierta anterior, un *overjet* pronunciado de maxilar, etc.), con la finalidad de guiar la mandíbula en movimientos de lateralidad (por lo común llamados de guía mesiotrusiva). Algunas veces este contacto de balanceo tiene una tendencia a instalarse cuando los pacientes desgastan excesivamente sus guías caninas debido a un hábito parafuncional (p. ej., bruxismo).

La obtención y el montaje, dentro de lo posible, de los modelos del paciente en un articulador ajustable es una parte importante de esta fase. Cuando nos referimos a un articulador ajustable queremos significar que estos instrumentos pueden considerarse dentro de una clasificación que comprende desde los semiajustables (modelos más simples) hasta los totalmente ajustables (modelos más complejos). No obstante, consideramos que los modelos semiajustables son perfectamente compatibles con la mayor parte de las funciones exigidas en este tipo de trabajo clínico.

Síntomas en el aparato masticatorio

La presencia de síntomas en el aparato masticatorio debe registrarse junto con los signos clínicos detectados. Es muy importante considerar, entre otros, dentro del grupo de síntomas: la presencia de dolor en cualquier área de la región orofacial, la limitación de los movimientos mandibulares, la presencia de crepitaciones y chasquidos en la articulación temporomandibular, etc. No obstante, el aspecto principal en lo que se refiere a sintomatología del aparato masticatorio es la correlación entre los síntomas y el grado de disfunción. Con todo, podemos considerar que el dolor es el factor más importante de la disfunción, el cual, a pesar de formar parte significativa de la queja principal del paciente, está constantemente asociado con otros síntomas.[4-6]

Una evaluación clínica reciente comprobó que la mayor incidencia ocurre en la tercera década de vida (entre los 20 y los 30 años de edad), en forma indistinta para individuos de uno y otro sexo. La queja más común involucraría la propia articulación temporomandibular, dado que el dolor presenta una rápida tendencia a la mejoría (en el primer mes de tratamiento, cuando se lo compara con los síntomas de disfunción).

Dentro de estos aspectos queda bien claro, por lo tanto, la importancia de procurar la detección de síntomas en el aparato masticatorio, porque éstos influirían fatalmente en el resultado final del tratamiento.[7-9]

Examen del sistema masticatorio

A la par de las informaciones directas obtenidas del paciente, es de interés examinar los componentes del sis-

tema masticatorio, por intermedio de: inspección de los patrones de movimientos mandibulares, palpación intraoral y extraoral de los músculos masticatorios, palpación de la articulación temporomandibular, detección de crepitaciones y chasquidos, observación cuidadosa de las áreas circunvecinas, etcétera.[10,11]

Si esta fase del protocolo del tratamiento se realiza en forma conveniente y con una conducta organizada, no llevará un tiempo excesivamente largo completarla. Lo que puede evidentemente demorar el progreso rápido de esta fase es la presencia de un cuadro clínico complicado y rico en síntomas. Pero por sí solas estas situaciones clínicas siempre influyen en el proceso normal de un tratamiento, como es lógico considerar.

En toda circunstancia se debe tener en cuenta que un examen cuidadoso de las condiciones del aparato masticatorio puede evidenciar síntomas que podrían, hasta cierto punto, pasar inadvertidos al paciente y cuya manifestación tendría lugar solo más tarde. Cuando un grado de disfunción es perceptible y produce un cuadro clínico llamado en forma habitual *síndrome doloroso de la ATM y de los músculos*, es fundamental que el profesional lo detecte para poder proseguir con la segunda fase del protocolo del tratamiento, el *control sintomatológico*. Ante la ausencia de síntomas, esta segunda fase perdería su razón de ser.[10]

Examen

Para ser más específico un examen de esta naturaleza consistiría, en primer lugar –utilizando una ficha clínica o un formulario–, en la obtención de la anamnesis actual donde el paciente, en breves palabras, declararía cuál es la queja principal o el motivo para el tratamiento. El profesional complementaría las informaciones describiendo algunos aspectos destacados que caracterizarían mejor la enfermedad en el estado actual del paciente. Nunca está de más indagar si el paciente tuvo una anamnesis anterior de accidentes, heridas en la cara o en las articulaciones temporomandibulares, extracciones o cirugías difíciles, si es portador de un hábito oclusal o parafuncional (como el bruxismo), qué tipo de tratamientos dentarios recibió, etcétera.

La presencia o la ausencia de dolores orofaciales deben ser investigadas. Episodios de neuralgia del trigémino, sinusitis o arteritis temporales, jaquecas, mialgias faciales, causalgias, entre otros, pueden ser más frecuentes de lo que imaginamos.[13]

A título de sugerencia presentamos en este capítulo un modelo de ficha clínica desarrollada que se usa actualmente en la clínica de articulación temporomandibular y dolor orofacial del Departamento de Oclusión de la Facultad de Odontología de la Universidad de Michigan (cuadros 23-1 a 23-4).

Control sintomatológico

Esta fase del protocolo, en lo que se refiere a las rehabilitaciones que involucran la oclusión, es eminentemente prerrestauradora. En relación con este aspecto, la característica más marcada está ligada a las condiciones de reversibilidad de los tratamientos indicados durante su desarrollo. Esto equivale a decir que cualquier tratamiento instituido a un paciente dado no debe producir modificaciones permanentes en su sistema masticatorio. Por ejemplo, el uso de un analgésico para eliminar una molestia local es un tratamiento reversible, mientras que un desgaste selectivo es un tratamiento irreversible.

La presencia de una disfunción dolorosa exigiría un control sintomatológico del paciente de manera que permitiera una futura definición para una fase final de tratamiento. Sería totalmente desaconsejable proseguir un tratamiento odontológico antes de liberar al paciente de los síntomas que provocan la disfunción de su aparato masticatorio. Cualquier tentativa fuera de esta conducta sería una verdadera invitación al fracaso, con resultados casi siempre desastrosos.[14,15]

Es en esta fase del protocolo cuando la mayoría de los profesionales conquistan la confianza y el respeto de sus pacientes.[16] No importa el grado de disfunción: en cuanto el paciente advierte que todo está yendo bien y que su sistema masticatorio se encuentra en franca recuperación, está entonces preparado para la complementación del trabajo de rehabilitación.

Algunos casos clínicos presentan una rápida recuperación porque la disfunción no era tan alarmante. No obstante, otros casos son de difícil solución y precisan ser mantenidos en un estado de observación por un largo período. En este último tipo de casos la dificultad de solución puede ser tan grave que incluso contraindique cualquier tentativa de tratamiento definitivo que involucre procedimientos complejos y onerosos. En este momento el profesional deberá ser muy cuidadoso y usar toda su experiencia y raciocinio clínico para instituir un tratamiento alternativo que involucre menos riesgo de fallas y mayores posibilidades de correcciones. Es preciso que el profesional haga comprender al paciente que si su disfunción llegó al estado actual fue debido a un proceso progresivo y lento, y que la recuperación, por su parte, podrá lograrse siguiendo un proceso regresivo que será igualmente lento.

Es realmente importante considerar que la elección de una terapia de esta naturaleza dependerá de la severidad del dolor del caso clínico, del grado de disfunción presente y del momento de la instalación (si es agudo o crónico). En esas circunstancias es posible prever que existen varias modalidades de terapia reversible y cada una con su debida indicación.

Opciones de tratamiento

Sin tener la pretención de agotar el tema, dentro de lo posible vamos a describir algunas opciones de tratamiento que un médico clínico puede utilizar durante esta fase:[17-21]

A. La simple observación del paciente por un breve período puede considerarse la primera opción. Algunos casos clínicos tienden hacia la resolución espontánea sin necesidad de cualquier tipo de tratamiento sintomatológico debido a sus características agudas. Creemos, sin embargo que un estado doloroso del paciente causado por un proceso agudo, como heridas o lesiones en los músculos masticatorios y en los ligamentos articulares debido a una apertura intempestiva de la boca durante el bostezo, la mordida en un sándwich grande o aun procedimientos restauradores demasiado largos, puede remitir en un corto lapso.
B. La presencia de un estado agudo pero con limitaciones de los movimientos de apertura de la boca debido al trismo muscular indica un cuadro clínico más complicado. En este caso la mejor alternativa es el uso de

Cuadro 23-1. *Ficha clínica utilizada en la Universidad de Michigan, EE.UU. (1ª parte)*

EXAMEN OCLUSAL

PACIENTE: _____ Fecha: _____

REGISTRO Nº: _____

I. ANAMNESIS

Síntoma más importante:

Enfermedad actual:

ANTECEDENTES:

1. Extracciones difíciles ☐
2. Accidentes ☐
3. Tratamiento ortodóntico ☐
4. Cefalalgias

Neuralgia facial atípica ☐ Causalgia ☐ Disestesias ☐
Glosodinia ☐ Neuralgia herpética ☐ Migraña ☐ Dolor miofascial ☐
Neuralgias ☐ Sinusitis ☐ Arteritis temporal ☐ Tinnitus ☐
Neuralgia del trigémino ☐

5. Comentarios adicionales: _____

un *jig* anterior. Este dispositivo puede confeccionarse con facilidad en el consultorio con el uso de una resina acrílica activada químicamente. Hay oportunidades en que el paciente no consigue abrir la boca más de 1 centímetro. Por eso el uso de un pequeño rodete de acrílico en el estado plástico puede adaptarse fácilmente a los dientes anteriores superiores de canino a canino. Los dientes incisivos inferiores entrarán en contacto con el material en un intervalo de apertura que no sea superior a los 3 mm y así serán mantenidos hasta la polimerización del material. Este pequeño rodete será entonces quitado de la boca para darle forma eliminando los excesos de material y ser pulido en la forma más correcta posible (figs. 23-1 y 23-2). Su uso nunca debe exceder las dos semanas para evitar extrusión de los dientes posteriores. Este tipo de terapia ha probado ser muy eficiente en estos casos y una vez resuelto el problema no habrá necesidad de otros procedimientos de control sintomatológico.

C. Dentro de esta misma línea de síntomas existen otras alternativas más inmediatas de tratamiento, como el uso de los sprays refrigerantes de cloruro de etilo, o fluorometano, o aun la inyección de anestésicos en los músculos involucrados. Pero de cualquier forma la respuesta del paciente en cuanto al alivio de sus problemas tal vez exija un refuerzo del tratamiento o tal vez no.

D. La comprensión por parte del paciente de nuestros esfuerzos durante el tratamiento es muy importante y algunas veces su cooperación es requerida como una forma de refuerzo. Entre tanto, una aplicación diaria de compresas calientes, la prescripción de una dieta con alimentos blandos y la práctica juiciosa de ejercicios musculares constituyen valiosos auxiliares del profesional.

E. Sin embargo, cuanto más crónico se torna un caso clínico, más elaborado y lento se vuelve el proceso de control sintomatológico. En algunos casos el uso de medicamentos para el control del dolor es una de las alternativas del médico clínico. Con todo, siempre es preciso mantener en mente que el uso de fármacos para el control del dolor va a producir resultados breves y limitados, a lo que se suma en toda ocasión el riesgo de desarrollo de dependencia por parte del pa-

Cuadro 23-2. *Ficha clínica utilizada en la Universidad de Michigan. EE.UU. (2ª parte)*

1. Análisis funcional de la oclusión

II - EXAMEN CLÍNICO

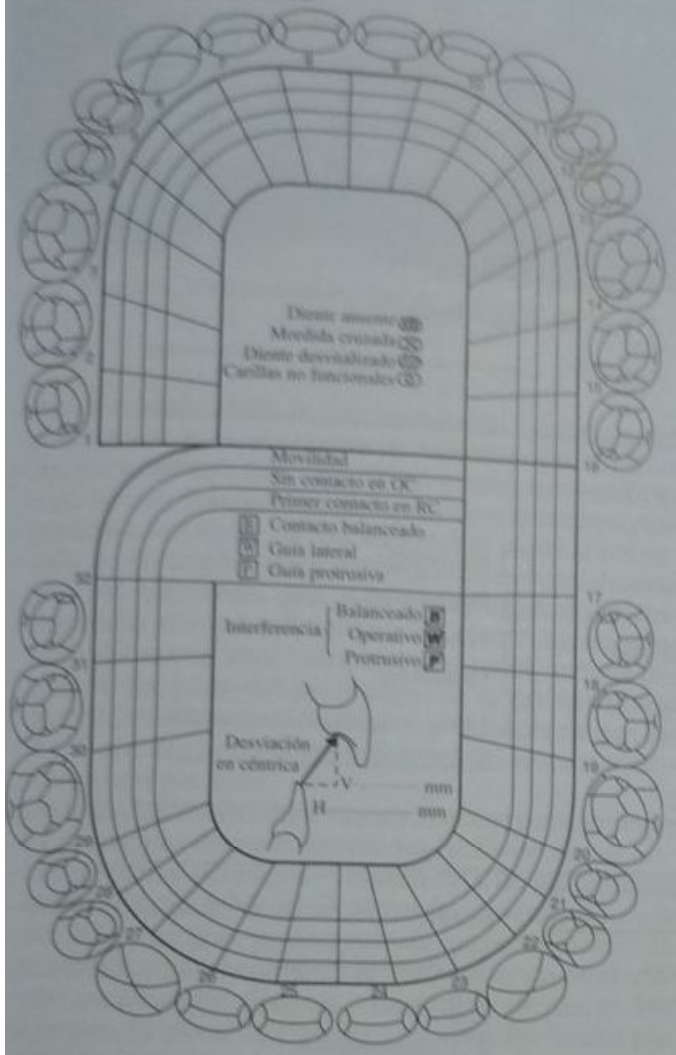

ciente. Por lo tanto, el uso de las drogas debe ser siempre contemplado con mucha cautela por el profesional.

La aplicación clínica de estimulación eléctrica de los nervios y músculos ha recibido cierta aceptación por los médicos clínicos, no obstante todavía se encuentra muy poco difundida. Podemos creer que esta estimulación activa de las fibras nerviosas de gran diámetro produce una modulación efectiva en el mecanismo de transmisión del dolor en el nivel medular. Además de esto, la estimulación de baja frecuencia tiene la capacidad de liberar las endorfinas, que son sustancias químicas capaces de mediar en los receptores nerviosos responsables de la sensación dolorosa (quimiorreceptores). Los dos efectos antes descritos pueden producir un tipo de analgesia durante el período de estimulación que mejora el estado del paciente. Los mayores problemas con este tipo de terapéutica serían la necesidad de una aparotología específica, no siempre al alcance del médico clínico general, así como la inexistencia de suficientes evidencias con respecto a los resultados esperados.[22]

G. Sin ser considerado un tipo de estimulación externa, el biofeedback o retroalimentación electromiográfica se ha constituido en un proceso muy prometedor para el entrenamiento de la relajación de los músculos voluntarios. Al igual que en el proceso anterior, se requiere una aparatología específica y los resultados están todavía en una fase de investigación. Pero de cualquier manera el proceso por el cual se procura conseguir un control psicológico autogénico de relajamiento de la musculatura orofacial se constituye en un auxiliar valioso en el tratamiento de problemas al nivel del aparato masticatorio. Gran parte de la sintomatología orofacial proviene de un estado crónico de tensión de la musculatura masticatoria, de la cabeza y el cuello, que puede aliviarse con un método capaz de proveer al paciente un medio para reducir esta tensión. La única precaución en esta conducta es tomarla como un auxiliar valioso y no como sustitución de las terapias convencionales de la oclusión.[23,24]

H. Ante la presencia de un fuerte componente emocional asociado con el proceso disfuncional, es aconsejable consultar con un psiquiatra o con un psicólogo. El

Cuadro 23-3. *Ficha clínica utilizada en la Universidad de Michigan. EE.UU. (3ª parte)*

2. Movimiento articular



3. Palpación de músculos

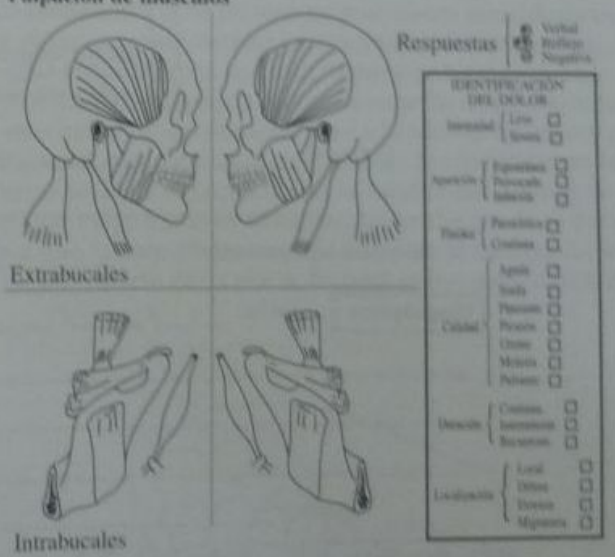

4. Áreas de dolor orofacial

Cuadro 23-4. *Ficha clínica utilizada en la Universidad de Michigan, EE.UU. (4ª parte)*

5. **Afectividad:** (indicar las características manifiestas de la conducta del paciente que tengan importancia para el tratamiento): _____

6. **Diagnóstico provisional:** _____

7. **Recomendaciones:**

- ☐ E.M.G.
- ☐ M.K.G.
- ☐ S.P.D.
- ☐ Bloqueo anestésico
- ☐ Rx. art. temporomand.
- ☐ Otros: _____

Motivo: _____

Derivaciones:

- ☐ Médico de la familia
- ☐ E.N.T.
- ☐ Clínica para el tratamiento del dolor
- ☐ Neurológica
- ☐ Evaluación psicológica
- ☐ Consulta quirúrgica
- ☐ Fisioterapia
- ☐ Restauradora
- ☐ Prótesis
- ☐ Ortodoncia
- ☐ Otra: _____

Motivo: _____

8. **Plan de tratamiento sintomático** (indicar la secuencia): Fecha: ____/____/____

- ☐ Observación
- ☐ Férula en mordida oclusal
- ☐ Rocío (frío)
- ☐ Biorretroalimentación
- ☐ Aplicación de calor húmedo
- ☐ Régimen blando
- ☐ T.E.S.
- ☐ Medicamentos
- ☐ Otros: _____

Motivo: _____

Respuesta al tratamiento _____ Fecha: ____/____/____

9. **Diagnóstico:** Fecha: ____/____/____

Motivo: _____

10. **Resultado:** Fecha: ____/____/____

Fig. 23-1. Vista anterior del "jig" de acrílico en boca.

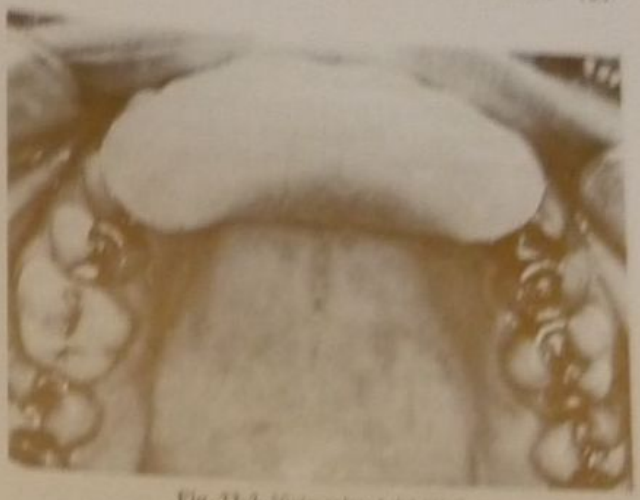

Fig. 23-2. Vista oclusal del "jig".

único cuidado sería la recomendación cuidadosa del profesional para no provocar una reacción negativa del paciente ante este tipo de propuesta. La modificación de una conducta psicológica de comportamiento tenderá a favorecer tal vez en muchos casos la resolución de un cuadro clínico complicado, especialmente para los individuos que usan sus aparatos masticatorios como un medio de alivio a sus problemas emocionales. El mayor problema, en estos casos, sería la detección por parte del profesional de la existencia real de este componente psicológico y la forma en que éste influye en el equilibrio funcional del sistema masticatorio del paciente.

I. De todas las modalidades hasta ahora expuestas la que ha producido mejores resultados es el uso de las placas o férulas oclusales.[15] Nunca está de más afirmar que la utilización de estas placas ha conquistado, cada vez más, una gran preferencia de los profesionales en el control sintomatológico de los problemas en el aparato masticatorio. Existen varios tipos de placas. Por ejemplo, la placa de Hawley, que consiste en una plataforma anterior que produce la desoclusión de los posteriores y que tiene un arco vestibular para mejorar su estabilidad. O la placa de Sved, que presenta una extensión de recubrimiento de acrílico por las caras vestibulares, al nivel de la plataforma incisal, con la finalidad de evitar el traumatismo a los tejidos gingivales.

Para ser considerado un *dispositivo estabilizador*, el modelo usado en forma más habitual es la placa de mordida de la Universidad de Michigan. De acuerdo con sus propiedades de promover un aumento de la dimensión vertical, guía anterior de desoclusión y libertad en céntrica en la relación de contacto sobre la placa, ésta es capaz, entre otras acciones, de reducir la hiperactividad muscular, eliminar influencias oclusales perturbadoras y reposicionar los cóndilos. Con la intención de objetivar bien este tema, la figura 23-3 describe en forma sucinta las características morfológicas de esta placa.

La *placa de mordida modelo Universidad de Michigan* es utilizada en la mayoría de los casos en el arco superior; consiste en un aparato intraoral en forma de herradura que recubre los tercios oclusales de todos los dientes superiores y se extiende hacia 1 cm por debajo de la inserción gingival lingual de los dientes y recubre parte de la mucosa del paladar. Está confeccionada con acrílico de polimerización lenta transparente. Su grosor, dimensión vertical, deberá ser el menor posible, nunca mayor de 3 mm en los incisivos, para no dificultar el habla, el cierre de los labios y la deglución. Su contorno deberá ser anatómico, para acompañar el contorno de los espacios interdentarios, y deberá ser suficientemente delgada para no invadir el espacio que ocupa la lengua. La superficie inferior de contacto oclusal deberá ser lisa y pulida, pero con contactos para todas las puntas de cúspides de soporte de los dientes antagonistas.

Los requisitos biomecánicos de esta férula oclusal, en cuanto a las relaciones de contacto con el arco antagonista, se relacionan con la *libertad en céntrica*, la *guía cuspídea* y la *estabilidad oclusal*. En cuanto al primer requisito de libertad en céntrica, es importante que la superficie inferior de contacto sea ajustada de manera que evite las interferencias de cierre en la boca en el contacto con la "céntrica de la placa" y que disponga condiciones para la acomodación de las nuevas posiciones mandibulares que vayan a surgir durante el desarrollo del tratamiento. La guía cuspídea, por su parte, deberá prevenir los deslizamientos e interferencias sobre la superficie del acrílico, en movimientos excéntricos para el lado de balanceo y trabajo, así como evitar el contacto de los incisivos en la protrusión. Pero el requisito de la estabilidad oclusal será el que exigirá mayor atención del profesional: a) para evitar que la mandíbula sea "guiada" hacia una posición de mejor soporte de la placa, b) para evitar movimientos

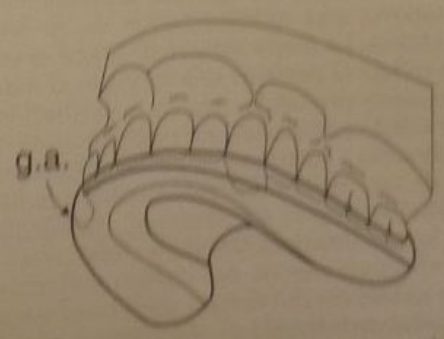

Fig. 23-3. Aspecto de la placa de mordida superior, modelo Universidad de Michigan (g.a.: guía anterior).

de los dientes, c) para no provocar presión en los dientes donde está soportada, a fin de que no actúe como un aparato ortodóntico, d) para evitar dislocamientos o balanceos del aparato y e) para que al final de todo lleve al sistema masticatorio del individuo a un estado de equilibrio.

También dentro de los aspectos de las placas de mordida existe en nuestro medio un aparato intraoral que se utiliza para reposicionar los meniscos articulares, cuando se han dislocado anteriormente (posicionamiento anterior del menisco). Este tipo de alteración funcional suele causar muchos problemas al paciente y también al médico clínico. Las placas de mordida utilizadas para reposicionar la mandíbula y el menisco representan una diversificación muy grave en la relación de contacto entre dientes antagónicos y placa. Algunas veces solo los dientes posteriores hacen contacto sobre la superficie de la placa. Otros dispositivos presentan planos guías a nivel de la batería anterior dental con el fin de proyectar la mandíbula hacia el frente cuando se cierra la boca. Existen otros que presentan indentaciones guía para los dientes antagónicos, para promover también una protrusión mandibular en oclusión. De acuerdo con el tipo de relación de contacto diente-placa, después de cierto tiempo de uso habrá una tendencia hacia un posicionamiento permanente anterior de la mandíbula, intrusión de dientes posteriores y aun extrusión de los anteriores. En cualquier caso, se estaría creando un espacio entre los dientes antagonistas a nivel de la porción posterior de los arcos, con la consiguiente modificación permanente de la dentición. Algunos de estos dispositivos son citados en forma habitual en la literatura como aparatos ortopédicos de reposicionamiento mandibular (AORM). Aun cuando estos dispositivos puedan llegar a tener sus indicaciones en casos específicos, nunca podrán encuadrarse dentro de una terapia de control sintomático reversible. Antes de proseguir con la fase siguiente, que sería el planeamiento clínico, es importante considerar que todo el éxito de la fase de control sintomatológico está en el correcto diagnóstico del caso que el profesional tiene delante de sí. En ocasiones una conducta más allá del tratamiento sintomatológico se torna impracticable. En casos de bruxismo, por ejemplo: muchas veces se exige un uso constante nocturno de la placa de mordida porque un ajuste oclusal está aun desaconsejado o podría no ser necesario. En este caso la tercera y la cuarta fase serían eliminadas y el paciente pasaría inmediatamente a la fase de mantenimiento periódico.

Planeamiento clínico

En la fase anterior hemos controlado el estado del paciente y de acuerdo con la evolución del tratamiento podremos promover una monitorización de su respuesta personal y clínica. La mejor manera de juzgar el grado de interés que refleja el paciente con respecto al tratamiento que le estamos prestando está en la evaluación constante de su estado emocional con respecto a nuestro trabajo. La respuesta a su estado clínico se relacionaría con la mejoría de sus condiciones funcionales y la disminución o la desaparición de sus síntomas. En este juego de valores, si la conclusión es favorable, todo estará preparado para el planeamiento del trabajo definitivo. Esta fase no nos tomará mucho tiempo, pues nuestra experiencia profesional nos brinda el suficiente respaldo para definir varias estrategias alternativas por las cuales podríamos iniciar la fase final del tratamiento. Es esencial tener en cuenta que en esta fase el paciente debe hallarse consustanciado con lo que pretendemos realizar para tratar su caso.

Siempre es bueno contar con varias alternativas de tratamiento, por si la que proponemos no resulta la más conveniente para determinado paciente en un momento dado.[26,27]

Elección de un plan de tratamiento

Una secuencia de tratamiento oclusal puede comenzar con un simple desgaste selectivo y llegar en su complejidad hasta las cirugías gnatológicas. Afortunadamente, los casos que exigen recursos extremos son los menos frecuentes.

Dentro de este sistema protocolar cada tipo de intervención exige una secuencia de operaciones que puede constituir una parte constante de un plan de tratamiento preestablecido. Por ejemplo, en los procedimientos de desgaste selectivo sabemos que tendríamos que obtener modelos para ser montados en un articulador ajustable. El montaje de casos clínicos en articulador estaría justificado siempre que se contemplaran procedimientos complejos de ajuste oclusal; por lo tanto, no existiría motivo para el montaje en articulador en los casos de ajustes preliminares o limitados de la oclusión. De acuerdo con la primera alternativa, serían necesarios los registros interoclusales de mordida, arco facial, etc. Un ajuste oclusal inicial sería realizado sobre los modelos montados. Finalmente, después de haber realizado un diagrama de todos los pasos en un formulario, abordaríamos al paciente y le explicaríamos qué es necesario llevar a cabo.

Como vemos, dentro de un planeamiento de desgaste selectivo son pocas las alternativas de modificación del plan. Probablemente, una alternativa sería no usar los modelos montados. Pero en casos complicados que involucran la rehabilitación total de la boca, por ejemplo con reposición de unidades dentarias ausentes, las alternativas de planes de tratamiento serían desde trabajos complejos de prótesis fija hasta, y con cierta exageración, una prótesis completa en los casos extremos.

En esta última alternativa, si un paciente no se encuentra en condiciones económicas para solventar un trabajo muy costoso, pero necesita que "se le haga alguna cosa", o bien decidimos realizar la prótesis completa o bien sugerimos un tratamiento conservador, encaminándolo después hacia una fase de mantenimiento.

Durante la fase del planeamiento clínico, deben tomarse ciertas decisiones con referencia a las indicaciones de determinados tratamientos. Por ejemplo, los procedimientos de rehabilitación oral serán contemplados cuando, para un paciente dado, no se pudiera establecer una oclusión convenientemente estable y equilibrada mediante los procedimientos de desgaste selectivo. Por ejemplo, en caso de un bruxismo agresivo se consideraría la posibilidad de una rehabilitación total de la oclusión para sustituir o prevenir una excesiva pérdida de estructura dentaria que ha ocurrido como consecuencia del hábito para funcionar. Se debe recordar, no obstante, que en este último caso no debe perderse de vista el hecho de que la prescripción del uso nocturno constante de una placa de mordida constituye una solución alternativa lógica de control del hábito del bruxismo.

Sin embargo, es preciso siempre tener en cuenta la idea de que el planeamiento clínico no es un paso rígido y que existen ciertos factores que pueden modificar un determinado plan.

Durante esta fase puede ocurrir que ciertos problemas se transformen en una incógnita, y en estos casos el auxilio de otros profesionales de la salud es de inestimable valor.

En los casos de sintomatología compleja en los que el tratamiento de control no produjo los resultados esperados sería conveniente derivar al paciente para consulta en otras áreas. Algunas veces el médico personal del paciente suministra informaciones importantes sobre el estado de éste que servirán para modificar nuestro plan de tratamiento. Otros especialistas que pueden acudir en auxilio del profesional en las consultas interprofesionales son el otorrinolaringólogo, las clínicas especializadas en dolor, el neurólogo, los fisioterapeutas, las evaluaciones psicológicas, los cirujanos bucomaxilares orofaciales y ortopedistas, así como los profesionales de otras especialidades odontológicas (más a menudo los periodoncistas, los ortodoncistas y los endodoncistas).

Ajustes de la oclusión

El ajuste de la oclusión incluye una serie de maniobras cuyo objetivo es reintegrar el aparato masticatorio a su equilibrio funcional. El ajuste de la oclusión podrá comprender desde el desgaste de un "punto alto" de la cara oclusal, hasta una rehabilitación compleja que incluya procedimientos gnatoquirúrgicos.

Esta fase está ligada a los procedimientos irreversibles de tratamiento de un caso clínico propiamente dicho. Después de la selección de un plan de tratamiento el clínico pasa a actuar directamente en su campo de trabajo de acuerdo con una estrategia que podría obedecer al siguiente criterio:

A. *Etapa preparatoria*: consiste en la eliminación de las interferencias groseras, principalmente en el lado de balanceo. La modificación del contorno oclusal de ciertas restauraciones sin anatomía puede estar incluida en esta etapa. Existen ocasiones en las cuales la prescripción de este cuidado inicial es sumamente beneficiosa para el paciente, que se ve aliviado de ciertos contactos que tendrían un gran potencial de daño.

B. *Desgaste selectivo*: esta etapa presenta una enorme gama de variaciones en cuanto a las técnicas utilizadas. No obstante, un desgaste selectivo que busca como objetivo la estabilidad oclusal es el más indicado.

Dentro del aspecto de la "libertad en céntrica", la técnica propuesta para el desgaste selectivo va a procurar en principio eliminar la componente vertical del deslizamiento en céntrica (fig. 23-4), y es la que presenta las mejores posibilidades de obtención de una estabilidad céntrica en la dentición natural. Frente a un caso clínico de inestabilidad oclusal en oclusión céntrica en la que el profesional detecta a través de un análisis oclusal en la boca y, cuando la complejidad del caso clínico lo exige, en los modelos montados en articulador, una relación de contacto interoclusal inestable, la alternativa sería programar un ajuste oclusal con vista a la obtención de la libertad en céntrica. La técnica consiste en eliminar los primeros contactos más evidentes, en relación céntrica, nivelando esta relación con la dimensión vertical de oclusión en la oclusión céntrica (fig. 23-5). Con esta maniobra estaríamos creando en la dentición natural un número mayor de contactos en el intervalo entre la relación y la oclusión céntrica. El desgaste no debe ser excesivo y solo debe comprometer las vertientes involucradas en los

Fig. 23-4. Deslizamiento céntrico en el intervalo entre la relación céntrica (*RC*) y la oclusión céntrica (*OC*); V, dimensión vertical.

deslizamientos entre dientes antagónicos en el intervalo entre la relación y la oclusión céntrica (fig. 23-6). En esta operación debe evitarse la eliminación de los contactos de oclusión céntrica.

Otros ajustes de la oclusión involucran los movimientos funcionales excéntricos y, de una manera general, en la dentición natural, eliminar los contactos pesados en el lado de balanceo. A continuación también pueden ajustarse las vertientes de trabajo y para tal efecto se evitarán los contactos pesados y prolongados durante este movimiento. La mejor condición de contacto de trabajo está más próxima a la céntrica de lo que se hallaba en las posiciones más laterales de la mandíbula. Un ajuste en protrusión debe prevenir los contactos de los dientes posteriores en este movimiento.

Cabe observar que el desgaste selectivo, cuando está indicado, procurará crear una oclusión ideal en la que las condiciones de estabilidad estarían presentes, sin necesidades de adaptación de la dentición natural. Realmente, siempre que procuramos crear una libertad en céntrica, estaremos llevando las cargas masticatorias de acuerdo con el eje más largo de los dientes y sin comprometerlos en esfuerzos horizontales que ocurren en los movimientos funcionales excéntricos. Ésta es, por lo tanto, una de las condiciones de estabilidad objetivada por el profesional en los procedimientos de desgaste selectivo, en los

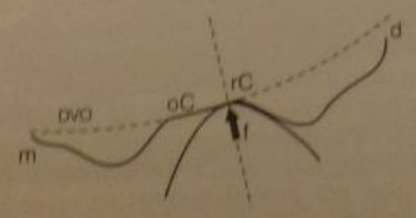

Fig. 23-5. Técnica para eliminar los primeros contactos en relación céntrica. *rC*, relación céntrica; *oC*, oclusión céntrica; *m*, mesial; *f*, fuerza oclusal; *d*, distal.

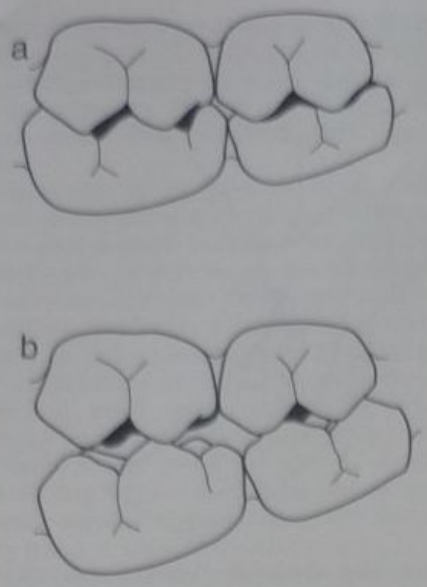

Fig. 23-6. *a.* Aspecto de la intercuspidación de los dientes posteriores en la posición de oclusión céntrica. *b.* Aspecto del deslizamiento entre las vertientes oclusales a nivel de la relación céntrica entre los dientes posteriores.

que procuraríamos distribuir los esfuerzos oclusales en un número mayor de elementos dentarios. Esta idea incluye los dientes anteriores y posteriores. Otra condición muy importante también es promover guías adecuadas para los movimientos excéntricos funcionales que deberían producir movimientos lisos y sin resaltes. A tal efecto una evaluación de la guía anterior es muy importante, sobre todo a nivel de los caninos (fig. 23-7).

En los casos de desgastes profesionales excesivos (como en el bruxismo) los individuos pierden las guías anteriores y presentan una tendencia a desarrollar guías posteriores en el lado de balanceo (guía mesiotrusiva). Este tipo de guía se torna traumatizante en algunos casos y produce un torque de la mandíbula y una hiperactividad muscular cuando el paciente "roe" los dientes durante los períodos parafuncionales. No siempre un desgaste selectivo consigue corregir esta condición porque para ello sería necesario algunas veces una reducción excesiva de estructura dental. Solo un procedimiento restaurador total puede llegar a corregir el problema.

C. *Restauraciones unitarias:* dentro de esta secuencia de pensamiento se deben considerar los casos de malposiciones dentales, pérdida de las relaciones oclusales debido a destrucción excesiva de las caras triturantes, desgastes pronunciados o cualquier otra alteración que pudiera afectar las unidades dentales de una o ambas arcadas. En esas circunstancias la restauración unitaria de uno o múltiples elementos llevaría la oclusión de un individuo a su estado de equilibrio. Sin embargo, es preciso considerar que en el planeamiento de este tipo de tratamiento se requiere un desgaste selectivo dentario preliminar, considerando siempre que se va a optar por procedimientos de reconstrucción dentaria unitaria y obedeciendo los principios de la escuela que preconiza la *libertad en céntrica.* Para aclarar el aspecto de restauraciones unitarias y la indicación de un desgaste selectivo prerrestaurador es importante que el profesional tenga en su mente el número de unidades que serán restauradas.

Sería ilógico pensar en efectuar un desgaste selectivo en el caso de un limitado número de restauraciones dentarias o aun cuando hubiera cierto número de restauraciones que deberían ser realizadas en puntos aislados de cada hemiarcada. No obstante, si por ejemplo tuviésemos que intervenir en 4 o 5 elementos contiguos en el mismo segmento de una hemiarcada dentaria, tendremos que convenir que habrá una pérdida considerable de la estabilidad o equilibrio oclusal. En este caso es aconsejable un ajuste prerrestaurador, ya que cuando tratamos la oclusión de dientes naturales, la obtención de un mayor número de contactos céntricos, en el intervalo entre la relación y la oclusión céntrica, es uno de los objetivos en la promoción de una mejoría de la estabilidad oclusal. En estas circunstancias el profesional debe tener en mente los aspectos de una oclusión ideal en la que al final de la reconstrucción los patrones oclusales se engranarán en una relación de punta de cúspide contra una plataforma en el fondo de la fosa antagonista (fig. 23-8).

Existirán, por lo tanto, contactos dentales, tanto en relación como en oclusión céntrica, a nivel de la dimensión vertical de oclusión. Los preceptos de estabilidad serán obedecidos, igual que en la etapa anterior; solo que en vez del desgaste oclusal, los patrones serán generados en este caso con las características de una *libertad en céntrica* durante los procedimientos de encerado de las restauraciones (fig. 23-9). Los mismos cuidados de ajuste de los patrones deben considerarse para los dislocamientos funcionales excéntricos de la mandíbula. Nunca está de más informar que el uso de los articuladores ajustables se torna aconsejable en esta etapa. Naturalmente, la observación de la precisión de los contactos finales sería hecha directamente en la boca del paciente (fig. 23-10). En este tipo de procedimiento es conveniente que el profesional tenga en cuenta el tipo de guía anterior que presenta el individuo, ya que si esta guía es compatible con la estabilidad oclusal, no habrá necesidad de alterarla.

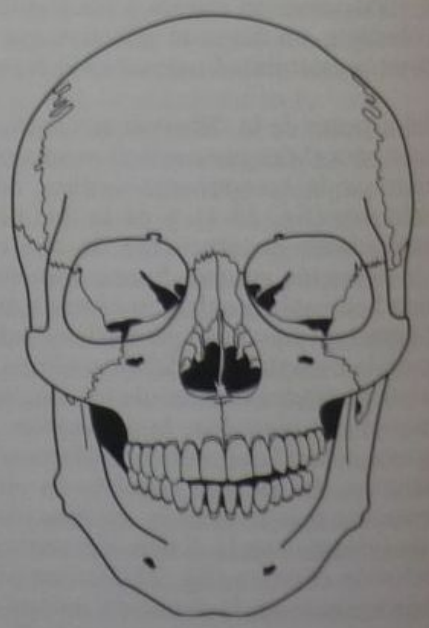

Fig. 23-7. Movimiento de lateralidad derecha que muestra la guía canina y la ausencia de contacto de balanceo en el lado izquierdo

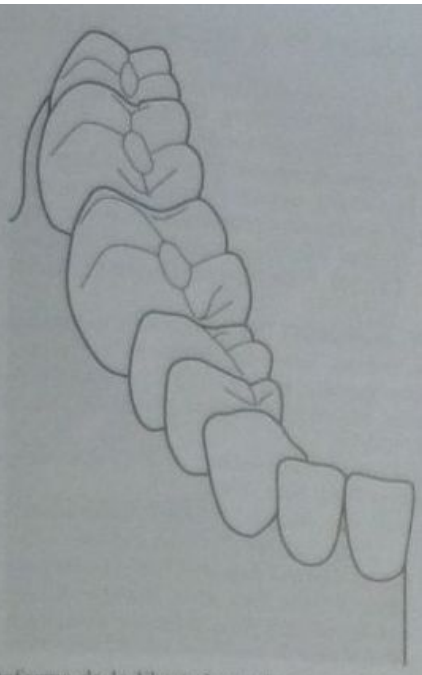

Fig. 23-8. Plataforma de la libertad en céntrica a nivel de los molares inferiores.

Fig. 23-9. Aspecto del encerado de un puente de 3 unidades de acuerdo con la libertad en céntrica. Las áreas enceradas con cera clara representan los vértices de las cúspides de soporte (vestibulares) y los fondos de las fosas centrales para los apoyos céntricos.

D. *Rehabilitación oral:* una pérdida considerable de las relaciones oclusales que exija una reconstrucción compleja debe considerarse dentro del aspecto de una rehabilitación oral. En este caso se incluyen los trabajos con ferulizaciones y reposiciones de unidades faltantes, pero lo más importante es la construcción de una nueva oclusión para el individuo.

Las escuelas de oclusión presentan una variada gama de modalidades de relacionamiento interoclusal. Algunas presentan aun aspectos conflictivos entre sí. Definir una escuela con características universales es prácticamente imposible. En estos casos lo más aconsejable es una conducta ecléctica y no cerrada en conceptos restrictivos. Dentro del aspecto de la practicidad y la accesibilidad al médico clínico general, la escuela de libertad en céntrica estaría plenamente encuadrada. Si consideramos entonces esta escuela, los principios de una oclusión ideal serán obedecidos y la obtención correcta de una relación céntrica es un paso primordial. Esta relación, junto con el registro correcto de la dimensión vertical de oclusión son los pilares fundamentales de la reconstrucción. La reproducción correcta y compatible de los movimientos mandibulares a nivel de los cóndilos (guías articulares de oclusión) tanto como las guías a nivel de la dentición natural (guías oclusales) constituyen los elementos fundamentales en el proceso de reconstrucción de una oclusión funcional. Para ello, el uso de articuladores ajustables es de inestimable valor, en vista de que existirá la necesidad de una reestructuración completa de las relaciones interoclusales. En ocasiones, el profesional se encuentra ante el dilema de cuál es la actitud que debe tomar con referencia, por ejemplo, al tipo de guías que serán usadas para los movimientos funcionales: si se deben usar las guías caninas anteriores, si se debe usar la función de grupo o aun si se deben usar las guías anteriores en los incisivos. La decisión podrá basarse en el tipo de oclusión que el paciente presentaba, en el grado de compromiso periodontal, o aun en la conveniencia o no de usar un determinado tipo de guía, teniendo en vista un determinado tipo de movimientos mandibulares. En cierta forma, dentro del concepto de *libertad en céntrica*, la elección de la guía canina ha mostrado ser la más conveniente, para la mayoría de los casos de reconstrucciones complejas.

Además, cuando se consideran los dientes anteriores es preciso recordar que en la rehabilitación de la batería anterior algunas veces la confección de una plataforma lingual en los incisivos superiores que sirva para acomodar los inferiores en el intervalo entre la relación y la oclusión céntrica es un procedimiento muy valioso.

E. *Procedimientos ortodónticos:* cuando el caso clínico presenta desviaciones considerables del patrón articular de oclusión, lo que torna difícil una corrección por procedimientos protéticos, es interesante considerar algunos movimientos dentarios. En estos casos, la rehabilitación exigirá un tiempo mayor, ya que no sería posible iniciarla antes de terminar la fase ortodóntica.

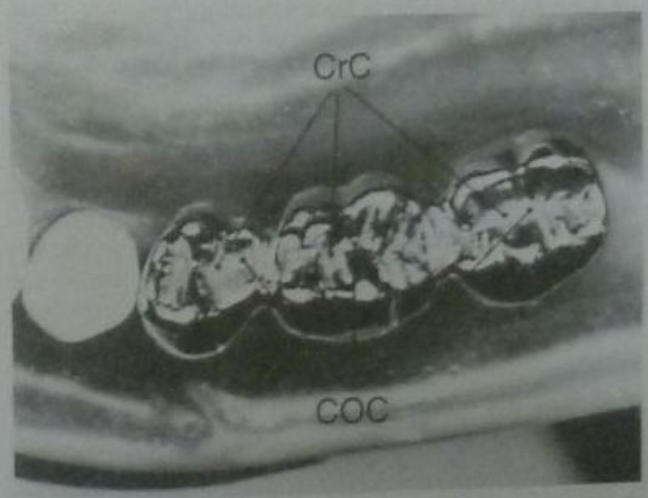

Fig. 23-10. Aspecto de la pieza fundida en oro, del encerado de la figura 23-9, en la que podemos observar los apoyos céntricos, que exhiben la libertad en céntrica obtenida durante la fase de ceroplastia (*CrC*, contactos a nivel de la relación céntrica; *COC*, contactos a nivel de la oclusión céntrica).

Nuevamente cabe comentar la importancia de una actitud multidisciplinaria, de acuerdo con la cual un caso clínico solo puede tratarse con el auxilio de otras especialidades.

F. *Consultas quirúrgicas*: la severidad de un caso clínico torna a veces impracticable su solución por un tratamiento a nivel dentario. A veces los pacientes tienen otras complicaciones en otras estructuras de su aparato masticatorio, principalmente en las articulaciones temporomandibulares. Casos de malformaciones, desviaciones en el crecimiento óseo, neoplaxias y aun degeneraciones progresivas exigen la consulta con el cirujano oral o maxilofacial. Sin embargo, cualquier decisión quirúrgica debe tomarse con cautela, ya que representa una etapa muy restrictiva del tratamiento y con resultados a veces inesperados. La cirugía debe contemplarse como último recurso y no como solución inicial, como se ha hecho algunas veces.

Mantenimiento

Esta última fase representa la complementación de un tratamiento; en ella la supervisión periódica de un caso clínico es siempre necesaria.

Algunos pacientes con tratamientos oclusales están muy motivados para proseguir en esta fase, sobre todo los que deben usar férulas oclusales por un tiempo más o menos prolongado. En este caso las visitas son destinadas a observar el estado funcional de la oclusión, la ausencia o la permanencia de síntomas residuales, la respuesta del paciente a la terapia, etc. En los casos, de placa de mordida será conveniente el ajuste de las relaciones de contacto y el grado de estabilidad del aparato intraoral. Es importante considerar que después de un prolongado período de uso una placa se gasta, se vuelve inestable, se tuerce y se pigmenta. En estos casos se hará una nueva porque algunos pacientes tienen necesidad de uso constante de estos dispositivos.

REFERENCIAS

1. Ash MM, Ranfjord SP. An Introduction to Funcional Occlusion. Philadelphia. Saunders, 1982.
2. Ranfjord SP, ASh MM Jr. Occlusion, 3rd ed. Philadelphia, W. B. Saunders Co., 1983.
3. Santos J Jr. Maxillofacial pains. En: MM Ash Jr, et al. Functional Occlusion II. Unit-XI The University of Michigan Dental Publication, 1983 (revised).
4. Alling C, Mahan P. Facial Pain, 2nd ed. Philadelphia, Lea & Febiger, 1977.
5. Bell WE. Orofacial Pains Differential Diagnosis, 2nd ed., Chicago: Yearbook Medical Publishers, 1979.
6. Blumer D, et al. The pain-prone disorders: a clinical and psychological profile. Psychosomatic May 1981; 22:395.
7. Gregg J M. Central nervous system factors in the myofascial pain dysfunction syndrome. J Alabama Dent Assoc 1978; 62:22.
8. Melzack R, Wall PD. Psychophysiology of pain. En: Weisenberg M: Pain: Clinical Experimental Perspectives. St. Louis, Mosby, 1975.
9. Travell JC, Simons DG. Myofascial pain and dysfunction. The trigger points manual. Baltimore, Williams & Wilkins, 1983.
10. Association Reports: Report of the President's conference on the examination, diagnosis and management of TMJ disorders. JADA Jan 1983; 106:75.
11. Bell WL: Clinical management of TMJ disorders. Chicago Yearbook Medical Publishers, 1983.
12. Kerr DA, Ash MM, Millard HD. Oral diagnosis. 6th ed. Saint Louis, CV Mosby, 1983, chapters 3, 10, 14 and 15.
13. Shepro D, et al. Human Anatomy and Physiology, a Cellular Approach, chapter 5. New York, Holt, Rinehart Winston, 1974.
14. Donaldson D, Kroening R. Recognition and treatment of patients with chronic orofacial pain. J Am Dent Assoc Dec 1979; 99:961.
15. Hendler NH, et al. Diagnosis and Treatment of chronic pain. Boston, John Wright, 1982, chapters 17 and 18.
16. Rugh JD, Solberg WK: Psychological implications in temporomandibular pain and dysfunction. Oral Science Review 1976; 7:3.
17. Dawson PE. Avaliação, diagnóstico e tratamiento de problemas oclusais. Tradução portuguêsa por Steagall, W e Santos Jr J. São Paulo, Artes Médicas, 1981.
18. Farrar WB, McCarty WL Jr. A clinical outline of TMJ diagnosis and treatment, 7th ed., Montgomery, Alabama, Normandie Publishers, 1982.
19. Gelb HL Clinical management of head, neck and TMJ pain and dysfunction. A multidisciplinary approach to diagnosis and treatment. Philadelphia, Saunders, 1977.
20. Wood NK: Diagnostico e Plano de Tratamento em Clinica Odontologica. Tradução portuguêsa por José dos Santos Jr. Río de Janeiro, Guanabara-Koogan, 1983.
21. Wyke BD: Neurological aspects of the diagnosis and treatment of facial pain. En: Cohen B, Kramer IRH: Scientific Foundation of Dentistry, London, Heinemann Medical Books, 1976, chapter 23.
22. Kawamura Y, Dubner R: Orofacial Sensory and Motor Functions. Tokyo, Quintessence Publishing Co, 1981, chapters and 28.
23. McNeill C, et al. Craniomandibular TMJ disorders. The state of art. J Prosth Dent 1980; 44:434.
24. Carraro JJ, Caffesse RG, Albano EA. Temporomandibular Joint Syndrome. OSOM, OP Jul 1969; 28:54.
25. Caffesse RG. Placas de mordida y férulas oclusales. Rev Asoc Odont Argent, Jul 1969; 57:206-202.
26. Munford JM. Orofacial Pain: Aetiology, Diagnosis, and Treatment. 3rd ed., Edinburgh, Churchill Livingstone, 1982.
27. Murray JB. Psychology of the pain experience. En: Weisenberg M. Pain: Clinical Experimental Perspectives. St. Louis, Mosby, 1975.

24

Campo operatorio

Julio Barrancos Mooney y Guillermo A. Rodríguez

INTRODUCCIÓN

Así como los ayudantes del cirujano principal preparan el campo operatorio del paciente que será sometido a una intervención quirúrgica, el odontólogo y sus colaboradores deben preparar el campo operatorio del paciente a quien se le va a practicar una intervención odontológica.

Además de los problemas comunes que pueden presentarse en toda intervención, la cavidad bucal presenta otros más específicos: 1) dificultades de acceso e iluminación, 2) presencia constante de saliva (fig. 24-1), 3) flora microbiana como huésped habitual, 4) acción muscular de los labios, los carrillos y la lengua, que interfiere en las maniobras operatorias, 5) hipersensibilidad de los dientes y el periodonto, 6) presencia de dientes vecinos y antagonistas, 7) labilidad de la mucosa bucal y la encía que sangran ante el menor traumatismo, 8) apertura bucal reducida y 9) movimientos mandibulares y de la ATM (fig. 24-2).

Cada uno de estos problemas requiere la adopción de ciertas medidas y el uso de instrumental adecuado para poder realizar una intervención tan especializada como la restauración de un diente.

La preparación del campo operatorio, según las técnicas que se describirán a continuación, permitirá una ejecución más eficiente, rápida y cabal de las intervenciones odontológicas.

OBJETIVOS Y PASOS

La preparación del campo operatorio tiene como objetivo facilitar las maniobras tendientes a restaurar elementos dentarios e incluye los siguientes pasos: 1) lavado y desinfección, 2) evaluación, 3) anestesia/analgesia, 4) aislamiento e iluminación y 5) separación y protección. El orden indicado se debe simplemente a motivos didácticos y puede alterarse en la práctica.

Fig. 24-1. Cavidad bucal iluminada con luz natural: se le pide al paciente que deprima la lengua. Se observan dificultad de acceso e iluminación, especialmente en el maxilar superior, y abundante presencia de saliva.

Fig. 24-2. Problemas específicos de la atención odontológica. Nótese que el aislamiento absoluto del campo operatorio ayuda a resolver varios de ellos.

LAVADO Y DESINFECCIÓN

El lavado de la boca, los dientes y la mucosa se realiza con soluciones antisépticas o agua mediante la utilización de la jeringa triple (fig. 24-3) o los atomizadores accionados por aire comprimido. Es provechoso usar líquidos con sustancias que reduzcan la tensión superficial y ayuden a disolver o eliminar la película de mucina que recubre los dientes (colutorios). A través de esta maniobra, se procura la eliminación de restos alimentarios, detritos, placa y saliva, y la reducción de la flora microbiana bucal. En los casos en que sea necesario se la complementará con eliminación de cálculo, cepillado, hilo dental y palillos.

EVALUACIÓN

Deben evaluarse las lesiones que se restaurarán en esa sesión operatoria. Se indica el secado de la zona por intervenir para poder efectuar, con buena iluminación, una correcta inspección. El uso de la lupa es conveniente (figs. 24-4 a 24-6).

La comparación de la observación clínica con los hallazgos radiográficos, en conjunto con la transiluminación (fig. 24-7) permite determinar con bastante certeza la extensión de las lesiones cariosas.

La semiología pulpo-periodontal es muy importante para el éxito de la futura restauración.

Deben determinarse y analizarse las respuestas pulpar y periodontal ante los estímulos. Para este fin existen muchos métodos, entre ellos la sintomatología subjetiva, la percusión y las pruebas (tests) térmicas, eléctricas, de fresado y anestésicas.

Sintomatología subjetiva

La *sintomatología subjetiva* se basa en 1) una serie de preguntas realizadas por el profesional acerca del tipo, la frecuencia y la duración del dolor y 2) el relato del paciente.

Las pruebas que se detallarán a continuación son auxiliares del diagnóstico clínico. La observación de los resultados debe realizarse lo más objetivamente posible, teniendo siempre presente que no todos los pacientes que sufren una misma afección responden igual ante el mismo examen. Algunos pacientes que le temen a la atención dental o que se encuentran condicionados desde el punto de vista emocional responden de una manera abrupta que suele confundir al profesional. En las pruebas de percusión, térmicas y eléctricas es aconsejable comenzar por aplicar el estímulo en los dientes vecinos, continuar con el diente en duda y finalmente volver a los dientes vecinos para obtener un umbral del dolor y así comparar las respuestas.

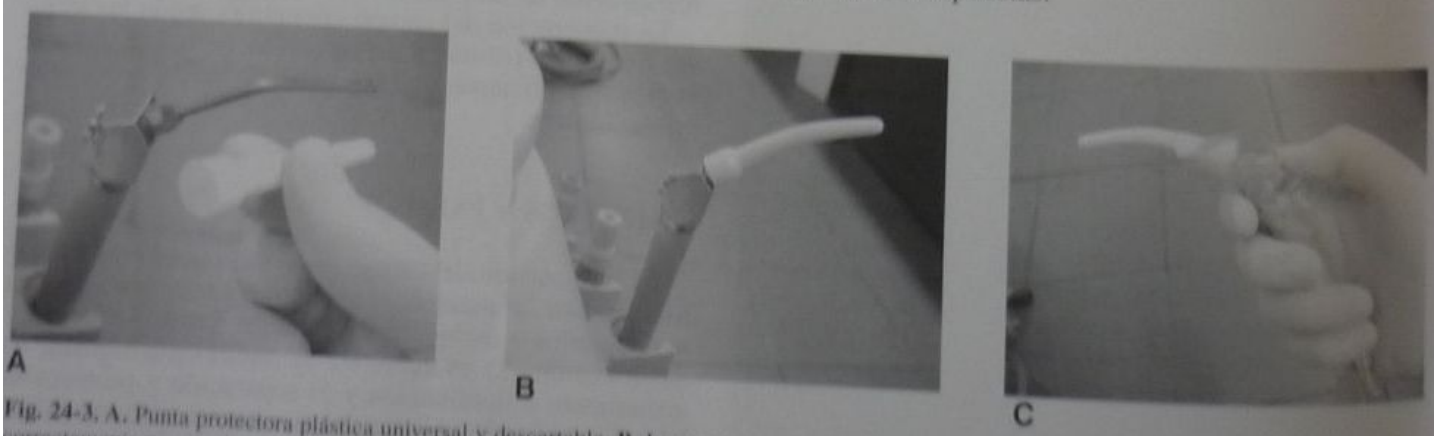

Fig. 24-3. A. Punta protectora plástica universal y descartable. **B.** La punta protectora solo actúa en una parte de la jeringa triple. **C.** Jeringa triple correctamente preparada con barreras protectoras.





Figs. 24-4 y 24-5. Diferentes tipos de lupas con correas para frente.

Percusión

La *percusión* (fig. 24-8) se realiza por medio de un golpe moderado aplicado con el dedo y en casos extremos puede utilizarse algún instrumento. Se realiza en sentido vertical u horizontal. Es aconsejable, en primer lugar, la aplicación de presión con el dedo antes de las maniobras de percusión.

Pruebas

Las *pruebas térmicas* se basan en la aplicación de elementos fríos o calientes sobre las piezas dentarias que se examinarán. No se aconseja el uso de jeringas de aire frío o caliente ya que la superficie de acción es amplia y en caso de hipersensibilidad el estímulo suele producir mucho dolor (fig. 24-9).

Entre los elementos que sirven para aplicar frío existen productos comerciales específicos como el Endo-Ice (Hygenic, OH, EE.UU.) y no específicos como los aerosoles que utilizan los deportistas para aplicar frío sobre áreas traumatizadas (fig. 24-10) o elementos de fabricación casera como anestubos congelados o pequeñas barritas de hielo (fig. 24-11 A).

Para aplicar calor pueden utilizarse barras de gutapercha (fig. 24-11B) o de compuesto de modelar (fig. 24-11C), teniendo siempre en cuenta la precaución de lubricar o envaselinar la superficie que se va a tratar.

Las *pruebas eléctricas* se realizan con un dispositivo denominado vitalómetro (figs. 24-12 a 24-14). Es imprescindible saber si el paciente es portador de un marcapasos, ya que el vitalómetro aplica una corriente eléctrica que puede perturbar el funcionamiento del marcapasos.

La *prueba de fresado* es la menos aconsejable de todas, se realiza sin anestesia y consiste en un desgaste efectuado con fresa en la dentina de un diente que se considera no vital. Debe tenerse en cuenta que la dentina de las paredes de una cavidad de caries o de una preparación cavitaria no es sensible. Según Fusayama[1] la capa externa de la caries es insensible y teñible con el detector de caries, mientras que la capa interna es sensible y no teñible (véase cap. 18). Por lo tanto, el fresado queda limitado únicamente a la pared axial o pulpar de una superficie de dentina no teñible con el detector de caries. Puede concluirse que esta prueba no tiene casi aplicación clínica.

La *prueba anestésica* se emplea cuando el dolor es irradiado y no puede identificarse si la pieza dentaria que

B

Fig. 24-6. A: Lupas para montar en anteojos (rebatidas). **B.** Lupas para montar en anteojos en posición.



Fig. 24-7. Filtro protector para evitar daños en la vista al observar. *Derecha*: mayor detalle.

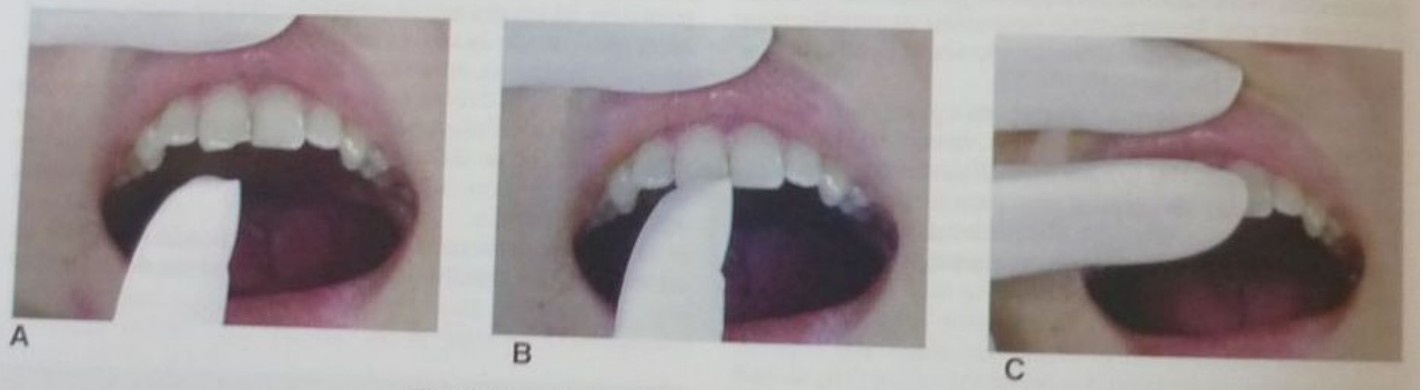

Fig. 24-8. **A** y **B.** Percusión vertical. **C.** Percusión horizontal.

Fig. 24-9. Erosiones gingivales en 25 y 26 cubiertas temporalmente con gutapercha para realizar un diagnóstico diferencial en 24.

Fig. 24-10. Gas refrigerante para la aplicación de frío.

A

B

C

Fig. 24-11. A. Anestubo congelado aplicado en 34. Nótese que el líquido con el que está relleno es de un color fácilmente diferenciable de la solución anestésica. **B.** Barra de gutapercha aplicando calor en 33. **C.** Barra de compuesto de modelar reblandecido a la llama aplicada sobre la superficie lubricada del 33.

la origina es superior o inferior. Esta prueba se utiliza en casos extremos.

Estadios pulpares

Fusayama[2] divide los estadios de la pulpa en pulpa sana, hiperemia pulpar, pulpitis agudas, pulpitis crónicas y gangrena pulpar. Maisto[3] divide los estadios pulpares en cuatro grupos: 1) pulpa sana, 2) pulpa hiperémica, 3) pulpitis y 4) necrosis. En el cuadro 24-1 se muestran las subdivisiones de estos estadios de acuerdo con este autor.

El profesional debe tener en cuenta diversos factores al realizar el diagnóstico pulpar. En primer lugar debe recordar que solo la anatomía patológica puede establecer con certeza el estado de la pulpa dentaria. Las pruebas que realiza el odontólogo son solo para diferenciar si el diente es tratable o no por la operatoria dental (figs. 24-15 y 24-16).

La etiología, la sintomatología subjetiva, el diagnóstico y el tratamiento de los estadios pulpares se describen en el cuadro 24-2.

ANESTESIA-ANALGESIA

La anestesia se define como la supresión de la sensibilidad en forma reversible por medios terapéuticos.[4-6] Según Haas[7] cada dentista canadiense aplica un promedio de 1.800 anestubos por año y según Malamed,[8] en los Estados Unidos se aplican 300 millones de anestubos anualmente. Por lo tanto una inyección puede ser un tratamiento de rutina para el odontólogo pero a veces es una experiencia desagradable para el paciente.[9]

En operatoria dental se emplean la anestesia local y/o regional para el tratamiento de piezas dentarias superiores e inferiores y de los tejidos perimaxilares.[10] Toda es-

A

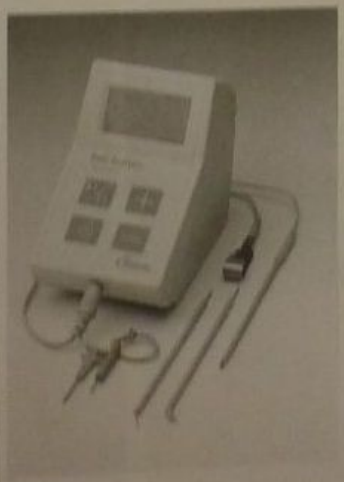

B

C

Fig. 24-12. A. Escáner de vitalidad "Vitality Scanner" de la firma Sybron Endo. **B.** Escáner de vitalidad combinado con localizador de ápice "Endo Analyzer" de la firma Sybron Endo. **C.** Unidad de diagnóstico "Elements Diagnostic Unit" de última generación que garantiza una medición sin dolor mediante la aplicación de electricidad. *Izquierda:* unidad en modo de vitalómetro. *Derecha:* en modo de localizador de ápices.

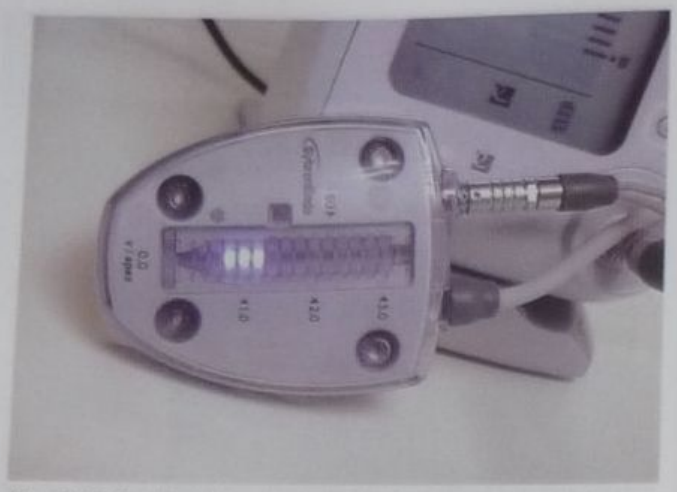

Fig. 24-13. Detalle del lector portátil. Nótese que los valores de las mediciones son luminosos.

Cuadro 24-1. *Estadios pulpares según Maisto*

Pulpa sana			
Pulpas hiperémicas			
Pulpitis	Cerradas	Infiltrativas	
		Abscedosas	
	Abiertas	Ulcerosas	Superficiales
			Profundas
		Hiperplásicas	
Necrosis	Aséptica		
	Séptica		

ta zona está inervada por las ramas maxilar superior y mandibular del nervio trigémino. En casos excepcionales se puede recurrir a la anestesia general (pacientes incontrolables, con problemas de conducta, espásticos, accidentados, etcétera).

Reseña historica

La cocaína fue el primer anestésico local descripto, y ya en el siglo XIX existían informes sobre los indios de Perú y el mascado de hojas del arbusto *Erythroxylon coca*. Esta acción estimulaba el sistema nervioso central y se adormecía la cavidad oral. El químico alemán Niemann extrajo satisfactoriamente cocaína del arbusto de coca en el año 1860. Al degustar el extracto su lengua se adormeció, pero Niemann no se dio cuenta del impacto que la droga tendría en Odontología y Medicina. Sigmund Freud y Karl Koller redescubrieron la cocaína 24 años más tarde. Freud estaba más interesado en los efectos de la cocaína sobre el ánimo y psiquis, mientras que Koller –un oftalmólogo– demostró el efecto de la cocaína como anestésico local en el ojo. Hall presentó en 1884 la anestesia local de cocaína a la Odontología. Halstead desarrolló un año más tarde el principio de la anestesia regional utilizando cocaína. Debido a la falta de voluntarios para experimentar tuvo que autoadministrarse cocaína en diferentes oportunidades. Le llevó más de dos años superar la sustancia y recobrar su posición eminente en la Medicina y en la educación. A fines de 1890 se observaron numerosos efectos clínicos debido al uso de la cocaína[11], como excitación del sistema nervioso central y fuertes alteraciones de ánimo, profunda estimulación cardíaca, vasoconstricción y desarrollo de adicción física y psíquica. La cocaína es el único anestésico local con propiedades vasoconstrictoras, ya que el resto de los anestésicos locales son vasodilatadores en diferentes grados. En 1905 se presenta la Novocaína (procaína).

A

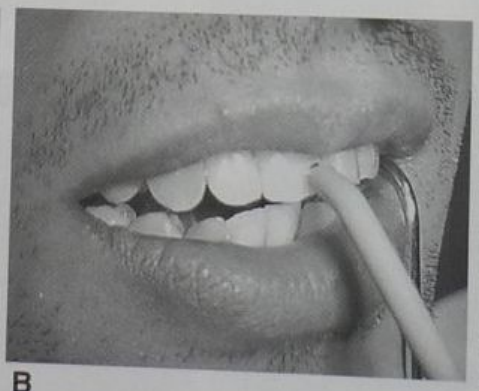

B

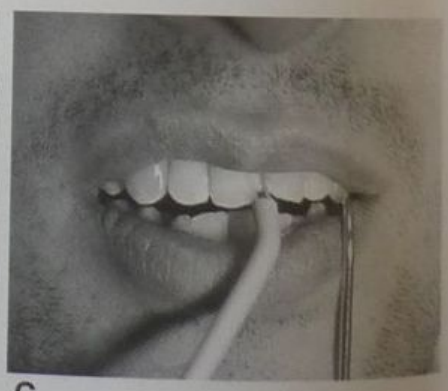

C

Fig. 24-14. A. Paciente con el lector portátil enganchado en el babero. El circuito se cierra colocando en el labio del paciente una derivación metálica. **B.** Error habitual al tomar vitalidad. El extremo del sensor está en contacto con dos piezas dentarias al mismo tiempo. **C.** Extremo del sensor solamente en contacto con el esmalte vestibular de 2.1.

Farmacología

Todas las moléculas de los anestésicos locales inyectables constan de tres partes.[12] La porción lipofílica o aromática, el grupo amino y la parte hidrofílica. La porción lipofílica es necesaria para penetración rápida de la droga en las membranas de las células nerviosas. Los grupos amino confieren solubilidad acuosa a la molécula y garantizan la solubilidad en el anestubo. La parte hidrofílica garantiza que el anestésico no precipite luego de haberse inyectado.[13] La benzocaína no tiene parte hidrofílica y por lo tanto solo puede emplearse en forma tópica. La parte lipofílica está separada de la porción hidrofílica por una cadena intermedia, lo que divide los anestésicos locales diferenciables por su composición química: los ésteres (–COO–) y las amidas (–NHCO–). Los ésteres abarcan drogas como la procaína, la tetracaína y la benzocaína. Son metabolizados primariamente por la seudocolinesterasa sanguínea. Esta ruta metabólica conduce a la formación de un subproducto denominado ácido paraaminobenzoico implicado en el desarrollo de pequeñas pero significativas reacciones alérgicas. Por otro lado, las amidas, representadas por la lidocaína, la mepibacaína, la prilocaína, la bupivacaína, la articaína y la etidocaína, son metabolizadas en el hígado. Estas drogas y sus metabolitos son seguros y no producen reacciones alérgicas.[14]

Mecanismo de acción

Los anestésicos locales bloquean la sensación de dolor al interferir con la propagación de impulsos a lo largo de las fibras nerviosas.[15,16]

Los anestésicos locales inhiben la excitación neuronal al impedir el pasaje de sodio a través de los canales, lo que previene la despolarización de la membrana.

Generalmente, los anestésicos locales actúan sobre fibras nerviosas de pequeño diámetro, baja conductibilidad, no mielinizadas antes de actuar sobre fibras nerviosas mielinizadas, de gran tamaño y de rápida conducción. Por ende, las fibras C no mielinizadas, que mantienen el tono vascular y transmiten el dolor lento, y las fibras ligeramente mielinizadas Aδ, que transmiten el dolor rápido, son más fácilmente bloqueables que las fibras alta-

Fig. 24-15. A. Dolor con la masticación en sector 4 que puede deberse a una caries secundaria en incrustación 47 MO o a flexión del techo de la cámara pulpar del 46, que tiene una base muy delgada. Nótese la presencia de supernumerarios y la pérdida de tejido en distal del 45. **B.** Caries penetrante en 47 con mínima brecha oclusal. **C.** Caries incipiente en distal del 46 diagnosticada solamente por radiografía, ya que no presenta sintomatología dolorosa ni manifestación clínica. (Gentileza del doctor Guillermo Rodríguez.)

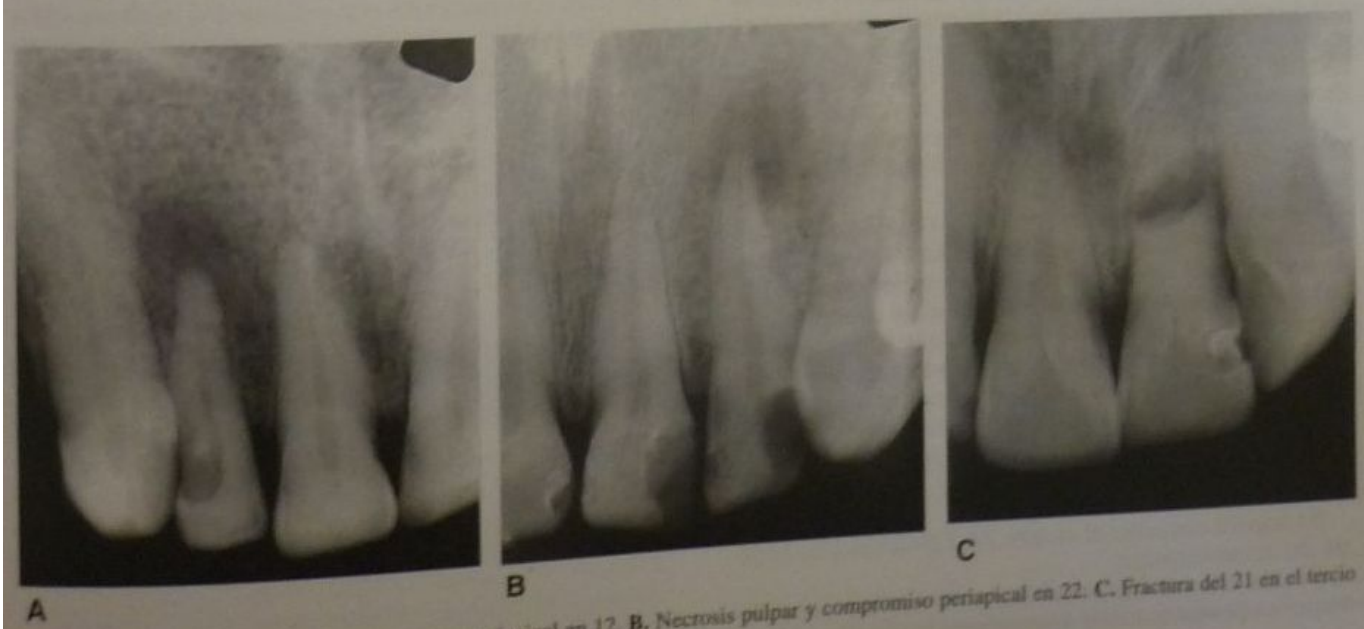

Fig. 24-16. A. Necrosis pulpar y compromiso periapical en 12. **B.** Necrosis pulpar y compromiso periapical en 22. **C.** Fractura del 21 en el tercio apical. (Gentileza del doctor Guillermo Rodríguez.)

Cuadro 24-2. *Diagnóstico y tratamiento de los diferentes estados pulpares*

	Etiología	*Dolor*	*Tratamiento*
Pulpa sana Hiperemia	Sin sintomatología • Caries • Contactos oclusales prematuros • Traumatismos • Abrasiones, erosiones • Iatrogenia	• Fugaz • Cesa cuando cesa el estímulo • Localizado • Provocado	Eliminación de la noxa y restauración inmediata
Pulpitis infiltrativa	• Caries • Iatrogenia • Traumatismos	• Persiste un tiempo después de retirado el estímulo • Localizado • Provocado, a veces espontáneo • El dolor puede aparecer con el frío y calmarse con el calor	Endodóntico
Pulpitis abscedosa	• Evolución de una pulpitis infiltrativa	• Agudo, constante, pulsátil • Irradiado • Espontáneo • Aumenta por la noche • Se exacerba con el calor y se calma con el frío	Endodóntico
Pulpitis ulcerosa primaria	• Fracturas dentarias • Accidentes operatorios	• Localizado • Con la exploración • Con la masticación	Protección pulpar directa y restauración
Pulpitis ulcerosa secundaria	• Caries • Evolución de una pulpitis ulcerosa secundaria	• Localizado • Con la exploración • Con la masticación	Endodóntico
Pólipo pulpar	• Caries en dientes jóvenes	• Indoloro	Endodóntico
Necrosis pulpar aséptica	• Traumatismo • Iatrogenia	• Indolora	Endodóntico
Necrosis pulpar séptica	• Caries • Evolución de una pulpitis • Traumatismo	• Indolora	Endodóntico

mente mielinizadas y de gran diámetro Aα y Aδ responsables de las funciones motoras. La recuperación después de un bloqueo anestésico es en orden inverso con el retorno de la función motora antes que la función sensitiva.

La profundidad y duración de la acción de los anestésicos locales se ve influida por diversos factores como el pKa de la droga, el pH de la biofase, que puede hallarse disminuido en lugares con infección; el tiempo de difusión desde la punta de la aguja al nervio; la morfología del nervio; la concentración y solubilidad lipídica de la droga.

Los anestésicos locales producen vasodilatación (excepto la cocaína), con una rápida difusión desde el sitio de acción hacia los alrededores. Para evitar este proceso se agrega un vasoconstrictor a la solución anestésica. La mayor parte de los vasoconstrictores que se agregan a la solución anestésica se clasifican en adrenérgicos o simpaticomiméticos debido a que se asemejan a los mediadores naturales del sistema nervioso simpático.[17] La epinefrina y otros vasoconstrictores pueden emplearse en casi todos los pacientes, entre ellos los portadores de una enfermedad cardiovascular leve.

Se sugiere consultar el cuadro 24-3 para calcular la dosis de vasoconstrictor.

De acuerdo con Malamed, hay varias instancias en las cuales es prudente evitar completamente la epinefrina u otros vasoconstrictores (norepinefrina o levonordefrina): en pacientes cuya presión sanguínea sea superior a 200/115 mmHg, en pacientes con hipertiroidismo no controlado y en pacientes con enfermedad cardiovascular severa, incluidos angina inestable, arritmias cardíacas no controladas o infarto de miocardio en los últimos seis meses por inestabilidad eléctrica del miocardio.

La anestesia infiltrativa troncular dura más que la anestesia infiltrativa. La anestesia en tejidos blandos dura más que la anestesia pulpar. La duración de la acción de algunos anestésicos locales se resume en el cuadro 24-4.

Cuadro 24-3. *Ejemplos de cálculos de dosis de vasoconstrictores*

1:100.000 = 0,01 mg/mL o 10 μg/mL
1:200.000 = 0,005 mg/mL o 5 μg/mL
1:50.000 = 0,02 mg/mL o 20 μg/mL
1 anestubo de epinefrina 1:200.000 = 9 μg
1 anestubo de epinefrina 1:100.000 = 18 μg
1 anestubo de epinefrina 1:50.000 = 36 μg
1 anestubo de levonordefrina 1:20.000 = 90 μg

Cuadro 24-4. *Duración de la acción de algunos anestésicos locales. Modificado de Yagiela y Hoax*

Fórmula	Duración aproximada de la acción (minutos)			
	Infiltrativa		Infiltrativa troncular	
	Pulpa	Tejidos blandos	Pulpa	Tejidos blandos
Articaína 4% con epinefrina 1:100.000 o 1:200.000	60	190 (3 h 10')	90	230
Bupivacaína 0,5% con epinefrina 1:200.000	40	340 (5 h 40')	240	440 (**)
Lidocaína 2% con epinefrina 1:50.000 o 1:100.000	60	170 (2 h 50')	85	190
Mepivacaína 2% con levonordefrina 1:20.000	50	130 (2 h 10')	75	185
Mepivacaína 3% pura	25	90 (1 h 30')	40	165
Prilocaína 4% con epinefrina 1:200.000	40	140 (2 h 20')	60	220
Prilocaína 4% pura	20 (*)	105 (1 h 45')	55	190

(*) Valor más bajo.
(**) Valor más alto.

Si bien los anestésicos locales son relativamente seguros teniendo en cuenta la cantidad de dosis que se aplican por año, aparecen esporádicamente algunas reacciones adversas[18], las que se resumen en el cuadro 24-5.

Toxicidad

La toxicidad de la anestesia local es generalmente causada por una sobredosis del anestésico local, por una inyección intravascular inadvertida o por una inyección administrada en forma demasiado rápida[19] debido a que la jeringa de Carpule es un sistema de alta presión basado en la diferencia de diámetros entre los cartuchos inyectables y las agujas (medidas: 060.040.8041, 060.040.8058). La dosis máximas recomendadas se detallan en el cuadro 24-6.

Para calcular la dosis máxima para aplicar a un niño se sugiere consultar el cuadro 24-7.

Anestésicos comúnmente utilizados

Lidocaína: es el anestésico más popular desde su presentación en 1948. La forma de presentación comercial más habitual es lidocaína al 2% con adrenalina 1:100.000.[20]

Mepivacaína: apareció en el mercado por primera vez en 1960. Fue la primera anestesia comercializada sin vasoconstrictor, con excepción de la cocaína.

Prilocaína: se presenta habitualmente al 4% pero debido a que produce metahemoglobinemia se ha dejado de lado. Fue sintetizada en 1960.[21]

Bupivacaína: fue sintetizada por primera vez en 1957 y es famosa por su duración, que alcanza más de siete horas. Por esta razón su uso en niños debe evitarse.

Etidocaína: se comercializa desde 1985 y se caracteriza por conseguirse su efecto tres minutos después de aplicada la inyección de la solución. Su efecto es similar al de la bupivacaína.

Articaína: en 1969 Rusching y sus colegas la sintetizaron y fue comercializada en Europa desde el año 1976. El nombre genérico de carticaína fue cambiado por articaína. Esta solución anestésica si bien hace unos años fue poco popular en los Estados Unidos, hoy día tiene más aceptación. Se creía que se difundía mejor que otras soluciones anestésicas pero existe una enormidad de trabajos que demuestran lo contrario, aunque la controversia sigue vigente.[22-25]

Existen situaciones particulares durante las cuales surgen dudas referidas a la aplicación de la anestesia. Éste

Cuadro 24-5. *Reacciones adversas a los anestésicos locales comúnmente utilizados*

Psicogénicas:
- Síncope
- Hiperventilación
- Náuseas y vómitos
- Alteraciones del ritmo cardíaco o la presión sanguínea
- Simulación de una reacción alérgica

Alérgicas (potencialmente alérgenos)
- Ésteres (son raras las reacciones alérgicas a las amidas)
- Metabisulfito (presente en epinefrina y en levonordefrina como antioxidante)
- Metilparabenos (como conservante)

Efectos tóxicos
- Signos neurológicos primarios
- Inicialmente pueden manifestarse como sedación, dificultades en el habla, trastornos en el humor, diplopía, desorientación, temblores
- Niveles más elevados en sangre pueden producir temblores mayores, dificultad respiratoria, ataques epilépticos, coma, paro respiratorio y colapso cardiovascular

Parestesia
- Más común en articaína y prilocaína

Cuadro 24-6. *Dosis máximas recomendadas de anestesias locales con vasoconstrictor*

Droga	*Dosis máxima*	*N° máximo de anestubos*
Articaína	7 mg/kg 5 mg/kg en niños hasta 500 mg	7
Bupivacaína	2 mg/kg hasta 200 mg	10
Lidocaína	7 mg/kg hasta 500 mg	13
Mepivacaína	6,6 mg/kg hasta 400 mg	11 o 7 si es pura
Prilocaína	8 mg/kg hasta 500 mg	8

Cuadro 24-7. *Ejemplos para calcular las dosis máximas de los anestésicos para un niño de 15 kg*

Articaína
5 mg/kg dosis máxima x 15 kg = 75 mg
4% articaína = 40 mg/mL
75 mg/40 mg/mL = 1,8 mL
1 anestubo = 1,8 mL
Por lo tanto, un anestubo es lo máximo

Lidocaína
7 mg/kg × 15 kg = 105 mg
2% lidocaína = 20 mg/mL
105 mg/(20 mg/mL) = 5,25 mL
1 anestubo = 1,8 mL
Por lo tanto, 2,9 anestubos es lo máximo

Mepivacaína
6,6 mg/kg × 15 kg = 99 mg
3% de mepivacaína = 30 mg/mL
99 mg/(30 mg/mL) = 3,3 mL
1 anestubo = 1,8 mL
Por lo tanto, 1,8 anestubo es lo máximo

Prilocaína
8 mg/kg × 15 kg = 120 mg
4% prilocaína = 40 mg/mL
120 mg/(40 mg/mL) = 3 mL
1 anestubo = 1,8 mL
Por lo tanto, 1,67 anestubo es lo máximo

es el caso del embarazo. La FDA sugiere suministrar anestesia según se describe en el cuadro 24-8. En la Argentina los productos comerciales disponibles para la anestesia local son diversos. En el cuadro 24-9 se describen los más utilizados.

Inervación del sistema dentario[26,27] (fig. 24-17)

Maxilar superior

Los *incisivos* y los *caninos* reciben inervación del dentario anterior, 1 cm antes de que éste salga por el agujero suborbitario.

Los *premolares* reciben inervación de lo que se denomina el plexo dentario superior[28] formado por la anastomosis de los nervios dentario anterior y dentarios posteriores, que se da en el tejido óseo esponjoso de la pared inferior del seno maxilar, por encima de los ápices (esto explica las odontalgias en las sinusopatías) (fig. 24-18).

En otros casos los premolares: a) reciben un filete del dentario posterior, b) son inervados por el nervio dentario medio y c) reciben inervación del filete canino de Cruveilhier (solo en el caso del primer premolar).

Los *molares* son inervados por el dentario posterior, que penetra por pequeños orificios de la tuberosidad del maxilar. Debe destacarse que estos autores consideran que rara vez el primer molar presenta inervación doble. El nervio dentario anterior, el plexo dentario superior y los nervios dentarios posteriores terminan en finas anas-

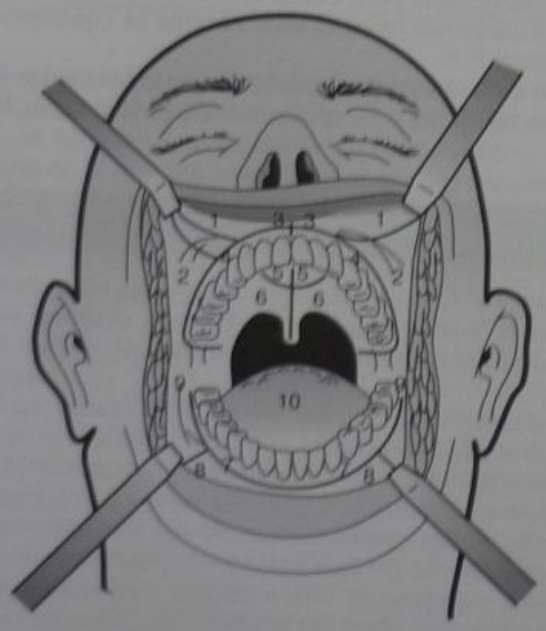

Fig. 24-17. Inervación de piezas dentarias y tejidos peridentarios: 1) suborbitario, 2) ramos gingivales del dentario posterior, 3) dentario anterior, 4) plexo dentario superior (premolares) y nervio dentario posterior, 5) naso-palatino, 6) palatino anterior, 7) dentario inferior, 8) mentoniano, 9) bucal, 10) lingual. Dibujo realizado por Carlos Dimare, profesor adjunto de la Cátedra de Anatomía de la Facultad de Medicina de la Universidad Maimónides.

Cuadro 24-8. *Uso de anestésicos locales durante el embarazo*

Droga	*Categoría de la FDA**
Anestesia local inyectable	
Articaína	C
Bupivacaína	C
Lidocaína	B
Mepivacaína	C
Prilocaína	B
Vasoconstrictores	
Epinefrina 1:200.000 o 1:100.000	C (dosis altas)
Levonordefrina 1:20.000	Sin ránking
Anestesia local tópica	
Benzocaína	C
Lidocaína	B

* Donde "A" es el mejor y "E" es el peor.

Cuadro 24-9. *Algunos productos comerciales disponibles en la Argentina*

Nombre comercial	*Droga*	*Concentración*	*Vasoconstrictor*	*Laboratorio*
Anescart	Carticaína	4%	Adrenalina 1:200.000	Sidus
Anescart Forte	Carticaína	4%	Adrenalina 1:100.000	Sidus
Indican	Lidocaína	20 mg	Epinefrina 0,0364 mg	Sidus
Indican (sin epinefrina)	Lidocaína	20 mg		Sidus
Totalcaína Forte	Carticaína	4%	Adrenalina 1:100.000	Bernabó
Dixcaína	Lidocaína	2%	Norepinefrina 1:50.000	Bernabó
Septanest	Articaína	4%	Epinefrina 1:100.000	Septodont
Scandonest	Mepivacaína	2%	Epinefrina 1:100.000	Septodont
Scandonest	Mepivacaína	3%		Septodont
Xylonor	Lidocaína	2%	Adrenalina 1:80.000	Septodont

tomosis denominadas "plexo de Bochdalek" o "asa nerviosa supramaxilar de Poirier".

En la zona de los incisivos y los caninos la mucosa de la tabla externa del maxilar y del surco vestibular recibe inervación de una rama descendente del suborbitario. El área de los premolares y los molares es inervada por la rama gingival de los dentarios posteriores.

La zona retroincisiva recibe inervación del nasopalatino o esfenopalatino interno. El resto de la bóveda palatina es inervada por el palatino anterior, el que atraviesa el agujero palatino posterior.

Maxilar inferior

Las piezas dentarias de la mandíbula son inervadas por el dentario inferior, que se divide en múltiples filetes que se anastomosan entre sí y forman un plexo. Éste se bifurca en una rama incisiva y en otra mentoniana. En la zona de los molares la encía bucal y la mucosa subyacente son inervadas por el bucal, mientras que en el área de los incisivos y los caninos la inervación llega del mentoniano. El piso de la boca y la mucosa que recubre la tabla interna son inervados por el lingual. En algunos casos los filetes provenientes del plexo cervical superficial llegan a la altura de la cara lingual de los molares.

Bloqueo anestésico en operatoria dental

Preparación del paciente

No es apropiado anestesiar a un paciente tensionado, el cual suele demostrar su ansiedad apretando los puños, manteniendo la respiración, cerrando los ojos con fuerza o arrugando el rostro. Es importante conversar con el paciente antes de aplicarle la anestesia (fig. 24-19).

Debe explicársele lo que se le hará y lo que va a sentir; es fundamental transmitirle seguridad y apoyo para que esté relajado, confiado y tranquilo (figs. 24-20 a 24-22).

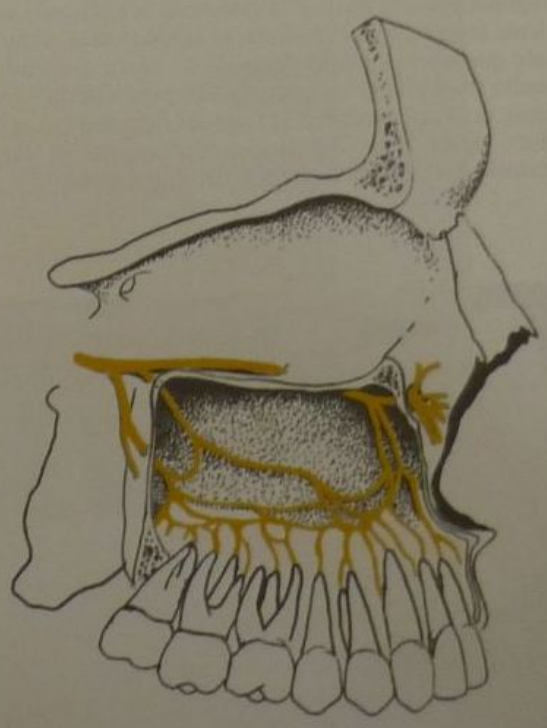

Fig. 24-18. Plexo dentario superior. Dibujo realizado por Carlos Dimare, profesor adjunto de la Cátedra de Anatomía de la Facultad de Medicina de la Universidad Maimónides.

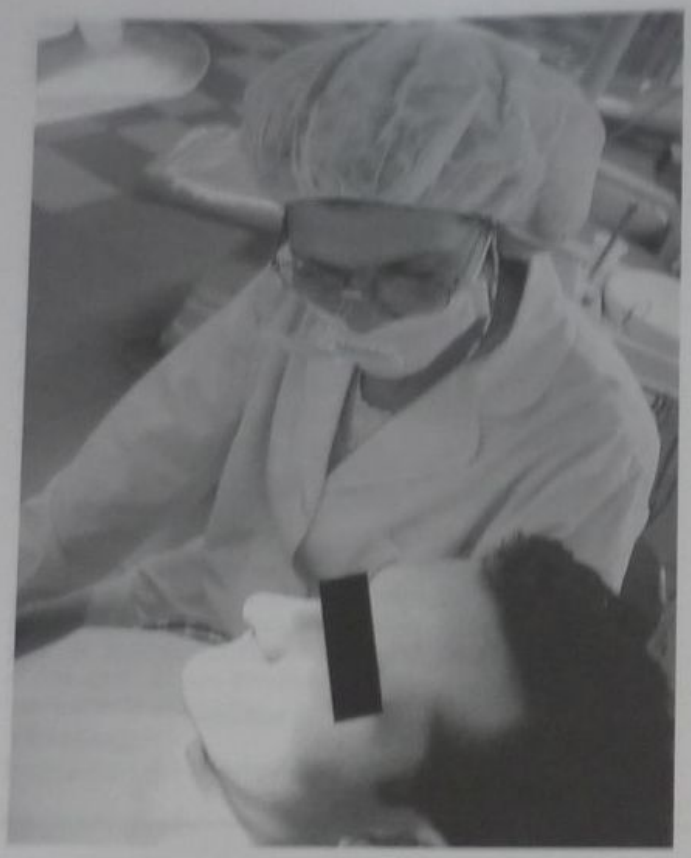

Fig. 24-19. Odontóloga explicándole al paciente lo que va a sentir luego de aplicarle la anestesia.

Siempre que sea posible la anestesia se aplicará con el paciente levemente reclinado en el sillón dental; debe pedírsele que afloje cualquier prenda de vestir colocada en el cuello (nudo de la corbata, primer botón de la camisa o blusa, etc.) que obstruya el flujo de sangre a la cabeza. El foco dental debe iluminar correctamente el campo operatorio pero no debe enceguecer al paciente.

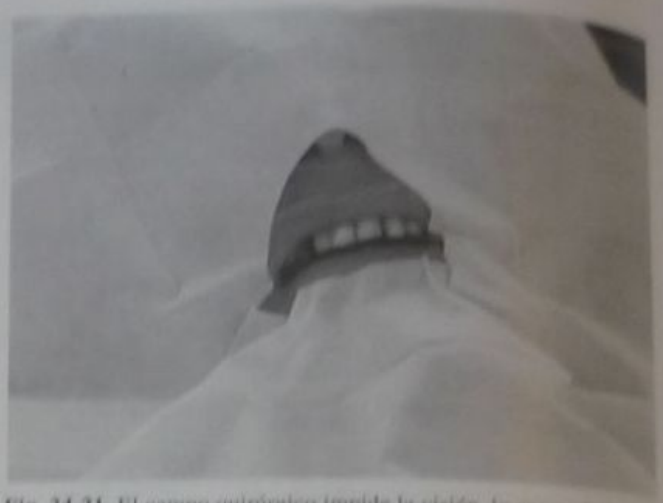

Fig. 24-21. El campo quirúrgico impide la visión, lo que suele agravar los miedos a la atención odontológica.

Anestesia tópica

El empleo de agujas descartables junto con una suave presión digital acompañada de una leve tracción de los tejidos blandos en el área que se va a anestesiar minimiza la percepción de la punción. No obstante, algunos pacientes solicitan la aplicación de una pomada o aerosol anestésico antes de la inyección (fig. 24-23).

Las pomadas aplicadas con un hisopo de algodón son mejores que los aerosoles, ya que estos últimos tienen un sabor desagradable y un radio de acción difuso, y muchas veces anestesian áreas indeseadas.

El tiempo mínimo que debe permanecer el hisopo con la pomada anestésica sobre la superficie de la mucosa para que la anestesia de superficie haga efecto es de 2 minutos.

Requerimientos para la anestesia local

Esterilidad: toda maniobra quirúrgica debe realizarse sobre un campo aséptico. Si bien la cavidad oral no pue-

Fig. 24-20. Paciente preparado para realizarle un colgajo y restauración directa en la misma sesión.

Fig. 24-22. Aplicación de la anestesia en paciente relajado y previamente tranquilizado por el odontólogo.

Fig. 24-23. A. Lidocaína en aerosol. Indican, Sidus, Argentina. **B.** Benzocaína 20% en gel (Bio-Top) y Ultracare, Ultradent, South Jordan, Utah, Estados Unidos.

de esterilizarse, la superficie de la mucosa en la que va a aplicarse la anestesia debe ser primero secada y luego desinfectada con alguna solución antiséptica, como alcohol yodado. Es obligatorio que en cada paciente se utilice una aguja estéril descartable (figs. 24-24 y 24-25), un anestubo nuevo (figs. 24-26 y 24-27) y una jeringa esterilizada (figs. 24-28 y 24-29). Debe tenerse presente la posibilidad de producir una infección cruzada como la hepatitis, que se transmite con solo 0,00004 mL de suero infectado. La superficie del anestubo que entrará en contacto con la aguja debe desinfectarse con alcohol de 70° durante un máximo de dos minutos. El anestubo nunca debe sumergirse en una solución desinfectante, ya que de esa manera se producirá una difusión desde la solución anestésica hacia la solución desinfectante y viceversa. También debe tenerse en cuenta que la tapa del anestubo es de aluminio, el que sufre corrosión en contacto con antisépticos fuertes (figs. 24-30 a 24-32). En la mayor parte de los prospectos que vienen en las cajas de anestesia se recomienda en forma clara no sumergir el anestubo en soluciones antisépticas. Las sugerencias de Spécialités Septodont, Cedex, Francia, para sus anestésicos se muestran en la figura 24-31.

Preparación de la jeringa: una vez colocado el anestubo debe echarse fuera de la boca un poco de anestesia para permitir que el émbolo se deslice libremente pues

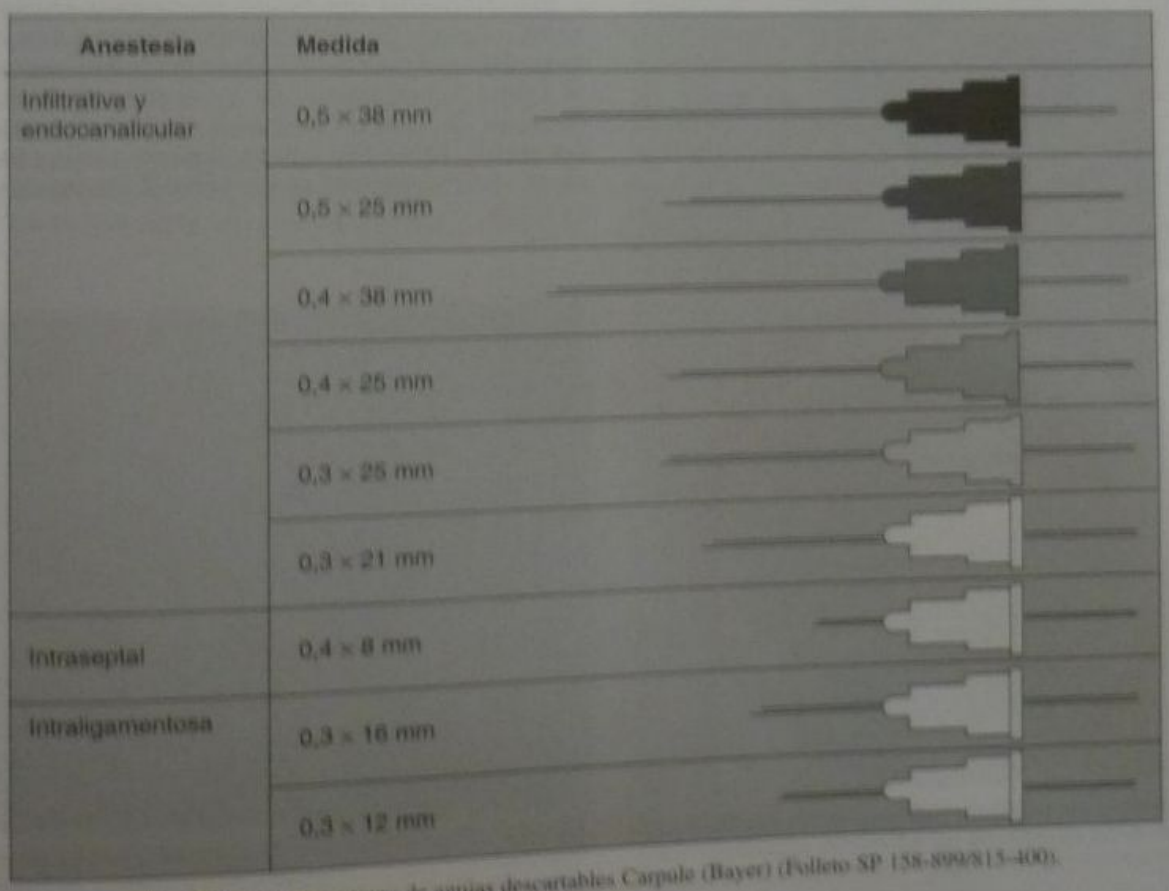

Fig. 24-24. Distintos tipos de agujas descartables Carpule (Bayer) (Folleto SP 158-898/815-400).

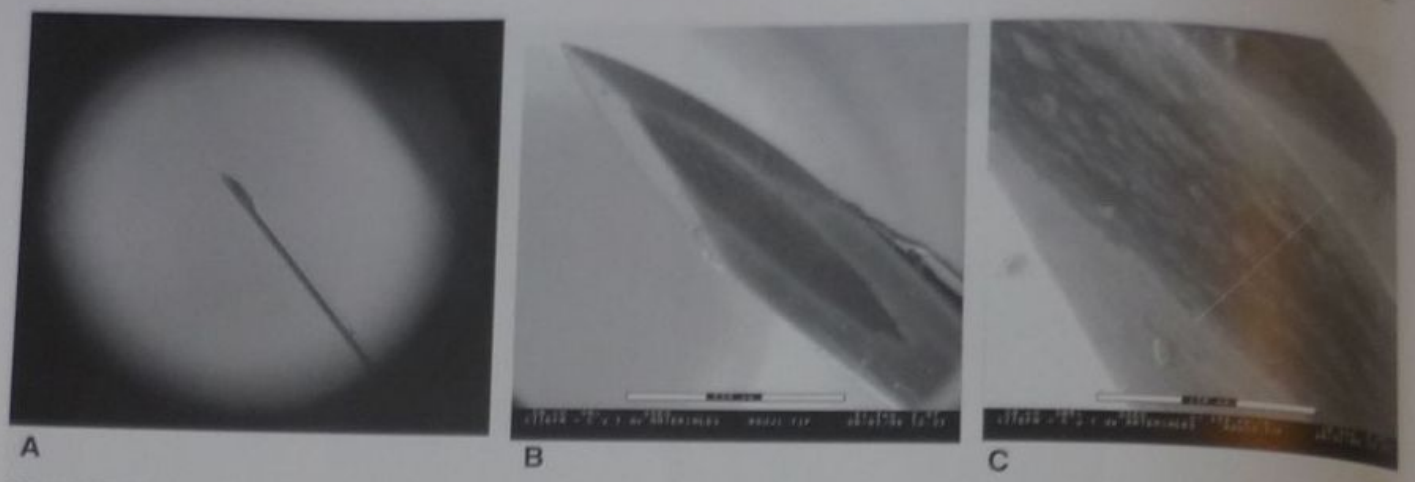

Fig. 24-25. Extremo de una aguja descartable con triple bisel. **A.** Vista con lupa. **B.** Vista al MEB-90X. **C.** Detalle de la luz de la aguja vista al MEB-300X, con medida (aproximadamente 134 micrones). (Microscopias realizadas por el doctor Guillermo Rodríguez.)

por lo general se encuentra adherido a las paredes del anestubo debido al tiempo que ha permanecido almacenado (figs. 24-33 y 24-34).

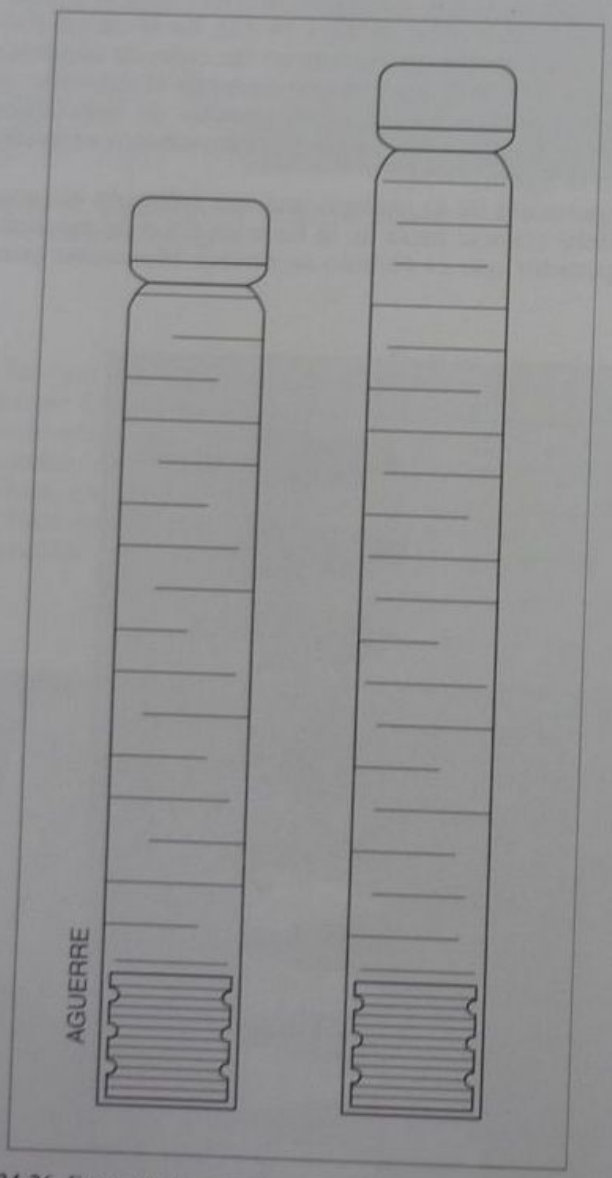

Fig. 24-26. Esquema de anestubos. Izquierda: de 1,8 mL (convencional). Derecha: de 2,2 mL (utilizado en Inglaterra y Australia).

Debe prestarse atención a que el extremo interno de la aguja quede totalmente sumergido en la anestesia y no en contacto con la burbuja de aire que tienen muchos anestubos (figs. 24-35 y 24-36). De darse esta última situación el anestubo debe descartarse.

Precauciones posteriores a la anestesia: nunca debe dejarse al paciente solo inmediatamente después de haberle aplicado anestesia.[29]

Técnicas anestésicas para el maxilar superior

La cortical ósea que recubre el maxilar superior es relativamente delgada y, en muchas áreas, porosa. Esto favorece la difusión desde el sitio de aplicación hasta la zona apical de la pieza que se va a tratar (fig. 24-37).

Para el maxilar superior se empleará la anestesia infiltrativa, aunque también puede aplicarse una anestesia troncular en el área de los agujeros dentarios posteriores. El punto de penetración de los nervios dentarios posteriores en los agujeros dentarios posteriores varía en sentido axial y en sentido anteroposterior con la edad del paciente. Estos agujeros se encuentran en sentido axial, a

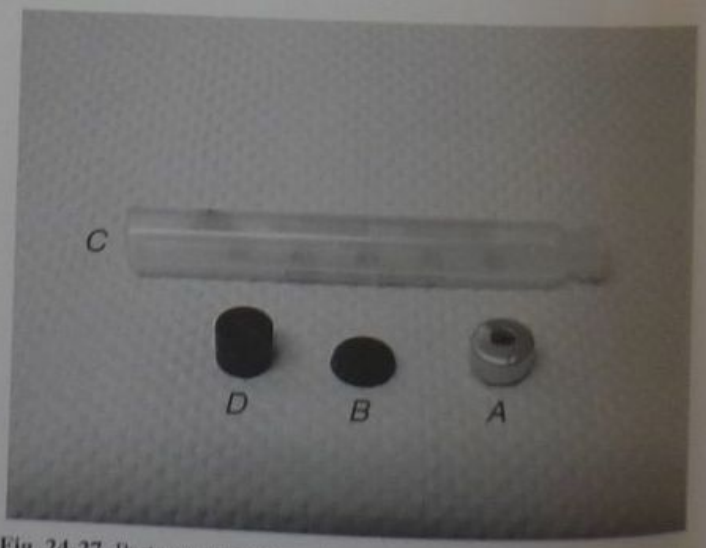

Fig. 24-27. Partes constitutivas de un anestubo. *A.* Tapa de aluminio. *B.* Membrana de goma. *C.* Tubo (plástico o de vidrio). *D.* Émbolo. (Totalcaína Forte, Microsules y Bernabó, Argentina.)

A

B

Fig. 24-28. **A.** Diferentes tipos de jeringa. **B.** Jeringas esterilizadas y acondicionadas en bolsas para su manipulación sin romper la cadena de esterilidad.

partir del reborde alveolar, de 8 a 12 mm en el niño y de 15 a 20 mm en el adulto (fig. 24-38).

Al administrar la anestesia en la tuberosidad del maxilar debe tenerse la precaución de dirigir la aguja hacia arriba y atrás, tratando de llevarla junto al hueso a fin de no alcanzar el plexo venoso pterigoideo ni el músculo pterigoideo externo (fig. 12-39).

Los agujeros dentarios posteriores son varios y para alcanzarlos todos algunos médicos clínicos indican la anestesia en abanico (fig. 24-40).

Tercerro y segundos molares

Se aplica anestesia en el fondo del surco vestibular, a la altura del ápice de la pieza que se va a tratar o a lo sumo 5 mm hacia distal. En caso de persistencia parcial de la sensibilidad se debe pensar en inervación accesoria del nervio palatino anterior, que recorre el conducto palatino posterior y sale por el agujero de igual nombre, para distribuirse en la mucosa de los molares y los premolares. Muchas veces hay filetes de éste que pasan a través del periostio, penetran en el tejido óseo y en última instancia intervienen en la sensibilidad de esos dientes. Si esto sucede, se los debe anestesiar, para lo que es preciso recordar que el agujero palatino posterior se sitúa en sentido

Fig. 24-29. Parte de la jeringa Carpule que impulsa el émbolo dentro del anestubo. *Arriba:* extremo plano. *Abajo:* extremo que permite la aspiración dentro del anestubo.

A

B

Fig. 24-30. **A.** Anestubos sumergidos en solución desinfectante. **B.** Anestubos colocados en una cápsula de Petri donde se bañan en solución desinfectante. No debe realizarse ninguno de estos procedimientos.

Scandonest 2% especial

Para uso exclusivo del profesional odontólogo
Anestésico loco-regional inyectable para uso dental

VENTA BAJO RECETA INDUSTRIA FRANCESA

Envase conteniendo 50 cartuchos de 1,8 ml.

- Como con cualquier cartucho, el diafragma será desinfectado con cuidado justo antes de su empleo :
  - bien sea con alcohol etílico al 70 %, o
  - con alcohol isopropílico puro al 90 %, para uso farmacéutico.
- Los cartuchos no deben en ningún momento ser sumergidos en solución alguna, cualquiera que sea.

ESPECIALIDAD MEDICINAL AUTORIZADA POR EL MINISTERIO DE SALUD Y ACCIÓN SOCIAL.

Certificado n° : 45422

Representante :
GRIMBERG DENTALES S.A.
Lerma 426 - Código Postal 1414
Buenos Aires - Argentina

Directora Técnica :
Lic. Gabriela Milano
Farmacéutica M.N.N° 12.495

Elaborado por :

SPÉCIALITÉS SEPTODONT
58, rue du Pont de Créteil
94107 Saint-Maur-des-Fossés Cedex, Francia

Fig. 24-31. Sugerencias de Spécialites Septodont, Cedex, Francia.

anteroposterior, siempre en el ángulo posteroexterno de la bóveda palatina (fig. 24-41).

Primer molar, segundo y primer premolar

En esta zona existe un espesamiento de la compacta ósea vestibular. Las regiones de mayor densidad ósea corresponden a las líneas de fuerza; así, en la región del primer molar se ubica el pilar cigomático alveolar (fig. 24-42), el que está formado por las fuerzas transmitidas por los dientes segundo y primer molar y segundo premolar; en la región del canino se ubica el pilar canino, formado por las fuerzas transmitidas por los dientes incisivos central y lateral, canino y primer premolar.

El carrillo del lado que se va a anestesiar se toma de la siguiente manera: con el dedo índice de la mano izquierda se rebate el labio colocando el pulpejo del dedo pulgar sobre la piel del paciente. Se tracciona hacia arriba y afuera (fig. 24-43A).

Se administra la anestesia por infiltración en el fondo del surco; se aplica medio anestubo inclinando la jeringa hacia distal y medio anestubo hacia mesial de la pieza que se va a tratar (fig. 24-43 B y C).

Canino

Es importante conocer la localización perfecta del agujero infraorbitario en sentido vertical y transversal. Este agujero se sitúa a 1 cm del reborde inferior de la cavidad orbitaria y a 5 mm por dentro de la vertical que atraviesa las pupilas, cuando éstas miran directamente al frente (fig. 24-44).

Una maniobra útil, una vez localizado el agujero suborbitario, consiste en aplicar el pulpejo del dedo índice de la mano izquierda sobre la piel del rostro del paciente (fig. 24-45), tratando de juntar ambos pulpejos. De esta manera se visualiza claramente el sitio de punción. En caso de persistir la sensibilidad debe pensarse en inervación accesoria del dentario anterior del lado opuesto por anastomosis. En ese caso habrá que anestesiar esas fibras a la altura del incisivo central del lado opuesto. Si la sensibilidad parcial persiste, habrá que atribuirla al nervio nasopalatino de Scarpa, que a veces se anastomosa con el nervio dentario anterior en el piso de la fosa nasal. En primer lugar, debe practicarse la anestesia de la papila gingival colocando la aguja perpendicular al eje del diente y profundizando levemente hasta visualizar una isquemia de la mucosa palatina (fig. 24-46).

Una vez realizada esta maniobra se efectuará la punción en la papila retroincisiva haciendo que la aguja penetre a través del conducto palatino anterior hasta el nivel del piso de la fosa nasal; entonces se dirigirá la aguja inclinada hacia arriba y atrás, siguiendo la dirección inversa del conducto palatino anterior, y se la introducirá 1,5 cm, nivel en el que se depositará la solución anestésica.

Incisivos lateral y central

Se administra la anestesia en el área del fondo de surco (fig. 24-47). De persistir la sensibilidad se realizarán las mismas maniobras descritas para el canino.

Maxilar inferior

Incisivo central y lateral

Se aplica anestesia por infiltración a la altura de la fosa incisiva. La aguja debe introducirse junto al frenillo la-

Fig. 24-32. Los tres anestubos de la izquierda se dejaron sumergidos seis horas en solución desinfectante, compárese el color con el de la derecha, que permaneció dos minutos.

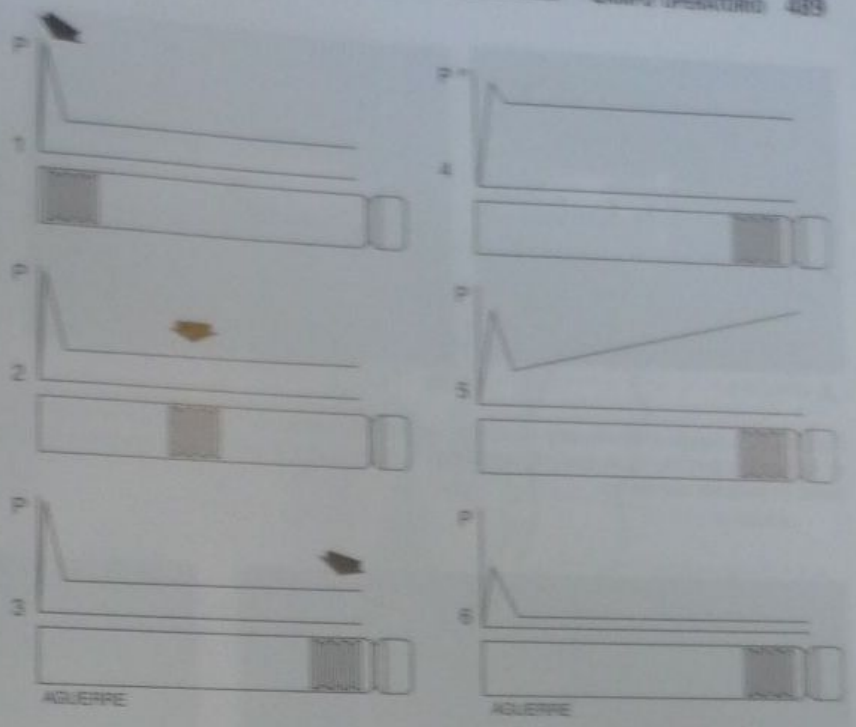

Fig. 24-33. Relación entre la presión aplicada al émbolo y la distancia recorrida por éste dentro del anestubo. 1) Al iniciar la anestesia la presión es alta y luego disminuye. 2) y 3) Durante la anestesia la presión se mantiene constante hasta el final. 4) Si la anestesia se aplica veloz mente, la presión se mantendrá alta. 5) Si se trata de inyectar rápido la anestesia, aumentará la presión. 6) Si la anestesia se aplica lentamente, la diferencia de presión es baja al principio y se mantiene constante.

bial en el lado opuesto a los dientes que se van a anestesiar y luego dirigirse hasta la fosa incisiva, donde se deposita la solución anestésica (fig. 24-48).

Molares, premolares y caninos

Se practica la anestesia troncular de los nervios lingual y dentario inferior. En primer lugar, deben localizarse los siguientes reparos anatómicos: borde anterior de la rama montante, ligamento pterigomaxilar, plano de oclusión o en su defecto, 1 cm por encima del reborde desdentado, líneas oblicuas externa e interna y trígono retromolar (fig. 24-49).

Se le pide al paciente que abra la boca el máximo posible para visualizar los reparos anatómicos. Se palpa el borde anterior de la rama montante, que junto con el ligamento pterigomandibular y el surco hamular, forman un triángulo. Se coloca la aguja 1 cm por arriba de las caras oclusales de los molares inferiores y paralela a ellos (técnica indirecta) o a la altura de los premolares del lado opuesto (técnica directa). Se profundiza tratando de llegar a la periferia de la espina de Spix, donde se inocula la anestesia (fig. 24-50A).

Se esperan unos minutos y se interroga al paciente sobre las zonas que perdieron sensibilidad. Por último, mediante una anestesia infiltrativa se anestesia el nervio bucal a la altura del tercer molar, donde se localiza el pliegue del buccinador (figs. 24-50 B y C y 24-51).

Si aparece sensibilidad parcial, generalmente se debe a la saturación incompleta del tronco del dentario inferior y entonces habrá que repetir la anestesia de éste. Si la sensibilidad parcial persiste, se deberá al nervio cutáneo del cuello, ramo del plexo cervical. En ese caso se debe realizar una anestesia por infiltración en la cara lingual del cuerpo de la mandíbula, entre los dos premolares, donde la mucosa gingival se continúa con la mucosa del piso de la boca, llevando la aguja a una profundidad de 1,5 cm, con cuidado de dirigirla perpendicularmente al cuerpo de la mandíbula, y dándole una inclinación de más o menos 45°. En ese punto se deposita 1 cm³ de solución anestésica (figs. 24-52 y 24-53).

Si a pesar de todo la sensibilidad parcial persiste, se practica la técnica distal de Pollet y Landete. Se sabe que en la región interdentaria el tejido óseo es esponjoso, lo que permite la penetración fácil de la solución anestésica. Al efectuar esta técnica se usa una aguja corta cuya punta se introduce perpendicularmente a la papila interdentaria, tratando de que penetre en ese tejido óseo esponjoso. Una vez efectuado esto, se deposita el anestésico.

Anestesia intraperiodontal[BLH]

La anestesia del ligamento periodontal se utiliza como una alternativa y como un complemento de la anestesia

Fig. 24-34. Arriba: anestubo congelado y descongelado. Medio: anestubo con pérdida de solución anestésica e incorporación de aire. Abajo: anestubo con líquido coloreado para congelar (véase fig. 24-11A).

Fig. 24-35. A. Aguja colocada; este modelo de jeringa no permite ver la relación entre el extremo de la aguja y la solución anestésica. **B.** Modelo de jeringa que permite ver la relación entre aguja y solución anestésica. **C.** A mayor aumento puede verse el extremo de la aguja sumergida totalmente en solución anestésica.

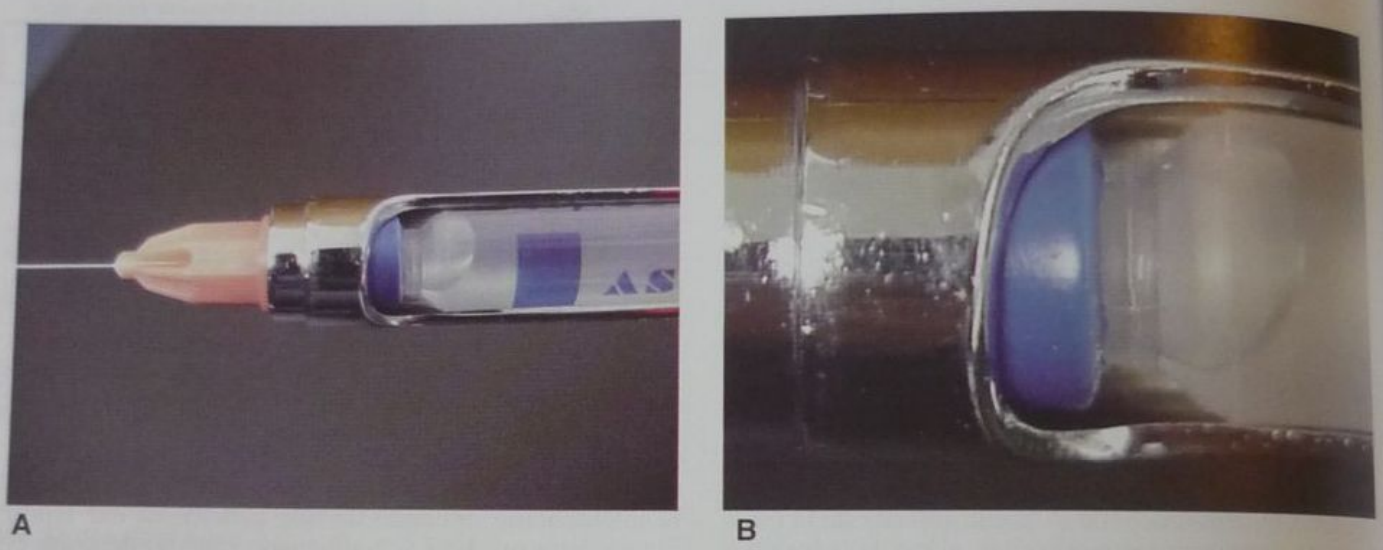

Fig. 24-36. A. Extremo de la aguja en contacto con una burbuja de aire contenida dentro del anestubo. **B.** Extremo de la aguja en contacto con una burbuja de aire contenida dentro del anestubo a mayor aumento.

Fig. 24-37. Vista de la cortical ósea que recubre el maxilar superior.

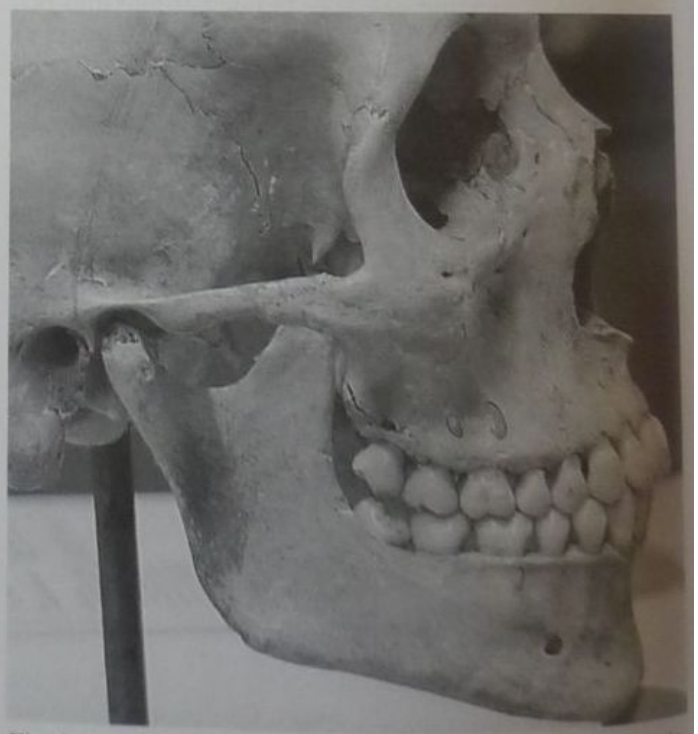

Fig. 24-38. Agujeros de penetración de los nervios dentarios posteriores.

Fig. 24-39. A. Preparado de fosa cigomática y región retromandibular. **B.** Dibujo con referencias correspondientes al preparado anterior.

A

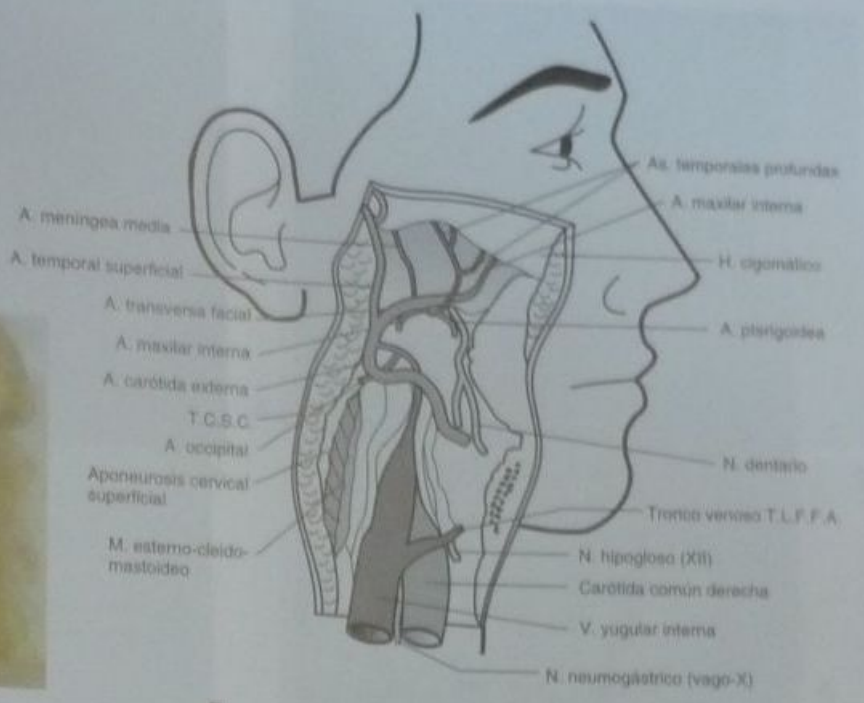

B

local convencional. Correctamente administrada, es indolora y evita la desagradable sensación de anestesia en la lengua, el labio y grandes extensiones de tejidos blandos. El efecto anestésico es inmediato pero los resultados mediatos e inmediatos son extremadamente sensibles a la técnica.

El operador debe tomar la precaución de remover placa y cálculo antes de la inyección y también limpiar el surco con clorhexidina al 0,2%. También se debe introducir la aguja en el ligamento periodontal liberando 0,2 a 0,3 cm^3 de solución anestésica y a continuación profundizar con la aguja en dirección apical. Diversos estudios con medios de radiocontraste y colorante mostraron que la solución anestésica se distribuye en los alrededores del sitio de inyección con preferencia por los espacios anchos de tejido blando dentro del hueso antes que la difusión por el periodonto.

Es fundamental que la inyección de solución anestésica se realice en forma lenta e intermitente; de lo contrario, se corre el riesgo de necrosar la encía marginal con el correspondiente hueso alveolar subyacente.

Como se trata de una anestesia intraósea, los efectos sistémicos son los mismos que se obtienen con igual dosis inyectada de forma intravenosa.

Si la técnica anestésica es correcta, el paciente no debe experimentar dolor posoperatorio. Si éste manifiesta que siente el diente alargado o cambiado de posición esto se debe a una excesiva presión al inyectar la anestesia.

AISLAMIENTO

El aislamiento del campo operatorio constituye una maniobra de suma importancia que tiende a garantizar

Fig. 24-40. Vista de una hemiarcada superior. Obsérvese la zona de la tuberosidad del maxilar superior.

Fig. 24-41. Ubicación de los agujeros palatinos posteriores.

A

B

Fig. 24-42. A. Pilar cigomático alveolar en cráneo. **B.** Pilar cigomático alveolar en paciente.

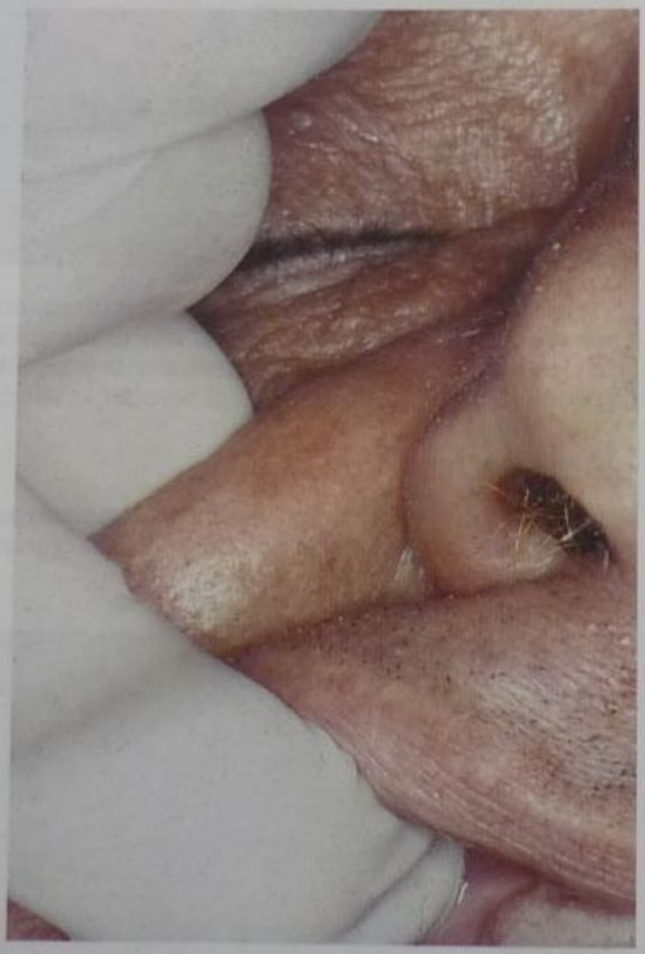

A

B

C

Fig. 24-43. A. Toma del carrillo para anestesia infiltrativa en la zona de premolares y molares. **B.** Anestesia para 25. **C.** Anestesiado el 26.

Fig. 24-44. Localización del agujero suborbitario: 1 cm por debajo del reborde inferior de la órbita, 5 mm por dentro de la vertical que atraviesa la pupila.

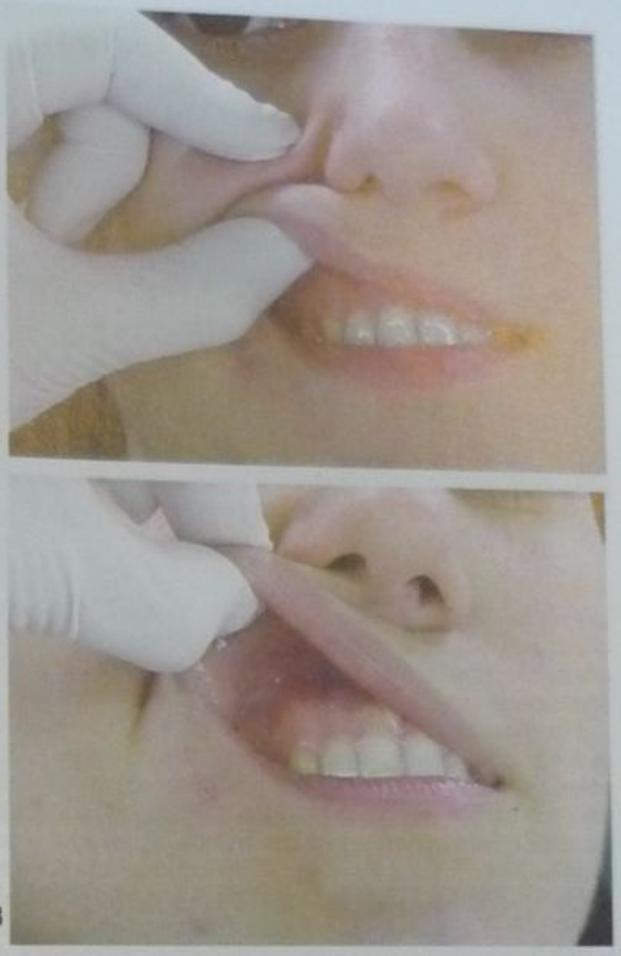

Fig. 24-45. A. Enfrentamiento de los pulpejos de los dedos índice y pulgar de la izquierda con el labio del paciente interpuesto entre ambos. **B.** Tracción del labio hacia arriba y afuera.

las condiciones bucales más propicias para la intervención en los tejidos duros y su posterior restauración.

El aislamiento busca cumplir con los siguientes objetivos: 1) aislar los dientes de la saliva, 2) bloquear la secreción del surco gingival, 3) aislar los dientes de la humedad que contiene el aire espirado, 4) mejorar la visibilidad y el acceso, 5) proteger a los tejidos blandos, 6) facilitar la aplicación de medicamentos, especialmente cáusticos, ácidos o irritantes, 7) aislar los dientes de la flora microbiana bucal para trabajar en condiciones asépticas, 8) separar o contener los tejidos blandos que rodean el diente y 9) obtener un campo seco.

Secreción salival

La saliva constituye un elemento normal y su presencia es constante en la boca. Sin embargo, su volumen y consistencia varían de una persona a otra y aun en la misma persona a distintas horas del día, por causas fisiológi-

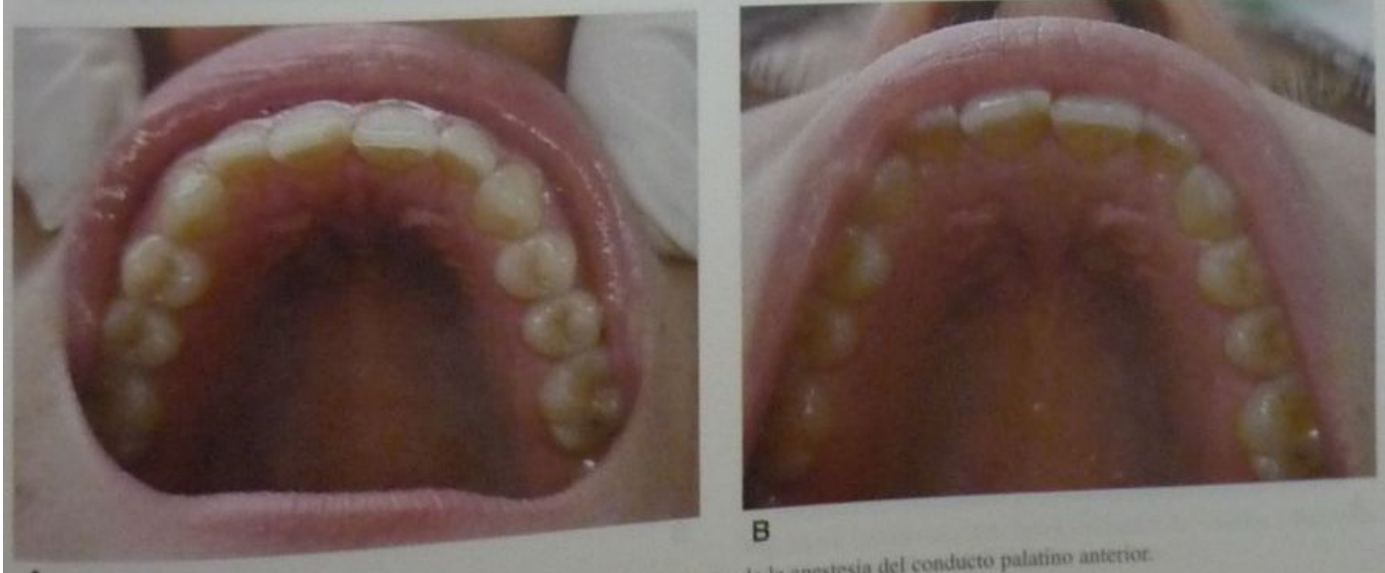

Fig. 24-46. A. Papila retroincisiva. **B.** Vista luego de la anestesia del conducto palatino anterior.

Fig. 24-47. Anestesia para el 22.

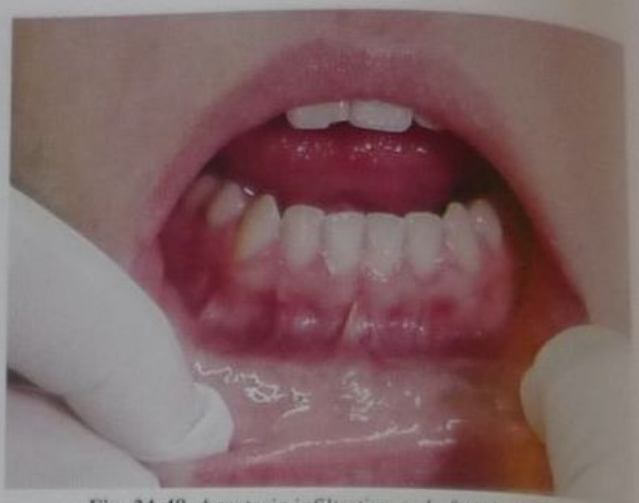

Fig. 24-48. Anestesia infiltrativa en la fosa incisiva.

cas o patológicas y por excitación nerviosa. El hecho de que la saliva bañe constantemente los dientes significa un obstáculo importante para la ejecución de maniobras operatorias complejas y exactas.

Por ende, es necesario bloquear la salida de la saliva en la zona de los conductos excretores de las glándulas salivales, que son: a) los conductos de Stenon, b) los conductos de Wharton y c) los conductos de Bartholin. Los conductos de Stenon descargan la saliva de las glándulas parótidas. Sus orificios de salida se encuentran ubicados en la cara interna del carrillo, en la parte alta del vestíbulo bucal, a la altura del punto de unión entre el primero y el segundo molar superior. Los conductos de Wharton y de Bartholin drenan la saliva de las glándulas submaxilares y sublinguales y sus orificios de salida se hallan en el piso de la boca, en la parte anterior, a cada lado de la base del frenillo de la lengua (fig. 24-54).

Su actividad es tan intensa en ciertos pacientes que se ve surgir un verdadero chorro de saliva durante las maniobras operatorias previas al aislamiento. Otras glándulas salivales de menor importancia se encuentran ubicadas en diferentes sitios de la boca. Es aconsejable que los pacientes con mucha saliva sean medicados antes de la sesión operatoria. Hay fármacos que producen una disminución del flujo salival, como la quinina y la belladona. Los antihistamínicos y los antiinflamatorios no esteroides también producen un efecto similar. Estos fármacos deben indicarse después de una consulta con el médico del paciente para evitar efectos secundarios (cuadro 24-10).

Es más simple y menos riesgoso administrar un analgésico como la aspirina media hora antes de comenzar la sesión de trabajo y explicarle al paciente que esto reducirá su flujo salival. Un paciente tranquilo y sedado que tiene confianza en el profesional por lo general no perturbará la sesión operatoria con un exceso de saliva.

TIPOS DE AISLAMIENTO[32,33]

El aislamiento del campo operatorio puede ser: 1) relativo, o 2) absoluto.

El aislamiento relativo es el que se basa en la colocación de elementos absorbentes dentro de la boca junto con una boquilla aspiradora para eliminar el exceso de saliva y otros líquidos (fig. 24-55).

El aislamiento absoluto es el que utiliza un trozo rectangular de lienzo de goma, de espesor delgado, con per-

A

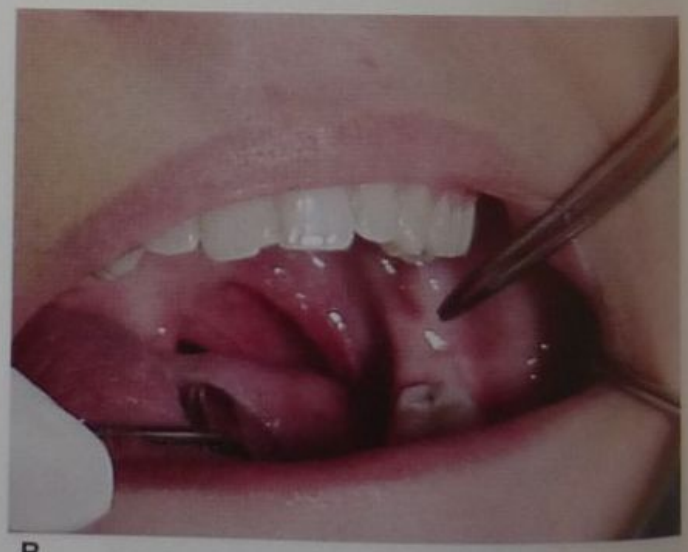

B

Fig. 24-49. A. Reparos anatómicos. **B.** Borde anterior de rama montante.

A

B

C

Fig. 24-50. A. Inoculación de anestesia en la periferia de la espina de Spix. **B** y **C.** Inoculación anestésica para el nervio bucal a la altura del 36.

. 24-51. Sitios de punción para la anestesia infiltrativa del nervio bu-

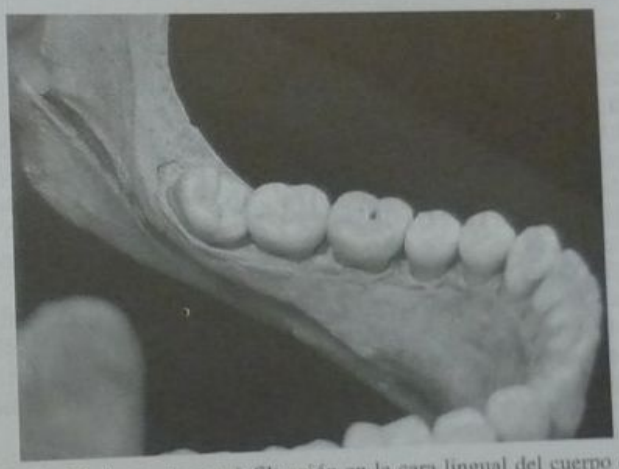

Fig. 24-52. Anestesia por infiltración en la cara lingual del cuerpo de la mandíbula.

Fig. 24-53. Mucosa lingual retroincisiva.

Fig. 24-54. Orificio de salida de los conductos de Wharton y Bartholin a cada lado de la base del frenillo de la lengua.

Cuadro 24-10. *Antisialagogos (para combatir la hipersalivación)*

- Sulfato de atropina, 0,008 g
  Agua destilada csp, 10 mL
  Tomar por gotas, 3 a 4 veces por día
- Tintura de belladona al 10% (preparado comercial: Passacanthine)
  Dosis usual: 0,6 mL
- Bromuro de pipenzolato (preparado comercial: Factor AG)
  Tabletas de 5 mg: 1 tableta

De Bazerque P. *Farmacología odontológica*, Buenos Aires: Mundi, 1978.

foraciones por donde pasan los dientes y sostenido sobre la cara del paciente mediante dispositivos ad hoc, lo que produce una separación absoluta entre los dientes y la saliva. Una boquilla aspiradora de saliva colocada por debajo o a través de la goma permite eliminar los líquidos (fig. 24-56).

Fig. 24-56. Aislamiento absoluto.

Aislamiento relativo

Si bien son muchos los elementos absorbentes que se han probado para el aislamiento relativo, como servilletas, gasas, etc., en la actualidad este procedimiento se basa casi exclusivamente en el uso de rollos de algodón.

Los rollos de algodón pueden prepararse en el consultorio mediante maniobras muy simples: a) tomando cierta cantidad de algodón con las pinzas para algodón y haciéndolas girar entre los dedos, b) extendiendo un rectángulo de algodón sobre una superficie lisa y luego arrollándolo sobre el mango de un instrumento (Parula), o c) haciendo girar a velocidad convencional un eje largo, que puede ser una aguja para tejer, mientras se lo apoya rápidamente sobre un rectángulo de algodón o gasa extendido sobre una mesa. También se los puede adquirir en el comercio, que ofrece una variedad de tamaños y formas (fig. 24-57).

Los rollos comerciales pueden cortarse en diagonal y su extremo más fino se puede alojar con mayor facilidad en la tuberosidad, en el vestíbulo bucal y en otros sitios (fig. 24-58). Para la zona del frenillo anterior puede practicarse en el rollo de algodón una escotadura con el fin de facilitar la retención de éste en ese sitio (fig. 24-59).

El comercio también ofrece otros recursos, como rollos de algodón rodeados por gasa u otros elementos, o

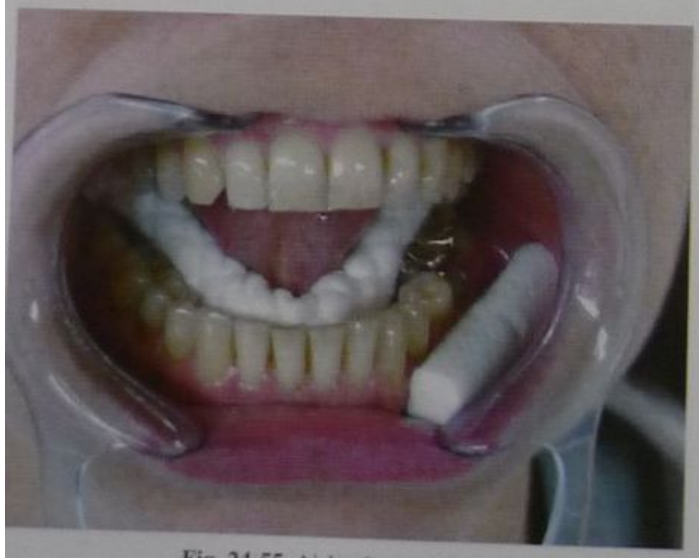

Fig. 24-55. Aislamiento relativo.

Fig. 24-57. Distintos tipos de rollos de algodón comerciales: trenzados, envueltos, y su dispensador (Richmond, North Carolina, EE.UU.).

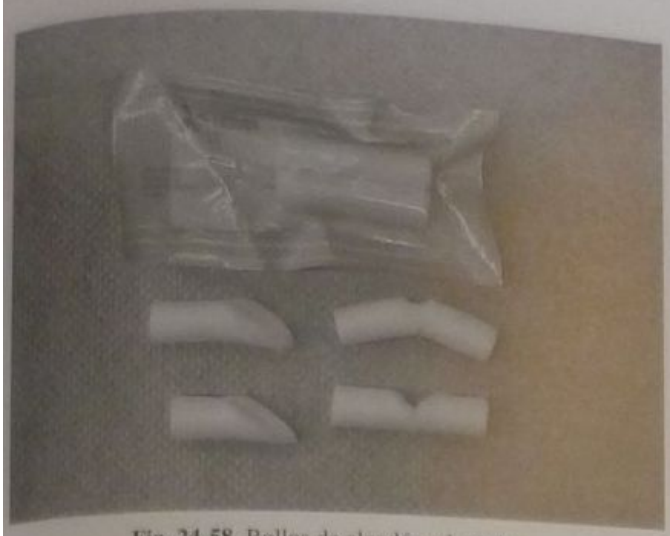

Fig. 24-58. Rollos de algodón adaptados.

A

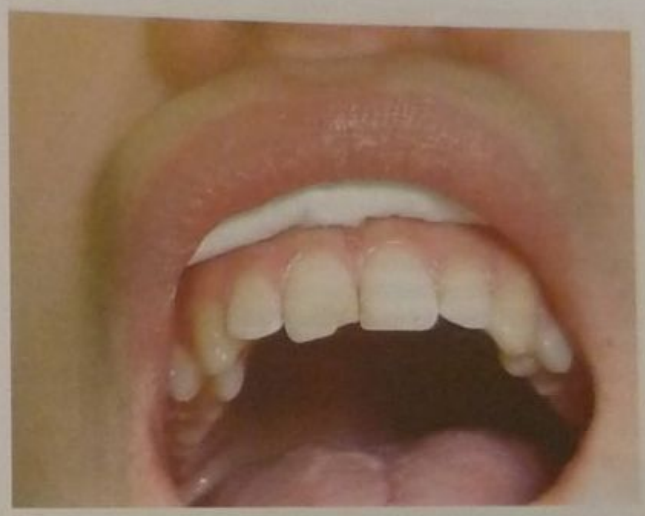

B

Fig. 24-59. A y **B**. Rollo con escotadura para el frenillo anterosuperior.

rollos de gran longitud para aislar un cuadrante o una hemiarcada (fig. 24-60).

Las boquillas o eyectores de saliva pueden tener diversas formas (fig. 24-61).

Técnica de aislamiento relativo

Maxilar superior: es necesario bloquear la salida del conducto de Stenon, para lo que se colocan uno o dos rollos de algodón, enteros o cortados en diagonal, desde la tuberosidad hasta la zona del canino. Para facilitar esta maniobra es preferible pedirle al paciente que cierre un poco la boca, con el objeto de que los tejidos se distiendan y permitan la colocación del rollo. Para que el rollo quede en su sitio se lo puede hacer girar hacia el carrillo, lo que estira los tejidos y evita la formación de arrugas en el vestíbulo bucal (fig. 24-62).

En el sector anterior puede usarse un rollo cortado en diagonal, con la parte más delgada hacia el frenillo, que se coloca también del lado opuesto si se está trabajando en todo el centro. Los rollos suelen quedarse en su sitio por la simple presión muscular del carrillo (músculo buccinador). Sin embargo, en los pacientes con vestíbulo bucal muy corto los rollos tienden a caerse. Pueden emplearse varios recursos para evitar este problema:

a) espolvorear los rollos con polvo adhesivo para dentadura, a fin de que se adhieran a la mucosa bucal,
b) colocar un clamp con aletas o simple en el molar posterior del cuadrante, si se trabaja atrás, y en los premolares, si se trabaja adelante (figs. 24-63 y 24-64),
c) si hay espacios interdentarios amplios, una cuña larga permitirá sostener los rollos (fig. 24-65),
d) sostener los rollos mediante un portamatriz, ubicando los mordientes en el espacio interdentario que se está restaurando, o
e) utilizar sostenedores comerciales.

Maxilar inferior: las exigencias del aislamiento son mayores en el maxilar inferior porque aquí se acumula la saliva de toda la boca. En el caso de los dientes anteriores del maxilar inferior se coloca un rollo de algodón en la zona lingual con una escotadura para el frenillo, debajo de la lengua, para lo que se lo hace girar de manera que la lengua se ubique por encima del rollo. Esto es difícil de conseguir en ciertos pacientes y se logra separando la lengua por medio de un espejo mientras se coloca el rollo haciéndolo girar de forma que quede firmemente ubicado. A veces es preferible usar dos rollos cortados en

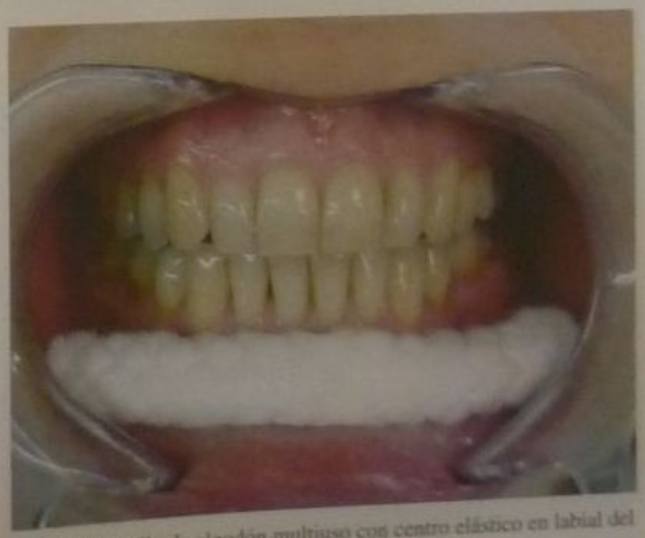

Fig. 24-60. Rollo de algodón multiuso con centro elástico en labial del maxilar inferior.

Fig. 24-61. Eyectores de saliva para adultos (izquierda, arriba) y niños (izquierda, abajo). Cánulas descartables de puntas intercambiables según requerimientos "Hygoject" (adultos), "Hygotip" (niños), ambas con punta aplanada; "Angle" (angulado 45°) e "Hygosurge" (para cirugía). (JH Orsing AB; Helsinborg, Suecia.)

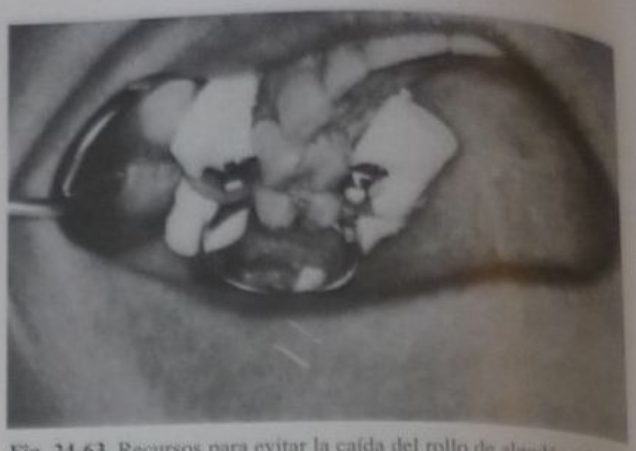

Fig. 24-63. Recursos para evitar la caída del rollo de algodón (clamp).

diagonal, que son más fáciles de ubicar, y también puede colocarse un rollo único largo, con centro elástico (fig. 24-66). En el vestíbulo anterior de la boca se coloca un rollo con escotadura o un rollo a cada lado del frenillo. Se los puede sostener por medio de un clamp con aleta. En el caso del sector posterior, en el que la acumulación de saliva es más abundante, se requieren tres rollos: uno por bucal, otro por lingual y un tercer rollo en la zona de los molares del maxilar superior para bloquear la salida del conducto de Stenon. Estos rollos pueden estar sostenidos con un clamp con aletas o un portamatriz (figs. 24-63 y 24-65A). Debe tenerse en cuenta que no siempre se trabaja en situaciones ideales ni con equipamiento básico. Éste es el caso de tratamientos de pacientes que no pueden acercarse a los lugares de atención; otro ejemplo es la atención que se realiza en zonas carenciadas. En estas situaciones particulares se trabaja con aislamiento relativo y se puede pedir al paciente que colabore, en especial durante las maniobras que requieren un minucioso control de la humedad (fig. 24-67). El aislamiento relativo de los molares del maxilar inferior no dura mucho porque la gran cantidad de saliva que se acumula en esa zona junto con el agua que puede provenir de la refrigeración exige el cambio continuo de los rollos. En estos casos el aislamiento relativo sólo deberá implementarse cuando sea totalmente imposible efectuar un aislamiento absoluto.

Sostenedores

Existen ciertos dispositivos comerciales que facilitan la retención de los rollos de algodón en su sitio y que ofrecen diversidad de formas según el fabricante.[34] Algunos se combinan con un aspirador de saliva.

Sostenedor de Ivory: este sostenedor posee dos brazos, uno que se ubica en el vestíbulo inferior bucal y el otro en lingual para mantener en su sitio los rollos de algodón. Tiene un tercer brazo con un pequeño elástico o resorte que se coloca debajo de la barbilla del paciente. Existen derecho e izquierdo.

Automaton de Eggler: tiene tres aditamentos, uno para el sector inferior derecho y el tercero para el sector inferior anterior. De modo similar al dispositivo de Ivory, tiene dos brazos para sostener los rollos y un tercero que va colocado debajo del mentón. Estos dispositivos y otros similares simplemente procuran evitar que los rollos sean desplazados por los movimientos musculares del paciente.

Spandex: el separador de labios Spandex, habitualmente utilizado para fotografía odontológica, permite

Fig. 24-62. Aislamiento relativo del maxilar superior (sector posterior).

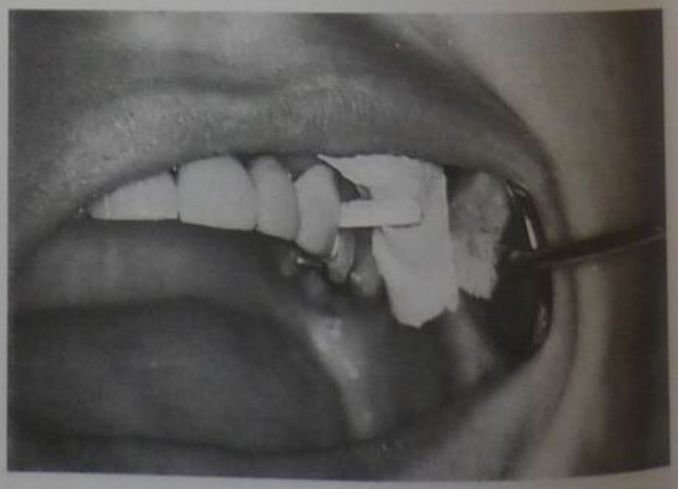

Fig. 24-64. Ídem (cuña larga).

A

B

Fig. 24-65. A. Clamp. B. Portamatriz.

na excelente visualización de la cavidad bucal (figs. 24-68 a 24-70) (véase cap. 6).

islamiento absoluto[35-38]

El aislamiento absoluto del campo operatorio se obtie- e mediante el uso del dique de goma con los elementos ecesarios para su fijación sobre el diente y su soporte obre la cara del paciente.

El dique de goma es un recurso de extraordinario va- or en operatoria dental porque permite que el operador oncentre su atención en su trabajo específico, que con- iste en la preparación de la cavidad y su restauración, in preocuparse por aspectos secundarios como la sepa- ación de los tejidos blandos, el acceso al campo opera- orio, la visibilidad, la contaminación con la saliva, el antenimiento del campo estéril, la protección del pa- iente contra la ingestión accidental de instrumental, me- icamentos o partículas dentarias, y una serie de otros roblemas que se solucionan con la colocación de este ique.

En vista de todas estas ventajas, es realmente curioso ue sea tan reducido el número de profesionales que uti- zan en forma sistemática el dique de goma para la pre- aración de cavidades y la restauración de los dientes en campo de la operatoria dental.

Sanford C. Barnum[39] era un odontólogo que ejercía su profesión a mediados del siglo XIX en Catskill Mountain, Nueva York, Estados Unidos. El 15 de marzo de 1864 se le presentó un caso en un molar inferior y, agobiado por el flujo de saliva que dificultaba su trabajo, decidió cortar un trozo de su delantal protector, que era de un hule muy fino. Colocó el trozo de hule sobre el diente y lo fijó con un anillo de goma alrededor del cuello. Para su sorpresa el diente atravesó el hule y se formó un "dique". En mayo de 1864 Barnum presentó su invento a la NYCDS (Sociedad Dental de la Ciudad de Nueva York) y a pesar de que más de uno se burló, en 1867 el dique de Barnum era

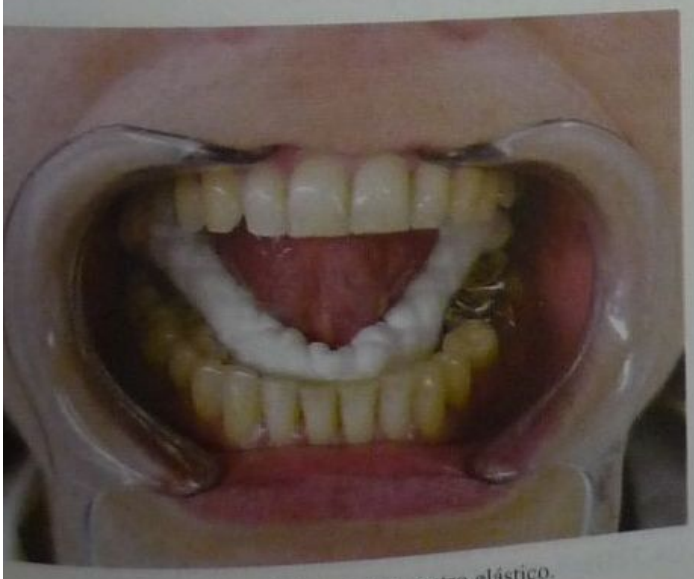

Fig. 24-66. Rollo largo con centro elástico.

Fig. 24-67. Paciente sosteniendo rollos de algodón recién cambiados, lo que permite al operador trabajar con ambas manos.

Fig. 24-68. Dispositivo Spandex.

ampliamente usado en los Estados Unidos y otros países del mundo, lo que significa que tiene casi 140 años de vida.[40,41] El dique se volvió rápidamente popular a causa de que facilitaba el procedimiento de la orificación, una de las restauraciones más comunes en aquella época. Black,[42] en sus obras y artículos, hizo mucho hincapié en la necesidad de colocar el dique de goma para realizar una operatoria dental más correcta. El dique de goma permite cumplir con los postulados enunciados al comienzo de este capítulo.

Sus ventajas son las siguientes: a) facilita el acceso y la iluminación del campo operatorio, b) aísla el diente de la saliva, c) evita la contaminación con la flora microbiana, d) separa y aparta del campo operatorio los labios, los carrillos y la lengua, e) protege la mucosa bucal y la encía, f) permite una mayor apertura bucal mediante la separación mecánica de los labios, g) mantiene el campo seco y h) protege al paciente y al operador de riesgos varios, entre ellos la deglución accidental de instrumentos pequeños y el peligro de infección, respectivamente.

El uso del dique de goma debe complementarse mediante la acción de uno o varios aspiradores de saliva y otros líquidos para que pueda efectuarse una sesión operatoria larga sin que al paciente se le inunde la boca, con las molestias consiguientes.

Fig. 24-69. Paciente mordiendo suavemente con los últimos molares el extremo del eyector de saliva.

Fig. 24-70. Apertura bucal óptima.

Elementos requeridos para el aislamiento absoluto

Goma para dique

La goma para dique puede adquirirse ya cortada en rectángulos, cuadrados o bien en rollos largos, de varios metros y en diferentes espesores, de los cuales son preferibles el mediano y el grueso porque permiten una mejor separación de los tejidos blandos y resisten una tensión mayor sin romperse (fig. 24-71).

El dique de goma delgado tiene aplicaciones principalmente en endodoncia y en dientes anteriores. Para operatoria dental se aconseja la goma de espesor mediano o grueso. En caso de necesidad o si no se consigue el espesor adecuado, pueden usarse espesores superpuestos. La goma para dique se ofrece en colores claros y oscuros. Los colores claros permiten aumentar la visibilidad del campo operatorio porque reflejan la luz. Los colores oscuros son más aptos para trabajar cuando se requiere un buen contraste entre el diente y el campo operatorio. La goma debe ser fresca y de buena calidad. Es necesario guardarla en cajas cerradas con talco y dentro de la heladera o en un lugar fresco. La goma envejece rápidamente y no se la puede almacenar durante un tiempo demasiado prolongado.

Los rectángulos suelen ser de tres tamaños: 12,5 × 12,5, 15 × 15 y 15 × 20 cm (fig. 24-72A).[43] El tamaño más grande sirve para el sector posterior de la boca (fig. 24-72B).

Fig. 24-71. Goma dique en rollos, en trozos cuadrados y de varios colores. (Hygenic; OH, EE.UU.)

A

B

Fig. 24-72. A. Goma dique de 12,5 × 12,5 (izquierda) y de 15 × 15 (derecha) con sendos sostenedores. **B.** Goma dique de 12,5 × 12,5 (izquierda) y de 15 × 15 (derecha) con sendos sostenedores preparadas para llevar a la boca (izquierda: sector anterior; derecha: sector posterior).

Algunos tipos de goma dique no son de látex. Éste es el caso del Flexi Dam de Roeko, el cual se presenta texturizado (fig. 24-73).

Para proteger la cara del paciente de la presión que pueden ejercer el dique de goma u otros elementos requeridos para el aislamiento del campo operatorio, se aconseja colocar entre aquélla y éstos una servilleta de papel o de género suave y absorbente. Deben preferirse las servilletas descartables, que pueden ser rectangulares con una gran abertura en el centro que corresponde a la abertura de la cavidad bucal (fig. 24-74). De esta manera, se contribuye a aumentar la comodidad del paciente.

Sostenedores

Para sostener el dique de goma sobre la cara del paciente se utilizan diferentes tipos de portadiques: el más popular es el portadique de tipo Young, que consta de una U de alambre grueso, con alfileres o ensanchamientos para sostener la goma (figs. 24-75 y 24-76).

El portadique de Young se basó en el original de Fernald y luego fue reproducido por numerosos autores. Entre estos últimos portadiques se hallan el de Ostby, de forma hexagonal, y el de Jiffy, de forma circular, en plástico. El doctor Silvio Nava diseñó un portadique metálico radilúcido. El mismo está hecho de aluminio, lo que permite la toma de radiografías durante los tratamientos de endodoncia sin quitarlo (fig. 24-77).

Fig. 24-73. Goma dique sin látex (Flexi Dam, Roeko).

Fig. 24-74. Servilletas descartables (Hygenic; OH, EE.UU.).

Fig. 24-75. Portadique de Young.



Fig. 24-76. Portadiques radiolúcidos (arriba); en el centro, portadique de Ostby; metálicos (abajo). (Hygenic; OH, EE.UU.)

El tipo Cogswell se modificó ligeramente, haciendo una sola pieza a cada lado de la boca, en forma curva para sostener las dos pinzas que toman la goma (S. S. White Nº 8, Woodbury y Wizard).

Clamps o grapas

Para retener la goma sobre los dientes, se usan dispositivos denominados clamps o grapas. Los clamps o grapas son retenedores de acero de distintas formas para adecuarse a los diferentes tamaños de los dientes y tienen una excelente elasticidad. Existe una enorme variedad de clamps o grapas diseñados por diferentes autores a lo largo de los años y que cubren todas las variantes que pueden existir con respecto a la fijación del dique de goma sobre el diente.

CLAMPS CERVICALES

Para los dientes anteriores en cavidades de clase V y a veces para cavidades de clase III, se utilizan clamps denominados cervicales. Estos clamps son de doble arco o brazo y sus mordientes se adecuan al tamaño del diente que se aislará. Existen numerosos diseños (cuadro 24-11).

El clamp 212 es de uso universal para todas las cavidades de clase V en dientes anteriores. También puede usarse para cavidades de clase V en algunos premolares y aun en molares. Tiene dos brazos que se alejan del centro del campo operatorio, por lo que permiten una excelente instrumentación sin interferencias.

Los mordientes que van aplicados sobre el cuello del diente pueden modificarse ligeramente por medio de una pinza, como lo han sugerido Gilmore y otros autores, para adecuarlos a las distintas alturas de la encía, que a veces difieren en lingual y en bucal (se requiere destemplar y luego templar el acero).

Los clamps cervicales, una vez colocados, deben estabilizarse mediante trozos de compuesto de modelar reblandecidos a la llama para que queden firmemente ubicados sobre los dientes vecinos. De lo contrario, tienen tendencia a moverse o salirse de su sitio y pueden lesionar los tejidos gingivales (figs. 24-78 a 24-80).

Los clamps 210 y 211 presentan ligeras variantes en la forma de los mordientes, que a su vez pueden modificarse según las necesidades del caso.

El clamp 6 de Ivory está especialmente diseñado para preparaciones de clase V en molares. Tiene un mordiente que corresponde a la cara bucal mucho más ancho que el del 212, precisamente para ubicarse en la zona cervical de los molares.

A

B

Fig. 24-77. A. Arco para goma dique confeccionado en aluminio, lo que lo hace radiólucido. **B.** Goma dique montada sobre el arco. Idea y paten-, doctor Silvio Nava, Buenos Aires, Argentina.

Cuadro 24-11. *Diseños habituales de clamps cervicales*

Tipos	*Número*	*Tipo*	*Aplicaciones*	*Agujeros*	*Características*
	6	Con aletas	Molares	Sí	Bocado bucal grande
	9	Sin aletas	Anteriores y premolares	Sí	Visto por proximal ambos bocados están a la misma altura
	9S	Con aletas	Anteriores y premolares	Sí	Bocados dentados
	15	Con aletas	Anteriores y premolares	No	Similar al 6 pero de menor tamaño. Posee escotaduras
	90 N	Sin aletas	Anteriores y premolares	Sí	Visto por proximal ambos bocados están a diferente altura
	210	Con aletas	Anteriores y en algunos casos posteriores	Sí	Bocado bucal grande y bocado lingual pequeño
	211	Con aletas	Anteriores y premolares	Sí	Visto por proximal ambos bocados están a la misma altura
	212	Sin aletas	Anteriores y premolares	No	Visto por proximal ambos bocados están a diferente altura. Posee escotaduras

A

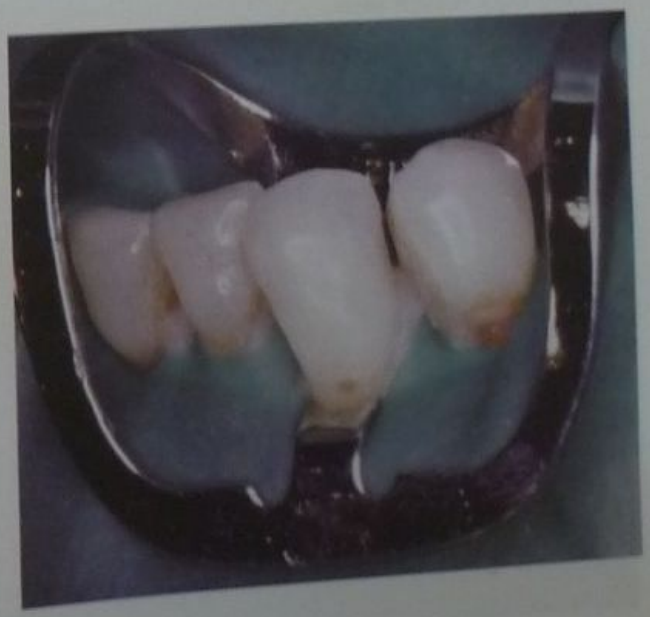

B

Fig. 24-78. A y B. Clamps cervicales sin estabilizar.

Fig. 24-79. Restauración incorrecta en 33 por movilización del clamp, que dejó dentina sin tratar expuesta al medio bucal.

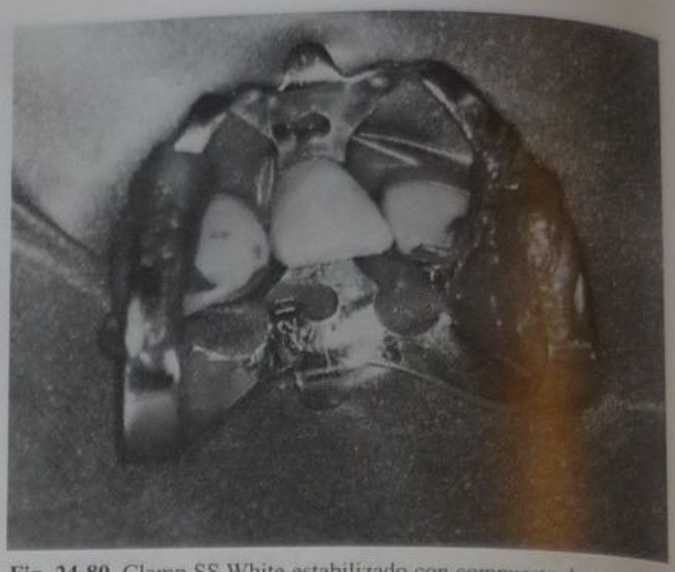

Fig. 24-80. Clamp SS White estabilizado con compuesto de modelar.

MODIFICACIÓN DE UN CLAMP

Un clamp puede modificarse de la siguiente manera: se lo calienta en un horno o a la llama hasta que alcance un color rojo cereza y se lo sumerge en agua o alcohol, con lo que se reblandece y se puede modificar fácilmente por medio de pinzas o desgastándolo con piedra (fig. 24-81).

Luego se le devuelve su elasticidad templándolo lentamente en el horno o a la llama hasta una temperatura menor que la anterior y se lo sumerge en una solución aceitosa (tricresol, vaselina). Mientras se encuentra caliente es posible doblarlo para adecuar sus mordientes a formas específicas de los dientes.

En algunos casos es posible cortar por la mitad un clamp de tipo 212 para utilizarlo en dientes anteriores muy pequeños y cuando el doble brazo ofrece dificultades de acceso (figs. 24-82 y 24-83).

CLAMPS PARA PREMOLARES

Son los de menor tamaño. Poseen un solo arco y pueden tener o no aletas. Los clamps con aletas, para premolares, tienen cuatro aletas en total: dos mesiales y dos que miran a las caras libres. Todos presentan dos agujeros (cuadro 24-12).

El clamp 00 de Ivory tiene un arco elevado que permite que los bocados ejerzan su acción sobrepasando el límite amelocementario (en sentido ocluso-apical) sin que la cara interna del arco se apoye sobre la cara oclusal de la pieza dentaria. Los clamps 1, 27 y 206 tienen los bocados levemente apicalizados (fig. 24-84).

CLAMPS PARA MOLARES

Son los de mayor tamaño. Todos tienen un solo arco y dos agujeros. Pueden tener o no aletas.

Los clamps con aletas, para molares, poseen cuatro aletas en total: dos mesiales y dos que miran a las caras libres (cuadros 24-13 y 24-14).

Dentro de la serie de Ivory se utiliza el clamp universal 7 para molares inferiores y el 8 para los superiores. El clamp 17 tiene tres mordientes para usar en el último molar de un cuadrante; además, su ansa está deprimida

Fig. 24-81. Modificación de un clamp desgastándolo a piedra.

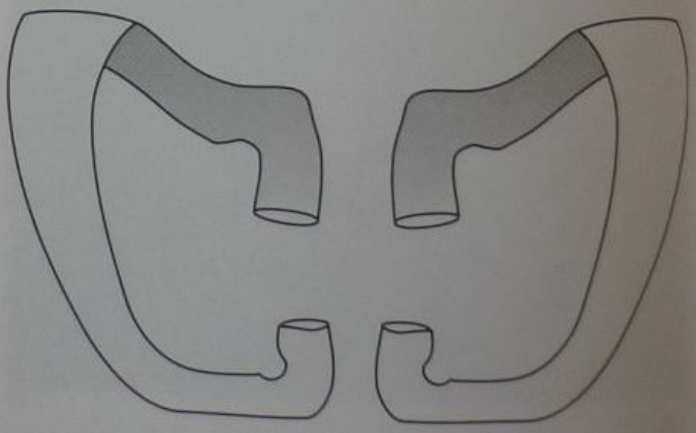

Fig. 24-82. Obtención de dos clamps modificando dos clamps 212.

Cuadro 24-12. *Diseños habituales de clamps para premolares*

Fotos	*Número*	*Serie*	*Tipo*	*Aplicaciones*	*Características*
	0	Ivory	Con aletas	Premolares pequeños	Bocados pequeños
	00	Ivory	Con aletas	Premolares alargados	Arco elevado
	1	Ivory	Con aletas	Premolares superiores	Bocados cóncavos
	2	Ivory	Con aletas	Premolares inferiores	Bocados planos
	19	Ivory	Con aletas	Sectores 2 y 4	Arco con pliegue
	20	Ivory	Con aletas	Sectores 1 y 3	Arco con pliegue
	22	Hu Friedy	Sin aletas	Premolares superiores Premolares inferiores	Bocados planos
	27	Hu Friedy	Sin aletas	Premolares superiores Premolares inferiores	Bocados cóncavos
	29	Hu Friedy	Sin aletas	Premolares inferiores	Bocados con bisel invertido
	206	S S White	Con aletas	Premolares superiores Premolares inferiores	Bocados cóncavos y chicos
	207	S S White	Con aletas	Premolares superiores Premolares inferiores	Bocados planos y medianos
	208	S S White	Con aletas	Premolares superiores Premolares inferiores	Bocados lisos y grandes
	209	S S White	Con aletas	Premolares inferiores	Bocados lisos y pequeños

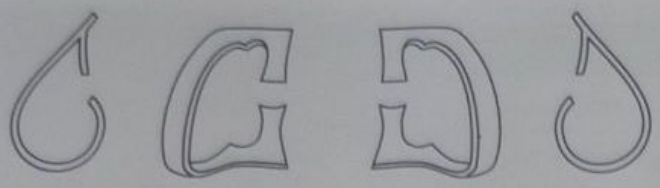

Fig. 24-83. Clamps modificados 212R y 212L (tomados del folleto SS White duflex).

en el centro para facilitar la instrumentación distal (cuadro 24-13).

La serie con aletas de SS White tiene la numeración del 200 al 205 y, salvo los clamps 203 y 204, todos tienen una perforación rectangular en las aletas bucal y lingual que permite desmontar la goma dique cuando se emplea la tercera técnica (véase más adelante).

Otros clamps

Cuando el diente que se va a aislar está semierupcionado pueden emplearse clamps como el 8A o el 14A (fig. 24-85).

Existen clamps de formas muy variadas que permiten el aislamiento absoluto en las situaciones clínicas más diversas (cuadro 24-14).

Si la pieza dentaria por tratar presenta lesión de furcación, puede utilizarse un clamp número 13 o 14 de la serie de Ivory. Estos clamps presentan una púa extra en el bocado vestibular que se introduce en la parte más externa de la furca (fig. 24-86).

Los clamps de la serie de Kalstrom están confeccionados con hilos de acero y tienen una gran elasticidad.

Maniobras varias: para estabilizar el clamp sobre el diente se requieren por lo menos cuatro puntos de apoyo. A veces el clamp queda estabilizado con tres, pero el equilibrio es inestable. Un clamp mal estabilizado salta con facilidad y hace caer la goma dique. Los clamps 12A y 13A poseen una serie de dientes en sus bocados. Esto permite que se autoestabilicen, es decir que no bien se coloca el clamp quedan apoyados por lo menos cuatro dientes de los bocados (figs. 24-87 y 24-88).

Medina[38] sugiere retirar el clamp, siempre que sea posible, una vez que el dique se ha colocado y se mantiene en su sitio con la ayuda de un trozo de goma estirado o una ligadura ensanchada alrededor de un tapón de goma de un tubo de anestesia de tipo carpule. También se puede pintar con barniz adhesivo la cara distal y parte de la cara oclusal del último molar aislado y luego colocar compuesto de modelar para sostener el dique y retirar el clamp para que no lastime los tejidos. Además, Medina coloca el portadique de Young por debajo de la goma, para evitar engancharlo accidentalmente con una maniobra operatoria aparte. Cuando se coloca un clamp cervical, el orificio correspondiente al diente en el que se preparará la cavidad gingival deberá hallarse fuera de la línea general de perforaciones, para que permita el estiramiento de la goma, sin lacerar los tejidos gingivales de los dos dientes vecinos.

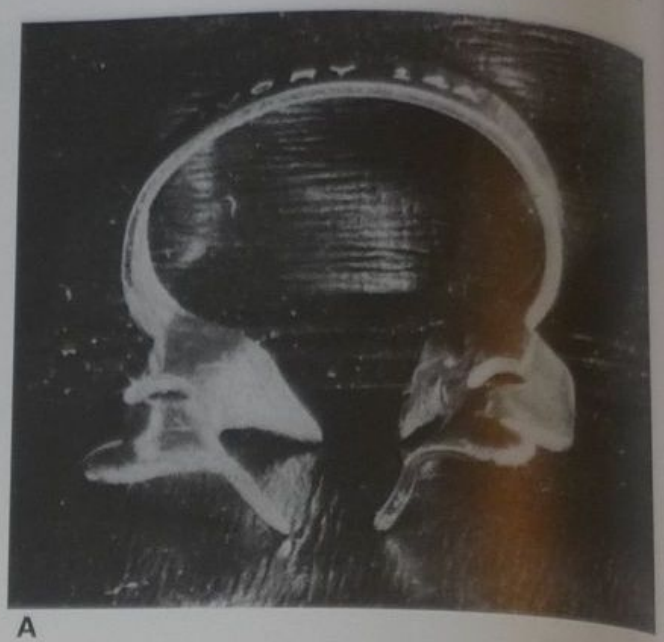

A

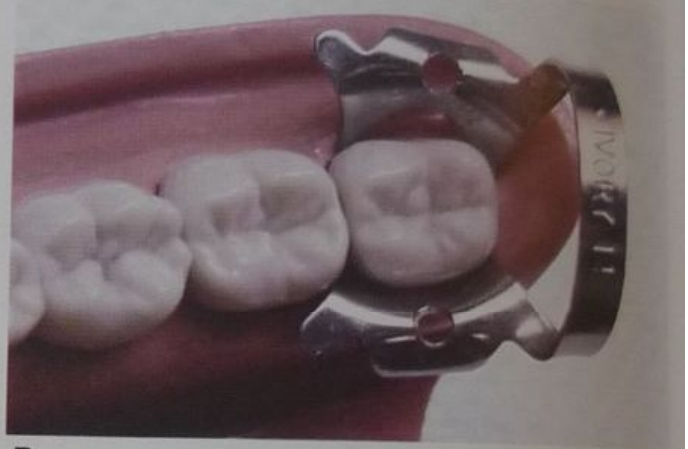

B

Fig. 24-85. A y **B**. Clamp 14A (Ivory).

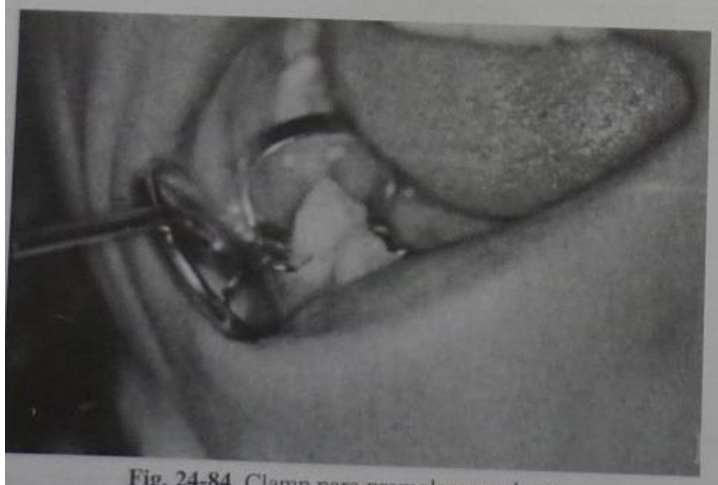

Fig. 24-84. Clamp para premolares en boca.

Avíos comerciales

Existen avíos que proveen una selección mínima de formas diferentes. Dentro de los más populares se encuentra el System 7 (Hygenic, OH, EE. UU.) (fig. 24-89).

La firma Ash (Surrey, Inglaterra) fabrica una serie de clamps con una nomenclatura especial que lleva letras mayúsculas en vez de números.

Cuadro 24-13. *Diseños habituales de clamps con aletas para molares*

Fotos	*Número*	*Serie*	*Aplicaciones*	*Características*	*Permiten desmontar la goma*
	3	Ivory	Molares inferiores Molares pequeños	Bocados planos	No
	4	Ivory	Molares superiores	Bocados cóncavos	No
	5	Ivory	Molares superiores Molares grandes	Bocados cóncavos	No
	7	Ivory	Universal inferior	Aletas mesiales pequeñas	No
	8	Ivory	Universal superior	Bocados cóncavos	No
	10	Ivory	Sectores 2 y 4	Arco con escotadura leve	No
	11	Ivory	Sectores 1 y 3	Arco con escotadura leve	No
	12	Ivory	Sectores 2 y 4	Espolón en bocado vestibular	No
	13	Ivory	Sectores 1 y 3	Espolón en bocado vestibular	No
	14	Ivory	Parcialmente erupcionados	Bocados hacia apical	No
	17	Ivory	Último molar del arco	Tres bocados, arco escotado	No
	22	Ivory	Para 1.8 pequeños	Arco torcido hacia lingual	No
	23	Ivory	Para 2.8 pequeños	Arco torcido hacia lingual	No

(Continúa)

Cuadro 24-13. *Diseños habituales de clamps con aletas para molares (Cont.)*

Fotos	*Número*	*Serie*	*Aplicaciones*	*Características*	*Permiten desmontar la goma*
	27	Ivory	Molares grandes	Bocados grandes	No
	56	Ivory	Molares grandes	Bocados grandes	No
	200	SS White	Molares inferiores	Bocados planos	Sí
	201	SS White	Molares superiores	Bocados cóncavos	Sí
	202	SS White	Molares inferiores	Bocados planos y grandes	Sí
	203	SS White	Sectores 2 y 4	Bocado bucal mayor que el lingual, arco oblicuo	No
	204	SS White	Sectores 1 y 3	Bocado bucal mayor que el lingual, arco oblicuo	No
	205	SS White	Molares superiores	Bocados cóncavos y grandes	Sí

El *clamp cervical* (cuadro 24-15) se denomina "C" y es similar al 212 de SS White, sin aletas, sin agujeros, con escotaduras con los bocados a diferente altura y con dos arcos. Los clamps para *incisivos* y *premolares* tienen un arco, dos agujeros y cuatro aletas; se denominan "E" (muy pequeño), "L" (pequeño) y "M" (mediano). Existe un clamp denominado "EW", que es la versión sin aletas del clamp "E". Los *clamps con aletas para molares* se denominan: "G" (para terceros molares superiores), "A" (para molares parcialmente erupcionados) y "K" (para dientes grandes) (véase cuadro 24-15). Los *clamps sin aletas para molares* se denominan: "AW" (igual al "A" pero sin aletas), "DW" (para molares pequeños o temporarios), "FW" (para molares medianos), "HW" (bocados apicalizados y arco distalizado), "BW" (molares medianos), "JW" (molares grandes), "GW" (igual al "G" pero sin aletas), "NW" y "PW" (molares medianos y grandes, respectivamente) (véase cuadro 24-15).

Instrumental adicional

PERFORADOR DE GOMA DIQUE

Para la perforación del dique de goma debe utilizarse un punzón que se denomina "perforador".

Cuadro 24-14. *Diseños especiales más habituales de clamps*

Fotos	*Número*	*Tipo*	*Aplicaciones*	*Bocados*	*Características*
	1 A	Con aletas	Raíces premolares y anteriores	Apicalizados	–
	2 A	Con aletas	Premolares con cuello grande	Amplios	–
	7 A	Con aletas	Molares inferiores grandes	Amplios	Arco amplio
	8 A	Con aletas	Parcialmente erupcionados	Apicalizados Restos radiculares de molares	Tamaño mediano
	8 AD	Con aletas	Ídem 8 A	Apicalizados	Arco distalizado
	12 A	Con aletas	Sectores 2 y 4	Dentados	Similar al 203
	13 A	Con aletas	Sectores 1 y 3	Dentados	Similar al 204
	14 A	Con aletas	Parcialmente erupcionados	Apicalizados	Tamaño grande
	14 AD	Con aletas	Ídem 14 A	Apicalizados	Arco distalizado
	15	Sin aletas	Molares inferiores grandes	Planos Arco	Ancho y grande
	18	Sin aletas	Molares medianos	Planos	Arco rígido, denominado clamp de "Delos-Palmer"

(Continúa)

Cuadro 24-14. *Diseños especiales más habituales de clamps (Cont.)*

Fotos	*Número*	*Tipo*	*Aplicaciones*	*Bocados*	*Características*
	24	Sin aletas	Sectores 1 y 3, para lesiones cervicales amplias	Bucal cóncavo y apicalizado	–
	25	Sin aletas	Sectores 2 y 4, para lesiones cervicales amplias	Bucal cóncavo y apicalizado	–
	26	Sin aletas	Molares superiores	Levemente apicalizados	Clamp mediano
	26 N	Sin aletas	Universal superior	Festoneados	–
	27 N	Sin aletas	Universal premolares	Contornean linea gingival	–
	28	Sin aletas	Molares inferiores	Amplios y sin bisel	Clamp grande
	30	Sin aletas	Sectores 1 y 3	Espolón en bucal	–
	31	Sin aletas	Sectores 2 y 4	Espolón en bucal	–
	51	Sin aletas	Molares inferiores	Espolón bucal y lingual	–
	138	Sin aletas	Raíces sectores 1 y 3	Levemente apicalizados	Arco ancho
	139	Sin aletas	Raíces sectores 2 y 4	Levemente apicalizados	Arco ancho

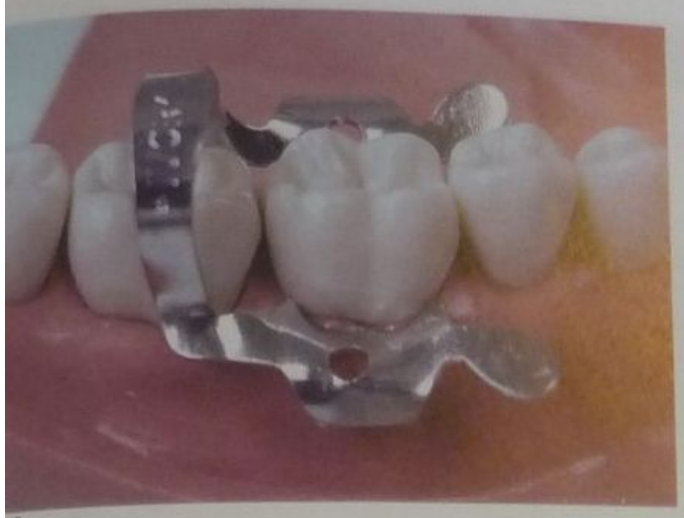

A

B

Fig. 24-86. A. Clamp N13 con púa para la furcación en molares con lesión de furcación. **B.** Detalle de la púa.

Este instrumento consiste en una pinza de tamaño grande cuya parte activa posee dos elementos: un punzón de acero y una pequeña rueda o platina, también de acero muy duro, con perforaciones que corresponden exactamente a la forma del punzón. Un resorte facilita su manejo.

A

B

Fig. 24-87. A. Clamp 13A de bocados dentados. **B.** Clamp estabilizado, con tres puntos de apoyo.

La platina por lo general tiene 4, 5, 6 u 8 agujeros de distintos tamaños cuya forma cónica coincide con la punta del punzón ubicada en el otro mordiente. Se puede seleccionar en la platina el tamaño del agujero que se requiere para el aislamiento; luego se coloca la goma dique en el medio y se acciona el punzón, que perfora la goma con un orificio de forma circular perfecta.

Los más conocidos son el de Aisworth y el de Ivory (figs. 24-90 a 24-92).

El de Ash viene en dos tamaños y permite perforaciones de 1,63 mm (pequeño) y de 1,93 mm (grande).

La platina debe estar siempre muy bien afilada y perfectamente centrada con respecto al punzón para que los orificios salgan perfectos y la goma no se desgarre al efectuar la perforación.

PINZA PORTACLAMP

Es otro elemento indispensable para la colocación del clamp sobre el diente. Consiste en alicates de mordientes muy largos con un resorte y una traba.

Se colocan los extremos afinados de los mordientes en los agujeros que posee el clamp y, accionando la pinza, se mantiene el clamp ligeramente abierto bajo tensión, fijando esta posición por medio de la traba. Existen distintos

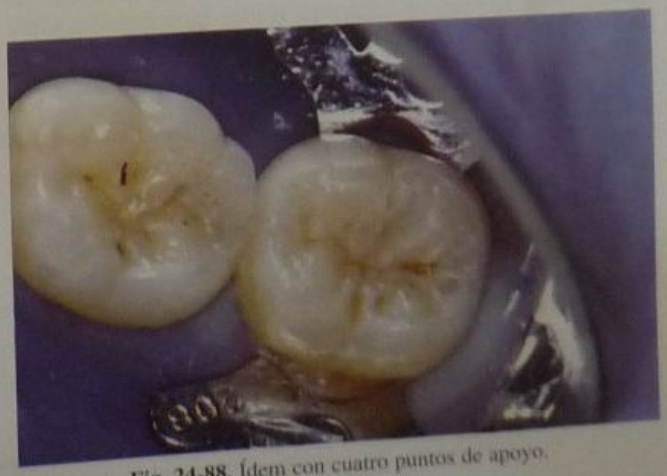

Fig. 24-88. Ídem con cuatro puntos de apoyo.

Cuadro 24-15. *Clamps Ash (Surrey, Inglaterra)*

Fotos	*Letras*	*Tipo*	*Aplicaciones*	*Agujeros*	*Características*
	C	Sin aletas	Anteriores	No	Bocados con diferentes alturas y con dos arcos
	E	Con aletas	Anteriores y premolares	Sí	Muy pequeños
	L	Con aletas	Anteriores y premolares	Sí	Pequeños
	M	Con aletas	Anteriores y premolares	Sí	Medianos
	EW	Sin aletas	Anteriores y premolares	Sí	Versión sin aletas del clamps "E"
	G	Con aletas	Molares	Sí	Para terceros molares superiores
	A	Con aletas	Molares	Sí	Para molares parcialmente erupcionados
	K	Con aletas	Molares	Sí	Para dientes grandes
	AW	Sin aletas	Molares	Sí	Versión sin aleta del clamps "A"
	DW	Sin aletas	Molares	Sí	Para molares pequeños o temporarios
	FW	Sin aletas	Molares	Sí	Para molares medianos

(Continúa)

Cuadro 24-15. *Clamps Ash (Surrey, Inglaterra) (Cont.)*

Fotos	*Letras*	*Tipo*	*Aplicaciones*	*Agujeros*	*Características*
	HW	Sin aletas	Molares	Sí	Bocados apicalizados y arco distalizado
	BW	Sin aletas	Molares	Sí	Molares medianos
	JW	Sin aletas	Molares	Sí	Molares grandes
	GW	Sin aletas	Molares	Sí	Igual al clamps "G" pero sin aletas
	NW	Sin aletas	Molares	Sí	Molares medianos
	PW	Sin aletas	Molares	Sí	Molares grandes

modelos de pinzas (figs. 24-93 y 24-94); las más usuales son las de Brewer, la de Stokes (posteriormente modificada por Palmer) y la de Ivory. Los mordientes se pueden modificar según las necesidades del operador. Algunas pinzas tienen el resorte en ubicaciones diferentes (fig. 24-95).

Hilo dental

Otro elemento conveniente para la colocación del dique de goma es el hilo de seda dental. Este hilo ayuda a pasar los segmentos del dique de goma que van ubicados entre los dientes y además permite efectuar una ligadura con un nudo doble de cirujano alrededor del cuello del diente para mantener la goma dique en los casos en los que tiene tendencia a escaparse o a salirse de su sitio (figs. 24-96 y 24-97).

En otros casos ayuda a fijar la goma alrededor de un póntico de prótesis fijas o de una unión soldada. Cuando se realiza una ligadura, los restos de hilo pueden cortarse al ras del nudo para no interferir en la instrumentación o bien dejarse largos y atarse al portadique para contribuir con el mantenimiento del campo operatorio seco (fig. 24-97 C).

En la cara lingual o palatina de los dientes anteriores el hilo debe deslizarse por cervical del cingulum, con cuidado para no lesionar los tejidos blandos.

También existen pequeñas gomas de varios grosores como las Wedjects (Hygenic, OH, EE.UU.) para estabilizar el dique de goma pasando por los espacios interdentarios (fig. 24-98).

Otros elementos

Para ayudar al deslizamiento del dique de goma sobre los dientes se aconseja el empleo de un lubricante. Antiguamente se sugería un lubricante oleoso como la vaselina líquida o sólida. Sin embargo, muchos autores han descartado la aplicación de este lubricante porque se mantiene durante todo el acto operatorio y puede facilitar el deslizamiento del dique de goma fuera del diente. Por ello, actualmente se aconseja una sustancia que primero lubrique y luego se disuelva con rapidez en la saliva, como la crema de afeitar, el flúor en gel para topicaciones o el jabón quirúrgico, porque lubrican en el momento de colocar la goma sobre los dientes y luego se disuelven en contacto con la saliva y permiten que el dique de goma dique quede seco y se adapte perfectamente al cuello del diente.

Técnicas para la colocación del dique de goma

Se comienza por la selección del dique de goma de acuerdo con el caso. Como en endodoncia es habitual aislar un solo diente, pueden usarse trozos de goma para diques más pequeños. En operatoria dental deben utilizarse trozos de goma más grandes porque generalmente es necesario aislar mayor número de dientes. El espesor recomendado es el mediano o el grueso.

Fig. 24-89. Avío System 7 (Hygenic; OH, EE.UU.); 8A y 14A, para molares semierupcionados; 7 y 8, universales para molares; 2 y 00, para premolares, y 9, cervical.

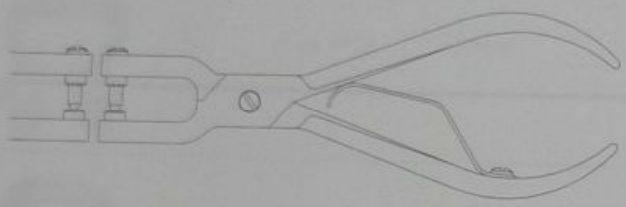

Fig. 24-90. Perforador de goma dique. De un solo tamaño: 1,63 mm o 1,93 mm (Ash).



Fig. 24-91. Perforador Ivory.

Fig. 24-92. Perforador Ainsworth.

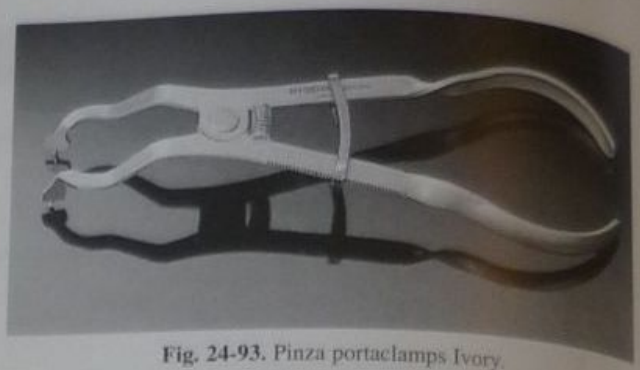

Fig. 24-93. Pinza portaclamps Ivory.

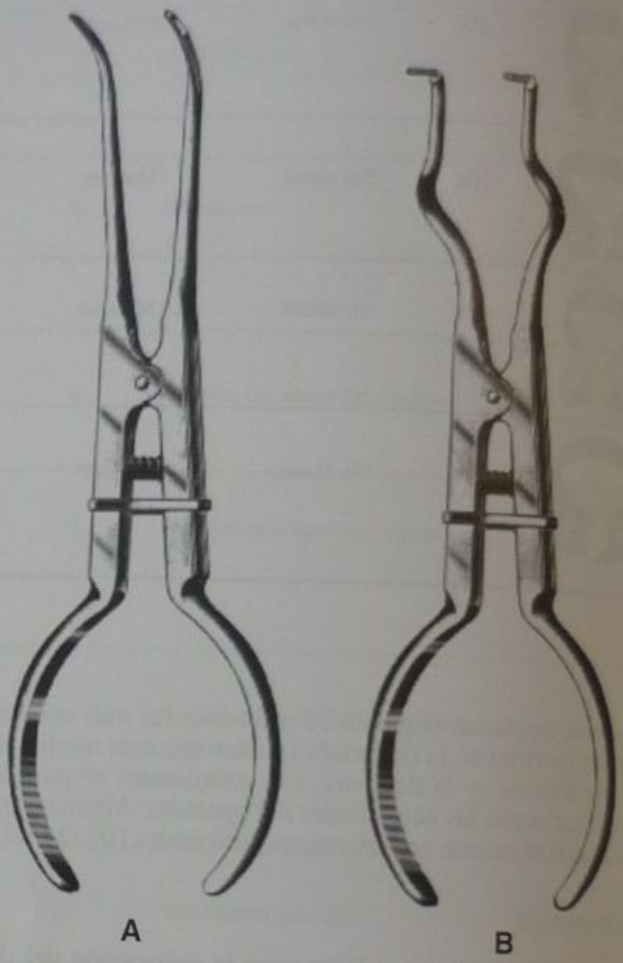

Fig. 24-94. Pinzas portaclamps. **A.** Stokes y Palmer. **B.** Brewer.

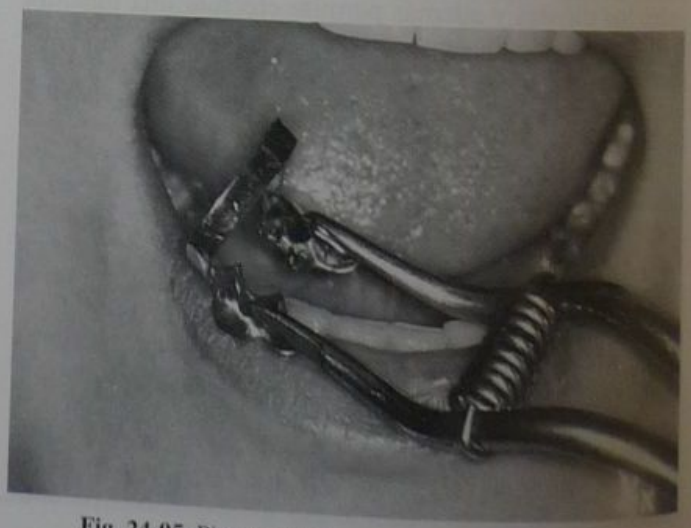

Fig. 24-95. Pinza de Brewer con resorte en la bayoneta.

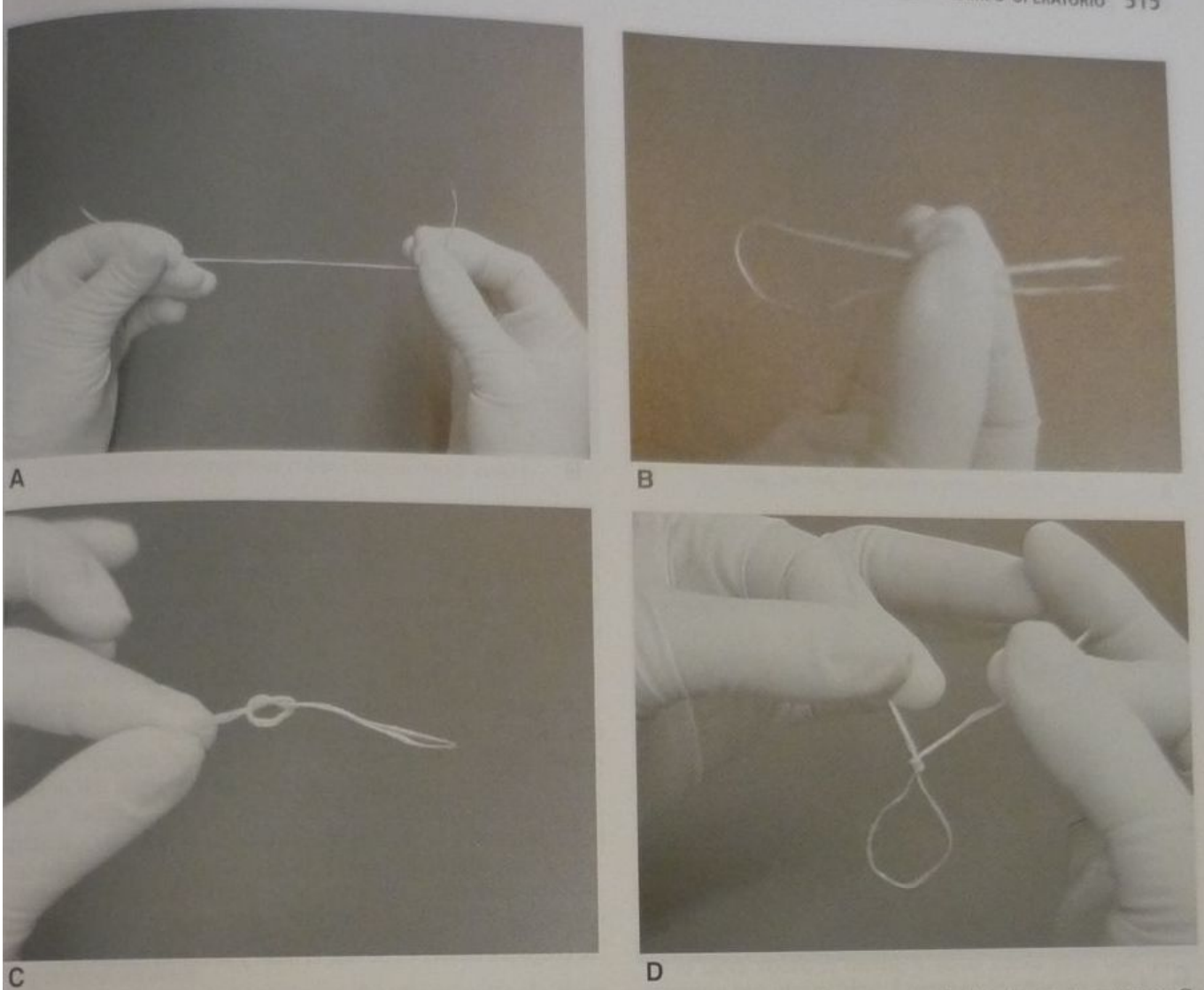

Fig. 24-96. A. Confección de una ligadura. Se corta un trozo de hilo dental de aproximadamente 15 centímetros. **B.** Se enfrentan sus extremos. **C.** Se envuelve el dedo índice con la parte opuesta a los extremos y se hace un nudo simple. **D.** Se toman los extremos del hilo. Al traccionar los extremos, el nudo corre y se va ajustando.

MANIOBRAS PREVIAS

Antes de intentar colocar el dique de goma se debe examinar el campo operatorio, lavar y limpiar perfectamente la boca y los dientes, eliminar cálculos y verificar la existencia de relaciones de contacto normales, sin obturaciones defectuosas, restauraciones en mal estado o bordes afilados de dientes que puedan dificultar el paso del dique o romperlo en el momento del aislamiento.

Se verifican las relaciones de contacto pasando un hilo dental por los espacios interdentarios. Si existe algún obstáculo o el hilo se desgarra, hay que mejorar previamente la relación de contacto mediante una tira de acero con abrasivo para eliminar los defectos de una obturación desbordante y las aristas filosas dejadas en el diente por el avance de la caries, y pulir la superficie del diente vecino. Debe aprovecharse esta oportunidad para corregir la forma de una restauración ubicada en el diente vecino y cuya superficie de contacto es accesible. Utilizando el instrumental rotatorio y manual adecuado se procede a la terminación correcta de la superficie adyacente. Si existen prótesis fijas o dientes ferulizados, se emplea una técnica apropiada para poder mantener el dique en su sitio, ligando la goma alrededor de las uniones, como se describirá más adelante.

TAMAÑO

En dientes anteriores y en bocas chicas puede usarse el tamaño de 12,5 × 12,5 cm. Para dientes posteriores el tamaño de 15 × 15 cm es el más adecuado. Excepcionalmente, para segundos y terceros molares, inferiores o superiores, en bocas muy grandes pueden usarse trozos rectangulares de 15 × 20 cm.

PERFORACIÓN

Para la perforación correcta de la goma pueden utilizarse varios procedimientos. En uno de ellos se coloca la goma en el portadique y sin ninguna perforación se la lleva a presión hacia el interior de la boca con el dedo hasta tocar el diente, que será el punto principal donde se centrará todo el aislamiento, ya que sostiene el clamp en el sector más posterior del campo. La goma quedará ligeramente humedecida y esto nos indicará cuál es el sitio donde vamos a efectuar la primera perforación. Las per-

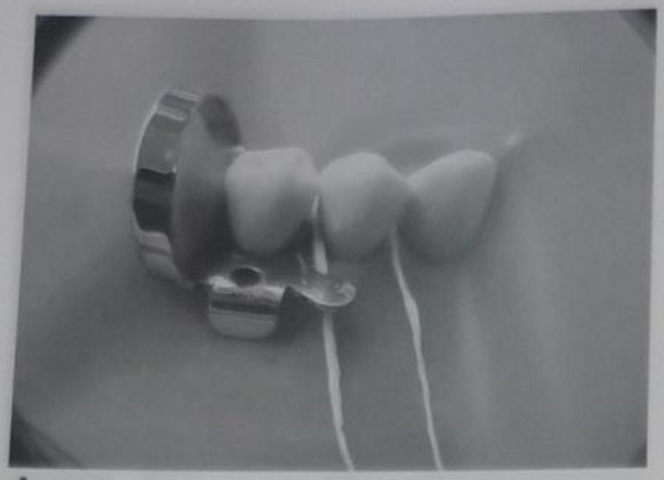

A

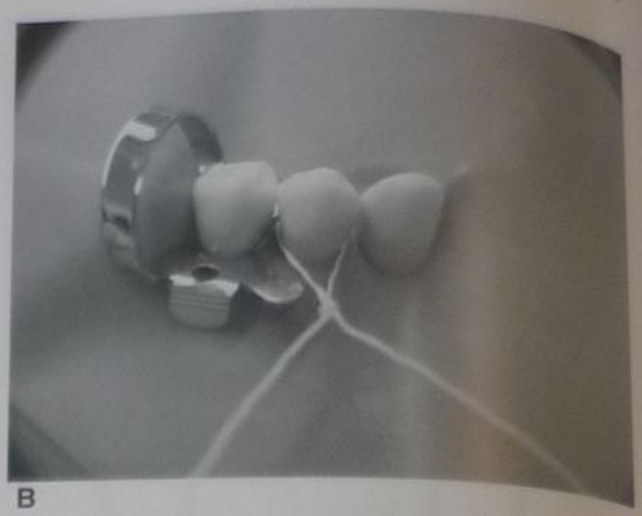

B

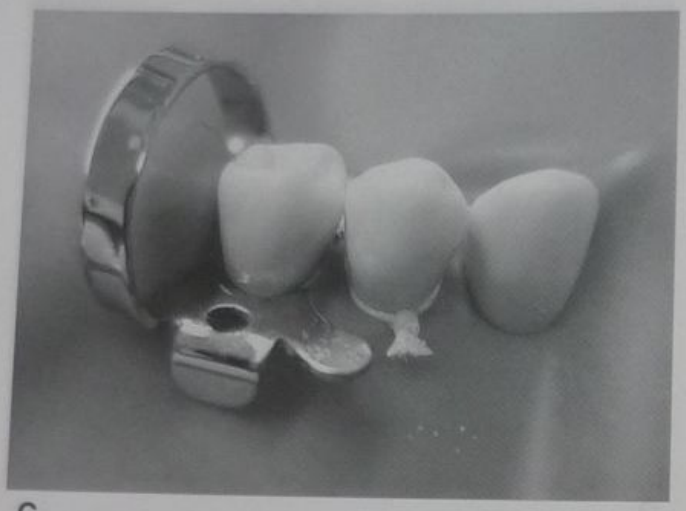

C

Fig. 24-97. A. Se pasa primero por distal a la pieza dentaria por ligar. **B.** Luego por mesial. **C.** Se ciñe el nudo y se cortan los extremos.

foraciones siguientes se realizan dejando entre una y otra la distancia que corresponde al tamaño de cada uno de los dientes que se aislarán, en sentido mesiodistal.

Esta técnica contamina con saliva y líquidos orgánicos la platina de perforador de goma dique. Por consiguiente, el operador debe tener en cuenta que si va a atender a diferentes pacientes en forma consecutiva, es indispensable la utilización de un sistema de esterilización rápida como un autoclave. Para facilitar la tarea ya existen plantillas en las que están marcadas las perforaciones habituales. En otros casos ya se vende la goma para dique con una plantilla estampada sobre ella que permite su perforación fácil.

También puede usarse un sello de goma de gran tamaño que permite marcar los rectángulos de goma dique para perforarlos según el sector en el que se va a trabajar.

Si faltan dientes, debe dejarse un espacio sin perforar equivalente al tamaño mesiodistal que corresponde al área desdentada (fig. 24-99).

Si existen dientes con una retracción gingival muy marcada, lo que nos indica que el dique de goma se extenderá bastante hacia gingival, es necesario dejar un espacio ligeramente mayor que el ancho mesiodistal del diente respectivo y ubicar la perforación ligeramente excéntrica (fig. 24-100).

Cuando existe un diente en malposición, la perforación deberá efectuarse hacia un lado u otro siguiendo su dirección para que el dique de goma no se estire de manera innecesaria y pueda permitir una filtración de saliva.

El dique de goma debe estar perfectamente adaptado a cada uno de los cuellos dentarios y no debe lesionar o herniar la lengüeta interdentaria. Esto generalmente ocurre cuando el pequeño istmo que separa las dos perforaciones es demasiado angosto y queda una tira de goma muy tensa que permite la emergencia de la papila gingival por un costado del dique de goma (fig. 24-101).

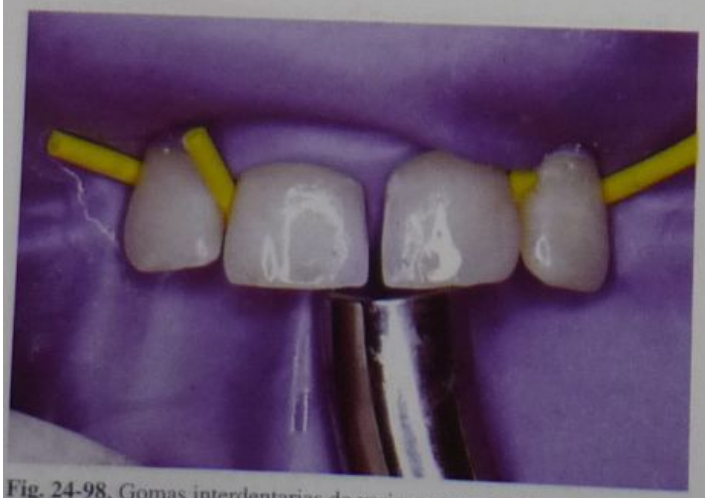

Fig. 24-98. Gomas interdentarias de varios grosores (Wedjet, Hygenic; OH, EE.UU.).

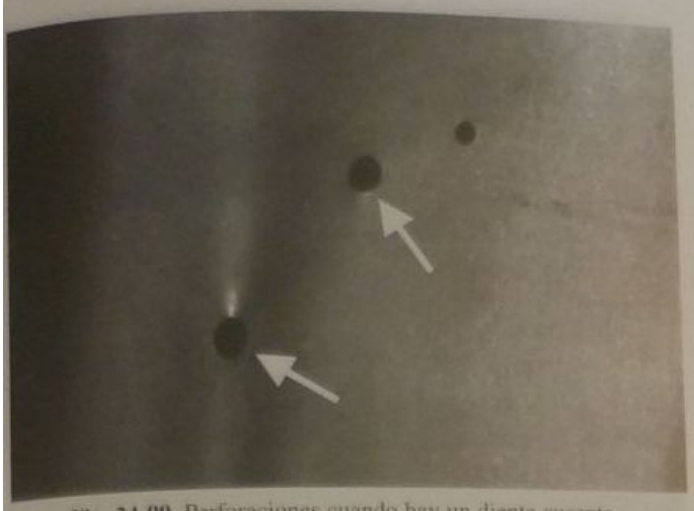

Fig. 24-99. Perforaciones cuando hay un diente ausente.

Fig. 24-100. Perforación cervical excéntrica.

Parula aconsejaba tomar un rectángulo de cera rosada o amarilla de las que se usan en prótesis, reblandecerlo ligeramente e indicarle al paciente que muerda para dejar las marcas de las indentaciones que corresponden a sus dientes.

Luego se coloca el rectángulo de goma para dique encima de la cera y se perfora la goma siguiendo el eje principal de cada uno de los dientes de la arcada. Ésta es una de las técnicas más exactas para lograr una buena perforación del dique de goma (fig. 24-102).

De todas maneras, después de cierto tiempo de experiencia con el uso del dique de goma, el operador hábil no tendrá ninguna dificultad para perforar la goma convenientemente de modo que, una vez colocado el aislamiento, quede la misma cantidad de goma en los cuatro sectores de la boca y ésta cubra perfectamente los labios superior e inferior.

Cuando el sobrante superior del dique cubre la nariz del paciente, se puede hacer una escotadura en la goma para permitir la respiración correcta (fig. 24-103).

Si el paciente usa prótesis removible se le pedirá que se la quite antes de proceder al aislamiento porque puede interferir en las maniobras del odontólogo.

Técnicas para llevar el dique a la boca

Existen numerosas técnicas para llevar el dique de goma a la boca y básicamente es posible dividirlas en las siguientes: 1) aquellas en las cuales se coloca primero el clamp en el diente y luego la goma a su alrededor, 2) las técnicas en las que se coloca primero el dique de goma directamente sobre el diente y luego el clamp para sostenerlo y 3) una tercera técnica sugiere la colocación simultánea de ambos elementos, es decir, la goma dique y el clamp.

En los dientes anteriores se aconseja el aislamiento de canino a canino, es decir de los seis dientes, porque de esta manera se logra el sostén del dique de goma de manera mucho más efectiva. El único problema radica en las superficies distales de los caninos que, por su forma cónica, tienden a dificultar la retención.

En estos casos, luego de haber aislado el campo operatorio se procede a asegurar la goma en las porciones distales del canino mediante una cuña de madera, una ligadura o un trozo de goma que se estira para pasarlo por el espacio interdentario y luego se suelta para que por elasticidad mantenga el dique en su sitio (fig. 24-104).

A principios de siglo se aconsejaba la ligadura de todos los dientes para mantener el dique de goma en su lugar. En la actualidad esto se considera innecesario, engorroso y traumatizante porque un dique de goma de buen espesor, utilizando maniobras adecuadas, se mantiene en su sitio sin necesidad de ligar los dientes. Lo único que se requiere es la colocación del clamp en el diente en el que se va a trabajar o en los vecinos, o la colocación de otros elementos que actúen como sostenedores del dique de goma.

Para los dientes anteriores por lo general se usa el orificio más pequeño o el que le sigue, para los premolares y los intermedios, y para los molares, los orificios más grandes. Cualquiera sea la técnica que se utilice para llevar el dique de goma a la boca, es imprescindible probar primero el ajuste del clamp o la grapa sobre los dientes. Una vez seleccionado el clamp que corresponde al caso, se lo lleva sobre el diente y se lo suelta para que quede retenido por elasticidad. Luego se lo observa y se lo toca para ver si realmente tiene una posición estable de cuatro puntos de apoyo (fig. 24-105).

Si no es así, se prueban distintos clamps o en última instancia se modifican los mordientes para conseguir una estabilidad sin la cual todas las maniobras posteriores van a ser infructuosas, el clamp se va a mover o salir de su sitio y no se conseguirá el aislamiento absoluto. Para poder pasar la goma a través de los dientes es necesario poseer una buena técnica digital, que consiste en tomar la

Fig. 24-101. Puente de goma muy tenso, lo que provoca la emergencia de la papila.

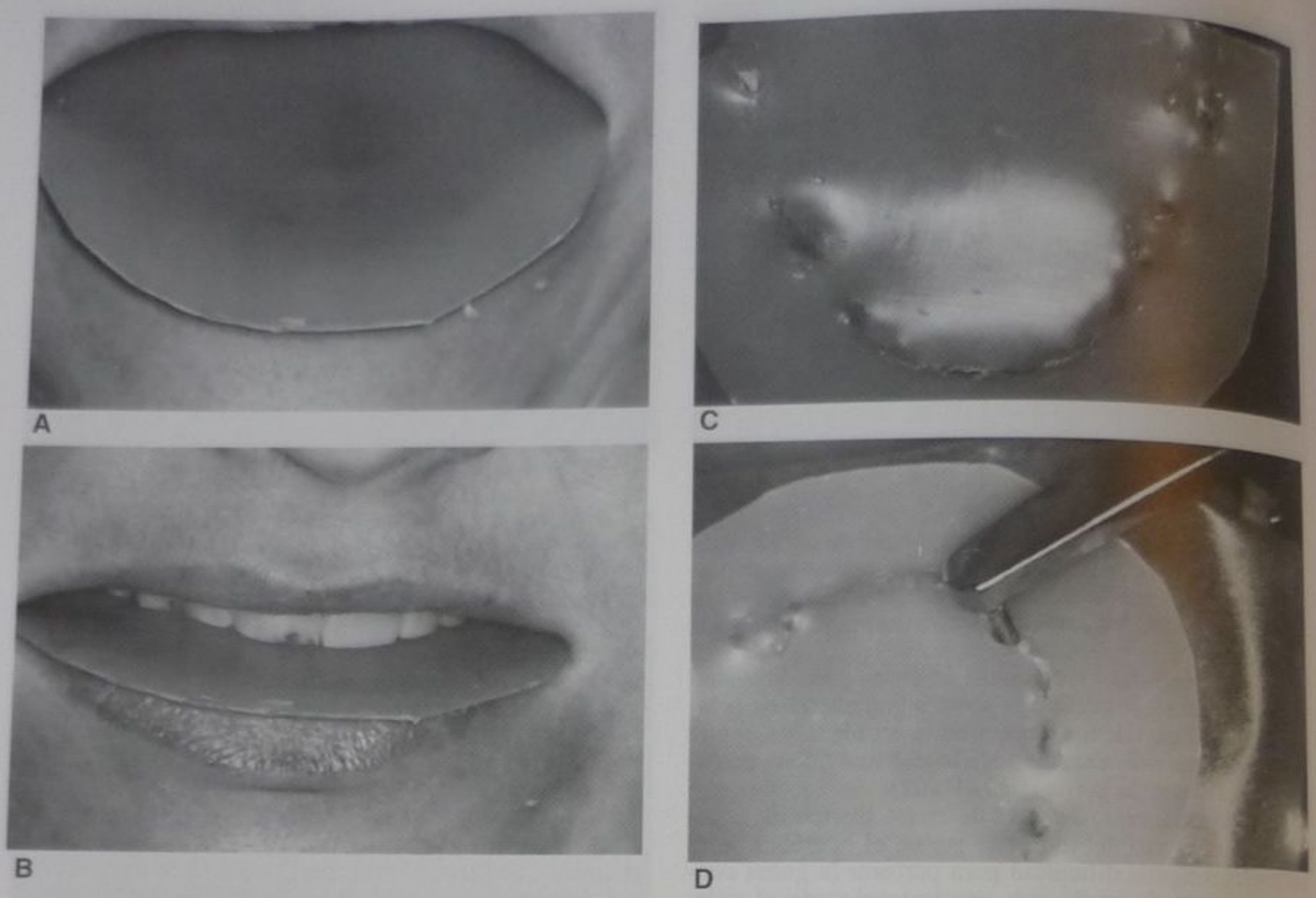

Fig. 24-102. Técnica de Parula. **A.** Lámina de cera para perforar la goma dique. **B.** El paciente muerde sobre la cera reblandecida. **C.** Cera con indentaciones. **D.** Perforación en las indentaciones.

goma dique con los dedos de la mano derecha o izquierda de manera que éstos se toquen y al mismo tiempo aprisionen la goma alrededor del orificio o perforación que se va a estirar para poder pasarla sobre el diente o el clamp. De otras maneras, resultará bastante difícil conseguir la ampliación del orificio y el paso de la goma. El operador puede trabajar desde adelante o desde atrás del paciente.

Fig. 24-103. Escotadura nasal.

PRIMERA TÉCNICA: COLOCACIÓN DEL DIQUE DE GOMA UBICANDO PRIMERO EL CLAMP Y LUEGO LA GOMA

Esta técnica ha sido descrita por Stibbs y otros autores. Se coloca primero el clamp sobre el diente, asegurándose, como ya se ha dicho, de que quede absolutamente fir-

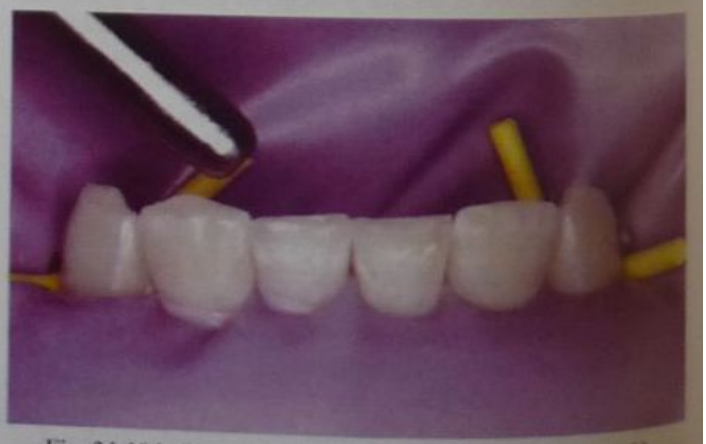

Fig. 24-104. Goma interdentaria en la superficie distal del 33.

Fig. 24-105. Prueba de clamp estabilizado.

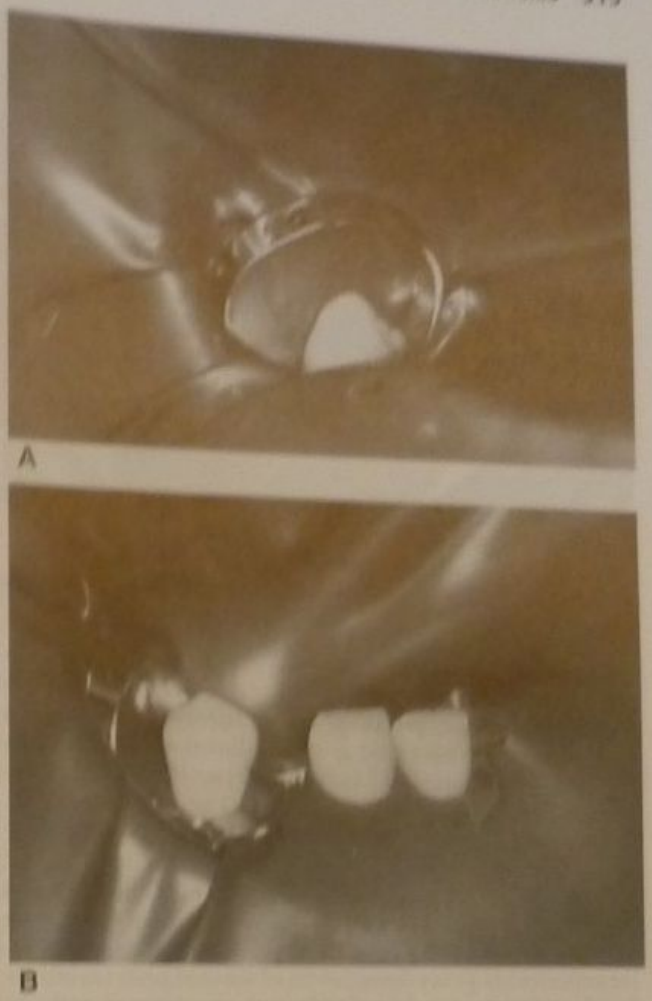

Fig. 24-106. A y **B.** Técnica de Stibbs: pasaje de la goma sobre el clamp previamente colocado.

me. En esta primera maniobra no se intenta llevar el clamp totalmente a su posición más gingival, lo cual se hará después de la colocación de la goma (fig. 24-106).

Luego se toma el dique de goma con los dedos ubicados en la forma descrita y se lo lleva hacia el interior de la boca, empujando con ambos índices para producir una profundización de la goma hacia el interior de la cavidad bucal mientras que al mismo tiempo se estiran los orificios para hacerlos pasar por el clamp.

Esta maniobra puede llevarse a cabo con el dique de goma suelto o ya colocado en su portadique, pero con una tensión moderada, permitiendo que la goma haga una comba hacia abajo. Luego se hace pasar la goma por los dientes hacia mesial del cuadrante. Aquí se retiene el dique mediante un clamp o un trozo de goma. Estirando con los dedos de la mano derecha e izquierda, cada una de las pequeñas lengüetas de goma que corresponden a los espacios interdentarios, se insertan todos los orificios sobre los dientes respectivos.

Se colocan las lengüetas de goma de manera oblicua con respecto al espacio interdentario y se las pasa como si se tratara de un hilo dental.

Esta maniobra puede facilitarse presionando inmediatamente con un trozo de hilo dental sostenido con firmeza con los dedos de ambas manos. El hilo dental debe presionar solamente sobre el costado de la lengüeta de goma, no sobre el centro, porque si presiona sobre el centro puede desgarrar y romper el aislamiento. Así se va pasando por todos los espacios interdentarios previstos para el aislamiento del campo hasta llegar al punto más anterior del cuadrante. En este sitio conviene realizar alguna de las siguientes maniobras: a) efectuar una ligadura, b) colocar una cuña, c) colocar un clamp (de manera normal o invertida, con el resorte hacia adelante), d) colocar un trozo de goma estirada y pasada por el espacio interdentario y luego soltarla para que, por elasticidad, mantenga el dique en su sitio (fig. 24-107).

A menudo el dique permanece en su sitio por simple elasticidad de la goma, especialmente cuando ésta tiene un buen espesor, ha sido perforada de manera adecuada y la morfología dentaria es favorable. La colocación de compuesto de modelar sobre el diente seco también ayuda a mantener el dique (fig. 24-108).

SEGUNDA TÉCNICA: COLOCACIÓN DEL DIQUE DE GOMA LLEVANDO SIMULTÁNEAMENTE EL CLAMP Y LA GOMA

Una vez seleccionado el rectángulo de goma y efectuadas las perforaciones se coloca el clamp en la perforación que corresponde al diente más posterior de la arcada y que es el que va a sostener el dique de goma. Si se trata de aislar un sector inferior y posterior se pasan los mordientes del clamp por el orificio hasta que desaparezcan de la vista y solo quede emergiendo el arco de acero que une las dos mitades del clamp.

Para tomar el clamp y llevar la goma a su sitio se procede de la siguiente manera: a) se levanta el dique de goma para descubrir los agujeros del clamp, b) se colocan los mordientes de la pinza portaclamp en los orificios respectivos, c) se distiende el clamp por la acción de la

A

B

Fig. 24-107. A y **B.** Colocación del arco.

pinza manteniendo esta posición con la traba, d) se dobla todo el resto del dique de goma de manera de formar un cartucho o servilleta que se pueda llevar con facilidad a la boca, sin obstaculizar la visión, e) se lleva el clamp y se ubica sobre el diente indicado y f) se comienza a pasar el dique de goma por debajo de las aletas del clamp y luego hacia adelante siguiendo la técnica ya descrita.

El portadique puede colocarse a partir del momento en que se ubica el clamp sobre el diente, de acuerdo con la comodidad del operador. Cuando se trata de aislar un molar superior, el procedimiento es el mismo pero invertido. Se ubica la goma en la posición que va a tener cuando ya se encuentre dentro de la boca y se coloca el clamp de manera que los mordientes que se dirigen hacia el cuello del diente desaparezcan debajo de la goma y solo emerja el brazo o arco de acero que une las dos mitades del clamp.

TÉCNICA PARA EL AISLAMIENTO DE UNIONES SOLDADAS, PÓNTICOS O DIENTES FERULIZADOS

Para aislar un diente que se encuentra ferulizado y tiene una unión soldada, o para aislar los pónticos de un puente fijo, se procede de la siguiente manera: se efectúan perforaciones para los dientes que se encuentran más allá del puente fijo o sin ferulizar, del modo habitual. Para los dientes ferulizados o los pónticos del puente fijo se practican perforaciones un poco más grandes que las habituales, con el mayor tamaño que tenga el perforador.

A continuación se estira el puente de goma por encima de la unión soldada y por debajo de ésta se desliza una aguja quirúrgica curva cuya punta se ha cortado para que no lesione los tejidos, enhebrada con hilo dental, desde lingual hacia bucal. La aguja debe pasar por debajo de la unión soldada utilizando la parte mesial de la perforación que habíamos efectuado. Una vez pasado el hilo, se vuelve a insertar la aguja, de bucal a lingual, pero esta vez por la parte distal de la perforación, abrazando la lengüeta de goma. Queda así un ansa de hilo dental que se anuda desde lingual para aprisionar firmemente la lengüeta estirada de goma dique alrededor de la unión soldada (del diente ferulizado o póntico). De esta forma, se logra adaptar la goma dique perfectamente en este sitio.

Lo mismo se repite con las demás uniones soldadas o los pónticos restantes del puente (figs. 24-109 a 24-121).

A

B

Fig. 24-108. Maniobra de Medina. **A.** colocación de compuesto de modelar en la cara distal del último diente aislado. **B.** Retiro del clamp que deja al dique en posición.

A

B

Fig. 24-109. A. Modelo de yeso para práctica in vitro de aislamiento absoluto. **B.** Técnica de aislamiento para pónticos. Se pasa el hilo por mesial y distal para corroborar la existencia suficiente de espacio.

Se puede usar también un hilo dental diseñado para limpieza de puentes (Superfloss).

AISLAMIENTO EN LESIONES GINGIVALES UBICADAS APICALMENTE EN RELACIÓN CON EL LÍMITE AMELOCEMENTARIO

Cuando la lesión (caries, erosión, abrasión) ha avanzado en dirección apical mucho más allá del cuello anatómico del diente, es muy difícil proceder al aislamiento del campo operatorio y el intento de realizar una restauración sin aislar en forma adecuada el campo puede conducir a un fracaso. Por consiguiente, conviene arbitrar algunos recursos para poder aislar el campo en estas circunstancias.

En otros casos se selecciona un clamp con la forma más adecuada posible, como el 212 de SSW. Este clamp debe modificarse de la siguiente manera: si la cavidad está ubicada en la cara bucal, el mordiente que corresponde a esta cara debe curvarse hacia abajo superando la curvatura normal que tiene el clamp. Para esto se requiere destemplarlo como se explicó con anterioridad. El mordiente opuesto, que corresponde a la cara lingual, debe curvarse en dirección contraria para que se ubique en una posición cercana al cuello anatómico del diente. Además, la parte activa de los mordientes puede modificarse a piedra para que se adapte mejor al cuello (fig. 24-122).

Cuando el tejido gingival invade la lesión o la caries se ha desarrollado por debajo del límite gingival, es preciso transformar la lesión en supragingival. Para ello se debe realizar una gingivectomía o un colgajo eliminando los tejidos gingivales que impiden el acceso (véase cap. 21) (fig. 24-123).

Una vez realizado el acto quirúrgico, que es muy simple y breve, se coloca el clamp y el dique de goma forzando los tejidos gingivales más allá de la lesión. Se prepara la cavidad y se restaura con el material adecuado. Luego se retiran el clamp y el aislamiento y se masajean en forma cuidadosa los tejidos gingivales para readaptarlos sobre la restauración recién hecha, que debe estar terminada de la manera más correcta posible.

En general, se consigue una cicatrización adecuada al cabo de una semana sin necesidad de colocar puntos de sutura. El cemento quirúrgico protege los tejidos gingivales durante la etapa de cicatrización.

OTROS RECURSOS

Cuando existe dificultad para pasar la goma por espacios interdentarios muy apretados se puede usar un cin-

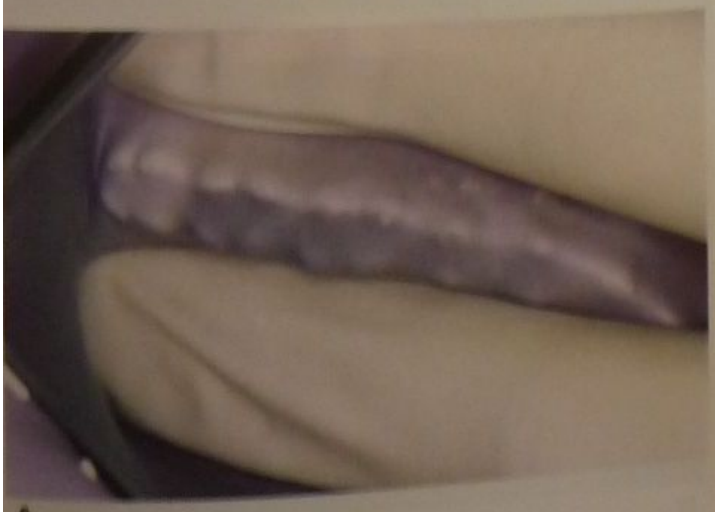

A

B

Fig. 24-110. A. Se coloca la goma dique en arco y se la presenta en boca con los dedos índice y anular, y se simula la acción que ejercerá el clamp. **B.** En el centro de cada pieza dentaria se hace una marca en la goma dique para posteriormente localizar el sitio de perforación.

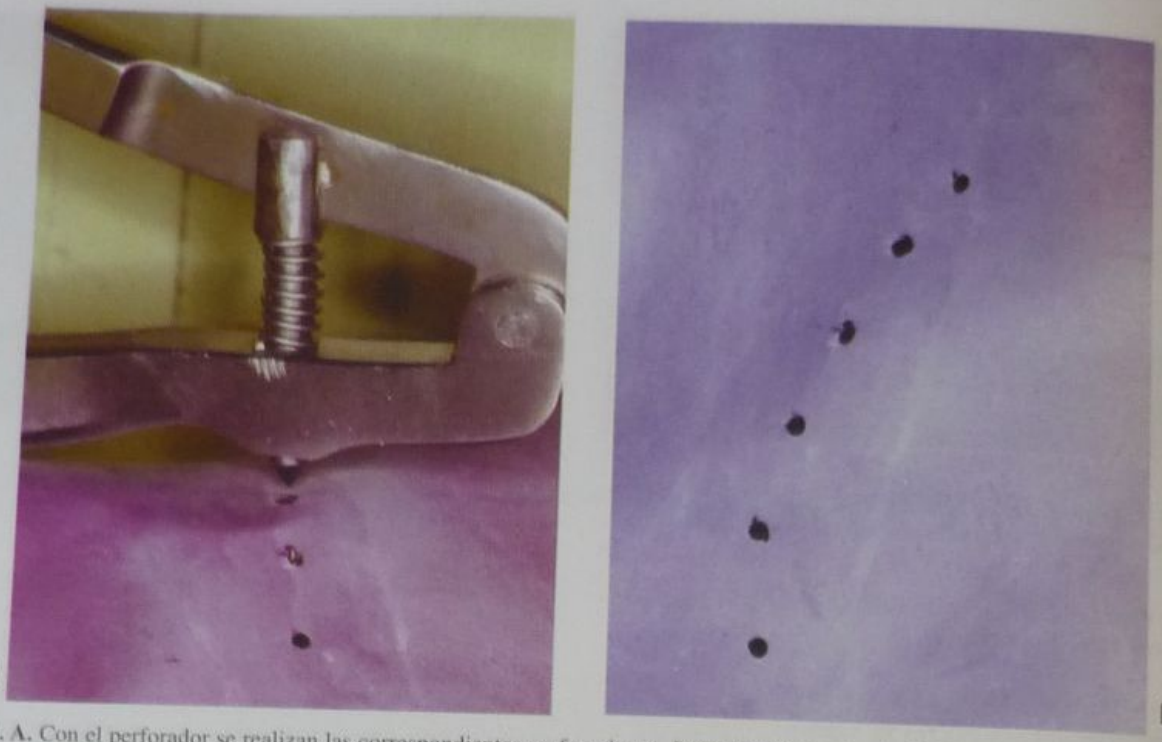

Fig. 24-111. A. Con el perforador se realizan las correspondientes perforaciones. **B.** Perforaciones siguiendo la curvatura de la arcada dentaria.

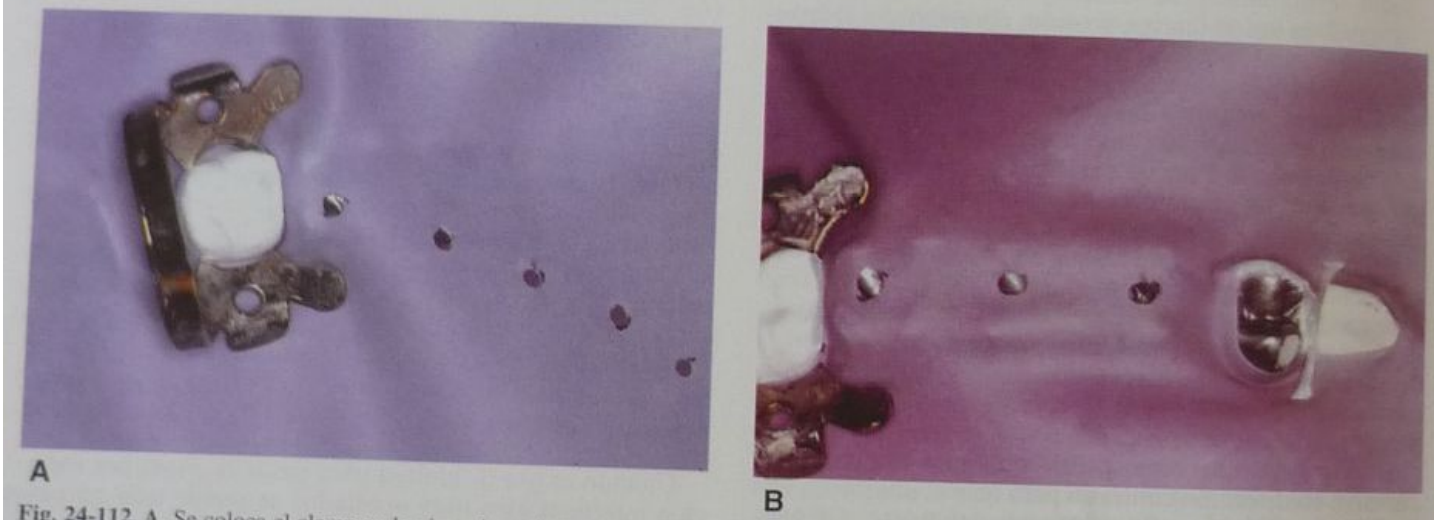

Fig. 24-112. A. Se coloca el clamp en la pieza dentaria por aislar que esté localizado más a distal. **B.** Se coloca un rompefuerzas (en este caso, un trozo de hilo dental) en la pieza dentaria por aislar que esté localizada más a mesial.

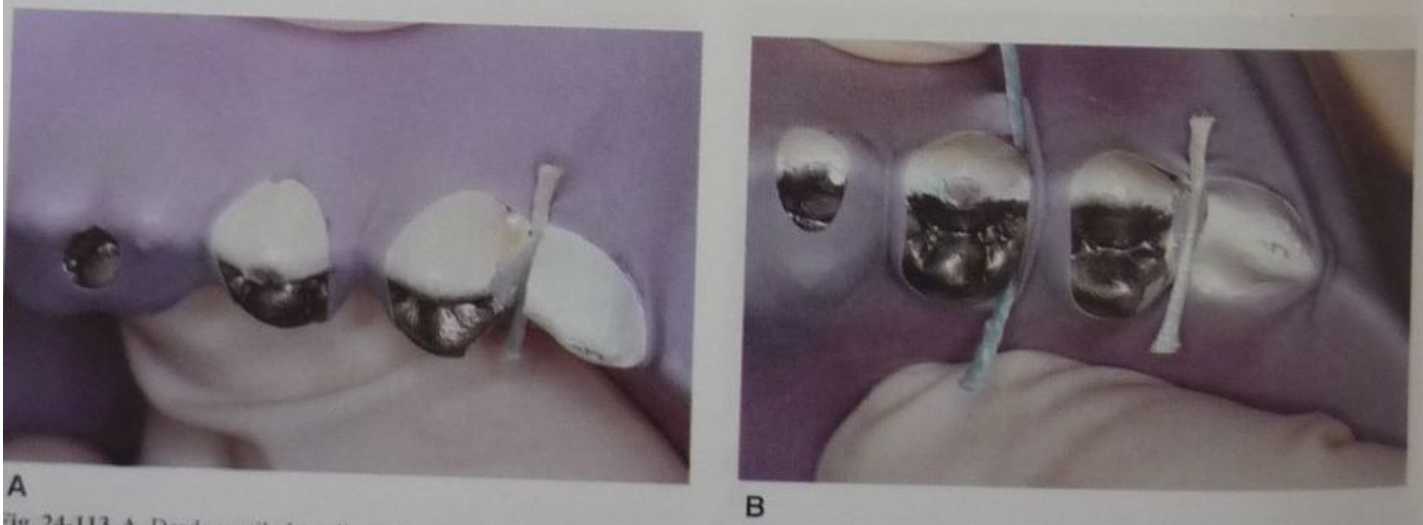

Fig. 24-113. A. Desde vestibular y lingual se tracciona la goma dique hacia gingival a la altura del póntico. **B.** Desde vestibular se pasa el hilo dental entre el póntico y el puente de goma saliendo por lingual, también entre el póntico y el puente de goma.

A

B

Fig. 24-114. A. El hilo dental se pasa por lingual sobre el puente de goma. **B.** En la pieza dental contigua se pasa el hilo dental entre el puente de goma y el pónico desde lingual hacia vestibular.

cel recto para tratar de separar ligeramente los dientes. Si esta separación no se logra con esa maniobra, puede emplearse una cuña, o un separador, que luego se retira para que la lengüeta de goma se aloje en su sitio.

Después de colocado el dique, una cuña de madera en el espacio interdentario protege la lengüeta de goma y evita su desgarro durante las maniobras operatorias en el área interdental. Cuando existe una caries distal en el último diente de una arcada, se pueden usar los clamps 8 AD, 14 AD o 14 D de Ivory, cuyo brazo se extiende más hacia distal que los comunes y permite la instrumentación cavitaria. De modo similar funcionan los clamps S1, S2 y S3 de Schultz y el 17 de Ivory, con el ansa deprimida en el centro.

Otro recurso consiste en realizar una extensión de alambre con un clip de papel para extender hacia distal del último diente. Baum aconseja que en los pacientes nerviosos, en los niños o cuando se trabaja con anestesia general se ate hilo dental al clamp para evitar su deglución accidental. La invaginación del borde gingival de la goma por debajo del borde libre de la encía permite obtener un campo operatorio bien seco. Para ello es conveniente echar aire todo el tiempo mientras se insinúa la goma en un sitio indicado con un instrumento de punta fina. El hilo dental puede ser útil para esta maniobra. Para retirar el dique se cortan las lengüetas de goma que pasan por los espacios interdentarios y así se evita tironear excesivamente.

Fig. 24-115. Se toma el extremo del hilo dental que emerge por vestibular y se lo tracciona hacia vestibular.

SEPARACIÓN Y PROTECCIÓN

Se trata de una maniobra necesaria para la ejecución de los tiempos operatorios tendientes a la restauración de

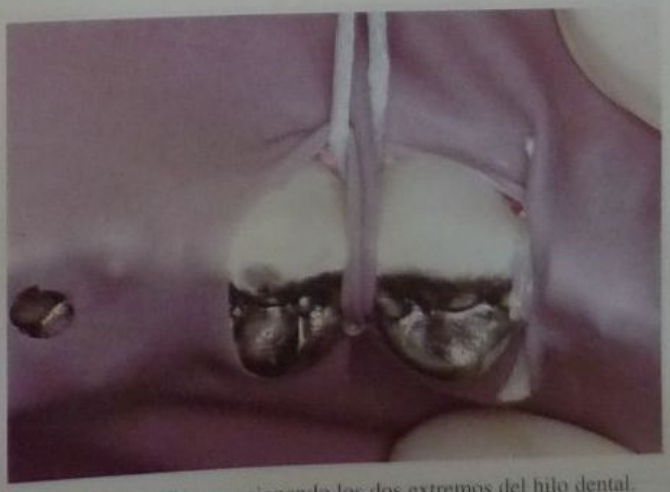

Fig. 24-116. Vista traccionando los dos extremos del hilo dental.

Fig. 24-117. Se realiza un nudo doble hacia vestibular.

dientes que tienen superficies de contacto proximales afectadas. La separación facilita el examen, la instrumentación, la preparación cavitaria, la inserción de la restauración y su posterior terminación para obtener una relación de contacto correcta.

Una relación de contacto defectuosa o insuficiente permitirá el alojamiento de restos alimentarios, con el consiguiente daño de los dientes y los tejidos del periodonto (cuadro 24-16).

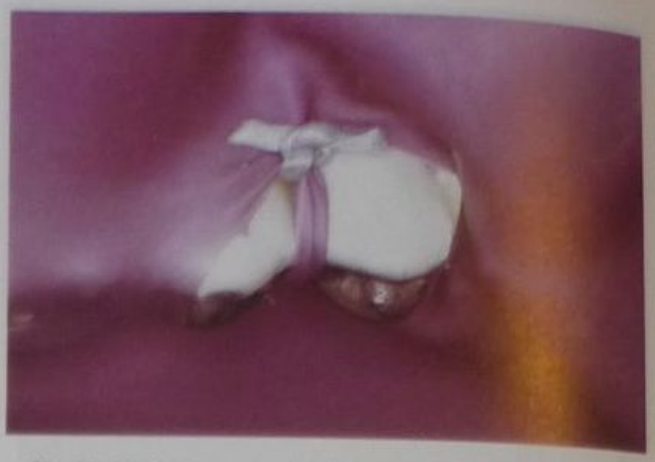

Fig. 24-119. Nudo terminado con los extremos del hilo cortados.

Cuando un diente ha migrado en dirección proximal por caries extensa u otras causas, se lo podrá llevar lentamente a su sitio en una o varias sesiones, fijando su posición entre una sesión y otra mediante restauraciones temporarias.

La separación de dientes permitirá la correcta reconstrucción de una relación de contacto con materiales como amalgama, oro para orificar o composite. En incrustaciones metálicas la separación permite obtener un patrón de cera con la forma y el tamaño adecuados para mantener el equilibrio proximal de los dientes.

La separación inmediata se efectúa en la misma sesión operatoria en la que se realizará la instrumentación cavitaria. La separación mediata ha caído en desuso debido a la gran molestia que producía en el paciente.

La maniobra se basa en el uso de elementos mecánicos rígidos que se interponen entre los dos dientes que se quiere separar ejerciendo fuerzas horizontales en sentido proximoproximal. Su acción es rápida y se los debe utilizar con precaución para no lesionar las fibras periodontales, los tejidos de protección o los propios tejidos dentarios.

Deben emplearse bajo anestesia local porque se trata de un procedimiento doloroso. La separación se realiza con diversos elementos, entre ellos hilo dental (figs. 24-124 y 24-125), cuñas (fig. 24-126), trozos de goma (figs. 24-127 a 24-129) y alambre (fig. 24-130).

Fig. 24-118. Nudo terminado.

Fig. 24-120. Los nudos pueden realizarse indistintamente desde vestibular o lingual, de acuerdo con el sitio de abordaje.

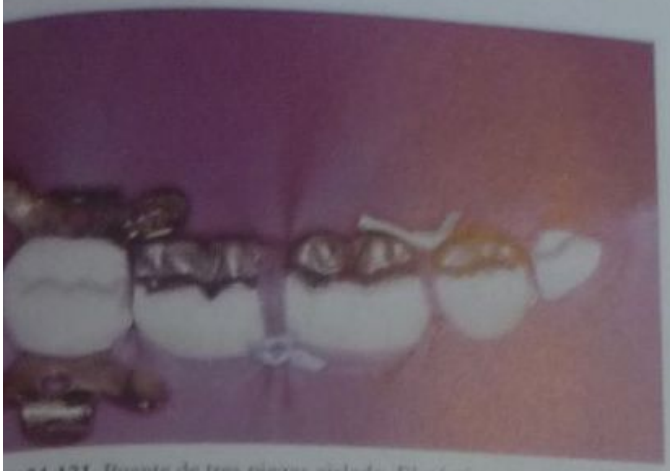

g. 24-121. Puente de tres piezas aislado. El pónico tiene un nudo lin-al en mesial y otro vestibular en distal.

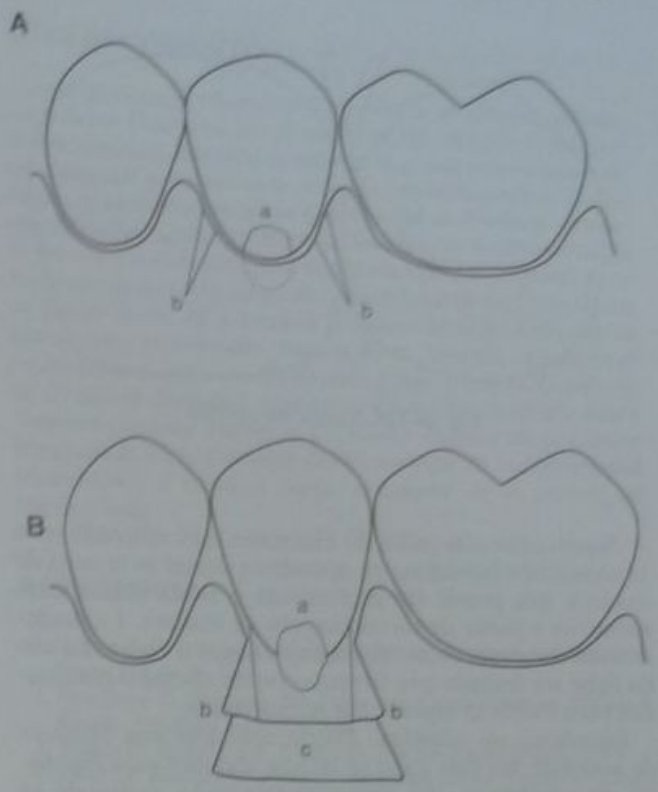

Fig. 24-123. A. Colgajo gingival; *a*: lesión; *b*: incisiones laterales. **B.** Colgajo rebatido; *c*: el colgajo rebatido permite ubicar el clamp.

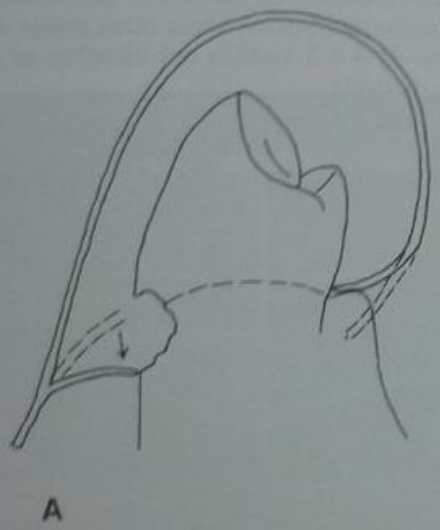

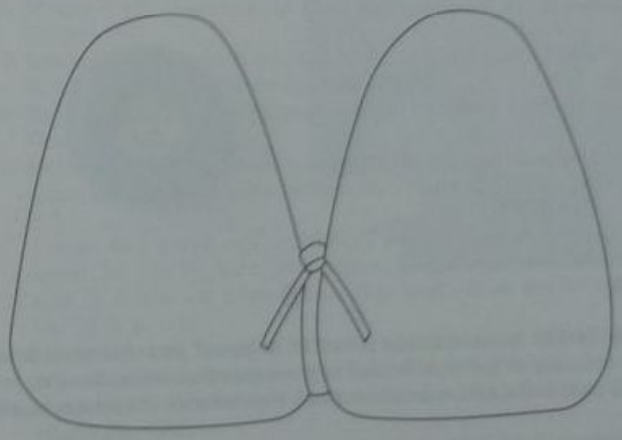

Fig. 24-124. Separación con hilo.

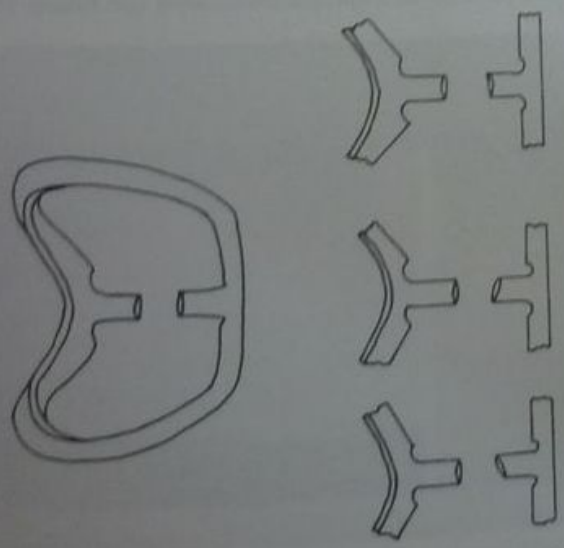

Fig. 24-122. A y **B**. Modificación de un clamp 212. El bocado vestibu-r se lleva más hacia gingival, al igual que el bocado lingual.

Cuadro 24-16. *Objetivos de la separación*

1. Examen de áreas interproximales
2. Instrumentación cavitaria
3. Reconstrucción de superficies de contacto
4. Terminación y pulido de restauraciones
5. Protección del diente vecino en preparaciones protésicas o terapéuticas



Fig. 34-135. *Separación con hilo.*

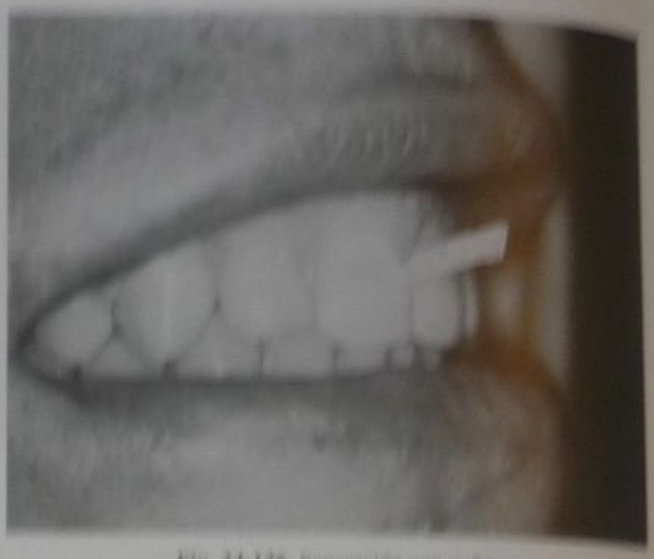

Fig. 34-136. *Separación con cuña.*

Separación con cuña. El elemento más utilizado para la separación inmediata en operatoria dental es la cuña de madera, que puede ser preformada o construida artesanalmente a partir de un rectángulo de madera. La madera debe ser dura, como de naranjo, nogal o cedro. La cuña debe ser tomada con firmeza con un alicate o portacuñas para forzar la separación interdentaria.

Ligaduras de alambre. Puede aplicarse una ligadura de alambre. En este caso se utiliza alambre para ligaduras de ortodoncia, del diámetro adecuado, rodeando el punto de contacto. Una vez conseguida la fijación de la ligadura en su sitio se empiezan a retorcer por medio de un alicate los dos extremos libres del alambre para que al ajustarse éste sobre las caras proximales de los dos dientes contiguos en la zona de la superficie de contacto, se logre la separación. El ajuste debe ser lento, dejando pasar un minuto entre uno y otro accionar del alicate para permitir la acomodación de las fibras periodontales y el escape del líquido intersticial hacia otras zonas del periodonto. Al cabo de 4 o 5 vueltas del alambre se consigue la separación deseada.

Fig. 34-137. **A.** Presentación comercial de gomas para separación dentaria. **B.** Goma individualizada para separación dentaria. **C.** Si no se posee el instrumento ad hoc para colocar la goma para separación dentaria, puede utilizarse una pinza portaclamps, preferentemente tipo Palmer. **D.** Pueden pasarse dos trozos de hilo dental y traccionar en direcciones opuestas.

Fig. 34-138. **A.** Con la goma para separación traccionada por extremos opuestos se adelgaza la misma, lo que facilita su colocación. **B.** Se pasa primero un lado y luego el otro. **C.** Goma correctamente colocada para separación mediata con goma.

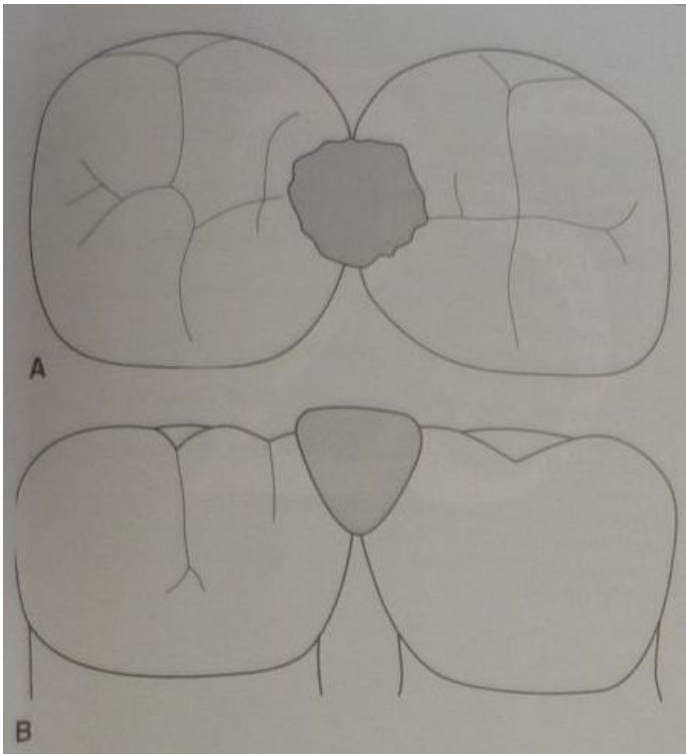

Fig. 24-129. A y B. Separación con gutapercha.

Fig. 24-130. A y B. Separación con alambre.

AGRADECIMIENTO

Julio Barrancos Mooney y Guillermo A. Rodríguez agradecen a Takao Fusayama por el aporte de información cedido para este capítulo. También agradecen la activa colaboración de las siguientes personas en la recopilación bibliográfica: Ulrike Feger, de la Biblioteca de la Universidad de Freiburg, Alemania; Gustavo García y Florencia Shuman, de la Biblioteca de la Asociación Odontológica Argentina; Sandra Salgado, de la Hemeroteca de la Facultad de Odontología de la Universidad de Buenos Aires; M. I. Uranga, directora de la Biblioteca de la Universidad Maimónides, Buenos Aires. También agradecen el incondicional apoyo de Guillermo, Diego y Vernon Grimberg, de Grimberg Dentales, Argentina; Clara Weizzenbluth, Paula Vatuone, Gerardo Fischman y Claudio Furman de la Clínica Integrada B, en la Facultad de Odontología de la Universidad Maimónides, y Gustavo Soria, estudiante de la carrera de Odontología.

REFERENCIAS

1. Fusayama T. Two layers of carious dentin: diagnosis and treatment. Oper Dent 1979; 4:63.
2. Fusayama T. Diagnose der Pulpa mit Caries Detector. Phillip J. Restaur Zahnmed 5 1987; (1):42.
3. Maisto O. Endodoncia, 3ª edición. Buenos Aires: Mundi; 1975.
4. Evers H. Handbook of dental local anaesthesia. Londres: Schultz Medical Information 1981.
5. Haas DA, An update on local anesthetics in dentistry. J Can Dent Assoc 2002, 68(9):546-551.
6. Herst E. Local Anesthetics: A review of their pharmacology and clinical use. Compendium Cont Educ 1987.
7. Haas DA y Lennon D, Local Anesthetic use by dentists in Ontario, J Can Dent Assoc 1995, 61(4):297-304.
8. Malamed SF, Handbook of local anesthesia, 4th ed. St Louis: Mosby; 1997.
9. Simon JF y col. Dentists troubled by the administration of anesthetic injections. Quintessence-Int 1994; 25:641.
10. Reed KL. Advanced techniques of local anesthetic injection. Gen Dent 1994; 42:248.
11. McMillan WH. A hipothesis concerning the effect of cocaine on the action of sympathomimetic amines. Br J Pharmacol 1959; 14:385-391.
12. Covino BG, Vassalo HG. Chemical aspects of local anesthetics agents. In: Kitz RJ, Laver MB, editors. Local Anesthetics: Mechanism of Action and Clinical Use. New York: Grune and Stratton, Inc, 1976; p. 1-11.
13. Ritchie JM et al. The effect of the nerve sheath on the action of local anesthetics. J Pharmacol Exp Ther 1965; 150:160-164.
14. Malamed SF. Handbook of local anesthesia. 2nd ed. St Louis: CV Mosby Co; 1986.
15. Aceves J, Machne X. The action of calcium and of local anesthetics on nerve cells and their interaction during excitation. J Pharmacol Ep Ther 1963; 140:138-148.
16. Covino BG: Pharmacokinetics of local anaesthetic drugs: in Prys-Robert C, Hug CG, editors. Pharmacokinetics of Anaesthesia. Oxford: Blackwell Sci Publishers; 1984. p. 270-92.
17. Jastak JT, Yagiela JA. Vasocontrictors and local anesthesia: a review and rationale for use. J Am Dent Assoc 1983; 107:623-629.
18. Haas DA. Localized complications from local anesthesia. J Calif Dent 1998; 26:677-682.
19. Yagiela JA. Local anesthetics. In: Neidle EA, Kroger DC, Yagiela JA editors. Pharmacology and Therapeutics for Dentistry, 2nd ed. St Louis: CV Mosby Co; 1985. p. 248-267.
20. Marc AM, et al. Comparison of the effects and disposition kinetics of articaine and lidocaine in 20 patients undergoing intravenous regional anesthesia during day case surgery. Pharm World Sci 1998; 20(2):88-92.
21. Haas DA, et al. Lack of differential effect by Ultracaine (articaine) and Citanest (prilocaine) in infiltration anesthesia. J Can Dent Assoc 1991; 57(3):217-23.

22. Haas DA, et al. Comparison of articaine and prilocaine anesthesia by infiltration in maxillary and mandibular arches. Anesth Prog 1990; 37:230-7.
23. Stanley F, et al. Efficacy of articaine: a new amide local anesthetic. Jada, Vol. 131, May 2000; 635-642.
24. Stanley F, et al. Articaine hydrochloride: a study of the safety of a new amide local anesthetic. Jada, vol. 132, February 2001:177-185.
25. Reinhard O, et al. Clinical Pharmacokinetics of Articaine. Clin Pharmacokinet 1997 Dec; 33(6):417-425.
26. Figún ME, Garino RR. Anatomía odontológica funcional y aplicada. Buenos Aires: El Ateneo; 1978.
27. Roda RS, Blanton PL. The anatomy of local anesthesia. Quintessence Int. 1994; 25:27.
28. Figún ME, Garino RR. Anatomía odontológica funcional y aplicada. p. 357, Buenos Aires: El Ateneo; 1978.
29. Odor TM, et al. Adrenaline in local anesthesia. Endod Dent Traumatol 1994; 10:167.
30. Tagger E, et al. Periodontal ligament injection. Int J Paediatr Dent 1994; 4:159.
31. Brännström M, Pashley DH. Periodontal ligament anaesthesia: Clinical experience and review of recent research. Asti, Italia: Grafica editoriale, 1984.
32. Parula N. Técnica de Operatoria Dental. 5ª edición. Buenos Aires: Mundi; 1972.
33. Ritacco AA. Operatoria Dental. 4ª edición. Buenos Aires: Mundi; 1975.
34. Mondelli J. Dentística Operatoria. 3ª edición. San Pablo: Savier; 1977. p. 53.
35. Gabel A. The American textbook of Op. Dent. 8th edición. Philadelphia: Lea & Febiger; 1947. p. 218.
36. Howard WW. Atlas of Operative Dentistry. 2nd edición. St. Louis: Mosby; 1975. Chap. 3, p. 17.
37. Baum L, et al. Advanced Restorative Dentistry. Philadelphia: Saunders; 1973. Chap. 4, p. 34.
38. Medina JE. The rubber dam, an incentive for excellence. Den Clin N Amer 1967; 11:255.
39. Ring ME. Dentistry, an illustrated history. USA: Harry N Abrams, Inc; 1985. p. 259.
40. Gilmore HW. Operative Dentistry. 3rd ed. St Louis: Mosby; 1977. Chap. 6, p. 100.
41. Tocchini JJ. Restorative Dentistry. New York: Mc Graw Hill; 1967. Chap. 8.
42. Black AD. G V Black's work on Operative Dentistry 7th ed. Chicago: Medico-Dental; 1936. p. 267.
43. Cunningham PR. Control of the operating field. Den Clin N Amer 1976; 20:329.

25

Principios generales de las preparaciones

Julio Barrancos Mooney, Gonzalo S. Barrancos
y Orestes W. Siutti

INTRODUCCIÓN

Cuando un diente ha sufrido una pérdida de sustancia en sus tejidos duros o presenta una alteración de color, forma o tamaño es necesario restaurarlo con materiales y técnicas adecuados.

Este procedimiento se debe llevar a cabo a causa de la incapacidad del diente de neoformar sus tejidos duros destruidos.

Si bien es cierto que la pulpa puede formar nueva dentina, lo hace en la profundidad de la cámara y como defensa ante el ataque recibido, no para reparar la pérdida de sustancia en la superficie del diente.

Como los tejidos duros remanentes pueden haber quedado afectados por el proceso que causó la alteración o la destrucción parcial del diente, a veces es necesario actuar sobre ellos con el objeto de modificar o eliminar tejidos enfermos, debilitados o pigmentados para lograr un resultado biológico, mecánico y estético adecuado y de larga duración, tendiente a devolver a la pieza dentaria su integridad anatomofisiológica, rehabilitándola en su función en el aparato masticatorio.

Cuando se utilizan materiales no adhesivos, la operación debe extenderse a otras áreas de tejido sano para asegurar la permanencia de la restauración en boca mediante maniobras de retención y anclaje. En cambio, cuando se utilizan materiales o técnicas adhesivos, como ionómeros, compómeros o composites, el diente se puede restaurar con mínimo o ningún desgaste de tejido sano.

Para evitar la repetición del proceso destructivo en zonas vecinas, en algunos casos es necesario extender los límites de la restauración a regiones más accesibles a la limpieza o más seguras efectuando la extensión preventiva. En otros casos esta extensión preventiva se reemplaza por una maniobra como la ameloplastia, el sellador o la combinación de ambos.

La excavación, el desgaste o la modificación de los tejidos duros se puede realizar: a) con instrumental cortan-

te de mano, b) con instrumental cortante rotatorio a diferentes velocidades, c) con un chorro de aire mezclado con abrasivo, d) con láser de alta penetración como el erbio-YAG o de mediana penetración, como el CO_2, el Excimer y otros, e) con ultrasonido. Según el instrumental utilizado, las paredes pueden quedar lisas, medianamente rugosas o muy rugosas, lo que exige una etapa de terminación de paredes.

En todas estas maniobras se debe proteger la integridad pulpar y no afectar los tejidos periodontales.

Todos estos pasos, además de otros que obedecen a exigencias técnicas, constituyen lo que se denomina *preparaciones*, término que se aplica no solo a cavidades, sino a superficies, coronas o a la totalidad del diente.[1-40]

¿CAVIDAD O PREPARACIÓN?

La mayoría de los autores que se han referido a este tema hablan de *cavidades de clase I, II, III*, etcétera.[1-12]

Consideramos que el término *cavidad* no es el más correcto para referirse a una forma determinada, creada y producida por el odontólogo sobre un diente empleando aparatología y técnicas específicas con el objeto de restaurarlo. Esta forma puede ser interna, dentro del diente, o externa, fuera de él. Por lo tanto, proponemos el término *preparación* en reemplazo de *cavidad*.

Preparación cavitaria es la forma interna que se le da a un diente para poder reconstruirlo con materiales y técnicas adecuados que le devuelvan su función dentro del aparato masticatorio. Preparación es, por extensión del concepto, *la forma interna o externa* que se da a un diente para efectuarle una restauración con fines preventivos, estéticos, de apoyo, de sostén o reemplazo de otras piezas ausentes. Cavidad es la brecha, hueco o deformación producida en el diente por procesos patológicos, traumáticos o defectos congénitos (fig. 25-1). El operador debe transformar ese hueco o cavidad en una preparación.

Objetivos de una preparación

1. Apertura de los tejidos duros para tener acceso a la lesión
2. Extensión de la brecha hasta obtener paredes sanas y fuertes sin debilitar el remanente dentario
3. Conformación para proporcionar soporte, retención y anclaje a la restauración

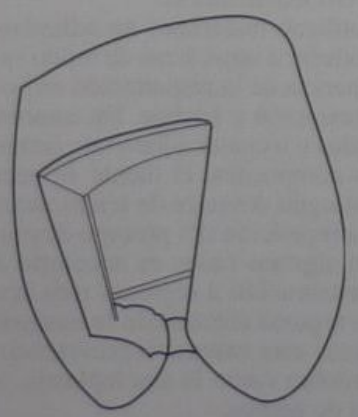

Fig. 25-1. Preparación de un premolar para obturación de clase II con amalgama.[4,6,29-36]

Fig. 25-2. Corte esquemático de una fosa o de un surco.

4. Eliminación de los tejidos deficientes (cariados, descalcificados, etc.)
5. Ejecución de maniobras preventivas para evitar un nuevo desarrollo de caries
6. No invadir o dañar los tejidos blandos peridentales
7. Protección de la biología pulpar
8. Debe facilitar la restauración mediante técnicas y maniobras complementarias[4,15,29,38,39]

RESTAURACIÓN

Se denomina *restauración* al relleno que se coloca adentro o alrededor de una preparación con el propósito de devolver al diente su función, forma o estética, o para evitar futuras lesiones.

Fosa, hoyo, surco y fisura

Estos términos se emplean por lo común para denominar a los accidentes anatómicos habituales en la topografía dentaria y que son generalmente los sitios donde se inician las caries.

Zabotinsky[2] habla de *defectos estructurales* al referirse a un surco o una fosa que llegue a dentina y los denomina *surco* y *fosa fisurados*, respectivamente.

Fosa: depresión que da origen a uno o más surcos con fondo en esmalte.

Hoyo: fosa que llega a la dentina. Algunos autores lo denominan *punto*.

Surco: extensión lineal de la depresión sin atravesar el esmalte.

Fisura: surco que llega a la dentina o surco fisurado (figs. 25-2 y 25-3).[4,5]

Los hoyos o puntos y las fisuras representan situaciones patológicas porque difieren de la estructura normal dentaria y deben ser tenidos muy en cuenta en toda preparación cavitaria pues representan sitios ideales para la iniciación y el desarrollo de las caries de clase I.

CLASIFICACIÓN [1,3,4]

Las preparaciones y restauraciones se pueden clasificar según su finalidad, su localización, su extensión y su etiología.

g. 25-3. Corte esquemático de un hoyo o punto (fosa fisurada) o de ne fisura (surco fisurado).

Fig. 25-5. Clase I en cara lingual de incisivos.

egún su finalidad

Finalidad terapéutica: cuando se pretende devolver al iente su función perdida por un proceso patológico o aumático, o por un defecto congénito.
Finalidad estética: mejorar o modificar las condicio- s estéticas del diente.
Finalidad protésica: servir de sostén a otro diente, fe- lizar, modificar la forma; cerrar diastemas o como pun- de apoyo una reposición protésica.
Finalidad preventiva: evitar una posible lesión.
Finalidad mixta: cuando se combinan varios factores.

egún su localización (clasificación de Black)[1]

Clase I: las que comienzan y se desarrollan en los de- ctos de la superficie dentaria: 1) fosas, hoyos, surcos o suras oclusales de premolares y molares (fig. 25-4), cara lingual (o palatina) de incisivos y caninos (fig. 5), 3) fosas y surcos bucales o linguales de molares uera del tercio gingival) (fig. 25-6).
Clase II: en las *superficies proximales* de premolares y olares (figs. 25-7 y 25-8).
Clase III: en las *superficies proximales* de incisivos y ninos que no abarquen el ángulo incisal (fig. 25-9).
Clase IV: en las *superficies proximales* de incisivos y ninos que abarcan el ángulo incisal (fig. 25-10).

Clase V: en el *tercio gingival* de todos los dientes (con excepción de las que comienzan en hoyos o fisuras naturales) (véanse figs. 25-11 y 25-12).

Según su extensión

Se clasifican en simples, compuestas y complejas.
Las simples incluyen una superficie del diente; las compuestas, dos superficies, y las complejas, más de dos superficies.

Según su etiología

1) Preparaciones de hoyos y fisuras, y 2) preparaciones de superficies lisas.

NOMENCLATURA

En las preparaciones dentarias se utiliza una terminología específica para referirse a las paredes, los ángulos, las caras y demás aspectos de los cuerpos geométricos formados al excavar, desgastar o modificar un diente para su posterior restauración.

Nomenclatura del diente

Un diente puede compararse con un cuerpo geométrico. Por ejemplo, los molares, con un cubo, y los incisivos superiores, con una pirámide cuadrangular.

g. 25-4. Contorno de una preparación de clase I en oclusal de mo- res.

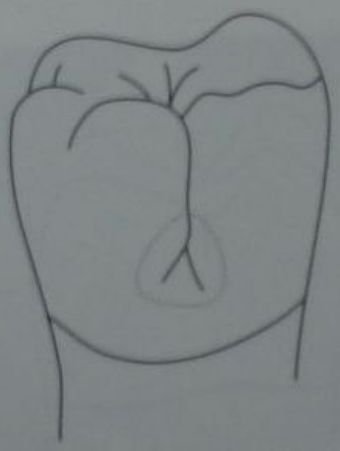

Fig. 25-6. Clase I en cara bucal de molares.

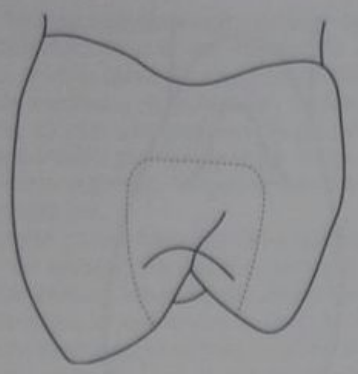

Fig. 25-7. Clase II en premolar superior.

La preparación que se realiza en un diente también puede identificarse con un determinado cuerpo geométrico.

Igual que los cuerpos geométricos, los dientes poseen caras, ángulos diedros, ángulos triedros, aristas, rebordes, etc. Las caras toman el nombre del reparo anatómico más cercano (bucal, lingual), que varía de acuerdo con la ubicación del diente dentro del aparato masticatorio.

La superficie masticatoria de molares y premolares se denomina *cara oclusal*. En incisivos y caninos es el borde incisal. Todo lo que mira hacia la línea media de la boca, en sentido anteroposterior, se denomina *mesial*, y la cara opuesta se llama *distal*. Los términos bucal, vestibular y labial son equivalentes, y se utilizará *bucal* para molares y premolares, y *labial* para dientes anteriores; en lo sucesivo no se utilizará la palabra *vestibular*; los términos lingual y palatino son equivalentes y de aquí en adelante se utilizará la palabra *lingual* para distinguir esta parte del diente. Las palabras cervical y gingival son equivalentes pero de aquí en adelante se utilizará el término *gingival* solamente.[2-5,12,15,25,26,29]

Ejemplos

Molar inferior

Caras (figs. 25-13 a 25-15)

1. Cara bucal
2. Cara lingual
3. Cara mesial
4. Cara distal
5. Cara oclusal

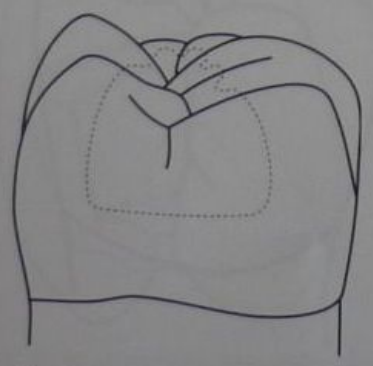

Fig. 25-8. Clase II en molar inferior.

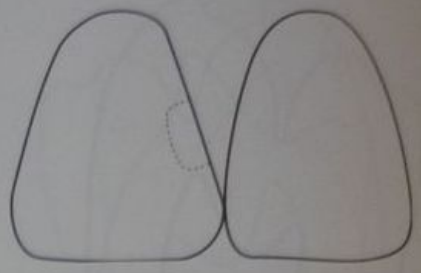

Fig. 25-9. Clase III.

Ángulos (fig. 25-16)

6. Ángulo mesiobucal
7. Ángulo distobucal
8. Ángulo mesiolingual
9. Ángulo distolingual

Premolar inferior

Véanse figuras 25-17 a 25-21.

Canino inferior (fig. 25-22)

1. Cara labial
2. Cara lingual
3. Cara mesial
4. Cara distal
5. Borde incisal
6. Cíngulo
7. Ángulo mesiolabial
8. Ángulo mesiolingual
9. Ángulo distolabial
10. Ángulo distolingual

NOMENCLATURA DE PREPARACIONES CAVITARIAS

Preparación de clase I en molares (fig. 25-23)

Paredes

1. Bucal
2. Lingual
3. Mesial
4. Distal
5. Pulpar

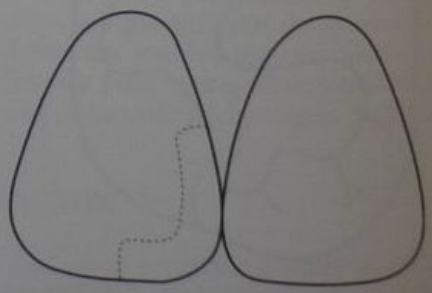

Fig. 25-10. Clase IV.



Fig. 25-11. Clase V en incisivos.

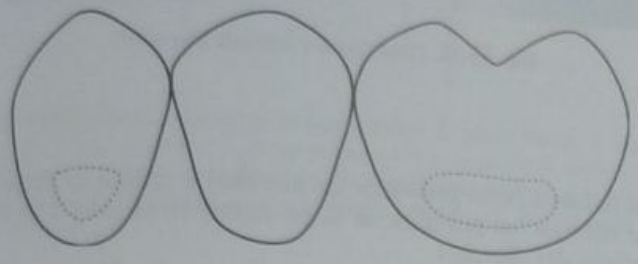

Fig. 25-12. Clase V en molares.

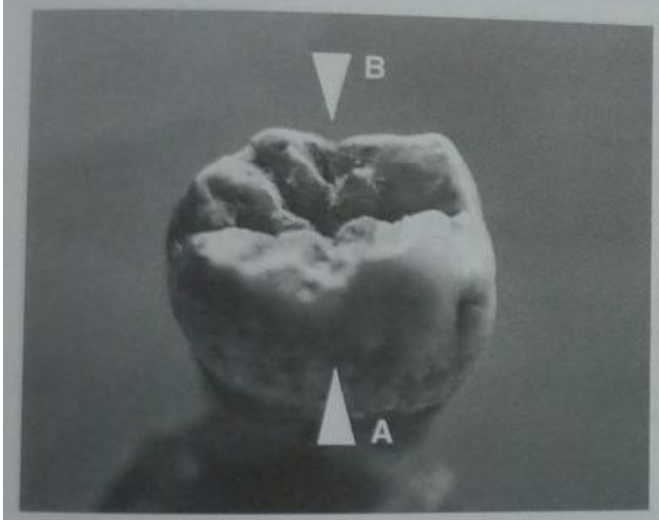

Fig. 25-13. A. Cara bucal. **B.** Cara lingual.



Fig. 25-14. C. Cara mesial. **D.** Cara distal.



Fig. 25-15. Cara oclusal.



Fig. 25-16. Ángulos: **E**, ángulo distobucal; **F**, cara distal; **G**, ángulo distolingual; **H**, ángulo mesiolingual; **I**, cara mesial; **J**, ángulo mesiobucal.

Fig. 25-17. Cara oclusal de premolar inferior. Pueden observarse las vertientes, los surcos, las cúspides y los rebordes marginales.

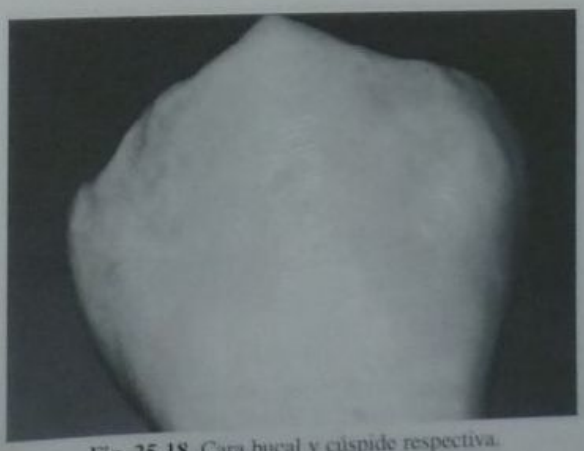

Fig. 25-18. Cara bucal y cúspide respectiva.

Fig. 25-19. Cara lingual y cúspide respectiva.

Fig. 25-21. Cara distal y reborde marginal.

(Cuando la pared pulpar desaparece como consecuencia de un tratamiento de conductos radiculares se pasa a la pared subpulpar.)

Ángulos diedros

6. Mesiobucal
7. Mesiolingual
8. Distobucal
9. Distolingual
10. Bucopulpar
11. Linguopulpar
12. Distopulpar
13. Mesiopulpar

Ángulos triedros

1. Mesiobucopulpar
2. Distobucopulpar
3. Mesiolinguopulpar
4. Distolinguopulpar

Ángulos cavosuperficiales

1. Cavosuperficial mesial
2. Cavosuperficial distal
3. Cavosuperficial lingual
4. Cavosuperficial bucal

(La palabra *cavo* proviene de cavidad e indica el ángulo que forman las paredes de la preparación al salir a la superficie del diente.)

Preparaciones de clase II en premolares (fig. 25-24)

Además de las mencionadas, tienen:

1. Pared axial
2. Pared gingival
3. Ángulo axiopulpar
4. Ángulo axiogingival
5. Ángulo axiolingual
6. Ángulo axiobucal
7. Ángulo gingivolingual
8. Ángulo gingivobucal
9. Ángulo cavosuperficial gingival

Preparación compuesta de clase I (en molar inferior; fig. 25-25)

Además de la nomenclatura citada, se tiene *en la caja bucal*:

1. Pared axial
2. Pared gingival
3. Pared mesial
4. Pared distal

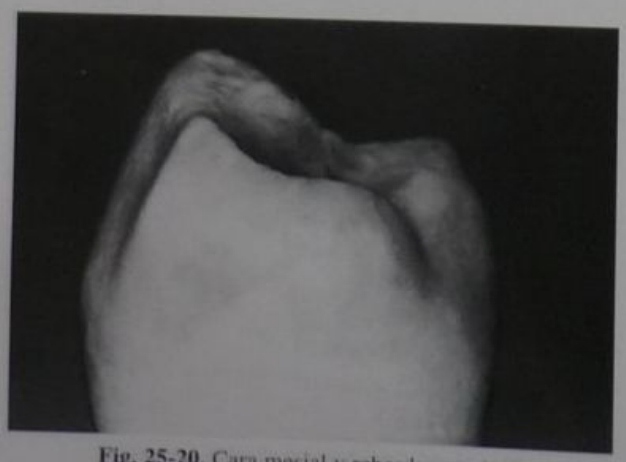

Fig. 25-20. Cara mesial y reborde marginal.

Fig. 25-22. Canino inferior con atrición en el borde incisal. Cara labial (bucal).

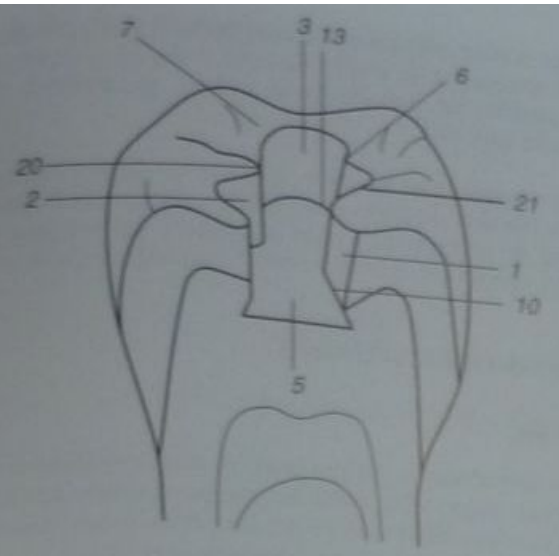

Fig. 25-23. Nomenclatura de preparaciones: *1*, pared bucal; *2*, pared lingual; *3*, pared mesial; *5*, pared pulpar o piso cavitario; *6*, ángulo mesiobucal; *7*, ángulo mesiolingual; *10*, ángulo bucopulpar; *13*, ángulo mesiopulpar; *20*, ángulo cavo superficial lingual; *21*, ángulo cavo superficial bucal.

5. Ángulo axiogingival
6. Ángulo axiomesial
7. Ángulo axiodistal
8. Ángulo axiopulpar

Las otras referencias son similares a los casos anteriores.

Preparación de clase IV (fig. 25-26)

1. Pared axial
2. Pared labial
3. Pared lingual
4. Ángulo axioincisal
5. Pared gingival
6. Ángulo axiolabial
7. Ángulo axiolingual
8. Ángulo axiogingival
9. Ángulo cavolabial
10. Ángulo cavolingual

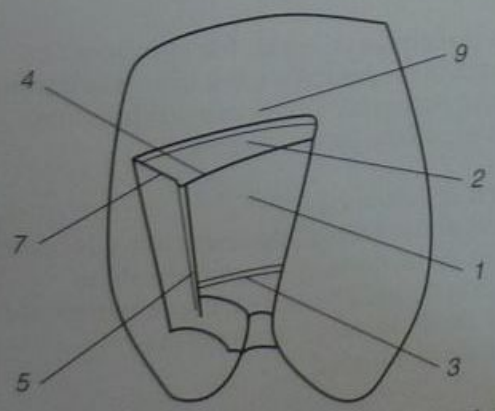

Fig. 25-24. Nomenclatura de preparación de clase II (además de las citadas en la fig. 25-23): *1*, pared axial; *2*, pared gingival; *3*, ángulo axiopulpar; *4*, ángulo axiogingival; *5*, ángulo axiolingual y ranura (rielera); *7*, ángulo gingivolingual; *9*, ángulo cavo superficial gingival biselado.

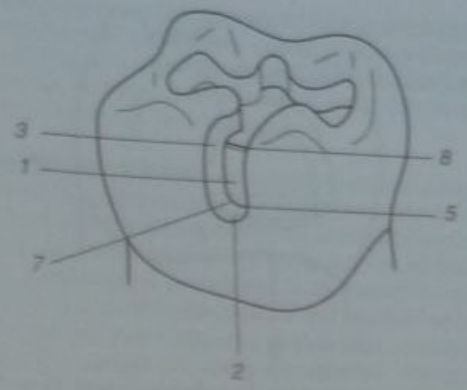

Fig. 25-25. Preparación compuesta de clase I. *1*, pared axial; *2*, pared gingival; *3*, pared mesial; *5*, ángulo cavo distobucal; *7*, ángulo axiomesiogingival; *8*, ángulo axiopulpar.

11. Ángulo cavogingival
12. Escalón incisal

FACTORES CAVITARIOS

En toda preparación se debe prestar atención a los siguientes factores: a) espesor del esmalte, b) zona amelodentinaria, c) espesor de la dentina, d) profundidad total, e) angulación del ángulo cavosuperficial, f) angulación de la pared con el piso o pared pulpar, g) angulación total de la pared con respecto a la superficie libre del diente, h) si los ángulos son agudos, redondeados o biselados, i) zona o línea amelocementaria, j) socavados o puntos retentivos, k) biseles, l) cajas en cavidades compuestas (proximal, bucal, lingual, etc.) y m) regularidad u homogeneidad de una pared. Estos factores se relacionan además con el tipo de material de restauración que se utilice, como se verá al describir su uso en los diferentes capítulos de esta obra.

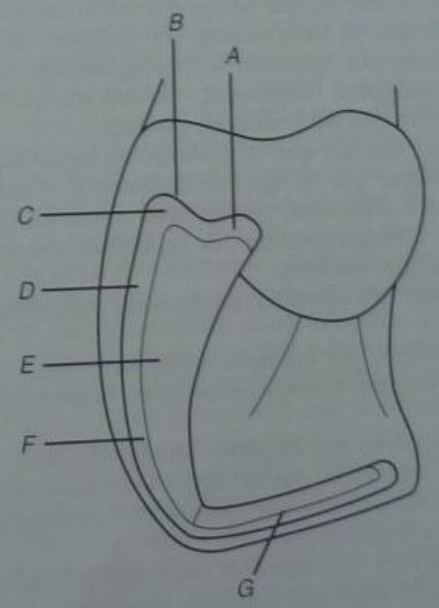

Fig. 25-26. Preparación de clase IV. *A*. Ángulo axiogingival. *B*. Ángulo cavo gingival. *C*. Pared gingival. *D*. Pared labial. *E*. Pared axial. *F*. Ángulo axiolabial. *G*. Escalón incisal.

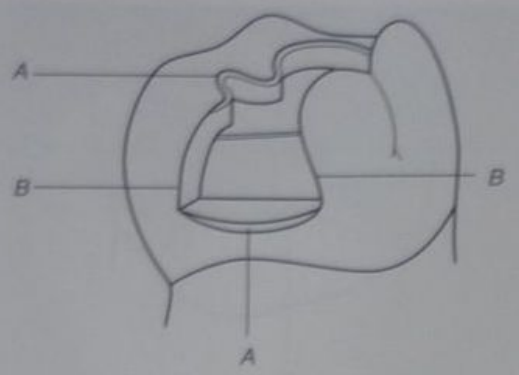

Fig. 25-27. Biseles y ángulos cavos. *A*. Ángulo cavo biselado. *B*. Ángulo cavo sin biselar.

Biseles y ángulos cavos

Cuando una pared cavitaria emerge hacia la superficie del diente, determina un ángulo que se denomina *ángulo* o *borde cavosuperficial*. Este borde puede quedar intacto o ser biselado, de acuerdo con los requisitos cavitarios y el tipo de material de obturación que se ha de utilizar (fig. 25-27).

Materiales de restauración: clasificación

Existen muchas maneras de clasificar los materiales que se utilizan para restaurar tejidos dentarios.[4,13-16,32-36,39,40] En términos generales los materiales de restauración que sean biocompatibles y con uso aceptado en Operatoria dental, se pueden clasificar según los siguientes criterios: a) su forma de inserción, b) sus características estéticas, c) su capacidad adhesiva al diente, d) su capacidad anticariogénica (debida en general a la liberación de flúor) y e) su durabilidad en boca.

a) *Plásticos*: son los que se insertan en la cavidad en forma plástica, se incrementan por cúmulos sucesivos y endurecen por fenómenos fisicoquímicos; por ejemplo, amalgama, composite, ionómero, compómero, cementos, oro para orificar, etcétera.
   Rígidos: son los que se insertan en la cavidad en un solo bloque que se fija con cemento y se retiene por fricción o adhesión; por ejemplo, incrustaciones metálicas, ceramometálicas, de porcelana o resina, coronas, carillas, etcétera.
b) *Estéticos;* por ejemplo, composite, compómero, porcelana.
   No estéticos; por ejemplo, amalgama, oro.
c) *Adhesivos;* por ejemplo, ionómero, compómero, composite.
   No adhesivos; por ejemplo, amalgama, oro.
d) *Anticariogénicos;* por ejemplo, ionómero, compómero. *No anticariogénicos*, por ejemplo, amalgama, porcelana, composite, oro.
e) *Permanentes*: son aquellos cuya durabilidad media es de 15 a 20 años; por ejemplo, amalgama, oro, porcelana.
   Temporarios: son los que duran entre 3 y 15 años; por ejemplo, ionómero, compómero, composite.
   Provisorios: son los que duran hasta 3 años; por ejemplo, cementos de óxido de cinc y eugenol, cementos fraguables de hidróxido de calcio, gutapercha, etc. (véase cap. 34).

Corresponde, por lo tanto, analizar en forma cuidadosa las variables de cada caso clínico para seleccionar el material de restauración más adecuado. La preparación dentaria variará de acuerdo con el material elegido.

TIEMPOS OPERATORIOS

Definición

Es la metodología utilizada en el ordenamiento de las maniobras requeridas para las preparaciones dentarias que se fundamentan con requisitos biológicos, mecánicos, estéticos y preventivos determinados.[4,25]

Objetivos

1. Obtener la forma prevista con una secuencia lógica, fácil de memorizar y sin interferencias.
2. Evitar la repetición o superposición de maniobras mediante la realización de cada uno de los pasos en su totalidad.
3. Reducir al mínimo el número de instrumentos que se utilicen.
4. Completar la preparación en el menor tiempo posible sin poner en riesgo la biología del diente.

Fundamentos

Para normalizar las maniobras operatorias que toda preparación requiere es necesario adoptar un plan de trabajo y cumplirlo fielmente.

Ésta es la finalidad de los puntos 1 y 2 de la secuencia de tiempos operatorios: cumplir con los objetivos señalados. El punto 3 permite al operador concentrarse en su tarea al evitar las maniobras dilatorias. Todo cambio de instrumento manual o rotatorio exige de 6 a 8 movimientos de dedos, brazos y cuerpo y obliga a quitar la vista del campo operatorio, lo que distrae y fatiga al operador. El punto 4 es la consecuencia lógica de todas las maniobras efectuadas de acuerdo con un ordenamiento metódico, racional y con criterio biomecánico.

Conceptos de otros autores

Black[1], a principios de siglo, fue el primero en ordenar los pasos para la preparación cavitaria, al determinar una secuencia que permitía cumplir con los principios sustentados. Es la siguiente (textualmente):

1. Obtención del contorno
2. Obtención de las formas de retención y resistencia
3. Obtención de las formas de conveniencia
4. Eliminación de toda dentina cariada remanente
5. Terminación de la pared adamantina
6. Limpieza de la cavidad

En algunos casos el paso 4 se transforma en el 2 como excepción a la regla. Davis[8] le agrega una maniobra previa, que se denomina "ganar acceso" y que luego se convierte en la "apertura" de los autores contemporáneos.

Parula y col.[3] describen los siguientes:

. Apertura
. Extirpación de tejido cariado
. Conformación de la cavidad:
  a) Extensión preventiva
  b) Forma de resistencia
  c) Base de cemento
  d) Forma de retención
  e) Forma de conveniencia
. Biselado de los bordes cavitarios
. Terminación de la cavidad

Zabotinsky[2] propicia los siguientes tiempos operatorios:

. Apertura y delimitación
. Eliminación del tejido enfermo
. Tallado o conformación de la cavidad: extensión preventiva y por estética, y formas de resistencia, de retención y anclaje, y de comodidad
. Aislamiento pulpar
. Regularización del borde cavo periférico

Ritacco[12] sigue a Zabotinsky.

escripción

Sin dejar de reconocer la importancia que tuvo en su omento ordenar la metodología cavitaria, no cabe duda e que el avance de la investigación en las ciencias bio-gicas ofrece nuevas perspectivas que es necesario apli-r a la utilización de los materiales e instrumentos y al orte dentario. Por ello es que hemos creado un nuevo or-enamiento de los tiempos operatorios.[38,39]

UEVO ORDENAMIENTO DE LOS TIEMPOS PERATORIOS

Los tiempos operatorios son:

. Maniobras previas
. Apertura
. Conformación
  a) Contorno
  b) Resistencia
  c) Profundidad
  d) Conveniencia
  e) Extensión final
. Extirpación de tejidos deficientes
. Protección dentinopulpar
. Retención o anclaje
. Terminación de paredes
. Limpieza

Esta secuencia no es excluyente y el orden de los iempos operatorios se puede modificar si el operador lo considera conveniente o el tratamiento de la lesión así lo exige.

Fundamentos

En todos los tiempos operatorios se debe tener presen-te la necesidad imperiosa de no eliminar más tejido den-tario que el estrictamente indispensable para el cumpli-miento de las maniobras respectivas, así como no dañar los tejidos vivos dentro y fuera del diente.

El tejido dentario humano destruido es irremplazable y los materiales de obturación que se conocen hasta el presente no llegan a sustituir el esmalte o la dentina perdidos con las mismas propiedades físicas, mecánicas, biológicas, estéticas o preventivas.[4]

1. **Maniobras previas:** de acuerdo con el concepto de *operatoria integral* se debe tener presente que el objetivo primordial del operador es la rehabilitación biológica, estética, funcional y psíquica de un individuo y no simplemente el relleno o la modificación de un diente. La mutilación parcial del aparato masticatorio por caries, traumatismos, abrasiones, cambios de color, etc., aunque sea temporariamente, afecta al individuo y lo predispone de manera desfavorable a enfrentar su relación social y su trabajo en la comunidad. A esto se agregan las dificultades para masticar, hablar, sonreír y desarrollar una actividad creativa, intelectual o manual. Por eso, antes de proceder directamente a la preparación dentaria es de importancia fundamental para el éxito del tratamiento realizar una serie de maniobras inspiradas en criterios terapéuticos, biológicos, estéticos y mecánicos para lograr en definitiva una armonía en el funcionamiento del aparato masticatorio, una mayor duración de la restauración y una rehabilitación funcional del paciente. Su ejecución debe considerarse de rigor, como es habitual en otras intervenciones (ortodoncia, cirugía, etc.).
   Su descripción se verá más adelante.
2. **Apertura:** se abren los tejidos duros para llegar a la lesión.
3. **Conformación:** nos apartamos aquí de otros autores,[2,3,12] quienes aconsejan en este momento efectuar la eliminación de la dentina cariada, y volvemos a la fuente primitiva (Black[1]), que recomienda obtener el *contorno* en este instante de la preparación cavitaria.[4]
   Consideramos que es preferible proceder de inmediato a la conformación cavitaria porque, al hacerlo, automáticamente se va eliminando tejido cariado o debilitado. En muchos dientes, al terminar la conformación ya no queda dentina con caries y se cumple así con el objetivo Nº 2 que fundamenta la metodología cavitaria: "evitar repetición o superposición de maniobras". De todas maneras, y como Black lo previó en su secuencia, si la cavidad producida por la caries es tan grande que dificulta la ejecución de otras maniobras, se puede alterar el orden y proceder a la eliminación del tejido cariado en este momento para determinar el estado pulpar, las posibilidades futuras de recuperación y la conducta por seguir (protección, endodoncia o exodoncia). La conformación incluye los siguientes pasos: a) contorno, b) resistencia, c) profundidad, d) conveniencia y e) extensión final. Es obvio que esta enumeración tiene una finalidad esencialmente didáctica, ya que el operador experimentado puede lograr los mismos objetivos con dos o tres maniobras coordinadas. Cabe señalar que la extensión preventiva o extensión final de la cavidad, que nosotros ubicamos en último término, se debe llevar a cabo como paso final de este tiempo operatorio. Resulta lógico que así sea porque primero debemos lograr la *forma cavitaria* con todas sus condiciones biomecánicas y por último decidir, de acuerdo con el diente y el paciente, si se debe extender o no esta forma cavitaria para cumplir con requisitos preventivos, estéticos, etc., que varían según el caso. Es fundamental recordar la premisa de "ahorrar tejido dentario sano".

Con la creciente conciencia preventiva en la odontología moderna y pacientes bien adiestrados en higiene bucal, la *extensión preventiva* será cada vez menos requerida.

4. **Extirpación de tejidos deficientes:** terminada la conformación corresponde proceder a la extirpación de tejidos deficientes que pudieran haber quedado en el interior de la cavidad. Preferimos la denominación de *tejidos deficientes* porque permite incluir no solo a la dentina cariada, sino también al cemento cariado, a la dentina hipoplásica, descalcificada o alterada por cualquier tipo de lesión además de la caries y aun al esmalte pigmentado o deficiente cuando se realiza ameloplastia, carillas o procedimientos similares.
5. **Protección dentinopulpar:** una vez eliminados los tejidos deficientes procedemos, por ordenamiento lógico, a proteger los tejidos dentarios remanentes, lo que significa en esencia la *protección dentinopulpar*, maniobra cuya complejidad ha exigido que se le dedique el capítulo 32.
6. **Retención o anclaje:** se deben incluir en este momento las maniobras de retención o anclaje para subrayar la necesidad de proteger en primer término el órgano dentinopulpar y luego obtener las formas de retención y/o anclaje necesarias para complementar la estabilidad de la restauración. Debe recordarse, sin embargo, que con los materiales y técnicas adhesivas actuales este paso generalmente es innecesario. Durante la conformación de la cavidad se producirá inclinación de paredes que ayudan directamente a la retención del bloque. Además, cuando se colocan alambres (alfileres) de diversos tipos para aumentar el anclaje, la protección dentinopulpar ya debe haberse efectuado. Reiteramos que el operador experimentado puede obviar o alterar los tiempos operatorios sobre la base de su habilidad personal, pero respetando los principios fundamentales.
7. **Terminación de paredes**: se debe diferenciar entre *terminación* y *biselado* porque solo se realizará bisel cuando sea requerido, y la mayoría de las veces no lo es.
8. **Limpieza:** coincidimos con todos los autores consultados en ubicar la limpieza en este momento de la preparación solo por razones didácticas, ya que la limpieza se realiza repetidas veces en todos los tiempos operatorios anteriores, especialmente después de la extirpación de tejidos deficientes.

DESCRIPCIÓN

Tiempo operatorio N° 1: maniobras previas (figs. 25-28 a 25-31)

De acuerdo con la filosofía expresada con anterioridad de la operatoria dental integral y teniendo como objetivo principal el bienestar del paciente y no el simple relleno o modificación de un diente, antes de comenzar la preparación se requiere, en primer lugar, escuchar lo que relata el paciente y registrar sus requerimientos biológicos,

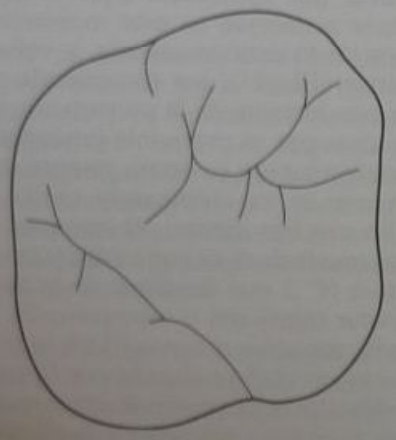

Fig. 25-28

Fig. 25-30

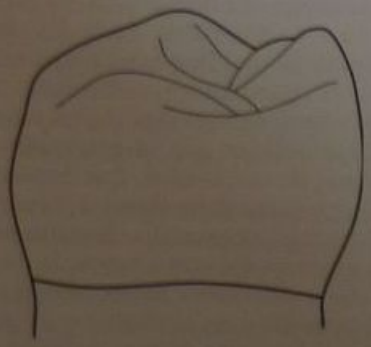

Fig. 25-29

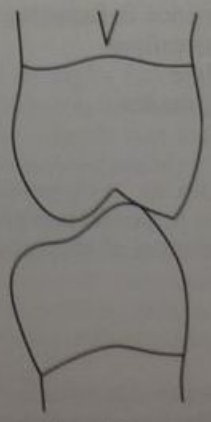

Fig. 25-31

s. 25-28 a 25-31. Maniobras previas: observación de la topografía oclusal; altura cuspídea; ubicación de cámara pulpar y análisis de la usión.

cánicos y estéticos, con el fichado y confección de su toria clínica para arribar a un diagnóstico y pronóstico l caso. En segundo lugar, observar las características tomofisiopatológicas del sistema masticatorio en general y del diente en particular. Además, se debe controlar su relación con los dientes vecinos y antagonistas, verificar la condición de los tejidos blandos, chequear y a veces corregir la oclusión, y efectuar otras maniobras complementarias, que son:

Historia clínica, diagnóstico y pronóstico del caso.
Observación de la anatomía de las caras del diente que se van a restaurar, topografía oclusal, curvatura, profundidad de surcos, altura cuspídea.
Objetivo: conocer los requerimientos del paciente, sus antecedentes y su estado actual. Obtener el diagnóstico y formular el pronóstico. Registrar los datos del aparato masticatorio y de la lesión para poder restaurarlos correctamente y asegurar su funcionamiento en la masticación sin causar interferencias.
Prueba de vitalidad, radiografía, transiluminación. Observación de la forma y el tamaño de la cámara pulpar.
Objetivos: la prueba de vitalidad es necesaria para obtener el diagnóstico del estado de la pulpa dentaria. En el caso de detectar enfermedad, llevar a cabo la derivación para proceder con biopulpectomía parcial o total, tratamiento de conductos o, eventualmente, exodoncia. La radiografía sirve para corroborar el diagnóstico de los tejidos duros, observar el espesor del periodonto y detectar posibles afecciones. La transiluminación se utiliza para el diagnóstico de lesiones interproximales.
La observación de la cámara pulpar es útil para corroborar el diagnóstico, prevenir posibles invasiones a la pulpa y prever la protección dentinopulpar correcta según el espesor de dentina remanente.
) Análisis funcional de la oclusión y determinación de la dirección de las fuerzas masticatorias.
Objetivo: asegurar el funcionamiento correcto del aparato masticatorio.
) Corrección de las cúspides del diente o de las de sus antagonistas que puedan ser causa de contactos prematuros en oclusión o pongan en peligro la integridad de aquel o la de la restauración (especialmente, cúspides antagonistas extruidas).
Objetivo: el ajuste oclusal, cuando está indicado, se realiza para asegurar el funcionamiento correcto del aparato masticatorio.
e) Observación de la forma, el tamaño y la ubicación de la relación de contacto, troneras y espacios interdentarios.
Objetivo: reconstruirlos con exactitud en la restauración y evitar daños de las estructuras periodontales.
f) Observación del nivel y la condición de los tejidos del periodonto, la papila gingival, la profundidad del surco y la presencia de bolsa.[14,41]
Objetivo: obtener el diagnóstico de la condición periodontal y adoptar las medidas necesarias, o efectuar la derivación para su tratamiento y normalización. En lo referente al grado de la lesión de tejidos duros puede exigir la realización de gingivectomía, aumento de corona clínica o el simple desplazamiento del borde libre de la encía para asegurar una restauración estanca y que no afecte el periodonto.
g) Observación de la movilidad del diente y corrección del trauma que la produce.
Objetivo: evitar lesiones periodontales por trauma y consolidar la pieza dentaria, si la causa es simplemente traumática.
h) Detartraje y eliminación de placa.
Objetivo: es fundamental trabajar en una boca limpia, sin placa ni cálculos e instituir desde el comienzo medidas preventivas para el control de placa.
i) Anestesia y preparación del campo operatorio (véase cap. 24).
Objetivo: solo si se han cumplido con éxito todas las maniobras previas citadas precedentemente es lícito proceder con las maniobras de preparación dentaria y restauración. Si el diagnóstico pulpar o el periodontal indican la necesidad de un tratamiento más complejo, éste se debe realizar antes de la restauración del diente, salvo unas pocas excepciones que serán puntualizadas oportunamente en los diferentes capítulos de esta obra.[4,13-15,25,32,38,39]

Tiempo operatorio N° 2: apertura

El objetivo principal de este tiempo operatorio es crear o ampliar la brecha que permita el acceso a los tejidos lesionados o deficientes para poder extirparlos.

Es similar a la maniobra quirúrgica de la incisión y separación que realiza un cirujano sobre los tejidos blandos. La aparatología actual permite efectuar este tiempo operatorio con gran facilidad, considerando la elevada dureza del esmalte dentario. Se puede realizar con instrumental rotatorio a diferentes velocidades, láser de erbio-YAG, láser de otros tipos, sistemas cinéticos de aire abrasivo o ultrasonido. Cabe al operador no subestimar la potencia del instrumental de corte y ejercer un buen control sobre él para no excederse en el tamaño de la brecha.[19-24]

Instrumental

El instrumental sugerido para este tiempo operatorio varía según se esté operando sobre un diente con esmalte íntegro o sobre un diente que ya tiene una brecha, y su tamaño deberá ser proporcional al sitio de la lesión o a las dimensiones del diente. La instrumentación cambia, además, según el sistema de corte dentario disponible (velocidad, tipo de fresa, presión de corte). La numeración de las fresas responde al sistema americano y se cita a título simplemente indicativo.[2-17,26,32,37,40]

Diente con esmalte íntegro

En estos casos la apertura se puede efectuar:

a) utilizando velocidad superalta con fresas redonda (N° 1-2) o piriforme (N° 330 o 331), troncocónica lisa 169, 170 o 1170 (con extremo redondeado) (figs. 25-32 a 25-35);
b) utilizando velocidad convencional o mediana con fresa piriforme (fig. 25-36), piedra diamantada esférica (fig. 25-37) o con forma de cono invertido (fig. 25-38 a 25-42) a 5.000-20.000 rpm con refrigeración;
c) utilizando otros sistemas de corte (láser, aire abrasivo, ultrasonido), de acuerdo con las instrucciones del fabricante.

Diente con brecha

Cuando el diente ya presenta una brecha provocada por la lesión, la apertura se realizará con un instrumento

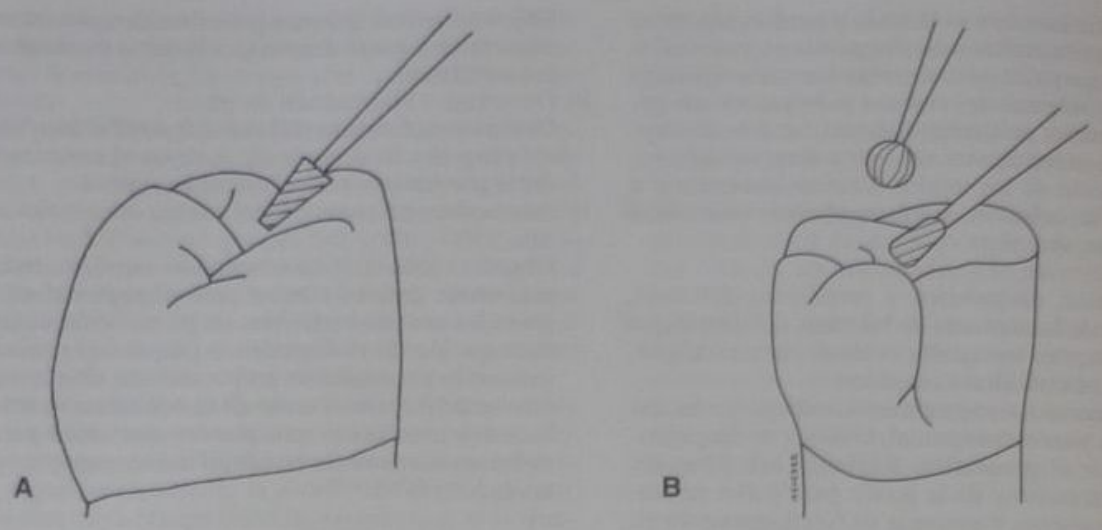

Fig. 25-32. A. Apertura sobre diente íntegro con fresa troncocónica a velocidad superalta. **B.** Con fresa piriforme o redonda.

que permita continuar de inmediato con el tiempo operatorio siguiente. El instrumento rotatorio sugerido es la fresa troncocónica lisa, larga (Nº 170 L) a velocidad superalta y refrigeración acuosa, o la misma fresa con extremo redondeado (Nº 1170). Como alternativa se puede usar la fresa piriforme larga (Nº 331 L) (fig. 25-43).

La fresa redonda es inoperante en este caso (fig. 25-44).

El tamaño de la fresa debe ser proporcional al de la brecha (fig. 25-45).

En los casos en los que se presenta una brecha muy amplia, con paredes de esmalte sin apoyo dentinario, es factible efectuar la apertura con instrumental de mano, con cinceles o hachuelas, rectos o angulados, para clivar el esmalte y permitir así un fácil acceso al interior del diente, especialmente en cavidades de clase I y II.

En caso de que se use láser o aire-abrasivo, se debe tener mucho cuidado porque el corte de dentina es más rápido que el de esmalte y, si la lesión es muy profunda, se puede perforar el techo de cámara.

Tiempo operatorio Nº 3: conformación

Este tiempo operatorio comprende los siguientes pasos: a) contorno, b) resistencia, c) profundidad, d) conveniencia y e) extensión final.

Objetivos

1. Obtener un *contorno* cavitario preliminar que permita la total eliminación de los tejidos lesionados y cumpla con ciertos requisitos esenciales
2. Lograr *formas de resistencia* que permitan soportar las fuerzas masticatorias y evitar el desplazamiento del material de obturación, sin peligro de fractura dentaria
3. Obtener una *profundidad* cavitaria que permita eliminar los tejidos deficientes e insertar el material de restauración sin debilitar ni dañar el diente
4. Lograr *formas de conveniencia* que permitan una buena instrumentación de las partes menos accesibles de la cavidad o faciliten la posterior obturación
5. Obtener finalmente la *extensión definitiva* de la cavidad con ubicación de los bordes cavitarios en zonas más adecuadas por motivos mecánicos, estéticos o funcionales

Estos objetivos se pueden cumplir en forma simultánea o sucesiva durante el desarrollo de este tiempo operatorio. Cuando se va a restaurar el diente con materiales y técnicas adhesivas, algunas de las maniobras previamente citadas son innecesarias.

Fig. 25-33

Fig. 25-34

Fig. 25-35

Figs. 25-33 a **25-35.** Secuencia de apertura con fresa troncocónica 170 a velocidad superalta.

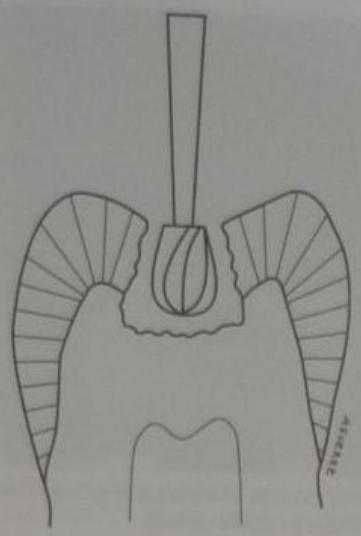

Fig. 25-36. Apertura con fresa piriforme a velocidad superalta.

Fig. 25-39. Apertura con fresa redonda N° 1, a velocidad superalta. Se deja actuar la refrigeración antes de comenzar el corte dentario.

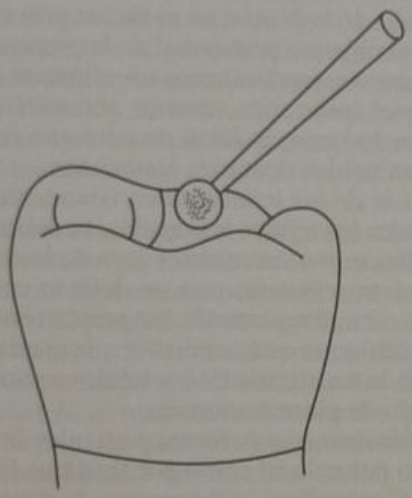

Figs. 25-37. Apertura con piedra diamantada esférica a baja velocidad.

Fig. 25-40. La fresa redonda ha atravesado el esmalte.

Fig. 25-38. Apertura con piedra cono invertido a baja velocidad.

Fig. 25-41. La fresa redonda ha atravesado el límite amelodentinario.

Fig. 25-42. *La fresa redonda ya está cortando la dentina.*

Fig. 25-44. *La fresa redonda es inoperante en este caso de diente con brecha y gran cantidad de tejido cariado.*

Contorno

El contorno delimita la superficie que abarcará la restauración sobre el diente. Se debe tener presente que cuando se utilizan materiales de obturación adhesivos y anticariogénicos, el contorno se limita generalmente al tamaño de la lesión.

El contorno se realiza de la siguiente manera:

A. Instrumental: los instrumentos rotatorios adecuados para este tiempo operatorio son las fresas cilíndrica, piriforme o troncocónica, en velocidad superalta, con refrigeración acuosa. Generalmente se utiliza la misma fresa de apertura (fig. 25-46), ya que este paso es una continuación de ella.

B. Técnica: se coloca la fresa de modo aproximadamente perpendicular a la superficie y se extiende la cavidad siguiendo el contorno preestablecido mentalmente según los factores que se describen a continuación (figs. 25-47).

Factores

1. *Extensión de la lesión*: es el factor más importante, ya que el objetivo primordial de la preparación cavitaria consiste precisamente en eliminar los tejidos deficientes (por caries, erosión, abrasión u otras causas). Por lo tanto, la línea de contorno *debe incluir* todos los tejidos dentarios lesionados.
2. *Condición de los tejidos duros remanentes*: una vez eliminados los tejidos lesionados, se deben examinar los tejidos duros remanentes para no hacer coincidir el perímetro cavitario con un defecto congénito de esmalte, una periquematía exagerada (estría de Retzius) o cualquier otra condición que pueda haber disminuido la resistencia de los tejidos o facilite la acumulación de placa bacteriana.
3. *Anatomía dentaria*: la forma particular de cada diente, tanto por oclusal como por las caras libres o proximales, contribuye a determinar la forma del contorno.
4. *Surcos y fisuras vecinos a la lesión*: la línea de contorno debe incluir todas las fisuras que hayan sido

Fig. 25-43. Apertura del diente con brecha con fresa troncocónica que permite continuar con el paso siguiente.

Fig. 25-45. Con la fresa troncocónica se abre rápidamente la lesión, a velocidad superalta, y se puede visualizar el interior del diente y la extensión de la lesión.

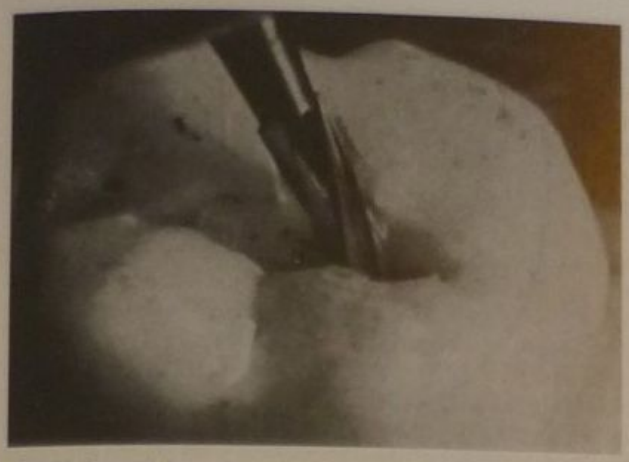

Fig. 25-46. Final de la apertura y principio de la conformación, a velocidad superalta con fresa Nº 170, sin cambiar de instrumento rotatorio.

Fig. 25-48. El contorno incluye las áreas invadidas por la caries y las fisuras (surcos que llegan a la dentina). En pacientes con bajo riesgo de caries, el contorno es más reducido.

invadidas por la caries (fig. 25-48), pero debe respetar los surcos sanos, sin invadirlos. En los casos de pacientes que corren bajo riesgo de caries las fisuras sospechosas se pueden sellar sin abrirlas, o realizar una ameloplastia para ahorrar tejidos dentarios sanos. Estudios de hasta diez años de seguimiento muestran que lesiones muy poco activas de caries no progresan debajo de las restauraciones bien selladas.[42]

5. *Requisitos estéticos*: sin descuidar los principios fundamentales ya mencionados se puede modificar el contorno ligeramente para satisfacer los requisitos estéticos del paciente. Esto significa a veces aumentar la extensión de la cavidad y otras, disminuirla y/o hacer un perímetro ondulado. Este detalle es importante cuando se realizan restauraciones que son visibles. La línea de contorno puede contribuir a mejorar las condiciones estéticas del caso.
6. *Fuerzas masticatorias*: la incidencia de las fuerzas masticatorias sobre la futura restauración obliga a clasificar las preparaciones en dos categorías: a) preparaciones situadas en áreas funcionales o de trabajo y b) preparaciones situadas en áreas no funcionales (fig. 25-49). Las preparaciones ubicadas en áreas funcionales recibirán los impactos masticatorios en forma directa y, por lo tanto, en su diseño debe predominar el concepto de salvar o proteger tejido dentario sano, ya que los materiales de obturación generalmente tienen propiedades mecánicas inferiores a las de los tejidos duros del diente. Tanto en las restauraciones plásticas como en las rígidas (p. ej., incrustaciones metálicas) se debe evitar que un margen de ellas coincida con el punto de incidencia de las fuerzas masticatorias transmitidas por una cúspide antagonista. Las cavidades ubicadas en áreas no funcionales solo reciben los impactos masticatorios en forma indirecta; por lo tanto, en su diseño pueden predominar los otros factores considerados.
7. *Tejidos blandos periodontales*: la proximidad con los tejidos blandos del periodonto condiciona la extensión cavitaria en esa zona. Se debe preferir la terminación del borde cavitario lejos del margen o de la

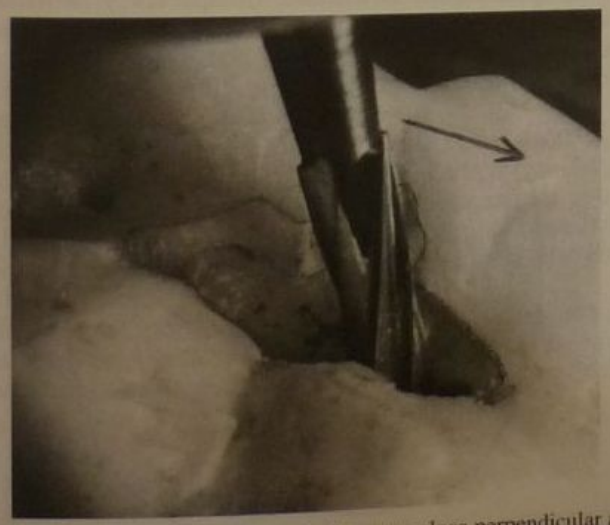

Fig. 25-47. Terminada la apertura, la fresa se coloca perpendicular a la superficie (*flecha*) y se extiende por todos los surcos del diente que están cariados.

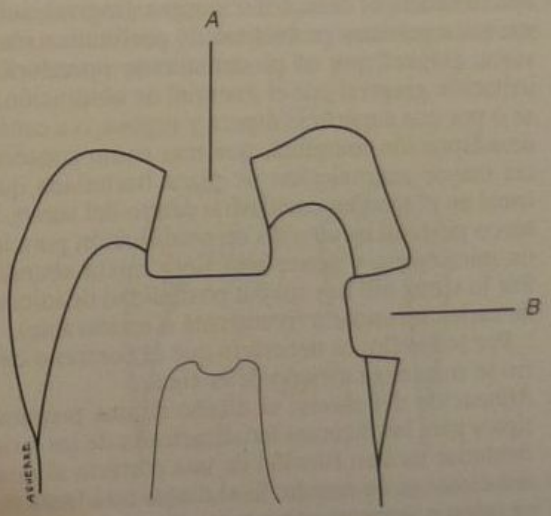

Fig. 25-49. Las preparaciones situadas en áreas funcionales (*A*) reciben presiones más intensas que las ubicadas en áreas no funcionales (*B*).

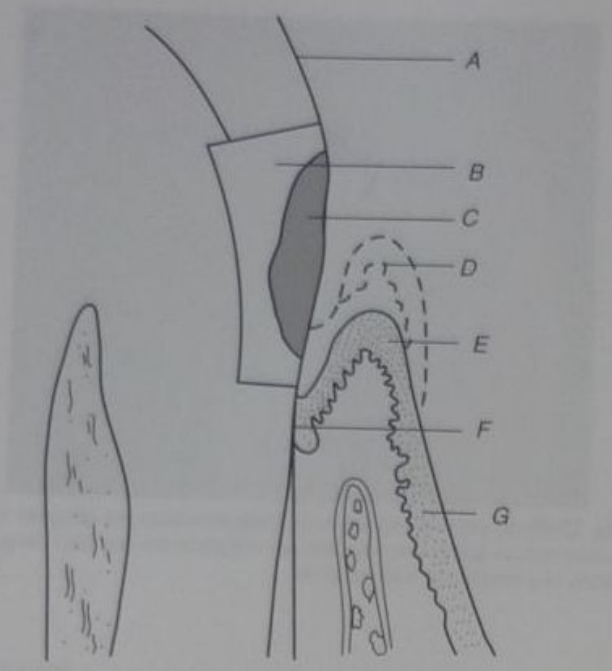

Fig. 25-50. Relación encía-diente. *A.* Esmalte. *B.* Restauración. *C.* Lesión original. *D.* Altura del borde libre de la encía antes de la cirugía. *E.* Altura del borde libre de la encía después de la cirugía. *F.* Nueva adherencia epitelial. *G.* Encía insertada.

papila gingival para no alterar la buena relación encía-diente. Una pared cavitaria alejada del margen o de la papila puede ser instrumentada correctamente y terminada con fidelidad, para luego insertar y terminar la obturación con todos los requisitos de la técnica.

No ocurre lo mismo cuando el borde cavitario se encuentra muy próximo o invade el surco gingival, lo que obliga a tomar las medidas necesarias para adecuar la preparación cavitaria a esa zona (fig. 25-50). Estas medidas pueden consistir en: a) separación por medios mecánicos, químicos, eléctricos o combinados, b) gingivectomía, c) colgajo gingival, d) cirugía de tejidos óseos y blandos según el tipo de relación encía-cavidad (véase cap. 21).[4,13,14,32,41] Pero, aunque se pueda preparar y obturar correctamente una cavidad por debajo del margen gingival, subsisten los siguientes problemas: 1) profundización del surco gingival por el procedimiento operatorio, 2) irritación gingival por el material de obturación, *per se* o por una superficie áspera y rugosa, o a causa de desadaptación marginal, que trae como consecuencia mayor acumulación de placa bacteriana que lo usual en el margen cavitario o dentro del surco, 3) el surco gingival es un sitio de predilección para la vida microbiana y posee una flora mixta abundante. Por lo tanto, allí hay mayor posibilidad de iniciación de caries secundaria (recurrente o recidivante).

Por todo ello, es necesario que el contorno cavitario se mantenga alejado de la encía.

8. *Alineación del diente*: el diseño de una preparación típica para las diversas localizaciones de las lesiones dentarias está en función de una correcta alineación del diente en su arcada. Si el diente está fuera de alineación o presenta alguna versión (mesiodisto-giro, etc.), el contorno deberá modificarse en consecuencia para cumplir con los requisitos anteriores.[3,35]

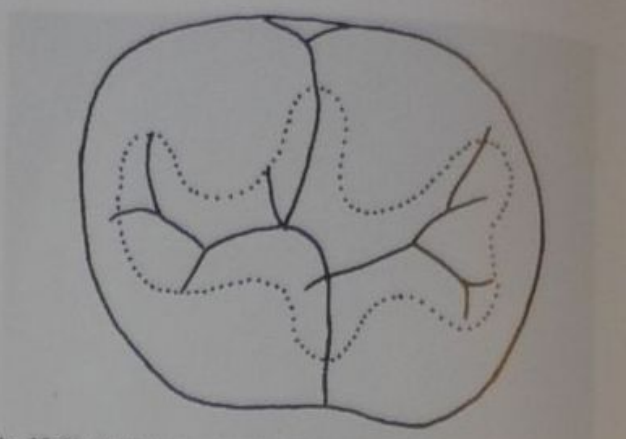

Fig. 25-51. Contorno cavitario en paciente joven y/o con alto riesgo de caries.

9. *Predisposición a las caries o a otras lesiones*: aunque es difícil definir esta condición del diente o del individuo, no cabe duda de que en la iniciación del proceso de caries intervienen numerosos factores predisponentes y atenuantes (véanse caps. 18, 19 y 20). Cuando en un diente coinciden varios factores que facilitan la iniciación del proceso carioso, por ejemplo, acumulación de placa, falta de higiene, etc., se dice que éste corre alto riesgo de caries. Por extensión, el mismo término se aplica al individuo o a ciertas zonas del diente (fig. 25-51). Al diseñar el contorno cavitario se deberá tener en cuenta este aspecto y optar por perímetros mucho más reducidos, limitados a la simple extensión de la lesión, en dientes con bajo riesgo de caries.
10. *Material de obturación*: el contorno también varía de acuerdo con el material de obturación que se va a utilizar. Los materiales más débiles, friables o abrasionables requieren un área cavitaria más restringida para evitar su rápida destrucción en la boca. Los materiales con acción anticariogénica no requieren extensión preventiva.
11. *Abrasión*: una superficie oclusal desgastada por la abrasión permite un diseño cavitario con un contorno más restringido, siempre y cuando el esmalte aún cubra esa superficie (fig. 25-52). Cuando por avance de la abrasión el esmalte desaparece y la dentina

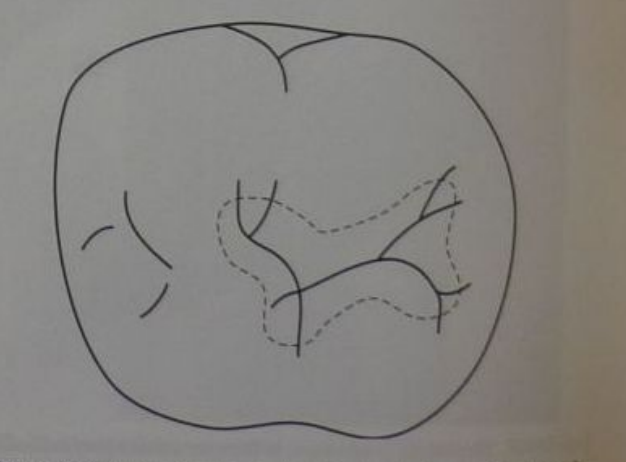

Fig. 25-52. Contorno cavitario en paciente de edad, con abrasión oclusal y/o con muy bajo riesgo de caries.

queda al descubierto, se produce el fenómeno de las "cúspides invertidas", es decir que en lugar de cúspides se observan hoyos en los sitios donde desapareció el esmalte y se abrasionó rápidamente la dentina. El diseño cavitario varía fundamentalmente en estos casos y muchas veces se limita a pequeñas preparaciones en las zonas de dentina expuesta, separadas por islotes de esmalte remanente.

12. *Erosión y abfracción*: la erosión y la abfracción se producen sobre todo en el tercio gingival y pueden abarcar los tres tejidos duros del diente (esmalte, dentina y cemento). Sus características principales son la gran extensión y la poca profundidad. El diseño cavitario a veces es muy complejo: a) por hallarse en zonas muy cercanas a la pulpa, b) por su extensión y c) por su escasa profundidad. Cuando el proceso se extiende al cemento y se complica con una caries en la zona erosionada, presenta problemas difíciles de resolver sin recurrir a la desvitalización o a las prótesis (véanse caps. 21, 22 y 48).

Resistencia

Durante la conformación cavitaria es preciso asegurar superficies de soporte adecuadas para que el material de restauración resista las fuerzas masticatorias sin que sufra desplazamientos, deformación o ruptura. Además, la forma de resistencia debe proteger la estructura dentaria.

Una vez delimitado el contorno, se deben observar las paredes cavitarias resultantes hasta ese momento y analizar la posible incidencia sobre ellas de las fuerzas masticatorias, o de cualquier otra fuerza que pudiera determinar una eventual fractura.

La resistencia de las paredes cavitarias depende de varios factores relacionados con la naturaleza intrínseca de los tejidos duros, su espesor, su ubicación y su forma. En la descripción de este paso respetaremos el siguiente ordenamiento: 1) paredes de esmalte, 2) tamaño de la preparación, 3) inclinación de paredes, 4) influencia de la topografía dentaria, 5) ángulos diedros internos, 6) piso cavitario y 7) paredes debilitadas.

1. Paredes de esmalte

Con respecto al esmalte, el principio fundamental que debe respetarse como un axioma es: *toda pared de esmalte debe tener su correspondiente apoyo dentinario* o ser reforzado con un material adhesivo de restauración como el ionómero o el composite con adhesivos (fig. 25-53).

Esto se debe a la estructura quebradiza del esmalte, el que presenta planos de clivaje paralelos a la dirección general de los prismas adamantinos. La topografía irregular de la superficie dentaria, especialmente en las caras oclusales de premolares y molares, puede conducir a un error en la apreciación del soporte dentinario.

El esmalte puede ser sostenido por dentina aunque aparentemente se proyecte como un alero o voladizo formando falsa escuadra debajo (fig. 25-54). En caso de duda, se debe recordar su origen embriológico.

2. Tamaño de la preparación

Otro factor importante es el *tamaño de la preparación* en relación con el diente. Cuando la destrucción de tejidos dentarios por avance de la lesión o por una preparación cavitaria demasiado extensa excede ciertos límites, las paredes cavitarias quedan expuestas a una fractura. En este caso se indicará una restauración que proteja los tejidos dentarios remanentes, como una incrustación metálica, de porcelana o de composite (véanse caps. 52 a 55). Es necesario evaluar en forma cuidadosa todos los factores que intervienen en el diseño cavitario para evitar la destrucción innecesaria de tejidos dentarios sanos, con lo que se incrementa de manera proporcional la resistencia de los tejidos remanentes. Es conveniente recordar que al aumentar 1 o 2 mm en cualquier sentido, el tamaño cavitario da como resultado una pérdida de tejidos volumétricamente mayor a causa de las características tridimensionales de las preparaciones (véase cap. 26).

Los materiales plásticos de restauración, como la amalgama, requieren preparaciones con paredes fuertes, porque la excavación predispone a la fractura dentaria.[42-45] El diente debe proteger la restauración, al contrario de lo que ocurre con las incrustaciones metálicas y coronas parciales o totales (fig. 25-55). Esto tiene una excepción: cuando se utilizan materiales o técnicas adhesivas, se puede obtener un refuerzo de las paredes.[44-54]

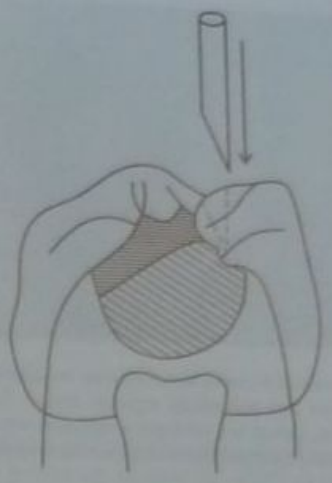

Fig. 25-53. Axioma: toda pared de esmalte debe tener su apoyo dentinario. Así como es fácil clivar el esmalte sin apoyo dentinario, si se deja la preparación en estas condiciones, las fuerzas masticatorias romperán el esmalte (salvo que se refuerce la estructura con materiales adhesivos).

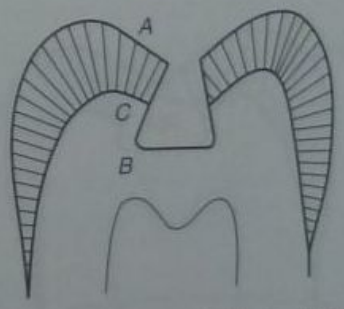

Fig. 25-54. El esmalte puede estar sostenido por dentina aunque aparentemente se proyecte formando falsa escuadra. El esmalte en *A* está sostenido por la dentina en *C*, aunque la preparación forme un ángulo en *B*. En caso de duda, recordar su origen embriológico.

Fig. 25-55. Los materiales como la amalgama requieren dientes con paredes fuertes (véase cara oclusal del segundo molar). Cuando las paredes quedan débiles, deben ser protegidas mediante una restauración más resistente, como la incrustación metálica (véase el primer molar).

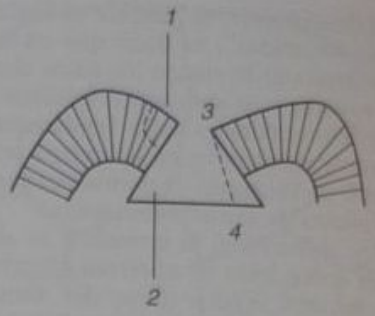

Fig. 25-57. Inclinación exagerada: la topografía dentaria debe guiar la mano del operador en la determinación del ángulo cavo más adecuado. El ángulo recto en *1* obliga a tallar un ángulo demasiado agudo en 2 que debilita la estructura dentaria. La línea punteada *3-4* indica una solución más aceptable para amalgamas. Deben preferirse los ángulos internos redondeados.

3. Inclinación de paredes y ángulo cavo

La inclinación de las paredes cavitarias debe satisfacer los siguientes objetivos: 1) asegurar la retención o anclaje de la restauración sin debilitar las paredes dentarias, 2) facilitar el acceso e instrumentación cavitaria y la posterior inserción de la restauración, 3) proteger la pared de esmalte en la zona del ángulo cavo, 4) proteger el material de obturación cuando su naturaleza así lo requiera, 5) resistir las fuerzas que inciden sobre el diente y 6) permitir la inserción de restauraciones rígidas (incrustaciones). Estos factores son de menor importancia cuando se utilizan materiales adhesivos.[4,11,13-15,26,28,30,32,35,39,40]

La inclinación de paredes se debe estudiar detenidamente durante la preparación para poder cumplir con los objetivos señalados según el tipo de restauración que recibirá el diente. Cuando se utilizan materiales de restauración cuya característica principal es la de ser frágiles o quebradizos en espesores delgados (amalgama, composite, ionómero, compómero), se recomienda que la inclinación de la pared sea aquella que permita obtener una angulación *cercana a 90º en el ángulo cavo*, situación que resulta favorable tanto para el esmalte como para el material (fig. 25-56). Esto se debe lograr sin debilitar la estructura dentaria ni dejar prismas de esmalte sin soporte. La figura 25-57 muestra una inclinación exagerada de las paredes para lograr un ángulo cavo de 90º debilitando al diente. La línea punteada (*3-4*) indica la solución ideal.[55-57]

Por el contrario, la figura 25-58 muestra una inclinación de paredes que determina un ángulo cavo de aproximadamente 135º, lo cual da como resultado una restauración de amalgama con espesores muy delgados en los márgenes (punto 2 de la figura 25-58) que se fractura con facilidad. La línea punteada (*3-4*) indica la solución ideal. La figura 25-59 muestra una preparación grande cuya pared derecha determina un ángulo cavo de 45º, desfavorable para el esmalte. La solución correcta consiste en bajar la altura de la pared hasta la línea *3-4*. Cabe señalar aquí que estos factores no son tan importantes y se pueden obviar cuando se utilizan materiales adhesivos.

Posibilidades

Es bastante difícil obtener un ángulo cavo de 90º en todos los márgenes cavitarios en virtud de la cambiante topografía de la superficie externa del diente, tanto por la presencia de cúspides, de altura variable, como por la diferente inclinación de los prismas de esmalte.

Los diseños esquemáticos de preparaciones preconizadas por autores que se han ocupado del tema muestran una gran diversidad de criterios con respecto al borde cavosuperficial y, a veces, una contradicción entre lo que dice el texto y lo que muestran los dibujos correspondientes.

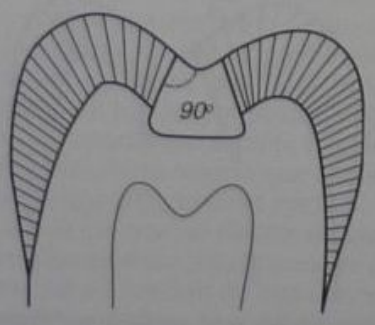

Fig. 25-56. Inclinación de paredes: materiales frágiles en espesores delgados requieren una angulación cercana a 90º en el ángulo cavo superficial.

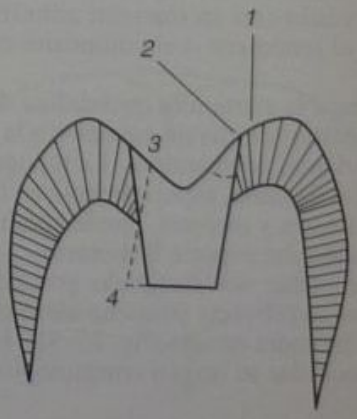

Fig. 25-58. Inclinación desfavorable. En dientes con cúspides altas, las preparaciones con paredes divergentes hacia oclusal (*1*) determinan espesores delgados de amalgama en la zona marginal (*2*), con la inevitable fractura al poco tiempo. La línea punteada *3-4* indica una solución más adecuada.

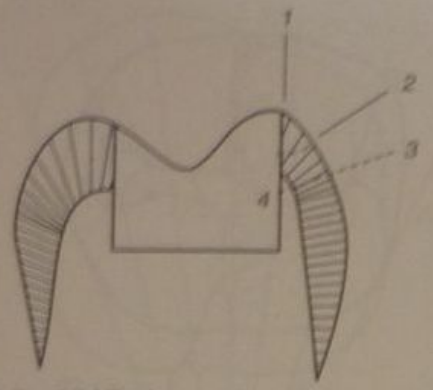

Fig. 25-59. Pared debilitada: una preparación demasiado grande debilita las paredes. El ángulo cavo (*1*) mide 45° y da por resultado prismas de esmalte sin soporte, que se rompen con facilidad y derrumban la pared (*2*). La solución adecuada consiste en bajar la altura de la pared hasta la línea *3-4*.

Analicemos las diferentes posibilidades cuando no es factible el ángulo de 90° en el borde cavosuperficial. La altura cuspídea puede ser a) mayor de 40°, b) de entre 20° y 40°, c) menor de 20° (fig. 25-60).

CÚSPIDES ALTAS

Dientes con cúspides altas, cuya inclinación es de 40° o más con respecto a un plano oclusal horizontal.

a) La preparación cavitaria de tipo Black, con paredes paralelas, determina en el borde cavo un ángulo obtuso de 130°, desfavorable para la resistencia marginal de la amalgama.
b) La preparación cavitaria con paredes convergentes 10° hacia adentro respecto de la vertical determina un ángulo cavo de 120°, más favorable para la amalgama.
c) La preparación cavitaria con paredes divergentes, 10° hacia afuera con respecto a la vertical, forma un ángulo cavo de 140°, que produce espesores muy delgados de amalgama en la zona marginal, lo que predispone a su fractura (fig. 25-61).

CÚSPIDES BAJAS

Diente con inclinación cuspídea de 20° con respecto a un plano horizontal.

a) La preparación cavitaria con pared paralela (de tipo Black) forma un ángulo cavo de 110°.

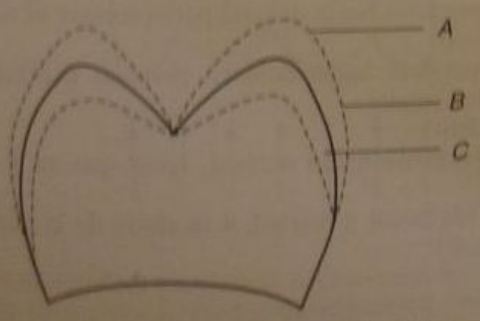

Fig. 25-60. La altura cuspídea es muy variable. *A*. Mayor de 40°. *B*. Entre 20° y 40°. *C*. Menor de 20°.

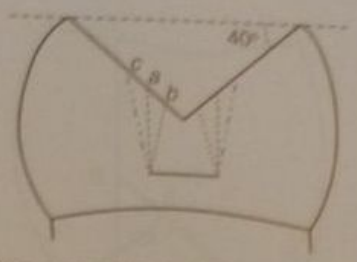

Fig. 25-61. Corte esquemático de un diente con altura cuspídea de 40°: *a*, pared paralela al eje del diente; *b*, pared convergente hacia oclusal; *c*, pared divergente hacia oclusal.

b) La preparación cavitaria con pared convergente hacia oclusal forma un ángulo de 100°; al igual que la anterior, es favorable para la resistencia de la amalgama.
c) La preparación cavitaria con pared divergente hacia oclusal forma un ángulo de 120°, más desfavorable para la resistencia marginal de los materiales (fig. 25-62).

Discusión

En un diente con cúspides muy altas (más de 40°) la relación amalgama-esmalte en la zona oclusal no será muy favorable para la amalgama.

Esta situación puede mejorar con un ancho bucolingual reducido, lo que significa mayor protección para el material de obturación y con paredes ligeramente convergentes hacia oclusal. En cambio, las paredes divergentes hacia oclusal en todo el contorno ofrecen una condición mucho más desfavorable para la amalgama. En el diente con cúspides bajas la inclinación de la pared cavitaria no incide de un modo tan fundamental sobre la resistencia de la amalgama.

Durante el tallado (escultura) de la amalgama la inclinación de las vertientes cuspídeas bucal y lingual se puede modificar en unos 10° para reducir aún más la angulación del ángulo cavo y llegar al óptimo de 90°, que beneficia tanto a la amalgama como al esmalte. El esquema de la figura 25-63 muestra diferentes inclinaciones de paredes y los ángulos cavos respectivos para una altura cuspídea de 45°.[4,15,29,37,55-61]

4. Influencia de la topografía dentaria

En nuestra opinión, la divergencia de conceptos entre distintos autores sobre la inclinación de las paredes posi-

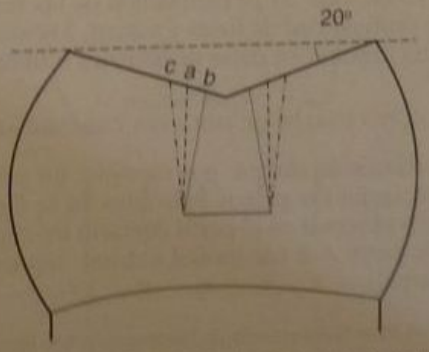

Fig. 25-62. Diente con altura cuspídea de 20°: *a*, pared paralela al eje del diente; *b*, pared convergente; *c*, pared divergente.

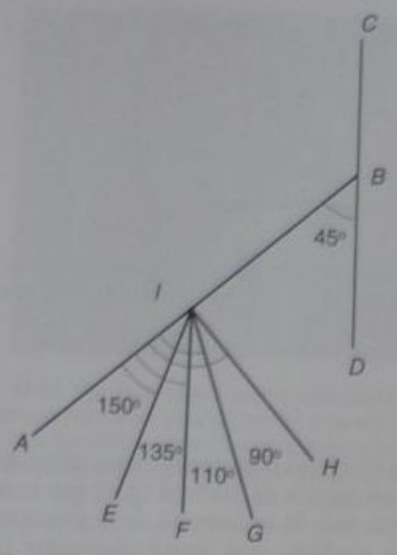

Fig. 25-63. Con una altura cuspídea de 45° se pueden determinar los siguientes ángulos: *A-B*, vertiente cuspídea de 45°. *C-D*, eje del diente. *H-I*, pared convergente forma ángulo de 90°. *G-I*, pared menos convergente forma ángulo de 110°. *F-I*, pared paralela al eje del diente forma ángulo de 135°. *E-I*, pared divergente hacia oclusal forma ángulo de 150°. (Los ángulos han sido dibujados en forma esquemática. Las líneas de puntos indican el ángulo marginal decreciente de la amalgama.)

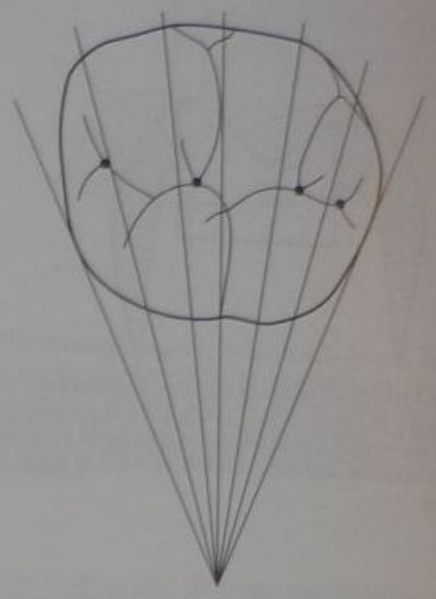

Fig. 25-64

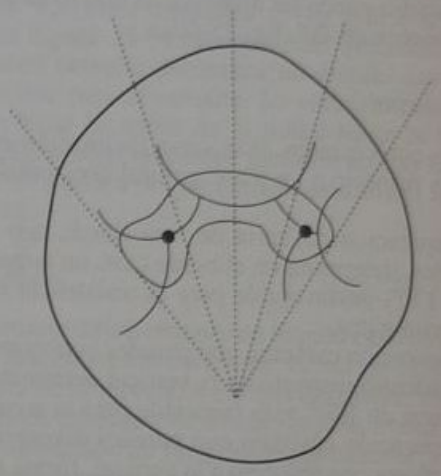

Fig. 25-65

Figs. 25-64 y **25-65.** El diente debe ser analizado visualmente en sus diferentes áreas para evaluar la topografía oclusal y determinar el contorno y la inclinación de las paredes.

blemente se base en el hecho de no haber tenido en cuenta la cambiante topografía de la superficie dentaria, lo que torna imposible la recomendación de una inclinación uniforme de las paredes para todo tipo de preparación y para cada una de las áreas del diente.[2-16,29-40,55-61]

La topografía de la superficie dentaria se puede analizar en las siguientes áreas:

A. Caras oclusales de molares y premolares (figs. 25-64 y 25-65).

Áreas
1. Rebordes marginales
2. Surcos principales
3. Fosas (central y laterales)
4. Vertientes cuspídeas
5. Puentes de esmalte

B. Caras proximales
C. Caras libres
D. Caras linguales de incisivos superiores

Factores para tener en cuenta: 1) altura cuspídea (más de 40° o menos de 20°) e inclinación de las vertientes, 2) ancho y profundidad de fosas y surcos, 3) curvatura de la superficie dentaria en caras proximales o libres.

A. Caras oclusales de molares y premolares

Si cortamos un diente, por ejemplo, un primer molar superior, según los planos indicados en la figura 25-66, podremos observar en el perfil dentario los siguientes accidentes: *perfil A-B* (de mesial a distal, siguiendo el surco principal):

Áreas
1. Reborde marginal mesial
2. Fosa mesial y surcos marginales
3. Surco principal
4. Fosa central y surcos anexos
5. Puente de esmalte linguodistal
6. Fosa distal y surcos marginales
7. Reborde marginal distal

Inclinación de paredes
Área 1: divergentes hacia oclusal para proteger el reborde marginal
Área 4-5: paralela hacia oclusal, para no debilitar el puente de esmalte
Área 5-6: ídem
Área 7: divergente hacia oclusal, igual que en 1 (fig. 25-67)
Perfil C-D (de bucal a lingual, a la altura de la cúspide mesiobucal):

Áreas
1. Cúspide mesiobucal
2. Vertiente en ángulo de 40°

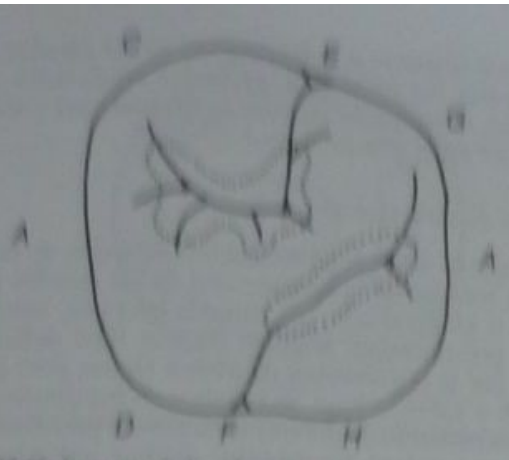

Fig. 25-66. Esquema de los planos de corte dentario para estudiar los perfiles. Perfil *A-B* (mesiodistal). Perfil *C-D* (bucolingual, cúspides mesiales). Perfil *E-F* (transversal). Perfil *G-H* (bucolingual, cúspides distales).

3. Surco principal
4. V vertiente en ángulo de 40°
5. Cúspide mesiolingual

Inclinación de paredes

Área 2-3-4: convergente hacia oclusal para obtener un ángulo cavo más cercano a 90°, que permite mayor espesor de material de restauración en el borde cavo sin debilitar las cúspides (fig. 25-68).

Perfil E-F (corte de bucal a lingual transversal, por el centro del diente):

Áreas

1. Reborde bucal entre las dos cúspides principales
2. Surco transversal (bucocentral)
3. Fosa central y surcos anexos
4. Puente de esmalte linguodistal
5. Reborde lingual (apenas marcado)

Inclinación de paredes

Área 1: divergente hacia oclusal para proteger el reborde bucal

Fig. 25-68. Perfil *C-D* o bucolingual, mesial. *C*, cara bucal; *D*, cara lingual. *1*, cúspide mesiobucal; *2*, vertiente; *3*, surco principal; *4*, vertiente lingual; *5*, cúspide mesiolingual.

Área 3-4: paralela hacia oclusal junto al puente de esmalte (fig. 25-69).

Perfil G-H (bucal a lingual, altura o cúspide distobucal):

Áreas

1. Cúspide distobucal
2. Vertiente
3. Puente de esmalte
4. Surco linguodistal
5. Cúspide distolingual

Inclinación de paredes

Área 3-4: paredes paralelas si las vertientes respectivas tienen inclinación de 20°. Paredes convergentes hacia oclusal si las vertientes tienen inclinación de 40° (fig. 25-70).

B y C. Caras proximales y caras libres

En la gran mayoría de los casos las caras proximales y libres de todos los dientes presentan superficies planas o ligeramente convexas hacia el exterior. Las excepciones

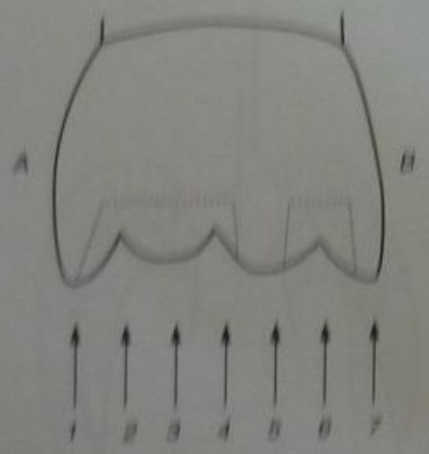

Fig. 25-67. Perfil *A-B* o mesiodistal. *A*, Cara mesial. *B*, Cara distal. Accidentes topográficos: *1*, reborde marginal mesial; *2*, fosa mesial y surcos marginales; *3*, surco principal; *4*, fosa central y surcos anexos; *5*, puente de esmalte; *6*, fosa distal; *7*, reborde marginal.

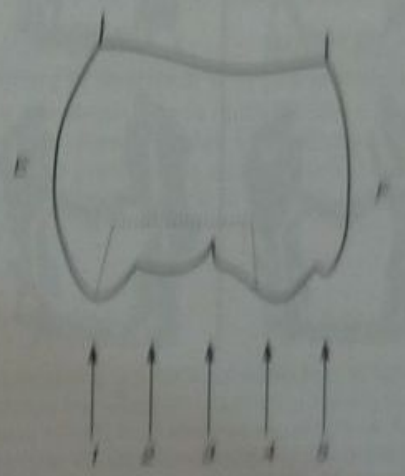

Fig. 25-69. Perfil *E-F* o transversal. *1*, reborde bucal entre las dos cúspides; *2*, surco bucocentral; *3*, fosa central; *4*, puente de esmalte; *5*, reborde lingual.

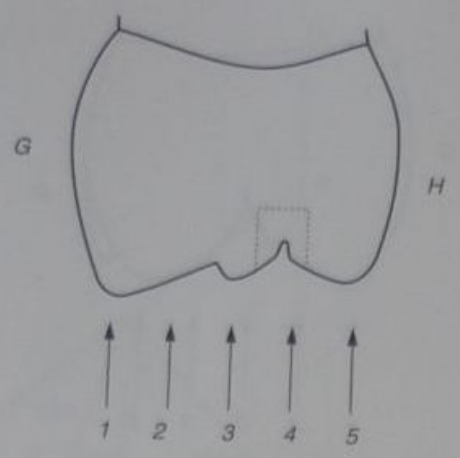

Fig. 25-70. Perfil *G-H* o bucolingual, distal. 1, cúspide distobucal; 2, vertiente; 3, puente de esmalte; 4, surco lingual; 5, cúspide distolingual.

son las caras palatinas de los incisivos superiores y los dientes con anomalías o defectos de formación.

En estos casos para obtener un ángulo cavo de 90º basta con observar la regla de mantener las paredes de esmalte *paralelas* a la dirección de los prismas en cada una de las áreas analizadas, salvo en la zona del margen gingival, donde la dirección de los prismas es irregular y puede inducir a error.

D. Caras linguales de incisivos y caninos superiores

La extrema irregularidad morfológica de la cara lingual de los incisivos y caninos superiores impide establecer reglas fijas con respecto a la inclinación de las paredes. Se deben respetar los principios generales enunciados con anterioridad, el apoyo de esmalte en dentina sana y angulación de 90º en el ángulo cavo.[4,15,25,29,37-39]

Fig. 25-71. Una de las clásicas experiencias de fotoelasticidad. Planchas gruesas de plástico que simulan cavidades son sometidas a presiones. Las líneas de tensión que aparecen en el plástico permiten evaluar el efecto que producen las diferentes formas cavitarias, los ángulos agudos o redondeados, etc. En esta experiencia se duplicaron dientes temporarios y sus respectivas preparaciones. (Según Mahler, D.B. An analysis of stresses in a dental amalgam restoration. J Dent Res 1958; 37:516.)

5. Ángulos diedros internos

Con respecto a los ángulos diedros internos, es decir, los que se forman en la intersección de las paredes pulpar, axial o gingival con sus paredes laterales, antiguamente se preconizaban ángulos diedros bien definidos formados por la intersección de planos rectos, pero en la actualidad, y sobre la base de estudios de fotoelasticidad y el comportamiento de dientes sometidos a presiones intensas, se preconizan los ángulos diedros redondeados para reducir la tensión interna del diente durante la masticación que podrían determinar la fractura dentaria (fig. 25-71).[13,15,26,30,32,34,122,123]

6. Piso cavitario

En el diseño cavitario es necesario ofrecer *superficies planas* que sean perpendiculares a la dirección de las fuerzas masticatorias habituales como factor primordial de resistencia. Esto se logra en la práctica con la realización de pisos dentinarios perpendiculares al eje mayor del diente en las zonas de molares y premolares. En la cara lingual de los incisivos, o en premolares inferiores, por oclusal, el piso debe quedar aproximadamente paralelo a la superficie respectiva del diente, que es la que recibe las fuerzas masticatorias.

En las preparaciones de clase III y V el piso es paralelo a la superficie externa y puede resultar ligeramente convexo, siguiendo la curvatura anatómica de la cara libre.

El piso no debe ser cóncavo o esférico a causa de la posibilidad de que una fuerza incidente en un extremo de la restauración la haga rotar y produzca su desplazamiento (figs. 25-72 a 25-74) (véase cap. 26).[55]

7. Paredes debilitadas

En una preparación cavitaria puede suceder que, por avance de la lesión o por exceso de instrumentación, una pared quede con muy poco espesor de tejido remanente.

Podemos esquematizar un diente y su preparación mediante formas geométricas, por ejemplo, un cubo o un paralelepípedo.

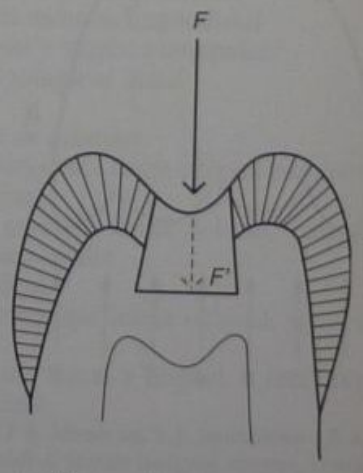

Fig. 25-72. El piso debe ser plano y perpendicular a la dirección de las fuerzas.

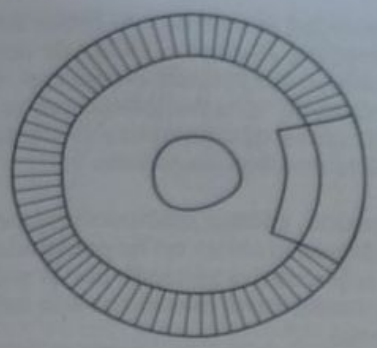

Fig. 25-73. En preparaciones de clase III o V el piso es convexo.

La preparación realizada A' B' C' D' F' G' dentro del diente ABCDEFG (fig. 25-75) se extiende excesivamente en sentido labiolingual a expensas de la pared labial, especialmente en el ángulo AD. Esta pared debilitada ABCD tenderá a fracturarse si la preparación se obtura con materiales plásticos no adhesivos. La fractura se evitará solo si se prepara el diente para recibir una restauración rígida con protección cuspídea (incrustación metálica o corona). En ciertos casos, en los que la pared del diente ha quedado debilitada en su extremo oclusal o incisal, el problema puede solucionarse con la reducción de la altura de la pared en ese sitio hasta encontrar tejidos dentarios más resistentes o con la reconstrucción de la cúspide con el material de obturación. También se puede intentar el refuerzo de paredes debilitadas con el uso de materiales de restauración adhesivos.

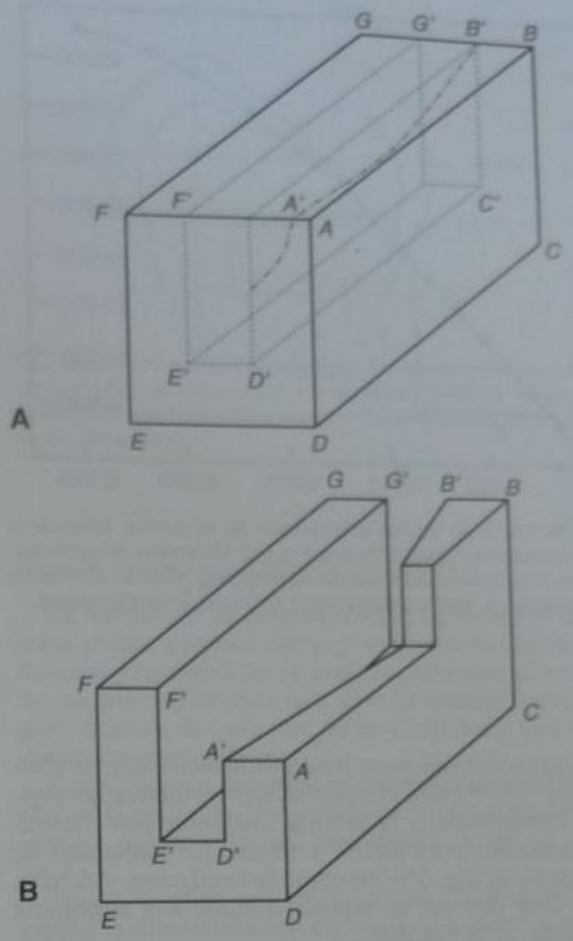

Fig. 25-75. A. Esquema de una preparación que debilita excesivamente una pared del diente. **B.** Solución adecuada para evitar la fractura de la pared debilitada. *A, B, C, D, E, F, G:* diente. *A', B', C', D', E', F', G':* cavidad.

Profundidad

Para determinar la profundidad de una preparación, es decir, los niveles mínimo y máximo del piso, se deben tener en cuenta factores primordiales y secundarios. Éstos también se relacionan con el material de restauración que se va a utilizar, que puede ser *plástico*, como amalgama, composite, ionómero, compómero, o *rígido*, como las incrustaciones. En el caso de restauraciones plásticas, como en las rígidas, los factores primordiales son: 1) el piso cavitario debe hallarse en dentina (nivel mínimo cuando se utiliza la amalgama. Para todos los demás tipos de restauraciones no es necesario que el piso cavitario se encuentre en dentina), 2) el piso debe estar apoyado en tejido sano y 3) la profundidad no debe debilitar la pared pulpar (nivel máximo).

Los factores secundarios son: 1) una profundidad mayor incrementa la retención y 2) una profundidad mayor incrementa el volumen de la restauración y su resistencia a la fractura. Se debe recordar, sin embargo, que una profundidad mayor predispone a la fractura del diente. Esto rige para obturaciones plásticas pero no para incrustaciones metálicas.

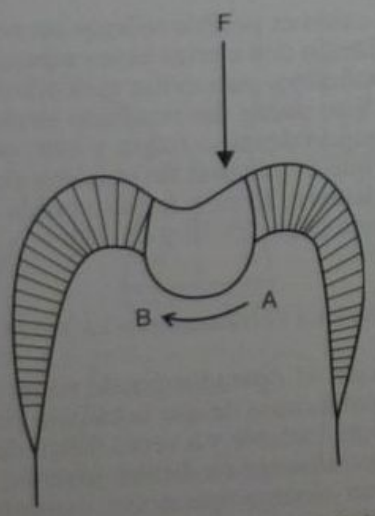

Fig. 25-74. El piso cóncavo o esférico está contraindicado porque la obturación puede rotar *(AB)* ante la incidencia de una fuerza *(F)* (excepto en restauraciones adhesivas).

Factores primordiales

1. EL PISO CAVITARIO DEBE HALLARSE EN DENTINA (NIVEL MÍNIMO)

Este principio rige para incrustaciones y para restauraciones con amalgama. No rige para restauraciones de composite, ionómero y compómero.

Existen causas mecánicas, histopatológicas y bacteriológicas para justificar este concepto.

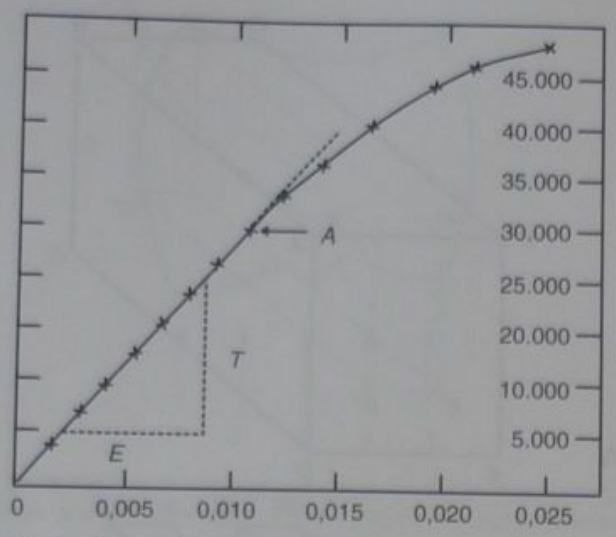

Fig. 25-76. Curva de tensión-deformación de la dentina sometida a fuerzas compresivas. (Según Peyton, F y col. Materiales dentales restauradores.) Horizontal: deformación en pulg/pulg. Vertical: tensión en libras/pulgadas². *A*, límite proporcional; *T/E*, módulo de elasticidad.

a) Las causas mecánicas se basan en la diferencia de elasticidad[43,45,55,58] entre el esmalte, que es totalmente rígido e inextensible, y la dentina, que posee una elasticidad adecuada para recibir y retener los materiales de restauración (fig. 25-76) como la amalgama. Además, se le debe proveer un espesor mínimo a la amalgama para que no se fracture.
b) Las causas histopatológicas se basan en la rápida extensión del proceso de caries en la zona del límite amelodentinario, en virtud de que la dentina posee más sustancia orgánica que el esmalte, especialmente en la zona indicada, donde existen zonas de menor mineralización que favorecen la extensión de la caries.[1,2,3]

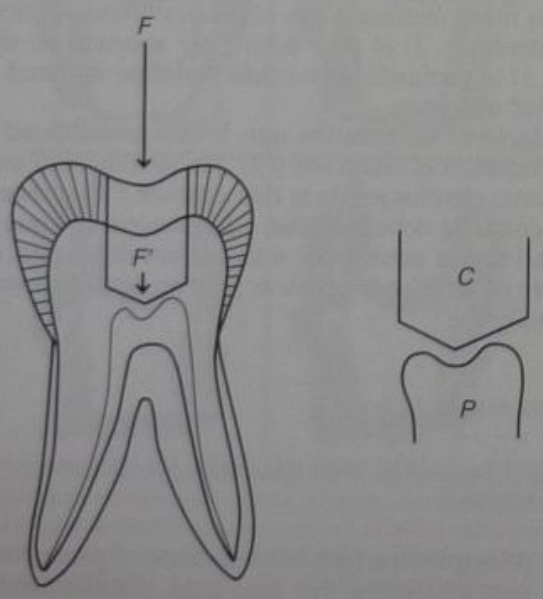

Fig. 25-77. La profundidad no debe debilitar la pared pulpar. La fuerza *F* se transmite a través del material de obturación *F'*. *C*, cavidad. *P*, pulpa.

Si la profundidad se restringe al límite amelodentinario sin penetrarlo, se corre el riesgo de dejar tejido cariado por debajo del esmalte (véase cap. 18).
c) Desde el punto de vista bacteriológico se sabe que el proceso de caries desmineraliza la dentina antes de que suceda la invasión bacteriana.

Por consiguiente, aunque macroscópicamente se tenga la impresión de que la caries no ha penetrado en dentina, ese tejido ya se encuentra afectado por el ataque ácido y, por ende, sus condiciones mecánicas son inferiores a las del tejido normal.[17,18]

2. El piso debe estar apoyado en tejido sano

Al hablar de resistencia ya hemos hecho hincapié en la necesidad de contar con un piso fuerte, perpendicular a las fuerzas que inciden sobre él. Un tejido dentinario enfermo, afectado por caries o por los ácidos que preceden al ataque microbiano masivo, carece de condiciones mecánicas para resistir una restauración definitiva. Además, toda dentina cariada remanente por debajo de una restauración proseguirá su proceso destructivo hasta que la lesión llegue a pulpa, con las consecuencias previsibles. Schnell[22] comprobó que la dentina del piso cavitario cede ligeramente ante una fuerza aplicada.

A menor espesor de dentina remanente en el piso, mayor posibilidad de flexión y peligro de fracaso para la restauración o de dolor pulpar por compresión.

3. La profundidad no debe debilitar la pared pulpar (nivel máximo)

Sin considerar la repercusión que puede tener una profundización excesiva de la preparación sobre la pulpa (véase cap. 27), la instrumentación cavitaria no debe llegar a debilitar la pared pulpar o axial hasta el punto de no quedar en condiciones de resistir las fuerzas que se ejercerán sobre ella a través del material de obturación. Es como pretender levantar una pared sin tener cimientos firmes y resistentes.

Lo mismo ocurre con el material de obturación. La incidencia de una fuerza poderosa (*F*, fig. 25-77) sobre la superficie de la restauración se transmite a través del material hasta la pared pulpar. Si ésta no resiste y se flexiona, el material de restauración se fracturará al exceder su límite elástico.

En algunos casos es posible rellenar las zonas de excesiva profundización con ciertas bases adhesivas, como el cemento de ionómero, para evitar el debilitamiento de la pared pulpar. Esto puede dar resultado siempre que queden zonas de tejido dentario fuerte y sano en la periferia que permitan que el material de restauración sea resistido por tejido dentario firme y no solo por la zona con relleno de cemento (figs. 25-78 y 25-79).

4. Debe evitarse la proximidad a la pulpa

Al profundizar, el operador puede poner en riesgo la integridad pulpar a causa de que la cámara pulpar presenta una morfología variable y a veces difícil de predecir de antemano, especialmente en dientes jóvenes. Recuérdese que en el primer tiempo operatorio, *maniobras previas*, es necesario efectuar un análisis visual y radiográfico de la anatomía externa e interna del diente para tratar de ubicar la posición de la cámara pulpar. Se deben tener en

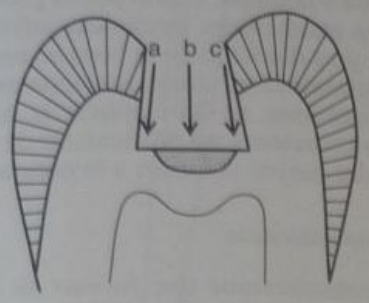

Fig. 25-78. Cuando quedan dos o más zonas de tejido dentario en la periferia de la lesión, la preparación se puede rellenar con una base, y entonces resistirá mejor las fuerzas aplicadas.

cuenta dos aspectos: la zona peripulpar y las líneas de recesión de los cuernos pulpares.[2-5]

Zona peripulpar

La *zona peripulpar*, también denominada área peligrosa, debe evitarse en toda preparación cavitaria por cuanto implica un riesgo de penetración en la pulpa.[1-16]

Está ubicada de la siguiente manera: en un molar visto por su cara bucal, se ve limitada por el plano horizontal que pasa por el cuello, que se denomina *plano cervical*, y el paralelo a éste que pasa por la zona de las relaciones de contacto, el plano del *máximo perímetro coronario* (fig. 25-80).

Equidistante y paralelo a éstos se halla un tercer plano que pasa por el techo de la cámara pulpar: el *plano limitante pulpar*. Los planos verticales son dos planos perpendiculares a los anteriores que pasan por los vértices de las cúspides mesiales y distales: planos mesial y distal, respectivamente.

Los planos del máximo perímetro coronario, mesial y distal, limitan el área peligrosa peripulpar. Por oclusal podemos delimitar el área peligrosa mediante cuatro planos: el mesial y el distal, ya descritos, y otros dos perpendiculares a los anteriores, bucal y lingual, que pasan por los vértices de las cúspides del mismo nombre (fig. 25-81).[2]

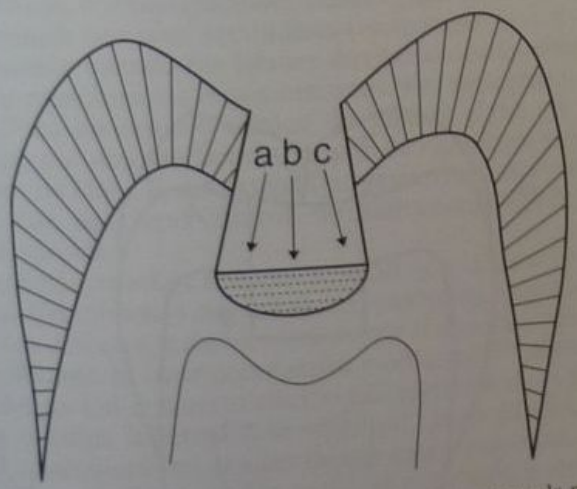

Fig. 25-79. Cuando no quedan zonas de tejido dentario en la periferia de la lesión, las fuerzas *a*, *b*, y *c* pueden ejercer presión sobre la pulpa a través del relleno.

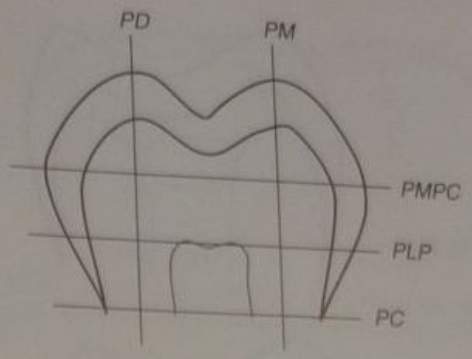

Fig. 25-80. Área peligrosa peripulpar. Es determinada por los planos: cervical (*PC*), máximo perímetro coronario (*PMPC*), mesial (*PM*) y distal (*PD*). Entre ellos pasa el plano limitante pulpar (*PLP*). (Adaptado de Zabotinsky.)

Líneas de recesión de los cuernos pulpares[1,4,8,29]

La formación de dentina terciaria por dentro de la cámara pulpar produce como consecuencia lógica una reducción progresiva de su tamaño, en especial en la zona de las prolongaciones que primitivamente ocupaban la parte interior de cada una de las cúspides y que se denominan *cuernos pulpares*.

Estos cuernos pulpares se mineralizan y desaparecen en forma paulatina por un fenómeno fisiopatológico. La cámara pulpar sufre así una reducción de su volumen total.

Puede suceder que en las zonas donde existía tejido pulpar la mineralización no sea total y queden *restos orgánicos* en los sitios en los que antes había pulpa, especialmente en los cuernos (figs. 25-82 y 25-83). Esto es lo que se denomina "líneas de recesión de los cuernos pulpares", las que, a causa de su mayor prominencia con respecto al resto de la cámara pulpar, son más susceptibles de resultar expuestas accidentalmente en una preparación cavitaria. Una de las zonas más peligrosas es el cuerno mesiobucal de los molares inferiores, en particular el primer molar en adultos jóvenes (fig. 25-84).

Factores secundarios

1. Una profundidad mayor incrementa la retención

Se acepta que una preparación más profunda que ancha permite retener el material de restauración sin nece-

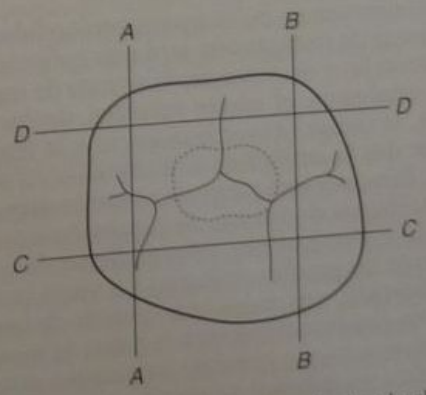

Fig. 25-81. Área peligrosa vista desde oclusal.

Fig. 25-82

Fig. 25-83

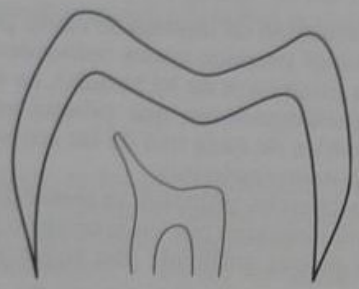

Fig. 25-84

Figs. 25-82 a **25-84.** Recesión de los cuernos pulpares. El cuerno mesiobucal en los primeros molares inferiores es muy prominente y fácil de perforar accidentalmente.

sidad de recurrir a la preparación de zonas retentivas adecuadas. Lo contrario ocurre si la preparación es más ancha que profunda, excepto cuando se utilizan materiales adhesivos. De manera que el aumento de la profundidad constituye un recurso más para mejorar la retención de una amalgama, o una incrustación. Pero, antes de profundizar, se deben evaluar todos los demás factores que concurren al diseño cavitario para no incurrir en un debilitamiento del diente, afectar la pulpa o dañar los tejidos sanos.[55-61]

2. Una profundidad mayor incrementa el volumen de la restauración y su resistencia a la fractura

Como consecuencia de la mayor profundidad cavitaria, el material de restauración será más voluminoso. Esto ofrece ventajas y desventajas. Si se trata de una restauración de amalgama, el mayor volumen, dentro de ciertos límites, le otorga mayor resistencia a la fractura, ya que se sabe que la amalgama es quebradiza en pequeños espesores. Pero, por otra parte, un volumen mayor representa la incidencia de fuerzas de expansión mayores ante los cambios térmicos que sufre el diente, lo que va en detrimento de las paredes cavitarias y a veces es causa de fractura. Además, una masa más grande de amalgama transmite los cambios térmicos a la pulpa de manera más rápida e intensa, lo que ocasiona irritación y dolor.

Si se utiliza un material no metálico, persistirá el problema de los cambios volumétricos pero no el de la transmisión térmica a la pulpa. Como por lo general estos materiales tienen condiciones mecánicas inferiores a las de la amalgama y su duración en la boca es menor, en especial si se encuentran en áreas funcionales que reciben fuerzas masticatorias, se debe aplicar la regla de salvar tejidos dentarios sanos y no profundizar de manera innecesaria para dar mayor volumen a la obturación.

Formas de conveniencia

Nosotros consideramos que *formas de conveniencia* son todas las maniobras no incluidas en otros tiempos operatorios que requieren la eliminación de tejido dentario para a) obtener mejor acceso y visibilidad de la lesión, b) permitir una instrumentación cavitaria correcta, c) facilitar la inserción del material restaurador y d) permitir la obtención de un patrón de cera o la toma de una impresión. Las formas de conveniencia pueden ser inclinación de paredes, modificación de ángulos diedros o triedros, cortes de tejido dentario (rebanada) y ruptura de rebordes marginales.

Las formas de conveniencia son necesarias a causa de la ubicación y alineación del diente en el arco dentario y de la presencia de los dientes vecinos y antagonistas, especialmente en las partes posteriores de la boca, en las que las maniobras operatorias se ven dificultadas por falta de espacio o interferencia muscular. También se realizan en ocasiones por requisitos de los materiales de restauración y para restaurar dientes en mala posición (figs. 25-85 y 25-86).

Un ejemplo de forma de conveniencia está dado por la ruptura del reborde marginal en una preparación disto-oclusal en el último diente de una arcada dentaria, ya que es difícil preparar y obturar esa preparación por acceso directo, aunque existen operadores hábiles capaces de hacerlo (fig. 25-87).[1-4]

Extensión final

Una vez cumplidos los pasos anteriores de este tiempo operatorio, y como consecuencia de la instrumentación realizada, corresponde analizar y evaluar la ubicación definitiva de los bordes cavitarios para decidir si pueden quedar allí o deben extenderse a otras zonas del diente que sean más accesibles a la limpieza, menos predispuestas a la caries, más seguras para la integridad del diente, más resistentes o mejores por motivos estéticos o de con-

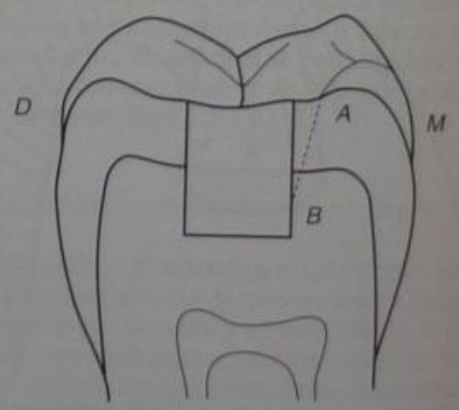

Fig. 25-85. Forma de conveniencia: inclinación de la pared mesial para lograr mejor acceso.

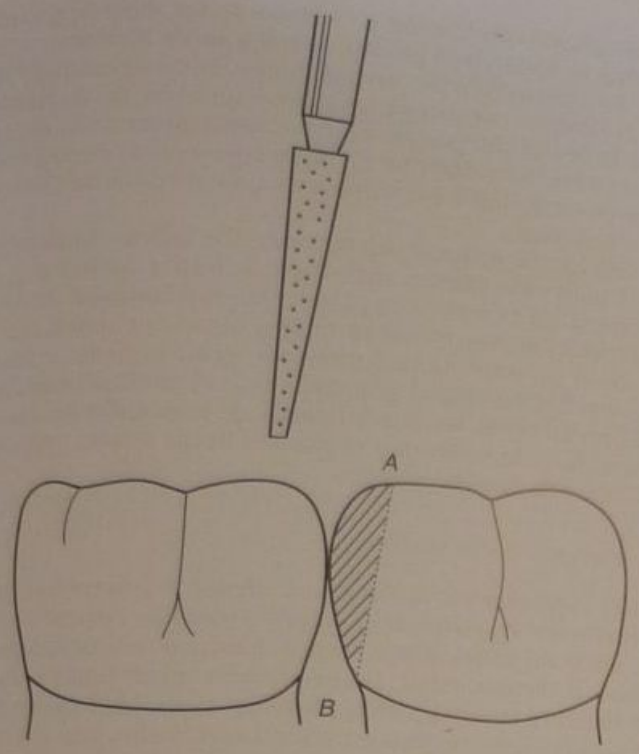

Fig. 25-86. Forma de conveniencia: corte en rebanada para incrustaciones.

veniencia. Si una o más paredes dentarias han quedado debilitadas, corresponde extender el perímetro cavitario y reconstruirlas con el material de restauración adecuado para proteger las cúspides, salvo los casos donde se pueda reforzarlas con materiales adhesivos.

En esta extensión final se incluye el concepto de *extensión preventiva de Black*, que los conocimientos actuales en operatoria dental han obligado a revalorizar.

En primer lugar, el principal criterio para tener en cuenta en toda preparación cavitaria es el de *salvar tejidos dentarios sanos*, por todos los motivos expresados oportunamente. Este criterio se contradice con el de extensión preventiva como lo preconizaba Black,[1] es decir, llevar los límites cavitarios *indefectiblemente* a las zonas de *inmunidad relativa*. Según Gilmore[6] no hay trabajos científicos o investigaciones clínicas que prueben que la frecuencia de caries secundaria (recurrente, recidivante) sea menor cuando los límites cavitarios están ubicados en las mencionadas zonas inmunes. Por otra parte, Thomas,[61] en un estudio clínico de cuatro años, no pudo comprobar una frecuencia mayor de caries en preparaciones de clase II sin extensión preventiva, en comparación con un grupo control, de individuos jóvenes con dieta variada.

Además, muchos trabajos revelan que la caries secundaria (recidivante) se inicia en cualquier zona donde existan defectos naturales del diente o defectos producidos durante la instrumentación cavitaria,[61-69] durante la condensación o la terminación del material de restauración o fallas inherentes al material (porosidades, huecos), cualquiera sea el sitio donde estén ubicados.

En la actualidad, por lo tanto, la extensión preventiva generalmente se reemplaza por otros procedimientos preventivos: a) ameloplastia, b) ameloplastia más sellador, c) sellador y d) restauración preventiva.[6,15,62-66]

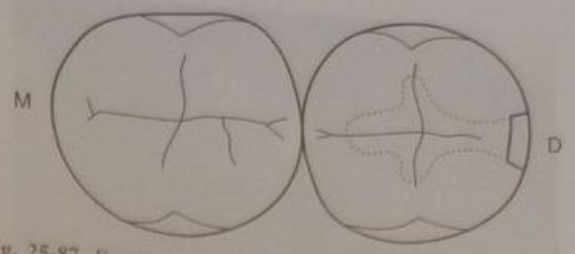

Fig. 25-87. Forma de conveniencia: una preparación estrictamente distal puede transformarse en distooclusal cuando hay dificultades de acceso.

Factores

Para determinar la extensión final de una preparación se deben considerar los siguientes factores: 1) *extensión por cierre marginal*: el contorno cavitario debe terminar en *esmalte liso y sano*, 2) *extensión por instrumentación*: el contorno cavitario debe terminar en *zonas accesibles* a la instrumentación, inserción del material y su terminación, 3) *extensión por higiene*: el contorno cavitario debe terminar en zonas que sean *fáciles de higienizar*, 4) *extensión preventiva*: el contorno cavitario puede llegar a extenderse por prevención en pacientes con alto riesgo de caries, 5) *extensión por resistencia*: el contorno cavitario debe extenderse hasta encontrar paredes fuertes y resistentes, 6) *extensión por estética*: el contorno cavitario puede extenderse por motivos estéticos, 7) *extensión por conveniencia*: el contorno cavitario puede extenderse para proteger una zona del diente que recibe un retenedor de una prótesis removible.

1. Extensión por cierre marginal

El contorno cavitario debe terminar en esmalte liso y sano: para asegurar un cierre hermético entre preparación y material de restauraciones es condición fundamental que el perímetro cavitario termine en esmalte *liso y sano*. Por este motivo, deben incluirse en el diseño cavitario los surcos, las fisuras, las fosas y los hoyos y los defectos de las superficies dentarias, salvo las excepciones ya citadas. También por esta causa es que toda área sospechosa de caries con cambio de coloración, esmalte áspero, rugoso, hipomineralizado o desmineralizado debe incluirse en el contorno de la preparación.

Del mismo modo se debe proceder cuando el esmalte presenta irregularidades anatómicas exageradas, por ejemplo estrías de Retzius muy marcadas en la zona cervical. El límite cavitario deberá hallarse ubicado en una cresta y no en un valle, ya que estas zonas son hipomineralizadas.

2. Extensión por instrumentación

El contorno cavitario debe terminar en zonas accesibles a la instrumentación, inserción del material y su terminación: éste es un principio lógico y fundamental, ya que no es posible preparar adecuadamente una pared cavitaria si no se tiene un buen acceso y visibilidad de ella.

El operador, según su habilidad y la calidad y el tamaño del instrumental rotatorio y manual que utilice, podrá variar el diseño, en especial en zonas de acceso más difícil, como las cajas proximales en preparaciones de clase

Fig. 25-88. Restauraciones que cubren toda la cara oclusal en un paciente con alto riesgo de caries.

II (proximooclusales). El acceso a la instrumentación también incluye el pulido y el recorte de los excesos en las zonas interproximales, en especial en restauraciones con amalgama en el sector posterior y con composite en el sector anterior.

3. Extensión por higiene

El contorno cavitario debe terminar en zonas que sean fáciles de higienizar: como ya se ha expresado, es fundamental que el paciente sepa higienizar todas las superficies de sus dientes para que las restauraciones dentarias tengan éxito.

El paciente generalmente tiene conceptos distorsionados o erróneos respecto de las causas de la caries y la enfermedad periodontal, para no citar más que las dos afecciones más comunes en la boca. Es responsabilidad fundamental e ineludible del profesional ilustrar al paciente sobre estos temas y enseñarle una técnica de higiene bucal correcta, según los conceptos actuales (véanse caps. 20 y 21).

Se debe recordar que cada diente tiene 4 o 5 superficies que deben limpiarse diariamente para evitar la formación de placa microbiana; el uso del cepillo, hilo dental, palillos interdentales y otros elementos permite cumplir con esta tarea.

Condiciones higiénicas del paciente

La vida en comunidad, especialmente en zonas urbanas, trae como consecuencia una modificación de los hábitos alimentarios y la nutrición del grupo humano.

Es un hecho comprobado que el individuo de la ciudad sufre lesiones dentarias en una proporción mucho mayor que el individuo que vive en contacto con la naturaleza, exceptuando traumatismos y abrasión. La elevada ingesta de azúcares refinados ocasiona un aumento del índice de dientes cariados, extraídos u obturados por causa de caries (C.E.O.).

La erosión cervical y la abfracción también son más frecuentes en individuos con alto grado de educación que en los que viven en comunidades más primitivas. Por lo tanto, el acceso del individuo a las comodidades de una mayor educación debe ir acompañado por una actitud de prevención, protección y cuidado de los dientes, ya que éstos se hallan más predispuestos a sufrir lesiones.

La instrucción de los pacientes sobre el cuidado de sus dientes constituye una preocupación fundamental de la profesión, porque efectuar una restauración dentaria en un individuo que no tiene conciencia preventiva y no posee hábitos higiénicos es una pérdida de tiempo y esfuerzos.

En lo que respecta al contorno, los hábitos higiénicos del individuo pueden influir en la forma cavitaria y se permite así cumplir con el precepto fundamental de toda preparación, que es *salvar tejidos dentarios sanos.*

Si el paciente ha sido motivado positivamente y realiza una higiene bucal adecuada bajo el control periódico del profesional, las posibilidades de iniciación de caries secundaria se reducen y se pueden llevar a cabo preparaciones más conservadoras.

4. Extensión preventiva

El contorno cavitario puede llegar a extenderse por prevención en pacientes con alto riesgo de caries: si por motivos de salud, dieta, incapacidad parcial, deficiencia física o mental, edad, traumatismos, inhabilidad o falta de destreza manual, hábitos lesivos, atonicidad muscular, etc., el paciente no puede higienizarse ni eliminar los restos de alimentos después de cada comida, el perímetro cavitario *deberá extenderse* a zonas donde la acumulación de placa microbiana sea menos factible. En caras oclusales abarcará *todos* los surcos aunque no se encuentren afectados por la lesión. Éste es el criterio de *extensión preventiva* sustentado por G. V. Black. En las preparaciones de caras lisas (clase III, IV y V) se extenderá hasta los límites anatómicos de la cara correspondiente (figs. 25-88 y 25-89). En cambio, en pacientes que pueden realizar una higiene normal y que deben ser motivados por el profesional para que realicen su higiene normal y completa de todas las superficies dentarias, el contorno cavitario no debe extenderse a zonas en las que no existe caries y debe ser complementado con otras medidas preventivas, como la ameloplastia, la ameloplastia más sellador, el sellador o la restauración preventiva de extensión mínima.

Fig. 25-89. Restauraciones con un contorno más reducido en un paciente con bajo riesgo de caries.

Si los factores mencionados son transitorios, la higiene bucal deficiente se deberá complementar con enjuagatorios sobre la base de gluconato de clorhexidina o sustancias similares, capaces de inhibir en forma temporaria el crecimiento de la placa bacteriana. Si en cambio son permanentes, el profesional deberá extender el contorno cavitario y controlar con gran frecuencia al paciente cuya higiene dental es deficiente para verificar el estado de sus restauraciones y detectar con rapidez nuevas caries primarias o secundarias (véase cap. 18).

5. Extensión por resistencia

El contorno cavitario debe extenderse hasta encontrar paredes fuertes y resistentes: por motivos de seguridad, si una pared cavitaria queda debilitada por la lesión, el perímetro cavitario debe extenderse más allá, hasta encontrar tejido dentario sano y resistente. Esto puede significar la necesidad de bajar la altura de una pared y, como consecuencia, reconstruir esa área con el material de obturación. Hasta cierto punto, una zona reducida de la pared que ha quedado debilitada se puede reforzar con materiales adhesivos.

6. Extensión por estética

El contorno cavitario puede extenderse por motivos estéticos: por ejemplo, para disimular una obturación, haciendo una pared con líneas curvas u onduladas con el objeto de que armonice con las características anatómicas de la cara del diente. Este mismo principio se puede aplicar a la caja mesial en preparaciones de clase II en premolares y molares. Una amalgama bien pulida puede resultar estéticamente más aceptable que una sombra oscura indefinida.

Las preparaciones de clase IV y V en sector anterior utilizan un contorno curvo u ondulado para armonizar mejor con el diente.

7. Extensión por conveniencia

El contorno cavitario puede extenderse para proteger una zona del diente que recibe un retenedor de una prótesis removible: la extensión por conveniencia está indicada cuando el paciente usa una prótesis parcial removible con retenedores o aparatos de ortodoncia. Si uno de estos retenedores se va a apoyar sobre el diente en las proximidades de la preparación, es conveniente extender el contorno cavitario para que el material de restauración cubra toda el área respectiva. Esto se efectúa para evitar un nuevo desarrollo de caries, ya que generalmente los retenedores acumulan placa con gran facilidad. Indirectamente, la restauración puede mejorar las cualidades de anclaje del retenedor si se le da una forma adecuada, en especial cuando se utilizan materiales metálicos como amalgama, orificación e incrustación metálica o materiales adhesivos (fig. 25-90).[1-16]

Al terminar las maniobras de extensión final debe procederse a rectificar y alisar las paredes, como se indica más adelante.[67-69]

Tiempo operatorio N° 4: extirpación de tejidos deficientes

Esta maniobra se ubica por lo general en ese momento de la secuencia. No obstante, en caso de preparaciones muy extensas con una amplia brecha producida por el avance de la lesión, puede ocupar el lugar de la conformación, para evaluar rápidamente la condición pulpar y decidir el tratamiento adecuado (protección indirecta o directa, endodoncia o exodoncia).

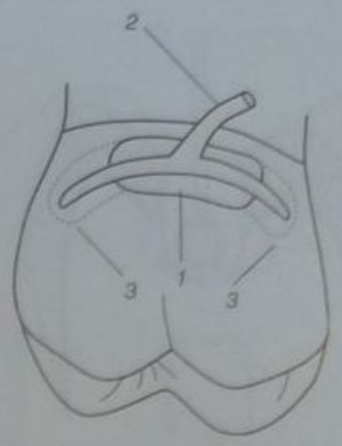

Fig. 25-90. Extensión por conveniencia: *1*, área original de la restauración; *2*, retenedor de prótesis removible; *3*, extensión por conveniencia para mejorar el anclaje del retenedor y proteger el diente.

Este tiempo operatorio procura la extirpación de todos los tejidos dentarios deficientes, cariados, erosionados, descalcificados, hipomineralizados, quemados, etc., que no deben quedar dentro de la preparación cavitaria. Durante el desarrollo de los tiempos anteriores (apertura y conformación) ya se ha eliminado gran parte de los tejidos deficientes. Luego de lavar y secar la preparación se debe examinar el tejido remanente, con buena iluminación, y si es necesario con lupa, para evaluar su condición. Ciertos colorantes con aditivos permiten diferenciar la dentina cariada de la dentina sana y se denominan detectores de caries.[65]

Dentina cariada

La dentina cariada o deficiente se reconoce por las siguientes características:[1-13]

a) *Cambio de color*: amarillo oscuro, pardo o marrón.
b) *Dureza*: la dentina cariada es más blanda que la dentina normal. Esto se reconoce por tacto a través de los instrumentos y por el sonido característico que emite la dentina sana al ser instrumentada.
c) *Olor*: por tener su estructura alterada la dentina deficiente, especialmente la afectada por caries o quemada por abuso de la instrumentación, despide un olor característico que se evidencia sobre todo durante el fresado.
d) *Tinción*: la dentina cariada absorbe ciertos colorantes con mayor intensidad que la dentina normal, por ejemplo, el alcohol yodado, la fucsina, el rojo ácido, el marrón Bismarck, los detectores de caries, etcétera.
e) *Diferenciación*: la dentina cariada consta de dos capas, la capa interna, desmineralizada pero con túbulos intactos, que se puede conservar y remineralizar, y la capa externa, necrótica y sin túbulos, que debe extirparse. Estas dos capas se pueden diferenciar con el detector de caries sobre la base de fucsina o rojo ácido (véase cap. 18).[65]

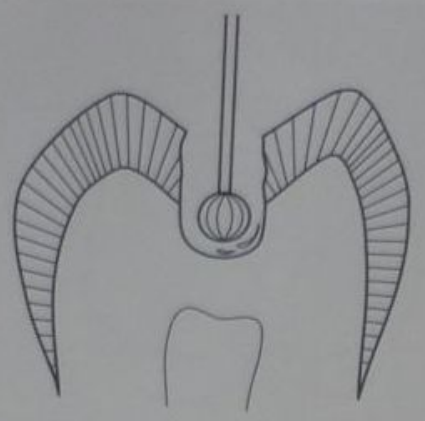

Fig. 25-91. Remoción con fresa redonda a baja velocidad.

Remoción de tejidos deficientes cariados

Los tejidos deficientes se pueden eliminar: a) mediante fresas redondas, del tamaño más grande posible que quepa dentro de la cavidad, girando a velocidad convencional (fig. 25-91), b) por medio de instrumental de mano, cucharitas o excavadores (fig. 25-92), c) mediante sustancias químicas disolventes del colágeno (GK101 o similares), d) con láser de alta o mediana potencia y e) con microabrasión por aire-abrasivo.[19-24,70-75]

No se aconseja su eliminación con el uso de velocidad superalta por tratarse de tejidos que ofrecen menor resistencia al avance que los tejidos dentarios sanos, y existe entonces el peligro de perforar la pared pulpar y exponer la pulpa dentaria (fig. 25-93).[1-6,10-16,76,77]

Preparación grande

Si los tejidos deficientes, especialmente en preparaciones grandes, ya se encuentran en la etapa de la desorganización total (véase cap. 18), se debe proceder de la siguiente manera:

1. Lavado con agua abundante para eliminar detritos y restos desorganizados
2. Preparación del campo operatorio (aislamiento)
3. Limpieza y desinfección del campo operatorio
4. Extirpación de la mayor cantidad posible de dentina reblandecida, mediante instrumental manual, de tamaño proporcional a la preparación (cucharitas o excavadores)
5. Lavado con agua y secado con torundas de algodón; observación y exploración cuidadosa del fondo y paredes cavitarias; evaluación de la dentina remanente con detector de caries
6. Extirpación de la dentina afectada por la lesión, mediante instrumental rotatorio a velocidad convencional, comenzando por las paredes y terminando por el piso cavitario. Evaluación con detector de caries. Algunos autores aconsejan una protección temporaria en caries muy profundas para no llegar a exponer la pulpa[80-81]
7. Si no queda dentina deficiente, proseguir con los tiempos operatorios restantes (véase Tiempo operatorio Nº 5: protección dentinopulpar, en pág. 559)
8. Para el uso de sustancias químicas, láser o aire-abrasivo, remitirse a las instrucciones del fabricante o proveedor del sistema

Preparación pequeña o mediana

1. Lavado y aislamiento
2. Preparación hasta conformación
3. Secado breve. Remoción de tejidos deficientes con instrumental rotatorio a velocidad convencional. Se pueden usar cucharitas o excavadores
4. Lavado, secado. Aplicación de detector de caries durante 10 segundos. Lavado y secado
5. Evaluación de la dentina en el interior de la preparación. Si no hay más caries (color y consistencia normales), se pasa a la protección dentinopulpar (véanse figs. 25-100 a 25-105)

Características dentinarias: la dentina sana y bien calcificada presenta un color amarillo pálido y una consistencia firme, con ligera sensación de resiliencia o elasticidad, y ofrece resistencia a la exploración con un excavador bien afilado, el que se desliza y produce un ruido característico. Si se le aplica un colorante como fucsina, marrón Bismarck, alcohol yodado o un detector de caries y luego se lava, la dentina sana no cambia de color.

La remoción de la dentina se puede efectuar en campo seco o en campo lavado, bajo la acción de un chorro de agua o rocío. En ambos casos se puede trabajar en campo aislado con dique de goma. Con aislamiento relativo se debe evitar la contaminación de la dentina con la sali-

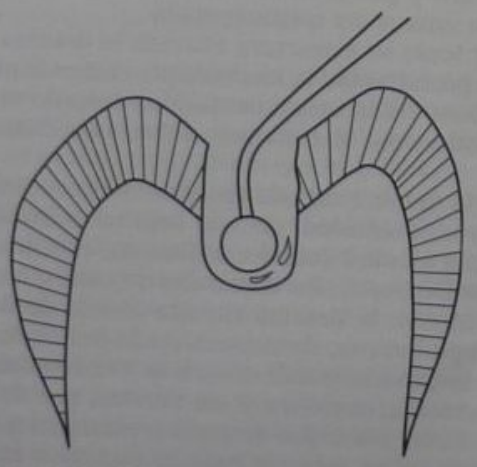

Fig. 25-92. Remoción con cucharitas (excavadores).

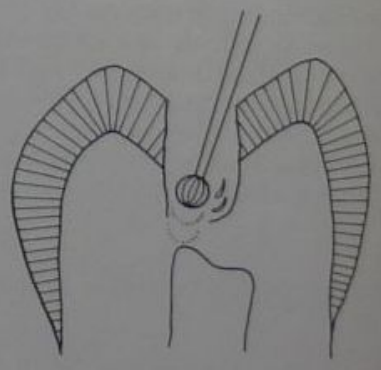

Fig. 25-93. Peligro de exposición pulpar cuando se usa fresa redonda pequeña y/o velocidad superalta.

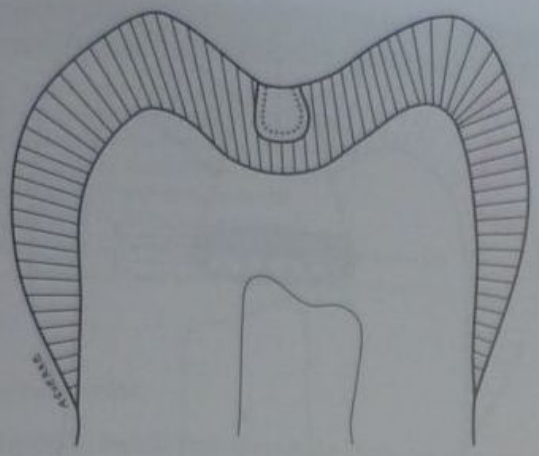

Fig. 25-94. Protección dentinopulpar. Preparación en esmalte para restauración preventiva. No lleva protección dentinopulpar específica. El sistema adhesivo realiza un sellado hermético de la restauración.

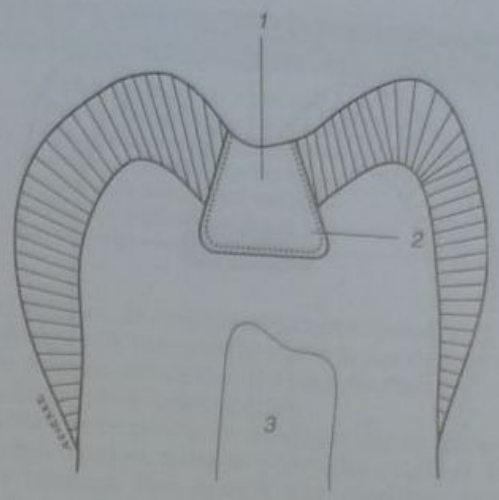

Fig. 25-95. Protección dentinopulpar. Preparación amelodentinaria superficial. Hasta un 25% de dentina eliminada. Se aplica un sellador dentinario que puede ser un barniz o un sistema adhesivo. *1*, restauración; *2*, sellador dentinario; *3*, pulpa.

va, para lo que es necesario usar un sistema adecuado de aspiración de líquidos bucales. La saliva posee una flora microbiana abundante y si llega a contaminar la dentina, puede complicar el tratamiento en preparaciones profundas, con un pronóstico más desfavorable.

Cuando el fresado se realiza en campo seco, el polvillo de dentina que proviene de la preparación se debe eliminar con chorros breves de aire seco. El fresado debe ser intermitente y con una presión de corte muy leve, para evitar daños a los odontoblastos por calor friccional, por presión o por desecación (véase cap. 27).[13,15,17-19,29,76-82]

Es necesario humedecer a menudo la dentina con agua para evitar la desecación. Luego se seca con una torunda de algodón y un chorro breve de aire. Cuando se trabaja en campo lavado, bajo rocío continuo o intermitente de agua y aire, no se requiere ninguna otra precaución. Periódicamente conviene secar la preparación para examinarla y determinar si aún queda tejido cariado.

La dentina cariada está infectada por la invasión microbiana y el operador debe tomar precauciones para no aspirarla y evitar que entre en contacto con los ojos, heridas de la piel, las mucosas o las vías respiratorias.

Tiempo operatorio Nº 5: protección dentinopulpar

Este tiempo operatorio es sumamente complejo y variable, ya que depende de las condiciones anatomopatológicas del caso, de la profundidad, del estado pulpar, del tipo de restauración y de muchos otros factores, que se detallan en el capítulo 32.

Una vez eliminados los tejidos deficientes (cariados), se debe proteger el órgano dentinopulpar para que no sufra nuevos ataques de toxinas u otros elementos irritantes y se recupere del estado de estrés a que lo ha llevado el ataque de caries y el traumatismo operatorio de la preparación cavitaria, calor friccional, vibración, desecación y otros factores.

La *protección dentinopulpar* involucra todas las técnicas, maniobras, sustancias y materiales utilizados en una preparación dentaria y su restauración que tienden a proteger constantemente la vitalidad del órgano dentinopulpar.

Durante el corte de tejido dentario se debe evitar el calor friccional mediante una refrigeración adecuada y el uso correcto de los instrumentos rotatorios y manuales (véase cap. 10). Los materiales utilizados para la protección dentinopulpar se pueden agrupar en 1) selladores dentinarios, 2) forros cavitarios y 3) bases cavitarias (cuadros 25-1 a 25-4) (véanse figs. 25-94 a 25-98).[4,15,18,20,37,38,65,66,76-112]

Selladores dentinarios

Barnices

Consisten en soluciones de una resina natural o artificial en un solvente muy volátil que se evapora rápidamente a la temperatura bucal y que deja la capa de resina precipitada sobre la superficie que se desea recubrir. La resina natural más utilizada es el copal, disuelto en acetona (p. ej., Copalite, Cavity varnish, solución al 20% de copal en acetona, etc.). Cuando se aplica sobre dentina, no forma una capa homogénea, sino que posee poros que interrumpen su continuidad. Se aconseja su uso en

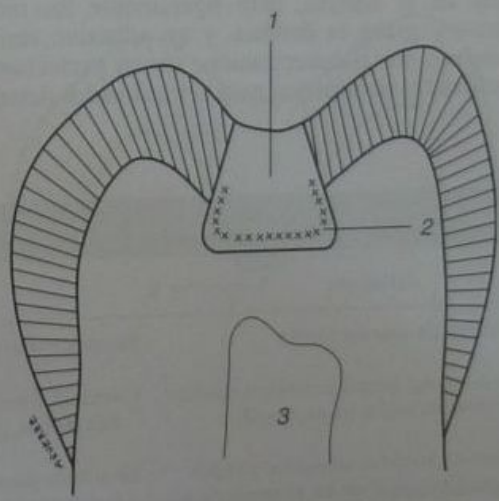

Fig. 25-96. Protección dentinopulpar. Preparación superficial, segunda opción, se aplica un forro cavitario (liner). *1*, restauración; *2*, forro cavitario; *3*, pulpa.

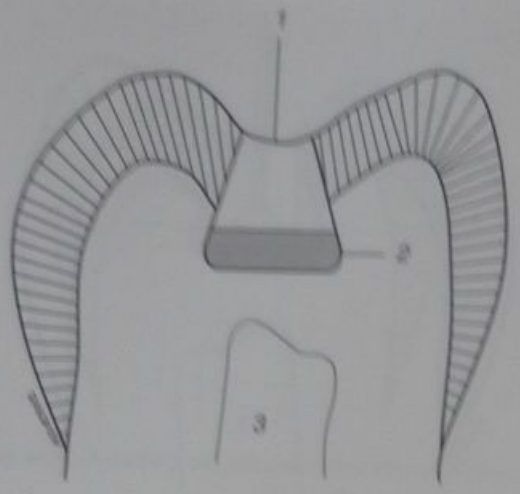

Fig. 25-97. Protección dentinopulpar. Preparación de profundidad intermedia, hasta un 50% de dentina eliminada. Se coloca una base rígida de 1 o 2 mm de espesor. *1*, restauración; *2*, base rígida; *3*, pulpa.

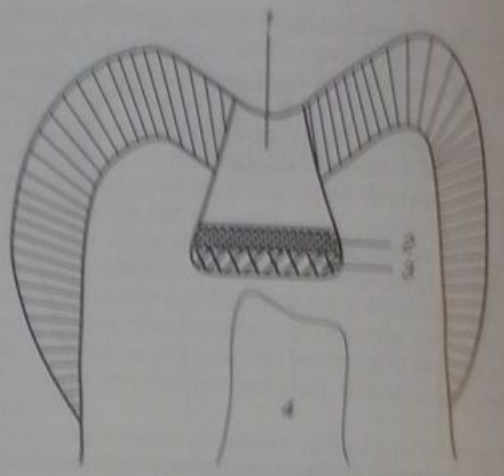

Fig. 25-98. Protección dentinopulpar. Preparación profunda, hasta un 75% o más de dentina eliminada. Se aplica un forro cavitario y encima una base rígida. *1*, restauración; *2*, base rígida; *3*, forro cavitario; *4*, pulpa.

forma muy fluida y la aplicación de por lo menos dos capas. Si el barniz está espeso, no debe utilizarse. Su uso está contraindicado debajo de restauraciones con resinas, composites, ionómeros o compómeros. Está indicado debajo de una amalgama, de una incrustación metálica, y para usos varios, como reducir el galvanismo bucal cuando se coloca una amalgama en un paciente que ya tiene otras restauraciones metálicas.

Los barnices con resinas artificiales, como poliamida, poliestireno, etc., se pueden usar también debajo de restauraciones con resinas y composites, pero no debajo de ionómeros (p. ej., Barrier, Contact, etcétera).

Los barnices no ofrecen protección contra los cambios de temperatura.

Adhesivos

Todos los sistemas modernos de adhesión a esmalte y dentina, que consisten generalmente en un ácido que produce microporos en el esmalte, un imprimador o mordiente que modifica o suprime el barro dentinario de la superficie de la dentina, abre ligeramente los túbulos dentinarios y graba la dentina, y un adhesivo resinoso que endurece por polimerización, sirven perfectamente como selladores dentinarios para ser utilizados debajo de cualquier tipo de restauración plástica o rígida, con la excepción de ionómeros. No son aislantes térmicos. Sus características y funciones son explicadas en los cuadros 25-1 y 25-2.[84,87-91]

Forros cavitarios

Consisten en recubrimientos de escaso espesor, no superior al medio milímetro. El objetivo es formar una barrera, preferentemente adhesiva, que aísle la dentina del material de restauración, dada la posibilidad de filtraciones a través de la interfase entre material de restauración y diente. De este modo, se protege la pulpa de cualquier ataque químico o bacteriano proveniente del medio bucal.

Algunos de los forros cavitarios tienen la cualidad de ejercer una acción terapéutica e inducir reacciones reparadoras en la pulpa gracias a la presencia en su composición de agentes como el hidróxido de calcio, fluoruros, antisépticos u otros. Los forros cavitarios pueden ser cementos de endurecimiento físico, químico o dual, o bien productos que forman una capa por evaporación de un solvente. Los cementos de ionómero vítreo, en espesores delgados, también se ubican en esta categoría (véanse cuadros 25-1 y 25-3).

Cuadro 25-1. *Selladores dentinarios, forros cavitarios, bases cavitarias*

Selladores	*Bases*	*Forros*
Recubrimiento sin espesor visible	Recubrimiento de mayor espesor (1 a 5 mm)	Recubrimiento de mínimo espesor (≤ 0,5 mm)
A. Barnices: resina natural o sintética disuelta en un solvente volátil (p. ej., copal)	Cementos o resinas que se endurecen por medios físicos, químicos o mixtos	Capa delgada de cementos o resinas que se endurecen por medios físicos, químicos o mixtos. Actúa como barrera y puede inducir acción terapéutica sobre la pulpa (p. ej., Dycal, Life, Ultra-blend, Hidroxyline, Tubulinx, Fuji Lining, Vitrebond, etc.[83,84,86,88-90])
B. Adhesivos: productos adhesivos e imprimadores ("primers") de los sistemas de adhesión a tejidos dentarios (p. ej., Scotch Bond MP+, Optibond, Probond, etc.)	Se utilizan para rellenar socavados, reforzar paredes debilitadas y aumentar la rigidez del piso (cementos y resinas con sistemas de adhesión al diente)	

Cuadro 25-2. *Funciones de un sellador dentinario*

1. Aislamiento químico y eléctrico
2. Sellado de la superficie dentinaria
3. Barrera antibacteriana y antitoxinas
4. Reducir la sensibilidad dentinaria
5. Reducir el galvanismo bucal
6. Reducir la filtración marginal
7. Impedir la penetración de iones pigmentados

Bases cavitarias

Cuando el recubrimiento de la dentina intenta cumplir otras funciones, además de aislar y formar barrera, y su espesor es superior a un milímetro, se clasifica como base cavitaria. Las bases sirven para rellenar socavados, nivelar un piso cavitario, reforzar paredes, aumentar la rigidez del piso para que resista mejor las fuerzas masticatorias transmitidas a través de la obturación, resistir la condensación de materiales como la amalgama, reducir el espesor del material de restauración y en toda situación clínica en que se requiera modificar la forma interna o externa de una preparación dentaria. Las bases deben ser preferentemente adhesivas, de rápido endurecimiento, y en su composición no deben existir agentes capaces de irritar o dañar la pulpa a través de los canalículos dentinarios (véanse cuadros 25-1 y 25-4).

Gracias a sus propiedades mecánicas favorables, los cementos dentarios se han utilizado desde el comienzo del siglo como bases cavitarias. El cemento de fosfato de cinc, recomendado en textos antiguos de Operatoria dental, muestra una excelente resistencia compresiva, pero carece de propiedades adhesivas y, por lo tanto, ha sido reemplazado por el cemento de ionómero vítreo, que tiene además la capacidad de liberar flúor y ejercer una actividad cariostática.

El cemento de policarboxilato, con buenas propiedades mecánicas, es adhesivo pero en menor grado que el ionómero y su manipulación es más engorrosa, por lo que está cayendo en desuso. Los cementos de hidróxido de calcio no tienen propiedades mecánicas adecuadas, no son adhesivos y son levemente solubles en agua, por lo que no resisten la desintegración ante una microfiltración. Los cementos de óxido de cinc y eugenol, con aditivos o sin ellos, no se deben emplear como bases cavitarias permanentes por sus condiciones mecánicas desfavorables en comparación con el ionómero de vidrio o el fosfato. Por otra parte, el eugenol puede afectar las funciones de la pulpa por una leve citotoxicidad, especialmente en el caso de una preparación profunda.

Cuadro 25-4. *Funciones de una base cavitaria*

1. Aislamiento térmico, químico y eléctrico
2. Barrera antibacteriana y antitoxinas
3. Inducir reacción reparadora pulpar
4. Aumentar la rigidez del piso cavitario
5. Disminuir el volumen de material restaurador
6. Reforzar paredes dentarias debilitadas
7. Bloquear depresiones y socavados
8. Reconstruir muñones dentarios

Cuadro 25-3. *Funciones de un forro cavitario*

1. Aislamiento químico y eléctrico
2. Barrera antibacteriana y antitoxinas
3. Inducir reacción reparadora pulpar
4. Acción germicida y bacteriostática
5. Reducir la sensibilidad dentinaria
6. Reducir el galvanismo bucal

Del balance de ventajas e inconvenientes, el cemento de ionómero de vidrio surge como la opción más conveniente para ser utilizado como base cavitaria en la mayor parte de las situaciones clínicas.

Existen otros productos sintéticos que se pueden utilizar como bases en áreas no sometidas a fuerzas masticatorias intensas. Son resinas que contienen sustancias inertes, que liberan flúor, actúan como aislantes térmicos y eléctricos y endurecen por fotopolimerización u otros mecanismos. No son adhesivos (p. ej., Cavalite, Timeline, Basic).[66,78,94,95,98,101,102,111,112]

Protección directa

La protección directa o recubrimiento pulpar consiste en la aplicación de ciertas sustancias sobre una superficie pequeña de la pulpa dentaria que ha sido *accidentalmente* descubierta y expuesta durante las maniobras operatorias de preparación cavitaria. Para que una protección pulpar directa obtenga éxito se requieren las siguientes condiciones: a) que la exposición pulpar sea pequeña, b) que la pulpa esté sana, sin infección, c) que el accidente haya ocurrido cuando el diente ya estuviera con buen aislamiento relativo o absoluto y en campo limpio, d) que el diente tenga buena capacidad de reacción, e) que no exista caries en la zona de la exposición y f) que la pulpa sangre a través del orificio (fig. 25-99) (véase cap. 32).[80-82,88,98,112]

Tiempo operatorio N° 6: retención o anclaje

Forma de retención: es la que debe darse a la preparación para impedir el desplazamiento o la caída del mate-

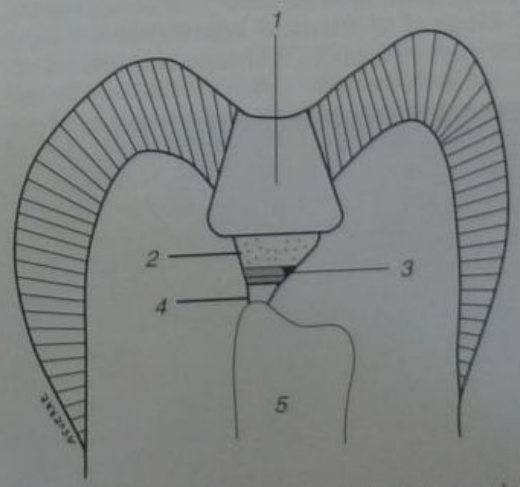

Fig. 25-99. Protección pulpar directa: se puede realizar cuando ha ocurrido la exposición accidental de la pulpa, en campo limpio. *1*, restauración; *2*, base rígida; *3*, hidróxido de calcio fraguable; *4*, hidróxido de calcio puro sobre la pulpa; *5*, pulpa.

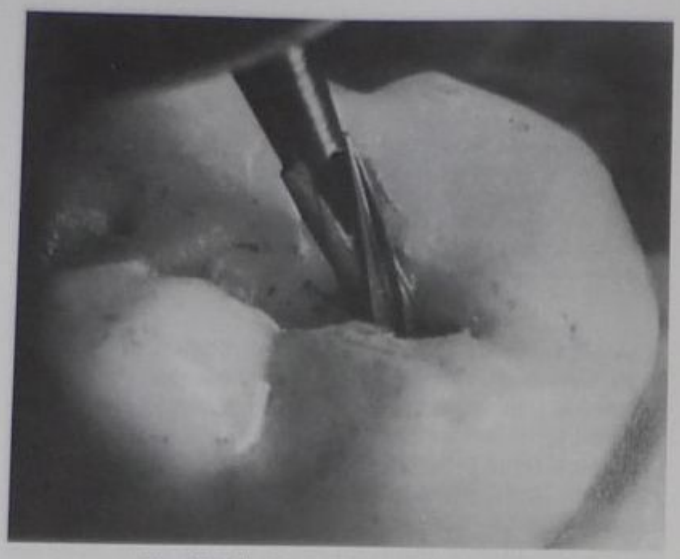

Fig. 25-100. Se termina la conformación.

Fig. 25-101. Se realiza la limpieza cavitaria. Se observa la caries por el cambio de color. Se puede utilizar un detector de caries si existieran dudas.

Fig. 25-102. Se utiliza una fresa redonda a baja velocidad para extirpar los tejidos cariados.

Fig. 25-103. Se inclina la fresa para eliminar caries de las paredes dentinarias.

Fig. 25-104. Se observa el polvillo provocado por la extirpación de la caries.

Fig. 25-105. Se lava, se seca y se observa. Si no hay más tejidos cariados, se prosigue con la restauración.

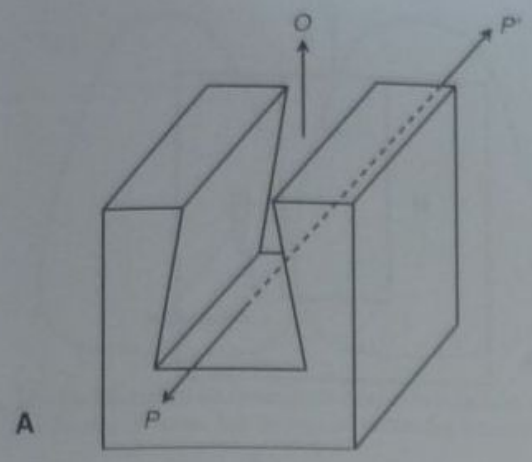

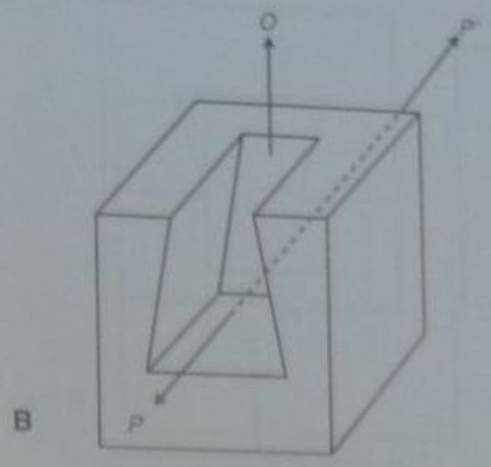

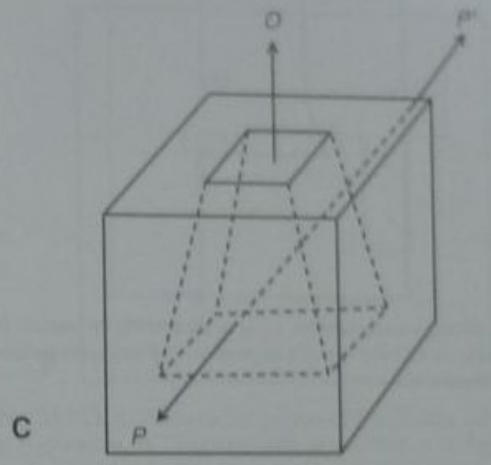

Fig. 25-106. Formas de retención. Falsa escuadra. **A.** Cuando faltan dos paredes laterales. **B.** Cuando falta una pared lateral. **C.** Cuando no faltan paredes laterales. (*O*, fuerza hacia oclusal; *P-P'*, fuerza lateral.)

rial de obturación por la acción de las fuerzas que se ejercen sobre el diente (masticatorias, adhesivas, cambios dimensionales, ciclos térmicos, etc.). Se aplica principalmente en obturaciones plásticas y se estudia en los diferentes planos del espacio. Retención es la condición que presenta una preparación de anular o absorber las fuerzas ejercidas directamente sobre el material de obturación sin que éste se desplace de su posición inicial.

Forma de anclaje: es la que debe darse a la preparación para lograr la estabilidad de la restauración utilizando sobre todo la fricción mediante la combinación adecuada de superficies dentarias que se oponen entre sí en forma de cajas, extensiones oclusales, escalones, complementadas con surcos, rieleras, hoyos y otros recursos. Se aplica principalmente en restauraciones rígidas. También se denomina *anclajes* a los elementos accesorios (alambres, etc.) agregados al diente para aumentar la resistencia de la restauración al desplazamiento.

La utilización cada vez mayor de materiales y técnicas adhesivas ha reducido la importancia que se le daba antiguamente a la retención y el anclaje, lo que simplifica el diseño de las preparaciones.

Tipos de retención y anclajes

Por falsa escuadra, por mortaja (cola o caja), por socavados, por fricción, por adhesión, por traba mecánica, por microporos, por elementos adicionales (alfileres o tornillos), por compresión, por profundidad. Son similares a los que se usan en la industria para ensamblaje de piezas, construcción de muebles, tornería, etc. (véase cap. 26).

Descripción

1. *Falsa escuadra*: en toda preparación que tenga la forma de un cuerpo geométrico tridimensional (cubo, pirámide, prisma), si las paredes forman con el piso *ángulos agudos*, el material quedará retenido en su interior.

   El término de la falsa escuadra significa que la intersección de paredes no se realiza en ángulo recto. Se pueden presentar los siguientes casos: a) cuando faltan dos paredes laterales el material quedará retenido y contrarrestará la acción de la fuerza O, pero no las de las fuerzas P-P', b) cuando falta una pared lateral quedará retenido y contrarrestará la acción de las fuerzas O y P', c) cuando no falta ninguna pared lateral quedará retenido y contrarrestará la acción de las fuerzas O, P y P' (fig. 25-106).
2. *Mortaja* (machimbre): es un principio sumamente utilizado en carpintería para el ensamblaje de muebles. Constituye una aplicación de la falsa escuadra. En operatoria dental se denomina cola de milano, caja oclusal, caja lingual, etc. (fig. 25-107 A).
3. *Socavados*: los socavados o puntos retentivos son excavaciones ubicadas generalmente en la zona del piso cavitario para impedir la extrusión del material. Pueden ser en forma de ángulos definidos o redondeados[123] (fig. 25-107 B).
4. *Fricción*: es el principio físico más utilizado para todas las formas de retención y anclaje y su descripción es obvia. La fricción aumenta con el incremento de la superficie de contacto y el paralelismo de las paredes (fig. 25-108 A) (véase cap. 26).

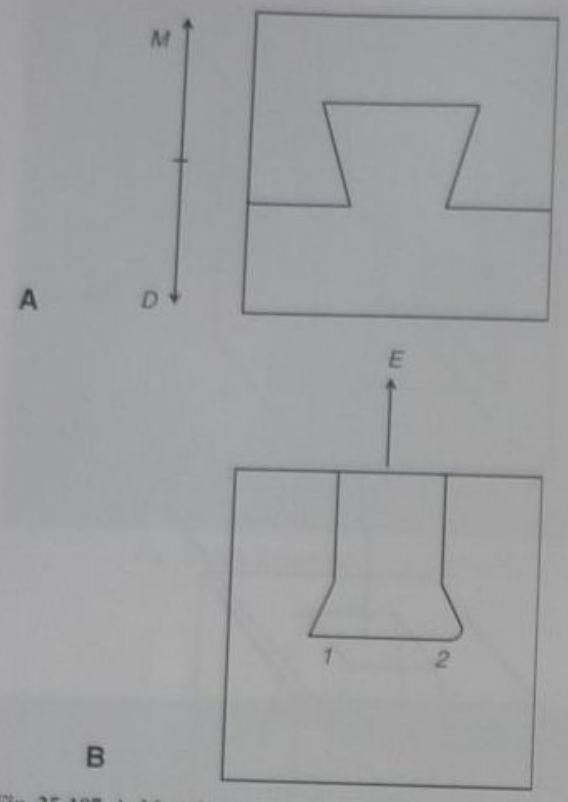

Fig. 25-107. A. Mortaja o machimbre: evita la separación en sentido *M* o *D*. **B.** Socavados: evitan la extrusión en sentido *E*. Pueden ser definidos (*1*) o redondeados (*2*).

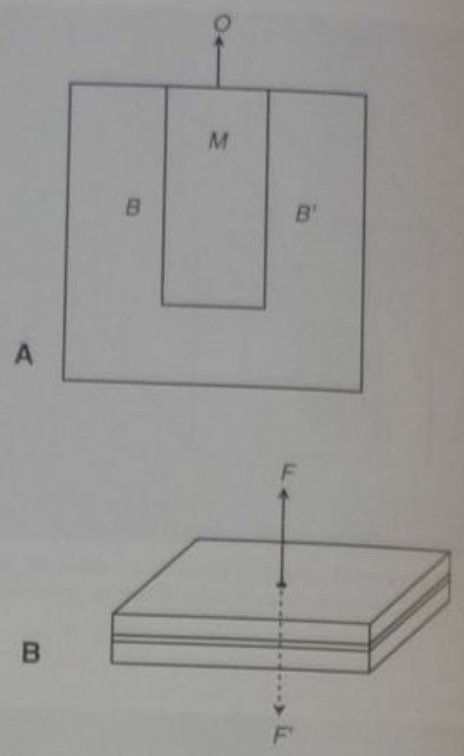

Fig. 25-108. A. Fricción: ante la fuerza *O* el cuerpo *M* sufre la fricción de las paredes *BB'*. **B.** Adhesión: dos cuerpos lisos y en íntimo contacto se mantienen unidos por adhesión, contrarrestando las fuerzas *F* y *F'*.

5. *Adhesión*: es un fenómeno de naturaleza fisicoquímica sumamente complejo en el que intervienen fuerzas de atracción moleculares y atómicas, cargas eléctricas, valencias y otros factores. Para que se ejerza plenamente, los cuerpos deben estar en íntimo contacto y con la máxima energía superficial posible. La contaminación de una de las superficies reduce inmediatamente la adhesión. La humectancia favorece esta última. Varios tipos de cementos y sistemas de resinas son adhesivos al esmalte o a la dentina (fig. 25-108 B).
6. *Traba mecánica*: aplica los principios de falsa escuadra, socavados y fricción. Ejemplo: un tornillo, un bulón y tuerca, el cemento que mantiene fijas las incrustaciones, etc. (fig. 25-109).
7. *Microporos*: la acción de soluciones ácidas sobre el esmalte dentario (ácidos cítrico o fosfórico) produce la disolución de los prismas de manera selectiva, con la creación de microporos en su interior. Esta porosidad se extiende hasta 30 µm o más por debajo de la superficie y es aprovechada por materiales de obturación líquidos (resinas acrílicas, composites, ionómeros, etc.) para aumentar su retención sobre el diente (fig. 25-110). En forma similar, se utiliza en dentina con ciertas precauciones.
8. *Elementos adicionales*: alambres, alfileres y tornillos se pueden fijar a las paredes dentarias para aumentar la estabilidad de un bloque obturador (fig. 25-111).

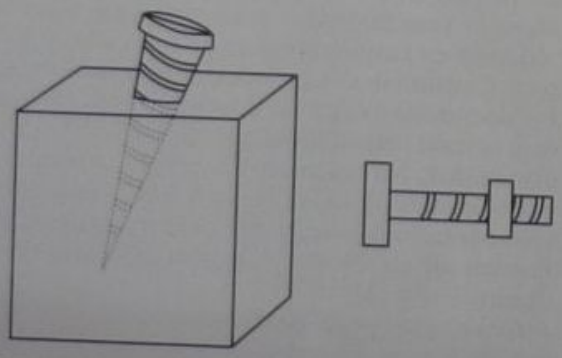

Fig. 25-109. Traba mecánica. Un tornillo o un bulón con tuerca se mantiene en su sitio por traba mecánica a causa de la acción de cuña y otras fuerzas.

Fig. 25-110. Microporos: la acción de soluciones ácidas sobre el esmalte crea microporos que favorecen la retención. (Fotografía MEB, gentileza del doctor Alan Boyde; esmalte humano y grabado con ácido fosfórico 1M, × 2.350.)



Fig. 25-111. Elementos adicionales de retención o anclaje. Preparación de clase IV con alfileres. Son muy poco utilizados actualmente.

9. *Compresión*: gracias a las condiciones de resiliencia y elasticidad de la dentina, una restauración puede aumentar su estabilidad por compresión. Esto se utiliza principalmente en restauraciones rígidas (incrustaciones MOD, coronas tres cuartos, etc.) (fig. 25-112).
10. *Profundidad*: la profundidad de una preparación aumenta su capacidad retentiva. El material M tendrá menos retención que el M' ante una misma fuerza O (fig. 25-113A).

Dentro de una preparación pueden tallarse hoyos en profundidad para aumentar el anclaje y la retención de un bloque obturante (incrustación metálica) (fig. 25-113B).

Condiciones de retención

Las condiciones de retención que requiere el material de obturación que se va a utilizar en la preparación son variables según el tipo de restauración y su localización.

Una preparación simple de clase I, cuando las paredes son aproximadamente paralelas y la profundidad es igual o ligeramente mayor que el ancho, es suficientemente retentiva para materiales como oro cohesivo, amalgama o resinas.

Pero cuando la preparación es más ancha que profunda, sus paredes son divergentes hacia el exterior o posee cajas, es necesario introducir en ella formas retentivas, a expensas de las zonas donde los tejidos dentarios son más resistentes.

La forma retentiva más eficaz se logra cuando la preparación es más amplia en su interior, cerca del piso, que en el borde cavosuperficial. Esto se puede conseguir durante la conformación cavitaria con una ligera convergencia de las paredes hacia la cara externa de la preparación. Se debe tener la precaución de no exagerar esta forma convergente para no debilitar las paredes, ni dejar esmalte sin apoyo dentinario.

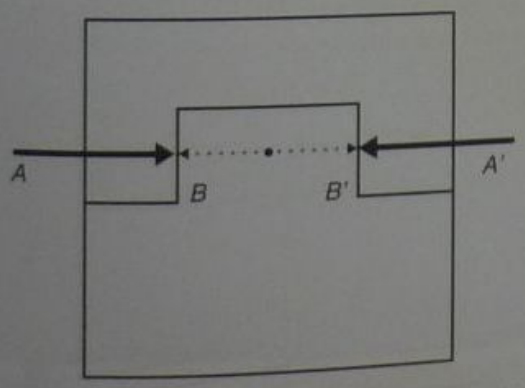

Fig. 25-112. Anclaje por compresión. La dentina que es ligeramente elástica se opone con fuerzas *B-B'* a la compresión *A-A'*.

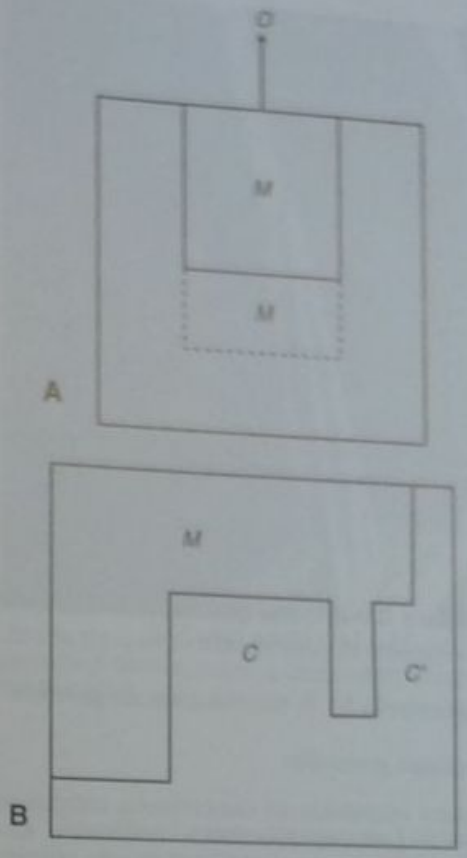

Fig. 25-113. A. Profundidad: cuanto más profunda, más retentiva será la preparación. **B.** La restauración *M* aumenta su anclaje mediante hoyos (pits) en profundidad *C'*. (*C*, diente; *O*, oclusión.)

Las otras formas retentivas se preparan después de colocar las bases y los materiales adecuados (protección dentinopulpar).

Las formas retentivas habituales consisten en puntos, surcos, excavaciones o socavados, y se realizan en los ángulos pulpares o axiales mediante fresas pequeñas (redondas, de cono invertido o ruedas) de tamaño proporcional a la preparación.

Es muy importante estudiar bien el lugar en el que se va a realizar una forma retentiva para no debilitar el tejido dentario sano que se encuentra por encima. Se realiza en general en la base de las cúspides fuertes, nunca en la zona de rebordes marginales o zonas debilitadas.

Las formas retentivas deben ser pequeñas, apenas insinuadas en las áreas elegidas, y son más efectivas cuando son varias y están distribuidas en toda la periferia cavitaria para que actúen de manera recíproca.

Los materiales adhesivos o los que utilizan sistemas adhesivos no requieren formas retentivas especiales (véase cap. 26).

Incrustaciones metálicas y no metálicas

Las paredes son expulsivas hacia la cara libre del diente. La incrustación metálica lleva bisel, mientras que la no metálica no lleva bisel. El anclaje y la retención se lo-

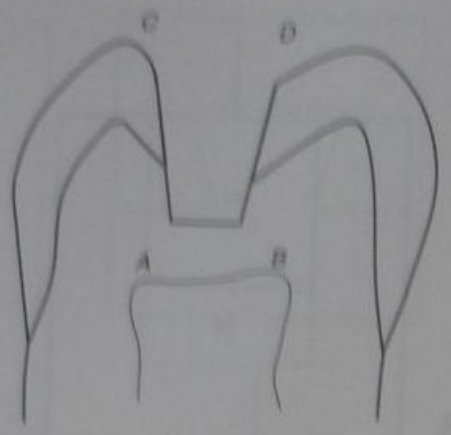

Fig. 25-114. Preparación simple para incrustaciones. Paredes expulsivas. El piso *AB* es más pequeño que la apertura oclusal *CD*.

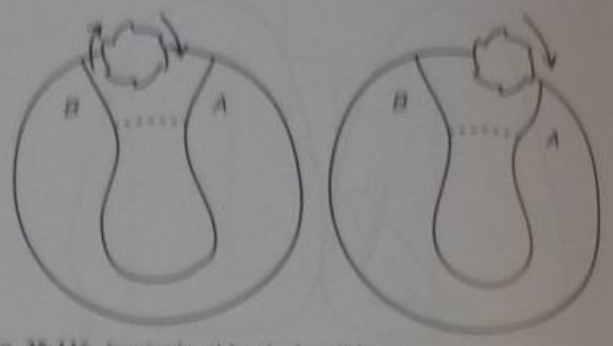

Fig. 25-116. *Izquierda*, el borde de salida es aquel que produce la fresa girando hacia afuera de la cavidad (*B*). *Derecha*, el borde de entrada es aquel que produce la fresa girando hacia la cavidad (*A*). (Adaptado de Boyde.[43])

gran de manera fundamental por técnicas y materiales adhesivos (fig. 25-114) (véase cap. 52).

Tiempo operatorio N° 7: terminación de paredes

Consideraciones generales

Este tiempo operatorio se denominaba antiguamente *biselado*.[2,3,12,121] Los procedimientos realizados, en los tiempos anteriores, en especial por el uso de instrumental rotatorio, han dejado paredes cavitarias ligeramente irregulares. En este tiempo operatorio se debe entonces proceder a: 1) rectificar las paredes cavitarias, 2) alisar las paredes de esmalte en el área del ángulo cavo y 3) efectuar un bisel cuando la naturaleza del material de obturación que se ha de utilizar así lo exija (fig. 25-115).

Hallazgos de la microscopia electrónica

El perfeccionamiento del microscopio electrónico y su aplicación a la investigación clínica en odontología han permitido obtener una información más precisa y detallada de lo que sucede con las paredes cavitarias como consecuencia de la instrumentación, tanto manual como rotatoria a distintas velocidades.

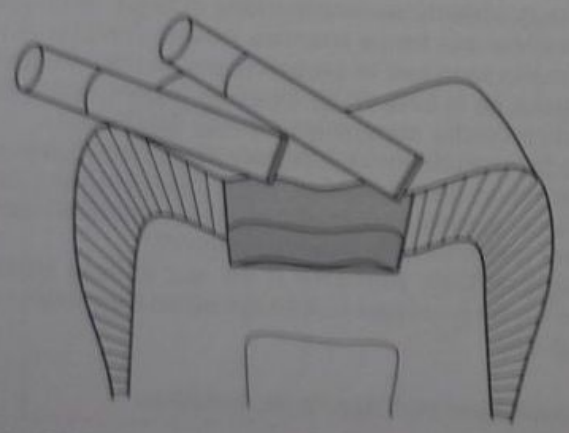

Fig. 25-115. Terminación de paredes. Método de Black con cincel en ángulo recto con respecto a la superficie, o paralelo a ésta, pero con presión suave.

Boyde y col., Tronstad y col. y otros [43,67-69,113-123] estudiaron el efecto de la instrumentación, especialmente en preparaciones de clase II, y comprobaron que en la caja proximal, según el sentido de rotación de la fresa, la pared del esmalte puede quedar cortada con nitidez o, por el contrario, irregular e imperfecta. Esto ya había sido comprobado por Linke, quien denominó *borde de entrada* al que resulta cortado con nitidez, y *borde de salida* al que se obtiene con la fresa cortando hacia afuera de la preparación y que da por resultado el desprendimiento irregular de grandes trozos de esmalte (fig. 25-116).

Según estos autores la fresa troncocónica lisa a velocidad superalta (171 L o 170) (véanse figs. 25-117 y 25-118) permite obtener paredes de esmalte perfectas cuando corta los prismas en forma paralela a su eje o desde la superficie del diente hacia adentro (fig. 25-119). También se puede usar la fresa de 12 hojas (fig. 25-120). En cambio, las mismas fresas producen paredes imperfectas en el borde de salida cuando cortan los prismas desde adentro hacia la superficie (fig. 25-121).

Las fresas de acero, lisas o dentadas, a velocidad convencional (fig. 25-122) y las piedras abrasivas de Arkansas, carborundo o alúmina a velocidad convencional dan como resultado paredes sumamente irregulares y sucias, que se visualizan con el microscopio electrónico de barrido (figs. 25-123 y 25-124). Los discos de papel de grano fino a velocidad convencional permiten obtener paredes lisas, aunque sucias. Por su tamaño, sólo es posible usarlos en zonas con buen acceso (fig. 25-125). Las piedras de diamante pueden producir paredes con zonas lisas y otras zonas muy irregulares, a velocidad superalta. La figura 25-126 es la representación de una piedra de diamante vista al microscopio electrónico de barrido, con 85 aumentos. Las figuras 25-127 y 25-128 muestran los lados de *entrada* y *salida* en una caja proximal de clase II.

Fig. 25-117. Fresas cilíndrica lisa N° 57 y troncocónica N° 171 L.

Fig. 25-118. Fresa cilíndrica lisa vista al MEB (× 82). (Gentileza del doctor Alan Boyde.)

Fig. 25-120. Fresa de 12 hojas en borde de entrada a la preparación proximooclusal. *Derecha*, borde de salida (MEB). (Gentileza del doctor Alan Boyde.)

La línea del margen es muy irregular al seguir la distribución de cristales abrasivos en la superficie de la piedra. El borde de entrada está mejor cortado y más limpio que el de salida.

La figura 25-129 corresponde al margen de una preparación de clase V realizada con piedras de diamante. Se observa un grueso trozo de esmalte arrancado que altera la línea del borde cavo.

Cuando las piedras de diamante se utilizan a baja o mediana velocidad originan paredes irregulares y contaminadas con detritos.

Instrumental de mano: el instrumental de mano, bien afilado, produce paredes macroscópicamente lisas y microscópicamente perfectas cuando la relación entre el ángulo de corte del instrumento y la dirección de los prismas es favorable al corte; por ejemplo, los recortadores gingivales, con el borde cortante perpendicular a la superficie del esmalte (figs. 25-130 y 25-131). El instrumental de mano origina paredes irregulares, con desprendimiento de grupos de prismas cuando la relación entre ángulo de corte y dirección de los prismas es desfavorable al corte (fig. 25-132), o cuando la pared adamantina es rozada por una parte no afilada del instrumento.

Por ejemplo, un cincel con el borde paralelo a la superficie del margen cavitario (Tronstad y col.,[67] Street[118]) La figura 25-133 muestra el borde cortante de un cincel bien afilado, visto al microscopio electrónico con 1.000 au-

Fig. 25-119. Borde de entrada a la preparación, cortado con fresa cilíndrica lisa a velocidad superalta (MEB) (superficie del diente, a la derecha). (Gentileza del doctor Alan Boyde.)

Fig. 25-121. Borde de salida de la preparación cortada con fresa cilíndrica lisa a velocidad superalta (MEB) (superficie del diente, a la izquierda). (Gentileza del doctor Alan Boyde.)



Fig. 25-123. Punta cilíndrica, diamante, de acero para velocidad convencional (× 48). A la derecha, detalle de una de las hojas (× 950) (MEB). (Cortesía del doctor Alan Boyde.)

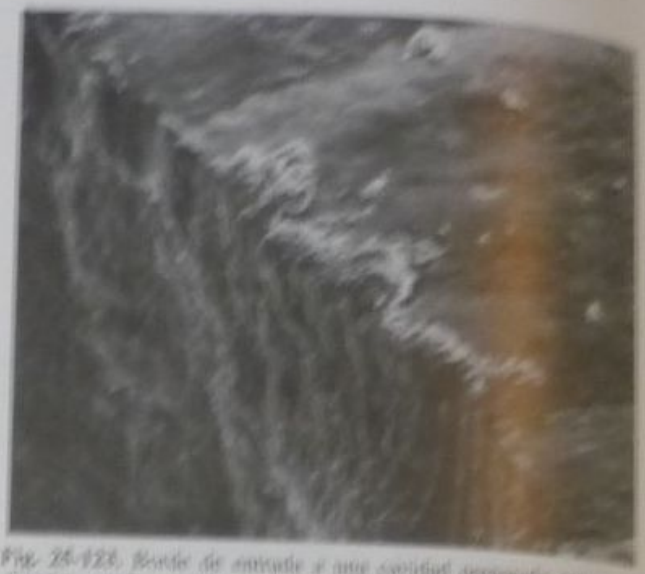

Fig. 25-122. Borde de entrada a una cavidad preparada con piedra abrasiva verde, a velocidad convencional. Borde irregular y áspero (MEB). (Cortesía del doctor Alan Boyde.)

Fig. 25-124. Borde de salida. Cavidad preparada con piedra abrasiva verde a velocidad convencional. Gruesos trozos de esmalte arrancados (MEB). (Cortesía del doctor Alan Boyde.)

Fig. 25-125. Pared cavitaria preparada con discos de papel de grano fino a velocidad convencional. Borde liso, pero muy áspero (MEB). El superficie del esmalte. (Cortesía de los doctores Tronstad y Leidal.)

Fig. 25-126. Extremo de una piedra de diamante, de grano fino, para preparaciones cavitarias (MEB, × 85). (Cortesía del doctor Alan Boyde.)

Fig. 25-127. Borde de entrada de preparación realizada con piedra de diamante (× 165). Las irregularidades corresponden a los granos de la piedra (MEB). (Cortesía del doctor Alan Boyde.)

Fig. 25-128. Borde de salida de preparación realizada con piedra de diamante. Borde irregular y trozos de esmalte arrancado (MEB). (Gentileza del doctor Alan Boyde.)

Fig. 25-130. Pared gingival perfecta de una caja proximal de clase II, terminada con instrumental de mano (MEB). *ES:* superficie gingival del esmalte. (Gentileza de los doctores Tronstad y Leidal.)

mentos. En la figura 25-134 se ha captado el instante en que un cincel se clava y arranca parte de la pared del margen cavitario. En la figura 25-135 se observa un margen terminado a cincel con trozos de esmalte arrancado, y en la figura 25-136 se ve cómo el cincel no puede alisar toda la pared, sino una parte angosta e irregular de ella.

De acuerdo con el resultado obtenido con el uso de diferentes instrumentos Tronstad[67] ha sugerido la clasificación del margen cavitario, en el borde cavosuperficial, en cuatro categorías: 0, margen perfecto; 1, margen aceptable; 2, imperfecto; 3, inaceptable. Un margen imperfecto o inaceptable impedirá el buen cierre cavitario y favorecerá el desprendimiento del material o la iniciación de caries secundaria (véanse figs. 25-137 a 25-142).[113-122]

Nuevos instrumentos

Se han diseñado nuevos instrumentos cortantes para la mejor terminación de la pared de esmalte.

Rodda[119] sugiere el uso de la fresa multihoja con corte en su extremo, a velocidad superalta (Jet Beaver Nº 957), para la pared gingival de una caja proximal (clase II). Tronstad y Leidal han ideado un recortador de margen proximal para terminar las paredes bucal y lingual en la caja proximal (clase II). El filo actúa en ángulo recto con respecto al esmalte y se acciona por tracción, no por empuje. Se parece a una cureta para periodoncia de tipo McCall (figs. 25-143 y 25-144).

Fig. 25-129. Preparación de clase V hecha con piedra de diamante. Esmalte arrancado (MEB). (Gentileza del doctor Alan Boyde.)

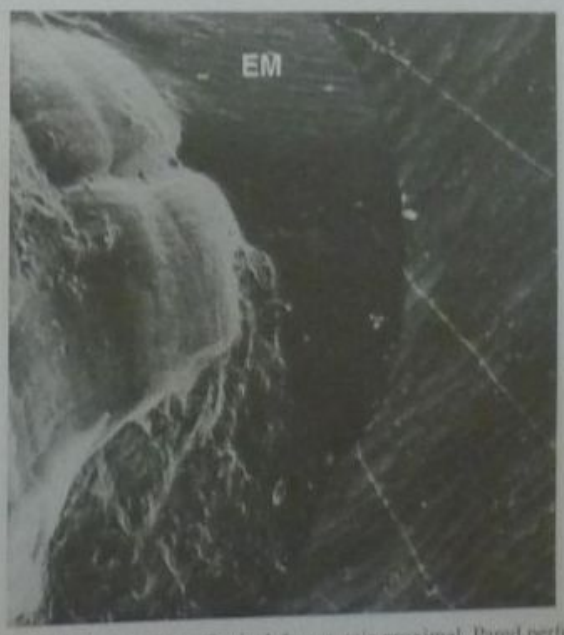

Fig. 25-131. Ángulo cavo gingival de una caja proximal. Pared perfecta. Instrumental de mano y discos *EM:* pared de la caja proximal. (Gentileza de los doctores Tronstad y Leidal.)

Fig. 25-132. *Pared cavitaria (CW) terminada con hachuelas para esmalte en forma paralela a la superficie. El instrumento de mano sólo alisó un "camino" en toda la pared y dejó irregular el resto (MEB). ES: superficie del esmalte. (Cortesía de los doctores Tronstad y Leidal.)*

Fig. 25-134. *Instante en que un cincel se "clava" en el esmalte por dirección incorrecta y en vez de alisar la pared arranca un trozo grande de esmalte. (Cortesía del doctor Alan Boyde.)*

Boyde recomienda una fresa cilíndrica multihoja que pueda girar hacia la derecha o hacia la izquierda para cortar en marcha directa o invertida, con lo que se solucionaría el problema del borde de salida en las cajas proximales (fig. 25-145) (fresa Jet LA Nº 756 LRS tungsteno).

Baker y Curson[115] aconsejan modificar las fresas de tungsteno que cortan por su extremo (Jet Nº 957) con la remodelación de su parte activa para obtener las siguientes fresas de terminación: 1) con la parte activa en ángulo recto con respecto al eje, pero con eliminación de todas las hojas cortantes, 2) con la parte activa que forma un cono cuyos lados tienen 45° de angulación (fig. 25-146) y 3) con la parte activa que termina en forma troncocónica.

La primera se usa para terminar pisos gingivales en clase II. La segunda, para la angulación de 45° que requieren las incrustaciones metálicas, especialmente en la caja gingival. La tercera, para terminar márgenes o hacer biseles en lugares de acceso limitado (fig. 25-147).

Fresa de 40 hojas: este delicado instrumento de precisión en su accionar se asemeja más a una piedra que a una fresa. Su corte es muy rápido y nítido pero de difícil control a velocidad superalta (fig. 25-148).

Barnes[121] estudió el efecto de los diferentes tipos de fresas y piedras en la terminación de paredes y confección de biseles para preparaciones destinadas a incrusta-

Fig. 25-133. *Borde cortante de un cincel afilado visto al microscopio electrónico de barrido, con 1.000 aumentos. (Cortesía del doctor Alan Boyde.)*

Fig. 25-135. *Pared terminada a cincel, utilizado en forma incorrecta. Esmalte arrancado. Pared contaminada y sucia con detritos adamantinos adherentes.*

25-136. Pared cavitaria terminada a cincel en forma paralela a la ficie. El cincel alisa solamente un camino dentro de toda la pared a en ciertas áreas. *ES*, superficie del esmalte; *CW*, pared cavitaria. *lechas* indican la dirección del cincel y el camino alisado (MEB). ileza de los doctores Tronstad y Leidal.)



. 25-137. Clasificación del margen cavitario según Tronstad y Lei- Margen perfecto. *ES*, superficie del esmalte; *CW*, pared cavitaria.



g. 25-138. Margen aceptable. Pequeña área de esmalte arrancado. W, pared cavitaria.

Fig. 25-139. Margen imperfecto. Serie de pequeñas irregularidades. *ES*, superficie del esmalte; *CW*, pared cavitaria.

Fig. 25-140. Margen imperfecto. Gran trozo de esmalte arrancado. *ES*, superficie del esmalte.

Fig. 25-141. Margen inaceptable. Pequeñas y grandes irregularidades. *ES*, superficie del esmalte; *CW*, pared cavitaria.



Fig. 25-142. Margen inaceptable, totalmente irregular. *CW*, pared cavitaria; *ES*, superficie del esmalte.

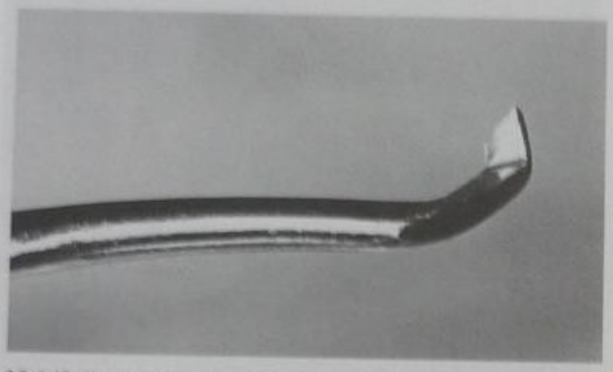

Fig. 25-143. Recortador de margen proximal diseñado por Tronstad y Leidal.



Fig. 25-144. Margen cavitario perfecto terminado mediante el recortador de margen proximal.

Fig. 25-145. Fresa cilíndrica de 12 hojas, con paso neutro, para cortar en marcha directa o invertida (Nº Jet LA - 756 - LRS) (MEB). (Gentileza del doctor I. Barnes.)

Fig. 25-146. Fresa de tungsteno sin hojas para terminar preparaciones a velocidad superalta, diseñada por Baker y Curson, especial para biseles en 45º (MEB). (Gentileza del doctor I. Barnes.)

Fig. 25-147. Fresa sin hojas para terminar preparaciones o hacer biseles a velocidad superalta (MEB). (Gentileza del doctor I. Barnes.)

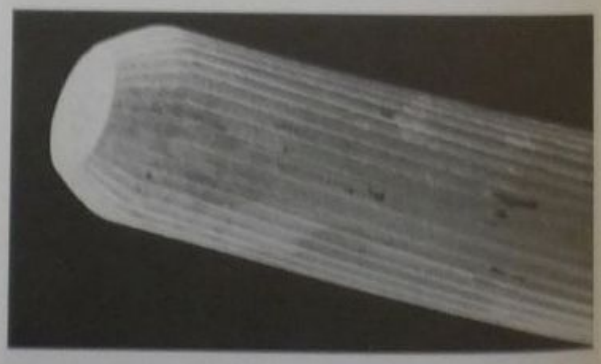

Fig. 25-148. Fresa de 40 hojas para terminar preparaciones a velocidad superalta (MEB). (Gentileza del doctor I. Barnes.) (Las fotos cedidas por el doctor I. Barnes fueron publicadas en el British Dental Journal, vol. 137, p. 379, 1974. Las fotografías de microscopia electrónica fueron obtenidas en el laboratorio del doctor Alan Boyde.)

Fig. 25-149. Pared gingival de una preparación de clase II para incrustaciones, con bisel de 45°. Para la terminación se usó una fresa de acero en forma de llama, a velocidad convencional. Bisel y paredes aceptables (MEB). (Gentileza del doctor I. Barnes.)

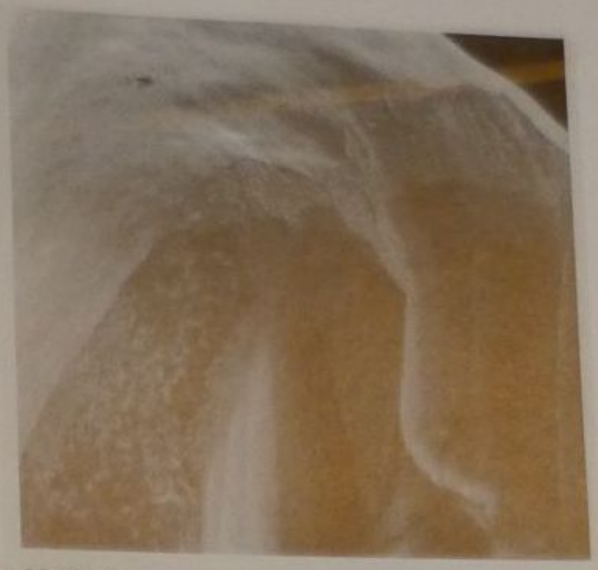

Fig. 25-151. Preparación para incrustación preparada con fresa de 12 hojas a velocidad convencional. Margen liso y aceptable. Esta fresa actúa mejor a velocidad superalta (MEB). (Gentileza del doctor I. Barnes.)

nes metálicas. Con el uso de microscopia electrónica, te investigador llegó a las siguientes conclusiones:

Fresa de acero en forma de llama a velocidad convencional: bisel aceptable tanto desde el punto de vista microscópico como macroscópico. Margen sucio con detritos adherentes en gran cantidad sobre la superficie cortada ("smearing") (figs. 25-149 y 25-150).

Fresa de 12 hojas (Jet LA 756 LRS) a velocidad convencional. Bisel aceptable macroscópicamente y microscópicamente. Margen sucio con detritos adherentes en gran cantidad. Es preferible el uso de esta fresa en velocidad alta o superalta (figs. 25-151 y 25-152).

Fresa de 40 hojas a velocidad superalta con refrigeración acuosa. Macroscópicamente aceptable aunque en algunos sitios el corte dentario fue excesivo. Desde el punto de vista microscópico el margen era perfecto y limpio. No se observaban detritos adherentes (figs. 25-153 y 25-154).

d) Fresas modificadas, sin hojas, según Baker y Curson, a velocidad superalta, con refrigeración acuosa. Macroscópicamente aceptables aunque con algunas depresiones. Microscópicamente aceptables, con algunas imperfecciones. Margen sucio con detritos adherentes de tipo granular, distribuidos en hileras paralelas (véanse figs. 25-155 a 25-157).

e) Piedras de diamante, de tipo llama, grano fino a velocidad convencional. Inaceptables desde el punto de vista macroscópico y microscópico. Margen sucio e irregular (fig. 25-158).

Fig. 25-150. La misma pared de la figura 25-149 pero con mayor aumento. Borde liso pero sucio y contaminado con detritos adherentes (MEB). (Gentileza del doctor I. Barnes.)

Fig. 25-152. Igual que en la figura 25-151, con mayor aumento. Margen cavitario aceptable, pero sucio. Capa de detritos. Pared con "explosiones" que alteran su lisura (MEB). (Gentileza del doctor I. Barnes.)

Fig. 25-153. Preparación para incrustación preparada con fresa de 40 hojas a velocidad superalta. Margen liso y aceptable. En algunos sitios el corte ha sido excesivo (MEB). (Gentileza del doctor I. Barnes.)

Fig. 25-155. Preparación para incrustación hecha con fresa troncocónica y terminada con fresas sin hojas, según diseño de Baker y Curson. Margen macroscópicamente aceptable aunque con algunas depresiones (MEB). (Gentileza del doctor I. Barnes.)

f) Instrumental de mano: los resultados fueron muy irregulares entre los diferentes operadores, posiblemente a causa del modo en que fue utilizado.[113-122]

Discusión

El problema de la terminación de las paredes cavitarias debe enfocarse desde dos puntos de vista: a) macroscópico y b) microscópico. Según el aspecto macroscópico, observable a simple vista o con el auxilio de una lupa, las paredes quedarían lisas mediante procedimientos tan variados como el uso de un cincel, una piedra de carborundo, una fresa o un disco de papel, recomendados por diferentes autores antes de la década de 1960. El uso constante del microscopio electrónico de barrido ha obligado a replantear en forma total este problema. En efecto, desde el punto de vista microscópico las paredes adamantinas presentan en ocasiones irregularidades tan grandes que harían fracasar el cierre marginal de una obturación colocada en esa preparación y posibilitarían así la iniciación de caries secundaria. Aún existe cierta confusión entre los diferentes autores con respecto a cuál es el mejor instrumento o la mejor técnica para este tiempo operatorio.

Nuestra opinión al respecto es la que se describe a continuación.

Fig. 25-154. Igual que en la figura 25-153, con mayor aumento. Margen aceptable y limpio, sin detritos (MEB). (Gentileza del doctor I. Barnes.)

Fig. 25-156. Caja proximal terminada con fresa sin hojas cuyo extremo forma ángulo de 45°. Macroscópicamente aceptable (la rajadura es un artificio de técnica) (MEB). (Gentileza del doctor I. Barnes.)

Fig. 25-157. Igual que en la figura 25-156, con mayor aumento. Margen liso, aceptable, pero sucio y contaminado con detritos adherentes (barro dentinario) en hileras (MEB). (Gentileza del doctor I. Barnes.)

Fig. 25-158. Pared gingival de caja proximal, para incrustación, preparada con piedra de diamante, de grano fino, forma de llama, a velocidad convencional. Margen totalmente inaceptable, irregular y sucio (MEB). (Gentileza del doctor I. Barnes.)

Técnica operatoria

Rectificación de la pared dentinaria

Las paredes dentinarias quedan irregulares por el accionar de las fresas y piedras, especialmente a velocidad superalta (véase cap. 10). Estas irregularidades pueden ser beneficiosas para aumentar la retención de un material de obturación de tipo plástico (amalgama, resinas), caso en el que no se deben alisar. En cambio, para restauraciones rígidas (incrustaciones), las paredes dentinarias deben alisarse. Para este paso se utiliza una fresa lisa (Nº 170 o 57), a velocidad mediana o alta, de entre 40.000 y 100.000 rpm con una presión de corte muy leve y refrigeración acuosa (fig. 25-159).

Si el acceso lo permitiera, se pueden usar discos de papel abrasivo, a velocidad convencional. El instrumental de mano también permite rectificar una pared irregular (hachuelas, cinceles, azadones) con la precaución de utilizarlo con el filo colocado en ángulo recto respecto de la superficie y con movimiento en un solo sentido.

Es imprescindible tener el instrumental de mano bien afilado, elegir en forma cuidadosa la angulación con la superficie y usarlo en una sola dirección, sea por tracción o por impulsión, *pero nunca en ambas direcciones.*

Rectificación y alisado de las paredes de esmalte en la zona del ángulo cavo

Sobre la base de las observaciones de la microscopia electrónica, la preparación cavitaria se debe realizar con el instrumental que permita obtener una pared de esmalte perfecta o aceptable (según criterio de Tronstad y col.) para no tener necesidad de retocarla luego. No obstante, si por cualquier circunstancia se requiriera rectificar o alisar la pared de esmalte, se procederá de la siguiente manera:

Preparaciones de clase I y V: se utiliza una fresa 170 lisa en mediana velocidad (40.000 rpm), con refrigeración acuosa y presión de corte muy leve (15 g) rozando apenas la superficie del esmalte en el borde cavo. También se puede utilizar la fresa multihojas troncocónica.

Preparaciones de clase II: en este tipo cavitario se deben considerar dos aspectos: a) caja oclusal y b) caja proximal. La caja oclusal se termina con fresa lisa a mediana velocidad (Nº 57 o 170). En la caja proximal, cada una de sus tres paredes requiere un tratamiento diferente. Una de las paredes proximales, la bucal o la lingual, ha sido el *borde de entrada* de la fresa utilizada para la preparación cavitaria y por lo tanto ha quedado bien terminada. Para saber cuál de las dos paredes corresponde al borde de entrada, se debe proceder así: a) se coloca la fresa *sin girar* en la caja proximal, paralela a la pared bucal, b) se imagina a la fresa girando en el sentido habitual, que es el de las agujas del reloj, c) si la fresa "corta" los prismas de esmalte desde la superficie hacia adentro, ése es el *borde de entrada*; en caso contrario, es el *de salida* y será imperfecto. El borde de salida se debe terminar con alguno de los siguientes instrumentos: 1) con el recortador de margen proximal de Tronstad y Leidal o algún instrumento de mano similar (cureta de McCall) y se actúa por tracción, no por empuje (fig. 25-160), 2) con discos de papel, cuando el acceso es amplio, a velocidad convencional, 3) con el recortador axial (PK). La pared gingival se puede terminar con los recortadores de margen gingival, bien afilados, o instrumentos de mano cuyo filo actúe de manera perpendicular a la superficie (azadones triangulados) (véase cap. 10).

Preparaciones compuestas de clase I: los mismos principios ya mencionados se pueden extender a la termi-



Fig. 25-159. Fresa troncocónica lisa Nº 170 para terminación de paredes.

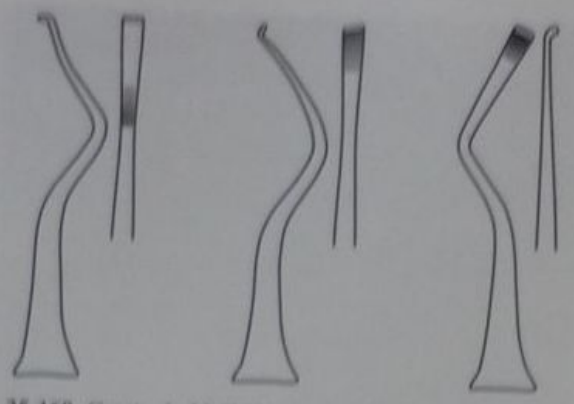

Fig. 25-160. Cureta de McCall para periodoncia, que puede usarse de un modo similar al recortador de margen proximal de Tronstad y Leidal.

nación de las cajas labial o lingual en preparaciones de clase I compuestas, pero con la ventaja de que se tiene mejor acceso, lo que permite el accionar directo de la fresa de tungsteno lisa o de múltiples hojas, como en las preparaciones de clase V.

Preparaciones de clase III: estas preparaciones ofrecen serias dificultades para la terminación de sus paredes adamantinas a causa de sus limitaciones de acceso, salvo que no posean diente vecino.

Debe utilizarse el instrumental de mano para la terminación del borde cavosuperficial.

Preparaciones de clase IV: en sus zonas accesibles estas preparaciones no ofrecen problemas fundamentales de terminación. En las preparaciones con caja lingual o labial rigen los principios expresados al hablar de preparaciones de clase I y V. Para las cajas proximales se repiten los conceptos mencionados al hablar de clase III, aunque con mayor facilidad para la instrumentación.

Bisel

En operatoria dental se denomina *bisel* a toda angulación artificial que el operador fabrique en la superficie dentaria, en especial en el ángulo cavo superficial del esmalte. Sus objetivos principales son proteger los prismas de esmalte y asegurar un cierre hermético de la restauración sobre el diente. Las preparaciones para amalgama no llevan bisel.

Las preparaciones para restauraciones con composite no llevan bisel en las caras oclusales, pero sí lo llevan en las caras bucales o labiales y linguales. Las preparaciones para incrustaciones de porcelana o composite no llevan bisel. Las preparaciones para ionómeros, compómeros o ionorresinas tampoco llevan bisel.

El bisel se realiza con los mismos instrumentos, manuales o rotatorios, sugeridos para la terminación de paredes (véanse figs. 25-149 a 25-156).

Tiempo operatorio Nº 8: limpieza de la preparación

La limpieza de la preparación es un tiempo operatorio que se debe realizar varias veces durante las maniobras de preparación cavitaria y especialmente en dos momentos importantes: a) antes de la protección dentinopulpar y b) antes de la obturación definitiva.

El término "esterilizar" una preparación se ha dejado de emplear porque, de acuerdo con los conocimientos actuales, es imposible esterilizar la dentina vital sin producir daños graves en su estructura.[1-6,10-15]

El uso de antisépticos o desinfectantes poderosos está contraindicado pues, para que sean efectivos en el corto lapso en que están en contacto con la dentina, deberían tener una concentración muy elevada, lo cual produciría alteraciones en el contenido orgánico de este tejido y la pulpa.[13-17]

El problema principal radica en la necesidad de eliminar en forma rápida y eficiente los restos dentarios y cualquier otro material orgánico o inorgánico que queden dentro de la preparación al finalizar los tiempos operatorios precedentes. Black[1] recomendaba: "Solamente aire, agua y torundas de algodón". La aparatología y las técnicas modernas requieren procedimientos más complejos.[25-32,37,39,48,49,65]

Barro dentinario (restos dentarios o capa adherente)

El polvillo dentario generado durante la preparación está constituido por partículas desprendidas del esmalte, la dentina o el cemento, cuando se hace el corte de los tejidos duros. Estas partículas miden entre 1 y 50 µm. Las partículas más pequeñas pueden introducirse en la luz de los túbulos dentinarios y obturar parcialmente la entrada a éstos, lo que constituye hasta cierto punto una ventaja porque reduce el peligro de irritación de la pulpa a través de ellos,[37,129] pero no deben estar contaminadas o infectadas (figs. 25-161 y 25-162). En el borde cavosuperficial los prismas de esmalte fracturado por la acción de los instrumentos rotatorios o manuales se adhieren tenazmente y ensucian la superficie de la pared adamantina

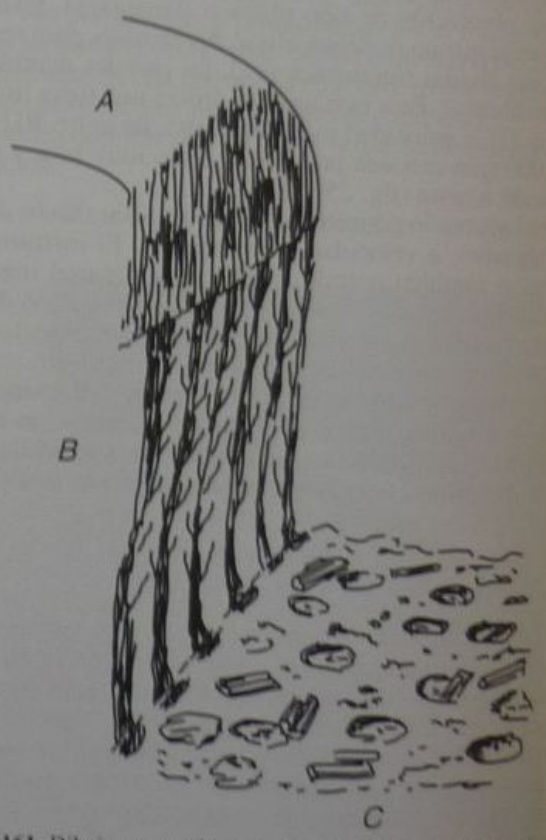

Fig. 25-161. Dibujo esquemático de pared cavitaria. *A*. Superficie del esmalte. *B*. Pared dentinaria. *C*. Piso cavitario (pared pulpar). Se observan los restos y detritos (barro dentinario) producidos por las maniobras operatorias. (Adaptado de Evans y Kasloff.)[126]

(fig. 25-163).[43,68] Varios autores lo han denominado *barro dentinario*, que no es el término ideal pero sirve para identificar el problema.[4,67,68,78,120] La presencia del barro dentinario en las paredes cavitarias impide la adaptación correcta de un material de obturación y facilita así la posterior filtración marginal. En el caso de una restauración rígida, que va cementada a la superficie del diente, la presencia del barro dentinario interfiere en la adaptación del cemento y la fijación de la pieza.

Los restos dentarios se adhieren tenazmente a las paredes cavitarias porque son partículas pulverizadas del tejido mineralizado y poseen lazos de unión por atracción fisicoquímica. Además, los tejidos dentarios deficientes, en especial la dentina cariada, están contaminados con bacterias por su exposición al medio bucal, por las toxinas o por la invasión microbiana. La capa adhesiva de restos dentarios o barro dentinario debe ser eliminada invariablemente de las superficies cavitarias.[124-139]

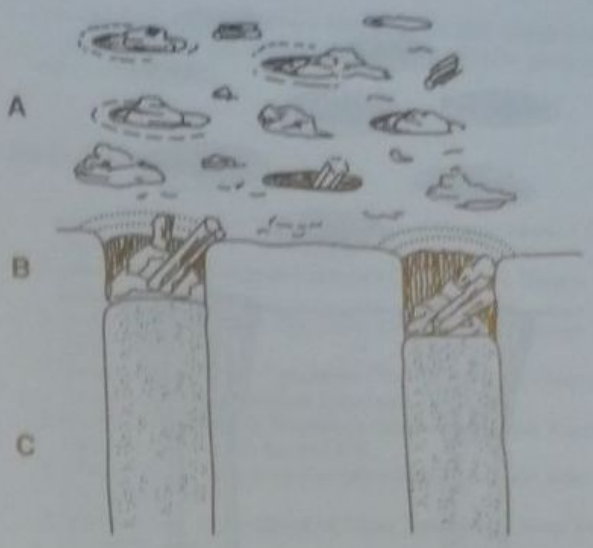

Fig. 25-162. Piso cavitario (pared pulpar). **A.** Superficie de la dentina. **B.** Túbulos dentinarios cortados por el instrumental que preparó la cavidad; el barro dentinario ocluye parcialmente la luz de los túbulos. **C.** Contenido de los túbulos. (Adaptado de Evans y Kasloff.)[120]

Elementos utilizados

El elemento más útil para la limpieza cavitaria es el agua, sea común, destilada o desionizada, de acuerdo con el tipo de agua disponible en cada lugar. El rocío aire-agua impulsado por aire comprimido permite desalojar con facilidad la mayor parte de los restos no adherentes a las paredes cavitarias.

No se debe dudar en utilizarla, aun cuando se trabaje con aislamiento absoluto a relativo, ya que es preferible repetir el secado del campo varias veces a correr el riesgo de producir irritación pulpar por desecación de la dentina.[13-17,33]

Cuando se utilizan aspiradores de alta potencia es habitual trabajar con campo lavado, lo que simplifica la tarea de limpieza cavitaria. La limpieza cavitaria se complica cuando la preparación se contamina con saliva, a causa de la presencia de mucina, bacterias y otros elementos de la composición salival.

Para profesionales que prefieren trabajar en un campo absolutamente seco, la eliminación del polvillo de dentina mediante breves chorros de aire a presión debe ir acompañada por la aplicación frecuente de una torunda de algodón humedecida en agua para evitar la desecación dentinaria.

La eliminación de los restos más adherentes a las paredes cavitarias, el verdadero barro dentinario, cuya presencia se ha comprobado mediante microscopia electrónica, constituye un problema más complejo. Solo por medio de la aplicación de sustancias químicas capaces de disolver esta capa de tejidos dentarios y otros restos pulverizados se logra obtener una pared o un piso cavitario constituido por tejido dentario histológicamente puro. Estas sustancias pueden ser ácido cítrico al 50%, ácido fosfórico al 37%, EDTA, hipoclorito de sodio al 5%, u otros productos que se aplican durante lapsos variables de entre 15 y 120 segundos. Luego se lava con agua abundante.[129-134,137-139]

Pero estas sustancias ejercen una acción muy enérgica y no solo disuelven los restos que contaminan las paredes, sino que atacan la pared en sí y alteran su estructura. En algunos casos su uso se justifica para lograr mejor adaptación del material a la pared adamantina, como en las obturaciones con resinas acrílicas, composites, resinas, cementos de ionómero vítreo, selladores de fosas y fisuras o materiales similares.

En las paredes dentinarias o en el piso de una preparación el empleo de estos agentes químicos provoca una disolución parcial de los cristales de apatita alrededor de la entrada de los túbulos dentinarios, que quedan entonces ensanchados y con un diámetro mayor, lo que favorece la introducción del propio ácido u otros elementos nocivos en los túbulos con la consiguiente irritación pulpar (fig. 25-164). Existe una gran controversia sobre este tema, que aún no ha sido definitivamente dilucidado.[122,124-133] Por lo tanto, se sugiere actuar con suma precaución al utilizar agentes químicos poderosos para la limpieza dentinaria.

Brännström y Nyborg[127] han llamado la atención sobre la presencia de bacterias en el piso y las paredes dentinarias después de una preparación cavitaria y su respectiva obturación (fig. 25-165) y sugieren el uso de una solu-

Fig. 25-163. Pared cavitaria con restos dentarios que se adhieren tenazmente a la superficie recién cortada (*arriba*, superficie del esmalte) (MEB). (Gentileza del doctor Alan Boyde.)

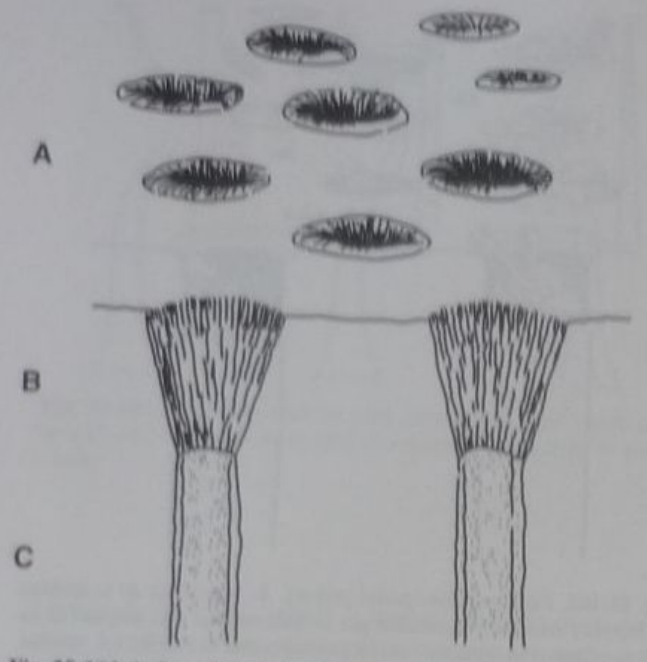

Fig. 25-164. A. Superficie de la dentina en el piso cavitario, tratado con ácidos para limpiar el barro dentinario. **B.** Ensanche de los túbulos dentinarios y desaparición de los restos que ocluían el túbulo. **C.** Contenido del túbulo expuesto al ataque químico-microbiano. (Adaptado de Evans y Kasloff.)[126]

ción detergente y microbicida que contiene fluoruro de sodio al 3%, clorhexidina y dodecildiaminoetilglicina (Tubulicid). Se ha demostrado que el fluoruro de sodio no es dañino para la pulpa, cuando se aplica sobre dentina.[128] Su efecto sería el de aumentar la resistencia del esmalte o de la dentina a la desmineralización por ácidos. Los otros dos componentes de la fórmula se conocen por su actividad antimicrobiana y antimicótica. El uso de esta solución microbicida durante 5 segundos sería suficiente para eliminar las bacterias vivas que pudieran haber subsistido al procedimiento operatorio de la preparación cavitaria.

Por otra parte, se sostiene que si no se utiliza esta solución microbicida, las bacterias pueden reproducirse aun después de obturada la preparación, a causa de los espacios reales existentes entre paredes o piso dentarios y material de obturación.[127,129]

Para eliminar la capa adhesiva de restos dentarios Brännström, Glantz y col. aconsejan agregar unas gotas de EDTA (descalcificante) a la solución detergente y microbicida.[51] Otra tendencia en materia de limpieza cavitaria es el uso del peróxido de hidrógeno al 3%.[5,33] Con una torunda de algodón impregnada en esta solución se frota la superficie dentinaria durante 5 a 30 segundos. Luego se elimina con agua.

El alcohol etílico y los agentes tensioactivos se aconsejan para desengrasar y secar las paredes del *esmalte* que pudieran estar contaminadas con restos de aceite provenientes del instrumental rotatorio, especialmente la turbina. Su acción *sobre la dentina* es deshidratante y su uso se debe limitar a preparaciones poco profundas y durante períodos breves, no mayores de 10 segundos.

Las soluciones hidroalcohólicas de colutorios bucales que contienen un agente tensioactivo para reducir la tensión superficial de los tejidos y favorecer su penetración y un agente microbicida, como clorhexidina o hexetidina, se pueden utilizar perfectamente para la limpieza cavitaria como desengrasantes y para inhibir el crecimiento bacteriano. No son irritantes para la pulpa ni desecan la dentina.

Fig. 25-165. A. Superficie interna de una obturación con composite, colocada en una preparación sin grabado ácido tres semanas después de obturada. Las áreas más claras son colonias de microorganismos (MEB, × 230). **B.** Detalle de una de las áreas claras de la figura de la izquierda. Bacilos y cocos sobre la superficie del composite (MEB, × 6.500). (Tomado de Brännström y Nordewall.)[35]

Los desinfectantes poderosos, como el fenol o el nitrato de plata, ya han dejado de recomendarse como agentes para la limpieza cavitaria pues se ha comprobado que pueden penetrar en profundidad hasta la pulpa y lesionar los odontoblastos.[130-139]

Procedimientos

Para la limpieza cavitaria nosotros recomendamos los siguientes procedimientos:

a) **Básico:** 1) lavado abundante con agua o rocío de aire comprimido y agua (el agua puede ser natural o desionizada según las características zonales); 2) secado con bolitas de algodón para absorber el exceso de agua; 3) secado con chorros muy breves de aire (normal o tibio) (de 3 a 4 segundos).

b) **Desengrasante:** 1) se frotan con una bolita de algodón humedecida en alcohol las paredes de la preparación, especialmente en el área del borde cavo, para eliminar la grasitud que pudiera haber depositado la instrumentación cavitaria, sobre todo después del uso de las turbinas. Este procedimiento también se debe realizar cuando la preparación estuvo obturada en forma temporaria con cementos sobre la base de óxido de cinc y eugenol u otros materiales temporarios. Este paso no debe prolongarse más de 5 segundos para que el alcohol no actúe sobre el piso dentinario, por su acción deshidratante. Preferimos el alcohol porque en nuestra experiencia clínica no hemos tenido reacciones pulpares desfavorables. Algunos autores preconizan el uso de otros solventes orgánicos, como el tetracloruro de carbono, el éter, el butanol o productos comerciales basados en estas sustancias y cuyo uso desaconsejamos y dejamos librado a la responsabilidad de cada operador; 2) secado con algodón; 3) secado con chorros breves de aire.

c) **Microbicida y cariostático:** siguiendo las ideas de Brännström y col.,[127,129] utilizamos una solución microbicida que responde al objetivo de eliminar y detener el crecimiento microbiano. 1) Lavado con agua y secado breve con algodón y aire. 2) Aplicación de una bolita de algodón mojada en un preparado de uso habitual para enjuagues bucales (solución hidroalcohólica de un agente microbicida [clorhexidina, hexetidina] con el agregado de sustancias tensioactivas. Dejar durante 10 a 15 segundos). 3) Secado con algodón y chorros breves de aire.

Resumen

El procedimiento a) es fundamental y básico y se debe utilizar siempre. El operador podrá utilizar los procedimientos sugeridos en b) o en c) según las características de la preparación, la instrumentación y las condiciones del diente al finalizar los tiempos operatorios.[128-134]

La Operatoria dental contemporánea ha reunido significativos logros en la dotación de trabajo, medios de corte rotatorios, materiales y técnicas de inserción de los materiales de restauración. No obstante estos grandes adelantos tecnológicos, hay tres proposiciones que mantienen intacta su vigencia y han resistido la acción del tiempo, y son:

1. La clasificación de Black
2. Las condiciones exigidas para que un material de restauración sea considerado ideal
3. Los factores extrínsecos e intrínsecos que condicionan la elección de un material de restauración para cada caso clínico

REFERENCIAS

1. Black GV. Operative Dentistry, 7th ed., Chicago: Medico Dental Pub Co; 1936.
2. Zabotinsky A. Técnica de Dentística Conservadora. Buenos Aires: El Ateneo; 1938.
3. Parula N. Técnica de Operatoria Dental. 5ª ed. Buenos Aires: ODA; 1972.
4. Barrancos Mooney J. Operatoria Dental: Técnica y clínica. Buenos Aires: Editorial Médica Panamericana; 1981.
5. Siutti OW. Manual de Técnica de Operatoria Dental. Facultad de Odontología. Buenos Aires; 1976.
6. Gilmore HW, Lund, et al. Operative Dentistry, 3rd ed. Saint Louis: CV Mosby; 1977.
7. Markley MR. Restorations of Silver Amalgam. J Amer Dent Assoc 1951; 43:133.
8. Davis W. Clinical Operative Dentistry and Therapeutics. Lincoln; 1939.
9. Simonsen RJ. Conservative cavity preparation design. En: Internat. Symposium on posterior composite resin dental restorative materials. Vanherle G y Smith DC. Peter Szule Pub. Co. Utretch; 1985.
10. Schultz LC, et al. Operative Dentistry, Philadelphia: Lea and Febiger; 1966.
11. Charbeneau GT, et al. Principles and practice of Operative Dentistry. 3rd ed. Philadelphia: Lea y Febiger; 1988.
12. Ritacco AA. Operatoria Dental, modernas cavidades, 4ª ed, Buenos Aires: Mundi; 1975.
13. Sturdevant CM, et al. The art and science of Operative Dentistry, 3rd ed. St. Louis: Mosby; 1995.
14. Ramfjord SP. Periodontal considerations of Operative Dentistry. Operat Dent 1988; 13:144.
15. Barrancos Mooney J. Operatoria dental: Restauraciones. Buenos Aires: Editorial Médica Panamericana; 1988.
16. Baum L, Phillips RW y Lund MR, Textbook of Operative Dentistry. 3rd ed. Philadelphia: Saunders; 1995.
17. Stanley HR. Human pulp response to operative dental procedures. Gainesville: Storter Print Co; 1976.
18. Brännström M. Curso de Posgrado. 24 Jorn Internac A.O.A. Buenos Aires; 1985.
19. Sonntag KD. Pulpal response to cavity preparation with the Er. YAG and Mark III free electron lasers. Oral Surg Oral Med Oral Pathol Oral Radiol Endod 1996; 81(6): 695.
20. Cozean C, Arcoria CJ, Pelagalli J, Powell GL. Dentistry for the 21st century? Erbium:YAG laser for teeth. J Am Dent Assoc 1997; 128(8):1080-7.
21. Rosenberg S. Air-abrasive microdentistry: a new perspective on restorative dentistry. Dent Econ 1995; 85(9):96-7.
22. Ross G. Advantages and procedures using air abrasion. Ont Dent 1998; 75(2):36-39.
23. Hugo B, et al. Preparation and restoration of small interproximal carious lesions with sonic instruments. Pract Periodontics Aesthet Dent 1998; 10(3):353-359.
24. Barrancos Mooney J. ¿Adiós a la turbina? JADA (ed. arg.) 1997; 1(3):9.
25. Barrancos Mooney J. Evolución de las cavidades para amalgama hacia formas más conservadoras. Monografía, Biblioteca de la Facultad de Odontología UBA. Buenos Aires; 1984.
26. Mondelli J y col. Dentística Operatoria , 3ª ed. San Pablo: Sarvier; 1977.
27. Pink FE, et al. Decision of placement of amalgam. Operat Dent 1994; 19:127.
28. O'Hara JW, Clark LL. The evolution of the contemporary cavity preparation. J Am Dent Assoc 1984; 108:993.
29. Barrancos Mooney J. Lesiones de clase II: Su Tratamiento. Rev Asoc Odont Arg 1979; 14:311.
30. Elderton R. New approaches to cavity design. Brit Dent J 1984; 157:421.

31. Mount GJ, et al. A new cavity classification. Aust Dent J 1998; 43(3):153-159.
32. Baum L, Phillips RW y Lund MR. Textbook of Operative Dentistry. 3rd ed. Philadelphia: Saunders; 1995.
33. Vega del Barrio JM. Materiales en Odontología. Ed. Avances Med Dent Madrid; 1996.
34. Rees JS, et al. The effect of cuspal flexure on a buccal Class V restoration: a finite element study. J Dent 1998; 26(4):361-367.
35. Howard WW. Atlas of Operative Dentistry, 2nd ed. St Louis: Mosby; 1973.
36. Ferracane JL. Materials in Dentistry. Philadelphia: Lippincott; 1995.
37. Horsted-Bindslev P, Mjor IA. Modern concepts in Operative Dentistry. Copenhagen: Munksgaard; 1988.
38. Barrancos Mooney J. Apuntes de cursos. Escuela de Posgrado, Asociación Odontológica Argentina; 1988-1997.
39. Piedra, M del V. Apuntes de clases del Dr. Barrancos Mooney. Facultad de Odontología. Universidad Maimónides. Buenos Aires; 1993-1995.
40. Marzouk MA, et al. Operative Dentistry. St Louis: Ishiyaku E.A; 1985.
41. Carranza F (h). Periodontología Clínica de Glickman. Interamericana McGraw Hill, Séptima Edición (4ª edición en español); 1990.
42. Erausquin J. Histología y embriología dentaria. Buenos Aires: Progrental; 1957.
43. Boyde A. Enamel Structure and cavity margins. Operative Dentistry 1976; 1:13.
44. Mertz-Fairhurst EJ y col. Ultraconservative and cariostatic sealed restorations: results at year 10. J Amer Dent Assoc 1998; 129:55.
45. Schnell RJ, et al. Deflection of dentin. Dent Abstracts 1962; 215.
46. De la Macorra JC, Gómez Fernández S. Quantification of the configuration factor in Class I and II cavities and simulated cervical erosions. Eur J Prosthodont Restor Dent; 1996; 4(1):29-33.
47. Roulet JF. Benefits and disadvantages of tooth-coloured alternatives to amalgam. J Dent 1997; 25(6):459-473.
48. Gorucu J, Tiritoglu M, Ozgunaltay G. Effects of preparation designs and adhesive systems on retention of class II amalgam restorations. J Prosthet Dent 1997; 78(3):250-4.
49. Lutz FU, Krejci I, Oddera M. Advanced adhesive restorations: the post-amalgam age. Pract Periodontics Aesthet Dent 1996; 8(4):385-94.
50. Della Bona A. Summitt JB. The effect of amalgam bonding on resistance form of Class II amalgam restorations. Quintessence Int 1998; 29(2):95-101.
51. Nordbo H, y col. Saucer-shaped cavity preparations for posterior approximal resin composite restorations: observations up to 10 years. Quintessence Int 1998; 29(1):5-11.
52. Santos AC, Meiers. Fracture resistance of premolars with MOD amalgam restoration lined with amalgambond. Oper Dent 1994; 19:2.
53. Hood JAA. Biomechanics of the intact, prepared and restored tooth: some clinical implications. Int Dent J 1991; 41:25.
54. Browning WD, Johnson WW, Gregory PN. Clinical performance of bonded amalgam restorations at eighteen months. J Dent Res 1997; 76:67 (IADR Abs #427).
55. Gabel AB, et al. The American textbook of Operative Dentistry, 8ª ed. Philadelphia: Lea y Febiger; 1947.
56. Ingraham R. The application of sound biomechanical principles in the design of inlay, amalgam and gold foil restorations. J Amer Dent Assoc 1950; 40:402.
57. Stratis S, et al. The influence of modified cavity design and finishing techniques on the clinical performance of amalgam restorations: a 2-year clinical study. J Oral Rehabil 1998; 25(4):269-278.
58. Ward ML y col. The American Textbook of Operative Dentistry, 7ª ed. Philadelphia: Lea y Febiger; 1940.
59. Markley MR. Pin reinforcement and retention of amalgan foundations and restorations. J Amer Dent Assoc 1958; 56:675.
60. Marmasse A. Dentisterie Operatoire, Tomo II. Paris: Baillière; 1958.
61. Thomas AE. Evaluation of principles of cavity preparation design, IADR Abstracts Nº 2, 1970:49.
62. Hyatt TP. Prophylactic odontotomy. Dental Cosmos 1923, LXV:234.
63. Mertz-Fairhurst EJ, et al. A comparative clinical study of two pit and fissure sealants: 7 year results. J Amer Dent Assoc 1984; 109:252.
64. Simonsen RJ y Stallard RE. Sealant restorations utilizing a diluted filled composite resin: one year results. Quintes Int 1977; 8:77.
65. Fusayama T. The process and results of revolution in dental caries treatment. Internat Dent J 1977; 47:157.
66. Hilton TJ. Cavity sealers, liners and bases: current philosophies and indications for use. Operat Dent 1996; 21:147.
67. Tronstad L, Leidal TI. Scanning electron microscopy of cavity margins finished with chisels or rotating instruments at low speed. J Dent Res 1974; 53:1167.
68. Boyde A, Knight PJ. Scanning electron microscope studies of the preparations of the walls of Class II Cavities. Brit Dent J 1970; 129:557.
69. Boyde A, Knight PJ. The use of scanning electron microscopy in clinical dental research. Brit Dent J 1969; 127:313.
70. Goto G, et al. Kinetic cavity preparation. J Clin Pediatr Dent 1996; 21:61.
71. Goldman M, Kronman JH. A preliminary report on a chemomechanical means of removing caries. J Am Dent Assoc 1976; 93:1149.
72. Schutsbank S, et al. In vivo study of GK 101's effectiveness in caries removal. IADR. Abs # 281. J Dent Res 1974; 53:125.
73. McCune RJ. Report on a symposium on chemomechanical caries removal; a multicenter study. Topics in Dental Practice 1986; 7(2).
74. Keller U, Hibst R. Effects of Er. YAG laser in caries treatment: a clinical pilot study. Lasers Surg Med 1997; 20(1):32-8.
75. Laurell KA, et al. Scanning electron micrographic effects of air-abrasion cavity preparation. Quintessence Int 1995; 26:139.
76. Barrancos Mooney J. Calor desarrollado en los procedimientos operatorios, Rev Asoc Odont Argentina 1965; 533.
77. Barrancos Mooney J. Alta velocidad y operatoria dental. Rev Asoc Odont Argentina 1963; 51:233.
78. Russo M, Komatsu J. Aspectos biológicos de dentística, Rev Assoc Paul Cirug Dent 1976; 30:318.
79. Seltzer S, Bender IB, et al. Histologic changes in dental pulp of dogs and monkeys, following application of pressure, drugs and microorganisms on prepared cavities. Oral Surg 1961; 14:327.
80. Leksell E y col. Pulp exposure after stepwise versus direct complete excavation of deep carious lesions in young posterior permanent teeth. Endod Dent Traumatol, 1996; 12(4):192-6.
81. Bjorndal L, et al. A practice-based study on stepwise excavation of deep carious lesions in permanent teeth: a 1-year follow-up study. Community Dent Oral Epidemiol 1998; 26(2).
82. Bergenholtz G. Iatrogenic injury to the pulp in dental procedures: aspects of pathogenesis, management and preventive measures. Int Dent J 1991; 41:99.

Protección

83. Leinfelder KL. Changing restorative traditions: the use of bases and liners. J Amer Dent Assoc 1994; 125:65.
84. Cox CF. Effects of adhesive resins and various dental cements on the pulp. Operat Dent 1992; supp.5:165.
85. Christensen GJ. To base or not to base. J Am Dent Assoc 1991; 122:61.
86. Fitzgerald M, Heys RJ. A clinical and histological evaluation of conservative pulpal therapy in human teeth. Operat Dent 1991; 16:101.
87. Stanley HR. Pulpal consideration of adhesive materials. Operat Dent 1992; supp 5:151.
88. Tsuneda Y, et al. A histopathological study of direct pulp capping with adhesive resins. Operat Dent, 1995; 20:223.
89. Christensen GJ. The bonding evolution in dentistry continues. J Am Dent Assoc 1996; 127:1114.
90. De Souza Costa CA y col. Avaliaçao comparativa da toxicidade do adesivo dentinário All Bond. 2. Rev Fac Odont 1996; UF-RGS 37:3.
91. Pashley DH. The effects of acid etching on the pulpo-dentin complex. Operat Dent 1992; 17:229.
92. Swift EJ y col. Bonding to enamel and dentin: a brief history and state of the art. Quintes Int 1995; 26:95.
93. Retief DH. Do adhesives prevent microleakage? Internat Dent J 1994; 44:19.
94. Davidson CL. Glass-Ionomer bases under posterior composites. J Esthet Dent 1994; 6:223.

95. Milosevic A. Calcium hydroxide in restorative dentistry. J Dent 1991; 19:3.
96. Cox CF, Suzuki S. Re-evaluating pulp protection: calcium hydroxide liners vs. cohesive hybridization. J Amer Dent Assoc 1994; 125:823.
97. Nakabayashi N, et al. Identification of a resin-dentin hybrid layer in vital human dentin created in vivo: durable bonding to vital dentin. Quintes Int 1992; 23:135.
98. Seltzer S, Bender IB. Pulpa dental. México: Ed. El Manual Moderno; 1987.
99. Brännström M. Dentin and pulp in Restorative Dentistry. Dental Therapeutics AB; Nacka, Suecia, 1981.
100. Fusayama T. A simple pain-free adhesive restorative by minimal reduction and total etching. St. Louis: Ishiyaku Euro-America Inc; 1993.
101. Cox CF. Effects of adhesive resins and various dental cements on the pulp. Operat Dent 1992; supp. 5: 165.
102. Christensen GJ. To base or not to base. J Am Dent Assoc 1991; 122:61.
103. Fitzgerald M, Heys RJ. A clinical and histological evaluation of conservative pulpal therapy in human teeth. Operat Dent 1991; 16:101.
104. Stanley HR. Pulpal consideration of adhesive materials. Oper Dent 1992; supp 5:151.
105. Tsuneda Y y col. A histopathological study of direct pulp capping with adhesive resins. Operat Dent 1995; 20:223.
106. Christensen GJ. The bonding evolution in dentistry continues. J Am Dent Assoc 1996; 127:1114.
107. Pameijer CH, Stanley HR: The disastrous effects of the "Total Etch" technique in vital pulp capping in primates. Amer J Dent 1998; 11:S45.
108. Pashley DH. The effects of acid etching on the pulpo-dentin complex. Operat Dent 1992; 17:229.
109. Swift EJ, et al. Bonding to enamel and dentin: a brief history and state of the art, 1995. Quintes Int 1995; 26:95.
110. Retief DH. Do adhesives prevent microleakage? Internat Dent J 1994; 44:19.
111. Davidson CL. Glass-Ionomer bases under posterior composites. J Esthet Dent 1994; 6:223.
112. Milosevic A. Calcium hydroxide in restorative dentistry. J Dent 1991; 19:3.

Terminación

113. Tronstad L, Leidal TI. New instrument for finishing of embrasure margins of Class II cavities, J Amer Dent Assoc 1976; 93:94.
114. Leidal TI, Tronstad L. Scanning electron microscopy of cavity margins finished with ultraspeed instruments, J Dent Res 1975; 54:152.
115. Baker DI, Curson J. A high speed method for finishing cavity margins, Brit Dent J 1974; 137:391.
116. Boyde A, Knight PJ, Jones SJ. Further Scanning Electron Microscope Studies of the Preparation of Class II Cavities, Brit Dent J 1972; 132:457.
117. Boyde A. Finishing Techniques for the Exit Margin of the Approximal Portion of Class II Cavities, Brit Dent J 1973; 134:319-328.
118. Street EV. Effect of various instruments on enamel walls. J Amer Dent Assoc 1953; 42:274.
119. Rodda JC. Modern Class 2 amalgam cavity preparations. N Zealand D J 68:132.
120. Silveira E, Dos Santos JJ. Consideraçoes biologicas de interesse clínico em Dentística Restauradora. Parte I y Parte II, Rev Assoc Paul Cirug Dent 1977; 31:34, 140.
121. Barnes JF. The production of inlay cavity bevels, Brit Dent J 1974; 137:379.
122. Vale WA. Cavity preparation and further thoughts on high speed, Brit Dent J 1959; 107:333.
123. Altmann JL. The bio-physical basis for new rounded cavity forms. Internat D J 1963; 13:582.

Limpieza

124. Barton RF. Fundamentals in Cavity Preparation. In: Sturdevant CM, et al. The Art and Science of Operative Dentistry. New York: MacGraw-Hill; 1968. p. 75-105.
125. Finn, SB. Cavity sterilization: an unnecesssary step. Dent Clin N Amer 1970; 663.
126. Evans J, Kasloff Z. Cleaning cavities and scaling cavity walls. Operat Dent 1976; 1:49.
127. Brännström M, Nyborg H. Cavity treatment with a microbicide fluoride solution: growth of bacteria and effect on the pulp. J Prosthet Dent 1973; 30:303.
128. Weiss MB, Massler M. Pulp reactions to fluorides. Internat Assoc Dent Research 1969; 47th meeting, Abstracts of papers Nº 663: 206.
129. Brännström M, Johnson G. Effect of various conditioners and cleaning agents on prepared dentin surfaces: scanning electron microscopic investigation. J Prosthet Dent 1974; 31:422.
130. Settembrini L, et al. A comparison of antimicrobial activity of etchants used for a total etch technique. Oper Dent 1997; 22:84.
131. Gwinnett AJ. Effect of cavity desinfection on bond strength to dentin. J Esthet Dent 1992; 4(supp.):11.
132. Stanley HR. Pulpal responses to conditioning and bonding agents. J Esthet Dent 1993; 5:208.
133. Johnson G, Brännström M. Cleaning and insulation of prepared surfaces. Quintes Int, 1976; 7:1.
134. Fitzgerald M, Heys RJ. A clinical and histological evaluation of conservative pulpal therapy in human teeth. Operat Dent 1991; 16:101.
135. Brännström M, Nordenvall RJ. Bacterial penetration, pulpal reaction and the inner surfaces of concise enamel bond composite fillings in etched and unetched cavities. J Dent Res 1978; 57:3.
136. Olgart I, Brännström M, Johnson G. Invasion of bacteria into dentinal tubules. Acta Odont Scand 1974; 32:61.
137. Leidal TI, Eriksen HM. A scanning FM study of the effect of various cleansing agents on cavity walls in vitro. Scand J Dent Res 1979; 87:443.
138. Eriksen HM, Leidal TI. Monkey pulpal response to composite resin restorations in cavities treated with various cleansing agents. Scand J Dent Res 1979; 87:309.
139. Brännström M, et al. The effect of EDTA containing surface active solutions. J Dent Res 1980; 59:1127.

26

Principios mecánicos

Julio Barrancos Mooney
y Gonzalo S. Barrancos

CONCEPTOS GENERALES[1,2,3,8,9,16,22,23,31]

Fuerza

Es el principio que permite cambiar el estado de inercia o de movimiento de un cuerpo.[1] Toda fuerza que actúa sobre un cuerpo se enfrenta con otra fuerza que actúa en sentido contrario.

Según Newton *la acción y la reacción son iguales y opuestas* (fig. 26-1).

Fricción

Es la fuerza que se opone al deslizamiento relativo de dos superficies en contacto. El coeficiente de fricción se expresa por la letra griega μ ("mu") y es igual a: S/R, donde S es la fuerza de fricción y R es la fuerza que mantiene las dos superficies de contacto una contra la otra.

Resultante

Cuando dos o más fuerzas actúan juntas sobre un mismo punto, es posible hallar una sola fuerza que tenga el mismo efecto que las primeras. A esta fuerza se la denomina fuerza *resultante*.

Cantidades escalares y cantidades vectoriales

Una *cantidad escalar* es la que tiene solo magnitud. Una *cantidad vectorial* (o vector) es la que tiene magnitud y dirección.

Una fuerza es un vector, pues tiene magnitud y dirección.

Representación gráfica de una fuerza: un vector puede representarse por líneas rectas dibujadas en escala, según un código aceptado (p. ej., 1 cm equivale a 1 kg fuerza) (fig. 26-2).

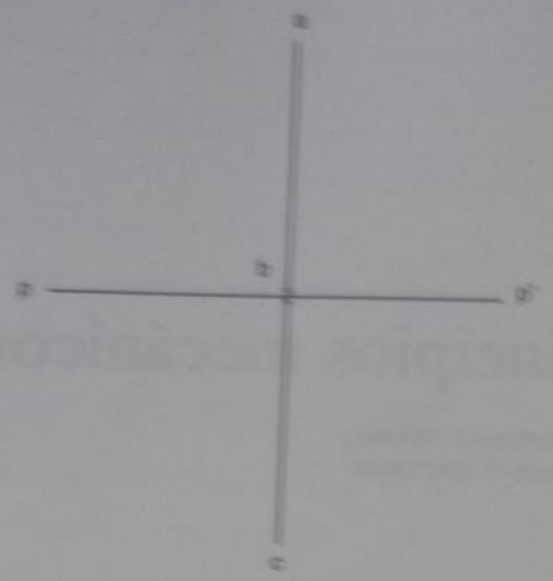

Fig. 26-1. La acción de una fuerza es igual a su reacción sobre un punto (Newton) (*ab*, fuerza de acción; *cb*, fuerza de reacción; *pp'*, plano de incidencia).

Paralelogramo de fuerzas

Si dos fuerzas que actúan sobre un punto son representadas en dirección y magnitud por los lados adyacentes de un paralelogramo, su resultante debe ser representada, en magnitud y dirección por la diagonal del paralelogramo dibujada en escala a partir del punto de aplicación (fig. 26-3).

Resolución de fuerzas

Constituye el proceso inverso al paralelogramo de fuerzas, o sea que, dada la resultante, consiste en hallar la fuerza que la generó. Se resuelve en ángulo recto respecto del punto de ubicación y en dos direcciones opuestas.

Triángulo de fuerzas

Es determinado por tres fuerzas en equilibrio que actúan sobre un punto.

Momento de una fuerza

El *momento de una fuerza* en relación con un punto es igual al producto de la fuerza multiplicado por la distancia perpendicular a su línea de acción desde ese punto.

El momento de una fuerza se aplica a todo cuerpo que gira, tiende a girar o tiende a detenerse después de haber girado (fig. 26-4).

Fig. 26-2. Una fuerza es un vector. Al representar una fuerza se debe indicar dirección y magnitud (*a*, punto inicial; *b*, *c*, *d*, y *e*, vectores).

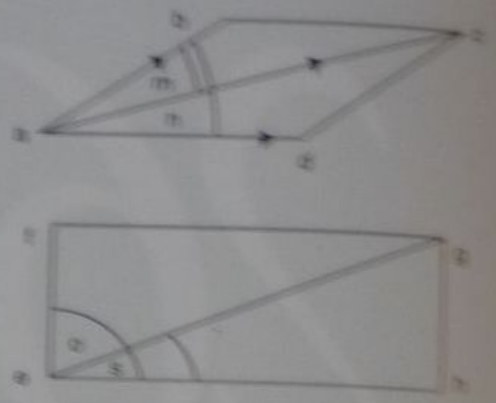

Fig. 26-3. Paralelogramo de fuerzas. *Arriba*: resultante de dos fuerzas desiguales (*ab*, fuerza menor; *ad*, fuerza mayor; *ac*, fuerza resultante; *m* y *n*, ángulos que forman con la resultante). *Abajo*: resultante de dos fuerzas que actúan en ángulo recto sobre un punto (*af* y *ab*, fuerzas; *ac*, resultante; *r* y *s*, ángulos respectivos).

Máquinas

Una máquina es todo dispositivo que consta de 2 o más partes y que sirve para *transmitir* y *modificar* la fuerza y el movimiento, para producir algún efecto determinado o para realizar algún trabajo. Las máquinas más simples son: palanca, plano inclinado y polea.

Fuerzas y máquinas en el sistema masticatorio

Hay distintos elementos componentes del sistema masticatorio que funcionan como máquinas simples. Por ejemplo, la mandíbula o maxilar inferior funciona como una palanca (aunque algunos autores no están convencidos de que sea así). Sus puntos de apoyo son la eminencia articular y la cavidad glenoidea.

Aunque la mandíbula efectúe un movimiento de traslación sobre toda la superficie de la cavidad glenoidea, de todos modos puede considerarse como una palanca porque en el momento de aplicación de la fuerza tiene un solo punto de contacto efectivo que permite su movimiento en el extremo incisivo.

Fuerzas que actúan sobre un diente

Si la mandíbula actúa como una palanca, impulsada por la acción de los músculos masticatorios sea en apertura o en cierre, los dientes son los elementos que van a

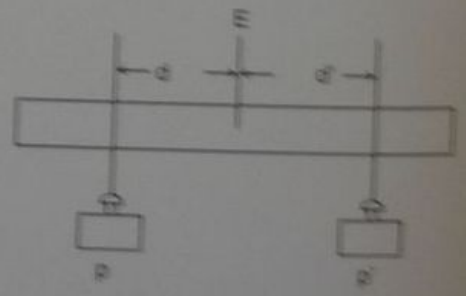

Fig. 26-4. Momento de una fuerza. Una balanza puede representarse esquemáticamente como una barra suspendida de un punto *E*. Los pesos *p* y *p'* son diferentes pero se mantienen en equilibrio porque las distancias *d* y *d'* también son diferentes. El producto de cada fuerza por su distancia al punto *E* se denomina momento de fuerza.

transmitir la fuerza de la palanca (mandíbula) sobre la sustancia que se desea cortar, moler o triturar (los alimentos).

Si todos los dientes tuvieran superficies planas y perpendiculares a su eje principal, el problema de transmisión y aplicación de fuerzas sería muy simple (fig. 26-1). Pero esto no ocurre en la realidad, ya que los dientes están compuestos por superficies curvas, planos inclinados, cúspides e irregularidades.

Para simplificar el problema supongamos que todas las superficies o planos no son curvos, sino rectos, ya que cuando la superficie es curva se puede tomar la tangente al punto de aplicación.

Sabemos por el principio de plano inclinado que cuando una fuerza se aplica sobre una superficie inclinada, se descompone en dos fuerzas (paralelogramo de fuerzas): una que es la paralela al plano inclinado y la otra que es perpendicular a él desde el punto de aplicación (fig. 26-5).

Por lo tanto, durante el acto masticatorio los dientes reciben presiones (fuerzas) que son absorbidas por los tejidos de soporte y que son verticales, oblicuas o perpendiculares al eje principal del diente. Estas últimas, es decir las perpendiculares al eje principal del diente (tangenciales), resultan las más lesivas porque tienden a separar al diente de su alineación habitual, al introducir tensiones dentro del periodonto. Si los tejidos del periodonto soportan rígidamente las tensiones y las fuerzas superan el límite de resistencia, se puede llegar a quebrar una cúspide o una pared dentaria (fig. 26-6).

Efectos de la fricción

No se sabe exactamente hasta qué punto la fricción desempeña un papel importante para determinar o prevenir la fractura de una cúspide o pared dentaria, ya que las superficies dentarias generalmente son muy pulidas y además la saliva actúa como lubricante.

No obstante, debe tenerse siempre en cuenta el coeficiente de fricción entre ambas superficies y el ángulo que poseen las cúspides que se enfrentan.

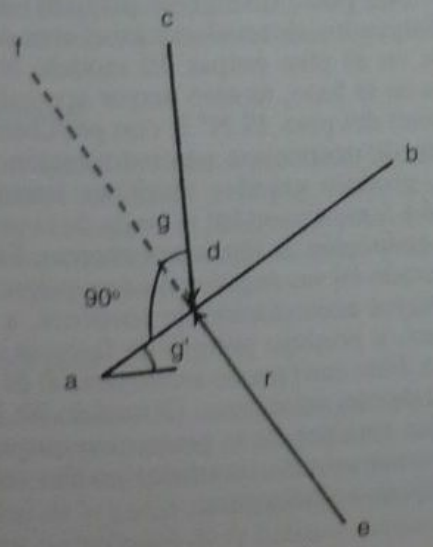

Fig. 26-5. Fuerzas y máquinas en el aparato masticatorio. En éste son habituales las fuerzas que actúan sobre un plano inclinado, lo que ocasiona un *desequilibrio del sistema*. *cd*, fuerza aplicada; *d*, punto de aplicación; *ab*, plano inclinado (superficie del diente); *ed*, fuerza resultante de reacción; *g* y *g'*, ángulos de la resultantes; *df*, prolongación de la resultante; *da*, dirección de deslizamiento de la fuerza aplicada como consecuencia del desequilibrio del sistema. (Adaptado de Gabel.[2])

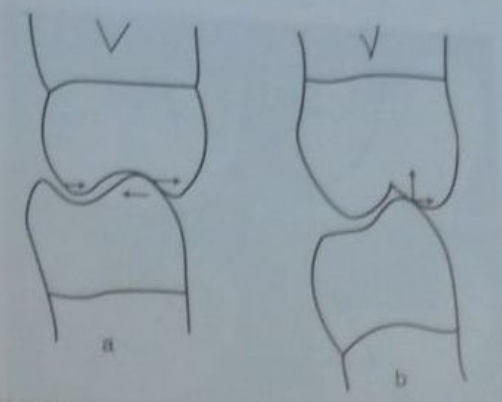

Fig. 26-6. Fuerzas en el acto masticatorio. *a*, las múltiples fuerzas resultantes generadas al ponerse en contacto los dientes antagonistas deben ser resistidas por otras vertientes de las mismas cúspides para evitar fuerzas laterales nocivas para el periodonto; *b*, cuando las fuerzas generadas no son resistidas o absorbidas por los mismos dientes, se presentan fuerzas laterales que pueden dañar al periodonto o la ATM (articulación temporomandibular). (Adaptado de Gabel.[2])

Ángulo de fricción y plano inclinado

El ángulo de fricción *beta* se determina estimando la inclinación del plano inclinado (*alfa*), la carga o fuerza que tiende a mantener el cuerpo apoyado sobre el plano y la carga o fuerza que tiende a desplazarlo. Este ángulo tiene importancia por lo siguiente: cuando el ángulo de fricción *beta* es igual al ángulo de inclinación de las cúspides *alfa*, la fuerza de reacción del diente antagonista es igual y opuesta a la fuerza de la masticación y la fuerza horizontal resultante es, por lo tanto, *cero*.

En otras palabras, si en los dientes las inclinaciones cuspídeas se han reducido hasta el punto de que son iguales al ángulo de fricción entre ambas superficies, las fuerzas resultantes son equivalentes a las que se producirían si se considerara a ambas superficies en ángulo recto respecto de la fuerza de masticación.

Por otra parte, el ángulo de fricción entre dos superficies muy lisas como el esmalte dentario es muy pequeño y puede obviarse.

Como conclusión práctica, a una altura cuspídea más reducida o en un plano inclinado con un ángulo menor respecto del plano horizontal hay menor posibilidad de fractura de la cúspide, obturación o pared dentaria (fig. 26-7).

Acción de cuña

Hemos considerado hasta ahora las fuerzas aplicadas sobre un plano inclinado y las resultantes que se originan. Sin embargo, sabemos que los dientes poseen muchos planos inclinados derivados de una cúspide que luego se continúan con los planos inclinados de las cúspides vecinas.

Cuando una fuerza representada por la cúspide de un diente antagonista se aplica sobre estas superficies, se generan fuerzas resultantes que es necesario estudiar con cuidado.

Una cúspide inferior que hace contacto con la cúspide bucal y luego rápidamente con la lingual del diente antagonista superior (o con las dos cúspides y el reborde marginal mesial) puede ocasionar una situación bastante riesgosa cuando un diente se encuentra debilitado porque

Fig. 26-7. Fuerzas actuantes sobre un diente: *f*, fuerza masticatoria aplicada sobre una vertiente cuspídea (plano inclinado); *a*, ángulos del plano inclinado; *mb*, fuerza resultante; *bn*, fuerza lateral necesaria para mantener el sistema en equilibrio (Gabel[1]).

las resultantes aplicadas sobre los planos inclinados de estas tres superficies tenderán a separarlas en forma horizontal y a alejarlas del punto de aplicación, es decir, tratarán de abrir o separar estos tres elementos dentarios, las dos cúspides y el reborde marginal. Por lo general ésta es la causa más común de fractura de una restauración, de un reborde marginal o de las cúspides implicadas. Esto ocurre porque se produce el *efecto de cuña, que no es más que la resolución de las componentes de fuerza sobre los planos inclinados afectados.*

La fricción no desempeña un papel muy importante en este caso (fig. 26-8).

Teoría de Robinson

Robinson[4] estudió el efecto de la acción de cuña en las restauraciones dentales como causa capaz de producir dolor, tensión o, eventualmente, fractura del diente.

Se estima que en el sector posterior de la boca son comunes las fuerzas que pueden oscilar entre los 10 y los 20 kg.

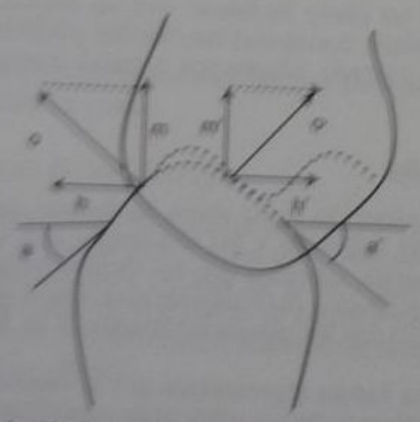

Fig. 26-8. Acción de cuña. A menudo una cúspide actúa sobre dos planos inclinados ubicados en el arco antagonista. *a* y *a'* son las resultantes de la aplicación de las fuerzas masticatorias *m* y *m'*; *h* y *h'* son las fuerzas necesarias para mantener el sistema en equilibrio, o las que eventualmente pueden determinar la fractura del tejido dentario; *a* y *a'* son los ángulos de los planos inclinados cuspídeos. A mayor valor del ángulo *a*, mayor intensidad de las fuerzas resultantes. (Modificado de Gabel[1].)

Para poder determinar las fuerzas resultantes sobre las paredes laterales de una cavidad cuando se aplica una carga oclusal, se debe tener en cuenta la siguiente fórmula: *la fuerza lateral resultante (L) es igual a la fuerza aplicada (X) dividida por la tangente del ángulo alfa, que es el ángulo de inclinación de las paredes.*

$$L = \frac{X}{\text{Tang. alfa}}$$

Si se excluye el papel que pueda asumir la fricción en el desplazamiento de estas superficies y se supone que la obturación (amalgama, orificación, incrustación) puede introducirse dentro del diente por elasticidad del piso dentinario, la fuerza lateral resultante aplicada sobre las paredes (L) es la siguiente. Consideramos que el ángulo alfa mide 8°, o sea la inclinación divergente hacia oclusal de la pared respecto del eje vertical del diente. Estimamos la fuerza de la masticación X en 10 kg; la fuerza lateral (L) resultante equivale a 70 kg aproximadamente y puede producir la fractura de una pared debilitada. Esto se debe a que la cuña es una de las máquinas más eficientes y, cuanto menor es su ángulo, mayor resulta la fuerza lateral ejercida, esto es la ganancia de la máquina. Para comprobar estos resultados en la práctica Robinson efectuó experimentos con la aplicación de presiones controladas sobre formas que simulaban preparaciones de clase I y sus respectivas obturaciones, incrustaciones o amalgamas confeccionadas en un plástico especial (Araldite).

Las formas cavitarias básicas eran 1) cavidad con paredes divergentes hacia oclusal pequeña, 2) la misma cavidad pero con protuberancia en la base, 3) la misma cavidad pero con protuberancia lateral, 4) cavidad divergente hacia oclusal grande, 5) cavidad divergente hacia oclusal pero con protección de cúspides, 6) cavidad divergente hacia oclusal, grande, con socavados en el piso que simulan retenciones y 7) la misma cavidad pero con protección cuspídea (fig. 26-9).

Al aplicar las presiones oclusales se generaban tensiones en el plástico que eran fotografiadas y analizadas. El modelo N° 1 (con pared divergente pequeña) dio como resultado la formación de tensiones en el área de los ángulos diedros en el piso pulpar. El modelo N° 2, con protuberancia en la base, mostró mayor acumulación de tensiones a nivel del piso. El N° 3, con protuberancia lateral, como puede ocurrir con una incrustación metálica con nódulos, produjo grandes tensiones laterales. Los modelos N° 4 y 5 mostraron las ventajas de la protección cuspídea y la reducción de tensiones internas. El modelo N° 6 con socavado en sus ángulos diedros pulpares fue el que mostró mayor acumulación de tensiones, a nivel de las retenciones, y produjo peligro de fractura con solo 6 kg de fuerza. Este caso puede asemejarse al de una restauración grande con amalgama. El modelo N° 7 mostró nuevamente las ventajas de la protección cuspídea (fig. 26-10). Las restauraciones simuladas podían ser incrustaciones metálicas o amalgamas.

Concepto de Ingraham

Según Ingraham,[5] las preparaciones cavitarias clásicas de clase I o II para incrustaciones metálicas, que no protegen las cúspides, favorecen la fractura dentaria porque aumentan la altura cuspídea hasta tres veces.

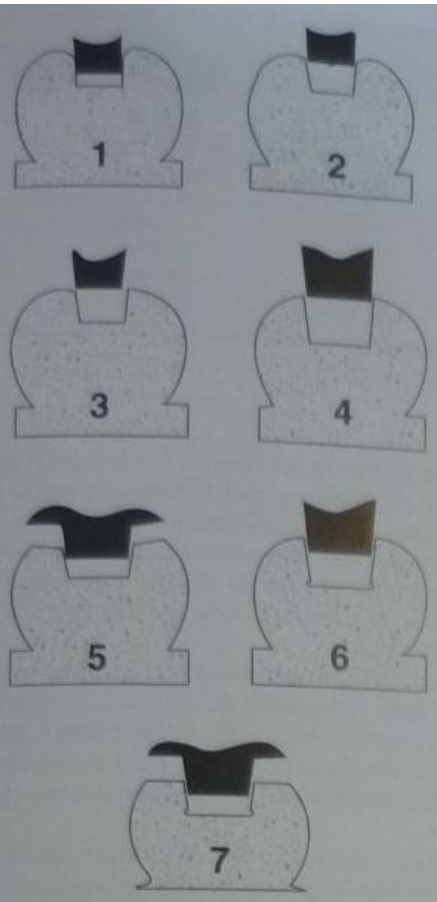

Fig. 26-9. Experiencia de Robinson[4] (fotoelasticidad). Las restauraciones pueden ser incrustaciones metálicas o amalgamas: **1**, obturación pequeña; **2**, obturación pequeña con protuberancia en su base; **3**, obturación pequeña con protuberancia lateral; **4**, obturación grande; **5**, obturación grande con protección de cúspides; **6**, obturación en cavidad con socavados retentivos o caries; **7**, igual que **6**, pero con protección de cúspides.

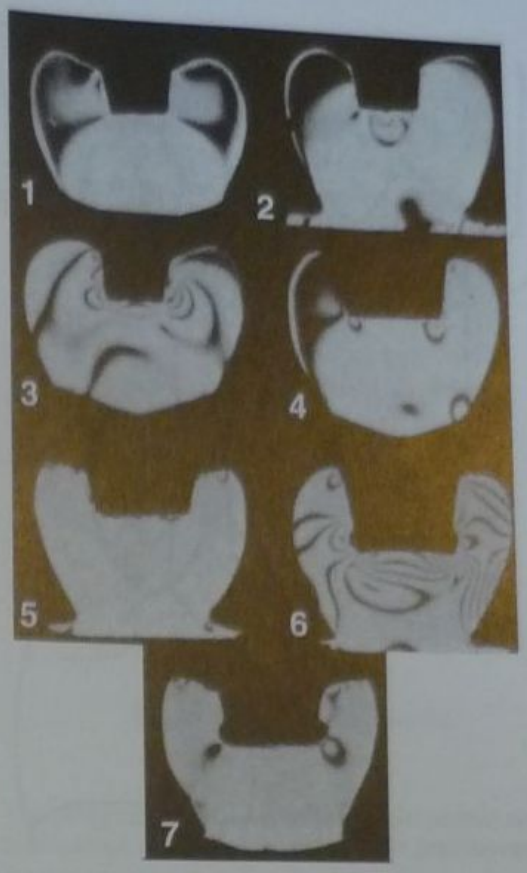

Fig. 26-10. Tensiones generadas en un modelo dentario por la aplicación de fuerzas oclusales (véase fig. 26-9). **1**, restauración en cavidad oclusal pequeña con paredes divergentes; **2**, ídem, con protuberancia en el piso; **3**, ídem, con protuberancia lateral; **4**, restauración grande sin protección cuspídea; **5**, restauración grande con protección cuspídea; **6**, restauración grande sin protección cuspídea; **7**, restauración grande con protección cuspídea. Las cargas aplicadas fueron de 10 kg en todos los casos, con excepción del **6**, en el que se aplicaron solo 6 kg por el peligro inminente de ruptura. Las tensiones acumuladas que se ven en los modelos, por fotoelasticidad, indican las ventajas y las desventajas de las diferentes variantes cavitarias y muestran el efecto evidente de cuña de las restauraciones en cavidades con paredes divergentes (Robinson,[4] Brit DJ 1968; 121:16).

La preparación cavitaria modificada que ese autor propone cubre ampliamente las dos cúspides y permite reforzar la estructura dentaria (véanse figs. 26-11 y 26-12).

Incrustaciones

Los principios mecánicos que rigen la construcción de incrustaciones metálicas y de porcelana son sumamente complejos y exceden los límites de esta obra, por lo que simplemente citamos los más usuales y aceptados para todas las restauraciones.

Flexión del piso

Una restauración de amalgama que bajo una presión intensa se fracture parcialmente o se deslice y tienda a introducirse en la cavidad, ayudada por la flexión del piso (elasticidad de la pared dentinaria), puede producir dolor intenso por compresión de la pulpa o eventual fractura de una pared dentinaria.

Schnell[6] y otros estudiaron la flexión de la pared pulpar o del piso cavitario en dentina sometido a diversas presiones, similares a las que se utilizan para condensar amalgama o durante la orificación. Se comprobó que la flexión del piso dentinario es más pronunciada cuanto menor es su espesor.

Si se duplica el espesor de la dentina remanente en el piso cavitario para producir el mismo tipo de flexión, se requiere una fuerza cuatro veces superior.

PROPIEDADES MECÁNICAS DE LOS MATERIALES

Según Dioracy Fonterrada Vieira,[7] las propiedades mecánicas de los materiales pueden ser *estáticas* o *dinámicas*. Estáticas son aquellas que se manifiestan cuando las fuerzas se aplican en forma gradual (p. ej., resistencia a la tracción, a la compresión) (cuadro 26-1). Dinámicas son las que se evidencian cuando una fuerza se aplica repentinamente (p. ej., resistencia a la fractura).

Fatiga y tensión[8]

Cuando las fuerzas externas se aplican numerosas veces de manera consecutiva, se determina una propiedad que se denomina *fatiga*. Una fuerza que actúa sobre un

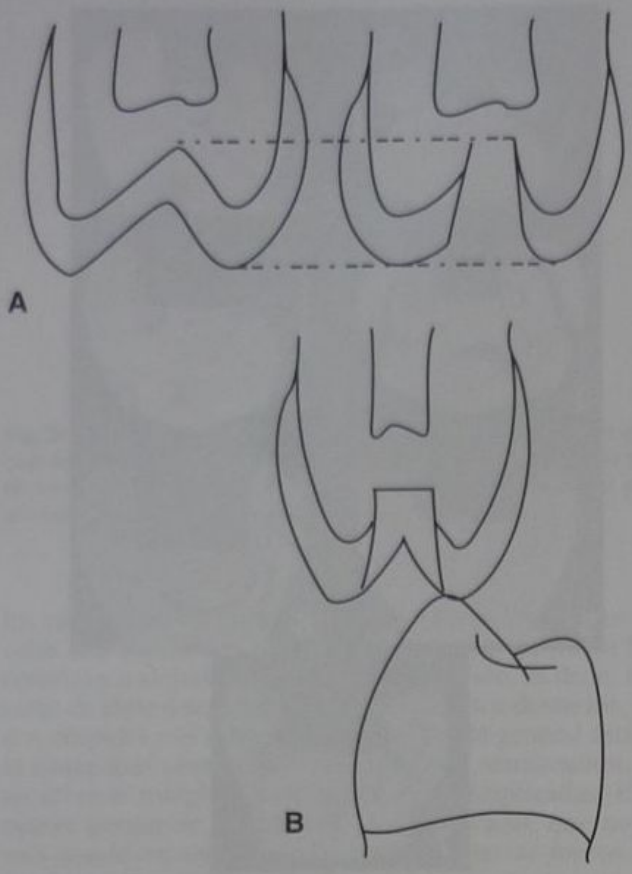

Fig. 26-11. Concepto de Ingraham. **A**, las cavidades intracoronales para incrustaciones metálicas sin protección cuspídea aumentan la altura real de las cúspides y debilitan la estructura dentaria. **B**, durante la masticación, la cúspide debilitada se puede fracturar.

cuerpo provoca dentro de él una reacción opuesta que se denomina *tensión*.

Experimentalmente se puede medir la tensión como el resultado de dividir la fuerza aplicada por la superficie del cuerpo donde se efectuó la aplicación.

Deformaciones

Si la magnitud de la carga (o la tensión que la ha producido) supera la fuerza que mantiene los átomos en contacto íntimo, aparecen las deformaciones. Se denomina *deformación* a la modificación de las dimensiones de un cuerpo y se expresa en unidades del sistema métrico decimal. Las deformaciones son *elásticas* cuando desaparecen al quitar la fuerza, el cuerpo vuelve totalmente a las dimensiones existentes y, por último, no se ha modificado la distancia que existía entre los átomos.

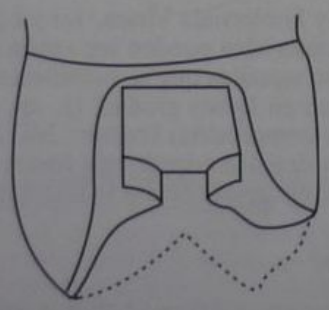

Fig. 26-12. Concepto de Ingraham. Preparación extracoronaria para incrustaciones metálicas con protección cuspídea.

Cuadro 26-1. *Resistencia de algunos materiales a la compresión*

Material	*Límite proporcional* ($kg \times cm^2$)	*Módulo de elasticidad* ($kg \times cm^2$)	*Límite de resistencia* ($kg \times cm^2$)
Resina acrílica	448	18.900	770
Oro blando	670	450.000	–
Amalgama	2.100	140.000	4.000
Dentina	1.400	133.000	2.700

Las deformaciones son *plásticas* o *permanentes* cuando permanecen en el cuerpo después de cesar la acción de la fuerza y la distancia que existía entre los átomos quedó modificada.

Las fuerzas pueden ser diversas. Si tienden a comprimir o disminuir el tamaño de un cuerpo se denominan *fuerzas de compresión* (carga compresiva). En cambio, si lo hacen en dirección opuesta, para extender o alargar un cuerpo, se denominan *fuerzas de tracción* (carga traccional).

Las tensiones inducidas en el cuerpo son de compresión o de tracción, según la fuerza aplicada.

Si las fuerzas son aplicadas en sentido contrario y en direcciones opuestas, pueden formar una cupla de torsión (par de fuerzas) o una carga de corte o cizalla (figs. 26-13 a 26-16).

Límite proporcional y límite elástico

El *límite proporcional* consiste en la mayor carga capaz de ser soportada por un cuerpo, estructura o viga que sufre deformaciones proporcionales a las tensiones recibidas. Una vez superado el límite proporcional, las deformaciones no guardan relación con la carga. Por otra parte, el *límite de elasticidad* se puede definir como la tensión máxima capaz de ser soportada por un cuerpo de manera que, al quitar la carga, el cuerpo vuelva a sus dimensiones primitivas.[7]

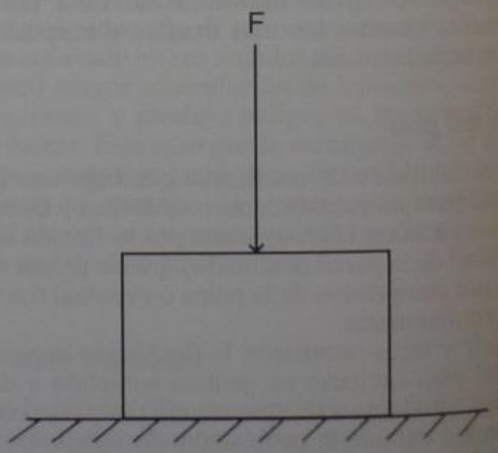

Fig. 26-13. Carga compresiva.

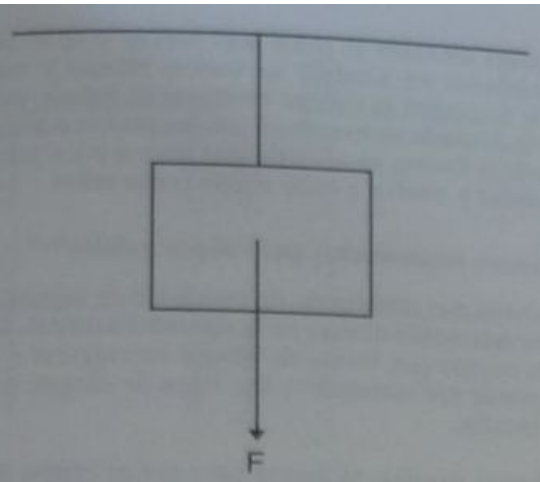

Fig. 26-14. Carga traccional.

Límite de escurrimiento

Constituye la tensión máxima más allá de la cual el cuerpo puede presentar deformaciones plásticas, aun sin aumento de la carga. Estos tres parámetros, límite proporcional, límite de elasticidad y límite de escurrimiento, aunque no coinciden, en la práctica están muy cerca uno del otro.

Ley de Hooke[1]

El módulo de elasticidad o *módulo de Young* es la relación que existe entre tensión y deformación dentro del intervalo del límite proporcional.

La ley de Hooke dice también que las deformaciones son proporcionales a las tensiones dentro del intervalo del límite proporcional (fig. 26-17).

El módulo de elasticidad permite evaluar la *rigidez* de un cuerpo. Cuando más alto sea el módulo de elasticidad de un material, menores deformaciones sufrirá ante tensiones muy altas. El módulo de elasticidad es el mismo para un cuerpo que esté sometido a esfuerzos de tracción, compresión o corte.

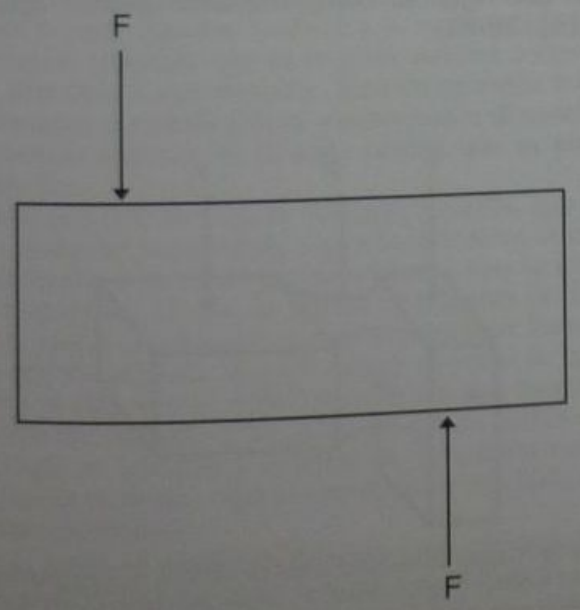

Fig. 26-15. Cupla de torsión o par de fuerzas.

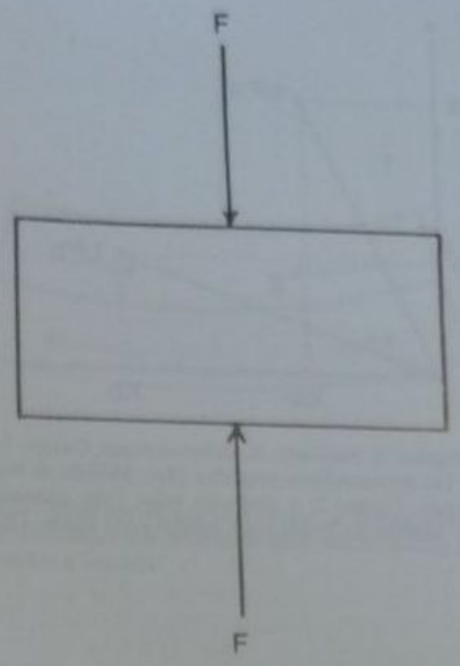

Fig. 26-16. Carga de corte o cizalla.

Un cuerpo elástico es aquel capaz de resistir tensiones considerables sin deformarse de modo permanente.

Ductilidad

Es la propiedad que tienen algunas sustancias para resistir grandes deformaciones permanentes por fuerzas de tracción, sin fracturarse (es similar a la maleabilidad) (figs. 26-18 y 26-19).

Escurrimiento y fluidez

La deformación bajo carga constante a alta temperatura se denomina *escurrimiento*.

Las cargas deben ser inferiores al límite elástico. Esta cualidad ocurre en la amalgama a temperatura normal y,

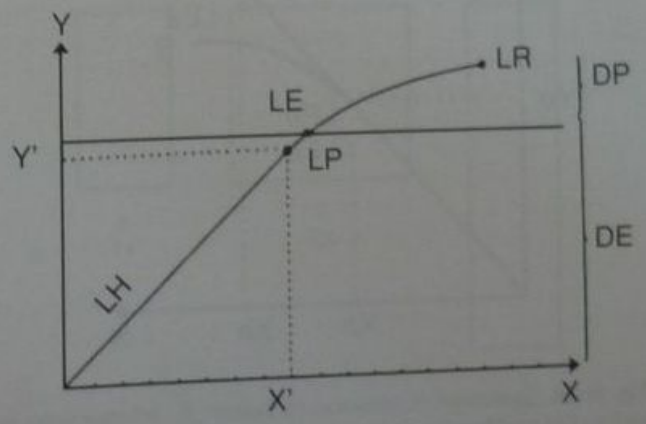

Fig. 26-17. Ley de Hooke: las deformaciones son proporcionales a las tensiones dentro del intervalo del límite proporcional. LH, ley de Hooke; Y, tensiones; X, deformaciones; LP, límite proporcional; LE, límite elástico; LR, límite de ruptura; DP, deformación permanente; DE, deformación elástica. Módulo de elasticidad: $E = Y'/X'$.

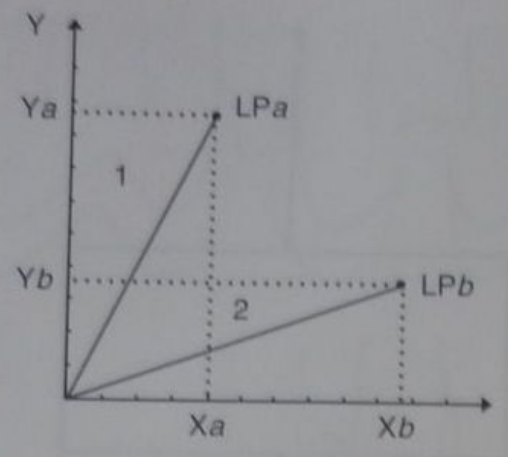

Fig. 26-18. Rigidez. Y, tensiones; X, deformaciones. Cuerpo 1: a tensiones altas (Y*a*) deformaciones pequeñas (X*a*). Módulo de Young alto; cuerpo rígido. Cuerpo 2: a tensiones bajas (Y*b*) deformaciones grandes (X*b*). Módulo de Young bajo; cuerpo poco rígido. LP, límite proporcional.

en este caso, se denomina *fluidez* o *flow*. Es una propiedad indeseable que no se ha podido eliminar totalmente del material pero que el fabricante debe tratar de reducir al mínimo.

El escurrimiento o fluidez es una deformación permanente que no tiene recuperación.

Tratamiento térmico y endurecimiento mecánico

Las propiedades de algunos materiales, sobre todo los metales, son determinadas fundamentalmente por su composición química. Pueden modificarse hasta cierto punto mediante el tratamiento térmico. Esto se comprueba cuando se calienta un tubo rígido de cobre sobre la llama hasta alcanzar el color rojo cereza y se lo sumerge bruscamente en alcohol: se vuelve blando y maleable. Puede recuperar la rigidez mediante el trabajo mecánico en frío. Cuando se lo trabaja con las pinzas o alicates para darle la forma, se advierte que poco a poco pierde maleabilidad y vuelve a estar rígido como antes.

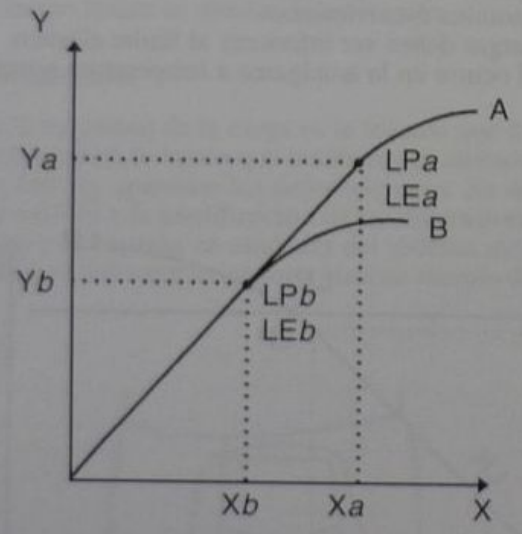

Fig. 26-19. Elasticidad. Y, tensiones en kg/cm²; X, deformaciones en cm/cm. Las coordenadas de los cuerpos A y B coinciden durante todo el intervalo del límite proporcional. Luego se separan porque el límite de ruptura de B es más bajo que el de A. Ambos cuerpos tienen el mismo módulo de elasticidad porque Y*a*/X*a* = Y*b*/X*b* = módulo de Young. Sin embargo, el cuerpo A es más elástico que B porque su límite elástico (LE*a*) es más alto que el de B (LE*b*).

Tensiones ocasionadas por cargas axiales[18,12]

Existen dos problemas de mecánica de materiales que tienen aplicación directa en la operatoria dental. Si se tiene un cuerpo con forma de bloque rectangular o prisma, éste puede ser sometido a dos tipos de cargas: axiales y trasversales.

1. *Cargas axiales:* la fuerza pasa por el centro de la superficie sobre la cual es aplicada y es *paralela* al eje principal.
2. *Cargas transversales:* la fuerza aplicada es *perpendicular* al eje principal del cuerpo.

Cargas axiales

En restauraciones de clase I y caja oclusal de clase II las fuerzas aplicadas pueden considerarse como cargas axiales, ya que la presión masticatoria es resistida por el piso. Si el cuerpo tiene una sección uniforme, la distribución de tensiones es prácticamente pareja a lo largo del eje, a partir del punto en que fue aplicada. Si la sección trasversal varía, las tensiones varían simultáneamente a lo largo del eje; disminuyen si aumenta el área, y viceversa. Según Gabel esto puede ser importante en cavidades de clase II en la zona del istmo de unión de una caja proximal con una caja oclusal: la restauración se ve sometida a fuerzas de tracción a causa de la acción de cuña de las cúspides antagonistas y es posible la fractura.

Cargas transversales

Cuando una carga se aplica de manera perpendicular al eje principal de un cuerpo rectangular o viga surgen problemas mecánicos completamente distintos.

En odontología podemos asociar esta imagen con la que presenta una restauración proximooclusal que, aunque no sea exactamente una viga, algunos de los principios que rigen su comportamiento pueden aplicarse aquí (fig. 26-20).

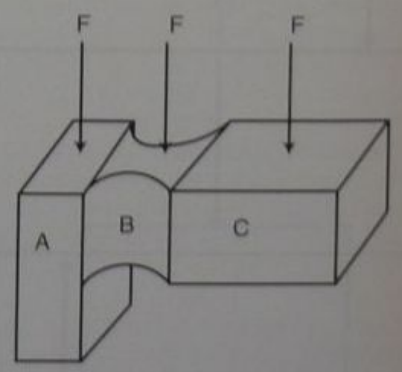

Fig. 26-20. Cargas en restauraciones de clase II. *A*, caja proximal; *B*, istmo de unión; *C*, caja oclusal; *F*, cargas aplicadas. Como la tensión es inversamente proporcional a la superficie (T = F/S), a menor superficie, mayor tensión. La restauración puede fracturarse en B.

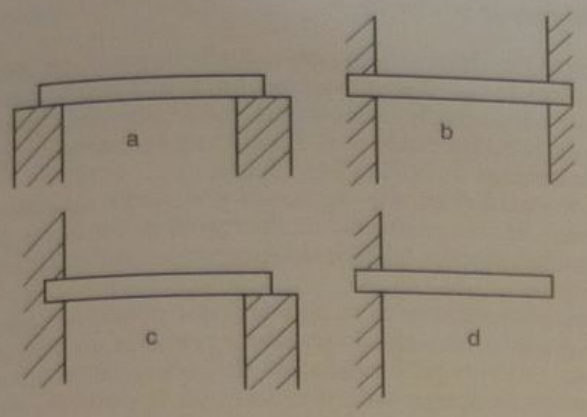

ig. 26-21. *a*, viga simple apoyada; *b*, viga empotrada en sus extremos; , viga fija y libre; *d*, viga a extremo libre ("cantilever" o voladiza).

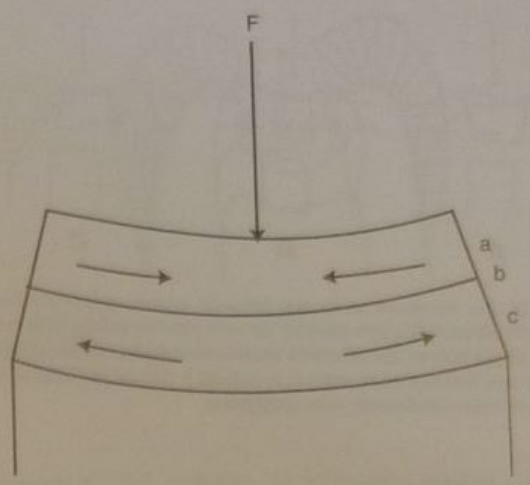

Fig. 26-22. Tensiones de una viga simple. *F*, fuerza aplicada; *a*, parte superior sometida a compresión; *b*, línea media, neutra; *c*, parte inferior sometida a tracción.

ipos de vigas

Las vigas principales son de dos tipos: la viga simple, ue solo está apoyada en sus soportes, y la viga empotra- la, cuyos extremos se encuentran firmemente fijos en sus oportes (fig. 26-21).

Hay otros tipos de vigas: viga fija y libre y viga de ex- remo libre.

Para determinar la condición de equilibrio se aplica la egla general que expresa que la suma algebraica de to- las las fuerzas debe ser igual a cero y la suma algebrai- a de todos los momentos de fuerza también debe ser gual a cero. Cuando esto ocurre, se considera que la vi- a se encuentra en equilibrio.

ensiones en una viga simple

Consideremos una viga simple rectangular cuyos ex- remos están sostenidos por los puntos de apoyo. Sobre sta viga se aplica una fuerza vertical en el centro: la vi- a se tuerce por efecto de la carga y se flexiona hacia bajo en toda su longitud. La parte superior se trasforma n una superficie cóncava y es más corta que la parte in- erior, que es convexa. La parte central no modifica su ongitud. Esto significa que el material que compone la iga, en la parte superior o cóncava se ve sometido a una compresión, mientras que en la parte inferior o convexa se ve sometido a una tracción. Esta compresión o trac- ción aumenta a medida que se incrementa la distancia de la superficie respecto de la zona central que es neutral (fig. 26-22).

Existe otro tipo de tensión, de corte o cizalla, que ocu- rre en cualquier punto de la viga ubicado entre el punto central donde se ejerce la fuerza vertical y uno de los ex- tremos apoyados el cual, al resistir el esfuerzo de defor- mación, ejerce una fuerza en sentido contrario. Esto sig- nifica que los sectores ubicados entre el punto de apoyo lateral y el sitio que se examina recibirán una fuerza ha- cia arriba (resistencia) y los sectores que se hallan entre el sitio que se examina y el punto de aplicación vertical de la fuerza principal estarán sometidos a una fuerza ha- cia abajo (potencia).

Por lo tanto, se cumple el principio que define la fuer- zas de cizallamiento o corte: son las que se ejercen sobre el mismo cuerpo en direcciones opuestas (p. ej., una tije- ra, un alicate para cortar, etc.).

Forma de la viga (corte transversal)

Cuando una viga tiene sección rectangular, las tensio- nes máximas que puede soportar sin fractura son inversa- mente proporcionales *al cuadrado* del espesor en sentido vertical, mientras que solo son inversamente proporcio- nales a su ancho en sentido horizontal. O sea, si p es pro- fundidad y a es ancho, la tensión t es:

$$t = \frac{1}{p^2} = \frac{1}{a}$$

Por lo tanto, una viga de sección rectangular que sea más alta que ancha resultará más resistente a las presio- nes verticales que otra viga similar pero más ancha que alta (fig. 26-23).

En consecuencia, resulta más ventajoso aumentar en lo posible la profundidad de una obturación que su ancho, con el objeto de ganar resistencia, lo que es muy impor-

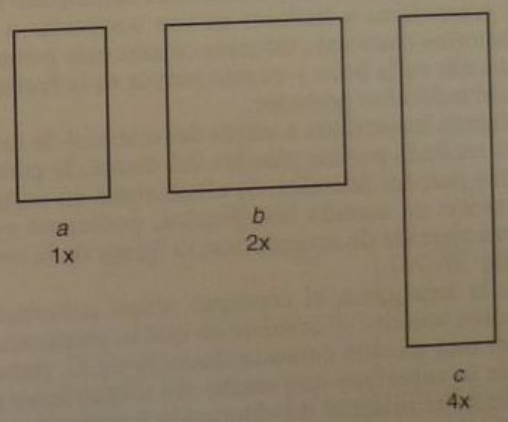

Fig. 26-23. Tensiones y formas de vigas. La tensión es inversamente proporcional al ancho y al cuadrado de la profundidad. Si la viga *a* soporta una fuerza igual a 1x, la viga *b* soporta 2x y la viga *c* 4x. (Según Gabel.[2])

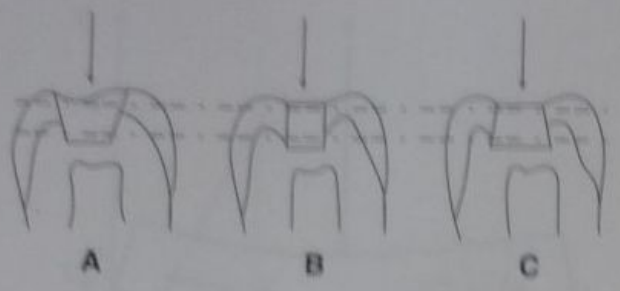

Fig. 26-24. Las tensiones serán más intensas cuanto menor sea la superficie. **A**, preparación con paredes divergentes, tensiones más intensas en la pared pulpar; **B**, tensiones iguales en toda la restauración; **C**, tensiones más intensas en la superficie oclusal y menor en la pared pulpar. **C** es la más conveniente para amalgama.

tante en las restauraciones de clase II a nivel de la caja oclusal.

Cuando la carga se ejerce sobre una viga que tiene sus dos extremos empotrados, las tensiones son diferentes, ya que los empotramientos tratan de evitar la curvatura de aquella al introducir tensiones en estos puntos.

La viga con un extremo fijo y otro libre o voladizo (cantilever) tiene su equivalente en odontología en los puentes fijos, cuando poseen un póntico a extensión.

La viga empotrada en un solo extremo puede compararse con el comportamiento de una restauración proximooclusal. En cambio, una restauración MOD puede compararse con el comportamiento de una viga empotrada en ambos extremos.

APLICACIÓN DE LOS PRINCIPIOS MECÁNICOS AL DISEÑO Y AL COMPORTAMIENTO DE LAS RESTAURACIONES

Numerosos autores[10,11,12,13,15,16,19,22,23,31,34,35] han estudiado el comportamiento de las restauraciones de acuerdo con los principios mecánicos ya explicados.

Restauraciones de clase I en premolares y molares

Las restauraciones de clase I en las superficies oclusales de premolares y molares se ven sometidas a cargas masticatorias tanto más intensas cuanto más posterior es su situación en la boca y cuanto mayor es la fuerza muscular del individuo portador.

La fuerza transmitida a través del material de restauración es recibida por las paredes del diente, la pared pulpar y las paredes laterales. Si efectuamos un corte de la restauración en sentido bucolingual, podremos estudiar la fuerza ejercida de acuerdo con la forma de la restauración (fig. 26-24).

Para la amalgama, el concepto actual sustentado por numerosos autores[17-21] consiste en que la preparación debe tener una sección como la ilustrada en C, para que a nivel de la superficie que recibe las cargas haya menor exposición de material de obturación y mayor superficie de tejido dentario intacto. El esmalte deber estar sostenido por dentina. Esto rige siempre y cuando la extensión de la lesión o el tallado de la cavidad no lleguen a debilitar las paredes bucal y lingual porque entonces se introduce otro factor de fractura.

Pared pulpar

Gabel[2] ha demostrado que cuando la pared pulpar es cóncava y la cavidad es poco profunda una fuerza aplicada sobre la superficie del diente puede provocar la rotación de la restauración y la fractura de los márgenes por deslizamiento o cizalla (fig. 26-25).

Si la cavidad es más profunda y el sector de cilindro aumenta en su profundidad, la restauración tiene más tendencia a resistir las fuerzas excéntricas aplicadas en la superficie.

Como consecuencia, se aconseja que el piso sea plano, en lo posible. En caso de no poder preparar un piso plano, por excesiva profundización de caries, deben buscarse puntos de apoyo en tejido sano en la periferia de la parte cóncava de la cavidad (fig. 26-26). Se requieren por lo menos 3 puntos de apoyo firme en dentina. Si la cavidad fuese tan extensa que no permitiera la obtención de puntos de apoyo para el material de obturación, se deber pensar en otro tipo de restauración más resistente que proteja el diente (incrustación).

Espesor

Las restauraciones de clase I no deben tener un espesor muy pequeño en virtud del principio según el cual la viga posee más resistencia cuanto más profunda es. Si la restauración tiene muy poco espesor, es factible que se fracture en el centro bajo una carga masticatoria intensa, por flexión del piso dentinario o falla del material.

En todos estos cálculos no se ha tenido en cuenta el factor fricción.

Restauraciones de clase II

En restauraciones de clase II debemos considerar dos tipos: proximooclusal y MOD.

Podemos comparar la forma de una obturación proximooclusal con la de una viga empotrada en un solo extremo, mientras que la MOD se asemeja a una viga curva empotrada en ambos extremos.

Las restauraciones de clase II son las más complejas desde el punto de vista mecánico, pues bajo la acción de las fuerzas masticatorias las componentes de las fuerzas

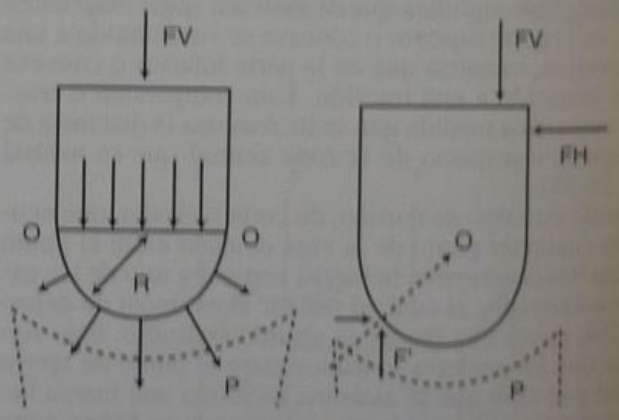

Fig. 26-25. Pared pulpar cóncava. Una fuerza oclusal excéntrica puede hacer rotar la restauración y desalojarla de su sitio. *Izq.* una restauración con piso cóncavo puede soportar una fuerza aplicada en el centro de su superficie (*FV*). La fuerza se transmite al diente y a la pulpa (*P*) en forma proporcional al radio (*R*). *Der.* cuando la fuerza aplicada es excéntrica (*FV*) la restauración tiende a rotar y crea tensiones en la pared cavitaria (*FH*) y el piso del lado opuesto (*F'*) siempre en relación con el radio de la parte cóncava. (Según Gabel.[2])

generadas sobre planos oblicuos introducen tensiones en todos los sentidos (flexión, tracción, compresión), que ponen en riesgo tanto la retención como la integridad de una restauración de esta naturaleza.

La restauración más durable es la incrustación metálica. La orificación ha caído en desuso. Una restauración con amalgama, sobre una cavidad bien planeada y correctamente realizada, puede brindar buen servicio durante muchos años.

Los problemas de presiones y tensiones en una restauración de esta naturaleza se complican a causa de la existencia de planos inclinados y componentes de fuerzas horizontales, tangenciales u oblicuas, que tienden a desplazar o fracturar la restauración.

Se debe aceptar que tanto la pared pulpar como la pared axial que están en dentina son ligeramente flexibles, en virtud de las condiciones mecánicas de ese tejido dentario.[6,10] Por lo tanto, una presión (carga) aplicada sobre la parte superior de una restauración tenderá a hundir el material de la caja oclusal o de la caja proximal hacia el interior del diente y a presionar sobre la pared pulpar o axial, respectivamente. Como lógica consecuencia, la restauración ubicada sobre la pared gingival (piso de la caja proximal) tenderá a extruirse hacia proximal. Todo este movimiento se realiza alrededor del ángulo axiopulpar que actúa como eje de rotación. Este mecanismo sucede cuando el material es más rígido que la estructura dentaria (p. ej., una incrustación metálica). Cuando el material es menos rígido que la estructura dentaria, en vez de esta flexión, se produce la fractura o el desplazamiento de la obturación.

Para evitar este movimiento de rotación es necesario anclar la restauración a nivel del piso gingival, mediante surcos, perforaciones, hoyos o inclinando el piso en sentido apical y axial. En una restauración MOD los principios son ligeramente diferentes y su comportamiento se asemeja al de una viga curva empotrada en ambos extremos. Es conveniente que la parte oclusal tenga el máximo de profundidad, por el principio según el cual la resistencia a la flexión de una viga aumenta directamente con el cuadrado de la profundidad.

En una restauración MOD la viga se curva o flexiona bajo carga. Para evitar este movimiento, que tiende a extruir la restauración de ambas cajas proximales, es necesario colocar trabas de retención a nivel gingival, de la misma manera en la que se explicó para la restauración proximooclusal (fig. 26-27).

Además, puede ocurrir que por acción de las fuerzas masticatorias dos cúspides antagonistas incidan en dos puntos diametralmente opuestos de la viga y traten de estirarla o fracturarla en el centro. Esto sucede con frecuencia en restauraciones de amalgama. Por lo tanto, si se reduce el ancho bucolingual de una restauración, debe aumentarse su profundidad para mantener la rigidez de la estructura.

Resistencia de paredes

En una preparación cavitaria, después de la apertura y del comienzo de la conformación, deben observarse las paredes resultantes hasta ese momento y analizar la posible incidencia de las fuerzas masticatorias o de cualquier otra fuerza que pudiera ejercerse sobre la cavidad y determinar una eventual fractura del diente o un desplazamiento de la obturación. La resistencia de las paredes cavitarias depende de varios factores que responden a la naturaleza intrínseca de sus tejidos duros (véase cap. 15).

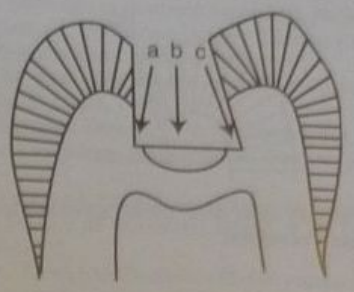

Fig. 26-26. En preparaciones profundas, con piso debilitado, deben existir 3 o más puntos de apoyo para la restauración en tejido dentario firme.

Respecto del esmalte, el principio fundamental que debe respetarse como un axioma es: *toda pared de esmalte debe tener su correspondiente apoyo dentinario.*

Esto se debe a la estructura quebradiza del esmalte, que presenta planos de clivaje paralelos a la dirección general de los prismas adamantinos.

Tamaño de la cavidad

Otro principio importante es el que se relaciona con el *tamaño de la cavidad* en relación con el diente. Cuando la destrucción de tejidos dentarios, ya sea por el avance de la lesión o por una preparación cavitaria, excede de ciertos límites, la cavidad puede quedar propensa a una fractura si se la obtura con materiales que no protegen a los tejidos dentarios remanentes.

Paredes de esmalte

En virtud de la estructura particular y específica del esmalte, constituido por haces de prismas cristalinos muy duros pero que se desprenden con relativa facilidad cuando reciben una fuerza paralela a las líneas de clivaje, es necesario estudiar muy bien la inclinación que debe tener la pared en el momento de interceptar la superficie adamantina. Se recuerda la necesidad de a) contar con apoyo dentinario para el esmalte, b) seguir la dirección general de los prismas, c) terminar el esmalte con el instrumental adecuado para producir un margen aceptable, d) no destruir de manera innecesaria tejido dentario sano y e) no

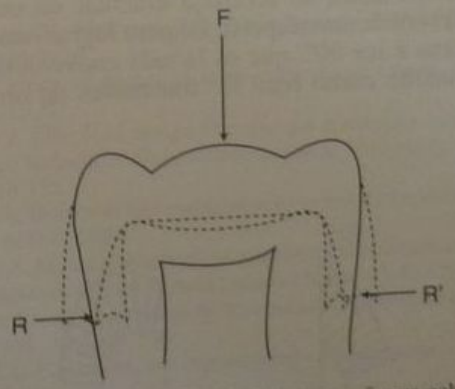

Fig. 26-27. En una restauración MOD, ante una fuerza oclusal *F* la viga se flexiona y tiende a extruirse en los extremos (*R-R'*). Para evitarlo se pueden colocar trabas de retención a nivel gingival. (Según Gabel.[5])

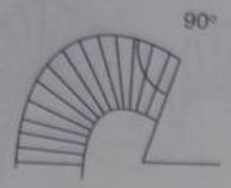

Fig. 26-28. El ángulo cavo debe medir aproximadamente 90º para amalgama, resinas y cementos.

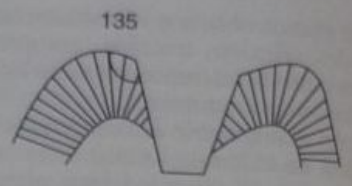

Fig. 26-30. Ángulo cavo de 135º. Correcto para incrustación. Incorrecto para amalgama o resinas porque determina un espesor de material delgado a nivel marginal.

dejar prismas de esmalte cortados de modo que queden sin soporte por su parte interna.

Concepto actual

De acuerdo con el concepto actual se deben evaluar la dirección de los prismas de esmalte en el ángulo cavo y el tipo de material de obturación con el objetivo de decidir cuál es la mejor angulación para la pared cavitaria.

Es conveniente recordar las investigaciones de Osborn[22] y Ramsay[23] referentes a la variabilidad en la dirección de los prismas de esmalte.

Ángulo cavosuperficial

Los materiales plásticos de obturación (amalgama, cementos y resinas) requieren preparaciones que *no deben llevar* bisel a nivel del borde cavosuperficial, es decir, que el ángulo cavosuperficial debe medir cerca de 90º (fig. 26-28).[21] Las incrustaciones metálicas generalmente llevan bisel cuando es necesario proteger los prismas de esmalte. Las incrustaciones de porcelana o resina no llevan bisel.

Es bastante difícil obtener un ángulo cavo de 90º en todos los márgenes cavitarios a causa de la cambiante inclinación de la superficie externa del diente, la presencia de cúspides, facetas y vertientes, y también por la diferente inclinación de los prismas de esmalte que no siempre son perpendiculares a la superficie externa del diente. Los diseños esquemáticos de preparaciones preconizadas por autores que se han ocupado del tema muestran una gran diversidad de criterio respecto del borde cavosuperficial y, a veces, una contradicción entre lo que se dice en el texto y lo que muestran los dibujos correspondientes. Cuando no se puede lograr el ángulo de 90º, se producen las situaciones que se ilustran en las figuras 26-29 y 26-30. Por lo tanto, se aconseja efectuar un cuidadoso análisis del borde cavosuperficial para lograr una angulación cercana a los 90º, que es la más conveniente, tanto para el esmalte como para los materiales de obturación plásticos.

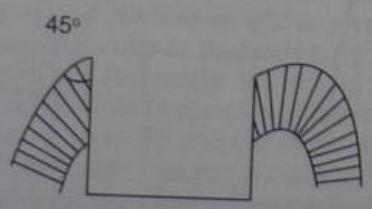

Fig. 26-29. Ángulo cavo de 45º en preparación grande. Incorrecto. Prismas de esmalte sin soporte.

Ángulos diedros internos

Respecto de los ángulos diedros internos, es decir los que se forman con la pared pulpar, axial o gingival, existen dos grandes corrientes de opinión.

1. La más antigua es la que preconiza ángulos diedros bien definidos y marcados.[2,13,15,16]
2. Después de los ya clásicos estudios sobre fotoelasticidad[24-29] y el comportamiento de los dientes sometidos a presiones intensas surgió una segunda corriente de opinión que prefiere los ángulos diedros redondeados.

Actualmente, es más conveniente realizar preparaciones cavitarias con ángulos interiores redondeados.

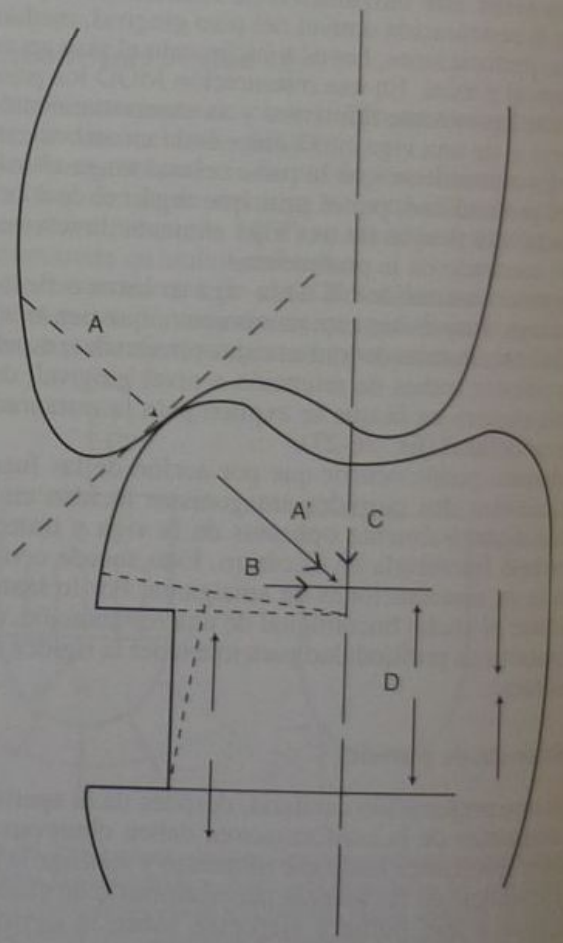

Fig. 26-31. La flexión del diente ante una carga oclusal poderosa puede producir la caída de una restauración de clase V. *A* y *A'*, fuerza ejercida; *B* y *C*, fuerzas resultantes. Las flechas indican los posibles cambios dimensionales por flexión, *D*. (Gabel.[2])

Restauraciones de clase III y V

Las restauraciones de clase III y V no están sometidas directamente a cargas masticatorias y, por lo tanto, los principios que rigen su funcionamiento quedan excluidos de los fundamentos expresados.

Sin embargo, las observaciones clínicas han comprobado que bajo una fuerza muy intensa puede producirse la modificación de las dimensiones totales del diente. Las resultantes, por reacción de las paredes cavitarias, pueden llegar a expulsar la restauración de la cavidad. Gabel[2] afirma que una preparación de clase V debilita la estructura dentaria, permite la flexión del diente bajo carga y provoca la separación y posterior caída del material de obturación (fig. 26-31).

Restauraciones de clase IV

Las restauraciones de clase IV indicadas en el sector anterior de la boca reciben fuerzas masticatorias que tienden a deformarlas, fracturarlas o desalojarlas de sus cavidades.

La retención para este tipo cavitario se puede lograr mediante los siguientes procedimientos: a) la preparación de un anclaje en forma de cola de milano por palatino, solo en los casos en los que el diente ha tenido previamente un tratamiento de conducto; b) la preparación de un escalón incisal cuando este borde es ancho o está excesivamente erosionado; c) la incorporación de elementos adicionales de anclaje, que en el momento actual no es aconsejable por el riesgo que trae aparejado su utilización; d) la preparación en forma de caja con socavados en los ángulos; e) biseles amplios superficiales con hombro o sin él, cuando se utilizan composites como material de obturación y técnicas adhesivas.

Otros conceptos[10,11,20,23,34,36,46]

Al efectuar estas consideraciones generales sobre las propiedades mecánicas conviene aclarar que los conceptos modernos tienen más en cuenta la conservación de tejido dentario y aconsejan preparaciones mucho menos extendidas, con el objetivo de que sea la superficie del diente la que resista las fuerzas y no el material de obturación, salvo en el caso de las incrustaciones metálicas. La utilización de materiales y técnicas adhesivas ha simplificado en forma sustancial la preparación de cavidades y su restauración.

REFERENCIAS

1. Phillips R W (ed). Skinner's Science of Dental Materials, 9ª ed, Saunders, Philadelphia, 1991.
2. Gabel AB. The American textbook of Operative Dentistry, Lea y Febiger, Philadelphia, 1947.
3. Anusavice KJ. Phillip's Science of Dental Materials. 10th. Ed. Saunders, Philadelphia, 1996.
4. Robinson, AD. Wedging effect of dental restorations, Brit Dent J 1966; 121:16.
5. Ingraham R. The application of sound biomechanical principles in the design of inlay, amalgam and gold foil restorations, J Amer Dent Assoc 1950; 40:402.
6. Schnell RJ, et al. Measurement of the deflection of dentin disks under a condensation type of load, J Dent Res 1972; 51:15.
7. Vieira DF. Propiedades dos materiais odontológicos. Univ. de São Paulo, São Paulo, 1965.
8. Souder W, Paffenbarger GC. Propiedades físicas de los materiales dentales. Sec. de Estado, Washington, 1949.
9. Ferracane JL. Materials in dentistry. Lippincott, Philadelphia, 1995.
10. Barrancos Mooney J. Operatoria Dental - Técnica y Clínica. Editorial Médica Panamericana, Buenos Aires, 1981.
11. Sturdevant CM, et al. The art and science of Operative Dentistry, 3rd ed, Mosby, St Louis, 1995.
12. Davis WC. Operative Dentistry, 5th ed, Mosby, St Louis, 1945.
13. Marmasse A. Dentisterie Restauratrice, tomo II, Bailliere, Paris, 1958.
14. Correa AA. Principios mecánicos, resistencia y retención, cap 13. En Parula N Técnica de Operatoria Dental, 5ª ed. Editorial Mundi, Buenos Aires, 1972.
15. Zabotinsky A. Técnica de Dentística Conservadora, 2ª ed. Hachette, Buenos Aires, 1942.
16. Ritacco AA. Operatoria Dental, modernas cavidades, 4ª ed. Editorial Mundi, Buenos Aires, 1975.
17. Howard WW. Atlas of Operative Dentistry, Mosby, St Louis, 1973.
18. Baum L, Phillips RW, Lund MR. Textbook of Operative Dentistry, 3rd Ed. Saunders, Philadelphia, 1995.
19. Gilmore HW. Operative Dentistry, Mosby, St Louis, 1977.
20. Mondelli J y col. Dentística Operatoria, Sarvier, São Paulo, 1977.
21. Markley M. Restorations of silver amalgam, J Amer Dent Assoc 1951; 43:133.
22. Vega del Barrio J. Materiales en Odontología. Editorial Avances, Madrid, 1996.
23. Forsten L. Tandfyllnings Material. Åbo Universitet, Finland, 1989.
24. Osborn JW. Direction and interrelationship of prisms in cuspal and cervical enamel of human teeth, J Dent Res 1968; 47:395.
25. Ramsay, DJ, Ripa LW. Enamel prism orientation and enamel cementum relationship in the cervical region of premolar teeth, Brit D J 1969; 126:165.
26. Mahler DR. An analysis of stresses in a dental amalgam restoration, J Dent Res 1958; 37:516.
27. Lemmens PhLM, et al. Influences on the bulk fracture incidence of amalgam restorations: a 7-year controlled clinical trial. Dental Mater 1987; 3:90.
28. El-Mowafy OM. Fracture strength and fracture patterns of maxilary premolars with aproximal slot cavities. Oper Dent 1993; 18:160.
29. Granath LE. Photoelastic model experiments on class II cavity preparations of dental amalgam, Odont Rev 1965; 16, Supp 9.
30. Johnson, FW, et al. Stress pattern variations in operatively prepared human teeth. J Dent Res 1968; 47:548.
31. Altmann, JL. The bio-physical basis for new rounded cavity forms. Internat Dent J 1963; 13:582.
32. Macchi RL. Materiales dentales: fundamentos para su estudio, 2ª ed. Editorial Médica Panamericana, Buenos Aires, 1988.
33. Correa AA. Dentística Operatoria, Artes Médicas. São Paulo, 1979.
34. Horsted-Bindslev P, Mjör IA. Modern concepts in Operative Dentistry. Munksgaard, Copenhagen, 1988
35. Marzouk MA y col. Operative Dentistry. Ishiyaku E A. St Louis, 1985.
36. Uribe Echevarría, et al. Systems of adhesion to dentin, adaptation to walls and hybrid layer. IADR, Abs; 1993 #38; J Dent Res; 72:656.
37. Crispin BJ y Watson JF. Resin bonding to various substrates. Curr Opin Dent 1993; p 19.
38. Vanherle G, Degrange M, Willems G. State of the art on direct posterior filling materials and dentin bonding. Van der Poorten, Leuven, 1994.
39. Simonsen RJ. New materials on the horizon. J Amer Dent Assoc 1991; 122(7):25.
40. Lutz F. State of the art of tooth-colored restoratives. Oper Dent 1996; 21:237.
41. Wilson J. Effects of design features and restorative techniques on marginal leakage of MO composites: an in vitro study. Oper Dent 1993; 18:155.
42. Bales DJ. Treatment and overtreatment in restorative dentistry. Oper Dent 1992; 17:209.
43. Jokstad A, Mjör IA. Analyses of long term clinical behavior of class II amalgam restorations. Acta Odontol Scand 91 49:47.
44. Smales RJ, et al. Prediction of amalgam restoration longevity. J Dent 1991; 19:18.
45. Mjör IA. Placement and replacement of restorations. Oper Dent 1981; 6:49.
46. Fusayama T. A simple pain free adhesive restorative system by minimal reduction and total etching. Ishiyaku EA, St. Louis, 1993.

27

Principios biológicos

Julio Barrancos Mooney
y Carlos Alberto de Souza Costa

CORTE DEL ESMALTE

El esmalte es un tejido altamente mineralizado y, por lo tanto, carece de la capacidad de reacción biológica que le permitiría cerrar una brecha producida por trauma, abfracción, erosión o caries (fig. 27-1). Cabe al odontólogo, entonces, la responsabilidad de restaurar la pérdida de sustancia, para lo que debe actuar sobre el diente con elementos mecánicos, físicos o químicos, realizando una preparación y/o modificando la estructura dentaria con el fin de asegurar la permanencia del material restaurador sobre el diente.

El esmalte, al ser el tejido mineralizado más duro del organismo, ofrece gran dificultad para la penetración del instrumental, que tiende a desgastarlo con fines restauradores. No solamente el filo del instrumento rotatorio utilizado se pierde con rapidez, sino que la energía cinética de la herramienta de corte se transforma en gran proporción en energía calórica, que se concentra en zonas pequeñas del esmalte a causa de que éste es un mal conductor térmico. Esta elevación brusca de la temperatura y consiguiente dilatación de los cristales de apatita en un área reducida genera tensiones sobre el esmalte circundante y favorece la producción de fisuras que pueden luego propagarse y determinar la fractura de una cúspide o de un trozo de tejido adamantino.

La pérdida del filo de la herramienta de corte (piedra o fresa) obliga al odontólogo a ejercer mayor presión sobre el diente y aumenta así el calor friccional y la posibilidad de dañar las estructuras dentarias[1,2] (véase cap. 10).

La refrigeración acuosa, abundante y bien dirigida sobre el sitio de corte permite mantener el instrumento limpio, eliminar los detritos o restos dentarios producidos y reducir la temperatura del área de trabajo. El corte del esmalte debe efectuarse pausadamente, eliminando capas superficiales de tejido para permitir la disipación del calor producido, sea por irradiación, por absorción del

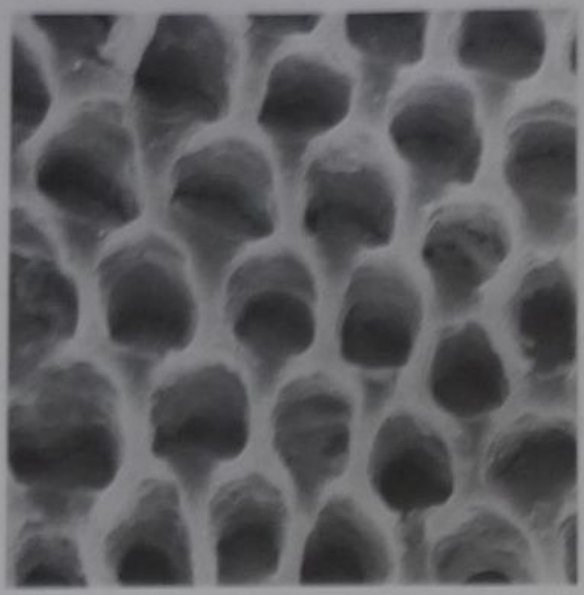

Fig. 27-1. El esmalte no puede neoformar tejidos perdidos. Superficie de esmalte humano joven, después de quitar la capa de ameloblastos. Se advierte la forma en ojo de cerradura. (Fotografía por MEB, × 3.700; gentileza del doctor Alan Boyde.)

diente o por la acción refrigerante del aire, el agua o el rocío empleados para enfriar.[3,4]

La presión de corte ejercida debe ser la menor posible, de acuerdo con la naturaleza del instrumento utilizado, su velocidad y sus características operativas.[5] Una presión excesiva se traduce directamente en una mayor producción de calor según las leyes de la termodinámica (fig. 27-2).[6]

Del mismo modo, un fresado continuo, sin intermitencias, también ocasiona una acumulación progresiva de calor. El esmalte se rompe bajo la acción del instrumento cortante de acuerdo con dos mecanismos diferentes: a) deformación plástica y b) fractura en trozos.[7]

Deformación plástica

En este caso el borde del instrumento cortante, al hacer fuerza sobre el esmalte, tiende a deformarlo y separarlo del resto de la masa. Como se trata de un material sumamente rígido, si el instrumento cuenta con suficiente energía, corta una esquirla o partícula del esmalte. A menudo esta esquirla queda atrapada por la hoja cortante y es arrastrada sobre la superficie del esmalte, la ensucia y contamina los márgenes con detritos (capa adherente o barro). Esta capa de esmalte *sucio* se pega a las superficies internas de la cavidad y puede significar un obstáculo para la perfecta adaptación de los materiales de obturación, especialmente los que basan su retención en fenómenos fisicoquímicos de atracción o de naturaleza adhesiva.[8]

Su espesor, que puede llegar a varios micrómetros, depende de los siguientes factores: tipo de instrumento, dirección de corte, abrasividad del grano, lubricación del sitio de corte, presión ejercida sobre el esmalte y dureza del material.

Para terminar las paredes de una preparación se recomienda usar discos de papel abrasivo de grano fino. Aunque el borde cavitario obtenido resulta muy nítido, el disco de papel ensucia los márgenes cavitarios y forma una gruesa capa de detritos adamantinos que se adhieren con tenacidad a la superficie (fig. 27-3).

La remoción de esta capa de detritos adamantinos puede lograrse mediante la aplicación de ácidos u otras sustancias, aunque éste es un método peligroso porque su efecto se extiende con rapidez y en ocasiones debilita la estructura subsuperficial del esmalte sano en los bordes cavitarios.

Fractura adamantina

El segundo tipo de corte del esmalte se realiza en trozos más o menos grandes sobre la base de la fractura, que se va produciendo bajo la acción del instrumento de corte o ligeramente por delante de éste, al seguir las líneas de fractura de la sustancia adamantina.[9]

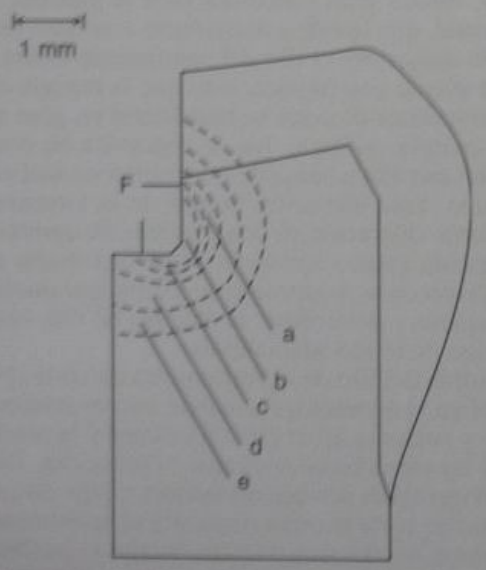

Fig. 27-2. Esquema de la irradiación de calor a partir del punto donde se aplicó la fresa (*F*). Temperaturas registradas: *a*, 316 °C a 427 °C; *b*, 204 °C a 316 °C; *c*, 121 °C a 204 °C; *d*, 66 °C a 121 °C; *e*, 43 °C a 66 °C. (Adaptado de Brown WS y col.[6])

Fig. 27-3. Pared cavitaria alisada con disco de papel abrasivo. Se forma una gruesa capa de detritos adheridos a la superficie. ES, superficie de esmalte; pared cavitaria. (Fotografía por MEB, × 150; gentileza de los doctores Tronslad y Leidal.)

Fig. 27-4. Es difícil predecir cómo se desprenderán los prismas bajo la acción del instrumento de corte.

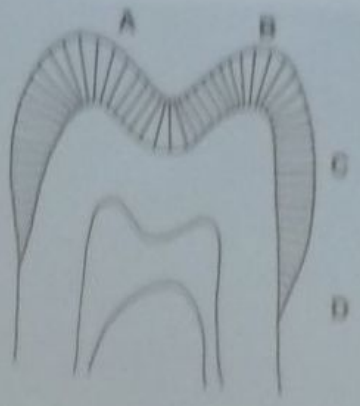

Fig. 27-5. Regla de oro para conocer la dirección de los prismas: perpendicular a la superficie del esmalte para cada sitio del diente. **A**, surco central; **B**, cúspide; **C**, cara bucal; **D**, cuello.

En virtud de las condiciones anisotrópicas del esmalte, es difícil predecir con exactitud en qué dirección y qué cantidad de prismas se van a desprender bajo la acción del instrumento de corte. Esto se complica más aún si se recuerda que la dirección de los prismas varía habitualmente 12° a cada lado de la perpendicular al punto de la superficie que se está cortando, y que a una décima de milímetro por debajo de la superficie ya se advierte el entrecruzamiento de los haces prismáticos (fig. 27-4).

Al llegar a la superficie del diente el esmalte es, desde el punto de vista mecánico, más frágil y pasible de fractura, en especial durante los procedimientos de inserción y condensación del material.

Es necesario conocer la dirección general de los prismas con respecto a la superficie del diente para cada lugar[10] (fig. 27-5).

Una regla de oro que abarca la mayor parte de las situaciones establece que los prismas son paralelos a una perpendicular trazada desde la superficie del esmalte.[11]

En la zona cervical, antes de llegar a la unión amelocementaria, la dirección de los prismas varía en forma abrupta y puede orientarse tanto hacia incisal como hacia cervical. Es aconsejable evitar esta zona en una preparación cavitaria porque se corre el riesgo de dejar prismas sin protección que luego se desprenderán, sea al insertar el material o más tarde, durante los ciclos masticatorios.[12,13]

Acción del instrumental de mano

El instrumental de mano se utiliza para cortar grandes trozos de esmalte o para terminar los bordes cavitarios; su empleo origina cortes por fractura (fig. 27-6). No obstante, el corte parece nítido y bien definido desde el punto de vista macroscópico; si se observa la zona mediante microscopía electrónica, se podrá ver que también existe esmalte contaminado, sucio, adherido a la pared de la cavidad (fig. 27-7).[8,12] Esto es más evidente cuando se prevé usar el instrumental de mano para *alisar* una pared ejecutando un movimiento de avance y retroceso, ya que al pasar el instrumento de un lado a otro se van arrastrando minúsculas partículas de esmalte que quedan adheridas firmemente a la superficie del diente e interfieren en la perfecta adaptación del material de obturación. Tal vez la presencia de esmalte contaminado explique los resultados a veces contradictorios hallados por diversos investigadores en estudios sobre microfiltración entre pared cavitaria y materiales de obturación.

Desde el punto de vista de una buena técnica de operatoria dental se debe continuar insistiendo en el uso de instrumental de mano para la terminación de preparaciones, especialmente en los sitios en los que el instrumental rotatorio deja los márgenes en condiciones deficientes. Al usar el instrumental de corte manual, debe procurarse efectuar un corte nítido, y se debe estudiar en forma cuidadosa la angulación de la hoja para que se encuentre en ángulo recto con respecto a la superficie, la dirección del instrumento y el sitio de aplicación. No se debe repetir el paso del instrumento sobre el mismo lugar ni alisar el esmalte mediante movimientos de vaivén (véase cap. 25).

Fig. 27-6. El instrumental de mano actúa originando cortes netos por fractura.



Fig. 27-7. El instrumental de mano, aunque produce un corte nítido, también ensucia y arrastra material sobre la superficie del esmalte. (Fotografía por M.E.B.; gentileza del doctor Alan Boyde.)

CORTE DE LA DENTINA

Por ser la dentina un tejido con mucho menor grado de mineralización que el esmalte y poseer casi una tercera parte de su peso en sustancias orgánicas, su corte resulta mucho más fácil para el operador.[15]

La dureza Knoop de la dentina es 68, mientras que la del esmalte es 343.[16] Por lo tanto, en la dentina pueden usarse tanto las fresas de tungsteno a velocidades proporcionalmente inferiores a las que se precisan para el corte del esmalte, como las fresas de acero a velocidad convencional, y todo el instrumental cortante de mano.

Desde un punto de vista mecánico, el corte de la dentina es sencillo y fácil, ya que no posee prismas que se desprendan ni líneas de clivaje. La dentina es bastante elástica y sus propiedades son homogéneas en las tres dimensiones del espacio. Las diferencias de mineralización que se presentan en las distintas zonas del diente no afectan mayormente la resistencia al avance de la fresa. Cuando se cortan de manera simultánea esmalte y dentina, como al conformar las cavidades, se debe actuar con la mente concentrada en el problema del corte del esmalte, ya que se trata del tejido más duro y más complicado en su comportamiento mecánico.

En cambio, cuando se actúa totalmente en dentina, como al efectuar la remoción y otras etapas de la preparación cavitaria, pueden utilizarse sin dificultad tanto fresas de acero a velocidad convencional como instrumental de corte manual.

REACCIONES BIOLÓGICAS DEL COMPLEJO DENTINA-PULPA ANTE LA PREPARACIÓN CAVITARIA

Conceptos generales

A partir de la cuarta semana de desarrollo embrionario ocurre una secuencia de cambios fisiológicos y biológicos, de manera que las células de la cresta neural migran y se vuelven muy importantes para el desarrollo de las estructuras dentarias desde la corona y la raíz hasta los tejidos de soporte del diente. Luego del desarrollo y la formación de la cavidad bucal primitiva, células del epitelio de revestimiento migran hacia el interior de los procesos maxilares y originan las láminas dentarias en cuyos extremos se inicia la odontogénesis (fase de brote, casquete y campana). Esta odontogénesis ocurre a través de una inducción/interacción entre epitelio y células mesenquemáticas.[17-18]

De modo general, células más periféricas de la papila dental son inducidas a diferenciarse en células columnares y polarizadas denominadas odontoblastos primarios, los que inician la síntesis y el depósito de matriz dentinaria. El movimiento centrípeto de los odontoblastos con respecto a la papila dentaria conduce al depósito de una matriz de dentina tubular, en la que permanecen incluidas las prolongaciones citoplasmáticas de estas células secretoras.

Por consecuencia, luego de la erupción dentaria y la odontogénesis completa, nos hallamos ante la dentina primaria revestida internamente por células pulpares denominadas odontoblastos. La interacción estructural y funcional de los tejidos dentinario y pulpar motiva que estos tejidos no se consideren como estructuras aisladas, sino que se reconozcan y denominen complejo dentino-pulpar. De esta manera, las agresiones sobre la dentina seguramente repercutirán sobre la pulpa, la que podrá responder básicamente a través de la reacción inflamatoria, de la síntesis de dentina terciaria y de la esclerosis dentinaria.

De acuerdo con los conocimientos previamente descritos, en todo diente vital el operador debe tomar conciencia de que actúa sobre un tejido vivo, extremadamente sensible y biológicamente lábil, que debe cortarse tomando las debidas precauciones.[15,19,20]

El problema de la sensibilidad dentinaria puede resolverse con la ayuda de anestesia. Esto no significa que el peligro haya desaparecido, sino todo lo contrario, ya que en ocasiones la falta de dolor induce al operador a actuar de manera desaprensiva y traumatizante, y provocar así daños de importancia al órgano pulpar. Además, la anestesia local a veces produce isquemia en la zona apical del diente, reduce el aporte sanguíneo y modifica desfavorablemente las posibilidades defensivas de esa pulpa, que puede llegar a la necrosis.[20]

No cabe duda de que el mayor de los problemas consiste en el calor que produce el instrumento rotatorio cortante al entrar en contacto con los tejidos duros, como dentina y esmalte. Varios factores afectan esta producción de calor friccional,[13] que puede controlarse en forma parcial mediante una refrigeración abundante y bien dirigida en el sitio de corte. El calor es capaz de producir diversos daños en las estructuras pulpares. Se han formulado varias explicaciones, desde la vaporización del líquido intratubular,[19,21] con la correspondiente presión sobre el odontoblasto, hasta la destrucción directa de éste, por aspiración hacia la dentina.[18] Cualquiera sea la explicación, lo cierto es que la hilera de odontoblastos se ve afectada por el trauma que produce la preparación cavitaria cuando excede ciertos límites (figs. 27-8 y 27-9).

Factores que influyen en la respuesta pulpar

¿Cuál es el procedimiento operatorio capaz de producir un corte de la dentina hasta llegar a 0,5 mm de la pulpa sin provocar daños de importancia en el órgano pulpar?

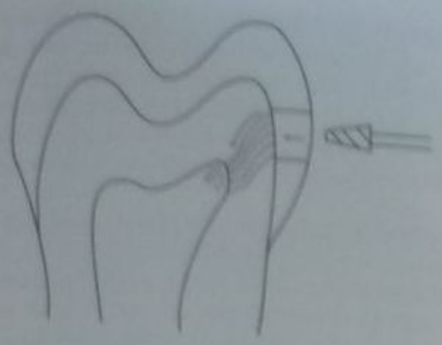

Fig. 27-8. El calor friccional producido por el corte dentario con instrumental rotatorio puede producir diversos daños en el complejo dentino-pulpar.

Fig. 27-10. Cuando quedan por lo menos 2 mm de dentina remanente (DR) entre el fondo de la cavidad y la pulpa, no se producen alteraciones importantes.

Para responder a esta pregunta que se realiza todo operador enfrentado a la preparación de una cavidad *profunda* se deben tener en cuenta diversos factores:[23,24] 1) espesor de dentina remanente, 2) capacidad de reacción pulpar, 3) calor friccional, 4) desecación de la dentina y 5) presión sobre la dentina.

Espesor de dentina remanente

Uno de los factores que tiene mayor importancia en la aparición de procesos inflamatorios pulpares es el espesor de dentina remanente (DR) entre el fondo de la preparación y el techo de la cámara pulpar (Stanley y col.).[25,26]

Cuando quedan por lo menos 2 mm de espesor de DR entre el piso cavitario y la pulpa, es muy difícil que el tallado cavitario produzca daños de importancia en la pulpa (fig. 27-10).

Cuando queda 1,5 mm de DR, comienzan a aparecer modificaciones en la capa odontoblástica que revelan que el procedimiento operatorio ha sido traumatizante. A medida que el espesor de DR disminuye, se van manifestando con mayor intensidad los procesos inflamatorios de la pulpa hasta llegar a la verdadera *quemadura* del tejido pulpar, que es la más grave de las lesiones producidas por el corte y que a veces ocurre cuando el espesor de DR es menor de 0,5 mm (figs. 27-11 y 27-12).

Además, es posible controlar y/o evitar las graves agresiones y reacciones pulpares si se tiene en cuenta la oportunidad de algunos procedimientos preventivos durante el corte del tejido dentinario, como la realización de movimientos intermitentes de corte asociado con intensa refrigeración acuosa de la fresa y el tejido dentario. Algunos estudios actuales han mostrado la ausencia de reacción inflamatoria y de desorganización del tejido pulpar cuando se prepararon cavidades en premolares íntegros de seres humanos y cuyo remanente dentinario (DR) era inferior a 0,5 mm.[27,28] De esta manera, se logra evidenciar que las agresiones al complejo dentino-pulpar durante la preparación cavitaria pueden minimizarse a través de cuidados inherentes a este procedimiento operatorio.

Fig. 27-9. Pulpa afectada por el tamaño de una cavidad. La hilera de odontoblastos está alterada y sigue exactamente los canalículos cortados. (Según Shovelton y Marsland.[29])

Fig. 27-11. Cuando la cavidad ha llegado muy cerca de la pulpa, los daños son inevitables y puede suceder la necrosis.

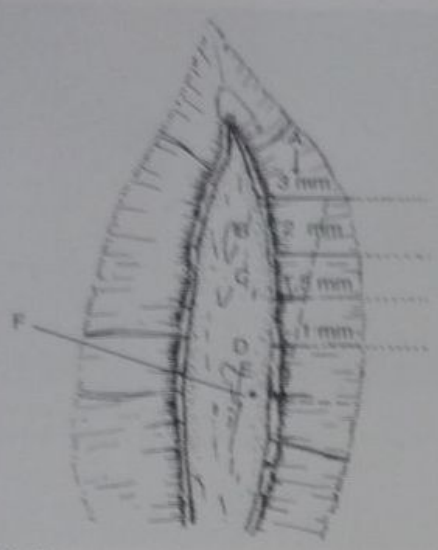

Fig. 27-12. Respuesta pulpar ante la preparación cavitaria. El factor más importante es el espesor de dentina remanente (DR) entre el fondo de la cavidad y la pulpa. Para una técnica de corte, una velocidad y una presión iguales, la respuesta pulpar es más intensa cuanto menor sea el espesor de dentina remanente. *A*, DR: 3 mm, no hay respuesta pulpar; *B*, DR: 2 mm, respuesta pulpar mínima; *C*, DR: 1,5 mm, respuesta pulpar leve; *D*, DR: 1 mm, respuesta pulpar moderada; *E*, DR: menor que 1 mm, respuesta pulpar intensa; *F*, lesiones de quemadura que luego se transforman en abscesos. En cortes con refrigeración acuosa todas las reacciones son menos acentuadas y no hay lesiones de quemadura. (Adaptado de Stanley HR.[28])

Capacidad de reacción pulpar

Toda dentina sintetizada es depositada por los odontoblastos hasta la erupción completa de la pieza dentaria y denominada dentina primaria, la que es depositada de manera muy rápida (incrementos con un espesor de aproximadamente 4 µm por día). Además, el odontoblasto continúa en su tarea de producir dentina a lo largo de la vida del individuo, aunque con una velocidad de depósito muy baja (menos de 1 µm por día). Esta dentina se denomina dentina secundaria y se produce como respuesta a estímulos fisiológicos que la pulpa recibe diariamente por la función del diente.

Cuando el diente recibe estímulos mucho más intensos o bien localizados, la pulpa reacciona produciendo rápidamente una capa de dentina denominada terciaria con características histológicas diferentes de las de la dentina primaria y secundaria y que puede dividirse en dentina reaccional y reparadora.[29]

Cuando la agresión es de baja intensidad, la respuesta inflamatoria pulpar es bastante discreta, relacionada con una leve desorganización localizada de las capas celulares y ruptura del grupo odontoblástico. En ese momento, los odontoblastos primarios reciben estímulos provenientes de factores de crecimiento y otras proteínas que provocan el inicio del depósito de una dentina terciaria, denominada reaccional. Esta presenta como características una menor cantidad de túbulos y deficiencia de calcificación en comparación con la dentina primaria y secundaria.

Asociada al depósito de esta dentina reaccional, se ha observado también la obliteración parcial o total del espacio intratubular, la que se denomina esclerosis dentinaria. Este mecanismo de defensa de la pulpa por la obliteración de los túbulos dentinarios se ha tratado ampliamente en la literatura. Además, se piensa que este proceso se asociaría con la integración de cristales, fibrillas de colágeno, proteínas de colágeno o no y componentes del líquido dentinario condensados en el interior de los túbulos.

Otro mecanismo distinto de reparación del complejo dentino-pulpar ocurre cuando la agresión es fuerte, con intensidad suficiente como para causar la muerte celular, respuesta pulpar inflamatoria intensa y una notable desorganización tisular. En este caso específico, odontoblastos relacionados con el área de la dentina agredida mueren y deben sustituirse por nuevos odontoblastos denominados células odontoblásticas (*odontoblast-like cells*). En ese momento, células mesenquimáticas indiferenciadas presentes sobre todo en la capa rica en células de la pulpa y alrededor de los vasos sanguíneos se diferencian para originar la nueva capa de células odontoblásticas, la que pasa a ser la responsable de la síntesis y el depósito de una matriz de dentina amorfa, algunas veces celularizada y con pocos túbulos dentinarios. Esta dentina terciaria ahora depositada por las células odontoblásticas recién diferenciadas se denomina dentina reparadora. Este mecanismo de reparación tisular es mucho más complejo que el descrito en el caso de la dentina reaccional e involucra el envejecimiento del tejido pulpar por reducción de la cantidad de células de la pulpa. Debe recordarse que las prolongaciones citoplasmáticas de los odontoblastos primarios son causadas por la muerte de estas células especializadas. Como consecuencia, tenemos el mantenimiento de túbulos dentinarios "vacíos" y sin posibilidad de pasar al estado de dentina esclerótica.

Con base en lo expuesto previamente, con respecto a los daños pulpares causados por estímulos irritantes intensos, los odontólogos deberán tomar serias precauciones al realizar procedimientos operatorios, específicamente durante la preparación de cavidades, ya que el aumento de temperatura exagerado de la dentina puede reflejarse sobre la pulpa como una agresión de alta intensidad y causar serios daños a este tejido conjuntivo especializado, como la aceleración de la pérdida de células pulpares, las que son importantes en el proceso de defensa y reparación tisular.

Este tema se ha explicado en forma detallada en los capítulos 15 y 18.

Calor friccional

Véase el capítulo 10, en el que las causas y los efectos del calor friccional se describen extensamente.

Desecación de la dentina

Si bien el calor friccional, con toda su secuela de reacciones pulpares, constituye el principal de los problemas que surgen del corte de los tejidos duros del diente, en la dentina viva la desecación o evaporación del líquido que brota de los túbulos es también un problema importante, que está muy vinculado a la producción de calor. El calor producido en el sitio de corte actúa localmente, provoca una alteración del tejido dentinario y, a distancia, afecta a la pulpa. La reacción local puede verse incluso cuando se trabaja con el diente a oscuras, ya que se advierte una luminosidad o incandescencia en un punto. Luego, al quitar la fresa, se ve una zona quemada, de co-

Fig. 27-13. Dentina quemada en el fondo de una cavidad (se usó piedra de diamante sin refrigeración, a mediana velocidad).

Fig. 27-15. *Migración o aspiración de odontoblastos. Efecto producido por una preparación cavitaria a 150.000 r.p.m., con refrigeración acuosa. D.R.: 0,41 mm. Los odontoblastos desplazados son escasos y la pulpa es esencialmente normal. (Gentileza del doctor HR Stanley.[25])*

lor marrón o negro. La quemadura de la dentina destruye las proteínas en la superficie y produce toxinas que luego son absorbidas por los túbulos y pasan a la pulpa actuando como irritantes del tejido pulpar.[22,30-37]

En los cortes histológicos se observa la dentina quemada con su estructura alterada, que absorbe de manera diferencial los colorantes específicos (figs. 27-13 y 27-14).

Sin llegar a la quemadura de la dentina, la acción instrumental puede producir la desecación violenta de la superficie por evaporación del contenido líquido de los túbulos.

Como en el interior se encuentra la fibrilla de Tomes, prolongación del odontoblasto, lo que ocurre en la superficie dentinaria se transmite a la pulpa, con el daño consiguiente. El odontoblasto migra hacia la periferia, penetra en los túbulos dentinarios y pierde así su capacidad biológica, para morir en pleno tejido duro dentinario. Este fenómeno se ha denominado *aspiración de los odontoblastos*[23,25,30,31,38-42] y tiene diversas explicaciones.[25,30,31,38]

Un exceso de presión intrapulpar por edema u otras causas puede empujar los odontoblastos hacia la periferia hasta penetrar en la dentina.[25] Esto suele verse en los cortes histológicos de dientes extraídos, en los sitios donde se aplicó el fórceps durante las maniobras de la extracción.[43]

Por otra parte, si la presión en la superficie de la dentina disminuye por cualquier motivo o la dentina está expuesta al medio bucal, la diferencia de presión entre el interior de la pulpa y el exterior ocasionará también la migración de los odontoblastos (fig. 27-15 y 27-16).[30]

La desecación o deshidratación de la superficie de la dentina, por la acción instrumental,[27,31] el calor friccional,[22,30] la aplicación demasiado prolongada de aire[33,34] o los fármacos deshidratantes origina una diferencia de presión entre los extremos del túbulo dentinario y causa en consecuencia una migración de odontoblastos.



Fig. 27-14. *Dentina quemada, corte histológico; en la superficie se observa una gruesa capa de dentina con su estructura totalmente alterada. (Gentileza del doctor Guido Raubet.)*

Fig. 27-16. *Migración de odontoblastos por una dentina expuesta al medio bucal. (Según Jones S.)*

Fig. 27-17. Efecto producido por la preparación cavitaria con alta velocidad y refrigeración, seguida por la condensación de una amalgama. La reacción pulpar es mucho más intensa que la de la figura 27-15. Datos: 150.000 r.p.m.; dentina remanente, 0,53, diente extraído 24 horas después. (Cortesía del doctor HR Stanley.[23])

Para evitar este fenómeno de daño pulpar causado por la desecación o deshidratación de la superficie de la dentina, los clínicos pueden seguir las recomendaciones de Zach & Cohen,[44] según las cuales cada 4 segundos de presión de corte sobre la estructura dentaria deberá realizarse una pausa de 1 segundo. Además, no se deben aplicar chorros de aire sobre la superficie dentinaria expuesta, como tampoco utilizar agentes químicos hipertónicos y deshidratantes sobre la estructura dentinaria tubular altamente sensible.

Algunos de los agentes capaces de producir este fenómeno son, en orden decreciente de actividad, éter, cloruro de calcio, jarabe o azúcar concentrado, cemento de silicato y alcohol.[37] Ciertos materiales de obturación aplicados directamente sobre la dentina sin protección previa también provocan deshidratación y un consiguiente desplazamiento celular hacia los túbulos.[20,25,45-47] En éstos pueden verse no solo odontoblastos, sino también eritrocitos y, ocasionalmente, células inflamatorias.[23,41]

Se ha comunicado que la aplicación de agentes acondicionadores ácidos sobre el piso de cavidades profundas preparadas en dientes humanos puede derivar en la aspiración de odontoblastos y desorganización del tejido pulpar.[48] Incluso en las situaciones clínicas en las cuales las cavidades no son profundas, el resecamiento o deshidratación (secado con chorro de aire o preparación cavitaria sin refrigeración acuosa adecuada) de la dentina conduce a veces al desplazamiento de líquidos dentinarios del interior de la pulpa hacia la superficie dentinaria. Este movimiento de líquidos en el interior de los túbulos de dentina puede provocar la ruptura de la membrana del odontoblasto y facilitar la entrada de calcio hacia el interior de estas células, lo que causaría la muerte celular.

Presión sobre la dentina

Además de los problemas que causa el calor friccional, en los que la presión de corte (es decir, la fuerza ejercida sobre el instrumento rotatorio) desempeña un papel importante (véase cap. 10), la presión directa sobre la dentina puede producir alteraciones pulpares.

Esto ocurre generalmente cuando el espesor de DR entre cámara pulpar y el piso cavitario es de 1 mm o menor.

La presión puede ejercerse durante las maniobras de condensación o inserción de los materiales de obturación, sea por medio de los condensadores manuales o mecánicos, o bien por presión directa del material, cuando es sostenido con excesiva fuerza a través de una matriz.[23,25,40]

El uso abusivo del instrumental de mano sobre el piso cavitario también puede provocar una respuesta pulpar. Esto es más evidente en los casos de orificaciones y amalgamas. La presión excesiva al condensar o insertar un material puede causar una respuesta pulpar más desfavorable que la provocada por todo el acto de la preparación cavitaria y revela, una vez más, que no se debe descuidar ninguna de las etapas que tienden a restaurar un diente vital (fig. 27-17).[23,41] Debemos tener presente que las alteraciones y respuestas del complejo dentino-pulpar frente a las agresiones causadas por procedimientos operatorios de corte de la dentina se relacionan directamente con la liberación de neuropéptidos, como sustancia P y CGRP, como también la expresión intrapulpar de una serie de mediadores químicos y factores de crecimiento. Todos estos factores en conjunto contribuyen a la reacción inflamatoria pulpar y al proceso de reparación tisular.

Estados pulpares reversibles e irreversibles

Los procedimientos operatorios irritan la pulpa y producen daños en su delicada estructura. La pulpa irritada por los estímulos externos puede reaccionar de manera *positiva*, formando dentina terciaria, o *negativa*, ocluyendo sus vasos sanguíneos por un mecanismo exagerado de autodefensa que la conduce, en última instancia, a la necrosis. Cuando la pulpa reacciona ante la aplicación de estímulos entra en un *estado de emergencia* o *peligro*. Estos estados pulpares se caracterizan por un proceso inflamatorio que tiende a defender la integridad de la pulpa y a reparar el daño sufrido. Los estados pulpares pueden ser *reversibles* o *irreversibles*, pero la línea divisoria entre ambos es muy difusa y ningún médico clínico podrá saber de antemano con certeza si la pulpa volverá a su estado normal de salud o quedará afectada para siempre.[49]

RESPUESTA PULPAR A LAS MANIOBRAS OPERATORIAS

Para poder evaluar con exactitud la respuesta patológica ante los abusos de instrumentación es necesario conocer las características histológicas normales de una pulpa sana y clasificar las lesiones posibles y la respuesta pulpar a los estímulos externos.

Características histológicas de la pulpa sana

Al observar un corte histológico de pulpa debe recordarse que algunos de los hallazgos no son resultado de la enfermedad pulpar, sino artefactos o defectos de técnica, muchas veces inevitables al realizar un preparado para la observación microscópica.[50]

En una pulpa normal que no ha sufrido procesos patológicos se pueden identificar los siguientes elementos, a partir de la dentina hacia adentro[23] (fig. 27-18) (véase cap. 15): 1) dentina primaria, 2) dentina secundaria (de-



Fig. 27-18. Pulpa normal, después de una preparación cavitaria con turbina y abundante refrigeración acuosa. (Gentileza del doctor G. Rauch.[35])

ende de la edad del paciente), 3) predentina (una zona o na línea con un espesor de alrededor de 20 µm), 4) hile- de odontoblastos, 5) zona basal de Weil (zona acelu- r), 7) zona rica en células y 8) pulpa central.

lasificación de las lesiones

Las lesiones pueden clasificarse en *leves, moderadas* y *raves*.

Leves son aquellas en las que la zona rica en células no encuentra afectada y las lesiones se limitan a los túbu- s o canalículos cortados. En las moderadas, la zona ri- en células se encuentra afectada y la inflamación se tiende hacia la pulpa central.

Las graves se caracterizan porque tanto la zona rica en lulas como la pulpa central se observan modificadas sus estructuras normales y las lesiones se extienden ás allá de la zona limitada por los túbulos cortados.

lasificación de la respuesta pulpar

La respuesta pulpar se traduce en reacciones inmedia- s, que son las que ocurren antes de las 48 horas, y reac- ones tardías, a partir del tercer día del acto operatorio.

eacciones inmediatas (24 a 48 horas)[26,39,42]

Después de una preparación cavitaria y según el grado irritación experimentado por la pulpa, en un corte his- lógico del diente es posible observar algunos de los si- ientes cambios: 1) núcleos de odontoblastos en los bulos dentinarios que fueron cortados al preparar la ca- dad, 2) eritrocitos que invaden la dentina, en la misma na, 3) congestión intensa y dilatación de los capilares, r debajo de la zona de los túbulos cortados, 4) apari- ón de cavidades vacías o con restos de sangre trasvasa- , en la misma zona, 5) invasión de neutrófilos, en la na rica en células y 6) pérdida del detalle celular y ede- a (fig. 27-19 y 27-20).

Estas reacciones aparecen tempranamente, en dientes traídos entre 1 hora y 24-48 horas después de haber eparado la cavidad. Si la extracción del diente se efec- a más tarde (entre 3 y 14 días), la pulpa ha tenido tiem- de reaccionar con un proceso inflamatorio que tiende reparar el daño producido. Cuando el trauma supera su pacidad de defensa, se puede observar una pulpa con flamación crónica, muerte celular seguida o no de ne-

Fig. 27-19. Reacciones inmediatas (24-48 h). Inflamación pulpar aguda. Dentina remanente: 0,75 mm. Desplazamiento o migración de odontoblastos. Congestión intensa y dilatación de capilares. Edema. Invasión de células inflamatorias (neutrófilos) en los tejidos superficiales y profundos de la pulpa. Formación inicial de un absceso (× 100). (Gentileza del doctor HR Stanley.[35])

crosis tisular y formación de abscesos localizados o que involucran todo el tejido pulpar hasta la zona periapical (fig. 27-21).

Reacciones tardías (entre 3 y 14 días)[23,25]

Si los dientes se extraen entre los 3 y los 14 días, los cortes histológicos ya muestran el proceso de reparación activo que ocurre si la pulpa no se ha visto afectada de manera demasiado intensa o por la iniciación de una inflamación crónica. Se observan:[20]

Fig. 27-20. Reacciones inmediatas (24-48 h). Inflamación pulpar aguda. Se ve un vaso sanguíneo dilatado que ha dejado escapar su contenido al tejido pulpar. El líquido plasmático invade toda la zona. Edema intenso (× 100). (Gentileza del doctor HR Stanley.[35])

Fig. 27-21. Reacciones tardías (entre 3 y 14 días). Preparación cavitaria a 6.000 r.p.m. sin refrigeración, con piedra de diamante Nº 37. Lesión de quemadura de la pulpa. Inflamación intensa. Pérdida de elementos celulares. Reacción grave que se extiende más allá de los túbulos afectados por el corte. Dentina remanente: 0,45 mm. Pronóstico muy desfavorable (× 29). (Gentileza del doctor HR Stanley.[25])

Lesiones leves y moderadas

1. Reducción del número de neutrófilos
2. Aumento del número de linfocitos y monocitos
3. Reactivación de la red de capilares subodontoblásticos (proliferación fibro-angioblástica)
4. Disminución de los focos hemorrágicos y aparición de gránulos de hemosiderina
5. Proliferación de fibroblastos en el área de la pulpa relacionada con la zona de agresión
6. Diferenciación de nuevos odontoblastos (*odontoblast-like cells*) a partir de células mesenquimáticas indiferencias (preodontoblastos) de la pulpa

Fig. 27-22. Reparación (21 días o más). Después de 21 días se ha formado dentina terciaria o de separación. La hilera de odontoblastos es muy irregular y escasa en número. La dentina de reparación posee menor cantidad de túbulos y su recorrido es irregular (× 120). (Gentileza del doctor HR Stanley.[25])

Lesiones graves

1. En algunos casos aparecen abscesos frente a los túbulos cortados[25]
2. Se observan lesiones de quemadura en las cuales el tejido pulpar se presenta como "fijado" por el intenso calor[26]
3. Hay una intensa congestión tanto en las zonas superficiales como en las profundas de la pulpa
4. El desplazamiento de odontoblastos es amplio y puede abarcar una zona mayor que la de los túbulos cortados. Los núcleos de los odontoblastos penetran profundamente en la dentina[22,30]
5. Persiste el infiltrado de neutrófilos y aparecen linfocitos
6. Persisten los focos hemorrágicos intrapulpares y el intenso exudado (fig. 27-21)
7. Extensas áreas de degradación de colágeno y edema intrapulpar

A los 14 días[15,20,25,32,51]

Lesiones leves y moderadas

1. La hilera de odontoblastos desaparecida comienza a ser reconstruida por células indiferenciadas provenientes de la zona rica en células
2. Las nuevas células odontoblásticas inician la síntesis y depósito de matriz dentinaria
3. Se reduce el número de capilares dilatados
4. Los focos hemorrágicos se van reabsorbiendo por fagocitosis y digestión por los macrófagos
5. Desaparecen neutrófilos y se reducen los linfocitos
6. Existe una tendencia hacia la reorganización del tejido pulpar

Lesiones graves

1. La hilera de odontoblastos ha sido reemplazada por tejido conectivo de granulación
2. Persisten neutrófilos, linfocitos y monocitos que invaden la zona basal de Weil y la zona rica en células. Hay células inflamatorias en las zonas profundas
3. Persisten capilares dilatados en la parte central de la pulpa, que indican congestión
4. Persisten zonas de hemorragia asociadas con fagocitosis de hemosiderina por macrófagos
5. En los casos de abscesos la zona abscedada se extiende y muestra muerte y necrosis celular en los tejidos vecinos
6. Las lesiones abarcan zonas amplias de la pulpa

A las 3 semanas[22,25]

Lesiones leves y moderadas: reparación (fig. 27-22)

1. Continúa la reconstrucción de la hilera de odontoblastos a partir de células mesenquimáticas diferenciadas de la zona rica en células o de zonas más profundas
2. Depósito de matriz dentinaria más espesa en algunas áreas de calcificación. Esta matriz dentinaria es irregular y con una reducida cantidad de túbulos
3. Desaparecen las células inflamatorias de las capas superficiales, aunque persisten en las zonas profundas de la pulpa
4. Se reduce el tamaño de los capilares

Lesiones graves: inflamación crónica (fig. 27-23)

1. La reconstrucción de la hilera de odontoblastos es más lenta que en las lesiones leves
2. No hay señales de formación de dentina terciaria o de reparación
3. Persisten las células inflamatorias, neutrófilos, linfocitos, monocitos y otras, tanto en las capas superficiales como en las profundas
4. Persisten los capilares dilatados y llenos de sangre
5. Las lesiones se extienden a zonas amplias de la pulpa
6. Aparece tejido de granulación en las *quemaduras* de la pulpa
7. Los abscesos pequeños tienden a ser confinados por una capa de tejido inflamatorio
8. Los abscesos masivos requieren la extirpación pulpar o la extracción del diente

A las 5 semanas[20,22,23,26,52]

Lesiones leves y moderadas: reparación

1. Se ha regenerado totalmente la hilera de odontoblastos
2. Hay una capa delgada de dentina terciaria que puede exhibir espesores variados de acuerdo con la extensión de la agresión
3. Las zonas profundas de la pulpa vuelven lentamente a la normalidad y desaparecen poco a poco los capilares dilatados y las células inflamatorias

Lesiones graves: inflamación crónica

1. No hay regeneración de la hilera de odontoblastos
2. No hay producción de dentina terciaria o de reparación
3. El proceso inflamatorio crónico se extiende a zonas amplias de la pulpa, más allá de los túbulos cortados, e incluso en la pared dentinaria opuesta a la cavidad
4. Hay tejido de granulación en varias zonas
5. Persisten las células inflamatorias y los capilares dilatados en las zonas profundas de la pulpa
6. Los abscesos pequeños han sido confinados por el tejido de reparación. Los abscesos masivos requieren la extirpación pulpar
7. El tejido pulpar avanza hacia la degeneración y/o la necrosis

Reparación del complejo dentina-pulpa

Cuando las condiciones son favorables se produce la reparación del complejo dentina-pulpa que había sido afectado por el ataque primario (caries, erosión, abrasión, trauma) y por el ataque secundario (preparación cavitaria y obturación).

Así como en otras partes del organismo, el tejido conectivo repara sus heridas con una *restitutio ad integrum* de los elementos afectados y deja solo una cicatriz como señal de lo ocurrido. En el complejo dentina-pulpa también se lleva a cabo una reparación de los tejidos y la dentina terciaria (reaccional o reparadora) queda como "cicatriz" de la lesión (véase fig. 27-22). Esto es posible a causa de que la pulpa posee una abundante vascularización y un sistema linfático que permite, por un lado, aportar la nutrición necesaria para alimentar la reparación y, por el otro, eliminar todo el escombro, o sea, los "enemigos" aniquilados por el "ejército defensor" y los propios "soldados" que perecieron en la "defensa". (Rodolfo Erausquin.[53])

Fig. 27-23. Reacciones tardías (21 días o más). Inflamación crónica. Gran infiltrado de elementos celulares típicos de la inflamación crónica, linfocitos, células gigantes y eosinófilos. Reparación muy lenta. Pronóstico dudoso (× 55). (Gentileza del doctor HR Stanley.[25])

Etapas

En una primera etapa del proceso, la hilera de odontoblastos que había sido destruida por los ataques primario y secundario comienza a ser reparada, y es ocupada por células indiferenciadas que provienen de la zona rica en células, en los casos leves o moderados de inflamación pulpar, o de la zona central de la pulpa, en los casos más graves.[25,41] Las células migran hacia la dentina y ocupan los lugares vacíos, aunque nunca llegan a completar totalmente la hilera de odontoblastos primitiva que, en algunas zonas, puede quedar interrumpida. Por eso es que la dentina terciaria reparadora posee una estructura menos tubular que las dentinas primaria o secundaria (véanse fig. 27-23 y cap. 15).

Las lesiones más graves como quemaduras o microabscesos se resuelven mediante el relleno con tejido de granulación.

Si las lesiones superan la capacidad de defensa de la pulpa y las zonas de necrosis se generalizan, la pulpa sucumbe y marcha hacia los abscesos (cabe recordar que las células mueren, luego pasan por el proceso de necrosis de coagulación o de licuefacción y posteriormente evolucionan hacia un absceso). En algunos pocos casos, después de un proceso inflamatorio grave y que abarca toda la pulpa, en vez de una necrosis se produce una degeneración fibrosa (fig. 27-24). En estos casos, si no se produce una infección agregada, el diente puede permanecer en la boca sin sintomatología. Por su capacidad de movilización y diapédesis las células avanzan, se mueven y cubren las brechas que produjo la "batalla".

Todo el proceso inicial de reparación sucede en las primeras 3 semanas después de la preparación cavitaria. No se puede hablar de formación de dentina terciaria antes de transcurrido un lapso de 20 a 22 días.[25]

Una vez que las células que ocuparon la hilera de odontoblastos han completado su diferenciación específica y ya pueden identificarse como odontoblastos, comienzan a trabajar para cumplir su misión dentinogené-

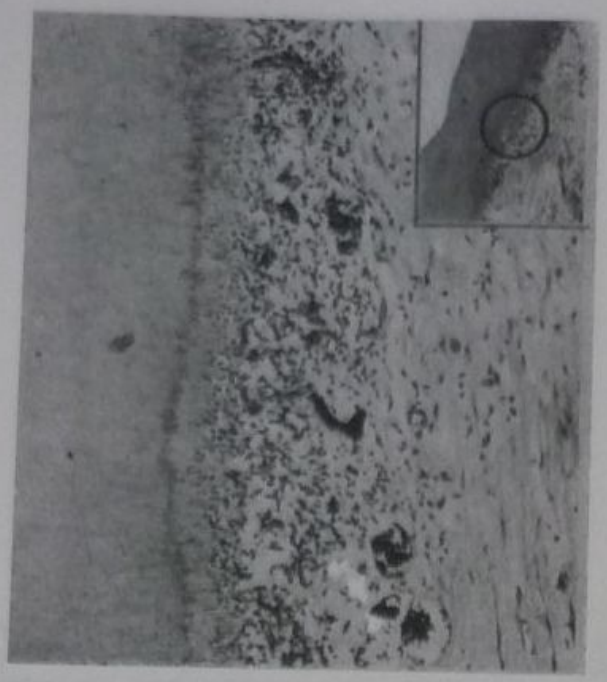

Fig. 27-24. A las 5 semanas: lesiones moderadas. Cavidad preparada con piedra de diamante Nº 37, a 20.000 r.p.m. con refrigeración. Clase V. Dentina remanente: 0,5 mm. El tejido de granulación indica cicatrización muy lenta. Persiste la infiltración de neutrófilos. Los capilares están aún dilatados (× 105). (Según Stanley y Swerdlow.[52])

tica. Sobre una matriz atubular o con pocos túbulos depositan su carga de calcio y producen una dentina imperfecta que es la dentina terciaria reparadora. El ritmo de producción es de unos 10 µm por semana, aproximadamente, de manera que a las 7 semanas a partir de la fecha de realizada la preparación la capa de dentina reparadora es de 40 µm (3 semanas para la diferenciación de los odontoblastos) y 4 semanas, a razón de 10 µm por semana. Todavía el espesor de la capa de dentina reparadora puede cambiar de acuerdo con la intensidad y la duración de la agresión, y también con la extensión del área de la pulpa que recibió esta agresión.

Es por este motivo que los dientes "sospechosos", que sufrieron un ataque muy intenso, con muy poco espesor de dentina remanente, deben ser observados y vigilados durante un período mínimo de 6 a 7 semanas para poder predecir con cierta seguridad cuál será su futuro. También por esta causa, cuando se realiza una protección directa o indirecta con la pretensión de estimular la formación de dentina terciaria, se debe esperar un lapso similar como mínimo antes de volver a abrir el diente para su restauración definitiva. Cuando el trauma provocado por la preparación cavitaria ha sido muy intenso, como suele ocurrir en los casos con baja velocidad y presión intensa o con alta velocidad y refrigeración deficiente, la pulpa responde con un proceso inflamatorio grave.[50,54]

Si las condiciones son favorables, esto se resuelve mediante la formación de una buena capa de dentina terciaria reparadora y biológica que puede proteger la pulpa contra una posible agresión futura. En cambio, si el trauma ocasionado ha sido leve, como ocurre cuando se utiliza una buena refrigeración y poca presión de corte, la pulpa se ve afectada en grado mínimo y la vuelta a la normalidad puede producirse con la formación de una delgada capa de dentina reaccional o, en algunos casos, hasta sin ningún tipo de depósito de matriz dentinaria en el área afectada. En el caso de estas situaciones clínicas se torna evidente que el uso de forros cavitarios o bases ayudaría a la defensa del tejido pulpar en caso de que existiera, en el futuro, alguna otra agresión que pudiese alterar el complejo dentino-pulpar[51,55] (véase cap. 32).

Después de 7 semanas a partir de la preparación cavitaria, si la formación de dentina de reparación no se produjo para ese momento, no ocurrirá en el futuro. Esto significa que no es necesario mantener un diente con una obturación temporaria, por ejemplo, de OZE, durante períodos mayores de 2 meses, ya que la dentina terciaria que hubo de formarse lo hizo antes de ese lapso, o no lo hará nunca.[25,55] Como es difícil evaluar clínicamente la presencia o la ausencia de dentina terciaria reaccional o reparadora en el interior de la pulpa o también la presencia o la ausencia de inflamación y su intensidad, es de buen juicio que en caso de cavidades profundas se proceda a la aplicación de forros cavitarios y/o bases que presenten equilibrio entre sus excelentes propiedades biológicas (para no agredir a la pulpa) y mecánicas (para soportar los diferentes materiales restauradores).[56]

Respuesta pulpar a las diferentes técnicas operatorias utilizadas para la preparación de cavidades

Al conocer la respuesta pulpar ante lesiones producidas por el corte dentario, corresponde analizar ahora cuál es la técnica operatoria que permite efectuar correctamente la preparación de cavidades y la posible alteración pulpar.

Las variantes experimentadas son: 1) velocidad del instrumento rotatorio, 2) tipo de fresa o piedra, 3) con refrigeración o sin ella, 4) refrigeración por agua o por aire solo, 5) presión ejercida al cortar, 6) fresado intermitente y 7) tiempo de fresado.

Preparaciones cavitarias y reacciones dentinopulpares

Métodos con baja o mediana velocidad y presión intensa (figs. 27-21 a 27-27):

a) Velocidad 5.000 a 20.000 rpm
b) Presión de corte: 200 g a 600 g sobre el instrumento cortante
c) Instrumento cortante: piedra diamantada Nº 37 (cono invertido) de 1,5 mm de diámetro
d) Preparación gingival: clase V (dientes sanos)
e) Tiempo empleado: de 2 a 4 minutos

Resultados[14,15,21,25,39]
Sin refrigeración acuosa:

Dentina remanente (mm)	*Reacción pulpar*
2	Moderada
1,5	Grave
1 o menos	Grave con abscesos (figs. 27-21 y 27-25)

Con refrigeración (rocío de aire-agua 22 cm³/min) (figs. 27-24 y 27-26):

Dentina remanente (mm)	*Reacción pulpar*
2	Ninguna
1,5	Leve
1 o menos	Moderada a grave

Fig. 27-25. A las 5 semanas: lesiones graves. Cavidad preparada como en la figura 27-24, pero sin refrigeración. Dentina remanente: 0,2 mm. Reacción inflamatoria crónica grave. Hay un absceso confinado. Persisten los neutrófilos y capilares dilatados. Pronóstico dudoso (× 117). (Según Stanley y Swerdlow.[52])

Fig. 27-26. Más de 5 semanas: lesiones graves sin reparación. Cavidad preparada a 5.000 rpm, con piedra de diamante Nº 37 y refrigeración acuosa. Dentina remanente: 0,4 mm. El tejido pulpar ha degenerado y está parcialmente necrótico. La hilera de odontoblastos no se ha regenerado y no hay, por lo tanto, dentina de reparación. Los leucocitos infiltran el área lesionada. Pérdida de elementos celulares. Lesión localizada a la zona de túbulos afectados por el corte (52 días). Pronóstico dudoso. (Según Stanley y Swerdlow.[52])

Métodos con alta velocidad y presión leve:

a) Velocidad: 150.000 a 300.000 rpm
b) Presión de corte: 30 g a 60 g sobre el instrumento cortante
c) Instrumento cortante: fresa de tungsteno Nº 35, 0,9 mm de diámetro
d) Preparación gingival: clase V (dientes sanos)
e) Tiempo empleado: de 20 a 40 segundos

Resultados

Sin refrigeración acuosa:

Dentina remanente (mm)	*Reacción pulpar*
2	Ninguna
1,5	Leve a moderada
1 o menos	Grave (fig. 27-27)

Con refrigeración acuosa (18 a 35 cm^3/min):

Dentina remanente (mm)	*Reacción pulpar*
2	Ninguna
1,5	Ninguna
1 o menos	Leve

(véanse figs. 27-15, 27-18 y 27-28)

Factores atenuantes y agravantes

Para un mismo método de corte y una preparación con igual cantidad de dentina remanente la respuesta pulpar puede ser, sin embargo, diferente. Existen, entonces, factores atenuantes y agravantes que coinciden en esa preparación cavitaria para dar diferentes matices de respuesta pulpar (cuadro 27-1).

Del análisis de los factores citados se deduce que para la integridad pulpar es más peligrosa la preparación cavitaria en un diente joven, pequeño, con cámara pulpar amplia, que no tiene dentina terciaria, que la misma preparación en un diente maduro, grande, con cámara pulpar pequeña y con dentina de reparación, a causa de que este último ya ha sufrido ataques por caries, abfracción, abrasión o erosión. Para compensar la mayor susceptibilidad a agresiones de los dientes jóvenes, éstos presentan una pulpa rica en células y con capas definidamente organi-

Fig. 27-27. Pulpitis aguda provocada por preparación cavitaria muy traumática. Gran desplazamiento de odontoblastos. Edema capilar y vasos congestionados. Hemorragia. Invasión de neutrófilos en el área afectada (× 141). (Gentileza del doctor HR Stanley.[21])

Fig. 27-28. Reacción pulpar insignificante que consiste en un leve desplazamiento de odontoblastos. La hilera de odontoblastos permanece bien visible. Se ven algunas células inflamatorias aisladas. Dentina remanente: 0,54 mm. Cavidad preparada con turbina y refrigeración a 200.000 r.p.m. y restaurada con OZE. (Véase también fig. 27-18.) (Gentileza del doctor HR Stanley.[23])

Cuadro 27-1. *Factores que condicionan la respuesta pulpar**

Atenuantes	*Agravantes*
Diente maduro	Diente joven
Cámara pulpar pequeña con dentina de reparación	Cámara pulpar grande sin dentina de reparación
Foramen apical amplio	Foramen apical estrecho
Diente grande	Diente pequeño
Instrumental cortante nuevo y/o afilado	Instrumental cortante viejo y/o desafilado
Presión de corte leve	Presión de corte excesiva
Buena refrigeración	Mala refrigeración
Corte intermitente	Corte continuo
Preparación lenta	Preparación rápida
Dentina húmeda	Dentina seca
Ausencia de traumas	Persistencia de traumas
Defensas activas	Defensas disminuidas

* Para un mismo método de corte e igual cantidad de dentina remanente.

zadas, lo que confiere a este tejido conjuntivo especializado un notable potencial de defensa contra agresiones y una alta capacidad de reparación. Por otro lado, los dientes más viejos y/o que pasaron por agresiones previas como las descritas antes presentan mayor contenido de fibras y menor contenido de células, lo que confiere a este tejido debilidad para soportar agresiones y menor capacidad de reparación.

Otros factores son inherentes al operador y se deben a una técnica inadecuada por la utilización de una presión de corte excesiva, instrumental cortante viejo o desafilado, o corte muy rápido, continuado y sin intermitencias, sin refrigeración o con refrigeración deficiente.

La sequedad de la dentina, sea como resultado del corte sin refrigeración o por secado prolongado y excesivo de la preparación, constituye otro factor agravante.

La respuesta pulpar se ve condicionada, finalmente, por el estado de las defensas del paciente (edad-salud), el tamaño del foramen apical (amplio o estrecho) y la existencia o no de traumas agregados al ya producido por el corte dentario.

Estos traumas agregados pueden deberse a la condensación demasiado violenta o excesiva de un material de obturación, a la capacidad irritativa intrínseca (citotoxicidad) del material de obturación, a la omisión de protectores dentinopulpares, a la falta de sellado hermético (lo que produce microfiltración e ingresa bacterias del medio bucal que se ubican en la interfase entre la restauración y el diente), a traumas ejercidos por fuerzas oclusales, a la isquemia por anestesia local o a las irritaciones por la presencia de aparatos de prótesis u ortodoncia, o por hábitos lesivos del paciente.

Corte dentario con refrigeración por aire solamente

De todo lo expuesto con anterioridad, se deduce que el corte de la dentina utilizando alta velocidad refrigerada por aire solamente es un procedimiento que encierra un peligro potencial de daño a las estructuras dentales. Si la dentina remanente permanece en valores superiores a 1,5 mm, es posible que las reacciones pulpares que ocurren como consecuencia del trauma infligido resulten reversibles, pero persiste el problema de la desecación por el aire.

Sin embargo, cuando se intenta realizar preparaciones de clase III o V se llega muy rápidamente al límite crítico de 1,5 mm de dentina remanente y la posibilidad de daño grave a la pulpa aumenta de manera proporcional. Lo mismo ocurre en las cajas proximales de preparaciones de clase II: por la típica anatomía dentaria se puede llegar muy cerca de un cuerno pulpar y lesionar la pulpa en ese sitio.

La dentina también sufre por el fresado sin refrigeración acuosa, ya que se quema una capa superficial de dentina, se coagulan las proteínas que contienen los túbulos dentinarios y los odontoblastos son aspirados por la desecación.

Por todo ello *no se recomienda* el corte con alta velocidad y refrigeración por aire solamente, salvo en casos excepcionales y por períodos breves, utilizando la menor presión de corte posible y teniendo en cuenta los factores agravantes y atenuantes citados previamente.

REFERENCIAS

1. Barrancos Mooney J. Operatoria Dental, Técnica y Clínica. Buenos Aires: Editorial Médica Panamericana; 1981.
2. Schwartz RS, Summitt JB, Robbins JN. Fundamentals of Operative Dentistry: a contemporary approach. Chicago: Quintessence; 1996.
3. Barrancos Mooney J. Calor desarrollado en los procedimientos operatorios. Rev Asoc Odont Argentina 1965; 53:3.
4. Barrancos Mooney J. Operatoria Dental: Restauraciones. Buenos Aires: Editorial Médica Panamericana; 1988.
5. Laurell KA. Histopathological effects of kinetic cavity preparation. Oral Surg 1995; 80:214.
6. Brown WS y col. Numerical and experimental evaluation of energy inputs. J Amer Dent Assoc 1978; 96:451.
7. Pearlman S (ed). The cutting edge, interfacial dynamics of cutting and grinding, D.H.E.N. USA Pub Nº (NIH) 76-670-Bethesda. 1976.
8. Boyde A. Enamel structure and cavity margins. Operat Dent 1976; 1:13.
9. Eichner K. Investigation on cutting and grinding procedures on the hard tooth structure and ivory. Ass DJ 1965; 10:214.

10. Silveira E y Dos Santos JJ. Consideraçoes biológicas de interesse clínico en Dentística restauradora, Parte I y Parte II. Rev Ass P Cirurg Dent 1977; 31:34 y 140.
11. Black GV. Operative Dentistry. Chicago: Medico Dental; 1908.
12. Osborn JW. Direction and interrelationship of prisms in cuspal and cervical enamel of human teeth. J Dent Res 1968; 47:395.
13. Ramsay DJ, Ripa LW. Enamel prism orientation and enamel cementum relationship in the cervical region of premolar teeth. Brit Dent J 1969; 126:165.
14. Boyde A, Knight PJ. Scanning electron microscope studies of the preparation of the walls of class II cavities. Brit Dent J 1970; 129:557.
15. Erausquin J. Histología y embriología dentaria. Buenos Aires: Progrental; 1957.
16. Craig RG, O'Brien WJ, Powers JM. Dental materials: properties and manipulation. 6th ed. St. Louis: Mosby; 1996.
17. Avery JK. Oral Development and Histology. 2nd ed. New York: Thiene Medical Publishers, Inc.; 1994. p. 422.
18. Hargreaves KM, Goodis HE. Seltzer and Bender's Dental Pulp. Quintessence Publishing Co., Inc., Carol Stream, IL. 2002. p. 500.
19. Carranza FA y Newbrun MG. Clinical Periodonthology. 8th ed. Philadelphia: Saunders; 1996.
20. Brännström M. Pulpal reaction to preparation, Science and Clinical Dentistry, vol. 17. PG Dental Handbook Series (copia dactilografiada); 1978.
21. Parula N. Técnica de Operatoria Dental, 5ª ed. Buenos Aires: Mundi; 1972.
22. Shovelton DS, Marsland FA. The response of the human dental pulp to cavity preparation with an air turbine handpiece. Brit Dent J 1960; 109:225.
23. Langeland K. Biologic considerations in Operative Dentistry. Dent Clin N Amer, Separata, 1967.
24. Russo M y Komatsu J. Aspectos biológicos de dentística. Rev Ass P Cirurg Dent 1976; 30:318.
25. Stanley HR. Human pulp response to operative dental procedures. Storter Print. Co., Gainesville, 1976.
26. Stanley HR, Swerdlow H. An approach to biologic variation in human pulp studies. J Prosthet Dent 1964; 14:365.
27. Hebling J, Giro EMA, Costa CAS. Human Pulp Response After an Adhesive System Application in Deep Cavities. Journal of Dentistry 1999;27:557-564.
28. Costa CAS, Nascimento ABL, Teixeira, HM. Response of Human Pulps Following Acid Conditioning and Application of a Bonding Agent in Deep Cavities. Dental Materials 2002; 18:543-551.
29. Smith AJ, Cassidy N, Perry H, Gegue-Kirn C, Ruch JV, Lesot H. Reactionary Dentinogenesis. International Journal of Developmental Biology 1995;39:273-280.
30. Brännström M. The effect of dentin dessication and aspirated odontoblasts on the pulp. J Prosthet Dent 1968; 20:165.
31. Tjaderhane L y col. A novel culture organ method for the study of the human odontoblast cell layer. J Dent Res 1997; 76:156 (IADR Abs #1140).
32. Holland R, Takayama S, Russo M. Avaliaçao histologica da reaçao pulpar ao preparo de cavidades com turbina pneumática e refrigeraçao a água o ár. Rev Ass P Cirurg Dent 1969; 23:89.
33. Brännström M. Cavity preparation and the pulp. Dent Prog 1961; 2:4.
34. Cotton WR. Pulpal responses to cavity drying. J Dent Child 1971; 38:85.
35. Van Huysen G, Boyd DA. Operative procedures and the tooth. J Prosthet Dent 1953; 3:818.
36. Robertson A y col. Incidence of pulp necrosis subsequent to pulp canal obliteration from trauma in permanent teeth. J Endod 1996; 22:558.
37. Linden L y Brännström M. Fluid movement in dentin and pulp. Odont Rev, 1967; 18:227.
38. Stanley HR, Bowen RL, Cobb, En: Pulp responses to a dentin and enamel adhesive bonding procedure. Operat Dent 1988; 13:107.
39. Swerdlow H, Stanley HR. Reaction of the human dental pulp to cavity preparation I. J Amer Dent Ass 1958; 56:317.
40. Stanley HR, Swerdlow, H. Biological effects of various cutting methods in cavity preparation: the part pressure plays in pulpal response. J Amer Dent Assoc 1960; 51:450.
41. Langeland K. Histologic evaluation of pulp reactions to operative procedures. Oral Surg 1959; 12:1235, 1357.
42. Cohen S, Burn RL: Pathways of the pulp. St. Louis: Mosby YB; 1994.
43. Costa CAS, Hebling J, Giro EMA. Reação do Tecido Pulpar Quando da Extração de Dentes Humanos com Uso de Fórceps. Avaliação Histológica em Microscopia de Luz. Revista de Odontologia da Unesp 1997; 26:415-423.
44. ZachL, Cohen G. Termogenesis in Operative Dentistry: Comparison of Four Methods. J Prosthet Dent 1962; 12:977-984.
45. Kidd EA y col. Criteria for caries removal at the enamel dentin junction. Br Dent J 1996; 180:287.
46. Matsuo I y col. A clinical study of direct pulp capping applied to carious-exposed pulp. J Endod 1996; 22:551.
47. Stanley HR. Criteria for a standarizing and increasing credibility of direct pulp capping studies. Amer J Dent 1998; 11:517.
48. Hebling J, Giro EMA, Costa CAS. Human Pulp Response After an Adhesive System Application in Deep Cavities. Journal of Dentistry 1999; 27:557-564.
49. Miranda FJ y otros. Diagnosis and treatment of pulpal distress. Dent Clin N Amer 1976; 20:285.
50. Rauber G. Pulpa y alta velocidad. El Cooperador Dental, Set-Oct, 1963.
51. Maisto OA. Endodoncia. Buenos Aires: Mundi; 1967.
52. Stanley HR, Swerdlow H. Reaction of the human pulp to cavity preparation: results produced by eight different operative grinding techniques. J Amer Dent Assoc 1959; 58:49.
53. Erausquin R y col. Anatomía, histología y embriología dentaria. 3ª ed. Buenos Aires, 1929.
54. Briseño B y col. Rise in pulp temperature during finishing and polishing of resin composite restorations. Quintessence Int 1995; 26:361.
55. Shovelton DS. Pulp protection. J Brit Endod Soc, 1976; 9:57.
56. Costa CAS, Hebling J, Hanks CT. Current Status of Pulp Camping with Denton Adhesive Systems: a Review. Dental Materials 2000; 16:188-197.

PARTE III

Tratamientos, materiales y técnicas

28

Tratamiento integral

Julio Barrancos Mooney

ETAPAS DE UN PLAN DE TRATAMIENTO INTEGRAL

En los capítulos anteriores nos hemos referido a una serie de temas que nos guiarán en forma ordenada en nuestro ejercicio profesional: 1) llevar a cabo el equipamiento de nuestro consultorio y conocer el manejo del instrumental, 2) conocer cuáles son las posiciones correctas de trabajo y adoptar las medidas de bioseguridad, 3) reconocer las estructuras histológicas normales, observar cómo son afectadas por la principal enfermedad que las compromete, es decir, la caries dental, y describir su diagnóstico, su evolución y su prevención, 4) reconocer la enfermedad periodontal y remarcar su importancia en el tratamiento de las lesiones de los tejidos duros dentarios y 5) saber cómo se prepara el campo operatorio y se utiliza la anestesia.

Con toda esta información básica y fundamental, al recibir a un paciente para examen y tratamiento es preciso completar y documentar todos los datos relativos a su estado de salud o enfermedad mediante la elaboración de la historia clínica. Con los datos obtenidos en las etapas anteriores es posible arribar a un diagnóstico de las condiciones bucales presentes y, de acuerdo con las necesidades y requisitos del paciente, formular un plan de tratamiento.

Este plan de tratamiento es fundamental para conducir al paciente a través de las diferentes etapas que lo llevarán a recuperar su salud, mejorar su estética, optimizar el funcionamiento del aparato masticatorio y prevenir lesiones futuras.

Según los conceptos más aceptados en la actualidad y de acuerdo con lo que se enseña en la Facultad de Odontología de la Universidad Maimónides las etapas de un plan de tratamiento integral son las siguientes:

1. Resolución de urgencias o emergencias
2. Historia clínica

3. Determinación de los niveles de riesgo y actividad
4. Disminución del nivel de infección supragingival y subgingival
5. Refuerzo del huésped

Si se concluyen con éxito las acciones de estas primeras cinco etapas, se alcanza el primer nivel de resolución o alta básica. El tratamiento debe continuar con:

6. Control de los resultados o monitoreo inmediato y evaluación del primer nivel de resolución; si son aceptables se pasa a la etapa siguiente y si no lo son, se realiza el replanteo de las etapas anteriores
7. Plan de tratamiento rehabilitador adecuado a los niveles de riesgo en todas las áreas
8. Acondicionamiento y preparación de los elementos del sistema masticatorio que se van a rehabilitar: endodoncia, periodoncia, cirugía, estomatología, ATM y músculos
9. Rehabilitación del huésped: tratamientos de operatoria, ortodoncia, prótesis, etc., destinados a reconstruir estructuras individuales o de anclaje coronario; rehabilitación coronaria; estabilización de la posición mandibular
10. Mantenimiento del nivel de salud logrado.

Para evaluar los resultados se realiza el monitoreo inmediato: si se verifica el logro de los objetivos previos, se obtiene el alta integrada o segundo nivel de resolución.

Con el objeto de mantener el estado de salud obtenido, debe ejecutarse el monitoreo mediato, que según el nivel de riesgo puede ser mensual, trimestral o semestral. Luego se procede al examen periódico de los pacientes para continuar con las evaluaciones (recitación).

Iniciación del tratamiento

Resolución de urgencias o emergencias

En muchas oportunidades el paciente acude a la consulta para requerir la solución inmediata de problemas que afectan su aparato masticatorio.

Esta situación se denomina emergencia o urgencia odontológica y debe resolverse en forma perentoria, sin dilaciones, para luego continuar con la adquisición ordenada de datos y la elaboración del plan de tratamiento. Las emergencias relacionadas con la operatoria dental pueden originarse por dolor, infección, traumatismo, dificultad masticatoria, caída o fractura de restauraciones, problema estético importante, entre otros.

El control del dolor es prioritario. El dolor puede ser de origen intraoral, muscular o articular y es posible que provenga de la pulpa, del periodonto, del hueso alveolar o de la ATM.

Las infecciones agudas pueden ser de origen pulpar, periodontal o de ambos combinados, u obedecer a otras causas. Ante la presencia de traumatismos deben adoptarse las medidas necesarias para paliar el dolor y restituir la eficacia masticatoria. Las infecciones agudas deben tratarse de inmediato con maniobras adecuadas y la medicación correspondiente. Si el paciente se presenta con una afección pulpar, periodontal u ósea importante asociada con dolor, facies febril, edema, etc., y motivada por una infección, es imprescindible el tratamiento inmediato con antibióticos, antiinflamatorios y medicación de apoyo para combatir rápidamente el proceso infeccioso, cuya propagación, en ciertas zonas de la boca, puede conducir a un desenlace fatal en pocos días (p. ej., por flemón leñoso del piso de la boca, osteomielitis y otros).

Examen integral del sistema estomatognático: historia clínica

Dentro del plan de tratamiento ocupa un lugar fundamental el examen integral del sistema estomatognático con el objeto de arribar al diagnóstico y establecer el nivel de riesgo individual.

Para ello debe obtenerse la historia clínica. La historia clínica es el registro ordenado de todos los datos, signos y síntomas que permiten identificar a un paciente y conocer sus necesidades, sus problemas, sus limitaciones, sus aspiraciones y su enfermedad, con el objeto de obtener el diagnóstico y establecer los niveles de riesgo y actividad. Deben considerarse los aspectos psicológicos y el estado anímico del paciente, así como la resolución de las urgencias, para luego continuar con la adquisición y el registro de los datos. En la historia clínica deben figurar los siguientes elementos (véase cap. 19):

1. Datos personales del paciente
2. Motivo de la consulta
3. Antecedentes personales
4. Antecedentes sistémicos
5. Antecedentes odontológicos
6. Historia odontológica actual. Examen bucal y del sistema estomatognático:
   a) Tejidos blandos y ganglios (mucosas y semimucosas)
   b) Articulación temporomaxilar (ATM)
   c) Sistema neuromuscular
   d) Registro de hidratos de carbono en la dieta
   e) Tejidos periodontales
   f) Registro de placa bacteriana
   g) Examen dentario
   h) Organización oclusal
   i) Estudios por imágenes, laboratorio (saliva); otros.

Determinación de los niveles de riesgo y actividad

Una vez realizado el examen de las condiciones bucales y registrados los datos en el sistema de fichado que se prefiera, sea en papel o computadora, deben determinarse los niveles de riesgo y actividad cariogénica, periodontal, del sistema neuromuscular, de la ATM y de la organización oclusal (véanse cuadros 28-1 a 28-4, y caps. 19 a 21).

Para la identificación del estadio de la lesión nos remitimos al trabajo de Pitts NB (1995, 2001), citado en el capítulo 19 de esta obra, en el que la experiencia de caries se compara con un iceberg, y una pequeña proporción de lesiones requiere tratamiento restaurador (fig. 28-1).

Por encima de la línea de flotación, la caries dental es cavitada clínicamente detectable e involucra tejido dentinario.

Por debajo de esa línea se distinguen las lesiones limitadas al esmalte, las lesiones indetectables mediante visión directa, pero sí detectables con métodos adicionales, y las lesiones microscópicas, subclínicas.

Pitts divide el iceberg en varios niveles de diagnóstico, graduados del D4 el más severo (está afectada la pulpa), a las lesiones que afectan el esmalte, no cavitadas aunque detectables desde el punto de vista clínico (D1). Por debajo de éste se encuentran las lesiones detectables con

Cuadro 28-1. *Niveles de riesgo y actividad en cariología y periodoncia*

	Cariología	*Periodoncia*
Riesgo	• Placa supragingival >20% (O'Leary) • Condicionantes de placa: cálculos y obturaciones desbordantes • Surcos profundos • Frecuencia de consumo de hidratos de carbono (más de 4 momentos diarios) • Disminución del flujo salival igual o <0,16 mL de saliva no estimulada por minuto o igual o <0,5 mL de saliva estimulada por minuto (medicamentos) • Cemento al descubierto • Capacidad buffer de saliva baja • Recuento de *Streptococcus mutans* entre 10^5 y 5×10^5 UFC por mililitro de saliva	• Placa supragingival >20% (O'Leary) • Condicionantes de placa: cálculos y obturaciones desbordantes • Bolsas periodontales >4 mm sin sangrado • Hormonas: pubertad, embarazo, anticonceptivos orales • Medicamentos: fenitoína, etc. • Tabaco • Proporciones relativas de treponemas y móviles < o igual al 10% • Factores psicosociales (afectan la capacidad de adecuación a las circunstancias)
Actividad	• Dos o más caries de esmalte no cavitadas (mancha blanca) • Dos o más caries amelodentinarias y/o amelo-dentinario-pulpares • Recuento de *S. mutans* en saliva de entre 5×10^5 y 10^6 o más UFC por mililitro de saliva	• Presencia de hemorragia al sondaje + • Pérdida del nivel de inserción + • Pérdida ósea comprobada radiográficamente • Proporciones relativas de treponemas y móviles >15%

ayuda diagnóstica (FOTI, radiografías bitewing, etc). Así, diferentes exámenes producen diferentes niveles de diagnóstico de caries. La metáfora del iceberg también se ha utilizado para presentar las opciones de cuidado de los diferentes tipos de lesiones, según se indica en el capítulo 19 (Piovano S).

Disminución del nivel de infección supragingival y subgingival

Las acciones por desarrollar consisten en controlar la infección y controlar el medio, y comprenden las siguientes intervenciones:

a) Exodoncia de los dientes no recuperables, sea por caries o por enfermedad periodontal
b) Control de la placa por medios mecánicos y/o químicos
c) Control del medio, que incluye la verificación y la modificación de la dieta y el control de los condicionantes de placa
d) Control de las caries activas, que incluye la inactivación y el sellado de las caries amelodentinarias
e) Control de bolsas activas mediante la inactivación de la infección subgingival

Los tratamientos dependen de los niveles de riesgo y actividad cariogénica y periodontal registrados en el paciente. Es posible hallar las siguientes circunstancias:

A) *Riesgo cariogénico bajo y actividad cariogénica no detectable; riesgo periodontal bajo y actividad periodontal no detectable.* Las acciones se resumen en el cuadro 28-5 (plan de tratamiento 1). El control de la infección consiste en un refuerzo de las técnicas de higiene oral. El control del medio incluye el asesoramiento dietético necesario para mantener en menos de

Cuadro 28-2. *Niveles de riesgo y actividad en el sistema neuromuscular*

Riesgo	*Actividad*
• Trauma Macro (directo) • Abuso Parafunción Hábitos • Alteraciones funcionales Oclusión • Alteraciones sistémicas musculares Congénitas Del desarrollo Infecciosas Neoplásicas	• Dolor muscular Espontáneo Provocado Referido • Limitación de movimientos Apertura bucal Excéntricas • Alteraciones de forma Atrofia Hipertrofia

Cuadro 28-3. *Niveles de riesgo y actividad en articulación temporomandibular*

Riesgo	*Actividad*
• Trauma Macro (directo) Micro (parafunción)	• Dolor articular Espontáneo Provocado • Limitación de movimientos Apertura bucal Excéntricas
• Hiperactividad muscular	• Luxación Discal Articular
• Alteraciones sistémicas articulares Hiperlaxitud Colagenopatías Endocrinas Infecciosas Neoplásicas	• Ruidos articulares Chasquido Crepitación • Cambios radiológicos Alteraciones estructurales Alteraciones de forma Alteraciones de la movilidad Fracturas Anquilosis

Cuadro 28-4. *Niveles de riesgo y actividad en organización oclusal*

Riesgo	*Actividad*
• Trauma	• Ausencia de pares oclusales
Macro (directo)	• Disminución de la DV
Micro (parafunción)	• Ausencia de piezas posteriores
• Alteraciones dinámicas	• Falta de guía anterior
Contacto prematuro	• Inestabilidad oclusal
Interferencias excéntricas	• Alteraciones del plano oclusal
Deslizamiento entre ORC y OH >1 mm y asimétrico	
Alteración en la relación de los dientes anteriores	
Abrasión, abfracción	
• Alteraciones sistémicas	
Congénitas: estructura, forma, desarrollo	
Alineación tridimensional	
Discrepancia de arcos	
• Hábitos	

cuatro los momentos de consumo de hidratos de carbono (véanse también caps. 19 y 20).

B) *Riesgo cariogénico alto y actividad cariogénica detectable; riesgo periodontal bajo y actividad periodontal no detectable.* Las acciones se resumen en el cuadro 28-6. El control de la infección debe incluir motivación, enseñanza y evaluación de las técnicas de higiene oral, inactivación de las caries, tratamiento atraumático de las caries, control de condicionantes de placa (cálculo supragingival y restauraciones desbordantes) y control químico mediante dos aplicaciones, con un intervalo de quince días, de barniz de clorhexidina. También puede ser con un buche de clorhexidina cada 12 horas durante 16 días.

El control del medio consiste en el asesoramiento dietético necesario para mantener en menos de cuatro los momentos de consumo de hidratos de carbono. El paciente debe emplear sustitutos edulcorantes y gomas de mascar, pastas y colutorios con xilitol.

C) *Riesgo cariogénico bajo y actividad cariogénica no detectable; riesgo periodontal alto y actividad periodontal detectable.* Las acciones se resumen en el cuadro 28-7. Para el control de la infección supragingival se debe realizar un control mecánico mediante motivación, evaluación y enseñanza de las técnicas de higiene oral, un control de los condicionantes de placa (cálculo supragingival y restauraciones desbordantes) y un control químico mediante un buche con clorhexidina cada 12 horas durante 16 días (solo si hay factores de riesgo agravados por medicación).

Para el control subgingival de la infección se procede al control mecánico mediante tratamiento con cavitador.

El control del medio consiste en el asesoramiento dietético requerido para reducir el consumo de hidratos de carbono a menos de cuatro momentos diarios.

D) *Riesgo cariogénico alto y actividad cariogénica detectable; riesgo periodontal alto y actividad periodontal (periodontitis del adulto) detectable.* Las acciones se resumen en el cuadro 28-8. El control de la infección supragingival consiste en motivación, enseñanza y evaluación de las técnicas de higiene oral, inactivación de caries, tratamiento atraumático de las caries y control de los condicionantes de placa (cálculo supragingival y restauraciones desbordantes). El control químico se lleva a cabo mediante dos aplicaciones de barniz de clorhexidina separadas por un intervalo de quince días. También puede ser con un buche de clorhexidina cada 12 horas durante 16 días.

El control del medio debe incluir el asesoramiento dietético requerido para mantener en menos de cuatro los momentos de consumo de hidratos de carbono. El paciente usará sustitutos edulcorantes y gomas de mascar, pastas y colutorios con xilitol.

Refuerzo del huésped

A) *Riesgo cariogénico bajo y actividad cariogénica no detectable; riesgo periodontal bajo y actividad periodontal no detectable* (véase cuadro 28-5). El refuerzo del huésped puede ser estructural o morfológico. El refuerzo estructural se efectúa sobre la base de fluoruros, que pueden ser de baja concentración (como el que contienen las pastas dentales) o de alta concentración (tópicos de fluoruros), por ejemplo, el flúor fosfato acidificado (pH 3,5 al 1,23%) en aplicación

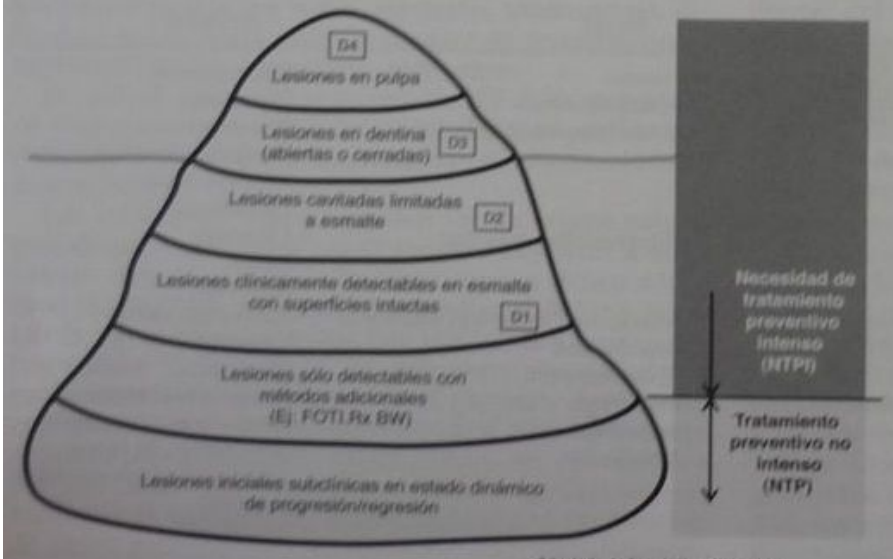

Fig. 28-1. Iceberg de caries. Clasificación de las lesiones según tratamiento (Pitts NB, Longbottom C. 1995). Preventive care advised (PCA) operative care advised (OCA)-categorising caries by the management option. Community Dent Oral Epidemiol. 23:55-59. Pitts NB. (2001) Clinical diagnosis of dental caries: A European perspective. J Dent Education. 65(10):972-978). (Gentileza de la doctora Susana Piovano.)

Cuadro 28-5. *Plan de tratamiento: 1*

Riesgo cariogénico	Bajo
Actividad cariogénica	No detectable
Riesgo periodontal	Bajo
Actividad periodontal	No detectable
Control de la infección	Refuerzo de técnicas de higiene oral
Control del medio	Asesoramiento dietético Para reducir o mantener el consumo de H de C en menos de cuatro momentos diarios
Refuerzo del huésped	Estructural *Fluoruros* 1. Baja concentración Pasta dental 2. Alta concentración Tópico: FFA (pH 3,5 al 1,23%). Aplicación semestral (en pacientes portadores de coronas cerámicas y/o implantes, se recomienda pH 7 y aplicación trimestral) Morfológico *Selladores* (solo niños y adolescentes)
Monitorización	Controles semestrales

semestral. En los pacientes portadores de coronas cerámicas y/o implantes se recomienda el producto de pH 7 en aplicación trimestral.

El refuerzo morfológico consiste en la aplicación de selladores en niños y adolescentes.

La monitorización se lleva a cabo por medio de controles semestrales.

B) *Riesgo cariogénico alto y actividad cariogénica detectable; riesgo periodontal bajo y actividad periodontal no detectable* (véase cuadro 28-6: plan de tratamiento 2). En este caso el refuerzo también puede ser estructural o morfológico. El refuerzo estructural (después de la clorhexidina) se efectúa sobre la base de fluoruros, los cuales pueden ser de alta, mediana o baja concentración. Como fluoruros de alta concentración son útiles las topicaciones de flúor fosfato acidificado (pH 3,5 al 1,23%) en aplicación trimestral (en los pacientes portadores de coronas cerámicas y/o implantes se recomienda el producto de pH 7 en aplicación trimestral) o también tres aplicaciones de barniz con intervalos de 15 días entre cada una (pH 7 al 5%). En caso de utilizar barniz, no se indica gel de mediana concentración sino colutorio. Si se prefieren los fluoruros de mediana concentración cabe optar por un gel de fluoruro de sodio (pH 5,6 al 1%) de autoaplicación en 40 noches. Para baja concentración se utiliza un colutorio diario de fluoruro de sodio (pH 7 al 0,05%).

El refuerzo morfológico consiste en la aplicación de selladores para fosas y fisuras y en el uso de resinas preventivas, ionómero vítreo y sellador, o composite y sellador, en el caso de las cavidades pequeñas.

La monitorización se lleva a cabo cada tres meses. Allí se evalúa el riesgo y si es bajo, se continúa con un control semestral; de lo contrario, se deben reforzar la motivación y las medidas de control.

C) *Riesgo cariogénico bajo y actividad cariogénica no detectable; riesgo periodontal alto y actividad periodontal detectable* (cuadro 28-7: plan de tratamiento 3). El refuerzo del huésped es estructural y se efectúa sobre la base de fluoruros, que pueden ser de baja concentración (como el que contienen las pastas dentales) o de alta concentración (tópicos de fluoruros), como el flúor fosfato acidificado (pH 3,5 al 1,23%) en aplicación semestral. (En los pacientes portadores de coronas cerámicas y/o implantes se recomienda el producto de pH 7 en aplicación trimestral.)

Los controles se realizan cada tres o seis meses, según los factores de riesgo.

D) *Riesgo cariogénico alto y actividad cariogénica detectable; riesgo periodontal alto y actividad periodontal (periodontitis del adulto) detectable* (cuadro 28-8: plan de tratamiento 4). El refuerzo del huésped se lleva a cabo de la misma manera que en C.

TRATAMIENTO INTEGRAL INFORMATIZADO DEL PACIENTE

Gonzalo S. Barrancos

Desde hace varios años utilizo en mi consultorio un sistema integrado de programa de gestión, con radiovisiografía y captación de imágenes intraorales o extraorales, y debo reconocer que ha cambiado mi forma de ejercer la odontología. Estos dispositivos de alta tecnología se utilizan a diario en la gran mayoría de los pacientes. Mi trabajo es mucho más descansado y eficiente. Puedo mostrar con exactitud y a todo color las enfermedades bucales y promover así una mayor aceptación del tratamiento propuesto, puedo tomar el número de radiografías que desee sin someter al paciente a una irradiación innecesaria, puedo planear un tratamiento protésico complejo y simular la forma que tendrá, aun antes de efectuarlo y, además, toda esta valiosa información la puedo guardar electrónicamente, imprimirla en papel, en colores, entregársela al paciente para su evaluación, archivarla, incorporarla a la ficha dental y tenerla siempre disponible con solo apretar un botón o mover el mouse (ratón) de la computadora.

El equipo consta de los siguientes elementos: a) una computadora (ordenador) central, ubicada en la recepción, multimedia, b) una computadora en el consultorio conectada en red con la central de las mismas características que la primera, con una tarjeta interna para radiovi-

Cuadro 28-6. *Plan de tratamiento 2*

Riesgo cariogénico	Alto
Actividad cariogénica	Detectable
Riesgo periodontal	Bajo
Actividad periodontal	No detectable
Control de la infección	Control mecánico Motivación, enseñanza y evaluación de técnicas de higiene oral Inactivación de caries Control de condicionantes de placa Cálculo supragingival, restauraciones desbordantes Control químico Clorhexidina barniz, dos aplicaciones con intervalo de 15 días entre ellas Clorhexidina, 16 días, un buche cada 12 horas
Control del medio	Asesoramiento dietético Reducir el consumo de H de C a menos de cuatro momentos diarios Empleo de sustitutos edulcorantes. Gomas de mascar, pastas y colutorios con xilitol
Refuerzo del huésped	Estructural (después de la clorhexidina) *Fluoruros:* 1) Alta concentración Tópico: FFA (pH 3,5 al 1,23%). Aplicación trimestral (en pacientes portadores de coronas cerámicas y/o implantes, se recomienda pH 7 y aplicación trimestral) 2) Alta concentración Barniz: tres aplicaciones con intervalos de 15 días entre cada una (pH 7 al 5%)* 3) Baja concentración Gel de FNa (pH 5,6 al 1%): autoaplicación, 40 noches 4) Baja concentración Colutorio de FNa (pH 7 al 0,05%): indicar después de mediana concentración un colutorio diario * En caso de utilizar barniz, no se indica gel de mediana concentración, sino colutorio. Morfológico *Fosas y fisuras:* selladores *Cavidades pequeñas:* Resina preventiva Ionómero vítreo + sellador Composite + sellador Compómero + sellador Tratamiento atraumático Control a los tres meses Evaluar el riesgo y, si es bajo, continuar con control semestral; de lo contrario, reforzar motivación y medidas

siografía y un captador portátil intrabucal (Trophy), una tarjeta interna para imágenes y una minicámara con lente a 90° con su fuente de iluminación (Stomavision, Trophy STV hd), c) un programa de gestión odontológica (véanse caps. 3 y 5) que permite incorporar radiografías e imágenes en color, provenientes de distintas fuentes, como video, escáner, cámaras fotográficas digitales, radiovisiografía, panorámico digital, cámara intraoral, además de toda la información habitual, datos sociales, ficha clínica, ficha contable, agenda, administración, estadísticas, facturación etc., bajo entorno Windows, d) un programa de captura, organización y proceso de imagen específico para el sector dental y e) una impresora de inyección de tinta de color (fig. 28-2).

El sistema funciona de la siguiente manera:

Primera sesión, clínica, fase I

1. Antes de entrar el paciente en el consultorio, el asistente enciende la computadora, carga el programa de gestión (Nemodent) y busca dentro de él una ficha en blanco si se trata de un paciente nuevo. Si es un paciente habitual, el programa pide las primeras letras del apellido o un código numérico a partir del cual aparece un listado de los pacientes que coincidan con esa información y se selecciona el que corresponda. Se incorporan sus datos sociales y se escanea una fotografía suya, que queda incorporada en la ficha. El programa ofrece un amplio abanico de ficheros de datos para que la clínica tenga toda la información que requiera. En la ficha de datos personales se almacenan los datos de filiación del paciente. En la ficha de cuenta figuran los datos de saldos acumulados de importes de tratamientos y de cobros. También figuran todos los pacientes asociados con la cuenta, por ejemplo, los miembros de una misma familia. Existen dos fichas de cuestionarios, médico y dental, muy ricas en su contenido. Otra ficha informa las fechas de las últimas visitas, las citas pendientes, los próximos tratamientos, etc.

   Se pueden incorporar en la ficha los datos de las cuentas bancarias para la emisión de recibos, seguimiento de cheques, y también los datos del seguro, cobertura médica u obra social del paciente.
2. Se hace pasar al paciente al consultorio y después de que el profesional lo ha saludado y le pregunta el motivo de su consulta, se procede a completar el odonto-

Cuadro 28-7. *Plan de tratamiento: 3*

esgo cariogénico	Bajo
ividad cariogénica	No detectable
esgo periodontal	Alto
ividad periodontal (gingivitis)	Detectable
ntrol de la infección	**Supragingival** Control mecánico Motivación, enseñanza y evaluación de técnicas de higiene oral Control de condicionantes de placa Cálculo supragingival, restauraciones desbordantes Control químico (solo si hay factores de riesgo agravados por la medicación) Clorhexidina, 16 días, un buche cada 12 horas **Subgingival** Control mecánico Tratamiento con cavitador
ntrol del medio	Asesoramiento dietético Se realiza con la finalidad de reducir el consumo de H de C a menos de cuatro momentos diarios
fuerzo del huésped	Estructural *Fluoruros:* 1) Baja concentración Pasta dental 2) Alta concentración Tópico FFA (pH 3,5 al 1,23%): aplicación semestral (en pacientes portadores de coronas cerámicas y/o implantes, se recomienda pH 7 y aplicación trimestral)
onitorización	Controles cada tres-seis meses Según factores de riesgo

grama, al que se accede desde la computadora (el ordenador) del consultorio.

. Examen clínico. El profesional va dictando en voz alta y el asistente incorpora los hallazgos en la ficha clínica según códigos e imágenes preestablecidos (véase fig. 28-3 A y B). Se pueden utilizar programas con reconocimiento de voz para registrar los datos directamente en la computadora.

Las enfermedades y los tratamientos están clasificados por grupos generales que son configurados de acuerdo con la conveniencia de cada clínica y que pueden seguir un determinado orden que establezcan los seguros, los colegios profesionales o las distintas instituciones que regulen la disciplina de trabajo. Cada grupo general es representado en pantalla por un ícono que lo caracteriza. Nemodent permite organizar los tratamientos en diez grupos diferentes, que por defecto (se pueden personalizar) son los siguientes:

- Grupo 00 Diagnóstico oral
- Grupo 01 Odontología preventiva

Cuadro 28-8. Plan de tratamiento: 4

Riesgo cariogénico	Alto
Actividad cariogénica	Detectable
Riesgo periodontal	Alto
Actividad periodontal (periodontitis del adulto)	Detectable
Control de la infección	**Supragingival** Control mecánico Motivación, enseñanza y evaluación de técnicas de higiene oral Inactivación de caries - Tratamiento atraumático Control de condicionantes de placa Cálculo supragingival, restauraciones desbordantes Control químico Clorhexidina barniz, dos aplicaciones con intervalo de 15 días Clorhexidina, 16 días, un buche cada 12 horas
Control del medio	Asesoramiento dietético Se realiza con la finalidad de reducir el consumo de H de C a menos de cuatro momentos diarios Empleo de sustitutos edulcorantes. Gomas de mascar, pastas y colutorios con xilitol

El refuerzo del huésped y la monitorización se realizan igual a lo indicado en los cuadros 28-6 y 28-7

Nota: los cuadros 28-1 a 28-8 se han adaptado del folleto Etapas de un plan de tratamiento individual. F.O.U.M. Buenos Aires, 1998.

Fig. 28-2. Se muestran al paciente imágenes de su boca.

- Grupo 02 Odontología conservadora
- Grupo 03 Endodoncia
- Grupo 04 Periodoncia
- Grupo 05 Prótesis removible
- Grupo 06 Prótesis fija y mixta
- Grupo 07 Cirugía oral e Implantología
- Grupo 08 Ortodoncia
- Grupo 09 Otros servicios
- Grupo 10 Patologías y alteraciones

Dentro de cada uno de estos grupos se encuentran configuradas las distintas afecciones y tratamientos que abarcan nuestra profesión. Por lo tanto, resulta muy sencillo incorporar a la ficha del paciente el estado actual de su boca, ya que con solo pulsar con el ratón sobre el ícono correspondiente, que puede ser el del grupo 00 Diagnóstico oral, o del grupo 10 de Patologías, se despliega un listado de todos los elementos codificables que se han incluido en ese grupo.

Se selecciona la correspondiente y de inmediato el programa pregunta a qué pieza dental se debe asignar esa afección o alteración, que queda reflejada gráficamente en la ficha. Así, por ejemplo, pueden identificarse piezas ausentes, dientes con caries con su ubicación correspondiente (mesial, distal, etc.), piezas con movilidad, sensibilidad, cambios de color, fracturas, restauraciones previas del paciente, fundas y cualquier elemento que se haya ingresado en el programa. Se obtiene un odontograma de diagnóstico que se identifica con el color gris oscuro en la ficha del paciente.

2. Examen radiográfico. Con solo girar en su banqueta y estirar el brazo derecho, el profesional toma el sensor o captador intraoral y, luego de protegerlo con un plástico descartable, lo coloca en la boca para tomar todas las radiografías necesarias, que se reflejan casi instantáneamente después del disparo en la pantalla del monitor. Esto permite que el paciente las vea y que el profesional las corrija y las repita si la angulación no es satisfactoria. Con un simple clic del ratón, las radiografías se incorporan a la ficha y pueden corregirse, observarse en colores, en forma tridimensional, ampliadas, etc. El tiempo que se tarda en obtener una seriada intraoral electrónica es de cuatro a cinco veces menor que el tiempo que insume obtenerla por métodos convencionales, sin contar las que se deben repetir, porque entonces la diferencia de tiempo es mucho mayor (véanse fig. 28-4 A y B y cap. 9).

2.3. Obtención de imágenes. Nuevamente con solo girar en la banqueta se alcanza la cámara intraoral que posee la lente para obtener las imágenes con tres modalidades: intraorales, macrofotografía o extraorales. El sistema de iluminación se enciende en forma automática al levantar la lente y, luego de protegerla con un plástico descartable, se procede a tomar las imágenes de las piezas dentarias con enfermedades o de las zonas bucales que es preciso restaurar. El profesional observa en el monitor o pantalla hasta ver exactamente lo que desea y, al apretar un pedal, la imagen se congela y queda incorporada a la memoria de la computadora. Existe la opción de utilizar una cámara de video intraoral y grabar el examen completo de la boca. El paciente puede ver las imágenes en ese momento o se las puede imprimir para que las lleve a su casa. Las imágenes que interesan se archivan en la pieza correspondiente de la ficha dental, a la cual pueden agregarse las notas que se consideren necesarias (véanse fig. 28-5 A y B. y caps. 6 y 7).

2.4. Si se proyecta realizar un tratamiento protésico, que puede ser desde una simple corona hasta una rehabilitación total, se toman impresiones de la boca para obtener los modelos de estudio. Éstos se captan luego con la lente de imágenes en su posición "extraoral" para incorporarlos a la ficha del paciente. Todos los datos quedan registrados en la fase de diagnóstico o fase I del programa de gestión.

2.5. Se despide al paciente y se lo cita para una sesión posterior. La agenda o libro de citas sirve para varios gabinetes u operatorias y para varios profesionales. Las citas se pueden visualizar en despliegues o mostraciones diarios o semanales y distinguir el tipo de

28-3. A. El profesional realiza examen clínico junto al asistente. El asistente luego reproduce en programa de gestión los datos del men clínico. (Gentileza del doc- Gonzalo S. Barrancos; Santan- España.)

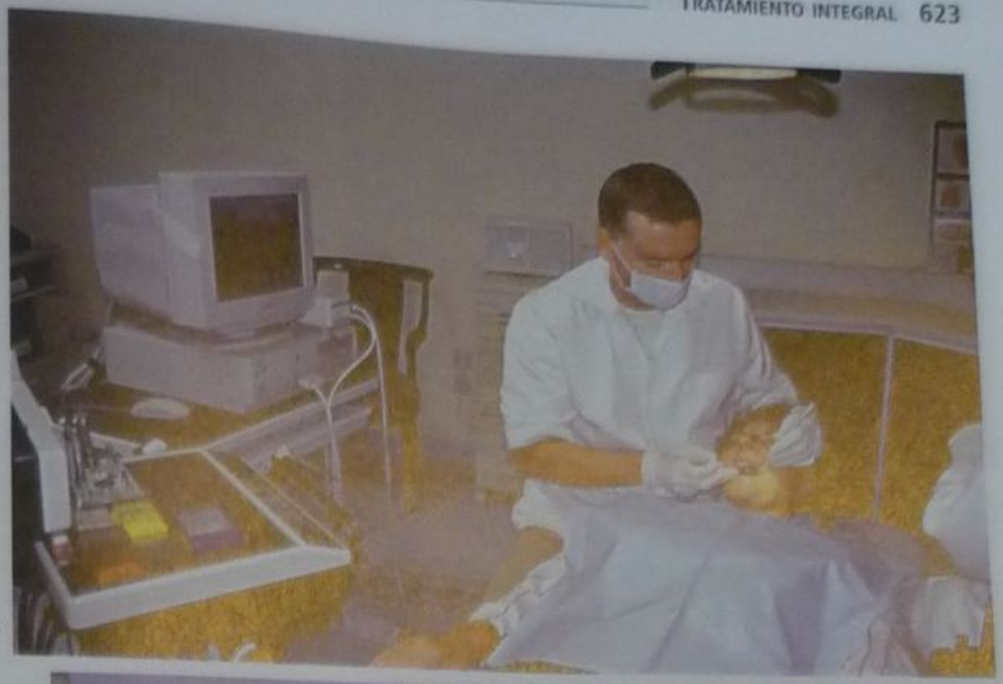

A

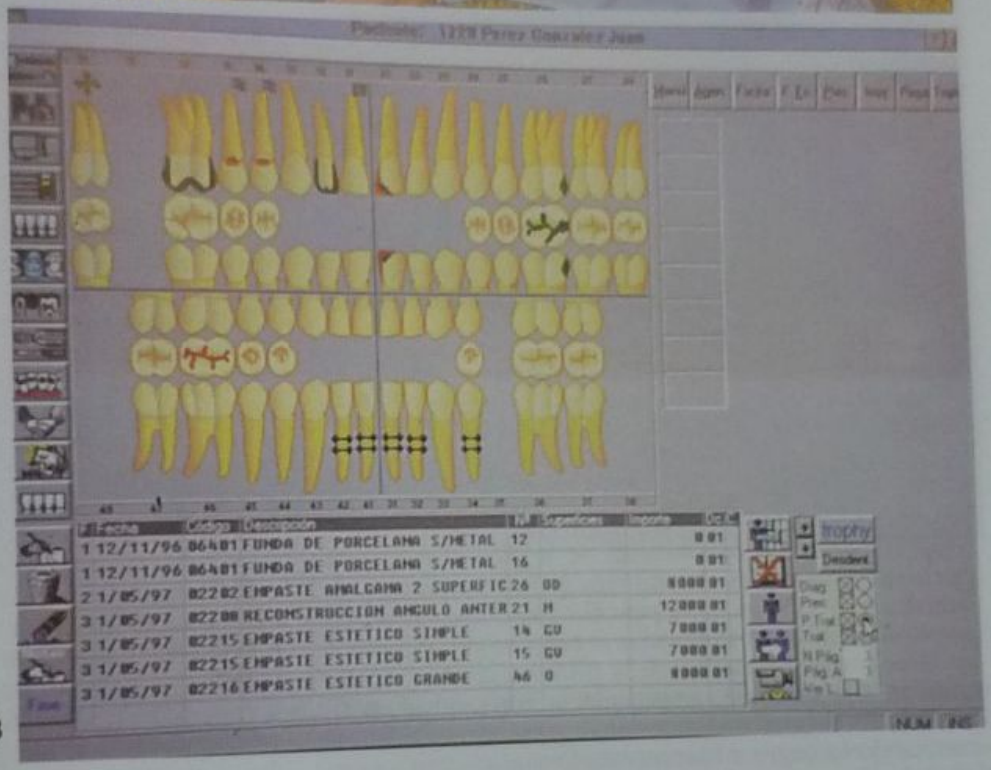

B

intervención con colores asociados con cada tipo de tratamiento. La búsqueda de citas pendientes o pasadas es instantánea y el cambio de citas en el libro es tan sencillo como el simple acto de arrastrar y soltar con el ratón. Se pueden emitir listas de citas, recordatorios a los pacientes o planes de tratamientos mediante un botón. En la pantalla se visualiza la agenda de cada profesional. Al pulsar sobre un horario disponible aparece una pantalla en la que se introducen los datos del paciente y se fija la duración de la cita. Luego se elige el grupo de tratamientos que corresponde realizar y la cita queda registrada en la agenda con los datos del paciente, el teléfono, el horario asignado y con un color correspondiente, el tratamiento por realizar. Si un paciente llama por teléfono, con solo teclear las primeras letras de su apellido aparece un listado del que se lo selecciona y automáticamente se incorporan sus datos a la pantalla de citas.

Segunda sesión, no clínica, fase 2

Preparación del presupuesto y plan de tratamiento. El profesional vuelve a buscar toda la información obtenida del paciente nuevo y prepara su plan de tratamiento y el presupuesto. Marca en la pantalla, de acuerdo con los símbolos o íconos que en ella aparecen, los tratamientos previstos y, automáticamente, el programa calcula los costos. Las alteraciones detectadas en la fase 1 son cambiadas a fase 2, sin necesidad de introducir otra vez los datos. Así, si se diagnosticaron varias caries, piezas con fracturas de ángulo, dientes manchados para realizar ca-

A

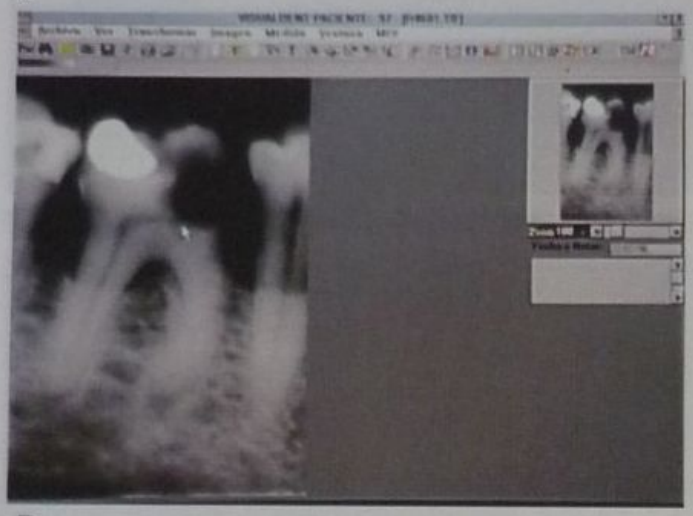

B

Fig. 28-4. A. Ubicación del captador de radiografía en la boca. Luego el operador sale del consultorio para no exponerse a los rayos X. **B.** La radiografía obtenida se ve inmediatamente en la pantalla del monitor.

rillas, o piezas con sensibilidad, se le pide al programa que cambie todas esas alteraciones de fase 1 a fase 2 y de inmediato se reflejan en la pantalla como fase de presupuesto (fase 2) y son cambiadas al color verde. Se buscan las radiografías obtenidas en la primera sesión y se las examina con atención, ampliando la zona apical, utilizando la modalidad tridimensional, y colores de fondo o cambiando lo negro a blanco, con lo que se obtiene una información más exacta y detallada. Con el examen radiográfico, se pueden añadir tratamientos al presupuesto. Si se pulsa luego el botón en pantalla de "generar presupuesto" se obtendrá el presupuesto de los tratamientos contemplados, que podrá imprimirse de inmediato. Las radiografías y las imágenes se pueden imprimir para darle una copia al paciente y enviar otra al seguro de salud, sistema de cobertura de salud o entidad que efectuará el pago. El presupuesto queda guardado en la memoria de la computadora en un apartado que puede consultarse desde el menú principal.

Tercera sesión, clínica, informativa

Se informa de manera detallada al paciente sobre el diagnóstico clínico y radiográfico obtenido con ayuda interactiva del programa de gestión y se lo hace participar activamente en el proceso.

Aquí es donde cobra verdadera importancia la ayuda de estos medios electrónicos. El paciente puede ver en la pantalla las imágenes obtenidas y con un mínimo de enseñanza de nuestra parte, darse cuenta de las distintas afecciones que requieren tratamiento. Es así muy sencillo que entienda sobre puntos y fisuras, caries penetrantes, relaciones de contacto, zonas dentarias con descalcificaciones, márgenes defectuosos, problemas periodontales por sobreobturaciones, pigmentaciones, etc. De esta forma, es posible sugerir el tratamiento requerido, que será corroborado y decidido no solo por el profesional. En general, la impresión inicial del paciente es de asombro y desconocimiento del estado exacto de su boca, que se transforma, luego de ver las imágenes, en una necesidad de realizar los tratamientos. Yo sugiero a los profesionales que prueben con sus propias bocas y que observen sus propias reacciones. Inmediatamente sentirán la necesidad de realizar muchos tratamientos que no tenían ni siquiera pensados. Al poder detectar las enfermedades en forma temprana, los tratamientos son menos invasivos y el paciente es el primer beneficiado. Éste recibe el presupuesto detallado, junto con una copia impresa de las radiografías necesarias y las fotografías de las alteraciones que nos interesen. En todo este proceso solo se ha invertido muy poco tiempo. En la mayoría de los casos, más aún si se trata de operatoria dental, estas tres sesiones se realizan en una sola visita del paciente (fig. 28-6A y B).

Cuarta sesión, clínica, fases 3 y 4

Los tratamientos que el paciente acepta pasan a formar parte del Plan de tratamiento o de trabajo del profesional, es decir, son tratamientos pendientes de realizar. En la ficha dental se los identifica y se cambian de fase 2 a fase 3, con lo que quedan señalados con el color rojo. En este momento, se ven en la ficha alteraciones representadas en color gris oscuro (fase 1), que son las diagnosticadas y que no recibirán ningún tratamiento (por lo menos, por el momento), otras en color verde que han sido presupuestadas pero no aceptadas por el paciente (fase 2), y por último, alteraciones en color rojo, que constituyen el Plan de tratamiento aceptado por el paciente (fase 3). En esta fase se hace uso de una función añadida del programa que consiste en la asignación de citas para tratamientos pendientes. Cada tratamiento de fase 3 estará interconectado con la agenda para, a partir de allí, citar al paciente las veces necesarias. Los tratamientos que el profesional va realizando son ahora cambiados a fase 4 (Tratamientos realizados), se reflejan en la ficha con el color azul y generan un débito al paciente que figurará en la ficha contable y que se irá actualizando en forma automática, a medida que se completen los tratamientos.

De este modo, puede verse la ficha del paciente y el estado exacto en que se encuentra su tratamiento, distinguir los tratamientos presupuestados, los pendientes de realizar y los ya realizados, así como los que traía el paciente en su primera visita. La complejidad del programa nos permite introducir tratamientos en cualquier fase y momento. Por ejemplo, es posible introducir datos solo en la fase 4, Tratamientos realizados, cada vez que viene el paciente al descubrir por ejemplo una nueva afección, o agregar tratamientos a la fase de presupuesto y generar un presupuesto adicional. También puede modificarse la información por alguna complicación de tratamiento añadida (exposición pulpar, caries que abarca una mayor superficie, empleo de distinto material de restauración, etc.), como también eliminar tratamientos.

Fig. 28-5. A. Captación de imágenes intrabucales. B. La imagen captada se congela y aparece en la pantalla. Allí se la puede modificar, guardar o imprimir.

A

B

Ficha económica

Todos los tratamientos en fase 4, Tratamientos realizados, y sean procedentes de una fase previa de diagnóstico, presupuesto o pendiente de realizar, o introducidos directamente como tratamiento realizado, generan un débito automático según la configuración que se haya realizado sobre el costo de los tratamientos. Esto se puede ver en la ficha económica del paciente, que es donde se introducirán los pagos que vaya efectuando. El balance económico es visible en un cuadro de la pantalla, como también el Debe y el Haber global y detallado de cada tratamiento con la fecha de realización.

Facturación

En esta pantalla se observan todas las transacciones económicas del paciente que no se hayan facturado, y es posible seleccionar las que se desea facturar en ese momento y sacar una copia por impresora. Las facturas que se generan quedan almacenadas en el libro Ingresos del programa, al cual se puede acceder desde el menú.

Comentarios

Al realizar los tratamientos es invalorable la ayuda que nos proporcionan la cámara intraoral y la radiovisiografía. Supongamos que se ha diagnosticado una caries mesiooclusal en un 46 (primer molar inferior derecho). Podemos tener en pantalla una o varias imágenes de la pieza por restaurar para ver con gran aumento la extensión de la lesión, los bordes de la restauración desbordante, las fracturas marginales, las relaciones de contacto, la anatomía oclusal o de la cúspide debilitada y la relación con la encía. En una toma desde labial podemos ver la relación con el antagonista, la presencia de cúspides potencialmente peligrosas, etc. Toda esta información está en pantalla constantemente y nos ayuda a tomar las medidas necesarias para restaurar en forma adecuada la pieza afectada. Nos permite adecuar los márgenes cavitarios según la oclusión, extender la cavidad a zonas de autoclisis y evaluar la anatomía final de la restauración (véase "Maniobras previas", cap. 25).

Tendremos también en pantalla las radiografías preoperatorias, que nos ayudarán a evaluar la extensión de la

A



B

Fig. 264. Los sistemas CAD/CAM, en su versión de pantalla, permiten mostrar al paciente sobre la videoimagen personalizada, mediante un software, la imagen de su diente en cuanto a color y su radiografía. B. Tallado en dimensional de la cavidad dentaria.

lesión, la proximidad a la pulpa, la presencia de obturaciones desbordantes, las relaciones de contacto, etc.

Realizada la apertura de la cavidad, se puede efectuar una toma con la cámara para ver en pantalla grande y con machísimo mayor detalle que con nuestra vista o con la ayuda de lupas cómo es la lesión que estamos tratando.

En este momento se vuelve a invitar al paciente y se logra en la mayoría de los casos que tenga un compromiso compartido con nosotros en el tratamiento. Se le muestra la extensión de la caries y se le explican las distintas alternativas de tratamiento. El paciente pasa a ser un colaborador activo y él mismo evalúa la situación. La decisión final de cómo será restaurada la pieza la tomamos en conjunto. A medida que se va limpiando la caries, distintas imágenes nos informarán de su profundidad y extensión y también facilitarán la visión de zonas dolorosas o enfermas que no veíamos a simple vista. Si es necesario, y en unos pocos segundos, una radiografía complementaria nos ayudará en alguna duda diagnóstica.

Lo que más se aprecia en las imágenes es la definición de los detalles de acabado de paredes, ausencia de caries, acabado de bordes de entrada o salida de fresas cercanas proximales, ubicación y extensión de bordes, lugar

Fig. 28-7. A. Imágenes múltiples de una boca. B y C. Restauración con composite en molar inferior.

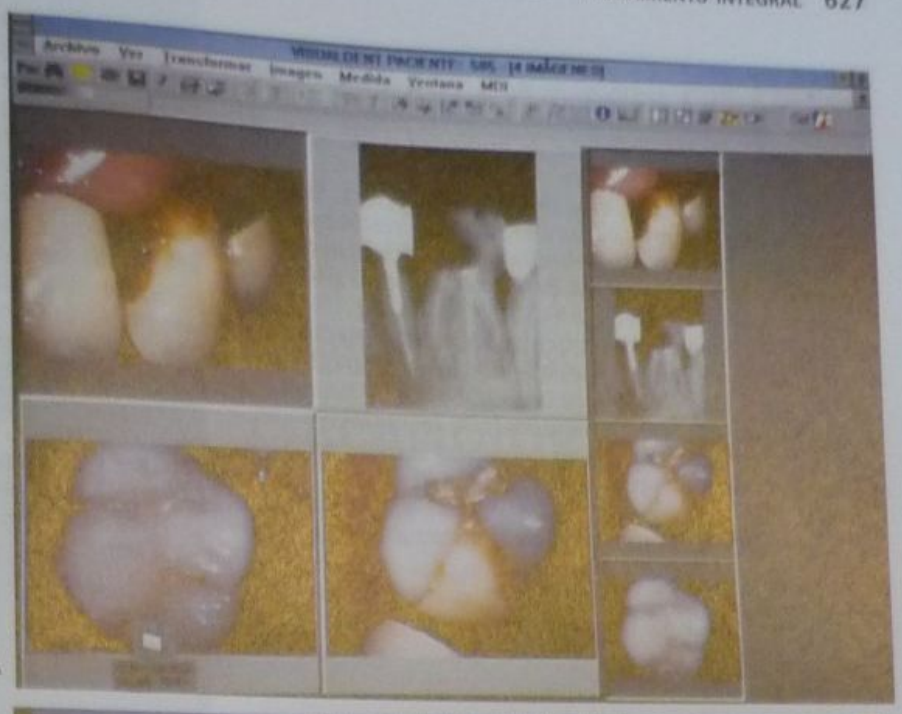

A

B

C

za de la cavidad, proximidad a la pulpa, extensión de las bases cavitarias y acabado de éstas, presencia de surcos fisurados que podrán tratarse con selladores, extensión del grabado ácido, presencia de humedad o filtración en zonas gingivales.

Se puede comprobar el ajuste de las matrices, la colocación de las distintas capas del material restaurador, la presencia de poros, el desbordamiento del material, la textura y el acabado. Puede compararse con la situación de trabajar en una pieza dental de 30 × 20 cm. Es poder descubrir el detalle con muchísima mayor exactitud y pensar en la cantidad de tratamientos que hemos realizado sin la ayuda de la cámara intraoral sin ese detalle. La cámara intraoral, complementada con la radiovisiografía, nos permite acceder a una odontología más precisa, a realizar diagnósticos más tempranos, a involucrar al paciente y concienciarlo del estado actual de su boca, a tomar decisiones en conjunto, a interconectarnos vía electrónica con otros profesionales y realizar interconsultas instantáneas para corroborar diagnósticos y planes de tratamiento. Nos permite autoevaluar nuestros tratamientos y que el paciente vea los resultados de la intervención en imágenes tomadas antes, durante y al finalizar el tratamiento, como también realizar un seguimiento a distancia, comprobar el sellado marginal, los cambios volumétricos de los materiales, la adaptación de bordes, los desgastes, las fracturas, los cambios de color. Todo ello puede archivarse y reutilizarse con fines de investigación, docentes, de control del tratamiento por nuestra parte y por parte del paciente, de autoevaluación para poder perfeccionar nuestras técnicas o comprobar nuestros errores (véanse caps. 6 y 7). Esto repercutirá en el paciente, el más beneficiado, quien recibirá tratamientos más tempranos y nos exigirá, a nosotros y a la industria dental, tratamientos y materiales cada vez más perfeccionados (véase fig. 28-7).

29

Tratamientos preventivos en cariología

Noemí Bordoni y Aldo Squassi

FLUORURO Y CARIES DENTAL

FUNDAMENTOS PARA EL USO PREVENTIVO Y TERAPÉUTICO DE LOS FLUORUROS

INTRODUCCIÓN

El avance de los conocimientos en prevención y la reformulación del tratamiento de la caries dental como una enfermedad infecciosa ha caracterizado la producción científica y las transferencias clínica y sanitaria referidas al tema en los últimos 35 años. Los estudios histológicos han revelado que la capa superficial aparentemente intacta sobre la subsuperficie desmineralizada de la caries inicial puede interpretarse como consecuencia de la remineralización, o como una capa de mayor resistencia a la desmineralización debido a que su contenido es de 1.000-2.000 partes por un millón (ppm) de fluoruro mientras que la subsuperficial tiene 100 ppm. Este hecho marca las dos dimensiones de acción del fluoruro: como tratamiento o como agente preventivo.

El propósito de este capítulo es actualizar la información disponible acerca de la medida preventiva de mayor impacto dirigida al componente salud bucal: el fluoruro. Serán considerados los siguientes aspectos:

- Cinética del fluoruro
- Mecanismos de acción del fluoruro en el proceso de caries
- Disponibilidades, técnicas y resultados de medidas de aplicación profesional
- Disponibilidades, técnicas y resultados de las medidas de autoaplicación

Las disponibilidades, técnicas y resultados de la ingesta de fluoruro se han incorporado en este capítulo por razones didácticas pero desde la perspectiva de su mecanismo de acción pertenecen a las medidas empleadas para la prevención de caries dental.

Desde el punto de vista químico el flúor es un no metal, clasificado dentro de la categoría de los halógenos, que, a temperatura ambiente, se encuentra en estado gaseoso. Presenta la propiedad de ser el *elemento más electronegativo de los conocidos actualmente*, debido a lo que, en la naturaleza, siempre se encuentra asociado con otras sustancias con las que forma diferentes tipos de compuestos. Las formas inorgánicas de fluoruro son muy frecuentes en la naturaleza. Estas combinaciones con diferentes metales son consecuencia de uniones iónicas, es decir, con intercambio de electrones orbitales, que forman distintas sales, como fluoruro de sodio, de calcio, etc.

La comprensión de este proceso iónico es fundamental para analizar el empleo de fluoruro. Cuando el átomo elemental de flúor está en combinación con otros elementos con los que forman una sal, se encuentra con su estructura modificada y sus propiedades alteradas. Cuando estas sales son disueltas en agua, la molécula se disocia como resultado de procesos de hidratación y/o hidrólisis, y después las partículas mantienen su forma ionizada y presentan así diferentes propiedades que las que poseían con anterioridad. Generalmente el flúor se encuentra bajo la forma de ion fluoruro (F^-). Sin embargo, puede adoptar la forma de F_2H o FH no disociado, bajo la influencia de la concentración iónica y del pH de la solución. En las soluciones diluidas a pH neutro prácticamente todo el flúor se encuentra en forma de ion fluoruro. A medida que disminuye el pH de la solución los iones fluoruro desaparecen progresivamente y son reemplazados por iones F_2H o FH no disociado.

La fuente más importante de fluoruro en la dieta es el agua de consumo; aunque también existe en otros alimentos. Las aguas superficiales contienen bajos porcentajes de fluoruro, al ser sus niveles menores de 1 ppm (parte por millón); mientras que el agua subterránea, que presenta mayores oportunidades para tomar contacto con minerales, puede adquirir concentraciones mucho más elevadas.

Cinética del fluoruro (Ekstrand y col., 1986, 1988, 1994; Weatherell y col., 1988)

La principal ruta de absorción del fluoruro es vía tracto gastrointestinal. La absorción de los fluoruros presentes en la dieta depende, en primer lugar, de la solubilidad del compuesto ingerido y de la presencia de otros elementos en la dieta con los que puede formar complejos. Cuando un líquido que contiene fluoruro en solución es bebido, una pequeña cantidad es detenida por los líquidos orales y puede ser incorporarse a la estructura dentaria por acción tópica; no obstante, la mayor parte de fluoruro es absorbida rápidamente por difusión simple a través de las paredes del tracto gastrointestinal. La tasa de absorción gástrica también es influida por la acidez gástrica.

La concentración plasmática máxima se alcanza en menos de una hora. Una vez en plasma, el compuesto será distribuido por todo el organismo. Las concentraciones de fluoruro plasmáticas no son controladas homeostáticamente, sino que aumentan o disminuyen de acuerdo con los patrones de ingesta de fluoruro. El nivel de fluoruro plasmático en un individuo sano en ayunas que hubiera residido durante un período prolongado en una comunidad con aguas de consumo fluoradas es de cerca de 1 micromolar (0,019 ppm). Además, los niveles de fluoruro plasmático se ven influidos por la tasa de resorción ósea y por la excreción renal. Debido a que los niveles de fluoruro en hueso tienden a aumentar con la edad también existe una relación directa entre la concentración plasmática y la edad del individuo. La absorción, la distribución por tejidos blandos y calcificados y la excreción renal son todos eventos simultáneos. Las diferentes tasas para cada uno de estos procesos influirá en la concentración plasmática.

El fluoruro es distribuido desde el plasma hacia tejidos y órganos. Esta distribución es determinada por el flujo sanguíneo a los tejidos en cuestión. Por lo tanto, las concentraciones de fluoruro estables son alcanzadas con mayor rapidez entre el plasma y los tejidos bien irrigados. En ausencia de calcificaciones ectópicas, como en la aorta o en la placenta, los tejidos blandos no acumulan fluoruro. Cerca del 99% del fluoruro presente en el organismo se encuentra en los tejidos calcificados. La afinidad selectiva del fluoruro por los tejidos mineralizados se debe en el corto plazo a los procesos de intercambio isoiónico y heteroiónico en los cristales.

En cuanto a la distribución de fluoruros a través de la placenta, hacia el feto, se ha comprobado que ella **no actúa** como barrera, sino que existe una relación directa entre la concentración sérica de fluoruro de la madre y la del feto, que alcanza un 75% del valor materno. Desde la sangre fetal el fluoruro es rápidamente incorporado a los huesos y los dientes en calcificación.

La excreción renal es la ruta principal para la eliminación de fluoruro. Debido a que el fluoruro iónico no está unido a proteínas su concentración en el glomérulo renal es la misma que en el plasma. Después de entrar en el túbulo renal, una cantidad variable del ion será reabsorbida y retornada a la circulación sistémica, y el resto será excretado en orina.

El contenido de fluoruro en la leche humana representa un punto de referencia para la ingesta de fluoruros durante los primeros 6 meses de vida. La concentración de fluoruro es de 0,4 micromolar. Hay solo una pequeña diferencia en la concentración de fluoruro de la leche entre las madres que toman agua con un contenido de 1 ppm y de 0,2 ppm, pese a una mayor variación de la concentración plasmática. **La ingesta diaria de fluoruro de un niño que consuma un litro de leche por día será menor de 0,01 mg.**

El fluoruro está presente en saliva en concentraciones que oscilan entre valores indetectables y 20 ppm, lo que depende de la ingesta y de la existencia de fuentes de fluoruro en la boca. Los niveles normales oscilan entre 0,01 y 0,05 ppm.

MECANISMOS DE ACCIÓN DEL FLUORURO SOBRE LA CARIOGÉNESIS

Mecanismos de incorporación de fluoruro a los tejidos dentarios

El esmalte es un tejido altamente poroso, constituido por cristales minerales de tipo apatita, rodeados por agua y compuestos orgánicos. Además, la fase mineral del diente contiene una gran cantidad de oligoelementos, entre ellos, el fluoruro. Cuando el diente erupciona en la cavidad oral se encuentra en completo estado de mineralización. Sin embargo, esa superficie adamantina es alta-

ente porosa, lo que se debe a la presencia de periquematías, espacios interprismáticos, fisuras y fosas. Estos spacios son ocupados por proteínas, lípidos y agua. La perficie adamatina se encuentra en constante modificaión por el contacto con el medio bucal. Inmediatamente spués de la erupción la superficie adamantina es cuerta por depósitos microbianos, cuyos productos metalicos ocasionarán fenómenos de desmineralización, guidos por períodos de reposición mineral, cuando el l de la interfase entre microorganismos y diente retorna a la neutralidad. Por lo tanto, la superficie del esmalldebe considerarse una estructura dinámica.

La incorporación del fluoruro en el esmalte puede realirse por dos vías: a) sistémica y b) tópica. La incorporaón del fluoruro a la estructura adamantina puede ocurrir rante el período de mineralización, el período preeruptiy el período poseruptivo (Silverstone, 1985; Silverstoy Fejerkov, 1988).

Período de mineralización: en esta etapa del desarrollo dentario el crecimiento de los cristales del esmalte es controlado por una fracción proteica de la matriz orgánica denominada *enamelina*. Estas enamelinas se unen a la apatita e inhiben el crecimiento cristalino. Cuando se separan, el cristal retoma el crecimiento.

En su condición de inhibidor enzimático el fluoruro deprime a la enzima responsable de la separación entre a enamelina y la apatita. Como consecuencia, disminuye la velocidad de crecimiento de los cristales y retarda la maduración del esmalte. Esta disminución de a velocidad de crecimiento de los cristales trae como consecuencia un mayor tamaño final de cada uno de os cristales y una mayor cantidad de fluoruro incorpoado a ellos. Este proceso se conoce como fenómeno le "adición".

Período preeruptivo: una vez completado el período le mineralización el fluoruro entraría en la apatita grasias a un proceso de intercambio iónico que consta de estadios. En el primero, los iones provenientes de angre y saliva entrarían en la capa de hidratación que odea los cristales de apatita. En el segundo, se produiría un intercambio entre el fluoruro de la capa de hiratación y los iones cargados negativamente ubicados n la capa más externa de la superficie cristalina. Estos ones negativos son OH^-, $CO_2^=$, CO_2^-, con los cuales e produce un intercambio heteroiónico. En la tercera ase una fracción del fluoruro superficial migraría hacia el interior del cristal. Esta migración es escasa y se caliza mediante un proceso lento.

Período poseruptivo: la adquisición del fluoruro por la uperficie adamantina luego de la erupción dentaria uede continuar en una tasa apreciable hasta tanto el smalte se mantenga poroso. El fluoruro influye en l proceso de maduración poseruptiva y prolonga el iempo durante el cual el esmalte es poroso y, por lo anto, el tiempo de incorporación del propio ion fluoruro. Una vez completa la maduración, la penetración del elemento es muy lenta. Es necesario crear poros o destruir" parcialmente la trama apatítica para poder ncrementar la incorporación de fluoruro. Esto ocurre uando son aplicadas soluciones de alta concentración bajo pH sobre la superficie dentaria. Así se produce n aumento de la entrada de fluoruro a expensas de es a ruptura de la integridad mineral (fenómeno de disoución-recristalización). De esta forma, el cristal se eorganiza incorporando fluoruro en el interior de su rama (Ogaard y col., 1994).

- ***Precipitado de fluoruros sobre la superficie dentaria***: la formación de depósitos intrabucales de fluoruros capaces de suministrar iones por un período prolongado es crucial para el éxito de los tratamientos tópicos. Estos depósitos pueden ser de fluoruro de calcio precipitado sobre la superficie del diente (Arends y col., 1984) o fluoruros asociados con los componentes orgánicos de la placa (Rolla y Ellinger, 1994; Rolla y Ellingsen, 1990; Duckworth y col., 1991 y 1994; Zero y col., 1992; Edgar, 1981). Se ha demostrado que el fluoruro de calcio es un producto resultante de las altas concentraciones del fluoruro al que se somete al esmalte con las aplicaciones tópicas. El proceso de precipitación se ha analizado mediante simulación computarizada. En este sistema el fluoruro de calcio fue precipitado por primera vez cuando se aplicó la solución de fluoruro a la hidroxiapatita, seguido por precipitación de fluorapatita y redisolución del previamente precipitado fluoruro de calcio cuando se alcanzaba un pH crítico en el que el producto de la actividad del ion ha excedido el producto de solubilidad de la fluoroapatita (Miura y col., 1994).

Este precipitado de F_2Ca es registrable por MEB como estructuras esferoidales o espiculares de entre 0,1 y 0,5 micrones que se presentan aisladas o aglomeradas y modifican la micromorfología superficial del tejido (Argentieri y Bordoni, 1982), sea este sano o hipomineralizado (Wen y col., 1995). Estudios realizados combinando la MEB con un espectrógrafo micro-Raman permitieron distinguir depósitos de F_2Ca puro o "símil" F_2Ca o de GF_2Ca desordenado (Tsuda y col., 1993).

Estos depósitos representan reservorios de fluoruro altamente resistentes y pueden tener significación clínica (Cruz y Rolla, 1994). El precipitado de fluoruros presenta una solubilidad limitada en la saliva; se ha registrado su presencia hasta 25 semanas luego de la topicación. Estudios realizados por Ogaard (1990; 1999) revelaron que la disolución parece ser mucho más lenta que lo que se pensaba durante décadas pasadas y que esto era debido a una cubierta de fosfatos y moléculas proteicas sobre su superficie.

Los iones fosfato adsorbidos sobre su superficie tienen una estabilidad relativa. Este precipitado podría servir como un reservorio de iones fluoruro y calcio, los que se movilizarían al producirse los cambios cariogénicos, cuando el pH descendiera a menos de 5.

La liberación del ion fluoruro se produce al reducirse la concentración de los iones fosfato adsorbidos por los valores acídicos. Es decir que la última fase de la acción producida por los agentes tópicos tiene lugar cuando se produce la caída del pH y no durante la aplicación tópica. El F_2Ca cumple la función de reservorio de fluoruro pH-dependiente y es el más importante surtidor de iones fluoruro durante el cambio cariogénico (Rolla, 1988; Rolla y col., 1993; Fischer y col., 1995).

Por otro lado, el proceso de caries comprende una serie de reacciones complejas que incluyen iones calcio, fosfato, hidrógeno y fluoruro. Christoffersen y col. (1995) sugirieron que la precipitación de cristales de fluoruro de calcio con fosfatos puede causar una severa reducción de la concentración del ion calcio y liberación de iones hidrógeno a partir del fosfato precipitado.

Rolla y col. reconocen que el 90% se fija como F_2Ca y solo el 10% como una unión firme. Se han realizado

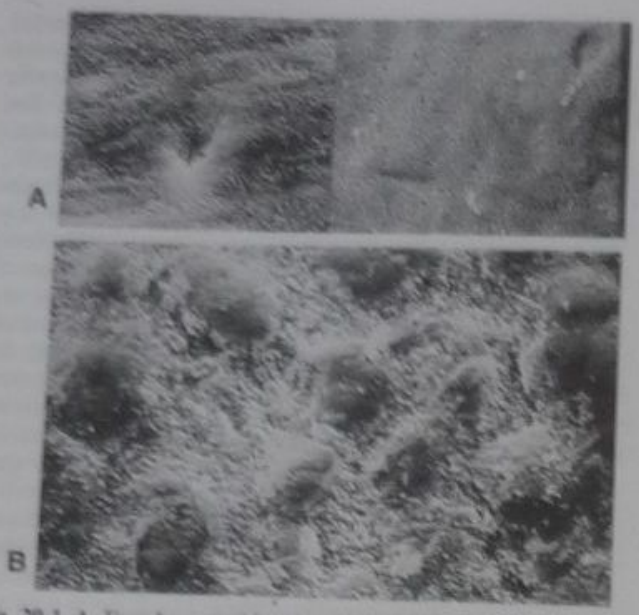

Fig. 29-1. A. Esmalte sometido a la acción del flúor fosfato de sodio acidulado, pH 5,6 al 1% in vitro durante un minuto, sin lavado posterior. Obsérvense las modificaciones micromorfológicas de la superficie. **B.** Espécimen obtenido de un diente primario exfoliado. Paciente M.J.G. (11 años), con 14 aplicaciones tópicas de flúor fosfato acidulado, pH 3,5 al 1,23% con frecuencia semestral. Obsérvense las modificaciones micromorfológicas.

estudios acerca de las modificaciones micromorfológicas del esmalte por depósito del fluoruro de calcio (Argentieri y col., 1992) (fig. 29-1).

Cuando el fluoruro tópico empleado es fluoruro estañoso se han reconocido dos productos de reacción precipitados sobre la superficie: a) un tipo globular, probablemente fluoruro de calcio, y un tipo de glóbulos más pequeños, probablemente de fosfato de estaño sobre una película adquirida con fuerte contenido de aminoácidos (Tinanoff, 1985; Rykke y col., 1991).

Debido a que la prevención de raíces expuestas a la caries dental configura una situación de riesgo, se han desarrollado durante las últimas décadas estudios del efecto de aplicaciones tópicas sobre el cemento dentario (Rolla y col., 1993). Los estudios revelaron la presencia de precipitados minerales que variaron con la existencia de pretratamiento del cemento, con el lavado y con el tipo de fluoruro empleado. Rolla identifica al F_2Ca como el único producto que se deposita sobre esmalte, dentina o cemento a partir de las diferentes formas tópicas de fluoruro con pastas dentales inclusive.

Caslavska y Duschner, en 1991, al analizar los perfiles de la composición de la capa más externa de la superficie de esmalte luego de la aplicación de soluciones neutras o ligeramente acídicas de fluoruro de amonio (NH_4F), encontraron el catión amonio sobre la superficie de esmalte. Este catión desempeñaría un papel importante en las interacciones fluoruro-esmalte.

- ***Fluoruro adsorbido no específicamente:*** estudios realizados en la última década (White y col., 1994) empleando resonancia magnética han revelado nuevos productos de reacción de las interacciones fluoruro-esmalte denominados fluoruro adsorbido no específicamente (FANE).

En resumen, cabe señalar que el mecanismo de acción de los fluoruros se relaciona con la concentración. A concentraciones relativamente bajas, como las que ocurren cuando el diente se desarrolla y existe ingesta de agua fluorada (1pp), la interacción de los fluoruros con la fase mineral por sustitución dentro del cristal de apatita o por adsorción sobre la superficie del cristal forma un cristal más estable y menos soluble y, como consecuencia, inhibe la desmineralización (Ogaard, 1999), mientras que en la remineralización los iones calcio son recuperados y el fluoruro acelera el proceso. A altas concentraciones, como las presentes en las aplicaciones tópicas, se produce el depósito de fluoruro de calcio sobre la superficie del esmalte, en las lesiones de caries o en la placa. Estos glóbulos, cubiertos por fosfatos y proteínas, lo mantienen como un reservorio estable en un pH neutro, y se disuelven durante el ataque ácido y liberan los iones fluoruro que contribuyen a la remineralización y previenen mayor desmineralización.

Además las bacterias están sujetas al efecto inhibidor del fluoruro y éste puede actuar, en bajas concentraciones, sobre el metabolismo de la placa para disminuir la cantidad o el ritmo de producción ácida. En altas concentraciones, como ocurre en la aplicación profesional, llega a ser bactericida.

Disponibilidad del fluoruro en boca

El fluoruro está presente en **saliva** en concentraciones que oscilan entre valores indetectables y 20 ppm, según la ingesta y la existencia de fuentes de fluoruro en la boca. Los niveles normales oscilan entre 0,01 y 0,05 ppm. Sin embargo, la saliva no está en contacto directo con los dientes, y el fluoruro debe pasar primero por la **placa**, en donde se concentra (Geddes y Rolla, 1988).

Zero y col. (1992) evaluaron los niveles de fluoruro en saliva ductal, entera y de una mezcla con placa, luego de una aplicación de agentes tópicos de uso hogareño. Los resultados revelaron que en todos los casos los niveles de fluoruro obedecieron el siguiente patrón: el gel de fluoruro al 1,1%, seguido por el enjuagatorio fluorado al 0,05%, por el dentífrico fluorado al 0,24% de FNa y por el placebo. Asimismo, este estudio reveló que el método de administración de fluoruro, la concentración del agente, el momento de aplicación (día contra noche) son factores importantes que influyen en los niveles de fluoruro en boca.

Adair y col. (1994) analizaron in vitro la salida de fluoruro de un dispositivo de liberación controlada y su efecto en la concentración de calcio salival y hallaron una relación entre ambos valores.

Otros estudios indican que la distribución del fluoruro dentro de la cavidad bucal es bastante compleja. Durante la mayor parte del día solo existe una capa de saliva sobre los dientes. El fluoruro existente en **placa** puede establecer un intercambio con el fluoruro de estas pequeñas cantidades de saliva. Por lo tanto, la placa actúa como una fuente de fluoruro, al mismo tiempo que produce ácidos como consecuencia de su metabolismo. Esta producción de ácidos ocasionará que el fluoruro forme ácido fluorhídrico, que se difundirá con mayor rapidez dentro del esmalte. Las concentraciones de fluoruro en placa oscilan entre 5 y 60 ppm.

Un reservorio importante de fluoruro es el **esmalte superficial**, desde el cual el fluoruro es liberado durante la fase de desmineralización. Asimismo, los depósitos de fluoruro de calcio sobre el esmalte representan una

importante fluente de fluoruro. Los iones fluoruro también son liberados por la placa cuando disminuye el pH, lo que puede contribuir con la remineralización posterior.

Featherstone; Ekstrand y col., y Hamilton y Bowden (1988) han analizado la forma de retención de fluoruro en placa y los efectos cariostáticos a bajas concentraciones y hallaron que se acumula e inhibe los microorganismos *in vivo*, reduce el transporte de agua, reduce la glucólisis y la tolerancia ácida de los microorganismos grampositivos.

En resumen, el fluoruro puede provenir del cristal en disolución, del líquido intercristalino, de la placa, de la saliva o del precipitado de fluoruro de calcio ubicado sobre la superficie adamantina. La administración de fluoruro por vía sistémica o tópica tiene como objetivo acumular el ion en estos sitios para que se encuentre siempre disponible en caso de ataque ácido.

Mecanismos de acción del fluoruro

Durante muchos años se sostuvo que la incorporación de fluoruro dentro del cristal de apatita durante su desarrollo constituía el mecanismo de acción cariostática más importante y que esta incorporación aumentaba la resistencia ante el ataque ácido, luego de la erupción del diente. Durante los últimos años la comprensión de los mecanismos cariostáticos ha cambiado fundamentalmente. Con base en esos nuevos hallazgos, actualmente se cree que la formación de fluoroapatita o fluorohidroxiapatita no es el principal factor en el mecanismo cariostático del fluoruro. Se comprobó que los **mecanismos cariostáticos principales son la inhibición de la pérdida mineral en las superficies cristalinas y el aumento de la reconstrucción de los cristales de calcio y fosfato, es decir, una modulación de los procesos de desmineralización-remineralización, soportado por la precipitación de F_2Ca.**

Sería más importante la reacción de recristalización que ocurre cuando los componentes del esmalte desmineralizado son inmovilizados por los iones fluoruro, en vez de perderse en la fase líquida circundante. En este caso, la fluoroapatita o fluorohidroxiapatita sería resultado de la inhibición de caries y no su causa. Por lo tanto, el principal efecto del fluoruro, sea cual fuere la vía de administración, es su habilidad para intervenir en el proceso de desmineralización y remineralización del diente durante el proceso de caries y, por lo tanto, debe estar presente en concentraciones óptimas en el momento del ataque ácido al diente (White y col., 1988; Ten Cate, 1984; 1990). Ogaard (1990) encontró que las soluciones neutras de fluoruro inhiben el desarrollo de caries en el esmalte, pero no detienen por completo el desarrollo de la lesión. Las soluciones de fluoruro a bajo pH han resultado más efectivas que los agentes neutros debido a su capacidad de formar grandes depósitos de F_2Ca. Algunos estudios han revelado que el ion fluoruro tiene efecto limitado sobre el desarrollo de la lesión y un mecanismo mayor de efecto cariostático sobre la reformación de apatita (recristalización). Este razonamiento ubica al **fluoruro como agente con efecto terapéutico** sobre la caries dental.

El FANE, junto con la fluoroapatita, la fluorohidroxiapatita y el fluoruro de calcio contribuyen a beneficiar el proceso de desmineralización-remineralización. El pH cíclico y los estudios in situ permiten una aproximación cuantitativa para estimar los beneficios del fluoruro en

promover la remineralización e inhibir la desmineralización. Estos estudios soportan la hipótesis de Koulorides sobre **resistencia ácida adquirida,** concepto que describe el **efecto preventivo de caries** del fluoruro (White y col., 1994).

Los mecanismos de acción del fluoruro sobre la cariogénesis, cualquiera haya sido la vía de administración, se han estudiado a efectos de conocer los factores que gobiernan la eficacia de las aplicaciones tópicas. El fluoruro reduce la desmineralización por varias vías:

1. Reducción de la producción ácida bacteriana y del tiempo de contacto con el diente
2. Disminución del equilibrio de solubilidad de la apatita
3. Fluoración de la superficie del cristal de apatita que reduce el índice de disolución, háyase o no reducido la solubilidad del cuerpo mineral, es decir, modulando el proceso de desmineralización-remineralización en favor de esta última.

Reducción de la producción ácida bacteriana

Los efectos antimicrobianos del fluoruro desempeñan un papel importante en la prevención de caries (Petersson y col., 1992). El ion actuaría alterando la adherencia, el crecimiento y metabolismo de las bacterias y por lo tanto disminuyendo la cantidad de ácido presente en el medio (Bowden, 1990; Huizinga y col., 1991). La acción del fluoruro sobre la célula bacteriana es influida por el pH ambiental y por la concentración del ion. Las acciones que produce sobre el microorganismo son las siguientes:

- *Inhibición del crecimiento:* este mecanismo de acción se relaciona con la inhibición del metabolismo energético celular y con la alteración de reacciones de biosíntesis.
- *Modificación del metabolismo de hidratos de carbono:* una de las macromoléculas afectadas por el fluoruro es la enzima enolasa, que convierte el 2-fosfoglicerato en fosfoenolpiruvato, en la vía glucolítica. Por lo tanto, la producción ácida final del metabolismo bacteriano disminuye. Se han desarrollado modernas técnicas de investigación (modelo de glucólisis de la placa y redesarrollo; estudios específicos de resonancia magnética) para estudiar los modos de acción del fluoruro aplicado por vía tópica. El modelo de glucólisis de la placa in vivo demostró que la aplicación tópica, en los niveles convencionales encontrados en los dentífricos, tiene un modesto efecto sobre la actividad metabólica de la placa dental.
- Desde la perspectiva de nuevas combinaciones con otros agentes, se ha estudiado el efecto de combinaciones con clorhexidina (CHX). La inhibición de la acidogenicidad de la placa por medio de un enjuagatorio con CHX y por iones de cinc se ha atribuido a una prolongada bacteriostasis debida a las propiedades de sustantividad de los agentes. Giertsen y Scheie estudiaron en 1995 el efecto de enjuagatorios con CHX y cinc combinados con fluoruro sobre la viabilidad de la actividad glucolítica sobre la placa dental a fin de establecer si el efecto era bacteriostático o bactericida. Los resultados revelaron que la combinación fluoruro-CHX reduce las unidades formadoras de colonias (UFC) en forma equivalente a la reducción del consumo de glucosa, lo que indica que la inhibición de la acidogenicidad de la placa se debía a un poder bactericida más que a un

efecto bacteriostático. El F^- y el FZn no reducen las unidades formadoras de colonias, de manera que deprimen el metabolismo de la glucosa sin afectar la viabilidad de la placa. El F^- CHX $^-$ Zn reduce ambos: las UFC y el metabolismo de la glucosa de los microorganismos sobrevivientes (Huizinga y col., 1991).

- *Detención de la síntesis de macromoléculas:* la síntesis de glucógeno es detenida completamente luego de la incorporación de niveles bajos de fluoruro. Esta reacción se debe a la disminución del sustrato primario para la reacción, la glucosa 6-fosfato.
- *Inhibición de la adherencia bacteriana:* el fluoruro actúa interfiriendo la adherencia bacteriana en sus primeras etapas, por medio de 2 mecanismos:

1. Modificación de las cargas electrostáticas de la superficie adamantina, con la consiguiente modificación de la adsorción de los aminoácidos salivales y, por lo tanto, alterando la estructura de la película salival
2. Competencia con el ácido lipoteicoico de la pared celular de los microorganismos, al unirse al calcio que actúa entre ellos y la película salival

Se ha demostrado que las bacterias pueden adaptarse y crecer a niveles de fluoruro en los cuales fueron sensibles previamente. Una explicación posible es que existirían cambios en la permeabilidad de las membranas celulares, dificultando así la entrada de fluoruro. Otra explicación más probable sería que el metabolismo bacteriano sufre una modificación que disminuiría su potencial cariogénico.

Disminución de la solubilidad de los cristales

La inclusión de cualquier elemento heterogéneo en una trama cristalina altera la reactividad de ésta. El fluoruro ocasiona cambios radicales en la trama de la hidroxiapatita. Situado en una posición normalmente ocupada por un ion oxhidrilo, el fluoruro incluido aumenta el grado de ligaduras de hidrógeno y electrostáticas dentro del cristal, y forma una trama de apatita termodinámicamente más estable y, por lo tanto, menos soluble en ácidos.

Inhibición de la pérdida mineral y aumento de la recristalización

La placa bacteriana metaboliza hidratos de carbono fermentables y produce ácidos orgánicos, como láctico, acético y propicio. Estos ácidos pueden difundirse a través de la placa hacia el esmalte y disolver sus componentes minerales (calcio, fosfatos, fluoruro). Si estos minerales se difunden hacia el medio bucal, fuera del diente, ocurre un fenómeno de desmineralización. Si se revierte el proceso y los minerales vuelven al diente, reestructurando los cristales dañados, se desarrolla un fenómeno de remineralización. El fluoruro actúa inhibiendo la pérdida mineral en la superficie cristalina y favoreciendo la remineralización. El efecto depende de la presencia de una concentración de fluoruro disuelto suficientemente alta como para mantener la fluoración superficial (Shellis y Duckworth, 1994). La provisión de fluoruro disuelto es la clave de una terapia exitosa, especialmente en los tratamientos tópicos. El fluoruro también promueve la remineralización en bajas concentraciones, al alargar o prevenir la pérdida mineral. La formación de reservorios de fluoruro intrabucal capaces de suministrar iones durante períodos prolongados es crucial para el éxito de los tratamientos tópicos.

Cuando el fluoruro se agrega a las lesiones incipientes de caries pueden observarse 2 fenómenos:

1. Disminución de la velocidad de formación de la lesión
2. Modificación de la apariencia histológica de ésta

El proceso de remineralización comienza a ocurrir en los estadios más incipientes de la caries, como después del primer descenso del pH. A medida que éste vuelve a ascender, se van formando nuevos cristales a partir de los iones liberados previamente. Estos cristales incorporan fluoruro en su interior. Cuando el fluoruro se encuentra presente en un estadio posterior de la formación de caries (mancha blanca), este ion penetra a través de la capa superficial de la lesión y produce una remineralización total de ésta y disminuye el tamaño del cuerpo de la lesión. El proceso de caries es dinámico, con períodos de desmineralización cuando desciende el pH que se alternan con períodos de remineralización a medida que el pH aumenta. La presencia de fluoruro es crítica si el proceso se dirige a la remineralización. Un factor importante por tener en cuenta es que no se requieren altas concentraciones de fluoruro para producir remineralización, sino que si está presente en forma continua a bajas concentraciones (enjuagatorios, dentífricos), puede difundirse hacia el interior de la lesión y precipitar como fluorapatita o fluorhidroxiapatita. No obstante, Bruun y Givskov (1993) encontraron que el depósito de fluoruro en los microporos de las lesiones tempranas puede ser un mecanismo producido luego del empleo de los enjuagatorios fluorados, probablemente se registre con los dentífricos con F Na pero rara vez se observa con los dentífricos con monofluorofosfato.

Modificación de la morfología dentaria

El tamaño y la forma de los dientes pueden verse influidos por la ingesta de fluoruro. Las profundidades de los surcos son más pequeñas si el fluoruro está presente durante el desarrollo dentario.

USO DE LOS FLUORUROS Y SU IMPACTO SOBRE LA CARIES DENTAL

Numerosas formas de aplicación de los fluoruros se encuentran disponibles en el mercado actual. Los tejidos dentarios pueden ser expuestos a diferentes concentraciones y formas de aplicación.

Las concentraciones empleadas por las diferentes ofertas tecnológicas en términos de partes por millón son:

- Aguas de consumo: 0,7-1,2 ppm
- Sal fluorada: 200-250 ppm
- Enjuagatorios diarios: 225 ppm
- Dentífricos para niños: 250 a 500 ppm
- Enjuagatorios semanales: 920 ppm
- Dentífricos para adultos: 1.000-1.500 ppm
- Geles de autoaplicación controlada: 4.450-9.000 ppm
- Aplicación profesional en solución de FNa: 9.200 ppm
- Aplicación profesional en forma de gel o espuma: 12.300 ppm
- Aplicación profesional en solución de SnF_2: 19.500 ppm
- Aplicación profesional en forma de barniz: 22.600 ppm

Fluoruros sistémicos

La fluoración es la adición de fluoruros a la dieta, con el objeto de disminuir la severidad y la incidencia de la caries dental. A pesar que son conocidas varias formas de incorporación de fluoruros a la dieta, la fluoración se ha asociado predominantemente con la adición del ion a los suministros de agua potable.

La dosis óptima se ha establecido en 1 mg por día. Otras de las formas masivas de administración de fluoruros emplean la sal común, la leche o el azúcar.

Fluoración del agua de consumo

La fluoración del agua de consumo consiste en el ajuste controlado de la concentración de fluoruro en el agua comunal, de modo de lograr una máxima reducción de caries y un nivel insignificante de fluorosis. Para zonas templadas este ajuste implicaría obtener una concentración de fluoruro de 1 ppm de agua o un porcentaje de 0,0001%. En los Estados Unidos y Canadá los estudios de los efectos de la fluoración artificial de aguas de consumo comenzaron en 1944-1945. En Gran Rapids (Michigan) se ajustó el fluoruro a 1 mg/L, usándose como controles las ciudades de Muskegon (0,1 mg F/L) y Aurora (1,2 mg F/L en forma natural). Las investigaciones a largo plazo (10 años) en estas ciudades mostraron un grado de protección notablemente constante, con una reducción del CPOD de un 60%.

Tienen agua fluorada Australia, Brasil, Canadá, Chile, Hong Kong, Irlanda, Malasia, Nueva Zelanda, Estados Unidos y Singapur. La Argentina tiene agua fluorada en pequeñas comunidades y se han implementado en dos grandes ciudades: Santa Fe y Rosario (provincia de Santa Fe).

La fluoración controlada del agua se ha considerado económica, segura y eficaz por casi todas las organizaciones científicas y sanitarias del mundo, entre ellas la Organización Mundial de la Salud y la Federación Dental Internacional (Arnold, 1956; Horowitz, 1973, Groeneveld y Backer Dirks, 1988).

Se ha comprobado que la protección que brinda el fluoruro es mayor en el caso de las superficies lisas. La reducción de caries determinada por la fluoración de aguas de consumo hallada en los países desarrollados (Newbrun, 1989), sin considerar el efecto halo recientemente descrito por Griffin y col. (2001) fue:

- dentición primaria: 30-39%
- dentición mixta: 11-39%
- dentición permanente en niños: 15-35%
- dentición permanente (caries de corona): 20-30%
- dentición permanente (caries radicular): 20-40%

Suplementos fluorados sistémicos

El uso diario de suplementos con fluoruro desde el nacimiento conduce a una reducción de caries que, en algunos estudios, llega a un 80%. Los protocolos de aplicación se modificaron en diferentes estudios (Bowen, 1995; Riordan PJ, 1999; Adair, 1999). A los efectos de indicar suplementos fluorados para un niño es necesario:

- determinar el contenido de fluoruro del agua que consume;
- conocer la edad del paciente;
- determinar la dosis apropiada con base en la edad y el contenido de fluoruro en el agua;
- realizar la elección del suplemento: tabletas o gotas.

Cuadro 29-1. *Dosis indicadas para niños que no ingieren agua fluorada*

Edad	*Concentración de fluoruro en agua de bebida (parte por un millón)*		
	< 0,3	*0,3-0,6*	*>0,6*
Entre el nacimiento y los 6 meses	0	0	0
entre los 6 meses y los 3 años	0,25	0	0
entre los 3 y los 6 años	0,5	0,25	0
entre los 6 y los 16 años	1	0,5	0

Recomendado por la American Dental Association, la Academia Norteamericana de Odontología Pediátrica y la Academia Norteamericana de Pediatría.

De esta forma, para niños que no ingieren agua con un contenido significativo de fluoruro deben indicarse las dosis listadas en el cuadro 29-1.

En el caso de que la concentración de fluoruro, en el agua oscile entre 0,3 y 0,7 ppm, las dosis indicadas se reducen a la mitad. Los suplementos no son recomendados a ninguna edad en los lugares en donde el contenido de fluoruro en el agua es mayor de 0,7 ppm.

El modo de administración también variará de acuerdo con la edad. La mayor parte de las tabletas disponibles comercialmente tienen 1 mg, 0,5 mg o 0,25 mg de fluoruro (2,2 mg, 1,1 mg o 0,55 mg de FNa, respectivamente). Las soluciones fluoradas (gotas) son indicadas en niños menores de 2 años. En cualquiera de las formas de administración es conveniente no recetar más de 100 mg de fluoruro en una sola vez, para que aun en caso de ingerirse toda esa cantidad no exista riesgo de intoxicación.

Si bien los suplementos fluorados son medios muy eficaces para prevenir la caries, debido a la necesidad de un alto grado de cooperación por parte de los padres durante un tiempo prolongado, carecen de la practicidad de los programas de fluoración de las aguas.

Fluoración de la sal

El primer estudio sobre fluoración de la sal fue llevado a cabo en Suiza en 1955, subsiguientemente en Colombia y Hungría. En la actualidad, en Europa está permitida en Francia, Alemania, Bélgica, Austria y la República Checa. En el resto de América se ha aplicado en Costa Rica, Jamaica, México, Ecuador, Uruguay, Perú y Venezuela.

En Suiza se agregó fluoruro a la sal en una concentración de 90 ppm, nivel que fue luego llevado a 250 ppm. Los datos obtenidos indicaron la reducción de caries del 84% en el término de 13 años. En Hungría, en 1966, se comenzó a utilizar sal fluorada en 250 ppm, y se produjo una reducción de caries que alcanzó hasta un 45% en el término de 15 años. En Costa Rica, donde se incorporó en una concentración de entre 180 y 250 mg/kg, el COPS decreció 8,4 a 4,8 en el término de 9 años (43%). En Colombia esa reducción alcanzó el 57% en el término de 8 años.

La ingestión de sal con 250-300 ppm conduce a una concentración de fluoruro en orina que oscila entre 0,85 y 1 mg/L, cifra similar a la obtenida con la fluoración del agua. Por lo tanto, estos niveles de fluoración se consideran adecuados (Toth, 1984; Lecompte, 1987).

Fluoración de la leche

La leche es un vehículo adecuado para la administración de fluoruro debido a que es un alimento universalmente utilizado por los lactantes y niños durante el período de desarrollo dentario. En un estudio realizado en Baton Rouge, se administraron a niños de entre 6 y 9 años 285 mL de leche fluorada con 1 mg de F^-, en forma de FNa y se observó una reducción significativa de casi el 70% en la prevalencia de caries. En otro estudio, con niños de 4,5 a 5,5 años al iniciarse el desarrollo dentario, se registró una disminución de un 43% en el CPOS, luego de haberse administrado 200 mL diarios de leche fluorada a 7 ppm durante 5 años. Trabajos realizados en diferentes países llegaron a conclusiones similares (Nikiforu K, 1986; Marino, 1995).

Fluoración del azúcar

Actualmente la posibilidad de fluorar el azúcar está siendo debatida por la comunidad científica. Los resultados indican que la adición de 10 ppm de azúcar a la dieta conduce a una significativa reducción de la producción ácida en comparación con los controles (Axelsson y col., 1995). En ratas desalivadas se verificó el efecto cariostático de azúcar adicionada con 8 ppm de fluoruro (Bowen y Pearson, 1992). Los estudios de Luoma en 1989 revelan la potencial efectividad de esta ruta de administración. Esta vía eliminaría del grupo de pacientes de alto riesgo a los que comen grandes cantidades de azúcar. La ventaja que ofrece sobre otras vías es que el fluoruro se encontraría presente cuando el cambio cariogénico se produce (Bowen y Pearson, 1992). Además, está presente en la placa como FH debido a la producción ácida del metabolismo del azúcar (Marquis, 1989). Asimismo, investigaciones previas revelaron que el Cu y el Fe en la sacarosa previenen la producción ácida de la placa, y más recientemente se demostró su poder cariostático en ratas desalivadas (Bowen y Pearson, 1992). La cantidad de azúcar consumida en 1 año se calcula en 50 kg, lo que equivale a 500 mg de F.

Fluoruros tópicos (Clarkson, 1988; Bowen, 1995)

El efecto cariostático de los fluoruros tópicos se estudió a partir de la década de 1940 y, desde entonces, los estudios realizados han sugerido que la caries puede ser casi completamente inhibida por la aplicación de aquéllos.

El fluoruro de aplicación tópica no debe considerarse como un agente preventivo, sino que es un medio terapéutico para lesiones activas.

Desde el punto de vista de los mecanismos de acción, aplicaciones frecuentes de fluoruros a bajas concentraciones inhibirían la desmineralización y aumentarían la remineralización, gracias a la presencia de niveles del ion suficientes en cada momento de descenso de pH. Los fluoruros tópicos de alta concentración proveerán un almacenamiento de fluoruro, el que será liberado durante un tiempo prolongado, y se hallará así también disponible en el caso de variaciones del pH.

Enjuagatorios fluorados

Los enjuagatorios son ideales para ser utilizados en programas preventivos escolares debido a que pueden supervisarse grandes cantidades de niños con un costo mínimo. Si bien se ha estudiado una gran variedad de compuestos fluorados, los más utilizados son los que contienen fluoruro de sodio en diferentes concentraciones. Se ha demostrado que bajas concentraciones de fluoruro en los líquidos orales se asocian con mayores concentraciones en placa, que bajas concentraciones de fluoruro son suficientes para inhibir la glucólisis y la producción ácida bacteriana, y que repetidas exposiciones a bajas concentraciones de fluoruro promueven la remineralización de lesiones cariosas incipientes (Carlos, 1986; Luoma, 1989).

Enjuagatorios de fluoruro de sodio

Estos enjuagatorios se utilizan por lo común con concentraciones de 0,2% FNa (920 ppm F^-) para uso semanal, y 0,05% FNa (225 ppm F^-) para uso diario. Deben emplearse colocando 10 mL del líquido dentro de la cavidad bucal, durante 60 segundos, y luego escupirlo. Debido a que los enjuagatorios no deben tragarse, se recomienda no utilizarlos en niños preescolares. Los resultados de programas con ambos tipos de enjuagatorios, diario y semanal, son semejantes, y se observa que las diferencias de incrementos en el CPOS entre los grupos de prueba y control son mayores que el 30% (Ripa, 1992). Su empleo se ha probado en estudios in vitro y en clínicos controlados (Gibbs y col., 1993; Giertsen y Schele, 1995; Newbrun, 2001).

Los enjuagatorios semanales al 0,2% se han empleado en programas escolares y su efectividad depende del interés y compromiso de los docentes y de la monitorización que se realice desde el equipo de salud.

Enjuagatorios de fluoruro estañoso

Este tipo de enjuagatorios presentaría mecanismos cariostáticos adicionales gracias a su efecto antibacteriano y su acción inhibidora de la formación de placa debido a su capacidad para reducir la tensión superficial del esmalte (Tinanoff, 1985). La FDA ha aprobado la utilización al 0,1% en forma de enjuagatorios.

Pastas dentales fluoradas

La primera evaluación de pastas dentales con fluoruros se realizó en la década de 1940 y en ellos la disponibilidad del ion se veía interferida por la presencia del calcio en el producto. Mulher y col. (1974) informaron acerca de la efectividad cariostática de un dentífrico con 0,4% de fluouro estañoso que había tenido aprobación definitiva por la ADA diez años antes.

La evaluación del monofluorofosfato de sodio en concentraciones que varían entre 0,76% (1.000 ppm) y 0,8% (1.052 ppm) reveló una reducción del 25% luego de 1 a 3 años de uso (DePaola, 1983), y con una concentración de 1.500 ppm, una reducción mayor (Stephen y col., 1988).

El fluoruro de sodio empleado en pastas dentales alcanzó los mejores resultados cuando se probó sin agentes abrasivos incompatibles y alcanzó significativos efectos cariostáticos. La formulación de fluoruro de sodio (1.100 ppm de ion fluoruro) con sílice como abrasivo ha sido más efectiva que las que contenían fluoruro de estaño-pirofosfasto (Beiswanger y col., 1995). Estudios com-

arativos han mostrado resultados similares (Mellberg y l., 1992).

En Europa se han propuesto pastas dentales con dos ti-os de fluoruros aminados (dietilaminopropil-N-etanol tadeciclamina-dihidrofluoruro, o bien cetilamina hidro-uoruro) en concentraciones de 1.250 ppm de ion fluo-ro, las que han mostrado efectividad clínica (Schmid y l., 1984).

Respecto de los riesgos de fluorosis (Warren JJ; Levy 1999) cuando se emplea por niños, sobre todo meno-s de dos años de edad, es conveniente tomar ciertos re-udos. Es recomendable que:

- Los padres realicen el cepillado dental hasta que el ni-ño tenga adecuada maduración para cepillarse solo
- Los padres apliquen el dentífrico sobre el cepillo y co-loquen una dosis del tamaño de una arveja
- Que los preescolares empleen dentífricos con conteni-do de fluoruro indicado para su edad (500 ppm de ion fluoruro) y empleen un tamaño de cepillo adecuado
- Que después del cepillado se enjuaguen y escupan los restos

Existe un requerimiento importante para obtener un stema y un régimen de aplicación óptimo para inhibir s caries de raíz (véase cap. 22). Las evidencias del estu-io de Baysan (2001) sugieren que las lesiones de caries dicular pueden tratarse en forma no invasiva mediante l uso de dentífricos y que el empleo de una concentra-ión de 5.000 ppm es significativamente más efectivo ue el de los que contienen 1.100 ppm.

luoruros tópicos de aplicación profesional

El fluoruro de sodio fue la primera solución tópica robada eficazmente, en una concentración del 2%, apli-ada sobre los dientes previamente limpiados y secados. sta técnica produjo una reducción de caries de hasta un 0%, pero la dificultad del procedimiento y la aparición el FFA ocasionaron una disminución de su uso.

El fluoruro estañoso al 8% y con pH 2,1 es un excelen-agente cariostático debido a la formación de precipita-los insolubles de fosfato de estaño, fluoruro de calcio y lúor-fosfato-estaño, sobre la superficie adamantina. Ade-nás, el F_2Sn disminuye la tensión superficial del esmalte , en consecuencia, reduce la formación de placa. La reac-ión de las soluciones de F_2Sn con el esmalte es rápida y e recomiendan 2 minutos de tratamiento. Los estudios línicos han mostrado una reducción del CPOS de entre n 20 y un 40%. Sin embargo, estas soluciones no son uy utilizadas en la actualidad debido a la inestabilidad le los preparados, al sabor metálico, a la producción de igmentaciones dentarias y a las irritaciones gingivales.

El fluorofosfato de sodio acidulado al 1,23% F^- y 0,1 molar de ácido ortofosfórico, que da como resultado un pH de 3,2, provee altas concentraciones de fluoruro en un medio ácido y, por lo tanto, aumenta la incorporación de fluoruro. Este compuesto, introducido por Brudevold y col. en 1963 (Brudevold, 1966), produce una desminera-lización de la superficie del esmalte al proveer iones Ca^{++}, los que van a interactuar con el F^- y se producirá un precipitado de F_2Ca, el que actuará como reservorio de fluoruros. Además, los iones H^+ presentes en el medio se unirán al F^- para formar FH (ácido fluorhídrico), el cual, gracias a su carga neutra, puede difundirse rápidamente hacia el interior del esmalte. Por último, luego de esta di-solución superficial se producen fenómenos de recristali-

Fig. 29-2. Varios modelos de cubetas para la aplicación de fluoruros de alta concentración.

zación en forma de hidroxiapatita pero con la incorpora-ción de fluoruro dentro de su trama cristalina.

Los estudios clínicos con soluciones de FFA son en general muy favorables y muestran una reducción de ca-ries del 20 al 40% (Ekstrand, 1993).

Los pasos básicos de la técnica de aplicación que se enuncian a continuación deben adecuarse a las caracte-rísticas de la presentación.

1. Motivación del paciente
2. Preparación de mesa y profesional de acuerdo con normas de bioseguridad
3. Limpieza de los dientes con pasta abrasiva y cepillo brochita para la eliminación de la placa
4. Enjuague
5. Desoperculización del esmalte empleando una tacita de goma con la misma pasta
6. Enjuague
7. Preparación de la cubeta de aplicación colocándole la cantidad de fluoruro indicada en las especificacio-nes del fabricante (fig. 29-2)
8. Secado de las superficies dentarias
9. Colocación de la cubeta en boca
10. Espera de 4 minutos
11. Retiro de la cubeta
12. Indicar al paciente las consignas correspondientes (no comer ni enjuagarse durante 1/2 hora)
13. Eliminación del material descartable y procesamien-to del instrumental de acuerdo con normas de biose-guridad

Geles tópicos de autoaplicación (Ripa, 1987; Wefel, 1985)

Los preparados de fluoruro para autoaplicación tópica son recomendados para pacientes con alto riesgo de ca-ries. Pueden ser aplicados en cubetas o por medio de un cepillo de dientes. Las concentraciones de FFA emplea-das varían entre el 0,5% y el 1%.

La FDA ha aprobado la utilización en forma de gel de autoaplicación al 0,4% para venta sobre receta.

Barnices fluorados

El desarrollo de los barnices fluorados es consecuen-cia de la búsqueda de vehículos no acuosos que permitie-ran un mayor tiempo de exposición del fluoruro al esmal-

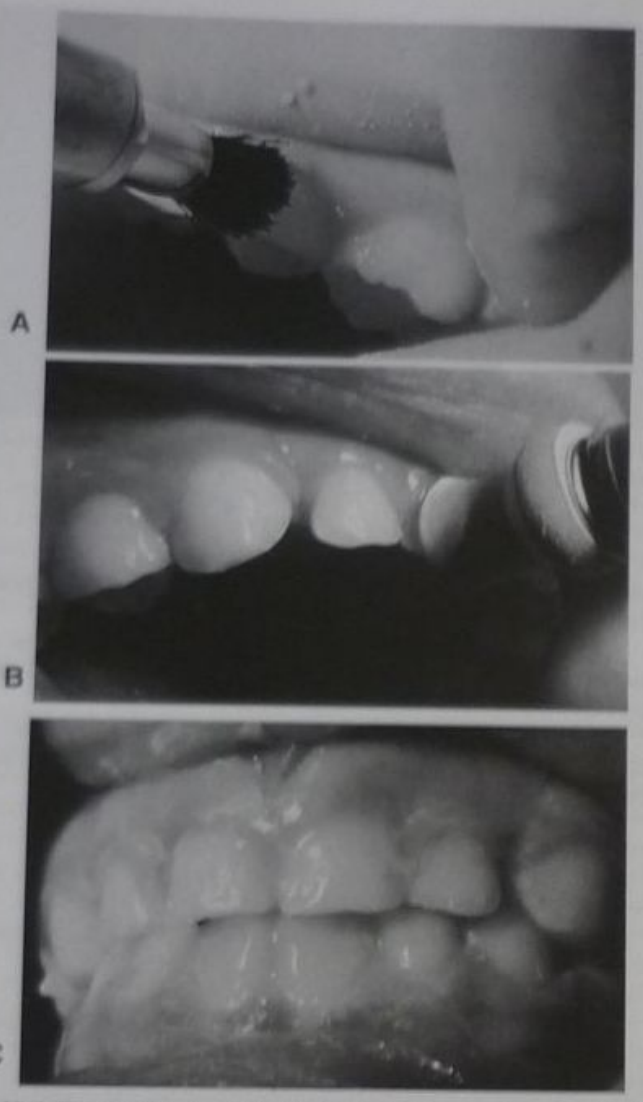

Fig. 29-3. Técnica de aplicación de barniz de fluoruro de sodio al 5%. Paciente F.B., cinco años. **A.** Eliminación de placa dental con cepillo en forma de brochita y pasta abrasiva. **B.** Desoperculización del esmalte con tacita de goma. **C.** Luego del enjuague y el secado, aplicación de barniz fraccionado en cartuchos con jeringa carpule y aguja gruesa despuntada y angulada convenientemente. La aplicación se realiza por vestibular desde distal del último diente de cada hemiarcada aplicando un "collar" por gingival y de todos los dientes hasta el último de la hemiarcada opuesta. Igual aplicación se continúa por palatino. Luego de cerrada la boca, el barniz se distribuye en toda la superficie coronaria.

te, mediante el aumento de la incorporación del ion; las investigaciones que condujeron a este descubrimiento se iniciaron en la década de 1960. El objetivo de los barnices es evitar la acción de arrastre debida a la saliva luego de una aplicación tópica (Primosh, 1987; Seppa, 1991; Attin y col., 1995; Takagi y col., 1992) (fig. 29-3).

En 1998 Heuser y Schmidt informaron acerca de la efectividad cariostática de una laca resinosa con un contenido de 2,26% de FNa al 5%, en una base de colofonio neutra (Duraphat®), que se endurece sobre el diente aun en presencia de humedad y forma una película marrón amarillenta que dura cerca de 12 horas, durante las cuales el fluoruro es continuamente liberado.

Otro barniz es una laca de poliuretano que contiene 0,7% de F^-, como difluorosilano al 5%, y presenta como características un menor pH, menor contenido de fluoruro y color transparente (Fluorprotector®) (fig. 29-4). Este barniz es ampliamente usado en países de Europa, Australia, Nueva Zelanda y Asia. Desde 1994 este barniz es producido y distribuido en Canadá y los Estados Unidos, y se ha comprobado ampliamente su capacidad anticaries (Beltrán-Aguilar y col., 2000).

Fig. 29-4. Barniz constituido por una laca de poliuretano con 0,7% de flúor (Fluorprotector®).

En la Argentina fue evaluado al comparar su efectividad con otros agentes cariostáticos y se halló un costo-efectividad de 1,74 dólares por superficie remineralizada a los 6 meses y de 2,74 dólares por superficie remineralizada a los 2 años de aplicado (García Robles y col., 2000).

Nuevos agentes fluorados

Dentro de las nuevas alternativas de los compuestos se encuentran en investigación:

- El fluoruro de amonio, a la espera de los resultados de su empleo sobre los surcos de las superficies oclusales (Bellagamba y col., 1994) y el aparente compromiso del catión amonio en la interacción fluoruro-esmalte (Cavslavska y col., 1991).
- La utilización de gel de fosfato monocálcico monohidratado y hexafluorosilicato como medida tópica más eficaz y de más fácil aplicación que el gel de fluorofosfato de sodio acidulado (FFA), ya que deposita mayor cantidad de fluoruro sobre esmalte (Takagi y col., 1992).
- La utilización de combinaciones de fluoruro, ya que estudios recientes (Attin y col., 1995) respecto del efecto de barnices que incorporan F_2Ca y FNa aplicado sobre caries de esmalte incipiente cubierta de placa o limpia revelaron que no existen diferencias de la retención de fluoruro al cabo de 5 días.
- *Bifluoruro de amonio*: empleado con una concentración del 2,26% de ion fluoruro (Bellagamba y col., 1995).
- *Aminofluoruros*: que se ofrecen en diferentes presentaciones.
- *Tetrafluoruro de titanio (F_4Ti)*: que ha demostrado que en concentraciones del 1% disminuye la solubilidad del esmalte, probablemente debido a una aceptable incorporación de fluoruros a la estructura adamantina y a la formación de una capa en la superficie del esmalte resistente al ataque ácido. También se han logrado resultados positivos exponiendo cemento a este com-

puesto. Clínicamente se comprobó que la aplicación de F_4Ti al 1% durante 1 minuto, una vez por año, ofrece mayor protección que la lograda con aplicaciones de FFA durante 4 minutos (Skartveit y col., 1991). Los resultados promisorios del F_4Ti al 1% con un pH de 1 se basan en la retención a largo término de ion fluoruro y de titanio en la dentina (22 semanas) y la escasa desmineralización que determina en el cemento, pese al pH ácido (pH × 1) que posee (Skartveit y col., 1991). Se ha indicado para la prevención de caries de esmalte en animales (Skartveit y col., 1989); para prevenir caries de cemento (Derand y col., 1989; de Oliveira Cordeiro, 1995); para el tratamiento de la sensibilidad dentinaria (Charvat y col., 1995) y para la prevención de caries alrededor de los brackets ortodónticos (Buyukyilmaz y col., 1994, 1995). La modificación de los patrones de grabado ácido luego de la aplicación de F_4Ti aplicado durante 1 minuto y lavado durante 30 segundos luego del grabado no modifica las características físicas del adhesivo empleado para la adhesión de brackets ortodónticos (Buyukyilmaz y col., 1995).

- Fluoruros adicionados con cinc y xilitol
- Fluoruro de amonio cuaternario: ha sido estudiado para la inhibición de caries de dentina
- Fluoruro adicionado con nitrato de lantano: ha mostrado una disminución de la disolución ácida a la vez que una interferencia en la adherencia bacteriana

Los vehículos fluorados pueden agruparse en los de autoaplicación y los de aplicación profesional. Dentro de los vehículos de autoaplicación existen dos alternativas no convencionales:

Hilo dental fluorado: algunas investigaciones probaron que este vehículo aumenta el depósito de fluoruro en los espacios interproximales. Sin embargo, no se comprobó clínicamente una reducción de caries.

Goma de mascar fluorada: se comprobó en un estudio que la combinación fluoruro-xilitol presente en la goma de mascar fue más efectiva que los enjuagatorios quincenales de fluoruro de sodio al 0,2%.

Dentro de los vehículos de aplicación profesional se encuentran:

Dispositivos intraorales de liberación lenta: la observación de que los efectos cariostáticos óptimos se obtienen con altos niveles de fluoruro en la saliva y la placa sugirió que la liberación sostenida de fluoruro por un dispositivo intrabucal podría ser una forma de controlar la caries. Se ha desarrollado un dispositivo que consiste en un depósito central de fluoruro de sodio, mezclado con un copolímero plástico y rodeado por una membrana que controla la velocidad de liberación. El fluoruro se difunde por el espesor de la membrana y llega a la saliva, en la que alcanza niveles elevados.

Selladores de fosas y fisuras (resinas de intercambio iónico): se ha desarrollado una resina que libera fluoruro por intercambio iónico. Este proceso deja la estructura del sellador intacta, mientras que brinda una tasa de liberación constante y prolongada. La liberación del fluoruro se produce cuando un ion proveniente del medio reemplaza a un ion presente en la resina, en una reacción de intercambio en la cual no existe pérdida de material y, en consecuencia, debilitamiento del sellador (véase cap. 20).

Materiales dentales: existen distintos materiales dentales con capacidad para liberar fluoruro: amalgamas, resinas compuestas, ionómeros vítreos, cementos de policarboxilato y silicato.

Tendencias y perspectivas

El fluoruro inhibe el proceso de caries dental de diversas maneras: a) al reducir la producción de ácido de las bacterias y la duración del contacto del ácido con el diente (Edgar y col., 1981; Wahab y col., 1993; Bowden, 1990), b) al reducir la solubilidad de la apatita y c) a través de la fluoración de las superficies del cristal de apatita, al reducir la tasa de disolución, exista o no una menor solubilidad del mineral (Shellis y Duckworth, 1994). Promueve la remineralización incluso a través de las concentraciones bajas, y reduce o evita así la pérdida de minerales (Chow, 1990; Mellberg y col., 1992; Duckworth y col., 1991 y 1994; Gibbs y col., 1993).

Es claro que los métodos novedosos de administración, como la **técnica de administración sostenida**, desarrollarán un aumento de los efectos protectores del fluoruro, con el empleo de cantidades significativamente menores que las de uso corriente (Adair y col., 1994). Igualmente se han investigado resultados de barnices en busca de tecnologías más eficaces (Seppa, 1982; 1991). Por otro lado se han evaluado los resultados de **nuevas combinaciones químicas**.

Muchos niños de países desarrollados se encuentran actualmente libres de caries. Sin embargo, solo el 5% de las personas de 50 años de estos países se encuentran están libres de la enfermedad. La caída de la prevalencia de caries en grupos etarios específicos se debe indudablemente a la amplia exposición al fluoruro. Sin embargo, la protección no es absoluta. Si el ataque cariogénico continúa a lo largo de la vida, la prevalencia de caries volverá a incrementarse. Toda la experiencia disponible sugiere fuertemente que los niveles de fluoruro en la boca desempeñan un papel crítico en la protección contra la caries.

En **países con baja prevalencia** de caries las recomendaciones clínicas para el empleo de fluoruro tópico deberán reconsiderarse:

- Las pastas dentales fluoradas y una aplicación tópica anual de alta concentración constituyen el régimen recomendado básico para toda la población
- El fluoruro adicional dependerá de la actividad de caries
- No existen diferencias significativas entre los efectos preventivos de caries de los fluoruros concentrados (barnices, geles o soluciones)
- La selección del fluoruro concentrado dentro de los protocolos individuales se basará en el costo, la conveniencia, la aceptabilidad del paciente y la seguridad
- Los barnices fluorados parecen ser una opción práctica y segura, ya que las cantidades de exposición al fluoruro pueden controlarse mejor y requieren menor tiempo de ejecución que los geles y las soluciones
- Las personas con problemas cariogénicos más severos requieren protocolos que incluyan combinaciones de fluoruros o antimicrobianos que garanticen mejores efectos clínicos

En **países con alta prevalencia de caries** las recomendaciones para el uso de fluoruros incorporados en los programas de atención clínica son los siguientes (Bordoni y Squassi, 1996):

- Las pastas dentales fluoradas y una aplicación tópica semestral de alta concentración constituyen el régimen recomendado básico para toda la población

- Los fluoruros adicionales dependerán de la actividad de caries
- No existen diferencias significativas entre los efectos preventivos de caries de los fluoruros concentrados (barnices, geles o soluciones)
- La selección del fluoruro concentrado dentro de los protocolos individuales se basará en el costo, la conveniencia, la aceptabilidad del paciente y la seguridad
- Los barnices fluorados parecen ser una opción práctica y segura, ya que las cantidades de exposición al fluoruro pueden controlarse mejor y requieren menor tiempo de ejecución que los geles y las soluciones
- Las personas con problemas cariogénicos más severos requieren protocolos que incluyan mayor frecuencia de aplicación y combinaciones de fluoruros o antimicrobianos que garanticen mejores efectos clínicos

La continua aplicación de nuevas técnicas analíticas y las pruebas para estudiar los mecanismos anticaries del fluoruro podrán guiar al desarrollo de mejores modalidades de tratamiento de agentes fluorados para el control de la caries dental.

TRATAMIENTOS CONSERVADORES PARA LA CARIES DENTAL CAVITADA

INTRODUCCIÓN

Tradicionalmente, la caries dental se ha considerado una enfermedad no reversible que ataca las partes visibles del diente. En la actualidad están en estudio una serie de tratamientos no convencionales, basados más en la condición de enfermedad infecciosa y que cuestionan el tratamiento quirúrgico de la caries dental como única alternativa terapéutica. Una larga lista de evidencias sustenta los siguientes hechos:

a) La caries dental es una enfermedad infecciosa que no se cura con restauraciones (Tanzer, 1995; Tyas y col., 2000);
b) el avance de la caries dental puede ser interrumpido o estabilizado (Mertz-Fairhurst E y col.,1998);
c) las grandes restauraciones no tienen la durabilidad de las pequeñas (Söderholm y col., 1998);
d) existe tecnología para realizar restauraciones adhesivas pequeñas (Staehle, 1999);
e) los procedimientos con invasión mínima son mejor tolerados por los pacientes (Ericson y col., 1999; Van Amerongen y col., 1999).

A partir de estas perspectivas, aunque con objetivos diversos, se comunicaron protocolos y resultados referidos a:

- Inactivación de las caries (Brännström, 1983; Bordoni, 1983 y 1997)
- Empleo no convencional de selladores de fosas y fisuras (véase cap. 20)
- Inhibición química del proceso carioso mediante el empleo de diferentes recursos (Nishino y Massler, 1972; Frencken y col., 1994)
- Tratamiento mediante el empleo de químicos que preservan los tejidos (Carisolv®) (Dublin, 2001).
- Estos estudios han mostrado que si la ecología bucal no cambia, las bacterias presentes continuarán produciendo ácidos y la enfermedad continuará en el tejido dental adyacente a la restauración, y esta flora bacteriana puede reinfectar nuevas superficies dentarias. Asimismo, cabe señalar que otro de los hechos cruciales es que la dentina es un tejido vital capaz de reaccionar a los estímulos. Los minerales de la dentina están depositados sobre una matriz colágena y tienen los túbulos dentinarios con el proceso odontoblástico en forma radial desde la pulpa. Los tejidos reaccionan a la agresión tanto de la caries como de los procedimientos terapéuticos, algunos de los cuales resultan más que en procedimientos terapéuticos en muerte tisular (Ericson y Bornstein, 2001).

El aporte de los químicos, los físicos, los microbiólogos, los epidemiólogos y los clínicos define nuevas tendencias y abre alternativas posibles. La transferencia de los nuevos conocimientos al quehacer cotidiano ha permitido generar nuevas acciones odontológicas y jerarquizar otras, capaces de mejorar la salud bucal (Loesche, 1982; Zieckert, 1982; Mejare y Brännström, 1985; Anderson y col., 1991; MacDonald y Sheiham, 1994). Banerjee y col. (2000) han comparado diferentes métodos de excavación dentinaria y concluyeron que el fresado resultó más rápido pero determinó cavidades sobrepreparadas mientras que la excavación química fue más lenta pero removía cantidades adecuadas de tejido dentario, la sono-abrasión tendía a cavidades subpreparadas y la abrasión de aire resultó comparable a la excavación manual tanto en tiempo como en tejido removido.

En algunas ocasiones, las propuestas se basaron en la necesidad de dar respuesta a la problemática de la caries dental en países con alta prevalencia de la enfermedad y baja capacidad de resolución, sea por el modelo sociopolítico que regía las políticas de salud o por incompetencia del sistema o de sus componentes.

En este apartado se desarrollarán los siguientes temas:

- Inactivación de caries
- Tratamiento atraumático de caries dental
- Tratamiento químico de la caries dental

Uno de los problemas que se han destacado es la suposición de que la infección bacteriana de la dentina desmineralizada podría determinar la necesidad de intervención operatoria. La comprensión del progreso de la caries dental remanente es clave para crear un medio favorable para la detención de caries con un mínimo de intervención operatoria. Este hecho es importante para entender cualquiera de las intervenciones conservadoras, ya que la remoción de toda la dentina cariada resulta difícil usando únicamente instrumental de mano. Weerheijm y Groen (1999) analizan tres medidas complementarias entre sí, para revisar esta postura: a) el aislamiento del proceso de caries del medio bucal, b) la excavación de dentina cariada y c) el empleo de un material de restauración cariostático, para concluir que: 1) la existencia de caries residual no es un criterio para la re-restauración, 2) se debe realizar la remoción completa de la caries hasta donde sea posible y 3) que sería más importante la capacidad de sellado del material de obturación que sus propiedades cariostáticas.

NACTIVACIÓN DE CARIES DENTAL

Fundamentos

La inactivación de las caries es la reducción de la flo- a bacteriana de la boca generalmente ubicada en la pla- a bacteriana o acantonada en cavidades abiertas u otros ichos ecológicos como surcos profundos u obturaciones desbordantes (Bordoni, 1983). Consiste en la elimina- ión de las capas superficiales de la caries dentinaria de as cavidades de toda la boca y la restauración con ionó- nero vítreo o material intermedio (óxido de zinc mejora- do) (fig. 29-5). Este es un recurso para disminuir la infec- ión de la boca a niveles aceptables y, por lo tanto, es plicable en todos los pacientes pero especialmente en aquellos con gran actividad de la enfermedad. Represen- a una acción odontológica en sí misma, ya que cumple bjetivos específicos y diferentes de la restauración. Por ro lado, un moderno cuidado restaurativo de las caries e basa en la mínima intervención y la rápida intercepta- ión del proceso carioso mediante la prevención.

La incorporación de los ionómeros vítreos y las inves- gaciones referidas a la escasa importancia de tejido ca- iado remanente debajo de restauraciones bien selladas la osicionan como un tratamiento definitivo, circunstancia ue coincide con lo que ocurre con el tratamiento restau- ador atraumático.

Desde la perspectiva anatomopatológica, cabe señalar ue luego de la formación de la lesión no cavitada del es- ulte el avance de la lesión es guiado por los elementos structurales que constituyen un cono de base externa en s superficies lisas y uno de base interna en las fisuras. Al llegar al límite amelodentinario, la lesión se extiende pidamente y se observa flora acidógena y acidúrica *Streptococcus* y *Lactobacillus*) así como flora proteolíti- a, la que ataca a los componentes orgánicos de la dentina.

En la lesión dentinaria pueden identificarse cuatro zo- as (Fusayama, 1980) que desde el límite amelodentina- o hacia la profundidad son las siguientes:

) Zona de dentina desorganizada
) Zona de dentina infectada
) Zona de dentina desmineralizada
) Zona de dentina esclerótica

Además del frente de avance que constituye la inva- ión bacteriana a través de los túbulos dentinarios, existe na modificación del color de la dentina como resultado el metabolismo bacteriano y de las reacciones defensi- as. Como consecuencia de la acción de las bacterias aci- ógenas, existe la zona desmineralizada.

La acción de los microorganismos acidógenos y de la ncorporación de bacterias productoras de enzimas pro- eolíticas e hidrolíticas produce la desmineralización de a dentina y la posterior digestión de la matriz colágena.

Las zonas necrótica e infectada son insensibles, no son emineralizables y han perdido la estructura colágena. La ona de dentina desmineralizada es potencialmente remi- neralizable. La zona de dentina esclerótica presenta cris- ales en la luz de los túbulos que no están infectados y mantienen su estructura colágena. Las zonas necróticas e nfectadas pueden identificarse clínicamente porque se iñen de rojo con una solución de rojo ácido en propilen- licol al 1% (véase cap. 18).

Los estudios sobre el control de la infección han reve- ado que si se eliminan las capas externas y se realiza un sellado adecuado de los márgenes cavitarios para preve-

Fig. 29-5. I.I.S., cuatro años. Inactivación de caries con CGIS.

nir la filtración, la zona desmineralizada sufre un fenóme- no de remineralización en la dentina intertubular y aumen- ta la esclerosis dentinaria. Es conveniente recordar que las cavidades amelodentinarias son reservorios de una flora con capacidad de repoblar superficies adamantinas a las pocas horas de haber realizado la eliminación de la placa. Sobre esa superficie colonizada comienzan a desarrollarse nuevas zonas de caries de no mediar la aplicación de me- didas que interfieran en el proceso. Esta situación justifica la inactivación de las caries amelodentinarias abiertas, con el fin de controlar la reinfección de la superficie dentina- ria. La inactivación de las caries amelodentinarias abiertas debe incorporarse al paquete de medidas que, en una se- cuencia adecuada, conducen al logro y al mantenimiento de los objetivos fijados para la atención odontológica (véa- se el apartado Protocolos, en pág. 644).

Es interesante destacar que cuando una noxa ataca a la dentina también compromete a la pulpa que, como con- secuencia, desencadena diferentes mecanismos de res- puesta. Ellos son:

a) Elaboración de dentina de reparación
b) Desarrollo de una respuesta inflamatoria de tipo in- munológico

Elaboración de dentina de reparación: este meca- nismo se produce como respuesta a la agresión sufrida por la dentina más superficial, lo que significa que esta den- tina de reparación aparece por debajo de la dentina nor- mal subyacente a los túbulos involucrados, al minerali- zarse la capa de predentina que existe entre el cuerpo del odontoblasto y el frente de mineralización. Los odonto- blastos producen más cantidad de predentina que queda como interfase. En esta función participan odontoblastos que han permanecido viables luego de la desorganización de la empalizada o bien fibroblastos que se han diferen- ciado.

Desarrollo de una respuesta inflamatoria de tipo in- munológico: de acuerdo con lo señalado por Trowbridge (1981) la pulpa puede reaccionar en forma temprana; la permeabilidad dentinaria es uno de los factores determi- nantes del tipo y el grado de respuesta pulpar y existen varias sustancias con capacidad para desencadenar la res- puesta inflamatoria (enzimas bacterianas, endotoxinas, polisacáridos, antígenos, anticuerpos, inmunocomplejos, proteínas del complemento, ácidos orgánicos, quimiota- xígenos y quimiotaxinas, productos metabólicos de lisis dentinarias, etc.).

Clínica: flujograma de procedimientos para la inactivación de caries (cuadro 29-2)

La inactivación de las caries amelodentinarias abiertas debe ejecutarse en una secuencia que permita que se alcancen y mantengan los objetivos fijados para la atención odontológica. Banerjee y col. (2000) concluyeron que la excavación convencional manual resulta a menudo la mejor combinación de eficiencia y eficacia para la excavación de la dentina cariada.

La inactivación de caries se incluye en la secuencia clínica inicial de todo plan de tratamiento:

a) Inactivación de todas las cavidades de caries amelodentinarias para evitar la repoblación bacteriana de las superficies dentarias y el mantenimiento de las condiciones de vulnerabilidad cariogénica
b) Control mecánico y químico de la placa dental
c) Control del medio condicionante con racionalización de la ingesta de hidratos de carbono de acuerdo con el grado de vulnerabilidad a las caries
d) Refuerzo o modificación del huésped
e) Tratamiento rehabilitador
f) Mantenimiento del nivel de salud alcanzado

Esta secuencia se modifica en las siguientes circunstancias:

a) Si hay una situación de urgencia (que siempre es prioritaria)
b) Si hay lesiones periodontales que condicionan el programa preventivo o lesiones pulpares/periapicales (que deben tratarse antes de la rehabilitación)
c) Si hay lesiones de la mucosa bucal (el tratamiento de estas lesiones, aunque no sea urgente, siempre debe ser anterior a la rehabilitación)

Evaluación de la inactivación de las caries

El método adecuado para evaluar el proceso de ejecución consiste en la observación directa de las cavidades

Cuadro 29-2. *Flujograma de procedimientos para la inactivación de caries*

Objetivos	*Tarea*	*Paso técnico*
Programar la inactivación de las caries en toda la boca	Preparación de la mesa y del equipo y recepción del paciente	Preparar la mesa de trabajo con los elementos necesarios: a) instrumental de inspección, b) excavadores para dentina, c) torundas y rollos de algodón estériles, d) losetas y espátula para preparar el material de restauración, ionómero vítreo, guantes, barbijo, anteojos e insumos para bioseguridad
Motivar al paciente	Información y tranquilización para obtener la adhesión del paciente para el tratamiento	Informar al paciente qué se le va a hacer, por qué se le va a hacer, cómo se lo va a hacer y qué va a sentir cuando se le haga Ofrecer espejo de mano para que el paciente visualice las acciones
Preparar el trabajo	Cumplir con los requisitos de higiene y bioseguridad	Lavarse las manos. Colocarse barbijo, anteojos y guantes. Colocar las protecciones correspondientes en el equipo a emplear
Seleccionar el cuadrante por inactivar	Diagnóstico	Identificar el cuadrante con mayor actividad de caries Colocar el eyector Aislar con rollos de algodón estériles Secar las cavidades con torundas de algodón estériles
Bajar el nivel de infección	Eliminación del tejido infectado no remineralizable de las cavidades amelodentinarias abiertas *Esta tarea puede realizarse empleando una sesión por cuadrante o bien realizar la inactivación de la boca en una sola sesión si se usa material intermedio*	Eliminar la dentina desorganizada e infectada del fondo y paredes de la cavidad de la caries del diente seleccionado empleando un excavador para dentina. Eliminar el tejido sin soporte empleando instrumental de mano. Controlar la eliminación de las capas externas de la dentina empleando un revelador de caries Realizar la misma maniobra en todas las caries cavitadas de cada cuadrante
Restaurar los dientes tratados empleando ionómero vítreo	Restauración *Esta tarea puede realizarse empleando una sesión por cuadrante o bien realizar la inactivación de la boca en una sola sesión si se usa material intermedio*	Preparar el material de restauración seleccionado (ionómero vítreo o material intermedio) Restaurar cada pieza Controlar la oclusión Dar indicaciones al paciente
Mantener las condiciones de bioseguridad	Descontaminación, eliminación del material desechable y esterilización de instrumental	Descontaminación Eliminación del material desechable Lavado y secado del material descontaminado Acondicionamiento y esterilización del instrumental

cerradas, ya que la permanencia de las restauraciones garantiza el control de los nichos ecológicos.

El resultado de la inactivación de las lesiones se puede verificar a través de estudios de laboratorio que den cuenta de la reducción de la flora bacteriana, tanto en lapsos inmediatos como mediatos. Estas técnicas incluyen la toma de placa supragingival, cultivo y recuento de colonias de *Streptococcus* o bien el monitoreo por medio de pruebas que indican la cantidad de *S. mutans* en saliva. Saco (1995) encontró una reducción de la cantidad de *S. mutans* en saliva después de la inactivación de caries y de la aplicación de fluoruros en escolares.

La remineralización de la dentina es un proceso no totalmente aclarado. Gao y col. (2000) informaron que parece ser importante la presencia de cadenas intermoleculares o de sus precursores en un colágeno reversiblemente desnaturalizado. Estos autores confirman la necesidad de trabajar en la identificación clínica de las capas vitales y remineralizables, como fuera descrito previamente (Bordoni, 1983) para alcanzar la calidad de la acción terapéutica, y otorgan a los ionómeros vítreos condiciones antiocariogénicas, con adhesión iónica estable en los largos plazos y con habilidad para colaborar con el proceso de remineralización.

TÉCNICA DE RESTAURACIÓN ATRAUMÁTICA (TRA)

Fundamentos

Se entiende por técnica de restauración atraumática o tratamiento atraumático de caries dental al método que incluye la apertura y la limpieza de la cavidad de caries empleando instrumentos de mano, y a la obturación de la cavidad y de los hoyos y fisuras adyacentes con materiales adhesivos para permitir una restauración sellada. Históricamente este tratamiento surge como alternativa aplicable en regiones donde no era posible el tratamiento tradicional (Phantumvanit y col., 1996). Las investigaciones posteriores lo posicionan como un tratamiento alternativo aplicable en cualquier escenario.

Previamente se ha expresado la efectividad de la remoción manual del tejido cariado. Thylstrup y Fejerskov (1996) lo recomiendan como el método más adecuado. Un operador capacitado puede reconocer e identificar la interfase entre el tejido infectado y el desmineralizado, con ayuda de auxiliares o sin ellas. La remoción de caries mediante instrumental rotatorio es más rápida pero innecesariamente sobreextendida. Hasta tanto el tratamiento químico de la caries se implante, este tratamiento es una buena alternativa, ya que realizado en forma adecuada es eficaz (Smales y Fang, 1999).

Los fundamentos que caracterizan este tratamiento no difieren de los planteados para la inactivación de caries. Frencken y Holmgren (2001) identifican cuatro principios básicos que deben cumplirse frente a un diente con caries invitada:

- la preparación cavitaria debe ser mínima de modo de mantener toda la estructura dentaria natural posible y minimizar la restauración;
- la restauración, como los hoyos y las fisuras –en tanto sitios de riesgo– deben ser sellados;
- las medidas preventivas deben aplicarse para prevenir caries nuevas o recurrentes;
- siempre que sea posible, una restauración fracasada debe repararse en lugar de reemplazarse.

El TRA, aun cuando se planteó como un tratamiento restaurador, puede cumplir una función preventiva similar a la de la inactivación de caries, cuando se ha concluido de aplicar en todas las cavidades abiertas que existan en una boca.

Sus indicaciones se extienden a los niños con dificultades de conducta, lactantes con caries temprana, pacientes con contraindicaciones de anestesia local y pacientes institucionalizados.

Técnica de aplicación del tratamiento restaurador atraumático

La ejecución requiere un equipo preciso, que incluye:

- camilla para el paciente (no necesariamente sillón odontológico)
- banqueta para el operador
- fuente de luz intrabucal
- instrumentos específicos (excavadores para dentina, espejo, pinza, hachuela; aplicador/tallador)
- materiales (rollos y torundas de algodón, banda para matrices metálicas o plásticas, vaselina, cuñas de madera, papel de articular, material para restauración –ionómero vítreo– y para sellado de hoyos y fisuras)

Si bien Frencken y Holmgren afirman que los requerimientos de equipos dependen del lugar de trabajo, se considera que estos requisitos no pueden soslayarse porque influyen sobre la calidad de la intervención.

Los pasos técnicos son:

1. Aislamiento relativo del diente
2. Limpieza del diente para permitir el examen de la cavidad
3. Acceso a la cavidad mediante el uso de una hachuela u otro instrumento
4. Remoción de la caries con excavadores
5. Limpieza de la cavidad y de los hoyos y fisuras adyacentes con acondicionador
6. Preparación del ionómero vítreo de acuerdo con las indicaciones del fabricante
7. La cavidad y los hoyos y fisuras adyacentes se sobreobturan ligeramente con el ionómero vítreo
8. El dedo índice enguantado se ubica sobre el material de obturación con el propósito de presionarlo dentro de la cavidad y de los hoyos y las fisuras
9. El dedo es retirado cuidadosamente
10. La oclusión es verificada y la restauración se ajusta de acuerdo con el control realizado

Evaluación del TRA

El TRA ha sido evaluado como tratamiento definitivo, y se han validado hasta ahora las restauraciones con ionómero vítreo sobre cavidades con una única superficie.

Si bien los criterios de evaluación por emplear pueden ser los de Ryge (véase cap. 57), han resultado más sensibles los propuestos por Frencken y Holmgren (2001), que incorporan 7 categorías, de las cuales el 0 y el 1 corresponden a las restauraciones exitosas y los fracasos a los códigos 2, 3 y 4.

Cabe señalar que no parece pertinente evaluar al TRA solo como un material de restauración, sino que, en realidad, debería evaluarse como una técnica terapéutica desarrollada para establecer una filosofía de tratamiento.

Diferentes estudios longitudinales realizados sobre cavidades simples en molares permanentes muestran al cabo de 1 año una permanencia de entre el 93 y el 99% de los casos (Frencken y col., 1998 a y b) a los 2 años, entre el 83 y el 94% (Phantumvanit y col., 1998; Frencken y col., 1998 a) y a los 3 años, entre el 71 y el 89% de los casos (Phantumvanit y col., 1998; Holmgren y col., 2000). En dentición primaria los porcentajes de permanencia fueron satisfactorios en cavidades de clase I y V y modestos en cavidades de clase II, III y IV (Lo y col., 2001).

Tayfour y col. (2003) han encontrado que el TRA puede aplicarse exitosamente en dentición primaria y permanente.

TRATAMIENTO QUÍMICO DE LA CARIES DENTAL

Fundamentos

La decisión de aplicar métodos degradativos con preservación tisular incluye dos aspectos: por un lado, una degradación dirigida a una delgada capa tisular y, por otro, la detención o inhibición de reacciones bioquímicas específicas en el tejido circundante. El producto desarrollado de acuerdo con estos criterios ha sido el Carisolv®, que es un agente quimio-mecánico con capacidad para degradar el tejido cariado. Tiene efecto degradante del tejido cariado, constituido por material desmineralizado y fibras colágenas parcialmente afectadas y otros componentes de la matriz orgánica extracelular (Dung y Liu, 1999); a la vez permanece sana la dentina intacta.

Este tratamiento se basa en el conocido efecto de degradación que el hipoclorito de sodio tiene sobre la dentina cariada e incluso, en altas concentraciones (8-10%), puede disolver los minerales presentes en la dentina (Nikamura y col., 1985). Su uso se ha explorado en endodoncia solo o combinado con hidróxido de calcio, aunque se conoce su efecto colateral negativo en el periápice (Wadachi y col., 1998). También se ha empleado para remover colágeno sano a partir de superficie dentinaria grabada (Perdigao y col., 1999).

Para controlar sus efectos colaterales se diluye y neutraliza la solución y es empleada así, en medicina y odontología. Su empleo para disolución de tejido cariado tiene un tiempo clínico muy prolongado porque la difusión y penetración del ingrediente activo dentro de la lesión cariosa es lenta y se consume rápidamente en las capas superficiales. Esto requiere una frecuente agitación de la solución y posteriores reaplicaciones.

Este tratamiento químico de la caries dentinaria fue introducido en la década de 1970 (Habib y col., 1975). Las cloraminas pueden interactuar con el colágeno y otras proteínas y facilitar la disociación de la estructura fibrosa del colágeno. El primer sistema que se desarrolló fue Caridex®.

Se incorporó a las inestigaciones (Yip y col., 1995) un sistema que usa N-monocloro-DL-2-ácido aminobutírico (NMAB): una solución activa preparada mezclando volúmenes iguales de una solución con 0,014 mol/L de ClONa (0,1%) con otra solución con 0,1mol/L DL-2-aminobutarato, 0,1mol/L NaOH y 0,1mol/L ClNa.

Se considera que el mecanismo de acción NMAB incluye la clorinación del colágeno parcialmente degradado y la conversión de hidroxiprolina en pirrol-2-ácido carboxílico, el que inicia una disrupción de las fibras colágenas alteradas de la estructura dentinaria. Además, colabora en remover más fácilmente la estructura de dentina cariada de la dentina subyacente cuando es excavada mediante un sistema de irrigación (McCune, 1986; Habib y col., 1995). Los estudios clínicos revelaron que el uso del sistema NMAB alcanzaba un 76 y 100% de remoción de caries en dentición primaria y permanente respectivamente (Yip y col., 1995). El sistema tenía limitaciones clínicas como el procedimiento manual, el gran volumen de solución necesario, la corta duración del paquete abierto y el tiempo requerido para la eliminación completa de la caries.

En 1987 Strid y Hedward (Patente SE 8704832) desarrollaron un sistema de cloraminas más efectivas, que optimizaron la eficiencia del sistema. Al mismo tiempo Bornstein y Ericson mejoraron la eficacia clínica al introducir la preparación en forma viscosa que permitió reducir la cantidad de material necesario, simplificó el sistema y aumentó la concentración de cloramina. Clínicamente se consideró que la fricción necesaria entre el excavador y el tejido cariado se redujo porque el gel actuaba como una "crema de afeitar". Esta reducción de la fricción solo debe remover el tejido ablandado por acción química, hecho que redunda en una disminución de las molestias para el paciente.

La alcalinidad de la preparación (pH 11) también contribuye a mantener la estabilidad de la cloramina. El alto pH contribuye per se a degradar el tejido necrótico y adiciona su efecto al de la cloramina. Para facilitar la visualización y la manipulación del gel, así como las partes donde permanece éste, puede adicionarse un colorante (eritrosina).

Los excavadores del sistema NMAB se diseñaron para cortar dentro de dentina cariada, es decir que cortan en varias direcciones mientras que los excavadores tradicionales cortan en una sola dirección.

La técnica de aplicación y los resultados clínicos se han incorporado en el capítulo 31.

PROTOCOLOS

Fundamentos

Inumerables investigaciones se han desarrollado a efectos de evaluar la eficacia de los métodos disponibles así como de establecer cuáles eran los más adecuados en términos de costo-efectividad, y sus conclusiones fueron debatidas en numerosas reuniones científicas.

Es evidente que actualmente no es posible hablar de aplicación aislada de medidas sino que el enfoque se centra en la aplicación de medidas preventivas incorporadas en planes de tratamiento integrales de tipo individual y en programas comunitarios.

La mayoría de los odontólogos del mundo han acordado acerca de la necesidad de que sus pacientes adopten las diferentes medidas preventivas. Esto es así, especialmente en los países en los que existen **adecuadas políticas de salud**, **modelos de práctica odontológica** basados en la atención integral con un fuerte componente preventivo, **marcos regulatorios** pertinentes e **instituciones formadoras** cuyo currículum se inscriba en el mismo modelo para generar un ciclo iterativo (formación/práctica) coherente con las necesidades epidemiológicas.

Los protocolos clínicos representan una herramienta para desarrollar un modelo normalizado del manejo de la caries dental entendida como enfermedad infecciosa. Desde esta perspectiva, numerosas investigaciones han

mostrado algunos hechos sobre la base de los cuales es posible tomar decisiones clínicas y diseñar un plan de tratamiento.

Los objetivos clínicos que deben aplicarse en el plan de tratamiento cuando la enfermedad de mayor magnitud es la caries dental son los siguientes:

- Controlar la infección cariogénica, así como sus determinantes y condicionantes
- Modular el proceso de desmineralización-remineralización en beneficio de esta última fase
- Rehabilitar las consecuencias de la enfermedad

La normalización de protocolos debe entenderse como una guía de procedimientos y no como una "receta rígida". Cada persona puede categorizarse respecto de su vulnerabilidad a esta enfermedad en función del interjuego de factores cariogénicos. La variabilidad de ese interjuego y la riqueza de la oferta tecnológica obligan a encarar el diseño y la operación del plan de tratamiento con un alto grado de particularización (Bordoni y Squassi, 1996).

Los protocolos incluidos están organizados en función de dos ejes:

a) El nivel de vulnerabilidad de la persona determinado por los factores de riesgo:
   - Paciente sano
   - Paciente con alta vulnerabilidad
b) El momento en que se realiza la intervención:
   - Fase de atención
   - Fase de mantenimiento

Los protocolos incluyen las nóminas de actividades pertinentes para alcanzar los objetivos clínicos establecidos.

Protocolo para la fase de atención en pacientes sanos

Tareas en el consultorio o sede de atención alternativa:
- Enseñanza de la higiene bucal
- Asesoramiento dietético para racionalizar la frecuencia del consumo de hidratos de carbono
- Aplicación profesional de fluoruros de alta concentración
- Control de sitios cariogénicos (selladores de hoyos y fisuras, empleo de antisépticos; o atrapamiento mecánico de geles o barnices de fluoruros)

Indicaciones para el autocuidado del paciente:
- Higiene bucal con pastas dentales con fluoruros o enjuagatorios fluorados adecuados a la edad del paciente
- Citación semestral para el mantenimiento de la salud
- Ingesta de fluoruros según la edad y la concentración del fluoruro en el agua o en la sal

En pacientes sanos pero con dos factores de riesgo cariogénico (p. ej., más de 200.000 UFC de *S. mutans* en saliva y mala higiene bucal) puede agregarse una única aplicación de barniz o gel de clorhexidina concentrada al 1 o al 10%).

Protocolo para la fase de mantenimiento en pacientes sanos (cada seis meses)

Tareas en el consultorio o sede de atención alternativa:
- Refuerzo de la enseñanza de higiene bucal
- Refuerzo del asesoramiento dietético
- Aplicación profesional de fluoruros de alta concentración

Indicaciones para el autocuidado del paciente:
- Higiene bucal con pastas dentales con fluoruros o enjuagatorios fluorados
- Citación semestral para el mantenimiento de la salud
- Ingesta de fluoruros según la edad y la concentración de fluoruro en el agua o en la sal

Protocolo 1 para la fase de atención en pacientes con alta vulnerabilidad a las caries

Tareas en el consultorio o sede de atención alternativa:
- Enseñanza de higiene bucal
- Inactivación de las caries cavitadas
- Asesoramiento dietético para racionalizar la frecuencia del consumo de hidratos de carbono con eventual indicación de sustitutos
- Aplicación profesional de fluoruros de alta concentración
- Control de sitios cariogénicos (selladores de hoyos y fisuras, empleo de antisépticos; o atrapamiento mecánico de geles o barnices de fluoruros)
- Tratamientos de caries cavitadas no invasivos o convencionales

Indicaciones para el autocuidado del paciente:
- Higiene bucal con pastas dentales con fluoruros o enjuagatorios fluorados
- Citación trimestral para el mantenimiento de la salud
- Aplicación adicional de fluoruros (FFA al 1% durante 40 días)
- Ingesta de fluoruros según la edad y la concentración de fluoruro en el agua o en la sal

Protocolo 1 para la fase de mantenimiento en pacientes con alta vulnerabilidad a las caries (cada tres meses mientras exista riesgo)

Tareas en el consultorio o sede de atención alternativa:
- Control de la remineralización o detención de las lesiones
- Refuerzo de la enseñanza de higiene bucal
- Refuerzo del asesoramiento dietético
- Aplicación profesional de fluoruros de alta concentración

Indicaciones para el autocuidado del paciente:
- Higiene bucal con pastas dentales con fluoruros o enjuagatorios fluorados
- Citación trimestral para mantenimiento en salud
- Ingesta de fluoruros según la edad y la concentración de fluoruro en el agua o en la sal

Protocolo 2 para la fase de atención en pacientes con alta vulnerabilidad a las caries

Tareas en el consultorio o sede de atención alternativa:
- Enseñanza de higiene bucal
- Inactivación de las caries
- Asesoramiento dietético para racionalizar la frecuencia del consumo de hidratos de carbono y la eventual indicación de sustitutos
- Aplicación profesional de fluoruros de alta concentración

– Control de sitios cariogénicos (selladores de hoyos y fisuras, empleo de antisépticos; o atrapamiento mecánico de geles o barnices de fluoruros)
– Tratamientos de caries cavitada no invasivos o convencionales

Indicaciones para el autocuidado del paciente:
– Higiene bucal con pastas dentales con fluoruros o enjuagatorios fluorados
– Citación trimestral para mantenimiento de la salud
– Indicación de goma de mascar con xilitol (cuatro por día)
– Ingesta de fluoruros según la edad y la concentración de fluoruro en el agua o en la sal

Protocolo 2 para la fase de mantenimiento en pacientes con alta vulnerabilidad a las caries (cada tres meses, mientras exista riesgo)

Tareas en el consultorio o sede de atención alternativa:
– Control de la remineralización o estabilización de la lesiones
– Refuerzo de la enseñanza de higiene bucal
– Refuerzo del asesoramiento dietético
– Aplicación profesional de fluoruros de alta concentración

Indicaciones para el autocuidado del paciente:
– Higiene bucal con pastas dentales con fluoruros o enjuagatorios fluorados
– Citación trimestral para el mantenimiento de la salud
– Control del uso de goma de mascar con xilitol
– Ingesta de fluoruros según la edad y la concentración de fluoruro en el agua o en la sal

Protocolo 3 para la fase de atención en pacientes con alta vulnerabilidad a las caries

Tareas en el consultorio o sede de atención alternativa:
– Enseñanza de higiene bucal
- Inactivación de las caries
– Asesoramiento dietético para racionalizar la frecuencia del consumo de hidratos de carbono y eventual indicación de sustitutos
– Aplicación profesional múltiple mensual durante 3 meses con fluoruros de alta concentración (FNa al 5%)

Fig. 29-6. Clorhexidina en alta concentración empleada en pacientes con gran vulnerabilidad a las caries.

– Control de sitios cariogénicos (selladores de hoyos y fisuras, empleo de antisépticos; o atrapamiento mecánico de geles o barnices de fluoruros)
– Tratamientos de caries cavitadas no invasivos o convencionales

Indicaciones para el autocuidado del paciente:
– Higiene bucal con pastas dentales o enjuagatorios fluorados
– Citación semestral para el mantenimiento de la salud
– Ingesta de fluoruros según la edad y la concentración de fluoruro en el agua o en la sal

Protocolo 3 para la fase de mantenimiento en pacientes con alta vulnerabilidad a las caries (cada seis meses)

Tareas en el consultorio o sede de atención alternativa:
– Control de la remineralización o detención de las lesiones
– Refuerzo de la enseñanza de higiene bucal
– Refuerzo del asesoramiento dietético
– Aplicación profesional de fluoruros de alta concentración

Indicaciones para el autocuidado del paciente:
– Higiene bucal con pastas dentales con fluoruros o enjuagatorios fluorados
– Citación semestral para el mantenimiento de la salud
– Ingesta de fluoruros según la edad y la concentración de fluoruro en el agua o en la sal

Protocolo 4 para la fase de atención en pacientes con alta vulnerabilidad a las caries

Tareas en el consultorio o sede de atención alternativa:
– Diagnóstico de saliva complementario para determinar el riesgo de caries, requisito para la indicación del régimen antiséptico por aplicar (aplicación única semestral o múltiple trimestral)
– Enseñanza de higiene bucal
– Inactivación de caries
– Asesoramiento dietético para racionalizar la frecuencia del consumo de hidratos de carbono y para la eventual indicación de sustitutos
– Aplicación profesional de fluoruros de alta concentración
– Control de sitios cariogénicos (selladores de hoyos y fisuras, empleo de antisépticos; o atrapamiento mecánico de geles o barnices de fluoruros)
– Tratamientos de caries cavitadas no invasivos o convencionales
– Aplicación única o múltiple de barniz de clorhexidina concentrada (1 o 10%) (véanse figs. 29-6 y 22-37)

Indicaciones para el autocuidado del paciente:
– Higiene bucal con pastas dentales con fluoruros o enjuagatorios fluorado
– Citación semestral o trimestral para monitorización mediante diagnóstico de saliva y mantenimiento según riesgo
– Ingesta de fluoruros según la edad y la concentración de fluoruro en el agua o en la sal

Para la aplicación del protocolo 4 resulta recomendable la incorporación del diagnóstico de riesgo del paciente. Este diagnóstico permite la categorización de acuerdo con el riesgo (cuadro 29-3).

Cuadro 29-3. Categorización del paciente

Indicador	*Bajo riesgo*	*Mediano riesgo*	*Alto riesgo*
Probabilidad de infecciones cruzadas	Mínima	Poca	Elevada (altos niveles de *S. mutans* en la familia)
Experiencia de caries	Mínima	Poca	Frecuente
Flujo salival	Normal	Normal	A veces escaso
Recuento de *S. mutans*	Menos de 250.000 UFC	Entre 250.000 y 500.000 UFC	Más de 500.000 UFC
Riesgo médico	Ausente	Presente	Presente
Medicación	No aparente	No aparente	Asociada con xerostomía
Pauta de atención clínica	Control regular	Infrecuente	Infrecuente
Higiene bucal	Buena	Regular	Insuficiente
Sitios de retención de placa	Pocos	Moderados	Numerosos

Protocolo 4 para la fase de mantenimiento en pacientes con alta vulnerabilidad a las caries (cada tres o seis meses, según el riesgo determinado)

***Tareas en el consultorio o sede de atención alternativa*:**
- Diagnóstico de saliva complementario para determinar el riesgo de caries
- Refuerzo de la enseñanza de higiene bucal
- Refuerzo del asesoramiento dietético
- Aplicación profesional de fluoruros de alta concentración
- Aplicación única semestral de barniz de clorhexidina concentrada al 1 o al 10% durante 18 meses o múltiple trimestral, durante 24 meses, según el riesgo establecido

***Indicaciones para el autocuidado del paciente*:**
- Higiene bucal con pastas dentales con fluoruros o enjuagatorios fluorados
- Citación semestral o trimestral para el mantenimiento de la salud
- Ingesta de fluoruros según la edad y la concentración de fluoruro en el agua o en la sal (fig. 29-7)

La infección inicial por *S. mutans*, es decir, su entrada en la boca de los niños y la colonización de ésta, tiene lugar durante "una ventana de infectividad" que transcurre entre los 6 y los 33 meses de vida, a partir de la madre. Si se tiene en cuenta que la inoculación más temprana conduce al desarrollo de caries tempranas y severas en el niño y que éstas son buenas predictoras de las caries que desarrollará en la edad adulta, es fácil inferir la importancia del tratamiento de la mujer embarazada y del asesoramiento para su autocuidado y el de su hijo.

Existen diferentes tipos de protocolos para controlar la infección en el niño a partir de medidas que debe adoptar la madre o quien la sustituya (Luoma, 1992).

Protocolos especiales para embarazadas o madres con alta vulnerabilidad a las caries destinados a controlar la primoinfección por *S. mutans* en el niño

- Cepillado con gel de clorhexidina y fluoruro de sodio (al 0,3 y al 0,2%, respectivamente) durante 15 días cada mes entre los 6 y los 18 meses de vida del niño
- Enjuagatorio con clorhexidina al 0,12% durante 10 días todos los meses entre los 6 y los 18 meses de vida del niño
- Enjuagatorio con clorhexidina al 0,12% durante 10 días cada mes a partir del segundo trimestre del embarazo y hasta el sexto mes de vida del niño

Conclusión

- Existen diferentes regímenes profilácticos y terapéuticos de la caries dental que incluyen el uso de agentes químicos antibacterianos
- Se han desarrollado métodos antibacterianos mediante el empleo de láser de baja potencia previo tratamiento con un agente químico fotosensibilizante
- El principal efecto de los fluoruros, sea cual fuere la vía de administración, es su capacidad para intervenir en el proceso de desmineralización y remineralización del diente durante el proceso carioso y, por lo tanto, deben estar presentes en concentraciones óptimas en el momento del ataque ácido al diente
- Los pacientes portadores de afecciones específicas (SIDA, síndrome de Sjögren, cáncer de cabeza y cuello, etc.) deben someterse a regímenes especiales que guarden relación con la problemática que los afecta
- Con el fin de mejorar la capacidad resolutiva de los servicios de atención de la salud bucal, especialmente en poblaciones desprotegidas, se ha desarrollado la técnica del TRA basada en el concepto de mínima intervención y se han comunicado resultados auspiciosos

En realidad existen otros aspectos, tanto sociales, económicos y ambientales como los vinculados con los sistemas de atención de la salud, que merecen ser considerados porque determinan que esta enfermedad esté en-

Fig. 29-7. Saliva artificial usada en pacientes con sequedad bucal.

raizada en las políticas, las tecnologías y las economías de las sociedades actuales.

BIBLIOGRAFÍA

Fluoruro y caries dental

Adair SA. Overview of the history and current status of fluoride supplementation schedule s. J Public Health Dent 1999; 59: 252-58.

Adair SM, Whitford GM, Hanses CM. In vitro effects of human saliva on the output of fluoride from controlled-release device Pediatr Dent 1994; 16(6) 410-2.

Arends J, et al. Effects Of Various Fluorides On Enamel Structure And Chemistry. In: Guggenheim, B. Cariology Today, Basel, Karger; 1984. p. 245-258.

Argentieri A. Efecto de la aplicación de fluoruros sobre la micromorfología del esmalte. Tesis de doctorado, Universidad de Buenos Aires; 1982.

Attin T, Hartmann O, Hilgers RD, Hellwig E. Fluoride retention of incipient enamel lesions after treatment with a calcium fluoride varnish in vivo. Arch Oral Biol 1995; 40 (3) 169-74.

Beiswanger BB, Doyle PM, Jackson RD, Mallatt ME, Mau M, Bollmer BW, Crisanti MM, Guay CB, Lanzalaco AC, Lukacovic MF, et al. The clinical effect of dentifrices containing stabilized stannous fluoride on plaque formation and gingivitis--a six-month study with ad libitum brushing. J Clin Dent; 1995 6(Spec No):46-53.

Bellagambis H, Doño R, Bordoni N. Effect of topical application with ammonium bifluoride. IADR 1995 (Abs 1844).

Beltrán-Aguilar ED, Goldstein JW, Lockwood SA. Fluoride varnishes: A review of their clinical use, cariostatic mechanism, efficacy and safety. J Am Dent Assoc 2000; 118:85-91.

Bordoni N. Programas Preventivos A Nivel Individual. Racionalización de la atención clínica. Rev Asoc Odont Arg 1983; 60: 311-323.

Bowden GHW. Effects of fluoride on the microbial ecology of dental plaque. J Dent Res 1990; 69: 668-671.

Bowen WH, Pearson SK. The effects of sucralose, xylitol, and sorbitol on remineralization of caries lesions in rats J Dent Res 1992; 71(5):1166-8.

Brudevold F, DePaola P. Studies on topically acidulated phosphate-fluoride at the Forsyth Dental Center. Dent Clin North Am 1966; 10: 229-308.

Bruun C, Givskov H. Calcium-fluoride formation in enamel from semi or low concentrated F agents in vitro. Caries Res 1993; 27(2):96-9.

Buyukyilmaz T, Ogaard B, Dahm S. The effect of the tensile bond strength of orthodontic brackets of titanium tetrafluoride (tiF4) application after acid etching. Am J Orthod Dentofacial Orthop 1995; 198 (3):256-61.

Buyukyilmaz T, Tangugson V, Ogaard B, et al. The effect of titanium tetrafluoride application around orthodontic brackets. Am J Orthod Dentofacial Orthop 1994; 105 (3) 293-6.

Caslavska V, Duschner H. Effect of a surface-active cation on fluoride/enamel interactions in vitro. Caries Res 1991; 25(1): 27-33.

Carlos J. Epidemiologic trends in caries: impacts on adults and the aged. En: Guggenheim, C. Cariology today. Basilea: Karger; 1982.

Clarkson B. Rational Use Of Fluoride In Caries Prevention And Treatment. In: Ekstrand, J, et al: Fluoride in Dentistry. Copenhague, Munskgaard; 1988. p. 276-286.

Christoffersen J, Christoffersen MR, Kibalczyc W, Perdok WG. Kinetics of dissolution and growth of calcium fluoride and effects of phosphate. Acta Odont Scand 1988; 46(6):325-36.

Cruz RA, Rolla G. A scanning electron microscope investigation of calcium fluoride-like material deposited during topical fluoride exposure on sound human enamel in vitro. Braz J Med Biol Res 1994; 27 (10)2371-7.

Charvat J, Soremark R, Li J, Vacet J. Titanium tetrafluoride for treatment of hypersensitive dentine. Swed Dent J 1995; 19(1-2):41-6.

Dean H. The Investigation Of Phisiological Effects By The Epidemiological Method. In: Moulton F, editor. Fluorine And Dental Health. Washington, American Association for the Advance of Science. 1942. p. 23-31.

DePaola PF. Clinical studies of monofluorphosphate dentifrices. Caries Res 1983 (supp 1); 17:119-35.

Duckworth RM, Morgan SN. Oral fluoride retention after use of fluoride dentifrices. Caries Res 1991; 25:123-129.

Duckworth RM, Stewart D. Effect of mouthwashes of variable NaF concentration but constant NaF content on oral fluoride retention. Caries Res 1994; 28:43-47.

Edgar WM, Cockburn MA, Jenkins GN. Uptake of fluorides and its inhibitory effects in oral microorganisms in culture. Arch Oral Biol 1981; 26: 615-623.

Ekstrand J, et al. Some Aspects Of The Kinetics Of Fluoride In Saliva. En: Leach, S.A. Factors relating to demineralization and remineralization of the teeth. Washington D.C.: Irl Press; 1986. p. 89-98.

Ekstrand J, Whitford GM. Fluoride Metabolism. In: Ekstrand J, Fejerskov O, Silverstone L, editor. Fluoride In Dentistry. Copenhagen: Munskgaard; 1988. p. 150-170.

Ekstrand J, Fomon SJ, Ziegler EE, Nelson SE. Fluoride pharmacokinetics in infancy. Pediatric Res 1994; 35(2):157-163.

Featherstone JDB, Ten Cate JM. Physicochemical aspects of fluoride enamel interactions. In: Ekstrand J, Fejerskov O, Silverstone L, editors. Fluoride in dentistry. Copenhagen: Munskgaard; 1988. p.125-149.

Fisher C, Lussi A, Hotz P. The cariostatic mechanism of action of fluorides: A review. Schweiz Monatsschr. Zahnmed 1995; 105(3):311-7.

Geddes D, Rolla G. Fluorides In Saliva And Dental Plaque. In: Ekstrand J, Fejerskov O, Silverstone L, editors. Fluoride In Dentistry. Copenhague: Munskgaard; 1988.

Gibbs CD, Huntington E, Lynch RJM, et al. Effect of low levels of fluoride on calcium uptake by lesions in human enamel. Caries Res 1993; 27: 218.

Giertsen E, Scheie AA. Effects of mouthrinses with chorhexidine and zinc ions combined with fluoride on the viability and glycolytic activity of dental plaque. Eur J Oral Sci 1995; 103(5):306-12.

Griffin SO, Gooch BF, Lockwood SA, Tomar SL. Quantifying the diffused benefit from water fluoridation in the United States. Community Dent Oral Epidemiol 2001; 29:120-129.

Groeneveld A, Backer-Dirks O. Fluoridation Of Drinking Water, Past, Present And Future. In: Ekstrand, J et al, editors. Fluoride In Dentistry. Copenhagen: Munskgaard; 1988. p. 229-51.

Hamilton I, Bowden G. Effect Of Fluoride On Oral Microorganisms. En: Ekstrand, J, Fejerskov O, Silverstone L. Fluoride In Dentistry. Copenhagen, Munskgaard; 1988. p. 77-103.

Huizinga ED, Arends J. The effect of an antimicrobial releasing varnish on root demineralisation in situ. The influence of the demineralisation period. J Biol Buccale 1991; 19:29-33.

Huizinga ED, Ruben JL, Arends J. Chlorhexidine and thymol release from a varnish system. J Biol Buccale 1991; 19:343-348.

Lecompte EJ. Clinical Applications Of Topical Fluoride Products: Risks, Benefits And Recomendations. J Dent Res 1987; 66:1066-1071.

Luoma H, Nykanen I, Seppa L, Alakuijala P, Spets-Happonen S, Rainnen J. Protection by F, I, Sr, and combinations against fermentative attack by Streptococcus sobrinus artificial plaque on bovine enamel. Caries Res. 1989; 23(1):5-13.

Marino R. Should we use milk fluoridation? A review Bull Pan Am Health Org 1995; 29 (4) 287-289.

Mellberg JR, Petrou ID, Grote NE. A study of the ability of an in situ remineralization model to differenciate between the effects of two fluoride dentifrices that produced significantly different clinical caries results. J Dent Res 1992; 71:1169-1172.

Miura H, Araki Y, Ohna H. A computer simulation of the reactions between hydroxiapatite and fluoride in acqueous acidic solutions. Dent Mater J 1993; 12(2)209-18.

Mulher J, Radike AW, Nebergall WH, Day HG. The effect of stannous fluoride-containing dentifrice on caries reductios in children. J Dent Res 1974; 33:606-12.

Newbrun E. Effectiveness of water fluoridation. J Public Health Dent 1989; 49:279-289.

Newbrun E. Topical fluorides in caries prevention and management: A North American perspective. J Dent Educ; 65:1978-1083.

Nikiforuk G. Caries dental. Aspectos básicos y clínicos. Buenos Aires: Ed. Mundi; 1986.

Ogaard B. Effects of fluoride on caries development and progression in vivo. J Dent Res 1990; 69(Spec N°):813-9;820-3.

Ogaard B, Seppa L, Rolla G. Professional topical fluoride applications. Clinical efficacy and mechanism of action. Adv Dent Res 1994; 8(2): 190-201.

Ogaard B. The cariostatic mechanism of fluoride. Comp Contin Educ Dent 1999; 20(Sp issue):10-17.

Petersson IG, Edwardsson S, Arends J. Antimicrobial effect of a dental varnish, in vitro. Swer Dent J 1992; 16:183-189.

Primosch RE. A report on the efficacy of fluoridated varnishes in dental caries prevention. Clin Prev Dent 1987; 7:12-22.

Rölla M, Ellingsen JE, Sonju T. Chemical analysis and SEM of acquired pellicle formed in vivo on stannous fluoride treated enamel. Scand J Dent Res 1991; 99(3):205-11.
Rovelin PJ. Fluoride supplements for young children: an analysis of the literature focusing on benefits and risks. Community Den Oral Epidemiol 1990; 27:72-83.
Rugg LW. Rinses for the control of dental decay. Int Det J 1993; 42: 263-9.
Rölla G. On the role of calcium fluoride in the cariostatic mechanism of fluoride. Acta Odont Scand 1988; 46(6):341-5.
Rölla G, Ogaard B, Cruz R de A. Topical application of fluorides on teeth. New concepts of mechanisms of interaction. J Clin Periodontology 1993; 20(2):105-8.
Rölla G, Ellinger JE. Clinical effects and possible mechanisms of action of stannous fluoride. Int Dent J 1994; 44:99-105.
Rölla G, Ellingsen JE. Critical evaluation of the composition and use of topical fluorides, with emphasis on the role of calcium fluoride in caries inhibition. J Dent Res 1990; 69(Spec issue):780-785.
Schmidt HF, Barbukow F, Mulhemann H, De Vecchi P. Amine fluoride and mono fluorophosphate : Historical review of fluoride dentifrices. J Dent Child 1984; 51:99-103.
Seppa L. Studies of fluoride varnishes in Finland. Proc Finn Dent Soc 1991; 541-547.
Seppa, L. Fluoride Varnishes In Caries Prevention. Proc Finn Dent Soc 1982; 78:1-50.
Shellis RP, Duckworth RM. Studies on the cariostatic mechanisms of fluoride. Int Dent J 1994; 44:263-273.
Silverstone L, Fejerskov O. Structural Features Of Dental Caries And The Effects Of Fluoride On Artificial Caries. In: Ekstrand J, Fejerskov O, Silverstone L, editors. Fluoride In Dentistry. Copenhagen: Munskgaard; 1988. p. 104-124.
Silverstone L. Dental Caries. Etiology, Pathology and Prevention New York: Lea & Febiger; 1985
Skartveit L, Tveit AB. Root surface reactions to TiF_4 and $Sn F_2$ solutions in vitro. An ultrastructural study. Acta odont Scand 1991; 49(3) 183-90.
Skartveit L, Tveit AB, Klinge B, Totdae B, Selvig KA. In vivo intake and retention of fluoride after a brief applications of TiF4 to dentin. Acta odont Scand 1989; 47(2).
Stephen KW, Creanor SL, Russell JI, et al. A 3-year oral health dose-responses study sodium monophosphate dentifrices with and without zinc citrate: anticaries results. Community Dent Oral Epidemiol 1988; 16:321-25.
Takagi S, Chow LC, Sieck BA. Deposition of loosely bound and firmly bound fluorides on tooth enamel by acidic gel containing fluosilicate and monocalcium phosphate monohydrate. Caries Res 1992; 26(5): 321-7.
Ten Cate JM. In vitro studies on the effects of fluoride on de- and remineralization J Dent Res 1990; 69:614-619.
Ten Cate JM. The Effect Of Fluoride On Enamel De- And Remineralization In Vitro And In Vivo. In: Guggenheim B, editors. Cariology Today. Basel: Karger; 1984. p. 231-236.
Tinanoff N. Stannous Fluoride In Clinical Dentistry. In: Wei S. Clinical Uses of Fluorides. Philadelphia, Lea & Febiger: 1985. p. 25-34.
Tsuda H, Jongembloed WL, Stokroos I, Arends J. Combined Raman and SEM study on C_F formed on/in enamel by APF treatments. Caries Res 1993; 27(6):445-54.
Wahab FK, Shellis RP, Elderton RJ. Effect of low fluoride concentrations on formation of caries-like lesions in human enamel in a sequential-transfer bacterial system. Arch Oral Biol 1993; 38: 985-995.
Warren JJ, Levy S. A review of fluoride dentifrice related to dental fluorosis. Pediatric Dent 1999; 21:265-71.
Weatherell J, Robinson C. Fluoride in Teeth and Bone. En: Ekstrand J, Fejerskov O, Silverstone L, editors: Fluoride In Dentistry. Copenhagen: Munskgaard; 1988.
Wen HB, Cui FZ, Chen XQ, et al. Structure of artificial enamel lesions after topical applications of high concentratiom sodium fluoride solution in vitro. Caries Res 1995; 29(2):122-9.
White DJ, Bowman WD, Faller RV, et al. 18F MAS-NMR and solution chemical characterization of the reactions of fluoride with hydroxyapatite and powered enamel. Acta Odont Scand 1988; 46:375-389.
White DJ, Nelson DG, Faller RV. Mode of action of fluoride: application of new techniques end test methods to the examination of the mechanism of action of topical fluorides Adv Dent Res 1994; 8(2): 166-74.
Zero DT, Raubertas RF, Fu J, Pedersen AM, Hayes AL, Featherstone JD. Fluoride concentrations in plaque, whole saliva, and ductal saliva after application of home-use topical fluorides. J Dent Res 1992; 71(11):1788-75.

Inactivación de caries

Anderson M, Molvar MP, Powell LV. Treating dental caries as an infectious disease. Operative Dentistry 1991; 16:22-28.
Banerjee A, Kidd EA, Watson TF. In vitro evaluation of five alternative methods of carious dentine excavation. Caries Res. 2000; 34(2): 144-50.
Bordoni N, Squassi A. Prevención y tratamiento de caries dental. Protocolos clínicos. Rev Asoc Odont Arg 1986; 25:3-8.
Bordoni N. Programas parventivos a nivel individual. Rev Asoc Odont Arg 1983; 60:311-323.
Brännström M, Nordenvall KJ. Bacterial penetration, pulpal reaction and inner surfaces of concise filling on etched and unetched cavities. J Den Res 1978; 57:3-7.
Dahlin S. Chemical Mode of action of Carisolv®. In: Albrektsson TOO, Bratthall D, Glantz PO, Lindhe J, editors. Quintessence Books. Part II; 2001. p. 167-78.
Ericson D, Boverstein R. Development of a Tissue-preserving Agent for Caries removal. In: Albrektsson TOO, Bratthall D, Glantz PO, Lindhe J, editors. Quintessence Books. Part II; 2001. p. 153-64.
Ericson D, Zimmerman M, Raber H, et al. Clinical evaluation of efficacy and safety of a new method for chemo-mechanical removal of caries. Caries Res 1999; 33:171-77.
Frencken J, Songpaisan Y, Phantumvanit P, Pilot T. An atraumatic restorative treatment technique. Int Dent J 1994; 44:460-464.
Fusayama TV. New concepts in Operative Dentistry. Chicago: Quintessence; 1980.
Gao W, Smales RJ, Yip HK. Demineralization and remineralization of dentine caries, and the role of glass-ionomer cements. Int Dent J 2000; 50(1):51-6.
Loesche W. Dental caries: a treatable infection. Sprinfield CG, Thomas, 1982.
MacDonald C, Sheiham A. A clinical comparison of non traumatic methods of treatment dental caries. Int Dent J 1994; 44:465-70.
Mejare I, Brännström M. Deep bacterial penetration of early proximal caries lesions in young human premolars. J Den Children 1985; 12: 103-7.
Mertz-Fairhurst E, Curtis J, Ergle J, Reggeberg F, Adair S. Ultraconservative and cariostatic sealed restorations: result at year 10. J Am Dent Assoc. 1988; 129:55-66.
Nishino N, Massler M. Immunization of caries-susceptible pits and fissures with diammine silver fluoride solution. Jap J Pedodontics 1972; 10:6-13.
Saco E. Evaluación de un programa preventivo escolar. Tesis de Doctorado. Facultad de Odontología . Universidad de Buenos Aires; 1995.
Söderholm K, Tyas M, Jokstad A. Determinants of quality in operative dentistry. Crit Rev Oral Biol Med 1988; 9:464-79.
Staehle H. Minimally invasive restorative treatment. J Adhes Dent 1999; 1:267-84.
Tanzer JM. Dental caries is a transmissible infectious disease: the Keyes and Fitzgerald revolution. J Dent Res 1995; 74:1536-1542.
Trowbridge HO. Pathogenesis of pulpitis resulting from dental caries. J Endod 1981; 7:52-60.
Tyas M, Anusavice K, Frencken J, Mount G. Minimal intervention dentistry. A review. FDI Commision project 1-97. Int Den J 2000; 50: 1-12.
Van Amerongen W, Rahimtoola S. Is the ART really atraumatic? Community Dent Dent Epidemiol 1999; 27:431-5.
Weerheijm KL, Groen HJ. The residual caries dilemma. Community Dent Oral Epidemiol; 1999; 27(6):436-41.
Zieckert I. Prevention of dental caries: Studies on the effect of some methods. Thesis. University of Goteborg, 1982

Tratamiento restaurador atraumático

Frencken JE, Holmgren CJ. The Atraumatic Restorative Treatment (ART) Approach. In: Albrektsson TOO, Bratthall D, Glantz PO, Lindhe J, editors. Quintessence Books. Part II; 2001. p. 123-35.

Holmgren CJ, Lo ECM, HU DY, Wan HC. ART restorations and sealants placed in Chinese school children: result after three years. Community Dent Oral Epidemiol 2000; 28:314-20.

Lo ECM, Lolmgren CJ. Provision of Atraumatic Restorative Treatment (ART) restorations to Chinese pre-school children: a 30 month evaluation. Int J Paed Dent 2001; 11(1):3-10.

Phantumvanit P, Songpaisan Y, Pilot T, Frencken JE. Atraumatic Restorative Treatment (ART). A three year community field trial in Thailand. Survival of one surface restorations in the permanent dentition. J Publ Health Dent 1996; 56:141-5.

Smales RJ, Fang DTS. In vitro effectiveness of hard excavation on caries with ART technique. Caries Res 1999; 33:437-40.

Taifour D, Frencken JE, Beiruti N, Van't Hof MA, Truin GJ. Prevalence of Caries and Lesions Treatable through the ART-Approach in High Caries Risk Schoolchildren in Damascus, Syria. Med Princ Pract 2003; 12(2):102-6.

Thylstrup A, Fejerskov O. Texbook of Clinical Cariology. Copenhague: Munksgaard; 1996. p. 136-45.

Tratamiento químico de la caries dental

Dung TSZ, Liu AHH. Molecular pathogenesis of root dentin caries. Oral Disease 1999; 5:92-9.

Habib C, Kronman J, Goldman M. A chemical evaluation of collagen and hydroxiproline after treatment with GK-101 (N-Chloroglycine). Pharmacol Ther Dent 1975; 2:209-15.

Mc Cune R. Report of a symposium on chemomechanical caries removal. A multicentre study. Compend Cont Education Dent 1996; 7:151-9.

Nakamura H, Asai K, Fujita H, Nakazato H, Nishimura Y, Furuse Y, Sasahashi E. The solvent action of sodium hypochlorite on bovine tendon collagen, bovine pulp, and bovine gingiva. Oral Surg Oral Med Oral Pathol 1985; 60(3):322-6.

Perigao J, Thompson J, Toledano M, Osorio R. An ultra-morphological characterization of collagen-depleted etched dentin. Am J Dent 1999; 12:250-5.

Wadachi R, Araki K, Suda H. Effect of calcium hydroxide on the dissolution of soft tissue on the root canal wall. J Endod 1988; 24(5): 326-30.

Yip H, Stevensson A, Beeley J. An improved reagent for chemomechanical caries removal in permanent and deciduous teeth: an in vitro study. J Dent 1995; 23:197-204.

Protocolos

Bordoni N, Doño R, Squassi A, Bellagamba H, Pereyra L, Argentieri A. Odontología preventiva. Buenos Aires. PRECONC/PALTEX-OPS/OMS; 1999.

Bordoni N, Squassi A. Innovaciones en la prevención y tratamiento de caries. Protocolos clínicos. Rev Asoc Arg odont niños 1996; 19: 12-20.

30

Tratamiento de lesiones incipientes: operatoria dental mínimamente invasiva

Julio Barrancos Mooney

INTRODUCCIÓN

Las lesiones más frecuentes de los tejidos duros dentarios son las producidas por caries, abrasión, erosión, abfracción, hipoplasia y fractura.

Por razones didácticas y para poder instituir el tratamiento correcto, estas lesiones pueden ser clasificadas en dos grandes categorías: **lesiones incipientes** y **lesiones avanzadas.**

Las lesiones incipientes son aquellas en las que, debido a su detección temprana, el daño de la estructura dentaria subyacente es mínimo y todavía no compromete la integridad funcional del diente.

En el caso de la caries, las lesiones incipientes se manifiestan: a) por un cambio de color del esmalte (mancha blanca o marrón), b) por un surco u hoyo profundo donde el explorador muy fino se engancha, c) por un surco u hoyo con color marrón o negro y d) por una lesión macroscópicamente visible de tamaño y extensión mínimos (cavitación).

En caso de abrasión, erosión, abfracción, hipoplasia o fractura, la lesión incipiente es de pequeñas dimensiones y aún no compromete la integridad funcional del diente. Las lesiones incipientes por lo general son indoloras.

La operatoria dental actual, con criterio preventivo, basa el éxito de sus tratamientos en la aplicación de tres premisas: 1) el diagnóstico precoz de las lesiones, 2) el tratamiento inmediato de estas lesiones y 3) la máxima conservación de tejidos dentarios sanos (cuadro 30-1).[1-3]

La aplicación de estas premisas da como resultado la normalización total del elemento dentario afectado.

Las opciones terapéuticas para las lesiones incipientes son las siguientes: a) remineralización de tejidos duros (esmalte, dentina, cemento), b) sellado de hoyos y fisuras, c) ameloplastia y d) restauración con mínima preparación cavitaria (cuadro 30-2).[4-8]

Cuadro 30-1. *Operatoria dental con criterio preventivo. Premisas*

1. Diagnóstico precoz
2. Tratamiento inmediato
3. Máxima conservación de tejidos sanos

El tratamiento de las lesiones incipientes puede llevarse a cabo con un compromiso mínimo de los tejidos dentarios sanos (cuadros 30-3 y 30-4).

El tratamiento de las lesiones avanzadas se comentará en capítulos posteriores.

REMINERALIZACIÓN

La remineralización puede realizarse sobre los tres tejidos duros del diente: esmalte, dentina y cemento.

Remineralización del esmalte

En el medio bucal los dientes están sometidos a un proceso constante de desmineralización y remineralización. Se ha demostrado que existe un intercambio iónico activo y permanente entre el esmalte y el medio bucal. El diente se conserva sano cuando la saliva posee un pH superior a 5,5 y concentraciones de calcio y fosfato superiores al producto de solubilidad de la hidroxiapatita. Cuando el medio bucal es más ácido o cuando sobre la superficie dentaria se ha formado una placa microbiana que ha hecho descender el pH por debajo de 5,5 (pH crítico), el diente pierde minerales. Si esta situación se prolonga durante cierto tiempo, aparece la lesión cariosa incipiente denominada mancha blanca.

Si, por el contrario, la situación descrita con anterioridad se revierte y el medio bucal se neutraliza o la placa desaparece por el cepillado, se produce depósito de minerales, que provienen de los fosfatos y otras sales presentes en la saliva, sobre la superficie del diente. Éste es el proceso natural de remineralización de la mancha blanca y, de esta manera, la lesión queda neutralizada. Si no se producen ataques posteriores, la lesión permanecerá como una caries detenida que con el tiempo podrá pigmentarse y transformarse en mancha marrón (véanse caps. 18 y 20).[9-12]

Por lo tanto, la remineralización es un proceso natural que tiende a neutralizar las lesiones cariosas incipientes (figs. 30-1 a 30-3). Con el fin de reforzar el mecanismo natural de remineralización se debe actuar sobre los factores del medio bucal, modificándolos para que la precipitación de fosfatos y otras sales se produzca en forma más intensa y para que el pH (potencial ácido) se modifique y llegue a la neutralidad.

También se puede efectuar una remineralización artificial mediante el empleo de compuestos con flúor y otras sustancias.

Cuadro 30-2. *Opciones de tratamiento*

a) Remineralización
b) Sellado de hoyos y fisuras
c) Ameloplastia
d) Restauración con mínima preparación cavitaria

Cuadro 30-3. *Tratamiento de lesiones cariosas incipientes en superficies lisas*

Mancha blanca	Limpieza + remineralización Microabrasión*
Pequeña cavidad	Ameloplastia + pulido + remineralización Restauración adhesiva

* Véase cap. 50.

Técnica

1. Se instruye al paciente sobre higiene bucal para que mediante el cepillado correcto elimine la placa bacteriana de su boca.
2. Se aconseja al paciente sobre dieta para que elimine el exceso de hidratos de carbono, principalmente azúcares, sobre todo en su ingestión entre horas y en sus formas adhesivas (caramelos, bombones, chicles, bebidas gaseosas).
3. Se limpia la superficie de la mancha blanca con cepillo y pasta de pómez. No debe usarse pómez con sustancias oleosas o que contengan flúor (figs. 30-4 y 30-5).
4. Se aísla el diente. El aislamiento con dique de goma es más conveniente, aunque no imprescindible.
5. Se lava y seca bien la superficie de la mancha.
6. Se aplica una solución fluorada, como flúor-fosfato acidificado, fluoruro de sodio u otras. Esta solución se deja durante cuatro minutos, mojando constantemente para mantener bien húmeda la superficie (fig. 30-6). Como aplicador puede usarse una torunda pequeña o bolita de algodón o bien una jeringa con aguja corta.
7. Se retira el aislamiento y se le pide al paciente que no tome líquidos ni se enjuague durante por lo menos una hora (fig. 30-7).
   Este procedimiento puede repetirse cada tres meses a lo largo del primer año y luego una vez cada seis meses (figs. 30-8 y 30-9).[13-15]

Variantes

a) En lugar de usar las soluciones fluoradas se pueden utilizar barnices protectores con flúor, como el Fluor Protector®, el Duraphat® y otras marcas comerciales (cuadro 30-5).

Cuadro 30-4. *Tratamiento de lesiones cariosas incipientes en hoyos y fisuras*

Ameloplastia y flúor
Ameloplastia y sellador
Restauración preventiva

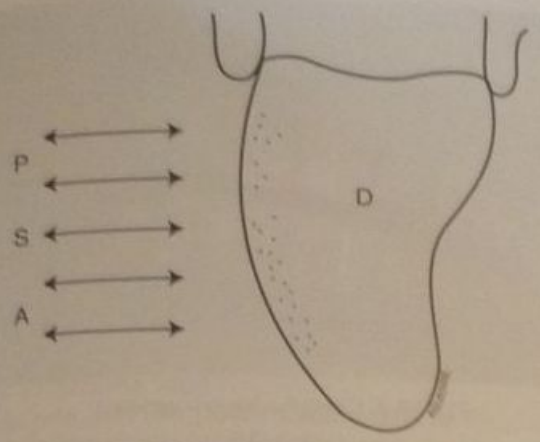

Fig. 30-1. Existe un intercambio iónico activo y permanente entre el diente (D), la placa bacteriana (P), la saliva (S) y los alimentos (A).

Fig. 30-4. Lesiones cariosas incipientes. El tratamiento indicado es la remineralización artificial.

Fig. 30-2. Manchas blancas.

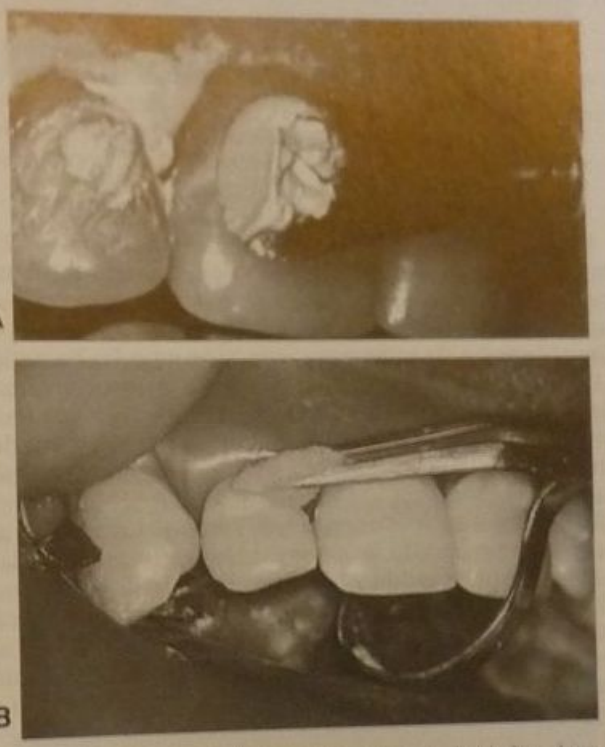

Fig. 30-5. A. Limpieza de la superficie con pasta de piedra pómez. **B.** Se eliminan los restos del abrasivo con una torunda de algodón húmeda. Se lava y se seca. Se aísla el campo.

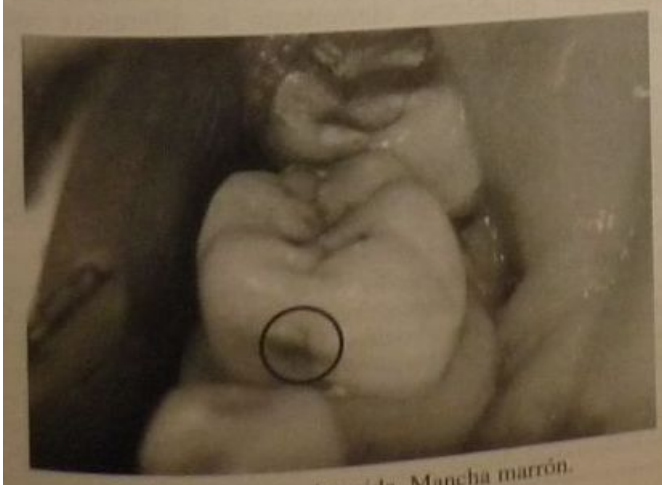

Fig. 30-3. Caries detenida. Mancha marrón.

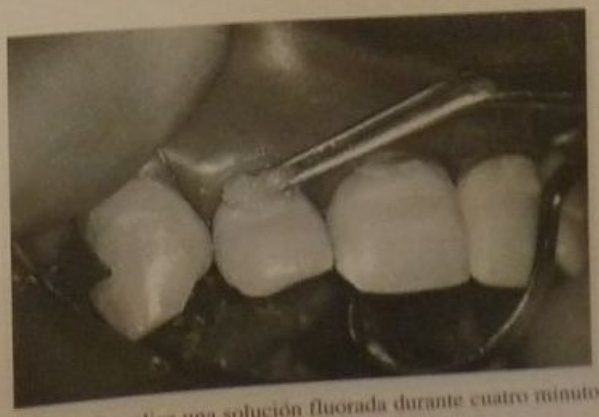

Fig. 30-6. Se aplica una solución fluorada durante cuatro minutos.

Fig. 30-7. Aspecto de la lesión luego del tratamiento.

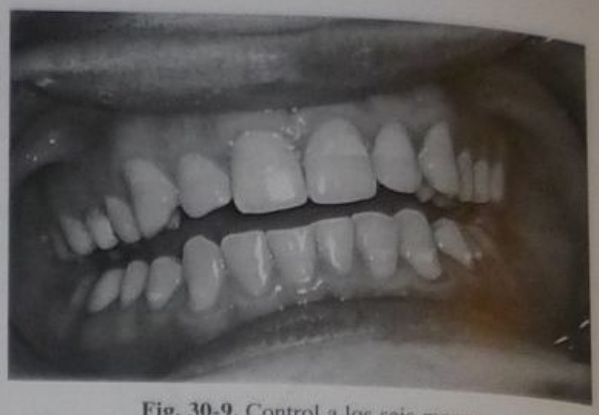

Fig. 30-9. Control a los seis meses.

b) También se han utilizado sistemas de topicación continua mediante flúor de liberación prolongada, mezclado con una película de celulosa en contacto permanente con la saliva.[16-18] Retief y col. comprobaron que el esmalte absorbe mucho más flúor del Fluor Protector® y del Duraphat® que del flúor-fosfato acidificado y que la absorción es inversamente proporcional a la concentración de flúor en esmalte.

Mejàre y Brännström[19] consideran que en la mancha blanca ya ha habido penetración microbiana hacia el interior del esmalte y que el esmalte poroso es una vía de comunicación directa con el medio bucal que además permite el ingreso de nutrientes para alimentar las bacterias.

Por lo tanto, se debe cerrar esa vía de acceso y para ello es necesario remineralizar la superficie para conseguir el bloqueo. Las bacterias remanentes en el interior, si no son muy numerosas, al estar privadas de nutrientes, morirán.

En cambio, si son numerosas y han permanecido allí por mucho tiempo, la lesión puede haber invadido la dentina y es imprescindible su extirpación total.

Es muy oportuno comentar aquí un caso clínico de mancha blanca sin cavitación en distal de un canino sin diente vecino observada en una persona joven. La lesión vista por transiluminación mostró la aparente invasión de la dentina.

Luego de evaluar las pruebas clínicas –ausencia de dolor y esmalte aparentemente intacto– se decidió abrir la mancha blanca con fresa 330 en velocidad superalta y se comprobó la existencia de una profunda invasión de la lesión cariosa en la dentina, que por lo tanto requería restauración con preparación cavitaria. La explicación de este caso es la siguiente: la caries se inició cuando existía un diente vecino, en la relación de contacto. Al extraer este diente el esmalte se remineralizó, pero ya había dejado penetrar gran cantidad de microorganismos que continuaron viviendo en la dentina, alimentándose con los nutrientes de la sustancia orgánica del tejido.[20]

Remineralización de la dentina

La recuperación biológica de un diente que ha sido profundamente afectado por caries u otras noxas, pero que aún mantiene la vitalidad pulpar sin inflamación de este órgano, es posible debido a su capacidad de remineralizar dentina, por el aporte de minerales fabricados en el odontoblasto y transmitidos a través de los túmulos dentinarios hasta la dentina que ha sufrido la pérdida de sustancia inorgánica. Esta capacidad pulpar existe siempre y debe ser estimulada y protegida para que pueda desarrollarse.[21-23]

Para lograr éxito en la remineralización dentinaria es preciso eliminar primero las causas que produjeron el ataque y la consiguiente pérdida de minerales, por ejemplo la caries, y luego crear las condiciones necesarias para que la pulpa fabrique su defensa. Estas condiciones exigen la desaparición de las toxinas o agentes microbianos, el cierre hermético de la cavidad con materiales no irritantes, la estimulación de la remineralización con ciertas sustancias y la no producción de nuevas lesiones en el diente por un período prolongado para que se produzca la recuperación biológica.[24,25]

Massler[26] estableció claramente la diferencia entre *dentina infectada* y *dentina no infectada* en los casos de

Fig. 30-8. Se retira el dique de goma.

Cuadro 30-5. *Soluciones fluoradas*

A. Líquidas o gel
   1. Solución acidificada de fluoruro de sodio con ácido ortofosfórico (flúor-fosfato acidificado)
   2. Solución de fluoruro de sodio al 2%
   3. Solución de fluoruro de estaño al 8% o al 10%
B. Barnices especiales con flúor
   1. Flúor protector (Vivadent)®
   2. Duraphat (Woelm Pharma)®
   3. Bifluorid 12 (Voco)

...etración bacteriana profunda y fijó las bases para la ...ección indirecta estimulando la remineralización de ...entina desmineralizada.

...n trabajos anteriores ya se había demostrado la posi...dad de recuperar un diente con dentina afectada de ...era profunda pero sin patología pulpar (figs. 30-10 y ...11).[27-29]

...erenciación dentinaria

...n un diente que ya ha sufrido el ataque de la caries se ...den encontrar tres tipos de dentina: a) dentina necró... infectada, b) dentina vital parcialmente desminerali...a y c) dentina sana.

...ada una de ellas posee características físicas, químicas e histopatológicas diferentes que se describen en el ...dro 30-6.

...l éxito de la protección indirecta profunda que preten...la remineralización dentinaria depende en gran medida ...criterio acertado del odontólogo en la diferenciación ...los dos tipos de dentina afectada: a) la dentina necróti...e infectada que debe ser eliminada totalmente y b) la ...tina desmineralizada por los ácidos que segregaron los ...croorganismos pero que no está infectada o que lo que ...á pero en muy poca proporción.

...En 1979, Fusayama y col.[30,31] describieron un método ...ple y confiable para diferenciar ambos tipos de den...a mediante el uso de colorantes como fucsina al 0,5% ...ojo ácido al 1% disueltos en propilenglicol. Se aplica ...colorante sobre la dentina cariada durante diez segun...s y se lava. La dentina cariada, necrótica e irrecupera...se teñirá de rojo, mientras que la dentina vital, aunque ...é parcialmente desmineralizada, no se teñirá. Esto ...mite que el operador diferencie perfectamente la den...a que debe eliminar de la que puede dejar en el fondo ...la cavidad para que sea remineralizada. El método se ...ede repetir tantas veces como sea necesario para lle...r a la eliminación total de la dentina irrecuperable ...ase cap. 18).

...pervivencia de las bacterias dejadas en la dentina

...Fairbourn y col.[32] investigaron la supervivencia de las ...cterias en la dentina cariada que queda en el fondo de ...a cavidad muy profunda cuando no se desea llegar a una ...posición franca de la pulpa. Después de limpiar la ma...r parte de la dentina cariada estos autores colocaron ...a base de hidróxido de calcio fraguable y/o sellaron ...ansitoriamente la cavidad con un cemento de óxido de ...nc y eugenol mejorado con resinas y aditivos (IRM).

Cuadro 30-6. *Características de las dentinas en caries. Dientes vitales*

	Necrótica	*Desmineralizada*	*Sana*
...stancia inorgánica	Ausente	Desmineralizada	Normal
...bras colágenas	Ausentes	Normal	Normal
...entina peritubular	Pérdida	Desmineralizada	Normal
...bras de Tomes	Pérdida	Normal	Ninguna
...acterias	Muchas	Muy pocas	Dura
...ureza	Blanda	Intermedia	Normal
...olor	Anormal	Ligera diferencia	Normal

(Adaptado de Fusayama y col.)[30]



Fig. 30-10. Caries experimental in vivo, según Brännström y col. Ataque bacteriano profundo en la dentina. (MEB × 7.000.)

Al cabo de cinco meses, se extrajeron muestras del fondo de la cavidad y se las sometió a cultivo para determinar la presencia de bacterias. Tanto en los casos en los que se colocó hidróxido de calcio fraguable (Dycal mejorado) como en los que se usó cemento temporario de óxido de cinc y eugenol reforzado (IRM), la cantidad de bacterias en la dentina cariada había disminuido significativamente.

Solo en dos de los 40 casos las bacterias habían aumentado, posiblemente por filtración marginal. Esto demuestra que en casos seleccionados es posible preservar dentina que no está totalmente dura en el fondo de una cavidad profunda y estimular las defensas de la pulpa.

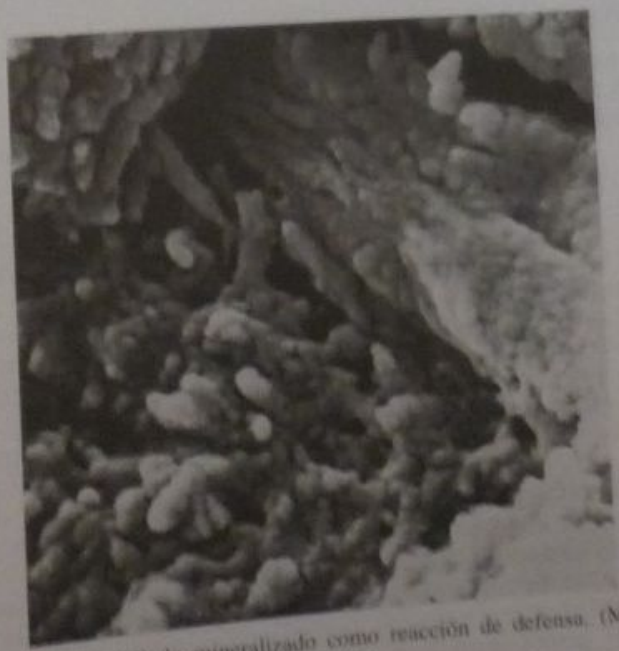

Fig. 30-11. Túbulo mineralizado como reacción de defensa. (MEB ×26.000.) (Gentileza de Brännström M.)

Dado que ni la radiografía ni el examen clínico son totalmente confiables para determinar la exposición pulpar,[33] toda cavidad profunda debe ser considerada como si fuera una exposición pulpar potencial (véase cap. 32).[34,35]

Remineralizantes para dentina

Técnica del fluoruro de estaño

Wei, Kacqueler y Massler[36] comprobaron que el fluoruro de estaño al 10% en solución fresca recién preparada es capaz de aumentar el contenido mineral de la dentina desmineralizada en dientes con caries profundas recién extraídos.

Mediante control radiográfico, por tinción con azul de toluidina y microscopia electrónica, se comprobó que la aplicación de fluoruro de estaño (SnF) durante una hora había aumentado significativamente la densidad de la parte inorgánica de la dentina, lo que indicaba que se habían precipitado sales en los túbulos dentinarios.[37-39]

Cuando se observaron con el microscopio electrónico los cortes de dentina cariada tratados con solución al 10% de SnF, mostraron un material en forma de granos esferoidales que se depositaban sobre el colágeno de la dentina desmineralizada, especialmente en la periferia de los túbulos dentinarios.

Otros autores comprobaron que la acción directa de las soluciones al 10% de SnF no producía daños pulpares, ni siquiera en cavidades muy profundas, por lo que se trata de un método seguro para el depósito de sales minerales en la dentina desmineralizada.

El procedimiento clínico aconsejado es el siguiente.

PREPARACIONES POCO PROFUNDAS

1) Conformación total de la cavidad.
2) Extirpación de la caries y control con detector de caries.
3) Lavado y secado.
4) Aplicación sobre la dentina de un algodón humedecido en solución de SnF al 10% durante 60 segundos.
5) Secado con algodón y un chorro breve de aire.
6) Restauración del diente.

PREPARACIONES MUY PROFUNDAS

1) Conformación total de la cavidad.
2) Extirpación de caries en etapas:
   a) Extirpar toda la dentina cariada de las paredes laterales.
   b) Extirpar la mayor parte de la dentina cariada del piso, pero sin llegar a la dentina totalmente sana y dura.
   c) Diferenciar dentina necrótica con aplicación de detector de caries durante 10 segundos.
   d) Lavar y secar.
   e) La dentina que permanece coloreada por el detector de caries debe ser eliminada suavemente con cucharitas o fresas redondas grandes a baja velocidad.
   f) Repetir el procedimiento hasta obtener dentina que no se coloree con el detector.
   g) Aplicar solución de fluoruro de estaño (SnF) al 10% durante cuatro 4 minutos, secar con algodón y un chorro breve de aire.
   h) Colocar las bases adecuadas, por ejemplo hidróxido de calcio fraguable y cemento de ionómero vítreo.
   i) Colocar el material de obturación (amalgama, composite, ionómero vítreo u otro).

Técnica del diamino fluoruro de plata

La capacidad de las soluciones de sales pesadas, como el nitrato de plata amoniacal, para detener o reducir el ataque de las caries en dientes vivos se conoce desde hace mucho tiempo. El inconveniente de este procedimiento consiste en el intenso color negro que se produce sobre el diente por la precipitación de sales de plata. Además, su uso es riesgoso por la posibilidad de manchar la piel, las manos o la ropa del paciente o el operador.

En las últimas décadas, la profesión ha asistido al desarrollo de los fluoruros como agentes preventivos sumamente eficaces (véase cap. 29). La combinación de los efectos cariostáticos y preventivos del nitrato de plata amoniacal con los del fluoruro de sodio llevó al descubrimiento de un nuevo agente de acción preventiva intensa y de uso clínico mas fácil, que es el diamino fluoruro de plata. Yamaga y col.,[40] de la Universidad de Osaka, Japón, informaron sobre el nuevo agente cariostático y sobre los resultados experimentales logrados con su uso.

La solución utilizada contiene el 38% del preparado diamino fluoruro de plata ($Ag[NH_3]_2F$) y, al aplicarla sobre el diente, forma productos reaccionales con la hidroxiapatita, que son: fluoruro de calcio, fosfato de plata y plata proteica precipitada.

Como resultado, aumenta el contenido mineral de la dentina parcialmente desmineralizada y oblitera por precipitación los túbulos dentinarios evitando la penetración de las bacterias o sus toxinas. Al detener el avance microbiano, permite que la pulpa remineralice la dentina interiormente al oponer una barrera biológica al ataque de la caries.

Aplicaciones clínicas: se utiliza como *agente cariostático* para detener el avance de la caries en pacientes que no pueden ser tratados con los métodos convencionales (personas enfermas, hospitalizadas, impedidas, etc.); como *desensibilizante* en dentina expuesta y en dentina hiperestésica; como *agente preventivo* de caries de hoyos y fisuras, de superficies libres o radiculares; como *endurecedor de la dentina* en dientes despulpados, en conductos radiculares, y como *preventivo de caries* en los márgenes de restauraciones o coronas.

Forma de utilización: se debe aislar el diente de la mejor manera posible, preferentemente con dique de goma. Se aplica sobre el diente seco, con un algodón humedecido en la solución de diamino fluoruro de plata. Para conductos o lugares de acceso difícil se puede utilizar una punta de papel o una hebra de hilo absorbente. El diente se mantiene húmedo durante tres minutos, repitiendo en forma constante la aplicación de la solución. Al cabo de tres minutos, se procede a quitar la aislación y se permite que el paciente se enjuague. En otros casos, se puede continuar directamente con la restauración definitiva.

Acción sobre tejidos blandos: en contacto con la encía, la solución produce una cauterización localizada (como si fuera ácido tricloroacético) que cura espontáneamente en 24 horas.

Sobre la dentina o el esmalte el producto deposita sales de plata y, en consecuencia, tiñe de color oscuro.

Por razones estéticas, la utilización del diamino fluoruro de plata está contraindicada en los dientes anteriores.

Efecto remineralizante en caries profundas: de un modo similar al fluoruro de estaño, el diamino fluoruro de plata produce un precipitado de sales minerales que aumenta la densidad inorgánica de la dentina desmineralizada por la acción de ácidos de la caries, lo que permite

...lizar la protección indirecta profunda en aquellos ca-
...s en los que se presume que la extirpación total de la
...ntina cariada puede llevar a exposición pulpar, pero los
...tomas clínicos indican la presencia de una pulpa sana
...iperémica no infectada.

En estos casos, se puede diluir el agente (Saforide) en
...a o dos veces su volumen en agua, en un vaso Dappen,
...ra evitar una posible irritación pulpar, aunque esto no
...ocurrido en todos los trabajos de experimentación clí-
...ca ya realizados.

...emineralización del cemento

De los tres tejidos duros dentarios el cemento es el
...ás difícil de remineralizar por su estructura amorfa e
...egular y su escaso espesor. Cuando es atacado por la
...ries, la cavitación es casi inmediata debido a su poca
...reza; el cemento desmineralizado y reblandecido, ge-
...ralmente de color marrón, desaparece con rapidez y la
...sión pasa a la dentina subyacente (véase cap. 22).

La aplicación de flúor en sus diferentes formas es
...onsejable porque este elemento dificulta la formación
...la actividad de la placa microbiana, por lo que reduce
...incidencia de caries.

Del mismo modo, se puede utilizar el diamino fluoru-
...o de plata como agente cariostático y preventivo.

...ELLADO DE HOYOS Y FISURAS

El cierre de los hoyos y las fisuras de las superficies
...entarias por medio de sustancias adhesivas que luego
...ermanecen firmemente unidas al esmalte constituye un
...rocedimiento preventivo y terapéutico de extraordinario
...alor.

Se utilizan para ello: a) resinas sin carga mineral, de
...utocurado o de fotocurado, colocadas mediante técnica
...dhesiva, b) ionómeros vítreos con agregado de plata o
...in él y c) ionómeros modificados con resinas (ionorresi-
...as). El principal factor a tener en cuenta para la aplica-
...ión del sellador es el diagnóstico del estado de salud de
...sos hoyos y fisuras que se pretende cerrar.

Esto es bastante difícil de realizar clínicamente, por-
...que el diámetro promedio de las fisuras en su parte pro-
...funda es de 25 a 50 µm, por lo que queda fuera del alcan-
...ce de la exploración del diente con un explorador, cuyo
...diámetro en la punta, en el mejor de los casos, es de 75 a
...100 µm. Además, existen varios tipos de surcos: en for-
...ma de U o de V, de Y y de T invertida.

En algunos casos, la aplicación de colorantes que de-
...tectan la presencia de tejido cariado puede ayudar a esta-
...blecer el diagnóstico correcto. La técnica es simple y eco-
...nómica (véanse caps. 18 y 42). La retención del sellador
...es variable y depende de varios factores: profundidad de
...los surcos, técnica utilizada, tipo de material, atrición, etc.
Se la puede estimar en un promedio de cuatro a seis años.
No obstante, aunque se caiga parte del sellador, no siem-
...pre se producen caries en esas piezas dentarias.[41-44]

Charbeneau y Dennison[45] comprobaron en pacientes
...de cinco a ocho años de edad un 72% de retención al ca-
...bo de cinco años y un 36,5% al cabo de 10 años. Le Bell
...y Forsten (Universidad de Turku, Finlandia) abren pre-
...ventivamente las fisuras con una piedra diamantada fina
...de 0,8 mm para mejorar la retención del sellador en los
...niños.[46] Otros autores usan distintas técnicas de apertura
...de los surcos para realizar su diagnóstico y favorecer la
...penetración del sellador.[47-49]

Los selladores también se han empleado para obturar
...los surcos vecinos a una pequeña restauración de amal-
...gama o composite cuando se deseaba evitar la extensión
...preventiva en individuos con buenos hábitos higiénicos.

Los materiales más utilizados para el sellado de hoyos
...y fisuras son las resinas aplicadas mediante técnica adhe-
...siva.[50-53]

Algunos tipos de cementos también han sido utiliza-
...dos como selladores, con la ventaja de una excelente ad-
...hesión al diente sin necesidad de realizar grabado ácido
...y liberación constante de fluoruros, aunque tienen menor
...retención –por su menor profundidad de penetración, de-
...bido a su viscosidad– y sufren mayor atrición o desgaste
...durante la masticación.[55-56]

Uso del láser para el sellado de fisuras

Se puede utilizar láser de mediana potencia para reali-
...zar un autosellado de las fisuras y los hoyos de la super-
...ficie del esmalte.[57]

Stewart y col.[58] usaron una hidroxiapatita sintética
...mezclada con un eutéctico de baja fusión para sellar fisu-
...ras en molares mediante láser de dióxido de carbono. El
...aumento de temperatura en la pulpa no superaría los 5 °C,
...a pesar del empleo de temperaturas cercanas a 1.000 °C
...en la superficie, pero en tiempos muy cortos. El esmalte
...no sufrió rajaduras y la hidroxiapatita resistió el ciclado
...térmico y la penetración de pigmentos.

Los surcos y los hoyos quedaron herméticamente se-
...llados. Yamamoto y Sato,[59] mediante el empleo de láser
...Nd:YAG conducido a la superficie dentaria por fibra óp-
...tica, lograron modificar in vitro la superficie del esmalte
...al eliminar los poros naturales y aumentar su resistencia
...a la desmineralización en saliva artificial. Una expe-
...riencia in vivo no produjo daño en la pulpa y los dien-
...tes permanecieron inmunes al ataque de la caries. Los
...experimentos realizados en ratas mostraron mayor in-
...munidad a la caries en los dientes tratados con láser (figs.
30-12 y 30-13).

Burkes y col.[60] recomiendan el uso de láser bajo refri-
...geración acuosa para evitar el aumento de temperatura
...intrapulpar, mientras que Frentzen y col.[61] aconsejan el
...uso de "excimer laser", que produce poco aumento de
...temperatura. Anic y col. comprobaron un aumento de
...solo 4 °C en la pulpa cuando se usó láser de CO_2. El lá-
...ser debe usarse en forma pulsátil. El láser de erbio:YAG
...no produce aumento de temperatura y corta eficazmente
...el tejido duro dentario.

El campo de utilización de láser se va ampliando rápi-
...damente en operatoria dental (véase cap. 11).

Aire abrasivo[62-66]

Éste es otro sistema de alta tecnología para el cual se
...indica el sellado de hoyos y fisuras (y otras preparacio-
...nes conservadoras). El aire abrasivo es un sistema no
...rotatorio para preparación de cavidades que se ha des-
...arrollado en los últimos años. Aunque se lo conoce en
...odontología desde 1955 (Black), en los últimos años ha
...resurgido con gran ímpetu, gracias al mejoramiento ex-
...perimentado en los equipos y las técnicas.

Se basa en el microdesgaste controlado de la superficie
...dentaria mediante la emisión de un chorro de aire que
...arrastra un abrasivo, por lo general óxido de aluminio (al-
...fa-alúmina), de 27 o 50 micrómetros de tamaño. A menudo,
...para preparaciones superficiales o de profundidad media-
...na, no se necesita anestesia (figs. 30-14 y 30-15).

Fig. 30-12. Aparato láser Nd:YAG, 1.064 nanómetros. Sunbase 800 (Sunrise).

Fig. 30-14. Dispositivo de aire abrasivo Prep-Cavit, de Lares, EE.UU. (Gentileza de G. Grimberg.)

AMELOPLASTIA

La ameloplastia consiste en modificar levemente la superficie del esmalte con fines preventivos, terapéuticos o mixtos.[67,68] Este procedimiento puede realizarse a) en superficies lisas o b) en hoyos y fisuras de molares y premolares.

La ameloplastia debe ser complementada: a) con remineralización del esmalte, b) con un sellador o c) con una restauración preventiva adhesiva.

Ameloplastia en superficies lisas

Si la lesión cariosa incipiente –mancha blanca– continúa su avance, se transforma en una pérdida de sustancia del esmalte consistente en rugosidad o una pequeña cavidad detectable con el explorador (cuadro 30-3) (fig. 30-16). Aquí se aplica el procedimiento denominado *ameloplastia en superficie lisa*, que consiste en desgastar levemente la superficie rugosa del esmalte y transformar esa pequeña cavidad en una zona un poco más amplia, plana

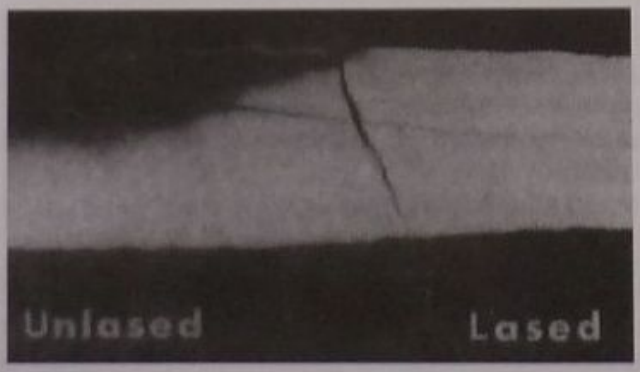

Fig. 30-13. El esmalte irradiado con láser posee mayor resistencia a la desmineralización en saliva artificial (Yamamoto y Sato). Unlased: no irradiado; Lased: irradiado.

Fig. 30-15. KCP. Aparato de aire abrasivo (ADT, EE.UU.). (Gentileza de Dialom Argentina.)

30-16. Lesión cariosa incipiente en la que está indicada la ame-
ia de superficies lisas.



Fig. 30-18. Elementos rotatorios para desgastar la superficie del esmalte. A. Piedra diamantada biconvexa. B. Punta de goma abrasiva.

emente cóncava, bien pulida, que no tenga sitios
le pueda depositarse la placa bacteriana. La técnica
siguiente:

eve desgaste de la superficie del esmalte con una
iedra diamantada de forma biconvexa (forma de ba-
o barril) o con fresa de doce filos (forma de llama),
mediana velocidad, hasta que el esmalte subyacente
sté liso y firme, no rugoso.
Pulido del esmalte con discos de papel de grano fino,
uedas o puntas de goma abrasivas, cepillo y pómez.
Lavado y secado.
Aplicación tópica de flúor (soluciones o barnices)
(figs. 30-17 a 30-19).

Otra aplicación de la ameloplastia es la remodelación
una pequeña lesión de clase IV, ángulo de incisivo o
ino, que haya sufrido pérdida de sustancia. El proce-
iento es el siguiente:

Evaluación de la lesión: no debe haber dentina al des-
cubierto ni caries.
Alisado de la superficie irregular producida por la
fractura con disco de papel abrasivo o piedra diaman-
tada extrafina.
Pulido de la superficie del esmalte (véase el punto 2
de la técnica anterior).
Remineralización con solución fluorada (fig. 30-20).

Ameloplastia en hoyos y fisuras (molares y premolares)

Un mejor conocimiento de los factores que producen la lesión cariosa y la adopción de técnicas higiénicas y preventivas más adecuadas por parte de los pacientes han permitido volver a evaluar los conceptos de extensión preventiva y de cavidades con finalidad terapéutica.[69]

Markley,[70] precursor de cavidades conservadoras, sugería normas que tendían al ahorro de tejidos dentarios en la preparación de cavidades y aconsejaba una moderada extensión en surcos sanos. Gilmore y col.[71] innovan más profundamente en el concepto y sugieren no penetrar en los surcos de la cara oclusal no invadidos por la caries, reemplazando la extensión preventiva de Black por una remodelación del surco que llaman ameloplastia. Baum y col. también recomiendan la ameloplastia, no solo para evitar la extensión preventiva innecesaria en surcos sanos, sino también como medida preventiva, en forma similar al empleo de selladores, ya que ambos métodos son eficaces para prevenir la reiniciación de lesiones cariosas.[72] Otros autores han usado ameloplastia y selladores para reducir la extensión preventiva en cavidades para amalgama o para composite, con resultados favorables.[73-76]

Indicaciones y contraindicaciones

La ameloplastia está indicada cuando el odontólogo lo considere conveniente, según su criterio clínico, en reem-



ig. 30-17. Esquema de lesión cariosa incipiente en la que está indica-
a la ameloplastia de superficies lisas.

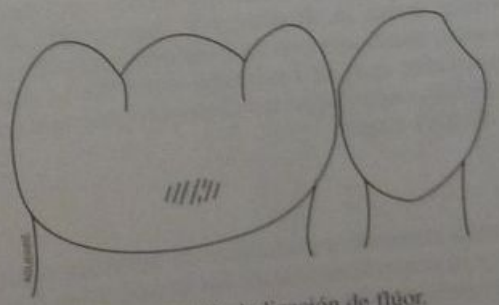

Fig. 30-19. Aplicación de flúor.



Fig. 30-20. Pequeña fractura de ángulo que ha sido remodelada para eliminar aristas agudas y luego remineralizada.

plazo de una preparación cavitaria, de una extensión preventiva o con simple finalidad preventiva en el diente sano. Se deben evaluar previamente los siguientes factores: a) riesgo de caries del diente, b) riesgo de caries del paciente, c) tipo de surco o fisura y su ubicación y d) presencia de caries en el hoyo o fisura.

Riesgo de caries

En dientes que por su ubicación u otros factores corran alto riesgo de caries o en pacientes con alto riesgo de caries (véase cap. 20) no se aconseja la ameloplastia y se debe recurrir a preparaciones cavitarias más convencionales. Esto incluye a los pacientes con hábitos higiénicos deficientes y dietas cariogénicas. Es necesario modificar primero estos dos aspectos de la vida cotidiana del paciente que favorecen la iniciación de caries.

Tipo de surco o fisura y su ubicación

Los surcos sanos abiertos y accesibles a la limpieza o los surcos borrados por atrición no necesitan ameloplastia; en cambio, la ameloplastia está especialmente indicada en los surcos profundos (denominados fisuras), y poco accesibles al cepillado en dientes con cúspides muy altas.

Presencia de caries

Se examina el surco con explorador de punta fina (Hu Friedy Nº 5 o similar). Si la punta no se engancha y no se observan otros signos de caries (decoloración, mancha blanca), cabe suponer que se está en presencia de un surco sano, sin caries. Si hay caries, no se debe efectuar la ameloplastia, sino una preparación cavitaria mínima, una restauración preventiva o una restauración convencional.

La ameloplastia, sumada al criterio preventivo y conservador de las preparaciones modernas para amalgama y composite, evita la destrucción innecesaria de tejido dentario sano asociado con la extensión preventiva excesiva y mutilante que se realizaba antes de la década de 1970. Además, constituye un elemento preventivo eficaz para los dientes sanos.

Técnica

La técnica consiste en efectuar la apertura mínima, el ensanche y la remodelación de los hoyos y las fisuras estructurales del esmalte.

La apertura se realiza utilizando fresa periforme (Nº 329) o una piedra diamantada troncocónica delgada (0,8 mm) a velocidad superalta, sin penetrar en la totalidad del espesor del esmalte.

En ningún caso se llega a la dentina. El hoyo o fisura se transforma en una superficie lisa, abierta al exterior y bien pulida que permite que el operador constate la existencia o la ausencia de dentina cariada en su interior, con la ayuda de un detector de caries.

Cuando se trata de reemplazar la extensión preventiva por una ameloplastia de surcos sanos, se puede usar la piedra diamantada en forma inclinada, casi horizontal a la superficie del diente, para remodelar el surco (fig. 30-21).

Una vez realizada la ameloplastia y constatada la ausencia de caries en su interior, se procede a: a) remineralizar el interior o b) colocar un sellador. La elección de uno u otro procedimiento depende del caso clínico. En líneas generales, se remineraliza y se deja el surco abierto en pacientes adultos o de bajo riesgo de caries, para permitirles higienizar perfectamente la cara oclusa; se coloca un sellador en pacientes jóvenes o de alto riesgo de caries, para prevenir una lesión futura (fig. 30-22).

Entre todos los procedimientos conocidos para el tratamiento de las lesiones incipientes o con fines preventivos, la ameloplastia más remineralización o la ameloplastia con sellador son consideradas por muchos autores como una buena alternativa preventiva en operatoria dental que complementa el uso de los selladores de hoyos y fisuras. Para dientes temporarios y permanentes jóvenes, en niños y adolescentes de hasta 18 años, el método de elección es el sellador de hoyos y fisuras de los dientes posteriores (véase cap. 20). El cierre hermético de una fisura, de una cavidad con caries o de una restauración de

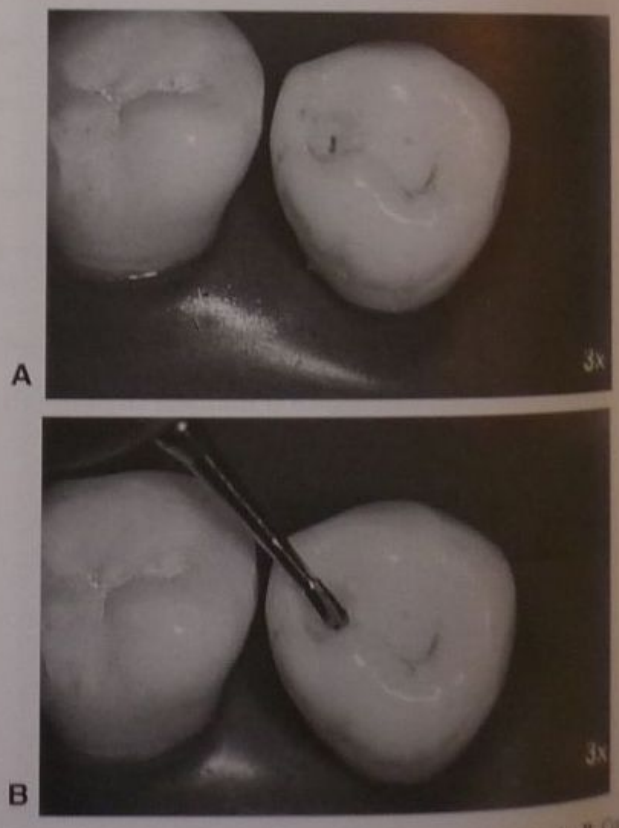

Fig. 30-21. A. Ameloplastia en hoyos y fisuras. Preoperatorio. **B.** Con fresa 330 se ensanchan los surcos.

...malgama o composite detiene el progreso carioso por ...erto tiempo y permite que el operador elija el momen... adecuado para efectuar una restauración definitiva.[77,78]

...ESTAURACIONES SIN PREPARACIÓN ...AVITARIA - RESTAURACIONES ...ON MÍNIMA PREPARACIÓN CAVITARIA

Las lesiones cariosas incipientes en hoyos y fisuras ...ueden requerir una restauración con mínima prepara... ...ión cavitaria. Los sitios de alto riesgo de caries, como ...s fisuras profundas, también pueden restaurarse sin pre... ...ración cavitaria o con mínima preparación. En estos ...sos, se realiza la denominada restauración preventiva.

Las lesiones incipientes por caries, abrasión, erosión, ...aumatismos, etc., en superficies lisas pueden ser trata... ...s sin instrumentación o con instrumentación mínima, ...on una restauración preventiva adhesiva.

...ESTAURACIÓN PREVENTIVA ...N HOYOS Y FISURAS

La restauración preventiva, o minirrestauración,[79-81] ...nstituye una evolución moderna de procedimientos ...eventivos tradicionales que comenzaron a aplicarse en ...década de 1930.[82-85] Éste es uno de los métodos más ...ecuados para restaurar una lesión incipiente en hoyos ...fisuras o para prevenir una caries en una zona de alto ...esgo, ya que cumple con uno de los postulados básicos ...la medicina que dice "primo non nocere", o sea, para ...rar, en primer lugar no se debe producir otro daño.

Estas restauraciones con instrumentación mínima tie... ...n finalidad terapéutica y preventiva, simultáneamente. ...minilesión se limpia y/o excava con el instrumental ...ás pequeño posible y luego se obtura con un composi... por medio de la técnica adhesiva. Para el resto de la su... ...rficie del surco se utiliza un sellador.

...ntecedentes históricos

Desde la década de 1920, Lowe,[86] Hyatt,[83] Prime[84] y ...ros autores describieron tratamientos preventivos de la ...ries consistentes básicamente en la obturación de los ...rcos y fisuras, con modificación leve de la anatomía ...ntaria o sin ella, para reducir la incidencia de caries en ...s zonas del diente. Cabe destacar que en nuestro país ...vimos un pionero en este campo de la prevención de ...ries, el doctor William E. Lowe,* quien en un notable ...bajo presentado en el Primer Congreso Nacional de ...edicina, realizado en Buenos Aires en 1916, preconiza... la obturación preventiva de las fisuras.

Decía Lowe: "Una manera práctica de llevar a cabo es... *anticipos*, cuando no haya caries incipiente todavía, simplemente desecar con alcohol y aire caliente la su... ...rficie de las muelas y con un instrumento muy fino in...

Fig. 30-22. Aspecto final luego de la topicación con flúor.

...troducir un buen cemento de cobre en consistencia de crema hasta las profundidades de las fisuras; el exceso pronto se desgastará y las fisuras quedarán negras como si fueran rayas de tinta [...]".[86-87]

En líneas generales, para hacer una restauración preventiva se limpian y/o ensanchan los surcos y luego se los obtura con un material como por ejemplo cementos, resinas o amalgama.

El método de Hyatt se popularizó en la década de 1930 con el nombre de *odontotomía profiláctica*. Marmasse,[85] en Francia, y Fusayama, en Japón,[88] adaptaron y modificaron ligeramente la técnica de Hyatt, con un criterio más moderno (figs. 30-23 y 30-24).

Con el advenimiento de las técnicas adhesivas y de los composites, las restauraciones preventivas o minirrestauraciones se difundieron rápidamente y hoy se utilizan en todas partes del mundo.

Indicaciones

La restauración preventiva[89-92] está indicada en los siguientes casos: a) defectos morfológicos de hoyos y surcos sanos por coalescencia insuficiente del esmalte, b) hoyos y fisuras sanos que llegan a la dentina (surcos fisurados, pigmentados, etc.) y c) caries incipiente en hoyos y fisuras.

Técnica

El diagnóstico es esencial para diferenciar un hoyo o surco sano y poco profundo de uno que requiere la restauración preventiva o minirrestauración.

El campo debe estar absolutamente seco y aislado, para asegurar el éxito de la técnica adhesiva.

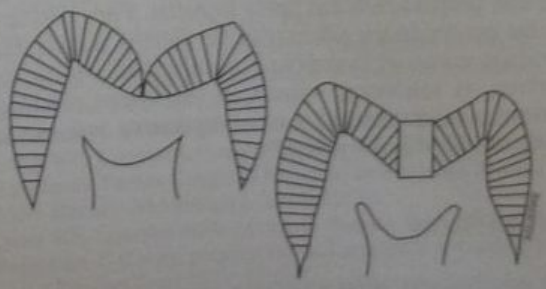

Fig. 30-23. Odontotomía profiláctica de Hyatt.

...l autor tuvo el privilegio de conocer personalmente al doctor Wi... ...m F. Lowe y de recibir valiosa información de él entre 1947 y ...1, cuando, ya retirado de la actividad profesional, el doctor Lowe ...curría semanalmente a su antiguo consultorio de la calle Maipú 39 ...Buenos Aires, donde mantenía una oficina y atendía su correspon... ...cia.

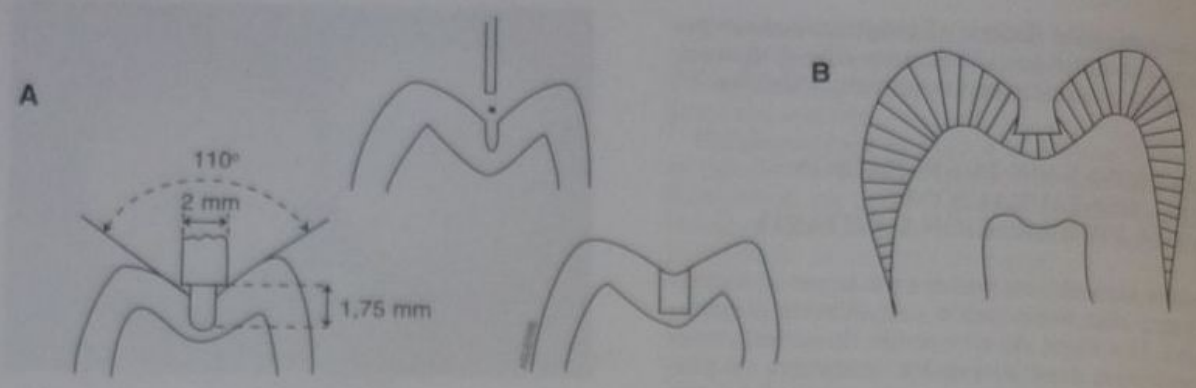

Fig. 30-24. A. Odontotomía profiláctica de Marmasse. *Arriba:* el diámetro de la cerda de un cepillo dental es mayor que el de un surco profundo. *Izquierda,* fresa con tope para no profundizar demasiado. *Derecha,* restauración con amalgama. **B.** Preparación preventiva de Fissayama en esmalte. Si es para amalgama, lleva retenciones; si es para composite, no necesita.

Se explora el surco con un explorador de punta muy fina para detectar una mínima cavitación. Si el explorador se engancha, hay caries. El detector de caries ayuda a completar el diagnóstico. Cualquier cambio de coloración también es un signo orientador. La radiografía permite comprobar si la caries ha penetrado profundamente en la dentina, en cuyo caso se debe hacer una restauración convencional con protección dentinopulpar.

La preparación cavitaria se realiza con una fresa periforme 329 o redonda 1/2 a velocidad superalta, penetrando el esmalte en el sitio de la cavitación hasta la dentina. Luego, a baja velocidad con fresa redonda, se excava el tejido dentinario blando. Se controla con detector de caries. Si no hay más tejido cariado, se lava con solución detergente (Tubulicid, colutorios bucales) y se obtura utilizando técnica adhesiva y composite. El resto de los surcos sanos de la superficie dentaria se cubren con sellador. Si al penetrar en la dentina se descubre una gran cantidad de tejido cariado, se abandona la restauración preventiva y se realiza una restauración convencional de clase I. Algunos autores[93-95] remueven la caries con fresa redonda, abren el resto del surco con una piedra de diamante troncocónica y obturan con un ionómero vítreo o un cermet.

En el caso de una fisura profunda, aunque no tenga caries, se realiza el mismo procedimiento con criterio preventivo.

RESTAURACIÓN ADHESIVA EN SUPERFICIES LIBRES

Las lesiones dentarias, no solo las de etiología cariosa sino también las debidas a abrasión, erosión, abfracción, traumatismos, iatrogenia o malformaciones congénitas, pueden ser restauradas terapéuticamente sin preparación o con una preparación cavitaria mínima. Para ello se utilizan las propiedades adhesivas de ciertos materiales de obturación como el composite combinado con sistemas adhesivos, el ionómero vítreo, el ionómero modificado con resinas (ionorresina) y el compómero (véanse caps. 33, 36, 38, 41, 42, 47 y 48).[96]

CONCLUSIÓN

La odontología mínimamente invasiva está basada en los avances de la ciencia, de los materiales y los métodos de investigación. Estas tecnologías emergentes ofrecen muchos beneficios a los pacientes ya que permiten conservar la estructura dentaria y extender el ciclo de repetición de la restauración. De esta manera se facilita la evolución hacia la prevención primaria de caries.[4,97]

REFERENCIAS

1. Barrancos Mooney J. Operatoria dental. Restauraciones. Editorial Médica Panamericana, Buenos Aires, 1988.
2. Barrancos Mooney J. Operatoria dental – Tercera Edición. Editorial Médica Panamericana, Buenos Aires, 1999.
3. Pizzorno NB y Boll AE. Emergencias en operatoria dental. Cap 29, pág 605, en Barrancos Mooney J, op. cit. 1.
4. Tyas MJ, Mount GJ, Frencken JE, Anusavice KJ. Odontología de intervención mínima. FDI World 2000;1:8-12.
5. Tyas MJ, Anusavice KJ, Frencken JE, Mount GJ.Minimal intervention dentistry-a review. FDI Commission Project 1-97. Int Dent J 2000 Feb;50(1):1-12.
6. Mount GJ. Minimal intervention dentistry: Rationale of cavity design. Oper Dent 2003; 28:92-99.
7. Freedman G. Ultraconservative dentistry. Dent Clin North Am 1998 Oct; 42(4):683-93, ix.
8. Staehle HJ. Minimally invasive restorative treatment. J Adhes Dent 1999 Autumn;1(3):267-84.
9. Takuma S. Demineralization and remineralization of tooth substance. An ultrastructural basis for caries prevention. J Dent Res 1980; 59:2146.
10. Silverstone LM. Nuevos conceptos sobre remineralización en la etiología, patología y prevención de caries. Rev. Asoc. Odontológica Argentina, 1983; 71:180.
11. Cury JA. Uso do fluor. Cap. 2 en Baratieri LN. Dentística. Procedimentos preventivos e restauradores. Río de Janeiro, Quintessence, 1989.
12. Newbrun E. Fluoride and dental caries. 3ª ed. Springfield C.C.Thomas, 1986.
13. Christensen GJ. Fluoride made it, why haven't scalants? J Am Dent Assoc 1992;123:89.
14. Kula K y col. In vitro effect of topical fluorides. J Esthet Dent 1992;4:121.
15. Rose KJ. Deposition of fluoride in vitro with a fluoride pellet treatment. J Dent Res 1995;74(Sp. Issue):15 (Abs # 28).
16. Abrahams LJ y col. Remineralización in vivo con topicación continua de fluoruros. J Dent Res 1980;59:583.
17. Friedman M. Preparados con liberación prolongada de fluoruros para uso tópico. J Dent Res 1980;59:1392.
18. Retief DH y col. In vitro enamel fluoride uptake from topical fluoride agents. Dent Mater 1985;1:93.
19. Mejàre B, Brännström M. Deep bacterial penetration of early proximal caries lesions in young human premolars. ASCD J Dent Child 1985;52:103.

0. Barrancos Mooney J. Notas sobre cursos de posgrado. Escuela de Posgrado de la Asoc. Odont. Argentina, 1995, 1996, 1997. Buenos Aires, 1998.
1. Russo M, Komatsu J. Aspectos biológicos da dentística. Rev Assoc Paul Cirurg Dent 1976; 30:318.
2. Tan J, Nancollas GH. The kinetics of mineralization of human dentin surfaces. J Dent Res 1995;74(Sp. Issue): 221 (Abs # 1677).
3. Anderson MH, Bales DJ, Omnell KA. Modern management of dental caries. J Am Dent Assoc 1993; 124:36.
4. Stanley HR. Human pulp response to operative dental procedures. Gainesville, EE.UU., Storter PC, 1976.
5. Kafrawy AH. Consideraciones biológicas para selección y empleo de materiales restauradores. Clin. Odont. Norte Amer., vol. 4. Interamericana, Madrid, 1984.
6. Massler M. Preventive endodontics. Vital pulp therapy. Dent Clin North Am 1967; 11:663.
7. Cox CF. Biocompatibility of dental materials in the absence of bacterial infection. Oper Dent 1987; 12:146.
8. Brännström M. Dentin and pulp in restorative dentistry. Wolfe Medical, London, 1982.
9. Damele J. Clinical evaluation of indirect pulp capping. A progress report. J Dent Res 1961; 40:756.
0. Fusayama T. Two layers of carious dentin: diagnosis and treatment. Oper Dent 1979; 4:63.
1. Kato S, Fusayama T. Recalcification of artificially decalcified dentin in vivo. J Dent Res 1970; 49:1060.
2. Fairbourn DR, Loeschew J. Effect of improved Dycal and IRM on bacteria in deep carious lesions. J Am Dent Assoc 1980; 100: 547.
3. Leonardo M y col. Endodontia. São Paulo, Editorial Médica Panamericana, 1982.
4. Silverstone LM. Remineralization and enamel caries. En Leach E: Demineralization and remineralization of teeth. IRL Press, Oxford, 1983.
5. Brännström M. Communication between the oral cavity and the dental pulp. Oper Dent 1984; 9:57.
6. Wei S, Kacqueler JC, Massler M. Remineralization of carious dentin. J Dent Res 1968; 47:381.
7. Grant BE. Fluoride therapy in Operative Dentistry. En Baum L: Restorative Techniques for individual teeth. Nueva York, Masson, 1981.
8. Weiss MB y col. Pulpal response to stannous fluoride applications. IADR Program Abs # 574, 1967.
9. Stanley H. Pulpal response to dental techniques and materials. Dent Clin North Am 1971;15:115.
0. Yamaga R y col. Diamine fluoride and its clinical application. J Osaka Univ Dent Sch 1972; 12:1.
1. Silverstone LM. The use of pit and fissure sealant in dentistry. Pediatr Dent 1982; 4:16.
2. Waggoner WF, Siegal M. Pit and fissure sealant application: updating the technique. J Amer Dent Assoc 1996;127:351.
3. Corts Rovere JP. Procedimientos preventivo-restauradores. Int Coll Dent Sect IV Mag 1996; 4(1):29.
4. White JM, Eakle WS. Rationale and treatment approach in minimally invasive dentistry. J Am Dent Assoc 2000 Jun; 131 Suppl: 13S-19S.
5. Charbenau GT, Dennison JB. Ten years clinical evaluation of a pit and fissure sealant. IADR Abst. # 309. 63 Session, Mar, 1985.
6. Le Bell Y, Forsten L. Sealing of preventively enlarged fissures. Acta Odontol Scand 1980; 38:101.
7. Tadokoro Y, Iwaku M, Fusayama T. A laboratory report on vibration etching for fissure sealants. J Dent Res 1982; 61:780.
8. García Godoy F, De Araujo FB. Enhancement of fissure sealant penetration and adaptation: the enameloplasty technique. J Clin Pediatr Dent 1994; 19:13.
9. Goldstein RE, Parkins FM. Using air-abrasive technology to diagnose and restore pit and fissure caries. J Am Dent Assoc 1995; 126: 761.
0. Smales MJ. Fissure sealants versus amalgams. J Dent 1982; 10:95.
1. Buonocore M y col. Principles of adhesive retention and adhesive restorative materials. J Amer Dent Assoc 1963; 67:382.
2. Buonocore M. Prevención de caries en fosas y fisuras por sellado con resinas (trad.). J Amer Dent Assoc 1971; 82:1090.
3. Caldwell D y col. Adhesion of restorative materials to teeth. J Dent Res 1971; 50:1517.
54. Rock WP y col. A comparative study of fluoride-releasing composite resin and glass ionomer materials used as fissure sealants. J Dent 1996; 24:275.
55. Mejàre I, Mjör IA. Glass ionomer and resin-based fissure sealants: a clinical study. Scand J Dent Res 1990; 98:345.
56. Percinoto C y col. Penetration of a light-cured glass ionomer and a resin sealant into a occlusal fissures and etched enamel. Am J Dent 1995; 8:20.
57. Walsh L, Perham S. Enamel fusion using CO_2 laser. Technics for sealing pits and fissures. Clin Prev Dent 1991; 13(3):16.
58. Stewart L y col. Hydroxyapatite attached by laser: a potential sealant for pits and fissures. Op Dent 1985; 10:2.
59. Yamamoto HY, Sato K. Prevention of dental caries by ND:YAG laser irradiation. J Dent Res 1980; 59:2171.
60. Burkes EJ y col. Wet versus dry enamel ablation by Er:YAG laser. J Prosthet Dent 1992; 67:847.
61. Frentzen M. Excimer lasers in dentistry. Quintessence Int 1992; 23:117.
62. Black RB. Application and re-evaluation of air abrasive technique. J Amer Dent Assoc, 1955; 50:408-414.
63. Goldstein RE, Parkins FM. Air-abrasive technology: its new role in restorative dentistry. J Amer Dent Assoc 1994;125:551.
64. Goldstein RE, Parkins FM. Using air-abrasive technology to diagnose and restore pit and fissure caries. J Amer Dent Assoc 1995; 126:761.
65. Rodríguez GA, Barrancos G. Alta tecnología en Operatoria Dental. En Barrancos Mooney JC. Operatoria Dental-Tercera Edición. Editorial Médica Panamericana. Buenos Aires, 1999.
66. Milicich G. The use of air abrasion and glass ionomer cements in microdentistry. Compend Contin Educ Dent 2001 Nov; 22(11A): 1026-30, 1032-4, 1036-9; quiz 1045.
67. Gilmore W y col. Operative Dentistry, 4ª edición. Nueva York, Mosby, 1982.
68. Sturdevant CM y col. Arte y ciencia de la operatoria dental. 2ª ed., Buenos Aires, Editorial Médica Panamericana, 1986, pág 127.
69. Portes R. Ameloplastia. Conferencia 24ª Jornadas Internacionales AOA, Buenos Aires, 1985.
70. Markley M. Restorations of amalgam. J Am Dent Assoc 1951;43: 133.
71. Gilmore W. Op cit. 67. Véase Ameloplastia.
72. Baum L. Rehabilitación bucal. México, Interamericana, 1977.
73. Park K, Penugonda B. Pit and fissure sealants, current status. N Y State Dent J 1992; 58:27.
74. Kramer PF y col. The inmediate ...in occlusal fissures of human teeth. Pediatr Dent 1993;15:108.
75. Croll TP. Sellador de resina de adhesión para los defectos de la superficie lisa del esmalte: conceptos nuevos en la odontología microrrestauradora. Quintessence (ed. española), 1988; 1:8.
76. Ripa LW, Wolff MS. Preventive resin restorations: indications, technique and success. Quintessence Int 1992; 23:307.
77. Mertz-Fairhurst EJ. Cariostatic and ultraconservative sealed restorations. ASDC J Dent Child 1995; 62:97.
78. Tavares SS y col. A retençao dos selantes... Rev Gaúcha Odont 1987; 35:91.
79. Simonsen R y col. Preventive resin restorations I. Quintessence Int 1978; 9:691.
80. Peters MC, McLean ME. Minimally invasive operative care. I. Minimal intervention and concepts for minimally invasive cavity preparations. J Adhes Dent 2001 Spring; 3(1):7-16.
81. Peters MC, McLean ME. Minimally invasive operative care. II. Contemporary techniques and materials: an overview. J Adhes Dent 2001 Spring; 3(1):17-31.
82. Gabel AB y col. The American Textbook of Operative Dentistry, 8ª ed., Filadelfia, Lea & Febiger, 1947.
83. Hyatt TP. Prophylactic odontotomy. Dent Cosmos 1936;78:353.
84. Prime JM. A plea for conservatism in operative procedures. J Am Dent Assoc 1928; 15:1234.
85. Marmasse A. Dentistérie Opératoire II. París, Ballière, 1958.
86. Lowe WE. Consideraciones sobre la prevención de la caries dentaria infantil. Primer Congreso Nacional de Medicina. Buenos Aires, 1916. Revista Odontológica, 1916; 5:236.
87. Lowe WE. Comunicación personal, Buenos Aires, 1951.
88. Fusayama T. Cavity preparation and amalgam restoration in enamel. J Prosthet Dent 1971; 25:657.
89. Swift Jr E. Preventive resin restorations. J Am Dent Assoc 1987; 114:819.

90. Croll TP, Cavanaugh RR. Direct bonded Class I restorations and sealants: Six options. Quintessence Int 1997; 28:157.
91. Roth AG, Conry JP. A retrospective cohort evaluation of preventive resin restorations. J Can Dent Assoc 1992; 58:223.
92. Houpt M. The preventive resin (composite resin/sealant) restoration: nine-year results. Quintessence Int 1994; 25:155.
93. Mount GJ. Minimal treatment of the carious lesion. Int Dent J 1991; 41:55.
94. Croll TP. Glass ionomers for infants, children and adolescents. J Am Dent Assoc 1990; 120:43.
95. Mc Lean JW. Cermet cements. J Am Dent Assoc 1990; 120:43.
96. Burgess JO. Dental materials for the restoration of root surface caries. Am J Dent. 1995; 8:342.
97. Murdoch-Kinch CA, McLean ME. Minimally invasive dentistry. J Am Dent Assoc 2003 Jun; 134(1):87-95.

31

Operatoria dental pediátrica

Liliana Levin y Ricardo Barrancos Mooney

INTRODUCCIÓN

La operatoria dental actual ofrece nuevas técnicas y procedimientos denominados "mínimamente invasivos" que comprenden el uso de materiales de restauración adhesivos en preparaciones que respetan el tejido dentario sano. Se busca emplear una técnica menos agresiva, con mejor estética y mayor respeto de la estructura dentaria.

Las innovaciones filosóficas, biológicas y técnico-científicas cambiaron la forma de ejercer la odontología, y esto ha llevado a los clínicos a cambiar las estrategias con los pacientes.

Teniendo en cuenta la edad del paciente, la conveniencia de preservar los tejidos dentarios y lograr restaurar la pieza sin aumentar el daño producido por la lesión, se propone una operatoria más conservadora, menos traumática y más estética. En el campo de la odontología pediátrica, el concepto de la restauración para toda la vida ha cambiado; resulta más apropiado enfatizar el control periódico y los tratamientos preventivos como componentes ineludibles en el camino hacia una buena salud bucal.[1]

El objetivo de este capítulo es informar acerca de las técnicas más apropiadas de acuerdo con la edad y la conducta del paciente, su patología y el tiempo que perdurará esa pieza dentaria en la boca.

Es importante conocer los últimos materiales que existen en el mercado, pero en nuestra filosofía esa elección es el corolario de una sumatoria de pasos que se desarrollarán a continuación.

LA OPERATORIA DENTAL PEDIÁTRICA: UNA VISIÓN CRÍTICA

Sería deseable, cuando un diente primario necesite restauración, que ésta se haga bien y por una única vez. Sin embargo, esto no es lo que se ve habitualmente en la clí-

otros requerirán posiblemente más sesiones y necesitarán más tiempo para acostumbrarse a tolerar maniobras en su boca y modificar su rechazo al tratamiento. Los casos de trastornos de conducta más severos escapan al campo del dentista general, y probablemente podrán ser mejor resueltos por un especialista en odontopediatría.

La conducta de un niño, su grado de colaboración y el tiempo que necesitará para modificar su comportamiento influyen al planear el tratamiento y condicionan el tipo de restauraciones a emplear.

RESTAURACIONES EN LA DENTICIÓN PRIMARIA

Desde la erupción del primer diente, alrededor de los seis meses de edad, hasta la exfoliación de los segundos molares y su recambio por los premolares, ocurren diversas manifestaciones clínicas de caries vinculadas con la edad de los niños. Así, por ejemplo, en los bebés, pueden aparecer lesiones en las superficies vestibulares de incisivos superiores. En los niños de edad preescolar, se pueden ver afectadas con severa caries rampante desde las caras oclusales de molares inferiores hasta las superficies proximales de incisivos inferiores, mientras que la ocurrencia de caries proximales en los molares primarios alcanza su mayor frecuencia en los niños de edad escolar.

Por razones prácticas, ordenaremos las patologías y sus restauraciones por edades en dos grandes grupos: a) las caries en los bebés, desde el nacimiento hasta completar la dentición primaria, hacia los 30 meses; b) desde este período hasta la finalización de la dentición mixta.

Otro importante grupo de patologías que abarca el tratamiento de las fisuras oclusales, lesiones no cavitadas, manchas blancas, el uso de selladores, las obturaciones preventivas con resinas en molares permanentes jóvenes y la inactivación de lesiones en pacientes de alto riesgo de caries son tratadas en otros capítulos de esta obra (véanse caps. 29 y 30).

CARIES EN LOS BEBÉS: CONCEPTO DE LA "VENTANA DE INFECTIVIDAD"

La infección inicial por microorganismos cariogénicos, es decir la entrada y colonización bacteriana en la boca del niño, tiene lugar a partir de la saliva de la madre,[9] durante una etapa denominada "ventana de infectividad".[10] La presencia del diente es fundamental para su colonización. La edad en la que el niño es colonizado por *Streptococcus mutans* es un factor crítico para el riesgo de caries.

A pesar de que todas las personas encargadas de cuidar al niño son potencialmente inoculadores, se considera a la madre como la de mayor riesgo.[11,12]

Por este motivo, la presencia de caries en la madre y hermanos aumenta el riesgo en el niño. Se debe poner énfasis en este concepto, procurando que la embarazada tenga en el momento del parto su boca en perfectas condiciones.

El protocolo preventivo para embarazadas o madres con alta susceptibilidad a la caries contempla indicarles cepillado con gel de clorhexidina 0,3% y de fluoruro de sodio 0,2%. Las mamás deben hacerlo en períodos de 15 días cada mes, de los 6 meses hasta los 18 meses de vida del bebé.

Caries de biberón

Las caries que aparecen a temprana edad, a medida que los dientes erupcionan, se asocian con la ingesta del biberón nocturno o biberón con sustancias azucaradas como jugos, gaseosas, leche de soja, etcétera.[13]

Recientemente Argentieri y col.[14] hallaron en un estudio in vitro que la leche de soja tiene un pH alcalino y no demuestra efecto erosivo sobre la superficie del esmalte. Sin embargo, Weerheijm y col. han señalado efectos nocivos por su ingesta nocturna,[13] y Preliasco V y col. informaron sobre la capacidad erosiva del consumo diario de bebidas carbonatadas, jugos de fruta comerciales y bebidas de soja saborizadas.[15]

Estas lesiones son de progresión muy rápida y pueden llegar hasta la cámara pulpar si no se actúa con prontitud.

La localización inicial de esta patología es el tercio gingival de los dientes anterosuperiores, en forma de mancha blanca, con tendencia a extenderse circunferencialmente. Luego aparece la cavitación. Si el proceso continúa a medida que aparecen más dientes en la boca, se verán afectadas las distintas piezas de acuerdo con la secuencia de erupción. Los incisivos inferiores no están afectados.

El esmalte aparece color blanco opaco y pierde translucidez, la dentina expuesta es de color amarillento y de consistencia blanda (fig. 31-3).

La posición en la que el bebé duerme (decúbito dorsal) ayuda a que el líquido siruposo se deposite sobre la cara vestibular de los dientes anteriores permaneciendo allí por largo tiempo; en estas zonas el flujo salival disminuye y queda adherido (fig. 31-4).

Cuando las lesiones incluyen las caras palatinas de los incisivos, hay que pensar en un factor etiológico agregado tal como el reflujo gástrico (fig. 31-5).

Una vez que los dientes comienzan a aparecer, es necesario evitar que el niño se duerma con el biberón en la boca o prendido al pecho. El azúcar de la leche se transforma en ácido que se adhiere a los dientes y favorece el desarrollo de caries. Por el mismo motivo, de usar chupete, éste nunca debe endulzarse con miel o sustancias que contengan azúcar.

La higiene bucal a esa edad no es habitual, pero sería la medida más eficaz y sencilla para evitar el proceso.

Un buen método para limpiar los primeros dientes del bebé es envolver el dedo en una almohadilla de gasa y limpiarlos suavemente (fig. 31-6).

Una vez aceptado este procedimiento, se puede comenzar a usar un cepillo dental de cerda suave, para no dañar los tejidos blandos, y deberá tener un tamaño adecuado para facilitar su manipulación.

Suele resultar de utilidad que los primeros hábitos de higiene comiencen en forma de juego, imitando el cepillado de los padres, para luego incorporar la técnica adecuada para cada edad,

A partir de los 2 años se incluirá el uso de pastas dentífricas indicadas especialmente para esa edad con la cantidad de flúor específica y necesaria (pastas en concentraciones de entre 300 y 900 ppm).[16]

Tratamiento de las caries de biberón

Las estrategias de tratamiento abarcan:

1. Información a los padres.
2. Uso de agentes remineralizantes.
3. Colocación de restauraciones intermedias.

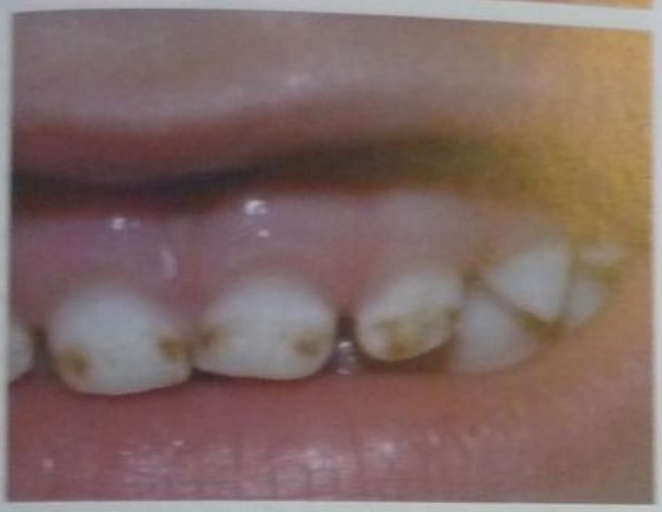

Fig. 31-3. A. Dientes sanos. **B.** Lesión inicial de mancha blanca no cavitada sobre incisivos superiores. **C.** Lesión cavitada en sector anterosuperior. **D.** Lesiones iniciales en sector posterior. El esmalte se muestra opaco. **E.** Restauración de la lesión de caries con ionómero de alta densidad (técnica atraumática). **F.** Lesión cavitada en sector posterior. **G.** Tratamiento de la pieza 65 con la colocación de una corona de acero.

Fig. 31-4. Bebé dormido con el biberón.

Fig. 31-5. Detalle de la leche que queda retenida en el carrillo.

1. Información a los padres[17]

En cuanto se informa a los padres cuál es el agente etiológico de este proceso, ellos mismos se dan cuenta de la importancia de no incluir elementos cariogénicos en la mamadera. En los casos en los que el bebé necesite succionar del biberón para dormirse, podemos sugerir cambiar la leche por agua.[13]

Se ha señalado que el amamantamiento prolongado más allá del primer año de edad puede ser un factor de riesgo de caries.

Estos temas deben ser planteados con prudencia por cuanto involucran la modificación de hábitos preestablecidos que muchas veces a los padres les resulta difícil encarar.

2. Uso de agentes remineralizantes

La lesión inicial de mancha blanca deberá tratarse de inmediato. El proceso de remineralización comienza con una limpieza en el consultorio para eliminar la placa. En el momento actual para la remineralización de estas lesiones se recomienda la aplicación de barnices[a,b] y lacas fluoradas.[c,d,e;18,19] Los barnices y lacas se adhieren a las superficies dentarias por un tiempo prolongado y previenen la pérdida inmediata del flúor posterior a su aplicación. De esta forma, actúan como un reservorio de iones flúor en el esmalte. El protocolo para su uso depende del riesgo de caries del paciente.[20]

- En pacientes con bajo riesgo de caries: una aplicación cada seis meses.[f]
- Pacientes con mediano riesgo: una aplicación cada cuatro meses.
- Pacientes de alto riesgo: 3 aplicaciones durante la primera semana, combinada con barniz de clorhexidina.[g] El tratamiento continúa con una aplicación de barniz cada dos meses durante un año. Finalizado este período se reevaluará el riesgo de caries para proceder en consecuencia (fig. 31-7).

Tratamiento con fluoruros en gel: La aplicación de fluoruros en gel del 0,42% al 1% también se recomienda por su acción remineralizante, con el siguiente esquema de aplicación:

Primer mes: una aplicación semanal durante cuatro semanas.

A los treinta días: nuevo control y aplicación de flúor de alta concentración: NFa al 5% o fluoruros en forma tópica (FFA), al 1,23%.

Luego: controles y aplicaciones cada tres meses hasta disminuir el riesgo de caries.[21]

Fig. 31-6. Limpieza de los dientes del bebé realizada con suavidad, con el dedo envuelto en una gasa o un dedil fabricado para tal efecto.

---

[a] NaF al 6% y CaF_2 al 6%.
[b] Bifluorid 12 VOCO.
[c] Fluoridin VOCO.
[d] Duraphat (Woelm and Pharma Co., Eschwegw, Alemania). Actualmente comercializado por Colgate, contiene 5% de fluoruro de sodio o 2,26% (peso) de ion flúor en una base natural de colofonio. Se presenta en tubos de 10 mL de O de 50 mg NaF/mL. Cuando endurece se convierte en una capa marrón amarilla.
[e] Fluorprotector (Vivadent). Tiene propiedades acídicas y un contenido de flúor menor que el Duraphat.
[f] Periobacter Prof. Laboratorios NAF, Argentina.
[g] Cervitec de Vivadent.
[h] Plac Out Gel (gel bucal de gluconato de clorhexidina 0,12% con xilitol al 10%) laboratorios Bernabó.

Complementando este tratamiento se instruye a la ma-
e o la persona a cargo del bebé la aplicación adicional
FFA al 1% durante 40 días. Éste se aplicará con un hi-
po embebido en el dentífrico fluorado (Fluorgel tera-
utico)[8] solamente en las manchas blancas una vez re-
ovida la placa.

El uso de dentífricos fluorados, como rutina, no está
dicado en lactantes, ya que el reflejo de deglución no
tá totalmente adquirido y es conveniente evitar su in-
esta.

La prescripción de tabletas fluoradas complementa el
quema preventivo.

Cuando hay dentina expuesta se recomienda la aplica-
ión tópica de clorhexidina, ya sea en forma de barniz
Cervitec,[9] Periobacter Prof[f] o de gel [Plac Out Gel]),[h]
bre los dientes afectados. La clorhexidina aplicada en
tas condiciones reduce la colonización por *S. mutans*
bre la superficie dentaria y disminuye la actividad de
s enzimas proteolíticas que degradan el colágeno; en
eas particularmente susceptibles disminuye la sensibi-
dad al dolor.

Fig. 31-7. Aplicación de barniz sobre los dientes anterosuperiores de un bebé.

Restauraciones

El principal problema para tratar este tipo de lesiones
s la edad de los pacientes. Los bebés no se prestan fácil-
ente a ser tratados y cualquier maniobra que se realice
n su boca provoca reacciones adversas.

El tratamiento local consiste en la remoción tejido
lando con instrumental de mano y la posterior aplica-
ión de una capa de ionómero.

El fundamento de este procedimiento es la técnica de
estauración atraumática (que se describirá al tratar los
iños preescolares).

El tratamiento de elección es el interceptivo, con mí-
ima intervención en la preparación de la cavidad, con-
ervación de las estructuras dentarias, abordaje del dolor
in necesidad de aplicar anestesia local, reduciendo el
iesgo de esa pieza dentaria de llegar a tener que reali-
arse un tratamiento endodóntico o su extracción. Las
esiones se obturan con ionómero, que libera flúor, y
uede complementarse con la indicación de clorhexidi-
a conjuntamente.[22]

El objetivo de este tratamiento es aislar el proceso de
aries del medio bucal, excavando la dentina afectada y
olocando un material con propiedades cariostáticas.

Cuando el niño es más grande y su conducta es más
olaboradora, cabe la posibilidad de considerar restaura-
iones más duraderas con composites, y coronas prefor-
madas de celuloide en el sector anterior y coronas de
acero, ionómeros vítreos y resinas en el sector posterior.

TRATAMIENTOS EN LA DENTICIÓN PRIMARIA Y MIXTA

La mayoría de las caries que aparecen en niños prees-
colares son fácilmente tratadas si se diagnostican y tratan
tempranamente. De esta manera, nos encontraremos con
lesiones mínimas, que suelen no requerir anestesia local
ni preparaciones cavitarias extensas y que requerirán tra-
tamientos también mínimos. Se trata de caries en hoyos
o fisuras de los primeros o segundos molares primarios.
Con instrumental rotatorio pequeño –recomendamos una
fresa periforme N° 330– se excava la cavidad removien-
do la caries (fig. 31-8), y se obtura con un ionómero ví-
treo o composite empleando la técnica de grabado total
de esmalte y dentina (hibridación). La hibridación actúa
como protección dentinopulpar.

En caso de diagnosticarse caries proximales incipien-
tes, cuya profundidad apenas sobrepase clínicamente el
límite amelodentinario y exista un apreciable espesor de
dentina sana entre el fondo de la lesión y la cámara pul-
par, puede intentarse hacer una preparación próximo-
oclusal conservadora y obturar con composite. Tanto para
tratar una lesión como varias en un cuadrante, se reque-
rirá anestesia local y aislamiento –relativo o absoluto– y
el uso de una matriz para reconstruir el punto de contac-
to (fig. 31-9).[23]

Si la lesión se diagnostica cuando ya se ha roto el pun-
to de contacto proximal y tiene unos meses de evolución,
es posible que la penetración microbiana en la dentina
cariada esté muy cercana a la pulpa y que exista compro-
miso pulpar. Dada la frecuencia de estas situaciones, y el
fracaso a corto o largo plazo de restauraciones en estas
condiciones, o la aparición a distancia de fístulas en dien-
tes aparentemente "bien" restaurados, no aconsejamos
restauraciones convencionales en estas situaciones. Con-
sideramos que la caries profunda en molares primarios
muy jóvenes, con escasos espesores dentinarios y denti-

Fig. 31-8. Tallado de la preparación con fresa 330.

Fig. 31-9. Cuña y matriz colocadas en pieza 65.

na altamente permeable requiere como tratamiento más seguro la realización de una pulpotomía y su restauración definitiva con una corona de acero (véase más adelante) (fig. 31-10).

El diagnóstico de caries proximales es muy importante en este grupo etario. Éste debe realizarse precozmente con la ayuda de las radiografías, especialmente la bite-wing. El tipo de caries más frecuente es el de la cara distal del primer molar temporario y oclusal del segundo molar.[24]

La mayoría de las lesiones en esta edad comienzan localizándose en el esmalte, y a medida que progresan se verán involucradas la dentina y la pulpa.

CARIES OCULTA

Se ha informado repetidamente,[25,26] un aumento del número de caries "ocultas" refiriéndose como tales a la existencia de caries en la dentina bajo fisuras aparentemente intactas. Estas lesiones se caracterizan por progresar debajo de un esmalte sin cavitación macroscópica, y dan manifestaciones clínicas (dolor) recién cuando tienen meses o más de un año de evolución. Se ha sugerido para explicar esta particular patología clínica que la generalización y difusión del uso de fluoruros, con su alta capacidad de remineralizar el esmalte superficial, puede enmascarar y retardar el desarrollo de caries en la dentina. Esto es particularmente evidente en adultos jóvenes con bajos índices de caries y con múltiples exposiciones a fluoruros.

Las investigaciones mencionadas han encontrado que la prevalencia de estas lesiones es de alrededor de 15%, si bien se han informado cifras de hasta 50%.[27,28]

Estas investigaciones documentan las dificultades del diagnóstico correcto de caries en fisuras oclusales. Si se diagnostican erróneamente dientes sanos como *cariados*, el resultado será que habrá una alta proporción de dientes tratados innecesariamente. Por otra parte, la existencia de caries **no detectadas** bajo fisuras aparentemente intactas deja estas lesiones sin el tratamiento requerido. En el primer caso, los diagnósticos se consideran "*falsos positivos*". En el segundo, se consideran como "*falsos negativos*" y ambos conceptos resultan de importancia cuando se busca determinar el grado de especificidad y sensibilidad de los métodos de diagnóstico de las caries.

EXÁMENES RADIOGRÁFICOS[29]

Como criterio para los exámenes radiográficos recomendamos utilizar los lineamientos de la American Academy of Pediatric Dentistry, que se exponen a continuación.

Para la detección temprana de las caries proximales incipientes, cuando todavía no se advierte cavitación ni alguna opacidad o cambio de coloración de los rebordes marginales, la radiografía bite-wing o de aleta mordible debe utilizarse regularmente en la dentición primaria y mixta. Para su mejor aprovechamiento se destacan tres elementos para tener en cuenta: su técnica, la frecuencia de uso y la valoración diagnóstica.

a) *Técnica*: en niños preescolares utilizamos una película de 4 cm × 2,5 cm con una aleta mordible colocada en su diámetro mayor. En la dentición mixta utilizamos la clásica película de 4,5 cm × 3 cm con una aleta mordible en su diámetro mayor. Para que la radiografía bite-wing proporcione una imagen correcta,

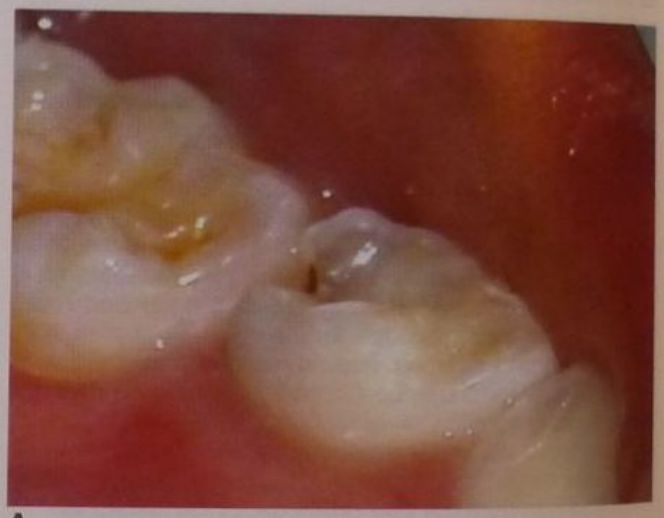

A

B

Fig. 31-10. A. Pieza dentaria 74 en la cual se ha roto el punto de contacto proximal. **B.** Radiografía de la pieza 84 que muestra la cercanía de la lesión al cuerno pulpar distal.

debe cuidarse de colocar la película paralela a las arcadas dentarias y hacer que el rayo central la incida perpendicularmente y sea paralelo a las caras proximales. Se busca evitar la superposición del esmalte de una cara proximal con la de la pieza contigua. Si esto ocurre, se invalida la posibilidad de diagnóstico de lesiones incipientes, y la radiografía deberá repetirse. En niños de edad preescolar será conveniente mostrar el procedimiento sobre un par de modelos articulados, o ensayarlo una o dos veces en su boca mientras el paciente sigue con un espejo de mano las maniobras para ubicar la placa y practica morder sobre la aleta sin desplazar la película. En el caso de malposiciones dentarias o anomalías de oclusión en las que se obtengan buenas imágenes de una de las arcadas, pero en la otra se vean superpuestas las caras proximales, deberá repetirse la toma esta vez centrando el rayo central y paralelizándolo tomando como guía para su orientación las piezas que en la toma original no mostraron imágenes claras de las caras proximales.

Frecuencia de uso: en los niños y jóvenes las radiografías bite-wing deben tomarse regularmente, espaciando su frecuencia según la expectativa y experiencia de caries. En niños con bajo riesgo de caries se aconseja tomar radiografías bite-wing izquierdas y derechas en el examen inicial, y repetirlas al año, aún cuando al niño se le hagan controles clínicos semestrales. Si el riesgo de caries sigue bajo, las siguientes bite-wing se tomarán dieciocho meses más tarde (cada 3 controles semestrales). En pacientes con alto riesgo de caries se aconseja que el intervalo entre series de bite-wing sea cada seis meses en los períodos de la dentición primaria y en la dentición mixta hasta que disminuya en riesgo de caries y pueda adaptarse su frecuencia al esquema anterior.

Valoración diagnóstica: una buena radiografía bite-wing debe mostrar –nítidamente y sin superposiciones– las caras proximales de los molares primarios superiores e inferiores y las caras distales de los caninos. En la dentición mixta deberán apreciarse, además, las caras mesiales de los primeros molares permanentes. Al estudiarlas, deberá recorrerse toda la superficie expuesta del esmalte que cubre las caras proximales, buscando hasta las mínimas soluciones de continuidad, o zonas de radiolucidez dentinaria bajo esmalte aparentemente sano (caries oculta). Hecho esto, se pasará a evaluar el estado de restauraciones preexistentes, las dimensiones de la cámara pulpar y los espesores dentinarios, el estado del hueso interradicular, las crestas óseas y las superficies de contacto. Accesoriamente, se podrá apreciar el grado de reabsorción radicular, el desarrollo de las piezas de recambio y su posible orden de erupción, lo que ayudará en la estimación de la duración de las piezas primarias antes de su exfoliación natural (fig. 31-11).

En los niños de edad preescolar el examen radiográfico puede completarse con un par de radiografías oclusales oblicuas en el sector anterior, superior e inferior, utilizando una película periapical normal. En el grupo de 6 a 12 años, aconsejamos realizar el examen básico con un par de radiografías bite-wings y una ortopantomografía.

Salvo por el estudio de alguna patología excepcional o gran traumatismo, no se indican habitualmente ortopantomografías antes de la erupción de primeros molares permanentes, ni se utiliza este recurso para el diagnóstico de caries o lesiones pulpares y periapicales. La radiografía periapical proporciona mejor información.

Reservamos la indicación del examen radiográfico periapical seriado para la dentición permanente, y no se indica en niños preescolares.

RESTAURACIONES EN LA DENTICIÓN PRIMARIA

Antes de comenzar cualquier tipo de tratamiento restaurador es necesario hacer una estimación de la actividad de caries en esa boca. Colocar restauraciones en niños con alta actividad de caries sin combinarlas con otras medidas de control de la enfermedad no es correcto ni justo para el paciente, desde los puntos de vista ético y científico.

La evaluación del riesgo de caries se hace clínicamente observando algunos signos típicos como la textura y ubicación de lesiones blancas, y la presencia de biofilm (placa). Una lesión activa de mancha blanca tiene textura rugosa, bordes indefinidos y está ubicada cerca de los márgenes gingivales mientras que la lesión detenida tiene coloración marrón oscuro, dura y brillante y con bordes definidos. Cuanto mayor la cantidad de lesiones activas, mayor será la actividad de caries.

Éstos son los casos en los que hay que esforzarse por establecer los factores etiológicos principales y el examen clínico debe acompañarse con la evaluación de la dieta.

Cada paciente deberá tener un programa de prevención adecuado y personalizado.

En los casos que presenten cavidades abiertas, extensas, sin compromiso pulpar, la primera fase debe incluir la inactivación de las lesiones por medio de la excavación paso a paso con instrumental de mano (excavadores) y obturación provisoria con IRM o cemento de ionómero vítreo.

La inactivación de las lesiones puede realizarse en una sesión. La eliminación completa del tejido cariado se realizará a medida que se desarrolle el plan de tratamiento.

El objetivo de la inactivación de caries es disminuir el riesgo cariogénico en la boca del paciente, permitiendo, al modificar la ecología del medio, comenzar con la fase preventiva del plan de tratamiento, que incluirá topicación con flúor y selladores.

Para organizar mejor el trabajo, es aconsejable ir de lo más fácil a lo más complejo. Cuando la conducta del niño y las características de la lesión lo permitan, es sumamente práctico llegar a trabajar por cuadrantes.

Todos los materiales, aun siendo sensiblemente distintos a la humedad, necesitan un adecuado control del campo operatorio para conservar sus propiedades.

El uso del dique de goma bajo anestesia local constituye el mejor método de aislamiento para trabajar en la boca del niño; asimismo, protegerá la lengua, garganta y mejillas de posibles accidentes operatorios.

No siempre será posible su utilización en odontología pediátrica. Según el material que se utilice y dependiendo de la posibilidad de trabajar con técnica a cuatro manos y suctor de alta potencia, se puede reemplazar el aislamiento absoluto cuando es difícil colocarlo.

En estos casos se debe recordar que, de utilizar rollos de algodón preformados, éstos habrán de estar adaptados al tamaño de la boca del paciente y la presencia de frenillos, y complementados por separadores plásticos de labios y carrillos, secantes y sostenedores.

Fig. 31-11. A. Pieza 84 aparentemente sana. **B.** Radiografía bite-wing en la que se observa caries proximal en 84. **C.** Pieza tratada con ionómero vítreo y corona de acero inoxidable. **D.** Evaluación radiográfica del tratamiento.

TRATAMIENTO DE LOS DIENTES PRIMARIOS ANTERIORES

El tratamiento de los dientes primarios anteriores depende fundamentalmente de la edad del paciente y de si el diente está próximo a exfoliar o no. Si el diente anterior tendrá una permanencia de más de 18 a 24 meses antes de su exfoliación, deberá procederse a su restauración, preferentemente con ionómeros o composites de fotocurado. Si el tiempo de permanencia estimado en la boca fuera menor, y el diente no tuviera movilidad, igual sería conveniente la inactivación de esas lesiones para disminuir nichos bacterianos en la boca con un material de restauración intermedio.

Estas caries son habitualmente consecuencia de la ingesta nocturna de biberón (véase en este capítulo "Caries de biberón"), por lo que lo fundamental es el diagnóstico. En los niños preescolares, debe prestarse atención a la aparición de caries proximales en incisivos inferiores. Esta situación esta asociada con un alto índice de cariogenicidad, y la adopción de medidas inmediatas para el control de la actividad de caries es un requisito imprescindible.

Tallado interproximal

Hace algunos años se preconizaba el desgaste de las caras proximales cariadas para promover su autolimpieza. Éste es un método válido para eliminar una caries mínima en dientes anteriores primarios. La apertura de los puntos de contacto permite que la saliva y los fluoruros detengan el proceso carioso aun cuando la caries haya alcanzado la dentina (Cameron-Widmer, 1998).[30] A pesar de eliminar la enfermedad, este método no es estético. El método a utilizar consiste en eliminar los puntos de contacto con una fresa cónica y alargada de carburo tungsteno o de diamante, aplicar fluoruro tópico en esmalte y dentina y controlar periódicamente.

Composites - coronas de celuloide

La necesidad de satisfacer simultáneamente requisitos de estética y de resistencia hacen aconsejable el uso de coronas de celuloide para restaurar lesiones múltiples de caries en los dientes primarios anteriores[i] (strip crowns, 3M). Las

[i] 3M/Unitek® Transparent Pedo Strip Crown Forms.

nas se adaptan sobre el diente y se rellenan con com-
te, previo tallado de la pieza dentaria y excavación de
ries.
l composite es el material de elección para estos ca-
si se obtiene una conducta colaboradora en el niño.
aso contrario se podrán utilizar ionómeros vítreos re-
ados con resina.
as coronas de celuloide están indicadas cuando hay
es que abarcan varias caras del diente, fracturas por traumatismos, decoloraciones y alteraciones congénitas del esmalte o la dentina.

Método (fig. 31-12):

- Anestesia local.
- Elegir la corona de celuloide del tamaño correcto, basándose en el ancho mesiodistal del diente a tratar.
- Eliminar la caries con una fresa redonda a baja velocidad.

B

C

D

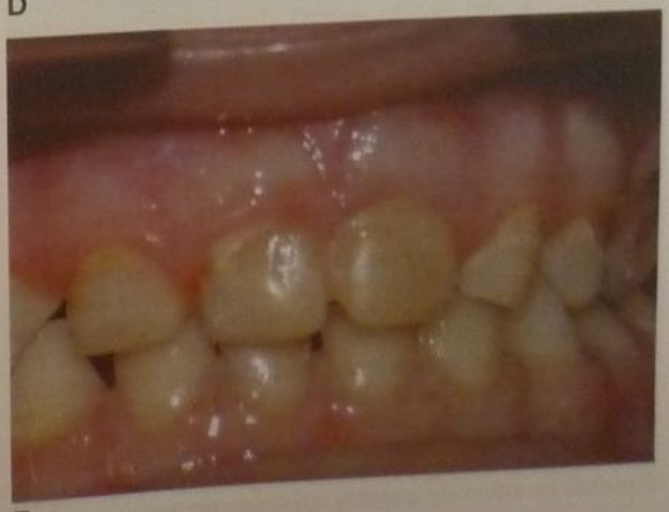

E

Fig. 31-12. Reconstrucciones anteriores en dientes primarios. **A.** Dientes primarios anterosuperiores con caries en siguientes caras: incisal de 52, mesial de 51 y mesial de 61. **B.** Radiografía de las piezas que muestra el compromiso pulpar de 51 y 61. **C.** Piezas 51 y 61 tratadas endodónticamente (obturadas con hidróxido de calcio). **D.** Prueba de la corona de celuloide sobre la pieza previamente tallada. **E.** Foto posoperatoria que muestra las piezas 52, 51 y 61 restauradas.

- Reducir 2 mm la altura incisal. Se realiza un desgaste interproximal con una fresa de carburo tungsteno o de diamante a alta velocidad.
- Proteger la dentina expuesta con un liner de IV o hidróxido de calcio depende de la profundidad de la dentina expuesta.
- Recortar la corona y realizar dos agujeros en las esquinas incisales con un explorador afilado.
- Grabar el esmalte durante 20 segundos, enjuagar y secar.
- Aplicar una capa fina de resina adhesiva y polimerizar durante 20 segundos.
- Rellenar la forma de la corona con el tono apropiado de composite y asentarlo con una presión suave y regular, permitiendo salir libremente el exceso de material.
- Fotopolimerizar por igual cada una de las caras (labial, incisal y palatina).
- Retirar con cuidado la corona de celuloide y acabar el pulido con discos o fresas de acabado para composite.
- Comprobar la oclusión.

RESTAURACIONES EN DIENTES PRIMARIOS POSTERIORES: RESTAURACIONES INTERMEDIAS[31]

En niños pequeños, cuyo comportamiento requiere técnicas sencillas, rápidas y efectivas, se utiliza este tipo de restauración hasta que la edad del paciente permita realizar una técnica más elaborada.

Anteriormente, el IRM (intermediate restorative material) constituía una alternativa válida para usar en estas condiciones.

Con el desarrollo de los ionómeros vítreos aparece en el mercado un material muy adecuado para esta opción.

Este tipo de restauraciones también está indicado cuando la pieza dentaria se encuentra próxima a exfoliar y no justifica la realización de un tratamiento de mayor longevidad.

TÉCNICA DE RESTAURACIÓN ATRAUMÁTICA

La técnica de restauración atraumática (TRA) es un enfoque de prevención máxima y de intervención mínima para detener la progresión de la caries dental. Involucra la remoción del tejido dental suave, completamente desmineralizado y cariado, con instrumentos manuales. Esto es seguido por la restauración de la cavidad con un material adhesivo (un ionómero de alta resistencia en el cual la relación polvo líquido es alta) que simultáneamente sella las fosas y fisuras que permanecen bajo riesgo.

El concepto del tratamiento se basa en el conocimiento de la capacidad regeneradora de dentina secundaria a partir de la pulpa, alejándola del foco de infección.

La técnica se apoya fundamentalmente en la facilidad de manipulación, la simplicidad del procedimiento de restauración y la liberación de flúor. Su desarrollo fue consecuencia de la búsqueda de un método para preservar los dientes cariados en personas de todas las edades, sobre todo en poblaciones rurales de países subdesarrollados, con escasos recursos y carentes de equipamiento odontológico. Puede ser empleada por personal paraprofesional en zonas de escasos recursos sanitarios.

Los materiales más utilizados para esta técnica son Fuji IX GP [j], Ketac Molar[k] y Chem Flex[l].

La técnica es muy sencilla, no requiere el uso de anestesia e incluye remoción del tejido cariado, preparación de la cavidad, acondicionamiento y colocación del material en las caras oclusales; su empleo, aparte de restaurar el tejido enfermo, puede extenderse a hoyos y fisuras en calidad de sellador.

Es de uso indicado en lugares donde no se cuenta con el equipamiento completo y adecuado para la práctica odontológica, pero también ha sido empleado en clínicas modernas, para la atención de niños de comportamiento difícil (fig. 31-13).[32-37]

CARISOLV®[j]

Ésta es una novedosa técnica que consiste en la remoción del tejido cariado por medio de la aplicación de agentes químicos en forma de gel (que contiene una solución de hipoclorito de sodio y tres aminoácidos, ácido glutámico, leucina y lisina). Estos agentes producen un "ablandamiento" de la dentina cariada, actuando selectivamente sobre las cadenas de colágeno rotas. El material puede ser removido suavemente con unos excavadores especiales que tienen la característica de cortar y raspar en dos o más direcciones de trabajo (los convencionales solo lo hacen en una y pueden causar dolor).

El producto utilizado para esa técnica es el Carisolv.[j] Distintos estudios lo aconsejan como un tratamiento potencialmente interesante para su utilización en odontopediatría.[38-42]

La figura 31-14 ilustra los pasos clínicos para el uso de Carisolv.

CLÍNICA DE LAS RESTAURACIONES EN MOLARES PRIMARIOS

Las técnicas tradicionales de preparación con instrumental rotatorio, aplicadas a conceptos mínimamente invasivos, cubren un amplio rango de formas cavitarias no convencionales.

En estas preparaciones se elimina inicialmente el tejido cariado y luego se establecen los márgenes y se remueve el esmalte sin soporte.

Las preparaciones de clase I en las superficies oclusales de los molares primarios se extienden solamente hasta eliminar la lesión. El tallado con instrumental rotatorio se hará con una piedra de diamante redonda pequeña o una fresa del mismo tamaño y alta velocidad. Para la remoción de la dentina cariada se utilizará baja velocidad y fresas redondas del tamaño Nº 014 a Nº 021. En el momento de realizarse la obturación, ésta podrá complementarse colocando un sellador o resina fluida sobre los surcos y hoyos sanos.

Las preparaciones de clase II en molares primarios deberán limitarse a aquellas situaciones donde la extensión de la lesión aún no ha comprometido ni roto los puntos de contacto proximales y su profundidad apenas sobrepasa el límite amelodentinario, si se trata de un molar prima-

[j] GC America.
[k] Tres M-Espe.
[l] Dentsply.
[j] Mediteam Dental AB Suecia.

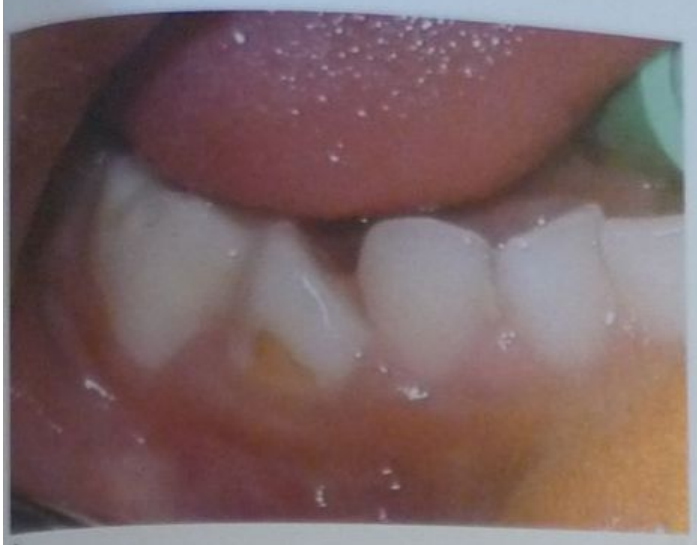

A

B

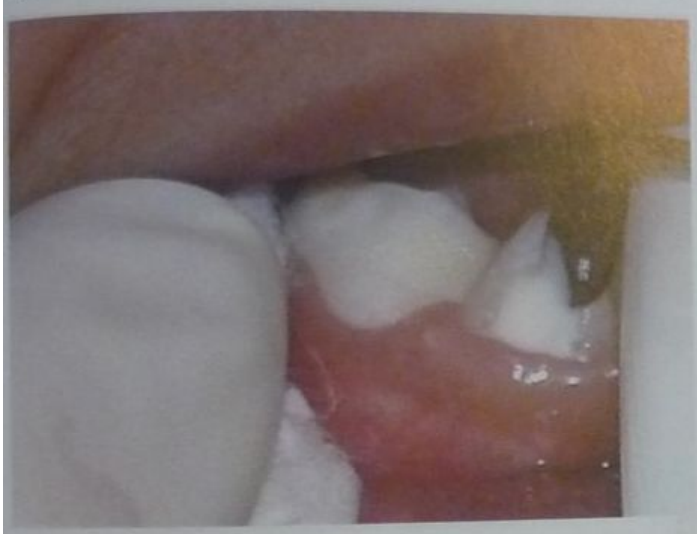

C

D

E

Fig. 31-13. Técnica de restauración atraumática (TRA). **A.** Pieza a tratar con TRA. **B.** Remoción de la dentina reblandecida con instrumental de mano (los movimientos del excavador son circulares). **C.** Colocación del material con la espátula presionando hacia los márgenes y bajo el esmalte sin soporte para luego rellenar la parte central previo acondicionamiento (se puede utilizar ácido poliacrílico o el mismo líquido que se utiliza para mezclar con el polvo). **D.** Una vez que el material colocado pierde su brillantez en la superficie, se coloca el dedo sobre ella y se presiona firmemente para adaptarlo perfectamente a la cavidad (*the press-finger technique*). **E.** Obturación terminada, con una capa de barniz protector colocada.

rio muy joven. Se debe asegurar, una vez eliminada toda la dentina cariada, que exista todavía un mínimo de 0,5 a 1 mm de espesor de dentina sana entre el fondo de la cavidad y la cámara pulpar.

Coincidiendo con Duggal y col.,[43] las restauraciones de este tipo, cuando la caries ya ha llegado a la dentina y se profundiza hasta la cercanía de la pulpa en un niño de 3 o 4 años, tienen alta probabilidad de fracaso. La recidiva de caries es muy común, junto con la necrosis pulpar. Por este motivo es preferible realizar este tipo de restauraciones plásticas en lesiones incipientes, como las que se diagnostican por las radiografías bite-wing. Una vez que la lesión proximal se manifiesta clínicamente y se ha profundizado, casi siempre la pulpa está involucrada y junto con la restauración habrá que prever el tratamiento pulpar correspondiente (fig. 31-15).

A

B

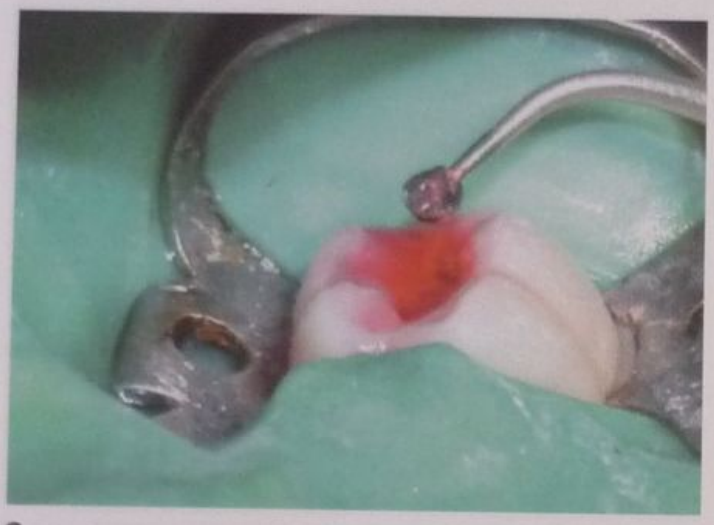

C

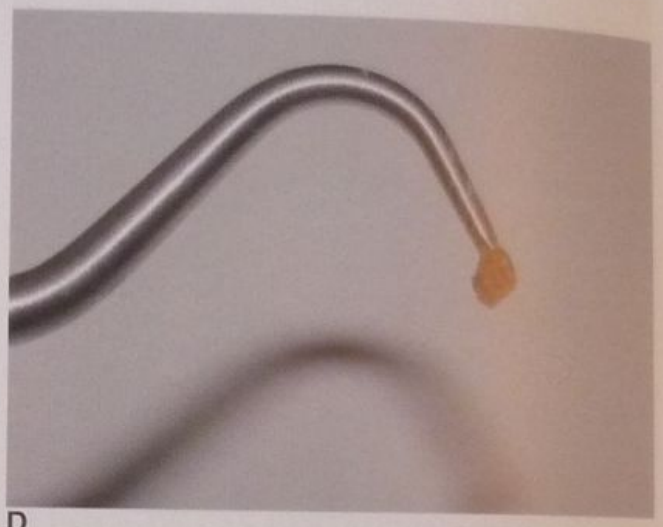

D

E

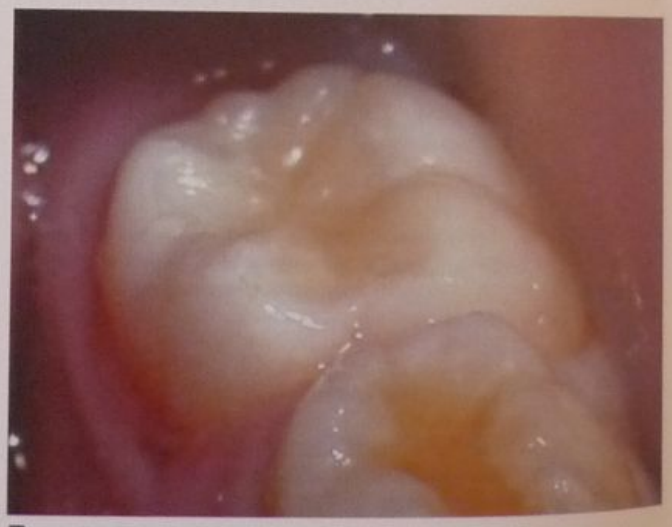

F

Fig. 31-14. A. Pieza 36 con caries oclusal. **B.** Diagnóstico radiográfico que confirma que la caries involucra el esmalte y la dentina. **C.** Aplicación del Carisolv y posterior remoción con el instrumental destinado para tal efecto. **D.** Muestra del tejido cariado eliminado. **E.** Vista de la preparación una vez finalizado el procedimiento de remoción de la caries. La dentina aparece opaca. **F.** Pieza obturada con material adhesivo.

Técnica para las preparaciones pequeñas clase II[44]

La mayoría de los casos requerirá el uso de anestesia local y aislamiento del campo con dique de goma, especialmente si se tratarán varias lesiones en un mismo cuadrante. Si la conducta del niño no fuera la adecuada, el control de la humedad en el campo operatorio podrá hacerse con rollos de algodón, sostenedores de rollos y succión de alta potencia (fig. 31-16).

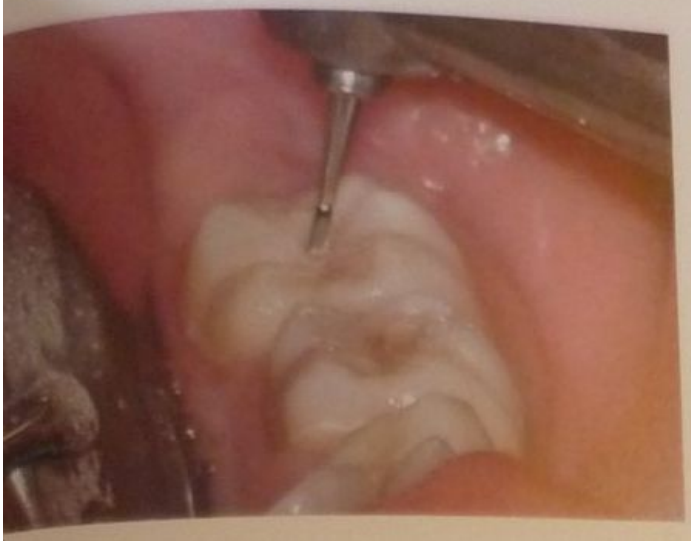

B

C

D

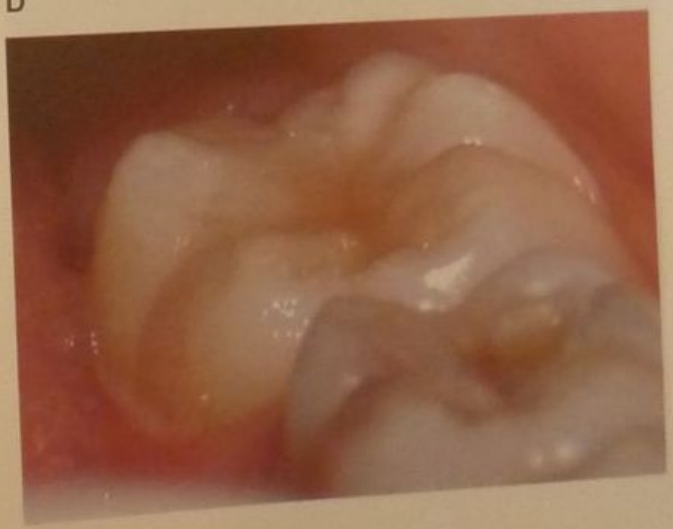

E

Fig. 31-15. A. Caries incipiente en una fisura oclusal de 75, tallada con fresa Nº 330 de alta velocidad. **B.** Grabado con ácido. **C.** Aplicación de los agentes de enlace. **D.** Colocación de la resina fluida, sellando también los surcos sanos. **E.** Preparación terminada.

- Tallado con fresas periforme Nº 330, removiendo solo el tejido afectado.
- En las preparaciones convencionales, la caja proximal se prolonga en un istmo hacia oclusal. En este caso, se realiza una pequeña extensión con la misma fresa Nº 330. Según Duggal,[43] la preparación cavitaria debe tener una extensión de aproximadamente 1,5 mm y el ancho debe ser el de la fresa Nº 330, a menos que la extensión de la caries requiera ampliarla. Deberán evitarse obturaciones desbordantes y puntos de contacto defectuosos mediante empleo de matrices y cuñas muy bien adaptadas.
- En esta preparación, el espacio interproximal no se ve afectado. En caso contrario, y una vez confirmada por el diagnóstico radiográfico la profundidad y mayor extensión de la lesión, aconsejamos reemplazar la restau-

A

B

C

D

E

Fig. 31-16. Restauraciones proximales pequeñas. **A.** Radiografía de la pieza 65 mostrando la profundidad de la lesión proximal (un tercio de la dentina). **B.** Remoción del tejido cariado y tallado de la reparación con fresa Nº 330. **C.** Colocación del material de obturación (VIRR - Puntas Centrix). **D.** Pulido de la restauración. **E.** Obturación terminada.

ración planeada por un tratamiento pulpar y colocación de corona de acero.

CORONAS DE ACERO INOXIDABLE

Las coronas, comúnmente llamadas de acero inoxidable (CAI) (son de níquel cromo: 77% níquel, 15% cromo, 7% acero 3M), son el método más eficaz de restauración para lesiones extensas en dientes primarios.

Las coronas de acero constituyen las restauraciones más duraderas en la dentición primaria, con una supervivencia superior a 40 meses. Pueden resultar relativamente caras en términos de tiempo y dinero, pero a largo plazo el porcentaje de sustituciones de estas restauraciones es bastante bajo (3%) en relación con la amalgama (15%). Por eso son más atractivas a largo plazo.[45-58]

Indicaciones:

- Caries profunda en dentina cuya remoción afecte más de dos superficies del diente en niños preescolares.
- Molares primarios con gran destrucción coronaria en piezas que permanecerán varios años en la boca.
- Pacientes con alto riesgo de caries.
- Piezas con tratamiento pulpar.
- Primeros molares permanentes con hipoplasia.

A

B

C

D

E

F

Fig. 31-17. Caries proximales profundas. **A.** Caries en 74 D y 75 M. **B.** Inactivación de ambas piezas. **C.** Radiografía que muestra el compromiso pulpar en ambas piezas. **D.** Rx posoperatoria de tratamiento de formocresol en ambas piezas dentarias. **E** y **F.** Tratamiento terminado con la colocación en 74 y 75 de coronas de acero inoxidable, en la misma sesión.

Fig. 31-18. Coronas de acero inoxidable (CAI). **A.** Molar con caries MOD extensa. **B.** Se eliminan la caries y los restos de obturaciones anteriores, y se rellenan con ionómero vítreo. **C.** Se reduce la superficie oclusal y se abren los contactos proximales. Se mide el ancho MD del diente y se selecciona la corona apropiada. **D.** Ejerciendo presión en sentido oclusal se coloca en su lugar. **E.** Se recortan con una piedra los márgenes para que no penetren más de 1mm subgingivalmente. Los bordes se pulen para eliminar asperezas. **F.** Con un alicate se contornean los bordes para asegurar un buen cierre periférico. **G.** Previo al cementado, se verifica su ajuste con un explorador y se controla la oclusión. Si fuera necesario, se recontornea para corregir márgenes desbordantes. **H.** Corona debidamente contorneada y cementada en la boca.

La técnica de colocación es sencilla ya que existen en el mercado coronas preformadas que se adaptan muy bien a los dientes primarios devolviéndoles la anatomía, sobre todo para evitar la pérdida del espacio interproximal, que podría llegar a afectar la longitud de arco.

Método (figs. 31-17 y 31-18):

1. Obturar el diente tratado o no con ionómero vítreo para restauraciones (puede usarse TRA).
2. Reducir la superficie oclusal (aproximadamente 1,5 mm) utilizando una fresa de diamante cónica o de llama. Esto facilita la colocación de la corona sin alterar la oclusión.
3. Desgastar el espacio interproximal con una piedra de diamante cónica, fina y alargada. (Esta reducción debe permitir el paso de una sonda por la zona de contacto.)
4. Elegir una corona del tamaño adecuado midiendo el ancho mesiodistal.
5. Se efectúa un ajuste de prueba antes de proceder al cementado, controlando la oclusión, el adecuado cierre de los puntos de contacto y su adaptación gingival. Es importante que la corona no asiente más de 1 mm por debajo del margen gingival. Si produce mucha isquemia, se recortan los bordes con una piedra o tijera para metales, y con un alicate Nº 112 o de Peeso se los contornea hacia el cuello del diente. El ajuste de las caras proximales se controla con hilo dental.
6. Se recomienda cementarlas con cemento de ionómero vítreo.[49]

EL FUTURO DE LA OPERATORIA DENTAL PEDIÁTRICA

Profundos e importantes cambios se avecinan en el campo de la operatoria dental pediátrica, que ejercerán significativa influencia en la forma de prestar servicios profesionales. Éstos abarcan áreas tecnológicas, epidemiológicas y sociales.

La industria dental está continuamente ofreciendo innovaciones en aparatología, métodos de diagnóstico y materiales que asombran por su rendimiento y por el ingenio y aplicación de los recursos científicos para desarrollarlos. Indudablemente, emplear recursos como el láser en la preparación de cavidades, métodos de conductividad eléctrica para el diagnóstico de lesiones de caries dudosas o materiales *"inteligentes"* que prometen interactuar con el diente por obturar para conseguir mejores resultados son solamente unos pocos ejemplos de cómo la tecnología actual y la que está por venir se orienta hacia el fomento de una actitud de mayor consumo y de mayores requisitos de inversión si el profesional quisiera estar plenamente actualizado e incorporar regularmente a su práctica estos elementos.

Sin embargo, la caries dental hoy en día es considerada una enfermedad social, relacionada con la pobreza y con niveles socioeconómicos bajos. Los niños de sectores de altos o medianos recursos económicos tienen mejor estado bucal que aquellos. Más aún, en estos últimos grupos, en países altamente desarrollados, la caries dental es una enfermedad en retroceso ante los efectos de programas preventivos en el campo de la salud pública, y por los beneficios de mejor atención y mejores oportunidades de cuidar y restaurar la salud dental. No es éste el caso en la República Argentina, donde las necesidades de atención de la población infantil y las posibilidades de uso y de financiación de servicios odontológicos aún no tienen soluciones satisfactorias.

En este contexto, la caries dental, que es una enfermedad evitable, aparece vinculada con las políticas, las tecnologías y las economías de las sociedades actuales.

Existe una gran disparidad entre la oferta de mejor tecnología, la disminución de la capacidad económica actual de los prestadores para incorporarla, y la escasez de recursos y financiación para que los usuarios potenciales de los servicios puedan acceder a ellas.

También hay disparidades en cuanto al acceso a la salud dental entre niños de hogares pobres y ricos. La salud pública es un tema ético, y consideramos que ha llegado el momento de encarar una profunda reflexión sobre las condiciones de salud de la población así como del arancelamiento y la financiación de los servicios dentales, centrada en una condición de equidad para los usuarios y para los prestadores.

De operarse cambios positivos en este sentido, la reformulación de las políticas públicas y de los valores sociales deberán transformarse en beneficios duraderos para la niñez, y abrir expectativas para una mejor operatoria dental pediátrica.

REFERENCIAS

1. García E, Muñiz M. La odontopediatría y la operatoria dental. Una propuesta conservadora y dinámica. Bol. AAON Vol. 6 Nº 3: 29-33. Vol. 26 Nº 3 1997 Sep/Dic.
2. Holst A. Evaluation of Ketac Silver restorations for primary molars. Proc. XVI Congress IAPD, Buenos Aires 1997 (Res # 1).
3. Donly KJ, Kanellis M, Segura A. Glass Ionomer restorations in primary molars Clinical results. Proc. XVI Congress IAPD, Buenos Aires 1997 (Res # 4).
4. Guzman Sierpinski LMG, Rontani RMP, Gavião MB, Gutierrez ST. Clinical alterations of composite resin restorations in deciduous posterior teeth evaluations. Proc. XVI Congress IAPD, Buenos Aires 1997 (Res # 4).
5. Honorato CC, Gomez SS. Failure of amalgam and composite restorations by reinfection. Proc. XVI Congress IAPD, Buenos Aires 1997 (Res # 44).
6. Pediatric dentistry - A clinical Approach - Cap. 4: Behavior management problems in children and adolescents, pp. 53-69. Koch G, Poulsen S, 1a. Ed 2001, Munskgaard.
7. Restorative techniques in paediatric dentistry - Cap. 1: Treatment planning, pp. 1-11. Duggal MS, Mej Curzon, Sa Fayle, Kj Toumba, Aj Robertson. Ed. Martin Dunitz - Second edition 2002.
8. Manual de Odontología Pediátrica - Cap. 1: Tratamiento del paciente pediátrico, pp. 13-36. Cameron A, Widmer R, 1ª Ed 1998, Harcourt Brace.
9. Cariología - Cap. 3: Histopatología de la caries dental, p. 48. Seif Thomas 1ª Ed 1997. Ed: Actualidades Médico Odontológicas Latinoamérica, C.A .
10. Bordoni N. Formación de recursos humanos en salud bucal. Boletín AAON Vol 32 Nº 2003 Junio Set: 3-8.
11. Caufield PW, Cutter GR, Dasanayake AP. Initial acquisition of mutans streptococci by infants: evidence for a discrete window of infectivity. J Dent Res 1993 Jan;72(1):37-45.
12. Santos A, Soviero V. Caries prevalence and risk factors long children aged 0 to 36 months Pesqui od. Brasileira, Vol 16 Nº 3 03-208, ISSN 1517-7491. 2002 July/Sept.
13. Weerheijm KL, Uyttendaele-Speybrouck BF, Euwe HC, Groen HJ. Prolonged demand breast-feeding and nursing caries. Caries Res 1998;32(1):46-50.
14. Argentieri A, Pistochini A, Doño R, Añon MC, Tognaccioli L. Determinación analítica de bebidas no alcohólicas Bol. AAON Vol. 31 Nº 4 Dic 2002/Marzo 2003.
15. Preliasco V, Sánchez G. Efecto del consumo de bebidas carbonatadas y jugos comerciales nacionales sobre los factores salivales involucrados en el desarrollo de la erosión dental. Bol. AAON Vol. 31 Nº 1 2002 Marzo-Junio: 12-16.

16. Casaretto H y col. Suplementos fluorados en lactantes y niños pequeños: factores a considerar antes de prescribirlos. Bol AAON Vol. 25 Nº 4 1996 Dic.
17. Ismail AI. Prevention of early childhood caries. Community Dent Oral Epidemiol 1998;26(1 Suppl):49-61.
18. Guitelman I, Sebelli P, Delgado S, Medina E y col. Efectividad de dos barnices en la remineralización de la mancha blanca. Bol. AAON Vol. 28- 1999. Set.- Dic.; 11-13.
19. Zimmer S, Bizhang M, Seeman R, Witzke S, Roulet JF. The effect of a preventive program, including the application of low–concentration fluoride varnish, on caries control in high-risk children. Cli Oral Investig 2001 Mar; 5(1):40-4.
20. Castillo L. Importancia de los barnices fluorados. Bol. AAON Vol 30 2001 Marzo-junio: 19-23.
21. Kukleva MP. Changes in the appearance and form of the spots of macula cariosa alba in treatment with fluoride gel. Folia Med (Plovdiv) 2002;44(1-2):64-9.
22. Anusavice KJ. Does ART have a place in preservative dentistry? Community Dent Oral Epidemiology 1999 Dec; 27(6):442-8.
23. Restorative techniques in paediatric dentistry - Cap. 7: Plastic restorations for Primary teeth, pp. 103-114. Duggal MS, Mej Curzon, Sa Fayle, Kj Toumba, Aj Robertson. Ed. Martin Dunitz - Second edition - 2002.
24. Pediatric dentistry: A clinical Approach - Cap. 10: The caries lesion and its management, p. 192. Koch G. Poulsen S. 1a. Ed. 2001 Munsk.
25. Weerheijm KL, Groen HG, Bast AJJ, Kieft JA, Eijkman MAJ, Van Amerongen WE. Clinically undetected occlusal dentine caries: A radiographic comparison. Caries Res 1992;26:305-309.
26. Weerheijm KL, Van Amerongen WE, Eggink CO. The clinical diagnosis of occusal caries: A problem. J Dent Chil 1989; 56:196-200.
27. Creanor SL, Russell JI, Strang DM, Stephen KW, Burchell CK. The prevalence of clinically undetected occlusal dentine caries in Scottish adolescents. Br. Dent J 1990;55:343-347.
28. Kidd EAM, Naylor MN, Wilson RF. Prevalence of clinically undetected and untreated molar occlusal dentine caries in adolescent on the Isle of Wight. Caries Res 1992;26:397-401.
29. The handbook 2nd edition, Cap. 5: Radiology, pag 62. American Academy of pediatric dentistry Chicago 1999.
30. Manual de odontología pediátrica - Cap. 3: Caries dental y Odontología restauradora. Restauración de los dientes anteriores primarios, p. 64. Cameron A, Widmer R 1ª. Ed. 1998 Harcourt Brace.
31. Biondi AM, Cortese S. Operatoria Dental en Piezas Primarias. Cuadernos de colección Vol. 2, Nº 6, p. 24, 1998 Mayo.
32. Anusavice KJ. Does ART have a place in preservative dentistry? Community Dent Oral Epidemiology 1999 Dec; 27(6):442-8.
33. Frencken JE, Makoni F, Sithole. WDART restorations and glass ionomer sealants in Zimbabwe: survival after 3 years. Community Dent Oral Epidemiol 1998 Dec; 26(6):372-81.
34. Atraumatic Restorative Treatment for dental caries – Cap. 4: The ART approach - Step by-Step. Frencken Jo E. –Holmgren -STI Book b.v. Nijmegen- Ed 1999.
35. Frencken JE, Holmgren CJ. How effective is ART in the management of dental caries? Community Dent Oral Epidemiol 1999 Dec; 27(6):423-30.
36. Cole BO, Welbury RR. The atraumatic restorative treatment (ART) technique: does it have a place in everyday practice? Dent Update 2000 Apr; 27(3):109-10. Dent Update. 2000 Jul-Aug; 27(6):306-7.
37. Edelberg M, Basso M. Tratamiento restaurador atraumatico/Atraumatic restorative treatment. Rev. Asoc. Odontol. Argent; 88(1):43-7, 2000 Ene-Feb.
38. Munshi AK, Hegde AM, Shetty PK. Clinical evaluation of Carisolv in the chemico- mechanical removal of carious dentin. J Clin Pediatric Dent 2001 Fall;26(1):49-5.
39. Splieth C, Rosin M, Gellissen B. Determination of residual dentine caries after conventional mechanical and chemomechanical caries removal with Carisolv. Clin Oral Investig 2001 Dec; 5(4):250-3.
40. Beeley JA, Yip HK, Stevenson AG. Chemo-mechanical caries removal: a review of the techniques and latest developments. Ned Tijdschr Tandheelkd. 2001 Jul; 108(7):277-81 Review.
41. Fure S, Lingstrom P, Birkhed D. Evaluation of Carisolv for the chemo-mechanical removal of primary root caries in vivo. Caries Res 2000 May-Jun; 34(3):275-80.
42. Ericson D, Zimmerman M, Raber H, Gotrick B, Bornstein R, Thorell J.Clinical evaluation of efficacy and safety of a new method for chemo-mechanical removal of caries. A multi-centre study Caries Res. 1999 May-Jun; 33(3):171-7.
43. Restorative techniques in paediatric dentistry - Cap. 4: Pulp therapy in primary teeth, pp. 46-47. Duggal MS, Mej Curzon, Sa Fayle, Kj Toumba, Aj Robertson. Ed. Martin Dunitz - Second edition - 2002.
44. Restorative techniques in paediatric dentistry - Cap. 7: Plastic restorations for primary teeth, pp. 107-113 Duggal MS, Mej Curzon, Sa Fayle, Kj Toumba, Aj Robertson. Ed. Martin Dunitz - Second edition – 2002.
45. Fuks AB. The use of amalgam in pediatric dentistry. Pediatr Dent 2002 Sep-Oct; 24(5):448-55.
46. Holan G, Fuks AB, Ketlz N. Success rate of formocresol pulpotomy in primary molars restored with stainless steel crown vs amalgam. Pediatr Dent 2002 May-Jun; 24(3):212-6.
47. Mahoney EK The treatment of localised hypoplastic and hypomineralised defects in firstpermanent molars.1: N Z Dent J 2001 Sep; 97(429):101-5.
48. Randall RC. Preformed metal crowns for primary and permanent molar teeth: review of the literature. Pediatr Dent 2002; 24(5):489-500.
49. Ettinger RL, Kambhu PP, Asmussen CM, Damiano PC. An in vitro evaluation of the integrity of stainless steel crown margins cemented with different luting agents. Spec Care Dentist 1998 Mar-Apr; 18(2):78-83.

32

Protección dentinopulpar

Carlos Alberto de Souza Costa,
Beatriz Maresca y Josimeri Hebling

INTRODUCCIÓN

El objetivo de todo tratamiento conservador en un diente vital es mantenerlo sano y en estado funcional. Sin embargo, después de la caries dental, la causa más frecuente de daño pulpar es la iatrogenia inducida por el odontólogo debido al uso inadecuado de los materiales y a la aplicación incorrecta de las técnicas de tratamiento.[1]

Es fundamental comprender que *dentina* y *pulpa* constituyen una misma entidad y que toda acción llevada a cabo sobre la dentina tendrá su correlativa repercusión pulpar. La dentina es permeable por su estructura tubular. El número aproximado de túbulos por mm^2 en las zonas cercanas a la pulpa es de 45.000, mientras que cerca del límite amelodentinario ese número disminuye a alrededor de 15.000.[2] Dentro de los túbulos está incluido el proceso odontoblástico, que transmite los estímulos hacia la pulpa (fig. 32-1). Cualquier estímulo recibido en un extremo del túbulo produce un movimiento de fluidos que arrastra al proceso odontoblástico y estimula los sensores ubicados en la pulpa (Brännström y Åstrom).[3]

Cuando se considera la elección de un tratamiento, los beneficios terapéuticos deben ser mayores que la posibilidad de causar lesión. Por lo general, no es posible evitar totalmente la lesión de la pulpa cuando se utilizan procedimientos restauradores, pero el odontólogo debe conocer los peligros potenciales y tenerlos en cuenta para evitar el daño innecesario. Las respuestas de la pulpa ante las preparaciones dentarias pueden ser de dos tipos: a) desplazamiento de la capa odontoblástica y b) inflamación pulpar. El desplazamiento de la capa odontoblástica se produce ante el tallado cavitario, el secado con aire comprimido y la utilización de materiales o tratamientos que tengan efecto deshidratante. La inflamación pulpar se relaciona principalmente con la acción bacteriana, aunque el daño estructural producido durante el ta-

Fig. 32-1. Los procesos odontoblásticos son perfectamente continuos desde las células hasta el límite amelodentinario. Observado con el microscopio electrónico de barrido (× 10.000), utilizando la técnica ácido clorhídrico-colagenasa para eliminar la sustancia inorgánica y el colágeno. (Gentileza del doctor T. Fusayama.)

llado de la dentina también puede causar una respuesta inflamatoria pulpar leve y transitoria.[4]

La **protección dentinopulpar** involucra todas las maniobras, sustancias y materiales que se utilizan durante la preparación y restauración cavitaria y que tienden a proteger constantemente la vitalidad del órgano dentinopulpar.

Es habitual relacionar el concepto de protección dentinopulpar con la interposición de algún material entre el diente y la restauración. Durante muchos años, el uso de bases ha sido parte integral del proceso de restauración en operatoria dental. Sin embargo, en los últimos tiempos un número creciente de clínicos e investigadores han cuestionado su utilización.

Con el conocimiento actual acerca de la biología pulpar y el desarrollo de la técnica de hibridación* de la dentina, los argumentos en favor de la necesidad de usar forros y bases cavitarias han disminuido considerablemente.[7,8] La mejor protección para una preparación dentaria realizada correctamente –sin generar calor, deshidratación, etc.– podría ser la restauración con un material permanente colocado directamente sobre la dentina, sin el empleo de ninguna base, siempre que estuviera correctamente adherido, se hallara libre de filtración marginal y no sufriera desgaste ni cambios dimensionales.

En realidad, la protección dentinopulpar se hace durante *todos* los tiempos operatorios.

Desde la realización del diagnóstico hasta el pulido final de la restauración, en todas nuestras maniobras debemos procurar reducir o eliminar las causas de daño pulpar.

CAUSAS DE DAÑO PULPAR

Durante la preparación y restauración cavitarias existen diversos factores capaces de producir irritación pulpar. Éstos se pueden agrupar en: a) irritantes físicos, b) irritantes químicos y c) irritantes bacterianos (cuadro 32-1).

Irritantes físicos

Entre los irritantes físicos nos referiremos a: a) el calor friccional, b) el desecamiento de la dentina, c) la profundidad excesiva de la preparación, d) la presión de condensado, e) la contracción de polimerización, f) el trauma inducido por sobrecarga oclusal o contactos prematuros y g) los anclajes dentinarios (cuadro 32-2).

Calor friccional

El calor friccional que se genera durante la preparación cavitaria o el pulido de restauraciones puede alcanzar la pulpa y causar daño. Si se producen altas temperaturas durante largos períodos, los vasos y las células resultan afectados y parte de la pulpa puede volverse necrótica (figs. 32-2 y 32-3).

Cuanto mayor sea la velocidad de corte, mayor será el calor que se genere. Cuando la velocidad supera las 4.000 rpm debe emplearse refrigeración con un chorro de agua continuo o rocío de aire-agua dirigidos al sitio de aplicación de la fresa. La instrumentación cavitaria debe realizarse con leve presión y toques intermitentes, profundizando el piso por capas para permitir la salida de los detritos y la entrada del refrigerante al fondo de la preparación. El buen estado de los instrumentos de corte es

Cuadro 32-1. *Causas de daño pulpar*

a) Irritantes físicos
b) Irritantes químicos
c) Irritantes bacterianos

* Se denomina *hibridación* al proceso en el cual la superficie de la dentina es desmineralizada por la acción de un agente ácido y luego impregnada por un sistema adhesivo, que polimeriza entrelazándose con la red de fibras colágenas expuestas por la descalcificación. Así se forma la "capa híbrida", una mezcla de componentes dentinarios y resina polimerizada[5,6] que actúa como una protección pulpar, ya que sella la superficie dentinaria y reduce la microfiltración y la sensibilidad posoperatoria (véanse caps. 33 y 42).

Cuadro 32-2. *Irritantes físicos*

a) Calor friccional
b) Desecamiento de la dentina
c) Profundidad excesiva de la preparación
d) Presión de condensado
e) Contracción de polimerización
f) Trauma inducido por sobrecarga oclusal o contactos prematuros
g) Anclajes dentinarios

otro factor que debe tenerse en cuenta para no ejercer mayor presión y ocasionar más calor (véanse caps. 10 y 27) (cuadro 32-3).

Desecamiento de la dentina

El calor friccional producido durante la instrumentación y la aplicación excesivamente prolongada sobre la dentina de aire o de fármacos deshidratantes (alcohol, cloroformo, éter, ácidos hipertónicos y agentes adhesivos) remueven el contenido de los túbulos dentinarios y pueden provocar el fenómeno denominado "aspiración de los odontoblastos" (véase cap. 27).

Profundidad excesiva de la preparación

La profundidad de la preparación influye sobre los efectos de los otros procedimientos operatorios que siguen al tallado cavitario.[11] Cuando el espesor de la dentina remanente entre el piso de la preparación y el techo de la cámara pulpar es de 2 mm o más, es difícil que el calor provocado por el tallado, la aplicación de sustancias químicas, el secado o la colocación de cualquier material restaurador produzcan daño.[12] Con 1,5 mm de dentina remanente aparecen modificaciones en la capa odontoblástica. A medida que disminuye el espesor de la dentina, aumenta la intensidad de las respuestas pulpares (fig. 32-4). Con menos de 0,5 mm el calor generado por el tallado cavitario puede llegar a provocar hasta la quemadura pulpar (véase cap. 27).

La profundidad excesiva también produce el debilitamiento del piso pulpar y su flexión ante las cargas oclusales provoca dolor (fig. 32-5).

La preservación de un buen espesor de dentina en el piso de la preparación es más importante para la salud de la pulpa que cualquier acción posterior destinada a protegerla.



Fig. 32-2. Pulpa afectada por el tallado cavitario. La hilera de odontoblastos está alterada, siguiendo exactamente los canalículos cortados. (Shovelton y Marsland.[9])

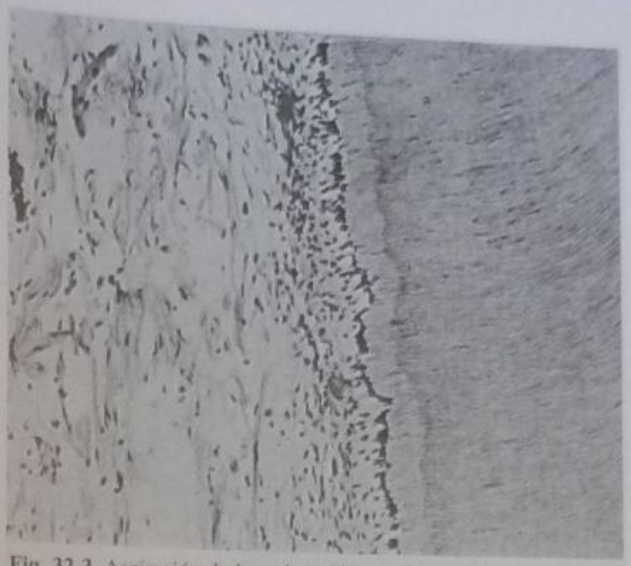

Fig. 32-3. Aspiración de los odontoblastos. Efecto producido por una preparación cavitaria a 150.000 rpm con refrigeración acuosa. El espesor de la dentina remanente es de 0,41 mm. Los odontoblastos desplazados son escasos y la pulpa está normal. (Gentileza del doctor H. R. Stanley.[10])

Presión de condensado

En cavidades profundas las fuerzas provocadas por el condensado de la amalgama pueden producir inflamación pulpar (fig. 32-6). En un estudio clínico sobre las respuestas pulpares a la condensación, tanto manual como mecánica de la amalgama, Swerdlow y Stanley[13] encontraron densas acumulaciones de neutrófilos entre la predentina y la capa odontoblástica. En muchos casos, la cantidad de neutrófilos fue suficiente como para separar la capa odontoblástica de la predentina y presionarla dentro de la profundidad del tejido pulpar.

Cuadro 32-3. *Calor friccional. Factores por considerar*

- Velocidad de corte
- Refrigeración
- Presión de corte
- Técnica de fresado
- Estado del instrumental

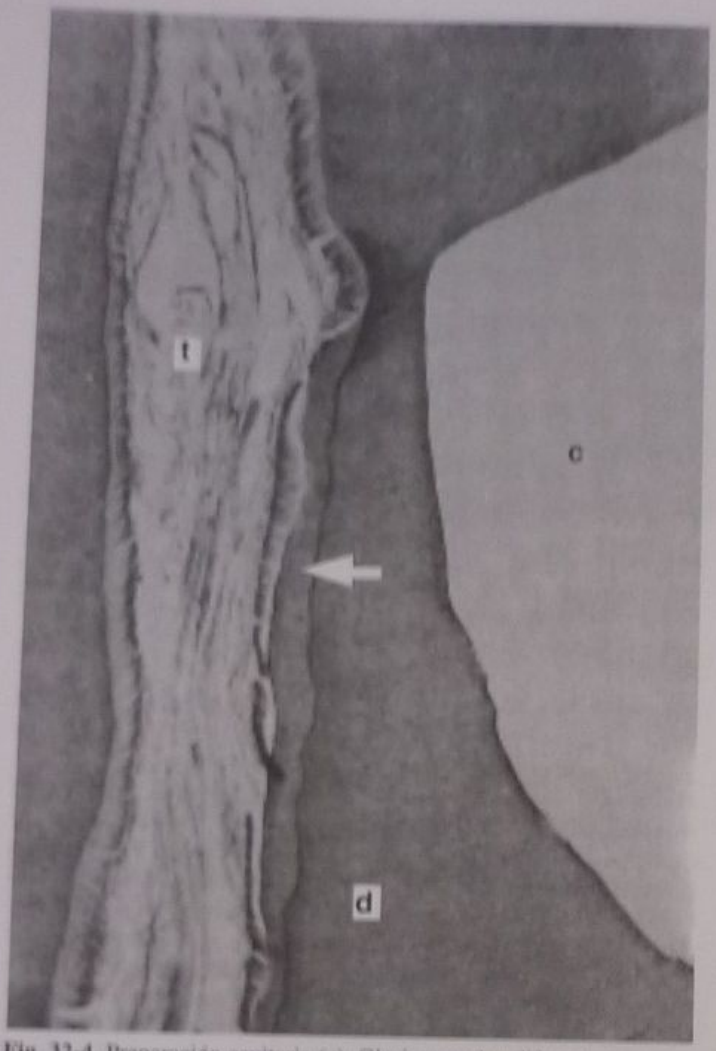

Fig. 32-4. Preparación cavitaria (*c*). Obsérvense los diferentes espesores de tejido dentinario remanente (*d*): menor 40 µm y mayor 150 µm. Capa irregular de dentina reaccional (*flecha*) y tejido conjuntivo pulpar (*t*) con discreta evolución fibrosa. (Gentileza del doctor Elías Harrán.)

Las respuestas pulpares solo aparecen cuando la condensación ocurre sobre los túbulos dentinarios recién cortados, no en aquellos casos en los que existe dentina de reparación inducida por procesos de caries o restauraciones previas.

Contracción de polimerización

La contracción de polimerización de los composites tiende a producir la separación de la restauración de las paredes dentarias, lo que origina una brecha a través de la cual se produce filtración marginal. La utilización de los sistemas adhesivos previene en gran medida esta separación. Pero entonces, al contraerse el composite, las cúspides se flexionan y la pieza queda en tensión y con sensibilidad. También se producen fisuras en el esmalte (fig. 32-7).

Estos efectos pueden reducirse con diseños cavitarios adecuados, mediante la inserción y la polimerización sucesivas de pequeñas porciones de material para compensar la contracción de polimerización y la ubicación conveniente del extremo de la unidad de fotocurado, de modo de controlar la dirección de ésta, o por medio de la utilización, en ciertos casos, de un composite de autocurado. Otro modo consiste en rellenar la preparación con

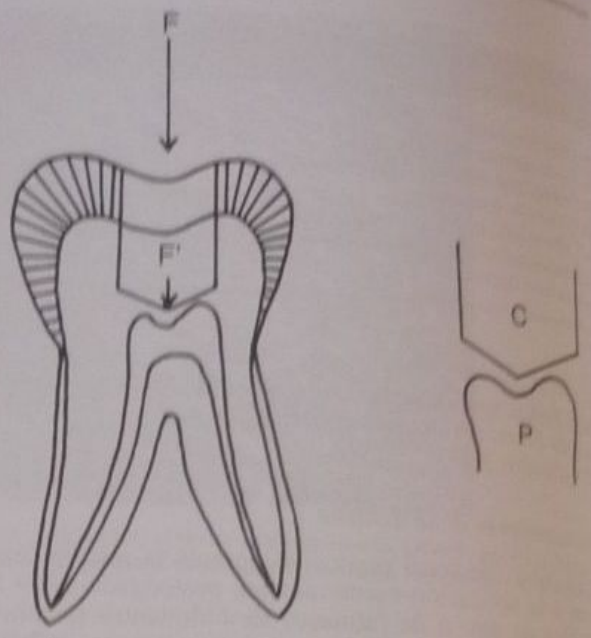

Fig. 32-5. La profundidad no debe debilitar la pared pulpar. La fuerza *F* se transmite a través del material de restauración *F'*. *C*: cavidad. *P*: pulpa.

ionómero vítreo hasta el límite amelodentinario para disminuir el volumen de la restauración de composite.[14-16]

Trauma inducido por sobrecarga oclusal o contactos prematuros

Las fuerzas oclusales excesivas, ocasionales o repetidas, pueden causar alteraciones pulpares como calcificación intrapulpar, pulpitis y necrosis. Cuando una restauración queda por encima del plano oclusal, el trauma repetido da como resultado sensibilidad pulpar posoperatoria. Esto ocurre con mayor frecuencia e intensidad con las restauraciones de composite por dos razones: a) por la dificultad de eliminar los excesos debido a su color similar al dien-

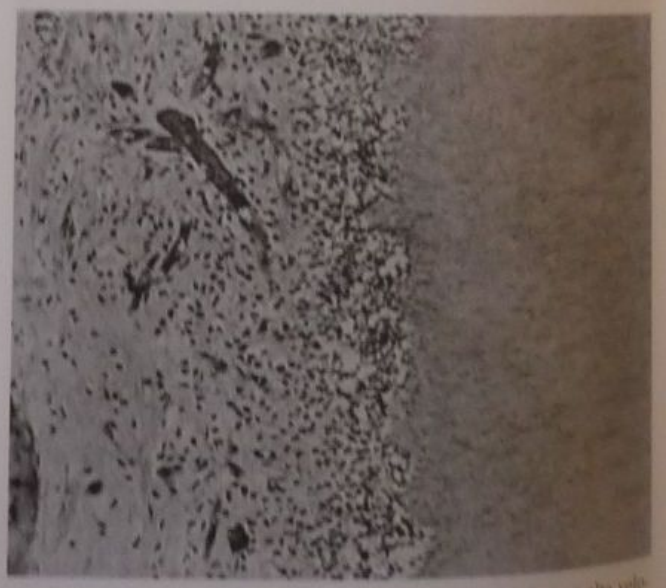

Fig. 32-6. Efecto producido por la preparación cavitaria con alta velocidad y refrigeración, seguida por la condensación de una amalgama. La reacción pulpar es mucho más intensa que la de la figura 32-3. (Gentileza del doctor H. R. Stanley.[10])

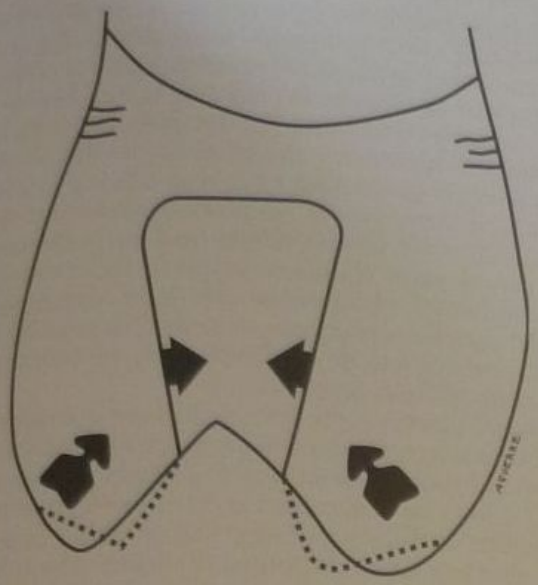

Fig. 32-7. Flexión de cúspides por contracción de polimerización en restauración de composite bien adherida. Microfracturas cervicales. Esto puede ocurrir por la polimerización en un solo bloque.

te y b) porque al no tener un módulo elástico elevado (rigidez) el composite se flexiona durante la masticación y provoca –a través del movimiento del fluido dentinario– una presión indirecta sobre la pulpa, especialmente cuando la restauración no está bien adherida.

Anclajes dentinarios

El uso de anclajes dentinarios es riesgoso tanto por la posibilidad de exponer inadvertidamente la pulpa como por las microfracturas dentinarias provocadas durante su inserción.

Con las técnicas adhesivas actuales estos anclajes han caído en desuso (véanse figs. 32-8 y 32-9).

Irritantes químicos

Entre las sustancias que al ser aplicadas *incorrectamente* podrían resultar irritantes para la pulpa podemos considerar: a) los antisépticos y limpiadores cavitarios, b) los ácidos, "primers" y adhesivos y c) los materiales de protección y restauración (cuadro 32-4).

Cuadro 32-4. *Irritantes químicos**

a) Antisépticos y limpiadores cavitarios
b) Ácidos ,"primers" y adhesivos
c) Materiales de protección y restauración

* Por aplicación incorrecta o prolongada, o manipulación deficiente.

Antisépticos y limpiadores cavitarios

Antes de colocar el material de restauración, es indispensable eliminar los restos dentarios adheridos a las paredes cavitarias para lograr su correcta adaptación y evitar la filtración marginal.

También es necesario tratar la dentina con alguna solución antiséptica, para actuar sobre los microorganismos residuales. Estas maniobras deben ser llevadas a cabo mediante la aplicación de los elementos adecuados, en sus concentraciones correctas y durante el tiempo indicado, para evitar efectos pulpares adversos.

El lavado con agua a presión permite desalojar la mayor parte de los restos de las paredes cavitarias, pero para eliminar los más adheridos se necesitan sustancias químicas tales como el ácido cítrico al 50%, EDTA o hipoclorito de sodio al 5%, que se aplican durante 15 o 20 segundos.

El empleo de estas sustancias puede justificarse en el esmalte para favorecer la adaptación posterior del material de restauración. Sin embargo, en la dentina aumenta el diámetro de los túbulos por la desmineralización que provocan, lo que favorece la entrada del mismo elemento químico utilizado o bien de microorganismos por filtración marginal si la restauración colocada no sella herméticamente la cavidad.

El agua oxigenada al 3% puede frotarse sobre la superficie dentinaria durante 20 segundos; luego se lava con agua común o destilada.

El alcohol, que sirve para desengrasar las paredes adamantinas antes del grabado, provoca deshidratación de la dentina si se lo aplica en cavidades profundas y durante más de 10 segundos.[17]

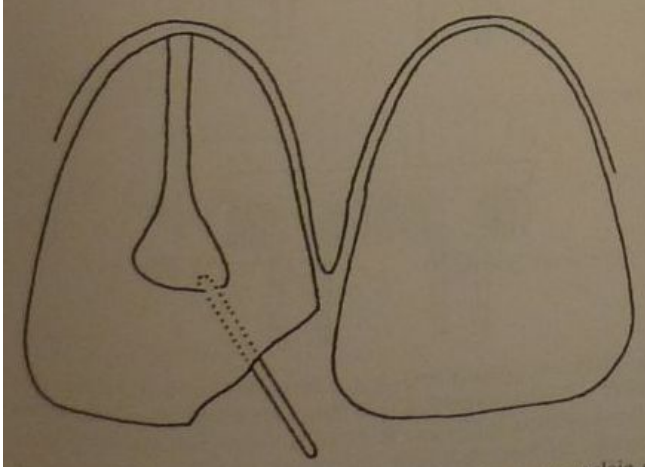

Fig. 32-8. Penetración en la cámara pulpar al colocar un anclaje en dentina.

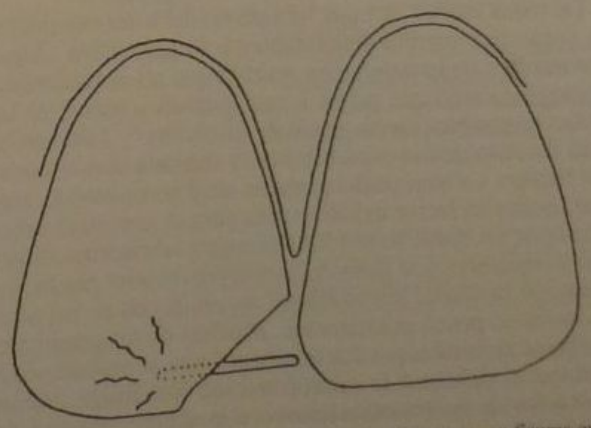

Fig. 32-9. Las tensiones producidas en la dentina provocan fisuras que se irradian en todas direcciones.



Fig. 32-10. Tubulicid. Limpiador cavitario con flúor y sin él.

Es aconsejable que se utilicen soluciones detergentes y microbicidas como el Tubulicid o las usadas como colutorios bucales, que son efectivas sin resultar lesivas para la pulpa (fig. 32-10).

Según un trabajo de Maresca y col.,[18] también se aconseja la utilización de soluciones yodadas al 0,5 y 1% durante la eliminación de caries y para el lavado de la preparación cavitaria. El yodo es el antiséptico de mayor espectro antibacteriano que, en las mencionadas diluciones, no colorea, no es tóxico ni irritante y libera 22 ppm de yodo libre.

Ácidos, primers y adhesivos

El barro dentinario producido durante el tallado cavitario actúa como una protección natural sobre la superficie cortada, ocluyendo los túbulos con los detritos que forman verdaderos tapones. En la técnica del grabado total se utilizan acondicionadores ácidos que eliminan totalmente el barro dentinario, abren los túbulos y desmineralizan la dentina intertubular. Esto vuelve más permeable la dentina y facilita la difusión de agentes irritantes hacia la pulpa. No obstante, la dentina puede ser grabada si se efectúa el sellado inmediato con un sistema adhesivo que proteja la pulpa de la filtración. El sistema adhesivo cierra los túbulos abiertos formando tapones de resina y penetra en la zona intertubular completando el sellado mediante la hibridación de la dentina (fig. 32-11).[19]

De todos modos, la capa híbrida no debe ser considerada como una barrera absolutamente impermeable. Algunos trabajos de investigación revelan que no es totalmente homogénea sino que posee zonas porosas a través de las cuales se produce cierto grado de filtración.[20]. También ha sido descrito que la capa híbrida se degrada con el correr del tiempo. La técnica del grabado total no es inocua, sino que resulta un factor irritativo más para el complejo dentinopulpar, así como lo son los estímulos vibratorios, térmicos y mecánicos y la deshidratación provocados por la preparación cavitaria. Sin embargo, su acción no es tan nociva como se pensó inicialmente. Muchas de las reacciones pulpares atribuidas por los investigadores al grabado de la dentina se debían a la microfiltración bacteriana crónica alrededor de las restauraciones o a la acción irritativa del óxido de zinc y eugenol (OZE) utilizado como obturación.[21] La influencia de todos estos irritantes es más importante en la dentina grabada que en la que no lo ha sido, porque la permeabilidad está aumentada. Actualmente, no existen trabajos de investigación realizados in vivo que demuestren que el agente ácido aplicado sobre el piso cavitario es capaz de alcanzar la pulpa, incluso en aquellos casos de cavidades profundas. Por otro lado, investigaciones recientes demostraron que la apertura de los túbulos dentinarios asociada con la mayor permeabilidad de este tejido permite que componentes resinosos provenientes de los sistemas adhesivos puedan difundirse a través de estos túbulos para alcanzar el espacio pulpar, y allí causar serios daños tisulares.[22-24] La profundidad de la preparación, la edad del paciente y la existencia de dentina terciaria o esclerótica son algunas de las condiciones que influyen sobre la permeabilidad dentinaria.

Pashley[25] enumera una serie de factores que deben tenerse en cuenta para reducir la posibilidad de dañar la pulpa cuando se emplea la técnica de grabado dentinario. El tipo de ácido y su concentración deben ser los adecuados y el tiempo de aplicación debe limitarse a lo necesario para lograr una adhesión óptima. El ácido debe colocarse sobre la dentina en forma pasiva, sin frotar. Idealmente, la profundidad de grabado no debería exceder los 5 µm, hay que evitar la destrucción del colágeno y tendrían que dejarse residuos de los tapones de barro para mantener la permeabilidad dentinaria en un bajo nivel. Los componentes del sistema adhesivo deben ser hidrófilos para poder penetrar y mojar uniformemente la superficie grabada. Tienen que actuar rápido y sellar firmemente la dentina tubular e intertubular y no dislocarse

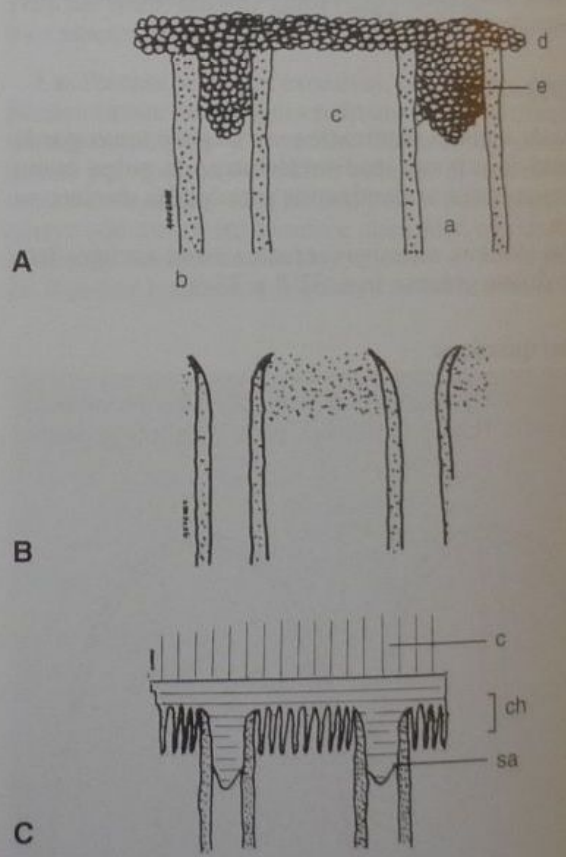

Fig. 32-11. A. Dentina tallada: *a.* Túbulo dentinario. *b.* Dentina peritubular. *c.* Dentina intertubular. *d.* Barro dentinario sobre la superficie. *e.* Tapón de barro dentinario. **B.** Dentina acondicionada con ácido: eliminación del barro dentinario, túbulos ensanchados y desmineralización de la dentina intertubular. **C.** Sellado de los túbulos con el sistema adhesivo (*sa*) y formación de la capa híbrida (*ch*). *c:* composite.

or las fuerzas de contracción de polimerización. Ade-
ás, su capacidad para infiltrar la dentina debe coincidir
on el espesor de tejido descalcificado por el grabado. De
o ser así, bajo la capa híbrida quedaría una zona de den-
na estructuralmente débil, desprovista de su protección
ineral y no recubierta por la resina (fig. 32-12).[26] En
anto a la biocompatibilidad, a pesar de que muchas in-
estigaciones demuestran la alta citotoxicidad de los
omponentes adhesivos aislados o en combinación,[27-29] al
tilizarlos en situaciones clínicas, éstos no parecen ser
xicos, sobre todo cuando son aplicados sobre dentina
e cavidades superficiales o de mediana profundidad, es-
ecialmente cuando existe un buen sellado marginal de
a restauración.[30] Además, en investigaciones realiza-
s en premolares humanos, donde se realizaron cavida-
es profundas de clase V, con la aplicación de sistemas
hesivos luego del acondicionamiento ácido de las pa-
des cavitarias se produjeron serios daños pulpares. Esto
e consecuencia de que componentes no polimerizados
mpletamente de los sistemas adhesivos estudiados se
fundieron a través de los túbulos dentinarios, alcanzan-
las células pulpares y causando así muerte celular y
a significativa reacción inflamatoria.[31-34]

Todas las precauciones resultan insuficientes si previa-
ente no se realizó un diagnóstico pulpar preciso y si no
respetan los principios básicos de una buena técnica
eratoria. Es necesario el aislamiento absoluto con di-
e de goma y el perfecto conocimiento de las caracte-
ticas de los materiales a utilizar. Éstos tienen que ser
fabricación reciente y deberán aplicarse siguiendo mi-
ciosamente sus instrucciones.

Pero por sobre todas las cosas, es imprescindible con-
guir un cierre hermético con la restauración final para
itar complicaciones posoperatorias (cuadro 32-5). En
so de duda, cuando las condiciones clínicas no garan-
en un buen sellado o cuando no exista un espesor de
ntina remanente considerable, las técnicas de restaura-
ón tradicionales resultan más seguras.

ANSI: American National Standards Institute; ISO: International
ndards Organization.

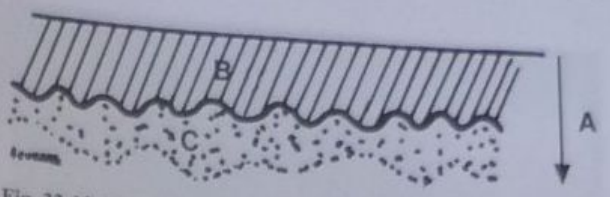

Fig. 32-12. Discrepancia entre profundidad de desmineralización (*A*) y de penetración del sistema adhesivo (*B*). Queda un espesor de dentina desprotegida (*C*).

Materiales de protección y restauración

Durante muchos años, se consideró que todos los materiales de restauración, en mayor o menor medida, eran nocivos para la pulpa. Esta creencia fundamentó en parte la colocación sistemática de una base previo a la restauración.

Todos los materiales de protección y restauración actuales evaluados según las normas ANSI e ISO* y aceptados por la American Dental Association y la Federación Dental Internacional, bien manipulados y aplicados dentro de las condiciones clínicas para las cuales fueron recomendados por los fabricantes, son bien tolerados por la pulpa en ausencia de infección (fig. 32-13).[35] La irritación química es secundaria a la filtración bacteriana. Esto ha sido demostrado en trabajos como los de Brännström,[36] Cox[37] y otros, quienes colocaron diferentes materiales, como cementos de silicato, fosfato y aun ácido, en forma directa sobre la pulpa de primates. En las cavidades que no habían sido perfectamente selladas se encontraron reacciones pulpares agudas, aumento de flujo sanguíneo, células inflamatorias y focos de necrosis. En cambio, en las cavidades bien selladas y aisladas del medio bucal las reacciones fueron de reparación. Investigaciones realizadas con materiales semejantes a aquellos utilizados en dientes de animales demostraron de forma definitiva que hasta en aquellos casos de ausencia de infección los materiales resinosos aplicados sobre pulpas expuestas causaron serios daños pulpares como inflamación crónica mediada por macrófagos y células gigantes hasta los períodos más prolongados de estudio (300 días). Además,

Cuadro 32-5. *Grabado de la dentina. Factores que influyen sobre la respuesta pulpar*

Relativos al diente	Diagnóstico pulpar previo	
	Permeabilidad dentinaria	Edad del paciente
		Profundidad de la preparación
		Dentina esclerótica o terciaria
Relativos al material y a la técnica	Profundidad de grabado	Tipo de ácido
		Forma de aplicación del ácido
		Tiempo de aplicación del ácido
	Capacidad de penetración del sistema adhesivo	
	Aislamiento del campo operatorio	
	Sellado de la restauración	

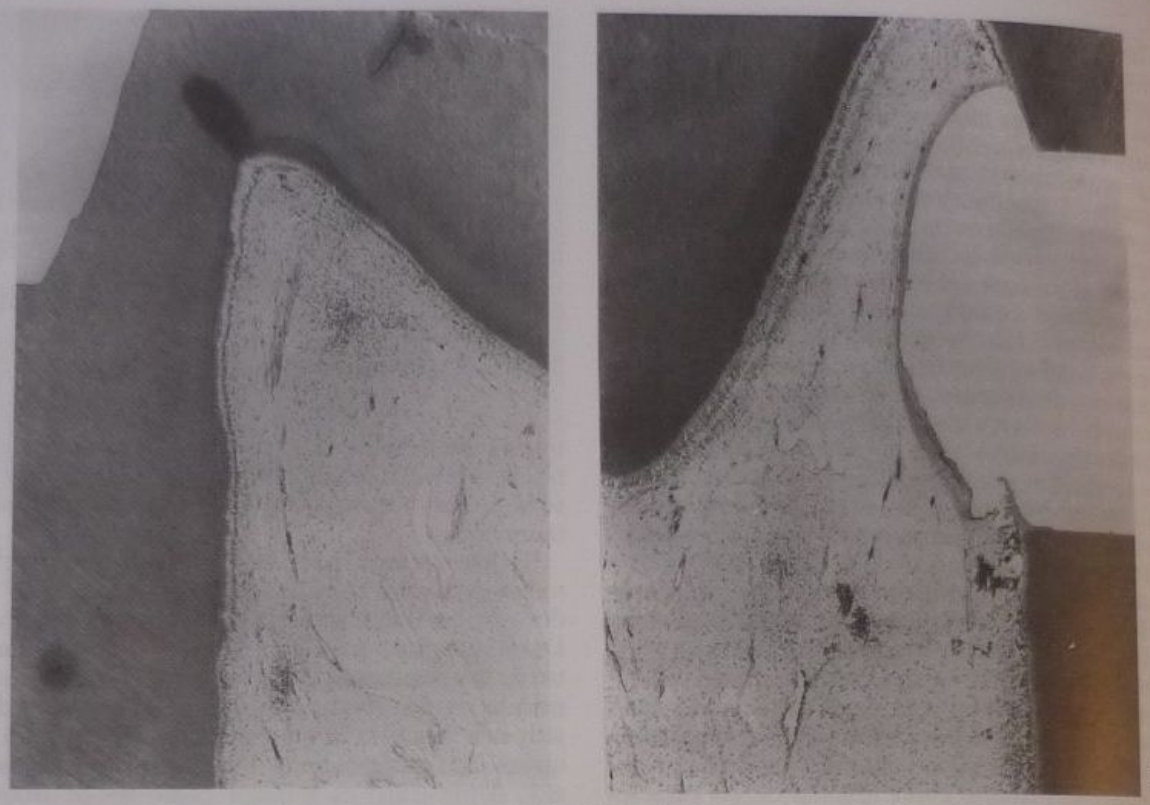

Fig. 32-13. A. La respuesta histopatológica de la pulpa humana al Clearfil F, colocado en una preparación profunda, fue insignificante. **B.** Cuando el composite fue colocado directamente sobre la pulpa expuesta, después de la técnica de grabado con ácido fosfórico, la respuesta fue muy leve. (Gentileza de los doctores S. Inokoshi y T. Fusayama.)

debemos recordar que los materiales resinosos no han sido aún recomendados por los fabricantes para recubrimiento pulpar directo o pulpectomía, a pesar de los resultados positivos que han sido observados al utilizarlos sobre pulpa de animales, como ratas y monos.

Aunque muchos operadores continúan utilizándolo en cavidades profundas con el argumento de que posee acción sedante y paliativa, el OZE puede resultar irritante para la pulpa. Incluso un cemento modificado de fraguado rápido como el IRM provoca una reacción inflamatoria pulpar si se lo coloca en cavidades cuya distancia pulpar sea menor a 0,5 mm.[38]

Respecto de la manipulación de todos los materiales, se debe prestar especial atención al estado de conservación y fecha de vencimiento, respetar las proporciones indicadas, realizar la preparación e inserción de manera correcta y asegurarse de que su polimerización sea completa. De lo contrario, su biocompatibilidad podría verse alterada por diversos factores (liberación de sustancias tóxicas, deshidratación, presión de condensado, etc.) (cuadro 32-6).

Cuadro 32-6. *Manipulación correcta de los materiales. Factores por considerar*

- Fecha de vencimiento
- Estado de conservación
- Dosificación
- Técnica de preparación e inserción
- Técnica de polimerización

Irritantes bacterianos

Los irritantes bacterianos pueden originarse: a) por restos de tejido cariado, b) por no eliminar el barro dentinario y c) por filtración marginal (cuadro 32-7 y fig. 32-14).

Por restos de tejido cariado

La forma de avance de la caries determina que al llegar a la dentina la lesión se extienda rápidamente en forma lateral a través del límite amelodentinario.

Como consecuencia, el área de dentina afectada generalmente resulta mayor que la extensión externa de la le-

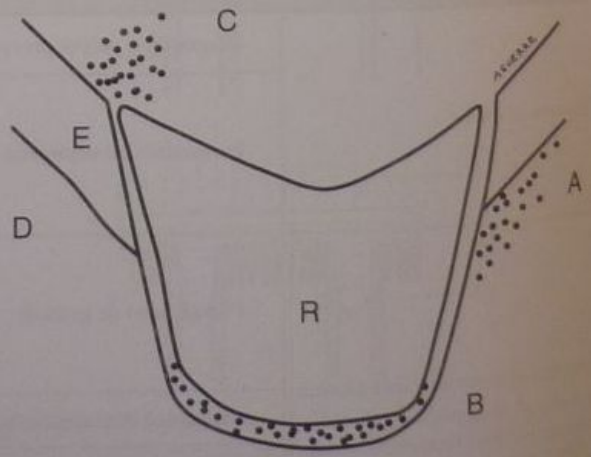

Fig. 32-14. Irritantes bacterianos. *A.* Por restos de tejido cariado. *B.* Por no eliminar el barro dentinario. *C.* Por filtración marginal. *E.* Esmalte. *D.* Dentina. *R.* Restauración.

Cuadro 32-7. *Irritantes bacterianos*

a) Por restos de tejido cariado
b) Por no eliminar el barro dentinario
c) Por filtración marginal

ión. Por debajo del esmalte sano muchas veces persisten estos de dentina cariada difícilmente visibles y accesi- les a la instrumentación. Los restos de dentina infecta- a, con su contenido de microorganismos, representan na causa importante de irritación pulpar. En la actuali- ad, el uso del detector de caries para verificar la total liminación de los tejidos cariados se considera una prác- ca habitual (figs. 32-15 a 32-17) (véase cap. 18).

or no eliminar el barro dentinario

La dentina recién cortada, con barro dentinario en su uperficie, debe ser considerada como una herida infec- da. El lavado con el agua a presión de la jeringa arras- a gran cantidad de los detritos y el polvillo suelto sobre superficie.

Sin embargo, no es suficiente para eliminar los restos entarios más adherentes, que están contaminados por icroorganismos. Éstos segregan toxinas y deben ser eli- inados del interior de la preparación antes de proceder su restauración.

Las bacterias residuales en el barro dentinario pueden eproducirse y provocar un problema clínico a distancia. Brännström[39] sugiere el uso de una solución detergen- y microbicida (Tubulicid) para eliminar las bacterias ue pudieran haber subsistido después del procedimien- operatorio de la preparación cavitaria. También pue- en utilizarse soluciones hidroalcohólicas de colutorios ucales (Duranil, Plac-Out, etc.). Estas soluciones con- enen un agente tensioactivo que reduce la tensión uperficial de los tejidos y favorece su penetración y un ntiséptico (hexetidina o clorhexidina) que inhibe el cre- imiento bacteriano.[40] La utilización de este tipo de sus- ancias no interfiere en los mecanismos adhesivos.[41]

Cuando se realiza grabado total, el propio ácido apli- ado sobre la dentina elimina todo el barro dentinario. Asimismo, el ácido ejerce cierta acción antimicrobiana[42] –propiedad que también reúnen algunos adhesivos–, aun-

Fig. 32-16. Aspecto del cono de caries en esmalte y en dentina. Obsérvese la extensión de la lesión a nivel del límite amelodentinario.

que tal vez no la suficiente como para prescindir del uso de soluciones antisépticas.

Por filtración marginal

La filtración marginal es la causa más frecuente de sensibilidad posoperatoria, caries recurrente y fracaso de la restauración.

Debido a la contracción de polimerización, cambios dimensionales, solubilidad, falta de adhesión u otros factores, los materiales de restauración muchas veces no logran cerrar herméticamente la cavidad que obturan. La

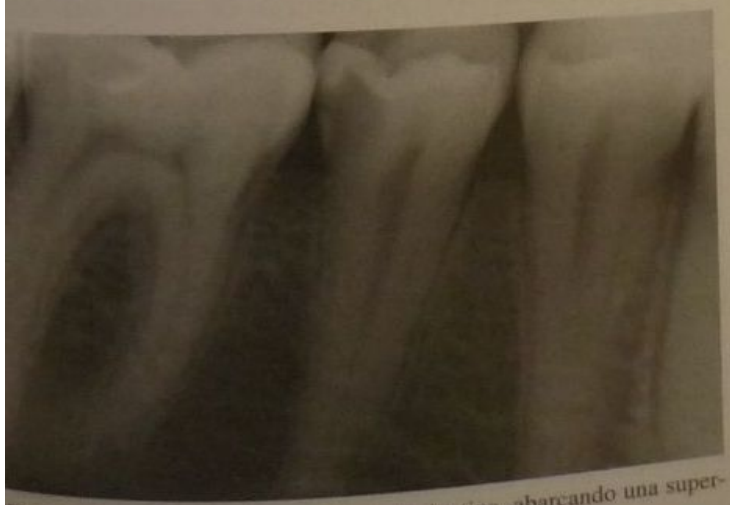

Fig. 32-15. Extensión de la caries en la dentina, abarcando una superficie mayor que el área externa de la lesión.

Fig. 32-17. Detector de caries Caries Detector (Kuraray).

brecha existente entre la pared cavitaria y la restauración es una vía de entrada de elementos tóxicos y microbianos que provocan irritación pulpar.

Ya en 1927 Crowell[43] consideraba que la filtración bacteriana alrededor de los materiales de restauración era la causa principal de la patología pulpar posoperatoria. Numerosas publicaciones posteriores respaldan este concepto.[44-49]

La eliminación completa de la interfaz diente-restauración es un desafío de la odontología adhesiva. A pesar de los progresos alcanzados con los materiales, ninguno provee un sellado absoluto para prevenir la microfiltración. Están en vías de desarrollo los sistemas adhesivos que sellen los márgenes en dentina y en cemento tan eficazmente como lo hacen en esmalte.[50,51]

MATERIALES DE PROTECCIÓN DENTINOPULPAR

Los materiales de protección dentinopulpar pueden agruparse en: a) selladores dentinarios, b) forros cavitarios y c) bases cavitarias (cuadro 32-8).

Selladores dentinarios

Los selladores dentinarios son recubrimientos de unos pocos micrones de espesor que se emplean fundamentalmente para evitar el pasaje de sustancias químicas, bacterias y toxinas a través de los conductillos dentinarios. Además, al bloquear las terminaciones de los túbulos previenen la hipersensibilidad dentinaria, por lo que son útiles para sellar la dentina antes de la cementación de una corona.[52] Los selladores dentinarios colocados sobre las paredes cavitarias reducen la filtración marginal. Son aislantes eléctricos pero no térmicos. Reducen el galvanismo bucal en pacientes con restauraciones de diferentes metales (cuadro 32-9).

Como selladores dentinarios se utilizan: a) los barnices y b) los sistemas adhesivos.

Barnices

Los barnices consisten en soluciones de una resina natural o sintética en un solvente (acetona, cloroformo o éter) que al evaporarse deja sobre la superficie por recubrir una capa muy delgada de resina. La resina natural más utilizada es el copal disuelto en acetona (Copalite, Cavity Varnish, solución al 20% de copal en acetona, etcétera).

Los barnices no forman una capa uniforme. Para obtener una película homogénea, sin poros, deben aplicarse por lo menos dos capas de barniz. Demasiadas capas interferirán en la adaptación del material de restauración. El barniz debe utilizarse en forma muy fluida. Si se tornara espeso por evaporación del solvente, no deberá usarse.

Cuadro 32-8. *Materiales de protección dentinopulpar*

a) Selladores dentinarios
b) Forros cavitarios
c) Bases cavitarias

Cuadro 32-9. *Funciones de un sellador dentinario*

- Aislamiento químico y eléctrico
- Sellado de la superficie dentinaria
- Barrera antibacteriana y antitoxinas
- Reducción de la sensibilidad dentinaria
- Reducción del galvanismo bucal
- Reducción de la filtración marginal
- Inhibición de la penetración de iones metálicos

La función principal del barniz es reducir la filtración marginal en restauraciones de amalgama.

Actúa como aislante químico y eléctrico, pero no térmico. Además, reduce el galvanismo bucal e inhibe la penetración de iones metálicos de la restauración en la dentina subyacente, lo que previene la decoloración del diente. Su uso está contraindicado debajo de restauraciones de composite, ionómero o compómero. Algunos barnices con resinas artificiales (poliamida, poliestireno) pueden usarse debajo de restauraciones de composite (Copalite CF, Copaliner, Barrier, Contact, etc.). Según algunos investigadores, ablandan la porción de material con la que entran en contacto.[53] De todos modos, para restauraciones de composite resulta más conveniente usar directamente un sistema adhesivo en todo el interior de la preparación.

El uso clínico de los barnices está disminuyendo y siendo reemplazado por los sistemas adhesivos.

Sistemas adhesivos

Los sistemas adhesivos modernos cumplen con todas las funciones de un sellador dentinario enumeradas en el cuadro 32-9. Se los puede utilizar debajo de restauraciones plásticas o rígidas.

Los sistemas adhesivos usados bajo restauraciones de amalgama producen mejor sellado y mayor reducción de la filtración marginal que los barnices convencionales.[54-59] Por lo tanto, también reducen en mayor grado la sensibilidad posoperatoria en cavidades medianas y superficiales. Por su capacidad adhesiva tienen otras ventajas adicionales: disminuyen la necesidad de realizar retenciones cavitarias (aunque no las evitan totalmente) y refuerzan en cierto grado la estructura dentaria.[60] Como desventajas se puede mencionar su potencial de causar daños en el tejido pulpar al aplicarlo en cavidades profundas, su mayor costo y que su aplicación lleva más tiempo y puede resultar más dificultosa.[61] Otro inconveniente es que la incorporación del adhesivo a la amalgama podría debilitar la restauración.[62] Algunos autores plantean dudas respecto de su eficacia clínica en el largo plazo, debido a un posible deterioro progresivo de la resistencia adhesiva.[63] La acumulación de agente adhesivo en aquellas áreas más profundas de un piso cavitario irregular puede interferir en el proceso de evaporación del solvente. Así, el mantenimiento del solvente del agente adhesivo puede llegar a interferir directamente sobre la formación de la capa híbrida y el sellado de la superficie de dentina generando sensibilidad posoperatoria.

En la mayoría de los nuevos sistemas adhesivos se aplica un agente ácido sobre esmalte y dentina simultáneamente (grabado total). El ácido graba el esmalte produciendo microporosidades, mientras que en la dentina

actúa eliminando el barro dentinario, ensanchando la entrada de los túbulos y desmineralizando la sustancia intertubular. A continuación, se coloca el sistema "primer"-resina adhesiva, que penetra en la superficie acondicionada y produce el sellado.

En otro grupo de sistemas adhesivos, el ácido grabador se aplica solo en el esmalte y se actúa sobre la dentina y el barro dentinario a través de los "primers".[64]

La técnica de aplicación de los sistemas adhesivos varía según el producto utilizado y el tipo de restauración bajo la cual se coloca (amalgama, composite, incrustación). El "primer" y el adhesivo pueden presentarse en forma separada (OptiBond, Scotchbond Multipropósito Plus, ProBond, etc.) o en un solo producto, que se aplica en capas sucesivas (Prime & Bond, Syntac Single-Component, One-step, Tenure Quik, Bond-1, OptiBond Solo, Single Bond, etc.). Algunos "primers" solo se secan; otros se fotopolimerizan. La resina adhesiva puede ser de autocurado, fotocurado o dual. Para ser utilizada bajo una restauración de amalgama se requiere una de autocurado o dual. La amalgama debe condensarse rápidamente, antes de que se produzca la polimerización del adhesivo, para lograr adhesión.[65] Los sistemas adhesivos combinan el uso de sus distintos componentes según el tipo de restauración que se va a realizar. Debido a estas diferencias, es muy importante que se conozcan perfectamente las características del producto que se va a utilizar, se respeten sus instrucciones en forma muy precisa y no se mezclen componentes de diferentes marcas comerciales (véanse caps. 33 y 42).

Forros cavitarios

Los forros cavitarios ("liners") son recubrimientos que se colocan en espesores que no superan 0,5 mm. Además de constituir una barrera antibacteriana y antitoxinas ante una eventual filtración marginal, reducir la sensibilidad dentinaria, producir aislamiento químico y eléctrico y reducir el galvanismo como los selladores dentinarios, pueden liberar fluoruros (acción preventiva) o actuar como bacteriostáticos e inducir la formación de dentina terciaria (acción terapéutica) (cuadro 32-10). Hoy se sabe que esta última no es una propiedad exclusiva de estos materiales. En ausencia de infección, la pulpa es capaz de formar dentina terciaria reaccional o reparadora, independientemente del material utilizado para recubrirla.

Los forros cavitarios pueden ser cementos o resinas de endurecimiento químico, físico o dual (Dycal, Life, Ketac-Bond, Cavalite, etc.) o productos que forman una capa por evaporación del solvente (Hydroxyline, Tubulitec, etcétera).

Los materiales más utilizados como forro cavitario son: a) el hidróxido de calcio fraguable, b) el cemento de ionómero vítreo y c) los materiales fotopolimerizables con resinas y otros componentes. Actualmente, la utilización de los forros cavitarios está siendo reemplazada por la "hibridación" de la dentina en algunas situaciones clínicas.

Cuadro 32-10. *Funciones de un forro cavitario*

- Aislamiento químico y eléctrico
- Barrera antibacteriana y antitoxinas
- Inducción de una reacción reparadora pulpar
- Acción germicida y bacteriostática
- Reducción de la sensibilidad dentinaria
- Reducción del galvanismo bucal

Fig. 32-18. Dycal. Cemento de hidróxido de calcio fraguable y aplicador.

Hidróxido de calcio fraguable

El hidróxido de calcio fraguable (Dycal, Life, Calcimol, etc.) posee elevada alcalinidad, que lo hace germicida y bacteriostático. Es de manipulación simple y endurecimiento rápido. Sin embargo, es soluble, tiene una rigidez reducida, poca resistencia compresiva y tracciona y no es adhesivo. Se ablanda y se desintegra con facilidad ante una eventual filtración marginal de la restauración.[66-68] Su uso debe limitarse a pequeñas áreas en la profundidad de la cavidad y complementarse con otro material de propiedades físicas superiores como el ionómero vítreo.

Se presenta en forma de dos pastas: una base y un catalizador. La mezcla se realiza sobre una loseta de vidrio o un bloque de papel en forma rápida (5 a 10 segundos) y se lleva a la cavidad con un aplicador de extremo esférico (fig. 32-18).

También existen cementos de hidróxido de calcio fotopolimerizables (Prisma Dycal VLC, Calcimol LC).

Cemento de ionómero vítreo

El cemento de ionómero vítreo, que puede actuar como forro o como base, según el espesor en que se lo coloque, será considerado cuando nos refiramos a las bases cavitarias.

Materiales fotopolimerizables con resinas y otros componentes

Existen algunos productos que contienen calcio y fluoruros en su composición pero que no son considerados ionómeros vítreos porque no endurecen a través de la reacción ácido-base propia de éstos. Son materiales resinosos fotopolimerizables (Timeline, Ionoseal, Cavalite).

Fig. 32-19. Ionoseal. Cemento resinoso fotopolimerizable.

Su manipulación es sencilla, tienen buen color para ser usados bajo restauraciones estéticas, pero liberan fluoruros en baja proporción y se adhieren poco a la dentina (fig. 32-19).[69]

Bases cavitarias

Las bases cavitarias consisten en cementos o resinas de endurecimiento químico, físico o dual que se colocan en espesores superiores a 1 mm. Al tener mayor espesor que los forros cavitarios, proveen aislamiento térmico y pueden actuar como sustituto de la dentina. Aumentan la rigidez del piso cavitario, rellenan socavados, refuerzan estructuras debilitadas, dan óptimo espesor al material de restauración, etc. (cuadro 32-11).

Como bases cavitarias nos referiremos a:

a) el cemento de ionómero vítreo, que es el material de base de elección, y
b) otras bases cavitarias alternativas.

Cemento de ionómero vítreo

El cemento de ionómero vítreo es el material de protección dentinopulpar que más se acerca al ideal. Se adhiere al tejido dentario y se une bien al composite sin necesidad de grabado. No irrita la pulpa si es bien manipulado.[70]

En su composición hay una elevada cantidad de fluoruros que al liberarse proporcionan efectos preventivos.[71] Produce un buen sellado de la dentina y su solubilidad es mínima. Su módulo elástico y su coeficiente de expansión térmica son similares a los de la dentina, por lo que resulta un buen sustituto de ésta en grandes cavidades. Al fraguar, no sufre la contracción que ocurre con los composites al polimerizar y por eso es conveniente que en grandes preparaciones sea el ionómero el material que ocupe la mayor parte de la cavidad. Al reducir el volumen final de la restauración de composite, también se reducen proporcionalmente los efectos de la contracción de polimerización (aparición de brecha marginal, generación de tensiones, etc.). Como base tiene excelentes propiedades mecánicas y puede utilizarse como relleno del esmalte sin soporte y para reconstruir muñones. Sus ventajas se resumen en el cuadro 32-12[72,73] (véase cap. 36).

El *ionómero vítreo convencional* para ser usado como base o forro cavitario se presenta en forma de un polvo y un líquido (Ionobond, GC Lining Cement, GC Dentin Cement, Shofu GlasIonomer Base Cement, etc.) (fig. 32-20). Algunos productos se presentan en forma encapsulada (Ketac-Bond, Vivaglass-base).

El polvo está compuesto por un vidrio que contiene óxido de sílice, calcio, fosfatos, aluminio y fluoruros. El líquido es una solución acuosa de ácido poliacrílico y sus copolímeros y otros ácidos como el tartárico y el itacónico. La mezcla fragua químicamente a través de una reacción ácido-base, formando una sal. Para no alterar sus propiedades, y evitar que resulte irritante, es fundamen-

Cuadro 32-11. *Funciones de una base cavitaria*

- Aislamiento térmico, químico y eléctrico
- Barrera antibacteriana y antitoxinas
- Inducción de una reacción reparadora pulpar
- Aumento de la rigidez del piso cavitario
- Sustitución del tejido dentinario perdido
- Disminución del volumen del material restaurador
- Refuerzo de paredes dentarias debilitadas
- Bloqueo de depresiones y socavados
- Reconstrucción de muñones dentarios

Cuadro 32-12. *Ventajas del ionómero vítreo como base cavitaria*

- Adhesión al diente
- Adhesión al composite
- Biocompatibilidad
- Liberación de fluoruros
- Baja solubilidad
- Baja contracción
- Buenas propiedades mecánicas
- Endurecimiento rápido
- Radioopacidad
- Fácil manipulación

Fig. 32-20. Ionómero vítreo convencional Ionobond.

tal respetar la relación adecuada polvo-líquido y realizar una correcta manipulación.

Manipulación.[74] Si se desea aumentar el tiempo de trabajo el polvo puede guardarse en la heladera.

Antes de dosificarlo, se agita brevemente el frasco para homogeneizar el contenido. La medida exacta se retira con la cucharilla, enrasándola en el plástico nivelador del envase.

El líquido no debe guardarse en la heladera. Si se presenta muy viscoso, se lo puede sumergir en agua caliente para que recupere su fluidez. En los ionómeros vítreos anhidros (Aqua Ionobond) el ácido poliacrílico está deshidratado e incorporado al polvo. El líquido está compuesto por agua y no existe el problema de la viscosidad. Al verter el líquido, el envase debe inclinarse en dos tiempos: primero se coloca en forma horizontal hasta que el líquido se desplace hasta el orificio de salida y luego se lo invierte completamente hasta dejar caer la gota, que de este modo estará libre de burbujas de aire. El envase debe presionarse muy ligeramente para evitar que salga un chorro de líquido. La gota no debe dejarse mucho tiempo preparada sobre el bloque de mezcla porque el papel comenzará a absorberla.

La mezcla se realiza sobre el bloque de papel que traen los avíos o sobre una loseta de vidrio, que puede enfriarse para demorar su fraguado y así aumentar el tiempo de trabajo. Es conveniente utilizar espátulas de plástico, teflón o titanio, ya que las de acero inoxidable se rayan con el vidrio del polvo e incorporan partículas metálicas a la mezcla. No es necesario desparramar la mezcla ni espatular muy fuerte. El objetivo es humedecer la superficie de cada partícula de polvo de vidrio para formar la matriz, y no disolver las partículas enteramente en el líquido. Se mezcla rápidamente, incorporando todo el polvo al líquido de una vez, o a lo sumo en dos porciones. El tiempo de espatulado no debe superar los 30 segundos. El aspecto del material tiene que ser brillante, lo que indica que conserva sus propiedades adhesivas. De lo contrario, debe desecharse.

Se lleva el ionómero a la cavidad con un explorador o aplicador de extremo esférico y se espera su endurecimiento. El tiempo de fraguado es de alrededor de cuatro minutos. Cuando se lo utiliza como base, la consistencia es menos fluida que como forro cavitario. Puede condensarse con un atacador humedecido en ácido poliacrílico.

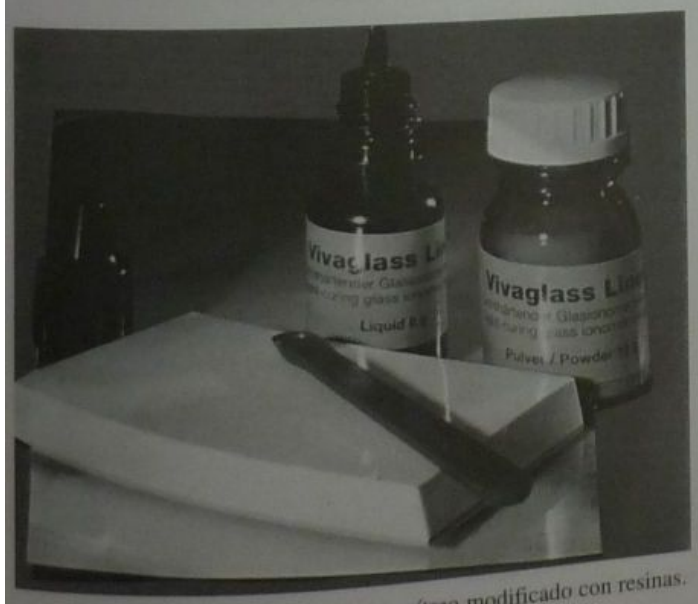

Fig. 32-21. Vivaglass Liner. Ionómero vítreo modificado con resinas.



Fig. 32-22. Fuji Lining Cement LC (GC). Ionómero vítreo modificado con resinas.

El uso de las jeringas inyectoras de puntas descartables (tipo Centrix), o del material encapsulado con su aplicador (sistema ESPE), facilita la inserción del ionómero en cavidades profundas, socavados o sectores de difícil acceso.

El *ionómero vítreo modificado con resinas** (LCL 8, Vivaglass Liner, Fuji Lining LC, Vitrebond, etc.) también se presenta en forma de un polvo y un líquido, a los que se les ha incorporado un monómero soluble (HEMA) y un fotoiniciador.

Existe, además, un producto encapsulado (Photac-Bond) (figs. 32-21 y 32-22). También se puede utilizar como base un ionómero modificado con resinas multipropósito, en el que se modifica la relación polvo-líquido para obtener la consistencia necesaria para los diferentes usos clínicos (Vitremer).

La manipulación del ionómero modificado con resinas es más sencilla que la del convencional y las proporciones no son tan críticas. El tiempo de trabajo es mayor y el de endurecimiento se reduce a solo los 30 segundos de fotopolimerización.

Otras ventajas son su menor solubilidad, el menor potencial de contaminación con la humedad y que no se resquebraja por desecamiento.[76,77] Su color se asemeja más al de la dentina. Al no ser opaco como el de fraguado químico, si la preparación es poco profunda y se trasluce la base, resulta más estético.

Si se coloca por capas, éstas se adhieren entre sí, cosa que no ocurre con el ionómero convencional. Si bien al contener resinas en su composición puede esperarse que presente algo de contracción, desde el punto de vista clínico ésta es despreciable. Algunas de sus propiedades mecánicas son superiores a las del ionómero convencional, pero su módulo elástico es inferior.[78,79] Un inconveniente sería la imposibilidad de que la luz llegara a polimerizarlo totalmente en socavados o zonas profundas de

* Este material también se conoce como ionómero vítreo fotopolimerizable, híbrido, ionómero vítreo-resina (VIR) o ionorresina. Su correcta denominación ha sido motivo de controversias.[75]

Fig. 32-23. Dentin Conditioner. Solución de ácido poliacrílico.

la preparación.[80] Algunos cementos poseen un triple mecanismo de curado: a la reacción química ácido-base y el fotocurado se les agrega el autocurado por un proceso de óxido-reducción. Los ionómeros vítreos modificados con resinas de autocurado (Advance, Fuji Duet), de aparición más reciente en el mercado, se utilizan básicamente para el cementado, pero pueden ser usados como base si se modifican sus proporciones.

Para favorecer la adhesión del ionómero vítreo se hace el pretratamiento de la dentina con soluciones de ácido poliacrílico al 10% o al 25%. Se deben esperar entre 15 y 30 segundos antes de secar, para permitir que los acondicionadores ejerzan su acción. Actualmente, se recomienda no lavar, aunque la decisión de hacerlo o no dependerá del caso clínico. Para algunos productos de fotoactivación no se aconseja el pretratamiento de la dentina. Hay marcas comerciales que proporcionan sus propios imprimadores ("primers") y adhesivos (véase fig. 32-23).[81]

Fig. 32-24. IRM. Óxido de zinc y eugenol reforzado.

Otras bases cavitarias

El cemento de fosfato de zinc, utilizado durante muchos años como base cavitaria, tiene excelentes propiedades mecánicas, pero no libera fluoruros ni es adhesivo. El cemento de policarboxilato también posee buenas propiedades mecánicas y sí es adhesivo, pero tampoco libera fluoruros y su manipulación es complicada.

Por estas razones, estos cementos han sido reemplazados por el ionómero vítreo, que actualmente es el material que reúne la mayoría de los requisitos del material de protección ideal. El óxido de zinc y eugenol y otros productos modificados (IRM, Zoer's) resultan irritantes para la pulpa en preparaciones profundas. Sus propiedades mecánicas son inferiores a las del ionómero y son incompatibles con las restauraciones adhesivas, porque el eugenol interfiere sobre la polimerización de los composites. Por lo tanto, su uso como base está contraindicado.

Se utilizan para la inactivación de caries múltiples por su acción antibacteriana y porque debido a su baja solubilidad y contracción pueden producir un buen sellado provisorio de la cavidad (fig. 32-24).

SELECCIÓN DEL MATERIAL DE PROTECCIÓN DENTINOPULPAR

Una vez terminada la preparación cavitaria, la decisión acerca de la necesidad de proteger la dentina y la selección del material más adecuado surgen de la evaluación de una serie de factores.

Éstos son: a) el diagnóstico pulpar, b) la permeabilidad dentinaria, c) la edad del paciente, d) la profundidad de la preparación, e) el material de restauración y f) la oclusión (cuadro 32-13).

Diagnóstico pulpar

Es indispensable realizar un correcto diagnóstico clínico y radiográfico preoperatorio. Un estado de hiperemia pulpar implica mayor riesgo que un estado preoperatorio de pulpa normal y requerirá protección adecuada para no transformar un estado reversible en irreversible.

Ningún material de protección podrá revertir un estado de pulpitis o necrosis ante un diagnóstico equivocado.

La mayor dificultad para un clínico es poder establecer el límite de la conservación de la vitalidad pulpar. Se deben tener en cuenta los signos y los síntomas que caracterizan una pulpa vital sana o con lesiones reversibles para diferenciarlos de las irreversibles.

Cuadro 32-13. *Selección del material de protección. Factores por considerar*

a) Diagnóstico pulpar
b) Permeabilidad dentinaria
c) Edad del paciente
d) Profundidad de la preparación
e) Material de restauración
f) Oclusión

Una pulpa clínicamente sana no debe doler espontáeamente ni haber tenido alguna historia de dolor que la receda ni estar cubierta por dentina cariada. El dolor esontáneo y/o provocado persistente indica la presencia e una lesión de evolución aguda. El contacto de la denna cariada con la pulpa permite diagnosticar pulpitis de volución crónica.

El diagnóstico clínico de una pulpa vital no coincide uchas veces con su diagnóstico histopatológico. El esdio de las moléculas presentes o que participan en las siones cariosas o pulpares pueden ser indicadores o arcadores de los procesos inmunoinflamatorios. Las oléculas que puedan detectarse podrán indicarnos si dihos procesos son de regeneración o de degradación y si on de evolución crónica o aguda. La detección de peueñas proteínas solubles de bajo peso molecular como s citocinas en el tejido cariado cercano a la pulpa o en pulpa expuesta permiten anticipar un diagnóstico más pido y eficaz frente a situaciones dudosas que requieen una correcta intervención por parte del clínico. La resencia de la interleucina 8, quimiotáctica de los neuófilos, permite anticipar en forma certera una lesión de volución aguda antes de su diagnóstico clínico.[82] Los reultados detectados por Maresca y col. mediante Elisa ieron altos índices de IL 8 en lesiones pulpares agudas n relación con las crónicas. La presencia de determinaos niveles de IL 8 permite inferir el límite de la conseración pulpar.

Las pruebas de diagnóstico basadas en las moléculas on prometedoras en cuanto a su capacidad de informar l clínico sobre el estado pasado, presente y futuro de la sión.[83]

ermeabilidad dentinaria

Cuanto mayor sea la permeabilidad dentinaria, más sean las vías de entrada de los elementos irritativos hacia pulpa y mayor la necesidad de protegerla. La permeailidad se relaciona en forma directa con la profundidad e la reparación.

Cuanto más se aproxima la preparación dentaria a la ulpa, mayor es el número de túbulos dentinarios dañaos por unidad de superficie. El diámetro de cada túbulo también aumenta cerca de la pulpa. Estos dos factores contribuyen al incremento de la superficie dentinaria de difusión. Los túbulos dentinarios próximos a la unión amelodentinaria presentan un diámetro cercano a 0,8 µm, y en los que están próximos a la pulpa el diámetro es cercano a 3 µm.

La permeabilidad también depende de la edad del paciente. El diente joven con anchos túbulos dentinarios abiertos es más permeable a los componentes tóxicos que un diente viejo que con los años ha producido una cantidad considerable de dentina esclerótica y terciaria.[84] La preparación en un diente virgen también dejará expuesto un tejido más permeable que la remoción de antiguas restauraciones o las erosiones y abrasiones de las cuales la pulpa se fue defendiendo lentamente (fig. 32-25).

Es interesante recordar que, independientemente de la profundidad y el diámetro de los conductillos dentinarios, puede tener importancia en la permeabilidad la presencia de zonas hipocalcificadas como los espacios de Czermak (véase cap. 15) en diversas zonas más o menos extensas. La dentina terciaria o de irritación, si no ha sido invadida por bacterias, es el mejor material de protección biológico de la pulpa dental (figs. 32-26 a 32-28).

Edad del paciente

Este factor es importante para la selección del material de protección por lo ya apuntado en cuanto a permeabilidad y porque en el paciente joven el tamaño pulpar es mayor que en el adulto, lo que significa menores espesores de dentina remanente tras la preparación cavitaria (fig. 32-29).

Por otra parte, la pulpa joven y bien irrigada responderá positivamente a las noxas formando dentina terciaria y esclerosis como elementos de defensa. Una pieza adulta tiene disminuida esta capacidad y procedimientos tales como la protección pulpar directa tendrán menores probabilidades de éxito.

Profundidad de la preparación

Éste es el factor que más pesa en el momento de decidir la protección dentinopulpar por realizar. Por ello,

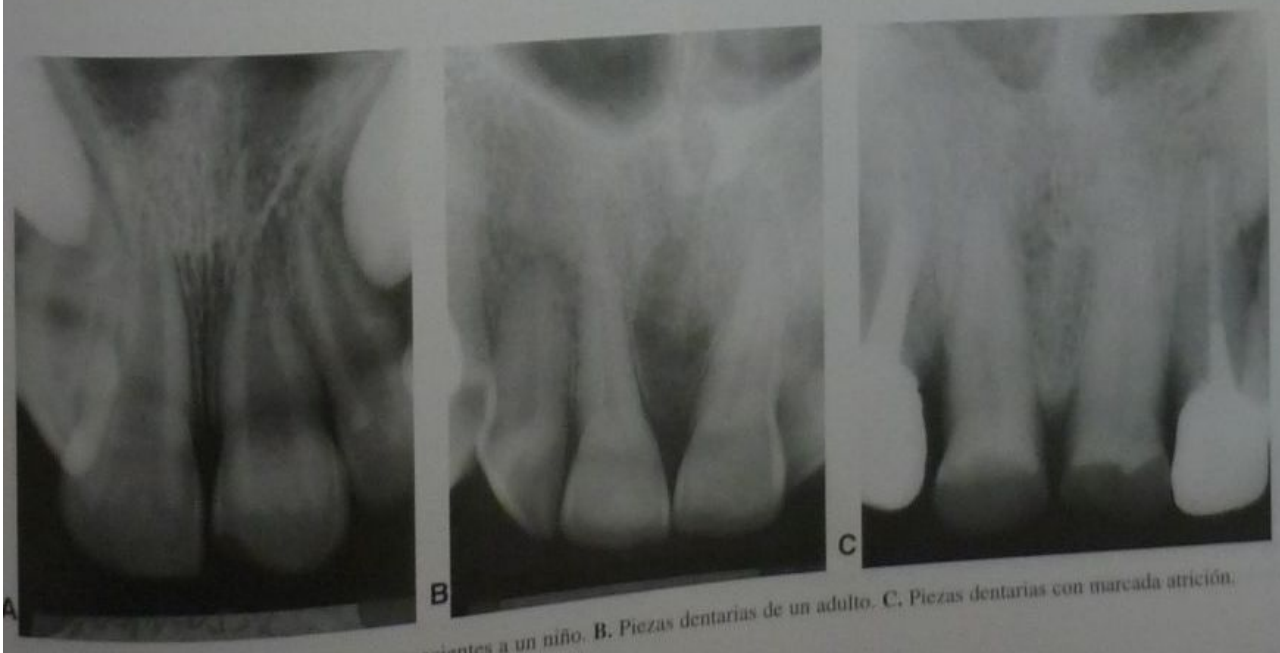

Fig. 32-25. A. Piezas dentarias pertenecientes a un niño. **B.** Piezas dentarias de un adulto. **C.** Piezas dentarias con marcada atrición.

Fig. 32-26. A. Zona de predentina calcificada frente al avance de una caries. **B.** La misma zona a mayor aumento.

las preparaciones cavitarias se han clasificado en superficiales, intermedias y profundas una vez determinado el tratamiento a seguir. A medida que aumenta la profundidad y que la aproximación al núcleo odontoblástico es mayor, más grande es el riesgo de producir lesión pulpar. La preparación de una cavidad superficial que corta las prolongaciones odontoblásticas cerca del límite amelodentinario solo causa leve irritación. La reducción del espesor de dentina remanente aumenta la permeabilidad, como ya se ha explicado. Es preciso señalar que a profundidades cavitarias similares no siempre corresponde el mismo espesor de dentina remanente debido a la edad, la formación de dentina terciaria, etc. (fig. 32-30).

La excesiva profundidad de la preparación también produce debilitamiento del piso cavitario.

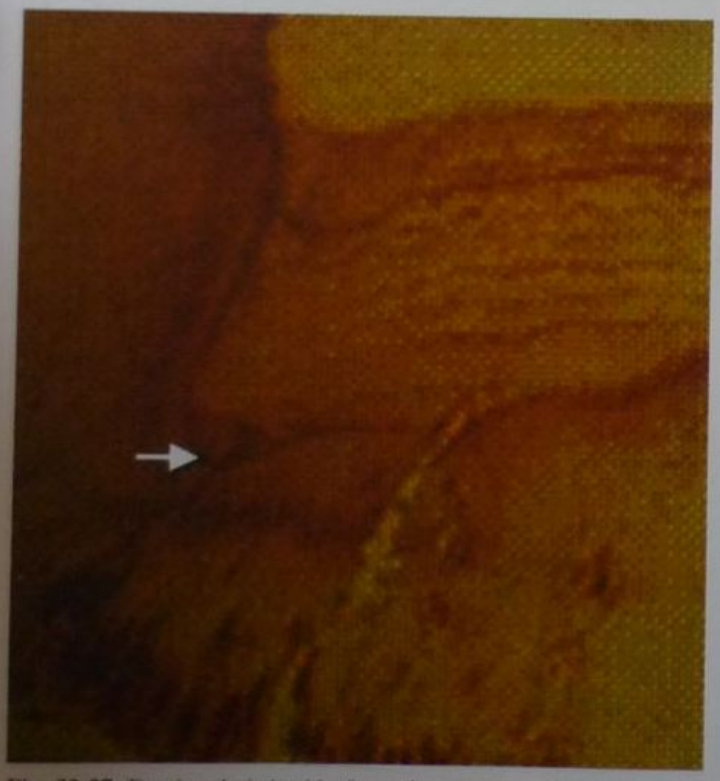

Fig. 32-27. Dentina de irritación formada ante el avance de la caries (doctora Beatriz M. Maresca).

No solo será necesario aplicar materiales que induzcan la reparación pulpar y aíslen la pulpa de los irritantes que pudieran ingresar al estar aumentada la permeabilidad. También habrá que reforzar el piso cavitario con un material rígido, para evitar que se flexione al condensar el material de restauración o durante la masticación y transmita presiones a la pulpa.

Material de restauración

Las restauraciones de ionómero vítreo y de compómero por lo general no requieren la colocación de ningún material de protección. Sus propiedades adhesivas les permiten sellar bien la dentina, bloqueando la transmisión de estímulos hacia la pulpa. Al adherirse a la pared dentaria, cierran perfectamente la brecha diente-restauración e impiden la filtración marginal.

La amalgama no es adhesiva y, por lo tanto, se requiere la interposición de un sellador dentinario sobre las paredes de la preparación para evitar la filtración marginal. En las restauraciones de composite sus propios sistemas de adhesión cumplen esa función. La necesidad de colocar, además, forros o bases cavitarias dependerá de otros factores.

En lo que respecta estrictamente a la compatibilidad entre los materiales de protección y de restauración, el uso de barnices convencionales y bases de óxido de zinc y eugenol bajo restauraciones de composite está contraindicado.

Oclusión

Las restauraciones ubicadas en zonas activas de oclusión, que reciben fuerzas masticatorias intensas, requieren bases rígidas.

Al elegir el material de protección dentinopulpar, algunos operadores también consideran la incidencia de caries, y en los pacientes de alto riesgo aconsejan la aplicación de forros y bases cavitarias que liberen fluoruros.[56] Empero, para que la acción anticariogénica adquiera importancia, habría que esperar la existencia de una filtración en la restauración, situación más frecuente en las restauraciones de composite cuyos márgenes están ubicados en dentina o cemento.

En realidad, el odontólogo debería procurar disminuir el nivel de riesgo cariogénico del paciente con medidas preventivas adecuadas y realizar restauraciones lo más

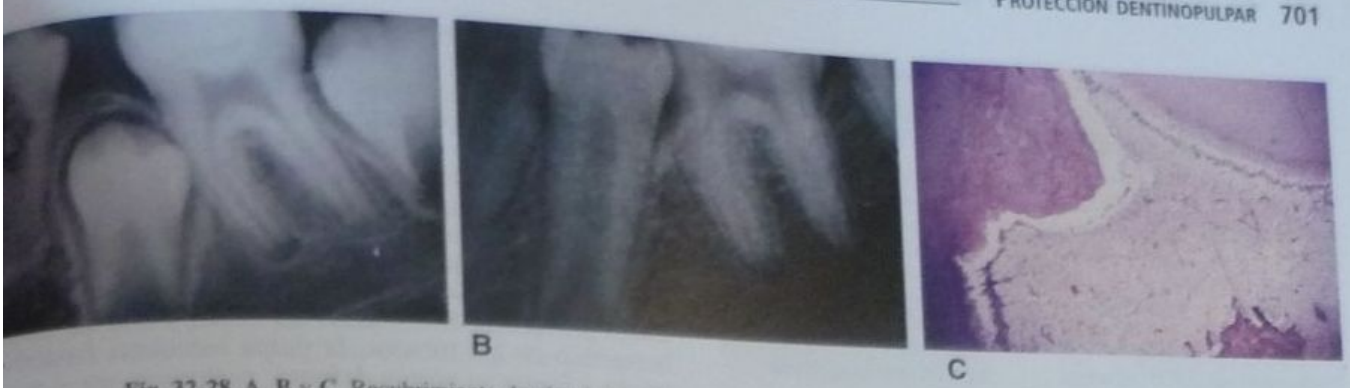

Fig. 32-28. A, B y C. Recubrimiento dentinario con formación de dentina reparativa (doctora Beatriz M. Maresca).

rméticas posibles en lugar de esperar los beneficios de eventual liberación de fluoruros provenientes de una ase cavitaria.

PLICACIÓN CLÍNICA

De todo lo expuesto, surgen ciertas pautas para la aplicaión clínica de los materiales de protección dentinopulpar cuadro 32-14). Por razones didácticas, las preparaciones e clasificaron en: a) superficiales, b) intermedias y c) rofundas (cuadro 32-15).

En cualquiera de los casos, el primer paso antes de la colocación del material consiste en limpiar la preparación con una solución detergente y bactericida.

Preparación superficial

En la preparación superficial la mejor protección pulpar es la dentina misma. El espesor de dentina remanente provee suficiente aislamiento térmico y eléctrico, y tiene la rigidez necesaria como para alojar cualquier material de restauración sin flexionarse. La protección estará destinada simplemente a sellar la dentina para evitar el pasa-

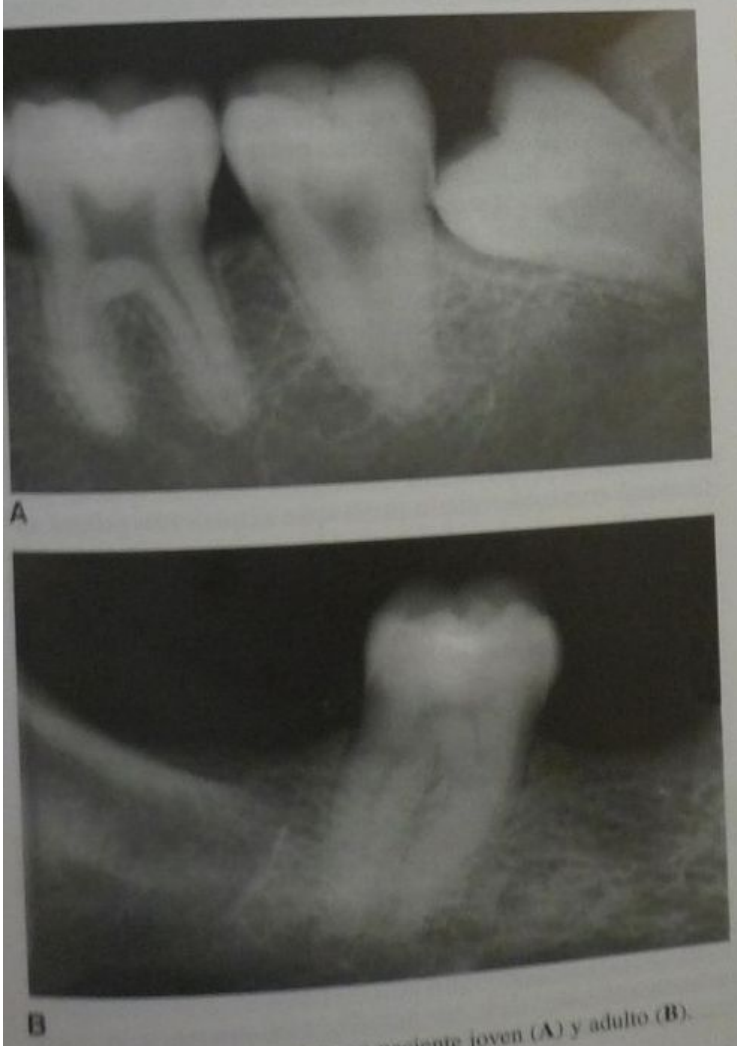

Fig. 32-29. Tamaño pulpar en paciente joven (**A**) y adulto (**B**).

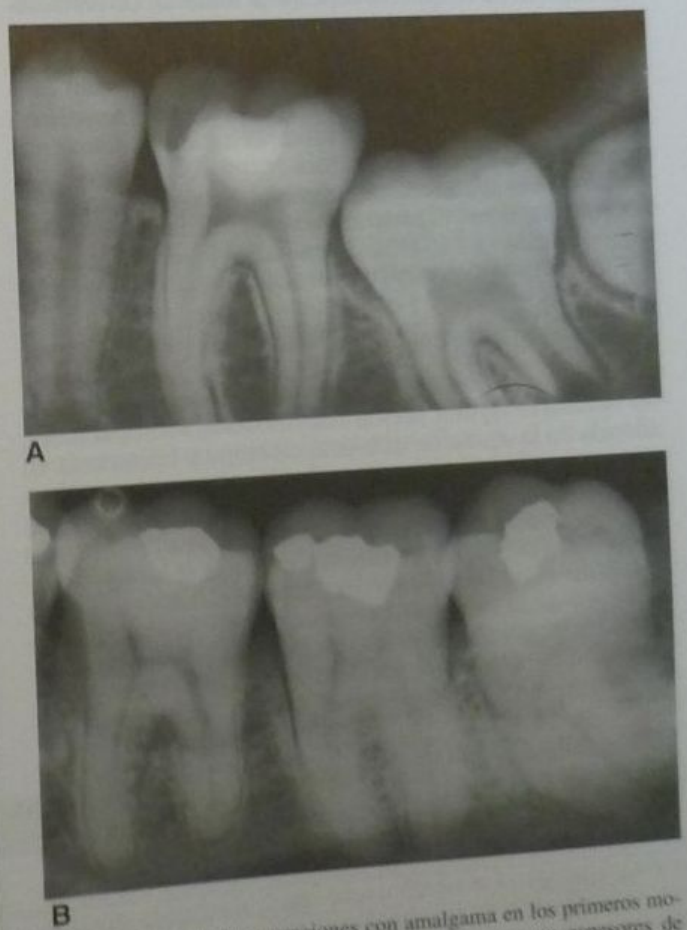

Fig. 32-30. A y B. Restauraciones con amalgama en los primeros molares inferiores, con profundidades similares pero con espesores de dentina remanente diferentes.

Cuadro 32-14. *Aplicación clínica de los materiales de protección*

Acción requerida	*Material indicado*
Reducción de la filtración marginal	Sellador dentinario
Aislamiento químico y eléctrico	Sellador, forro o base
Aislamiento térmico	Base cavitaria
Bacteriostática y germicida	Forro de hidróxido de calcio
Inducción de reparación pulpar	Forro de hidróxido de calcio*
Liberación de fluoruros	Forro o base de ionómero
Suplemento mecánico (refuerzo, relleno, etc.)	Base de ionómero vítreo

* La estimulación de la capacidad defensiva de la pulpa se produce cualquiera sea el material de protección empleado, siempre que se eliminen las noxas y se logre un buen sellado con la restauración. Hay trabajos que afirman que esto ocurre incluso ante una exposición pulpar,[85] aunque en tal caso por el momento se prefiere seguir indicando la protección con hidróxido de calcio.

je de sustancias químicas, bacterias y toxinas e impedir la filtración marginal.

En las restauraciones con amalgama esto se logra con la colocación sobre piso y paredes de dos capas de barniz o de un sistema adhesivo.

En las restauraciones con composite se coloca un sistema de adhesión en todo el interior de la preparación. La colocación de cualquier otro material de protección no solo es innecesaria, sino que, además, resulta perjudicial. Una base colocada debajo de una amalgama en una cavidad superficial le quitará espesor al material de restauración, lo que disminuirá su resistencia.[87]

Un recubrimiento delgado de cemento bajo una restauración de composite posiblemente se despegue del piso cavitario acompañando la contracción de polimerización de éste. Es preferible, por lo tanto, la adhesión directa del material restaurador a la dentina.[88]

Las restauraciones con ionómeros vítreos y compómeros solo requieren el pretratamiento de la dentina con ácido poliacrílico o los acondicionadores y adhesivos específicos de cada producto comercial.

Preparación intermedia

En una preparación de profundidad intermedia puede ser necesaria alguna acción bacteriostática o reparadora, además de la aislación química, eléctrica y bacteriana. Si la preparación se encontrara situada en zonas no activas de oclusión, podría utilizarse un cemento de hidróxido de calcio fraguable. El cemento de ionómero vítreo es una mejor opción, ya que es adhesivo, menos soluble y tiene la resistencia adecuada como para ser utilizado en cualquier sector de la boca y aumentar la rigidez del piso cavitario si es necesario. Sobre las paredes se coloca a continuación el barniz o sistema adhesivo.

Preparación profunda

La preparación profunda es de alto riesgo debido a la cercanía de la pulpa y a que puede haber microexposición no visible que la comunique con el piso cavitario. En este caso, es habitual aplicar una capa de hidróxido de calcio fraguable en la profundidad de la dentina. La comprensión más actualizada de los mecanismos de defensa pulpares determina la firme tendencia a desaconsejar el hidróxido de calcio como material de protección en cavidades profundas. Eliminadas las noxas y con un sellado hermético de los túbulos, la pulpa reacciona favorablemente y forma su propia defensa, cualquiera sea el material con que se recubra la dentina.[89] De todos modos, al neutralizar la supervivencia bacteriana en la profundidad de la preparación, debido a su alto pH, el hidróxido de calcio crea las condiciones favorables para que se produzca la reparación. Continúa siendo el material de preferencia para aplicar ante una exposición pulpar.[90]

Si se decidiera emplear la "tradicional" capa de hidróxido de calcio fraguable como prevención ante una posible microexposición, solo deberían cubrirse puntos aislados de la preparación para no restar adhesión a la restauración.

A continuación, se colocará una base cavitaria rígida para reforzar el piso pulpar y reemplazar el tejido dentinario perdido. El ionómero vítreo es el material indicado para esta función, así como para bloquear socavados y reforzar las paredes que hayan quedado debilitadas. Si la restauración final va a ser una amalgama, se colocan sobre las paredes dos capas de barniz o el sistema adhesivo. Para restauraciones de composite se aplica el sistema adhesivo en todo el interior de la preparación. Las incrustaciones, tanto metálicas como estéticas, se unen al diente mediante cementos adhesivos que eliminen la brecha diente-restauración. Con esto se logra reducir la filtración marginal y la sensibilidad posoperatoria.

Protección pulpar directa

Si se ha producido accidentalmente una exposición pulpar, se realiza una protección directa.

La protección pulpar directa tiene como finalidad mantener la función de la pulpa y lograr su cicatrización mediante el cierre de la brecha con tejido calcificado.

Las exposiciones accidentales pueden ser ocasionadas por un traumatismo dentario o por el propio odontólogo al realizar la preparación. No es tan habitual que un profesional con experiencia provoque exposición pulpar accidental durante la conformación cavitaria y menos aún en la actualidad, cuando la necesidad de extender las preparaciones en tejido sano para obtener resistencia y retención ha disminuido. Los elementos de retención adicional, cuya colocación representaba otro peligro potencial, están prácticamente en desuso. En cambio, es muy frecuente que se produzca la exposición mientras se rea-

Cuadro 32-15. *Profundidad de las preparaciones*

Tipo de preparación	*Profundidad*	*Dentina remanente*
Superficial	Hasta 0,5 mm por debajo del límite amelodentinario	75% o más
Intermedia	Entre 0,5 y 2 mm por debajo del límite amelodentinario	50%
Profunda	Más de 2 mm por debajo del límite amelodentinario	25% o menos

Cuadro 32-16. *Protección pulpar directa. Factores que condicionan el éxito*

- Diagnóstico pulpar previo
- Tamaño de la exposición
- Edad del paciente
- Eliminación de caries
- Aislamiento del campo
- Sellado de la restauración

iza la extirpación de caries del fondo de la preparación. En esta situación habría que preguntarse dos cosas: si no ha habido un error en el diagnóstico del caso y si los microorganismos existentes en la caries que provocó la exposición no han invadido ya el tejido pulpar. De ser así, lo más aconsejable sería realizar el tratamiento endodóntico de la pieza.

Las condiciones que se requieren para que la protección pulpar directa resulte exitosa son: a) un diagnóstico previo de pulpa sana, b) que la perforación sea pequeña (menor de 1 mm) y que la pulpa sangre a través de ella, c) un diente joven con buena capacidad defensiva, d) que la mayor parte del tejido cariado haya sido eliminada antes de producirse la exposición, e) que en el momento de producirse la exposición la pieza se encuentre bajo aislamiento absoluto y f) un buen sellado de la cavidad. No se aconseja obturar temporariamente mientras se espera la evolución pulpar, sino colocar directamente una restauración de amalgama, composite, ionómero o compómero (cuadro 32-16).

Técnica:[91] una vez producida la exposición pulpar, el primer paso consiste en cohibir la hemorragia.

Esto se logra comprimiendo suavemente la zona con bolitas de algodón estériles embebidas en agua de cal o un antiséptico que contenga clorhexidina al 2%. Si el operador no había concluido la preparación cavitaria, lo hará en este momento, eliminando la totalidad de la caries mientras mantiene el sitio de exposición cubierto con el algodón estéril. Se lava la cavidad con solución hidroalcohólica y se seca.

Se retira la bolita de algodón que cubría la exposición y se procede a colocar una protección de hidróxido de calcio. El hidróxido de calcio puro se mezcla con dos gotas de agua destilada (o del líquido anestésico local) para formar una pasta. Se lleva al sitio de la perforación con un explorador o aplicador de cemento. Algunos operadores prefieren agrandar la exposición e incluso remover la capa superficial de la pulpa expuesta antes de realizar la protección.[92] La pasta de hidróxido de calcio se comprime suavemente con una bolita de algodón para que entre en contacto directo con la pulpa, lo que es indispensable para lograr el éxito de la técnica. El algodón absorbe los excesos de agua. A continuación, se coloca una capa de hidróxido de calcio fraguable que cubra el hidróxido de calcio puro y parte de la dentina que lo rodea. Luego se recubre la totalidad del piso cavitario con una base de ionómero vítreo para reforzarlo y se procede a terminar la restauración.

Para comprobar el éxito clínico del tratamiento se esperan entre 45 y 90 días. La aparición de síntomas clínicos de pulpitis durante ese lapso indica el fracaso del tratamiento y la necesidad de una intervención endodóntica. Ante la ausencia de síntomas, se realizarán las pruebas clínicas para comprobar la vitalidad pulpar y el control

Fig. 32-31. Protección pulpar directa con hidróxido de calcio en pulpa humana, mostrando a los 40 días la formación del techo dentinario (doctora Beatriz M. Maresca).

radiográfico para verificar la formación del puente de dentina.

Fitzgerald y Heys[93] evaluaron como clínica e histológicamente positivos los resultados de protecciones directas con cementos de hidróxido de calcio fraguable. Sin embargo, estos autores sugieren que en caso de que se sospeche que la extirpación completa de la caries va a provocar exposición pulpar sería preferible preservar una fina capa de dentina cariada en la parte más profunda de la cavidad y realizar una protección indirecta. Se deja pasar un tiempo estimado entre 60 y 90 días para permitir la formación de dentina terciaria dentro de la cámara pulpar, tras lo cual podrá removerse la caries remanente sin peligro de exponer la pulpa. En estudios longitudinales realizados en dientes deciduos y permanentes jóvenes cariados, la Dra. Josimeri Hebling ha demostrado que esta técnica de recubrimiento pulpar indirecto utilizando hidróxido de calcio fraguable o cemento de ionómero vítreo (Vitrebond, 3M ESPE) como forro cavitario es adecuada para inhibir el desarrollo bacteriano en el piso de la cavidad, por efecto antibacteriano de los materiales y por estimular la síntesis y deposición de dentina terciaria y esclerótica.

Protecciones pulpares directas con hidróxido de calcio realizadas por Maresca en murinos y humanos mostraron la formación de puente dentinario (figs. 32-31 y 32-32).

La respuesta de la pulpa sana frente a diversos materiales no es la misma que presenta frente al hidróxido de calcio (figs. 32-33 y 32-34). Recientes experiencias de laboratorio y clínicas[94] utilizaron sistemas matriciales para la liberación lenta, prolongada y controlada de calcio, con el objeto de colocarlos sobre la pulpa dental expuesta y en la zona apicoperiapical para promover su reparación.

Cox y col.[95] observaron la producción de defectos múltiples en túnel en los puentes de dentina formados luego de protecciones directas con hidróxido de calcio fraguable. La interrupción del puente de dentina impide el sellado hermético de la pulpa subyacente y se asocia con la aparición de inflamación pulpar y necrosis recurrentes. El estudio enfatiza la necesidad de proveer un sellado clínico de largo plazo frente a la microfiltración para que la protección directa resulte exitosa. Existen expectativas acerca de la posibilidad de lograr esto a través del uso de los adhesivos dentinarios.[96]

A

B

C

Fig. 32-32. A, B y C. Biopulpectomía parcial. Se muestra la formación de puente dentinario a los 45 días (H/E) (doctora Beatriz M. Maresca).

En los últimos años se han realizado experiencias en el laboratorio[97-101] y clínicas[102-104] aplicando un sistema adhesivo en forma directa sobre la pulpa expuesta (figs. 32-35 a 32-46). Baratieri[105] ha informado éxitos clínicos de protecciones directas con adhesivos de más de cinco años. Sin embargo, algunos trabajos de investigación demuestran la toxicidad de los adhesivos dentinarios colocados directamente sobre el tejido pulpar[106-108] (véanse figs. 32-47 a 32-60).

Si bien hay autores que consideran que los adhesivos dentinarios mejorados, tales como los *self-etching adhesive systems* (sistemas adhesivos autoacondicionantes) podrían reemplazar en el futuro al hidróxido de calcio en las protecciones pulpares directas,[109] otros han presentado pruebas concluyentes del fracaso de este técnica.[110-111] vestigadores de vasta trayectoria en el campo de la biología pulpar como Stanley y Pameijer[112] recomiendan no utilizarla hasta que se pruebe científicamente que resulta tan exitosa como la protección tradicional con hidróxido de calcio.

El láser como aporte a la operatoria dental como protectores del complejo pulpar

Una de las últimas especialidades en incorporar tecnología láser es la odontología, a la que aporta otras alternativas terapéuticas respecto de los tratamientos convencionales, ya sea en el terreno de la cirugía bucal como en el de la operatoria dental. Se han ido así agregando varios láseres a la práctica odontológica, buscando los mayores beneficios con un mínimo de efectos adversos sobre los tejidos duros y blandos subyacentes. Es así como aparecieron en odontología los láseres de argón, CO_2 y Nd:YAG, denominados de primera generación.

Fig. 32-33. Protecciones experimentales en humanos. Pulpa dental humana protegida por corticoesteroides (doctora Beatriz M. Maresca).

En el campo de la Operatoria dental, la incorporación del láser de Er:YAG, de segunda generación (fig. 32-61), posibilitó eliminar el tejido cariado en forma selectiva sin provocar daño pulpar, mediante un proceso físico de ablación termomecánica denominado vaporización. Este tipo de láser tiene predilección por los tejidos que contienen agua. Debido a que el tejido cariado tiene mayor contenido de agua, éste absorbe con mayor facilidad la energía láser que el tejido sano. Con este principio, es posible eliminar esmalte, dentina y cemento sin perjuicio de la pulpa subyacente.

Al observar mediante microscopia electrónica de barrido, podemos constatar que el láser de Er:YAG genera la apertura de los prismas de esmalte.[113] Comparándolo con cualquier tipo de grabado ácido, el láser deja pequeñas hoquedades irregulares que aseguran la adhesión, retención y adaptación de los materiales dentales. Un efecto similar de apertura de conductillos dentinarios puede observarse cuando se trabaja con este tipo de láser sobre la dentina.

El avance en la biotecnología ha permitido incorporar a la práctica odontológica láseres de tercera generación, como el láser de diodo quirúrgico (fig. 32-62), con ventajas en su diseño, en su sistema de entrega mediante fibra óptica, en las posibilidades de variación de longitud de onda, ancho de pulso y frecuencia. Este tipo de láser genera la obliteración de los conductillos dentinarios (efecto contrario al del láser de Er:YAG), y es de importancia para los casos de hipersensibilidad.

Sin embargo, es de destacar que cualquiera sea el láser que se utilice se obtendrá sobre el tejido a tratar una acción antibacteriana y bioestimulante con un mínimo de destrucción, logrando su buena recuperación.

Utilizando diferentes tipos de láseres en la clínica, se ha constatado la inocuidad de este tipo de terapéutica, tanto en el nivel óseo[114] como en el pulpar y el dentinario.[115]

Se ha podido comprobar la reparación de lesiones periapicales luego de la aplicación de láser Nd:YAG y el posterior tratamiento endodóntico, observando el respeto de las trabéculas óseas y la formación de nuevo tejido óseo en la zona[114] (fig. 32-63).



Fig. 32-34. **A.** Protección con ionómero vítreo (necrosis superficial y fibrosis en contacto con el ionómero vítreo). **B** y **C.** Corticoesteroides-hidróxido de calcio. **D.** Formación de puente dentinario (doctora Beatriz M. Maresca).

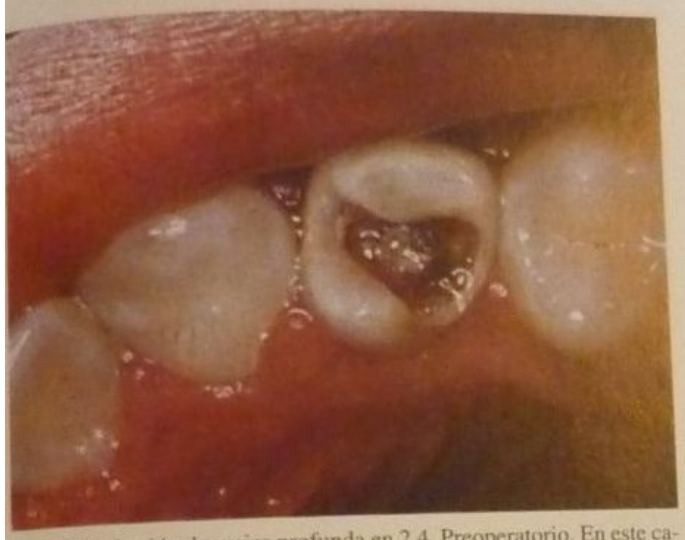

Fig. 32-35. Lesión de caries profunda en 2.4. Preoperatorio. En este caso clínico se observará la técnica de protección pulpar directa utilizando grabado ácido y adhesivos en forma experimental.

Fig. 32-36. Aspecto de la preparación tras la eliminación preliminar de los tejidos deficientes.

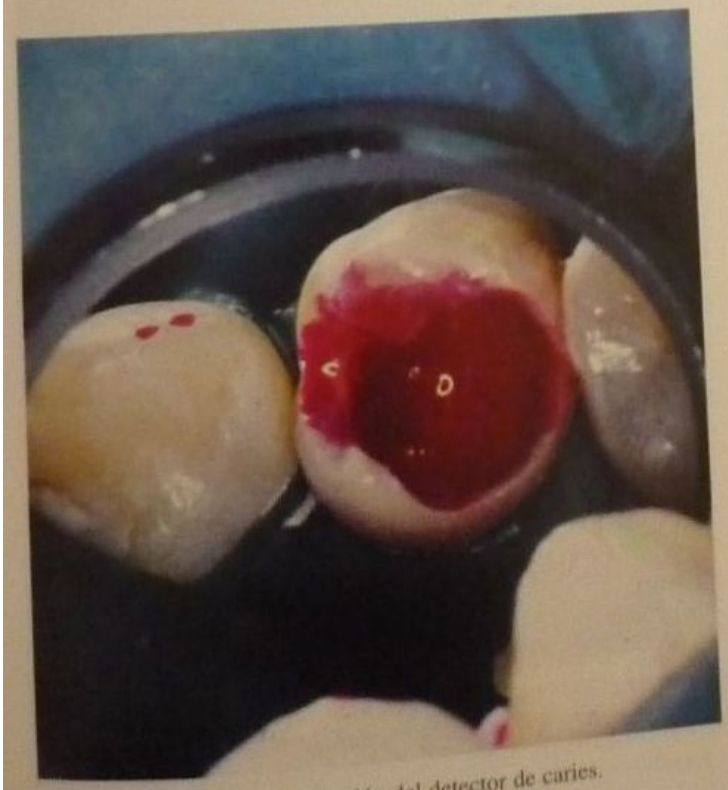

Fig. 32-37. Aplicación del detector de caries.

Fig. 32-38. Tras el lavado y el secado, la dentina necrótica e infectada permanece coloreada.

Fig. 32-39. Exposición pulpar provocada al extirpar los tejidos deficientes del piso de la preparación. En este momento se debe optar por la protección directa con hidróxido de calcio o continuar con el grabado ácido y la técnica adhesiva.

Fig. 32-40. Ampliación de la exposición y extirpación de la capa superficial de la pulpa expuesta (curetaje pulpar).

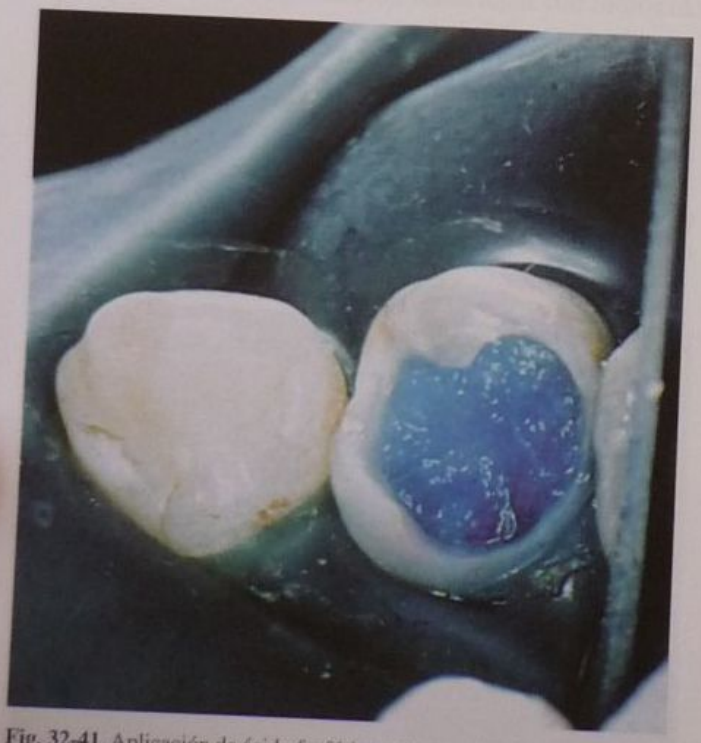

Fig. 32-41. Aplicación de ácido fosfórico sobre esmalte, dentina y pulpa.

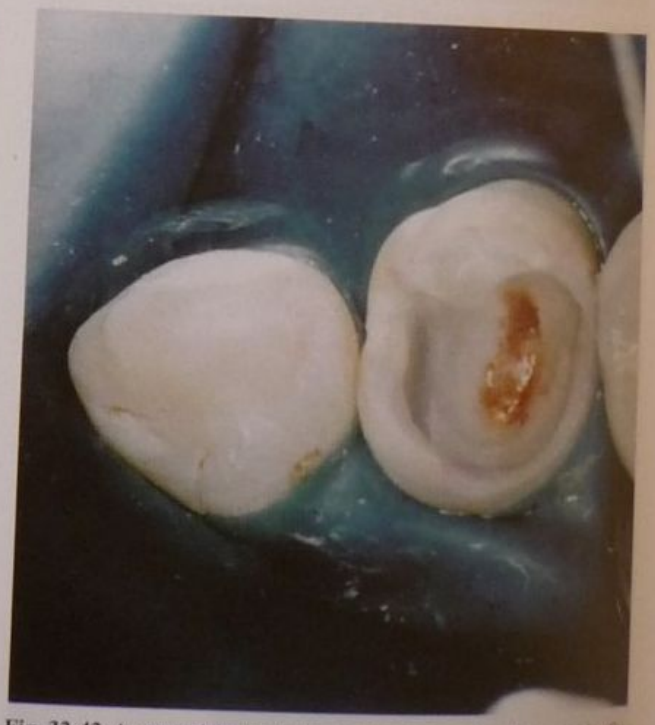

Fig. 32-42. Aspecto del sitio de la exposición tras el grabado ácido. Se ha cohibido la hemorragia y cauterizado la pulpa. A continuación se aplica el sistema adhesivo.

Fig. 33-43. Preparación tallada con compuesto.

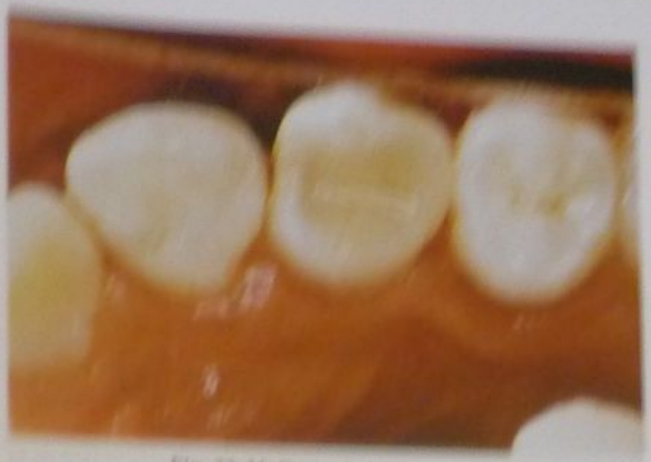

Fig. 33-44. Restauración terminada.

Fig. 33-45. Control radiográfico inmediato.

Fig. 33-46. Control radiográfico mediato (30 días). Comienza a observarse la formación del puente dentinario. El paciente no manifiesta sintomatología; las pruebas de vitalidad resultaron positivas. No obstante, deberá esperarse un tiempo prudencial para saber si la vitalidad pulpar seguirá igual en el futuro. (Cortesía del doctor Guillermo A. Rodríguez.)

Fig. 33-47. Trabajo de investigación que demuestra la inocuidad sobre la pulpa del adhesivo dentinario All Bond 2 (Bisco). Preparación cavitaria profunda. All Bond 2-7 días. Piso de la cavidad cuyo remanente de dentina presenta 300 µm de espesor. Existe desorganización de la odontoblástica de la región pulpar relacionada con el piso de la cavidad (lado izquierdo de la figura), comparada con la región relacionada con la pared lateral de la cavidad (lado derecho de la figura). Hay desorganización de las capas pulpares, con aparición de aleiacción hialina del interior de la región central de la pulpa. HE × 96. (Cortesía del doctor Carlos A. de Souza Costa.)

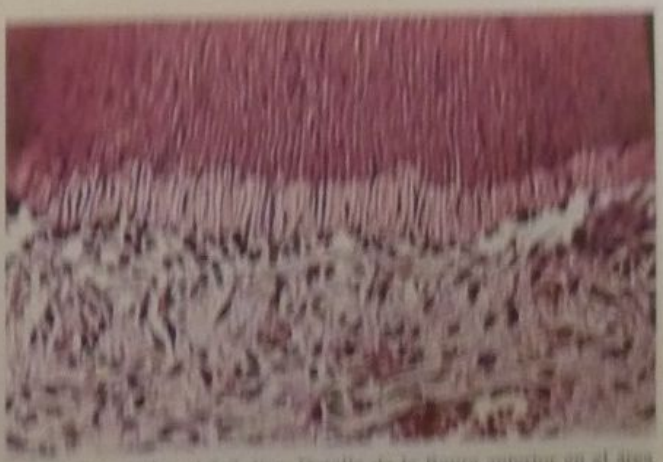

Fig. 33-48. All Bond 2-7 días. Detalle de la figura anterior en el área situada entre los dos pequeños pliegues de la dentina. Aspiración de células hacia el interior de los túbulos dentinarios, arrastre de odontoblastos próximo a la predentina y moderada reacción inflamatoria y vasodilatación, con predominio de células mononucleares del área. HE × 330. (Cortesía del doctor Carlos A. de Souza Costa.)

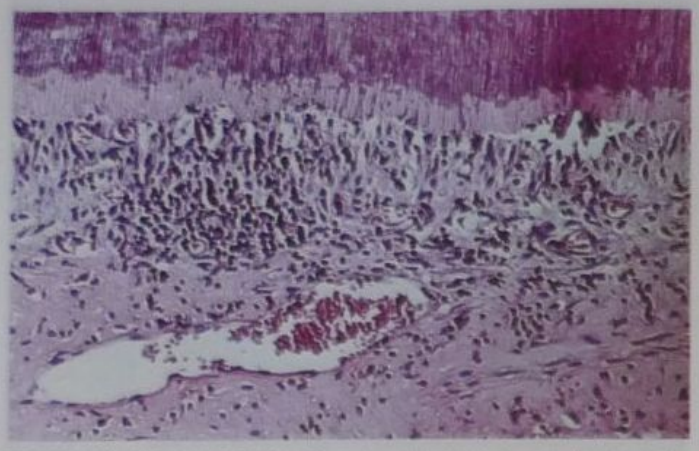

Fig. 32-49. All Bond 2-7 días. Otra área relacionada con el piso de la cavidad donde se observa aspiración de odontoblastos, vasos sanguíneos dilatados e hiperémicos, intensa reacción inflamatoria, células pulpares con degeneración hidrópica (células vacuolizadas, con citoplasma blanco) y alteración hialina del intersticio (masa rosada entre las células pulpares). H/E × 240. (Gentileza del doctor Carlos A. de Souza Costa.)

Fig. 32-50. All Bond 2-7 días. Esta figura es semejante a la 32-47 pero la coloración utilizada fue el tricrómico de Masson. Esta tinción colorea de azul las fibras colágenas de la pulpa. Podemos observar apenas algunas fibras coloreadas alrededor de dos vasos sanguíneos de la pulpa. Esto demuestra que el intersticio ha perdido su patrón fibroso laxo y ha sido sustituido por matriz extracelular hialina, la que dificulta la nutrición y oxigenación de las células pulpares. (Gentileza del doctor Carlos A. de Souza Costa.)

Fig. 32-51. All Bond 2-7 días. Esta figura es semejante a la 32-47 y a la 32-50 pero la coloración es de Brown y Brenn. Esta coloración es específica para detectar bacterias. Por lo tanto, éstas no estaban presentes en las paredes cavitarias ni en el interior de los túbulos dentinarios, lo que indica que la reacción inflamatoria fue provocada por el All Bond 2. (Gentileza del doctor Carlos A. de Souza Costa.)

Fig. 32-52. All Bond 2-7 días. Detalle del piso de la cavidad en donde se pueden observar prolongaciones ("tags") de resina largas y fragmentos resinosos que se difunden a través de los túbulos dentinarios. Brown y Brenn × 360. (Gentileza del doctor Carlos A. de Souza Costa.)

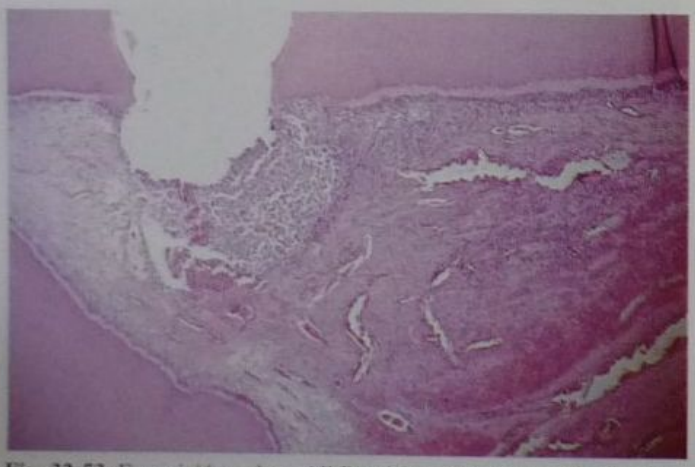

Fig. 32-53. Exposición pulpar. All Bond 2-7 días. Vista general del tejido pulpar sometido a una exposición. En el área expuesta, la pulpa muestra una intensa reacción inflamatoria, mientras que en la región central y también en la pulpa radicular se observa vasodilatación y alteración hialina del intersticio. H/E × 64. (Gentileza del doctor Carlos A. de Souza Costa.)

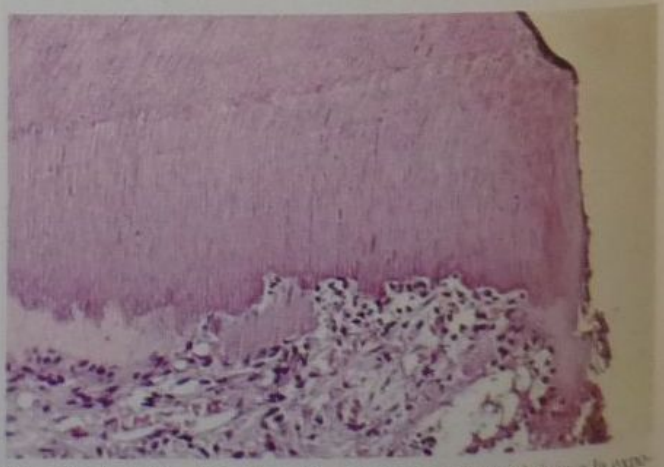

Fig. 32-54. All Bond 2-7 días. Detalle de la región próxima a la exposición pulpar mostrada en la figura anterior. Se observa reabsorción dentinaria interna y reacción inflamatoria de la región. H/E × 270. (Gentileza del doctor Carlos A. de Souza Costa.)



Fig. 32-55. All Bond 2-7 días. La misma área mostrada en la figura anterior, pero la coloración usada fue la de Brown y Brenn, con la que se corrobora la ausencia de bacterias en la superficie dentinaria y en el interior de los túbulos dentinarios, lo que indica que la reacción inflamatoria fue provocada por el adhesivo dentinario. H/E × 260. (Gentileza del doctor Carlos A. de Souza Costa.)

Fig. 32-56. All Bond 2-30 días. Junto a la exposición pulpar se observa migración de este tejido en dirección a la resina restauradora. En la superficie lateral de la exposición hay un depósito discreto de matriz dentinaria (masa amorfa de coloración rosa). La pulpa adyacente se presenta desorganizada, con muchos fragmentos de adhesivo dispersos, reacción inflamatoria del área e intensa vasodilatación. H/E × 125. (Gentileza del doctor Carlos A. de Souza Costa.)

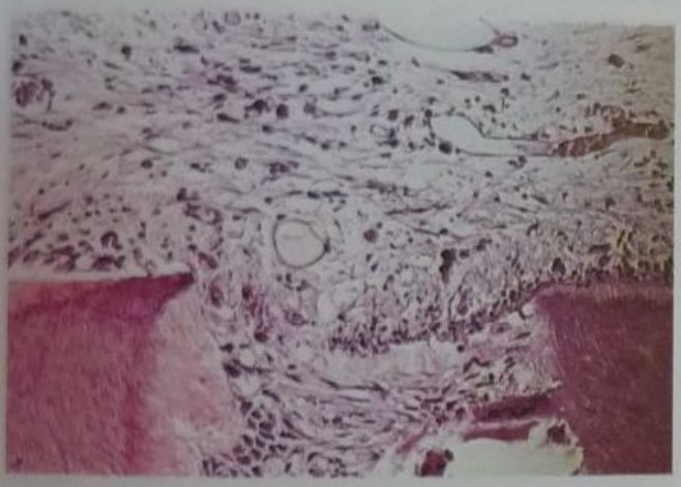

Fig. 32-57. All Bond 2-30 días. Detalle de la figura anterior; el tejido que ha sufrido migración muestra células gigantes. Muchos monómeros están dispersos en la pulpa y junto a ellos hay numerosos macrófagos. Además, hay una pequeña cantidad de dentina reaccional junto a la pared lateral de la exposición del tejido pulpar. H/E × 320. (Gentileza del doctor Carlos A. de Souza Costa.)

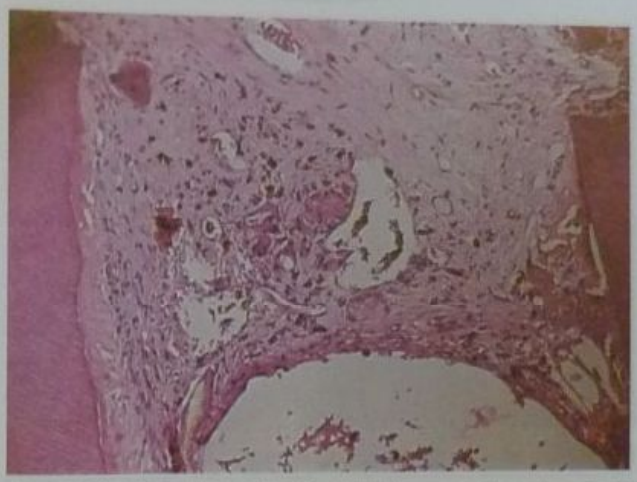

Fig. 32-58. All Bond 2-60 días. Detalle de la exposición pulpar donde se observa migración de tejido pulpar que tiende a salir del interior de la cámara coronaria en dirección a la resina restauradora. En este tejido hay numerosos macrófagos y células gigantes. En las paredes laterales hay un depósito discreto de matriz de dentina reaccional. No se ha formado puente de dentina. H/E × 320. (Gentileza del doctor Carlos A. de Souza Costa.)

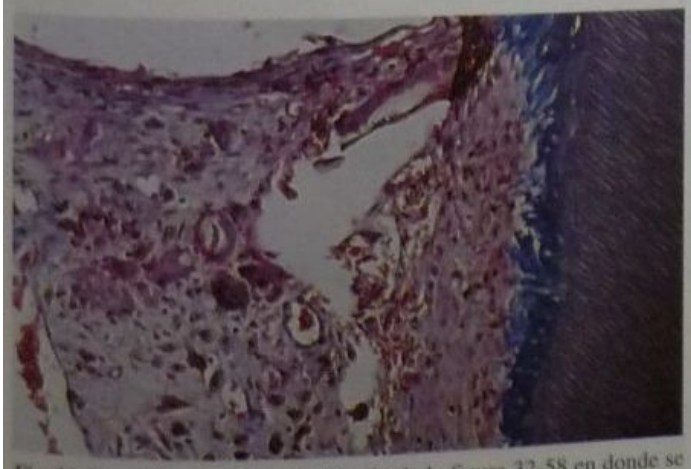

Fig. 32-59. All Bond 2-60 días. Detalle de la figura 32-58 en donde se realizó la coloración de tricrómico de Masson. La matriz de dentina reaccional está depositada en la pared lateral de la exposición y recibe una coloración azulada más evidente. No se ha formado puente de dentina. Tricrómico de Masson × 340. (Gentileza del doctor Carlos A. de Souza Costa.)

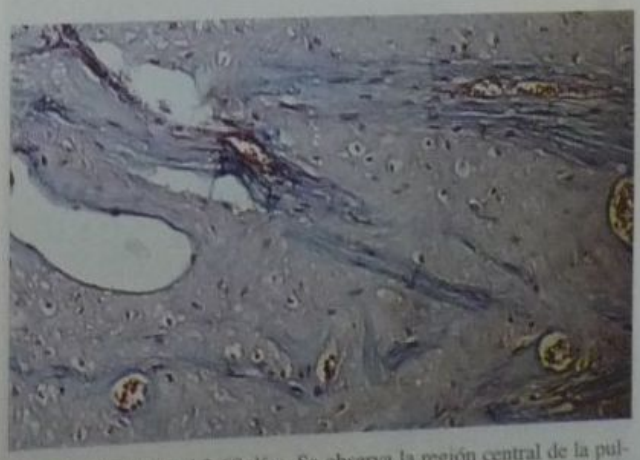

Fig. 32-60. All Bond 2-60 días. Se observa la región central de la pulpa con alteración hialina del intersticio y células vacuolizadas en proceso de degeneración hidrópica. La pulpa está totalmente alterada. Tricrómico de Masson × 180. (Gentileza del doctor Carlos A. de Souza Costa.)

Fig. 32-61. Láser de Er:YAG Fotona Fidelis.

Fig. 32-62. Láser de diodo quirúrgico.

Fabrizio ha controlado clínicamente en numerosos casos la eficacia del láser de CO_2 como importante medio antibacteriano coadyuvante a la acción del hidróxido de calcio puro en protecciones pulpares directas de reciente exposición accidental (véase fig. 32-64). Higuera y Maresca han utilizado y controlado con éxito durante 2 años el láser de Er:YAG en 706 cavidades superficiales, medianas y profundas.* Destacan que en el 97% de los casos no fue necesaria la utilización de anestesia; que en la totalidad no se utilizó el sistema de grabado ácido y que el 98% de las restauraciones se mantuvieron intactas y sin recidiva. El 2% restante correspondió a casos de abrasiones incisales y gingivales relacionadas con trastornos de la oclusión. En todos los casos se mantuvo la vitalidad pulpar durante el período de control. Actualmente, emplean el láser de diodo quirúrgico para la desinfección de la dentina y pulpa expuesta, así como de las paredes dentinarias de los conductos radiculares[115] (fig. 32-65). Así, el uso del láser de diodo quirúrgico y Er:YAG resulta promisorio, tanto por su versatilidad como por sus opciones de tratamiento sobre tejido óseo, pulpar y dentinario, con mayores parámetros y posibilidades de uso que los láseres de primera y segunda generación. Es de menor tamaño, de fácil transporte, de simple manejo por su pantalla interactiva y posee dos tipos de fibras ópticas (de 200 y 400 micrones), correspondientes al diámetro de las limas endodónticas Nº 20 y 40, respectivamente (fig. 32-66).

Los láseres de diodo quirúrgico y Er:YAG son hoy en día importantes herramientas que aportan al operador excelentes posibilidades terapéuticas (véase cap. 11).

* Unidad Láser, Facultad de Odontología de la Universidad de Buenos Aires, integrada por Maresca, Beatriz M; Vecchio, Silvio; Tessone, Guido; Higuera, Javier; Fabrizio, Daniel.

A

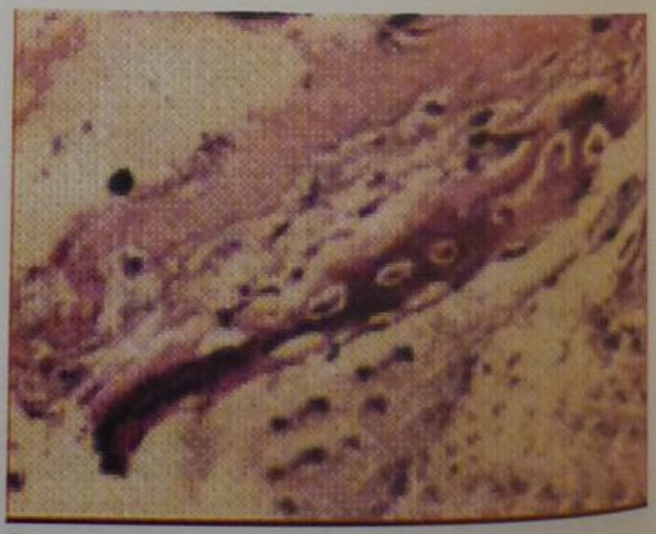

B

Fig. 32-63. A y **B.** Zona de necrosis térmica con finos granulados pardos negruzcos dispersos y tejido óseo neoformado con actividad osteoblástica normal.

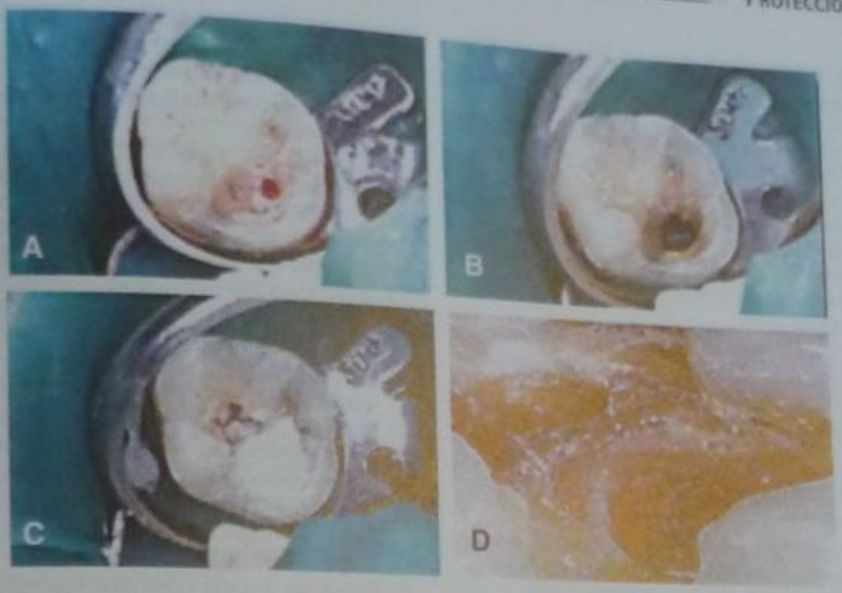

Fig. 32-64. A a C. Protección pulpar directa con hidróxido de calcio previo tratamiento con láser de CO_2. D. Control a los 2 años con formación de dentina reparativa.

Fig. 32-65. Protección pulpar directa con hidróxido de calcio previo tratamiento con láser de diodo quirúrgico.

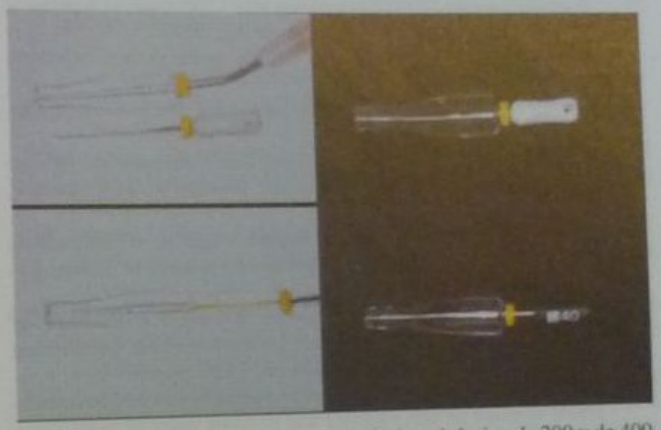

Fig. 32-66. Fibras ópticas del láser de diodo quirúrgico de 200 y de 400 micrones.

REFERENCIAS

1. Brännström M. Dentin and pulp in Restorative Dentistry, cap. 3, p. 67. Dental Therapeutics AB; Nacka, Suecia, 1981.
2. Garberoglio R, Brännström M. Scanning electron microscopic investigation of human dentinal tubules. Arch Oral Biol 1976;21: 355.
3. Brännström M, Åstrom A. The hydrodynamics of the dentine. Int Dent J 1972;22:219.
4. Bergenholtz G. Iatrogenic injury to the pulp in dental procedures: aspects of pathogenesis, management and preventive measures. Int Dent J 1991;41:99.
5. Nakabayashi N y col. Identification of a resin-dentin hybrid layer in vital human dentin created in vivo: durable bonding to vital dentin. Quintessence Int 1992;23:135.
6. Van Meerbeek B y col. Morphological aspects of the resin-dentin interdiffusion zone with different dentin adhesive systems. J Dent Res 1992;71:1530.
7. Leinfelder KL. Changing restorative traditions: the use of bases and liners. J Am Dent Assoc 1994;125:65.
8. Cox CF, Suzuki S. Re-evaluating pulp protection: calcium hydroxide liners vs. cohesive hybridization. J Am Dent Assoc 1994;125:823.
9. Shovelton DS, Marsland FA. The response of the human dental pulp to cavity preparation with an air turbine handpiece. Br Dent J 1960; 109:225.
10. Stanley HR. Human pulp response to Operative Dental procedures. Storter Print. Co., Gainesville, 1976.
11. Seltzer S, Bender IB. Pulpa dental, cap. 9, p. 186. Ed. El Manual Moderno SS, México DF, 1987.
12. Stanley HR. Dental iatrogenesis. Int Dent J 1994;44:3.
13. Swerdlow H, Stanley HR. Response of the human dental pulp to amalgam restoration. Oral Surg Oral Med Oral Pathol 1962;15:499.
14. Fusayama T. Indications for self-cured and light-cured adhesive resins. J Prosthet Dent 1992;67:46.
15. Carvalho RM y col. A review of polimerization contraction: the influence of stress development versus stress relief. Oper Dent 1996;21:17.
16. Pollack BF. Composite resins. Fundamentals and direct technique

restorations, cap. 5, p. 45, en Dale BG, Aschheim KW: Esthetic Dentistry: A clinical approach to technique and materials. Lea & Febiger, Filadelfia, 1993.
17. Basrani E, Pruskin de Boces E. Iatrogenia dentinopulpar, cap. 30, p. 646, en Barrancos Mooney J: Operatoria Dental. Restauraciones. Editorial Médica Panamericana, Buenos Aires, 1988.
18. Maresca BM, Fernández Monjes J, Bregni C, Guarco C, Szeliga E, Fernández Monjes E. Titulación de yoduros en pastas antisépticas para la obturación de conductos. XXXII Reunión Científica Anual de la División Argentina de la Asociación Internacional de Investigación Odontológica; 2000.
19. Fusayama T. A simple pain-free adhesive restorative by minimal reduction and total etching, cap. 4, pp. 69 y 75. Ishiyaku EuroAmerica Inc. St. Louis, 1993.
20. Sano H y col. Nanoleakage: leakage within the hybrid layer. Oper Dent 1995;20:18.
21. Kanca J. An alternative hypothesis of the cause of pulpal inflammation in teeth treated with phosphoric acid on dentin. Quintessence Int 1990;21:83.
22. Hebling J, Giro EMA, Costa CAS. Human Pulp Response After an Adhesive System Application in Deep Cavities. Journal of Dentistry, 1999;27:557-564.
23. Costa CAS, Hebling J, Hanks CT. Current Status of Pulp Camping with Dentin Adhesive Systems: A Review. Dental Materials, 2000;39:39-45.
24. Costa CAS, Nascimento, ABL, Teixeira HM. Response of Human Pulps Following Acid Conditioning and Application of a Bonding Agent in Deep Cavities. Dental Materials, 2002;18:543-551.
25. Pashley DH. The effects of acid etching on the pulpodentin complex. Oper Dent 1992;17:229.
26. Stanley HR. Pulpal responses to conditioning and bonding agents. J Esthet Dent 1993;5:208.
27. Hanks CT et al. Delineation of Cytotoxic Concentration of Two Dentin Bonding Agents in Vitro. Journal of Endodontics, 1992;18:589-596.
28. Ratanasathien S et al. Cytotoxic Interative Effects of Dentin Bonding Components on Mouse Fibroblasts. Journal of Dental Research, 1995;74:1602-1606.
29. Costa CAS, Vierten MA, Edwards CA, Hanks CT. Cytotoxicity of Current Dental Adhesive Systems on Immortalized Odontoblast Cell Line MDPC-23. Dental Materials, 1999;15:434-441.
30. Cox CF y col. Biocompatibility of primer, adhesive and resin composite systems on non-exposed and exposed pulps of non-human primate teeth. Am J Dent 1998;11:S55.
31. Op cit 22.
32. Op cit 23.
33. Op cit 24.
34. Costa CAS, Giro EMA, Nascimento ABL, Teixeira HM, Hebling J. Short-term Evaluation of the Pulo-dentin Complex Response to a Resin-Modified Glass-Ionomer Cement and a Bonding Agent Applied in Deep Cavities. Dental Materials, 2003 (in press).
35. Council on Dental Materials and Equipment: Biocompatibility and postoperative sensitivity. J Am Dent Assoc 1988;116:767.
36. Brännström M y col. Bacteria and pulp reactions under silicate cement restorations. J Prosthet Dent 1979;41:290.
37. Cox CF y col. Biocompatibility of surface-sealed dental materials against exposed pulps. J Prosthet Dent 1987;57:1.
38. Brännström M. Op. cit. 1, p. 76.
39. Brännström M, Nyborg H. Cavity treatment with a microbicidal fluoride solution: growth of bacteria and effect on the pulp. J Prosthet Dent 1973;30:303.
40. Barrancos Mooney J. Operatoria Dental. Técnica y clínica, cap. 10, pág. 333. Editorial Médica Panamericana, Buenos Aires, 1981.
41. Gwinnett AJ. Effect of cavity desinfection on bond strength to dentin. J Esthet Dent 1992;4(supp.):11.
42. Settembrini L y col. A comparison of antimicrobial activity of etchants used for a total etch technique. Oper Dent 1997;22:84.
43. Crowell WS. Physical chemistry of dental cements. J Am Dent Assoc 1927;14:1030.
44. Kakehashi S y col. The effects of surgical exposures of dental pulps in germ-free and conventional laboratory rats. Oral Surg Oral Med Oral Pathol 1965;20:340.
45. Brännström M, Vojinovic O. Response of the dental pulp to invasion of bacteria around three filling materials. ASDC J Dent Child 1976;43:83.
46. Bergenholtz G y col. Effect of bacterial products on inflammatory reactions in the dental pulp. Scand J Dent Res 1977;85:122.
47. Qvist V. Correlation between marginal adaptation of composite resin restorations and bacterial growth in cavities. Scand J Dent Res 1980;88:296.
48. Bergenholtz G y col. Bacterial leakage around dental restorations: its effect on the dental pulp. J Oral Pathol 1982;11:439.
49. Cox CF. Biocompatibility of dental materials in the absence of bacterial infection. Oper Dent 1987;12:146.
50. Pameijer CH, Wendt SL. Microleakage of "surfacesealing" materials. Am J Dent 1995;8:43.
51. Retief DH. Do adhesives prevent microleakage? Int Dent J 1994;44:19.
52. Pashley EL y col. Dentin permeability: sealing the dentin in crown preparations. Oper Dent 1992;17:13.
53. Chan KC, Swift EJ. Effects of "resin-compatible" cavity varnishes on composite resin microhardness. J Prosthet Dent 1992;67:791.
54. Urquía Morales MC, Bonín C, Macchi RL. Comparative study of marginal microleakage between amalgam restorations with conventional varnishes and adhesive amalgams. J Dent Res (Div Abst Argent) 1995;74:733 (Abst. 28).
55. Ben-Amar A y col. Long term sealing properties of Amalgambond under amalgam restorations. Am J Dent 1994;7:141.
56. Moore DS y col. A comparison of amalgam microleakage with a 4-meta liner and copal varnish. Int J Prosthodont 1995;8:461.
57. Meiers JC, Turner EW. Microleakage of dentin/amalgam alloy bonding agents: a long-term study. J Dent Res 1997;76(Sp. issue): 18 (Abst. 40).
58. Browning WD y col. Clinical performance of bonded amalgam restorations at eighteen months. J Dent Res 1997;76 (Sp. Issue): 67 (Abst. 427).
59. Cao DS y col. Shear strength and microleakage of 23 adhesives for amalgam bonding. J Dent Res 1995;74 (Sp. Issue): 231 (Abst. 1760).
60. Boyer DB, Roth L. Fracture resistance of teeth with bonded amalgams. Am J Dent 1994;7:91.
61. Amalgamas adheridas - Actualidad 1995. Clin Res Assoc. Newsletter 1996;10 (1):1.
62. Charlton DG y col. Incorporation of adhesive liners in amalgam: effect on compressive strength and creep. Am J Dent 1991;4:184.
63. Hilton TJ. Cavity sealers, liners, and bases: current philosophies and indications for use. Oper Dent 1996;21:134.
64. Swift EJ y col. Bonding to enamel and dentin: a brief history and state of the art, 1995. Quintessence Int 1995;26:95.
65. Gwinnett AJ y col. Adhesive restorations with amalgam: guidelines for the clinician. Quintessence Int 1994;25:687.
66. Milosevic A. Calcium hydroxide in restorative dentistry. J Dent 1991;19:3.
67. Cox CF, Suzuki S. Op cit. 8.
68. Pereira JC y col. Clinical evaluation of Dycal under amalgam restorations. Am J Dent 1990;3:67.
69. Kakaboura AI y col. Laboratory evaluation of three visible light-cured resinous liners. J Dent 1996;24:223.
70. Costa CAS, Giro EMA, Nascimento ABL, Teixeira HM, Hebling J. Short-Term Evaluation of the Pulpo-Dentin Complex Response to a Resin-Modified Glass-Ionomer Cement and a Bonding Agent applied in Deep Cavities. Dental Materials, 2003 – in press.
71. Griffin F y col. Caries inhibition by fluoride-releasing liners. Am J Dent 1992;5:293.
72. Mount GJ. Some physical and biological properties of glass ionomer cement. Int Dent J 1995;45:135.
73. Davidson CL. Glass-Ionomer bases under posterior composites. J Esthet Dent 1994;6:223.
74. Mount GJ. Atlas práctico de cementos de ionómero de vidrio, cap. 7, p 104 y sigs. Ed. Salvat, Barcelona, 1990.
75. McLean JW y col. Proposed nomenclature for glass-ionomer dental cements and related materials. Quintessence Int 1994;25:587.
76. Sidhu SK, Watson TF. Resin-modified glass ionomer materials. Am J Dent 1995;8:59.
77. White SN. Light-cured glass ionomers. CDAJ 1994;22:39.
78. Momoi Y y col. Flexural properties of light-activated glass ionomer cements. J Dent Res 1994;73 (Sp.Issue): 134 (Abst. 263).
79. Burgess JO y col. A comparative study of three glass ionomer base materials. Am J Dent 1993;6:137.
80. Burke FM y col. Depth of cure of light-cured glass-ionomer cements. Quintessence Int 1990;21:977.

1. Edelberg M, Conesa Alegre C. Conferencia sobre "Ionómeros vitreos y compómeros". Jornadas de la Sociedad de Operatoria Dental y Materiales Dentales. Buenos Aires, junio de 1996.
2. Maresca BM, Chuluyan E, Higuera J Fernandez Monjes J. Determinación de Interleuquina 8 en el Proceso Evolutivo de la Caries. XXXII Reunión Científica Anual de la División Argentina de la Asociación Internacional de la Investigación Odontológica. 2002.
3. Maresca BM, Chuluyan E, Higuera J Fernandez Monjes J. Determinación de Interleuquina 8 en lesiones pulpares agudas y crónicas. XXXIV Reunión Científica Anual de la División Argentina de la Asociación Internacional de la Investigación Odontológica. Perteneciente al proyecto O-015 de la Programación Científica 2001-2002. Secretaría de Ciencia y Técnica. Universidad de Buenos Aires. 2002.
4. Stanley HR. Pulpal consideration of adhesive materials. Oper Dent supp. 1992;5:151.
5. Snuggs HM y col. Pulpal healing and dentinal bridge formation in an acidic environment. Quintessence Int 1993;24:501.
6. Christensen GJ. To base or not to base. J Am Dent Assoc 1991;122(6):61.
7. Hormati AA, Fuller JL. The fracture strength of amalgam overlyng base materials. J Prosthet Dent 1980;43:52.
8. Bertolotti RL. Total etch. The rational dentin bonding protocol. J Esthet Dent 1991;3:1.
9. Cox CF y col. Reparative dentin: factors affecting its deposition. Quintessence Int 1992;23:257.
10. Leinfelder KF. Op cit 7.
11. Barrancos Mooney J. Cap. 7, p. 162, en op cit 17.
12. Baratieri LN y col. Pulp curetagge. Surgical technique. Quintessence 1989; Int 20:285.
13. Fitzgerald M, Heys RJ. A clinical and histological evaluation of conservative pulpal therapy in human teeth. Oper Dent 1991;16:101.
14. Maresca BM, Bregni C, Rodríguez Llimos A, Frias M, Corazza F, Fernández Monjes J. Controlled-Releaes of Calcium for Periapical Pathology using Alginate. Microespheres. Pharmaceutical Congress of the Americas. Estados Unidos, 2001.
15. Cox CF y col. Tunnel defects in dentin bridges: their formation following direct pulp capping. Oper Dent 1996;21:4.
16. Cox CF y col. Biocompatibility of various materials: pulp healing with a surface seal. Int J Periodontics Restorative Dent 1996; 24:241.
17. Onoe N y col. Adhesive bonding systems as a direct pulp capping agent. J Dent Res (Div. Abst. Japón), 1995;74:969 (Abst.14).
18. Tsuneda Y y col. A histopathological study of direct pulp capping with adhesive resins. Oper Dent 1995;20:223.
99. Akimoto N y col. Histologic observation of direct capped pulps with Liner Bond 2 adhesive system. J Dent Res 1997;76(Sp. Issue):78 (Abst. 519).
100. Otsaki M y col. Histologic evaluation of two Bisco adhesive systems on exposed pulps. J Dent Res 1997; 76 (Sp. Issue):78 (Abst. 520).
101. Cox CF. Biologic interaction of adhesive systems with vital dental pulps. J Dent Res 1997;76 (Sp Issue):251(Abst. 1899).
102. Kashiwada T, Takagi M. New restoration and direct pulp capping systems using adhesive composite resin. Bull Tokio Med Dent Univ 1991;38:45.
103. Kanca J. Replacement of a fractured incisor fragment over pulpal exposure: a long-term case report. Quintessence Int 1996;27:829.
104. Heitmann T, Unterbrink G. Direct pulp capping with a dentinal adhesive resin system: a pilot study. Quintessence Int 1995;26:765.
105. Baratieri LN. Curso sobre "Operatoria Dental para el año 2000". Fac. de Odontología. Universidad de Buenos Aires, mayo de 1997.
106. Hebling J, Giro EMA, Costa CAS. Biocompatibility of an adhesive system Applied to Exponed Human Pulp. Journal of Endodontics, 1999;26:512-516.
107. Pereira JC, Segala AD, Costa CAS. Hums Pulpal Response to Direct Camping with an Adhesive System. American Journal of Dentistry, 2000;13:139-147.
108. Op cit 23.
109. Christensen GJ. The bonding evolution in dentistry continues. J Am Dent Assoc 1996;127:1114.
110. Pereira JC y col. Human pulp response to direct capping with an adhesive system. Histologic study. J Dent Res 1997;76 (Sp. Issue): 180 (Abst. 1329).
111. Costa CAS, Nascimento ABL, Teixeira HM, Fontana UF. Response of Human Pulps Capped with a Self-Etching Adhesive System. Dental Materials, 2001;17:230-240.
112. Pameijer CH, Stanley HR. The disastrous effects of the "Total Etch" technique in vital pulp capping in primates. Am J Dent 1998;11:S45.
113. Hibst R, Keller U. Experimental studies of the application of the Er:YAG laser on dental hard substances. Light microscopy and SEM investigations. Lasers in Surgery and Medicine 1989;9:345-351.
114. Vecchio S, Maresca BM. Acción del láser de Nd:YAG sobre lesiones ápicoperiapicales. 5th. Congress of the Internacional Society for Lasers in Dentistry. Jerusalem, Israel. 1996.
115. Maresca BM, Higuera J. Control a distancia de la vitalidad pulpar en 706 restauraciones de cavidades superficiales, medianas y profundas tratadas con Láser de Er:YAG. Presentado para su publicación en Electronic Journal of Endodontics. Rosario, Argentina; 2003.

33

Principios de la adhesión a estructura dentaria

Ricardo L. Macchi

INTRODUCCIÓN

La restauración de lesiones de los tejidos mineralizados de las piezas dentarias implica, en prácticamente todos los casos, la utilización de una técnica que permita colocar un material en contacto con esa estructura. Además, el trabajo técnico debe asegurar que el contacto entre ambas partes –diente y material– se mantenga durante el uso, es decir, que no se separen. Esto significa que la técnica debe generar algún mecanismo de adhesión entre ambas. Consideramos adhesión a cualquier mecanismo que permita que dos partes se mantengan en contacto.

Es conveniente que la adhesión alcanzada no se limite simplemente a evitar el desprendimiento del bloque restaurador. La integración y la continuidad entre la estructura del material restaurador y la estructura dentaria evita la presencia de interfaces en las cuales puedan introducirse componentes del medio bucal; en otras palabras, permite alcanzar el denominado "sellado marginal" en la restauración. Su ausencia produce el fenómeno conocido en odontología como "filtración marginal" que hace que iones, sustancias y microorganismos presentes en la saliva conduzcan al fracaso de la acción terapéutica al generar procesos, defectos e infecciones (caries) con sus correspondientes secuelas.

Por otro lado, la integración estructural del material con la sustancia dentaria le permite al conjunto funcionar mecánicamente como una unidad. De esta manera, las fuerzas que reciben ambas estructuras son absorbidas conjuntamente.

El diente restaurado en estas condiciones mantiene un comportamiento mecánico más cercano al de un diente sano y sus posibilidades de fractura son menores.

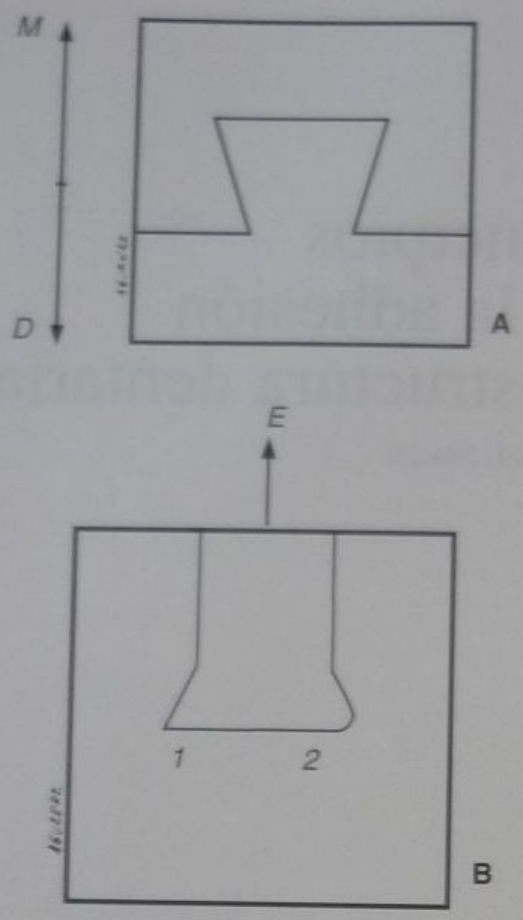

Fig. 33-1. Adhesión mecánica: ambas partes quedan trabadas en función de la morfología de ambas. **A.** Mortaja o machimbre: evita la separación en sentido *M* o *D*. **B.** Socavado: evita la extrusión en sentido *E*. *1*, definido; *2*, redondeado.

TIPOS DE ADHESIÓN

Si partimos de la definición amplia mencionada anteriormente, se pueden reconocer distintos mecanismos que permiten lograr la adhesión. El más elemental es el que puede denominarse adhesión mecánica y consiste simplemente en que las dos partes queden trabadas en función de la morfología de ambas. Esta traba puede lograrse a nivel macroscópico o microscópico (traba mecánica en pequeñas irregularidades superficiales de las partes puestas en contacto), y la diferencia entre ellas es solo una cuestión de orden de magnitud (figs. 33-1 A y B y 33-2 A y B).

También pueden producirse fuerzas que impidan la separación de las dos partes, originadas en la interacción entre los componentes de ambas estructuras. Estos componentes son, en definitiva, los átomos o moléculas que constituyen toda porción de materia. La unión lograda en función de la generación de fuerzas interatómicas o intermoleculares generalmente se denomina adhesión específica o adhesión química, ya que la interacción entre átomos y moléculas determina lo que se reconoce como uniones químicas primarias o secundarias (cuadro 33-1) (fig. 33-3).

Es de notar que solo los mecanismos microscópicos y específicos pueden asegurar en operatoria dental la integración estructural entre el diente y el material restaurador, y alcanzar la totalidad de los objetivos buscados: ausencia de desprendimiento, sellado marginal y comportamiento mecánico integrado.

Cualquiera sea el mecanismo de adhesión al que se recurra, es indispensable lograr que ambas partes a adherir lleguen a ponerse inicialmente en contacto. La magnitud de ese "contacto" necesario, sin embargo, es variable según el mecanismo de adhesión que se pretenda generar.

Para lograr adhesión mecánica, solo es necesario obtener un contacto apreciable a la visión humana si únicamente se pretende trabar las partes según cierto aspecto morfológico macroscópico.

En cambio, si se busca que esa traba se obtenga en una medida no detectable a simple vista, el contacto debe ser más íntimo.

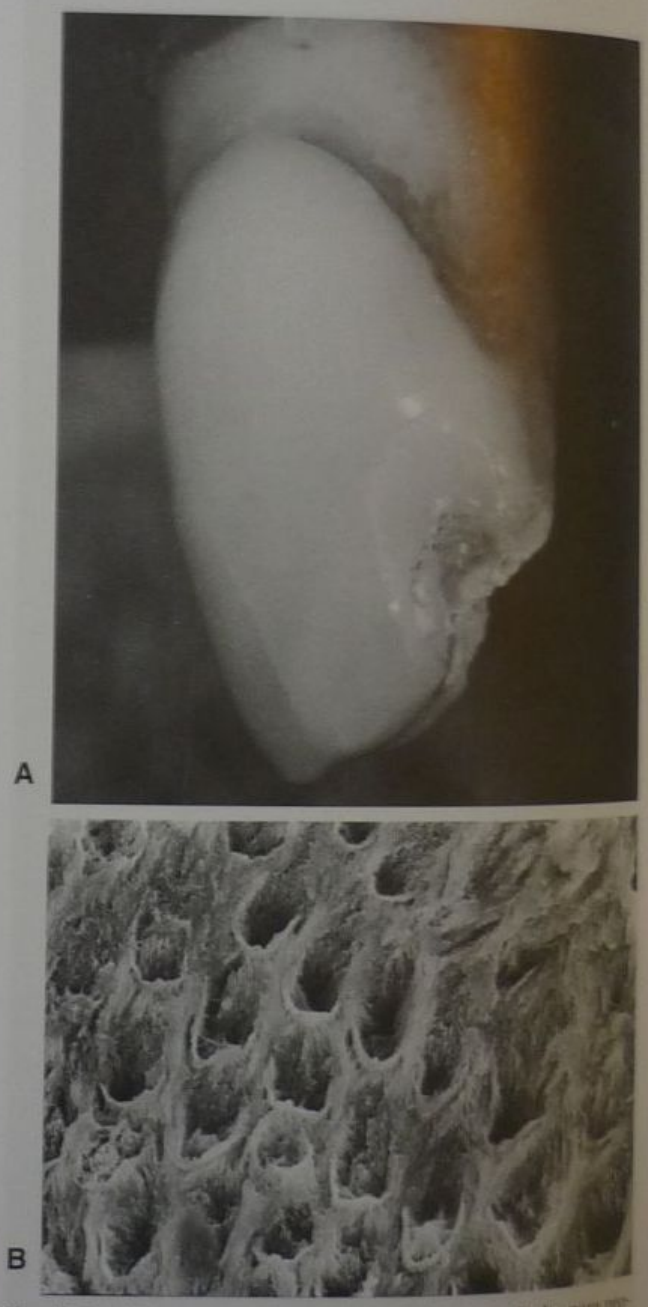

Fig. 33-2. A. Diente sometido a la acción del ácido grabador para producir adhesión micromecánica entre la superficie adamantina y la resina sin relleno mineral. **B.** Esmalte tratado con solución ácida donde se visualizan las zonas retentivas creadas en los prismas de esmalte. (Foto MEB × 1800, gentileza del doctor Alan Boyde.)

Cuadro 33-1. *Adhesión*

- Mecánica
  - Macro
  - Micro
- Química o específica
  - Atómica
  - Molecular

Por último, si lo que se quiere es generar fuerzas interatómicas o intermoleculares, será necesario un acercamiento entre las partes que permita provocar las interacciones necesarias a ese nivel.

Podríamos ejemplificar, tan solo en función de una esquematización imperfecta, que si para lograr la adhesión mecánica macroscópica basta con crear aspectos morfológicos en el orden de las décimas o centésimas de milímetro y la separación entre las partes puede estar en este orden de magnitud, para lograr la adhesión mecánica microscópica la distancia entre ellas no deberá superar las milésimas de milímetro (micrómetro), y para interactuar a nivel químico deberá estar en el orden de las millonésimas de milímetro (nanómetros).

La posibilidad de que se pueda generar o no ese contacto entre las partes depende de la constitución íntima de ambas. En principio, es casi imposible lograr contacto entre partes sólidas a un nivel más allá del que permite lograr la adhesión mecánica macroscópica salvo en contadas excepciones. Solo con un líquido puede intentarse lograr una aproximación suficiente a un sólido como para acercarlo a un orden de magnitud adecuado para obtener la adhesión mecánica microscópica o la adhesión específica.

Las técnicas adhesivas, por ese motivo, incluyen casi siempre el empleo de una sustancia líquida que se pone en contacto con un sólido, y que se endurece por algún mecanismo físico o químico.

El trabajo odontológico en operatoria dental no es excepción a estos principios generales y por esa razón en esta actividad se utilizan líquidos o pastas obtenidas a partir de la mezcla de un sólido en polvo con un líquido. Puede interpretarse que este último es el encargado de permitir el contacto del material con la estructura dentaria. Su posterior transformación en sólido determina el endurecimiento o fraguado y debe tener lugar sin que el contacto logrado se pierda.

Son tres los tipos de materiales que responden al esquema general de funcionamiento propuesto. En el de naturaleza metálica –la amalgama–, el componente líquido es el mercurio. En las resinas, en sus diversas clases, con refuerzo o sin él, es un monómero u oligómero orgánico. Por último, en los cementos, el líquido es una sustancia que, por sí sola o disuelta en un solvente como el agua, actúa como ácido para combinarse con los cationes provenientes del polvo (cuadro 33-2).

Cuadro 33-2. *Fases líquidas*

En amalgama	Mercurio
En acrílico	Monómero
En resinas reforzadas	Monómero u oligómero
En cementos	Líquidos (ácidos)

Fig. 33-3. Adhesión química entre dentina (*a la derecha de la foto*) e ionómero vítreo (*a la izquierda*). (MEB, gentileza de los doctores Nilda Pizzorno y Julio Barrancos Mooney.)

El tipo de adhesión que se puede esperar en cada uno de estos tres casos está condicionado al tipo de contacto (figs. 33-4 y 33-5) y a la eventual interacción que se pueda generar entre esos líquidos y los tejidos del diente. Analizaremos cada uno de esos casos.

Las resinas

El líquido orgánico que entra en la formulación de las denominadas resinas (incluidas las reforzadas o los composites) está constituido por moléculas. Las uniones entre éstas son de tipo secundario y relativamente débiles. Por esto, la tensión superficial se reduce y el líquido puede ser atraído por una superficie, puede "mojarla".

Una vez que se ha decidido el uso de una resina para el trabajo operatorio surge la posibilidad de aspirar a que este material entre en contacto íntimo con la estructura dentaria para así lograr la adhesión mecánica microscópica y, eventualmente, específica.

Este nivel de adhesión no es solo deseable, sino imprescindible si se pretende que la restauración sea exitosa. Las resinas y los composites endurecen por un proceso de polimerización. Esta transformación lleva implícita una contracción y hace que, de no haberse generado suficiente adhesión entre una porción inicial de material y la estructura dentaria, se produzca una separación entre ambas. Ello lleva a la filtración marginal y al fracaso y, además, impide la integración del comportamiento mecánico de ambas estructuras.

Por consiguiente, las técnicas deben apuntar hacia la preparación del diente para favorecer y posibilitar el contacto que se pretende lograr para obtener la adhesión, y no deben limitarse a la preparación de una cavidad.

¿En qué consiste la preparación del diente en este caso? El conocimiento de la estructura de los tejidos dentarios brinda los indicios necesarios para su desarrollo.

Adhesión de las resinas al esmalte

La histología y la histoquímica enseñan que en este tejido existe fundamentalmente, y casi en su totalidad, una estructura de cristales de hidroxiapatita. Éstos están orientados de forma que, a gran aumento, ofrecen una imagen de prismas o varillas con forma de "ojo de cerra-

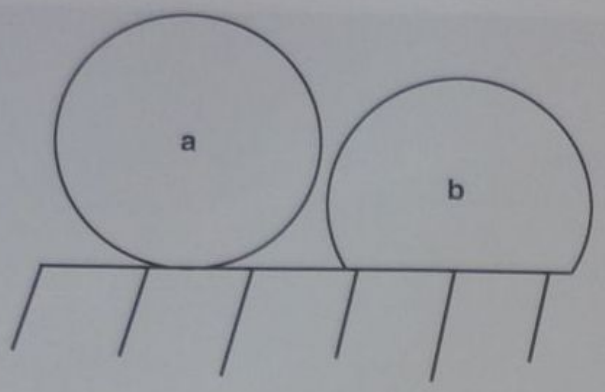

Fig. 33-4. Ángulo de contacto: *a*, mercurio; *b*, aceite.

dura", por lo menos en el caso de los dientes permanentes (fig. 33-6).

Los mencionados cristales son de naturaleza iónica, ya que la hidroxiapatita es un compuesto de iones fosfato y calcio junto con grupos hidroxilo, lo que permite considerarla como un fosfato de calcio hidratado.

Las uniones iónicas denotan un sólido con elevada energía superficial. Por lo tanto, debe atraer hacia sí un líquido como el de las resinas, situación considerablemente favorable desde el punto de vista del objetivo en la técnica operatoria.

Sin embargo, la superficie, tal como la ofrece un paciente, no se presenta exactamente en esas condiciones, sino que está contaminada con iones incorporados del medio bucal –carbonatos, fluoruros, etc.– y, además, recubierta por una película orgánica que rápidamente se deposita sobre el esmalte expuesto. Todo ello enmascara o interfiere con la manifestación de la energía superficial del esmalte. La conclusión es que no es posible colocar resina (líquido orgánico o líquido orgánico más sólido en polvo) sobre esa superficie dentaria y lograr un contacto correcto entre ambas.

El odontólogo debe recurrir a algo que le permita limpiar el esmalte y prepararlo para recibir una resina cuando ésta sea el material restaurador seleccionado. Esa limpieza primeramente debe ser mecánica para remover la película orgánica –uso de abrasivos en polvo o piedras– y luego química, para eliminar la capa de esmalte contaminada. Es posible realizar la limpieza química con una solución ácida, ya que el esmalte es básicamente un cristal iónico de fosfato de calcio. Los iones hidrógeno que contiene son capaces de disolver la hidroxiapatita de la superficie adamantina y dejar expuesto un esmalte limpio y con la energía superficial alta como para atraer la resina (figs. 33-7 y 33-8).

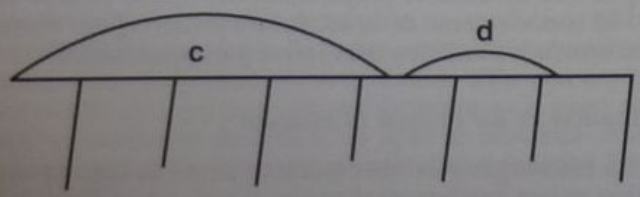

Fig. 33-5. *c*, agua, *d*, resina. (Modificado de "Handbook of dental composite restoratives". Lee H. y Orlowsky J. Lee Pharmaceuticals, South El Monte, 1973.)

Fig. 33-6. Aspecto de "ojo de cerradura" que presentan los prismas del esmalte al MEB. (Gentileza del doctor Oscar Mosca.)

La solución ácida que se utilice debe tener la actividad necesaria para ejercer su acción en un lapso lo suficientemente breve, compatible con el trabajo clínico. Al mismo tiempo, su acción debe controlarse para evitar un daño exagerado en la estructura dentaria.

Entre las distintas posibilidades, una solución acuosa de ácido fosfórico ha demostrado ser sumamente conveniente (fig. 33-9). Este ácido es relativamente activo. Al accionar sobre la hidroxiapatita, lo hace extrayendo calcio que pasa a formar parte de la solución. Cuando se presenta concentrado en cierta cantidad, se forman fosfatos insolubles que, al precipitar sobre la superficie del esmalte, limitan la acción del ácido.

La concentración más adecuada del ácido en agua se encuentra en el orden de los 35 a 40 g/dL. Las concentraciones mayores o menores forman fosfatos de calcio con mayor rapidez y, por lo tanto, su efecto sobre el esmalte puede resultar menos satisfactorio. Sin embargo, un re-

Fig. 33-7. Limpieza mecánica con piedra pómez para remover la película orgánica.

Fig. 33-8. Limpieza química con ácido grabador, que dejará un esmalte con alta energía superficial.

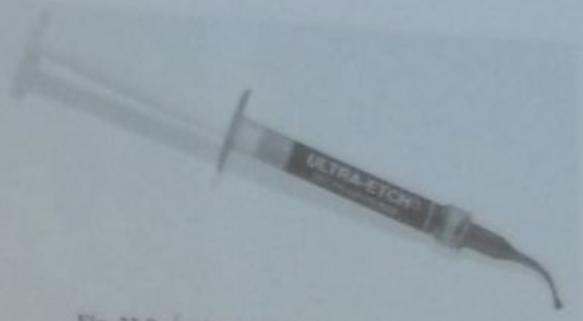

Fig. 33-9. Ácido grabador Ultra-Etch (Ultradent).

sultado similar se puede obtener con otras concentraciones y con soluciones de otros ácidos (maleico, nítrico, etc.), lo que es aprovechado en técnicas de preparación simultánea del esmalte y otros tejidos dentarios.

Las soluciones ácidas permiten lograr el resultado buscado en escasos segundos; 15 a 30 segundos es un lapso considerado clínicamente apropiado.

Debe tenerse en cuenta la formación de los mencionados fosfatos, o sales equivalentes en el caso de haber utilizado soluciones de otros ácidos, sobre la superficie del esmalte. Una vez que ha actuado la solución ácida durante el lapso adecuado, debe lavarse el esmalte profusamente con agua a presión para "barrerlos" totalmente de la superficie. En caso contrario, se fracasará en el logro del contacto y la adhesión entre la resina y el esmalte.

De la misma manera, posteriormente debe secarse por completo la superficie, ya que la humedad, incluso de espesor molecular, impedirá el contacto real buscado. Esta premisa es especialmente importante cuando se trabaja con monómeros líquidos que carecen de hidrofilicidad.

Obviamente, el secado debe hacerse con técnicas que no contaminen la superficie, lo que interferiría con el objetivo. Esto quiere decir que debe secarse la superficie con aire absolutamente libre de humedad, aceite, etc. El uso de líquidos azeótropos del agua no está contraindicado, pero no parece ser indispensable.

La superficie así obtenida no solo estará limpia, sino que se habrá logrado crear en ella irregularidades dentro de las cuales será posible adherir mecánicamente a nivel microscópico la resina restauradora, lo cual es de fundamental importancia para la técnica operatoria.

Este resultado se produce porque en la superficie del esmalte están expuestos a la acción ácida tanto las bases o los extremos de los cristales de hidroxiapatita como sus caras laterales en algunas zonas de los prismas o varillas, porque la acción del ácido se ejerce, en igual lapso, con mayor profundidad en la base que en las caras laterales de los cristales; por ello, la acción de limpieza y remoción no es pareja.

Es interesante señalar que puede imaginarse que cada una de las irregularidades corresponde a la imagen de un prisma o varilla adamantina. Si se tiene presente que en el esmalte del diente permanente existen varias decenas de miles de prismas por milímetro cuadrado de superficie, puede deducirse que con la técnica de limpieza con ácido –habitualmente conocida como técnica de grabado ácido– se habrá logrado obtener una enorme cantidad de lugares retentivos a nivel microscópico. Clínicamente, el efecto logrado puede ser constatado al observar el cambio producido en la superficie adamantina. Esta superficie pierde su característico brillo y toma un aspecto blanco mate.

Ya que la superficie de esas microrretenciones posee elevada energía superficial, por la limpieza y el carácter iónico de la estructura, el líquido de la resina podrá penetrar en ella y, al endurecerse, podrá quedar adherido mecánicamente a nivel microscópico. La adhesión alcanzada es suficientemente eficaz en términos de resistencia adhesiva (tensión necesaria para producir desprendimiento) como para asegurar por completo el sellado marginal de la restauración y la integración material-diente buscada.

Si bien el líquido presente en una pasta de material de obturación (p. ej., parte de una resina reforzada) puede ser atraído y quedar adherido por ese mecanismo, es usual para lograr una mayor seguridad clínica colocar sobre el esmalte "grabado" una capa delgada de monómero líquido puro o casi puro para luego completar la restauración con la mezcla del líquido y el polvo.

Puede ser conveniente, especialmente en el caso de las resinas fotocurables, hacer endurecer primero la capa inicial antes de colocar la pasta. Se disminuye así la posibilidad de separación del material de la estructura dentaria como consecuencia de la contracción por el endurecimiento.

La aplicación de estos principios, y de las técnicas que de ellos derivan, permite obtener resultados clínicos altamente satisfactorios en el uso de las resinas, en especial las reforzadas, aplicadas sobre esmalte dentario.

Adhesión de las resinas a la dentina

La situación no es la misma cuando es necesario adherir la resina a una superficie no adamantina como la de la dentina o el cemento dentario. Esto se hace particularmente evidente en la restauración de lesiones de clase V y de erosiones gingivales.

En esos tejidos dentarios, menos calcificados, existen cristales de hidroxiapatita en menor cantidad, no orientados en forma de varillas e incluidos en una trama de fibras colágenas. Al tratar esa superficie con ácido, solo se logra eliminar parte de la hidroxiapatita dejando matriz colágena expuesta. Ésta no constituye una superficie tan

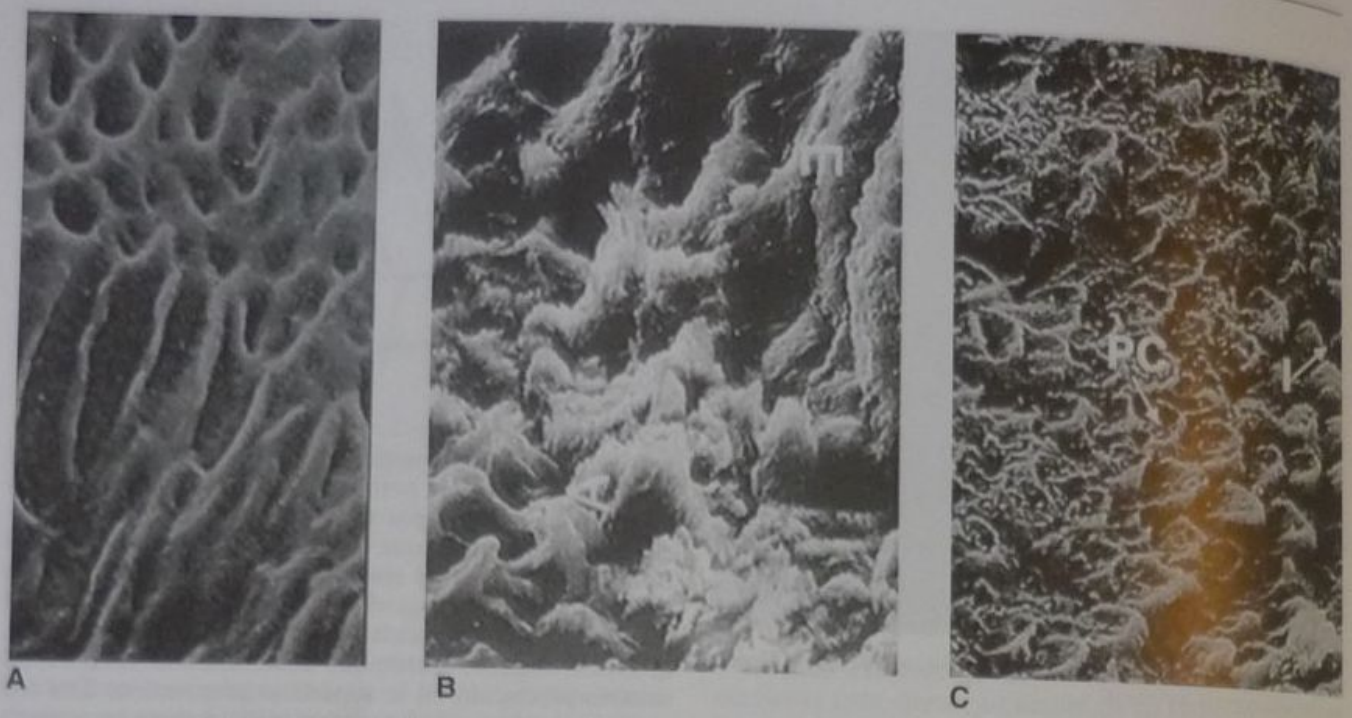

Fig. 33-10. Acción del ácido fosfórico al 37% sobre tejidos duros dentarios. **A.** Dentina. **B** y **C.** Esmalte.

apropiada como el esmalte para atraer el material restaurador (fig. 33-10).

Además, la estructura dentinaria contiene humedad, especialmente en un diente vital, lo que la hace incompatible con una sustancia hidrofóbica como los monómeros y los oligómeros que constituyen las resinas reforzadas (composites) para las restauraciones.

En consecuencia, de no existir esmalte en la zona de trabajo, no puede buscarse fácilmente adhesión a nivel mecánico microscópico. La opción de buscar adhesión mecánica macroscópica sobre la base del tallado de una cavidad con formas de retención soluciona solo un aspecto del problema. Esto asegura el no desprendimiento de la restauración pero no el sellado marginal y la integración material-diente deseable.

Es por esta razón que durante bastante tiempo se pensó que la única solución efectiva radicaba en la búsqueda del otro mecanismo de adhesión posible: la adhesión específica (química).

Como se indicó en la introducción, ésta consiste en lograr interacción entre los elementos químicos existentes entre las partes que se ponen en contacto; en Operatoria dental, implica lograr la interacción entre los componentes químicos de la resina (su parte líquida) y del diente.

En este último, y en dentina y cemento, hay por lo menos dos componentes químicos: hidroxiapatita y colágeno.

En resumen, se pensaba que la obtención de una resina con capacidad de adhesión específica aseguraba una resina con capacidad para interactuar a nivel químico con la hidroxiapatita o el colágeno de la estructura dentinaria, es decir, una resina en la que las moléculas que constituyen el líquido incluyeran un grupo químico reactivo apropiado.

Desarrollar una resina para obturaciones con esos grupos ofrecía el inconveniente de que, si bien podría brindar adhesión específica, interferiría con las propiedades del material, especialmente al aumentar la absorción acuosa.

Por ese motivo, la búsqueda de la solución se orientó al desarrollo de líquidos con moléculas de doble capacidad de reacción: por un lado, con componentes de la estructura dentaria (por ejemplo, a través de grupos ácidos) y, por el otro, con el monómero líquido de la resina para restauraciones al disponer de grupos vinílicos (carbonos unidos por dobles ligaduras) capaces de formar copolímeros con las moléculas del material restaurador.

La intención era que estos líquidos actuaran como un verdadero "agente de enlace" entre la estructura dentaria y la resina, de la misma forma en que un vinilsilano lo hace entre las fases orgánica y cerámica de una resina reforzada.

Varios productos se comercializaron basados en este esquema. Las diferencias entre ellos derivaban, fundamentalmente, de los distintos grupos químicos ácidos que eran utilizados. En algunos casos, se trataba de grupos fosforados, como podrían ser grupos fosfato o fosfonato (p. ej., Scotchbond, Dentin Bonding, Clearfil) y, en otros, de grupos carboxilos vinculados o no con grupos amino (p. ej., Cervident y Simulate Primer). La variación en otros casos está en el esqueleto de las moléculas que podían variar entre diversos diacrilatos aromáticos o alifáticos, o aun con grupos uretano.

Los resultados alcanzados con ellos no fueron todo lo satisfactorio que hubiera sido deseable. La dificultad principal del esquema propuesto estriba en la imposibilidad de lograr un adecuado contacto e interacción entre una superficie con humedad y un líquido hidrofóbico como el constituido por las moléculas empleadas.

Además, debe considerarse que el trabajo operatorio sobre la dentina con instrumentos cortantes determina sobre ella la aparición de una capa que puede describirse como de dentina aplastada o barro dentinario (*smear layer*) (fig. 33-11). A esa dentina alterada le era aplicado el supuesto adhesivo, lo que producía otro efecto negativo.

El avance significativo en el área que aquí nos ocupa surgió al reconocer que la adhesión eficaz a la dentina en una situación clínica necesitaba mecanismos micromeca-

Fig. 33-11. Barro dentinario (*smear layer*). (Gentileza del doctor O. A. Mosca.)

nicos como los reconocidos exitosos en el esmalte. Esto significaba que se pudiera disponer de moléculas polimerizables que fueran capaces de introducirse en la estructura de la dentina (y eventualmente del cemento radicular) y allí quedar trabadas al polimerizar.

Hoy, la adhesión de las resinas a la dentina se alcanza en forma razonablemente satisfactoria colocando sobre ella moléculas hidrofílicas (compatibles con el agua) con capacidad de polimerizar. Para lograr que ellas penetren en la estructura dentinaria debe "abrírseles camino".

Ello requiere actuar sobre la superficie con una sustancia ácida que, al disolver la hidroxiapatita, hace posible que un líquido hidrofílico reemplace esa sustancia inorgánica. Ese líquido hidrofílico, conocido habitualmente como imprimador o "primer" (fig. 33-12), permite que luego pueda colocarse sobre la dentina así impregnada un líquido "adhesivo". En éste se combinan monómeros hidrofílicos, compatibles con los incorporados a la trama de la dentina, e hidrofóbicos, compatibles con los componentes de la resina reforzada con la que se confeccionará la restauración. La adhesión es entonces lograda mediante la formación de una zona de estructura de dentina mezclada con moléculas orgánicas que son polimerizadas mediante activación por una radiación (fotocurado) o química (autocurado).

En definitiva, la adhesión se logra en una zona de dentina que ha sido modificada por el tratamiento realizado. Esa zona o capa contiene los componentes dentinarios pero combinados con las sustancias que la han impregnado. La capa así constituida es hoy habitualmente reconocida con el nombre de "zona o capa híbrida", denominación aplicada por un reconocido investigador en el área. Es fundamentalmente la difusión del monómero hidrofílico en la trama colágena de la dentina la que determina su constitución.

Debe tenerse presente que para obtener el efecto buscado es necesario realizar tres operaciones: disolución o acondicionamieno con una sustancia de reacción ácida, impregnación o imprimación con monómeros hidrofílicos y adhesión propiamente dicha mediante la colocación de monómeros compatibles con los que impregnan la dentina y con la resina restauradora.

Fig. 33-12. Adhesivo multipropósito monocomponente (Single Bond, 3M).

Tipos de sistemas adhesivos para resinas

En diferentes productos comercialmente disponibles para el trabajo odontológico, estas tres operaciones o acciones pueden ser realizadas en forma independiente o en diferentes combinaciones según cómo se haya encarado el desarrollo del sistema adhesivo en particular. Así pueden diferenciarse cuatro tipos de sistemas adhesivos para ser utilizados con resinas reforzadas.

El primero está representado por aquellos productos en los que las tres operaciones (acondicionamiento o "grabado" ácido, imprimación y adhesión propiamente dicha) son realizadas en forma independiente. Las sustancias a emplear son suministradas en forma independiente en envases también independientes. La forma básica de empleo consiste en hacer actuar la sustancia ácida, lavar eliminando la capa de dentina modificada y la hidroxiapatita disuelta, secar y aplicar el imprimador o primer y, por último, aplicar el adhesivo.

En el segundo tipo de productos se mantiene la acción del ácido o grabado como paso o acción independiente, seguido por el posterior lavado y secado. Específicamente, los pasos de imprimación y adhesión, en cambio, están combinados en uno solo. Para ello se provee un solo componente o envase que combina las moléculas hidrofílicas e hidrofóbicas de manera de poder impregnar y

generar la capa adherida simultáneamente. No obstante, en algunos de estos productos deben aplicarse dos capas sucesivas del mismo líquido.

En los productos del tercer tipo se evita el tratamiento con ácido como paso independiente. Para ello se incluye en el componente imprimador o "primer" algún componente de reacción ácida (un monómero con grupos ácidos, por ejemplo) para que el acondicionamiento se realice simultáneamente con la impregnación. Estos "primers" son, a veces, denominados "autoacondicionantes" y después de su aplicación no se realiza ningún lavado ya que, de hacerlo, se eliminarían las moléculas que deben impregnar la estructura dentinaria. El adhesivo propiamente dicho se coloca en un segundo paso.

Por último, en algunos productos, las tres operaciones se combinan en una sola. Esto significa que son provistos como un solo componente que se aplica sobre la superficie dentaria sobre la cual se desea generar adhesión. Una vez polimerizado permite colocar la resina restauradora sobre la capa obtenida.

Algunos aspectos de interés en el uso de sistemas adhesivos

Al encarar el análisis de la técnica restauradora, se profundizará el del empleo de sistemas para adhesión de resinas a estructuras dentarias. Según el sistema en particular que haya sido seleccionado, deben seguirse los pasos indicados por el fabricante que lo desarrolló. Sin embargo, es oportuno considerar aquí algunos aspectos generales y particulares.

Cuando se emplea el tratamiento ácido (grabado) como paso independiente, debe tenerse presente el control del tiempo durante el que se actúa sobre la superficie dentaria.

En el caso del esmalte, ese control no es demasiado crítico; si bien se recomienda actuar durante 15 a 30 segundos, no se generarán grandes pérdidas de adhesión si el lapso se extiende un poco más.

En la dentina, en cambio, la situación requiere un cuidado algo mayor. Un tiempo prolongado de exposición a la solución ácida puede producir eliminación de hidroxiapatita en una profundidad mayor que la que puede luego alcanzarse en la impregnación con los monómeros hidrofílicos. Téngase en cuenta que lo que se busca es reemplazar la hidroxiapatita eliminada con esos monómeros que luego deben polimerizar, y la capacidad que ellos tienen de penetrar en la trama colágena no va más allá de unos pocos micrómetros. La desmineralización demasiado profunda deja un espesor de trama colágena sin soporte, por pérdida de hidroxiapatita que no será reemplazada por los monómeros. Queda entonces una zona debilitada que puede fracturarse ante esfuerzos, con lo que se produce una separación o pérdida de adhesión entre el bloque restaurador y la estructura dentaria no modificada.

Por consiguiente, en estos casos de acondicionamiento ácido independiente, debe respetarse el tiempo de "grabado". Cuando se emplea ácido fosfórico en concentraciones de alrededor de 35%, que son las más efectivas sobre esmalte, es conveniente no superar los 15 segundos de acción. Por ello se aconseja, cuando se trabaja preparando tanto esmalte como dentina, utilizar la sustancia "grabadora" en forma de gel colocándolo en primer lugar sobre esmalte. Luego se continúa con la aplicación sobre la dentina e, inmediatamente de completada esta operación, se procede al lavado. Es ésta una manera de evitar la exposición prolongada de la dentina a la acción del ácido, y protegerla de una desmineralización con profundidad excesiva.

Algunos productos utilizan el citado ácido en menor concentración u otros ácidos con menor actividad, con lo que tiempo de exposición varía en consecuencia. Los sistemas con "primers autoacondicionantes" o los de un solo componente que realiza las tres acciones permiten evitar esa posibilidad de excesiva desmineralización. A cambio de ello, su acción "grabadora" sobre esmalte es menos eficaz, lo que puede hacer disminuir algo el grado de adhesión lograda a este tejido dentario. En ese sentido, y en función del conocimiento existente hoy, solo se los debe emplear sobre esmalte previamente desgastado o cortado y en situaciones clínicas cuando la mayor parte de la superficie dentaria sobre la que asentará la restauración no está constituida por él.

Otro aspecto a tener presente es que los monómeros hidrofílicos que penetran en la trama colágena posibilitando la generación de la "capa híbrida" lo hacen por su afinidad que por la humedad presenta en esa trama. Si la superficie dentinaria es secada en exceso, las fibras colágenas "colapsan" (se juntan o "pegan" unas a otras), no dejando espacio entre ellas para que los monómeros cumplan con su función. En el trabajo clínico se debe, por consiguiente, evitar el secado exagerado de la dentina. Solo debe emplearse aire a presión y a temperatura ambiente durante unos pocos segundos para eliminar el agua superficial. Si bien es difícil establecer una cantidad específica de segundos, puede tomarse como guía que la superficie no debe verse exageradamente mate (sin brillo); si esto se produjera, puede ser conveniente humedecerla antes de continuar el trabajo.

Las consideraciones hechas en el párrafo anterior pueden tener más o menos importancia según la composición del sistema adhesivo en particular que se esté utilizando. Algunos de ellos incluyen en su composición –específicamente la composición del "primer" independiente o el "primer autoacondicionante"– sustancias que actúan como vehículos disolventes de los monómeros.

Cuando ese vehículo es el agua, el desecado excesivo de la dentina no es tan perjudicial ya que el propio vehículo se encarga de mejorar la situación. En otros casos, en cambio, los líquidos a emplear no contienen vehículos o contienen vehículos no acuosos, como la acetona o el alcohol etílico. Si es ésta la situación, y el profesional actuante debe estar consciente de ella a partir del conocimiento del producto en particular que emplea, debe considerarse la necesidad de un mayor control de la presencia de adecuada humedad en la superficie dentinaria (fig. 33-13).

El conocimiento de la composición del producto que se utiliza, en lo relacionado con la presencia de vehículos y el disolvente específico utilizado, es también de importancia en otro sentido. Debe tenerse presente que los solventes como la acetona y, en menor grado el alcohol etílico, se evaporan con suma facilidad. El dispensado de un producto con esta composición debe hacerse inmediatamente antes de su uso ya que su exposición al medio ambiente produce cambios en su composición relativa que afectan su eficacia en el logro de adhesión.

En lo relacionado con el paso de adhesión propiamente dicha, y específicamente al confeccionar restauraciones directas con resina, es importante que se logre la formación de una capa adherida adecuadamente polimerizada. Para ello deben evitarse los espesores demasiado delgados como los que se pueden producir cuando se intenta

parcir el líquido colocado sobre la superficie dentaria licando aire a presión. Si esta operación no se realiza e cuidado, puede formarse una capa en la que la po-erización es inhibida en su totalidad por el oxígeno l aire. Para lograr la polimerización en la zona que rmará la "capa híbrida" y la adhesión eficaz es ne-sario un espesor mínimo. De este modo, cuando se lizan adhesivos con mucha fluidez puede ser más nveniente esparcirlos con un pincel delicado que con re a presión.

Algunos sistemas adhesivos generan una capa de cier-espesor por incorporación en su composición de algu-cantidad de carga cerámica. Ésta está constituida por rtículas, tratadas con algún vinilsilano, obtenidas me-nte alguno de los procedimientos industriales descri-s en el capítulo 37. Con ello no solo se logra un espe-r adecuado en la película adhesiva sino también que ta tenga más elevadas propiedades de resistencia mecá-ca, pero sin demasiada rigidez. De esta manera, se ob-nen valores elevados de resistencia adhesiva y cierta xibilidad en esa capa adhesiva (fig. 33-14). Así logra ipar, mediante deformación, las tensiones que se gene-n como consecuencia de la contracción de polimeriza-ón en las técnicas de restauraciones directas. Con la sma finalidad pueden ser empleados composites con a fluidez, como se describe al tratar el tema de las téc-cas restauradoras.

En el trabajo clínico, antes de proceder a adherir un mposite en la estructura dentaria, también debe tener-en cuenta el tratamiento que haya sido realizado en la. Tratamientos como el empleo de radiación láser, ire abrasivo" o medios químico-mecánicos para la re-oción de tejido no parecen afectar el logro de adhesión se respetan los principios de uso de adhesivos ya ana-ados.

En ocasiones, se coloca la superficie dentaria, y espe-almente la dentinaria, en contacto con materiales o com-siciones terapéuticas que contienen eugenol u otros mpuestos fenólicos. Estas sustancias son capaces de hibir las reacciones de polimerización y, en consecuen-a, pueden verse afectadas las reacciones que conducen generar adhesión de un composite. Por lo tanto, debe itarse su utilización si se prevé continuar la tarea clíni-con técnicas adhesivas que involucren reacciones de olimerización.

No obstante, existen situaciones en que se seleccio-n cementos con eugenol para lograr ciertos beneficios rapéuticos. Son ejemplos algunas técnicas de obtura-ón endodóntica y los tratamientos de inactivación de rocesos infecciosos en situaciones de múltiples lesio-s de caries.

En esos casos parece ser conveniente demorar la utili-ación de los procedimientos adhesivos para dar tiempo la eliminación de la mayor parte del eugenol libre resi-ual de la zona de trabajo. Esta precaución debe ir acom-añada de una profunda limpieza mecánica de la superfi-e dentaria. Es posible que los sistemas adhesivos en los e se utiliza una solución ácida como paso independien-ayuden aún más en esa limpieza y eliminación de po-bles restos de eugenol libre.

La experiencia clínica actualmente disponible y los re-ultados de investigaciones de laboratorio tienden a indi-r que, en estas condiciones, los resultados finales pue-en ser satisfactorios y no justifican contraindicar el uso e materiales polimerizables sobre tejido dentario que, or motivos terapéuticos, estuvo en contacto con sustan-as del tipo del eugenol.

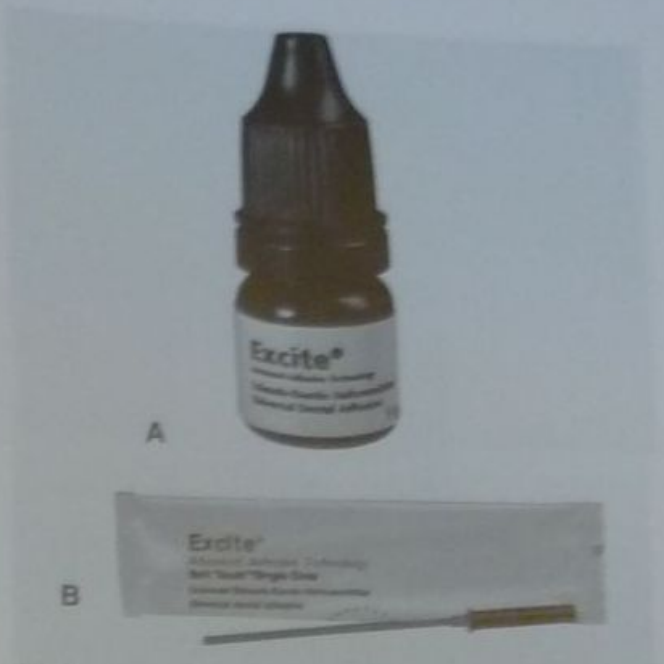

Fig. 33-13. A. Adhesivo monocomponente que contiene etanol como vehículo (Excite, Vivadent). **B.** Presentación en unidosis.

Los sistemas actualmente disponibles, algunos de los cuales se muestran en las figuras 33-12 a 33-16, han demostrado su utilidad clínica aun cuando existe posibilidad de mejoramiento en cuanto a su eficacia y eficiencia (facilidad de trabajo).

En tal sentido, la posibilidad de reducir pasos operatorios continúa siendo una meta de investigación y desarrollo. Según Uribe Echevarría, no todos los adhesivos dentinarios producen interpenetración dentinaria (capa híbrida). Con algunos productos comerciales, se pueden observar separaciones o hiatos entre la capa de adhesivo y la superficie dentinaria así como defectos en el interior de la "capa híbrida". Las figuras 33-17 a 33-23 muestran diferentes aspectos de la adaptación o desadaptación a las paredes cavitarias de algunos adhesivos dentinarios.

La amalgama

El mercurio líquido posee la estructura interna característica de los materiales metálicos. En ella, los átomos se han transformado en iones positivos al ceder electrones que son compartidos por los iones presentes; éste es el enlace metálico. Estas uniones relativamente fuertes en la estructura interna, se manifiestan en la superficie del líquido; como consecuencia, busca más mantenerse

Fig. 33-14. Adhesivo monocomponente que utiliza alcohol etílico como vehículo solvente y posee 40% de carga (PQ1, Ultradent).

Fig. 33-15. Otro producto comercial que posee el "primer" y el adhesivo en un solo frasco (Prime & Bond 2.1, Dentsply).

coherente en sí mismo que dejarse atraer por una superficie. Decimos que el mercurio no "moja", lo que significa que no es atraído por un sólido; ubicado sobre éste, se distribuye en forma de gotas y sin extenderse en forma pareja (fig. 33-4).

En consecuencia, podemos deducir que es imposible lograr entre amalgama y diente la adaptación suficiente como para lograr la adhesión mecánica microscópica y, mucho menos, la adhesión específica.

Esta situación determina el tipo de preparación del tejido dentario indispensable para asegurar la ausencia de desprendimiento de la restauración: el tallado de una cavidad con formas de retención.

En principio, no se puede concebir la realización de una restauración de amalgama sin pensar en algún momento en la necesidad de recurrir a algún instrumento

Fig. 33-17. Fotovideomicroscopia por réplica de la desadaptación a las paredes cavitarias, de un adhesivo dentinario que no produce interpenetración dentinaria (× 1250). (Gentileza del doctor Jorge Uribe Echevarría.)

cortante para preparar la cavidad, que es el mecanismo al que se recurre para la adhesión.

Esa falta de contacto realmente íntimo entre la amalgama y el diente es lo que permite la penetración de fluidos entre ambos, en el fenómeno conocido como filtración marginal. De todas maneras, para el trabajo odontológico, la amalgama se altera superficialmente como consecuencia de su reacción a los elementos externos a ella, creando condiciones que hacen, con el tiempo, desaparecer esa filtración marginal. Éste es un caso único dentro de los materiales restauradores y hace de la amalgama un material más que conveniente, al sumarse a otras ventajas de índole mecánica y técnica.

Puede favorecerse aún más la restauración si la falta inicial de sellado se compensa depositando sobre las paredes de la cavidad una película que rechace líquidos, lo que se logra con un barniz preferentemente de resina, como la copal.

También una capa orgánica obtenida por polimerización de un monómero como la que es utilizada para la adhesión

Fig. 33-16. Sistema adhesivo A.R.T. Bond (Coltene).

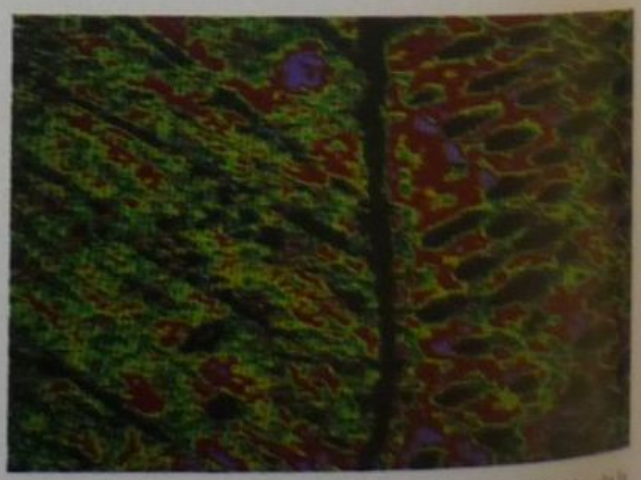

Fig. 33-18. Microfotografía por réplica con folio de acetilbutírico de la interfaz dentina-resina de un adhesivo dentinario de cuarta generación. Fotovideomicroscopia con analizador de imágenes. Nótese la fisura adhesiva dentina-resina (× 1.250). (Gentileza del doctor Jorge Uribe Echevarría.)



. 33-19. Fotovideomicroscopia con analizador de imágenes. Mi-
otografía por réplica con folio de acetilbutírico de la interfaz den-
-resina de un adhesivo dentinario de 4ta. generación. Obsérvese la
rfaz de desadaptación dentina-resina con presencia de un hiato im-
tante (1250 + Zoom × 200). (Gentileza del doctor Jorge Uribe
evarría.)

Fig. 33-21. Réplica microfotográfica por fotovideomicroscopia de la adaptación interfásica dentinaresina de un adhesivo dentinario bicomponente con interpenetración de capa híbrida. Obsérvese la unión micromecánica dentina-resina. (× 1250). (Gentileza del doctor Jorge Uribe Echevarría.)

las resinas reforzadas permite alcanzar este efecto. lemás, si la amalgama es condensada sobre esa capa tes de su endurecimiento y si previamente ha sido pre-rada la dentina conformando la ya descrita "capa híbri-", es posible integrar la amalgama a la estructura den-ria de la misma manera que aquellas. Existen produc-s comerciales que ofrecen esta posibilidad.

os cementos

Los principios enunciados y analizados también son aplicación para el uso de los cementos. En estos pro-uctos, el líquido es una solución ácida o un líquido que ctúa como tal. Un análisis superficial haría suponer ue los grupos ácidos existentes posibilitarían la adhe-ión específica a la hidroxiapatita. Sin embargo, esos rupos deben reaccionar (lo hacen preferentemente con s cationes del polvo con el que son combinados) y por ello no necesariamente están disponibles para interactuar con el diente.

Tan solo en los cementos en los que el líquido está constituido por iones de un polímero, es posible pensar que existe suficiente cantidad de grupos reactivos en cada uno de ellos como para que se produzca la reacción doble: ion-polvo y ion-estructura dentaria.

Esta última situación se da en dos cementos en los que el líquido es la solución de un polímero o copolímero de ácidos carboxílicos (soluciones de ácidos polialquenoicos) con grupos ácidos convenientemente ubicados en la molécula: el cemento de policarboxilato de zinc y el cemento de ionómero vítreo.

Con estos cementos es posible esperar la adhesión específica a la estructura dentaria. Son válidas, por supuesto, todas las consideraciones realizadas al analizar el problema en las resinas y en cuanto a las dificultades que ofrece la superficie de dentina y cemento.

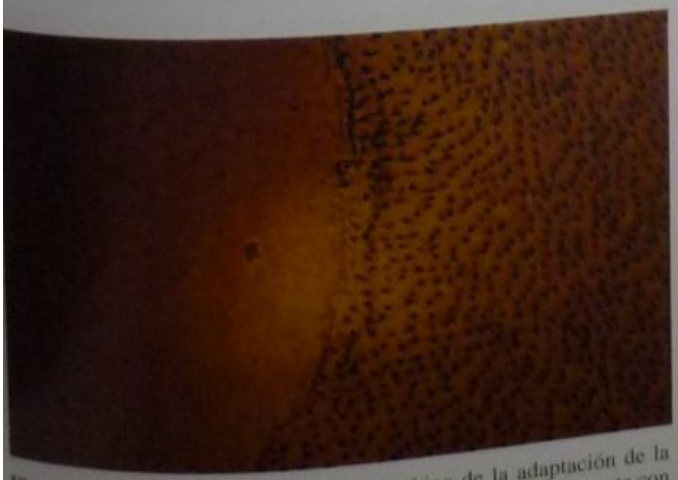

Fig. 33-20. Réplica con folio de acetilbutírico de la adaptación de la interfaz dentina-resina de un adhesivo dentinario multicomponente con interpenetración dentinaria y capa híbrida. Microfotografía por fotovideomicroscopia. Nótese la unión micromecánica dentina-resina (× 980). (Gentileza del doctor Jorge Uribe Echevarría.)



Fig. 33-22. Fotovideomicroscopia por réplica y técnica de Nomarsky (microscopia de contraste de faz por interferencia diferencial), de la interfaz dentina-resina de un adhesivo dentinario multicomponente. Obsérvense las interfaces dentina-primer-adhesivo-resina (× 1250). (Gentileza del doctor Jorge Uribe Echevarría.)

Fig. 33-23. Microfotografía por fotovideomicroscopia de la adaptación de la interfaz dentina-resina de un adhesivo dentinario monocomponente con formación de capa de integración. Se puede observar la óptima adhesión micromecánica química dentina-resina sin espacios de desadaptación (× 1250). (Gentileza del doctor Jorge Uribe Echevarría.)

Con referencia al esmalte, el grabado ácido no resulta conveniente, ya que no es posible hacer endurecer el material, por otro lado frágil, dentro de las retenciones a nivel microscópico.

Al utilizarlo técnicamente, es preciso tener presente que los mismos iones del líquido que deben interactuar con la hidroxiapatita son los que reaccionan con los cationes provenientes del polvo. Es fundamental, por tal motivo, no demorar la aplicación del material mezclado sobre el diente. Si no fuera así, al involucrarse los iones ácidos en la reacción de fraguado, no estarían disponibles para la interacción que conduce a la adhesión específica.

En ocasiones, puede resultar conveniente el tratamiento de las superficies dentinarias con soluciones de ácidos carboxílicos antes de colocar la mezcla del material para mejorar la adhesión final.

Al utilizar cementos de ionómero vítreo que incluyen en su composición moléculas capaces de polimerizar (conocidos como ionómeros fotopolimerizables, ionómeros híbridos, modificados con resinas o con algunas otras denominaciones), puede ser conveniente recurrir a tratamientos previos de la superficie dentinaria similares a los ya descritos para las resinas.

Estos aspectos son tratados en más detalle en el capítulo que se refiere a este tipo de materiales (véase cap. 36).

CONCLUSIONES

El odontólogo que realiza operatoria dental debe tener en cuenta los principios enunciados. Su conocimiento, así como el de la estructura dentaria y el de los materiales con los que trabaja, le permiten desarrollar técnicas sobre bases racionales. Puede así obtener óptimos resultados en lo que respecta al mantenimiento de las restauraciones con funcionamiento satisfactorio.

BIBLIOGRAFÍA

al-Wazzan KA, al-Harbi AA, Hammad IA. The effect of eugenol containing temporary cement on the bond strength of two resin composite core materials to dentin. J Prosthodont 1997;6:37-43.

Anusavice K. La ciencia de los materiales dentales de Phillips. (trad). 10a ed. México, Interamericana, 2000.

Austin RH, Wilsdorf HGP, Phillips RW. Adhesive restorative materials II. Nat Inst Dent Res US Public Health Serv Pub 1966; 1494.

Bowen RL y col. Smear layer: removal and bonding considerations. Oper Dent 1984; (Suppl. 1):30-34.

Brannstrom M. Dentin and pulp in restorative dentistry. Hacka, Suecia, Dental Therapeutics, 1981.

Buonocore MG. The use of adhesives in dentistry. Spring-field, C C Thomas, 1975.

Craig RG. Materiales dentales restauradores (trad), 7a. ed. Bs. As., Mundi, 1988.

Davidson CL, de Gee AJ. Light-curing units, polymerization, and clinical implications. J Adhes Dent 2000 Autumn;2(3):167-73.

Dogon IL, Silverstone LM. The acid etch technique. St Paul, North Central Pub, 1975.

Eick JD y col. Adhesives and nonshrinking dental resins of the future. Quintessence Int 1993; 24:632-640.

Fusayama T. New concepts in operative dentistry. Chicago, Quintessence, 1980.

Gauss C, Jung M. Effect of eugenol-containing temporary cements on bond strength of composite to dentin. Oper Dent 1998;23:55-62.

Kugel G, Ferrari M. The science of bonding: from first to sixth generation. J Am Dent Assoc 2000 Jun;131 Suppl:20S-25S.

Leirskar J, Nordbo H. The effect of zinc oxide-eugenol on the shear bond strength of a commonly used bonding system.Endod Dent Traumatol 2000;16:265-8.

Lopes GC, Baratieri LN, de Andrada MA, Vieira LC. Dental adhesion: present state of the art and future perspectives. Quintessence Int 2002 Mar; 33(3):213-24.

Macchi RL. Materiales dentales. 3ª ed. Buenos Aires, Editorial Médica Panamericana, 2000.

Nakabayashi N. The hybrid layer: a resin dentin composite. Proc Finn Dent Soc 1983;(Suppl 1)88:321-329.

Pashley DH y col. Permeability of dentin to adhesive agents. Quintessence Int 1993;24:618-631.

Perdigao J, Frankenberger R, Rosa BT, Breschi L. New trends in dentin/enamel adhesion. Am J Dent 2000 Nov;13(Spec No):25D-30D.

Pioch T, Staehle HJ, Duschner H, Garcia-Godoy F. Nanoleakage at the composite-dentin interface: a review. Am J Dent 2001 Aug;14(4):252-8.

Presa AN. Primer simposio argentino de grabado ácido. Buenos Aires, 3M, 1977.

Proceedings of the International symposium on adhesives in dentistry. Oper Dent 1992;(Suppl 5).

Van Meerbeek B y col. Comparative SEM and TEM examination of the ultrastructure of the resin-dentin interdiffusion zone. J Dent Res 1993;72:495-501.

Vanherle G, Smith DC. Posterior resin dental restorative materials. St Paul, 3M Co, 1985.

34

Selección del material restaurador

Pedro Américo Machado Bastos y Clovis Pagani

INTRODUCCIÓN

El éxito del tratamiento restaurador no depende solo del profesional sino también de una suma de factores subordinados, así como del material utilizado[1] y del paciente.

La selección del material restaurador es responsabilidad exclusiva del odontólogo, que debe basarse en las variables de cada caso clínico.

El material restaurador debe ser de buena procedencia, debe tener el aval de investigaciones confiables y, principalmente, debe ser comprobado por una evaluación clínica criteriosa. El odontólogo puede conocer la calidad del material mediante la bibliografía odontológica y las informaciones suministradas por instituciones idóneas. La American Dental Association, la Federación Dental Internacional, el Instituto Escandinavo de Materiales Dentales y otros prueban los materiales dentales y, en los casos indicados, suministran un certificado de aprobación para el fabricante. Además, todo material odontológico debe ir acompañado de un folleto que contenga datos sobre sus propiedades principales, instrucciones para su uso, condiciones de almacenamiento y fechas de fabricación y vencimiento.

La aplicación cuidadosa del material restaurador, con técnicas adecuadas, permite un mejor aprovechamiento de sus propiedades y es un factor fundamental para el éxito de la restauración. Healey y Phillips, en un trabajo clásico,[2] atribuyen el 56% de las fallas en restauraciones de amalgama a defectos en la preparación de la cavidad y el 40% a errores de manipulación de ese material. Moss[3] analizó restauraciones de amalgama defectuosas y arribó a la conclusión de que el 85% de las fallas se debían a errores en la preparación de la cavidad. Mjör[4] afir-

A

B

Fig. 34-1. A. Incrustaciones de oro con treinta años de permanencia en boca. **B.** Radiografía del caso anterior.

mó en un estudio sobre las causas de reemplazo de restauraciones: "los **odontólogos deben** usar las mejores técnicas operatorias posibles y manipular correctamente los materiales. Podríamos conseguir mucho con poco esfuerzo [...] la simple lectura de las instrucciones del fabricante para los materiales de rutina podría mejorar nuestras restauraciones".[5]

Dado que los dientes naturales son vulnerables y sufren deterioros en el agresivo medio bucal, lo mismo puede esperarse de los dientes restaurados cuando el paciente no higieniza correctamente su boca y no sigue una dieta alimentaria saludable. Los márgenes de la restauración siempre representarán un punto más frágil que el esmalte dental y se los debe mantener limpios y libres de placa bacteriana. Ésta es, por ejemplo, la orientación clínica de uno de los mejores odontólogos de nuestra época, el doctor Miles R. Markley.[6] La placa bacteriana, que también es un factor de deterioro del material restaurador, causa corrosión y pigmentación en las restauraciones metálicas, y en las restauraciones estéticas puede provocar alteraciones en la estructura del material y en su color.

Mjör,[4] que analizó 2.504 restauraciones defectuosas de amalgama, afirmó que la reincidencia de caries en los márgenes es responsable del 60% de los fracasos de las restauraciones. Healey y Phillips, Richardson y Boyd, Lavelle, Dahl y Eriksen y Birkeland (autores citados por Mjör) encontraron prácticamente el mismo resultado. El profesional debe concientizar a sus pacientes y dividir con ellos la responsabilidad por el éxito o el fracaso de las restauraciones.

CLASIFICACIÓN DE LOS MATERIALES RESTAURADORES

Hay muchas maneras de clasificar los materiales restauradores. Las más prácticas, desde el punto de vista de su utilidad clínica, son: a) por su durabilidad, b) por su forma de inserción en la cavidad y c) por su estética (cuadro 34-1).

a) Durabilidad

Existen algunas divergencias en cuanto a la estimación del tiempo de vida de una restauración. Gilmore y Lund[7] estiman que las restauraciones de amalgama y las restauraciones metálicas coladas duran entre 20 y 30 años; Christensen y Lundeen,[8] por su parte, calculan en 20 años la longevidad de las incrustaciones de oro y las amalgamas. En un estudio sobre más de 10.000 restauraciones en servicio, Jøkstad y col.[9] establecieron que la edad media de reemplazo de amalgamas, composites y restauraciones de oro era de 12 a 14, de 7 a 8 y de 20 años, respectivamente. Idealmente, una restauración debería durar toda la vida.[6]

Basándonos en datos de la bibliografía y en nuestra experiencia clínica, podemos decir que los materiales restauradores poseen una durabilidad limitada y presentan variaciones en su longevidad, lo que permite clasificarlos en permanentes, temporarios y provisorios (véase cap. 57).

Permanentes

Los materiales permanentes son aquellos cuya longevidad está prevista por un período de entre 20 y 30 años o más, como por ejemplo el oro para orificaciones, las aleaciones de oro para incrustaciones (fig. 34-1), la amalgama de plata (fig. 34-2) y las coronas de porcelana (fig. 34-3). Las incrustaciones (inlays y onlays) y las carillas de porcelana y de composite, pese a ser recientes, también pueden ser consideradas permanentes.

Temporarios

Los materiales temporarios son aquellos que poseen una durabilidad de entre 3 y 10 años y que se usan, preferentemente, por sus cualidades estéticas, como por

Cuadro 34-1. *Clasificación de los materiales restauradores*

Por su durabilidad	Permanentes Temporarios Provisorios
Por su forma de inserción	Plásticos Rígidos
Por su estética	Estéticos No estéticos

34-2. Restauración oclusal de amalgama de plata en un primer mo- con veintiséis años de permanencia en boca. (Gentileza del doctor celo Galante.)

Fig. 34-3. Corona total de porcelana en el incisivo central superior con treinta y ocho años de permanencia en boca. (Gentileza del doctor Ferreira Lima.)

mplo el composite cuando es usado en restauraciones steriores con carga oclusal excesiva (fig. 34-4), el io- mero vítreo (convencional y modificado con resinas) y compómero.

ovisorios

Los materiales provisorios son aquellos que se usan encionalmente para restauraciones de poca duración, entras se espera el trabajo definitivo del laboratorio, o ando se está a la expectativa de la resolución de pro- emas endodónticos, periodontales, oclusales, etc. Tam- ién podemos valernos de materiales provisorios en uellos casos en los que el paciente se presenta con un an número de caries profundas, cuando las removemos las obturamos precariamente con óxido de zinc y euge- l reforzado (IRM, por ejemplo). Si fuéramos a restau- r los dientes uno a uno con materiales permanentes, co- eríamos el riesgo de perder pulpas durante la ejecución las restauraciones definitivas, además de que el pa- ente podría sentir dolor en los dientes afectados. Pode- os citar como ejemplo de materiales provisorios el óxi- de zinc-eugenol (OZE), la resina acrílica cementada n óxido de zinc-eugenol o hidróxido de calcio, las pas- tas de endurecimiento por contacto con la saliva (Cavit, Lumicon, etc.), los materiales provisorios fotopolimerizables (p. ej., Fermit, Clip, etc.) y otros.

b) Forma de inserción

De acuerdo con la forma en que son insertados en la cavidad, los materiales pueden ser clasificados como plásticos o rígidos.

Plásticos

Los materiales plásticos son aquellos que presentan cierta plasticidad durante su manipulación y que se solidifican después de su inserción en la cavidad, como la amalgama, el composite, el ionómero vítreo, el compómero, etc. Estos materiales, por lo general, son fáciles de manipular, pero requieren buenas condiciones de acceso y visibilidad para su inserción.

Rígidos

Los materiales rígidos son los que se insertan ya en estado sólido y cuya retención por el diente se logra utili-

A

B

Fig. 34-4. A. Vista labial de composite de clase III con once años de permanencia en boca. B. Vista por palatino.

Fig. 34-5. Restauraciones defectuosas de amalgama con corrosión.

zando un agente cementante, como las aleaciones metálicas para incrustaciones, la porcelana en forma de coronas, de incrustaciones o de carillas laminadas y el composite utilizado en forma indirecta para incrustaciones o carillas. Como los materiales rígidos en general se tallan y se terminan fuera de la boca, y deben preferirse en casos de gran destrucción del diente y en regiones de acceso difícil y mala visibilidad.

c) Estética

En lo que se refiere a sus propiedades estéticas, los materiales pueden ser clasificados en estéticos y no estéticos.

Estéticos

Los materiales son considerados estéticos cuando sus propiedades ópticas –color, translucidez y textura– armonizan con las características ópticas de las estructuras dentales. Los materiales estéticos más utilizados son el composite (directo o indirecto), el ionómero vítreo (convencional o modificado con resinas), el compómero y la porcelana cocida.

No estéticos

Los materiales no estéticos difieren totalmente de los dientes en cuanto a sus propiedades ópticas y nuestra preferencia por ellos se debe más que nada a sus buenas cualidades de resistencia fisicoquímica. Como ejemplo de materiales no estéticos tenemos la amalgama y las restauraciones metálicas coladas.

Cuadro 34-2. *Propiedades óptimas de los materiales restauradores*

1. Resistencia al deterioro en el medio bucal
2. Adaptabilidad a las paredes cavitarias
3. Resistencia mecánica
4. Baja conductibilidad térmica
5. Facilidad de manipulación
6. Estética
7. Compatibilidad biológica
8. Protección de los márgenes contra la caries

PROPIEDADES DE LOS MATERIALES RESTAURADORES Y SUS IMPLICACIONES CLÍNICAS

La finalidad de la restauración dental es mantener la salud, la función y la estética de los dientes y sus tejidos de soporte en armonía con la boca y el organismo en general. Para atender ese objetivo en todas sus exigencias, el odontólogo debe contar con materiales restauradores de propiedades físicas, químicas y biológicas adecuadas a la función que van a ejecutar. Son las propiedades de los materiales las que determinan, en última instancia, el comportamiento clínico de las restauraciones.

Hasta hace poco, los investigadores procuraban determinar las propiedades mecánicas, físicas, químicas y biológicas en el laboratorio e intentaban mejorarlas con la idea de que siempre existía una correlación entre determinadas propiedades y el comportamiento clínico del material. Por ejemplo, la resistencia a la compresión de la amalgama fue elevada a niveles muy superiores a los existentes a comienzos del siglo XX y ahora sabemos que esa propiedad no es tan relevante.[10,11] Hoy se le da más importancia al escurrimiento ("creep") y a la reducción de la fase gamma[2,11] porque, mediante la evaluación clínica, usando criterios científicos, como lo hicieron Ryge y Snyder,[12] Mahler,[14] Osborne y col.,[11] Mjör y Spevik,[15] Leinfelder[16] y otros, se llegó a la conclusión de que esa propiedad es la más importante para un mejor desempeño clínico del material. La evaluación clínica es la que debe determinar cuáles son las propiedades realmente necesarias.

En este capítulo analizaremos los materiales restauradores de mayor importancia clínica: la amalgama, las aleaciones para restauraciones metálicas coladas, el composite, el ionómero vítreo, el compómero y las incrustaciones y las carillas de composite y de porcelana. Las propiedades más importantes que deben reunir los materiales y que más contribuyen con el éxito de una restauración son las que se enumeran en el cuadro 34-2.

El material debe ser resistente al deterioro en el medio bucal, lo que significa que debe ser insoluble en la saliva y no presentar corrosión, en el caso de las restauraciones metálicas (fig. 34-5). La adaptabilidad a las paredes cavitarias es de suma importancia porque evita la recidiva de caries en la interfaz diente-material restaurador, así como la irritación pulpar por filtración marginal (figs. 34-6 y 34-7). Como los materiales sufren la acción de cargas mecánicas, deben ser lo suficientemente fuertes como para no presentar fractura o desgaste. Se requiere un aislamiento térmico para proteger a la pulpa de los cambios de temperatura que ocurren normalmente en la boca en cavidades muy profundas. Los materiales deben asociarse con una manipulación razonablemente fácil para permitir que el profesional, aun aquel con una habilidad manual mediana, pueda ejecutar restauraciones satisfactorias. La estética es muy solicitada por los pacientes; cuando es posible, debemos seleccionar un material que tenga no solamente buena apariencia inicial sino también buena estabilidad de color (fig. 34-8). El mantenimiento de la vitalidad de la pulpa y de la salud periodontal debe ser la principal preocupación del odontólogo para conseguir restauraciones biológicamente saludables y duraderas. La recidiva de caries en los márgenes es el factor individual más importante como causa de fracaso de las restauraciones[17] y el material debería poseer en su composición un elemento anticaries, como el flúor presente en el ionómero vítreo y en los compómeros.

g. 34-6. A. Recidiva de caries en cervical del incisivo central izquier- en el margen de una restauración de clase V con composite. Nóte- el buen estado del resto de la restauración. Filtración marginal en rvical de la corona de porcelana del incisivo izquierdo. B. Corrección defectos con restauraciones nuevas de composite.

lgunos composites y selladores de hoyos y fisuras libe- n fluoruros.

malgama

La amalgama de buena calidad, cuando está correcta- ente manipulada, resiste razonablemente el deterioro n el medio bucal (fig. 34-9). Sin embargo, presenta al- unas deficiencias, como pigmentación superficial, dete- oro marginal y corrosión. Esos factores negativos fue- n minimizados o eliminados con el advenimiento de s aleaciones modernas, de alto contenido de cobre; és- s contienen poca o ninguna fase gamma 2 (mercurio- staño), presente en las aleaciones convencionales, diez eces más corrosibles que la fase cobre-estaño, que la ustituye en las aleaciones de alto contenido de cobre.[18,19]

Aun cuando haya sido condensada correctamente, la malgama no presenta una buena adaptación inicial a cavidad, lo que obliga al uso de un barniz cavitario o n adhesivo dentinario para el sellado marginal. Con el empo, la interfaz diente-material restaurador va siendo lenada por productos de corrosión que favorecen el se- lado de los márgenes.

Por ser un material friable, la amalgama solo presenta uenas propiedades mecánicas en espesores superiores a mm o más, lo que la contraindica para cavidades poco

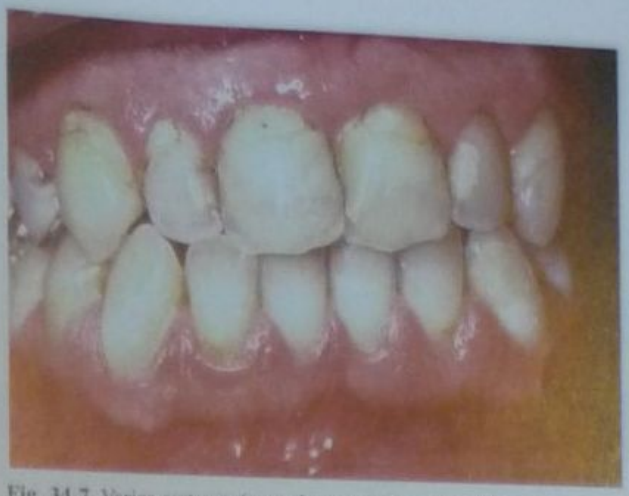

Fig. 34-7. Varias restauraciones de composite con recidiva de caries y filtración marginal.

profundas o para recubrimiento de cúspides.[64] Clínicamente, uno de los inconvenientes de la amalgama es que sus propiedades mecánicas solo tienen los valores necesarios para soportar las cargas oclusales algunas horas después de su inserción en la cavidad (después de 30 minutos su resistencia a la compresión es de apenas un 6% de la resistencia final).[20] Algunas aleaciones de fraguado rápido tienen valores más altos.

La amalgama transmite bien las variaciones térmicas del medio bucal, lo que obliga a una protección pulpar criteriosa en cavidades profundas.

Su manipulación, aparentemente fácil a primera vista, presenta problemas en cavidades complejas de clase II para la reproducción adecuada de los contornos axiales y de los contactos interproximales. Lo mismo se verifica cuando las cavidades son de difícil acceso y visibilidad. La apariencia visual de la amalgama es desagradable por su color plateado y por su brillo metálico.

La amalgama es biológicamente compatible con la pulpa y con los tejidos gingivales si se obedecen los requisitos técnicos de protección pulpar y pulido y los principios que determinan un buen sellado marginal (fig. 34-10).

Fig. 34-8. Restauraciones cervicales de resina en el canino y premolares con buen aspecto estético.

Fig. 34-9. Buena restauración de amalgama en un primer molar luego del pulido.

En los últimos años, han surgido objeciones respecto del empleo de la amalgama debido a la posible toxicidad del mercurio,[18] aunque los países que han puesto restricciones a su uso lo han hecho sobre todo para reducir la contaminación ambiental y no tanto por el peligro de las restauraciones en sí.[21] Debe evitarse su utilización en pacientes con sensibilidad manifiesta al mercurio.

La amalgama tiene alguna protección contra la caries en los márgenes de la restauración gracias a su contenido de plata y de mercurio. La adición del flúor en su composición no se asoció con ninguna ventaja comprobada (véanse caps. 35 y 49).

Restauración metálica colada

En primer lugar, se analizarán las aleaciones nobles para colados con alto tenor de oro, que se encuadran dentro de las especificaciones de la American Dental Association y otras. Las aleaciones alternativas, con bajo tenor de oro, y las aleaciones con otros metales se comentarán más adelante en este capítulo.[22]

Las aleaciones de oro tradicionales son altamente resistentes a la corrosión en el medio bucal. Por otra parte, las restauraciones coladas presentan siempre clínicamente una línea de cemento de 20 a 100 micrómetros.[23] Éste es un factor considerable de deterioro porque los cementos que más se usan en la práctica odontológica son solubles en agua, principalmente en medio ácido. Los cementos de composite, que son insolubles, están alcanzando un elevado nivel de desarrollo y se utilizan cada vez más en la clínica para el cementado. Son los agentes de unión indicados para incrustaciones y carillas de composite y de porcelana.

La magnitud de la resistencia mecánica de las aleaciones de oro para incrustaciones es extremadamente flexible y el profesional puede seleccionar aquella que más convenga a cada caso clínico. Para pequeñas incrustaciones usamos las aleaciones más blandas, de mejor adaptación por permitir un bruñido marginal, y para las incrustaciones con recubrimiento de cúspides o coronas 4/5 podemos optar por aleaciones que contengan platino o paladio, de alta resistencia y dureza (véase cap. 52).

Como toda restauración metálica colada está protegida por una capa intermedia de un cemento mal conductor del calor, ésta siempre ofrece protección térmica, aunque el oro sea un buen conductor.

La manipulación de las restauraciones metálicas coladas puede considerarse fácil porque generalmente son confeccionadas por el método indirecto, con su forma anatómica y contactos interproximales obtenidos fuera de la boca, sobre modelo. El cementado es relativamente fácil, aunque deben obedecerse los principios técnicos de manipulación del cemento y de su aplicación.

La estética es desfavorable y a veces es difícil lograr su aceptación por parte del paciente. Cuando la cavidad no es profunda y hay buena adaptación marginal, las restauraciones coladas son biológicamente aceptables porque el oro y sus aleaciones resultan inocuas desde el punto de vista químico, y son bien toleradas por los tejidos.

Las tentativas de agregar flúor a los cementos con la intención de lograr la protección de los márgenes contra la caries no han dado los resultados deseados, porque se observó un aumento de la solubilidad por encima de lo permitido en las especificaciones.[24] Los cementos de ionómero vítreo liberan fluoruros naturalmente, pero presentan algunas dificultades de manipulación.

Composite

El composite fue desarrollado por Ralph Bowen[25] en los Estados Unidos y hoy es el material restaurador estético más utilizado por los odontólogos. Su asociación con la técnica del grabado ácido[26] amplió sobremanera la aplicación clínica de los materiales estéticos y permitió la restauración de casos atípicos, como defectos de la cara labial, fracturas, etcétera.

Las propiedades del composite varían de acuerdo con el tipo de relleno mineral y con el sistema de polimerización. Según el tipo de partículas, los composites fueron clasificados históricamente en: a) de macropartículas, b) de minipartículas, y c) de micropartículas. A éstos se les debe agregar los nuevos composites de nanopartículas.

Actualmente es raro encontrar un composite constituido únicamente por macropartículas o minipartículas porque es práctica común agregar una pequeña cantidad de micropartículas a la matriz de resina.[27] Los composites híbridos poseen diferentes proporciones de relleno mineral de macropartículas, minipartículas, micropartículas y nanopartículas (véanse caps. 37 y 38).

La diferencia entre los grupos de composites no se basa solo en el tamaño de sus partículas, sino también en la

Fig. 34-10. Buenas restauraciones de amalgama, en el primer molar con aleación de alto contenido de cobre, y en el segundo, con aleación convencional, la primera con seis años y la segunda con once.

proporción entre la cantidad de resina aglutinante (matriz orgánica) y la cantidad de partículas. Normalmente, los fabricantes suministran la proporción resina/partículas por peso, lo que, según Christensen,[28] no refleja exactamente la cantidad de partículas. Al ser el peso específico de la partícula mayor que el peso específico de la resina, surge la falsa idea de que hay mucho más relleno mineral del que realmente existe.

La cantidad de resina aglutinante, o matriz, es muy importante porque es en la fracción resina donde residen las peores propiedades del material. Por este motivo, los composites de microparticulas son inferiores a los híbridos en muchos aspectos: absorben más agua y presentan mayor contracción de polimerización, mayor posibilidad de percolación, menor módulo de elasticidad, etc. Los composites son prácticamente insolubles en el medio bucal; sin embargo, sufren un deterioro superficial por deficiencia de unión entre las partículas y la resina.

Con la técnica del grabado ácido y el uso de una resina fluida intermediaria, la adaptación marginal es clínicamente buena.[29,30] Por lo tanto, el uso de adhesivos dentinarios contribuye con un mejor sellado marginal (fig. 34-11).

Las propiedades mecánicas de los composites son significativamente superiores a las propiedades de los antiguos silicatos y resinas acrílicas.[31]

Una deficiencia del composite, bastante evidente en algunos casos clínicos, es el deterioro de su superficie. En el de macropartículas, las alteraciones superficiales ocurrían por falta de unión química entre las partículas y la matriz de resina aglutinante, lo que daba como resultado la caída de la partícula. Las cargas mecánicas aplicadas sobre la restauración fuerzan las partículas contra la matriz y las tensiones que se generan desprenden las partículas minerales.[32] En el de micropartículas se observa un fenómeno semejante en relación con las llamadas partículas "orgánicas". Éstas son partículas prepolimerizadas con relleno de sílice pirogénico.[33] El deterioro es más evidente en las áreas oclusales de los dientes posteriores y más acentuado cuanto más posterior es la localización de la restauración. Leinfelder,[34] a partir de sus estudios de evaluación clínica, estableció una escala para el factor desgaste (cuadro 34-3).

En su etapa actual de desarrollo, el composite no debe ser considerado como un sustituto de la amalgama o de la incrustación metálica colada en restauraciones que abarcan la cara oclusal de los dientes posteriores, en todos los casos clínicos.

Los materiales que han sido desarrollados específicamente para restauraciones en el sector posterior (clases I y II) tienen como objetivo resistir mejor el desgaste. El desgaste generalizado de la superficie de las restauraciones, encontrado con mucha frecuencia en los composites de primera generación, hoy ha sido superado.[35] El desgaste en las áreas de contacto oclusal con los dientes antagonistas sigue siendo mayor que el desgaste de las amalgamas, lo que limita su indicación para cavidades pequeñas o áreas sin contacto oclusal. Algunos composites que tienen como partículas de carga cuarzo o circonio pueden desgastar las cúspides de los dientes antagonistas.[36]

Cuadro 34-3. *Escala para desgaste del composite en el sector posterior**

Primer premolar inferior	1
Primer premolar superior	3
Segundo premolar superior o inferior	4
Primeros y segundos molares superiores	5
Primeros y segundos molares inferiores	6

* Según Leinfelder.[34]

Fig. 34-11. Buena adaptación marginal en restauraciones de clase III con composite en los incisivos.

Las restauraciones directas de composite en dientes posteriores presentan ventajas y desventajas.

Ventajas: a) buena estética, b) ausencia de mercurio, c) adhesión a la estructura dental y d) refuerzo del remanente dental.

Desventajas: a) son más sensibles a la técnica restauradora que la amalgama: el contacto y el contorno son más difíciles de obtener, b) llevan más tiempo de trabajo clínico que la amalgama, c) la caries en el espacio entre el diente y la restauración progresa más rápidamente que en la amalgama[12] y d) son menos durables que la amalgama y las restauraciones metálicas coladas. La conductibilidad térmica del composite es baja.

El composite, un material de difícil manipulación, posee una pegajosidad característica que lo adhiere al instrumento y a la matriz utilizados y su consistencia permite que el instrumento penetre en el material, en lugar de condensarlo y adaptarlo a las paredes de la preparación cavitaria, como ocurre con la amalgama. La falta de consistencia dificulta sobremanera la reconstrucción de los contactos proximales.

Esto fue compensado, parcialmente, con el advenimiento de los composites compactables (Alert, Surefil, Solitaire, Prodig y Condensable, Synergy Compact, Pyramid, Glacier Condensable y Filtek P-60). No obstante, las resinas condensables tienen estructuras distintas. Estos materiales presentan, también, mayor profundidad de polimerización, buena resistencia a la compresión y la discutible condensabilidad.[65] Estas resinas presentan, también, dificultades de pulido por su dureza.[66]

Si bien al principio es excelente desde un punto de vista estético, con el tiempo sufre alteraciones en la lisura y en el color de la superficie. Además, sufre cambios intrínsecos por alteraciones químicas, como la oxidación de las aminas terciarias en el composite de polimerización química o autopolimerización (fig. 34-12). El composite fotopolimerizable por luz visible es reconocidamente más estable en cuanto al color.

La presencia de monómeros libres en el composite puede ser un factor de irritación pulpar y gingival. Lo

Fig. 34-12. Alteración del color en composites de polimerización química (autopolimerización) en clase III de incisivos.

Fig. 34-13. Restauración de composite de microparticulas clase V gingival, con buen pulido y encía sana después de dieciocho meses.

mismo puede ocurrir respecto del ácido y del "primer" utilizados en los adhesivos dentinarios cuando la cavidad es muy profunda.[36]

El pulido imperfecto puede favorecer la adherencia de placa bacteriana. Los híbridos son más difíciles de pulir y por eso se deben indicar materiales de micropartículas en áreas próximas a la encía (fig. 34-13). En una investigación realizada en la Universidad de Michigan,[37] se constató que aun los composites de pulido deficiente pueden ser biológicamente compatibles con la encía, siempre que el paciente realice una higienización correcta.

Algunos composites han incorporado flúor a su composición con la intención de proteger los márgenes de la restauración contra la caries (véanse caps. 37, 38, 43 a 48).[38]

Intentando atender la demanda de odontólogos por una resina de más fácil manipulación fue desarrollado un sistema de resinas de alta fluidez, llamadas resinas "flow". Estas resinas poseen menor carga de partículas minerales, menor módulo de elasticidad, menor resistencia a fracturas comparadas con los composites tradicionales. Presentan, incluso, menor resistencia a desgaste si son comparadas con las convencionales (véanse caps. 37 y 38).

Ionómeros vítreos y compómeros

En la década de 1970, se introdujo un nuevo material para uso odontológico[39] en el cual se procuró combinar dos sistemas existentes: cemento de silicato y cemento de policarboxilato de zinc.

El ionómero vítreo tiene mayor solubilidad que el composite. El factor de deterioro superficial tiene una relación íntima con la técnica de manipulación y se trata de un material extremadamente sensible a la humedad durante el fraguado y a la desecación después de su endurecimiento (fig. 34-14).

La adaptación a las paredes de la preparación es buena, ya que posee capacidad de adhesión al esmalte, a la dentina y al cemento.[40] Sus propiedades mecánicas no son apropiadas para utilizarlo en áreas donde hay cargas oclusales y condiciones favorables para el desgaste.[41]

El ionómero vítreo es un buen aislante térmico.

Su manipulación es fácil, aunque bastante crítica en relación con la presencia de humedad. Su pulido debe ser diferido por 24 horas hasta que el material haya fraguado totalmente.

Respecto de su estética, es inferior a la del composite porque su opacidad es mayor que la del diente. Sin embargo, los productos comerciales más recientes presentan una gran mejoría en este aspecto.[41]

Para algunos autores,[42] el ionómero vítreo es compatible con la pulpa aun en cavidades profundas. En cambio, otros[43] resaltan la posibilidad de sensibilidad posoperatoria y aguardan nuevas evidencias para formular un juicio definitivo. En relación con la compatibilidad con la encía, el único inconveniente del ionómero vítreo sería su pulido imperfecto.

El ionómero vítreo tiene la capacidad de liberar fluoruros en los márgenes, un factor importante de protección contra la caries secundaria o la reincidencia de caries marginal.[40]

En el intento por mejorar las propiedades de los ionómeros se desarrollaron nuevos materiales restauradores híbridos: los ionómeros vítreos modificados con resinas (ionorresinas) y los compómeros. Los ionómeros modificados con resinas (Fuji II LC, Photac-Fil, Vitremer, etc.) están compuestos en un 80% aproximadamente por ionómero y en un 20% por resina, y mantienen las propiedades de un verdadero ionómero. Tienen una o dos reacciones de endurecimiento químico y una por luz. Los compómeros están compuestos principalmente por resina, se presentan

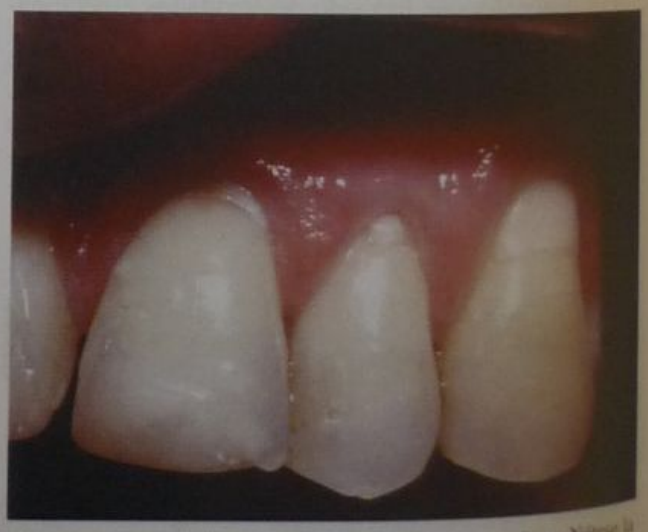

Fig. 34-14. Restauraciones gingivales con ionómero vítreo. Nótese la pérdida de la estructura del material en los incisivos.

en la forma de un solo componente fotoactivable (Compoglass F, Dyract AP, Freedom) y poseen propiedades mecánicas altas, liberación de flúor baja y mejores pulido y estética en comparación con los ionómeros vítreos convencionales.[44] Son menos sensibles a la humedad y su manipulación es más sencilla (véase cap. 36).

Incrustación (*inlay/onlay*) de composite

Con el objetivo de superar las dificultades técnicas de las restauraciones directas de composite en dientes posteriores, se desarrolló el sistema de incrustaciones con recubrimiento cuspídeo o sin él (*inlays/onlays*).[45]

Estos materiales también son conocidos como polímeros de vidrio, cerómeros y polividrios. Ejemplos: Art-Glass, Belleglass, Concept, Cristobal, Sculpture, Sinfony, Solidex y Targis (véanse caps. 53 y 54).

Estas restauraciones presentan ventajas y desventajas.

***Ventajas*:** a) buena estética, b) mejor posibilidad de obtener buenos contactos proximales en comparación con las restauraciones directas y c) mayor facilidad para lograr un buen contorno proximal que con los composites directos.

***Desventajas*:** a) mayor potencial de fractura en comparación con las restauraciones metálicas, b) son más costosas que las restauraciones directas y c) llevan mayor tiempo clínico que los composites directos y las amalgamas.

Aunque algunos trabajos de investigación hayan informado superioridad de los composites indirectos tratados térmicamente respecto de los directos,[46] otros estudios[47] no muestran ventaja alguna de las incrustaciones sobre las restauraciones directas.

La mayor deficiencia de las restauraciones indirectas es la línea de cemento que, al ser mayor de 70 micrómetros, sufre más desgaste que la restauración, lo que puede ocasionar filtración marginal, reincidencia de caries, irritación pulpar y/o sensibilidad dental (fig. 34-15 A y B).

Incrustación (inlay/onlay) de porcelana

Dadas las deficiencias de las restauraciones estéticas con composite en dientes posteriores, se desarrollaron diversas formas de restauraciones indirectas en porcelana.

De acuerdo con la clasificación de Philips (Anusavice)[68] del desarrollo de nuevos materiales, las cerámicas dentales pueden ser clasificadas como: a) porcelanas feldespáticas o tradicionales; b) porcelanas de alto contenido de leucita; c) porcelanas de baja fusión; d) porcelana vítrea de disilicato de litio; e) porcelanas aluminizadas y restauraciónes cerámicas por el sistema CAD-CAM.

Ejemplos: a) porcelanas feldespáticas o tradicionales; b) porcelanas reforzadas con leucita: Optec HSP, Optimal Pressable Ceramic (OPC), Sistema Vitapress (Vita), Sistema IPS Empress; c) porcelana de baja fusión: Finesse All Ceramic; d) porcelana vítrea y disilicato de litio o vidrio cerámico: IPS Empress 2; e) porcelana aluminizada: Vitadur Alpha 50%, In Ceram alumina 97%, In Ceram Spinell, In Ceram Zirconia; f) sistema CAD-CAM: Vita MKII, Dicor MGC, Cerec III, Procera All Ceram.

Fig. 34-15. Incrustaciones de composite. **A.** Inlay, preoperatorio. **B.** Posoperatorio. **C.** Onlay, preoperatorio. **D.** Posoperatorio.

A

B

Fig. 34-16. Incrustación de porcelana. **A.** Preoperatorio. **B.** Posoperatorio.

Entre las ventajas y desventajas de las restauraciones cerámicas tenemos:

***Ventajas*:** a) excelente estética, b) buena radioopacidad, c) excelente lisura superficial, d) retención independiente de fricción (por acción del cemento adhesivo), e) contorno proximal de fácil obtención y f) contacto proximal correcto cuando la restauración tiene un espesor suficiente como para resistir la presión de cementación sin fractura.

***Desventajas*:** a) facilidad para fracturarse durante la prueba y la cementación, b) la preparación del diente tiene que ser invasiva para que la restauración tenga espesor y resistencia suficiente para soportar la presión de prueba, la cementación y las cargas oclusales, c) es la más costosa de las restauraciones estéticas, d) la técnica es compleja, e) la línea de cemento es muy grande y f) la dureza superficial puede desgastar las cúspides antagonistas (véase cap. 55) (fig. 34-16 A y B).

Carillas de composite y de porcelana

El composite por método indirecto y la porcelana también pueden ser utilizados para la confección de carillas que cementadas con adhesivos dan un efecto estético excelente y más durable que las carillas directas de composite y que también son menos invasivas que las coronas totales.

Las carillas de porcelana son más resistentes al desgaste y poseen estabilidad de color y, por lo tanto, una mayor estética en el largo plazo que las de composite, pero su costo es más elevado y la técnica más difícil. Un hecho interesante es que las incrustaciones y carillas de porcelana, muy frágiles antes del cementado, adquieren gran resistencia por su adhesión a la dentina y al esmalte con el grabado ácido y la cementación adhesiva (véase cap. 51).

FACTORES PRINCIPALES EN LA SELECCIÓN DEL MATERIAL RESTAURADOR

En la selección del material restaurador es preciso seguir una escala de prioridades que va desde los factores principales, vale decir la resistencia y la estética, hasta otros que llamamos complementarios, a saber, anatomía, posición del diente, profundidad y extensión de la lesión, edad del paciente, factores económicos, etcétera.

La restauración ideal es aquella que devuelve al diente su forma, su función y su estética. Lo que parece simple en teoría, en realidad es extremadamente complejo.

En las cavidades de clases I y II, cuando el compromiso de la cara bucal y la parte estética son muy importantes para el paciente, el odontólogo puede optar por un material estético.

Cada caso clínico exige una opción por parte del profesional. Vieira,[48] en una forma muy racional, nos enfrenta a tres opciones: casos en los que hay predominio del factor resistencia, casos en los que hay predominio del factor estética y casos en los que hay un equilibrio entre ambos factores (cuadro 34-4).

Por lo general, los materiales que presentan buena resistencia son los metales, cuya estética deja bastante que desear. Los materiales estéticos, como el composite y el ionómero, carecen de una buena resistencia mecánica. Podríamos contar con las incrustaciones de porcelana cocida, que tienen estética y resistencia al mismo tiempo, pero éste es un material que por su costo y dificultades técnicas tiene limitaciones en su indicación.

Predominio del factor resistencia

Las restauraciones en las que predomina la resistencia son las localizadas en áreas sujetas a cargas oclusales: a) clase I en la cara oclusal de los molares y los premolares

Cuadro 34-4. *Factores principales y complementarios en la selección del material*

Principales
1. Resistencia
2. Estética

Complementarios
1. Extensión de la preparación en superficie
2. Extensión de la preparación en profundidad
3. Volumen de la cámara pulpar
4. Morfología dental, contactos proximales y oclusión
5. Acceso y visibilidad
6. Extensión por resistencia
7. Galvanismo bucal
8. Factor económico
9. Localización del margen gingival
10. Riesgo de caries
11. Casos especiales

Fig. 34-17. Restauración con composite para cubrir una lesión de clase II con amalgama en 34. Mesial de premolares es más importante estéticamente que distal de canino.

Fig. 34-18. El caso clínico de la figura 34-17 con la restauración ya terminada.

y en la cara lingual de los incisivos y los caninos superiores, b) clase II y c) clase III, en la cara distolingual de los caninos.[19]

En las cavidades de clases I y II, cuando el compromiso de la cara bucal y la parte estética son muy importantes para el paciente, el odontólogo puede optar por un material estético, por ejemplo el composite en premolares. La elección correcta para clase I y clase II consistiría en un material de buena resistencia, como el oro o la amalgama. Se pueden utilizar estos materiales en las áreas de carga oclusal y restaurar la cara bucal con un material estético (figs. 34-17 y 34-18). Otra posibilidad sería una incrustación de porcelana. Cualquier otra elección siempre será una solución de compromiso; cuando se da el caso, debemos compartir la responsabilidad de la decisión con el paciente.

En la cara lingual de los incisivos y los caninos superiores, tanto en cavidades de clase I como en clases III amplias, uno de los factores más importantes es la extensión en superficie de la lesión. Las caras linguales de estos dientes constituyen la guía incisal de la oclusión y cuando los dientes anteriores contactan sobre el material restaurador en las excursiones de la mandíbula, la restauración debe tener una resistencia mecánica suficiente como para no fracturarse o desgastarse, manteniendo una relación de contacto oclusal permanente.

En las restauraciones donde predomina el factor resistencia, la opción se encuentra entre las restauraciones metálicas coladas y la amalgama; la elección entre uno de esos materiales es determinada por los factores complementarios que abordaremos después.

Predominio del factor estética

Las restauraciones en las cuales predomina el factor estética son aquellas que se localizan en las áreas de mayor visibilidad: a) clase III (fig. 34-19), b) clase V, en dientes anteriores y premolares, c) defectos estructurales del esmalte o la dentina, en las caras labiales o bucales de los dientes anteriores y los premolares (fig. 34-20), d) erosión o abrasión en la cara labial o bucal de los dientes anteriores y los premolares, e) corrección de la forma anatómica en la cara labial o bucal en dientes anteriores y premolares y f) cierre de diastemas en dientes anteriores y premolares.

En las restauraciones estéticas los materiales más indicados son el composite, el ionómero vítreo, el compómero y las restauraciones cerámicas.

Equilibrio entre resistencia y estética

Existen restauraciones en las que las exigencias de orden estético y de resistencia son equivalentes, como sucede en las lesiones de clase IV (fig. 34-21) y en las fracturas de borde incisal (fig. 34-22). En estos casos, el profesional puede decidirse por un solo material o por dos simultáneamente.

Por lo tanto, en los casos de equilibrio entre resistencia y estética se puede recurrir a las siguientes opciones:

1. Los composites que presentan mayor resistencia mecánica (híbridos).
2. El uso de una restauración metálica fundida con la cara bucal en un material estético (fig. 34-23).
3. La adhesión de fragmentos con grabado ácido y composite como agente cementante (fig. 34-24).

Fig. 34-19. Las preparaciones de cavidades clase III, con acceso por labial como la que se muestra en la figura, son de gran importancia estética.

A

B

Fig. 34-20. Corrección de defectos estructurales del esmalte con composite. **A.** Antes. **B.** Después.

A

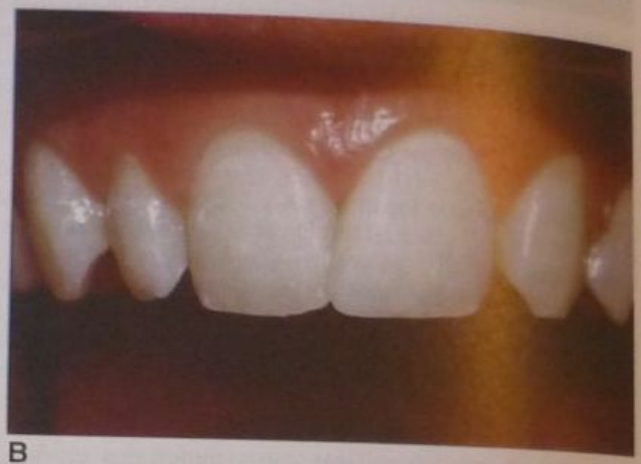

B

Fig. 34-21. Restauración de clase IV con composite. **A.** Antes. **B.** Después.

FACTORES COMPLEMENTARIOS EN LA SELECCIÓN DEL MATERIAL RESTAURADOR

Cuando se va a seleccionar el material, también se deben considerar otros factores que aquí llamaremos complementarios. Los factores complementarios más importantes son los que se enumeran en el cuadro 34-4.

Extensión en superficie

En preparaciones pequeñas en el sector posterior, la opción puede ser la amalgama (fig. 34-25), el composite, el ionómero y el compómero. Con el advenimiento de la técnica de grabado ácido, la mejor opción, por ser menos destructiva, consiste en los materiales adhesivos. Simonsen[50] aconseja una técnica no invasiva a la que lla-

A

B

Fig. 34-22. Restauración de una fractura de borde incisal con composite. **A.** Preoperatorio. **B.** Posoperatorio.

z. 34-23. Restauración mixta de clase IV. Incrustación de oro y com-
site. A. Antes. B. Después.

A

B

Fig. 34-24. El cabo de una fractura de borde incisal puede pegarse con composite y técnica de grabado ácido. **A.** Antes. **B.** Después.

a de restauración preventiva de resina. En nuestra ex-
riencia clínica, los resultados han sido tan buenos que
amos esta técnica en casi todos los pacientes jóvenes
utilizamos composites que liberan flúor o compóme-
s. Eickhofz y col.[60] recomiendan el uso del ionómero
treo para pequeñas restauraciones de clase I y de clase
tipo túnel.

En preparaciones de extensión mediana en el sector
osterior, es posible usar la restauración metálica colada o bien la amalgama (fig. 34-26) o, si la estética es importante, puede optarse por incrustaciones (inlays y onlays) de composite o de porcelana.

En las preparaciones amplias, la elección debe recaer sobre materiales resistentes y duros, o sea las restauraciones metálicas coladas (fig. 34-27). Otras opciones serían: en caso de mayor requerimiento estético, incrustaciones (onlays) de porcelana; por motivos económicos, amalgama con "pins" o con surcos retentivos. Actualmente, tam-

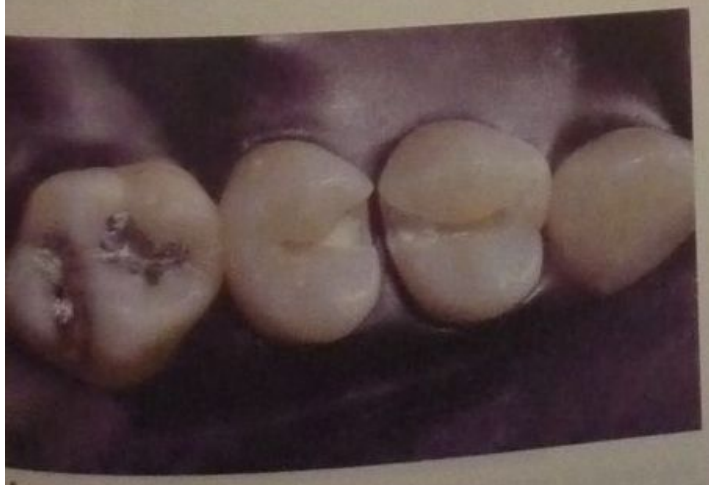

A

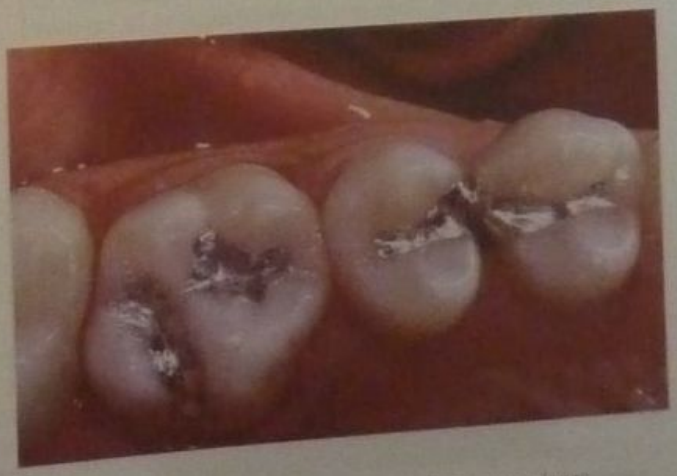

B

Fig. 34-25. Preparaciones conservadoras restauradas con amalgama de plata en premolares. **A.** Preparaciones. **B.** Restauraciones.

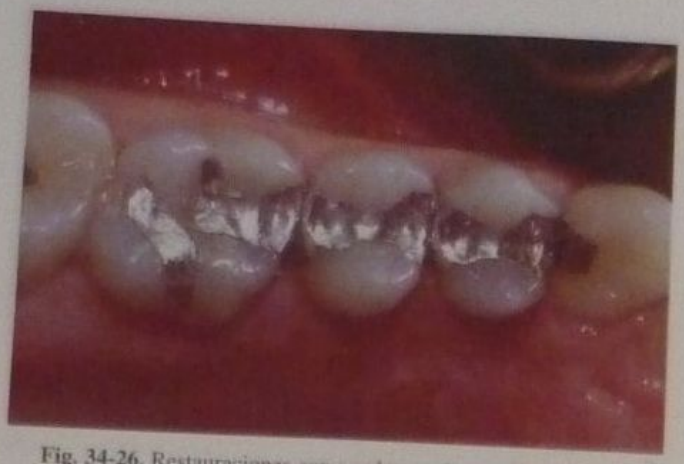

Fig. 34-26. Restauraciones con amalgama de tamaño mediano.

bién se utilizan las amalgamas con adhesivos, cuyos resultados todavía no son mejores que los obtenidos con "pins" o surcos.

En el sector anterior, se utilizan el composite, el ionómero y el compómero. Cuando está muy afectada la cara labial, puede optarse por el recubrimiento con una carilla de composite o de porcelana y, en caso de mayor destrucción, por una corona.

Extensión en profundidad

En preparaciones profundas en el sector posterior, podríamos usar, indistintamente, la restauración metálica colada o la amalgama, o inlays/onlays estéticos según el área de superficie que ocupen. Cuanto mayor es la extensión superficial, mayor es la indicación para la restauración metálica fundida y menor para la amalgama y para inlays/onlays estéticos.

En preparaciones de mediana profundidad, podríamos escoger entre las incrustaciones metálicas para las cavidades grandes o la amalgama para las cavidades pequeñas.

En preparaciones poco profundas, la mejor indicación sería la restauración metálica colada –excepto en preparaciones cavitarias de mínima extensión, donde se utiliza el composite– porque resiste mejor las cargas mecánicas en pequeño espesor.

Fig. 34-27. Restauraciones grandes con incrustaciones de oro.

Volumen de la cámara pulpar

Cuando la cámara pulpar es voluminosa debe indicarse un material resistente en pequeño espesor: restauración metálica colada. Los casos de pulpa voluminosa y poca dentina remanente son muy difíciles porque exigen una buena protección pulpar, lo que reducirá aún más la profundidad.

Morfología dental, contactos proximales y oclusión

En las alteraciones de la forma del diente, para mejorar las condiciones anatomofisiológicas existentes, la restauración metálica colada y los inlays/onlays estéticos son los materiales de elección para el sector posterior porque su facilidad de escultura fuera de la boca permite las modificaciones necesarias. Éste es el caso de las reconstrucciones oclusales para mejorar las relaciones entre los dientes antagonistas y restablecer la función del sistema estomatognático. El contacto y el contorno de las caras proximales son mejor restaurados con restauraciones metálicas coladas e inlays/onlays estéticos o coronas metalocerámicas, lo que protege los tejidos periodontales (fig. 34-28).

En las preparaciones de clase III y de clase IV, cuando el contacto se hace en el material, se debe optar por un composite híbrido. Lo mismo se debe hacer cuando hay

A

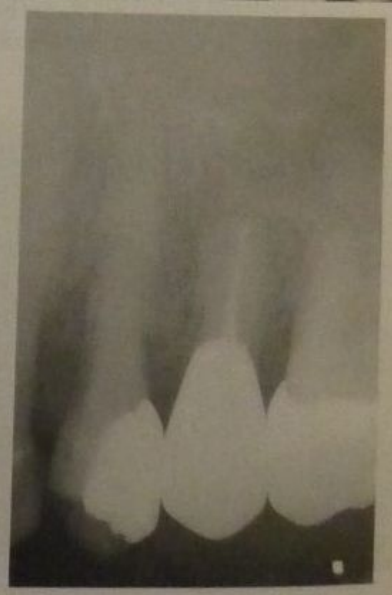

B

Fig. 34-28. A y **B.** Adaptación marginal, contorno y contacto con restauraciones metálicas coladas.

contactos de dientes antagonistas. En la cara lingual, en caso de dientes superiores, cuando el paciente es bruxómano es mejor optar por una restauración metálica colada con la cara labial en composite o resina (véase fig. 34-23).

En los casos de fractura se puede realizar la adhesión de fragmentos (véase fig. 34-24).

Acceso y visibilidad

Muchas veces la restauración de un diente se torna difícil debido a factores que dificultan el acceso y la visibilidad, tales como: a) caries en la región de los molares superiores que, además de exigir visión indirecta con el espejo bucal, presentan la restricción del campo de trabajo, por la presencia del músculo masetero que cierra el espacio vestibular cuando abrimos la boca, b) los carrillos, principalmente en individuos con bola adiposa de Bichat voluminosa, c) la lengua, en pacientes con macroglosia o sin control voluntario de los músculos linguales, d) dientes semierupcionados, que dificultan la colocación del dique de goma y de la matriz para amalgama, o composite, e) pacientes con pequeña apertura bucal, f) pacientes con exceso de salivación y g) pacientes con náuseas.

En todos estos casos, la indicación más racional sería una restauración metálica colada, porque la mayor parte del trabajo se hace fuera de la boca, en modelos, con poco trabajo intraoral (fig. 34-29). En casos en los que la estética sea fundamental, en dientes inferiores, podrían utilizarse incrustaciones (inlays/onlays) de composite o de porcelana o coronas metalocerámicas.

Extensión por resistencia

En dientes con poco remanente dentario, con muchas restauraciones (a veces con diferentes materiales entrelazclados) y con estructura delgada y sin soporte, la mejor conducta clínica consiste en la renovación de todas las restauraciones y su sustitución por materiales que recubran la corona del diente: incrustaciones o coronas totales.

La extensión por resistencia también puede ser considerada para los dientes tratados endodónticamente, que son más friables y que también se debilitan sobremanera por el desgaste necesario para el acceso a la cámara pulpar.

Galvanismo bucal

No se puede negar la posibilidad de que se forme corriente galvánica cuando en la boca se colocan restauraciones de metal o de aleaciones metálicas diferentes.

Varios son los efectos imputados a la formación de corriente eléctrica en la boca: choques eléctricos, sabor metálico, aumento de secreción salival, afecciones de los tejidos blandos (inflamación, leucoplasia, erosión, ulceración, etc.) e incluso, según algunos autores, cáncer oral. La corriente galvánica también puede provocar efectos nocivos sobre las restauraciones: manchas, corrosión, etc. Es común observar el oscurecimiento de la amalgama en presencia del oro.

En lo que se refiere a la profilaxis del galvanismo bucal, nuestra orientación coincide con la de Vieira:[51]

- Evitar el uso de restauraciones con metales diferentes en la misma boca.

A

B

Fig. 34-29. A y B. El trabajo indirecto en troqueles permite una mejor reproducción de las características anatómicas de los dientes por restaurar.

2. Evitar el contacto directo de metales desiguales en restauraciones contiguas.
3. Para nuevas restauraciones, optar por el metal que predomina en la boca (restauraciones antiguas).
4. Pulir cuidadosamente las restauraciones metálicas.
5. Ante los primeros signos de problemas galvánicos, remover las restauraciones metálicas y normatizar el tipo de metal en las nuevas restauraciones o sustituirlas por materiales no metálicos.
6. Proteger al complejo dentinopulpar de las restauraciones metálicas y evitar la filtración marginal.

Factor económico

Aunque es importante, el factor económico no debe ser determinante en la selección del material restaurador. Primero se debe considerar los factores principales y complementarios, elegir el mejor material restaurador para cada caso clínico y entonces discutir con el paciente los problemas de orden financiero, procurando encontrar soluciones. Por ejemplo, si el paciente necesita restauraciones de oro y no puede realizar todo el tratamiento de una sola vez, se pueden programar restauraciones temporarias inmediatas y restauraciones definitivas en un plazo más largo.

Lamentablemente, en la práctica se observan criterios antiéticos de selección: si el paciente es pudiente, recibe

restauraciones de oro o inlays/onlays estéticos; en caso contrario, recibe amalgama o composite.

Otra práctica indebida consiste en fijar un precio exagerado para el oro e inlays/onlays estéticos, y un valor ínfimo para otros materiales. Esas restauraciones de amalgama casi siempre se llevan a cabo en forma incorrecta, rápida y fuera de normas técnicas aceptables. Se deben analizar con el paciente los beneficios que una buena restauración prestará a lo largo de los años. Si una restauración de amalgama ha sido indicada correctamente, debe tener la misma longevidad que una restauración metálica colada y su costo también debería ser el mismo, descontados apenas los costos adicionales del metal noble y del laboratorio.

La actual crisis económica en los países subdesarrollados y en desarrollo ha llevado a que muchos odontólogos optaran por soluciones inmediatistas e ineficaces (p. ej., el uso de aleaciones de metales no nobles), con reducción del nivel técnico-científico. Hoy sabemos que la caries, desde el punto de vista social, solo puede ser controlada por la prevención. Por lo tanto, hay que resolver los problemas técnicos con soluciones técnicas, los problemas sociales con soluciones sociales y los problemas económicos con soluciones económicas. Todo lo demás es pura mistificación.

Localización del margen gingival

La localización del margen gingival es importante, considerando la salud periodontal. En las restauraciones de la zona gingival es posible elegir indistintamente cualquier material, teniendo en cuenta todos los otros factores anteriormente citados. En el caso de las restauraciones que invaden el surco libre de la encía, el material debe ser capaz de recibir y retener un buen pulido, para evitar la adherencia de placa bacteriana, como por ejemplo el composite de microparticulas o la amalgama, incrustaciones metálicas coladas e inlays/onlays estéticos (véase cap. 21) (véase fig. 34-13).

Riesgo de caries

En los pacientes con alto riesgo de caries, el material debe poseer características de protección del esmalte por liberación de flúor, como el ionómero vítreo, el compómero y los composites que liberan flúor.

Casos especiales

Además de los factores analizados hasta aquí, debemos considerar algunos casos especiales que determinan la selección del material restaurador: a) restauraciones en odontopediatría y b) restauraciones en pacientes especiales: pacientes con deficiencias físicas o mentales, pacientes nerviosos y pacientes ancianos.

Odontopediatría

Dientes permanentes

En el sector posterior, es posible utilizar indistintamente la amalgama, la restauración metálica colada y el composite, si se obedecen las reglas analizadas anteriormente.

En el sector anterior se utilizan el composite, el ionómero y el compómero.

Dientes temporarios

Dada la transitoriedad de los dientes temporarios y la posibilidad de menor destrucción de tejido dental, el composite, el ionómero vítreo y el compómero son los materiales de elección para restauraciones en dientes temporarios, tanto en el sector anterior como en el posterior. Los dos últimos tienen como ventaja adicional sus propiedades anticariogénicas.

Para el sector posterior, como segunda opción, tenemos la amalgama. Cuando el diente presenta una pulpa voluminosa y una preparación típica para amalgama puede ser nociva para ella, debemos utilizar una restauración metálica colada.

En casos de gran destrucción del diente, se debe optar por las coronas de acero o policarbonato. En una clínica privada para atención de niños en São Paulo, Brasil, los dientes temporarios se restauraban sistemáticamente con incrustaciones de plata-paladio porque se las consideraba mejores que la amalgama, porque no exigían gran profundidad en la preparación y también para una normatización del trabajo en el consultorio[32] (véase cap. 31).

Pacientes especiales

Los pacientes con deficiencias físicas o mentales, los pacientes nerviosos y los ancianos deben recibir un tratamiento rápido y confortable. Los ionómeros vítreos y los compómeros están especialmente indicados porque no requieren gran preparación cavitaria. Además, liberan fluoruros y poseen propiedades anticariogénicas, por lo que son útiles en caso de higiene dental deficiente. Tienen un buen sellado marginal en restauraciones ubicadas en cemento dentario, frecuentes en pacientes de edad avanzada. En ciertos casos, debemos usar materiales temporarios, como los cementos de óxido de zinc y eugenol fuertes (p. ej., IRM). La amalgama, cuya manipulación es técnicamente más sencilla y menos crítica que la del composite, es el material de elección cuando se exige un material más resistente, por ejemplo en cavidades muy amplias.[62]

SELECCIÓN BASADA EN DIFERENTES FORMAS DE UN MISMO MATERIAL

Amalgama

Las amalgamas presentan variaciones en lo relativo a la forma de la partícula, su tamaño, el contenido de cobre, el tiempo de endurecimiento y la forma de presentación.[63]

Las limaduras de partículas irregulares producen una amalgama de buena consistencia para una condensación firme, lo que no ocurre con las amalgamas de partículas esféricas. Estas, por otro lado, tienen mayor resistencia mecánica con menor presión de condensación, y la cantidad de mercurio final es menor que para las de partículas irregulares.[33] Las aleaciones de partículas esféricas deben ser las preferidas en pacientes físicamente frágiles, o en cavidades de difícil acceso, cuando no se puede ejercer una gran presión de condensación. La selección muchas veces se hace en función de las preferencias personales del profesional.

Desde hace algún tiempo, se observa una tendencia a reducir el tamaño de las partículas.[34] Las partículas menores exigen menos mercurio, su cristalización es más

ápida, la amalgama tiene mayor resistencia, tanto inicial omo final, y la superficie de la restauración es más lisa fácil de pulir.[55]

En la década de 1960, surgieron las aleaciones de alto ontenido de cobre que, con la eliminación o la reducción de la fase gamma 2, presentan mejores propiedades ue las aleaciones convencionales.[56] Algunos estudios de valuación clínica[57] realizados por un período prolongao (10 años) han demostrado que las aleaciones de alto ontenido cúprico tienen una longevidad semejante a la e las aleaciones convencionales, pero que su comportaiento clínico –en términos de integridad marginal, corosión y pulido– evidentemente es mejor.

Las aleaciones de endurecimiento más lento son las ás indicadas en caso de restauraciones múltiples o para dontólogos de menor experiencia o habilidad técnica.

La forma de presentación también es un factor que de- e tenerse en cuenta en la elección. La mejor solución onsistiría en usar cápsulas predosificadas, en cuyo caso proporción limadura-mercurio siempre es ideal y adeás hay economía de tiempo y de trabajo (véase cap. 35).

estauración metálica colada

Las aleaciones para restauraciones metálicas coladas resentan una gran variedad de composición, desde las leaciones con alto contenido de oro hasta las aleaciones e metales no nobles. Indudablemente, las mejores son s aleaciones de alto contenido de oro, cuyas ventajas onsisten en que: a) sus propiedades mecánicas pueden er modificadas y adaptadas a cada caso clínico, b) poeen alta resistencia a la corrosión, c) son fáciles de funir, terminar y pulir, d) son fáciles de ajustar y adaptar al iente y, principalmente, e) tienen casi un siglo de comrobación clínica.

Las restauraciones coladas de oro son las mejores y ás durables de todas las restauraciones utilizadas por os odontólogos, y su única desventaja es el costo. Las leaciones alternativas de plata-paladio (fig. 34-30) y lata-estaño poseen buenas propiedades mecánicas, pero ueden sufrir oscurecimiento o corrosión en la boca.

Actualmente, se observa el resurgimiento de las aleaiones de cobre-aluminio (fig. 34-31). En investigaciones ealizadas en la Universidad de Alabama, Estados Unidos, se arribó a la conclusión de que las aleaciones de obre-aluminio no son aceptables biológicamente.[35]

No se justifica indicar aleaciones no áuricas solo por u bajo costo. En realidad, lo caro no es solo el oro, sino odo el proceso de la restauración. Cualquiera que sea el metal empleado, las etapas clínicas (anestesia, preparaión, separación gingival, impresiones, restauración provisoria y cementado) y de laboratorio (modelos, enceado, inclusión, colado, terminación y pulido) son las mismas.

Composite

En el composite, las diferencias más importantes son el tamaño de las partículas, la forma de presentación, el sistema de polimerización y la gama de colores.

Cuando el factor resistencia es más importante que el pulido, la elección debe recaer sobre un composite de tipo híbrido. Cuando el factor preponderante es el pulido, debemos usar uno de micropartículas.

La preferencia por una forma u otra de presentación, vale decir cápsulas dosificadas (compules) o jeringas, es un caso de simple preferencia personal, ya que este factor no influye en las propiedades del material ni en su desempeño clínico. En preparaciones profundas, la inserción por inyección es preferible porque evita la introducción de aire y la formación de porosidades.

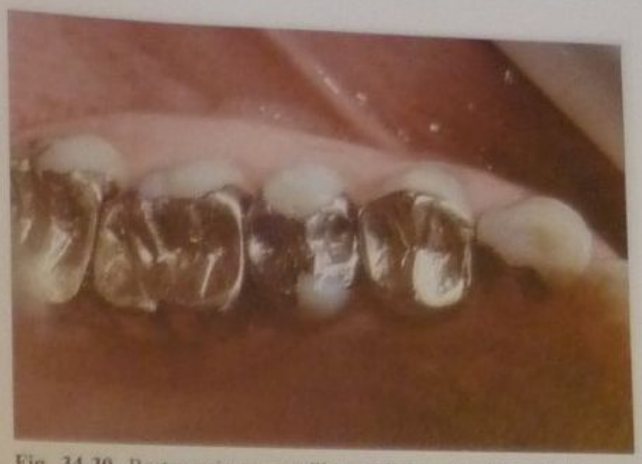

Fig. 34-30. Restauraciones metálicas coladas, en plata-paladio, con veintidós años.

El sistema de activación química hoy ha sido reemplazado por el sistema de activación fotoquímica, cuyas ventajas son:

a) *Es más económico en el largo plazo*: con los composites activados químicamente se desperdicia material porque no se usa todo el que se manipula.
b) *La polimerización es más completa*: en el composite activado químicamente quedan islas de pasta-base y pasta-catalizadora que no reaccionarán entre sí.
c) *Existe mejor control del tiempo de trabajo*: lo que facilita la inserción y el tallado de la restauración.
d) *Menor porosidad*: no hay necesidad de mezclar el material en la loseta. La mezcla crea burbujas de aire que debilitan el material.
e) *Mejor control del color*: como viene en una sola pasta, es posible seleccionar el color directamente. El composite pasta-pasta viene en colores diferentes que dan un color intermedio después de mezclados.
f) *Mejor estabilidad de color*: por el sistema de catalización que usa, alfadiquetona, es más estable que el sis-

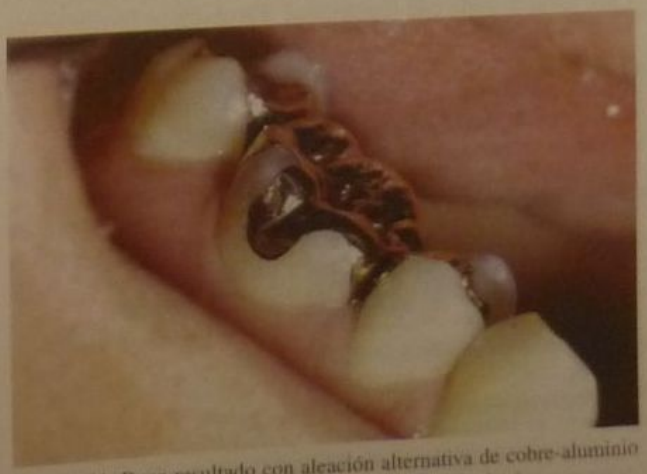

Fig. 34-31. Buen resultado con aleación alternativa de cobre-aluminio luego de un año. (Gentileza del doctor Amaury Silveira.)

Fig. 34-32. A. Incisivo central derecho, con coloración, translucidez y formas defectuosas. **B.** Restauración correcta. Obsérvese el efecto de transparencia incisal debido a la aplicación interna de un pigmento de color grisáceo.

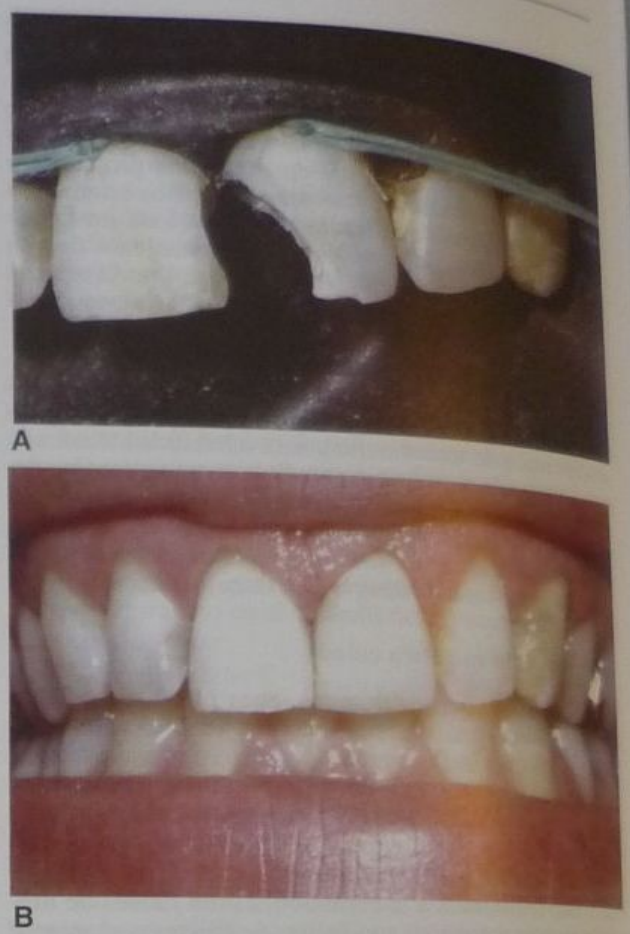

Fig. 34-33. Restauraciones anteriores amplias, con compromiso de la pared labial y lingual con composite. **A.** Preparaciones. **B.** Restauraciones terminadas. Internamente utilizamos una capa de composite bien opaco para evitar el efecto negativo del fondo oscuro de la cavidad bucal, perjudicial para la estética.

tema del peróxido de benzoílamina del composite de activación química.

Se ha observado que cada marca comercial de composite tiene una tendencia diferente en cuanto al cambio de color. Algunas tienden al amarillo, otras al gris, otras al rosa, independientemente de presentar el mismo matiz en sus escalas de colores. Muchas veces se elige un determinado color, de determinada marca comercial, porque el caso clínico *pide* ese composite. También es bastante conocida la tendencia de los composites de micropartículas a presentarse blanquecinos. Por ese motivo, el odontólogo debe tener en su consultorio más de una marca comercial de composite, según la experiencia personal.

Los composites de micropartículas, en general, son más transparentes y translúcidos que los híbridos.

El odontólogo debe seleccionar marcas comerciales que tengan una mayor gama de colores, de opacos y translúcidos, que proporcionen facilidad de ajuste a las características individuales de cada paciente.[58,59]

En las figuras 34-32 a 34-34 se muestran distintos tipos de restauraciones con composite.

Ionómeros vítreos y compómeros

El ionómero vítreo modificado con resinas y el compómero presentan algunas ventajas respecto de los de tipo convencional. Tienen una estética superior y se asocian con mejores propiedades mecánicas, mayor resistencia al desgaste y menor posibilidad de contaminación con la humedad, y mejor pulido. Su manipulación es más sencilla y hay mayor control del tiempo de trabajo porque son fotopolimerizables.

El ionómero vítreo puede presentarse en forma de polvo-líquido o preencapsulado. Esta última forma permite que la dosificación sea exacta y la técnica de mezclado no esté sujeta a las variables de cada operador, pero aumenta su costo.

El compómero sólo se presenta en forma de cápsulas para ser utilizadas con una jeringa inyectora, sistema que facilita la inserción del material (véase cap. 36).

Incrustación/carilla de composite

Las variables para el composite utilizado para incrustaciones y carillas responden al tipo de partícula y a los sistemas de construcción y de curado.

Las incrustaciones de composite pueden ser construidas por método directo, indirecto o en forma mixta. El método directo lleva una sola sesión y es más económico que el indirecto. Se eliminan los gastos de laboratorio, las impresiones y la necesidad de colocar provisorios. Como inconveniente, se puede apuntar que lleva más

A

B

Fig. 16.34. Restauración de clase IV. Es primordial la correcta selección del composite en su color y translucidez para obtener un resultado estético. A. Antes. B. Después.

tiempo de trabajo clínico junto al sillón. Con el método indirecto se logran mejores resultados en cuanto a forma, contactos proximales, oclusión y terminación.

El sistema de curado de las incrustaciones y carillas de composite puede ser por luz, calor, presión, vacío o una combinación de estos métodos.

Incrustación/carilla de porcelana

Las incrustaciones y carillas de porcelana pueden ser construidas en porcelana cocida, fundida o prensada, o a partir del tallado de un bloque de cerámica. Este último sistema todavía está en desarrollo y los resultados en cuanto a adaptación y estética son inferiores a los conseguidos con los métodos tradicionales. La ventaja principal sería la posibilidad de obtener la incrustación en una sesión, pero requiere una aparatología costosa y lleva mucho tiempo de terminación en boca.

La porcelana por cocción sigue siendo la más utilizada.

REFERENCIAS

1. Macchi RL. Materiales en Operatoria Dental. Cap. 18 en Barrancos Mooney J. Operatoria dental. Técnica y clínica. Buenos Aires: Editorial Panamericana; 1992.
2. Bailey RF, Phillips RW. A clinical study of amalgam fillings. J Dent Res 1969;29:439.
3. Weiss RP. Op. cit. en Mühlemann HR. The amalgam restoration. Dent Clin North Am 1957;1:83.
4. Mjör IA. Placement and replacement of restorations. Oper Dent 1981;6:51.
5. Mjör IA. p. 52 en op. cit. 4.
6. Markley MR. En Chiavenato JC. Life story of a preventist oriented dentist as interview with Milton R. Markley (traducción). Departamento de Materiais Dentários, Universidade de São Paulo; 1979.
7. Ultimo RW, Lund MR. Operative Dentistry. 2nd ed. Saint Louis: Mosby; 1973. p. 143.
8. Christensen GJ, Lundeen HC. p. 161 en Morris AL, Bohannan HM. The dental specialties in general practice. Filadelfia: Saunders; 1969.
9. Mitchell A, Mjör IA, Qvist V. The age of restorations in situ. Acta Odontol Scand 1994;52:334.
10. Leinfelder KF. The amalgam restoration. Dent Clin North Am 1983;27:688.
11. Osborne JW y col. Nine year clinical comparison of four amalgam alloys upon emplacement or removal of the rubber dam. J Am Dent Assoc 1984;109:462.
12. Leinfelder KF. p. 687 en op. cit. 10.
13. Ryge G, Snuder W. Evaluating the clinical quality of restoration. J Am Dent Assoc 1973;87:369.
14. Mahler DB. Marginal fracture as mechanical properties of amalgam. J Dent Res 1970;49:1492.
15. Mjör IA, Sveric S. Assessment of variables in clinical studies of amalgam restorations. J Dent Res 1980;59:1512.
16. Leinfelder KF. Clinical performance of amalgams with high content of copper. Oper Dent 1980;9:125.
17. Mjör IA. Clinical and histological assessment of restorative materials. Curso de Encontro do Grupo Brasileiro Matter Dent. Guarapari; 1985.
18. Leinfelder KF. Alloy amalgam: what? J Am Dent Assoc 1969;125:586.
19. Sarkar NK y col. Op. cit. en p. 689 en op. cit. 10.
20. Craig RG y col. Dental Materials. St. Louis: Mosby; 1975. pp. 75-76.
21. Berry HG y col. Almost two centuries with amalgam: where are we today? J Am Dent Assoc 1984;125:382.
22. Navarro MFL y col. Clinical evaluation of gallium alloy as a posterior restorative material. Quintessence 1996; Int 27:315.
23. Smith DC. Dental Cements. Dent Clin North Am 1989;27:766.
24. Smith DC. p. 767 en op. cit. 23.
25. Bowen RL. Properties of a silica-reinforced polymer for dental restoratives. J Am Dent Assoc 1963;66:57.
26. Buonocore MG. A simple method of increasing the adhesion of acrylic filling materials to the enamel surfaces. J Dent Res 1955;34:849.
27. Lutz F y col. Dental Restorative Resin. Dent Clin North Am 1983;27:705.
28. Christensen GJ y CRO Newsletter, enero de 1991.
29. Hembree JH, Andrews JT. Microleakage of several acid-etch composite resin system. Oper Dent 1976;1:91.
30. Ortiz RF y col. Effect of composite bonding agent on microleakage and bond strength. J Prosthet Dent 1979;42:57.
31. Macchi RL y col. Physical and mechanical properties of composite restorative materials. J Am Dent Assoc 1986;79:358.
32. Leinfelder KF. Composite resins at posterior teeth. Dent Clin North Am 1981;25:360.
33. Lambrechts P, Vanherle G. Structural evidences of the microfilled composites. J Biomed Res 1983;17:249.
34. Leinfelder KF. Evaluación clínica de los materiales de restauración y técnicas. Curso de las Jornadas de la Sociedad de Operatoria Dental y Materiales Dentales de la Asociación Odontológica Argentina. Buenos Aires; 1984.

35. Leinfelder KF. Comunicación personal.
36. Holland R. Comunicación personal.
37. Blank LW y col. The gingival response to well-finished composite resin. J Prosthet Dent 1979;42:626.
38. Dijkman GE y col. Long term fluoride release of lightactivated composites. Caries Res 1993;27:117.
39. Wilson AD. Op. cit. en Smith DC, p. 775 en op cit. 23.
40. Navarro MFL y col. Atualização na clínica odontológica. São Paulo, Artes Médicas, 1994, cap. 4, p. 65.
41. Navarro MFL y col., p. 69 en op. cit. 40.
42. Pameijer GH. Pulp response to a glass ionomer cement in primates. J Prosthet Dent 1981;46:36.
43. Reisick MH. Working qualities of a glass ionomer cement. J Prosthet Dent 1981;46:525.
44. Carvalho RM. Ionômero de Vidro. Baurú, Maxi-Odonto Editora, 1995, p. 5.
45. Strasseler H, Litowiski L. En Garber DA, Goldstein RE: Inlays e Onlays de Porcelana e Resina Composta. São Paulo, Quintessence Ed., 1996.
46. Leinfelder KF, p. 21 en op. cit. 45.
47. Peutzfeldt A, Assmunsen E. A comparison of accuracy in seating and gap formation for three inlay/onlay techniques. Oper Dent 1990;15:129.
48. Vieira DF. Novas considerações sobre o problema da eleição da restauração a ouro e de restauração de amálgama. Rev Bras Odont 1959; 17:416.
49. Markley MR. An amalgam restoration for the distal surface of cuspid teeth. North-West Dent 1953; 32:1.
50. Simonsen RJ. Clinical application of the acid-etch technique. Chicago, Quintessence, 1978, p. 90.
51. Vieira DF, p. 437 en op. cit. 48.
52. Santos CQ. Restaurações em Odontopediatria, Anais do I e Congresso Paulista de Odontologia, Ass Paul Cir Dent 1957, pp. 41-144.
53. Wing G. Modern concepts for the amalgam restorations. Dent Clin North Am 1971;15:49.
54. Peyton FA y col. Restorative Dental Materials. St. Louis, Mosby, 1960, p. 357.
55. Skinner EW, Phillips RW. The Science of Dental Materials, 6ª ed. Filadelfia, Saunders, 1967, pp. 307-308.
56. Galan Jr J y col. Plastic deformation of the amalgam restoration as related to cavity design and alloys systems. J Am Dent Assoc 1974;87:395.
57. Hamilton JC y col. Marginal fracture not a predictor of longevity for two dental amalgam alloys: a 10 year study. Year Book of Dent, págs. 179-180. Year Book Med Publ, 1984.
58. Mondelli J, Souza Jr MH, Mondelli RFL. Atualização na clínica odontológica. São Paulo, Artes Médicas, 1996, p. 94.
59. Garone Neto N, Burger RC. En Atualização na clínica odontológica. Coord: Todescan FF y Bottino MA. São Paulo, Artes Médicas, 1966.
60. Eickholz P y col. Progression of dental demineralization with and without modified tunnel restoration In vitro. Oper Dent 1997;22:222-8.
61. Pereira JC, Segala D, Costa CAS. Human pulp response to direct capping with an adhesive system histologic study. J Dent Res 1997; 36:180. Special Issue/Abstract n. 1.329.
62. Bastos PAM, Enfoques sobre Dentística na Idade Avançada. In Brunetti RF, Montenegro FB. Odontogeriatria, Artes Médicas, São Paulo. 2001;15:237-250
63. Bastos PAM, Pagani C, Galante MA. Amalgama: porque, onde e como, In Feller, C. Bottino, MA. Atualização na Clínica Odontológica, Artes Médicas, São Paulo. 1994:75-128.
64. Bastos PAM, Pagani C. Preparos para amalgama, in Cardoso IAC, Gonçalves EAN. Dentística/Laser. 2002;1:151. Artes Médicas. São Paulo.
65. Yap AU. Polymerization shrinkage of visible-light-cured composites. OperDent, 2000;25:98-163.
66. Tung FF, Estafan D, Scherer W. Microleakage of a condensable resin composite: an in vitro investigation. Quintessense Int, 2000; 31:430-4.
67. Anusavice KJ. Phillip's Science of Dental Materials, 10ª ed. W. B. Saunders Company, 1996.

35

Amalgama

Ricardo L. Macchi

INTRODUCCIÓN

La amalgama es un material para restauraciones e inserción plástica, lo que significa que es trabajada a partir de la mezcla de un polvo con un líquido. La masa plástica obtenida se inserta en una preparación convenientemente realizada en un diente y, dentro de ella, adquiere estado sólido.

Ya que amalgama es el nombre que se les da a las aleaciones en las que uno de los componentes es el mercurio, es fácil deducir que el líquido de este material metálico es el mercurio, que solidifica a una temperatura significativamente más baja que la temperatura ambiente habitual.

La denominada amalgama de plata se emplea como material restaurador en odontología desde hace más de cien años; a pesar de su antigüedad, todavía es objeto de estudio y material de elección en diversas situaciones que requieren prestación profesional.

LA ALEACIÓN PARA AMALGAMA

El polvo, que como ya se ha dicho forma parte de la mezcla inicial, es básicamente un metal que puede formar una solución líquida con el mercurio, pero solo en baja concentración. De esta manera, cuando se disuelve una cantidad suficiente de polvo en el líquido, comienzan a formarse fases sólidas que llevan al endurecimiento o a fraguado del material.

Este endurecimiento puede asimilarse a la solidificación de un metal desde el estado líquido con la salvedad de que el cambio no se produce como resultado de una

variación en la energía térmica (enfriamiento), sino por un cambio en la composición del sistema (aumento de la cantidad de soluto a partir de la disolución gradual del polvo en el líquido).

El polvo, por consiguiente, debe contener un metal que sea fácilmente disuelto en el mercurio y que forme con éste fases sólidas a temperatura ambiente (o temperatura bucal).

La plata es un metal que satisface estos requisitos y por eso no es extraño que la historia de la amalgama dental haya comenzado con la llamada "pasta de plata". Ésta se obtenía mezclando partículas de plata, logradas a partir del limado de monedas de plata, con mercurio.

Si bien así se obtiene un material metálico que "solidifica" en condiciones ambiente o bucales, el resultado final es mecánicamente deficiente como elemento restaurador. Esto es así porque las partículas de plata que el mercurio no disuelve y que quedan rodeadas por la matriz constituida por el producto de la reacción son poco rígidas (una característica de los metales puros como la plata) y, por ende, el producto final es poco apto para restauraciones en zonas de esfuerzo oclusal.

Para lograr algo más acorde con las necesidades mecánicas de un material para restauraciones dentales, la plata debe ser combinada con algún metal que forme aleación con ella y que también se solubilice en el mercurio y forme fases sólidas a temperatura ambiente.

El estaño cumple con estos requisitos y, además, puede formar con la plata un compuesto intermetálico que, como tal, es rígido (elevado módulo de elasticidad) y confiere rigidez al producto final.

Para lograr la formación del compuesto intermetálico se necesita una relación de tres átomos de plata por cada uno de estaño (Ag_3Sn). Ello representa una proporción en masa de alrededor de 63% de plata y 27% de estaño. La fase así obtenida, por su ubicación en el diagrama de equilibrio respectivo, puede ser identificada con la letra griega gamma porque es la tercera de las fases que se diferencian en él.

Por lo tanto, la composición del polvo a mezclar con el mercurio es una aleación del tipo compuesto intermetálico, de plata y estaño, identificada como fase gamma.

Para obtener ese polvo en forma industrial puede recurrirse a la producción de un lingote que se reduce a polvo por fresado. Las partículas así obtenidas son de forma irregular y su tamaño puede variar en función de variables de fabricación.

Por otro procedimiento, que puede ser definido como una suerte de vaporización (spray), se obtienen partículas de forma aproximadamente esférica.

El polvo final puede lograrse mezclando ambos tipos de partículas según lo que se considere más apropiado para la manipulación del material. La figura 35-1 muestra el aspecto de estas diferentes formas de polvo de aleación para amalgama.

La ya mencionada necesidad de formación de la fase gamma obligó durante años a una fórmula relativamente estrecha en cuanto al espectro de componentes. La incorporación de otros elementos, además de plata y estaño, obliga a modificar la relación relativa de tres átomos de plata por cada uno de estaño e impide, con los métodos convencionales de fabricación, la formación de ese compuesto intermetálico.

Por eso, la composición de las aleaciones para amalgama quedó centrada en el uso de alrededor del 65-70% en peso de plata y del 26-28% en peso de estaño. Solo se incorporaba una cantidad relativamente pequeña de cobre (alrededor del 3 al 5%) para obtener propiedades mecánicas finales (resistencia) más elevadas y, en ocasiones, un pequeño porcentaje de zinc (alrededor del 1%) para facilitar la fabricación de la aleación y su posterior manipulación.

Estas aleaciones, que hoy suelen denominarse "convencionales", casi han sido reemplazadas por otras en las que, además de plata y estaño, se encuentra una proporción significativamente mayor de cobre (más del 13% y hasta el 28-29% en peso). Ellas se conocen como "aleaciones para amalgama con alto contenido de cobre".

Ese tercer elemento de importancia en la composición se incorpora pero sin interferir en la formación de la fase gamma ya que, si no fuera así, resultaría nocivo para el comportamiento y el resultado final buscado.

Ello se logra de dos maneras. En una de ellas se prepara polvo a partir de dos aleaciones distintas, una de composición como la descrita para la aleación "convencional" y otra de plata y cobre en proporciones adecuadas para formar un eutéctico de plata y cobre (alrededor del 78 y el 22% en peso, respectivamente). El polvo que finalmente se mezcla con el mercurio está constituido por alrededor de dos tercios de aleación convencional (de partículas generalmente irregulares) y un tercio de polvo (de partículas esferoidales) del eutéctico mencionado. Esta aleación se conoce vulgarmente como "aleación para amalgama de fase dispersa".

En otros casos, se prepara directamente una sola aleación con un contenido de cobre que, como ya se ha dicho, es significativamente elevado. La tecnología de preparación industrial asegura un enfriamiento no en equilibrio, con lo que se logra que a pesar de la composición similar de todas las partículas, sea posible detectar en cada

A

B

Fig. 35-1. A. Aleación para amalgama, partículas irregulares, tipo convencional. **B.** Aleación para amalgama, partículas esferoidales. (MEB, gentileza del doctor J. W. Osborne, Universidad de Indiana, EE.UU.)

una de ellas cobre aislado de la plata y el estaño, con lo que las propiedades finales resultan satisfactorias y, por las razones que se expondrán, superiores a las de las amalgamas convencionales. Este tipo de aleación se denomina "aleación para amalgama con alto contenido de cobre de composición única".

LA REACCIÓN CON EL MERCURIO

Como ya se ha dicho, el polvo de la aleación para amalgama se mezcla con mercurio para su uso odontológico. Parte de los componentes de esa aleación inicialmente forman una solución con ese metal líquido a partir de la cual, y en función del aumento en la concentración de esos elementos en la solución, se forman fases sólidas que determinan el endurecimiento o fraguado del conjunto. Como no todo el polvo se disuelve, la estructura final incluye restos de él rodeados o aglutinados por el producto de la reacción, lo que significa que se trata de una estructura nucleada como lo es la de otros materiales que se utilizan en restauraciones directas de piezas dentarias.

En síntesis, la reacción de fraguado es una reacción en tres etapas (disolución, reacción y precipitación), tal como la que se produce en materiales como los cementos o los yesos, aunque con distintas sustancias reaccionantes.

Según sea el tipo de aleación de que se trate ("convencional" o "con alto contenido de cobre"), serán las fases constituyentes de la masa final. Obviamente varía la composición de los núcleos de la estructura nucleada porque éstos no son otra cosa que el resto de las partículas originales en cada caso. Más importante, sin embargo, es la diferencia que se encuentra en la matriz aglutinante, o sea en los productos de la reacción.

En el caso de la aleación convencional solo dos elementos reaccionan significativamente, la plata y el estaño, ya que los otros se encuentran en proporción reducida.

El resultado consiste en dos fases sólidas compuestas por átomos de plata y mercurio y estaño y mercurio, respectivamente. Esas fases constituyen compuestos intermetálicos (descritos aproximadamente como Ag_2Hg_3 y $Sn_{7,8}Hg$) y como son, en cada caso, la tercera fase desde la izquierda en los respectivos diagramas de equilibrio, su denominación corresponde, también en cada caso, a fase gamma. Para diferenciarlas, en el caso de las amalgamas, de la fase gamma original (Ag_3Sn), es costumbre identificarlas como fase gamma-1 (plata y mercurio) y fase gamma-2 (estaño y mercurio).

En realidad, las fases formadas pueden ser de composición algo más compleja y, por ejemplo, se ha encontrado que la fase gamma-1 contiene algo de estaño, lo que le brinda mayor estabilidad. Su fórmula más cierta es, en definitiva, $Ag_{22}SnHg_{27}$.

En síntesis, la amalgama "convencional" endurecida es una estructura con núcleos (básicamente fase gamma) y una matriz de gamma-1 y gamma-2. Esa estructura (en la que siempre existen porosidades) puede verse en las figuras 35-2 y 35-3. A veces, aparece una pequeña cantidad de fases de cobre y estaño presentes en la aleación original.

Con el tiempo, y al estar la amalgama en el medio bucal (37 °C), se produce una nueva transformación ya que la fase gamma-1 no es totalmente estable en esas condiciones. Se transforma en otra fase denominada beta-1, que tiene menor cantidad de mercurio y mayor contenido de estaño (su composición más probable consiste en



Fig. 35-2. Fotografía obtenida mediante microanálisis por sonda electrónica de una amalgama ya fraguada que contenía aleación convencional de limaduras finas (*N*). Se observan las diferentes fases, en tonos de gris según su estructura atómica. γ: fase gamma; γ_1, fase gamma-1; γ_2, fase gamma-2; ε, fase épsilon (CuSn). Las áreas negras irregulares son poros. (Según Mahler y col. J Dent Res 1984;63:921.)

plata 45%, estaño 8% y mercurio 47%). Como la fase beta-1 "usa" menos mercurio que la fase gamma-1, queda libre parte de este metal líquido. Más adelante, en este capítulo, se volverá sobre algunas posibles consecuencias de esa liberación de mercurio.

En el caso de las aleaciones "con alto contenido de cobre", tanto de "fase dispersa" como de "composición única", el cobre es un elemento que también se encuentra significativamente presente en la reacción. Puede considerarse que en estas aleaciones existe posibilidad de reacción del mercurio con plata, con estaño y con cobre. A pesar de ello, el mercurio solo reacciona con la plata, ya que el cobre y el estaño tienen más afinidad para formar fases entre sí que para hacerlo en forma individual con el mercurio.

Por ello, el resultado final de la reacción es la formación de la fase gamma-1 y de una fase de cobre y estaño (posiblemente Cu_6Sn_5) en lugar de la formación de fases de estaño y mercurio, de cobre y mercurio, o de ambas.

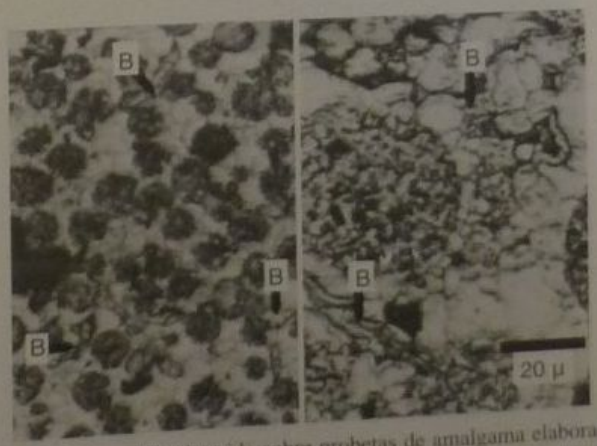

Fig. 35-3. Fotografía obtenida sobre probetas de amalgama elaboradas con aleación esferoidal. *Izquierda:* con partículas pequeñas (9 a 14 µm). *Derecha:* con partículas grandes (45 a 75 µm). Estructura observada con microscopio óptico y superficie grabada. Las letras *B* indican la fase γ_2. (Según Wing y Ryge. J Dent Res 1965;44:1325.)

En síntesis, en la estructura final de la amalgama preparada a partir de una aleación con alto contenido de cobre se distinguen núcleos constituidos por las partículas originales y una matriz con fases de plata y mercurio (gamma-1), y de cobre y estaño.

Por lo tanto, una diferencia fundamental entre ambas amalgamas es que en las amalgamas "con alto contenido de cobre" no existe fase de estaño y mercurio (gamma-2), y por ello también se las denomina "amalgamas sin fase gamma-2". Esto se traduce en diferencias en las propiedades que serán analizadas más adelante.

PROPIEDADES

Aspectos biológicos

La amalgama per se tiene pocas probabilidades de producir reacciones nocivas a nivel del diente (órgano dentinopulpar). Sin embargo, debe tenerse presente que el mercurio libre (no el combinado con otros elementos en la amalgama) tiene efectos tóxicos si es absorbido por el organismo a través de las vías respiratorias, de la misma manera que si el metal es incorporado a través de la piel. El profesional y el personal auxiliar que trabaja con amalgama debe tomar precauciones para evitar la contaminación del medio clínico y así proteger su propia salud.

En el medio sistémico, la presencia de restauraciones de amalgama puede determinar cantidades de mercurio algo más elevadas que lo normal pero con valores inferiores a los que pueden determinar la aparición de patologías.

Aunque la transformación de la fase gamma-1 a temperatura bucal produce liberación de mercurio como se mencionó anteriormente, la determinación de la cantidad de mercurio presente en restauraciones de amalgama antiguas indica que no es ésta la causa más probable de absorción del metal por parte del organismo. Se considera que la causa está en el desgaste (pequeño, pero real) de la superficie de las restauraciones. La producción y la manipulación de mercurio pueden generar contaminación ambiental. Ésta también puede producirse por la eliminación de restos de amalgama o de mercurio utilizados en el trabajo odontológico, al descartar restauraciones de amalgama que deben ser reemplazadas o al tratar por cremación cadáveres humanos con restauraciones de amalgama.

Ante el temor a los efectos ecológicos generalizados motivados por el empleo de mercurio en algunos países, se han aprobado leyes que restringen el uso de amalgamas en el trabajo odontológico. También se han establecido normas para controlar la forma de eliminación de residuos de amalgama y evitar que afecten el medio ambiente.

Con la finalidad de encontrar un material similar a la amalgama pero sin ese inconveniente, se han llevado a cabo algunas experiencias en las que se intentó reemplazar el mercurio por un líquido constituido por galio, indio y estaño. Se han comercializado algunos productos basados en este esquema, pero su empleo requiere algunos cuidados adicionales respecto de los necesarios en el uso de la amalgama con mercurio y no han demostrado ser una alternativa válida.

Fijación a la estructura dentaria y sellado marginal

Dada la elevada tensión superficial de un líquido metálico como el mercurio, evidentemente no es posible pretender que la amalgama se una al diente a nivel microscópico o químico por sí sola. Por lo tanto, su empleo requiere una preparación cavitaria con formas de retención que aseguren la permanencia de la restauración en posición.

Sin embargo, es posible mejorar la situación en este sentido si las superficies dentarias son preparadas con sistemas adhesivos para resinas reforzadas (composites). Estos sistemas que se unen a la superficie dentinaria a través de la formación de la denominada "capa híbrida" permiten lograr algún tipo de unión que ayuda a la no separación de la amalgama de la estructura dentaria.

Además, esto contribuye a integrar ambas estructuras de modo que mejoren el comportamiento mecánico del remanente dentario y disminuya la posibilidad de filtración marginal (véase cap. 33).

La filtración marginal es detectable una vez colocadas las amalgamas directamente contra la estructura dentaria. Sin embargo, esa misma filtración posibilita la oxidación y la formación de productos de la reacción de los componentes de la amalgama con los iones provenientes del medio bucal. Esto determina que la interfaz rechace el agua y que en la restauración de amalgama la posibilidad de filtración marginal disminuya con el tiempo.

Quizá la causa primordial de la aceptación de la amalgama dentro de la odontología esté dada por lo descrito en el párrafo anterior que hace que, en cierto sentido, una restauración de amalgama mejore a medida que envejece. En efecto, los fenómenos de filtración marginal son menos evidentes en las restauraciones de amalgama que llevan años de servicio en la boca que en otras recién terminadas (fig. 35-4).

La filtración marginal inicial puede reducirse recubriendo la pared cavitaria con un sistema adhesivo como el mencionado anteriormente o recubriéndola con una película que rechace el agua. Éstas pueden obtenerse utilizando barnices como los constituidos por resina copal disuelta en solventes volátiles.

Fig. 35-4. Los compuestos de reacción entre la amalgama y el medio bucal se instalan en la interfaz obturación-cavidad (corte de una restauración defectuosa que muestra migración de iones hacia el diente).

Propiedades físicas

No resulta difícil reconocer en la amalgama las propiedades físicas características de los materiales metálicos. La amalgama es ópticamente opaca y buena conductora térmica y eléctrica, y debido a esta última propiedad en algunas situaciones clínicas puede ser necesario recurrir a la protección del órgano dentinopulpar con materiales aislantes antes de proceder a la inserción de la amalgama.

El coeficiente de variación dimensional térmica es más elevado que el de la estructura dentaria (aproximadamente el doble). Sin embargo, ello no se traduce en un inconveniente significativo debido a que el sellado marginal se logra por el mecanismo ya descrito.

De la misma forma, también carece de significado clínico la ligera contracción (a veces ligera expansión) que se produce durante el endurecimiento.

Sí deben cuidarse los aspectos técnicos de manipulación para que este cambio dimensional no sea excesivo.

Propiedades mecánicas

Dado que los núcleos de la estructura final de amalgama y su matriz están constituidos por compuestos metálicos de composición definida (compuestos intermetálicos), las propiedades mecánicas que cabe esperar son las características de este tipo de aleaciones: elevada rigidez (alto módulo de elasticidad), elevada resistencia compresiva aunque no tan elevada proporcionalmente, resistencia traccional y flexural, y escasa capacidad de deformación permanente (fragilidad).

Estos aspectos deben ser tomados en cuenta al diseñar una preparación cavitaria para recibir una amalgama. El diseño debe asegurar que no existan espesores excesivamente delgados de material (imposibilidad de preparar biseles, que llevarían a su fractura [fig. 35-5]) y que la restauración esté protegida. Fundamentalmente esto se logra asegurando la existencia de mayor volumen de material en las zonas expuestas a tensiones traccionales (p. ej., el istmo de unión entre la caja oclusal y la caja proximal en una preparación compuesta de clase II).

Además, vale la pena remarcar el comportamiento viscoelástico de la amalgama. Este comportamiento no es diferente del observado en cualquier material metálico cuando se encuentra a temperaturas próximas a las de su fusión (más de tres cuartas partes de la temperatura de fusión en grados absolutos). Ese comportamiento se manifiesta en la forma de una deformación permanente cuando la estructura es sometida a tensiones pequeñas (inferiores al límite proporcional) durante lapsos relativamente prolongados. Este fenómeno se conoce con el nombre de "creep" y en la amalgama se produce porque la fase gamma-1 funde a 127 °C (400 °K) y en consecuencia, a 37 °C (310 °K) está en condiciones de experimentar "creep".

El "creep" es notorio en las amalgamas "convencionales". En las amalgamas "con alto contenido de cobre" (y por ello "sin fase gamma-2") la presencia de la fase de

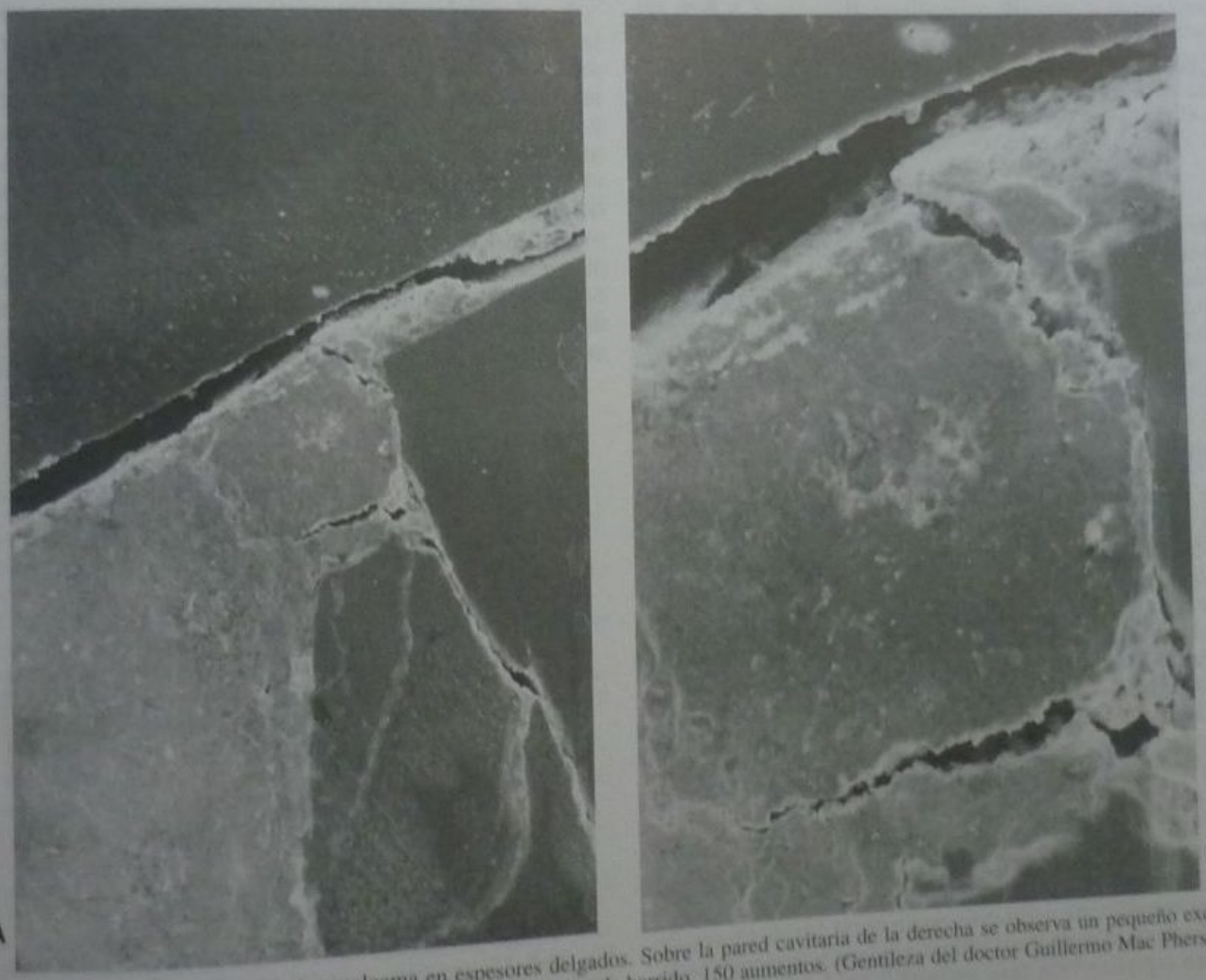

Fig. 35-5. A. Fractura marginal de la amalgama en espesores delgados. Sobre la pared cavitaria de la derecha se observa un pequeño exceso de amalgama que está sufriendo una fractura. Microscopio electrónico de barrido, 150 aumentos. (Gentileza del doctor Guillermo Mac Pherson, Facultad de Odontología de Santiago, Chile.) **B.** Igual que la anterior, 500 aumentos.

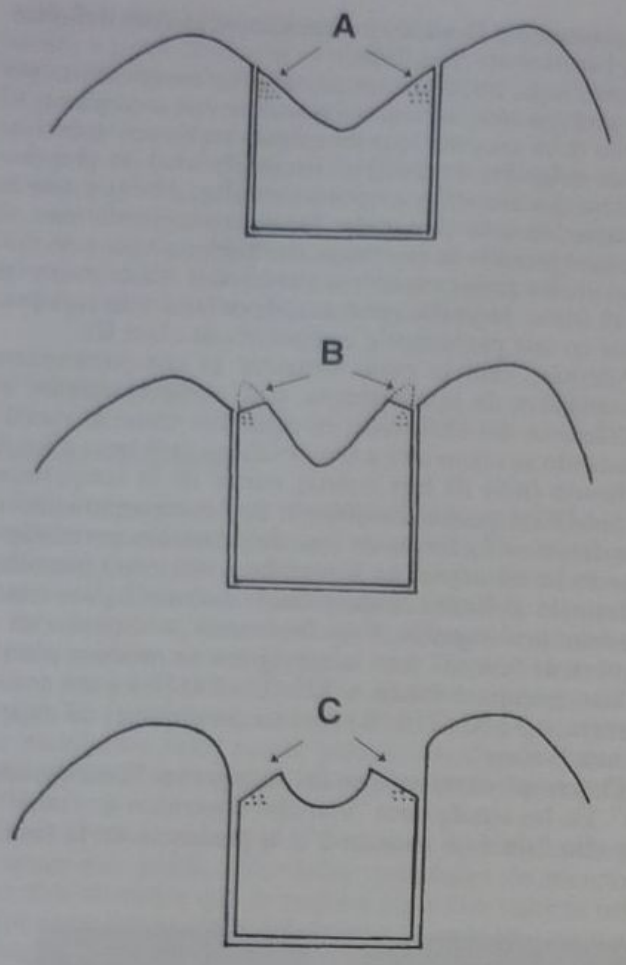

Fig. 35-6. Causa electroquímica de la fractura marginal por corrosión, formación de mercurio libre y su expansión. **A.** Corrosión. **B.** Expansión. **C.** Fractura marginal.

cobre y estaño limita esa posibilidad de deformación permanente y en ellas el "creep" es menor.

Por lo tanto, la diferencia mecánica entre ambos tipos de aleaciones está dada por el menor "creep" que experimentan aquellas en las que no existe la fase gamma-2, lo que se traduce en un comportamiento clínico diferente, como se verá más adelante.

Estabilidad química

La presencia de fases metálicas (y especialmente de fases metálicas diferentes) en un medio como el bucal crea la posibilidad de que se produzcan procesos de corrosión química y galvánica con disolución de esas fases.

En la estructura de la amalgama es particularmente notoria la posibilidad de corrosión de la fase de estaño y mercurio (fase gamma-2). En medio acuoso con iones disueltos, esta fase se disocia con formación de compuestos iónicos de estaño y liberación de mercurio que, a su vez, puede reaccionar con las partículas que no reaccionaron inicialmente, es decir, con los núcleos de la estructura.

Obviamente, este fenómeno no resulta significativo en las amalgamas en las que esa fase corrosible no está presente (amalgamas con alto contenido de cobre).

Por consiguiente, otra diferencia entre los dos tipos de amalgama es la mayor estabilidad química (menor corrosión) en aquellas "sin fase gamma-2".

Importancia clínica del "creep" y la corrosión

Las reacciones asociadas con la corrosión de la fase gamma-2 producen fuerzas sobre la estructura de la amalgama. Estas fuerzas son débiles pero constantes y, por ende, pueden producir "creep".

Como esa posibilidad de creep existe en las amalgamas "convencionales", la restauración se deforma al corroerse y se separa de la estructura dentaria. Esa separación se traduce en una desadaptación marginal y, finalmente, en la fractura de los márgenes cuando la amalgama está en zonas de oclusión. Las fracturas marginales son detectables clínicamente por observación directa con instrumentos de exploración (figs. 35-6 a 35-8).

Este tipo de defecto marginal es muchos menos prevalente en las amalgamas "sin fase gamma-2" porque en ellas es menor la corrosión que produce fuerzas y, además, esas fuerzas son más resistidas (tienen menos posibilidad de experimentar "creep").

Por estos motivos, en la clínica odontológica actual se prefieren las aleaciones para amalgama "con alto contenido de cobre", las que prácticamente han desplazado a las "convencionales".

ASPECTOS QUE DEBEN TENERSE EN CUENTA EN LA MANIPULACIÓN

La selección de una aleación para amalgama adecuada, lo mismo que la de un mercurio adecuadamente puro, debe acompañarse de la correcta manipulación.

La manipulación debe asegurar una amalgama correctamente adaptada a la preparación cavitaria, con un mínimo de contenido final de mercurio (máximo posible de núcleos y mínimo posible de matriz en la estructura final) y lo más densa posible (sin poros). Para ello, la amalgama debe ser adecuadamente condensada en la cavidad utilizando el máximo de presión posible: condensadores delgados y mucha fuerza. Debe tenerse presente que la mayor plasticidad de las mezclas preparadas a partir de aleaciones de partículas esferoidales exige que se reduzca esa presión aumentando el diámetro del instrumento y disminuyendo la fuerza utilizada. Además, se requiere una acción lateral en la condensación para asegurar la

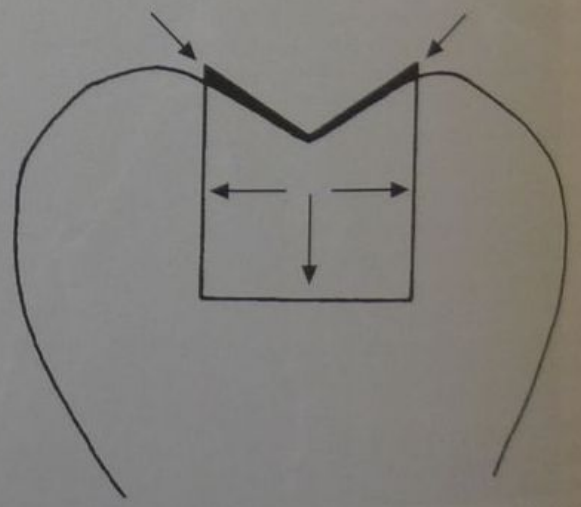

Fig. 35-7. Las tensiones producidas por la corrosión en la interfaz amalgama-diente hacen que la restauración se extruya debido a su "creep" y se produzca la fractura marginal.

adaptación de una amalgama "esférica" a todas las paredes de la cavidad.

Por estos motivos muchos profesionales evitan el uso de aleaciones de partículas solamente esféricas y prefieren las de partículas irregulares o con mezcla de tipos de partículas.

Una amalgama mal condensada tendrá una adaptación deficiente y, como durante la condensación se retira mercurio de la mezcla, será más débil por la menor presencia relativa de núcleos en la estructura. Además, contendrá poros, lo que también la debilitará y la hará más susceptible a la corrosión.

Solo es posible condensar adecuadamente una mezcla de amalgama si ésta es correctamente mezclada con el mercurio. Por eso, la amalgamación o trituración es otro paso importante en la manipulación. El uso de amalgamadores mecánicos eficientes es útil porque permite obtener con mayor facilidad una correcta masa plástica con un mínimo de mercurio.

El uso de mezcla manual obliga a emplear un mayor contenido inicial de mercurio para lograr plasticidad y posibilidad de condensación posterior. Esto hace necesaria su posterior eliminación.

En la situación clínica debe asegurarse la utilización de técnicas que permitan obtener la relación aleación/mercurio adecuada a la técnica de mezcla a emplear. A la vez, esta última debe ser eficiente para que luego se pueda completar el trabajo con una correcta condensación.

El tallado posterior de la forma anatómica puede ser completado con un pulido una vez finalizado el endurecimiento (generalmente se realiza en una sesión operatoria posterior) aunque, especialmente en las amalgamas "sin fase gamma-2", no resulta imprescindible para asegurar el éxito clínico de la restauración.

En resumen, debe tenerse presente que la aleación para amalgama y el mercurio adecuadamente producidos de manera industrial deben ser complementados con una correcta técnica de preparación de la amalgama y la eficiente inserción en una cavidad convenientemente diseñada y preparada.

Si todo esto se combina con un diagnóstico clínico correcto que conduzca a la apropiada indicación de la amalgama como material de restauración, puede preverse un resultado final satisfactorio en cuanto a resultado inmediato y durabilidad de la restauración realizada.

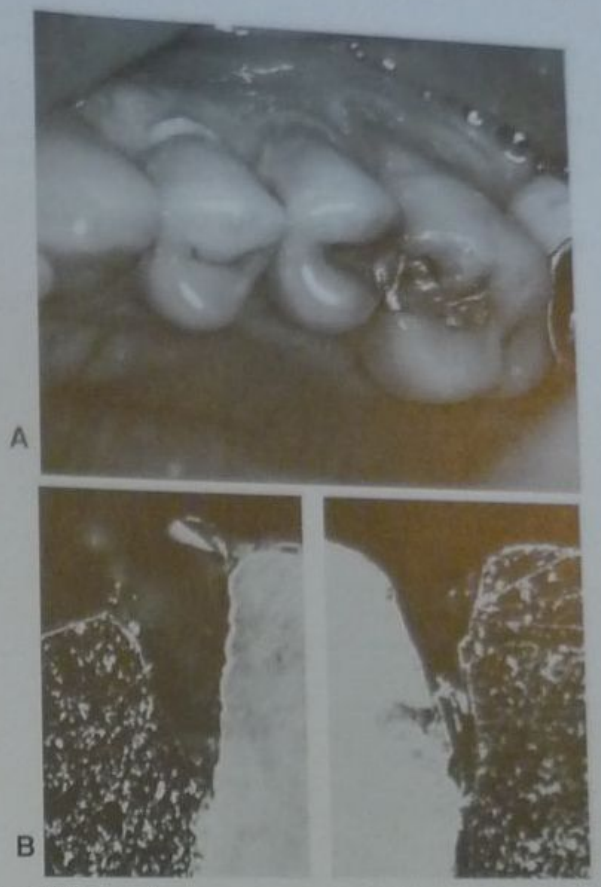

Fig. 35-8. A. Se observa una restauración deficiente en 26 con fractura marginal y reinicio de la caries. En 25 se observa una buena restauración sin fractura marginal. **B.** Corte de la fractura marginal visto con el microscopio óptico (× 10). (Según Jørgensen. Acta Odont Scand 1965; 23:347.)

BIBLIOGRAFÍA

Anusavice KJ. Quality evaluation of dental restorations: criteria for placement and replacement. Chicago: Quintessence, 1989.

Arenholt-Bindslev D. Dental amalgam: environmental aspects. Adv Dent Res 1992;6:125.

Berry TG, Summitt JB, Chung AK, Osborne JW. Amalgam at the new millennium. J Am Dent Assoc 1998 Nov; 129(11):1547-56.

Chin G, Chong J, Kluczewska A, Lau A, Gorjy S, Tennant M. The environmental effects of dental amalgam. Aust Dent J 2000 Dec; 45(4): 246-9.

Craig RG. Restorative dental materials. St. Louis: Mosby, 1989.

Demaree NC, Taylor DF. Properties of dental amalgam made from spherical alloy particles. J Dent Res 1962;41:890.

Dental amalgam: update on safety concerns. ADA council on Scientific Affairs. J Am Dent Assoc 1998 Apr; 129(4):494-503.

Duke ES, Cochran MA, Moore BK, Clark HE. Laboratory profiles of 30 high-copper amalgam alloys. J Am Dent Assoc 1982;105:636.

Federation Dentaire Internationale, Technical Report 33. Safety of dental amalgam. Int Dent J 1989;39:217.

Greener EH. Amalgam-yesterday, today and tomorrow. Oper Dent 1979;4:24.

Innes DB, Youdelis WV. Dispersion strengthened amalgams. Canad Dent A J 1963;29:587.

Johnson LB. The amount of tin in the gamma-1 phase of dental amalgam. J Biomed Mater Res 1971;5:239.

Jørgensen KD. The mechanism of marginal fracture of amalgam. Acta Odont Scand 1965;23:347.

Larson KS. Teratological aspects of dental amalgam. Adv Dent Res 1992;6:114.

Leinfelder KF. Clinical evaluation of high copper amalgam. Gen Dent, marzo-abril de 1983;105.

Letzel H, Vrijhoef MMA The influence of polishing on the marginal integrity of amalgam restorations. J Oral Rehábil 1984;11:89.

Lufkin AW. A history of dentistry. Philadelphia: Lea y Febiger, 1948.

Mahler DB, Adey JD, Marek M. Creep and corrosion of amalgam. J Dent Res 1982;61:33.

Mahler DB, Adey JD. Microprobe analysis of three highcopper amalgams. J Dent Res 1984;63:921.

Mahler DB, Terkla LG, Van Eysden J, Reibick MH. Marginal fracture versus mechanical properties of amalgam. J Dent Res 1970;49: 1452.

Mahler DB. Dental amalgam, pág 17 en Craig RG (ed.), Dental materials review, Ann Arbor, The Univ of Mich, 1977.

Mahler DB. Research on dental amalgam: 1982-1986. Adv Dent Res 1988;2:71.

Marshall SJ, Marshall GW. Dental amalgam: the materials. Adv Dent Res 1992;6:94.

Mjor IA. The safe and effective use of dental amalgam. Int Dent J 1987;37:147.

Osborne JW, Albino JE. Psychological and medical effects of mercury intake from dental amalgam. A status report for the American Journal of Dentistry. Am J Dent 1999; Jun; 12(3):151-6.

Osborne JW, Phillips RW, Gale EN, Binon PP. Three year clinical comparison of three amalgam alloy types emphasizing an appraisal of the evaluation methods used. J Am Dent Assoc 1961;63:9.
Osborne JW, Phillips RW, Norman RD, Swartz ML. Static creep of certain commercial amalgam alloys. J Am Dent Assoc 1974;89:620.
Osborne JW, Winchell PG, Phillips RW. A hypothetical mechanism by which creep causes marginal failure of amalgam restorations. Manuscrito, 1978.
Phillips RW. La ciencia de los materiales dentales de Skinner. 9ª ed. (trad.), México, Interamericana, 1992.
Reinhardt JW. Side effects: Mercury contamination to body bunlen from dental amalgam. Adv Dent Res 1992;6:110.
Sarkar NK, Greener EH. Absence of the gamma-2 phase in amalgam with high copper concentration. J Dent Res 1972;51:1511.
Setcos JC, Staninec M, Wilson NH. The development of resin-bonding for amalgam restorations. Br Dent J 1999 Apr 10;186(7):328-32.
Swartz M, Phillips RW. In vitro studies on the marginal leakage of restorative materials. J Am Dent Assoc 1961;62:141.
Vrijhoef MMA, Vermeersch AG, Spanauf AJ. Dental amalgam. Chicago: Quintessence, 1980.

36

Ionómeros vítreos y compómeros

Martin H. Edelberg

INTRODUCCIÓN - TERMINOLOGÍA

Quizá ningún otro material haya experimentado tantas modificaciones desde su presentación como el ionómero vítreo. En efecto, este cemento, originado en las investigaciones de laboratorio de Wilson y Kent y en las aplicaciones clínicas efectuadas inicialmente por McLean a comienzos de la década de 1970, ha presentado modificaciones no solo en su composición y su estructura originales sino también en sus indicaciones y sus aplicaciones en la clínica restauradora. Por lo tanto, el odontólogo debe estar permanentemente actualizado y atento a los cambios que se han introducido en la formulación, en la manipulación y en las técnicas de aplicación de estos materiales. De acuerdo con las indicaciones de McLean y otros investigadores, los ionómeros pueden ser clasificados en forma sencilla en ionómeros convencionales e ionómeros modificados con resinas.

Estos últimos, a la vez, pueden estar modificados con resinas de fotopolimerización o de autopolimerización (cuadro 36-1).

Tantos cambios han creado cierta confusión en la terminología aplicada a estos materiales.

El término ionómero vítreo se aplica en general al ionómero convencional, en tanto que el nombre *ionómero vítreo-resina o vitro-ionómero resina, o VIR, o ionómero híbrido* se aplica a los ionómeros modificados con resinas, sean éstas de autopolimerización o fotopolimerización. La denominación **compómero** se utiliza para caracterizar una resina compuesta o composite que posee, una vez polimerizada, las características típicas de un ionómero vítreo, en el sentido de que puede producir una reacción ácido-base similar a la asociada con el ionómero convencional.

Cuadro 36-1. *Clasificación de los ionómeros*

- Ionómeros convencionales
- Ionómeros modificados con resinas
  - Fotopolimerizables
  - Autopolimerizables

Vale la pena destacar que un compómero no es un ionómero vítreo, sino una resina reforzada o composite con propiedades similares a las de un ionómero. A la vez, un ionómero modificado con resinas endurecerá mediante la clásica reacción ácido-base y por la polimerización de aquellas, que le darán al ionómero algunas de sus principales propiedades, fundamentalmente propiedades mecánicas (rigidez y resistencia a la abrasión).

Otros términos, como ionosites, glassiosites, etc., no significan más que algún tipo de resina, generalmente fotopolimerizable, con algún relleno basado en el vidrio del ionómero, pero de ninguna manera constituyen un tipo de ionómero, ya que no forman la reacción ácido-base que los caracteriza. En algunos trabajos de investigación y en las normas o especificaciones internacionales (ISO, American Dental Association, IRAM) se utiliza la verdadera denominación química de estos materiales: **cementos basados en ácidos polialquenoicos o polialquenoatos**.

Es oportuno mencionar que los ácidos carboxílicos que constituyen la base del líquido de estos cementos (ácido poliacrílico, ácido maleico, ácido tartárico, ácido itacónico, entre otros) se denominan ácidos polialquenoicos y sus sales, polialquenoatos.

PRESENTACIÓN Y COMPOSICIÓN

Como todo cemento dental, el ionómero se basa en una reacción ácido-base y en la formación de una sal de estructura nucleada, lo que significa que todo ionómero debe presentar dos componentes: un polvo (base) compuesto por un vidrio y un líquido (ácido) constituido por una suspensión acuosa de ácidos policarboxílicos (más correctamente denominados polialquenoicos).

Fig. 36-1. Ionómero vítreo al agua para cementado (AquaCem).



Fig. 36-2. Ionómero vítreo reforzado con plata (Argion, Voco).

Ésa es la composición de los ionómeros denominados convencionales o tradicionales. Éstos pueden tener los elementos ácidos incorporados al polvo, previa desecación, y se mezclan con agua destilada o con una suspensión acuosa preparada por el fabricante (ionómeros al agua o anhidros, fig. 36-1). Algunos de estos ionómeros convencionales pueden ser reforzados mediante la incorporación de algún metal al vidrio, generalmente plata, para formar los denominados "cermets" (fig. 36-2).

En los últimos años, se ha intensificado el mejoramiento de los ionómeros convencionales, surgiendo los denominados "ionómeros vítreos de alta densidad", materiales de muy alta viscosidad o consistencia, cuyos vidrios han sido mejorados (no contienen calcio, sino zirconio), reduciendo sus tiempos de trabajo y endurecimiento, y mejorando notablemente sus propiedades físico-químicas y mecánicas, al extremo de emplearlos rutinariamente en procedimientos preventivos y de inactivación de la caries dental, y en técnicas manuales no invasivas, como los tratamientos restauradores atraumáticos.

Los ionómeros modificados con resinas pueden tener incorporados al líquido resinas hidrófilas y grupos metacrílicos y fotoiniciadores; en este caso, endurecerán no solo por la reacción ácido-base, sino que además lo harán rápidamente por acción de la luz visible proveniente de una lámpara halógena (ionómeros fotopolimerizables).

Finalmente, se pueden incorporar resinas hidrófilas, grupos metacrílicos y algún sistema de catalizadores químicos, lo que permite obtener ionómeros modificados con resinas autopolimerizables (cuadro 36-2).

En la actualidad, los ionómeros vítreos convencionales y los modificados con resinas pueden presentarse comercialmente en forma de polvo y líquido. También pueden adquirirse en cápsulas predosificadas que contienen el lí-

Cuadro 36-2. Composición de los ionómeros

Ionómero vítreo convencional

Polvo	Líquido
Sílice	Ácido poliacrílico
Alúmina	Ácido itacónico
Fluoruros	Ácido tartárico
Agua	

Ionómero modificado con resinas fotopolimerizables

Polvo	Líquido
Sílice	Ácido poliacrílico
Alúmina	Copolímeros carboxílicos
Fluoruros	Monómero hidrófilo soluble (HEMA)
Fotoiniciador	Radicales metacrílicos - agua

Ionómero modificado con resinas autopolimerizables

Polvo	Líquido
Sílice	Ácido poliacrílico
Alúmina	Copolímeros carboxílicos
Fluoruros	Monómero hidrófilo soluble (HEMA)
Catalizador	Agua
Activador	Radicales metacrílicos - Iniciador

quido y el polvo, separados por algún tipo de membrana que debe romperse antes de proceder al mezclado automático de la cápsula en algún tipo de vibrador o amalgamador mecánico (figs. 36-3 y 36-4). Para trabajar con ionómeros encapsulados es necesario contar no solo con ese aparato, sino también con un dispositivo para poder inyectar el material mezclado; en tal sentido, los fabricantes suministran los elementos necesarios para la manipulación, que será tratada más adelante.

Sin modificar la composición básica, también se presentan comercialmente ionómeros en forma de dos pastas con un dispositivo de automezclado. Esta presentación es muy útil cuando el material se utiliza para el cementado o fijación de restauraciones rígidas y, especialmente, para el cementado de bandas y brackets en ortodoncia.

Para mejorar la adaptación y las posibilidades adhesivas de los ionómeros se han incorporado en los avíos comerciales sustancias promotoras de la adhesión con las que se realiza un tratamiento del sustrato dentario antes de la aplicación del ionómero. En los ionómeros convencionales y en algunos modificados con resinas se emplean soluciones de ácido poliacrílico que varían entre el 10 y el 25%, según los fabricantes. Con la mayoría de los ionómeros modificados con resinas, sean de fotocurado o de autocurado, se utilizan "primers" o impregnadores de los sistemas adhesivos indicados para la adhesión de resinas reforzadas. El fundamento de la utilización de estas sustancias, así como la técnica de aplicación clínica, se considerarán al describir el empleo clínico de los ionómeros.

REACCIÓN DE ENDURECIMIENTO

Los verdaderos ionómeros vítreos endurecen siempre mediante una reacción ácido-base. En los ionómeros convencionales, la reacción se produce cuando el ácido ataca el vidrio; de éste salen iones de calcio u otros (Sr, Zn), flúor y aluminio, y queda como núcleo la estructura silícea del vidrio. Los iones bivalentes (calcio, estroncio) primero, y los de aluminio después, constituirán la matriz de la estructura nucleada del ionómero como policarboxilatos de calcio y de aluminio, y el flúor, que queda en libertad, puede salir del ionómero como fluoruro de sodio (fenómeno de liberación de flúor).



Fig. 36-3. Ionómero vítreo modificado con resina de fotocurado, para restauración encapsulado (Photac®-Fil Aplicap, Espe).

En los ionómeros convencionales, este proceso lleva un tiempo prolongado, particularmente cuando el ionómero contiene más aluminio para que sea menos soluble, tal como ocurre en los ionómeros convencionales para restauraciones estéticas y para cementados. Esta reacción es más rápida en los ionómeros convencionales para base o rellenos cavitarios o para liners, en los que la formulación del ionómero ha sido modificada y contiene menos aluminio y otros óxidos (como óxido de zinc). Empero, aun así la reacción de endurecimiento lleva entre cuatro y siete minutos, con la consiguiente espera clínica para completar los procedimientos restauradores.

En los ionómeros modificados con resinas fotopolimerizables también se producirá la reacción propia del ionómero, pero como contienen una resina con grupos metacrílicos capaces de polimerizar por acción de la luz visible, el endurecimiento se producirá en pocos segundos (entre 20 y 30 segundos según el tipo de ionómero), con el consiguiente beneficio de tiempo clínico. Cabe

Fig. 36-4. Dispositivo para inyectar el ionómero vítreo encapsulado.

destacar que aunque la resina que contiene el cemento fotopolimerizable endurece con rapidez, la reacción ácido-base sigue hasta completarse totalmente, aun cuando el ionómero esté completamente endurecido, lo que le confiere al cemento las propiedades esenciales que lo caracterizan: adhesión específica, liberación de flúor y compatibilidad biológica. Debe comprenderse que los grupos metacrílicos (aquellos que contienen dobles ligaduras) constituyen una unidad con el ácido carboxílico y que la polimerización lumínica no excluye la capacidad adhesiva de los grupos carboxílicos.

Algo similar ocurre con los ionómeros modificados con resinas autopolimerizables, con la diferencia de que el tiempo de endurecimiento o fraguado es un poco mayor (de entre dos o tres minutos) debido al sistema de catalizadores que producen la autopolimerización.

PROPIEDADES

Como se mencionó anteriormente, las propiedades distintivas de los ionómeros vítreos son su compatibilidad biológica, la liberación de fluoruros y su adhesión específica a las estructuras dentarias. A estas características deben agregarse las propiedades mecánicas y químicas que diferencian los ionómeros de otros cementos, particularmente su rigidez y su menor solubilidad.

Compatibilidad biológica

Numerosas investigaciones han demostrado la inocuidad del ionómero para el tejido pulpar cuando se lo coloca en el complejo dentinopulpar como liner, base o relleno. A pesar de la molécula ácida que contiene, ésta es de un peso molecular lo suficientemente elevado como para que por su tamaño no pueda penetrar en la luz de los conductillos o túbulos dentinarios. Si bien el pH inicial de la mezcla es ácido, en pocos minutos se alcanza un pH cercano a la neutralidad, lo que asegura una adecuada protección pulpar. En algunas publicaciones se ha informado la presencia de sensibilidad posoperatoria tras la inserción de un ionómero; en tal sentido, se cree que esa sensibilidad puede obedecer a una incorrecta proporción polvo-líquido, o a un incorrecto espatulado del cemento que, como se verá más adelante, es un paso bastante crítico para el odontólogo.

De todas maneras, cuando el diagnóstico de la permeabilidad dentinaria del caso por tratar lo determine, convendrá colocar siempre una base (gota) de cemento de hidróxido de calcio fraguable como protector pulpar. La presencia de óxido de zinc como material obtundente y antiinflamatorio junto con la propiedad de liberar flúor hacen del ionómero un material confiable como protector dentinopulpar.

Liberación de fluoruros

Ésta es una propiedad trascendente de los ionómeros vítreos en todas sus variedades. Ya se ha explicado que al endurecer queda el ion flúor liberado en la estructura nucleada del cemento; esto permite la salida de aquél como fluoruro de sodio (catión presente en el vidrio), lo que le confiere al ionómero una interesante propiedad anticariogénica y desensibilizante. Por este motivo, el ionómero es el material indicado especialmente en odontopediatría para la restauración de dientes temporarios o primarios y en odontogeriatría para la restauración de abrasiones y lesiones cervicales particularmente dolorosas. Tanto los ionómeros convencionales como los modificados con resinas presentan liberación de fluoruros en mayor o menor grado, pero todos éstos, además, tienen la posibilidad de actuar como reservorio del flúor si el paciente recibe aportes de fluoruros adicionales mediante topicaciones o enjuagatorios fluorados. Así, el ionómero presente en una restauración puede incorporar iones fluoruro por un mecanismo de difusión hacia su masa y luego liberarlos en función del tiempo, por el mismo proceso de liberación ya explicado. Este proceso puede repetirse varias veces, lo que le confiere al ionómero una valiosa actividad contra la caries recidivante y la acumulación de placa bacteriana. Los ionómeros modificados con resinas liberan tanto flúor como los convencionales, o más. Quizá convenga destacar que la mayor parte del flúor se libera en las primeras horas y días y que los valores decrecen a medida que transcurre el tiempo, pero que la propiedad mencionada de actuar como reservorio compensa las pérdidas producidas. A diferencia de algunos cementos que liberan flúor (como los cementos de silicato y de silicofosfato), los ionómeros no experimentan degradación, desintegración ni pérdida de masa por esta propiedad, aunque sí pueden presentar manifestaciones de aquellas propiedades por el solo hecho de ser cementos dentados, en particular los ionómeros convencionales.

Adhesividad. Mecanismo de difusión e intercambio iónico

La posibilidad de adherirse específicamente a las estructuras dentarias ha hecho del ionómero vítreo un material de elección en numerosas aplicaciones restauradoras. Cuando se dice que el ionómero se adhiere específicamente al diente, debe entenderse que se trata de una unión química de naturaleza iónica entre los grupos carboxílicos (–COO–) y el calcio de la hidroxiapatita del esmalte y de la dentina.

Recientes estudios han demostrado fehacientemente el mecanismo adhesivo de los ionómeros, caracterizándose por la existencia de un intercambio iónico entre el material y la estructura dentaria. Los trabajos de Yoshida, Van Meerbeck y col. (2000) y Ngo, Mount y col. (2001, 2002) han permitido no solo determinar fehacientemente el proceso de intercambio iónico entre los grupos carboxílicos de los ácidos polialquenoicos y el calcio de la hidroxiapatita, así como su interacción con los iones fosfato y oxhidrilo, sino también determinar un verdadero "mapa" de la acción remineralizadora del ionómero, cuantificando la distancia que los iones han "viajado" del material al diente, así como del diente hacia el material. Estos hallazgos importantes han determinado una nueva indicación clínica para los ionómeros: la de un verdadero sistema adhesivo, tal como se explicará más adelante, cuando se considere el papel remineralizador de estos materiales. A pesar de tratarse de una unión primaria, esta unión puede estar sujeta a la acción de la hidrólisis y de las cargas o fuerzas aplicadas al ionómero. Sin embargo, la resistencia de la unión adhesiva del ionómero al diente es bastante aceptable desde el punto de vista clínico, aunque paradójicamente los valores de esta resistencia hallados en las pruebas de laboratorio no son muy elevados (en general no superan los 10 MPa, cuando los

adhesivos dentinarios y la técnica de grabado ácido del esmalte superan ampliamente los 15 MPa).

En restauraciones efectuadas con ionómeros convencionales se encontró que al cabo de 15 años la resistencia adhesiva de estos materiales era mayor que la resistencia cohesiva, es decir que se halló que el cemento estaba totalmente fracturado pero que aun así estaba contenido en la cavidad que restauraba (erosiones cervicales). La adhesividad depende de varios factores de manipulación y de inserción del ionómero; en tal sentido, el tiempo de espatulado o mezcla del material y el momento de su inserción resultan cruciales. Si el componente adhesivo del ionómero es el líquido, que contiene los grupos carboxílicos, será necesario disponer de la mayor cantidad posible de éstos, para lo cual el ionómero deberá prepararse en no más de 20 o 30 segundos y aplicarse en la preparación dentaria inmediatamente. De no ser así, el mayor tiempo de mezcla o la demora en llevarlo a la pieza dentaria hará que el líquido comience a reaccionar con el polvo, con la consiguiente menor disponibilidad de grupos carboxílicos adhesivos. Por lo tanto, **la mezcla rápida** y **la inserción inmediata** constituyen una premisa insoslayable en la manipulación del ionómero, en función de su capacidad adhesiva.

PRETRATAMIENTOS DENTARIOS

La adhesividad de los ionómeros puede incrementarse notablemente si antes de su inserción sobre el tejido dentario éste se trata con sustancias que mejoren la adaptación y, por consiguiente, la adhesión. Para los ionómeros convencionales, el uso de soluciones de ácido poliacrílico entre el 10 y el 25% constituye un procedimiento recomendable; estas soluciones se aplican con una torunda de algodón o con un pincel durante 30 segundos y luego se lava y se seca la preparación. La acción del ácido poliacrílico permitirá eliminar el barro dentinario, limpiar la preparación e impregnar los tejidos dentarios, lo que luego facilitará la adaptación (humectancia) del cemento. En experiencias de laboratorio en las que se utilizaron estos pretratamientos se duplicaron los valores de resistencia adhesiva de los ionómeros convencionales estudiados.

Para los ionómeros modificados con resinas, los avíos suelen incorporar algún sistema de "primer" o impregnador para aplicar antes del cemento. Si bien su composición puede variar según los distintos productos comerciales, suelen estar constituidos por ácido poliacrílico y una resina hidrófila. La idea es poder combinar en un líquido reacciones químicas entre el componente carboxílico y el componente resinoso del ionómero, o bien, como en algunos ionómeros modificados con resinas de autopolimerización, lograr una capa adhesiva, habitualmente denominada capa híbrida, sobre la que se adherirá el ionómero-resina. Como se comprenderá, este tipo de "primers" o promotores de la adhesión contendrán en su composición algún ácido, una resina hidrofílica y/o una sal capaz de producir algún precipitado adhesivo en la dentina (cloruro férrico). La presencia de estas sustancias en los ionómeros obliga al profesional a emplearlos en forma rutinaria; numerosos estudios realizados demuestran sin duda alguna que el uso de algún pretratamiento incrementa notoriamente los valores de resistencia adhesiva de todos los tipos de ionómeros; en tal sentido, se deberán seguir las instrucciones del fabricante para su empleo clínico.

Propiedades mecánicas

Los ionómeros convencionales, y más aún los ionómeros modificados con resinas, se caracterizan por poseer valores de rigidez similares a la dentina. Por ello, los ionómeros constituyen el material ideal para efectuar rellenos y bases cavitarias, y reemplazan satisfactoriamente la dentina perdida, procedimiento muy empleado en la preparación de cavidades para incrustaciones, si el ionómero y la dentina se tallan simultáneamente. Es imprescindible aclarar que una restauración de inserción rígida como la incrustación no debe asentarse íntegramente sobre ionómero; aun cuando se pueda reemplazar dentina por ionómero, la mayor parte de la restauración debe fijarse sobre dentina. Asimismo, el procedimiento de obturar una cavidad con ionómero y luego tallar la preparación cavitaria debe efectuarse con instrumental de diamante y no de carburo; recuérdese que el ionómero es un vidrio que puede fracturarse por efectos del corte de una fresa de carburo, mientras que el instrumental rotatorio de diamante desgastará el material sin romperlo, para lo cual deberá accionarse bajo abundante refrigeración acuosa.

Empleado como base cavitaria, el ionómero se ha convertido en el material de elección para dicho procedimiento clínico, no solo porque posee la rigidez suficiente para soportar las fuerzas de la masticación y de la oclusión transmitidas por las restauraciones, sino también por las características adhesivas y de compatibilidad biológica (incluida la liberación de fluoruros) ya mencionadas.

Utilizado como liner o recubrimiento, el ionómero tendrá un espesor que no superará los 0,5 mm, y en este caso no es recomendable emplearlo en esos espesores en el sector posterior de la cavidad bucal, sometido a fuerzas funcionales de oclusión, especialmente si se trata de ionómeros convencionales, ya que en pequeños espesores no presentarán la rigidez necesaria.

En el empleo de los ionómeros como materiales para restauraciones la *resistencia a la abrasión* es una propiedad por tener en cuenta si se considera que los ionómeros convencionales tienen baja resistencia a la abrasión y que los modificados con resinas, en virtud de éstas, son más resistentes al desgaste, pero nunca en la medida en que lo son las resinas reforzadas o "composites".

Otras propiedades

Son sus características ópticas (estética), su estabilidad química (desintegración y solubilidad) y su *estabilidad dimensional*. En tal sentido, desde el punto de vista estético, los ionómeros convencionales son más susceptibles a la modificación del color que los ionómeros modificados con resinas, y ambos son menos estéticos que las resinas (composites); los ionómeros convencionales, como todo cemento, experimentan solubilidad y desintegración en el medio bucal, sobre todo en medios ácidos, por más que al tratarse de un vidrio en una estructura nucleada estos valores sean los más bajos de todos los cementos dentales. Distinto es el comportamiento de los ionómeros modificados con resinas, cuya solubilidad es muy baja y clínicamente irrelevante, aunque algunos estudios demuestran que la presencia de resinas implica la posibilidad de que éstas experimenten *contracción de polimerización* y *sorción acuosa*. Este cambio dimensional por contracción puede llegar a tener cierta importancia en aquellos ionómeros que contienen mayor cantidad de resinas modificadoras, por lo que se aconseja que, especial-

mente al emplearlos como materiales para restauraciones, se los haga polimerizar por capas de pocos espesores, tal como se hace con las resinas de restauración. Obviamente, esta indicación es para aquellos ionómeros modificados con resinas fotopolimerizables.

Si bien en los ionómeros vítreos se estudian muchas más propiedades, en este texto se han indicado aquellas que se consideraron más relevantes desde el punto de vista clínico.

USOS Y MANIPULACIÓN

Todas las variedades de los ionómeros vítreos se emplean para diversas aplicaciones en los procedimientos restauradores descritos en este texto de operatoria dental. Podrían establecerse los siguientes usos clínicos:

- *Recubrimientos o "liners" (forros cavitarios)*, en espesores menores de 0,5 mm, indicados en cavidades del sector anterior que se van a restaurar con resinas reforzadas ("composites"). El procedimiento más popular es la denominada técnica laminar o "sándwich", que utiliza ionómeros modificados con resinas fotopolimerizables que en 20 segundos permiten proteger el complejo dentinopulpar antes de la restauración con resinas reforzadas con las técnicas adhesivas de grabado ácido del esmalte. Para este procedimiento los ionómeros convencionales prácticamente no se utilizan debido a la necesidad de esperar por lo menos cinco minutos antes de proseguir con los pasos de la técnica de restauración (fig. 36-5).
- *Bases cavitarias o rellenos*, en espesores mayores a 0,5 mm, indicados en cavidades del sector posterior a que serán restauradas con amalgamas, resinas o restauraciones rígidas (incrustaciones). En estos casos, los ionómeros convencionales siguen teniendo aplicación en virtud de las propiedades ya mencionadas y porque aseguran un total endurecimiento de la masa insertada, aunque deban esperarse algunos minutos antes de proseguir con los pasos restauradores. Los "cermets" suelen emplearse cuando se trata de sustituir dentina en cavidades para incrustaciones, y compiten en popularidad con los nuevos ionómeros modificados con resinas de autopolimerización, que también aseguran por su mecanismo de endurecimiento el fraguado de la totalidad del volumen insertado en la cavidad (fig. 36-6).

Fig. 36-5. Ionómero vítreo modificado con resinas de fotopolimerización para recubrimiento (Fuji Lining LC, GC).



Fig. 36-6. Ionómero vítreo convencional para base o relleno (Ionobond, Voco).

- *Restauraciones* en cavidades de clase V (erosiones y abrasiones gingivales), de clase III y en cavidades en dientes primarios (clases I, II, III y V). Para estas aplicaciones, los ionómeros modificados con resinas de fotopolimerización son los más indicados, aunque no deben descartarse, por su simplicidad y bajo costo, los ionómeros convencionales, especialmente en pacientes geriátricos y en niños.
- *Cementado* de restauraciones rígidas (incrustaciones, coronas y puentes), bandas de ortodoncia y mantenedores de espacio. Durante muchos años, para estas aplicaciones se emplearon los ionómeros convencionales preparados especialmente para tal fin. Últimamente la incorporación de ionómeros modificados con resinas de autopolimerización ha permitido obtener cementos de mejores propiedades, básicamente de menor solubilidad y mayor resistencia a la fricción, lo que permite augurar un creciente desplazamiento de los ionómeros convencionales. Sin embargo, estos últimos siguen indicándose para el cementado de restauraciones de metales no nobles y de bandas y mantenedores de acero inoxidable. En cuanto al cementado de restauraciones de metales nobles (aleaciones que contienen oro), las mismas pueden estañarse internamente mediante un baño galvanoplástico de estaño, lo que facilitará la adhesión de los grupos carboxílicos de los ionómeros a la superficie depositada de metal no noble (figs. 36-7 y 36-8).
- *Restauraciones intermedias* en pacientes con múltiples caries como procedimiento para la inactivación de esas caries. Para estas aplicaciones se indican algunos cementos convencionales especialmente preparados, de bajo costo y pasibles de ser utilizados en programas preventivos de atención masiva. Algunos cementos modificados con resinas de autopolimerización también cumplen estos cometidos.
- *Otros usos*. Los ionómeros vítreos tienen aplicaciones en *prostodoncia*, para reconstrucción parcial de muñones para coronas; en *endodoncia*, como material para la obturación de los conductos radiculares; en *cirugía*, como material para la obturación retrógrada en

Fig. 36-7. Ionómero vítreo convencional para cementado (Fuji I, GC).

Fig. 36-8. Ionómero vítreo convencional para cementado encapsulado (Vivaglass Cem, Vivadent).

apicectomías; en *periodoncia*, para obturar perforaciones, defectos o reabsorciones radiculares y como *sellador de fosas y fisuras* en algunos programas preventivos y en molares incompletamente erupcionados y con alto riesgo de caries (fig. 36-9).

Ionómeros remineralizadores – Sistemas adhesivos ionoméricos

Las posibilidades mineralizadoras y adhesivas de los ionómeros vítreos alentaron las posibilidades de nuevas aplicaciones de estos materiales. Dos nuevos desarrollos permiten contar con ionómeros para remineralizar zonas dentarias desmineralizadas (manchas blancas) o cuellos dentarios expuestos y con sintomatología dolorosa.

Aun cuando la formulación exacta constituye un secreto comercial, se sabe que son materiales de elevada liberación de fluoruros y de sales mineralizantes, que pueden formar sales insolubles con el calcio del tejido dentario y que mantienen un alto grado de adhesividad merced al mecanismo de intercambio iónico ya explicado.

Uno de estos productos contiene un pigmento capaz de hacer endurecer el material cuando se lo expone a los efectos de la luz visible solo pocos segundos (Fuji VII, G.C., Japón), y puede así ejercer su acción remineralizante si se lo deja en contacto con el tejido dentario durante algunos días, sea sobre una abrasión cervical o sobre una zona desmineralizada. Como es de consistencia muy fluida, también se lo puede utilizar para el sellado de fosas y fisuras, así como para liner o recubrimiento en restauraciones con resinas.

La incorporación de ácidos polialquenoicos a los sistemas adhesivos resinosos para resinas reforzadas o compositos ha sido constante en los últimos años, en virtud de las posibilidades acondicionadoras y adhesivas de estos ácidos sobre la dentina. Incluso, algunos investigadores consideran los ionómeros para base o liner modificados con resinas fotopolimerizables como verdaderos sistemas adhesivos. ¿Por qué no contar entonces con sistemas adhesivos ionoméricos líquidos o fluidos que puedan emplearse en lugar de los sistemas resinosos con primers y adhesivos de biocompatibilidad y durabilidad adhesiva cuestionadas?

Surgió así un grupo de ionómeros adhesivos constituidos por dos líquidos, que al endurecer forman un verdadero adhesivo para la resina de restauración. A pesar del secreto comercial de su composición, se trata de ionómeros cuyos rellenos son vidrios prerreactivados, de finísimo tamaño de partícula y que endurecen por tres mecanismos: fotoactivación, autoactivación y reacción ácido-base.

Algunos de estos productos se han comercializado y constituyen un nuevo grupo de materiales denominados giómeros. En realidad, la denominación de giómeros comprende no solo los sistemas adhesivos, sino también el material restaurador, y han comenzado a publicarse los primeros ensayos clínicos con los productos ya comercializados (Reactmer Bond y Reactmer Paste, Shofu; Beautiful, Shofu).

Técnicas de manipulación

Por las características y propiedades enunciadas con anterioridad, los ionómeros son muy sensibles a la manipulación, que representa uno de los principales factores determinantes del éxito o el fracaso de una restauración en la que participe un ionómero vítreo. Más que espatularse, el ionómero debe mezclarse rápidamente hasta obtener la consistencia deseada o indicada según el uso: esta consistencia será *fluida* cuando se realice un recubrimiento ("liner") o un cementado; y más espesa, como *masilla*, cuando se efectúe una base, un relleno o una restauración.

Fig. 36-9. Ionómero vítreo modificado con resinas multipropósito (Vitremer, 3M).

El ionómero debe mezclarse en un bloque de papel especialmente preparado por el fabricante, cuando éste lo suministre en el avío; en caso contrario, conviene prepararlo en una loseta de vidrio, preferentemente enfriada y seca. Deben utilizarse espátulas de plástico (teflón) o de metales que no sean afectados por el polvo; debe tenerse presente que el polvo del ionómero es un vidrio que puede rayar fácilmente las espátulas metálicas, por lo que se indican espátulas de titanio o de aceros inoxidables especiales.

SECUENCIA DE PREPARACIÓN MANUAL (fig. 36-10)

- Agitar el frasco de polvo para homogeneizarlo y dispensar éste en primer lugar, utilizando el proporcionador suministrado en el avío. La mayoría de los ionómeros presentan un frasco que posee un dispositivo para enrasar el polvo; en tal caso, conviene no compactarlo en él.
- Verter el líquido después de haber efectuado un movimiento del frasco que lo contiene en sentido horizontal y luego vertical, para que el aire contenido en el líquido, de por sí bastante viscoso, no quede incorporado en la gota a dispensar. Colocar el frasco gotero en sentido perpendicular al bloque de mezcla o a la loseta y dispensar la cantidad de gotas que corresponda a cada medida de polvo empleada.
- Mezclar el material en un lapso que no supere los 30 segundos, sin extender la mezcla sobre la superficie del bloque de papel o de la loseta de vidrio. Si la consistencia es fluida, emplear un aplicador con extremo redondeado o un explorador de punta fina, para conformar una gota del material; si la consistencia es espesa, emplear la misma espátula o un instrumento que permita su fácil inserción.
- Insertar el material en la preparación, con cuidado para no incorporar aire. Si se trata de un ionómero convencional o de uno modificado con resinas de autocurado, todo el material preparado debe insertarse en bloque, de una sola vez; si se trata de un ionómero modificado con resina de fotopolimerización, aplicar el material en capas no mayores de 1,5 mm para permitir su correcta polimerización.
- Una alternativa para consistencias espesas consiste en utilizar tubitos de plástico con émbolos de goma e inyectar el ionómero mediante una jeringa de aplicación universal (sistema Centrix, fig. 36-11). En esta situación, el odontólogo deberá contar con la ayuda de personal auxiliar o bien tendrá que trabajar con suma rapidez, ya que la mezcla preparada debe llevarse al tubo y luego habrá que colocar el émbolo e insertar el conjunto en la jeringa aplicadora. La posibilidad de inyectar el ionómero se basa en la propiedad que tienen todos los materiales de aumentar su fluidez cuando se le aplican cargas (en este caso, la carga del émbolo bajo la inyección). Esa propiedad, denominada tixotropía, permitirá el acceso del ionómero a zonas poco accesibles merced a la disminución de su viscosidad al ser inyectado.



Fig. 36-11. Jeringa Centrix para inyectar ionómero.

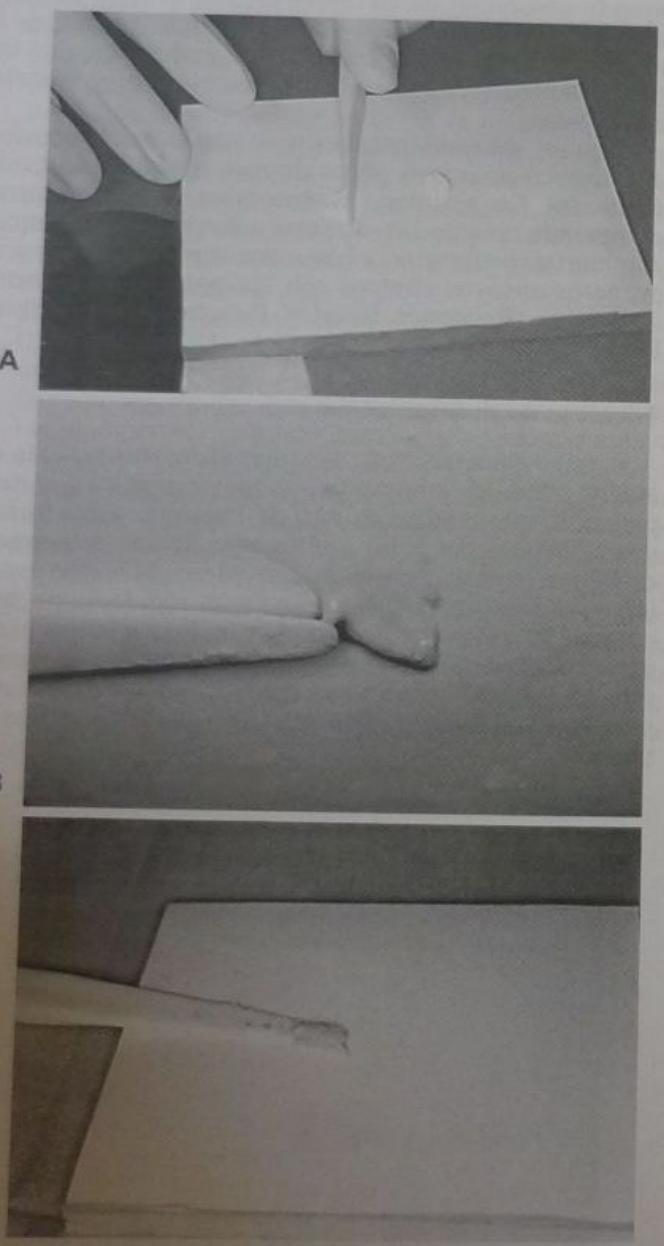

Fig. 36-10. Manipulación del ionómero vítreo. **A.** Polvo y líquido dosificados. **B.** Espatulado. **C.** Ionómero preparado: aspecto brilloso, consistencia de masilla (para restauración).

Ionómeros encapsulados

Para obviar los inconvenientes de la manipulación manual existen algunos productos encapsulados que permiten la preparación automática del material en un tritura-

dor o amalgamador mecánico y su posterior inyección en la preparación dentaria, mediante una jeringa especialmente diseñada, según los distintos tipos de cápsulas (fig. 36-12). Hay varios modelos de cápsulas en los que el líquido y el polvo ya están dosificados por el fabricante; algunas de estas cápsulas son más prácticas o convenientes que otras, pero todas tienen la ventaja de que permiten manipular el ionómero con mucha precisión y pocas complicaciones, aunque todas tienen la desventaja del mayor costo operativo y el mayor gasto de material, ya que el contenido de cada cápsula suele exceder las necesidades del caso clínico.

La correcta manipulación de los ionómeros encapsulados requiere un amalgamador o triturador mecánico de alta velocidad (3.500 RPM) y un tiempo de trituración que no debe exceder los 10 segundos. Éstos son requisitos esenciales para no alterar las propiedades de los ionómeros que se han citado oportunamente.

Los ionómeros modificados con resinas fotopolimerizables que se suministran encapsulados se presentan comercialmente en envases metálicos (blisters), que contienen las cápsulas y poseen un tiempo de vida útil indicado por el fabricante con una fecha de vencimiento. Estos ionómeros son muy sensibles a la luz solar y a los cambios de temperatura y de humedad, especialmente una vez abierto el envase que los contiene, y deben ser utilizados dentro de los primeros 20 o 30 días, según los distintos productos existentes en el mercado.

TÉCNICAS PARA LA APLICACIÓN CLÍNICA DE LOS IONÓMEROS VÍTREOS

Recubrimiento o "liner" (forro cavitario)

El procedimiento clínico que consiste en utilizar el ionómero como liner se basa en la necesidad de proteger el complejo dentinopulpar de agentes químicos y físicos durante la restauración con resinas reforzadas (composites), especialmente en las restauraciones del sector anterior de la cavidad bucal. En ese sentido, debe recordarse que el ionómero para liner es el menos rígido y resistente de todos los ionómeros, por lo que no debería emplearse en restauraciones del sector posterior, donde se encontrará sometido a la acción de cargas funcionales. El procedimiento clínico consiste en los siguientes pasos:

1. Preparación de la pieza dentaria, desinfección de ésta con algún detergente antimicrobiano (p. ej., Tubilicid) y, si se diagnostica que la permeabilidad dentinaria es elevada por la profundidad alcanzada por la remoción de la caries, colocación de hidróxido de calcio fraguable, solamente en el punto de profundización.
2. Pretratamiento de la dentina. Si se emplea un ionómero convencional, el pretratamiento se realiza con ácido poliacrílico (10 al 25%, según las marcas comerciales). Si se emplean ionómeros modificados con resinas, según los diferentes productos existentes, se utilizarán los acondicionadores o "primers" que los acompañan en los avíos de presentación comercial. En algunos casos, dada la fluidez de la mezcla del liner, no se aconseja la colocación previa de un "primer".
3. Preparación e inserción del ionómero. Los ionómeros se preparan de acuerdo con lo expresado anteriormente al describir su manipulación (preparación rápida –20 a 30 segundos– e inserción inmediata). En el caso de un ionómero convencional, una vez colocado con un explorador o aplicador deberán esperarse por lo menos cinco minutos antes de proseguir con la técnica de restauración. Si se trata de un ionómero modificado con resinas de fotocurado, se aplicará la lámpara de luz visible durante 20 segundos (o el tiempo indicado por el fabricante) y luego se proseguirá con la restauración.
4. Restauración. A continuación, se puede proceder al grabado del esmalte con ácido (si la situación clínica así lo indica), la aplicación de los adhesivos correspondientes y la restauración con resinas reforzadas (composites). Si se trata de un ionómero convencional, habrá que tener cuidado de no tocarlo con el ácido grabador porque el ácido puede pasar a través del pequeño espesor del ionómero. En el caso de un ionómero fotopolimerizable, esa precaución es innecesaria porque el ácido no ejerce acción alguna sobre la superficie resinosa del ionómero. La técnica descrita se conoce como técnica laminar o técnica "sándwich" y constituye uno de los procedimientos más populares en el uso de las restauraciones con resinas reforzadas y ionómeros.



Fig. 36-12. Ionómero vítreo convencional para restauración.

Con el advenimiento de las técnicas adhesivas que incluyen el acondicionamiento, la impregnación y la colocación de adhesivos como liners, para inmediatamente insertar la resina de restauración, es probable que los recubrimientos o liners de ionómeros se empleen con menor frecuencia, por más que se trate de un procedimiento adhesivo, con liberación de fluoruros y aceptable compatibilidad biológica.

Base y relleno cavitario

El uso de los ionómeros como base y relleno cavitario, así como la reconstrucción de muñones, es posible merced a las propiedades fisicoquímicas de estos materiales que se han descrito anteriormente. En efecto, con los ionómeros es posible integrar sólidamente el diente al material de restauración por sus características adhesivas; además, por su rigidez similar a la dentina, ésta puede ser parcialmente sustituida por ionómero.

Estos procedimientos pueden llevarse a cabo con ionómeros convencionales especialmente preparados para tales efectos y, más recientemente, con ionómeros modificados con resinas de autopolimerización. Por los espesores y por la localización profunda en las preparaciones, los ionómeros fotopolimerizables no brindan una garan-

tía de endurecimiento adecuado del material bajo la acción de la luz halógena. Para efectuar una base o un relleno, resulta muy útil inyectar el ionómero, ya sea encapsulado o bien empleando los tubos tipo Centrix. Se debe recordar que la consistencia del ionómero para base o relleno es más espesa o viscosa que la del "liner" y por ello es más difícil de insertar manualmente en la preparación. Más específicamente, para reconstrucción de muñones y rellenos cavitarios, en especial en dientes temporarios, los "cermets" constituyen una buena alternativa clínica. Si bien cada vez se los usa menos debido a la aparición de nuevos ionómeros modificados con resinas, estos materiales, reforzados con plata sinterizada incorporada en el vidrio o mezclada uniformemente en el polvo, cumplen aceptablemente aquella función porque aparentemente poseen mayor resistencia al desgaste.

Para la preparación de incrustaciones es muy común rellenar cavidades con ionómeros y luego tallar la preparación con llamativa facilidad. En tal caso, conviene realizar los tallados con instrumental de diamante porque la estructura vítrea del ionómero es mejor desgastada por el diamante; no se aconseja el uso de fresas de carburo-tungsteno porque éstas cortan y pueden fracturar el ionómero.

Restauraciones con ionómeros

Cuando se desarrollaron los ionómeros vítreos en 1972, la indicación clínica específica de estos cementos era la restauración de las lesiones cervicales (clase V). En la actualidad, el uso más importante que tienen los ionómeros como materiales para restauración sigue siendo la resolución de las lesiones cervicales. Para ello es necesario distinguir cuáles son éstas, no solo por sus características clínicas sino también por la etiología, ya que la conformación responde muchas veces a las causas que las originan.

Las erosiones cervicales generalmente responden a causas químicas y son de superficie dura, lisa y plana; por el contrario, las abrasiones cervicales habitualmente reconocen una etiología mecánica y su superficie es dura, lisa y escotada en forma de V. Ante la imprecisión de las causas que originan estas lesiones suele emplearse el término abfracción para caracterizarlas, lo que permite una clara diferenciación respecto de las caries cervicales que, obviamente, presentan una superficie blanda como resultado de la destrucción de los tejidos dentarios producida por la infección microbiana. El conocimiento de estas afecciones y de las causas determinantes permite que el profesional encare su tratamiento, ajustando los factores oclusales que habitualmente constituyen el motivo de la pérdida de sustancia cervical por desprendimiento de cristales de hidroxiapatita ante la excesiva presión de los fluidos intradentinarios generados por las fuerzas oclusales (contactos prematuros, bruxismo). Además, podrá controlar otros factores, tales como el efecto del cepillado realizado de manera enérgica y exagerada por los pacientes y la acidez bucal incrementada en los pacientes anoréxicos y bulímicos o en individuos con trastornos digestivos o manifestaciones bucales de enfermedades sistémicas.

La mayor incidencia de caries radiculares en poblaciones de *adultos mayores* a raíz de la mayor conservación de las piezas dentarias ha hecho de los ionómeros vítreos el material de elección para la restauración de las lesiones asentadas en el cemento radicular. Por sus características estructurales, el cemento radicular no puede ser biselado ni grabado con ácido para las técnicas de restauración con resinas reforzadas (composites), por lo que los ionómeros resultan ideales en función de su adhesividad, su liberación de fluoruros, sus propiedades mecánicas y su compatibilidad biológica (véase cap. 22).

El tratamiento de caries *en dientes temporarios* y *permanentes jóvenes* también convierte los ionómeros en los materiales de elección por sus propiedades y por la facilidad con que se preparan y se insertan en la dentición infantil, obviando procedimientos técnicamente difíciles y sensibles. Por todo lo expuesto, resulta evidente que los ionómeros son los materiales que deben tenerse en cuenta para el tratamiento de los extremos del arco etario afectado por caries.

Restauración con ionómeros convencionales

El uso de los ionómeros convencionales se ha visto limitado por la incorporación de los ionómeros modificados con resinas de fotopolimerización y su empleo cada vez más generalizado. Debe recordarse que los ionómeros convencionales expuestos al medio bucal no se pueden acabar y pulir en la misma sesión, ya que es necesario cubrirlos con un barniz o con una resina fotocurada para protegerlos de la exposición prematura a la humedad bucal durante las primeras horas en que se produce la total estructuración del cemento. Por otra parte, el resultado estético obtenido con este tipo de ionómeros es inferior al logrado por los ionómeros modificados con resinas fotopolimerizables y por las resinas reforzadas (composites). Sin embargo, algunos estudios clínicos han demostrado la sorprendente longevidad de los ionómeros convencionales, que en muchos casos conservaron la forma anatómica y la armonía óptica a través del tiempo de evaluación (más de 15 años) (figs. 36-13 a 36-17).

Técnica de restauración (fig 36-13)

1. Aislación del campo operatorio, mediante el empleo de un dique de goma y clamps cervicales.
2. Limpieza con una mezcla de piedra pómez y agua; lavado y secado.
3. Pretratamiento con ácido poliacrílico (10 a 25%) durante 30 segundos; lavado y secado.
4. Preparación del ionómero e inserción en la preparación. En este momento, puede optarse por hacer la restauración a "mano alzada" o bien adaptar una matriz de aluminio autoadhesiva.
5. Recorte de los excesos de material con bisturí y protección de la restauración con un barniz especialmente preparado o con una resina fluida (sin relleno) fotopolimerizable.
6. Pulido de la restauración a partir de las 24 horas con discos de grano fino a baja velocidad y luego con una punta de plástico o siliconada impregnada con una pasta de pulir (óxido de aluminio de 25 o 50 micrones).

Restauración con ionómeros modificados con resinas fotopolimerizables

Este grupo de ionómeros se caracteriza por brindar restauraciones de mejores características estéticas y mayor estabilidad química (insolubilidad), que pueden pulirse en la misma sesión operatoria, lo que constituye una apreciable ventaja clínica. Algunos productos se presentan comercialmente con un acondicionador o "primer" especialmente preparado para tratar el sustrato dentario

Fig. 36-13. Restauración de clase V con ionómero vítreo convencional. **A.** Preoperatorio. **B.** Posoperatorio.

antes de insertar el ionómero. En estos casos, se trata de líquidos que contienen resinas y ácidos policarboxílicos (poliacrílico) vehiculizados con algún solvente como alcohol o acetona. El objetivo de estos "primers" es permitir una mejor adaptación del ionómero, que como se recordará es de consistencia viscosa o espesa, al mismo tiempo que mejoran la adhesión del material porque tienen moléculas resinosas para el componente de resina del ionómero (un 20%, aproximadamente) y moléculas poliacrílicas para el componente carboxílico (un 80%, aproximadamente). Otros productos pueden insistir en el pretratamiento dentario con las soluciones de ácido poliacrílico tradicionales (10 a 25%) o bien incorporar el "primer" de algún sistema adhesivo para resinas reforzadas (composites). Tal como se indicó anteriormente, estos ionómeros endurecen mediante la fotopolimerización de la resina que contienen y también mediante la típica reacción ácido-base del ionómero. Por lo tanto, deben esperarse las propiedades que caracterizan a los ionómeros (adhesión, liberación de fluoruros y compatibilidad biológica) y las propiedades que caracterizan las resinas (insolubilidad y propiedades mecánicas adecuadas) (figs. 36-14 a 36-18).

Técnica de restauración

1. Aislación del campo operatorio con dique de goma y clamps.
2. Limpieza con una mezcla de piedra pómez y agua; lavado y secado.
3. Pretratamiento con ácido poliacrílico o con "primer". Lavado y secado si se trata de ácido poliacrílico. De-

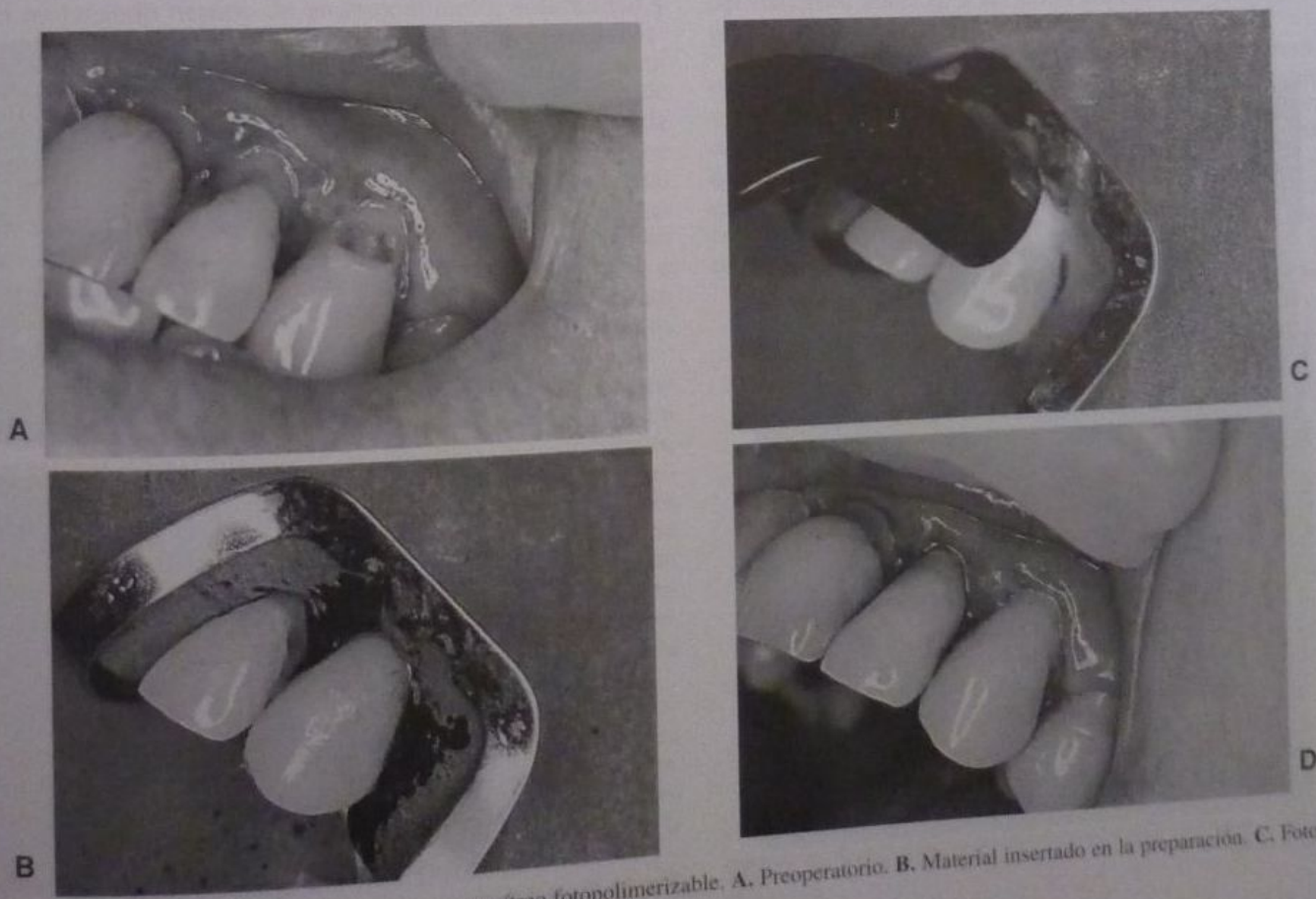

Fig. 36-14. Restauración de clase V con ionómero vítreo fotopolimerizable. **A.** Preoperatorio. **B.** Material insertado en la preparación. **C.** Fotopolimerización. **D.** Posoperatorio inmediato.

Fig. 36-15. Evaluación clínica de un ionómero con cuatro años de permanencia en la boca.

jar actuar el "primer" por lo menos 30 segundos para que pueda ejercer su acción impregnadora y secar suavemente con aire o bien fotopolimerizarlo si así lo indica el fabricante.

4. Preparación e inserción del material. En estos casos, es aconsejable inyectar el ionómero mediante el empleo del sistema de tubos Centrix ya indicado o bien utilizando directamente ionómeros encapsulados. Puede optarse por efectuar la restauración a mano alzada o bien utilizar una matriz que debe ser transparente para permitir el pasaje de luz visible.
5. Tras la polimerización de la masa de ionómero según los tiempos indicados por el fabricante, se procede de inmediato al acabado y pulido de la restauración.
6. Protección de la restauración. Si bien los ionómeros modificados con resinas no requieren una protección especial, algunos productos suministran un líquido para dar un acabado final (glaseado) sobre la base de resinas fluidas sin rellenos, con el que no solo se logrará una mejor terminación, sino que además se pueden perfeccionar pequeños defectos marginales resultantes del pulido, y se protegerá estructuralmente al ionómero que todavía esté en la fase final de su reacción ácido-base.

Restauraciones intermedias con ionómeros (inactivación de caries)

Cuando se desea inactivar la presencia de caries múltiples o caries rampantes, las posibilidades del ionómero como material de restauración intermedia son superiores a las de otros materiales indicados para tal efecto, especialmente el cemento a base de óxido de zinc y eugenol reforzado. En efecto, se sabe que la presencia de eugenol inhibe la polimerización de las resinas de restauración (composites) y de los sistemas adhesivos resinosos, además de la controvertida acción de ese cemento sobre la pulpa dental. Por otro lado, un material que presente características adhesivas y que libere fluoruros, además de su compatibilidad biológica, y que no afecte las propiedades del futuro material de restauración, resulta más apropiado para esta aplicación clínica, por lo que su empleo es aconsejable en los procedimientos de inactivación de caries.

Si bien cualquier ionómero para restauración convencional o modificado con resinas sirve para este fin, por razones prácticas y económicas (recuérdese que se trata de restauraciones intermedias) se indica el uso de ionómeros convencionales.

Fig. 36-16. Ionómero vítreo convencional con cinco años de permanencia en la boca.

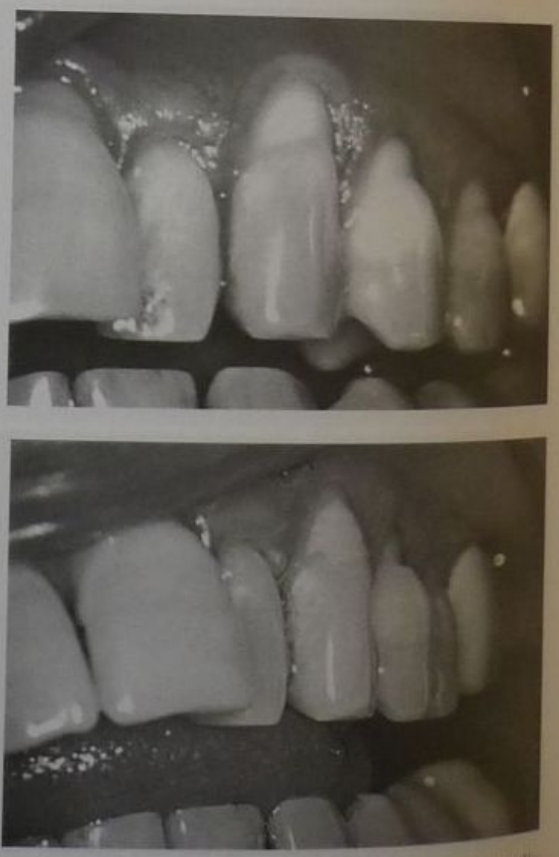

Fig. 36-17. A. Lesión de clase V, preoperatorio. **B.** Restauración pulida y terminada. (Gentileza del doctor Patricio Barrancos.)

Para la cobertura de poblaciones carenciadas o de personas con inaccesibilidad a la atención odontológica (zonas rurales, sin electrificación), los organismos sanitarios internacionales, como la Organización Mundial de la Salud, han auspiciado los denominados *tratamientos restauradores atraumáticos (TRA)*, consistentes en el tratamiento de caries en dientes temporarios y permanentes jóvenes llevado a cabo por personal especialmente entrenado y supervisado por odontólogos en locales comunitarios de poblaciones rurales sin equipamiento odontológico o imposibilitadas de acceder a la mínima atención primaria. Brevemente, un TRA consiste en la eliminación manual de la caries mediante excavadores o cucharitas y en la obturación de esa cavidad con un ionómero convencional. Existen ionómeros convencionales especialmente preparados para ese fin cuya composición ha sido modificada para lograr un producto de elevadas propiedades mecánicas (rigidez y resistencia a la abrasión) y elevada liberación de fluoruros. Los estudios clínicos efectuados en países que han incorporado TRA en sus programas de atención primaria indican altos porcentajes de retención de las restauraciones intermedias, tanto en dientes temporarios como en dientes permanentes (figs. 36-12 y 36-19).

Fig. 36-18. Ionómero vítreo de restauración modificado con resinas de fotopolimerización (Fuji II LC, GC).

IONÓMEROS VÍTREOS MODIFICADOS CON RESINAS DE AUTOPOLIMERIZACIÓN

La introducción de los ionómeros vítreos modificados con resinas de autopolimerización tuvo como objetivo permitir la utilización de estos materiales como medios cementantes o de fijación de restauraciones rígidas. Los ionómeros convencionales empleados como medios cementantes tienen algunos inconvenientes prácticos, como un prolongado tiempo de endurecimiento, solubilidad y desintegración, tendencia a la hipersensibilidad posoperatoria y sensibilidad a la técnica de manipulación. La incorporación de resinas autopolimerizables ha permitido solucionar esos inconvenientes, por lo que este grupo de ionómeros ha representado un considerable progreso en el desarrollo de nuevos ionómeros. Ya se ha indicado cuál es la composición de un ionómero modificado con resinas de autopolimerización (véase cuadro 36-2); los materiales existentes incorporan, además, algún acondicionador o "primer" para efectuar un pretratamiento del sustrato dentario, cuya composición varía según las diferentes marcas comerciales.

Estos cementos, por lo tanto, están indicados principalmente para cementar restauraciones, las que pueden ser restauraciones metálicas de todo tipo (incrustaciones, coronas, puentes adhesivos, restauraciones tanto de metales nobles como de metales no nobles) y restauraciones de resinas (carillas e incrustaciones). Por el momento, no se indica cementar restauraciones de porcelana pura con estos cementos porque aparentemente, debido a las tensiones generadas durante la autopolimerización de la resina, podrían producirse fracturas en estas restauraciones cerámicas.

La reacción de endurecimiento se produce en aproximadamente cuatro minutos y el odontólogo debe tener en cuenta un nuevo criterio clínico, a saber, *eliminar los excesos antes del endurecimiento del material*, ya que luego es sumamente difícil retirarlos sin poner en juego la integridad de la restauración cementada.

Las propiedades de estos cementos son las mismas que las ya indicadas reiteradas veces al describir cada tipo de ionómero; básicamente son adhesivos, liberan fluoruros, tienen propiedades mecánicas adecuadas y, dado que poseen algún sistema de "primer" que sella los conductillos dentinarios, se ha observado una sustancial reducción de la hipersensibilidad posoperatoria y la total insolubilidad del material, aun expuesto en el espesor de película logrado (alrededor de 20 micrones).

Algunos productos comerciales se presentan como "multipropósito o multiuso", en el sentido de que poseen varias aplicaciones clínicas, principalmente para la reconstrucción de muñones o de coronas dentarias destruidas, para rellenos o bases cavitarias e incluso, uno de ellos, como material de restauración intermedia. Sin embargo, por el momento, la mayor indicación clínica es la de cementado de restauraciones rígidas.

Fig. 36-19. Ionómero vítreo para restauración intermedia (Fuji IX, Dentsply).

COMPÓMEROS

Como se indicó anteriormente, un compómero es una resina fotopolimerizable que una vez polimerizada adquiere alguna de las propiedades de los ionómeros vítreos. En consecuencia, los compómeros constituyen un grupo de materiales sin relación alguna con los ionómeros vítreos; los compómeros no son ionómeros vítreos, sino resinas reforzadas (composites) fotopolimerizables con algunas diferencias respecto de las resinas o composites tradicionales. Luego de polimerizado, y en función de un tiempo de exposición a la humedad de la cavidad bucal, el compómero experimenta una serie de reacciones químicas que le permiten la transformación en estado sólido mediante la cual es capaz de incorporar características propias de un ionómero vítreo, específicamente la capacidad de liberar fluoruros.

Presentación comercial y composición química del compómero

Al ser una resina reforzada o composite, el compómero se presenta en la forma de una pasta envasada en jeringas, compules o dispensadores unitarios, según los distintos productos comerciales. Dichas jeringas o compules, a la vez, están envasados en "blisters" de aluminio herméticamente cerrados para evitar la exposición del producto a la luz y a la humedad. El avío que lo contiene también presenta un adhesivo para el material. Éste es un adhesivo monocomponente, es decir que funciona como "primer" y como resina adhesiva cuando se lo utiliza en los tiempos y formas que indica el fabricante. Este adhesivo es fotopolimerizable.

La composición del compómero se indica en el cuadro 36-3. Como se puede apreciar, a la tradicional resina reforzada Bis-GMA se le ha agregado una resina constituida por un monómero acídico, es decir que ese monómero contiene en su molécula grupos ácidos COOH, además de los grupos C=C que son los que le permitirán polimerizar cuando se rompa la doble ligadura. También se encuentra presente una "resina elastomérica", es decir, un monómero que al polimerizar le otorgará al material la capacidad de experimentar una ligera deformación elástica (deformación no permanente, sino recuperable) cuando se vea sometido a la acción de cargas o fuerzas ejercidas sobre él. Esta propiedad es particularmente importante porque implica la posibilidad del compómero de amortiguar los impactos, especialmente en las restauraciones de clase V cuando se ven sometidas a la acción de cargas que tienden a doblar o flexionar la pieza dentaria (resistencia flexural), lo que evita la fractura o el desprendimiento de la restauración.

El adhesivo monocomponente es fotopolimerizable y en su composición se integra un vehículo (habitualmente acetona) con monómeros hidrófilos (HEMA) y elementos adhesivos. Uno de los compómeros existentes también presenta ácido maleico, con la posibilidad de constituir un adhesivo monocomponente y autoacondicionante.

Nótese que el compómero no contiene el componente esencial para el ionómero vítreo: agua. Por lo tanto, inmediatamente surge la pregunta acerca de cómo esa resina puede producir la reacción ácido-base típica del ionómero, para que pueda funcionar como tal y, entre otras propiedades, liberar fluoruros. La respuesta se obtiene a partir de la composición del compómero: una vez polimerizado, los grupos ácidos del ahora polímero acídico (COOH) pueden incorporar agua de la humedad de la cavidad bucal y así se producen los grupos carboxílicos (COO–) que pueden efectuar la reacción ácido-base con el vidrio que rellena el material. Por lo tanto, el compómero presenta dos reacciones químicas definidas: la *reacción de fotopolimerización* de la resina, llevada a cabo por el odontólogo y que le permite realizar la restauración de la pieza dentaria afectada y luego, después de efectuada la restauración, la *reacción ácido-base*, verdadera transformación en estado sólido, cuando el material incorpora agua del medio bucal. Esta última reacción es lenta y se lleva a cabo durante los 90 días posteriores a la realización de la restauración, mediante un proceso de difusión química y de sorción acuosa.

Como se comprenderá, estas reacciones tienen implicaciones en el comportamiento clínico del material, y es necesario que el profesional esté al tanto de estas transformaciones del compómero para establecer con precisión sus indicaciones y para proceder en consecuencia ante cualquier modificación volumétrica que experimente el material (figs. 36-20 y 36-21).

Cuadro 36-3. *Tabla de composición de un compómero (composición tipo)*

Pasta (resina)	*Primer/adhesivo monocomponente*
Resina Bis-GMA	Monómeros hidrófobos
Dimetacrilato uretano	Monómeros hidrófilos (HEMA)
Resina elastomérica	Monómeros adhesivos
Resina ácida	Solventes (agua o acetona o alcohol)
Relleno (vidrio de sílice, alúmina y fluoruros)	Fotoiniciadores
Otros rellenos	Estabilizadores
Pigmentos	Inhibidores
Estabilizadores	(Ácido maleico)
Fotoiniciadores	

Indicaciones clínicas

La principal indicación del compómero es la restauración de lesiones de clase V en todas sus variables de localización anatómica. En segundo lugar, el compómero está indicado en la restauración de dientes temporarios y en pequeñas cavidades de clase I, no afectadas por las fuerzas de la oclusión funcional. Si bien este material fue pensado como una alternativa de la amalgama, prohibida en algunos países europeos, su comportamiento clínico no alcanza para sustituir las resinas reforzadas (composites) diseñadas específicamente para el sector posterior. Algunos profesionales también destacan la indicación del compómero en clase III y en el relleno o base de piezas dentarias muy destruidas.

Técnica de restauración

1. Aislación absoluta del campo operatorio.
2. Limpieza de la preparación con una mezcla de piedra pómez y agua.
3. Lavado y secado.
4. a) Colocación del líquido monocomponente en calidad de "primer", dejándolo actuar durante 30 segundos.
   b) Previamente y como alternativa, no sugerida por los fabricantes, puede hacerse un grabado ácido del esmalte por 15 segundos, lavado y secado.

Fig. 36-20. Compómero (Compoglass, Vivadent).

Fig. 36-21. Compómero (Dyract, Dentsply).

5. Secar suavemente con un chorro de aire y fotopolimerizar el "primer". Se observará una superficie brillante en el tejido dentario impregnado.
6. Colocación del líquido monocomponente, pero ahora en calidad de adhesivo, por lo que no se requiere un tiempo de acción y se lo puede fotopolimerizar inmediatamente.
7. Inyección del compómero a través del compule o retirándolo de la jeringa que lo contiene. Es conveniente, como en el caso de toda resina de restauración plástica, restaurar en capas, con el objeto de reducir la contracción volumétrica de polimerización. Para una preparación de clase V, es imprescindible efectuar la restauración en capas. Fotopolimerizar cada una de las capas.
8. Pulir la restauración, tal como si fuera de resina reforzada o "composite", empleando piedras de diamante sinterizado (de grano fino) o discos de pulir a baja velocidad y bajo condiciones húmedas y, finalmente, lograr el acabado final con puntas de goma, a baja velocidad e impregnadas con alguna pasta de pulido sobre la base de óxido de aluminio o de estaño de grano fino.

Evaluación clínica del compómero

Las restauraciones de compómero son muy fáciles de realizar si la técnica descrita anteriormente se lleva a cabo con meticulosidad. La resina como tal es de excelente calidad en cualquiera de los compómeros existentes. Se puede restaurar con facilidad porque el material tiene una consistencia tal que no se pega a los instrumentos y es posible adaptarlo y contornearlo con suma sencillez.

No solo la consistencia del compómero es excelente, sino que además la posibilidad de obtener armonía óptica merced a que la escala de colores Vita de estos materiales permite alcanzar excelentes resultados estéticos. Con los primeros compómeros, en controles verificados dentro de los 90 días, se ha observado la clásica apariencia de la microfiltración marginal en los bordes de esmalte. Analizando la situación en función de la química del material, si se ha producido la entrada de agua en él para que se produzca la reacción ácido-base, es probable que el compómero haya experimentado un aumento de volumen y tienda a extruirse de la cavidad. En tal caso, la filtración marginal no sería tal y en efecto, al pulir nuevamente el compómero, se ha visto que la restauración no presentaba signos de deterioro marginal. Por lo tanto, es recomendable controlar las restauraciones de compómero a los tres meses y volverlas a pulir en caso de que sea necesario por extrusión del material debido a sorción acuosa. Las evaluaciones clínicas efectuadas a los dos años de colocadas muestran una buena retención del compómero y un buen mantenimiento de la armonía óptica, la forma anatómica y los demás parámetros clínicos. Debe tenerse en cuenta que la indicación original de los fabricantes no contempla el biselado del esmalte y su grabado con ácido fosfórico al 37%, si bien resultaría ventajoso llevar a cabo estos procedimientos, especialmente cuando existe un importante componente adamantino en la preparación que se va a restaurar. Las observaciones preliminares avalan la necesidad de modificar el criterio original de no grabar el esmalte, especialmente en las restauraciones de clase V.

BIBLIOGRAFÍA

Libros de texto

Glass Ionomer Cements. AD Wilson, JW McLean. Quintessence Books, Chicago, 1988.

Atlas of Glass Ionomer Cements. Mount GJ. Martin Dunitz, London 1990.

Glass Ionmer Dental Cements. S Katsuyama, T Ishikawa, B Fujii, Ishiyaku EuroAmerica Inc., 1993.

Advances in Glass Ionomer Cements. CL Davidson, IM Mjör. Quintessence Books, 1999.

Preservation and Restoration of Tooth Structure. GJ Mount; WR, Hume. Mosby 1999.

Materiales en Odontología Clínica. RG Craig. 10a. Ed., Harcourt Brace, 1998.

Ciencia de los Materiales Dentales de Phillips K, Anusavice. 10a. Ed., MacGraw-Hill Interamericana, 1998.

Atraumatic Restorative Treatment for dental caries. Jo E Frencken, Christopher J Holmgren. STI Book b.v. Nijmegen, 1999.

Materiales Dentales. R Macchi. 3a. Edición. Buenos Aires, Editorial Médica Panamericana, 2000.

Adhesión. The silent revolution in dentistry. JF Roule, M Degrange. Quintessence Books, 2000.

Trabajos publicados

Wilson AD, Kent BE. A new translucent cement for dentistry. Br J Dent 1972;132:133-135.

Smith DC. A new dental cement. Br Dent J; 1968; 125:381-384.
Crisp, et al. Glass ionomer cement formulations. II. The synthesis of novel polycarboxylic acids. J Dent Res 1980,59:1055.
Wilson AD. Resin modified glass ionomer cements. Int J Prosthodont 1990;3:425.
McLean, et al. Proposed nomenclature for glass ionomer dental cements and related materials. Quintessence Int. 1994;25:587-589.
Ngo H, Mount GJ, Peters MCRBV. A study of glass-ionomer cement and its interface with the enamel and dentin using a low-temperature, high resolution scanning electrin microscope technique. Quintessence Int 1997;28:63-69.
Mitra SB. Adhesion to dentin and physical properties of a light-cured glass ionomer liner/base. J Dent Res 1991;70:72-74.
Mitra SB.In vitro fluoride release from light cured glass ionomer liner/base. J Dent Res 1991;70:75-78.
Forsten L. Fluoride release of glass ionomers. J Esthet Dent 1994;6:216-222.
Ferrari M, Davidson CL. Interdiffusion of a traditional glass-ionomer cement into conditioned dentin. Am J Dent 1998;10:295-297.
Ngo H, Marino V, Mount GJ. Calcium, strontium, aluminium, sodium and fluoride release from four glass ionomers. J Dent Res 1998;77:641 (Abst 75).
Tay FR, et al. Ultrastructural study of a glass ionomer-based, all-in-one adhesive. J Dentistry 2001;29(7):489-498.
Yap AU, Mok BY. Surface finish of a new hybrid aesthetic restorative material. Oper Dent 2002;27(2):161-6.
Miyazaki M, et al. Influence of adhesive application duration on dentin bond strength of single-application bonding systems. Oper Dent 2002, May-June;27(3):278-83.
Ikemura K, et al. Optimizing filler content in an adhesive system containing pre-reacted glass-ionomer fillers. Dent Mater 2003, Mar 19(2):137-146.
Yoshida Y, Van Meerbeek B, et al. Evidence of chemical bonding at biomaterial-hard tissue interfaces. J Dent Res 2000;79(2):709-714.
Edelberg MH, Basso ML. Tratamiento Restaurador Atraumático. Buenos Aires, Revista de la Asociación Odontológica Argentina, 2000; Vol 88, Nº 1: 43-47.
Ten Cate JM; VanDuinen RNB. Hypermineralization of dentinal lesions adjacent to glass ionomer cement restorations. J Dent Res; 1995; 74(6):1266-1271.
Edelberg MH, Conesa Alegre C. Quince años de adhesión con ionómeros vítreos. Premio Qualitas, 1994.
Li J, et al. Strength and setting behaviour of resin-modified glass ionomer cements. Acta Odontol. Scand 1995;53:311-317.
Peutzfeldt A. Surface hardness and wear of glass ionomers and compomers. Am J Dent 1997;10:15-17.
Uno S, et al. Long-term mechanical characteristics of resin modified glass ionomer restorative materials. Dent Mater 1996;12:64-69.

37

Composites: tipos y selección

María Eleonora Macchi

INTRODUCCIÓN

Al observar el estado actual de las resinas reforzadas o composites, se puede arribar a la conclusión de que durante muchos años estos materiales fueron utilizados en condiciones que hoy no serían aceptables. Tampoco cumplieron con los requisitos básicos de tiempo de vida útil que debe tener un material para restauración.

En sus comienzos, los composites se utilizaron sobre la base de diseños y desarrollos empíricos que se adelantaron demasiado a la ciencia de los materiales dentales. Cada fracaso clínico proporcionó enseñanzas que permitieron mejorar los aspectos que aun en ensayos de laboratorio, sometidos estrictamente a normas, no era posible determinar.

Los requisitos deseables, en función del tiempo de vida útil, de las restauraciones confeccionadas con estos materiales deberían ser evaluados de la misma manera en que la ingeniería evalúa las estructuras edilicias. En esa ciencia se parte del concepto de que en el terreno de las construcciones no existe estructura edilicia indestructible.

Por tal motivo, las acciones de conservación y mantenimiento deben estar presentes en todo proceso de diseño. Éste parece ser el enfoque apropiado para adoptar cuando se realiza la evaluación de los composites como material de restauración.

En virtud del avance constante en el desarrollo de mejores propiedades y al corto plazo en que son controlados para verificar su futura aceptación, debe reconsiderarse su expectativa de vida y tomar conciencia del control y el mantenimiento que requerirían.

Si los composites se consideran como materiales de estructura heterogénea, producto de la combinación de una

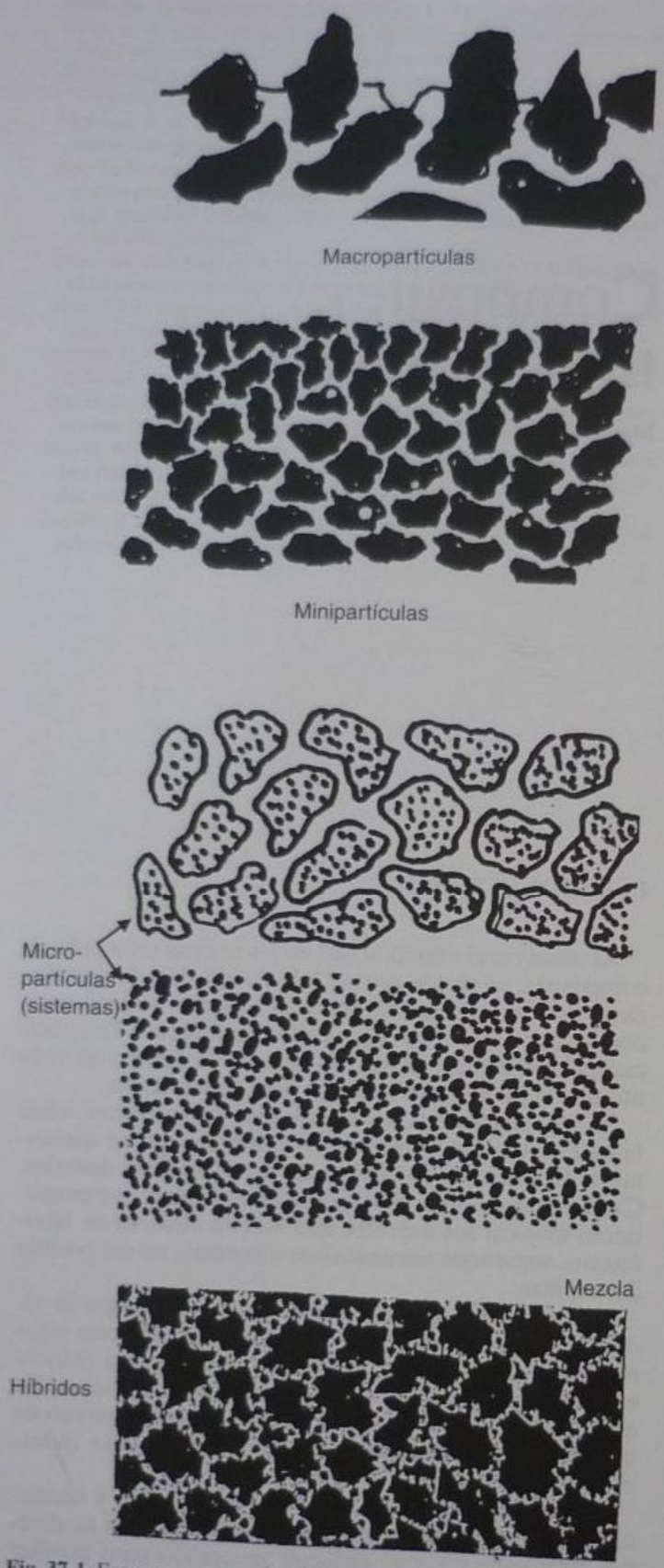

Fig. 37-1. Esquema comparativo del tamaño de las partículas en los diferentes tipos de composite (no está en medidas reales).

fase orgánica (matriz) y una fase cerámica (núcleos de refuerzo), sus propiedades podrían analizarse evaluando ambas fases por separado.

Esas fases funcionan como una unidad estructural debido al procedimiento de silanización al que son sometidas las partículas de refuerzo, que enlaza ambos componentes mediante una molécula bifuncional, como algún vinilsilano.

Este mecanismo de unión de las fases es de suma importancia en estos materiales y determina propiedades fundamentales que analizaremos en este capítulo.

LA FASE CERÁMICA

Los composites actuales se diferencian de los primeros que se desarrollaron principalmente por las partículas de refuerzo.

La tecnología actual permite obtener toda una gama de tamaños, formas y distribución de esas partículas, lo que de alguna manera complica la clasificación de los composites sobre la base del tipo de relleno y explica la existencia de varias formas de encararla.

Se podría partir de la forma en que son obtenidas las partículas. Los procedimientos pueden ser mecánicos o reacciones químicas con sustancias específicas.

En el primer caso, las partículas de refuerzo se obtienen por trituración mecánica de bloques cerámicos. En el comienzo, era común utilizar bloques de cuarzo, cuya elevada dureza hacía difícil la trituración y determinaba la obtención de partículas de gran tamaño (decenas de µm). Hoy se parte de vidrios o silicatos desarrollados específicamente para que reúnan propiedades físicas –dentro de ellas, ópticas y mecánicas– y químicas más convenientes y que permite lograr núcleos de menor tamaño. Uno de estos procedimientos químicos de obtención, una especie de síntesis de mineral o proceso solgel, permite disponer de partículas cerámicas de tamaños variables dentro de un amplio espectro.

Una ventaja adicional de la obtención de compuestos cerámicos específicos para generar las partículas que constituirán los núcleos de un composite está dada por la posibilidad de incorporación en ellas de elementos que generan radioopacidad en el producto final. De esta manera, se puede detectar la presencia de una restauración en un estudio radiográfico y evaluar la posible existencia de defectos en ella.

Los compuestos cerámicos con capacidad de liberación de iones fluoruro también se incorporan en algunos composites. Sin embargo, la capacidad de liberación de ese ion es menos significativa que la de otros tipos de materiales.

Las partículas obtenidas mediante estos procedimientos representan las que, en algunas clasificaciones, son conocidas como macropartículas o minipartículas.

Es posible también adquirir los núcleos de refuerzo mediante procedimientos basados en la generación de reacciones químicas a temperaturas elevadas (superiores a los 1000 °C) en compuestos de silicio. Con esto se obtienen partículas muy pequeñas que, al tener un tamaño parecido al de las micelas coloidales, se denominan de sílice coloidal o micropartículas.

Otra posibilidad de refuerzo, recientemente incorporada a productos comercialmente disponibles, es el empleo de los denominados nanorrellenos, partículas con un tamaño del orden de las milésimas de micrómetro.

En resumen, si se detallan las medidas de los tamaños de partículas de los diferentes tipos de composites, se pueden establecer las diferencias (fig. 37-1):

– Macropartículas de 10 a 100 µm
– Midipartículas de 1 a 10 µm

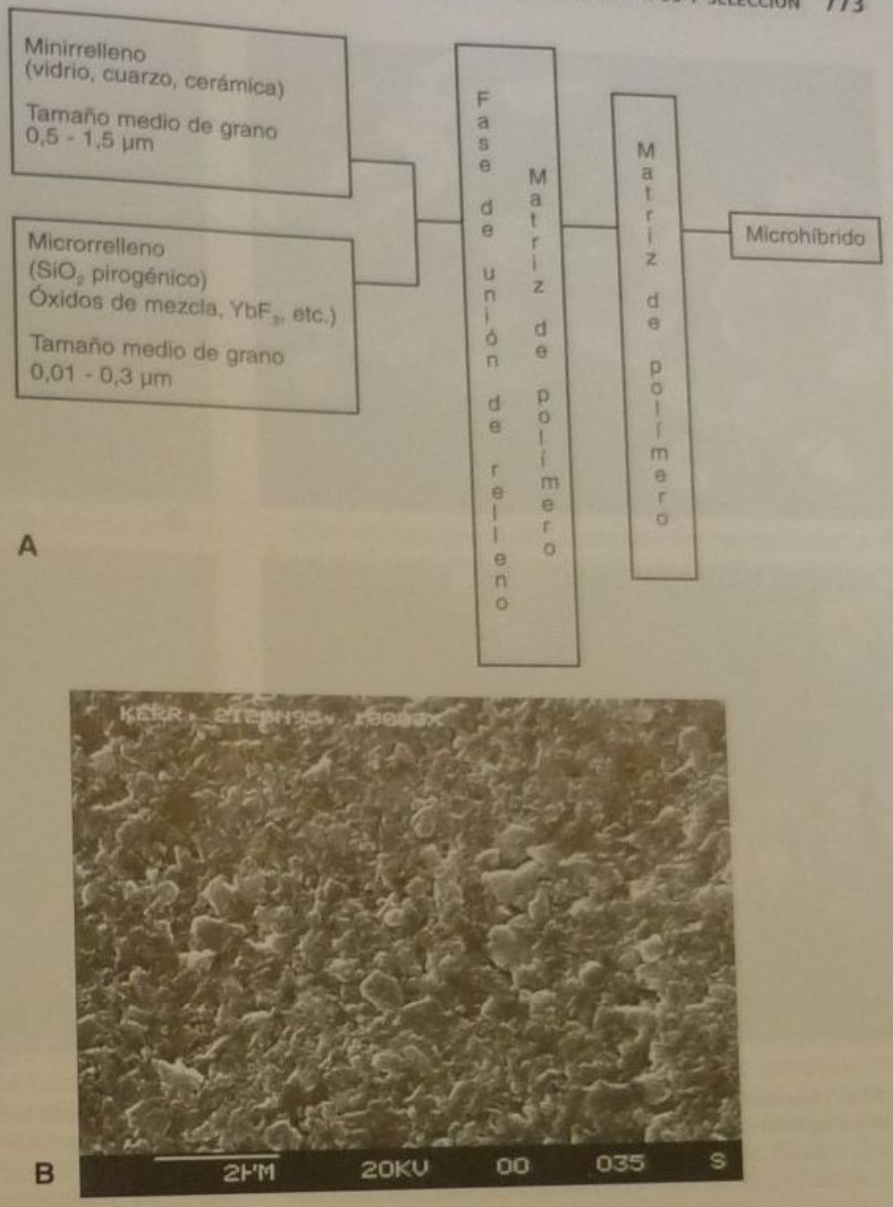

Fig. 37-2. A. Composites microhíbridos. B. Microfotografía de un composite microhíbrido (Point 4, Kerr) donde se observa la regularidad de la distribución de las partículas y su consistencia en el tamaño.

- Minipartículas de 0,1 a 1 µm
- Micropartículas de 0,01 a 0,1 µm
- Nanopartículas de 0,001 a 0,008 µm

La combinación de diferentes tamaños de partículas da origen a los que a veces se denominan composites "híbridos" y a los microhíbridos (fig. 37-2).

La cantidad de partículas cerámicas incorporadas en un composite determina su porcentaje de refuerzo. Es importante tener en cuenta que la evaluación de ese porcentaje debe efectuarse en función del volumen ocupado por los núcleos y no de su peso.

Si se utilizara el peso para estimar el refuerzo, el valor de éste podría verse incrementado por la incorporación de partículas de mayor densidad y no se traduciría necesariamente en un incremento de las propiedades mecánicas buscadas.

En los composites actualmente disponibles ese porcentaje oscila entre el 35% y poco más del 70%. Estos valores pueden representar alrededor del 50 y el 86% en peso (fig. 37-3).

Con fines prácticos, los composites pueden clasificarse en términos de su contenido cerámico, según que el porcentaje de éste sea mayor o menor que el 60% en volumen.

El alto porcentaje de refuerzo determina propiedades mecánicas convenientes en cuanto a rigidez (módulo de elasticidad), lo que es fundamental en situaciones en las que el material está sometido a esfuerzos oclusales.

Los porcentajes menores del 60% se dan necesariamente en los productos que usan exclusivamente micropartículas (sílice coloidal) debido a la necesidad de utilizar gran cantidad de matriz orgánica para aglutinarlas. En otros casos, el menor contenido cerámico es utilizado en forma intencional para obtener características específicas de fluidez en la pasta del composite y cierta flexibilidad en el producto final (composites fluidos).

SELECCIÓN EN FUNCIÓN DEL CONTENIDO CERÁMICO

Como base, la selección debe tomar en cuenta dos pilares: la forma anatómica funcionalmente correcta y la armonía óptica que debe tener y mantener una restauración para su éxito clínico.

Estas dos características están estrechamente relacionadas con la estructura del material analizada anteriormente: la cantidad y el tamaño de sus núcleos cerámicos.

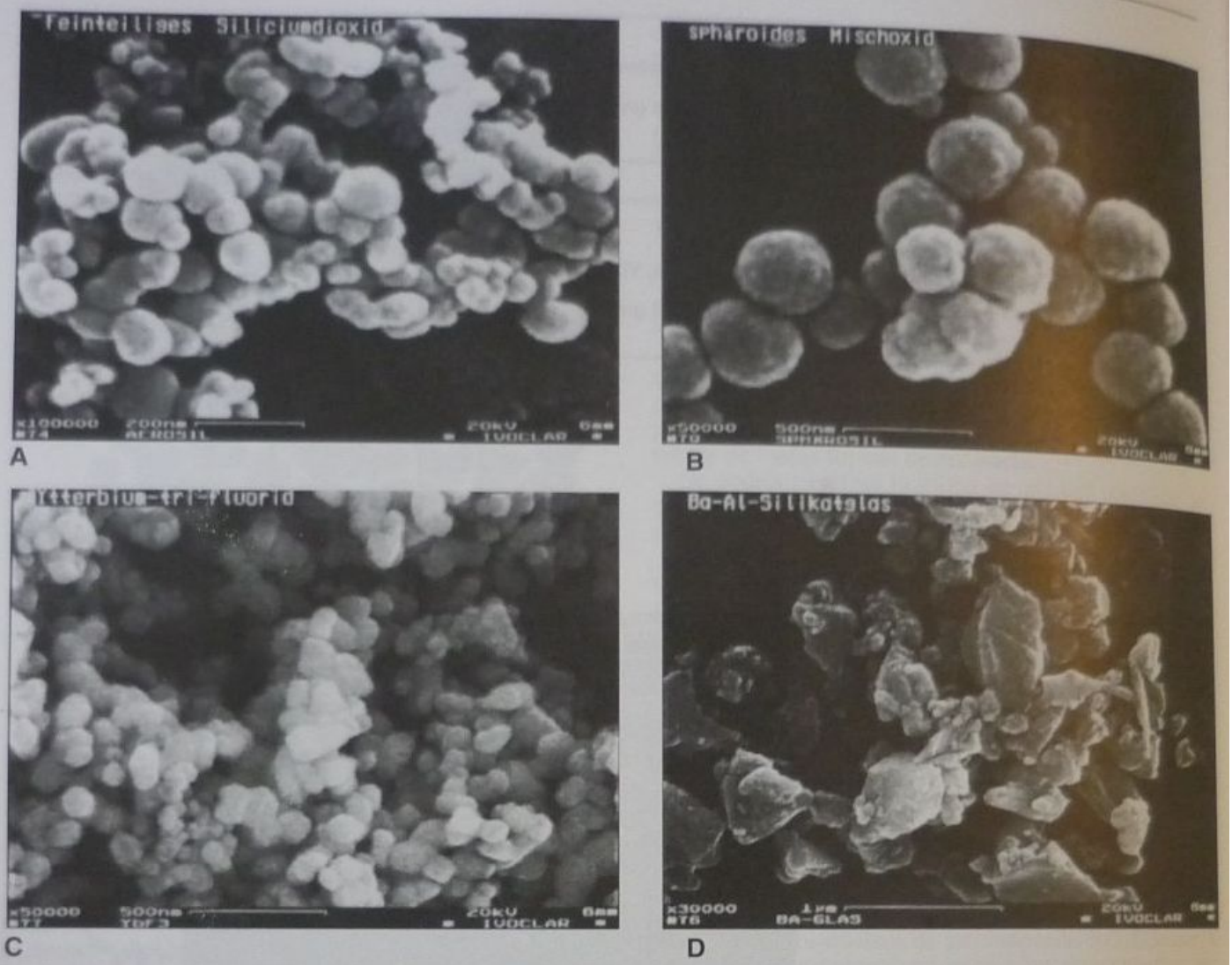

Fig. 37-3. Diferentes tipos de partículas cerámicas de refuerzo utilizados en los composites de la firma Vivadent. **A**. Óxido de silicio pirogénico. **B**. Óxidos mixtos esferoidales. **C.** Trifluoruro de iterbio. **D**. Vidrio de silicato de bario pulverizado (gentileza de Ivoclar).

Forma anatómica

Podría analizarse, en primer término, cómo se produce la pérdida de la forma anatómica en una restauración realizada con estos materiales. Esa pérdida puede darse por factores vinculados con los contactos oclusales o con el roce de sustancias como alimentos o elementos de limpieza sobre su superficie.

Los productos que mejor resisten la pérdida de la forma anatómica frente a las fuerzas oclusales son aquellos que poseen un alto módulo de elasticidad, determinado por un contenido cerámico suficientemente elevado.

Tal situación puede acompañarse o no de aceptable resistencia al desgaste por abrasión. Esto último se relaciona con el tamaño de las partículas: cuanto mayor es el tamaño, mayor es el estrés que se produce en la unión matriz-núcleo por la fricción que generan el bolo alimenticio o las partículas de un abrasivo sobre la superficie del material. Así, las partículas se desprenden y determinan la pérdida de masa del material y la consiguiente pérdida de la forma anatómica en la restauración.

En este sentido, los composites de micropartículas permiten mejor deslizamiento de los alimentos o los abrasivos sobre su superficie, lo que genera menor fricción y, por ende, menor desgaste y menor pérdida de la forma anatómica por abrasión.

Sin embargo, su menor módulo de elasticidad determinado por su menor contenido cerámico los hace inapropiados para zonas de grandes esfuerzos oclusales como las restauraciones de clase II. La deformación elástica relativamente elevada que se produce ante cada contacto oclusal genera microfracturas que provocan el astillamiento (chipping) del material y la pérdida de la forma anatómica localizada en esas zonas de contacto (véase cap. 38).

El avance y el mejoramiento producidos en los composites en años recientes hacen imposible que hoy se disponga de productos con adecuados módulo de elasticidad y comportamiento en abrasión, los cuales aseguran que la pérdida de la forma anatómica, aun en restauraciones oclusales de premolares y molares, no supere unas pocas decenas de micrómetros al año. Estos valores no se diferencian del desgaste que en condiciones normales experimenta anualmente el esmalte en las cúspides de esas piezas.

Simultáneamente, la situación actual obliga a no extremar la dureza del composite (es decir, de su fase cerámica), que no debe ser capaz de producir alteraciones (desgastes) en el antagonista dentario en las zonas de contacto.

Armonía óptica

Durante años, la selección de un composite por su capacidad de brindar estética iba en detrimento de sus propiedades mecánicas. Hoy, la tendencia consiste en combinar ambas situaciones y, por ello, carecen de sentido las clasificaciones de los composites en función del sector de la boca al que están destinados.

Respecto de la armonía óptica de la restauración, debe destacarse que está determinada no solo por el color del material sino también por otros aspectos vinculados con su comportamiento frente a la luz. De esta manera, la traslucidez y el brillo contribuyen al logro de ese objetivo.

El brillo, a la vez, está condicionado por la lisura obtenida en la superficie y ésta puede verse afectada en un composite si sus partículas reforzadoras aparecen sobresaliendo de la superficie. La magnitud del efecto que esta situación produce sobre el brillo depende del tamaño que tengan esos núcleos cerámicos.

Las partículas de tamaños superiores a 10 μm afectarán notoriamente el brillo y la armonía óptica de la restauración. En el otro extremo, si ese tamaño es inferior a la longitud de onda de las radiaciones que conforman la luz visible (radiaciones de entre 0,4 y 0,7 μm), el efecto no será observado.

Esta última situación se da en los composites que solo usan como refuerzo las denominadas micropartículas (tamaño inferior a 0,1 μm). En los composites con partículas de tamaño intermedio –los denominados composites microhíbridos– el efecto es significativo, pero escasamente notorio (fig. 37-4).

Es posible que mediante el empleo de nanopartículas, agrupadas en conglomerados para permitir su incorporación en la cantidad conveniente para obtener un adecuado módulo de elasticidad, se logre disponer de un composite que combine el logro de máxima armonía óptica con adecuada capacidad de mantenimiento de la forma anatómica (véase cap. 38).

Un avance en cuanto al logro de armonía óptica, orientado hacia la odontología estética y cosmética, es la disponibilidad de composites para el trabajo con técnica estratificada. Se basa ésta en disponer del producto en suficiente variedad de color y traslucidez como para reponer cada una de las porciones de tejido dentario perdido en forma progresiva. Así es posible reproducir en forma total las características que, junto con una forma anatómica adecuada, hacen que la restauración pueda pasar desapercibida para el observador.

MATRIZ ORGÁNICA

La matriz de los actuales composites es la fase que se mantuvo con menor variación respecto de los primeros que se desarrollaron. Es esta fase orgánica la que permite el endurecimiento en estos materiales. Durante la polimerización todos los composites experimentan contracción como fenómeno anexo.

El desarrollo de nuevos monómeros que produzcan expansión al unirse entre sí, por ejemplo con la apertura de anillos como en las moléculas de algunos espiroortocarbonatos, podría resolver este problema principal de los composites. Por otra parte, se han estudiado distintas formas de incrementar el grado de polimerización de esta matriz para así aumentar sus propiedades físicas y, entre ellas, la resistencia al desgaste.

Fig. 37-4. Composite microhíbrido Vitalescence (Ultradent).

Otra mejora que puede aumentar las probabilidades de éxito está dada por el desarrollo de monómeros con velocidad regulada de transformación del monómero en polímero. Con ello se busca aumentar la duración del lapso durante el cual el composite, si bien está polimerizando, mantiene cierta flexibilidad. Las tensiones que se producen como consecuencia de la contracción de polimerización durante este período, conocido como pre-gel, pueden así ser más fácilmente disipadas por deformación. De esta manera, la zona de adhesión del composite a un sustrato es menos demandada y se mejoran las posibilidades de éxito en cuanto a la integración entre el material y ese sustrato.

Un resultado similar al descrito en el párrafo precedente puede buscarse regulando la velocidad de reacción de polimerización a través de la regulación de la velocidad de entrega de energía activadora. El empleo de dispositivos de fotocurado que entregan la energía de radiación en forma progresiva busca ese objetivo de prolongación del período pre-gel en el material. Este principio es de aplicación en los dispositivos que generan la radiación tanto por medio de un bulbo o bombillo halógeno como mediante el sistema de plasma o el uso de diodos. Menos apropiado a esa finalidad es el uso de la radiación láser para la activación de la polimerización.

La matriz orgánica y los núcleos cerámicos deben mantenerse unidos para evitar el desgaste y permitir que el material combinado funcione como una unidad. Para ello no debe fallar el procedimiento de silanización de las partículas cerámicas. La calidad de la unión silano determina la estabilidad química del composite. El factor determinante de la ruptura de la unión es la hidrólisis producida por incorporación de agua por parte del material.

Variaciones en algunos productos

A partir de la estructura básica de los composites –núcleos cerámicos unidos químicamente a una matriz orgánica polimérica– han sido comercializados productos con denominación y composición diversa.

Algunos que merecen ser mencionados son los comercializados con los nombres de "cerómeros", "ormocers", "compómeros" y "gionómeros".

Los "cerómeros" (*ceramic optimized polymer*) no son nada más que composites en los que se ha buscado optimizar la cantidad y tipo de refuerzo cerámico para obtener las propiedades más convenientes. En definitiva, son simplemente composites producto de los avances generados a partir de la investigación en la disciplina de los materiales (véase cap. 54).

Los "ormocers" (*organic modified ceramic*) son el resultado de una tecnología en la que se aprovechan reacciones químicas para generar un refuerzo cerámico adicional. El empleo de los productos hasta hoy comercializados no se ha traducido en avances que puedan considerarse significativos en cuanto a resultados en relación con los que se obtienen con los composites en general.

Los últimos dos tipos de productos mencionados tratan de generar un material que compita con los cementos de ionómero vítreo en términos de actividad protectora contra la aparición de lesiones producidas por la caries, lo que se logra por liberación de fluoruro.

Los "compómeros" son composites en los que el vidrio reforzador, o parte de él, es similar al que constituye el polvo de esos cementos. Las moléculas de la parte orgánica, por otro lado, incluyen grupos carboxilo, además de los vinílicos que les permiten polimerizar. De esta manera, el material ya polimerizado, una vez en contacto con un medio húmedo como el bucal, absorbe agua. Ésta ioniza los grupos carboxilo que reaccionan con el citado vidrio generando la buscada liberación de fluoruro. Los compómeros han sido utilizados con razonable éxito en la restauración de lesiones del tercio gingival, posiblemente por su flexibilidad similar a las de los composites con bajo porcentaje cerámico, como los que contienen microparticulas y los fluidos.

Recientemente han sido comercializados, con el nombre de "gionómeros", composites en los que la fase cerámica contiene alguna cantidad de vidrio de fluroaluminosilicato –vidrio del polvo de los ionómeros– ya reaccionado con ácidos. Se busca, de esta manera, conseguir mayor liberación del ion fluoruro.

ASPECTOS DE MANIPULACIÓN

Junto con las condiciones y características deseables ya descritas, es importante que el material asegure cualidades de manipulación que faciliten el trabajo técnico de realización de restauraciones.

Para ello, el material en estado plástico debe tener una consistencia que permita modelarlo antes de ser polimerizado, que mantenga la forma hasta que se lo polimerice, que permita que sea extendido en pequeños espesores, que no se adhiera a los instrumentos y que permita una razonable condensación.

Estas características de manipulación pueden determinar la selección de un determinado producto sobre otro de propiedades similares una vez polimerizado. Un avance en ese sentido, especialmente orientado al empleo de composites en restauraciones en el sector posterior de la cavidad bucal, es el desarrollo de los composites "condensables" o "empacables". Mediante la selección apropiada de los monómeros y de partículas de forma adecuada y en la cantidad conveniente, se busca disponer en ellos una consistencia en la pasta que permita un trabajo de compactación que trata de imitar el trabajo que se realiza con amalgama. El objetivo final es facilitar la obtención de la forma anatómica, especialmente en lo relativo a la correcta relación de contacto en las restauraciones compuestas.

RESUMEN

En conclusión, es apropiado decir que el odontólogo puede seleccionar racionalmente el composite que va a emplear mediante el análisis de información confiable sobre la cantidad y el tipo de refuerzo cerámico utilizado en su formulación, los datos disponibles sobre su comportamiento clínico (pérdida de la forma anatómica) y las condiciones que ofrezca para su manipulación.

Cabe hacer notar que en la actualidad es posible disponer de un material que responda razonablemente bien a todos estos requerimientos para ser empleado en casi todas las situaciones clínicas que pueden ser resueltas con restauraciones de inserción plástica.

También es importante dejar sentado que el uso de un composite que brinde las posibilidades citadas debe ir acompañado por conductas de control y mantenimiento, como ya se mencionó en el comienzo de este capítulo.

BIBLIOGRAFÍA

Anusavice K. La ciencia de los materiales dentales de Phillips, (trad.), 10a ed. Mexico, Interamericana, 2000.

Chung KH. The relationship between composition and properties of posterior resin composites. J Dent Res 1990;69:852-856.

Craig RG. Restorative dental materials. St. Louis, Mosby, 1989.

Dietschi D. Layering concepts in anterior composite restorations. J Adhes Dent 2001;3(1):71-80.

Eick JD, Robinson SJ, Byerley TJ, Chappelow CC. Adhesive and nonshrinking dental resins of the future. Quintessence Internat 1993; 24:632-640.

Fortin D, Vargas MA. The spectrum of composites: new techniques and materials. J Am Dent Assoc 2000;131(Supp):26S-30S.

Leinfelder KF, Bayne SC, Swift EJ Jr. Packable composites: overview and technical considerations. J Esthet Dent 1999;11(5):234-49.

Li Y, Swartz ML, Phillips RW, Moore BK, Roberts TA. Effect of filler content and size on physical properties of composites. J Dent Res. 1985;64:1396-1401.

Lutz F, Phillips RW. A classification and evaluation of composite resin systems. J Prosth Dent, 1983;50:480-488.

Macchi RL. Materiales dentales. 3 ed. Buenos Aires, Editorial Médica Panamericana, 2000.

Soderholm KJ, Mariotti A. BIS-GMA –based resins in dentistry: are they safe? J Am Dent Assoc 1999;130(2):201-9.

Unterbrink GL, Liebenberg WH. Flowable resin composites as "filled adhesives": literature review and clinical recommendations. Quintessence Int 1999;30(4):249-57.

Willems G. Lambrechts P, Braem M, Vanherle G. Composite resins in the 21st century. Quintessence Internat 1993;24:641-658.

Willems G. Lambrechts P, Braem M, Vanherle G. Hardness and Young's modulus of filler particles of dental restorative materials compared with human enamel. J Biomed Mat Res 1993;27:747-755.

38

Manipulación y comportamiento de los composites

Patricio J. Barrancos

INTRODUCCIÓN

Con el advenimiento de la verdadera odontología adhesiva, el práctico general pasó a tener a su disposición composites más versátiles junto con agentes de enlace denominados adhesivos multipropósito de quinta generación, que se adhieren a todos los sustratos dentarios: esmalte, dentina o cemento, materiales como los ionómeros vítreos, otros composites, porcelana y metales comunes y nobles.

Posteriormente surgieron adhesivos llamados de sexta y de séptima generación.

La excelente adhesión lograda ha producido una serie de cambios en los planes de tratamiento actuales comparados con los que se confeccionaban en años anteriores y permite ejercer una odontología más conservadora que reemplace solo el tejido dental defectuoso o faltante.

Los trabajos de investigación clínica y de laboratorio que se realizan con composites y adhesivos buscan resolver algunos de los problemas hallados en la utilización de estos materiales en la práctica diaria.

EL DESARROLLO GENERACIONAL DE LOS SISTEMAS DE ADHESIÓN

Según un trabajo de Freedman y Leinfelder,[1,2] durante las últimas dos décadas, la evolución de las técnicas de adhesión ha transformado el panorama de la práctica de la odontología. En la actualidad, en los Estados Unidos y Canadá, la mayor parte de las restauraciones directas e indirectas son adheridas a la estructura dental en lugar de cementarlas o retenerlas mecánicamente. Un amplio acervo de investigación y de desarrollo de productos ha mejorado constantemente el armamentario de adhesivos

disponible para los odontólogos ampliando el rango de aplicaciones. Un interés nuevo por la apariencia y la salud oral se ha visto reflejado en la demanda de servicios generalmente asociados a procedimientos de adhesión.

La amplia demanda y uso de adhesivos dentales ha impulsado el desarrollo en rápida sucesión de productos mejores y más fáciles de usar. Los odontólogos se han visto literalmente inundados por oleadas de generaciones de materiales adhesivos. Aunque el término *generación* no tiene una base científica en el campo de los adhesivos, y es más bien arbitrario, sirve para el propósito de organizar una miríada de materiales en categorías más comprensibles.

Las definiciones generacionales ayudan a identificar los principios químicos involucrados, la fuerza de la adhesión a la dentina y la facilidad de uso para el clínico. Finalmente, este tipo de clasificación beneficia al odontólogo y al paciente al simplificar el proceso de elección en el consultorio.

Adhesivos de la primera a la séptima generación

Los adhesivos aparecidos al final de los años setenta no fueron realmente tal cosa. Aunque su fuerza de adhesión al esmalte era alta, su adhesión a la dentina era lastimosamente baja, por lo común no mayor de 2 Mpa. Todas las generaciones de adhesivos, en general, se unen bien a la estructura microcristalina del esmalte; el principal problema es la fuerza de unión a la dentina, tejido semiorgánico. La unión se buscaba por la quelación del agente adhesivo con el calcio, componente de la dentina; si bien había penetración tubular, ésta contribuía poco a la retención de la restauración. Era común observar el despegamiento de la interfaz dentinal en pocos meses.[3] Estos adhesivos se indicaban primariamente para cavidades pequeñas, con retención, de clases III y V.[4] La sensibilidad posoperatoria era común cuando estos agentes eran usados para restauraciones oclusales posteriores.[5]

A comienzos de los años ochenta se desarrolló la *2ª generación*, bien diferenciada. Estos productos intentaban usar la capa residual *(smear layer)* como sustrato para la adhesión.[6] Esta capa está unida a la dentina subyacente a niveles insignificantes de 2 a 3 MPa y las débiles fuerzas de adhesión de esta generación (2 a 8 MPa a la dentina) hacía todavía necesaria la retención en la preparación de cavidades. Las restauraciones con márgenes en dentina presentaban exagerada microfiltración y las restauraciones en posteriores adolecían de considerable sensibilidad posoperatoria. La estabilidad a largo plazo de los adhesivos de 2ª generación era problemática y la tasa de retención a un año para las restauraciones no pasaba de 70%.[7,8]

Al final de la década de 1980 aparecieron los sistemas de doble componente: iniciador *(primer)* y adhesivo. Las mejoras notables que estos agentes de unión tenían permitieron que se los clasificara como *3ª generación*. El incremento significativo de la fuerza de adhesión a la dentina, 8-15 MPa, disminuyó la necesidad de retención en las preparaciones cavitarias. Las lesiones por erosión, abrasión o abfracción pudieron ser tratadas con preparaciones mínimas, dando comienzo a la odontología ultraconservadora. La notable disminución de la sensibilidad posoperatoria en las restauraciones oclusales posteriores fue un avance bienvenido. La *3ª generación* fue igualmente la primera en lograr adherencia no solamente a la estructura dental sino, además, a metales y cerámica. La parte negativa de estos agentes de unión fue su corta duración. En varios estudios se constató que la adhesión de estos materiales empezaba a decrecer después de tres años en boca. Sin embargo, a pesar de niveles altos de sensibilidad posoperatoria, la demanda por parte de los pacientes de restauraciones color diente impulsó a algunos odontólogos a empezar a ofrecer obturaciones posteriores en resina reforzada como procedimiento de rutina.[9-11]

A comienzos de los años noventa, los agentes de unión de *4ª generación* transformaron la odontología. La alta fuerza de unión a la dentina, entre 17 y 25 MPa, y la disminución de la sensibilidad posoperatoria en restauraciones oclusales posteriores, impulsaron a muchos odontólogos a empezar el cambio de uso de amalgama por resinas compuestas en obturaciones directas en posteriores.

Esta generación se caracteriza por el proceso de hibridación en la interfaz dentina-resina reforzada, que consiste en el reemplazo de la hidroxiapatita y el agua de la superficie dentinaria por resina. La resina, en combinación con las fibras de colágeno remanente, constituye la capa híbrida. La hibridación involucra tanto los túbulos dentinarios como la dentina intratubular, mejorando extraordinariamente la fuerza de unión a la dentina.[3-18] El grabado total y la adhesión a dentina húmeda, conceptos desarrollados por Fusayama y Nakabayashi en Japón en los años ochenta, introducidos en los Estados Unidos por Bertollotti y popularizados por Kanca, son las grandes innovaciones de la *4ª generación* de adhesivos.[19-22]

Los materiales en este grupo se distinguen por sus componentes; hay dos o más ingredientes que se deben mezclar, preferiblemente en proporciones muy precisas. El mezclado, fácil de lograr en el laboratorio, no lo es tanto en el consultorio. El número de pasos en el mezclado y la necesidad de medición exacta de los componentes tienden a hacer el procedimiento confuso y a reducir la fuerza de unión a dentina.

Esto condujo al desarrollo y popularización de los adhesivos dentales de *5ª generación*. Estos materiales se adhieren bien al esmalte, la dentina, a la cerámica y a los metales, pero lo más importante es que se caracterizan por tener un solo componente en un solo frasco. No hay mezclado y, por lo tanto, es menor la probabilidad de error. La fuerza de retención a la dentina está en el rango de 20 a 25 MPa y más, adecuada para todos los procedimientos dentales (excepto en conjunción con cementos de resina de autocurado y resinas reforzadas para obturaciones de autocurado).

Los agentes de unión de la *5ª generación* son fáciles de usar y de resultados predecibles; son los adhesivos más populares en la actualidad. Además, hay poco riesgo de sensibilidad a la técnica en un material que se aplica directamente sobre la superficie preparada del diente. La sensibilidad posoperatoria ha sido también reducida sensiblemente (figs. 38-1 y 38-2).

Los odontólogos y los investigadores están tratando de eliminar el paso del grabado ácido, o de incluirlo químicamente dentro de alguno de los otros pasos. La *6ª generación* de adhesivos no requiere grabado, al menos en la superficie de la dentina. Si bien esta generación no está aceptada universalmente, hay un número de adhesivos dentales presentados desde el año 2000 en adelante que están diseñados específicamente para eliminar el paso de grabado. Estos productos tienen un acondicionador de la dentina entre sus componentes; el tratamiento ácido de la dentina se autolimita y los productos del proceso se incorporan permanentemente a la interfaz restauración-diente (fig. 38-3; véanse caps. 33 y 42).

Fig. 38-1. Optibond Solo Plus (sds/Kerr). Presentación en frasco y monodosis.

Algunos investigadores han planteado dudas sobre la calidad de la unión con el paso del tiempo en boca. Lo interesante es que la adhesión a la dentina (18 a 23 MPa) se sostiene con el transcurso del tiempo, mientras que la adhesión al esmalte no grabado ni preparado es la que está en entredicho. Además, los múltiples componentes y numerosos pasos en las varias técnicas de la *6ª generación* pueden causar confusión y conducir a error. También se ha expresado preocupación sobre la eficacia y el pronóstico de varios procedimientos innovadores de mezcla.

Un sistema simplificado de adhesión recientemente introducido en el mercado es el primer representante de la *7ª generación* de materiales adhesivos (también conocidos como de 6ª generación modificados). Así como los materiales de unión de la *6ª generación* dieron el salto de los sistemas previos multicomponentes hacia el más racional de un solo frasco fácil de usar, la *7ª generación* simplifica la multitud de materiales de la *6ª* reduciéndolos a un sistema de un solo componente y un solo frasco. Tanto los adhesivos de la *6ª* como los de la *7ª generación* ofrecen el autoacondicionamiento y el autoiniciado para los odontólogos que buscan procedimientos perfeccionados, con baja reacción a variaciones en la técnica y poca o ninguna sensibilidad posoperatoria.

Química de los agentes de unión

Aunque los agentes de unión disponibles en la actualidad unen con efectividad las resinas reforzadas a la dentina, pueden ser mejorados. Cuando se manipulan bajo condiciones cuidadosamente controladas, la longevidad clínica de la resina adherida es tan buena como la de cualquier otro material usado en odontología restauradora. Pero, lamentablemente, algunos de estos sistemas han demostrado ser más sensibles a las fluctuaciones de la técnica que lo que se suponía en el comienzo. En un estudio con adhesivos de *4ª generación* (que posiblemente también pueda aplicarse a los de *5ª generación*), Hashimoto demostró que a lo largo del tiempo puede haber un desprendimiento gradual de la superficie dentinaria.[23]

La fuerza de adhesión de restauraciones posteriores de resina reforzada adheridas con materiales de *4ª generación* disminuyó casi un 75% por envejecimiento en un período de tres años. Además, el microscopio electrónico de barrido ha demostrado que algunas de las fibras de colágeno bajo la zona de hibridación han sufrido alguna degradación. A pesar de que este estudio se realizó en dientes posteriores primarios, la misma conclusión puede ser aplicada a dientes permanentes restaurados en razón de que el mecanismo de unión a colágeno y la formación de la zona de hibridación son similares para ambos tipos de dentición.



Fig. 38-2. Presentación monodosis del adhesivo de curado dual Excite DSC (Ivoclar Vivadent).

Aunque no se han encontrado las razones específicas de estos hallazgos, las causas más probables pueden ser atribuidas a los procedimientos de manipulación asociados con el propio proceso de adhesión. Específicamente, es probable que una vez que se ha completado el proceso de descalcificación, el iniciador del agente de unión no alcanza a penetrar completamente en algunos de los espacios que quedaron vacíos entre las fibras de colágeno. Sin la protección de 1-hidroxiapatita natural, o en su defecto del componente de resina del adhesivo, las fibras expuestas de colágeno simplemente sufren degradación biológica.

A

B

Fig. 38-3. Sistemas adhesivos autoacondicionantes. A. Optibond Solo Self Etch (sds/Kerr). B. AdheSE (Ivoclar Vivadent).

Este problema puede estar relacionado en parte con la manera en que los agentes de unión de *4ª o 5ª generación* son usados. En ambos casos, el agente grabador se usa primero para desmineralizar la dentina. Cuando esto se completa, el clínico aplica el agente de unión a la dentina para revertir el proceso que ha sido realizado por el ácido grabador. A menos que el odontólogo sea muy cuidadoso con el número de aplicaciones de iniciador, y también con el tiempo necesario para permitir la difusión completa del adhesivo dentro de la dentina desnaturalizada, no se logrará una penetración adecuada (véanse caps. 33 y 42).

Obviamente hay otros factores que pueden afectar este nivel de penetración. Resecar la preparación, evitando dejar agua residual en la superficie (para una adhesión en húmedo) puede frenar la penetración del iniciador en la dentina. Pero un exceso en la superficie puede tener el mismo efecto. Otra fuente potencial de inadecuada difusión del adhesivo puede ser la vaporización prematura del solvente, alcohol o acetona, contenido en el agente de unión.

La relativamente reciente introducción de los llamados adhesivos autoacondicionantes ha sido recibida con gran entusiasmo y hay varias razones para ello. La más importante parece ser la facilidad de uso de estos productos. Muchos clínicos han visto los adhesivos autoacondicionantes como materiales que pueden grabar la dentina y el esmalte en una sola aplicación, y también los perciben como sistemas con los que pueden aplicar el iniciador en el mismo paso. La segunda razón para la rápida aceptación de estos materiales puede estar relacionada con la poca o nula sensibilidad posoperatoria que se les atribuye. Estos dos factores juntos han impulsado a muchos odontólogos a dejar sus sistemas tradicionales para adoptar este modo de adhesión a las estructuras dentales que perciben como mejor, más rápido, más fácil de aplicar y de prognosis más certera (cuadro 38-1).

La ventaja inherente de los agentes de adhesión autoacondicionantes es que graban y depositan el iniciador al mismo tiempo. Con este procedimiento es muy posible que se eviten los vacíos en las zonas donde la sustancia inorgánica ha sido retirada. En consecuencia, decrece considerablemente la probabilidad de que haya reducción a largo plazo de la fuerza de unión. Más aún, la sensibilidad a las variaciones en la aplicación de la técnica es menor al reducirse el número de pasos requeridos para adherir las resinas reforzadas a la superficie de la dentina (véanse caps. 33 y 42). Esta última "generación" de adhesivos convierte los procedimientos de adhesión dental en procesos más fáciles, mejores y de prognosis más certera.

INVESTIGACIONES Y TENDENCIAS EN DESARROLLO

A partir de la última década del siglo XX, el campo de los composites y adhesivos ha sido el objetivo de un considerable número de investigaciones.

Cuadro 38-1. *Sistemas adhesivos*

			Nivel óptimo de humedad		*Tiempo de aplicación/presión*	
Producto	*Solventes*	*Relleno*	*Antes de acondicionar*	*Luego de acondicionar*	*Primers*	*Resina adhesiva*
Clearfil SE bond ***Kuraray***	Agua	Sí	Secar con aire, no resecar	Seco	20 seg, permitir asentamiento	Dispersar suavemente con aire
Optibond y Optibond FL ***sds/Kerr***	Etanol, agua	Sí	Seco	Húmedo	15 seg, agitar suavemente, agregar más cada 5 seg	Frotar con el aplicador
Prime&Bond NT y Prime&Bond NT Dual Cure ***Dentsply/Caulk***	Acetona, etanol	Sí	Seco	Húmedo	20 seg, agitar suavemente, agregar más cada 5 seg	
All-Bond 2 ***Bisco***	Acetona, etanol	No	Seco	Húmedo	20 seg, agitar suavemente, agregar más cada 5 seg	Frotar con el aplicador
Gluma Confort Bond + Desensitizer ***Heraeus Kulzer***	Etanol, agua	No	Seco	Húmedo	20 seg, agitar suavemente, agregar más cada 5 seg	
Matrixx Cabrio y Matrixx Cabrio Dual Cure ***Discus***	Acetona, agua	No	Seco	Húmedo	Cada 5 seg. Por 20 segundos, agitar suavemente	
One-Step Plus ***Bisco***	Acetona	Sí	Seco	Mojado	2 capas, agitar suavemente 10 seg	
Optibond Solo Plus y Optibond Solo Plus Dual Cure ***sds/Kerr***	Etanol	Sí	Seco	Húmedo	15 seg, agitar suavemente	

El objetivo de esas investigaciones fue descubrir y solucionar diversos problemas que padecían estos materiales. Muchos de esos hallazgos produjeron cambios altamente significativos para la operatoria dental del presente.

Para enunciarlos, citaremos cronológicamente, a modo de secuencia histórica, los descubrimientos, los cambios más relevantes o hitos en su tipo comprendidos en ese período de tiempo, que dieron lugar al mejoramiento de productos y a la simplificación de técnicas clínicas, cimientos de una operatoria dental clínicamente mucho más exitosa y fácil de realizar que la anterior.

Secuencia histórica

Para iniciar el relato, comenzaremos con un material publicado por Watts,[24-26] investigador por excelencia y autor de muy completas revisiones de lo que acontecía en el mundo en este campo.

Además de los artículos del autor referido, se agregan trabajos de otros investigadores.

Watts[24-26] cita en varias publicaciones las tendencias de las investigaciones desarrolladas por diferentes grupos de estudio en el nivel mundial en el área descrita. Parte de tales conclusiones, enunciadas en diferentes años, se describen a continuación porque tienen marcada influencia en la manipulación y el comportamiento clínico de los composites actuales.

Se han hecho nuevos tipos de materiales basados en mezclas o compuestos de constitución análoga, en parte, a la de los composites: por un lado, un monómero o polímero, y por el otro, un relleno.[24]

Estos materiales de características similares a los composites en algunos aspectos se denominan compómeros y ionorresinas, y representan una especie de puente entre los cementos de ionómero vítreo tradicionales, por un lado, y el composite común, por el otro (véase cap. 36).

En el medio de este espectro deberían intercalarse los cementos de ionómero vítreo de fotocurado. Una forma de redenominar los composites comunes sin pretender minimizar sus propiedades y buscando la diferenciación con los compómeros podría consistir en llamarlos *composites de relleno no reactivo*.[24]

Muchos composites se adhieren al diente por mecanismos de índole micromecánica y química inherentes a sus imprimadores y adhesivos propios. Ninguno se adhiere aún mediante interacción química pura de su relleno mineral con el diente.

Es preciso establecer una separación entre esos nuevos productos y los composites inventados por Bowen porque se carece del tiempo de experimentación suficiente o de estudios relevantes que permitan determinar o predecir sus patrones de comportamiento clínico a largo plazo en el medio bucal.

Se destacan algunos trabajos que buscan sustituir o modificar el componente orgánico, habitualmente Bis-GMA, uretano o las mezclas de ambos.[24]

Stansbury y Antonucci[27] evaluaron el empleo de los monómeros MBL (metilenbutirolactona), sustancias similares a los acrílicos en la composición de los productos, con la finalidad de producir una leve expansión para minimizar o evitar la contracción de polimerización, uno de los más serios problemas clínicos actuales.

Byerley y col. persiguieron objetivos similares mediante el empleo de SOC, abreviatura de espiroortocarbonatos.[28]

Anzai[29] exploró la utilización de bromina como sustancia radioopaca y encontró una disminución de las propiedades mecánicas. Esto sería de gran importancia en el control radiográfico a largo plazo de la restauración o en el examen. Las resinas reforzadas poseen diferente grado de radioopacidad según su relleno mineral y la presencia o no de ciertas sustancias radioopacas. Un material radiolúcido puede dar lugar a una interpretación errónea del diagnóstico, con presunción de caries.

En el mismo campo, Matsumura y col.[30,31] efectuaron trabajos de investigación sobre un sistema diseñado con un relleno no cerámico. En lugar de basarse en cuarzo, sílice, bario, estroncio o silicio, por ejemplo, el relleno posee un contenido metálico, sobre la base de titanio.

Puckett y Smith[32] describieron un nuevo método para medir la contracción de polimerización. Numerosos trabajos han analizado los problemas del mecanismo de curado de los composites como lo describen Ottaviani[33] y Pilo y Cardash.[34]

Se destaca lo investigado por Lutz y col.[35] acerca de la importancia del curado proximal en las restauraciones del sector posterior mediante una técnica basada en radiación lumínica y cuñas de lucita para mejorar el área (véase cap. 44). Guan presentó un sistema de curado mediante ultrasonido.[36]

En el análisis de productos resinosos curados en el laboratorio para elaborar incrustaciones o inlays, Ferracane y Condon[37] evaluaron el grado de polimerización a las 24 horas de emplear un sistema basado en el calor y encontraron mejoras en las propiedades mecánicas debido a una mayor profundidad del curado y a una posible relajación de las tensiones internas (véase cap. 53).

Esto concuerda con los hallazgos de Watts[38] y Covey y col.,[39] que determinaron que las mejoras no se ven reflejadas en un híbrido para el sector anterior, y se complementa con las conclusiones de Gregory y col.[40] y Scott y col.[41] sobre resistencia adhesiva en composites termocurados. Wassell y col.[42] analizaron la angulación de paredes en preparaciones cavitarias para incrustaciones con resinas.

Davy y col.[43] investigaron el coeficiente de expansión térmica de resinas sin carga mineral y Peutzfeld y Junggreen[44] observaron la relación existente entre la resistencia del composite y posibles defectos superficiales, a semejanza de lo investigado por Wasell y col.[45]

Un interesante método experimental basado en la pigmentación con sales de plata estudiado por Ferracane y col.[46] permite distinguir claramente las diferencias de los patrones de daño subsuperficial en composites híbridos de relleno de partículas microfinas, pequeñas o grandes. Para explorar otros mecanismos de degradación en el medio bucal, Ferracane y Marker emplearon una técnica de almacenamiento de las muestras en metanol que refleja alteración de la resistencia a la fractura y degradación de la interfaz entre la matriz y el relleno, como también se ha observado clínicamente.[47]

Berastegui y col. efectuaron mediciones acerca de la lisura superficial en restauraciones terminadas.[48]

Los trabajos sobre desgaste en el sector posterior son numerosos e incluyen los descritos por Peutzfeld y Asmussen,[49] Satou y col.,[50] Ziemiecki y col.[51] y Freilich y col.[52]

Una investigación significativa para la comprensión del desgaste es la desarrollada por Bayne y col.,[53] que se basaron en el concepto de macroprotección y microprotección contra el desgaste del composite. Las paredes de la misma preparación cavitaria y las partículas pequeñas

son las que brindan, por separado o de manera conjunta, la protección contra el desgaste por abrasión o lavado. Monagharl y col., y Monaghan analizaron el color de las restauraciones con composite en el contexto del empleo de agentes de blanqueamiento dentario.[54,55]

Millar y col. investigaron la relación del tamaño cavitario y su incidencia en el reemplazo de las obturaciones.[56]

Bryant y col.,[57,58] Johnson y col.[59] y Knibbs[60] y Smales[61] desarrollaron trabajos de investigación clínica sobre el empleo de composites en los sectores posterior y anterior.

Sjögren y col., que evaluaron la resistividad eléctrica de los composites en la boca, infirieron una hipótesis de efecto piezoeléctrico,[62] y Land, Jaarda y Wang[63], así como Lambretchs, Braem y col., y otros autores, plantearon clasificaciones de los composites según diferentes parámetros.[64,65]

Watts[24] analizó posteriormente otras investigaciones mundiales sobre resinas reforzadas. Los siguientes conceptos se destacan por su relevancia respecto de la temática de este capítulo: las resinas reforzadas son consideradas cada vez más como el material líder de alternativa para sustituir la amalgama según lo documentan trabajos del mismo autor[66] y de otros investigadores. La aparición de los compómeros, también llamados *composites poliácidos modificados*, a pesar de sus desventajas, ha permitido inferir algunas mejoras de manipulación y compensación de polimerización en los composites (véase cap. 36).

Las indicaciones clínicas de todos estos materiales todavía se comentan sobre la base de la terminología cavitaria de G.V. Black, de concepción antigua. Hace falta una nueva clasificación que tenga en cuenta otros factores. Se ha establecido con certeza[66] que las restauraciones posteriores con composite en cavidades pequeñas o medianas tienen una mayor longevidad que en cavidades más grandes con un ancho de istmo que exceda los dos tercios de la distancia intercuspídea.

Leinfelder[67] señala la necesidad de que se usen alternativas más conservadoras en este campo. Es bien sabido que los materiales fotoindurentes poseen escasa profundidad de curado y que es necesario emplear una técnica de inserción estratificada.

Por ese motivo, Versluis[68] y Winkler y col.[69] sugieren que el llenado cavitario en un solo bloque con materiales de fotopolimerización solo podría hacerse en restauraciones poco profundas para que el curado se produjera adecuadamente en toda la masa.

Las ventajas asociadas con el alivio de las fuerzas de la contracción de polimerización para prevenir el desarrollo de tensiones internas han sido bien documentadas por Carvalho.[70] Se ha estudiado la influencia que tienen los cambios de temperatura en la boca sobre los composites híbridos y de micropartículas.[71] Se la asocia con filtración marginal y desgaste en las restauraciones. Los híbridos de alta carga poseen un coeficiente de expansión térmica similar al del diente, lo que brinda enormes beneficios.

Puppala y col.[72] analizaron la magnitud de la filtración marginal en restauraciones de clase V curadas con equipamiento de luz visible o láser de argón. Este último dispositivo produjo mayor contracción de polimerización y una brecha más significativa, a partir de lo cual surgió el importante concepto de realizar una *polimerización de comienzo lento*.

Un estudio de cinco años efectuado por Van Dijken y Horstedt[73] utilizando incrustaciones de composite demostró el buen resultado obtenido en cuanto a filtración marginal. La durabilidad general de estas restauraciones se encuentra relacionada con el tipo de cemento adhesivo empleado.

Abdalla y Davidson[74] sugieren la necesidad de utilizar materiales para cementado de tipo híbrido en esa área para brindar mayor resistencia abrasiva a dichas estructuras. Brosh y col.,[75] al igual que Li y col.,[76] realizaron estudios acerca del módulo de elasticidad de los composites y la influencia que tienen la temperatura y el tiempo de curado.

Pagniano y Johnson[77] analizaron, a lo largo de tres años, la absorción acuosa experimentada por los híbridos y las micropartículas. Estas últimas demuestran valores de mayor magnitud, que se vinculan directamente con envejecimiento más rápido.

En relación con esta temática, se destaca el trabajo de Gerzina y Hume[78] respecto de la difusión o pasaje de monómeros desde el composite a la pulpa. Los adhesivos empleados en el estudio no impidieron ni bloquearon este fenómeno.

Con un propósito similar, Nadarajah y col.[79] analizaron la posible citotoxicidad de los composites respecto de la amalgama después de implantar muestras de ambos en forma subcutánea en animales de experimentación. La amalgama dio lugar a una suave inflamación con proliferación de pocos macrófagos mientras que el composite produjo una respuesta inflamatoria mayor con presencia de monocitos, más cantidad de macrófagos y la aparición de antígenos de tipo 2. Los hallazgos de estos autores sirven para prevenir abusos clínicos tales como la presencia de excesos de restauraciones a nivel gingival.

Fujishima y Ferracane,[80] al igual que Ruse,[81] investigaron metodologías para medir la resistencia a la fractura de las resinas reforzadas y de ese modo poder anunciar algún producto con características bien determinadas y su correlación clínica.

Duray y col.[82] irradiaron con láser de CO_2 diferentes composites y observaron su comportamiento acústico, técnica que podría emplearse en odontología forense y otros campos. En relación con el desgaste de dientes naturales, se sabe que está vinculado con el antagonista, ya sea esmalte, amalgama, oro, porcelana cocida o diferentes tipos de composites.

Suzuki y col.[83] analizaron varias marcas de productos y establecieron que aquellos que contenían rellenos sobre la base de silicato de zirconio o cuarzo habían producido mayor desgaste que los compuestos microparticulados o con silicato de bario.

Wendt y col.[84] compararon la magnitud de los desgastes observados en el nivel interproximal respecto de la posición dentaria y no hallaron diferencias significativas.

En cuanto a la degradación de los composites en el medio bucal, Whitehead y col.[85] demostraron el efecto nocivo que en los microparticulados producen ciertos dentífricos denominados para blanqueamiento.

Respecto del atractivo tema de las restauraciones del sector posterior, Ferracane[86] desarrolló uno de los mejores equipamientos del mundo para estudiar el desgaste oclusal producido por abrasión y atrición. La menor abrasión en cuanto a desgaste fue para la amalgama junto con las micropartículas y los composites con relleno de menor tamaño. Sin embargo, los micropartículas y un híbrido de partícula pequeña sufrieron el mayor daño por atrición. El desgaste producido sobre el esmalte antagonista fue mayor en casos de composites con partícula de mayor tamaño. Los resultados del autor coinciden con la mayoría de los trabajos de investigación clínica.

Investigaciones de los últimos años

En los últimos años próximos al cambio de milenio, observamos trabajos de investigación muy relevantes para la operatoria dental, que se analizarán a continuación.

Según describe D. Watts, citado por C. J. Whitters[26] en el último número aparecido sobre una serie de artículos con completísimas revisiones mundiales, los trabajos de investigación realizados en el área de resinas reforzadas en el mundo identifican una serie de tendencias que indujeron marcados cambios en las características y manipulación de estos materiales.

Las resinas reforzadas continúan atrayendo la atención como restauraciones estéticas anteriores y como la más importante "alternativa de la amalgama" para restauraciones directas del sector posterior. De todos modos, recientemente han estado floreciendo innovaciones en esta área. El desarrollo de los composites modificados con poliácidos se ha dado a conocer anteriormente. A esto se le debe agregar el desarrollo de los materiales cerámicos modificados orgánicamente (*ormocer*) (véase cap. 54). Esta innovación está basada esencialmente en la nueva química de la matriz orgánico-cerámica. A ésta se le agregan partículas de relleno cerámico, haciendo al producto todavía clasificable como composite. Quizá sea más apto el término ormocer-composite. Tales descubrimientos abren más posibilidades en las variaciones estructurales. De todas formas, existen más restricciones en hacer coincidir los índices refractarios del relleno y las fases de ormocer para hacer formulaciones fotopolimerizables. Sin embargo, esta nueva química no hace redundante la química previa de resina-composite. Aún son muy importantes las mejoras y modificaciones en la distribución del tamaño de partículas, las cuales son maneras sutiles de mejorar las características reológicas.

Por ejemplo, las nuevas generaciones de composites con relleno de partículas nanométricas (p. ej., Filtek supreme, de 3M ESPE y sus versiones mejoradas, Filtek supreme XT y Z350; fig. 38-4; Tetric EvoCeram, de Ivoclar Vivadent; Premise, de Kerr, etc.) parecen haber logrado la combinación exacta de resistencia y estética (véase cap. 37). Los tonos translúcidos de estos composites contienen una combinación de nanorelleno no aglomerado/no agregado de sílice de 75 nm, y nanoclústeres (conjuntos de partículas nanométricas) aglomerados de sílice (fig. 38-5). El rango de tamaño del cluster es de 0,6 a 1,4 micrones. La carga de relleno es de 72,5% por peso. Los demás tonos contienen una combinación no aglomerada/no agregada de un relleno de nanosílice de 20 nm

Fig. 38-4. Presentación del composite de nanorrelleno Filtek Supreme (3M ESPE).

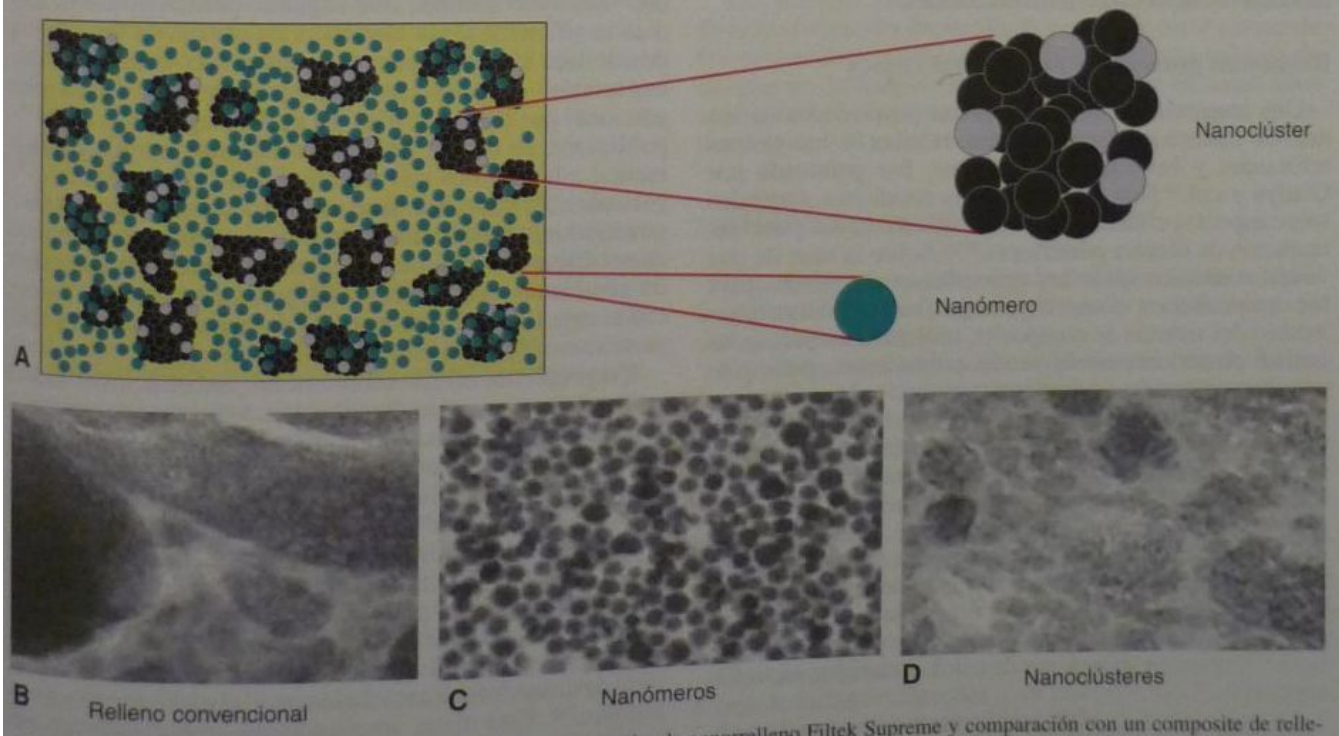

Fig. 38-5. Esquema de las nanopartículas y nanocluster del composite de nanorrelleno Filtek Supreme y comparación con un composite de relleno convencional (Gentileza 3M ESPE).

y nanoclústeres aglomerados de zirconio/sílice, que consiste en aglomeraciones primarias de partículas de relleno de zirconio/sílice con tamaño de 5-20 nm. El rango de tamaño de partícula es de 0,6 a 1,4 micrones. La carga de relleno es de 78,5% por peso.

En muchos países, particularmente en los Estados Unidos, las compañías tuvieron gran éxito comercial con la franja de composites "fluidos" de baja viscosidad. A ellos se les agregó una variedad de composites más rígidos como "alternativas de la amalgama". Toda esta área exhibe gran actividad.

Composición

Una revisión autorizada de la historia y parte del estado actual de los sistemas monoméricos en las resinas reforzadas fue provista por Peutzfeldt.[87] Las deficiencias principales de las resinas reforzadas son la contracción de polimerización y la insuficiente resistencia al desgaste durante fuerzas de masticación intensas. Ambos factores son altamente influidos por los sistemas monoméricos, y se están haciendo grandes esfuerzos en todo el mundo para reducir o eliminar esas propiedades indeseables. Se ha sugerido el uso de sistemas monoméricos con liberación de flúor para mitigar los efectos negativos de las grietas marginales formadas como consecuencia de la contracción de polimerización. También se ha verificado un acercamiento al verdadero enigma del problema con la síntesis de resinas reforzadas potencialmente de baja-/nula contracción, incluyendo monómeros de anillo abierto o ciclopolimerizables. Con el uso de aditivos con una supuesta función de agente de transferencia de cadena, los sistemas monoméricos se formularon para que mejoren el grado de conversión de las dobles ligaduras de los metacrilatos y las propiedades mecánicas. Se han dispuesto varios sistemas monoméricos promisorios, con cuya implementación se esperan mejoras en la longevidad de los rellenos de las resinas reforzadas y expansión de sus indicaciones. Hay un estudio al respecto sobre comonómeros de uretano polifuncionales.[88]

Revisiones generales y experiencia clínica

Una importante evaluación de las propiedades de los nuevos materiales restauradores, relativa a las resinas reforzadas y los ionómeros vítreos, fue publicada por Gladys y col.[89] Han aparecido más revisiones generales sobre aspectos clínicos de las resinas reforzadas para restauración de dientes posteriores.[90,91] Sobre la base de una visión consensuada de las aplicaciones apropiadas para los composites en el sector posterior, se consideran la selección del sistema de composite, indicaciones para composites posteriores en diferentes poblaciones, principios para la preparación cavitaria, técnicas de colocación, performance clínica y uso en posteriores en el contexto del patrón cambiante de las enfermedades dentales y la necesidad de expandir los conocimientos existentes. La conclusión fue que los composites posteriores tienen un lugar en la práctica clínica diaria, aunque relativamente limitado, y que ha llegado el tiempo para perseguir activamente y tomar cuenta de las oportunidades que pueden ofrecer estos materiales.[89] Este es un punto de vista conservador, lo que no es lo peor para ello, pero refleja apenas el despliegue entusiasta de estos materiales en varios territorios.

La longevidad y calidad de las restauraciones de composites de clases I y II (Herculite XR, Kerr Co., Orange CA, EE.UU.) colocadas en la práctica privada fueron determinadas por Geurtsen y Schoeler[92] luego de períodos de entre doce meses y cuatro años y medio de servicio clínico. El 94,8% fue calificado como "bueno" (Alpha 79,3%) o "clínicamente aceptable" (Bravo 15,5%), según la clasificación de Ryge (véase cap. 57). Significativamente más restauraciones fueron calificadas como Alpha en premolares (82%) que en molares permanentes (77%). La tasa de supervivencia luego de cuatro años fue de alrededor de 87%. El tiempo de supervivencia de 50%, calculado por extrapolación de acuerdo con el modelo de Weibull, fue de aproximadamente nueve años. Por lo tanto, se concluyó que el composite investigado fue un apropiado material de restauración para lesiones de clases I y II con márgenes localizados en esmalte en premolares y molares permanentes.

Para comparación, el desempeño clínico de un composite modificado con poliácidos (Dyract, Dentsply International, Yora, PA, EE.UU.) fue evaluado junto con una resina híbrida (Prisma TPH, Dentsply International, Yora, PA, EE.UU.) en restauraciones de 60 pares bilaterales coincidentes de dientes primarios.[93] Luego de 1 año, la tasa total de fallos para ambos materiales fue de 1,7%. No hubo diferencias en la recurrencia de caries, diferencia de color, integridad marginal o forma anatómica. Las únicas diferencias estadísticamente significativas fueron en la decoloración marginal y el desgaste, donde el compómero fue inferior a la resina híbrida. Los autores concluyeron que el compómero es una alternativa adecuada de la amalgama para restaurar dientes primarios.

Polimerización

Como la mayoría de las resinas reforzadas son polimerizadas por activación por luz, el desempeño de las unidades de luz es crítico. La efectividad de las luces operadas a baterías fue evaluada por medidas directas de intensidad, con ciclo de recarga, y por profundidad de curado.[94] De todas formas, este segundo parámetro es un índice insuficiente de la eficiencia de curado de las unidades de luz. Un parámetro más apropiado es el grado de conversión, como fue medido en el contexto de curado adicional por calor por Park y Lee.[95] Rueggeber y col.[96-98] publicaron un trío de artículos dando una mirada fundamental a la química subyacente del curado "secundario" por calor. Se descubrió que niveles incrementados de fotoiniciadores producen mejoras en el curado y las propiedades físicas. Se encontró que el tratamiento poscurado da productos más estables. El procesamiento por calor causa cerca de 1,5% de pérdida de masa de la resina del monómero.[98]

Un problema relacionado con las restauraciones indirectas de composite es la adhesión del agente cementante y, por lo tanto, la cuestión del pretratamiento de la superficie con ácido hidrofluorhídrico u ortofosfórico con micrograbado como tratamientos de precementación. Un estudio de este tema[99] concluyó que el grabado ácido solamente no fue suficiente para producir fuerzas de adhesión efectiva, y los tratamientos con ácido fluorhídrico fueron perjudiciales para la resina reforzada.

Como los composites fotopolimerizables son utilizados por su potencial estético, la translucidez y los cambios de color fueron estudiados en el curado de estos materiales.[100] Esto tiene implicaciones importantes en la evaluación base de los materiales en las pruebas clínicas. Los efectos según variación de la intensidad de la luz

fueron investigados por Davidson-Kaiser y col.[101] y se descubrió que las altas intensidades no son necesarias para la óptima calidad de la restauración.

Contracción

Como se mencionó anteriormente, la contracción de polimerización es una propiedad crítica de las resinas reforzadas. Sakaguchi y col. demostraron que los aspectos importantes de esta característica pueden ser evaluados por un método de medida de tensiones.[102]

Una investigación importante del estrés de contracción de los composites en capas delgadas fue presentado por Alster y col.[103] Así pareció eliminararse el efecto del rendimiento del aparato, aunque intervino en algunos sistemas adheridos clínicos. La consecuencia es que, en estudios de laboratorio, se obtienen e informan valores máximos. Además, el estrés máximo aumenta rápidamente ante la existencia de una grieta decreciente o según el grosor del espécimen. Esta situación parece complicar la adhesión, pero a mayor estrés generado, en una situación poco dócil, mayor será la tendencia a que esta docilidad ocurra. Además, cuanto menor es el grosor del composite, menor es la docilidad requerida para reducir los niveles de estrés resultantes de una manera apreciable.

Un estudio más profundo en esta área[104] adopta la aproximación de no corregirse para la medición de la docilidad de la máquina. En consecuencia, estos investigadores reportaron fuerzas un poco leves, típicamente <100 N. Las fuerzas máximas fueron inversamente relacionadas con el Factor C (C5<C3<C1) y directamente relacionadas con el volumen del espécimen. Aumentos en la intensidad de la luz aumentaron las fuerzas pico.

Un estudio cuidadoso de tensiones cuspídeas en dientes restaurados[105] confirma las tendencias comunicadas durante los últimos quince años. Consecuencias importantes de la contracción por asentamiento fueron informadas por Ciucchi y col.[106] respecto de las grietas formadas entre las resinas compuestas. Ninguno de los materiales o técnicas investigados aseguraron una interfaz libre de grietas, pero las cavidades tratadas con agentes de adhesión a la dentina presentaron persistentemente los menores volúmenes de grietas.

Adaptación y sellado

Otros aspectos importantes en la estabilidad dimensional de los composites en las interfaces con dentina fueron evaluados por Thonemann y col.[107] Estos investigadores no solo informaron el fenómeno libre de grietas, sino también instancias de expansión marginal. Esta es, aparentemente, otra manifestación de la insuficiente adhesión entre composite y dentina, junto con una expansión higroscópica progresiva, por lo que en algunas áreas la restauración "se eleva fuera", ligeramente, de la cavidad.

También fueron evaluados aspectos de adaptación y sellado en las áreas próximo-cervicales antes y después del termociclado, para restauraciones de composite de clase II.[108] Se encontró que la adaptación próximo-cervical depende de la posición del margen. Se descubrió excelente sellado marginal un milímetro coronal a la unión cemento-adamantina antes y después del termociclado, mientras que todos los demás grupos revelaron deterioro significativo de la integridad marginal luego del termociclado.

El efecto de los sistemas de curado directo y semidirecto de inlays de composite de clase II fue investigado in vitro y comparado con las restauraciones de composite directas convencionales por Liberman y col.[109] Todas las técnicas de inlay mejoraron el sellado marginal comparado con las restauraciones convencionales. De todos modos, el procedimiento indirecto produjo una reducción significativamente menor de la microfiltración comparada con el de las semidirectas.

Degradación y desgaste

La alta reactividad de los agentes con fluoruro usados en los tratamientos de topicación de flúor ha dejado grandes cuestionamientos por sus potenciales efectos adversos en las características morfológicas de la superficie y la composición de los composites. Se midió el pH de los fluoruros[110] como se recibieron y luego de la dilución con agua a una proporción de volumen de 1:3. La mayoría de los fluoruros mostró un pH acídico que no cambió significativamente luego de la dilución. Todos los fluoruros aumentaron la cantidad de agua suelta en la matriz del composite. Muchos de estos agentes llevaron a una excesiva degradación de la superficie, porosidad, destrucción de la interfaz matriz-relleno, disolución del relleno y de la adhesión. Un material microfino (Heliomolar Ro, Kerr Co., Orange, CA, EE.UU.) fue el menos afectado más allá del tipo de fluoruro usado.

Guzman y col.[111] investigaron el efecto del ancho de la grieta marginal, del agente cementante y del material restaurador sobre la resistencia al desgaste del agente cementante por cepillo de dientes en áreas donde no hay contacto oclusal. Se usaron tres tipos de cemento resinoso y uno de ionómero vítreo modificado con resinas con dos sistemas inlay, un composite y un sistema de cerámica pura. Se seleccionaron tres anchos de grieta predeterminados: 240, 150 y 60 μm. El desgaste vertical del agente cementante en la interfaz del esmalte aumentó linealmente con la distancia de la grieta marginal cuando se consideraron juntos los cuatro cementos, más allá del tipo de material restaurador utilizado.

Los trabajos detallados son parte del amplio espectro de la investigación desarrollada y en curso en el campo de los composites y materiales afines. No nos cabe duda de que los hallazgos descritos realizados en estos años quedarán en la historia como trascendentales para el conocimiento sobre las resinas reforzadas.

MANIPULACIÓN DE COMPOSITES

Los composites pueden ser de tres tipos: a) de autopolimerización, b) de fotopolimerización y c) duales o de endurecimiento mixto.

Los de autopolimerización se presentan bajo la forma de dos pastas, una pasta y un líquido o bien un polvo y un líquido que deben mezclarse antes de colocarlos sobre el diente. Esta forma de manipulación trae aparejados algunos inconvenientes, entre ellos la limitación del tiempo de trabajo, la incorporación de burbujas de aire a la masa de material, un mezclado no siempre homogéneo de los componentes y cambios de color a largo plazo. Por otra parte, al no depender de la luz, su polimerización es más completa en sitios profundos, de difícil acceso o tapados por una superficie metálica.

Los composites de fotopolimerización se presentan en forma de jeringas comunes o en cápsulas predosificadas.

Las cápsulas con composite deben cargarse en pistolas o jeringas especiales que facilitan la manipulación y per-

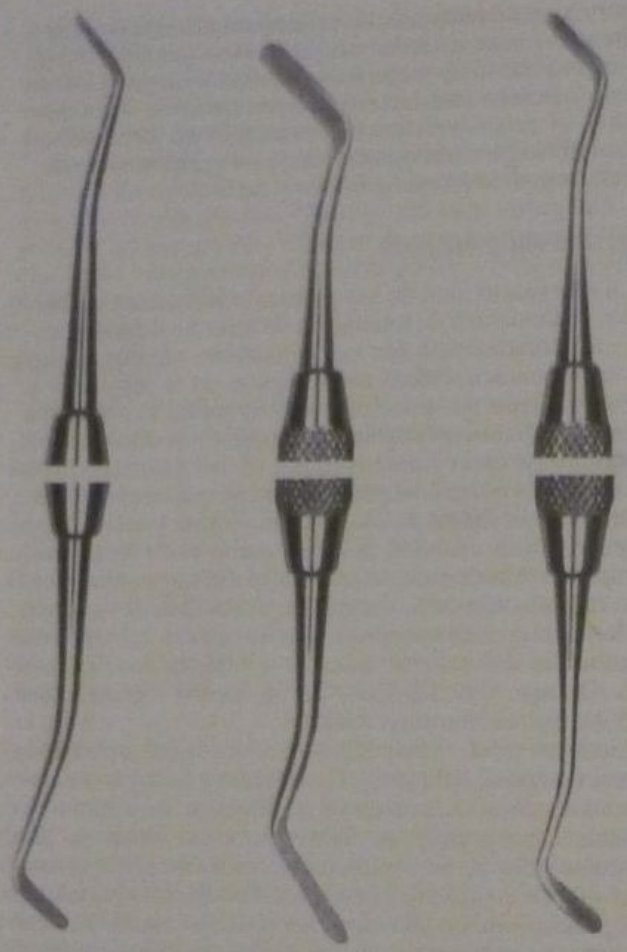

Fig. 38-6. Algunos instrumentos para obturación plástica y composite Hu-Friedy 8A, 11 y 179.

miten disminuir la contaminación cruzada, ya que se tiran luego de usadas; en consecuencia, tienen un costo más elevado. Los composites de fotoactivación permiten obtener restauraciones más densas con menos poros y con mayor grado de conversión de los productos químicos que lo integran. Su manipulación es más simple. Los composites duales, que se presentan en forma similar a los de autocurado, inician polimerización por autocurado, aunque también son fotosensibles. Estos composites son útiles para sitios donde no hay un buen acceso para la luz de la lámpara de polimerización, aunque se puede acelerar su endurecimiento en sitios al alcance de la luz; poseen las ventajas y las desventajas de sus respectivos pares.

Respecto de la manipulación y el uso clínico de los composites, esta área puede ser dividida en: a) instrumentos para inserción y contorneado, b) jeringas para inserción, c) instrumentos para la eliminación de excesos y terminación y d) instrumentos y pastas para pulido.

Instrumentos para inserción y contorneado (fig. 38-6)

Estos instrumentos sirven para dos tareas: 1) llevar el composite desde un block de dispensado o la jeringa al diente y 2) manipular el composite una vez que se halla adentro o sobre el diente. Si bien los instrumentos de acero inoxidable altamente pulidos son los más comunes, aquellos recubiertos de un baño de nitruro de titanio se consideran en el presente los mejores en su tipo (fig. 38-7).

Poseen una gran variedad de formas, pueden tener espesores delgadísimos e impiden muy bien que el composite se les quede pegado, aunque no en su totalidad. Complementariamente, el baño de titanio les brinda extraordinaria dureza e impide rayaduras.

Para su protección, no se los debe poner junto a otros instrumentos dentro de limpiadores ultrasónicos; se los puede autoclavar.

Además de los mencionados, existen diversos instrumentos metálicos bien diseñados construidos por diferentes firmas que resultan útiles para manipular composites.

Podrá utilizarse cualquier instrumento metálico que le resulte práctico al odontólogo, aunque no haya sido diseñado para operatoria dental. No obstante, el que prefiera usar instrumentos especiales puede seleccionarlos a partir de la lista que se presenta en el cuadro 38-2.[112]

Jeringas para inserción (fig. 38-8)

Las jeringas para composites permiten la inserción del material para restauraciones y cementado en las cavidades y socavados para pernos, impiden la incorporación de aire en la masa del material en comparación con las técnicas a mano alzada y, además, facilitan el procedimiento y acortan el tiempo de trabajo (véase cap. 10).

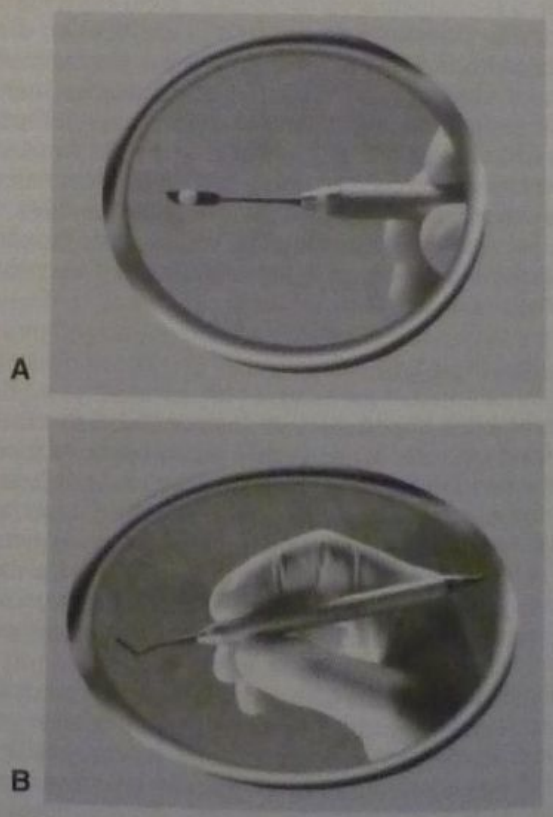

Fig. 38-7. Instrumentos para composite Satin Steel XTS (Hu-Friedy). **A.** La capa de nitruro de aluminio y titanio crea una superficie extremadamente dura y lisa, resistente a las rayaduras y a la adherencia. La terminación negra ofrece un mejor contraste entre el instrumento, la estructura del diente y el composite. **B.** Con un diseño de mango suave, grande y liviano se logra máxima comodidad, menor fatiga de la mano y mejor nivel de control para la colocación y terminación precisa de materiales de composite.

Cuadro 38-2. *Instrumentos para la manipulación de composites*

Producto	*Composición*	*Formas*
Instrumentos para colocación de composite ***Cosmedent***	Acero inoxidable revestido de titanio	12
Instrumentos para composite Goldstein Flexi-Thin ***Hu-Friedy***	Acero inoxidable	7
Instrumentos para colocación de composite de nitruro de titanio ***Brasseler***	Acero inoxidable revestido de titanio	7
Instrumentos para colocación de composite XTS ***Hu-Friedy***	Aluminio Acero revestido con nitruro de titanio	12
Instrumentos para composite Microfil ***Almore***	Acero inoxidable con aluminio anodizado	6

Existen varias marcas comerciales de composites con presentación en forma de cápsulas precargadas, que luego de empleadas se descartan. De este modo, se reduce la contaminación cruzada.

Las jeringas que reúnen las mejores características se enumeran en el cuadro 38-3.[112]

Instrumentos para eliminación de excesos y terminación (figs. 38-9 a 38-12)

En el procedimiento para la eliminación de excesos, la pieza dentaria puede ser dividida en diferentes áreas: a) cara vestibular, b) cara palatina, c) caras proximales y d) área gingival o cervical.

En el sector anterior resulta apropiado emplear en la cara vestibular diversos tipos de instrumentos que se adapten a su superficie plana o convexa. En cuanto a la cara palatina, se debe recordar que es por lo general cóncava, y por lo tanto, el instrumento seleccionado deberá corresponderse recíprocamente con esa forma.

En las caras proximales de las piezas dentarias con diente vecino en contacto se emplea instrumental o equipamiento que pueda pasar por esos espacios sin dañar la otra pieza, y en el área gingival se recurre a instrumentos muy específicos que deben cumplir con su objetivo sin producir rayaduras ni daños en la restauración y que en particular no dañen la dentina o el cemento expuestos ni los dientes vecinos.

Se dispone de: 1) fresas de terminación, 2) piedras de terminación, 3) talladores de composite (cuadro 38-4), 4) tiras de terminación proximal y 5) discos. Se recuerda que la secuencia recomendada en este libro para la terminación del composite es la siguiente: a) obtención de la *forma*, que se consigue eliminando los excesos y modelando la restauración con los instrumentos más abrasivos, b) *alisado* de la superficie del composite sin alterar su forma con instrumentos de grano fino, c) obtención del *brillo* con instrumentos de grano extrafino, pastas de pulir y gomas siliconadas y d) *resellado* de las superficies ya pulidas, con grabado breve o sin él, con adhesivos o productos endurecedores de la superficie (Fortify, Bisco; Optiguard, Kerr, Permaseal, Ultradent).

Fresas de terminación

Las fresas de terminación vienen en 8, 12, 16, 20 y 30 filos. Después de haber seleccionado su forma y su tamaño, se las emplea durante la terminación para obtener la forma. Algunos operadores comienzan su uso bajo rocío acuoso, pero la visión del terreno queda disminuida. Luego se aplican en seco a baja presión y con gran cuidado en la terminación más detallada del alisado, para poder observar los márgenes de la restauración. Las fresas de terminación a veces producen rayaduras o marcas en el composite, y el empleo de un diseño que posea una pun-

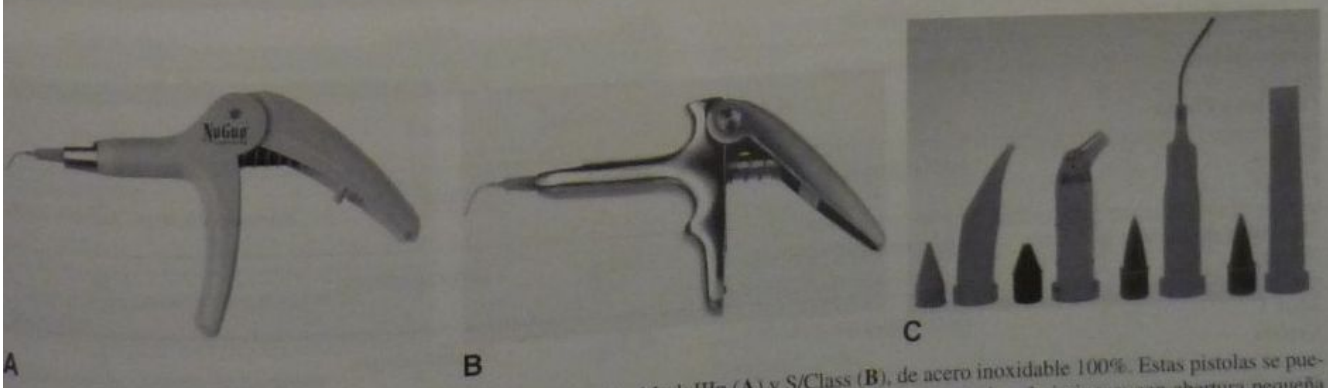

Fig. 38-8. A y **B.** Jeringas para manipulación de composites Centrix: Mark IIIp (**A**) y S/Class (**B**), de acero inoxidable 100%. Estas pistolas se pueden utilizar para materiales de cualquier viscosidad. **C.** Distintas puntas y émbolos descartables para este tipo de jeringas: con abertura pequeña (para materiales de baja viscosidad), abertura grande (alta viscosidad), con aguja flexible para zonas de difícil acceso y con abertura plana (capas delgadas de material).

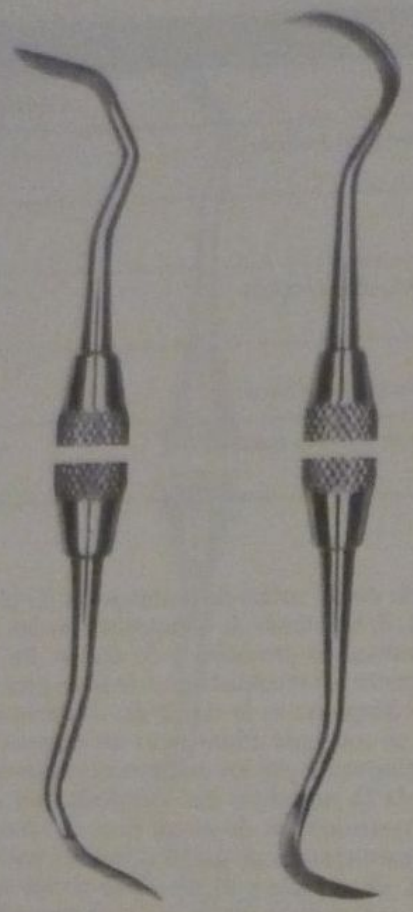

Fig. 38-9. Instrumental específico para la eliminación de excesos de composite 2S y 14L.

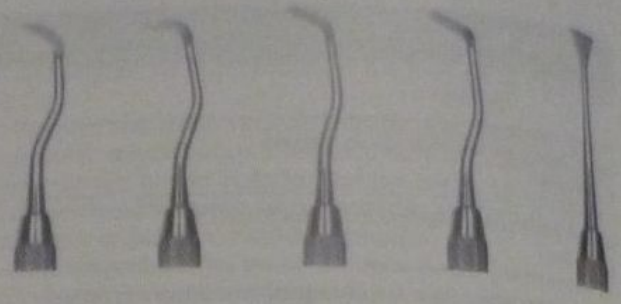

Fig. 38-10. Ídem anterior 7, 9, 28, 29 y 30. (Las figuras 38-6, 38-7, 38-9 y 38-10 han sido tomadas del catálogo Hu-Friedy.) (Gentileza de Plus Dental.)

ta de extremo redondeado impedirá la producción de esas rayaduras (véase cuadro 38-5).

Piedras de terminación

Las piedras de terminación se usan fundamentalmente para realizar modificaciones o un ajuste oclusal en la porcelana y para terminación de composites (forma y alisado). Como durante el corte estas piedras producen más calor que las fresas, siempre debe emplearse refrigeración con rocío (spray) acuoso y nunca deben excederse las 50.000 rpm. El poder de corte de las piedras se encuentra condicionado por su granulometría, que va de 8 a 40 micrómetros.

Se debe emplear primero la piedra de grano más grueso y de allí en adelante otras de grano cada vez más fino, siempre en secuencia decreciente. Después de la aplicación de piedras, se recomienda el empleo de gomas abrasivas y pastas de pulido para el brillo (cuadro 38-6).

Tiras de terminación proximal

Los excesos interproximales se pueden eliminar por medio de tiras abrasivas que pueden tener un soporte metálico o de plástico. Las tiras deben pasarse con precaución para no producir laceraciones gingivales o generar un diastema. Las tiras metálicas se pueden esterilizar y las de plástico son descartables (cuadro 38-7).[112] Las tiras metálicas por lo general se emplean para pulir porcelana y las plásticas para composites, ionorresinas y cementos resinosos. Se sugiere tener de los dos tipos.

Discos

Los discos de grano grueso pueden seleccionarse para la obtención de la forma y los de grano mediano y fino para el alisado. Se trata de uno de los elementos de

Cuadro 38-3. *Jeringas para manipulación de composites*[112]

Producto	*Composición*	*Peso*	*Colores*	*Autoclavable*
Compo Ject Rønvig ***Clinician´s Choice***	Acero inoxidable	73 g	Plateado	Sí
S-Class ***Centrix***	Acero inoxidable	298 g	Plateado	Sí
Sistema de dispensado 3D Direct ***Vident***	Acero inoxidable/plástico	170,1 g	Blanco/plateado	Sí
Mark I ***Centrix***	Acero inoxidable/plástico	42,5 g	Plateado/negro	Sí
Mark IIIp con punta metálica ***Centrix***	Acero inoxidable/plástico	60 g	Fuera del Blanco (Off-white)	Sí



Fig. 38-11. A. Disco Soflex intercambiable con mandril Moore de acople rápido. **B.** Disco abrasivo mático intercambiable Shofu, de acople rápido.

terminación más fáciles de utilizar. Se los debe emplear en secuencias, comenzando por el de grano más grueso. Su empleo se describe a continuación, en el apartado sobre instrumental y sustancias para el alisado y el brillo.[113-115]

Instrumental y sustancias para el alisado y el brillo

El instrumental para alisado y brillo se puede clasificar en: 1) discos abrasivos, 2) puntas y tazas abrasivas de goma y 3) pastas abrasivas.

Discos abrasivos

Los discos abrasivos sirven tanto para la obtención de la forma (terminación preliminar) como para alisar y dar brillo a superficies planas o convexas.

Es posible corregir el largo incisal de la restauración y refinar la interfaz diente-restauración sin dañar el esmalte. Se deben usar siempre en orden, desde el de grano más grueso hasta el de grano más fino, según la etapa de la terminación.

Los discos flexibles evitan la creación accidental de surcos. Pueden incorporar mandriles, que son: a) de metal o b) de plástico. Los más cómodos son los que presentan mandriles que permiten ensamblar el disco con una ligera presión sin emplear tornillos que rayen la restauración y que además poseen un tamaño pequeño que posibilita la llegada a todos los sitios deseados (cuadro 38-8).[112]

Puntas y tazas abrasivas de goma

El instrumental abrasivo de goma se emplea para alisar y dar brillo a las superficies de composite y porcelana. Estos instrumentos poseen una gran variedad de formas y tamaños y están compuestos por sustancias de diferente capacidad abrasiva. Hay algunas gomas de textura dura y otras más blandas (fig. 38-13A). Dichos sistemas se utilizan para pulir amalgama y oro. Para lograr su máxima efectividad pueden aplicarse sin refrigeración, pero con cuidado de no ejercer mucha presión ya que producen calor, lo cual podría incomodar al paciente o causar daño pulpar (fig. 38-13B).

Cuadro 38-4. *Bisturíes y talladores de composite*[112]

Producto	*Formas*	*Descartable*
Hojas de bisturí ***Bard-Parker, otros fabricantes***	Varias. Las más útiles son las Nº 12 y 15	Sí
Talladores de carburo para composite ***Brasseler***	3	No
Talladores de carburo de tungsteno ***Hu-Friedy***	5	No
Talladores de corte estéticos ***Hu-Friedy***	2	No

Cuadro 38-5. *Fresas para terminación de composites*[112]

Producto	*Filos*
Fresas de terminación ***Brasseler***	5: 8, 12, 16, 20, 30
BluWhite ***sds/Kerr***	2: 12, 30
Fresas de terminación ***SS White***	2: 12, 30
Fresas de terminación Midwest ***Dentsply/Professional***	2: 12, 30
Fresas de terminación Prisma ***Dentsply/Caulk***	1: 12
Robot Carbide Finisher CTS ***Shofu***	3: 8, 16, 30



Fig. 38-12. A. Kit de pulido Super-Snap Rainbow Technique (Shofu). **B.** Kit Hawe Micro Disc.

Se pueden emplear satisfactoriamente tanto en composite como en porcelana (cuadro 38-9).[112]

Las interesantes virtudes del pulido de superficies de restauraciones de composites y porcelana utilizando gomas compiten con el uso de pastas, a las que gradualmente están desplazando.

Pastas para brillo

Los composites híbridos requieren el uso de alguna pasta específica de brillo para adquirir las mismas características que el esmalte. Esto generalmente no resulta necesario en la terminación de los composites de micropartículas. Las pastas de brillo se aplican mediante tacitas de goma o discos especiales. El área interproximal se trabaja llevando la pasta de brillo con hilo dental, cinta dental o tiras de pulir muy poco abrasivas. Se recomienda una profusa irrigación con agua, lo que brinda una mejor superficie sin llegar a borrar las características dentogenéticas diseñadas.[112]

Cuadro 38-6. *Piedras para terminación de composites*[112]

Terminación de diamante	*Fresero*	*Granos* (μ)
Esthetic Trimming Diamonds ***Brasseler***	Aluminio autoclavable	3: 30, 15, 8
Puntas de diamante para contorno y terminación de composite ***Axis***	Aluminio autoclavable	2: 40, 20
TDF ***Axis***	Aluminio autoclavable	2: 40, 20
Diamantes de terminación de composite BluWhite ***sds/Kerr***	No incluido	2: 40, 15
Puntas híbridas T&F ***Shofu***	Plástico no autoclavable	1: 15-30

El brillo obtenido ha sido clasificado con los valores de 0 a 5, donde 0 significa sin brillo, y 5, máximo brillo. De igual modo se abrillanta la porcelana (cuadro 38-10).

FENÓMENOS FÍSICOS Y QUÍMICOS QUE AFECTAN EL COMPORTAMIENTO Y LA MANIPULACIÓN DE LOS COMPOSITES

Según hemos descrito, los trabajos de investigación que se realizan en el mundo sobre resinas reforzadas apuntan a entender y solucionar problemas que aún ocurren en diversas áreas.

Hay una serie de fenómenos físicos y químicos vinculados con el comportamiento clínico que se observan durante la utilización de los composites. Algo que todavía preocupa a los investigadores y a los profesionales es la viscosidad insuficiente de los composites, la contracción de polimerización con formación de alguna brecha a nivel oclusal o proximal, la reacción de los agentes de enlace con la dentina, la resistencia al desgaste, la estabilidad del color y los problemas vinculados con la manipulación clínica. Se discute el grado de profundidad de polimerización obtenido en los productos fotocurados. Persiste el problema del control de la humedad en el campo operatorio.

Se busca comprender cómo se comportan estos materiales en el medio bucal frente a la agresión de la saliva, sustancias alimenticias diversas y cambios de temperatura.

Se contempla la posibilidad de poder efectuar un mantenimiento o "service" de la restauración y aumentar su longevidad, atendiendo la salud de la pulpa (véase cap. 32).

Se describirán y analizarán en primer término los factores físicos y químicos, que son: a) viscosidad, b) contracción de polimerización, c) "flow", d) cambios de temperatura, e) presencia de humedad, f) cierre marginal, g) resistencia al desgaste y h) estabilidad de color (véase cuadro 38-11).

a) Viscosidad

La viscosidad de los composites tiene gran importancia clínica porque facilita o dificulta su manipulación. Los composites actuales más comunes son de fórmula hí-

Cuadro 38-7. *Tiras abrasivas*

	Abrasivo	*Granos* (μm)	*Ancho* (mm)	*Largo* (cm)
Metal				
Tiras de diamante Visionflex ***Brasseler***	Diamante	3: 45, 30, 15	2: 2,5; 3,75	14,7
Tiras de terminación FlexiDiamond ***Cosmedent***	Diamante	3: 45, 30, 15	2: 2,5; 3,75	15
Tiras de terminación Gateway Diamond ***Brasseler***	Diamante	4: 90, 45, 30, 15	2: 2,5; 3,75	14,7
Plástico				
Epitex ***GC***	Carburo de silicona	4	1: 5,0	Variable
FlexiStrip ***Cosmedent***	Óxido de aluminio	4	2: 2,0; 4,0	18,6
Tiras de terminación y pulido Sof-Lex ***3M ESPE***	Óxido de aluminio	4	2: 2,0; 4,0	17,8

rida y poseen elevada viscosidad, lo que permite una manipulación más cómoda que la ofrecida tiempo atrás, cuando el material, de baja viscosidad, se pegaba tenazmente al instrumento, lo que dificultaba su inserción y no permitía la condensación.

Algunos materiales, tanto para el sector anterior como para el posterior, se pueden condensar moderadamente, aunque todavía no lo suficiente como para lograr compensar con la presión de condensación el espesor de la matriz utilizada en restauraciones de clase II y lograr una relación de contacto óptima con la facilidad que se obtiene desde hace tantos años en restauraciones de amalgama. Para ese fin, es necesario emplear una serie de recursos clínicos y detalles de técnica específicos (fig. 38-14; véase cap. 44). En cambio, los composites de micropartículas son más pegajosos y menos conden-

Cuadro 38-8. *Discos abrasivos para pulido de composites*[112]

Óxido de aluminio/carburo de silicona	*Granos*	*Durabilidad*	*Tamaños* (cm)	*Mandril*
Discos de contorno y pulido extra delgados Sof-Lex ***3M ESPE***	4	Pobre	2: 1,0; 1,3	Pop-on
Discos de terminación ***Bisco***	4	Buena	3: 1,0; 1,3; 1,6	Mini Moore
Sistema de terminación y pulido FlexiDisc Multipropósito ***Cosmedent***	6	Adecuada	3: 1,0; 1,3; 1,6	Moore común
Minidiscos FlexiDisc ***Cosmedent***	4	Adecuada	3: 1,0; 1,3; 1,6	Mini Moore
Sistema de pulido EP Esthetic ***Brasseler***	4	Pobre	2: 0,8; 1,3	Metálico con centro siliconado
Super-Snap ***Shofu***	4	Pobre	2: 0,8; 1,3	Metálico con centro siliconado
Diamante	**Formas**	**Tamaños (cm)**	**Mandril**	
VisionFlex para pieza de mano recta ***Brasseler***	5	2,2	Agregado al mandril de la pieza de mano recta	
VisionFlex para contraángulo ***Brasseler***	1	1,0; 1,4; 1,8	Agregado al mandril del contraángulo	

A

B

Fig. 38-13. A. Puntas y tazas abrasivas de caucho natural Hawe Neos para prepulido (rojas) y para terminación (verdes). **B.** Estas maniobras producen aumento de la temperatura, por lo que se recomienda utilizar refrigeración al realizarlas, aunque al no ejercer mucha presión se la puede eliminar.

sables. Existen composites fluidos que no se pueden condensar.

En la actualidad, hay una gran variedad de instrumentos para la manipulación de los composites (véanse cuadros 38-2 a 38-10).

Composites condensables

La expresión *composites condensables* o *empacables* se utiliza para designar una nueva categoría de materiales fabricados con mejoras significativas en lo que respecta a su viscosidad, resistencia al desgaste, manipulación y condensabilidad. Son materiales que poseen elevada viscosidad y se pueden condensar casi igual que una amalgama, lo que permite una excelente reproducción de la relación de contacto. Se emplean como sustitutos de la amalgama (véase cuadro 38-12).

Para lograr la máxima hermeticidad del cierre marginal, resulta necesario poner allí una cierta cantidad de composite fluido.[116]

Cuadro 38-9. *Puntas y tazas abrasivas de goma para composites*[112]

Composite	*Abrasivo*	*Granos*	*Formas*	*Efectividad*[a]
Astropol ***Ivoclar Vivadent***	Diamante, óxido de aluminio, carburo de silicona	3	4	4,9
Pulidores de diamante D•Fine para composites híbridos ***Clinician's Choice***	Diamante	2	6	4,9
Hawe HiLuster ***sds/Kerr***	Óxido de aluminio, carburo de silicona, diamante	2	4	5,0
Jiffy HiShine ***Ultradent***	Diamante, carburo de silicona	1	3	4,5
Diacomp **Brasseler**	Diamante	2	5	4,3
PoGo ***Dentsply/Caulk***	Diamante	1	1	4,7



Cuadro 38-10. *Pastas para brillo*[10]

Composite	*Abrasivo*	*Presentación*	*Granos*	*Fluidez*	*Efectividad intraoral*[b]	
					Taza Prophy	*FlexiBuff*
Prisma-Gloss/Prisma-Gloss Extra Fine ***Dentsply/Caulk***	Óxido de aluminio	Jeringas	2	5,0	5	5
Intra-Glaze HYB ***George Taub***	Diamante	Jeringas	2	5,0	3	5
CompoSite ***Shofu***	Óxido de aluminio	Jeringas	1	4,0	2	5
Enamelize ***Cosmedent***	Óxido de aluminio	Tubos, jeringas	1	5,0	2	3



Composites fluidos

En el otro extremo de la escala de viscosidad se encuentran los composites fluidos, con muy baja viscosidad, lo que permite que sean inyectados en la superficie del diente o de la preparación. Si bien las propiedades mecánicas de estos composites son inferiores a las de los composites convencionales, poseen mayor elasticidad, lo que en teoría les permitiría acompañar los cambios dimensionales del diente debidos a la flexión, especialmente en lesiones de clase V. Se los utiliza para pequeñas lesiones de clase I, para reparar defectos marginales menores de composites o de amalgamas, para abfracciones, abrasiones y erosiones de clase V, en cajas proximales de clase II, para preparaciones en túnel, para reforzar paredes de lesiones grandes, para aliviar el estrés producido durante la polimerización en los materiales más rígidos[117] y otros usos (véase cuadro 38-13).

b) Contracción de polimerización

La contracción de polimerización de las resinas reforzadas es uno de los factores más importantes por tener en cuenta en su comportamiento clínico (fig. 38-15).[118-122]

Lambretchs[123] y otros autores han medido clínicamente valores de contracción lineal del 0,2 al 1,9% y volumétricamente del 1,2 al 4,5%. La contracción de polimerización es una de las fuerzas más destructoras dentro del procedimiento de adhesión diente-resina porque produce una brecha (gap) en la interfaz composite-diente.

La contracción de polimerización, por lo general, no representa un problema en las cavidades pequeñas rodeadas de esmalte en las que se emplea correctamente la técnica de grabado ácido, y la microrretención mecánica es suficiente para evitar la brecha. En el caso de las preparaciones grandes, la masa de material que se va a polimerizar es tan importante que prevalecen las fuerzas de contracción sobre las de adhesión y se produce alguna brecha.

Según varios estudios,[123] en muchas ocasiones esa brecha pasa inadvertida clínicamente en el posoperatorio inmediato, pero más adelante se observan problemas vinculados con una microfiltración, invasión bacteriana, sensibilidad pulpar, márgenes decolorados y caries secundaria. La fuerza generada es tan poderosa que a veces produce la fractura de pequeños trozos de esmalte o fracturas cohesivas dentro de la misma masa del material.

Cuando se logra una adhesión exitosa, no aparecen brechas de tal magnitud, pero el material que polimeriza genera tensiones internas causantes de numerosos problemas, como la deflexión de cúspides. A veces, estas tensiones causan sensibilidad, malestar o dolor al masticar, muy frecuentemente en grandes restauraciones en premolares y molares, como ha sido registrado por varios autores. Luego, las tensiones generan fisuras o grietas en el esmalte, que se propagan gradualmente a otras áreas hasta que se produce el colapso de la restauración (véase fig. 38-15 D).

El problema es más grave en el área gingival porque allí el esmalte es más delgado, de menor calidad o está ausente. El área gingival es el sitio con mayor proporción de fracasos de estas restauraciones. Se ha recurrido a diferentes enfoques para tratar de solucionar el problema aparecido en el área gingival, en restauraciones directas de clase II con composites, debido a la contracción de polimerización.

El empleo de cuñas de un material plástico conductor de la luz denominado lucita, estudiado por Lutz y col.,[35]

Cuadro 38-11. *Fenómenos físicos y químicos*

a) Viscosidad
b) Contracción de polimerización
c) "Flow"
d) Cambios de temperatura
e) Presencia de humedad
f) Cierre marginal
g) Resistencia al desgaste
h) Estabilidad de color

Fig. 38-14. A a C. Reemplazo de una amalgama MOD en 1,4 con composite condensable. Nótese la correcta reproducción de los puntos de contacto. Caso clínico cortesía del doctor Guido Vanherle, Lovaina, Bélgica.

se ha asociado con algunos resultados exitosos (fig. 38-16). Sin embargo, otros hallazgos, como los descritos por Ciamponi y col.,[124] demuestran que el material plástico mencionado impide la polimerización completa y plantea algunos interrogantes.

Según Suzuki,[125] en el trabajo clínico del práctico general es ventajoso emplear cuñas de madera común, matrices muy delgadas y una técnica de inserción estratificada cuidadosa para la restauración de lesiones de clase II con resina reforzada. Ello habla de elementos comunes bien probados y de técnicas simples y efectivas.

Frente a las diversas opiniones provenientes de trabajos de investigación bien realizados, se sugiere que antes de seleccionar el procedimiento para restaurar esa cavidad se cuente con un conocimiento completo de sus alcances, los pasos clínicos necesarios y sus ventajas, como también sus desventajas o limitaciones.

La interfaz cervical es el sitio en el que se debe trabajar más extensamente para evitar la aparición de esa brecha o separación, mediante el empleo de todos los adelantos disponibles en relación con los materiales empleados y los detalles clínicos sugeridos hasta el presente.

El empleo de composites fluidos solamente en la porción más gingival de la zona proximal puede disminuir el inconveniente.

El uso de restauraciones indirectas podría también reducir ese problema, ya que la proporción de resina reforzada que polimeriza en gingival es pequeña, lo que reduce la contracción. Sin embargo, esta indicación clínica se asocia con otros inconvenientes que todavía no han sido resueltos de manera completa (véase cap. 53).

c) "Flow"

Según Lambretchs y col.,[123] dentro del comportamiento físico de los composites, se denomina "flow" a los movimientos lentos y graduales o deformaciones que se producen en su masa en diferentes circunstancias.

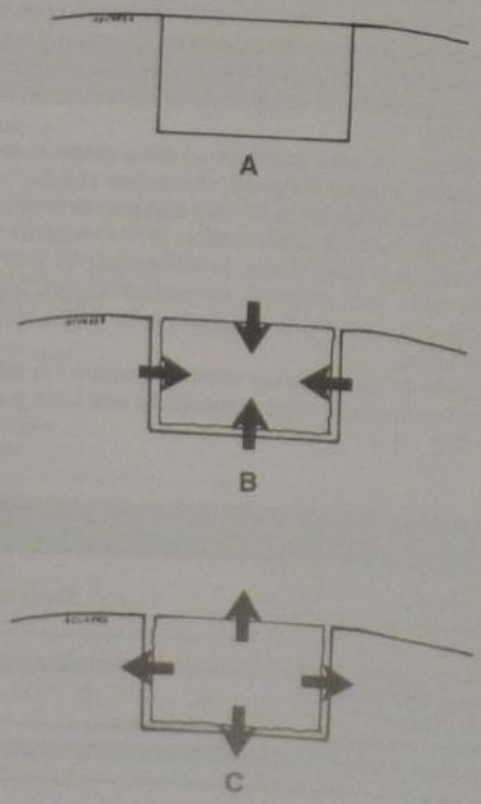

Fig. 38-15. A. Composite recién insertado. **B.** Contracción sufrida durante la polimerización. **C.** Expansión en el medio acuoso bucal después de algunas semanas. **D.** Fisuras o grietas aparecidas posteriormente. (Gentileza del doctor Guido Vanherle.)

Los materiales fotoactivados se desplazan mediante un fenómeno de "flow" en dirección a la fuente de luz, generalmente hacia una pared cavitaria externa en la que se aplicó la luz. Los materiales de autocurado sufren un desplazamiento en dirección opuesta, hacia su interior. Al masticar, las restauraciones oclusales con composites experimentan una determinada deformación o "flow" que luego se recupera. Una vez polimerizada, la resina en la que se han generado tensiones internas por polimerización puede liberar dichas fuerzas con un movimiento o "flow".

En cuanto a las preparaciones cavitarias profundas, si se produce un cierre periférico potente y exitoso, la fuerza generada por la polimerización no tiene posibilidades de aliviarse mediante una recuperación o flow y su valor es cercano a la resistencia de la adhesión.

Davidson[126] sugiere que esa situación podría ser corregida mediante el diseño de preparaciones menos voluminosas y profundas y, por lo tanto, más superficiales.

El empleo de ionómeros, ionorresinas y compómeros de baja viscosidad y escaso flow,[127] además de estar indicados para protección dentinopulpar, sellado y otros usos, permitirá efectuar un relleno interior significativo reduciendo el volumen cavitario y el problema descrito.

En la técnica de cementado de incrustaciones con cementos resinosos, Sorensen y col.[128] han hallado que la contracción de polimerización de dichas sustancias es capaz de movilizar una incrustación axialmente cuando la cavidad no le brinda soporte. El movimiento ocurre dentro de los primeros 12 minutos posteriores a la polimerización y probablemente continúe durante varios días. Con un valor promedio estimado en 5,8 micrómetros, se encontraron luego brechas o "gaps" en las paredes cavitarias. Esto nos brinda un parámetro adicional que confirma la gravedad del fenómeno.

La comprensión de este fenómeno físico permite adoptar técnicas que contribuyan a minimizar algunos de los inconvenientes asociados con el manejo de estos materiales.

d) Cambios de temperatura

Durante la polimerización de las resinas reforzadas, como en toda reacción química, se produce un calor llamado exotermia de polimerización.[129,130]

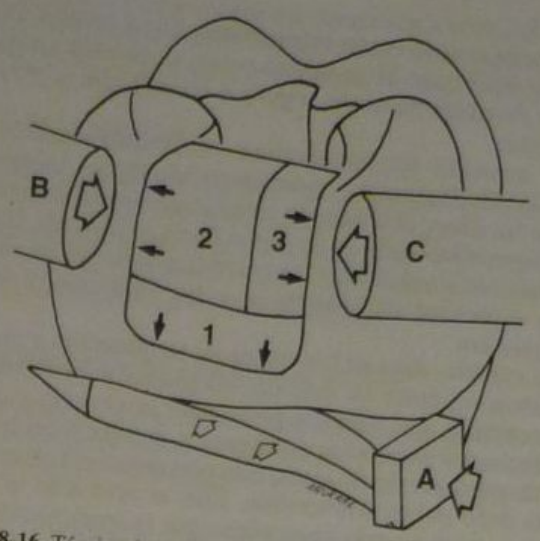

Fig. 38-16. Técnica de polimerización controlada, en tres tiempos, utilizando cuñas reflectantes, en restauraciones de clase II con composite (Lutz y col.).[35]

La terminación y el pulido constituyen un incidente físico que también genera calor debido a la fricción.

Exotermia de polimerización

Hussey y col.[131] midieron la exotermia producida durante la polimerización y comprobaron un aumento de hasta 12 °C en un período menor de 15 segundos con un promedio de 5,5 °C ± 2,5 °C. Esto sugiere que la pulpa podría verse afectada por el aumento de temperatura producido durante la contracción de polimerización.

Calor en la terminación y el pulido

Briseno y col.[132] evaluaron los cambios de temperatura producidos en la pulpa durante los procedimientos de terminación y pulido. Se contempla la velocidad de corte, el empleo de refrigerantes y la presión. Si no se em-

Cuadro 38-12. *Composites híbridos de alta densidad*[133]

Producto	Relleno %		Tamaño promedio de partícula (μ)	Presentación	Dureza (Knoop)	Prof. de curado (mm)
	Peso	Vol.				
Heliomolar HB *Ivoclar Vivadent*	67	46	0,12	Jeringas, puntas	41	2
Filtek P60 *3M ESPE*	83	61	0,6	Jeringas	69	2
Prodigy Condensable *sds/Kerr*	80	62	0,6	Puntas	61	2
SureFil *Dentsply/Caulk*	82	No prov.	0,8	Tubos, jeringas	66	2
Tetric Ceram HB *Ivoclar Vivadent*	81	63	0,7	Jeringas, puntas	57	2

plea rocío acuoso como refrigerante, no se podrán exceder las 4000 rpm. Si se utiliza rocío, se pueden emplear discos flexibles de modo seguro a 10.000 rpm y presión constante.

El aumento de temperatura observado durante la reacción de fraguado o polimerización de los composites no ha sido clínicamente significativo, probablemente porque transcurre en un lapso breve y la pulpa, como muchos otros tejidos del organismo, posee una determinada capacidad de tolerancia a las variaciones de la temperatura.

En cambio, durante las etapas de terminación y pulido se deben extremar las medidas adoptadas para disminuir la exotermia, que algunas veces solo se observa cuando el efecto del anestésico comienza a desaparecer, lo que podría producir desde hiperemia posoperatoria reversible hasta daño pulpar irreversible. Ello se verá solo al cabo de un tiempo o a más largo plazo, por la aparición de una sintomatología patológica pulpar típica.

La adecuada elección del instrumental para efectuar la terminación y el pulido de los composites con mínima producción de calor contribuirá a reducir este problema (cuadros 38-5 a 38-10).

e) Presencia de humedad

La humedad, o sea la presencia de agua, tiene efectos positivos y negativos sobre la manipulación y el comportamiento de los composites.

Entre los efectos positivos se encuentra la expansión higroscópica, que podría mejorar levemente el cierre marginal,[133] y entre los negativos figuran la desilanización y la degradación de la matriz. También se describirá la reactividad de los "primers", los agentes de enlace con carga, la contaminación con saliva, la contaminación de las restauraciones y otros contaminantes.[134-136]

Expansión higroscópica

El agua es el principal solvente universal y el medio bucal posee un alto contenido de este elemento. Cualquier sustancia dejada en contacto con el agua presentará indefectiblemente una reacción química en diferentes escalas.

Momoi y col.[137] analizaron la expansión higroscópica de las resinas reforzadas luego de transcurridos seis meses de inmersión en un medio acuoso y arribaron a la conclusión de que en el medio bucal la expansión debida a absorción acuosa[133] podría compensar en alguna medida los efectos de la contracción de polimerización. La magnitud de las fuerzas fue mayor en materiales con micropartículas y menor en los híbridos. En algunos casos, las fuerzas producidas sobre las paredes cavitarias resultaron de tal magnitud que podían poner en peligro la integridad de la pieza restaurada. El aumento de volumen acaecido brinda una mejora del cierre o sellado marginal. Este aumento dependerá en forma directamente proporcional del volumen de matriz orgánica presente. La tendencia actual consiste en el desarrollo de materiales con baja carga orgánica y alta proporción de componente inorgánico eficientemente silanizado en fórmulas denominadas híbridas modernas con el logro de un resultado final más equilibrado que hace unos años. Estos materiales absorben menos agua que sus predecesores.

El mejor cierre por expansión higroscópica se logra más en compómeros y materiales similares, más permeables que los híbridos.

Desilanización

En contacto con los composites, el agua reacciona con ellos y se produce una plastificación paulatina de la masa, desilanización y degradación, lo que conduce al deterioro y al envejecimiento de la restauración.

Degradación en el medio bucal

La inmersión permanente en un medio acuoso como la cavidad bucal produce degradación electrolítica del contenido del relleno y pérdida gradual de la resistencia de unión. Esto ha sido investigado por varios autores y por Meng y col.[138-140] mediante un ingenioso trabajo basado en el estudio del comportamiento de brackets de ortodoncia cementados con resinas reforzadas.

Reactividad de los primers

Yokoi y col.[141] estudiaron el contenido de agua presente en los primers dentinarios basados en Bis-GMA o HEMA y en un primer experimental con un mecanismo de autoacondicionamiento y otros componentes, y determinaron que un contenido acuoso de aproximadamente 60% en función del peso permitía disminuir sustancialmente el tamaño del "gap" o brecha que se producía.

En los diseños experimentales de primers con sistemas autoacondicionantes, la presencia de gaps fue casi imperceptible. Resulta interesante observar estos hallazgos que cuestionan los procedimientos de secado excesivo de la dentina antes de la colocación de algún imprimador e invitan a desarrollar nuevas técnicas adhesivas con la presencia de humedad relativa (véanse caps. 33 y 42).

Todavía es necesario aguardar la aparición de otros trabajos de investigación y el desarrollo de pautas y estándares internacionales acerca del empleo correcto del concepto de *trabajo en sustrato ligeramente húmedo.*

Hay que destacar que no se debe confundir ese objetivo con el trabajo efectuado bajo condiciones de humedad por la presencia de saliva en ese sitio.

Goracci y col.[142] han analizado el flujo de agua que se extruye de la dentina como resultado del pretratamiento del sustrato con sustancias imprimadoras que reaccionan con el barro dentinario para prepararlo a diferentes agentes de enlace. El sentido o vector de ese flujo acuoso, de dirección externa, podría interferir sobre la adhesión misma de ese producto. Los agentes de enlace dentinario más nuevos disponen de una proporción importante de primers altamente absorbentes para facilitar la dispersión del agente intermediario en la dentina en condiciones de humedad. Ciertos primers reaccionan con el agua dentinaria: unos la desplazan y otros la absorben. El profesional deberá prestar mucha atención a las características de manipulación de estos agentes porque desempeñan un papel muy importante en el proceso de adhesión. Cada producto tiene funciones diferentes, por lo que todavía no se ha podido universalizar su técnica clínica, ya que no se lograría obtener el efecto deseado en cada uno.

Agentes de enlace con carga

La aparición de agentes de enlace con una pequeña proporción de carga parecería ser uno de los caminos buscados para controlar la formación de brechas. Lamentablemente, la carga presente disminuye en cierta proporción la adaptación marginal del material cuyo ángulo de

humectancia se ha modificado. Habría que evaluar si la resistencia mejorada del agente de enlace a la fuerza producida por la resina reforzada en su proceso de endurecimiento es más importante que la disminución de su contacto con la pared cavitaria.

Esta modificación de los agentes de enlace les brinda la posibilidad de comportarse como un cuerpo elástico, dado que se estiran casi sin romperse durante la contracción, para luego recuperar sus características.

La contracción de polimerización, un grave inconveniente, podrá ser minimizada o controlada satisfactoriamente mediante el empleo de técnicas de inserción estratificadas, el uso adecuado de agentes de enlace de última generación y el respeto riguroso de las condiciones de su manipulación.

Control de la humedad en el campo operatorio

La excelencia en la operatoria dental adhesiva estuvo asociada desde sus comienzos con el concepto de trabajo en campo seco, en referencia al empleo o a la selección de los métodos más eficientes para el control de la humedad, y como consecuencia, el trabajo en un tejido dentario también completamente seco.

Desde que se comprendió el mecanismo de reacción de algunos productos dentales como los ionómeros vítreos, o el mecanismo de enlace a la dentina de los sistemas adhesivos de última generación, que requieren en su reacción de fraguado un determinado valor de humedad dentinaria, el concepto de trabajo en tejidos dentarios absolutamente secos podría comenzar a variar, según lo descrito a continuación.

Contaminación con saliva: debido a fallas en el procedimiento seleccionado para brindar adecuado aislamiento del campo operatorio se puede producir contaminación con la saliva. Este inconveniente altera y disminuye la reactividad del sustrato dentario o no dentario donde se busca la adhesión de un composite, como ha sido analizado extensamente.

Contaminación de restauraciones: Sneesby y col.[143] midieron la contaminación con saliva en una restauración metálica basada en una aleación de oro estañada y arenada, que luego sería cementada con un cemento resinoso, y comprobaron que afectaba de manera significativa la resistencia de la unión del cemento al metal. El arenado efectuado en esa circunstancia no produjo variaciones significativas de los valores de adhesión hallados. El grabado con ácido fosfórico de la superficie contaminada en un tiempo breve produce aumento de la energía libre superficial y la reactividad química o mecánica, o ambas, del sustrato se recupera parcialmente.

Otros contaminantes: Powers y col.[144] describieron el efecto que producen diversos contaminantes, así como la saliva, el plasma, el óxido de zinc-eugenol, cementos de OZE sin eugenol y lubricantes, en la resistencia de la unión de sistemas resinosos al esmalte y la dentina. Los contaminantes disminuyeron los valores de la resistencia de la unión entre 20 y 100%. Los resultados más exitosos de adhesión frente a esta circunstancia se obtuvieron en esmalte con valores de 20 MPa y en dentina de 12 MPa utilizando secado con aire. El procedimiento de regrabado podrá mejorar la adhesión en muchos de los casos de contaminación.

Se debe seguir manteniendo un correcto aislamiento de la saliva y el vapor o la humedad bucal, aunque al tratar el diente con determinados productos deberá adecuarse la técnica para no producir un secado dentario excesivo que pudiera atentar contra las características de adhesión específicas del producto seleccionado que requiere algo de humedad, como tampoco generar dolor posoperatorio.

f) Cierre marginal

El apropiado cierre marginal brinda una de las garantías que permitirán que la restauración goce de mayor longevidad. Las técnicas adecuadas para lograr el cierre marginal son el grabado ácido del esmalte y la dentina y la reducción de la filtración marginal.

Grabado ácido del esmalte y la dentina

El grabado ácido en un tiempo adecuado (véanse caps. 33 y 42) es un factor determinante para brindar óptimas características del sustrato y buen cierre marginal (fig. 38-17).

El grabado con ácido en preparaciones de clase V durante 15 o 30 segundos permitió un cierre marginal similar con parámetros superiores en mesial y distal, y menor calidad de cierre en gingival e incisal. El grabado de solamente cinco segundos produjo un cierre defectuoso, según lo investigado por Gilpatrick y col.[145] El grabado correctamente efectuado en la dentina produce características estructurales en su superficie que podrían ser utilizadas para obtener retención micromecánica junto con mejor adaptación del material, y por lo tanto también mejor cierre marginal, como lo describe Sidhu.[146] Existen algunos materiales diseñados específicamente para sellar y endurecer el borde cavo superficial una vez terminada la restauración y reducir o eliminar las posibles brechas existentes. Estos materiales se basan en resinas sin carga o con un bajo contenido de carga que se aplican con un procedimiento similar al usado con los selladores para fosas y fisuras.

Reducción de la filtración marginal

La filtración marginal en las restauraciones directas de clase II con resinas reforzadas podrá ser reducida mediante la utilización de una amplia base cavitaria de ionómero vítreo o similar de fotocurado o el empleo de un agente de enlace a dentina de última generación (Crim[147]).

Si se respetan los pasos correctos de la técnica de grabado ácido a realizar, ya sea solo grabado de esmalte o grabado total de esmalte y dentina, se sellan previamente ciertas áreas contiguas a dentina más permeable mediante ionorresinas, se utilizan los últimos adelantos en cuanto a "primers" y agentes de enlace multipropósito, y se adoptan los cuidados sugeridos para minimizar los efectos adversos de la contracción de polimerización, se podrá observar una disminución neta o la ausencia de filtración marginal (fig. 38-18).

g) Resistencia al desgaste

Las resinas reforzadas en el sector posterior experimentan cierto desgaste por el uso, lo que durante mucho tiempo impidió que fueran aprobadas por organismos internacionales como materiales aptos para tal indicación clínica. Con el transcurrir de los años, gradualmente adquirieron aceptación luego de rigurosas pautas de investigación clínica, al principio en forma temporaria y luego de manera permanente al haber cumplido su objetivo. Actualmente, diversas fórmulas híbridas se pueden emplear con éxito, ya que poseen un bajo valor de desgaste

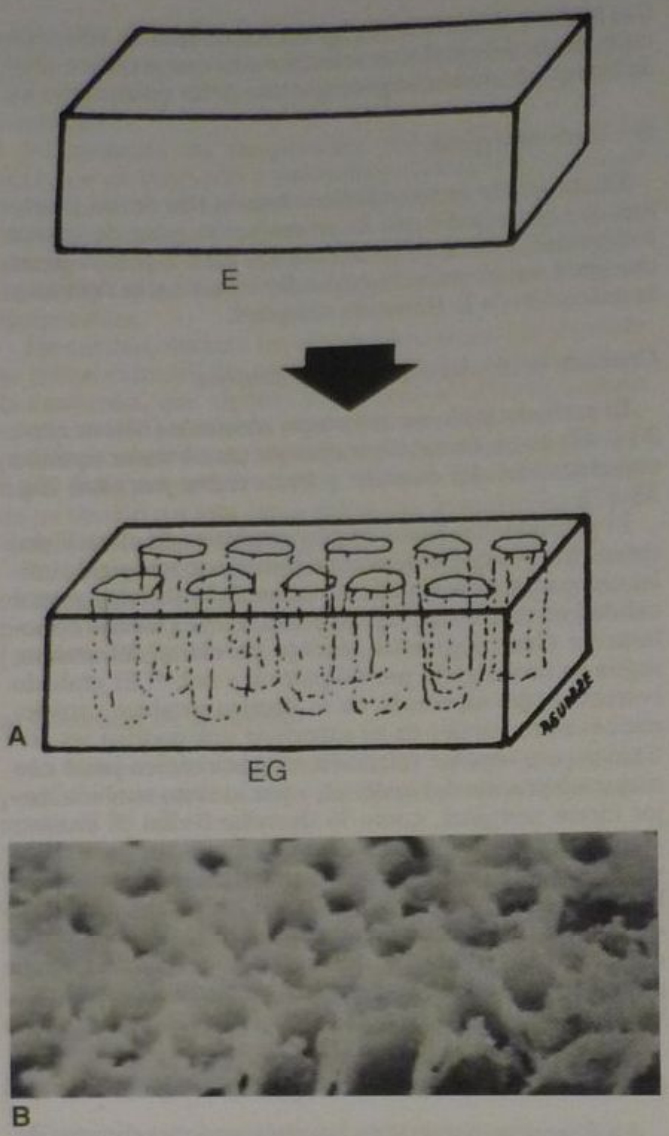

Fig. 38-17. A. El esmalte intacto *E* grabado con ácido durante 20 segundos, lavado con "spray" (rocío) acuoso abundante y secado con aire que produce un esmalte lleno de cribas *EG* que brindan suficiente retención al material y un cierre hermético periférico. **B.** Esmalte grabado, × 2350. (Gentileza del doctor Alan Boyde).

en función del tiempo.[148,149] Varios materiales de micropartículas para el sector posterior se han comportado adecuadamente según lo observado en numerosos trabajos de investigación y se los emplea como referentes para estudiar otros compuestos. No hay que olvidar que el esmalte también se gasta.

Lambretchs[123] y otros autores han medido valores de desgaste oclusal del esmalte promedio de 31 µm por año. En el caso del desgaste producido en restauraciones de amalgama realizadas con Dispersalloy, a nivel de los molares ese parámetro es de alrededor de 54 micrómetros. Los materiales con niveles de desgaste similares o menores que los citados podrán indicarse con más seguridad para su empleo en el sector posterior de la boca.[150]

En la selección del tipo de composite a utilizar, se deben contemplar aquellos que reúnen las mejores características en lo relativo a su indicación clínica, facilidad de manipulación y costo (véase cap. 34).

Tipos de desgaste

El desgaste de las restauraciones se clasifica en: a) desgaste por abrasión o lavado y b) desgaste por atrición (fig. 38-19).

El desgaste oclusal por lavado o abrasión se vincula con el tamaño, la forma y el tipo de partícula de relleno, junto con las características del agente de unión partícula/aglutinante, como el Bis-GMA o el Uretano. Tal desgaste disminuye en las fórmulas con partículas de minerales de relleno más blandos, como en los materiales de micropartículas basados en sílice coloidal o en los híbridos, mezclas del relleno citado con bario, estroncio y otros, en un diámetro de alrededor de 1 micrómetro, de formas redondeadas y junto con una potente silanización en su fabricación.

También habrá una gran resistencia al contacto o atrición si la masa de material posee una alta proporción de la carga citada por unidad de peso o volumen.

Grietas: el desgaste de las resinas reforzadas también se encuentra influido por la presencia de microgrietas en la superficie. El sellado de esas grietas pequeñas puede ser realizado con diversas sustancias según Shinkai y col.[151] y otros autores.

Dureza superficial

La dureza superficial de una restauración con resina reforzada recién terminada no es un parámetro que nos pueda indicar una correcta polimerización de todo el bloque de esa restauración.

Según Shortall y col.,[152,153] cuando se emplean los materiales que comienzan a denominarse *composites universales* en rellenos de fórmulas híbridas mejoradas, también deberá tenerse en cuenta la opacidad y el tono del matiz empleado, junto con los siguientes factores, para asegurar la correcta dureza de toda la restauración:

1. Accesibilidad de la fuente de luz.
2. Dirección de la luz.
3. Presencia de tejido dentario y profundidad de la restauración.

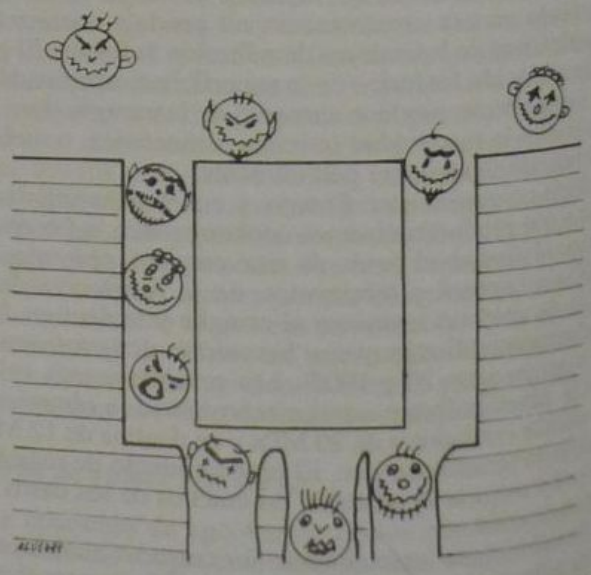

Fig. 38-18. Las bacterias que ingresan debido a filtración marginal son causantes de irritación posoperatoria.

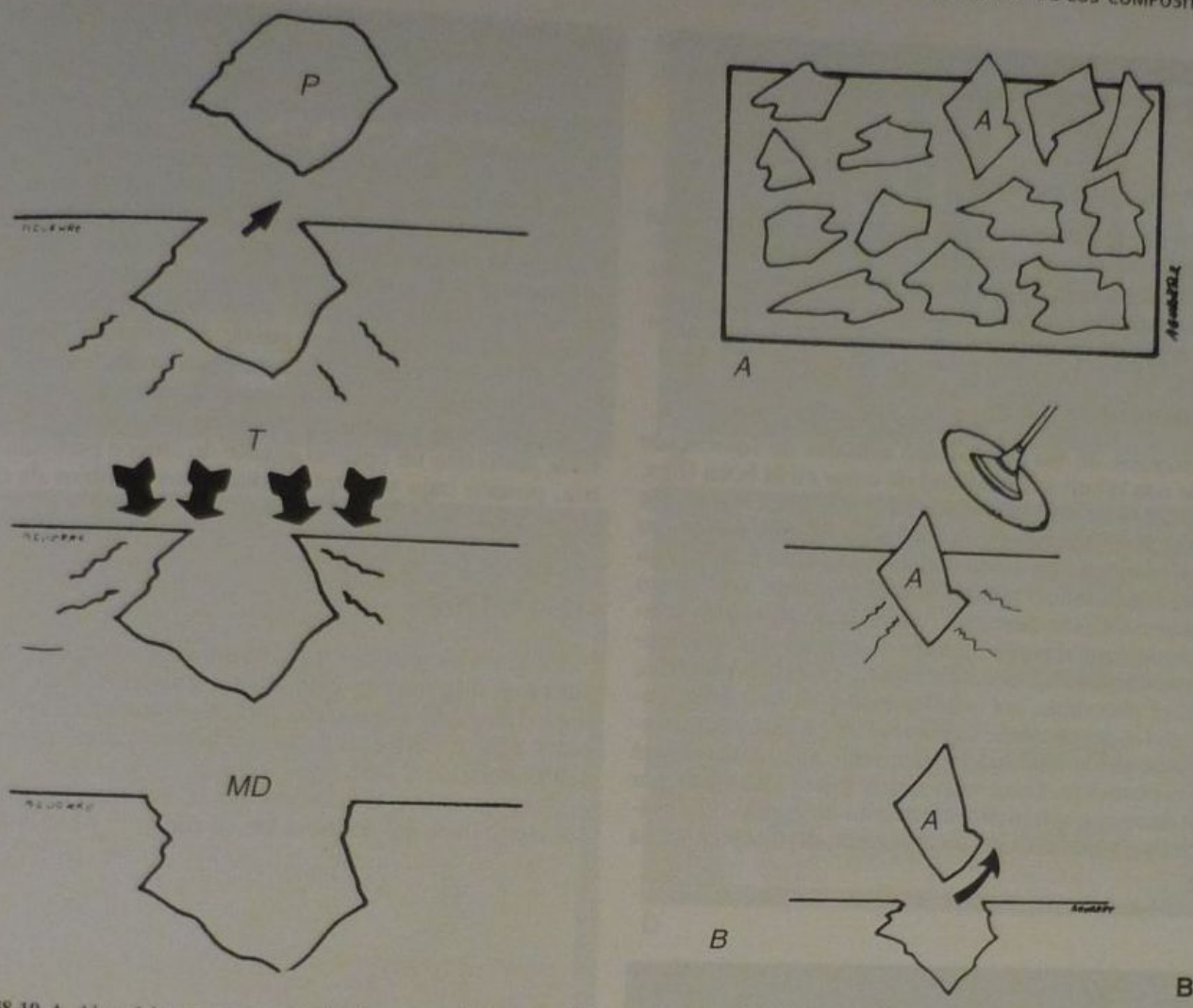

Fig. 38-19. A. Al avulsionarse una partícula, el poro resultante, sometido a tensiones en el medio bucal, aumentará de tamaño y se vinculará con filtración marginal y deterioro de la estética si se sitúa en un margen. *P*: partícula, *T*: tensiones, *MD*: margen deteriorado. **B.** *A* y *B*, se denomina "plucking effect" al mecanismo por el cual se avulsionan las partículas duras de relleno al superponerse las fuerzas de unión matriz-carga mineral durante el momento de terminación y pulido. Ello también ocurre durante la masticación. Los productos más modernos, con partículas generalmente redondeadas, sufren menos este inconveniente.

Intensidad de la lámpara de polimerización

La variación de la intensidad de la radiación de la luz utilizada no afecta significativamente la contracción de polimerización, o la dureza superficial poscurado, hasta una profundidad de alrededor de 4,5 mm. La formación de una brecha o gap entre la restauración y el diente puede aumentar si se emp lea un equipamiento de mayor intensidad (p. ej., láser).

Frente al caso de capas de mucho espesor de material, el curado con equipamiento de alta intensidad podría asociarse con desventajas inherentes al aumento de las fuerzas o tensiones de contracción de polimerización y posteriores. De todas maneras, la utilización de un equipamiento potente es preferible al común denominador observado, la existencia de lámparas de polimerización que no emiten la intensidad mínima requerida para polimerizar el material. El control periódico de la intensidad del equipamiento para polimerización por medio de medidores de la intensidad denominados radiómetros, el cambio de los bulbos en aquellos aparatos en los que éstos sean defectuosos y la limpieza de sus puntas permitirá reducir ese problema (fig. 38-20).

Cuando se polimerizan resinas reforzadas, se debe irradiar el composite durante 20 a 40 segundos por cada 1 a 3 mm de espesor. Si el material es de un matiz más oscuro, habrá que aumentar ese tiempo, al igual que cuando se debe atravesar un determinado espesor de esmalte o de esmalte y dentina.

Si no se posee un acceso adecuado a ese sitio cavitario, se podría utilizar allí un material de autocurado o curado dual, y por encima de éste realizar la restauración con la resina de fotopolimerización. Esta indicación clínica se sugiere frente a determinadas lesiones de clase II. Además de endurecer adecuadamente, el composite de autocurado seleccionado para el tercio inferior del área proximal asegura un mejor cierre marginal.

De acuerdo con algunos estudios, se puede aseverar que varios de los composites actuales gozan de alta resistencia comprobada y poseen bajos valores de desgaste a nivel oclusal (en ciertos casos, menores que en algunas restauraciones con amalgama y hasta similares a los del desgaste fisiológico del esmalte).

Su indicación en el sector posterior se considerará frente a cavidades de pequeño o mediano tamaño, cuya longevidad dependerá de todos los parámetros enunciados más la adecuada higiene bucal del paciente y el control profesional cada seis meses.

En las bocas con higiene inadecuada o deficiente se ha observado un deterioro más rápido de estos materiales,

que poseen una vida media aproximadamente un 50% menor que restauraciones idénticas efectuadas con amalgama.

Reconstrucción de muñones

Para realizar la construcción de muñones para coronas o puentes se indica la utilización de composites específicos para asegurar la resistencia de éstos, en tanto que está contraindicado efectuar idéntico procedimiento con ionómeros vítreos puros, como lo señalan Ziebert y col.[154]

h) Estabilidad de color

La mayoría de los composites actuales de fotocurado goza de una relativa estabilidad de color en la boca (figs. 38-21 a 38-24). Algunos materiales cambian levemente de matiz al polimerizar. Sin embargo, con el tiempo su color se mantiene de modo satisfactorio si el material ha sido adecuadamente pulido[155] y el paciente realiza un adecuado cepillado dentario. Las resinas reforzadas pueden ser pigmentadas por algunas sustancias con colorantes, como la nicotina, el café, el mate, el té, la remolacha, la soja, el chocolate, las bebidas cola y el vino tinto, entre otras. La droga clorhexidina, el lápiz labial y los reveladores de placa también pueden teñir alguna superficie de la restauración. Estas manchas se pueden eliminar por medio de un completo procedimiento de pulido. El envejecimiento, vinculado con la absorción de sustancias y la iniciación de mecanismos de degradación, puede tornar el matiz más oscuro y amarillo.[156]

Respecto de las guías de matices de color, desde hace tiempo existen varios tipos, como los basados en tonos Vita,[157] con letras como A2, B3, C2, etc.; guías propietarias, como las de Vivadent, con los números 20, 22, 34, etc., y otros tipos como L, U, LY, G, B, (3M ESPE), etcétera.

Casi ninguna de estas guías posee tonos idénticos al composite seleccionado y correspondencia exacta con los matices Vita que se emplean como estándar. Una vez en la boca, luego de haber adquirido experiencia en el manejo de alguna de las guías, se aprende fácilmente cuál es el color real de cada material seleccionado.

Los materiales con baja absorción acuosa, alta proporción de relleno, tamaño reducido de partículas y gran dureza, junto con un óptimo agente de enlace partícula-matriz, poseen baja susceptibilidad a los cambios de color (figs. 38-25 a 38-27).[155]

OTROS USOS

En el sector anterior y posterior de la boca, los composites han sido muy investigados y aplicados. Existen productos diseñados para efectuar restauraciones provisionales y otros para el estudio de casos clínicos trabajando sobre modelos y para reparaciones.[158-161]

Algunas veces, los composites se utilizan en endodoncia como material restaurador de raíces[162] y también pa-

A

B

Fig. 38-20. A. Radiómetro Demetron. **B.** Radiómetro digital incorporado a la unidad de fotopolimerización Optilux 500 (Gentileza de Plus Dental).

A



B



C

D

Fig. 38-21. A y B. Clearfil Photo Posterior (Kuraray). **C y D.** Clearfil Anterior/Posterior (Kuraray). (Cortesía de Grimberg Dental Center S.A.)

ra sellado en apicectomías,[163] como pernos y en la reconstrucción coronaria de esas piezas, etc.[164,165] Se han observado algunos casos de dermatitis producidas por composites.[166,167] Es posible confeccionar pernos, coronas y puentes con composites reforzados por fibras (p. ej., Belleglass HP, Targis, Artglass; véase cap. 54).

COSTOS DE COMPOSITES

Cuando se piensa en adquirir composites para la práctica profesional, nos encontramos con diferentes opciones: productos de las mejores características del mercado, que implica óptima manipulación, excelencia clínica y probada longevidad, o bien opciones de tipo más común y de menor costo.

Los composites y/o adhesivos muy sofisticados, por ejemplo las cinco primeras marcas mundiales mencionadas en cada cuadro (véanse cuadros 38-12 a 38-15) tienen por lo general un mayor costo que otras resinas reforzadas.

Podríamos contemplar analizar el estrato socioeconómico del destinatario que recibirá tales restauraciones.

No es lo mismo el ejercicio profesional en una práctica privada bien remunerada que el trabajo atendiendo mutuales o sistemas de salud.

Según un informe del doctor Nicolás Ortiz, tomado de www.costosenodontologia.com.ar, en la Argentina, los honorarios percibidos por trabajos dentales efectuados atendiendo pacientes de sistemas de medicina prepaga por lo general son bajos, no cubren o apenas cubren los costos, por lo que no dejan márgenes de ganancia (véanse caps. 58 y 59). Entonces se presenta un desafío para resolver.

En primer lugar, deseamos recalcar que en todos los ámbitos se debe brindar la mejor odontología posible sin establecer distinciones sociales o económicas de ningún

Fig. 38-22. A. Composite híbrido Tetric Ceram. **B.** Composite fluido Tetric Flow (Ivoclar Vivadent).

tipo entre los pacientes. Pero este concepto ideal resulta complejo de implementar en todas partes.

En cuanto a los composites a usar, el desafío será poder disponer de algún tipo de resina reforzada que permita solucionar la mayoría de los casos clínicos con la mejor ecuación costo/efectividad.

No se debe sacrificar la calidad de las prestaciones porque se dispone de un material a lo mejor muy barato pero de pobrísimas características. Esto es un error.

Como solución, se sugiere buscar alternativas de productos que no sean marcas líderes pero se hallen bien posicionados e igualmente permitan realizar restauraciones de buena calidad y a un menor costo final (figs. 38-28 y 38-29). Además, para tener éxito en el planteo señalado, debemos sumar la ecuación *producto de costo accesible de óptima calidad* al uso, por ejemplo, de *técnicas de trabajo racionalizadas* o simplificadas. Entender bien este concepto brinda numerosos beneficios.

El uso de técnicas clínicas racionalizadas, de la mano de la ergonomía (véase cap. 12), permite, por ejemplo, eliminar inmensos tiempos ociosos en que incurren muchos profesionales. Hay pasos innecesarios que se efectúan de más y pueden suprimirse, materiales que se derrochan sistemáticamente, como disponer cantidades no precisas de gotas de adhesivos, etcétera.

Se ha detectado que algunos profesionales usan excesiva cantidad de instrumentos, producto de conceptos desactualizados; ello consume más tiempo y se producen gastos adicionales, porque se los debe decontaminar, esterilizar y reacomodar, y cada tanto tiempo se dañan y se deben desechar.

Las explicaciones precedentes ayudarán a aumentar la cantidad de restauraciones/hora que se ejecutan y los ingresos.

Enfatizamos que esta idea no debe ir acompañada por un deterioro de la atención personalizada hacia el paciente (véanse caps. 8, 58 y 59).

Fig. 38-23. A. Composite microhíbrido Point 4 (sds/Kerr). **B** y **C.** Pre y posoperatorio de una restauración de clase IV en 1.1 con este composite.

Como corolario, el mejor margen monetario obtenido permitirá comprar los materiales recomendados.

El análisis de *costos y efectividad*[168-170] es un campo muy vasto; lo expresado constituye solamente algunos conceptos aislados, vinculados con el gerenciamiento en odontología (véase cap. 4).

Se recomienda efectuar una capacitación en este universo que forma parte importante en la excelencia clínica que el profesional busca adquirir en operatoria dental.

Pero existe un interrogante que debemos dilucidar. ¿Se puede hacer operatoria dental con un solo buen composite? ¿Acaso ello significa usar el mismo para todo tipo de cavidades? Estamos hablando del concepto denominado *composite universal*, según se explicará más adelante.

Además, tanto en la selección del material de restauración como de su adhesivo, no solo se debe tener en cuenta la relación precio y calidad al momento de su compra. Hay otros factores a analizar. Para ilustrar mejor este concepto, veamos, por ejemplo, lo siguiente acerca de adhesivos a esmalte y dentina de tipo monocomponente.

Macchi, Abate y Rodríguez[171] realizaron un estudio cuyo objetivo fue la comparación de distintos solventes utilizados en la formulación de los adhesivos a esmalte y dentina de un solo componente.

El método utilizado para la evaluación fue determinar la pérdida de masa a través de distintos períodos de tiempo. Se compararon los siguientes productos: Prime&Bond (Dentsply), Single Bond (3M ESPE), Primabond (BJM), Syntac Sprint (Vivadent) y otros.

Los datos obtenidos sometidos a los análisis estadísticos dieron como resultado que en los productos que tenían solventes orgánicos como vehículos (especialmente en aquellos que contenían acetona), la pérdida de masa fue sensiblemente mayor, como ocurrió con Prime & Bond y Primabond[149] que contienen ambos acetona. Syntac Sprint y Singlebond mostraron, por la presencia de agua y alcohol en su formulación, algo más de estabilidad en su comportamiento que los productos antes mencionados.

Los autores concluyen que el vehículo no orgánico y una relación optimizada con los otros ingredientes del producto llevan al éxito en la adhesión a la estructura dentaria. Cualquier pérdida de masa producida por la evaporación del solvente puede producir un cambio significativo del comportamiento clínico del adhesivo y fallas en el sistema restaurador, como el fracaso de la restauración.

A veces, los factores que se tienen en cuenta para realizar la compra de un material dental son su costo, como se dijo, y no se observan determinadas propiedades como la que hemos detectado anteriormente, que nos pueden

Fig. 38-24. Composite microparticulado Amelogen (Ultradent).

llevar a tomar decisiones equivocadas y afectar nuestro prestigio como profesionales. Si un adhesivo monocomponente pierde masa en su almacenamiento, no solamente se obtendrá menor dosis por frasco, sino que, además, algunas restauraciones posiblemente fracasen.

Elegir un composite "universal"

Gary Unterbrink, en un trabajo aparecido publicado en www.dentalproducts.net,[172] habla de la inseguridad que tiene el recién graduado sobre qué tipo de composite usar. ¿Qué clase de mejoras se están logrando con los nuevos composites? Acaso se podría tener solo un *composite universal*, pero no suena lógico que un solo composite sea el mejor para cada indicación clínica. ¿Cuáles son las ventajas y desventajas de los diferentes tipos de materiales? La excesiva publicidad de los nuevos materiales provoca confusión en muchos profesionales.

Los composites, continúa Unterbrink, basados en química de metacrilatos, se usaron en odontología por más de 40 años y sus características han sido ampliamente investigadas. En término de sus propiedades físicas, las mejoras en un aspecto del material restaurador a menudo implican complicaciones en otro.

Por ejemplo, dimetacrilato de bajo peso molecular en el composite mejora la tasa de conversión, pero aumenta la contracción y el estrés de contracción. Materiales con alta radioopacidad tienden a ser más opacos visualmente, pero pueden comprometer la estética en anteriores. Aunque muchos materiales siguen siendo publicitados

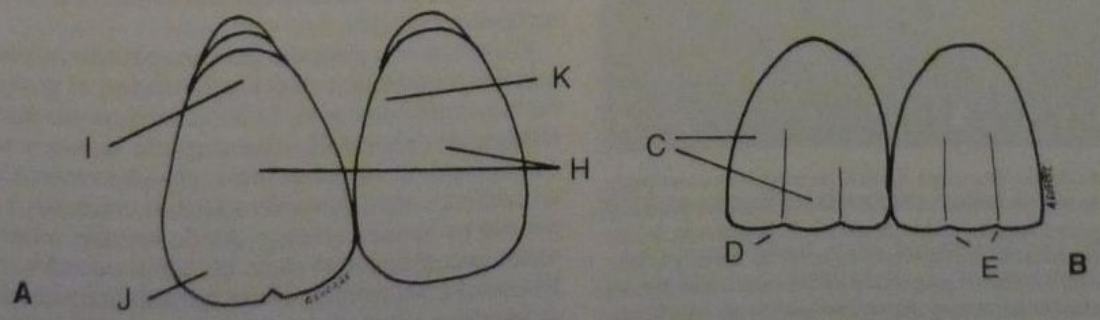

Fig. 38-25. A. Dientes permanentes. *H*, coloración determinada en zona media. *I*, coloración más amarillenta. *J*, bordes incisales algo translúcidos. *K*, pigmentaciones gingivales y/o proximales. **B.** Dientes temporarios. *C*, coloración más blanco azulada. *D*, bordes incisales más translúcidos. *E*, lóbulos de desarrollo bien marcados.

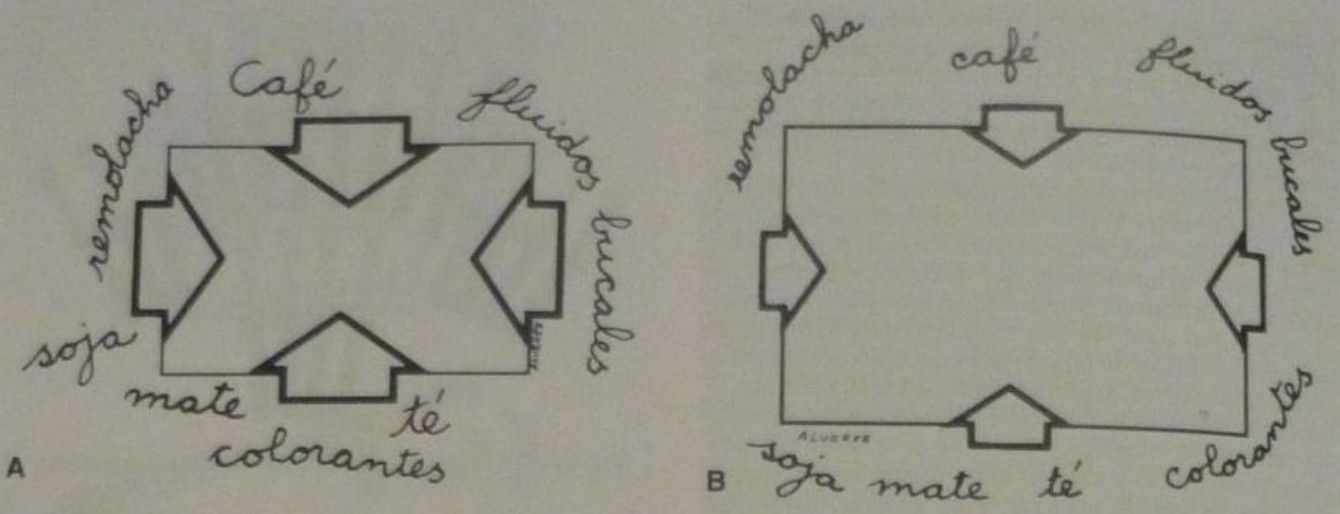

Fig. 38-26. A y B. Los acrílicos absorben todo tipo de líquidos bucales por carecer de relleno mineral. Lo mismo ocurre con los composites de baja carga mineral y matriz hidrófila.

como "universales" y aptos para todas las indicaciones, la tendencia de los últimos años se inclina a la formulación de materiales para indicaciones específicas.

Clasificación

Hoy se ha vuelto muy difícil clasificar los composites. Los composites híbridos contienen primordialmente un relleno vítreo básico con la adición de algún microrrelleno. Como se redujo el tamaño de partículas, se agregó la clasificación "composite híbrido fino". Hoy se dispone de partículas de relleno vítreo con un tamaño promedio de partículas bien por debajo de 1 µm. ¿Son éstos entonces composites de microrrelleno?

Los microrrellenos estuvieron siempre en el rango de los nanómetros, pero esta terminología no se usaba. También hay otras partículas de relleno esféricas en varios composites, a menudo acercándose al tamaño más pequeño de relleno. Se puede encontrar casi cualquier combinación posible de estos diferentes rellenos. A pesar de estas dificultades, se describirán los dos tipos principales de composites en el mercado actual: composites híbridos y composites de micropartículas (microrrelleno). Al mismo tiempo, hay que recordar que el tamaño de partículas influye en propiedades clínicas importantes. Composites híbridos con relleno muy fino se aproximan al composite de micropartículas en todos los aspectos, incluyendo sus desventajas.

Partículas de relleno más grandes mejoran la fuerza flexural y la resistencia a la fractura, pero el pulido sufre. Las superficies son más reflectivas, y estos materiales tienden a parecer más opacos. Las tasas de desgaste propenden a ser altamente dependientes del grado de polimerización.

Las partículas de relleno pequeñas mejoran la lisura superficial. El desgaste clínico generalizado es bajo, y las tasas de desgaste no son tan dependientes del grado de polimerización. De todas formas, estos materiales tienen bajo módulo de elasticidad y resistencia a la fractura, y por lo tanto no son tan aptos para restauraciones bajo gran estrés oclusal.

Fig. 38-27. Dotado de una alta carga mineral de relleno de concepción moderna, un composite absorberá poca cantidad de líquidos bucales y su estética e integridad sufrirán menos deterioro. *1*, proporción de carga de un composite antiguo. *2*, con mayor aumento se observa la proporción de resina sin relleno. *3*, proporción de las cargas multiformes de un híbrido convencional. *4*, con mayor aumento se observa la baja cantidad de resina sin relleno. Los productos más modernos poseen una carga mineral de formas redondeadas de alrededor de 0,8 µm de diámetro y el agregado de fibras: composites condensables.[133,134]

Tendencias actuales

Irónicamente, se dijo en varias oportunidades que el odontólogo promedio tiene solo tres deseos concernientes a los materiales: más rápido, más barato y más fácil. Es muy curioso que el desarrollo de los composites hoy en día vaya en contraste con estos dichos. Solo se comentarán dos aspectos:

Composites estéticos: los composites se ofrecen con amplios rangos de tonos y opacidades, al punto de prestar conceptos de capas de las cerámicas diseñadas por el técnico de laboratorio. La mayoría de estos materiales son composite híbridos finos, pero los materiales de microrrelleno están ganando atención creciente. La dentina natural es apenas opaca y puede ser más oscura que los tonos que se encuentran en las tablas de colores estándar. El esmalte natural puede ser bastante translúcido y es casi incoloro. Algunos composites nuevos intentan igualar estas propiedades ópticas. Tonos de dentina bastante oscuros y opacos se complementan con tonos de esmalte altamente translúcidos.

Cuadro 38-13. *Composites fluidos*[20]

Fotocurado	*Relleno %*		*Tamaño promedio de partícula (μ)*	*Presentación*	*Fluidez*[1]	*Mejores pulidos*
	Peso	*Vol.*				
Tetric Flow *Ivoclar Vivadent*	Puntas: 68; jeringas: 65	Puntas: 44; jeringas: 40	0,7	Jeringas y puntas precargadas	4,0	Astropol, D•Fine, Hawe HiLuster, PoGo
Heliomolar Flow *Ivoclar Vivadent*	59	39,2	0,04	Jeringas	4,5	Hawe HiLuster
Matrixx Flow *Discus*	70	47	0,7	Jeringas	5,0	Astropol, D•Fine, Diacomp, Hawe HiLuster
Revolution 2 *Sds/Kerr*	51	43	0,6	Jeringas	4,5	Hawe HiLuster
Aelite Flo	59	36	0,7	Jeringas	5,0	Astropol, D•Fine, Hawe HiLuster, Jiffy, HiShine, PoGo
Aelite FV *Bisco*	52	32		Jeringas	5,0	
Renamel Flowable Microfill *Cosmedent*	45	37	0,04	Jeringas	4,5	Astropol, D•Fine, Hawe HiLuster, Jiffy, HiShine, PoGo

Curado dual/Autocurado	*Relleno %*		*Tamaño promedio de partícula (μ)*	*Curado*	*Fluidez*[1]	*Tiempo de trabajo (min)*	*Tiempo de fraguado intraoral (min)*
	Peso	*Vol.*					
Starfill 2B *Danville Materials*	61	N/D	0,7	Dual	5,0	2,25	4,5
Bisfil 2B *Bisco*	75	54	2,6	Auto	Mezcla manual: 4,5 Automezcla: 5,0	Mezcla manual: 2,5-3,0 Automezcla: 2,25	3,0

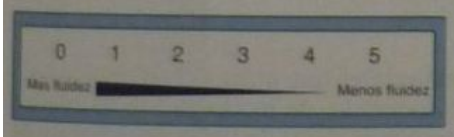

Naturalmente, estos materiales requieren una técnica de aplicación que simule la estructura de un diente. El grosor de capa se vuelve un factor crítico, y el odontólogo debe tener una imagen clínica de los contornos finales del diente cuando se coloca cada tono. Si la capa de esmalte es demasiado delgada, la restauración se verá demasiado opaca y oscura. Demasiado esmalte traslúcido conduce a un efecto gris.

Viscosidad (fluido a condensable): hoy casi cualquier fabricante ofrece composites en un rango de viscocidades desde muy baja (fluido) a muy alta (condensable). Los composites fluidos son muy populares para varias indicaciones: restauraciones de clase V, micropreparaciones y capas iniciales de preparaciones grandes. Los composites condensables son un intento de hacer un material que simule algunas de las propiedades de las amalgamas.

Los composites de baja viscosidad son fáciles de adaptar a las paredes cavitarias, o son autoadaptables en el caso de los fluidos. Su principal desventaja es su baja resistencia y módulo de elasticidad. No deben ser aplicados en capas muy gruesas debido a su alta contracción.

Los composites de viscosidad extremadamente alta son difíciles de adaptar debido a las inclusiones de aire y deberían ser utilizados solamente en combinación con una primera capa de composite fluido. A pesar de su baja contracción volumétrica, deben ser aplicados en capas debido a su alto estrés de contracción.

¿Qué composite debe tener usted en su consultorio?

De alguna forma, esto depende de qué tipo de consultorio tenga (o quiera tener). Si solamente desea tener un composite en su consultorio, la mejor opción sería un híbrido de partículas finas con viscosidad estándar.

Naturalmente, si se quiere el material óptimo para cada indicación específica, la recomendación sería:

Cuadro 38-14. *Composites de micropartículas*[1]

Producto	Relleno % Peso	Relleno % Vol.	Presentación	Dureza (Knoop)	Fuerza adhesiva (MPa)	Contracción volumétrica 5 seg	Contracción volumétrica 10 seg	Contracción volumétrica 5 seg poscurado (40s)	Mejor terminación y pulido
Renamel Microfill ***Cosmedent***	70	60	Jeringas	22	11,7	2,6	2,6	3,4	Astropol, D•Fine, Hawe HiLuster, Jiffy, HiShine, tazas de pulido, puntas y discos Jiffy; PoGo
Heliomolar ***Ivoclar Vivadent***	77	64	Jeringas, puntas	37	2 mm*: 16,7 3 mm*: 14,4 4 mm*: 9,5	2,2	2,3	3,3	Astropol, D•Fine, Diacomp, Hawe HiLuster, Jiffy, HiShine
Durafill VS ***Heraeus Kulzer***	60	40	Jeringas, puntas	24	11,8	1,7	1,8	2,7	Astropol, D•Fine, Diacomp, Hawe HiLuster, Jiffy, HiShine, PoGo
Amelogen Microfill ***Ultradent***	57	40	Jeringas	19	10,8	2,5	2,6	3,5	Astropol, D•Fine, Hawe HiLuster, Jiffy, HiShine, tazas de pulido, puntas y discos Jiffy; PoGo
Matrixx Anterior Microfill ***Discus***	60-77	57-61	Jeringas	18	10,3	1,9	2,0	2,9	Astropol, D•Fine, Hawe HiLuster, Jiffy HiShine, PoGo

* Dureza del espécimen.

Composite híbrido: un material radioopaco con alta resistencia. Materiales con un tamaño de partícula promedio alrededor de 0,7 a 1,0 µm representan un buen equilibrio entre resistencia y lisura superficial. Las indicaciones incluyen restauraciones en posteriores y superficies palatinas de restauraciones de clase IV (véase cuadro 38-12).

Composites de micropartículas: debido a la excelente lisura superficial, los microparticulados son el material de elección para la capa final vestibular de todas las restauraciones anteriores. También se sugiere usar los microparticulados para clase III y defectos de clase V (cuadros 38-14 y 38-15).

Composite fluido: un material altamente radioopaco para una fina capa inicial al restaurar cavidades de clase I y II (un solo tono universal es el adecuado). Además, si se prefiere un fluido para restauraciones de clase V, selecciónese un material de baja radioopacidad en varios tonos (materiales muy radioopacos complican las radiografías cuando se usan para restauraciones cervicales) (véase cuadro 38-13).

Si le agrada hacer composites directos anteriores muy grandes, probablemente también querría tener uno de los materiales más nuevos, con un amplio rango de tonos y opacidades. Las propiedades de manipulación son preferencias personales, así que se debe tratar con diferentes materiales hasta que descubra con cuál se desempeña mejor.

CONCLUSIÓN

Periódicamente se observan cambios en la composición fisicoquímica y las propiedades de los composites y sus agentes de enlace a diferentes sustratos. Se busca mejorar la manipulación clínica junto al diseño de técnicas más simplificadas y de menor costo, para aumentar su longevidad en la boca.[173-192]

MANIPULACIÓN DE LÁMPARAS DE FOTOPOLIMERIZACIÓN

Introducción

Muchos de los materiales que utiliza el odontólogo actualmente son de fotocurado, de modo que en un consultorio moderno no se puede dejar de tener una lámpara de polimerización.

Para la adquisición de una lámpara es preciso analizar una serie de factores, como la potencia que brinda, si posee características de manipulación adecuadas en cuanto a eficiencia y confort, si es una unidad con cable o sin cable, el tipo de señales acústicas que emite, etc., junto con otras características que se explican a continuación.

Existe cierta desinformación de lo que significa el curado inadecuado de una restauración, secuela que no podrá detectarse tal vez por años.

El uso de lámparas que emiten muchísima energía es un tema actualmente en discusión.

Tipos de lámparas de curado (cuadro 38-16)

I. Halógenas

Son las más comunes, menos costosas, más confiables, con mayor número de estudios longitudinales. Algunas poseen cables y otras no. Deberían curar todos los materiales. Manejan una longitud de onda de 400-510 nm.

Cuadro 38-15. *Composites microhíbridos*[1,2]

Producto	*Relleno %*		*Tamaño promedio de partícula (μ)*	*Dureza (Knoop)*	*Fuerza adhesiva (MPa)*	*Tonos*	*Traslucidez/ opacidad*[1]	*Contracción volumétrica*			*Mejor terminación y pulido*
	Peso	*Vol.*						*5 seg*	*10 seg*	*5 seg. poscurado (40s)*	
EsthetX ***Dentsply/Caulk***	77	60	0,7	43	2 mm*: 19,7 3 mm*: 19,1 4 mm*: 13,5	A2 CE WE YE AE GE A2-O B1 XL Blanco Blanco Op	4 2 1 2 2 2 0 2 1 0 0	1,6	1,9	2,9	Astropol, D•Fine, Hawe HiLuster, PoGo
Point 4 ***sds/Kerr***	76	57	0,4	47	2 mm*: 18,7 3 mm*: 19,2 4 mm*: 12,0	A2 OA2 T1 T2 T3 XL1 XL2 XL3 B1 OB1	5 5 4 5 4 4 3 0 4 0	1,9	2,1	4	Astropol, D•Fine, Hawe HiLuster, Jiffy, HiShine, PoGo
Renamel Universal MicroHybrid ***Cosmedent***	75	56	0,7	50	2 mm*: 21 3 mm*: 17,8 4 mm*: 11,8	A2 B1 Incisal Med SB1 SB2 SB3 Blanco Incisal Light OC OW BW	4 0 4 0 0 0 0 4 5 3 0	1,1	1,4	4,7	Astropol, D•Fine, Hawe HiLuster
Venus ***Heraeus Kulzer***	78	61	0,7	41	2 mm*: 15,8 3 mm*: 14,4 4 mm*: 8,7	A2 OA2 B1 T1 T2 T3 SB1 SB2 SB0	4 3 2 3 4 2 0 1 0	2,0	2,1	3,7	Astropol, D•Fine, Hawe HiLuster, Jiffy, HiShine, PoGo

(Continúa)

Cuadro 38-15. *Composites microhíbridos*[112] *(continuación)*

Producto	*Relleno %*		*Tamaño promedio de partícula (μ)*	*Dureza (Knoop)*	*Fuerza adhesiva (MPa)*	*Tonos*	*Traslucidez/ opacidad*[1]	*Contracción volumétrica*			*Mejor terminación y pulido*
	Peso	*Vol.*						*5 seg*	*10 seg*	*5 seg. poscurado (40s)*	
Miris ***Coltene/Whaledent***	74	58	0,6	46	2 mm*: 15,9 3 mm*: 13,6 4 mm*: 11,3	1 2 3 4 WR NT NR IR IT WB	0 0 1 2 5 5 5 5 5 5	1,7	2,1	3,4	Astropol, D•Fine, Hawe HiLuster, Jiffy, HiShine, PoGo

* Grosor del espécimen.

[1]



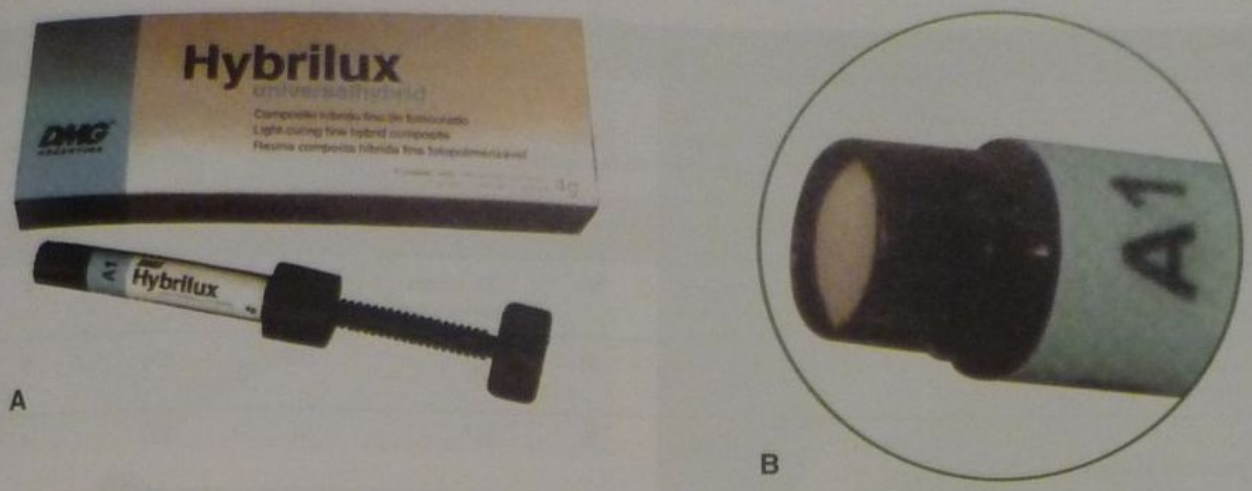

Fig. 38-28. A y **B.** Composite híbrido para anteriores y posteriores Hybrilux (DMG Densell).

Son ligeramente más lentas que las basadas en arco de plasma y láseres de argón (fig. 38-30).

2. Arco de plasma

El bulbo de la lámpara es un compartimiento a base de óxido de aluminio con muy alta presión que contiene gas xenón altamente energizado (plasma) a 150 psi. La estructura interior es específica para reflejar la luz en forma de arco entre 2 electrodos. El arco tiene alrededor de 1 mm de largo, que permite un rayo de mucho foco. Es muy rápida, cara, de mayor tamaño que la halógena. Hay poca experiencia sobre estos artefactos; podría no curar todos los materiales. Los insertos de las puntas son muy pequeños para la mayoría de las restauraciones. Sus cables tienen un contenido líquido que puede endurecerse y degenerar con el tiempo.

3. Láser de argón

La luz se genera cuando se pasa energía a un átomo, elevando un electrón a un nivel de energía más alto pero inestable. El electrón volverá a nivel estable emitiendo luz a través del medio de gas argón (véase cap. 11).

Es rápida, muy cara, de tamaño mayor que la halógena. Puede no curar todos los materiales y sus puntas son muy pequeñas para la mayoría de las restauraciones.

4. LED (diodo emisor de luz)

Diodos especiales (dispositivo electrónico que restringe el flujo de corriente principalmente hacia una dirección) que emiten luz cuando están conectados en un circuito.

Existen aparatos con cable o sin cable, de peso liviano, tamaño pequeño, vida útil prolongada de la batería gracias al bajo consumo, y virtualmente no genera calor en

Fig. 38-29. Unidad de fotopolimerización Led-500, de Densell.

Fig. 38-30. Unidad de fotopolimerización Astralis 10 (Ivoclar Vivadent).

Cuadro 38-16. *Lámparas de fotopolimerización*[14]

Producto	Bulbo		Radiómetro incorporado	Timer en la pistola	Modo rampa	Modo para blanqueamiento	Potencia máxima (mW/cm²)	Puntas
	Watts	Vida útil (hs)						
HALÓGENAS								
Optilux 501 *sds/Kerr*	80	45	Sí, digital	No	Sí, rampa programada	Sí	775	9
Astralis 10 *Ivoclar Vivadent*	100	45	No	Sí	Sí	No	866	5
Hilux 601 *Benglioglu/First Medica*	81	60-100	Sí, digital	Sí	Sí	Sí	893	4
Avanté *Pentron*	75	40	Sí, por luz	No	No	No	828	4
Optilux 401 *Sds/Kerr*	80	80	No	No	No	No	672	9
Spectrum 800 *Dentsply/Caulk*	75	20	Sí, digital	Sí	Sí, manual	No	553	5
Coltolux 75 Color Talk *Coltene/Whaledent*	75	15	No	No	No	No	762	4
ARCO DE PLASMA								
Rembrandt Sapphire *Den Mat*	ND	1000	Sí, digital	Si	Sí	No	1056	3
Power PAC *ADT*	ND	5 años	No	No	Sí	Sí	508	2
LED								
Elipar Freelight *3M ESPE*	ND	ND	Sí	Sí	No	No	427	2
Ultra-Lume 2 LED *Ultradent*	ND	ND	No	Sí	No	No	262	4

su punta. Algo muy nuevo, de poca experiencia, puede no curar todos los materiales; se discute la potencia de luz emitida (fig. 38-31).

Modos de curado

Existen diferentes tipos y potencias de curado, que varían según los casos clínicos a realizar, y que hoy se denominan:

a) *Boost*: por lo general, la más alta potencia que la lámpara puede generar. Esta potencia es producida dentro de cinco segundos de activación. Todo el intervalo de curado estará en este nivel de potencia. Típicamente, se halla sincronizado con un *timer* que tiene intervalos de diez segundos, tal vez no apto para muchas restauraciones.
b) *Regular o normal*: nivel de potencia mediana. Cura todo tipo de restauraciones; es ligeramente más lento que la alta potencia.
c) *Step*: curado a baja potencia (usualmente alrededor de 150 mW/cm²) por diez segundos, seguido de un instantáneo incremento de potencia denominado *step up* a un valor mucho mayor (generalmente el máximo de la lámpara) por el resto del intervalo de curado.
d) *Ramp*: el curado comienza a baja potencia (alrededor de 150 mW/cm²) seguido de un incremento lineal hacia una potencia mayor (usualmente el máximo de la lámpara) por diez segundos, y luego permanece a esa potencia por el resto del intervalo de tiempo de curado.
e) *Pulse*: tiene un significado distinto para diferentes lámparas, pero usualmente significa que la potencia hace ciclos entre alta y baja cada segundo, o bien la potencia se interrumpe y luego recomienza cada segundo, y otras variantes desde el comienzo del curado.

Lámpara Optilux 501(sds/Kerr) (fig. 38-32A)

Por ejemplo, esta unidad tiene cuatro niveles de curado que sirven para cualquier trabajo de polimerización: tradicional, ramp, boost y blanqueamiento.

La Optilux 501 ofrece el nivel boost, de diez segundos, para polimerizar una capa de composite superior a 4,7 mm de profundidad. También tiene disponible el nivel *ramp*

B

C

Fig. 38-31. Unidades de fotopolimerización inalámbricas por LED. **A.** LEDemetron (Kerr Demetron), con su unidad de carga y batería adicional. **B.** Elipar Freelight (3M ESPE). **C.** Bluephase (Ivoclar Vivadent).

A

B

C

Fig. 38-32. A. Unidad de fotopolimerización Optilux 501 (Kerr Demetron). **B.** Guías de luz Turbo de 8 y 4 mm, para mayor potencia. **C.** Optibulb, de 80 watts, fabricado especialmente para fotopolimerización.

Fig. 38-33. Reemplazo del bulbo en una lámpara marca Caulk/Dentsply.

de 20 segundos de polimerización y el nivel *bleach* (blanqueamiento) de 30 segundos. Si se prefiere la polimerización tradicional, se puede seleccionar el tiempo de 10, 20, 30, 40 seg o el *ciclo continuo* de polimerización. La mínima intensidad es de 850 mW/cm^2 y los niveles más altos serán superiores a 1000 mW/cm^2.

Además de disponer una selección de cuatro niveles de polimerización, también incluye dos guías de luz con cada 501: la nueva guía de luz Turbo+ estándar de 8 mm y una guía de luz accesoria de 11 mm.

Tiene un radiómetro digital incorporado con lectura para más de 1000 mW/cm^2 y un nuevo sistema de filtros para evitar el desprendimiento de calor (figs. 38-32 B y C).

La 501 está diseñada para ofrecer todo lo que un profesional reclama en una lámpara de alta intensidad.

Sus desventajas son su muy alto costo y su carencia de controles en la pistola.

Sin embargo, la Optilux 501 podría llamarse en este momento *la solución universal.*

Potencia de curado

La única forma que existe para saber si la lámpara posee la potencia adecuada de curado consiste en someterla a pruebas mediante un radiómetro.

Algunas unidades disponen de un radiómetro propio ubicado en su cuerpo para efectuar estas pruebas. En el mercado existen diferentes tipos de radiómetros independientes, o se puede enviar la lámpara a alguna casa o depósito dental con el objetivo de que se compruebe la potencia de las lámparas (véase fig. 38-20).

Es preciso disponer de bulbos de repuesto para reemplazar los que se quemen, en un procedimiento que deberá poder realizarse gracias a un cómodo acceso sin dificultades y en poco tiempo (fig. 38-33).

Equipos con forma de pistola

Estas lámparas son las preferidas, y poseen muchos de sus componentes electrónicos, tales como el bulbo, ventilador, gatillo y boca para los insertos, en un dispositivo con forma de pistola.

Se deberá contemplar que tengan un peso razonable (no excesivo) y que no se recalienten demasiado luego de utilizarlas entre uno y dos minutos, lo que las tornará incómodas. Algunas firmas diseñan pistolas con mayor potencia de curado y ventiladores más grandes que suelen ser ruidosos. Hay dispositivos electrónicos que apagan la luz cuando la lámpara se halla muy caliente en espera de su enfriamiento tras accionar automáticamente el ventilador.

Algunos ventiladores dirigen el aire caliente hacia la cara o la zona de trabajo y provocan molestias.

Puntas e insertos

Es recomendable que se disponga de tres insertos de diferentes tamaños con los que se pueda solucionar la totalidad de los casos. Los de 2 a 3 mm de diámetro permiten manipular carillas, incrustaciones, onlays y coronas. Los de 8 mm son los más comunes y sirven para odontología en general en el sector anterior y a nivel de los premolares. Existen unos que son curvos (de 13 mm de diámetro) y resultan necesarios en carillas, selladores y grandes restauraciones del sector posterior (fig. 38-34).

Los insertos deben ser autoclavables para mantener un control adecuado de la infección cruzada, y giratorios para permitir la óptima inserción y lograr el máximo curado. Hay insertos descartables que se utilizan en pacientes con infección por HIV, hepatitis y TBC o sirven como repuesto general. Es preciso mantenerlos bien limpios y libres de adherencias que interfieran en el curado de la lámpara, y evitar producirles rayaduras cuando se los limpia.

Pantallas de protección

Las pantallas de protección sirven para proteger la vista del operador y su asistente de la luz del curado. Existen muchas pantallas que se adosan en diferentes sitios de la unidad (fig. 38-35). Generalmente resultan molestas y algunas son difíciles de instalar cuando se cambia el inserto. Otras tienen un tamaño excesivo e interfieren con el trabajo cuando se pretende poner la punta junto a un segundo molar; además, no brindan protección cuando se realiza un trabajo en las caras linguales de las piezas anteriores. Mientras no se estandarice su forma y tipo de agarre al equipamiento, se sugiere el uso de pantallas de mano.

Guía básica del curado

Hay una tendencia mundial casi irreversible a reducir los tiempos de curado, pero varios trabajos de investigación conducen a las siguientes e inevitables conclusiones:[112]

1. Debido a la inmensa cantidad de tipos de lámparas y materiales en el mercado, resulta imposible establecer pautas o protocolos universales, en particular respecto de tiempos de curado reducidos.
2. Sigue siendo prudente limitar el espesor de los incrementos a 2 mm, salvo que se estuviera utilizando un material de curado profundo en la reconstrucción de muñones.
3. Para composites híbridos, fluidos y condensables, 20 segundos con luz halógena es la negociación razonable sugerida entre apurados diez segundos e imprecisos pero efectivos 40 segundos. Ello se debe a que no es posible lograr la profundidad adecuada de curado con todos los matices y aplicaciones en solamente diez segundos; 20 segundos de curado brindan un valor de seguridad.
   Cuando se emplean lámparas de arco de plasma, cinco segundos bastarán para situaciones no críticas, por



A

B

Fig. 38-34. A. Insertos intercambiables Demetron. De izquierda a derecha: punta de 13 mm de diámetro para el curado de carillas labiales y brackets de ortodoncia; punta curva de 2 mm de diámetro para el curado de restauraciones del sector posterior dentro de la caja gingival y manipulación anterior de carillas; punta de 3 mm denominada "transiluminador", que incluye un filtro para color verde y se utiliza para el diagnóstico de caries, cálculos y fracturas de coronas (no debe utilizarse para el curado); punta de 6 mm de diámetro para el curado dual en restauraciones anteriores y posteriores de modo de reducir la filtración marginal; punta curva de 8 mm de diámetro de uso general en el sector anterior y posterior; punta curva descartable de 9 mm de diámetro para uso general y en el sector posterior, ideal para pacientes con infección por HIV, hepatitis y TBC, y como punta de repuesto; punta curva Turbo de 8 mm de diámetro para uso general y en el sector posterior, aumenta la performance un 25% en la unidad Optilux 150 y un 50% en la serie Optilux 400, útil en restauraciones profundas u opacas; punta curva de 11 mm de diámetro para uso general y en el sector posterior; punta curva de 11 mm de diámetro y mayor longitud para uso general y en el sector posterior; punta curva de 11 mm de diámetro para uso general y en el sector posterior, que dispone de una escotadura para su inserción en los dispositivos para sujetar la turbina; punta curva de 13 mm de diámetro para uso general y en el sector posterior que cubre fácilmente la totalidad de la cara oclusal de los molares. **B.** Puntas intercambiables de las unidades de fotopolimerización Astralis (Ivoclar Vivadent).

ejemplo, el curado de restauraciones provisionales, pero diez segundos resultan mejor para cualquier restauración definitiva.

Sin embargo, si se está curando una restauración profunda, es prudente volver a los valores de 40 segundos, al menos para la primera capa, cuando usamos luz halógena o LED.

4. Empleando micropartículas, el curado rápido es muy peligroso. Se sugiere curar no menos de 40 segundos con halógena o LED y 20 segundos con arco de plasma.
5. No curar hasta el borde mismo del inserto.
6. Si bien hay estudios que hablan de las ventajas obtenidas utilizando modalidades de curado alternado, a nuestro juicio la mejor opción es el curado tradicional continuo.

CONCLUSIÓN

En la selección, y para la óptima manipulación de una unidad de curado dental, es posible escoger entre numerosos tipos de potencia, aparatos que vienen con cable, ya sea en unidades de mesa o para montar sobre una pared, y dispositivos sin cable, con más o menos elementos adicionales según la firma fabricante.

Fig. 38-35. Lámpara de polimerización junto con pantalla de protección que se inserta en la punta (Caulk/Dentsply).

En este capítulo, la firma Plus Dental ha cedido gentilmente para su evaluación los productos marca Bisco, Demetron, Den-Mat, Hawe Neos, Hu Friedy, Kerr y Kulzer.

REFERENCIAS

1. Leinfelder K, Freedman G. Seventh-generation adhesive systems. Dent Today 2002;21(11):106-11
2. Salud Dental para Todos; www.sdpt.net; 2003.
3. Horris RK, Phillips RW, Swortz ML. An evaluation of two resin Systems for restoration of abraded oreas. J Prosthet Dent 1974;31:537-546.
4. Albers HF. Dentin-resin bonding. Adept Report 1990;1:33-34.
5. Munksgaard EC, Asmussen E. Dentinpolymer bond promoted by Gluma and various resins. J Dent Res 1985;64:1409-1411.
6. Causlon BE. Improved bonding of composite resin to dentin. Br Dent J 1984;156:93.
7. Joynt RB, Dovis, EL Weczkowski G, Yu XY. Dentin bonding agents and the smear layer. Oper Dent 1991;16:186-191.
8. Lambrechts P, Braem M, Vanherle G. Evaluation of clincal performance for posterior composite resins and dentin adhesives. Oper Dent 1987;12:53-78.
9. Christensen GJ. Bonding ceramic or metal crowns with resin cement. Clin Res Associates Newsletter 1992;16:1-2.
10. O'Keefe K, Powers JM. Light-cured resin cements for cementation of esthetic restorations. J Esthet Dent 1990;2:129-131.
11. Barkmeier WW, Latto MA. Bond strength of Dicor using adhesive systems and resin cement. J Dent Res 1991;70:525. Abstract.
12. Holtan JR, Nyatrom GP, Renasch SE, Phelps R~ Dou,las WH. Microleakage of five dentinal adhesives. Op Dent 1993;19:189-193.
13. Fortín D, Perdigaoi, Swift EJ. Microleakage of three new dentin adhesives. An J Dent 1994;7:217-29.
14. Linden JJ, Swift EJ. Microleokage of two dentin adhesives. Am J Dent 1 994;7:31-34.
15. Barkmeier Ww, Erickson RL. Shear bond strength of composite to enamel and dentin using Scotchbond multi-purpose. Am J Dent 1994;7:175-179.
16. Bouvier D, Duprez JP, Nu Yen D, Lissac M. An in vitro study of twa adhesive systems: third and fourth generations. Dent Mater 1993;9:35-369.
17. Gwinnett AJ. Shear bond strength, microleakage and gap formation with fourth generation dentin bonding agents. Am J Dent 1994;7:312-314.
18. Swift EJ, Triolo PT. Bond strengths of Scotchbond multi-purpose to moist dentin and enamel. Am J Dent 1992;5:318-320.
19. Kanca J. Effect of resin primer solvents and surface wetness on resin composite bond strength to dentin. Am J Dent 1992;5:213-215.
20. Kanca J. Resin bonding to wet substrate. 1. Bonding to dentin. Quintessence Int 1992;23:39-41.
21. Gwinnett A. Moist versus dry dentin, its effect on shear bond strength. Am J Dent 1992;5:127-129.
22. Pashley DH. The effects of acid etching on the pulpodentin complex. Oper Dent 1992;17:229-242.
23. Hashimoto M, Qhno H, Kaga M, Endo K, Sano H, Quchi H. In vivo degradation of resin-dentin bonds in humans over 1-3 years. J Dent Res 2000;79:1385-91.
24. Watts DC. Resin composites. En: van Noort, Dental Materials, 1992. Literature review J Dent 1994;22: Nº 1.
25. Watts DC. Resin composites. En: Strang R, Dental Materials, 1996. Literature review Part 2, J Dent 1998; 26 Nº 4.
26. Watts DC. Resin composites. En: Whitters C, Dental Materials, 1997. Literature review J Dent 1999; 27 Nº 15.
27. Stansbury JW y Antonucci IM. Evaluation of methylene lactone monomers in dental resins. Dent Mater 1992;8:270.
28. Byerley TJ, Eick JD, Chen GP y col. Synthesis and polymerization of new expanding dental monomers. Dent Mater 1992;8:345.
29. Anzai M y col. Synthesis of radiopaque cyclophosphazene monomers, properties of bulk polymers and their application to composite resin. J Nihon Univ Sch Dent 1992;34:196.
30. Matsumura y col. Radiopacity and physical properties of titanium-polymethacrylate composite. J Dent Res 1992;71:2.
31. O'Rourke B. Radiographic detection of overhangs formed by resin composite luting agents. J Dent 1995;23(6):353-7.
32. Puckett AD, Smith R. Method to measure the polymerization shrinkage of light-cured composites. J Prosthet Dent 1992;68:56.
33. Ottaviani MF y col. Electron spin resonance studies of dental composites: effects of irradiation time, decay over time, pulverisation and temperature variations. Dent Mater 1992;8:118.
34. Pilo R y Cardash HS. Post-irradiation polymerisation of different anterior and posterior visible lightactivated composites. Dent Mater 1992;8:299.
35. Lutz F, Krejci I y col. The importance of proximal curing in posterior composite resin restorations. Quintessence Int 1992;23:605.
36. Guan L y col. Initiation of polymerization with ultrasound in dental composite resin. Biomater Artif Cells Inmobilization Biotechnol 1992;20:125.
37. Ferracane IL, Condon IR. Post-cure heat treatments for composites: properties and fractography. Dent Mater 1992;8:290.
38. Watts DC. Kinetic mechanisms of visible-light-cured resins and resin-composites. En: Watts VC (ed.) Setting Mechanisms of Dental Materials, Symposium Proceedings, Glasgow, pág. 26.
39. Covey DA y col. Mechanical properties of heat-treated composite resin restorative materials. J Prosthet Dent 1992;68:458.
40. Gregory WA y col. Physical properties and repair bond strength of direct and indirect composite resins. J Prosthet Dent 1992;68:406.
41. Scott IA y col. The plane of fracture and shear bond strength of three composite inlay systems. Dent Mater 1992;8:208.
42. Wassell RW y col. Cavity convergence angles for direct composites inlays. J Dent 1992;20:294.
43. Davy KWM y col. Thermal expansion of glassy polymers. Biomaterials 1992;13:1043.
44. Peutzfeldt A y Junggreen L. Effect of procedure on diametral tensile strength of composite resin. Scand J Dent Res 1992;I Nº: 181.
45. Wassell RW, McCabe JF y col. Subsurface deformation associated with hardness measurements of composites. Dent Mater 1992;8:218.
46. Ferracane JL, Condon JR y col. Evaluation of subsurface defects created during the finishing of composites. J Dent Res 1992;71:1628.
47. Ferracane JL, Marker V. Solvent degradation and reduced fracture toughness in aged composites. J Dent Res 1992;71:13.
48. Berastegui E y col. Surface roughness of finished composite resins. J Prosthet Dent 1992;68:742.
49. Peutzfeldt A, Asmussen E. Modulus or resilience as predictor for clinical wear of restorative resins. Dent Mater 1992;8:146.
50. Satou N y col. In vitro and in vivo wear profile of composite resins. J Oral Rehabil 1992;19:31.
51. Ziemiecki TL, Wendt SL, Leinfelder KF. Methodology for proximal wear evaluation in posterior resin composites. Am J Dent 1992;5:203.
52. Freilich MA, Goldberg AJ, Gilpatrick RO y col. Three-year occlusal wear of posterior composite restorations. Dent Mater 1992;8:224.
53. Bayne SC, Taylor DF, Heymann HO. Protection hypothesis for composite wear. Dent Mater 1992;8:305.
54. Monagharl P y col. Effects of home bleaching preparations on composite resin color. J Prosthet Dent 1992;68:575.
55. Monaghan P y col. Composite resin color change after vital tooth bleaching. J Prosthet Dent 1992;67:778.
56. Millar BJ y col. Effects of the removal of composite resin restorations on Class 11 cavities. Br Dent J 1992;173:210.
57. Bryant RW. Direct posterior composile resin restorations: a review. 1. Factors influencing case selection. Aust Dent J 1992;37:81.
58. Bryant RW. Direct posterior composite resin restorations: a review. 2. Clinical technique. Aust Dent J 1992;37:161.
59. Johnson GH, Bales DJ, Gordon GE y col. Clinical performance of posterior composite resin restorations. Quintessence Int 1992;23:705.
60. Knibbs PJ, Smart ER. The clinical performance of a posterior composite resin restorative material. Heliomolar R O. 3-year report. J Oral Rehabil 1992;19:231.
61. Smales RJ y col. Clinical evaluation of four anterior composite resins over five years. Dent Mater 1992;8:246.
62. Sjögren G y col. Piezoelectricity in dental materials, a conceivable cause of postrestorative sensitivity. Acta Odontol Scand 1992; 50:313.

63. Land BR, Jaarda M, Wang RF. Filler particle size and composite resin classification systems. J Oral Rehabil 1992;19:569.
64. Willems G, Lambrechts P, Braem M y col. A classification of dental composites according to their morphological and mechanical characteristics. Dent Mater 1992;8:310.
65. Vanherle G, Degrange M, Willems G. State of the art on direct posterior filling materials and dentine bonding. Proceedings of the International Symposium Euro Disney, Paris, March, 1993.
66. Watts D. The structural scope of biomaterials as amalgam alternatives. Transactions of the Academy of Dental Materials 9:51(Proceedings of the Conference on Clinically Appropriate Alternatives to amalgam, Munich, Alemania). 1996.
67. Leinfelder K. A conservative approach to placing posterior composite resin restorations. J Amer Dent Assoc 1996;127:743.
68. Versluis A, Douglas W, Cross M y col. Does an incremental filling technique reduce polymerization shrinkage stresses? J Dent Res 1996;75:871.
69. Winkler M, Katoma T, Paydar N. Finite element stresses analysis of three filling techniques for class V light-cured composite restorations. J Dent Res 1996;75:1477.
70. Carvalho R, Pereira J, Yoshiyama M y col. A review of polymerization contraction: the influence of stress relief. Oper Dent 1996;21:17.
71. Versluis A, Douglas W, Sakaguchi R. Thermal expansion coefficient of dental composites measured with strain gauges. Dent Mater 1996;12:290.
72. Puppala R, Hedge A, Munshi A. Laser and light cured composite resin restorations: in-vitro comparison of isotope and dye penetrations. J Clin Pediatr Dent 1996;20:213.
73. Van Dijken J, Horstedt P. Marginal breakdown of 5-year old composite inlays. J Dent 1996;24:389.
74. Abdalla A, Davidson C. Effect of mechanical load cycling on the marginal integrity of class I resin composite restorations. J Dent 1996;24:87.
75. Brosh T, Pilo R, Arean M. Shear modulus-measurement methodology wih application to light-cured resin composites. Dent Mater 1996;12:52.
76. Li J, Nicander I, von Beetzen M y col. Influence of paste temperature at curing on conversion rate and bending strength of light-cured dental composites. J Oral Rehab 1996;23:298.
77. Pagniano R, Johnston W. Three-year effect of microfill and hybrid composite resin. J Prosthet Dent 1996;75:364.
78. Gerzina T, Hume W. Diffusion of monomers from bonding resin-resin composite combinations through dentin in vitro. J Dent 1996;24:125.
79. Nadarajah V, Cohen R, Neiders M y col. Cellular inflammatory responses to implanted dental materials. J Prosthetics 1996; 75:552.
80. Fujishima A, Ferracane J. Comparison of four modes of fractures toughness testing for dental composites. Dent Mater 1996;12:38.
81. Ruse D, Trezynski T, McEntee ML y col. Novel fracture toughness test using a notehless triangular prism (NTP) specimen. J Biomed Mater Res 1996;31:457.
82. Duray S, Lee S, Menis D y col. Laser acoustic emission thermal technique (LAETT): a technique for generating acoustic emission in dental composites. Dent Mater 1996;12:13.
83. Suzuki S, Suzuki S, Cox C. Evaluating the antagonist wear rates of restorative materials when placed against human enamel. J Amer Dent Assoc 1996;127:74.
84. Wendt SJ, Ziemiecki T, Leinfelder K. Proximal wear rates by tooth position of resin composite restoration. J Dent 1996;24:33.
85. Whitehead S, Shearer A, Watts D y col. Surface texture changes of a composite brushed with tooth whitening dentifrices. Dent Mater 1996;12:315.
86. Condon J, Ferracane J. Evaluation of composite wear with a new multi-mode oralwear simulator. Dent Mater 1996;12:218.
87. Peutzfeldt A. Resin composites in dentistry: the monomer systems. European Journal of Oral Science 1997;105:97-116.
88. Wakasa K, Yoshida Y, Ikeda A. et al. Dental application of polyfunctional urethane comonomers to composite resin veneering materials. Journal of Materials Science: Materials in Medicine 1997;8:57-60.
89. Gladys S, van Meerbeek B, Braem M, et al. Comparative physico-mecanical characterization of new hybrid restorative materials with conventional glass-ionomer and resin composite restorative materials. Journal of Dental Research 1997;76:883-894.
90. Wilson NHF, Dunne S, Gainsford I. Current materials and techniques for direct restorations in posterior teeth. Part 2: Resin composite systems. International Dental Journal 1997;47:185-193.
91. Rees J, Jacobsen P. The restoration of posterior teeth with composite resin. 2: Indirect-placement composite. Dental Update 1997;24:25-30.
92. Geurtsen W, Schoeler U. A 4-year retrospective clinical study of Class I and Class II composite restorations. Journal of Dentistry 1997;25:229-232.
93. Hse K, Wei S. Clinical evaluation of compomer in primary teeth: 1-year results. J Amer Dent Assoc 1997;128:1088-1096.
94. Shortall A, Harrington E. Effectiveness of battery powered light activation units. British Dental Journal 1997;183:95-100.
95. Park S, Lee C. The difference of degree of conversion between light-cured and additional heat-cured composites. Operative Dentistry 1996;21:213-217.
96. Rueggeberg F, Ergle J, Lockwood P. Effect of photoinitiator level on properties of a light-cured and post-cured heated model resin system. Dental Materials 1997;13:360-364.
97. Bagis Y, Rueggeberg F. Effect of post-cure temperature and heath duration on monomer conversion of photoactivated dental resin composite. Dental Materials 1997;13:228-232.
98. Bagis Y, Rueggeberg F. Mass loss in urethane/TEGDMA- and BisGMA/TEGDMA-based resin composites during post-cure heating. Dental Materials 1997;13:377-380.
99. Hummel S, Marker V, Pace L, et al. Surface treatment of indirect resin composite surface before cementation. Journal of Prosthetic Dentistry 1997;77:568-572.
100. Johnston W, Reisbick M. Color and translucency changes during and after curing of esthetic restorative materials. Dental Materials 1997;13:89-97.
101. Davidson-Kaban S, Davidson C, Feilzer A, et al. The effect of curing light variations on bulk curing and wall-to-wall quality of two types and various shades of resin composites. Dental Materials 1997;13:344-352.
102. Sakaguchi R, Versluis A, Douglas WH. Analysis of strain gage method for measurement of post-gel shrinkage in resin composites. Dental Materials 1997;13:233-239.
103. Alster D, Feilzer A, de Gee A, et al. Polymerization contraction stress in thin resin composite layers as a function of layer thickness. Dental Materials 1997;13:146-150.
104. Bouschlicher M, Vargas M, Boyer D. Effect of composite type, light intensity, configuration factor and laser polymerization on polymerization contraction forces. American Journal of Dentistry 1997;10:88-96.
105. Meredith N, Setchell D. In vitro measurement of cuspal strain and displacement in composite restored teeth. Journal of Dentistry 1997;25:331-337.
106. Ciucchi B, Bouillaguet S, Delaloye M, et al. Volume of internal gap formed under composite restorations in vitro. Journal of Dentistry 1997;25:305-312.
107. Thonemann B, Federlin M, Schmalz G, et al. SEM analysis of marginal expansion and gap formation in class II composite restorations. Dental Materials 1997;13:192-197.
108. Schuckar M, Geurtsen W. Proximo-cervical adaptation of class II composite restorations after thermocycling: a quantitative and qualitative study. Journal of Oral Rehabilitation 1997;24:766-775.
109. Liberman R, Ben-Amar A, Herteanu L, et al. Marginal seal of composite inlays using different polymerization techniques. Journal of Oral Rehabilitation 1997;24:26-29.
110. Pappagianoulis L, Tzoutzas J, Eliades G. effect of topical fluoride agents on the morphologic characteristics and composition of resin composite restorative materials. Journal of Prosthetic Dentistry 1997;77:405-413.
111. Guzman A, Moore B, Andres C. Wear resistance of four luting agents as a function of marginal gap distance, cement type and restorative material. Journal of Prosthodontics 1997;10:415-425.
112. Esthetic Dentistry Research Group: Reality, Annual Edition, Vol 17, 2003.
113. Chung-KH. Effects of finishing and polishing procedures on the surface texture of resin composites. Dent- Mater 1994;10(5):325-30.

114. Suljak JP y col. Bacterial adhesion to dental amalgam and three resin composites. J Dent 1995;23(3):171.
115. Munksgaard EC. Adherence of chewing gum to dental restorative materials. Am J Dent. 1995; 8(3):137-9.
116. Fabianelli A, Goracci C, Ferrari M.Sealing ability of packable resin composites in class II restorations. J Adhes Dent 2003;5(3): 217-23.
117. Braga RR, Hilton TJ, Ferracane JL.Contraction stress of flowable composite materials and their efficacy as stress-relieving layers. J Am Dent Assoc. 2003 Jun:134(6):721-8.
118. Medige J y col. Effect of restorative materials on cuspal flexure. Quintessence Int 1995;26(8):571.
119. Ohhashi M y col. Duration of cleaning and priming of dentine and contraction gap formation. J Dent 1995; 23(6):365.
120. Feilzer AJ y col. Influence of light intensity on polymerization shrinkage and integrity of restoration cavity interface. Eur J Oral Sci 1995;103(5):322.
121. Quellet D. Considerations and techniques for multiple bulk-fill direct posterior composites. Compend Contin Educ Dent 1995;16(12):1212, 1214 passim; quiz 1226.
122. Lai JH, Johnson AE. Measuring polymerization shrinkage of photo-activated restorative materials by a water- filled dilatometer. Dent Mater 1993;9(2):139.
123. Lambretchs P, Braem M, Vanherle G. Buonocuore Memorial Lecture. Evaluation of Clinical Performance for Posterior Composite Resins and Dentin Adhesives. Operative Dentistry 1987;12,53-78.
124. Ciamponi AL, Del Portillo-Luján VA, Ferreira-Santos JF. Effectiveness of reflective wedges on the polymerization of composite resins. Quintessence Int 1994;25(9):599-602.
125. Suzuki S. Comunicación personal. Jornadas Internacionales de la Asociación Odontológica Argentina, 1993.
126. Davidson CL. Glass-ionomer bases under posterior composites. J Esthet Dent 1994;6(5):223-4.
127. Attar N, Tam LE, McComb D. Flow, strength, stiffness and radiopacity of flowable resin composites. J Can Dent Assoc. 2003 Sep;69(8):516-21.
128. Sorensen JA y col. Ceramic inlay movement during polymerization of resin luting cements. Eur J Oral Sci 1995;103(3):186-9.
129. Papadogiannis Y y col. Temperature dependence of the dynamic viscoelastic behavior of chemical and light-cured composites. Dent Mater 1993;9(2):118-22.
130. Kanchanavasita W y col. Temperature rise in ion-leachable cements during setting reaction. Biomaterials 1995;16(16):1261-5.
131. Hussey DL y col. Thermographic measurement of temperature change during resin composite polymerization. J Dent 1995; 23(5):267-71.
132. Briseno B y col. Rise in pulp temperature during finishing and polishing of resin composite restorations: an in vitro study. Quintessence Int 1995;26(5):361-5.
133. Huang C, Kei LH, Wei SH, Cheung GS, Tay FR, Pashley DH.The influence of hygroscopic expansion of resin-based restorative materials on artificial gap reduction. J Adhes Dent. 2002;4(1):61-71.
134. Penugonda B y col. Alcohol-containing mouthwashes: effect on composite hardness. J Clin Dent 1994;5(2):60.
135. Indrani DJ. Fracture toughness of water-aged resin composite restorative materials. Dent Mater 1995;11(3):201.
136. Ferrari M. Micromorphologic relationship between resin and dentin in Class II restorations: an in vivo and in vitro investigation by scanning electron microscopy. Quintessence Int 1994;25(12): 861-6.
137. Momoi Y, McCabe JF. Hygroscopic expansion of resin- based composites during 6 months of water storage. Br Dent J 1994;5;176(3):91-6.
138. Meng CL y col. Orthodontic resin under water immersion. Angle-Orthod 1995;65(3):209-14.
139. Lee SY y col. Effect of food and oral simulating fluids on structure of adhesive composite systems. J Dent 1995;23(1):27.
140. Lee SY y col. Detection of leached moieties from dental composites in fluids simulating food and saliva. Dent Mater 1995; 11(6):348-53.
141. Yokoi K y col. Water content in experimental dentine primers to minimize the contraction gap width of a light-cured resin composite. J Dent 1995;23(2):117- 21.
142. Goracci G y col. In vivo and in vitro analysis of a bonding agent. Quintessence Int 1994; 25(9):627-35.
143. Sneesby TA y col. Influence of saliva contamination and abrasion on resin to tin-plated alloy bond strengths. J Prosthet Dent 1995;74(1):100-5.
144. Powers JM y col. Bonding of composite resin to contaminated human enamel and dentin. J Prosthodont 1995;4(1):28-32.
145. Gilpatrick RO y col. Microleakage of composite resin restorations with various etching times. Quintessence Int 1994;25(8):573-6.
146. Sidhu SK. The effect of acid-etched dentin on marginal seal. Quintessence-Int 1994;25(11):797-800.
147. Crim GA y col. Reducing microleakage in Class II restorations: an in vitro study. Quintessence Int. 1994;25(11):781-5.
148. Leinfelder KF, Yarnell G. Occlusion and restorative materials. Dent Clin North Am 1995;39(2):355.
149. Leinfelder KF. Posterior composite resins: the materials and their clinical performance. J Am Dent Assoc 1995;126(5):663-4, 667-8, 671-2 passim.
150. Suzuki S, Suzuki SH y col. Evaluating the antagonistic wear of restorative materials when placed against human enamel. J Am Dent Assoc 1996;127(1):74-80.
151. Shinkai K y col. Effect of surface-penetrating sealant on wear resistance of luting agents. Quintessence Int 1994;25(11):767-71.
152. Shortall AC y col. Depth of cure of radiation-activated composite restoratives-influence of shade and opacity. J Oral Rehabil 1995;22(5):337-42.
153. Unterbrink GL y col. Influence of light intensity on two restorative systems. J Dent 1995;23(3):183-9.
154. Ziebert AJ y col. The fracture toughness of various core materials. J Prosthodont 1995;4(1):33-7.
155. Dietschi D y col. Comparison of the color stability of ten new-generation composites: an in vitro study. Dent Mater 1994;10(6): 353-62.
156. Noie F. Color stability of resin cements after accelerated aging. Int J Prosthodont 1995;8(1):51-5.
157. Swift EJ Jr y col. Colorimetric evaluation of vita shade resin composites. Int J Prosthodont. 1994;7(4):356-61.
158. Rossein K. Provisionalization: the key to cosmetic & restorative success. Compend Contin Educ Dent 1995;16(7):684, 686, 688 passim.
159. Strassler HE I. Planning with diagnostic casts for success with direct composite resin bonding. J Esthet Dent 1995;7(1):32-40.
160. Wendt SL Jr, Leinfelder KF. Clinical evaluation of a posterior resin composite: 3-year results. Am J Dent 1994;7(4):207.
161. Swift EJ Jr y col. Effect of a silane coupling agent on composite repair strengths. Am J Dent 1994;7(4):200.
162. Anic Y y col. Scanning electron microscopic evaluation of two compaction techniques using a composite resin as a root canal filling material. J Endod 1995;21(12):594.
163. Vignaroli PA y col. Longitudinal evaluation of the microleakage of dentin bonding agents used to seal resected root apices. J Endod 1995;21(10):509.
164. Fogel HM. Microleakage of posts used to restore endodontically treated teeth. J Endod 1995;21(7):376.
165. Hernández R y col. Resistance to fracture of endodontically treated premolars restored with new generation dentine bonding systems. Int Endod J 1994;27(6):281.
166. Jolanki R y col. Occupational allergic contact dermatitis caused by epoxy diacrylate in ultraviolet light-cured paint, and bisphenol A in dental composite resin. Contact Dermatitis 1995;33 (2):94.
167. Schweikl H y col. Mutagenicity of dentin bonding agents. J Biomed Mater Res 1994; 28(9):1061.
168. Tobi H, Kreulen CM, Vondeling H, van Amerongen WE. Cost-effectiveness of composite resins and amalgam in the replacement of amalgam Class II restorations. Community Dent Oral Epidemiol.1999;27(2):137-43.
169. Smales RJ, Hawthorne WS.Long-term survival and cost-effectiveness of five dental restorative materials used in various classes of cavity preparations. Int Dent J. 1996 Jun;46(3):126-30.
170. Burke FJ, Liebler M, Eliades G, Randall RC.Ease of use versus clinical effectiveness of restorative materials. Quintessence Int. 2001 Mar;32(3):239-42.
171. Abate PF, Rodríguez VI, Macchi RL. Evaporation of solvent in one-bottle adhesives. J Dent 2000; Aug 28(6):437-40.
172. Unterbrink G. Choosing a "universal" composite. www.dentalproducts.net; Abril de 2003.

173. Barrancos P. Adhesivos dentales 1. Videoteca Central Fac. Med. UBA. Video. Fundación Stern. Buenos Aires, 1994.
174. Barrancos Mooney J. Adhesivos dentales 2. Videoteca Central Fac. Med. UBA. Video. Fundación Stern. Buenos Aires, 1994.
175. Barrancos Mooney J. Carillas de porcelana. Odontología cosmética. Videoteca Central Fac. Med. UBA. Video. Fundación Stern. Buenos Aires, 1989.
176. Barrancos P. Carillas labiales. Reconstrucción con composites. Videoteca Central Fac. Med. UBA. Video. Fundación Stern. Buenos Aires, 1989.
177. Barrancos P. Dientes conoides. Reconstrucción con composites. Videoteca Central Fac. Med. UBA. Video. Fundación Stern. Buenos Aires, 1989.
178. Barrancos P. Prismetics. El nuevo rumbo en cosmética dental. Videoteca Central Fac. Med. UBA. Video. Fundación Stern. Buenos Aires, 1987.
179. Barrancos P. Restauración estética con Scotchbond 2. Videoteca Central Fac. Med. UBA. Video. Fundación Stern. Buenos Aires, 1989.
180. Barrancos P. Odontología cosmética con rinomentoplastia en un tiempo quirúrgico. Videoteca Central Fac. Med. UBA. Video. Fundación Stern. Buenos Aires, 1987.
181. Barrancos Mooney J. Incrustación de porcelana en molar inferior. Videoteca Central Fac. Med. UBA. Video. Fundación Stern. Buenos Aires, 1989.
182. Barrancos Mooney J. Incrustación de resina.Videoteca Central Fac. Med. UBA. Video. Fundación Stern. Buenos Aires, 1989.
183. Garate R. Grandes reconstrucciones de resina y amalgama. Restauraciones alternativas. Videoteca Central Fac. Med. UBA. Video. Fundación Stern. Buenos Aires, 1990.
184. Barrancos Mooney J, Barrancos P, Barrancos G. Odontología conservadora del sector posterior con materiales estéticos. Video. Editorial Médica Panamericana, Buenos Aires, 1987.
185. Barrancos P. Composites: su comportamiento clínico. Problemas y soluciones. Operatoria dental. Restauraciones, cap. 19, págs. 399/426. Editorial Médica Panamericana, Buenos Aires, 1988.
186. Barrancos Mooney J, Barrancos G, Barrancos P. Restauraciones múltiples por sectores. Operatoria dental. Restauraciones, cap. 24, págs. 545/553. Editorial Médica Panamericana, Buenos Aires, 1988.
187. Barrancos P. Operatoria dental. Avances tecnológicos a fines del siglo XX. Congreso del Centenario de la Asociación Odontológica Argentina. Resumen de conferencia, A.O.A,. Buenos Aires, noviembre 1995.
188. Barrancos P. Operatoria dental. Avances tecnológicos a fines del siglo XX. Congreso del Centenario de la Asociación Odontológica Argentina. A.O.A. Video. Fundación Stern. Buenos Aires, noviembre 1995.
189. Barrancos P. Telemática y Salud. ACTO: Jornadas de la Sociedad de Operatoria dental de la A.O.A. Videoteca Central Fac. Med. UBA. Video. Fundación Stern. Buenos Aires, junio de 1996.
190. Leinfelder KF y col. A report on a new condensable composite resin. Compend Contin Educ Dent 1998; 19(3):230-232.
191. Leinfelder KF y col. A new condensable composite for the restoration of posterior teeth. Dent Today 1998;17(2):112-116. Review.
192. Vanherle G. Adhesive restorative dentistry, an in vitro and in vivo study. Verb K Acad Geneeskd Belg 1998;60(2):75-107. Review Dutch.

39

Adhesión a metal y otras superficies

Sergio Kohen

INTRODUCCIÓN

En el capítulo 33 se explicaron las condiciones que debe reunir una superficie dentaria para recibir una restauración adhesiva, o bien para mantener adheridos dos elementos entre sí, y se habló sobre la humectancia, el ángulo de contacto, la proximidad de ambas superficies, la capa híbrida y otros parámetros (figs. 39-1 y 39-2).

Sin embargo, el campo de utilización de los adhesivos en Operatoria dental es mucho más amplio y, en numerosas ocasiones, será necesario adherir una restauración, un objeto o un material a superficies no dentarias, por ejemplo, a metal precioso, a metal no precioso, a amalgama, a porcelana, a composite, a plástico o a una restauración antigua.

En forma similar a lo explicado sobre la adhesión a tejidos dentarios,[1,2] para lograr la adhesión a otras superficies se debe preparar en forma adecuada la superficie sobre la cual se adherirá y utilizar un adhesivo que la moje, la penetre en las mínimas irregularidades, disminuya su tensión superficial, se endurezca totalmente en corto tiempo, no se contraiga y posea suficiente resistencia a las fuerzas de despegamiento.[3-5]

En la mayoría de las situaciones clínicas, la adhesión está basada principalmente en una traba micromecánica, aunque no se descarta algún tipo de adhesión química entre ambas superficies, según el adhesivo utilizado. Esta adhesión química se logra, por ejemplo, cuando se adhieren distintas capas de una resina de tipo composite, amalgama sobre amalgama fresca o un acrílico con otro acrílico.



Fig. 39-1. La adhesión a tejidos dentarios en la actualidad es muy satisfactoria. Se observa la capa híbrida producida por el adhesivo Prime & Bond 2.1. En la parte superior está el composite y en la parte inferior, la dentina. (Gentileza de Dentsply Argentina.)

Cuadro 39-1. *Sistemas de adhesión*

Mecánico	Macromecánico	Perlas Hoyos Malla	
	Micromecánico	Arenado Grabado electrolítico Grabado químico	
Químico	Interfacial	Metal poroso Silanización pirogénica Estañado	
	Adhesivo	Cementos	*Superbond* *Panavia*
		Adhesivos	*All-Bond 2* *Clearfil*
Mixto			

SISTEMAS DE ADHESIÓN

Con propósitos didácticos y con el fin de facilitar la explicación, los sistemas utilizados para producir adhesión al metal o a otras superficies no dentarias se pueden clasificar en tres tipos: 1) mecánicos, 2) químicos y 3) mixtos. Los sistemas mecánicos pueden ser macromecánicos o micromecánicos.

Los sistemas químicos pueden ser interfaciales o adhesivos. Los sistemas mixtos son aquellos que combinan estas posibilidades (cuadro 39-1).

Sistemas mecánicos

Los sistemas de adhesión mecánicos se clasifican en macromecánicos y micromecánicos.

Sistemas macromecánicos

Una de las formas habituales de lograr la adhesión de dos superficies, por ejemplo, un plástico a otro plástico o una resina a una superficie metálica, consiste en crear sobre una o ambas superficies por adherir una forma macrorretentiva (hoyos o ranuras) que puede ser excavada o en relieve, ponerla en íntimo contacto y luego utilizar un medio adhesivo que humecte ambas superficies y se endurezca con rapidez.

Éste es el procedimiento clásico utilizado, por ejemplo, para reparar una prótesis de acrílico, reparar un composite o retener una carilla de plástico sobre una corona metálica. En este último caso, el método consiste en la fabricación de perlas, ansas, alambres o mallas, que se colocan en la cera durante el procedimiento de fabricación de la corona. En otros casos se excava la superficie de la cera en ciertos sitios, para que luego el metal colado pueda retener mecánicamente la carilla plástica de resina u otro material estético (fig. 39-3).

Utilizando el mismo principio, se pueden hacer socavados, rugosidades o irregularidades en un metal para

Fig. 39-2. Distintos tipos de adhesivos comerciales.

Fig. 39-3. Sistema macromecánico. Perlas, barras y otros aditamentos colados junto con la estructura metálica para retener carillas y pónticos de resina.

A

B

Fig. 39-4. A. Alambres retenidos dentro de una prótesis de acrílico. **B.** Los sistemas macromecánicos son poco confiables. Obsérvese el desprendimiento del plástico en la zona cervical y el cambio de color por filtraciones en esta corona metálica con frente estético.

mejorar su adhesión a un plástico, por ejemplo, para fijar un alambre sobre una prótesis, para aumentar la retención de una carilla sobre un perno o poste, asperizar con una piedra diamantada la superficie de una pieza metálica colada con el fin de mejorar su adhesión, etc. (fig. 39-4 A). El sistema macromecánico es poco confiable y no evita la microfiltración que puede ocurrir en la boca, al existir siempre un espacio o brecha de tamaño mínimo entre las superficies adheridas (fig. 39-4 B).

El acercamiento entre las partes que se logra con el sistema macromecánico se puede medir en décimas de milímetros, es decir que no se logra una gran proximidad entre los objetos por unir y debe funcionar combinado con alguno de los otros sistemas para obtener resultados adhesivos mejores.

Sistemas micromecánicos

Si el tamaño de las irregularidades, socavados o relieves se reduce en forma adecuada a valores de centésimas o milésimas de milímetros (micrómetros), se puede lograr un acercamiento mucho más íntimo entre las superficies por adherir y, por ende, una adhesión más durable y satisfactoria.

El mejor ejemplo de adhesión micromecánica lo da el uso del grabado ácido del esmalte y la unión de un composite a su superficie mediante un agente de enlace de alta humectancia[6] (véase fig. 33-2) (cuadro 39-2).

Una forma de obtener microirregularidades en un objeto o una superficie es mediante el procedimiento de la microabrasión, comúnmente denominado arenado, y que consiste en proyectar un fuerte chorro de aire y abrasivo sobre la superficie que se intenta adherir.[7-10] Este procedimiento es habitual en la industria, por ejemplo, para la pintura de automóviles u otros objetos manufacturados.

Cuadro 39-2. *Adhesión micromecánica a metales*

Adhesión micromecánica	Grabado ácido
	Microabrasión (arenado)
	Grabado electrolítico; grabado químico de los metales

La microabrasión puede hacerse en el laboratorio dental con aparatos fijos o junto al sillón dental, mediante aparatos portátiles de pequeño tamaño que incluso permiten su aplicación intrabucal (fig. 39-5) (p. ej., Microetcher, Danville; AD Abrader plus, Morita; Handiblaster, Chameleon).

El aparato para microabrasión portátil lleva en su interior un polvo abrasivo que por lo general es óxido de aluminio con partículas de 50 micrómetros de diámetro. Se conecta a una salida de aire comprimido que debe poseer por lo menos sesenta libras de presión.

Al oprimir el botón de activación, un fuerte chorro de aire cargado de abrasivo se proyecta sobre la superficie y la abrasiona levemente, con lo que crea microirregularidades que luego permitirán la íntima penetración de un adhesivo de baja viscosidad, con buena humectancia, como los cementos resinosos o los adhesivos para composites. La microabrasión altera la superficie del objeto por adherir y produce los siguientes efectos favorables para la adhesión: 1) limpieza profunda, 2) aumento de la superficie total, 3) aumento de la energía superficial, 4) disminución del ángulo de contacto y 5) formación de un relieve microrretentivo.

Las aplicaciones clínicas de la microabrasión no se limitan a mejorar la superficie para incrementar la adhesión, sino que tiene otros usos en Odontología (cuadro 39-3) (figs. 39-6 a 39-9).

Fig. 39-5. Aparato portátil para microabrasión (Danville).

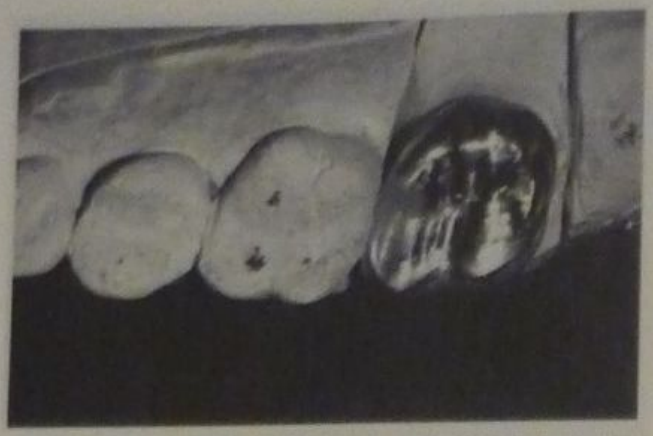

Fig. 39-6. Sobre la superficie brillante del metal es difícil observar las marcas del papel de articular.

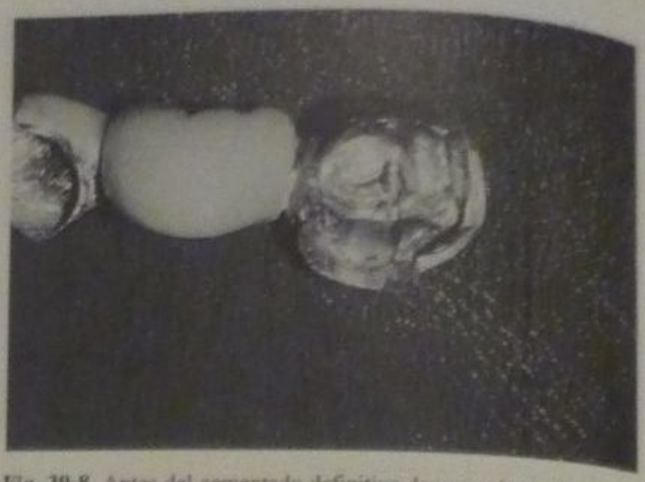

Fig. 39-8. Antes del cementado definitivo de una prótesis fija, que estuvo fijada con cemento temporario, es conveniente arenarla para limpiarla y aumentar la energía superficial del metal.

Otras formas de adhesión micromecánica se logran mediante el grabado electrolítico o el grabado químico de los metales, por ejemplo, para las restauraciones metálicas adheridas.

Sistemas químicos

Cuando los objetos por adherirse logran acercarse a valores de nanómetros (millonésimas de milímetro), poseen suficiente energía superficial y son eléctricamente compatibles. Las superficies en contacto logran algún tipo de adhesión química interfacial. La adhesión química se obtiene mediante el intercambio de electrones o de átomos, covalentes, o por fuerzas de Van der Waal. Este mecanismo es aprovechado por algunos cementos resinosos (Panavia, Nexus, F21 y otros) (figs. 39-10 y 39-11) para incrementar la adhesión, que se logra a través de las microirregularidades, buena humectancia y ángulo de contacto reducido.[11] La adhesión química se obtiene, por ejemplo, en la unión de las diferentes capas de un composite o de un compómero, colocados por técnica incremental.

La adhesión química es difícil de obtener y es bastante lábil en el medio húmedo bucal, por lo que no se debe confiar por entero en ella para lograr resultados clínicos duraderos. Como ejemplos de utilización práctica de la adhesión química se pueden citar la silanización pirogénica y el estañado. La silanización pirogénica[12-14] es un procedimiento de laboratorio que consiste en la deposición de una capa plástica a alta temperatura sobre la superficie de un metal convenientemente preparado, y se utiliza para fijar carillas estéticas sobre coronas metálicas (p. ej., Silicoater, Kulzer; Rockadur, Espe).

El estañado[15-17] consiste en la aplicación de una capa sumamente delgada de estaño, de solo 0,2 micrómetro de espesor, sobre la superficie de una pieza manufacturada en metal precioso, por ejemplo, una corona o una incrustación. Para ello se utilizan soluciones neutras de sales de estaño, como el etilendiamino de estaño, que se depositan por electroforesis, con empleo de una corriente eléctrica de baja intensidad. El estaño se une químicamente al metal precioso y permite una mejor acción adhesiva de los cementos resinosos (figs. 39-12 a 39-14). Por último, el metal poroso, mediante el agregado de sustancias que se disuelven, crea microirregularidades que favorecen la adhesión.

Sistemas mixtos

En la práctica diaria en general se utilizan dos o los tres sistemas de adhesión explicados. Debido a las condiciones sumamente exigentes del medio bucal, a la pre-

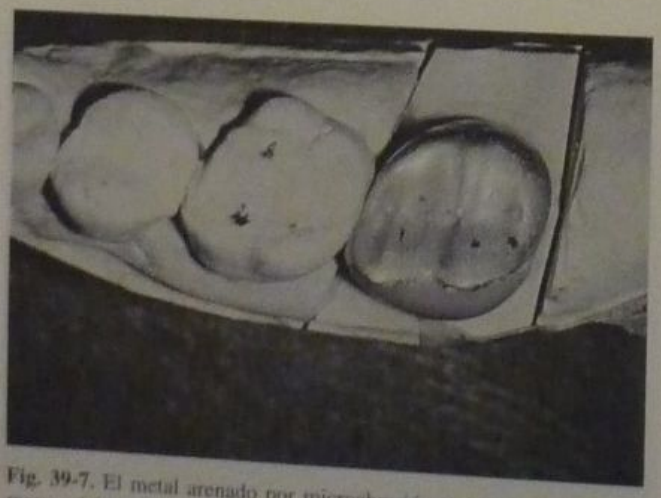

Fig. 39-7. El metal arenado por microabrasión queda sin brillo y las marcas del papel de articular se observan con claridad.

Fig. 39-9. La corona arenada posee microirregularidades que permiten una acción más efectiva del cemento.

Cuadro 39-3. Aplicaciones clínicas de la incrustación

1. Incrementar adhesión de una carilla o incrustación de porcelana
2. Incrementar adhesión de una carilla o incrustación de composite
3. Quitar el brillo a una superficie metálica
4. Controlar contactos oclusales de una pieza protésica
5. Verificar ajuste de una incrustación metálica o de un perno colado
6. Asperizar el metal y la porcelana en una reparación con composite
7. Asperizar amalgama en una reparación con otra amalgama
8. Limpiar una prótesis removible o completa antes de un rebasado
9. Limpiar una prótesis removible o completa antes de una reparación o agregado
10. Limpiar una prótesis fija antes del cementado

Fig. 39-11. Cemento de resina Nexus (Kerr).

encia constante de saliva, a los cambios térmicos frecuentes durante la alimentación, a las fuerzas masticatorias, a los agentes químicos, etc., la adhesión intrabucal está sometida a diario a una dura prueba.

No se deben subestimar estos factores adversos, y para lograr éxitos clínicos duraderos es conveniente combinar los sistemas adhesivos disponibles en la actualidad[18-] (cuadros 39-4 y 39-5).

ADHESIÓN A METAL

La adhesión de restauraciones, objetos o materiales a superficies metálicas tiene numerosas aplicaciones clínicas en Operatoria dental, como:

- adhesión de amalgama sobre diente;
- adhesión de amalgama sobre amalgama;
- adhesión de resina sobre amalgama;
- adhesión de resina sobre metal precioso;
- adhesión de resina sobre metal no precioso;
- uso de cementos resinosos sobre pernos, tornillos o postes;
- fijación de imanes;
8. reparaciones con resina sobre prótesis fija o removible;
9. otros procedimientos.

Antes de describir estas aplicaciones clínicas es necesario explicar cómo se prepara la superficie metálica por adherir.

Preparación del metal

La superficie metálica que se ha de adherir o recubrir debe prepararse mediante la aplicación de uno o varios de los siguientes pasos: a) limpieza, b) descontaminación, c) aumento de la superficie útil, d) disminución del ángulo de contacto y e) relieve o grabado de la superficie.

a) Limpieza: si la superficie es intrabucal, por ejemplo, una corona que ha perdido su carilla estética o una reparación, la limpieza se hace con un cepillo cargado con una pasta abrasiva a base de pómez. Si la pieza por reparar o recubrir puede llevarse fuera de la boca, se puede utilizar un baño de ultrasonido (fig. 39-15).
b) Descontaminación: para complementar la limpieza, se lava la superficie con un agente desengrasante para descontaminarla. Este agente puede ser alcohol etílico

Fig. 39-10. Cemento de resina Panavia 21 (Kuraray).

Fig. 39-12. Estañador por electroforesis (Danville).

Fig. 39-13. Obsérvese la capa de estaño depositada sobre el metal precioso.

al 95%, agua oxigenada al 10%, acetona o ácido fosfórico al 37%.

c) Aumento de la superficie útil: siempre que sea posible aumentar la superficie de las partes por adherir o reparar, se logrará un incremento de la adhesión. Una forma práctica de hacerlo es mediante la microabrasión o la asperización con instrumental rotatorio.

d) Disminución del ángulo de contacto: para mejorar la adhesión es necesario reducir el ángulo de contacto del medio adhesivo, para que moje bien la superficie. Esto se logra mediante la reducción de la tensión superficial, para lo cual ya se han realizado la limpieza y la descontaminación.
La microabrasión también contribuye a disminuir el ángulo de contacto, lo mismo que algunos de los componentes del medio adhesivo, por ejemplo, el HEMA.

e) Relieve o grabado de la superficie: las pequeñas irregularidades superficiales incrementan la adhesión por macrotraba o microtraba.
El relieve se puede aumentar mediante la microabrasión, o para lograr el mismo efecto la superficie metálica se puede grabar con ácidos.

Adhesión de amalgama sobre diente

Se sabe que la restauración de amalgama, a pesar de sus numerosas ventajas, posee el inconveniente de no ser adhesiva a la superficie dentaria. Como consecuencia, la pieza dentaria restaurada con amalgama está predispuesta a una eventual fractura por el debilitamiento de la estructura que produce la preparación cavitaria.

Además, a través de la brecha o interfaz amalgama-diente, se produce lentamente una microfiltración (figs. 39-16 y 39-17). La aplicación de adhesivos que tengan la capacidad de adherirse al diente y a la restauración es un recurso sumamente interesante que mejora las condiciones clínicas y la longevidad de las restauraciones con amalgama.[26-30]

Cuadro 39-4. *Consejos para la práctica clínica*

- ✓ **Humedad:** la mayoría de los adhesivos mejoran su eficiencia cuando la dentina muestra un ligero brillo, lo cual indica que conserva algo de humedad. Evite el sobreseccado o el exceso de agua
- ✓ **Acción de los detectores de caries y agentes hemostáticos:** la presencia de alguno de estos agentes puede disminuir en alrededor del 50% los valores de adhesión. En caso de que ocurra alguna contaminación con cualquiera de estos productos, enjuague con abundante agua y vuelva a grabar
- ✓ **Secado de "primers" o adhesivos monofrasco:** siga en forma estricta las indicaciones del fabricante para evaporar el solvente cuidadosamente. La acetona se evapora más rápido que el alcohol y ambos, más rápido que el agua
- ✓ **Restauraciones temporarias que contienen eugenol:** evite el uso de materiales con eugenol para restauraciones provisorias. Esto podrá interferir en el proceso adhesivo
- ✓ **Agentes blanqueadores:** el uso de agentes blanqueadores ya sea profesional o ambulatorio puede dejar un oxígeno residual; por lo tanto, es conveniente esperar una semana luego de terminar el tratamiento blanqueador antes de realizar cualquier tratamiento adhesivo
- ✓ **Sistemas de fotocurado:** asegúrese de que su agente adhesivo es compatible con el sistema que utiliza (relación de fotoiniciador, tipo de luz halógena, argón plasma, LED, etc.)
- ✓ **Sensibilidad posoperatoria:** puede disminuirse con el uso de bases o *linings* en zonas profundas, evitando el grabado de las paredes pulpares. Para estos casos resulta útil el uso de hidróxidos de calcio fraguables, resinas *flow* o ionómeros vítreos. También pueden utilizarse los nuevos adhesivos de sexta generación llamados *self-etching primers* (OneUp Bond –Morita–, Xeno III –Dentsply–, o Prompt L-Pop –3M-Espe–.)

Fig. 39-14. Estañado de una incrustación de oro anterior al cementado.

Fig. 39-15. Limpieza. Preparación de la superficie metálica de una corona metálica que ha perdido el frente de plástico. Cepillo y pómez.

Cuadro 39-5. Características comparadas de los sistemas adhesivos actuales

Producto	Compañía		Tipo de curado	Unidosis	% de relleno	Liberación de flúor	Valores adhesivos (MPa)	
							A esmalte	A dentina
4ª generación	**Grabado + Primer + Adhesivo**							
All-Bond 2	Bisco		CD, FC	No	0	No	23	24
Scotchbond MP Plus	3M-Espe		CD*, FC**	No	0	No	32	21
5ª generación	**Grabado + Primer + Adhesivo**							
Bond-1	Pentron Clinical Tech		FC	No	0	No	23	20
Dentastic Uno	Pulpdent		CD, FC	No	0	No	21	26
Excite	Ivoclar Vivadent		FC	Sí	0,5	No	22	28
Gluma Comfort Bond + Desensitizer	Heraeus Kulzer		FC	Sí	0	No	21	18
One Coat Bond	Coltene/Whaledent		FC	No	5	No	33	20
One-Step Plus	Bisco		FC	No	8,5	No	23	22
Optibond Solo Plus	Kerr		CD, FC	Sí	1,5	Sí	28	19
PQ 1	Ultradent		FC	No	40	Sí	25	22
Prime & Bond NT	Dentsply/Caulk		CD, FC	Sí	3	No	28	22
Single Bond	3M-Espe		FC	No	0	No	22	18
Tenure Quick con Flúor	Den-Mat		FC	No	8,8	Sí	19	18
6ª generación	**Primers de autograbado + Adhesivo**							
Clearfil Liner Bond 2V	Kuraray America		CD	No	10	No	28	35
Clearfil SE Bond	Kuraray America		FC	No	10	No	29	28
FL-Bond	Shofu		FC	No	17	Sí	21	27
Optibond Solo Plus con Primer autoacondicionador	Kerr		CD, FC	Sí	15	Sí	28	25
One-Step Plus con Tyrian SPE	Bisco		FC	No	8,5	No	17	17
6ª generación	**Adhesivos de autograbado**							
One-Up Bond F	Tokuyama Dental Corp/J Morita	USA	FC	No	10	Sí	22	21
Promt L-Pop	3M-Espe		FC	Sí	0	No	22	12
Xeno CF II Bond	Sankin Kogyo		FC	No	–	Sí	31	29

Tomado de *The Dental Advisor*. Sept. 2002, Vol. 19.
* CD: Curado dual
** FC: Fotocurado

Los adhesivos que se utilizan para la adhesión de amalgama deben ser de autocurado o de curado dual porque si fueran solo de curado por luz, al ser la amalgama un material completamente opaco que no transmite la luz, no podría lograrse la polimerización total en su interior. La historia de las restauraciones adheridas con amalgama se remonta a las experiencias realizadas tanto en los Estados Unidos como en Japón y en Francia por varios investigadores y clínicos hace muchos años, quienes al utilizar los distintos tipos de adhesivos comerciales que se usaban para cementar puentes de tipo Maryland condensaban amalgama sobre estos materiales y obtenían así algún tipo de adhesión.[31-35]

Fig. 39-16. La amalgama sufre microfiltración y no refuerza el diente. En 48 por mesial se observa la microfiltración y en 47 por distal, una fisura profunda en el esmalte.

Uno de los productos más utilizados en la actualidad es el cemento Panavia de Kuraray. Es un cemento de composite que endurece en ausencia de aire porque el oxígeno lo inhibe y evita su endurecimiento. Otros adhesivos utilizados para hacer amalgamas adheridas, por ejemplo, Optibond Solo Plus, Prime & Bond NT, etc., se mencionan en el cuadro 39-6.

Con cualquiera de estos adhesivos, la técnica por seguir es la siguiente:

A) Preparación de la superficie dentaria: se acondiciona la superficie dentaria haciendo un grabado ácido del esmalte y de la dentina con el acondicionador que necesite el adhesivo específico que se va a utilizar. En el caso de cementos de ionómero con resina, se utiliza el "primer" del producto.
B) Colocación de las distintas capas adhesivas, "primer", promotores de adhesión, adhesivos o cementos de resina.
C) Condensación de la amalgama sobre el adhesivo fresco o cemento de resina, que aún no se ha endurecido.
D) Esperar el endurecimiento o activarlo con luz en caso de que sea un material de curado dual.

Técnica con la utilización de cementos a base de resina

La técnica para realizar restauraciones adhesivas con amalgama con empleo de Panavia u otros cementos de composite es muy similar. Se graba la superficie del esmalte y la dentina según instrucciones, se lava y se seca. Se colocan las distintas capas de adhesivo (cuadro 39-7). Se mezcla una pequeña porción de cemento Panavia y se pinta sobre toda la preparación cavitaria, en una capa delgada. Se condensa de inmediato la amalgama. Debe cuidarse que la amalgama cubra herméticamente los bordes con exceso. Cuando la amalgama está dura, se termina según las normas habituales.

Cuadro 39-6. Adhesivos para amalgama

- All-Bond 2 (Bosco)
- Optibond Solo Plus; Nexus (Kerr)
- Scotch Bond MP plus (3M)
- Prime & Bond NT (Dentsply)
- Clearfil liner bond (Kuraray)
- Cementos de ionómero con resina (varios)
- Adhesivos de 4ª o 5ª generación más un cemento de resina (varios)

Cuadro 39-7. Cementos a base de resinas (activados con polimerización adhesivos y cementados adhesivos cerámicos

Panavia F Light (Tokuyama Dental Corp/Morita)
RelyX ARC (Adhesive Resin Cement) (3M-Espe)
Calibra (Dentsply/Caulk)
Variolink II (Vivadent-Ivoclar)
Nexus II (Kerr)
Enforce (Dentsply)

Técnica con la utilización de cementos de ionómero o de ionómero modificado con resina

Se puede utilizar el ionómero de vidrio para conseguir la adhesión de la amalgama al diente, aunque con valores de adhesión mucho más reducidos.

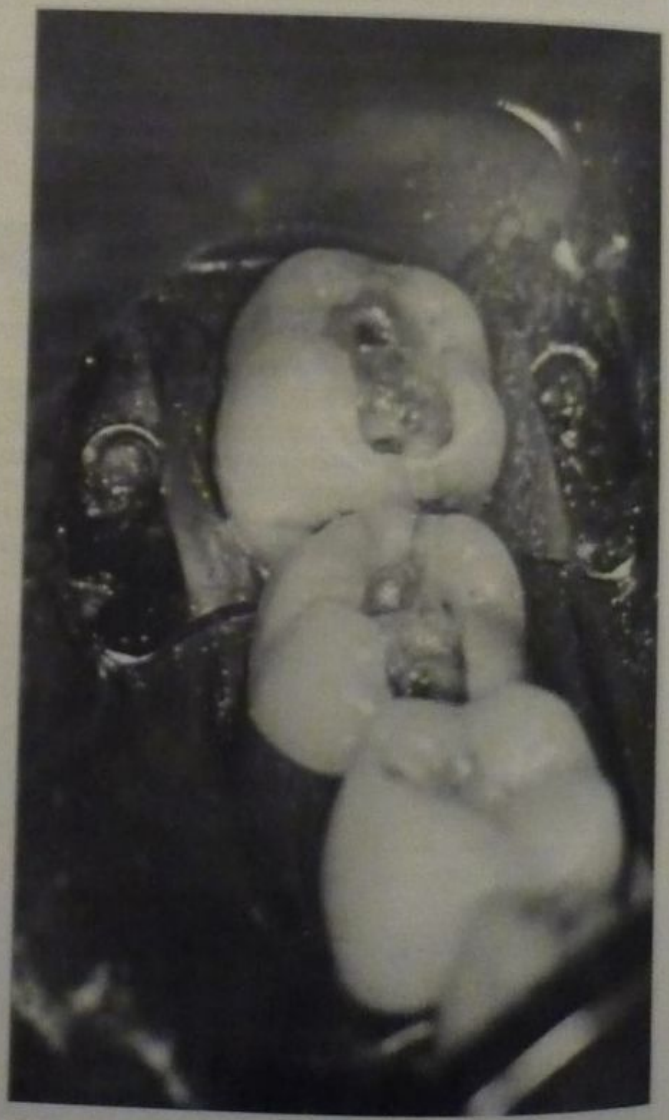

Fig. 39-17. Al quitar la restauración antigua, se ven mejor la microfiltración y la fisura.

Si se ha colocado recientemente una base de ionóme-
o en la preparación cavitaria y ya está dura, se puede au-
nentar un poco su capacidad adhesiva mediante la hu-
nectancia con solución de ácido poliacrílico al 10% que
e frota sobre la superficie del ionómero y no se lava, si-
o solo que se seca. Con esto se consigue una leve adhe-
ión de amalgama sobre el ionómero ya endurecido. Más
fectiva resulta la unión de la amalgama sobre el ionóme-
o cuando todavía se está endureciendo, para lo cual, una
ez colocada la base o un forro cavitario de ionómero y
ntes de que se haya endurecido, se comienza la conden-
ación de la amalgama. Se logra mejor adhesión con los
ementos de ionómero modificados con resina, por ejem-
lo, Fuji Plus, RelyX Luting cement, etc., u otros produc-
os que tienen la posibilidad de un endurecimiento dual,
sea, inicial por luz y posterior por acción química.

entajas e inconvenientes de las amalgamas adhesivas

entajas

La utilización de adhesivos mejora los siguientes as-
ectos de las restauraciones con amalgama:

) sellado hermético de la dentina;
) ausencia de sensibilidad posoperatoria;
) refuerzo moderado de la estructura dentaria, y
) disminución de la microfiltración.

nconvenientes

) Aumenta el tiempo total de la restauración;
) aumenta el costo de la restauración por los adhesivos utilizados y por el tiempo empleado;
) requiere aislamiento con dique de goma para que la adhesión sea efectiva;
) los resultados varían según los productos empleados;
) se desconoce la eficacia de la técnica a largo plazo.

dhesión de amalgama sobre amalgama

En algunas circunstancias clínicas resulta necesario acer la reparación de una parte de una restauración de malgama que se ha fracturado o que hay que extender or algún motivo, cuando no es conveniente retirar todo l resto de la restauración. Cabe aclarar aquí que es el perador quien deberá decidir siempre si es necesario ha-er toda una restauración nueva o si vale la pena intentar a reparación. Todo depende de las condiciones clínicas del caso. Es necesario destacar esto por el hecho de que a unión entre la amalgama antigua y la amalgama repa-ada nunca es tan fuerte como una estructura de amalga-na hecha inicialmente de una sola vez. Para conseguir la dhesión de amalgama sobre amalgama, hay que preparar a superficie mediante el fresado y la descontaminación. Una vez que la superficie de la amalgama descontamina-da está bien seca, se aplica un adhesivo y se condensa de mmediato la nueva amalgama.

Se debe tener en cuenta que éste es un recurso de emergencia y que solo debe aplicarse en situaciones clí-icas bien justificadas.[36]

dhesión de resina sobre amalgama

Algunas restauraciones de amalgama que resultan muy visibles desde la parte anterior de la boca por estar ubicadas, por ejemplo, en la cara mesial de los premola-

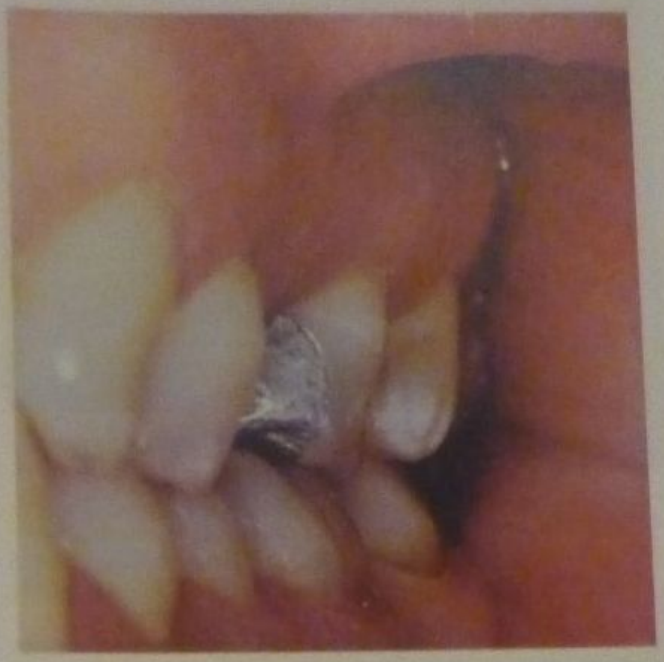

Fig. 39-18. Adhesión de resina sobre amalgama. Preoperatorio. Amalgama MO de 26.

res o los primeros o segundos molares superiores, pueden mejorarse con la aplicación de una capa de resina composite mediante métodos adhesivos en la cara mesial.[37-42] El procedimiento es el siguiente:

Preparación de la superficie metálica: es conveniente excavar un pequeño cajón o ventana en la superficie de la amalgama y crear un espacio para que la resina tenga un buen color y no se transparente el gris de la amalgama (figs. 39-18 y 39-19). Esto se hace utilizando piedra de diamante troncocónica o una fresa piriforme 329 o 330 en turbina con velocidad superalta y refrigeración. Se talla entonces una pequeña ventana o socavado sobre la superficie mesial de la amalgama, que es visible desde el exterior, como para hacer una cavidad retentiva. Con la misma fresa conviene hacer pequeñas rugosidades en la amalgama para crear depresiones que permitirán incrementar la adhesión por sistema macromecánico o también arenar la superficie.

A continuación se debe opacificar la superficie de la amalgama con opacificadores que poseen dióxido de titanio, que se usa para opacificar sustancias en odontología. Si no se dispone del opacificador comercial, se puede agregar una pequeña cantidad de polvo de dióxido de titanio a una gota o dos de adhesivo para composite con el objeto de hacerlo más opaco.

La técnica es la siguiente:

a) Se hace el grabado ácido de toda la superficie del esmalte que rodea la cara mesial de la amalgama, se lava y se seca (fig. 39-20).
b) Se aplica el opacificador en la parte interna de la ventana o socavado que acaba de crearse en la amalgama (fig. 39-21). El opacificador puede ser un composite opaco o una resina flow opaca (Revolution, de Kerr; Dyract Flow, de Dentsply).
c) Se fotoendurece el opacificador.
d) Se aplica el material composite del color exacto que se pretende usar para enmascarar la amalgama. Si el

Fig. 39-19. Excavación de un pequeño cajón sobre la amalgama. Biselado del esmalte.

Fig. 39-21. Opacificación de la amalgama.

color no resultara adecuado, se puede cambiar hasta conseguir uno que armonice con el matiz del diente (fig. 39-22).

e) Se endurece el composite y luego se termina y se pule según normas habituales (figs. 39-23 y 39-24).

Una variante de esta técnica consiste en hacer el enmascaramiento de la amalgama fresca en la misma sesión en que se está obturando. Una vez terminado el condensado, se talla una ventana en la amalgama fresca y allí se aplica el adhesivo, el opaco y el composite en dos o tres incrementos.

Utilizando técnicas similares, se puede enmascarar un borde de oro o un borde de una corona de metal no noble cuando está demasiado visible por acercarse al sector anterior de la boca.

El composite se adhiere al metal micrograbado con adhesivos.[11]

Esta técnica es simple y muy segura porque combina la retención macromecánica con la retención química que producen los adhesivos en la superficie del metal.

Adhesión de resinas sobre metal precioso: estañado

Para incrementar la capacidad de adhesión de la resina sobre metal precioso, como cuando se quiere cementar una incrustación o una corona que se ha fabricado en metal precioso con cementos adhesivos, es necesario depositar una capa muy delgada de estaño en la cara interna de la incrustación o de la corona metálica de metal precioso. Se utilizan dispositivos que por electrodeposición producirán una delgada capa metálica que se adhiere químicamente a la parte interna del metal precioso (fig. 39-25). En el caso del estañador de la firma Danville, se utiliza el etilendiamino de estaño. El aparato que se muestra en la figura 39-12 consta de un tubo hueco donde se colocan tres pilas de 1,5 voltios de tamaño pequeño; en la parte inferior del dispositivo existe un contacto con un clip que actúa como ánodo. En la parte anterior hay una punta donde se coloca una bolita o un canuto de algodón que se humedece con la solución estañadora. Al tomar contacto con la superficie metálica, se producen el cierre del circuito eléctrico y la deposición de una capa de 0,2 micrómetro de estaño sobre la superficie del metal precioso.

Los cementos adhesivos de tipo Panavia, F-21, Metabond, C y B, tienen mucha más afinidad sobre la capa de estaño que sobre el metal precioso y, por lo tanto, incrementan su adhesión al elemento que queremos fijar sobre el diente.

Caso clínico

En las figuras 39-26 a 39-38 se ilustra un caso clínico de tres onlays de oro-platino arenados, estañados y luego cementados con cemento de composite.

Fig. 39-20. Grabado ácido del esmalte.

Fig. 39-22. Se coloca un sistema de matriz y se inserta el composite para cubrir la amalgama.

ig. 39-23. Terminación: tiras de pulir. No se debe romper la relación e contacto.

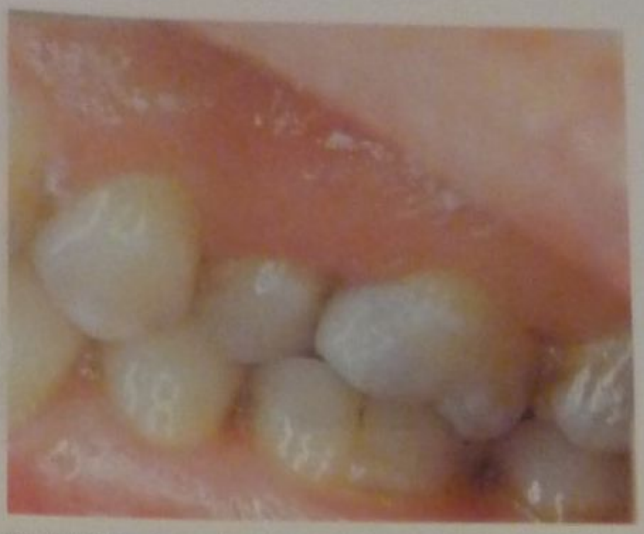

Fig. 39-24. Posoperatorio. El composite enmascara a la perfección la restauración con amalgama. (Gentileza de la doctora Miriam Jordanoff.)

El preoperatorio anterior muestra el estado del sector 1 on antiguas restauraciones grandes de amalgama que idencian un gran deterioro, corrosión, fractura margi- l y creep (véase fig. 39-26). Diez años más tarde, se oduce el colapso de todo el sector, con fractura de las nalgamas y recidiva de caries. Se colocan provisorios emergencia y se decide la reconstrucción de todo el ctor con incrustaciones periféricas en metal precioso. iego de los estudios clínicos y radiográficos, se prepa- n los dientes para las incrustaciones MOD. Los dientes y 15 son vitales, el 16 está desvitalizado.

Se observan las preparaciones periféricas con recubri- ento cuspídeo (fig. 39-27).

Se separa la encía en los espacios interdentarios con o de retracción gingival. Se lavan y se secan las prepa- iones y se toman las impresiones con materiales elás- os (fig. 39-28). Se colocan provisorios con cemento nporario. En el laboratorio se construyen las incrusta- nes sobre modelos con troqueles removibles. Se utili- un articulador semiadaptable (Gnatus) para el control la oclusión. Se cuelan en aleación de oro platinado y les realiza el tratamiento de microabrasión con óxido aluminio (arenado) en las caras oclusales (fig. 39-29). hace la prueba en boca, con control de los contactos ximales y oclusales, y se hace un prebruñido de los rgenes sobre el esmalte (fig. 39-30).

Vuelven al laboratorio y se terminan las incrustaciones (fig. 39-31). Se les hace una microabrasión de las caras internas y se preparan para el estañado. Se arma el estañador, colocándole las pilas y mojando la punta absorbente en el líquido para estañar (etilendiamino de estaño). Se procede a depositar la capa micrométrica de estaño cerrando el circuito con el clip o mordaza tipo cocodrilo (fig. 39-32). Se le quitan al paciente las restauraciones provisorias y se limpian las preparaciones a baja velocidad con pómez y agua (fig. 39-33). Se aísla el campo con dique y se realiza la técnica adhesiva, grabando el esmalte y la dentina durante 15 segundos (véase cap. 33). Luego se coloca el "primer" y el adhesivo, que no se polimeriza, sino que se adelgaza echándole un chorro breve de aire (figs. 39-34 y 39-35). Se mezcla el cemento de composite de autocurado (F21 o Panavia), se lleva el cemento a las preparaciones y a las incrustaciones y se colocan en su sitio con una fuerte presión para desplazar todo el exceso de cemento. Se bruñen de inmediato los márgenes del oro y se eliminan todos los excesos de cemento, en especial en los espacios interdentarios (fig. 39-36). Se

Fig. 39-25. Estañador Kura Ace Mini (Kuraray).

Fig. 39-26. Caso clínico: reconstrucción del sector 1 con restauraciones rígidas. Preoperatorio anterior (diez años atrás). Restauraciones de amalgama deterioradas.

Fig. 39-27. Preparaciones para incrustaciones periféricas (onlays) en 17, 16 y 15.

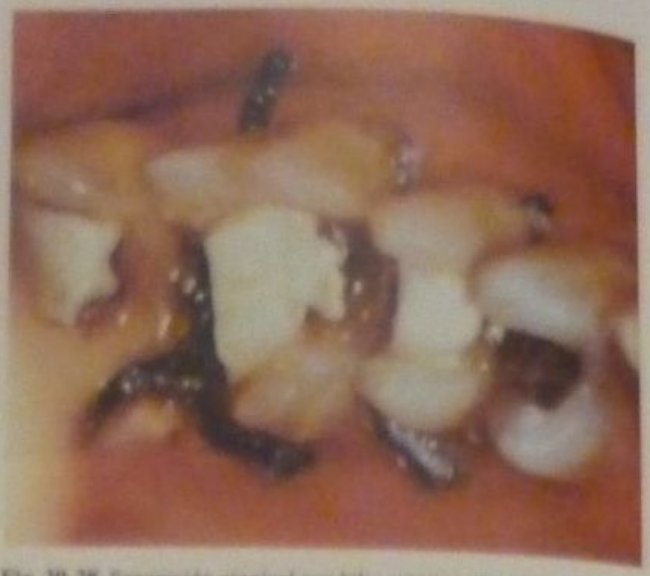

Fig. 39-28. Separación gingival con hilo, anterior a las impresiones con elastómeros.

Fig. 39-29. Los cotados realizados en aleación noble (oro-platino) son arenados para su prueba en boca.

Fig. 39-30. Prueba en boca. Control de contactos proximales y oclusales.

Fig. 39-31. Incrustaciones terminadas sobre el modelo.

Fig. 39-32. Se cierra el circuito eléctrico con la mordaza (clip) asegurada sobre el metal precioso y se comienza a estañar la superficie interna del metal.

Fig. 39-33. Se quitan las restauraciones provisorias y se limpian las preparaciones con pómez y agua.

Fig. 39-35. Técnica adhesiva - Imprimación ("primer"). Luego se aplica el adhesivo que no se polimeriza.

controlan las relaciones de contacto y se pasa el hilo dental para verificar que no quede ningún exceso de cemento (fig. 39-37).

Se quita el aislamiento y se hace el control oclusal. En la figura 39-38 se muestra el posoperatorio después de dos años. Los dientes vitales no tuvieron ninguna sensibilidad posoperatoria y el paciente manifiesta estar muy cómodo con las nuevas incrustaciones, que muestran muy poco oro por labial.

Otros usos del electrodepósito

Con un sistema similar se puede depositar una capa de oro sobre el metal no precioso o semiprecioso, que por lo general es de color gris, para mejorar el matiz del composite o resina que se coloca encima.

Adhesión de resina sobre metal no precioso

Para incrementar la adhesión de la resina, que puede ser composite o cemento resinoso, sobre un metal precioso no noble como una corona o incrustación realizada en cromoníquel, cromocobalto u otros metales no preciosos, el procedimiento más adecuado es la microabrasión o arenado.[44]

El arenado, además de producir una limpieza profunda, un aumento de la superficie y una disminución del ángulo de contacto, crea una microrrugosidad que es sumamente beneficiosa para aumentar la retención de los cementos adhesivos o de una resina que se quiera fijar en la superficie.

Si se trata de enmascarar una superficie de una incrustación o corona que es visible desde el exterior, se aplica la misma técnica que se utiliza para enmascarar amalgama, que consiste en la microabrasión, la aplicación de un opaco primero y luego del composite del color adecuado. Si se trata de fijar una incrustación o corona, que deben tener un arenado interno previo, se realiza sobre el diente toda la técnica adhesiva habitual con los acondicionadores de esmalte y dentina, "primer" y adhesivos, y luego se mezcla el cemento adhesivo que se va a utilizar, se fija la pieza colocándola sobre el diente con firmeza y se espera el endurecimiento del cemento[45] (figs. 39-39 a 39-41).

Uso de cementos resinosos sobre pernos, tornillos o postes

Para la fijación de los pernos colados, los tornillos o los postes que irán colocados dentro del conducto radicular deben utilizarse adhesivos y cementos que tengan capacidad de autocurado o que sean de curado dual. Para ello se debe proceder de la siguiente manera:

Una vez preparado el conducto en forma mecánica y probada la pieza que se fijará en su interior, en primer lugar se limpia el interior del conducto con soluciones de-

Fig. 39-34. Aislamiento con dique. Técnica adhesiva: grabado ácido de esmalte y dentina.

Fig. 39-36. Se insertan firmemente las incrustaciones en su sitio. Se hace presión con un trozo de madera o goma dura. Se comienza de inmediato a eliminar los excesos de cemento.

Fig. 39-37. Se controlan las relaciones de contacto y se verifica con hilo dental que no haya quedado cemento en las troneras. Posoperatorio inmediato.

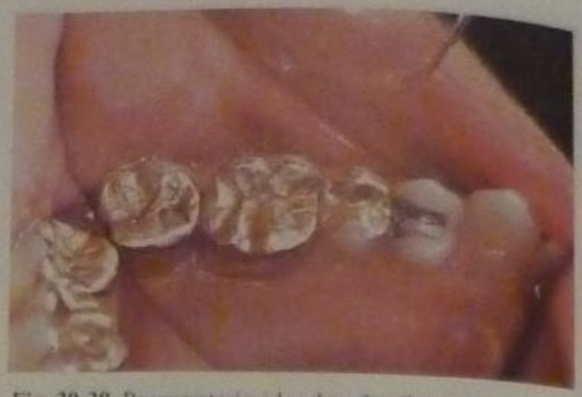

Fig. 39-38. Posoperatorio a los dos años (imagen con espejo).

tergentes. Luego se aplica solución de ácido fosfórico o similar en su interior durante 20 segundos, se lava y se seca.

A continuación, y con puntas de papel absorbente de las que se utilizan en Endodoncia, se aplica una capa de "primer", se seca y luego se aplica el adhesivo en el interior del conducto. El adhesivo debe tener la capacidad de ser de autocurado y no de fraguado muy rápido.

A continuación se mezcla el cemento resinoso y se lleva al conducto mediante una espiral, que puede ser un lentulo o un past-inject, se coloca también parte del cemento sobre el perno, se lleva a su sitio, se asienta con firmeza y se espera el endurecimiento.[46, 47]

Fijación de imanes

Con técnicas similares a las ya explicadas se pueden fijar imanes de los que se utilizan para retención de prótesis removibles o completas sobre raíces, pernos, estructuras metálicas o de plástico mediante cementos adhesivos.

Esta técnica es muy simple y sumamente efectiva.

Reparaciones con resina sobre prótesis fija

El caso más típico es tener que rehacer una carilla sobre una corona combinada de metal con frente estético, que puede ser de metal precioso o no precioso. Primero se elimina toda la carilla antigua, desgastada, perforada o que ha cambiado de color. Se efectúa la limpieza mecánica del metal mediante fresado con fresas esféricas (fig. 39-42 A). Se realiza la descontaminación. Se procede al arenado intraoral de la superficie metálica por adherir, se aplica una capa de opaco y se espera su endurecimiento (figs. 39-42 B y C).

Se construye ahora la carilla labial a mano alzada con composite del color adecuado (fig. 39-42 D) para imitar los tonos del cuello, cuerpo e incisal del diente de manera que sea similar a los tonos de los dientes vecinos. Se termina y se pule según las técnicas habituales. La retención en este caso es macromecánica y micromecánica combinada con la retención química de los adhesivos que se utilizan (figs. 39-43 y 39-44).

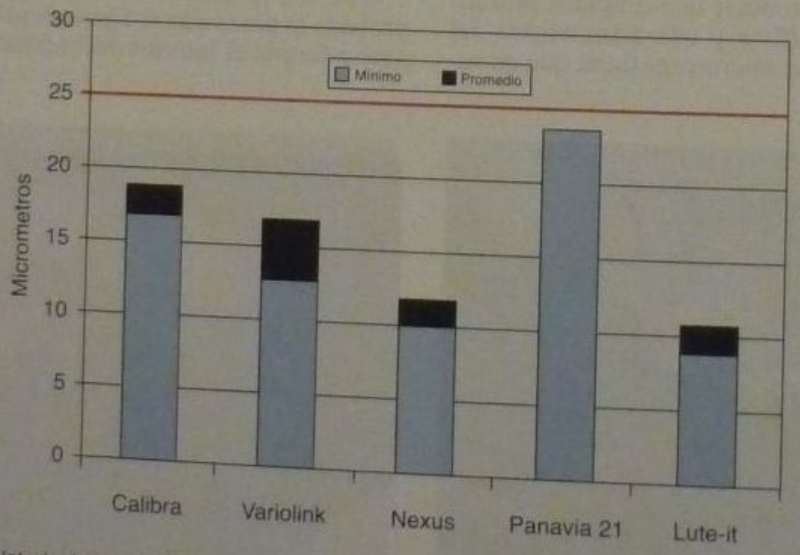

Nota: La barra de 25 micrones representa el espesor de película máximo recomendado por la norma ISO standard 991.

Fig. 39-39. Espesor de película de cementos de resina (tomado de Pameijer C. *Manual del Cemento Calibra*, Dentsply).

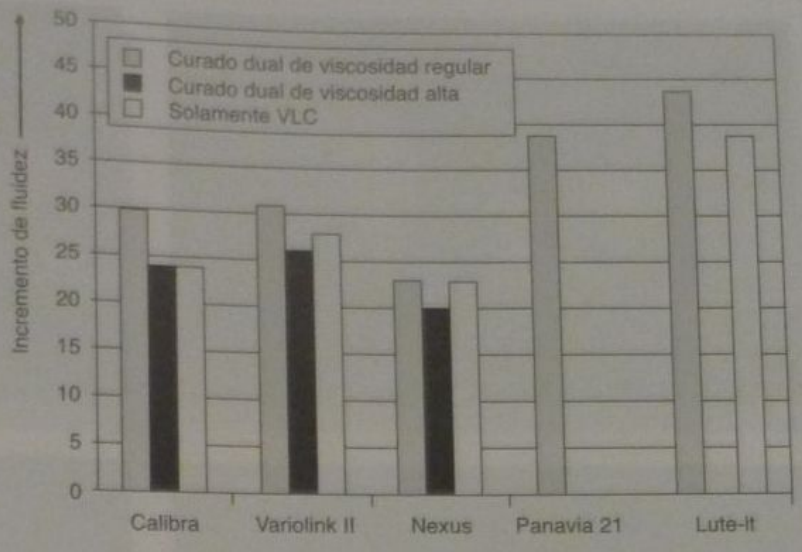

g. 39-40. Fluidez de las distintas marcas de cemen- de resina (tomado de Pamejier C. *Manual del Ce- nto Calibra*, Dentsply).

eparación con resina sobre prótesis removible completa de metal

Para reparar o agregar dientes a una estructura metáli- se procede con la combinación de las técnicas ya ex- icadas. Se debe hacer microabrasión o fresado del me- l. Algunos "primers" contienen agentes activos de su- rficie que son eficaces para incrementar la adhesión a etal (p. ej., el "primer" B de All-Bond 2), que contiene a solución al 16% en acetona de bifenildimetacrilato). La reparación o el agregado puede hacerse con resina rílica o con composite (fig. 39-45).

DHESIÓN A PORCELANA

La adhesión a porcelana tiene las siguientes aplicacio- s en Operatoria dental: [48-52]

) Reparación de una corona o incrustación de cerámica sobre metal que ha sufrido una fractura parcial y que puede haber dejado expuesto o no el metal.
) Reparación parcial de una corona o póntico de porce- lana pura.

C) Para incrementar la adhesión de carillas, coronas o incrustaciones realizadas en porcelana por cocción para que puedan ser fijadas mediante cementos adhesivos a la boca.

Las técnicas utilizadas son las siguientes:

A) En el caso de una reparación de una pieza protésica fracturada, corona o incrustación de cerámica sobre metal que ha dejado expuesto el metal, se procede de la siguiente manera (fig. 39-46):
Se hace un bisel en toda la parte de la porcelana que rodea la parte rota para incrementar la superficie que se ha de adherir (fig. 39-47).
Se lava y se seca. A continuación se realiza la descontaminación del metal por los métodos ya explicados. Luego se hace el grabado de la porcelana con solución de ácido fluorhídrico al 10% o al 15% durante 2-4 minutos (según la marca utilizada), se lava y se seca. Existen varias marcas de ácido fluorhídrico (cuadro 39-8) con diferentes concentraciones, cuyos tiempos de aplicación varían levemente.
Como alternativa, se puede realizar microabrasión de la porcelana. Ambos procedimientos son efectivos.

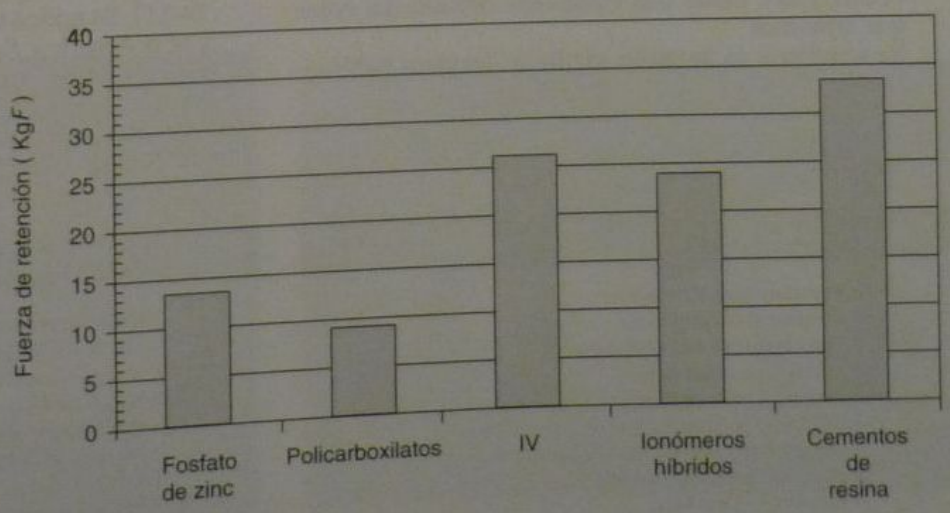

. 39-41. Valores de retención de onas cementadas con distintos ti- s de cementos (tomado de Pamejier *Manual del Cemento Calibra*, ntsply).

A

B

C

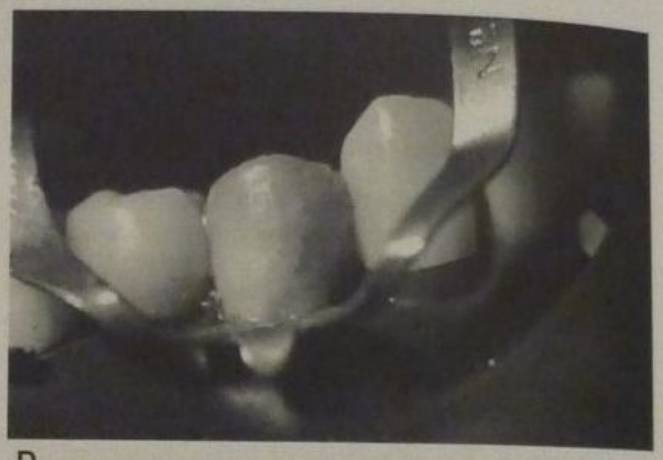

D

Fig. 39-42. A. Rehacer carilla sobre corona. Se quita toda la carilla vieja y se prepara el metal con microabrasión y/o con fresa. **B.** Se limpia y se descontamina el metal (véase fig. 39-15). Se aplica una capa de resina opaca (se ha aplicado opacificador solo en la mitad distal de la carilla para que se observe bien el efecto de esta maniobra). **C.** Opacificadores para usar sobre metal (Dentsply). **D.** Se aplica el composite del color adecuado. Se observa la diferencia de color entre la mitad distal que fue opacificada y la mitad mesial que no lo fue. Esta última adquiere un tono grisáceo por translucidez del composite sobre el metal.

Se realiza ahora la silanización de la porcelana mediante dos capas de un silano comercial, que se evapora con rapidez (cuadro 39-9). Se debe opacificar el metal con opacificadores adhesivos, según lo ya explicado.

Se coloca otra capa de adhesivo para composite.

Se endurece el adhesivo por medio de la luz y por último se reconstruye la parte rota de la corona de porcelana sobre metal con composite híbrido del color que armonice.

Se termina y se da brillo según las técnicas habituales (fig. 39-48).

B) Reparación de composite sobre porcelana pura (fig. 39-49):

Se biselan los bordes de la porcelana fracturada (fig. 39-50) y se graba durante cuatro minutos con solución de ácido fluorhídrico.

También se puede microabrasionar con óxido de aluminio. Se lava y se seca. Se aplican dos capas de silano, que se evaporan en forma sucesiva con aire (fig. 39-51). Se aplica el adhesivo, se eliminan sus excesos y se polimeriza. Se reconstruye la parte rota con composite híbrido y se polimeriza. Se termina según las técnicas habituales (fig. 39-52).

Cuadro 39-8. *Ácidos para grabar porcelana*

- Porcelain etch (Ultradent)
- Porceletch (Cosmedent)
- Porcelain Etch Gel (Pulpdent)
- Porcelain etchant (Bisco)
- Porcelain etchant (Kerr)
- IPS Ceramic Etching Gel (Ivoclar-Vivadent)
- Mirage Porcelain Etchant (Chameleon)
- Porcelain Etchant (Parkell)
- Porcelock (Den-Mat)

Cuadro 39-9. *Silanos*

- Ceramic primer (3M)
- Silane Bond (Pulpdent)
- Clearfil Porcelain Bond (Kuraray)
- Porcelain primer (Kerr)
- Porcelain primer (Bisco)
- Monobond S (Vivadent)
- Silamat (Vivadent)
- Mirage bond enhancer (Chameleon)
- Cerinate-prime (Den-Mat)

A

B

Fig. 39-43. A. La carilla de 25 está deteriorada y no cubre todo el metal. **B.** Nueva carilla de composite con opacificador y adhesivos.

A

B

Fig. 39-44. A. Carilla en 13 en mal estado. **B.** Opacificador Clearfil (Kuraray).

C) Incrementar adhesión de carillas, incrustaciones o coronas de porcelana:
El tratamiento consiste en grabar la cara interna de la carilla, incrustación o corona con solución al 10% o al 15% de ácido fluorhídrico durante 2 a 4 minutos. Se debe proteger con cera la cara externa, brillante y glaseada de la pieza, para evitar que el ácido le quite el brillo.
Se lava y se seca. Se aplican sucesivamente dos capas de silano que se evaporan con aire.
Luego se cementa con un cemento de composite de fotocurado o curado dual (figs. 39-53 a 39-56).
No se deben utilizar los cementos de ionómero modificados con resina (Fuji Plus, RelyX Luting y otros) para cementar coronas enteras o jackets de cerámica pura porque la absorción acuosa que sufren en la bo-

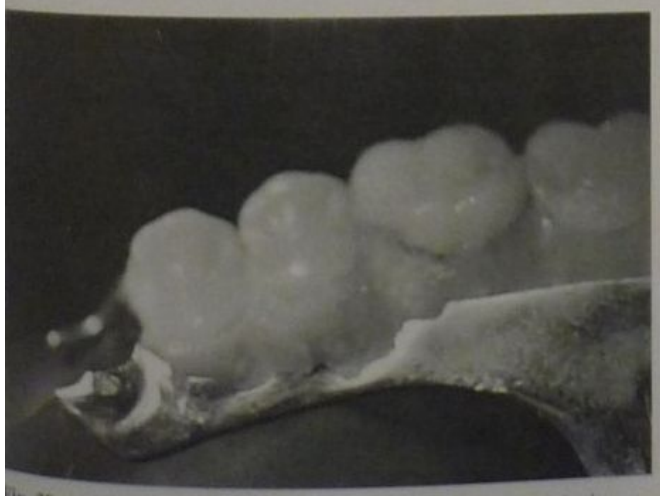

Fig. 39-45. Reparación con agregado de dientes sobre prótesis de cromocobalto.

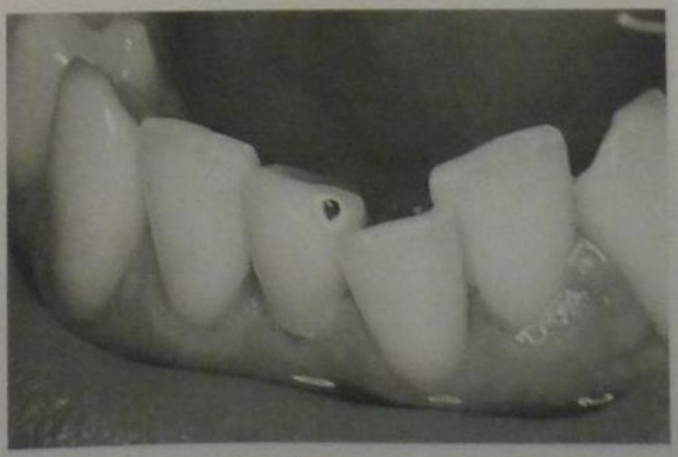

Fig. 39-46. Reparación de fractura por traumatismo de corona de porcelana sobre metal, que deja el metal expuesto en 41. Preoperatorio.

Fig. 39-47. Se hace un bisel y se asperiza el metal con piedra diamantada o microabrasión.

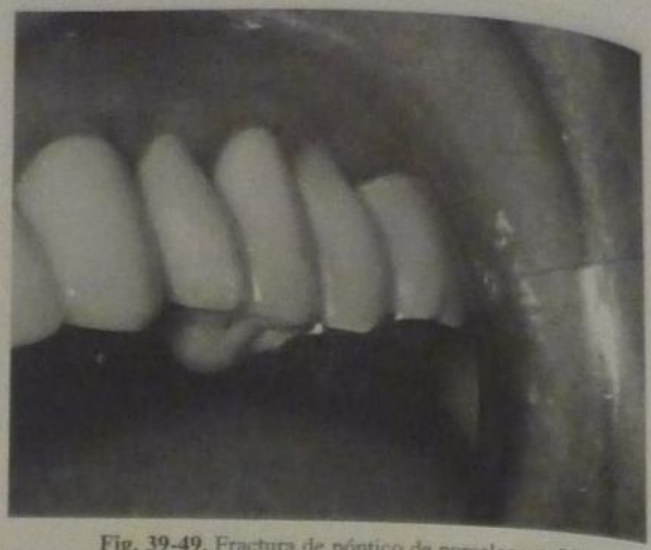

Fig. 39-49. Fractura de póntico de porcelana en 24.

ca puede producir al tiempo una fractura de la corona de porcelana pura.[44, 53]

ADHESIÓN A COMPOSITE

La adhesión a composite tiene las siguientes aplicaciones en Operatoria dental:

A) Cuando hay que agregar varios incrementos sucesivos de composite en una restauración grande.
B) Cuando hay que reparar, modificar, agregar o corregir una restauración de composite que se ha realizado anteriormente y ha estado expuesta al medio bucal.
C) Para el cementado de una incrustación de composite.

En el caso A, se procede de la siguiente manera: si los incrementos sucesivos se realizan sin que hayan pasado más de 5 minutos y sin que se haya contaminado el campo, el nuevo incremento de composite se adhiere químicamente por acción interfacial covalente sobre el anterior y no se observa ninguna diferencia ni solución de continuidad entre ambos.

En el caso B, si el agregado de composite se hace después de haber realizado una restauración de composite y ésta ha estado expuesta al medio bucal, se debe proceder de la siguiente manera:

1. Limpieza de la superficie con cepillo y pasta de pómez.
2. Descontaminación mediante alcohol etílico, etanol, éter o acetona.
3. Creación de retenciones macromecánicas mediante el fresado con una fresa adecuada al caso clínico, que puede ser una redonda N° 1/2 o 1, una troncocónica N° 171 o una piriforme 330: se crean retenciones en la superficie del composite haciendo socavados, perforaciones o formas onduladas que permitan que el nuevo composite se adhiera mecánicamente sobre el anterior. También se puede arenar (microabrasión) y limpiar con monómero líquido.

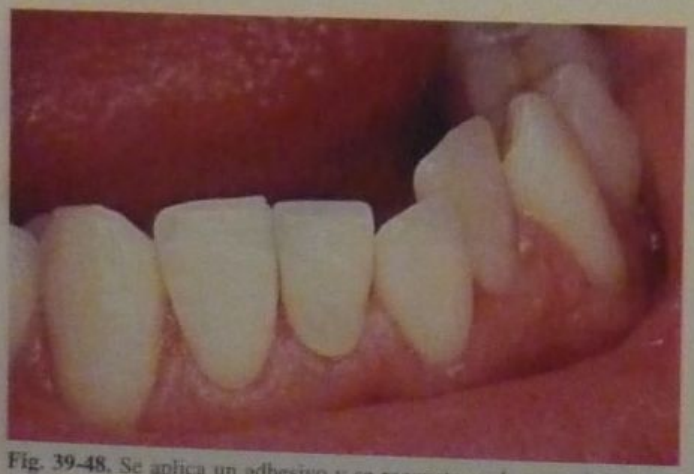

Fig. 39-48. Se aplica un adhesivo y se reconstruye la parte fracturada con composite. Posoperatorio de 41. (Gentileza de la doctora Miriam Jordanoff.)

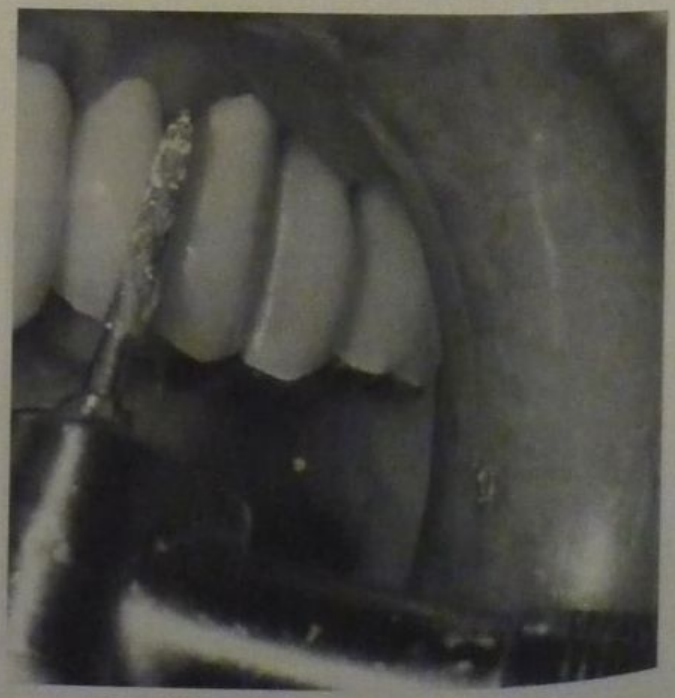

Fig. 39-50. Se biselan los bordes de la porcelana.

Fig. 39-51. Se aplica ácido fluorhídrico durante 4'. Se lava y se seca. Luego se aplican dos capas de silano que se evaporan.

4. Preparación de la superficie del composite. Si el composite es de micropartícula, se debe proceder a la colocación de una capa del producto denominado Special bond 2 (Vivadent) o el Composite Activator (Bisco), que es un reblandecedor superficial del composite, para permitir la unión química con el nuevo composite. También puede pincelarse con una o dos capas de adhesivo sin carga.
Se le echa un chorro de aire para eliminar el exceso y, a continuación, se inserta el nuevo composite que debe ser de la misma marca y del mismo tipo de material que el utilizado anteriormente. Si el composite es de macropartícula o si se desconoce su tipo se debe proceder de la siguiente manera:

Fig. 39-52. Se aplica un adhesivo para composite y se reconstruye la pieza fracturada con composite. Posoperatorio de 24.

Fig. 39-53. Carillas de porcelana en 11 y 21. Preparaciones.

a) Grabado con ácido fluorhídrico durante 2 minutos de la superficie del composite; lavado y secado. También se puede hacer la microabrasión.
b) Aplicación de un silano, dos capas de silano; secado.
c) Humectancia con adhesivo del composite que se va a utilizar.
d) Polimerización del adhesivo.
e) Colocación de una nueva capa de composite reparando, agregando o dándole forma al composite anterior.

La técnica de grabar con el ácido fluorhídrico ha sido recomendada por algunos autores y condenada por otros. Por ejemplo, el composite Herculite no se beneficia con esta técnica.[51] La teoría indica que este paso de la técnica tiene por objetivo producir un grabado de la parte inorgánica para crear microporosidades en las partículas de re-



Fig. 39-54. Silano comercial (Scotchprime, 3M).

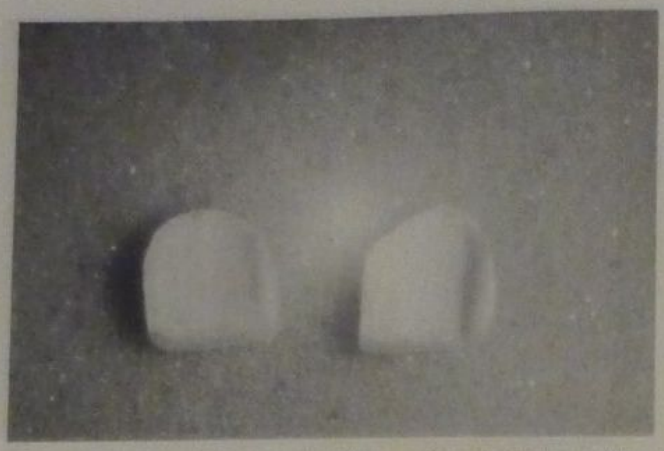

Fig. 39-55. Se aplican dos capas de silano en el interior de las carillas.

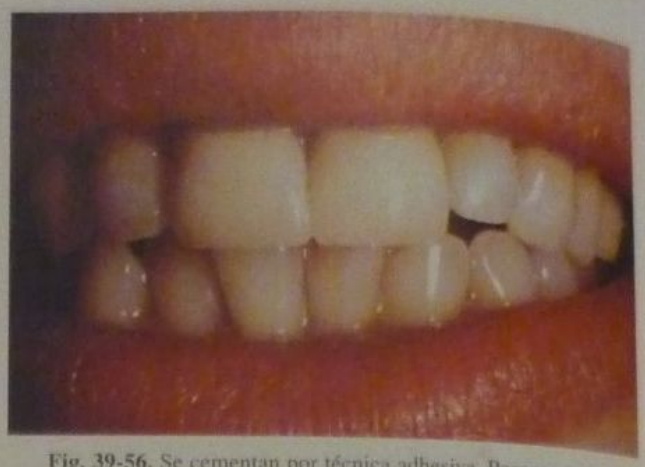

Fig. 39-56. Se cementan por técnica adhesiva. Posoperatorio.

lleno del composite que permitan la adhesión micromecánica con el nuevo composite. Además, siempre se produce algo de adhesión química entre la matriz del nuevo composite y la matriz del antiguo composite, pero la unión entre ambos composites nunca es tan fuerte como el composite original. Por lo tanto, y tal como se dijo cuando se habló de la reparación de amalgama, se debe pensar muy bien si se debe realizar una reparación o si es más adecuado desde el punto de vista clínico rehacer por completo la restauración; es decir, eliminar toda la restauración antigua, realizar un nuevo bisel para eliminar toda la parte del micrograbado y de las prolongaciones de resina que se habían metido dentro del esmalte, hacer un nuevo grabado, colocar las capas necesarias de adhesivo y colocar el nuevo composite. El operador deberá evaluar con cuidado cada caso clínico, para decidir cuál es la técnica que se debe emplear en ese caso. De todas maneras, las pequeñas reparaciones, como la eliminación de una burbuja en la superficie, de un borde que ha quedado manchado o de una parte que ha quedado de tamaño insuficiente, puede hacerse con seguridad sin tener que rehacer toda la restauración.[54-59]

En el caso C, para el cementado de una incrustación de composite, se prepara la superficie interna de la incrustación tal como se explicó en el punto 4 del caso B (fig. 39-57).

ADHESIÓN DE COMPOSITE A OTRAS SUPERFICIES

Uno de los casos más típicos de adhesión de composite a otras superficies es cuando se utiliza la técnica sándwich o combinada. La técnica consiste en hacer una restauración en la cual la parte más interna está obturada con cemento de ionómero de vidrio y la parte más externa, la que queda expuesta al medio bucal, está restaurada con un composite. Esta técnica sándwich ofrece las siguientes ventajas:

1. El ionómero se adhiere a la perfección a las partes internas de la preparación cavitaria o de la lesión y tiene las ventajas inherentes a este material, que son: liberación de flúor, resistencia compresiva adecuada, biocompatibilidad con todos los tejidos y adhesión química a los tejidos duros dentarios.
2. Como el ionómero ocupa gran parte de la preparación, se reduce el volumen necesario de composite y se disminuye así la contracción total de la restauración.
3. Dado que los cementos de ionómero de vidrio tienen condiciones ópticas y de terminación más deficientes que las del composite, la parte externa visible y que tendrá contacto con el medio bucal de la restauración se restaura con un composite por medio de la técnica habitual. En este caso, la unión entre la superficie del ionómero y la superficie del composite presenta al mismo tiempo las características de micromecánica y química.

Durante algunos años se insistió en la conveniencia de hacer un grabado ácido de la superficie del ionómero para incrementar su adhesión micromecánica con el composite. En la actualidad se considera que esto no es necesario. Sin embargo, siempre resulta conveniente seguir las instrucciones del fabricante para cada marca en particular.

La superficie áspera, rugosa e irregular del ionómero es más que suficiente para asegurar una buena unión macromecánica y micromecánica entre ambas superficies. Además, siempre hay un componente de adhesión química interfacial cuya naturaleza exacta se desconoce pero que en realidad ocurre entre ambas superficies de contacto. Por lo tanto, en el momento actual no es necesario hacer de manera específica un grabado de la superficie del ionómero, pero si de modo accidental parte del ácido que se está utilizando para grabar el esmalte o la dentina en la preparación cae sobre el ionómero, es necesario lavarlo de inmediato y el daño que produce no se evidencia clínicamente.

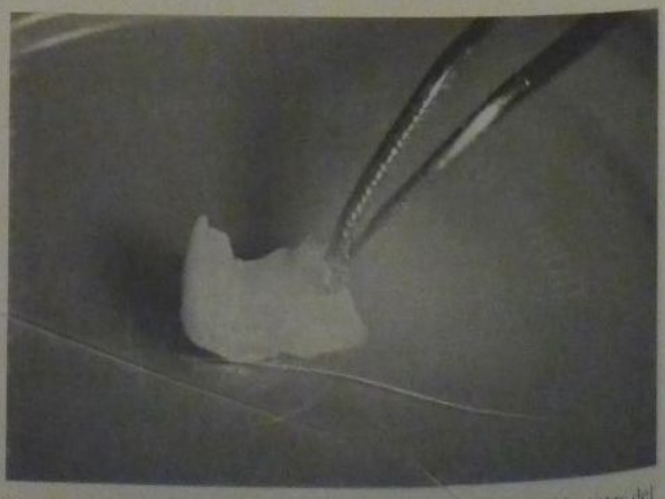

Fig. 39-57. Preparación de la cara interna de una incrustación antes del cementado.

OTRAS APLICACIONES

La adhesión de composite a una restauración antigua de acrílico o a la superficie de acrílico de una prótesis parcial o completa tiene su aplicación en los casos en que es necesario hacer una reparación o el agregado de un diente. Aquí conviene optar por una retención macromecánica con el fresado en formas adecuadas, la retención micromecánica a través del arenado y, por último, algo de adhesión química mediante la humectancia con un "primer" del composite y/o con monómero líquido del acrílico que se utilizó para la parte acrílica de la prótesis. La reparación es constante y firme, con un triple componente de adhesión: macromecánico, micromecánico y químico (véase fig. 39-45). En este caso, el monómero activa las dobles ligaduras del acrílico y favorece la unión del adhesivo del composite.

ADHESIÓN EN IMPLANTES

Uno de los avances más importantes de los últimos tiempos en rehabilitación es la implantoodontología. A partir de Brånemark, la osteointegración va ocupando un lugar importante en la práctica general. Sin embargo, la mayor cantidad de trabajos de investigación están enfocados en los logros de mejor unión y adaptación ósea del implante, en los mejoramientos en los sistemas de prótesis sobre implantes y en el acortamiento de los tiempos para cargar dichos implantes luego de las cirugías (implantes de uno o dos tiempos).

Una de las incógnitas es si la adhesión y el cementado sobre los implantes difiere del resto de los sistemas para las prótesis fijas; en efecto, si observamos el mecanismo adhesivo, debería ser similar a cualquier otro dispositivo de prótesis donde se adhiere metal contra metal o metal con cerámica o acrílicos. En esencia, esta técnica se basa en el tratamiento correcto de asperización o rugosidad sobre las superficies metálicas de las coronas por adherir. La mayoría de los implantes osteointegrados están compuestos por aleaciones de titanio puro (titanio-aluminio-vanadio, Ti_6Al_4V), o titanio-níquel (TiNi), y casi todos los fabricantes buscan la forma de generar rugosidades en la superficie de estos metales, fundamentalmente para el logro de una mejor osteointegración. Existen varias formas de lograr superficies rugosas de los implantes, que pueden evaluarse por distintas técnicas: microscopia electrónica, medidas perfilométricas o por el ángulo de humectancia que ofrece la superficie del implante a algunas sustancias.

Por ejemplo, en un estudio de Oshida y col.,[60] el ángulo de humectancia se observó usando agua destilada con cloruro de sodio al 1% y se demostró que había una diferencia significativa entre las rugosidades de los implantes que fueron tratadas con ácidos fluorhídrico y nítrico en agua, con el tratamiento posterior de hidróxido de sodio y la posterior oxidación (10° en agua), en comparación con las tratadas directamente con ácido sulfúrico (72° en agua).

Cuanto mayor el ángulo de humectancia, menor la intimidad de unión al hueso, pero esto no es aplicable a la parte del implante sobre la cual se cementan los componentes protésicos.

Si bien los sistemas de implantes están diseñados con dispositivos de amplio y preciso ajuste macromecánico (tornillos, pasantes con trabas autoajustables, hexágonos de protección, dispersores de fuerzas, etc.), el uso de un agente cementante estará indicado solo para la unión de las coronas a los abutments, ya que éstos están integrados al implante por un sistema de rosca de alta precisión que en general no requiere cemento alguno.

Está demostrado que algunas aleaciones con componentes de metales, como el oro, para la fabricación de los tornillos permiten un mejor ajuste de estos tornillos que los de titanio puro. También existen nuevos diseños de tornillos, como el Torque-Tite, que logran un ajuste realmente alto sin necesidad de utilizar ningún agente cementante.

En caso de cementar las prótesis sobre los abutments, los cementos deben cumplir algunas condiciones indispensables, que son: bajo espesor de película (inferior a 25 micrones), estabilidad dimensional, que mantenga sus propiedades a través del tiempo sin que se vea afectado por los cambios de temperatura y humedad, viscosidad y corrimiento adecuados –para poder ingresar en los espacios entre los abutments, pernos, tornillos, etc.–, y tiempo de trabajo suficiente para la colocación y el ajuste correctos de las distintas partes del sistema.

Los agentes cementantes disponibles en la actualidad que pueden indicarse correctamente para el cementado de coronas y dispositivos sobre implantes podrían dividirse en dos categorías: cementos tradicionales sin adhesión específica y cementos con adhesión específica.

En el primer grupo pueden identificarse algunos cementos provisorios a base de óxido de zinc-eugenol para el cementado temporario y el cemento de oxifosfato de cinc para el definitivo. En un estudio realizado en la Universidad de Nebraska por Covey y col.[61] se demostró que el cemento de fosfato de cinc triplica los valores de retención de coronas sobre implantes con pernos o abutments axiales y no axiales en comparación con un cemento provisorio de óxido de cinc y eugenol. Por lo tanto, el uso del cemento de fosfato con una técnica de mezcla correcta puede ser una alternativa segura y confiable.

En cuanto al segundo grupo, podría dividirse en dos subgrupos: A. Cementos a base de ionómeros híbridos o compómeros (Fuji plus, GC; RelyX Luting Cement, 3M-Espe; Principle, Dentsply Caulk) y B. Cementos a base de resinas de curado químico o dual (Variolink 2, Ivoclar Vivadent; Calibra, Dentsply Caulk; RelyX ARC, 3M-Espe; Enforce, Dentsply; Nexus, Kerr; etc.).

Las técnicas clínicas deben seguir los mismos lineamientos descritos para cada uno de los sustratos por adherir, ya sean éstos cerámica, metal o resina.

Si bien la elección del cemento adecuado es un punto importante en todo un sistema de varios componentes en cadena, el éxito adhesivo del sistema implante-abutment-corona dependerá fundamentalmente de otros factores ajenos al cemento usado, como el diagnóstico integral del caso, la precisión en los componentes del sistema, así como de una depurada técnica clínica.

En un estudio realizado en el Departamento de Ingeniería de Nobel Biocare en Götemburg, Suecia,[62] se demostró que las prótesis con tornillos telescópicos expuestas a cargas de 50 N sobre tres tipos de implantes distintos de Nobel Biocare (Estheticone, Ti-Adapt, etc.) resultaron altamente satisfactorias, ya sea en los casos en que se usó un agente cementante como en los que solo se emplearon tornillos roscados. Este estudio adjudica una acción *buffer* importante del cemento cuando el implante es sometido a distintos tipos de cargas.

Como pauta general, más allá de la elección del agente cementante por parte del profesional, las pautas que cada fabricante de implantes indica para su sistema serán decisivas, ya que existe una diferencia sustancial entre las distintas marcas en cuanto a diseño, componentes y

técnicas. Por último, al igual que cualquier tratamiento restaurador, en estos casos el éxito estará supeditado a las pautas de diagnóstico, como también a la realización precisa de cada uno de los pasos de la secuencia clínica y técnica adecuada.[63,64]

El autor de este capítulo agradece la colaboración de la doctora Analía Mosquera.

REFERENCIAS

1. Bowen RL. Adhesive bonding of various materials to hard tooth tissues. XIV. J Dent Res 1978;57:551.
2. Bowen RL, Cobb EN, Rapson JE. Adhesive bonding. XXV. Improvement in bond strength to dentin. J Dent Res 1982;61:1070.
3. Barrancos PJ. Adhesivos dentales 1. Video N° 605, Odontología. Catálogo Videoteca Central Fac de Medicina, UBA; 1993.
4. Barrancos Mooney J. Adhesivos dentales 2. Video N° 606, Odontología. Catálogo Videoteca Central Fac de Medicina, UBA; 1993.
5. Bowen RL, Marjenhoff WA. Adhesion of composites to dentin and enamel. J California Dent Assoc 1993;21:19.
6. Bertoldi Hepburn A, Edelberg MH. Adhesión a elementos metálicos. Cemod Mag 1999;2(3):16-23.
7. Albers HF. Metal resin bonding. Adept Report 1991;2:25.
8. Joubert HR. Cementación adhesiva de una incrustación metálica, rehabilitación bucal e implantología. Rev Asoc Odont Arg 1998;86(1):16.
9. Omura L, et al. Adhesive and mechanical properties of new dental adhesives. J Dent Res 1984;63:233.
10. Alani AH, Toh CG. Detection of microleakage around dental restorations: a review. Oper Dent 1997;22:173.
11. Thompson VP, et al. Bonding of adhesive resins to various non-precious alloys. J Dent Res 1985;64:1258.
12. Smith RM, et al. Effect of environmental stress and surface treatment on resin to metal bonding. Am J Dent 1993;6:111.
13. Laufer BZ, Nicholls JI, Townsend JD. SiO coating: A composite to metal bonding mechanism. J Prosthet Dent 1988;60:320.
14. Evans JG, Cooley RL, Barkmeier WW. Resin bond strength to silicoated metal. J Esthet Dent 1992;4:30.
15. Gates WD, Diaz-Arnold AM, et al. Comparison of the adhesive strength of a Bis-GMA cement to tinplated and non-tin-plated alloys. J Prosthet Dent 1993;9:12.
16. Imbery TA, David RD. Evaluation of tin-plating systems for a high-noble alloy. Int J Prosthodont 1993;6:55.
17. McConnell RJ, et al. Tin-plating time and resin-noble metal bond strength. J Dent Res 1992;72:542 (Abstract 212).
18. Barkmeier WW, Suh BI, Cooley RL. Shear bond strength to dentin and Ni-CR-Be alloy with the All-Bond system. J Esthet Dent 1991;3:148.
19. Jackson JR, Healey KW. Chairside electrolytic etching of cast alloys for resin bonding. J Prosthet Dent 1985;54:764.
20. Johnson IN, McConnell RJ, et al. Determination of thickness of tin electroplating on a dental alloy. J Dent Res 1991;61:688.
21. Caeg C, Leinfelder KF et al. Effectiveness of a method used in bonding resins to metals. J Prosthet Dent 1990;64:37.
22. Silva e Souza M, et al. Shear bond strength and microleakage of All-Bond. Amer J Dent 1993;6:148.
23. Triolo PT, Kelsey WP III, Barkmeier WW. Bond strength of an adhesive resin system with various dental substrates. J Prosthet Dent 1995;74(5):463.
24. Van der Veen JH, Bronsdijk AE, Slagter AP, et al. Tensile bond strength of Comspan resin to six differently treated metal surfaces. Dent Mater 1988;4:272.
25. Bertacchini S, Cipponeri K. Medios cementantes adhesivos. Rev Asoc Odontol Argent 2002;90(2):124-30.
26. DeSchepper EJ, Cailleteau JG, Roeder L, et al. In vitro tensile bond strengths of amalgam to treated dentin. J Esthet Dent 1991;3:117.
27. Lacy AM, Staninec M. The bonding amalgam restoration. Quintessence Int 1989;20:521.
28. Temple-Smithson PE, Causton BE, Marshall KF. The adhesive amalgam–fact or fiction? Br Dent J 1992;172:316.
29. García Barbero AE, García Barbero J, López Calvo JA. Bonding of amalgam to composite: tensile strength and morph: study. Dent Mater 1994;10:83.
30. Hadavi F, et al. Bonding amalgam to dentin. J Dent Res 1993; 72:132.
31. Staninec M, Holt M. Bonding of amalgam to tooth structure, adhesion and microleakage tests. J Prosthet Dent 1988;59:397.
32. Staninec M. Retention of amalgam restorations: undercuts versus bonding. Quintessence Int 1989;20:347.
33. Belcher MA, Stewart J. Two year clinical evaluation of an amalgam adhesive. J Amer Dent Assoc 1997;128:109.
34. Colon P, et al. Les amalgames collés: tecnique directe et indirecte. Rev Odonto Stomat 1987;16:9.
35. Omura I, Yamauchi J, et al: Adhesive and mechanical properties of new dental adhesives. J Dent Res 1984;63:233.
36. Leelawat C. Bonding fresh amalgam to existing amalgam: a shear and flexural strength study. J Esthet Dent 1992;4:46.
37. Gordon M, et al. Composite-veneered amalgam restorations. J Prosthet Dent 1985;54:759.
38. Ruse ND, et al. Bonding composites to amalgam. J Dent Res 1993; 65:239.
39. Ruse ND, et al. The effect of amalgam surface preparation on the shear bond strenght between composite and amalgam. Oper Dent 1995;20(5):180.
40. Quiroz L, Swift EJ. A technique for esthetic veneering of amalgam. Compendium Cont Educ VII; 1986. p. 350.
41. Bichacho N, et al. Shear bond strength of composite resin to fresh amalgam. Oper Dent 1995;20:68.
42. Plasmans PJJM, Reukers EAJ. Esthetic veneering of amalgam restorations with composite resin. Oper Dent 1993;18:66.
43. Czerw RJ, et al. Shear bond strength of composite resin to microetched metal with five newer generation bonding agents. Oper Dent 1995;20:58.
44. Saravia Rojas MA. Ciencia y arte de la cementación de restauraciones estéticas indirectas. Odontología-Online, 2002.
45. Pameijer C. Manual del cemento Calibra. Dentsply Argentina.
46. El-Mowafy OM, Milenkovic M. Retention of paraposts cemented with dentin-bonded resin cements. Oper Dent 1994;19:176.
47. Assif D, Ferber A. Retention of dowels using a composite resin as a cementing medium. J Prosthet Dent 1982;48:292.
48. Yen TW, Blackman RB, Baez RJ. Effect of acid etching on the flexural strength of a feldespathic porcelain and a castable glass ceramic. J Prosthet Dent 1993;70:224.
49. Simonsen RJ, Calamia JR. Tensile bond strength of etched porcelain. J Dent Res 1983;62:297.
50. Barretto MT, Bottaro BF. A practical approach to porcelain repair. J Prosthet Dent 1982;48:349.
51. Crocker WP. The cementation of porcelain jacket crowns with adhesive resins. Br Dent J 1992;172:64.
52. Wolf DM, et al. Bond strength of composite to porcelain treated with new porcelain repair agents. Dent Mater 1992;8:158.
53. Leinfelder K. Reparación de composite. Curso de posgrado. Asoc Odontol Argent, Buenos Aires, junio de 1996.
54. Kupiec KA, Barkmeier WW. Laboratory evaluation of surface treatment for composite repair. Oper Dent 1996;21:59.
55. Turner CW, Meiers JC. Repair of an aged, contaminated indirect composite resin with a direct visible light cured composite resin. Oper Dent 1993;18:187.
56. Boyer DB, Chan KC, Torney DL. The strength of multilayer and repaired composite resin. J Prosthet Dent 1978;39:63.
57. Miranda FS, et al. Interfacial bonding strengths of paired composite systems. J Prosthet Dent 1984;51:29.
58. Imamura GM, et al. Enhancement of resin bonding to heat cured composite resin. Oper Dent 1996;21:249.
59. Abate PF, Molina MJ, Macchi RL. Adhesión de composites a esmalte y dentina con sistemas autoacondicionantes. Rev Asoc Odontol Argent 2002;90(4):279-82.
60. Oshida LYJ, Barco A. Surface characterizations of variously treated titanium materials. Int J Oral Maxillofac Implants 2001;16(3):333-42.
61. Covey DA, Kent DK, Germain HA. Effects of abutment size and luting cement type on the uniaxial retention force of implant-supported crowns. J Prosthet Dent 2000;83(3):344-8.
62. Linstrom H, Preiskel H. The implant-supported telescopic prosthesis: a biomechanical analysis. Int J Oral Maxillofac Implants 2001;16(1):34-42.
63. Álvarez Cantoni H. Fundamentos, técnicas y clínica en rehabilitación bucal - Tomo I: Preparaciones racionales en prótesis fija. Buenos Aires: Ed Hacheace; 1999.
64. Fernández Bodereau E (h), Bascones Martínez A, Maddalena A, Maddalena L. Odontología restauradora contemporánea: Implantes y estética. Madrid: Ediciones Avances; 2002.

PARTE IV

Restauraciones

40

Consideraciones estéticas en Operatoria dental

Federico Viale

INTRODUCCIÓN

Nuestra apariencia, desde la marca de ropa que utilizamos hasta nuestro aspecto físico, se considera en la actualidad de gran importancia en la sociedad para conseguir un empleo o simplemente ser aceptado por ella y sus preceptos. La cara y dentro de ella la sonrisa es nuestra tarjeta de presentación ante nuestros pares. Por esto, día a día vemos el aumento de las exigencias de nuestros pacientes en los requerimientos restauradores y/o estéticos.[1]

Desde tiempos remotos el hombre se ha dedicado a establecer parámetros de estética (hoy podríamos usar como sinónimo la palabra *moda*) y así encontramos como definición filosófica de *estética* a "la parte de la filosofía que tiene por objeto el estudio de la belleza"; también la encontramos en el Diccionario de la Real Academia Española[2] como la "ciencia que trata de la belleza y de la teoría fundamental y filosófica del arte". Ya filósofos como Platón y Aristóteles se preocuparon por definir lo bello; el primero lo hizo expresando que es "la manifestación del bien y que despierta el amor en el hombre". Aristóteles, más matemático, dijo que "consideraba lo bello como simetría, como conjunto abarcable en su totalidad". Así es como a medida que los siglos pasaron siempre se intentó desarrollar el concepto de *estética, bello* y *belleza* en las diferentes expresiones del arte; así es como decimos que la belleza es algo personal y que está en concordancia con la época y el lugar donde se desarrolla la vida; en síntesis, con el contexto social en el que el ser humano se desarrolla como persona[3] (fig. 40-1).

El desarrollo de la química de los materiales dentales, la posibilidad de realizar técnicas cada vez menos invasi-

A

B

Fig. 40-1. A. Tres gracias. Autor: Rafael, años 1504-1505. **B.** Tres gracias. Autor: Rubens, años 1636-1638. Puede verse la desemejanza en los conceptos de estética en el desarrollo de una misma temática, como en estas dos obras de arte de dos maestros de la pintura realizadas con una diferencia de 100 años.

vas, las alternativas estéticas que nos brindan los nuevos productos, nos obligan a estar cada vez más atentos a los cambios en los patrones estéticos y más sensibles aún a las necesidades estéticas de nuestros pacientes, sin por ello ser los promotores de sus cambios.[4] Debemos desarrollar entonces pequeñas normas que nos permitan analizarlos no solo desde la o las piezas dentarias por restaurar, sino en su totalidad, y que nos posibiliten modificar su sonrisa teniendo en cuenta ante todo sus deseos y su propia opinión sin influir nosotros en su decisión con la realización de sonrisas estandarizadas a nuestros patrones estéticos.

Es en este momento cuando tenemos que ver no solo la pieza dentaria, sino ésta en su relación con el resto de las piezas de ambos maxilares, los tejidos circundantes y las estructuras faciales en general; es así como notaremos que hay elementos que podremos modificar y otros no.[3]

Uno de los desafíos que encontramos en la odontología restauradora actual es el de mimetizar nuestras obturaciones con las del tejido dental remanente haciéndolo imperceptible. Nuestras resinas compuestas, las cerámicas de uso directo, poseen una tecnología tan avanzada que nos permiten reparar o modificar la apariencia de las piezas dentarias en lo que hace a la biología, la función y la estética casi en forma ideal. Como contrapartida, la velocidad en el desarrollo de nuevos productos con niveles de adhesión más altos y las partículas cada vez más pequeñas con mejor acabado final y mayor resistencia al desgaste también hace que evolucionemos con ellos, desde la capacitación continua en el manejo de los materiales, el conocimiento de la química de los materiales y también la infraestructura interna de nuestro consultorio. El otro pilar en este apasionante capítulo es el de entrenar no solo nuestras manos sino también nuestros ojos para que podamos observar detenidamente las características de los dientes sanos y descubrir en ellos todas sus particularidades desde todos los ángulos posibles, para que una vez fijadas estas características podamos reproducirlas, teniendo en cuenta no solo la cara vestibular sino todas sus caras y su relación con las piezas vecinas y antagonistas. En este momento es bueno dar una de las pautas que debemos tener en cuenta en el momento de ver una sonrisa; se trata de la "ley de las proporciones doradas",[5] la cual determina que cada pieza dentaria en esa sonrisa, empezando desde la línea media, tiene un tamaño que equivale a alrededor del 60% del tamaño del diente inmediatamente mesial a esa pieza dentaria (desarrollaremos este tema más ampliamente más adelante). Estas proporciones se basan en la visión frontal de la sonrisa y no en la forma real de ver el diente, que es perpendicular a la pieza vista. El hecho de entrenar en forma permanente nuestros ojos para ver desde los grandes rasgos hasta las mínimas imperfecciones es lo que nos va a permitir obtener un resultado estético ideal.

POSICIÓN Y ALINEAMIENTO

La posición y el alineamiento de las piezas dentarias en la arcada pueden alterar las proporciones relativas aparentes de los dientes rompiendo la armonía y el equilibrio de la sonrisa. Siempre se debe considerar el trata-

miento ortodóntico como primera elección para solucionar los problemas de rotación, en especial si existen otros problemas de malposiciones y maloclusión. En los casos en los que las malposiciones o las rotaciones sean pequeñas, la adición de materiales cosméticos o sustracciones sutiles de tejido adamantino se pueden considerar una terapéutica alternativa.

Solo se deben tratar de esta forma los problemas que se pueden resolver en forma altamente conservadora sin alterar la oclusión o los contornos gingivales.[6]

En los casos en los que el defecto que se va a corregir se solucionará con restauraciones indirectas, siempre conviene efectuar las preparaciones en esmalte y con especial cuidado en el mantenimiento del contorno gingival sin dejar un perfil de emergencia de la restauración que resulte perjudicial para la salud gingival.[6] Debemos tener en cuenta, además, el borde incisal; éste no deberá ser demasiado ancho y toda vez que la oclusión lo permita se deberá realizar el desgaste de la cara palatina, teniendo siempre en mente que ésta no entre en el área de desoclusión. No debemos olvidar tampoco que ante giroversiones pronunciadas y/o problemas oclusales debemos recurrir a la ortodoncia como tratamiento principal y, fundamentalmente, que es el paciente quien debe estar disconforme con su sonrisa y no nosotros con la de él, ya que muchos de los que concurren a nuestra consulta no tienen una sonrisa alineada y simétrica y sin embargo se encuentran satisfechos con ella.

EQUILIBRIO, SIMETRÍA Y PROPORCIÓN

Estos tres conceptos se encuentran sumamente relacionados entre sí, ya que en conjunto son los que determinarán la apariencia de la sonrisa.

Como hemos visto, algunos definen lo estético como lo simétrico y esto último es sumamente complejo de realizar o de devolver con nuestros materiales y/o técnicas actuales; por ello, la palabra que más se acerca a nuestras posibilidades es "semejante", de modo que debemos tratar de abandonar el concepto de *simetría* igual a *bello* y optar por el de *equilibrio* y *proporción* igual a *bello* o *estético*.

La proporción entre los dientes es uno de los factores más importantes en la apariencia de la sonrisa. Ésta es la relación que existe entre la longitud gingivoincisal y mesiodistal, así como la disposición en el arco, la forma de este y la estructura de la sonrisa (tejidos paradentarios, espesura de los labios, altura gingival, etc.). Por este motivo, cada relación entre la longitud y el ancho de cada diente con sus vecinos es lo que nos dará la imagen de la sonrisa.

Veamos ahora la ley de las proporciones doradas,[5] un teorema postulado por Euclides y aceptado para la proporcionalidad en el arte y la naturaleza. Como habíamos dicho, la relación entre cada diente desde la línea media hacia distal, en una vista frontal de la sonrisa es de alrededor del 60%; la relación exacta es de 0,618. Destacamos que es aparente ya que vemos las piezas dentarias en forma frontal y en conjunto y no en forma individual. Otro de los conceptos aceptados es la relación individual de los incisivos centrales entre la longitud y el ancho, que es de 1,618; esto significa que el ancho nunca debe superar el 60% de la longitud (fig. 40-2).

Llegamos entonces al concepto de *equilibrio*, que significa que las piezas dentarias del sector izquierdo deben "pesar" igual que las del lado derecho; con esto se

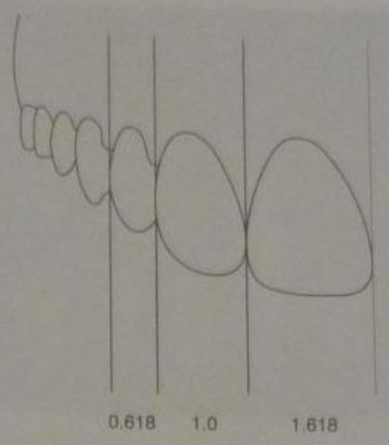

Fig. 40-2. Esquema de la ley de las proporciones doradas.

quiere decir que los componentes de la estética (forma, tamaño, color, troneras, angulación, textura superficial, relación de contacto, etc.) deberían ser armónicos más que simétricos en el sector izquierdo respecto del lado derecho. Esto, que tiene que ocurrir en una misma arcada, debería suceder entre ambos maxilares.[7]

FORMA

En la determinación de la forma ideal de la pieza dentaria por restaurar es importante tener el diente homólogo para tomarlo como referencia; si esto no es posible, podemos considerar elementos que ayudan a la confección de un identikit bastante acertado, como edad del paciente, sexo, forma de la cara. Otros elementos que ayudan son los modelos de yeso y fotos del paciente.

Es común confundir forma con contorno; este último es uno de los elementos que van a determinar la forma. El contorno de los dientes suele acompañar al contorno de la cara. Si analizamos la cara, vemos que podemos dividirla en tres grupos, cuadrada, triangular y ovoidal, formas éstas que coinciden con las de las piezas dentarias. A partir de esto se puede, además, tener una idea de la ubicación de los lóbulos de desarrollo y sus surcos, teniendo en cuenta que en las piezas de forma cuadrada los lóbulos estarán bien desarrollados y posicionados de manera uniforme sobre la cara vestibular, y pueden dividirse en tercios de tamaños parecidos; en cambio, en los de forma triangular el lóbulo central se encuentra poco desarrollado, no así las crestas marginales, que están desarrolladas y forman una depresión central. En los dientes ovalados, a la inversa del anterior, el lóbulo central se encuentra bien desarrollado y es prominente, por lo que hace casi desaparecer las crestas marginales.

La unión de los lóbulos de desarrollo genera surcos que de acuerdo con su ubicación brindarán áreas de reflexión de la luz que darán la posibilidad de generar ilusiones con respecto al ancho de la pieza (si los surcos se encuentran más juntos, el diente tendrá el aspecto de uno estrecho; por el contrario, si están más separados, dará la ilusión de ser un diente más ancho). Podremos modificar también la longitud aparente si acentuamos las líneas horizontales (periquimatas) más a gingival o hacia el tercio medio; con esto obtendremos dientes más o menos lar-

A

B

Fig. 40-3. A y **B.** Paciente con agenesia de los incisivos laterales; se mimetizaron ambos caninos en la apariencia de dos laterales aprovechando la similitud vestibular de los premolares con la de los caninos.

gos, aunque realizarlo es complicado. La combinación de estas medidas nos permitirá generar ilusiones muy útiles cuando tengamos que devolver anatomías perdidas (fig. 40-3).

Debemos ahora analizar los bordes incisales, que en los adolescentes son transparentes y en algunos casos perdura la prolongación de los lóbulos de desarrollo; a medida que avanza la edad, esto desaparece para transformarse en algo plano (fig. 40-4). En las mujeres, los ángulos incisales son más redondeados. Estos conceptos no son reglas rígidas imposibles de modificar, sino que son elementos de ayuda para el operador, quien debe adaptarlas a cada paciente.

TEXTURA DE SUPERFICIE

El saber apreciar la textura superficial de la pieza por restaurar al igual que la de sus vecinas es de suma importancia, ya que son éstas las que descomponen y reflejan la luz en diferentes direcciones, lo cual dará naturalidad a la pieza dentaria y a la restauración.

En los niños y en los adolescentes encontramos una riqueza anatómica en la superficie de la cara vestibular que se va diluyendo en forma fisiológica o no con el envejecimiento, pero puede perdurar a pesar del paso de los años. Es importante ser minucioso en el análisis de las pequeñas irregularidades que nos ofrece la estructura adamantina, ya que cuando tengamos que devolver estas caracterizaciones en nuestras resinas o cerámicas debemos ser capaces de reproducirlas; esto lo lograremos con los elementos de acabado y pulido que deberán ser de formas y texturas variadas y lo suficientemente sutiles para lograr una restauración imperceptible.

COLOR

La elección del color es una de las cuestiones más complicadas de analizar, ya que por las características de las estructuras que componen el diente y la propia percepción del operador convierten esta labor en un verdadero desafío.

El diente natural es una estructura policromática compuesta por estructuras de diferentes densidades y propiedades ópticas (esmalte, dentina y el órgano pulpar) que se encuentran en volúmenes diferentes de manera no uniforme.

La característica policromática del diente se debe a la opacidad de la dentina y al espesor y el grado de translucidez del esmalte que recubre la corona. De esta forma, encontramos una graduación de color en dirección gingivoincisal en la que la más oscura es la gingival porque el espesor del esmalte es mínimo o inexistente.

El color propiamente dicho puede descomponerse en tres dimensiones: matiz, croma y valor. El *matiz* podríamos definirlo como el color básico o puro (amarillo, verde, azul; en Odontología, los colores se clasifican, según una de las escalas más comunes, Vita Lumin®-Vacuum, en A, B, C, D). Del *croma* diremos que es el grado de saturación o la intensidad del color; en la misma escala sería A1, B2, C3, etc. Por último, el *valor* podemos definirlo como la claridad u oscuridad de ese color; también se usa como sinónimo la palabra *brillo*[8] (véase también cap. 41).

De la comprensión de estos elementos podremos lograr el color de la pieza por restaurar, teniendo en cuenta, como ya dijimos, la graduación de gingival a incisal y sabiendo además que en muchas personas los caninos son algo más oscuros que el resto del grupo incisivo. A partir de esto tenemos que recordar que los niños tienen una gran cantidad de esmalte en comparación con la cantidad de dentina y dentina secundaria, ya que su cámara pulpar es amplia y esto nos dará un color sumamente claro. En pacientes de piel oscura o muy bronceados, el contraste da una apariencia más clara que la que tienen en realidad; este contraste a veces es más acentuado en las mujeres debido al uso de un lápiz labial o de maquillaje oscuro.

El paso de los años es un elemento que influye en el cambio de color debido a la desaparición de los bordes incisales, la disminución de la capa del esmalte, el aumento de la cantidad de dentina secundaria y la incorporación de colorantes que se hallan en los alimentos.

Otro de los factores que influyen es la luz con la que se toma el color, ya que si lo tomamos con luz natural, la intensidad del color dependerá de la hora y de la época del año; si lo hacemos con luz artificial, es importante conocer la tonalidad que ésta posee, ya que puede influir sobre el color (metamerismo).[9] De igual importancia es el color ambiente en la definición del color del diente.

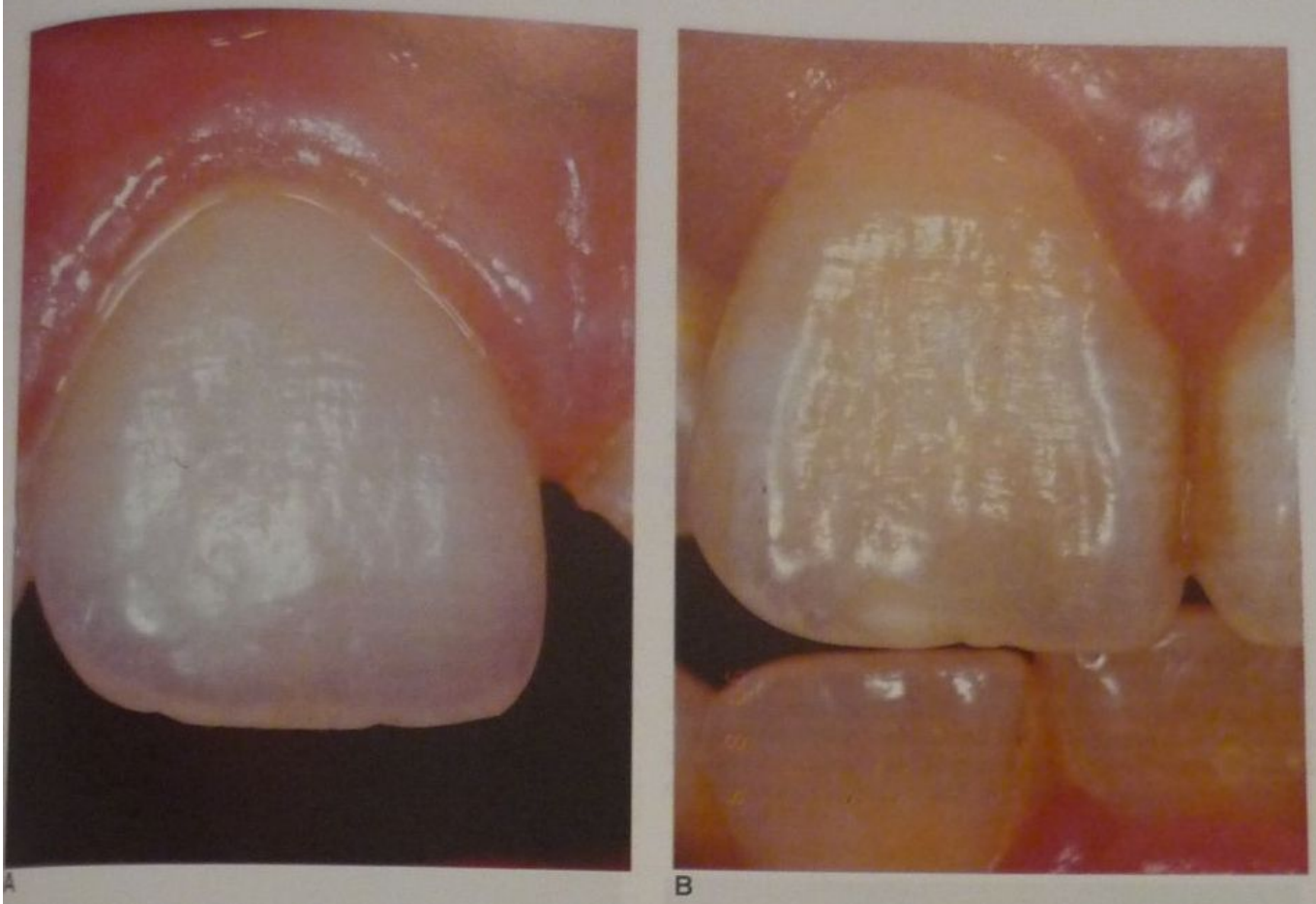

Fig. 40-4. **A.** Paciente de 7 años. Nótese la transparencia del borde incisal, el mantenimiento de la flor de lis y la transparencia adamantina. **B.** Paciente adulto. A diferencia de la imagen **A**, se notan ausencia de transparencia adamantina y borde incisal más plano y opaco.

Antes de tomarlo conviene no tener la vista saturada con algún color similar al dentario, ya que esto podría llegar a anular la percepción; en estos casos es recomendable fijar la vista en colores oscuros para que se puedan distinguir las variaciones sutiles entre la escala de color y la pieza dentaria. Debido a la gran cantidad de elementos que condicionan la elección de un color determinado, es aconsejable que la decisión la tomen en conjunto el profesional y el paciente.

Con respecto a los materiales, debemos tener en cuenta que la mayoría de las guías de tonos son inexactas ya que son estandarizadas y no están confeccionadas con el mismo material, además de que no se tienen en cuenta las variaciones que pueden existir entre una partida y otra.[10] Para la elección de un color es conveniente hacerlo con el diente sin aislamiento, hidratado y polimerizando una pequeña capa de resina en la zona que se ha de restaurar.

Dentro de la toma del color debemos considerar la translucidez, ya que es la que determinará la cantidad de luz que va a penetrar en el diente antes de reflejarse de nuevo hacia el exterior; algunos autores llaman a esto "vitalidad estética". Para lograrlo hoy contamos con resinas sumamente transparentes y modificadores de color (tintes) que sirven para generar una ilusión de profundidad en las restauraciones.

RELACIÓN DE CONTACTO

Es importante reconocer la forma, el tamaño y la localización de la relación de contacto, ya que alterándola podemos modificar la apariencia visual. En personas jóvenes, el punto de contacto se encuentra en el tercio incisal hacia vestibular y a medida que se produce el desgaste de ese borde incisal se ubica más hacia incisal. También debemos tener en cuenta si las piezas dentarias se encuentran normoimplantadas o si tienen alguna malposición o enfermedad periodontal que condicionen la estética de la sonrisa.

TEJIDOS PERIODONTALES Y ESTÉTICA PERIODONTAL

La Odontología restauradora y la periodoncia son dos disciplinas que necesariamente se deben complementar para el logro de un buen resultado a largo plazo. La una, con el aporte de estructuras anatómicas que no dañen ni invadan el espacio de los tejidos de sostén, y la otra, manteniendo o recuperando los elementos biológicos que conservan y protegen las piezas dentarias.

Esta simbiosis entre ambas especialidades es lo único capaz de dar un resultado biomecánico y estético aceptable.

Conceptos básicos

Es de primordial importancia para el odontólogo el manejo de algunos conocimientos básicos periodontales para lograr éxito a corto y largo plazo. Sin estas reglas fundamentales de trabajo, dejamos que el azar ocupe un papel preponderante en el pronóstico de nuestro trabajo.

Destacable es también que estos conceptos no son meras especulaciones o "golden rules", sino que se desprenden de trabajos científicos de autores y métodos serios.[10-13]

Espacio biológico: dimensiones fisiológicas del periodonto

Garguilo y col.,[14] en 1961, midiendo la altura de los tejidos de sostén dentario por coronal a la cresta ósea en cadáveres humanos lograron determinar una condición que se repetía.

Según sus resultados, las fibras conectivas tenían una altura de 1,07 mm, la inserción epitelial, 0,97 mm y el surco gingival, una profundidad de 0,69 mm. Otros estudios señalan la necesidad de respetar la suma de estos guarismos (unos 3 mm) ante cualquier restauración que se realice. No hacerlo abriría la puerta a una reacción biológica que iría desde una inflamación crónica de la zona a una retracción de la encía y/o resorción de la cresta ósea, posibilidades todas con consecuencias importantes sobre la estética de la zona (fig. 40-5).

Como casi todo lo que hacemos se realiza mejor cuando seguimos un plan, es necesario tomarse el tiempo adecuado para hacer un buen diagnóstico clínico-radiográfico antes de poner manos a la obra. Esta forma de actuar nos facilitará la evaluación de distintos puntos clave, como la extensión de la caries, o de las fracturas, permitirá evaluar el tejido de soporte remanente y determinar la existencia o no de un espacio biológico adecuado que permita alojar desde la cresta ósea hasta el margen de la restauración los componentes de la inserción epitelial y conectiva, más el espacio fisiológico del surco gingival.

Es importante destacar que las medidas mencionadas son histológicas y no clínicas, por lo que no hay que caer en el error de pensar que lo que medimos con nuestra sonda periodontal no se correlaciona con esos 0,69 mm de surco histológico.

Una buena forma de analizar el espacio biológico es hacer un sondeo óseo, obviamente bajo anestesia, y medir si hay altura para las estructuras mencionadas (véase cap. 21).

Cuando este espacio no está respetado, tenemos la obligación de crearlo, ya sea por medio de maniobras resectivas, como un alargamiento de la corona clínica; de maniobras ortodónticas, como una extrusión rápida de la pieza en cuestión, o combinadas (fig. 40-6).

Contorno gingival

Al ver la sonrisa de nuestros pacientes, nos es fácil concluir que su belleza no depende solo de las estructuras dentarias, sino también y en gran medida de los tejidos que la rodean.

También podemos inferir que una simetría entre ambos lados de la arcada es deseable, pero que cada pieza dentaria responde a un patrón determinado. Allen,[15] en 1988, recomendaba que los cuellos de los incisivos y los

A

B

C

Fig. 40-5. A, B y C. En estas imágenes puede observarse cómo los tejidos presentan signos de inflamación asociada con una invasión del espacio biológico. La radiografía confirma el diagnóstico en el segundo caso.

A

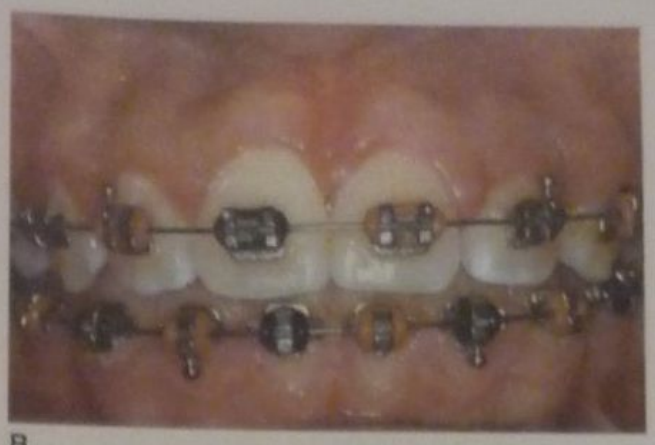

B

Fig. 40-6. A y B. Desarmonía entre corona clínica y corona anatómica corregida mediante una gingivectomía.

ninos superiores tuvieran su pico levemente hacia dis- l, con igual altura para los incisivos centrales y caninos 1,5 mm o 2 mm más cortos para los laterales.

Otro punto para analizar es la presencia de coronas en ariencia cortas, que en combinación con una línea de sonrisa muy alta dan un aspecto no del todo agradable. ando nos encontramos ante un caso de esta naturaleza, bemos determinar si la anomalía se encuentra en una sarmonía entre la corona anatómica y la corona clínica los dientes anteriores (medida desde el margen gingi- l hasta el borde incisal) o si es producto de un desarro- exagerado del tercio medio de la cara. En el primer so nos sería factible corregirlo mediante una cirugía re- tiva, el segundo ya debería ser tratado con cirugía or- nática, una vez analizados los pros y los contras de es- ipo[16] (fig. 40-7).

pacios interproximales

Al realizar cualquier tipo de modificación en la anato- o en la estructura de los dientes, es fundamental te- en cuenta que la papila dentaria necesita un espacio y ndispensable respetarlo. Esta conducta facilita la hi- ne de las caras proximales de las piezas dentarias y a los signos y los síntomas de una inflamación crói- en la zona.

Otro problema común con el que tenemos que lidiar es parición de espacios negros entre dos piezas luego de restauradas, que causan gran desazón en nuestros ientes. Una manera de prevenir ese problema es ejarnos con conocimientos como los vertidos por now,[17] que nos dicen que las posibilidades de que una ila se regenere por completo cuando la distancia en- la cresta ósea y el punto de contacto es de 5 mm son 98%. Cuando esta distancia se incrementa en 1 mm, probabilidades bajan a la mitad. Esto nos permite ma- r de alguna manera la altura de la papila simplemen- ambiando la posición del punto de contacto o, en el de los casos, manejando las expectativas del pacien- on anterioridad.

gen gingival de las restauraciones

Xiste consenso mundial acerca de que los márgenes de restauraciones deben ser supragingivales. Ahora bien, l sería la excepción a la regla y cuál es el límite?

La única razón valedera para extendernos subgingivalmente con las preparaciones es la finalidad estética, y sin superar nunca los 0,5 mm de profundidad. Otras causas cualesquiera, como mejorar la retención o por una extensión por prevención, son dogmas del pasado que ya se han revisado y dejado de lado. Una mejor retención se puede lograr mediante técnicas nuevas sin necesidad de extendernos por debajo del margen gingival. Se ha demostrado además que el índice de inflamación gingival y de caries es menor cuando los márgenes se mantienen supragingivales.[18-20]

CONCLUSIONES

Intentamos mostrar algunos elementos de importancia, y que colaboran en el análisis de la o las piezas por restaurar, para comprender las necesidades de nuestro paciente, teniendo en cuenta siempre la oclusión y la salud gingival.

No existe una forma única de restaurar una sonrisa devolviéndole la estética perdida que sea aplicable a la totalidad de los casos clínicos, sino que son tantas como seres humanos hay.

Al realizar restauraciones estéticas no solo debemos tener en cuenta los elementos descritos, sino que debe-

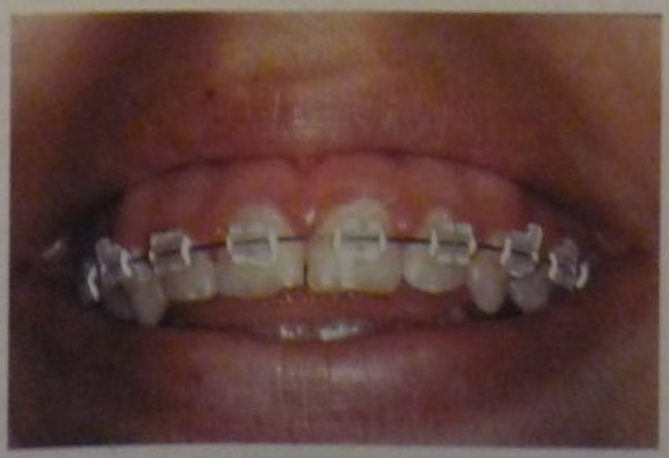

Fig. 40-7. Sonrisa gingival (corregible solo con cirugía ortognática).

mos considerar al individuo con necesidades y particularidades que lo hacen único, y como tal lo debemos tratar.

Agradecimientos

Al doctor Federico Galli (cátedra de Periodoncia, Universidad de Buenos Aires) por su gran colaboración en la redacción del capítulo en el área de estética periodontal.

REFERENCIAS

1. Goldstein R. Study of need for esthetics in dentistry. J Prosthet Dent 1969;21:589-98.
2. Diccionario de la Real Academia Española. 20ª ed. Espasa Calpe; 1984.
3. Chalifaux PR. Practice made perfect. Perception esthetics: Factors that affect smile design. J Esthet Dent 1996;8(4):189-92.
4. Qualtrough AJE, Burke FJT. A look at the dental esthetics. Quintessence Int 1994;25:7-14.
5. Lombardi RE. The principles of visual perception and their clinical application to denture esthetics. J Prosthet Dent 1973;29:358.
6. Heymann HO. The artistry of conservative esthetic dentistry. J Am Dent Assoc 1987; Special Issue: 14-E-23E.
7. Baratieri LN. Estética. Ed Quintessence; 1998.
8. Munsell AH. A color notation. Baltimore, MD: Munsell Color; 1975.
9. Preston JD, Ward LC, Bobrick M. Light and lighting in dental office. Dent Clin North Am 1978;22-43.
10. Hee Sun Kim, Chung Moon Um. Color difference between resin composite and shades guides. Quintessence Int 1996;27(8): 559-67.
11. Ramfjord SP. Periodontal aspects of restorative dentistry. J Oral Rehab 1974;1:107-26.
12. Hessam N. Aesthetic periodontal therapy. Periodontology 2000 2001;27, Issue 1.
13. Lindhe J. Clinical periodontology and implant dentistry. 3rd ed; Blackwell Publishing 1998. Chapters 19 and 21.
14. Garguilo AW. Dimensions and relationship of the dentogingival junction in humans. J Periodontol 1961;32:261-7.
15. Allen EP. Use of mucogingival surgical procedures to enhance esthetics. Dent Clin North Am 1988;32:307-30.
16. Becker CM. Crown contours that promote access for oral hygiene. Quintessence International Publishing Co 1981;12:233-8.
17. Tarnow DP, Magner AW, Fletcher P. The effect of the distance from the contact point to the crest of bone on the presence or absence of the interproximal dental papilla. J Periodontol 1992;63(12):995-6.
18. Waerhaug J. Presence or absence of plaque on subgingival restorations. Scand J Dent Res 1975;83:193-201.
19. Reeves W. Restorative margin placement and periodontal health. J Prosthet Dent 1991;66:733-6.
20. Gunay H, et al. Placement of the preparation line and periodontal health–A prospective 2-year clinical study. Int J Periodontics Rest Dent 2000;20:173-81.

41

Modificaciones morfológicas

Julio Barrancos Mooney y Patricio J. Barrancos

INTRODUCCIÓN: TRATAMIENTO DE LA SONRISA

La sonrisa es la mejor tarjeta de presentación de una persona ante sus semejantes en su vida de relación. Una sonrisa armónica que muestra dientes bien alineados, de color homogéneo y con sus bordes incisales siguiendo una línea que acompañe la forma de los labios es uno de los dones más preciados que la naturaleza puede concederle a un ser humano (fig. 41-1).

Cuando esto no ocurre así, el odontólogo posee recursos simples y efectivos que le permiten devolver a la sonrisa la armonía perdida o que nunca tuvo. Además, es posible corregir otras alteraciones vinculadas con la función, el equilibrio oclusal y la prevención.

Bajo el término de *modificaciones morfológicas* se incluye una serie de procedimientos que tienden a corregir las pequeñas desarmonías dentarias existentes en una boca con el objeto de mejorar su estética y su función, embellecer la sonrisa, reducir el riesgo de caries por atrapamiento de placa y alimentos, proteger la biología periodontal y optimizar la oclusión.

El avance notable de los adhesivos a tejidos dentarios, sumado al perfeccionamiento de los composites, permite modificar con facilidad la forma y la posición de los dientes, al cerrar diastemas, equilibrar asimetrías y transformar conoides y/o caninos en incisivos para obtener una sonrisa armónica y con alto grado de estética.

Es importante tener en cuenta que el impacto visual de una sonrisa no puede asociarse exclusivamente con la belleza individual de un diente. Esa estética del diente debe estar combinada con las consideraciones macroestéticas

Fig. 41-1. La sonrisa es la mejor tarjeta de presentación. **A, B** y **C**, Sonrisas femeninas, armoniosas. **D**, Sonrisa masculina, que muestra dientes ligeramente irregulares que realzan la personalidad.

que nos dan el conjunto de dientes, los labios, las encías y la línea de la sonrisa[1] (véase cap. 40).

LA LÍNEA DE LA SONRISA

La línea de la sonrisa, delimitada por los labios al entreabrirse, debe permitir ver dientes perfectamente alineados y con los bordes incisales siguiendo una línea bien armónica. Esta línea es diferente según el sexo. En las mujeres, por lo general, los bordes incisales superiores deben seguir una leve curva con la convexidad hacia abajo. Los dos incisivos centrales son ligeramente más largos que los laterales y éstos se continúan con los bordes incisales de los caninos, que no deben tener puntas demasiado prominentes. En bocas que muestran ampliamente los premolares, éstos deben continuar la misma línea. Todos los bordes incisales son ligeramente redondeados, en especial los ángulos distales y las troneras, que en su emergencia incisal se encuentran ligeramente entreabiertas.

En los hombres, los bordes de los incisivos centrales y de los caninos en general están en un mismo plano, la línea es recta, las troneras no se abren hacia incisal y los caninos son más prominentes y definidos (fig. 41-2).

El análisis de la línea de la sonrisa debe hacerse en conjunto con el paciente, frente a un espejo. Se debe recordar que muchos de estos procedimientos se llevan a cabo exclusivamente por los requerimientos estéticos del paciente, cuyas expectativas son muy altas. Por lo tanto, es imprescindible entender sus deseos y expectativas antes de iniciar cualquier tratamiento y es igualmente importante que el paciente entienda las limitaciones técnicas y anatómicas inherentes al tratamiento restaurador.[2] Se debe estimular al paciente para que hable y se ría en forma espontánea, para observar la forma de los labios en funcionamiento (fig. 41-3).

EL COLOR DE LOS DIENTES

El color de los dientes se manifiesta por el reflejo de la luz que incide sobre ellos. Esta reflexión no es total, porque parte de la luz es absorbida, otra parte es transmitida y un porcentaje se refleja y da la ilusión del color (fig. 41-4). Es el resultado de los efectos ópticos combinados de las diferentes capas de la estructura dentaria, sobre todo la translucidez y el grosor del esmalte y del color de la dentina subyacente.[3]

Esta ilusión del color depende de numerosos factores: la textura del diente, la temperatura, la intensidad y el color de la fuente de luz, el color de los labios y de la ropa del paciente, el color del babero, del camisolín o la toalla de protección, de los colores ambientales y otros.[4] Ya que la determinación del color de un diente sigue siendo un acto subjetivo, depende de la capacidad perceptiva del

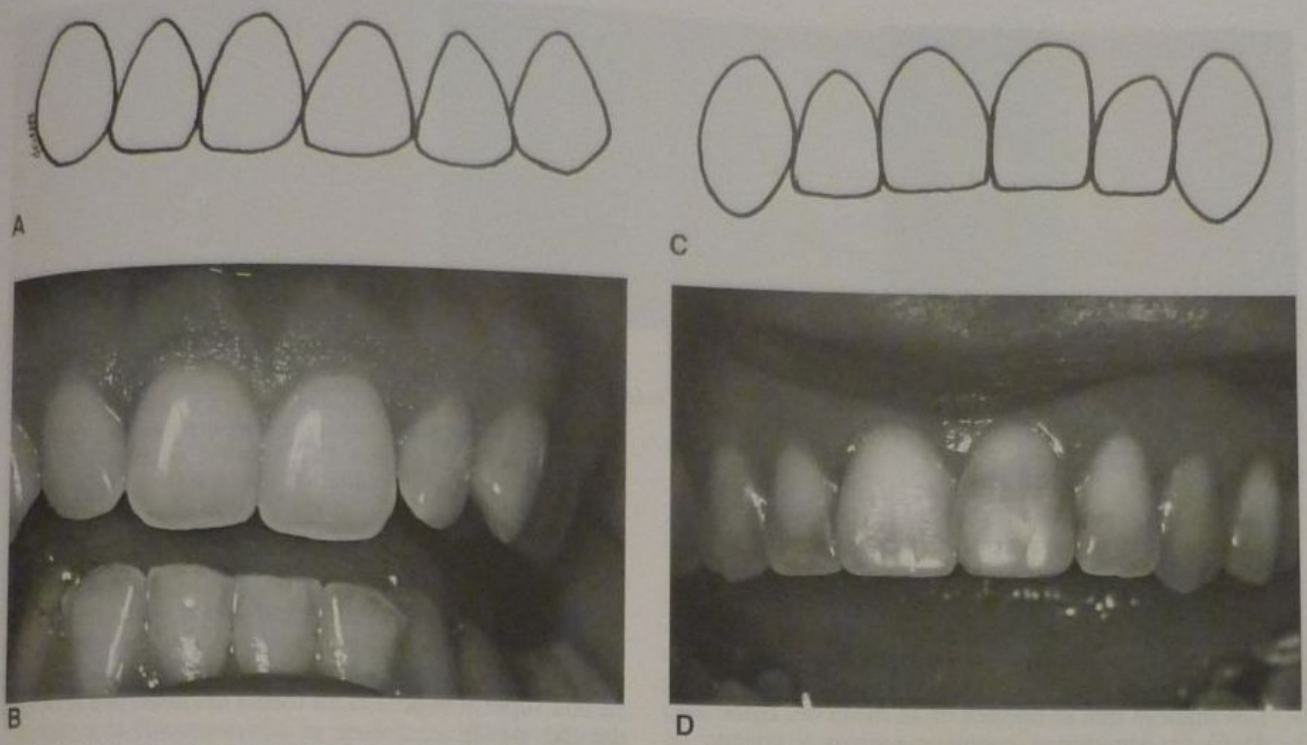

Fig. 41-2. Bordes de incisivos y forma de caninos. **A** y **B.** Bordes redondeados y caninos poco salientes, en dientes de mujer. **C** y **D.** Bordes rectos y caninos prominentes en dientes de hombre.

operador, de su estado de ánimo, de la fatiga ocular y de su sentido artístico. Un mismo operador en días diferentes puede seleccionar colores distintos para un mismo caso.

En 1915, Munsell[5] creó un sistema ordenado para la descripción de los colores agrupándolos en un sistema tridimensional, definidos por matiz, valor y croma (fig. 41-5):

- *Matiz* es el nombre del color, de acuerdo con su longitud de onda (azul, verde, amarillo, etc. (fig. 41-5A).
- *Valor* es la claridad u oscuridad del color, de acuerdo con su contenido en gris. Un color con más valor es más claro (tiende al blanco), mientras que uno con valor bajo es más oscuro (tiende al negro) (fig. 41-5 B).
- *Croma* es la saturación o intensidad del color y depende de la concentración del matiz. Un croma alto indica un color más intenso (fig. 41-5C).[6]

La American Dental Association, en un intento por normalizar el problema de selección del color, ha recomendado el uso del Sistema Coordinado Munsell,[7,8] para operadores y técnicos:

Fig. 41-3. El análisis de la línea de la sonrisa debe hacerse frente a un espejo.

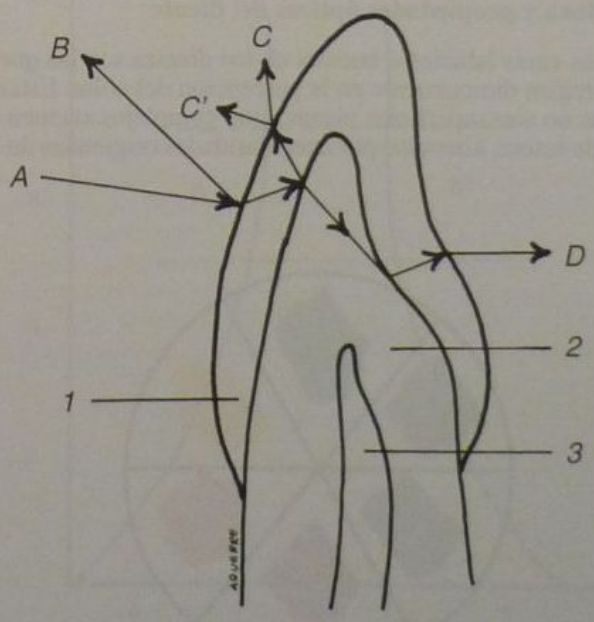

Fig. 41-4. La luz que incide sobre un diente es en parte reflejada, en parte absorbida y en parte transmitida. *A.* Rayo de luz incidente. *B.* Luz reflejada como en espejo. *C* y *C'*. Luz absorbida y vuelta a reflejar desde la dentina. *D.* Luz transmitida a través del diente. *1*: esmalte; *2*: dentina; *3*: pulpa. (Adaptado de O'Brien J.[7])



Fig. 41-5. Las tres dimensiones del color. **A.** El matiz es el nombre del color. **B.** El valor es la claridad u oscuridad del color. **C.** El croma es la saturación del matiz. (Tomado y modificado de Derbabian, et al.[6])

- Los matices pueden ser primarios, secundarios y complementarios.
- Los matices primarios son rojo, azul y amarillo.
- Dos matices primarios, mezclados, forman un matiz secundario: rojo-amarillo forma naranja, azul-amarillo forma verde, azul-rojo forma violeta.
- Los matices que se oponen en la rueda del color (fig. 41-6) se denominan *complementarios* y cuando se mezclan, se anulan y forman gris.

La observación del matiz de un diente debe ser muy breve, no más de 5-10 segundos, para evitar que los elementos sensitivos de la retina se saturen y transmitan al cerebro un informe erróneo. Se debe descansar la vista observando un objeto o superficie de color azul o verde.

Se le debe prestar particular atención al valor del diente (a mayor valor, mayor tendencia al blanco), el cual es de suma importancia para lograr una apariencia vital y natural de la restauración. Esto se puede lograr mejor controlando una fuente de luz, como se explica más adelante.[9]

Textura y propiedades ópticas del diente

Las caras labiales o bucales de los dientes son las que participan directamente en la percepción del color. Estas caras no son superficies planas, sino complejos segmentos de esfera, alterados por irregularidades originadas durante el desarrollo embrionario, lóbulos de desarrollo, periquimatas de esmalte, hoyos minúsculos, depresiones y prominencias. La luz que incide se refleja en forma diferente en cada milímetro cuadrado de su superficie y complica infinitamente el problema de la selección del matiz y su reproducción con materiales de restauración en una superficie creada en forma artificial por el operador (fig. 41-7).

Debido a que el esmalte es más translúcido que la dentina, la luz lo atraviesa en mayor proporción y se refleja en las capas internas de la dentina que poseen un matiz más intenso y definido, según raza, edad, ubicación del diente, grosor y factores congénitos o adquiridos que modifican el color[10] (véase fig. 41-4). Otras características que afectan la transmisión de la luz a través de las piezas dentarias son la fluorescencia (propiedad de la dentina) y la opalescencia (del esmalte).

La fluorescencia se produce por pigmentos especiales, que absorben energía de la luz ultravioleta y de inmediato la emiten como luz visible. La fluorescencia es particularmente pronunciada bajo lámparas de ultravioleta de alta energía, por ejemplo, en discotecas. Los bordes incisales de dientes vitales están virtualmente libres de fluorescencia, pero ésta se hace más evidente en el tercio cervical ya que es la dentina la que presenta un nivel alto de esta propiedad que caracteriza al diente vital. La fluorescencia de los nuevos composites de alta estética (Four Seasons de la firma Ivoclar Vivadent, Vitalescence de

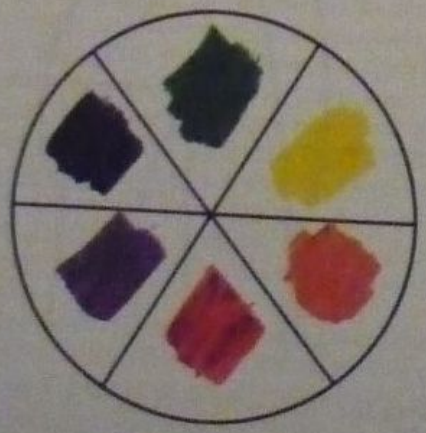

Fig. 41-6. Rueda del color. Los matices que se oponen en la rueda se anulan al mezclarlos y forman gris.

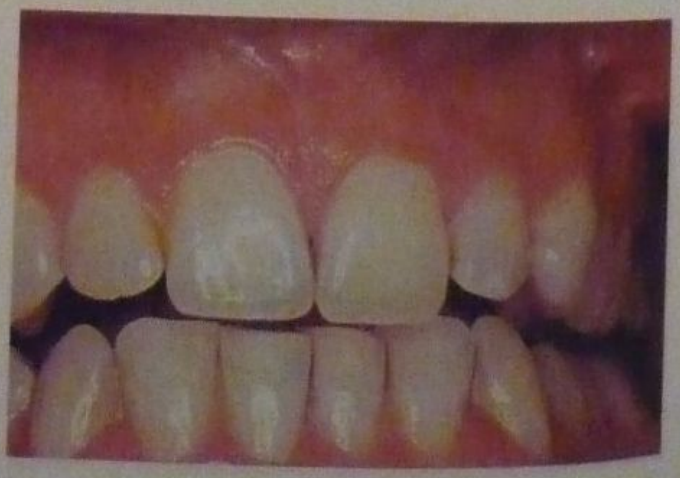

Fig. 41-7. Por la textura del diente, la luz se refleja en forma diferente en cada milímetro cuadrado de la superficie.

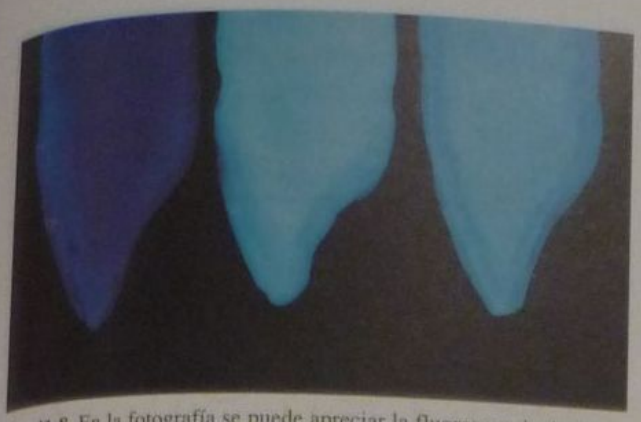

Fig. 41-8. En la fotografía se puede apreciar la fluorescencia de dentina natural (en el medio) que se obtiene con un composite microhíbrido (derecha; Vitalescence, Ultradent) en comparación con un composite tradicional (izquierda) al someter las muestras a una luz ultravioleta. (Gentileza de Grimberg Dental Center S.A.)

Fig. 41-9. La copa de la izquierda es transparente, la de la derecha es traslúcida.

Ultradent, Miris de Coltene, etc.) reproducen el comportamiento del diente natural (véanse caps. 37 y 38) (fig. 41-8).

Frente a la fluorescencia, la opalescencia es evidente, sobre todo en las zonas incisales de los dientes naturales. En términos sencillos, este efecto óptico se basa en las diferentes maneras en que se dispersan las ondas de luz largas (rojas) y las cortas (azules). Si se examina un diente con luz incidente, parecerá que tiene un matiz azulado, mientras que si se hace con luz transmitida, dicho color cambiará a rojo anaranjado. Este efecto se debe imitar en la restauración de un diente con los materiales correspondientes.

Por último, una restauración debe tener translucidez para tener una apariencia de vitalidad y, a veces, en el borde incisal, transparencia (fig. 41-9).

Fuente de luz

Una restauración tendrá un matiz diferente según el tipo y la intensidad de luz que la ilumine. Este fenómeno se llama "metamerismo" y complica el problema de la selección del color en Operatoria dental.

La luz ideal es la luz de día en las horas próximas al mediodía, cuando la temperatura de la luz es de alrededor de 5.500 °K y contiene un porcentaje equilibrado de los matices fundamentales que producen una luz blanca pura.[11] El cielo azul, por su parte, tiene un porcentaje elevado de azul y ultravioleta y su temperatura de color puede ser de 7.000 °K.

Por la mañana, la luz solar está dominada por el amarillo y su temperatura sube de 2.000 °K a 4.000 °K hacia media mañana. Al atardecer, la temperatura de la luz vuelve a disminuir igual que en la mañana pero el matiz dominante es el amarillo-naranja (fig. 41-10). Las lámparas incandescentes producen luz de 2.500 °K y los tubos fluorescentes comunes se acercan a 4.000 °K. Para una selección correcta de matices en el consultorio o en el laboratorio, debe elegirse una combinación de tubos fluorescentes que permita obtener la temperatura ideal de alrededor de 5.500 °K, controlada con un medidor de temperatura de color.

Cuanto menor sea la temperatura de la luz, más rojo parecerá el objeto iluminado y cuanto más elevada sea la temperatura de la luz, más se acercará al azul.[12]

El otro factor para tener en cuenta es la intensidad de la luz en el área de trabajo, que debe ser de alrededor de 2.000 lux. Los objetos iluminados con intensidades menores o mayores pueden parecer más pequeños o más grandes. Si la intensidad es muy alta, la observación causará fatiga.

Factores ambientales

En la selección del matiz, los factores ambientales deben ser de color neutro para no influir sobre el operador. Se le debe pedir a la paciente que se quite por completo el rouge de los labios y se deben cubrir sus ropas con un babero o toalla de color celeste, verde claro o gris. La habitación o el equipamiento no debe tener superficies que

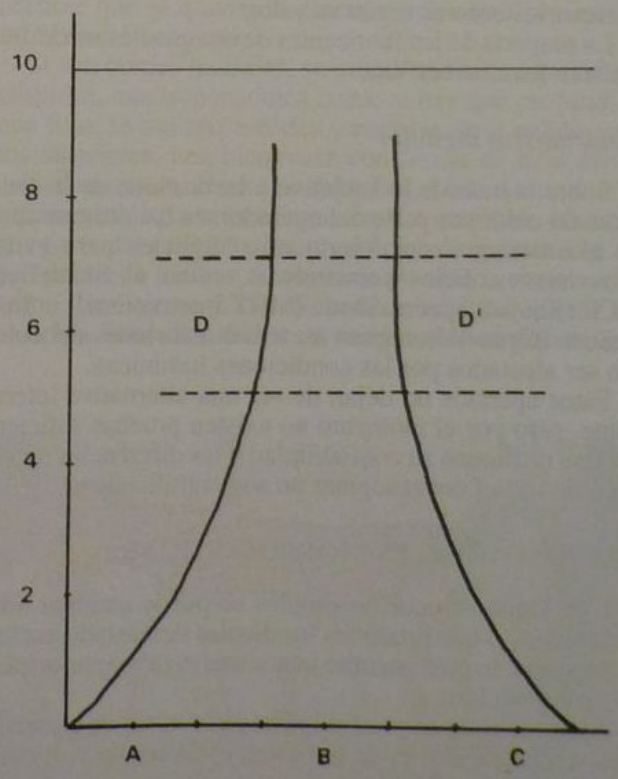

Fig. 41-10. Temperatura de la luz en grados Kelvin. Línea vertical: grados Kelvin × 1.000. Línea horizontal: *A*, amanecer; *B*, mediodía; *C*, atardecer; *D-D'*, zona de luz óptima (entre 5000 y 7000 °Kelvin). (Adaptado de Jinoian V. En: Preston; op cit 7.)



Fig. 41-11. Muestrario de colores Chromascop (Ivoclar Vivadent. Gentileza de Juan Novacek S.A.).

reflejen intensamente la luz y las paredes deben estar pintadas en blanco mate, gris o colores muy pálidos.

Selección del color del diente

Se elige una guía de colores del material que se va a utilizar, ya sea composite directo, indirecto o porcelana.

Se toma un diente de la guía, se humedece y se compara con el diente del paciente durante solo 5-10 segundos. Es conveniente comenzar con matices bien diferentes del matiz del diente, para ir acercándose al que más se asemeje. El paciente debe estar observando, por medio de un espejo, para compartir la responsabilidad de la elección. Una vez que se llega al matiz más parecido, se debe cambiar la iluminación o buscar una segunda fuente de luz y repetir la comparación. Se hace poner de pie al paciente y se vuelve a comparar en estas condiciones. Si hay coincidencia en el matiz elegido, se puede continuar con el tratamiento del diente.

Entre las guías más utilizadas en la actualidad están la Vita Lumen y su evolución, Vita 3D Master y la Chromascop de Ivoclar Vivadent (fig. 41-11). Estos dos últimos sistemas simplifican mucho la elección del color al agrupar los colores según su valor.

La mayoría de los fabricantes de composites modernos utilizan los matices Vita.

Colorímetros digitales

Sobre la base de lo subjetivo e inconstante de la elección del color por parte del operador, en los últimos años se han desarrollado colorímetros digitales para evitar esos errores. Estos colorímetros, como el ShadeEye-NCC (Shofu), SpectroShade (MHT International) o ShadeScan (Cynovad), captan las tres dimensiones del color sin ser afectados por las condiciones lumínicas.

Estos aparatos no dejan de ser una alternativa interesante, pero por el momento no existen pruebas suficientes que ratifiquen su confiabilidad y las diferencias con el método visual convencional no son significativas.[13-18]

MODIFICACIONES MORFOLÓGICAS

Con algunos recursos simples se puede cambiar además el efecto que producen los dientes demasiado anchos o angostos, lo cual permite una semejanza mayor respecto de sus vecinos.

Las desarmonías morfológicas pueden ser de cuatro tipos: a) de tamaño, b) de posición, c) de forma y d) combinadas (cuadro 41-1).

Los procedimientos utilizados para la corrección de las desarmonías se pueden agrupar básicamente en tres categorías: 1) recontorneado, 2) incrementación y 3) mixtos (cuadro 41-2).

Cuadro 41-1. *Desarmonías morfológicas*

a) De tamaño
b) De posición
c) De forma
d) Combinadas

Estos procedimientos no pretenden reemplazar a la Ortodoncia, sino que se ofrecen como una alternativa simple y de ejecución rápida.

DESARMONÍAS DE TAMAÑO

Las desarmonías de altura incluyen los dientes que sobresalen del plano oclusal, o sea que tienen altura excesiva, y a los dientes que están por debajo del plano oclusal, ya sea por infraerupción, fractura, malformación congénita u otras causas. Los dientes que sobresalen del plano oclusal o que alteran la línea de la sonrisa se corrigen con el recontorneado y los que están por debajo del plano oclusal se corrigen con la incrementación (fig. 41-12).

Recontorneado

El recontorneado o remodelación estético-funcional es un procedimiento de ejecución muy simple, que consiste en el desgaste selectivo de partes de la corona dentaria con el objeto de lograr el efecto estético y/o funcional buscado.[19]

El recontorneado se utiliza para corregir sobre todo defectos de altura.

Desde hace muchos años, el recontorneado o desgaste en las caras oclusales de los dientes posteriores y en los bordes incisales y caras linguales de los anteriores se realiza para el ajuste de la oclusión natural del paciente o después de haber efectuado restauraciones que pudieran haber modificado el equilibrio oclusal. Esto se denomina *ajuste oclusal* y debe llevarse a cabo con precaución, previa obtención de modelos de estudio y montaje en articulador, y siguiendo reglas bien definidas.[20-23]

La remodelación estética de los dientes anteriores y de los primeros premolares tiene una finalidad fundamentalmente estética y debe hacerse después de estudios sobre modelos para no afectar el equilibrio oclusal. La mayoría de los pacientes que concurren a un consultorio pueden beneficiarse con algún tipo de remodelación estética.

Los dientes pueden parecer más angostos si los lóbulos verticales de desarrollo se acercan a la línea media y más anchos si estos lóbulos se alejan hacia distal y mesial, o si la cara labial se aplana. La ilusión de que parezcan más cortos se logra acentuando las periquimatas en la zona cervical y ubicando más hacia el centro del dien-

Cuadro 41-2. *Procedimientos para corregir desarmonías*

a) Recontorneado
b) Incrementación
c) Mixtos

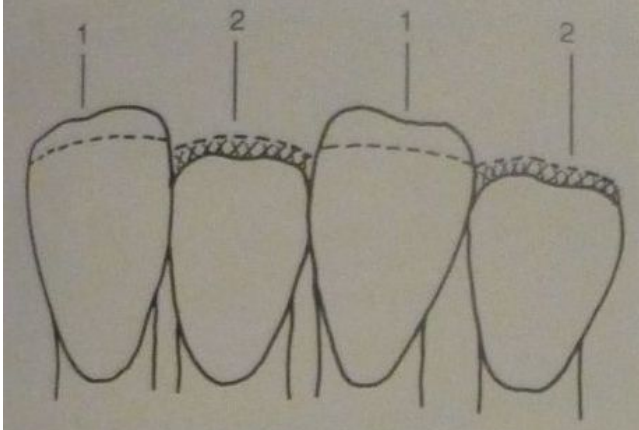

Fig. 41-12. Desarmonías de tamaño. *1*: corrección por recontorneado; *2*: incrementación.

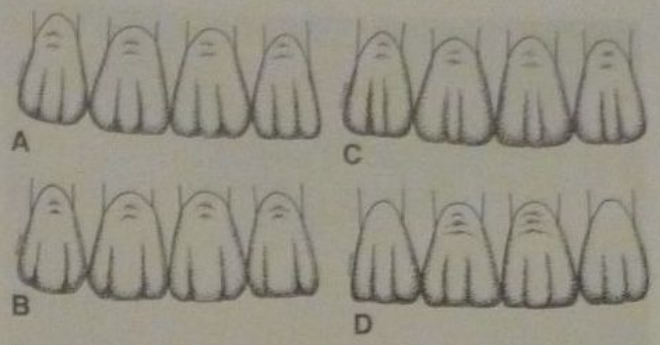

Fig. 41-13. Ilusiones ópticas. **A.** Dientes de tamaño normal. **B.** Al hacer los lóbulos de desarrollo más separados, parecen más anchos. **C.** Con lóbulos de desarrollo ubicados más hacia la línea media, parecen más angostos. **D.** Al acentuar las líneas del cuello, los dientes parecen más cortos; al quitar las líneas del cuello, parecen más largos.

e la convexidad máxima cervical. Al disminuir o anular las periquimatas cervicales y al llevar hacia cervical la convexidad máxima se logra una apariencia de mayor longitud (fig. 41-13).

La decisión de hacer modificaciones depende del estudio de la línea de la sonrisa.

Simulación clínica

La simulación clínica puede hacerse de varias maneras: a) con modelos de estudio, b) directamente en boca, c) con fotografías, d) mediante sistema de imágenes y computadora, y e) con una férula transparente que cubra los dientes anteriores (cuadro 41-3).

a) Sobre los modelos de estudio se hacen los desgastes y las modificaciones necesarias para que el paciente las observe. Este sistema tiene los inconvenientes de la falta de color y que no se ve la línea de la sonrisa.
b) La simulación directa en boca se realiza pintando con pintura acrílica de color negro las partes de los dientes que se piensa modificar.
El color negro simula el tejido dentario que se pretende desgastar. Este sistema requiere un poco de imaginación por parte del paciente para ver el resultado, enmarcado por los labios. También se puede usar un marcador negro con punta de fibra o fieltro.
c) La fotografía preoperatoria en color permite corregir la forma de los dientes utilizando lacas o tintes fotográficos que se utilizan para retoques. Conviene duplicar las fotos para ver el antes y el supuesto después. Es preciso tener cierta habilidad para hacer estos retoques con precisión.
d) Sistema de imágenes y computadora. Algunos sistemas de imágenes permiten obtener la fotografía del paciente en la computadora mediante un programa o "software" especial y hacer las modificaciones necesarias para el efecto estético que se pretende lograr.[24] La impresora color permite obtener en el momento la imagen del antes y el después para que el paciente los evalúe (véanse caps. 6 y 7).
e) La férula transparente se construye con plásticos termomoldeables, similares a los que se usan para las cubetas de blanqueamiento.
Se reproducen los seis dientes anteriores y se hacen las modificaciones en la férula para que el paciente las observe directamente sobre sus dientes.

Cuadro 41-3. Simulación clínica

a) Con modelos de estudio
b) Directamente en boca
c) Con fotografías
d) Mediante sistema de imágenes y computadora
e) Con una férula transparente que cubra los dientes anteriores

Ejecución

El recontorneado se realiza con facilidad con piedras diamantadas de grano grueso, de forma adecuada a la superficie que se quiere desgastar, a velocidad superalta y refrigeración copiosa.

Si son bordes incisales, se utiliza una cilíndrica; si son cúspides, una troncocónica corta; si hay que profundizar una fosa, se usa una esférica y para las caras palatinas de los anteriores, una biconvexa con forma de bala. No se utiliza anestesia. Nunca se debe llegar a la dentina.

Una vez lograda la aceptación del resultado obtenido por parte del paciente, las superficies desgastadas se deben pulir con piedras de alúmina y/o discos abrasivos de grano decreciente y, por último, se les debe aplicar una solución fluorada o un barniz con flúor. Si el sitio desgas-

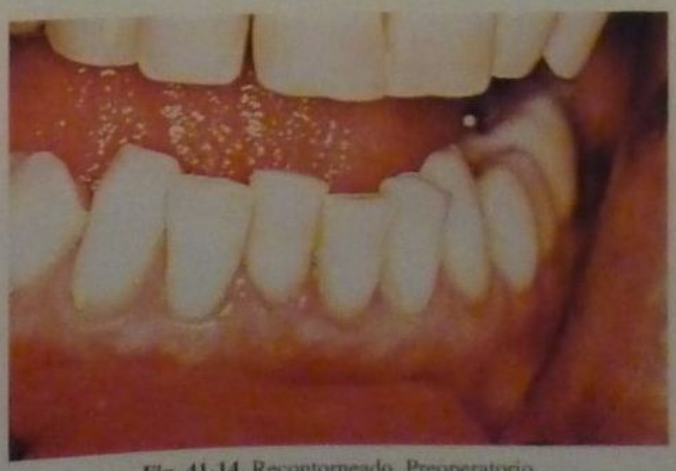

Fig. 41-14. Recontorneado. Preoperatorio.

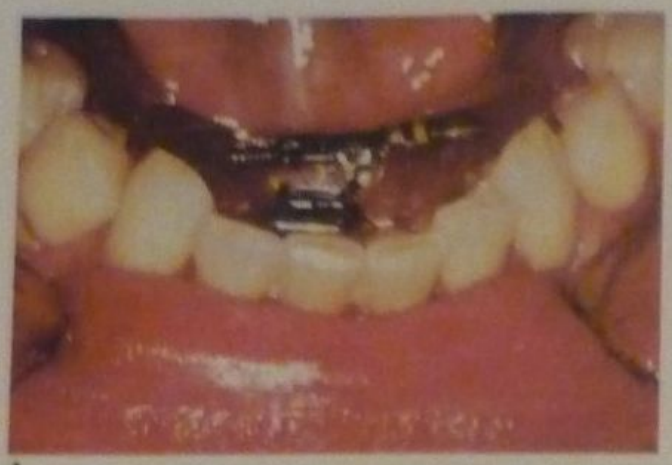

A

B

Fig. 41-15. A. Corrección ortodóntica de incisivo en linguoversión. **B.** Resultado posortodoncia.

tado ya tuviese dentina expuesta, al terminar el procedimiento se debe cubrir esta dentina con un adhesivo dentinario (véase cap. 51) (figs. 41-14 a 41-25).

En algunos casos, la línea de la sonrisa se ve alterada por la altura desigual de la encía en la zona de los cuellos dentarios. En estos casos, para lograr un aspecto estético más perfecto, es necesario hacer un aumento de la corona clínica (véase cap. 21).[25,26]

Incrementación

En algunas situaciones clínicas, la desarmonía de los bordes incisales y la alteración de la línea de la sonrisa provienen de un diente anterior excesivamente corto en relación con sus vecinos. En este caso, es necesario alargar este diente y controlar la oclusión para no modificar la guía incisiva y no crear interferencias en la apertura y el cierre bucal.

La incrementación se hace mediante el agregado de un composite a través de una técnica adhesiva. Si lo que hay que agregar supera los 3 mm, es conveniente utilizar un opaco dentro del composite para que el borde incisal no resulte demasiado grisáceo por la transmisión de la luz que refleja el fondo oscuro del interior de la boca. La técnica es similar a la que se utiliza para una restauración de clase 4; se hace un amplio bisel en las caras labial y lingual y se reconstruye el diente a mano alzada. El bisel amplio es necesario por dos motivos: 1) para asegurar una buena retención y 2) para que el color se mezcle en forma gradual con el color de la pieza dentaria y no se observe la línea de unión entre composite y diente (figs. 41-26 a 41-33).

En casos de grandes aumentos de tamaño puede utilizarse una corona transparente de acetato como matriz.

Los resultados que se obtienen con grandes alargamientos con empleo de composite son excelentes al inicio, pero con el tiempo sufren desgaste y cambios leves de color.[27] Si bien es posible rehacerlos o corregirlos, los resultados estéticos más duraderos se obtienen al utilizar carillas o incrustaciones de porcelana (véanse caps. 51 y 53).[28,29]

DESARMONÍAS DE POSICIÓN

Estas desarmonías agrupan a las giroversiones, las lingualizaciones, las labializaciones y toda otra anomalía de posición dentaria. El tratamiento específico para estas anomalías es el tratamiento ortodóntico. No obstante y atendiendo razones personales de pacientes que no desean o no tienen tiempo para someterse a la Ortodoncia, algunas pequeñas desarmonías de posición pueden corregirse con el recontorneado y el aumento de tamaño mediante técnica adhesiva y composite. Los casos más graves de posición pueden corregirse con las carillas de

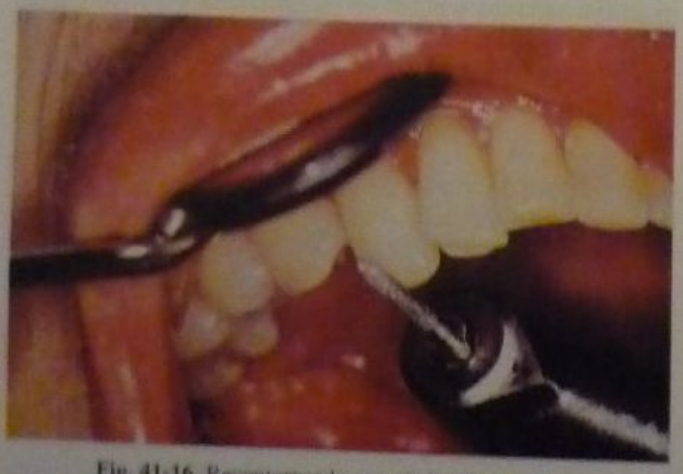

Fig. 41-16. Recontorneado con piedra diamantada.

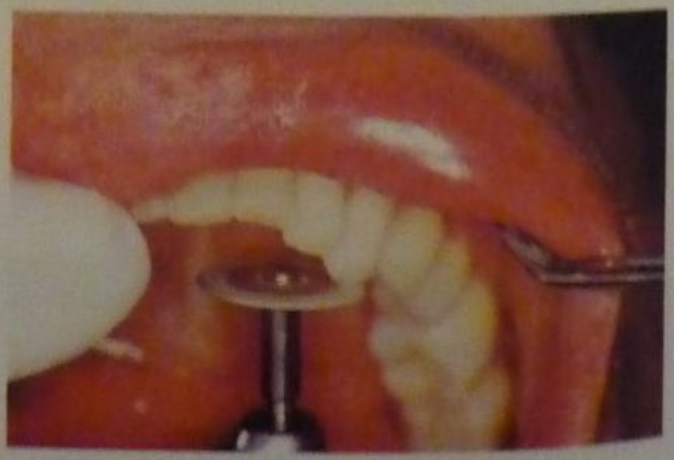

Fig. 41-17. Pulido del esmalte.

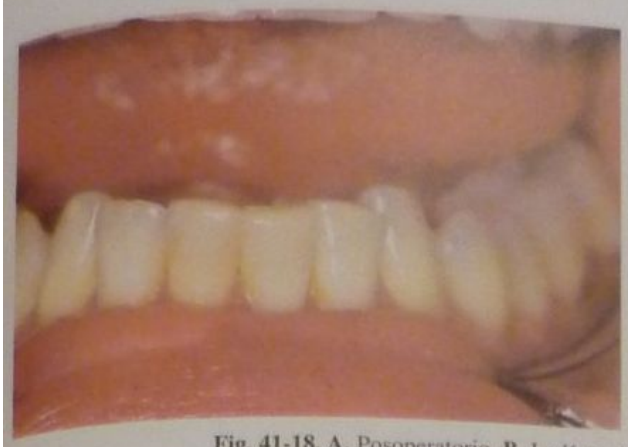

B

Fig. 41-18. A. Posoperatorio. **B.** La línea de la sonrisa corregida muestra mayor armonía.

B

Fig. 41-19. Otro caso de recontorneado. **A.** Preoperatorio. **B.** Posoperatorio.

Fig. 41-20. Recontorneado de incisivos inferiores. Preoperatorio.

Fig. 41-21. Simulación clínica con pintura acrílica.

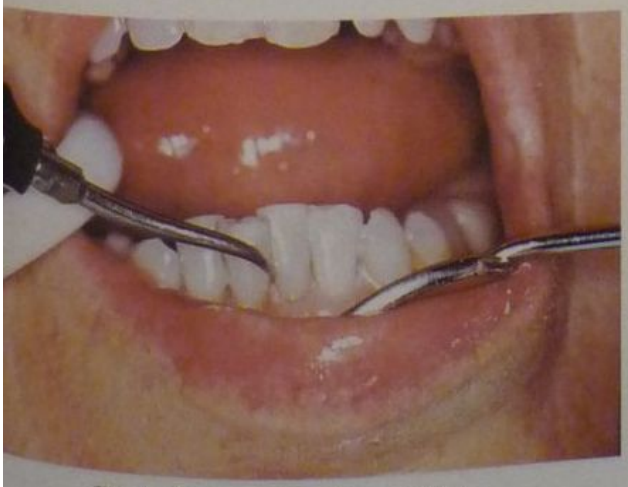

Fig. 41-22. Recontorneado con piedra.

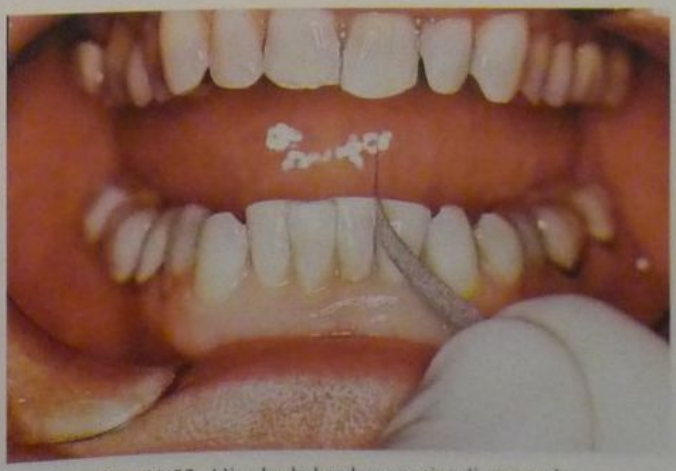

Fig. 41-23. Alisado de bordes con tira diamantada.

Fig. 41-24. Alisado del esmalte con discos abrasivos.

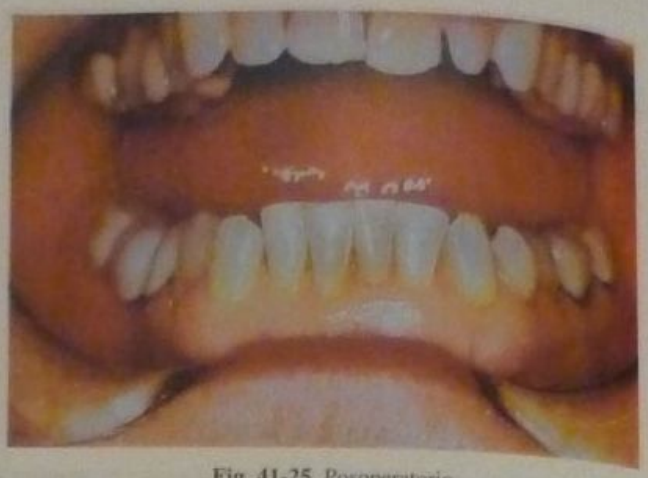

Fig. 41-25. Posoperatorio.

porcelana o resina. Estos recursos se pueden utilizar incluso después de haber realizado el tratamiento ortodóntico para corregir pequeñas alteraciones de posición y evitar la recidiva.[30]

Giroversiones

Con piedra diamantada troncocónica se desgasta toda la arista que sobresale hacia labial, procurando no llegar a la dentina.

Lo mismo se hace con la arista que sobresale hacia lingual. Se observa el resultado y, si es satisfactorio, se pulen las superficies desgastadas y se aplica flúor. Si aún quedaran partes del diente fuera de alineación, se deben rellenar con composite mediante técnica adhesiva, de mayor a menor, hasta devolver la anatomía correcta.

Lingualización

Esta anomalía de posición se corrige a la perfección con una carilla, que puede ser a mano alzada o por método indirecto, en composite o porcelana. Se debe desgastar el ángulo incisolingual para dar una apariencia más natural al diente en su borde incisal. El resto de la cara lingual que sobresale hacia el interior de la boca puede desgastarse solo si el paciente lo pide, ya que en términos de estética no lo requiere. Antes de hacer o de colocar la carilla, se asperiza levemente con piedra diamantada toda la cara bucal (figs. 41-34 y 41-35).

Labialización

Es la más difícil de corregir mediante recontorneado, ya que exige el desgaste de gran parte del esmalte labial, con el peligro de llegar a la dentina. Si la ortodoncia no se puede hacer por motivos especiales, hay que pensar en tres alternativas: a) una carilla labial de porcelana, que cubra mesial y distal, lo cual exige un enorme desgaste de tejidos sanos, b) hacer tratamiento endodóntico y resolver el caso con una carilla, y c) hacer tratamiento endodóntico, perno y corona.

DESARMONÍAS DE FORMA

Entre las desarmonías de forma podemos citar los dientes conoides, los dientes con enanismo o gigantismo, los demasiado pequeños para el espacio existente en la arcada, los caninos con su porción incisal demasiado puntiaguda, troneras incisales de incisivos o caninos demasiado abiertas, dientes fracturados en forma irregular, dientes supernumerarios, hipoplasias, etc.

Las desarmonías de forma se corrigen mediante el aumento de tamaño, el recontorneado o ambos. Es fácil agregar composite por técnica adhesiva a las superficies dentarias para crear un diente con características más armónicas.[31,32]

La selección del color es de suma importancia y debe otorgársele el tiempo necesario para lograr buenos resultados. En muchos casos, la carilla labial, ya sea a mano alzada o por técnica indirecta, es la que produce resultados estéticos más adecuados.

El objetivo principal consiste en alterar lo menos posible el tejido dentario original y conseguir buenos resultados funcionales y estéticos mediante el recontorneado y el agregado de composite.

Cuando se analizó el tema de la línea de la sonrisa, se establecieron las pautas generales de las características femeninas o masculinas de los dientes anteriores, en especial los superiores, que son los que más se ven al sonreír. Si se desea hacer más femenina una sonrisa, se deben recontornear los dientes, redondeando los ángulos, en particular los distales, abriendo levemente las troneras en su emergencia incisal y haciendo curvos los bordes incisales. Los dos centrales pueden ser más largos que los laterales y éstos, igual que los caninos, pueden seguir un plano oclusal ligeramente curvo con la convexidad hacia abajo. Los caninos son poco prominentes y poseen un borde incisal redondeado.

En cambio, en el hombre, los bordes incisales se deben hacer bien rectos y los seis dientes anteriores deben poseer un plano oclusal recto.

Los caninos son bien puntiagudos y más prominentes que el resto de los dientes.

Cuando un borde incisal es muy irregular o está levemente fracturado y queda más corto que su diente vecino, se debe analizar la situación para decidir si se hace solo recontorneado de ambos o si se reconstruye con composite el diente más corto. En este último caso es necesario analizar la oclusión del paciente y determinar la causa que ocasionó la pérdida de sustancia dentaria para tomar las medidas preventivas necesarias. No habría que descartar la posterior confección de una placa de relajación en caso de que se trate de un paciente bruxómano.[33]

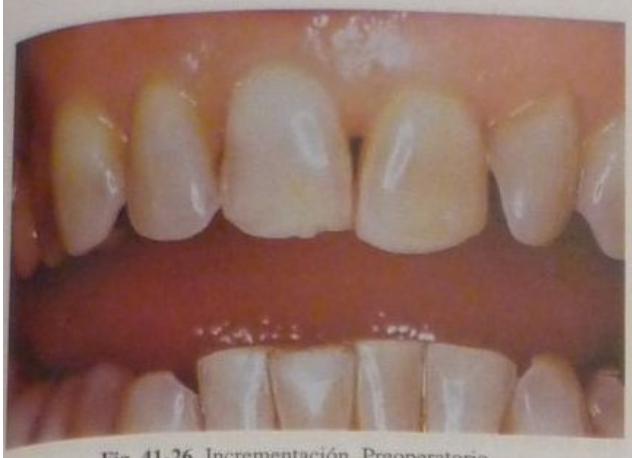

Fig. 41-26. Incrementación. Preoperatorio.

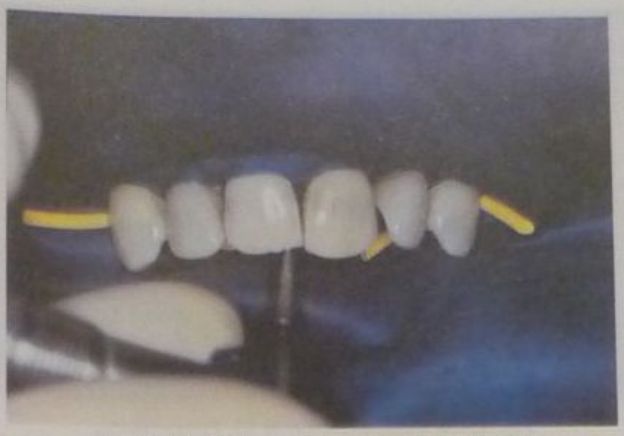

Fig. 41-27. Bisel con piedra por labial y lingual.

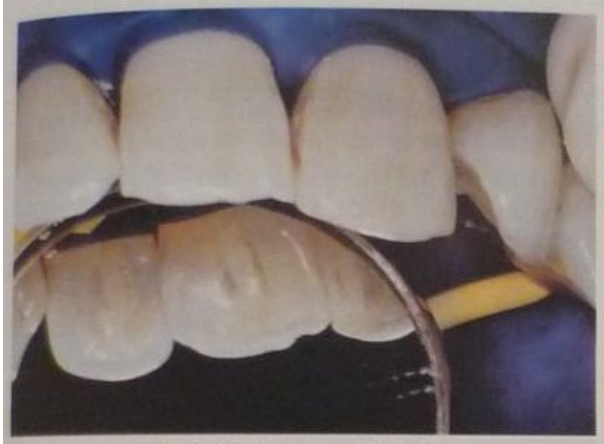

Fig. 41-28. Aspecto por lingual.

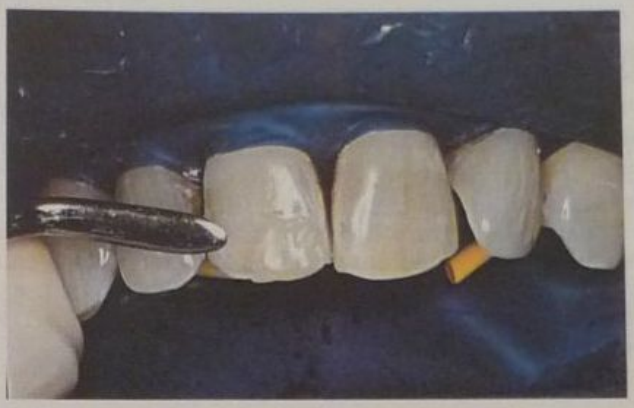

Fig. 41-29. Incrementación con composite. Primera porción, modelado.

Fig. 41-30. Terminación. Discos de pulir.

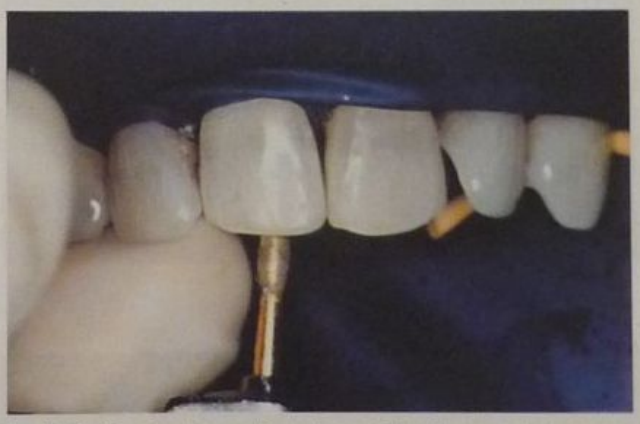

Fig. 41-31. Terminación por lingual con piedra diamantada de grano fino, forma de bala.

Fig. 41-32. Resellado.

Fig. 41-33. Posoperatorio.

Fig. 41-34. Lingualización de 22. Preoperatorio.

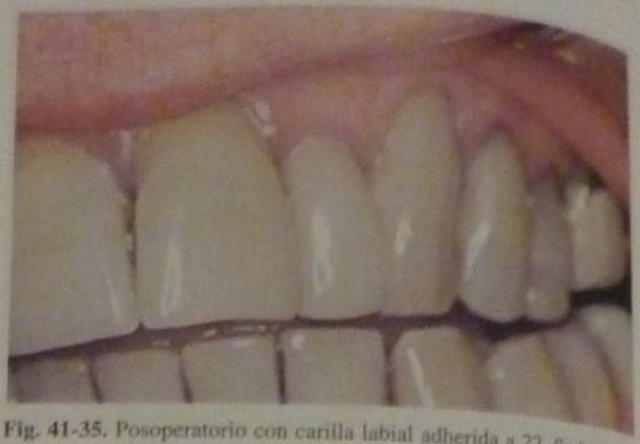

Fig. 41-35. Posoperatorio con carilla labial adherida a 22. Se han restaurado, además, los cuellos de 23 y 24.

Defectos de esmalte

Como primer paso se debe establecer la causa de la alteración de la superficie adamantina (p. ej., fluorosis, hipoplasia o traumatismo) para conocer la profundidad y tomar la consecuente decisión de tratamiento.

Cuando la alteración es superficial, puede corregirse por medio de la técnica de microabrasión (véase cap. 50). En cambio, cuando la profundidad perjudica la estética, se indica la confección de una restauración con composites.[33]

Dientes conoides, enanismo, caninos ectópicos, supernumerarios

Una sonrisa pierde armonía cuando uno o más de los dientes anteriores posee algún defecto importante de forma, como ocurre con los dientes conoides, enanos o muy pequeños. En otras situaciones clínicas, un canino puede ser ectópico, o sea, ocupar el lugar de un incisivo.

Para cambiar la forma de estos dientes se puede optar por dos procedimientos: 1) incrementación con composite o 2) carilla labial.

Incrementación con composite

Para la incrementación con composite se debe proceder en primer lugar al estudio del caso clínico mediante las maniobras ya descritas en otras partes de este libro. Se debe controlar principalmente la oclusión, tanto en céntrica como en movimientos, para ver si existe suficiente lugar entre el diente por tratar y sus antagonistas para realizar esta incrementación.

Luego de las maniobras previas, se realiza el aislamiento del campo operatorio, de preferencia con dique de goma, salvo que exista algún impedimento o dificultad clínica insalvable.

A continuación se procede a la preparación del diente. Esta preparación consiste en una asperización de las caras proximales, labiales y linguales del diente que se desean modificar con piedra diamantada troncocónica de grano grueso. Esta asperización no llega a ser un desgaste.

Esto se puede hacer sin anestesia, a velocidad superalta y con refrigeración acuosa. Si una de las caras posee un contacto muy ajustado con el diente vecino, se asperiza esa cara con una tira de acero abrasiva. Luego, se realiza la restauración adhesiva, de acuerdo con los tiempos operatorios ya descritos en otra sección de este libro (cuadro 41-4).

1. *Preparación del sistema de matriz.* Por lo general, se trabaja a mano alzada. La matriz es una simple tira de acetato, recortada y contorneada para que se adapte al sitio y sostenida por una cuña para que el material no se pegue al diente vecino.
2. *Técnica adhesiva.* Se quita la matriz y se realiza la técnica adhesiva según las instrucciones del producto utilizado.
3. *Colocación del sistema de matriz.* Se coloca la matriz ya preparada de antemano.
   En casos más difíciles, la tira de acetato se puede consolidar con compuesto de modelar por la cara lingual. Algunos operadores hacen una cajita con matriz de plata, sostenida por compuesto de modelar para confinar totalmente el material. Se debe recordar que si se utiliza este último tipo de matriz, se debe polimerizar muy bien el composite desde labial, luego quitar la matriz y volver a polimerizar desde lingual.
4. *Manipulación.* Se elige el material del matiz que convenga al caso. El composite puede presentarse de varias maneras: 1) a granel en potes o jeringas, 2) predosificado en puntas con pistola inyectora y 3) en pequeñas jeringas predosificadas descartables.
5. *Inserción, condensación y modelado.* De acuerdo con el matiz elegido, se va reconstruyendo el diente con composite, para lo cual se inserta y se modela el material por pequeños incrementos y se llenan las troneras mesial y distal para ir transformando ese diente cuya forma no satisface al paciente (conoide, enano,

Cuadro 41-4. *Tiempos operatorios de la restauración adhesiva*

1. Preparación del sistema de matriz
2. Técnica adhesiva
3. Colocación del sistema de matriz
4. Manipulación del material
5. Inserción, adaptación y modelado
6. Terminación
7. Control posoperatorio

hipoplásico, canino ectópico, etc.) en un diente de aspecto y tamaño más normales.

Se trabaja con espátulas o pinceles levemente humedecidos en adhesivo para ir modelando la forma dentaria. Se polimeriza cada nuevo incremento para que no se altere la forma ya obtenida. Es conveniente que el paciente siga el proceso con un espejo para que opine sobre longitud, grosor y forma del nuevo diente.

Cuando se considera que el diente tiene la forma deseada, se polimeriza bien la última capa y se pasa a la terminación.

Terminación. La terminación involucra cuatro etapas diferentes: obtención de la forma, alisado de la superficie, brillo y resellado.

Para la obtención de la forma se utilizan piedras diamantadas de grano mediano, fresas de doce filos y discos abrasivos de grano grueso, de forma adecuada a la superficie en la que se está trabajando. El alisado se logra con fresas de múltiples filos, piedras blancas de alúmina y discos abrasivos de grano mediano y fino. Para las zonas proximales se utilizan tiras abrasivas previa separación del diente vecino con cuña.

Por último, el brillo se obtiene con los discos más finos, puntas de goma siliconadas, brochas o cepillos húmedos cargados con pasta de pulir composite y, en las zonas interproximales, con tiras de pulir del grano más fino y pasta de pulir composite (Prisma-Gloss, Caulk, Enamelize, Cosmedent y otras). El resellado se realiza después del control posoperatorio.

7. *Control posoperatorio.* Se quita el aislamiento y se controla la oclusión en céntrica y en movimientos propulsivos y laterales, hasta tener la seguridad de que no existen interferencias con el composite que se ha agregado al diente.[34]
8. *Resellado.* Se vuelven a grabar las superficies con ácido durante 10 segundos. Se lava, se seca y se aplica una capa de adhesivo o un endurecedor de superficie (Fortify, Bisco; Optiguard, Kerr; Permaseal, Ultradent; Protect- It, Jeneric Pentron) (fig. 41-36).

Carilla labial

La carilla labial, ya sea por técnica directa o indirecta, permite solucionar con precisión, estética y durabilidad los casos más difíciles de modificaciones de forma dentaria. Las carillas pueden ser de composite a mano alzada, de composite por técnica indirecta, de porcelana y de otras cerámicas (véase cap. 51) (figs. 41-37 a 41-44).

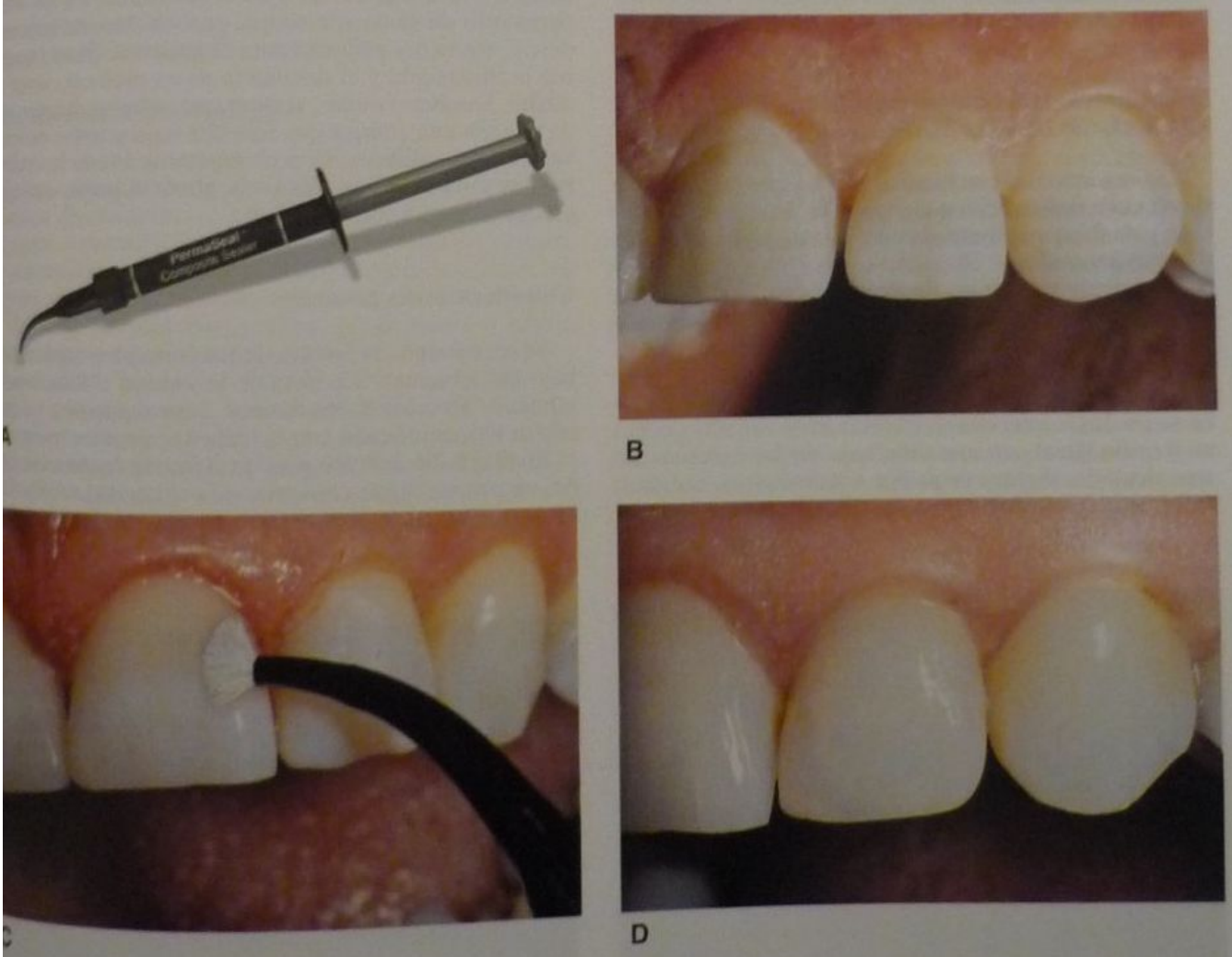

Fig. 41-36. A. Endurecedor o reforzador de superficie Permaseal, Ultradent. **B.** Espacio interproximal aumentado y rotación leve de 2.1 para ser tratado con composite. **C.** Una vez cerrado el espacio y pulida la restauración, ésta y el esmalte adyacente se graban durante 5 segundos, se enjuagan y se secan. Luego se frota el reforzador sobre la superficie y la interfaz del margen. Se afina la capa de resina con aire y se fotocura 20 segundos. **D.** Posoperatorio. (Caso clínico gentileza de Ultradent, Grimberg Dental Center S.A.)

Fig. 41-37. Desarmonía de forma: agenesia de lateral 22 y lugar ocupado por el canino 23. Se modificó la forma con composite de autocurado cerrando los ángulos incisales del canino. La fotografía muestra el caso 5 años después, con cambio en la coloración del composite.

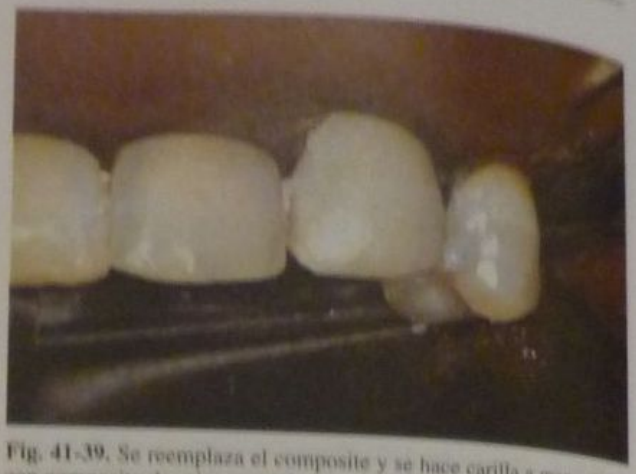

Fig. 41-39. Se reemplaza el composite y se hace carilla a mano alzada con composite de microparticulas activado por luz.

Troneras abiertas, dientes fracturados, supernumerarios, hipoplasias

Estas anomalías de forma, algunas congénitas y otras adquiridas, se solucionan mediante las mismas técnicas descritas, adaptando los tiempos operatorios a las modalidades de cada caso clínico.

DESARMONÍAS COMBINADAS. CIERRE DE DIASTEMAS

Las desarmonías combinadas son las que involucran a dientes con deficiencias o alteraciones de altura, de posición y de forma, individualmente o integrando dos o tres de estas anomalías.

El ejemplo más típico de una desarmonía combinada es el cierre de un diastema entre los dientes superiores o inferiores porque coinciden aquí defectos de forma, posición y muchas veces también de altura.

Los diastemas pueden ser congénitos o adquiridos y en su etiología intervienen factores muy variados, como un frenillo labial con inserción baja, ancho excesivo del arco dentario, dientes pequeños o asimétricos, traumas, enfermedad periodontal con movilidad dentaria, etc.

Para el cierre de un diastema, y de acuerdo con su etiología, pueden realizarse tratamientos quirúrgicos (p. ej., operación de frenillo), protésicos (coronas, fundas) u ortodónticos. Si la desarmonía no se pudiera corregir con estos tratamientos por diferentes circunstancias, puede hacerse con recursos de Operatoria dental, en un acto operatorio de ejecución simple pero de enorme trascendencia estética y psíquica para el paciente. Basta imaginar la frustración y el desaliento de un paciente, joven o adulto, hombre o mujer, al tener que soportar durante toda su vida una sonrisa que muestra separaciones excesivas entre sus dientes. Con el mejoramiento de los composites y sus técnicas adhesivas, ahora se puede corregir esta desarmonía con facilidad.

Consideraciones generales

Se recomienda la lectura de los conceptos expresados bajo los subtemas "La línea de la sonrisa", "Simulación clínica", "El color de los dientes" y los siguientes, ya que tienen íntima relación con el tema que estamos tratando.

En el estudio del caso para un cierre de diastema se debe, en primer lugar, conversar con el paciente sobre los otros tratamientos mencionados (p. ej., ortodoncia).

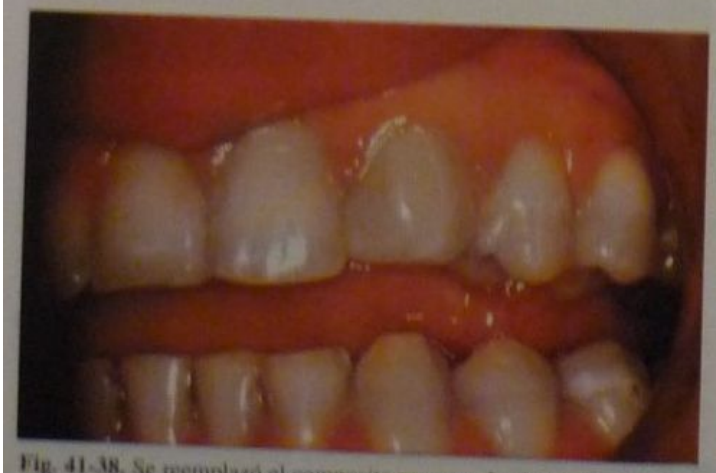

Fig. 41-38. Se reemplazó el composite por otro. La fotografía muestra el caso 46 meses después, con cambio de color del composite pasta-pasta (autocurado).

Fig. 41-40. Posoperatorio inmediato.

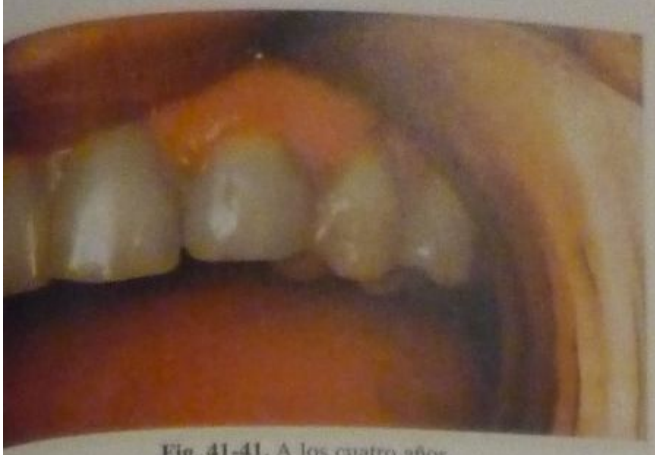

Fig. 41-41. A los cuatro años.

Fig. 41-42. A los diez años. Estabilidad de color y forma. Se observa solo un leve desgaste del borde incisal.

Si ninguno de ellos es aceptado, se abordará entonces solución con recursos de Operatoria dental.

Es imprescindible hacer una buena simulación clínica l resultado esperado, según lo explicado, para que el ciente sepa con exactitud qué se le va a hacer, con qué aterial y cuál será el resultado final. Para la simulación nica se remite al lector a los párrafos anteriores. Se de- n medir con cuidado el ancho y el largo dentarios con a regla milimetrada o un calibre para poder mantener ego una buena armonía de las proporciones.

lasificación de los diastemas

Con el objeto de sistematizar los procedimientos ope- torios requeridos, según su tamaño, los diastemas se eden clasificar en: a) pequeños, cuando la separación igual o menor a dos milímetros, b) medianos, cuando separación está entre 2 y 6 mm y c) grandes, cuando la paración excede los 6 mm.

Además, los diastemas pueden ser simétricos o asimé- cos. Diastemas simétricos son aquellos que poseen es- cios iguales por mesial o distal y diastemas asimétricos n los que, por tratarse de dientes de diferentes tamaños, ovilidad, trauma u otras causas, tienen espacios de se- ración desiguales. Estos últimos son de corrección más ficultosa para lograr una buena armonía de la sonrisa. n respecto al tamaño de los dientes que delimitan el diastema, se pueden presentar varias situaciones clínicas derivadas del hecho de que debe existir siempre una relación armónica entre el largo y el ancho de los incisivos (véase cap. 40). En los incisivos superiores, el largo es entre un 25 y un 35% superior al ancho y al realizar el cierre del diastema, por lo general se aumenta el ancho pero no el largo. Si el efecto estético no resulta agradable, se deberá aumentar el largo, mediante un incremento del borde incisal o por un aumento de la corona clínica, o por ambos procedimientos combinados, según las exigencias clínicas del caso. Otra solución estética consiste en desgastar la cara del diente opuesta a la del diastema para crear un diastema artificial, con el objeto de disimular el efecto antiestético de un diente cuyo ancho es excesivo.[35]

Habrá que tener en cuenta el posicionamiento de la papila interdental. Si ésta se encuentra muy hacia incisal o no presenta un contorno adecuado, puede ser necesario un tratamiento periodontal correctivo antes de la realización del cierre del diastema (véanse caps. 21 y 40).[33]

Tratamiento

El cierre de un diastema se realiza con el incremento del tamaño dentario mediante tecnología adhesiva. Este aumento puede hacerse: a) con el agregado de composi-

Fig. 41-43. Diente conoide.

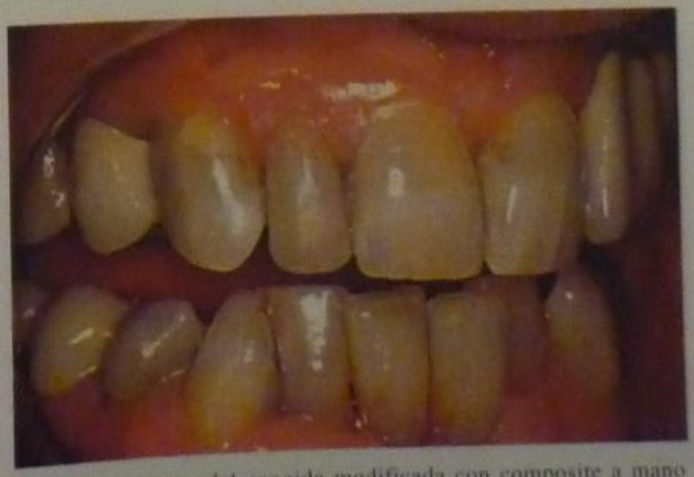

Fig. 41-44. Forma del conoide modificada con composite a mano alzada.

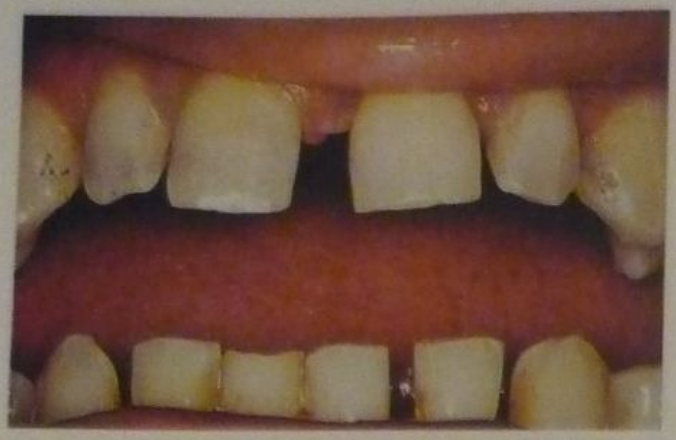

Fig. 41-45. Diastema. Preoperatorio.

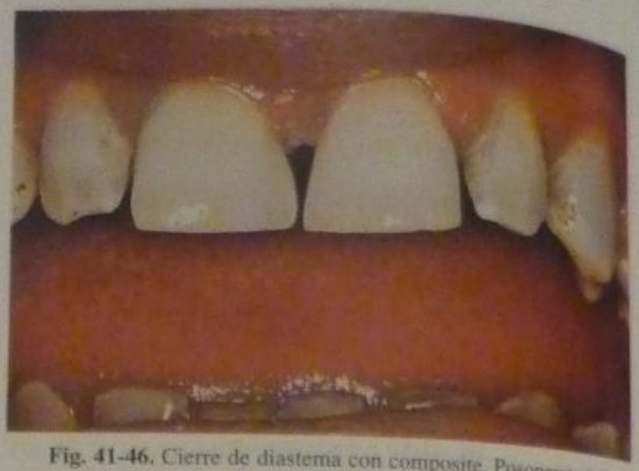

Fig. 41-46. Cierre de diastema con composite. Posoperatorio.

te a mano alzada,[36] b) preparando dos incrustaciones de porcelana por cocción que luego se fijan con cemento de composite, c) con incrustaciones de composite fijadas con cemento dual y d) mediante carillas de composite o porcelana (véase cap. 51).

Agregado de composite

Los diastemas pequeños pueden cerrarse con facilidad con composite de micropartícula, ya que allí no inciden demasiado la transmisión de la luz y el efecto grisáceo del reflejo del fondo de la boca.[37-39] El cierre de un diastema mediano exige el bloqueo del efecto gris para lograr una buena estética.

Para ello se puede utilizar: a) un composite híbrido, opaco (color dentina), b) la colocación de un opacificador (Heliotint, Vivadent o similares) en forma de sándwich entre dos capas de composite[40] y c) el agregado de una pequeña cantidad de dióxido de titanio al composite para hacerlo más opaco, para bloquear la translucidez grisácea. Este composite híbrido puede recubrirse con un composite más translúcido y de micropartículas o microhíbrido para obtener una buena terminación.[41]

Los diastemas grandes en general requieren una combinación de composites híbridos de alta resistencia, de color opaco, más un opacificador y una capa final translúcida (figs. 41-45 a 41-48) ya que el fondo negro de la boca tendrá una influencia negativa en la restauración. El objetivo es imitar los efectos ópticos combinados de esmalte y dentina, que le dan profundidad a la restauración. Cuando sea necesario se debe utilizar un color más translúcido a través del borde incisal para imitar la translucidez incisal.[14]

En estos casos se suelen lograr mejores resultados con una incrustación de porcelana, de composite o una carilla labial (véase cap. 51).

Técnica

Preparación

La preparación del diente comienza con una limpieza con cepillo o brochita y pasta de pómez sin flúor y continúa con una asperización superficial del esmalte en las zonas donde se realizará el incremento dentario. Si son dos incisivos centrales y se va a cerrar el diastema mesial, la asperización abarcará el tercio mesial de la cara labial, toda la cara proximal y el tercio mesial de la cara lingual de cada uno de los dientes. Se utiliza una piedra diamantada troncocónica, de grano mediano, con presión de corte muy leve para no producir desgaste. La asperización tiene por objetivo eliminar una capa de unos pocos micrómetros del esmalte contaminado por estar en con-

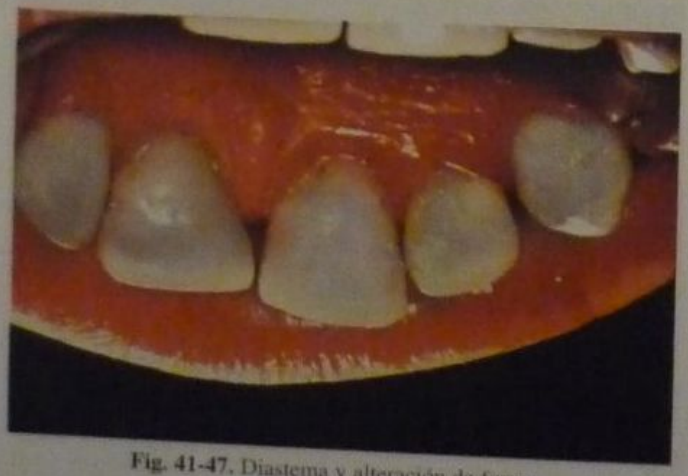

Fig. 41-47. Diastema y alteración de forma.

Fig. 41-48. Posoperatorio.

tacto con el medio bucal y crear una superficie más apta para el grabado ácido.

Restauración

Es conveniente trabajar con un solo diente por vez, cerrar la mitad del diastema, medir bien la distancia ganada y luego proseguir con el segundo diente. De esta manera se tiene bajo control el aspecto estético del caso clínico.

Se recorta y se adapta una tira de acetato como matriz y se coloca mientras se hace el grabado ácido para no contaminar el diente vecino.

Se graba durante veinte segundos, se lava y se seca. Se aplica el "primer", se seca o se polimeriza según el producto utilizado y se coloca el adhesivo, que se polimeriza.

Manteniendo en su sitio la matriz, con cuña o sin ésta según el caso clínico, se comienza a insertar el composite del color elegido en la zona cervical, junto a la encía, se modela con instrumentos humedecidos en adhesivo y, comprimiendo la matriz sobre el borde cervical, se polimeriza. Es importante que no quede exceso en cervical, ya que luego podría atrapar placa y producir inflamación gingival. Se pasa ahora a agregar el composite del tercio medio del diente. Si es un diastema pequeño, se puede utilizar un solo color de composite de micropartícula o microhíbrido,[42] pero si es mediano o grande, debemos evitar el efecto antiestético de la transmisión de la luz a través del composite translúcido, que al reflejar el fondo oscuro del interior de la boca aparecerá con una tonalidad grisácea muy desagradable.

Para bloquear este efecto gris se debe interponer una capa de material opaco en la reconstrucción. Esto se puede hacer de dos maneras: a) colocando una capa de composite opaco (un híbrido, color dentina) en la mitad lingual de la restauración, que luego se completa con el composite de color exacto en la mitad labial de la restauración o b) colocando la mitad lingual de la restauración con el color elegido y se polimeriza. Luego se coloca una capa de un matizador opaco u opacificador y se polimeriza.[40] Se completa con la mitad labial del color exacto sin polimerizar y se observa el resultado; si no satisface al paciente, se puede agregar o quitar el opaco que quedó en el medio, hasta que el efecto gris haya desaparecido. Se modela el composite con la matriz de acetato y se polimeriza. Si hubiera que matizar el diente, para imitar manchas preexistentes, se puede hacer en forma simultánea con la colocación del opaco en forma de sándwich.

Siempre se debe prestar especial atención al perfil de emergencia del diente.

En el tercio incisal, la mayoría de los dientes tienen algo de efecto gris por su menor espesor y por la mayor traslucidez del esmalte en esta área.

Por lo tanto, al reconstruir el ángulo incisal con composite, puede evitarse el uso del opaco para darle naturalidad a la restauración. Se modela con la matriz y se polimeriza.

Terminación

La terminación comprende cuatro pasos: 1) forma, 2) alisado, 3) brillo y 4) resellado.

Con los composites modernos, activados por luz, la terminación debe hacerse inmediatamente después de la polimerización.

Para lograr la forma se procede a quitar los excesos y a remodelar el diente con piedra diamantada troncocónica de grano mediano, discos de óxido de aluminio, tiras de pulir de diamante o de papel de grano grueso, fresas de doce filos o bisturí con hoja Nº 12.

Las piedras y las fresas se utilizan secas, a mediana velocidad, con refrigeración por aire y presión muy leve para evitar daños en la superficie del composite o en la pulpa[43] (véase cap. 27). En este acto operatorio se puede mejorar la anatomía, crear lóbulos de desarrollo, surcos, crestas, etc.

El alisado se logra con discos de grano mediano y fino[44] y con tiras de pulir medianas y finas, ruedas o puntas de goma abrasiva, en seco y sin ejercer presión.

Hasta aquí los procedimientos de terminación son idénticos a los de cualquier tipo de composite.

Es en el brillo donde hay diferencias para composites de micropartículas y microhíbridos y para híbridos.

Los de micropartículas y microhíbridos alcanzan el brillo con gran facilidad con el empleo de los granos más finos de óxido de aluminio en discos y tiras, las ruedas de goma siliconadas y cepillos muy blandos con pastas de pulir composite.[45] Para las zonas interproximales, la pasta de pulir se lleva con una tira de pulir extrafina o con seda dental.

Los híbridos son más difíciles de pulir. Una vez lograda la superficie lisa, se pasa a los discos más finos de óxido de aluminio y luego a pastas de pulir que sean específicas del composite que se utiliza, ya que ciertas pastas, utilizadas en cualquier composite híbrido, darán resultados insatisfactorios.[46] El brillo de un híbrido nunca supera el de los composites de partículas más pequeñas.

El paso final es el *resellado*. Este paso es conveniente en los híbridos y optativo en los de micropartículas. Se vuelve a grabar con ácido por diez segundos, se lava, se seca y se aplica una capa delgada de adhesivo, que se adelgaza con aire y se polimeriza. En lugar del adhesivo se puede usar un endurecedor de superficies (véase fig. 41-36) de Bisco o el Optiguard de Kerr. Esta técnica permite sellar poros, aumentar el brillo, disminuir la retención de placa y mejorar la resistencia al desgaste.[47]

Se evalúa ahora el resultado obtenido, para lo cual se cambian el tipo de luz y la posición del paciente.

Si algo no satisface, aún se está a tiempo para agregar material o corregir antes de pasar al segundo diente.

El paciente debe observar y dar su conformidad.

Se repiten ahora todos los procedimientos con el otro incisivo, hasta completar el cierre del diastema. Se retira el aislamiento y se controla la oclusión en céntrica y en las desoclusiones y las posiciones de movimiento. Si se hacen desgastes importantes en el composite, es conveniente volver a resellar (fig. 41-49).

Incrustaciones de porcelana

El cierre de diastemas grandes con composite no siempre ofrece una solución estética definitiva, ya que es un procedimiento con requisitos clínicos exigentes. Además, el composite puede perder brillo, desgastarse y cambiar de color.[48]

Se pueden obtener resultados funcionales y estéticos más estables mediante la construcción de dos incrustaciones de porcelana con la forma y color exactos para lograr el cierre del diastema.

Estas incrustaciones luego se fijan al diente por técnica adhesiva. Este sistema tiene el inconveniente de requerir una preparación dentaria con un leve desgaste de tejidos sanos y por lo menos dos sesiones clínicas.

Fig. 41-49. A. Diastema grande. Preoperatorio. **B.** Posoperatorio.

Preparación

Si el diastema por cerrar está ubicado entre los dos incisivos centrales superiores, con una piedra de diamante troncocónica de grano grueso se hace un leve desgaste de la cara lingual, en el tercio mesial de ambos dientes, de un milímetro de profundidad, siguiendo por la cara proximal, donde el desgaste es mínimo, y terminando en el ángulo labioproximal de la cara labial. La línea de terminación lingual debe ser un chanfle redondeado o media caña. Este desgaste se hace para darle más anclaje y estabilidad a la pequeña incrustación.

Luego se termina la preparación con piedra diamantada de grano fino.

Impresión: con cualquier tipo de material elástico[49,50] se toma una impresión de todo el sector anterior, un antagonista y una cera de relación. Se envía al laboratorio con instrucciones y el color requerido en sus tres valores de matiz, valor y croma, más la translucidez de la incrustación.[51]

Prueba y cementado

Debido a que las incrustaciones son tan pequeñas, para manipularlas y presentarlas en su sitio deben pegarse con una gotita de adhesivo a una varilla delgada de plástico transparente. En primer lugar se prueba el color y la forma. Para evitar una posible deglución accidental, conviene poner un trozo grande de gasa sobre la lengua del paciente.

Una vez aceptado el color, se aísla el campo con dique de goma y se procede con las maniobras adhesivas: grabado, lavado, secado y "primer".[52] El adhesivo se coloca en una capa muy delgada y no se polimeriza. Las incrustaciones de porcelana deben venir grabadas internamente con ácido fluorhídrico. En el consultorio se le aplica un silano para incrementar la adhesión al cemento. Se utiliza un cemento de composite de color compatible con el color de las incrustaciones, se mezcla según instrucciones y se lleva a las preparaciones, cementando las dos incrustaciones. Con la ayuda de dos tiras de acetato, se sostienen con firmeza mientras se fotopolimeriza el cemento.[53,54]

Terminación

Debe limitarse a la eliminación de los excesos, en especial en la zona gingival, sin tocar la superficie glaseada de la porcelana. Con un bisturí N° 12 o fresas de doce filos, se procede a eliminar el cemento de composite que

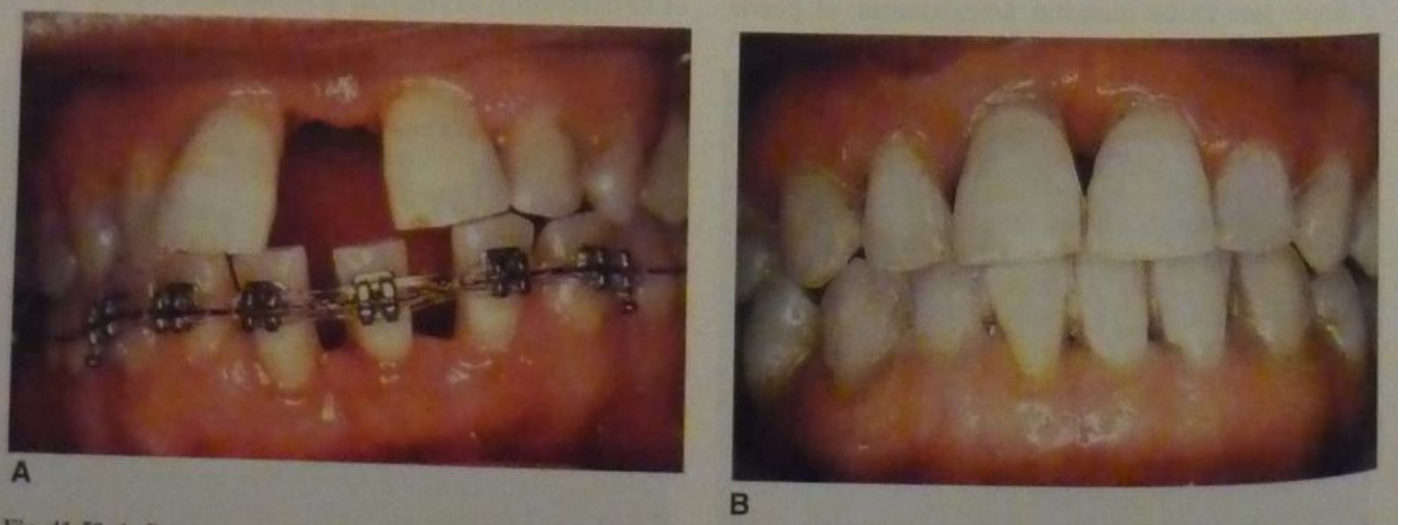

Fig. 41-50. A. Preoperatorio de amplio diastema superior y diastema moderado inferior con aparatología ortodóntica colocada. **B.** Posoperatorio que muestra el excelente resultado logrado con la ortodoncia. (Gentileza de la doctora Julia Harfin.[63])

xcede los límites de la preparación y luego se alisa la nión con discos de papel de grano fino. La porcelana uede volver a pulirse (véase cap. 51).[55] Se controla la xclusión en céntrica y en desoclusiones y se da por terminado el caso.

Esta solución al cierre de diastema posee una estética levada, larga duración e inalterabilidad cromática.

Carillas de composite, porcelana u otras cerámicas

El cierre de un diastema mediano o grande en aquellos asos en los que las exigencias estéticas o funcionales on muy importantes, por ejemplo, cuando hay que alarar los dientes, cuando se requiere un buen bloqueo del fecto gris o cuando el matiz es difícil de lograr con un omposite a mano alzada, se debe realizar mediante la onstrucción de carillas de composite, porcelana u otras erámicas.

Los procedimientos operatorios son los siguientes:

- Estudio del caso, medición del diastema, simulación clínica y otras consideraciones preoperatorias.
- Cierre del diastema en ambos dientes con composite híbrido, tal como ya se explicó. La obtención del matiz no es tan importante ahora, ya que la carilla dará el color definitivo.
- Se hacen las preparaciones para las carillas, se obtienen impresiones, modelos, instrucciones al laboratorio, etc.
- Se prueban y se cementan las carillas, para lo cual se utilizan los materiales y las técnicas ya explicitadas y se controla la oclusión (véase cap. 51).

Las restauraciones con carillas son poco traumáticas ara los tejidos dentarios, tienen una longevidad clínica rolongada y gozan de amplia aceptación por parte de los acientes por sus excelentes resultados estéticos y funionales.[56-61]

rtodoncia

Cuando las anomalías son de una importancia tal que n recontorneado, una incrementación o una carilla no ermitirían alcanzar los resultados estéticos y funcionales eseados, se debe recurrir a la ortodoncia (fig. 41-50).[62]

Los autores agradecen la colaboración del doctor Pablo gustín Varas en la actualización del presente capítulo.

EFERENCIAS

1. Morley J, Eubank J. Macroesthetic elements of smile design. J Amer Dent Assoc 2001;132:39-45.
2. Marzola R, Derbabian K, Donovan TE, Arcidiacono A. The science of communicating the art of esthetic dentistry. Part I: Patient-dentist-patient communication. J Esthet Dent 2000;12(3):131-8.
3. Crispin BJ, Hewlett ER, Jo YH, Hobo S, Hornbrook DS. Bases prácticas de la odontología estética. Barcelona, España: Ed Masson; 1998.
4. Mayekar SM. Shades of a color: Illusion or reality? Dent Clin North Am 2001;45(1):155-72,vii.
5. Munsell AH. A grammar of colors. Citado por Singer BA, Dale y Aschheim. Op cit 6.
6. Derbabian K, Marzola R, Donovan TE, Arcidiacono A. The science of communicating the art of esthetic dentistry. Part III: Precise shade communication. J Esthet Rest Dent 2001;13(3):154.
7. O'Brien J. The color of teeth: an instrumental control perspective. En: Preston JD. Perspectives in dental ceramics. Chicago: Quintessence; 1988. p. 299.
8. Pizzamiglio E. A color selection technique. J Prosthet Dent 1991; 66(5):592-6.
9. Eves MG. Shade selection and value control. J Dent Technol 2000; 17(1):11-7.
10. Terry DA, et al. Anatomical form defines color: function, form, and aesthetics. Pract Proced Aesthet Dent 2002;14(1):59-67; quiz 68.
11. Vryonis P. Aesthetics in ceramics: perceiving the problem. En: Preston JD. Op cit 12.
12. Jinoian V. The importance of proper light sources in metal ceramics. En: Preston JD. Op cit 12.
13. Okubo SR, Kanawati A, Richards MW, Childress S. Evaluation of visual and instrument shade matching. J Prosthet Dent 1998; 80(6):642-8.
14. Chu SJ, Tarnow DP. Digital shade analysis and verification: a case report and discussion. Pract Proced Aesthet Dent 2001;13(2):129-36; quiz 138.
15. Yap AU, Sim CP, Loh WL, Teo JH. Human-eye versus computerized color matching. Oper Dent 1999;24(6):358-63.
16. Paravina RD. Evaluation of a newly developed visual shade-matching apparatus. Int J Prosthodont 2002;15(6):528-34.
17. Hovden K. Computerized shade selection and the complex Class IV composite. Dent Today 2002;21(6):62-5.
18. Precision shade technology: contemporary strategies in shade selection. Pract Proced Aesthet Dent 2002;14(1):79-83; quiz 84.
19. Heymann HO, Sockwell CL, Haywood VB. Additional conservative esthetic procedures. The art and science of Operative Dentistry, 3rd ed. St Louis: Mosby; 1995.
20. Carranza FA. Periodontología Clínica de Glickman. 4ª ed. Buenos Aires: Interamericana; 1990.
21. Shillimburg HT, Hobo S, Whitsett LD. Fundamentos de prostodoncia fija. Berlín: Quintessence; 1978.
22. Ramfjord SP, Ash MM. Occlusion. Philadelphia: Saunders; 1966.
23. Cardoso AC, Baratieri LN. Oclusão. En: Baratieri LN. Dentística. Quintessence; 1989. Cap 4.
24. Zyman P, Etienne JM. Recording and communicating shade with digital photography: concepts and considerations. Pract Proced Aesthet Dent 2002;14(1):49, 51, 53 passim.
25. King M. Esthetics and electrosurgery. En: Dale BG, Aschheim KW. Esthetic Dentistry. Philadelphia: Lea & Febiger; 1993. Cap 18.
26. E.D.R.G. Cosmetic Gingivoplasty/Gingivectomy. Reality 1995;9: 321.
27. Condon JR, Ferracane JL. In vitro wear of composite. Abs 852 IADR. J Dent Res 1996;75:124.
28. Wylie SG, Tan HK, Brooke K. Restoring the vertical dimension of mandibular incisors with bonded ceramic restorations. Abs # 861. J Dent Res 1996;75:125.
29. Crispin BJ. Expanding the application of facial ceramic veneers. J Calif Dent Assoc 1993;21:43.
30. Miyajima K, Shirakawa K, Senda A. Application of porcelain veneers following orthodontic treatment. J Can Dent Assoc 1993;59:167.
31. Willems G y col. Los composites del siglo XXI. Quintessence, Ed Esp 1995;8:351.
32. Van Meerbeck B, et al. Mechanisms of dentine bonding. In: Vanherle G, et al. State of the art on direct and dentine bonding. Leuven, Belgica: Van der Poorten; 1993. p. 145.
33. Nocchi Conceição y col. Dentística – Saúde e Estética. Porto Alegre, Brasil: Editora Artes Médicas Sul Ltda; 2000.
34. Barrancos P. Dientes conoides, reconstrucción con composites. Video Nº 214, Odontología. Catálogo Videoteca Central Fac de Medicina, UBA; 1993.
35. E.D.R.G. Measure teeth. Reality 1991;6:186.
36. Jordan RE, Croll TP. Adhesión resina-esmalte. In: Jordan RE. Grabado Compuesto Estético. 2ª ed. Barcelona: Mosby-Doyma; 1994.
37. E.D.R.G. Diastema closure. Reality 1995;9:331.
38. Bayne SC, et al. A characterization of first-generation flowable composites. J Amer Dent Assoc 1998;129:567.
39. Simonsen R. ¿Existen los restauradores universales? Fenestra 1994;2:11.
40. Okuda WH. Using a modified subopaquing technique to treat highly discolored dentition. J Amer Dent Assoc 2000;131(7): 945-50.
41. Terry DA. Utilization of a small-particle composite resin for anterior and posterior restorations. Pract Periodontics Aesthet Den 2000;12(4):371-8; quiz 381.

42. Small BW. Direct resin composites for 2002 and beyond. Gen Dent 2002;50(1):30-3.
43. Ferracane JL, Condon JR, Mitchen JC. Evaluation of subsurface defects created during the finishing of composites. J Dent Res 1992; 71:1628.
44. Tate WH, Powers JM. Surface roughness of composite and hybrid ionomers. Operat Dent 1996;21:53.
45. Strassler HE, Bauman G. Current concepts in polishing composite resins. Pract Periodontics Aesthet Dent 1993;5:12.
46. Joniot SB, et al. Three-dimensional optical profilometry analysis of surface states obtained after finishing sequences for three composite resins. Oper Dent 2000;25(4):311-5.
47. Powell LV. Composite resin materials and techniques in dentistry. Curr Opin Dent 1992;2:128.
48. Inokoshi S, et al. Opacity and color changes of tooth colored restorative materials. Operat Dent 1996;21:73.
49. Craig RG, Sun Z. Trends in elastomeric impression materials. Operat Dent 1994;19:138.
50. Burgugnani R. Toma de impresiones con acceso subgingival inmediato. Fenestra 1994;2:12.
51. Kurzeja R. Translucency and esthetics. En: Preston JD. Dental Ceramics. Op cit 12, 267.
52. Guba CJ, Cochran MA, Swartz ML. The effect of varied etching time. Operat Dent 1994;19:146.
53. Roulet JF, Kanzler R. Longevity and margin quality of adhesively luted sintered ceramic inlays. Abs # 1037. J Dent Res 1996;75:147.
54. Stacey GD. A shear stress analysis of the bonding of porcelain veneers to enamel. J Prosthet Dent 1993;70:395.
55. Vaughn V. Follow up comparing three polishing systems to glazed porcelain utilizing profilometry. Abs # 1038. J Dent Res 1996; 75:147.
56. Dunne SM, Millar BJ. A longitudinal study of the clinical performance of porcelain veneers. Br Dental J 1993;175:317.
57. E.D.R.G. Porcelain veneers. Reality 1996;10:443.
58. McLean JW. The science and art of dental ceramics. Operat Dent 1991;16:149.
59. Fernández Bodereau E (h). Análisis de reconstrucciones funcionales de cerámica pura en elementos anteriores y posteriores. Rev Asoc Odont Argent 1995;83:326.
60. Kihn PW, Barnes DM. The clinical longevity of porcelain veneers. J Amer Dent Assoc 1998;129:747.
61. Yap AUJ, Tan KBC, Bhole S. Comparison of aesthetic properties of tooth-colored restorative materials. Operat Dent 1997;22:167.
62. Harfin J. Comunicación personal. Buenos Aires, agosto 1998.

42

Procedimientos comunes a las restauraciones adhesivas

Guillermo A. Rodríguez y Pablo Agustín Varas

INTRODUCCIÓN

Existen diversas maniobras que se repiten en los procedimientos restauradores. Con el objeto de no caer en redundancias, se sugiere seguir los tiempos operatorios de la preparación cavitaria para restauraciones basadas en protocolos adhesivos (véase cap. 25).

En primer lugar se realizan las maniobras previas. Una vez preparado el campo operatorio, mediante la apertura, se gana acceso a la lesión cariosa o a los tejidos deficientes. Con cuidado de no dañar el complejo dentinopulpar, se extirpan los tejidos duros dentarios irrecuperables, limpiando siempre la preparación cavitaria entre las distintas maniobras.

Se procede a la protección de dicho complejo, lo cual puede realizarse mediante una base o la técnica adhesiva luego de la preparación cavitaria. A continuación se efectúa el biselado total o parcial del borde cavo superficial. Por último, se alisan las paredes (cuadro 42-1).

PROCEDIMIENTOS BÁSICOS PARA LA ATENCIÓN ODONTOLÓGICA

Se sugiere comenzar por una conversación con el paciente, de la cual se obtendrán datos importantes para tener en cuenta.

Éste es el momento de escuchar qué expectativas trae el paciente y su relato sobre la evolución del caso, experiencias previas y tratamientos anteriores (cuadro 42-2).

Una vez realizadas las maniobras que permiten arribar al diagnóstico, se vuelve a conversar con el paciente. Antecedentes, estado actual, diagnóstico y pronóstico deben

Cuadro 42-1. *Procedimientos comunes para restauraciones basadas en protocolos adhesivos*

1. Maniobras previas	• Relacionadas con el diagnóstico • Posteriores al diagnóstico
2. Anestesia	
3. Manejo de tejidos blandos	• Utilización de hilo retractor o astringente • Gingivectomía o alargue quirúrgico
4. Aislamiento del campo operatorio	• Relativo • Absoluto
5. Preparación cavitaria	• Maniobras previas • Apertura y conformación • Extirpación de tejidos deficientes • Limpieza • Protección dentinopulpar • Bisel de borde cavo superficial • Alisado de paredes
6. Limpieza	
7. Técnicas adhesivas	• Sistema adhesivo que elimina el barro dentinario • Sistema adhesivo que trata el barro dentinario
8. Relleno de la cavidad	
9. Terminación y pulido	• Forma • Caracterización • Alisado • Brillo
10. Control y ajuste oclusal	

quedar registrados en la historia clínica del paciente. Otros medios para registrar información son los modelos de estudio y las fotografías preoperatorias (cuadro 42-3).

MANIOBRAS PREVIAS

Las maniobras previas pueden dividirse en dos partes: las que se realizan antes del diagnóstico y las que se realizan después de él (cuadro 42-3).

Relacionadas con el diagnóstico

Estado pulpar

El estado pulpar se determinará mediante las maniobras clásicas ya explicadas en el capítulo 24. Para este fin es muy útil el empleo de un vitalómetro (véase cap. 24).

Cuadro 42-2. *Procedimientos básicos para la atención odontológica*

- Conversación con el paciente
- Anamnesis
- Maniobras para obtener el diagnóstico
- Comunicación del diagnóstico y de las diferentes alternativas de tratamiento

Examen radiográfico

Pueden obtenerse una o varias radiografías periapicales o de aleta mordible ya sea con películas tradicionales o con radiovisiógrafo (véase cap. 9; figs. 42-1 a 42-3).

En las radiografías se observarán la normalidad de los tejidos duros dentarios y las estructuras periféricas a la pieza dentaria, los tejidos involucrados en el proceso carioso (esmalte, dentina, cemento y pulpa), la profundidad de las restauraciones y su relación con la pulpa dentaria, la presencia o la ausencia de base cavitaria, fracturas, reabsorciones dentinarias externas e internas, la morfología de la cámara pulpar y del o los conductos radiculares, respuestas pulpares, como nódulos pulpares, agujas cálcicas, perlas u otras calcificaciones, el estado de la cortical alveolar y del ligamento periodontal, patologías periapicales y la presencia de obturaciones desbordantes en la zona proximal y de cuerpos extraños (cuadro 42-4).

La radiografía es de vital importancia para mostrarle al paciente la extensión de la patología. Debe tenerse en cuenta que la mayoría de los pacientes desconocen la morfología de los conos de caries en dentina. Por lo tanto, si el paciente vio un hoyo en una fosa o fisura de la cara oclusal, se le deben informar las dimensiones de la lesión en dentina (fig. 42-4), ya que si se trata de una lesión oclusal oculta (véase cap. 18) la eliminación posterior de los tejidos infectados llevará a una pérdida importante de estructura dentaria.

Cuadro 42-3. *Maniobras previas*

Relacionadas con el diagnóstico	*Posteriores al diagnóstico*
• Estado pulpar	• Relación de contacto
• Examen radiográfico	• Topografía oclusal
• Observación de alteraciones en el tercio cervical	• Encerado de diagnóstico
• Observación en las caras oclusales y bordes incisales	• Corrección de extrusiones
• Observación de hoyos y fisuras	• Selección del color
• Observación de descalcificaciones del esmalte	• Selección del material de restauración
• Observación de fracturas y fisuras	• Restauraciones de prueba
• Observación de alteraciones de forma	• Anestesia
• Observación de alteraciones de color	• Manejo de los tejidos blandos
• Observación de alteraciones de tamaño	• Aislamiento relativo
• Observación de alteraciones de posición	• Aislamiento absoluto
• Observación de alteraciones combinadas	
• Evaluación clínica de restauraciones preexistentes	
• Observación de los tejidos blandos	
• Observación de la oclusión	

ervación de alteraciones en el tercio cervical

e deberá diferenciar entre una lesión cariosa y una le-
no cariosa (erosión, abrasión y abfracción). La ***ero-***
se define como la pérdida superficial de tejido den-
ebido a un proceso químico en el que no intervienen
acterias. Su aspecto es vidrioso y desvitalizado con
ordes del esmalte redondeados. La superficie del es-
e puede deprimirse hasta dejar al descubierto la den-
(fig. 42-5).

os ácidos causantes de la erosión pueden ser de ori-
exógeno, endógeno o idiopáticos. Los *exógenos* pue-
provenir de lugares contaminados por ácidos indus-
es y producen una desmineralización superficial de
ientes anteriores, en especial en pacientes que son
radores bucales. También pueden provocarla dife-
es bebidas y alimentos ácidos, como los refrescos
un pH bajo (bebidas colas, vino, etc.), así como pue-
currir por la ingesta frecuente de cítricos. Las erosio-
de origen *endógeno* pueden verse en pacientes con
jo gástrico o en asociación con la bulimia,[1-6] una en-
edad de causas psicológicas y somáticas que lleva a desórdenes en la ingesta de alimentos con períodos de compulsión para comer que se alternan con otros de dietas abusivas, asociadas con vómitos y la ingesta de laxantes y diuréticos. La erosión idiopática es producida por el efecto de ácidos de origen desconocido (véase cap. 17).

La ***abrasión*** fue descrita por Every[7] en 1972 como el desgaste de los tejidos duros dentarios como resultado de la fricción de un material exógeno sobre las superficies dentales. Se entienden como material exógeno los abrasivos naturales de los alimentos o cualquier material sólido que entra en contacto con los dientes. Una de las causas puede estar en aquellos pacientes que utilizan cepillos dentales con cerdas muy duras o que no emplean una técnica de cepillado adecuada. Clínicamente se observa una lesión cervical en forma de U en el tercio cervical (fig. 42-6).

La ***abfracción*** es la pérdida de tejidos dentales en la zona cervical por encima del anclaje óseo por cargas oclusales excesivas. Se supone que las cargas oclusales flexionan el diente y el punto de rotación se sitúa en la cresta del hueso alveolar, lo cual hace que el esmalte o la dentina se desintegren y se liberen cristales de minerales. La lesión se observa en la boca en forma de V (fig. 42-7).

B

42-1. **A.** Radiografía periapical: 3.7 con restauración oclusal con composite. Nótese el socavado de las cúspides mesiales. **B.** Radiografía pe-
al: 4.6 con una radiolucidez importante compatible con caries penetrante. La paciente manifiesta no tener ni haber tenido dolor. Nótese el
cto del cuerno pulpar mesial con la restauración oclusal. El 4.7 presenta por distal una radiolucidez mayor en el esmalte. Clínicamente se
osticó una mancha marrón.

Fig. 42-2. A. Radiografía de aleta mordible. Cuando la técnica radiográfica es correcta y las piezas dentarias están alineadas, no hay superposición de puntos de contacto en el sector posterior. **B.** Fenómeno de adición positiva de dos restauraciones cervicales con composite en 4.4 y 4.5.

Observación en las caras oclusales y bordes incisales

La ***atrición*** es el desgaste dental producido por el contacto entre los dientes sin la presencia de alimentos y/o de elementos extraños. Clínicamente se observan la formación de facetas, que consisten en superficies planas con un borde circunscrito y perfectamente definido. En su interior pueden verse estriaciones finas y paralelas en una dirección única. Cada faceta se corresponde con otra del diente antagonista y sus estriaciones se disponen en la misma forma. La etiología de la atrición puede encontrarse en el bruxismo, que es un componente universal de la función normal y no debe considerarse patológico. Se observa en el 90% de la población industrializada o preindustrializada. Otra de las causas suele ser la parafunción, que es una función patológica que provoca unos patrones de desgaste anormales, en general relacionados con el hábito de morderse las uñas, morder lápices o con discrepancias oclusales. La parafunción es un hábito adquirido mientras que el bruxismo es más una conducta universal (véase cap. 14; fig. 42-8).

Se denomina ***tegosis*** a una forma de atrición que consiste en rechinar los dientes. Según Every,[7] se trata de una conducta filogénica que va dirigida a afilar los dientes para lograr una masticación más eficaz y también para poder utilizarlos como armas. La abrasión normal que producen los alimentos va desafilando los dientes y esto impide que actúen eficazmente como las cuchillas de una tijera. El rechinar de dientes restablece los bordes afilados y se refuerza el efecto de cuchilla (fig. 42-9).

Tanto estas alteraciones de las caras oclusales y los bordes incisales como las del tercio cervical se han expuesto con mayor profundidad en el capítulo 17.

Observación de hoyos y fisuras

Se deberá diferenciar entre manchas blancas, caries detenidas y caries activas en las paredes de las fosas y las fisuras[8,9] (véanse caps. 18 a 20) (figs. 42-10 y 42-11).

Fig. 42-3. Vista de diferentes imágenes obtenidas con el Radiovisiógrafo Gendex.

Cuadro 42-4. *Elementos para observar en una radiografía*

- Normalidad de tejidos duros dentarios y estructuras periféricas a la pieza dentaria
- Tejidos involucrados en el proceso carioso (esmalte, dentina, cemento y pulpa)
- Profundidad de las restauraciones y su relación con la pulpa dentaria
- Presencia o ausencia de base cavitaria
- Fracturas
- Reabsorción dentinarias externas e internas
- Morfología de la cámara pulpar y de los conductos radiculares
- Respuestas pulpares, tales como nódulos pulpares, agujas cálcicas, perlas u otras calcificaciones
- Estado de la cortical alveolar
- Estado del ligamento periodontal
- Estado de los tejidos periapicales
- Presencia de obturaciones desbordantes en la zona proximal
- Presencia de cuerpos extraños

Observación de descalcificaciones del esmalte

Se deberá diferenciar entre mancha blanca, hipoplasia e hipocalcificación.

Mancha blanca es una lesión superficial reversible que se presenta con pérdida de la translucidez normal del esmalte, con la aparición de un aspecto blanco gredoso, en especial en la deshidratación. Esta capa superficial es frágil y se puede dañar durante la exploración, en particular en fosas y fisuras. En la zona subsuperficial hay un aumento en la porosidad, lo cual la hace más propensa a captar pigmentaciones. Puede detectarse con radiografías en caso de que se trate de una lesión interproximal (sitio 2, tamaño 1, clasificación de Mount y Hume; véase cap. 18) o mediante la transiluminación. La ***hipoplasia*** es la disminución de la cantidad (espesor) del esmalte formado en una pieza dentaria, mientras que la ***hipocalcificación*** es la calcificación anormal en un espesor normal de esmalte dentario (fig. 42-12) (véanse caps. 19 y 29).

Observación de fracturas y fisuras

Mediante transiluminación se diagnosticará la presencia y la extensión de fracturas y fisuras (fig. 42-13).

Fig. 42-4. Caries secundaria periférica a la restauración de 4.6 por oclusal y por bucal. El cambio de color denota el socavado adamantino de la cúspide distovestibular. El paciente no manifestaba dolor a los cambios de temperatura, pero concurrió a la consulta por la brecha diente/restauración en 4.5 oclusal.

Fig. 42-5. Operario de la industria química que trabaja sin darle importancia a las normas laborales de seguridad. Nótense los distintos grados de erosiones y el estado de los tratamientos preexistentes, donde los ácidos atacan los tejidos dentarios y las restauraciones perduran.

Observación de alteraciones de forma

Incluyen los dientes conoideos, el *dens in dente* (que es el resultado de la invaginación del órgano del esmalte en corona del diente; clínicamente se observa una fisura profunda en la zona del cíngulo de los incisivos). También abarca la hipoplasia del esmalte, el diente de Hutchinson, los dientes con amelogénesis incompleta, los molares con cúspides supernumerarias o tubérculos accesorios, las geminaciones (donde clínicamente aparecen como dientes dobles o fusionados), etc. (véase cap. 17; fig. 42-14).

Observación de alteraciones de color

Las alteraciones de color se pueden producir durante la mineralización de la pieza dentaria o luego de su formación. Es importante analizar el agente etiológico, que puede ser externo o interno, y también conocer cuál fue su tiempo de acción. En el caso de una alteración de color de origen externo es necesario identificar el tipo de agente colorante, el cual por lo general se encuentra en infusiones, bebidas artificiales, alimentos, tabaco, vino, medicamentos, etc. (fig. 42-15).

También pueden ser **congénitas**, cuando la odontogénesis es intrauterina o adquiridas, las cuales son posparto. Las **adquiridas** se dividen en ***preeruptivas***, como los

Fig. 42-6. Paciente con abrasiones en el tercio cervical del sector anteroinferior.

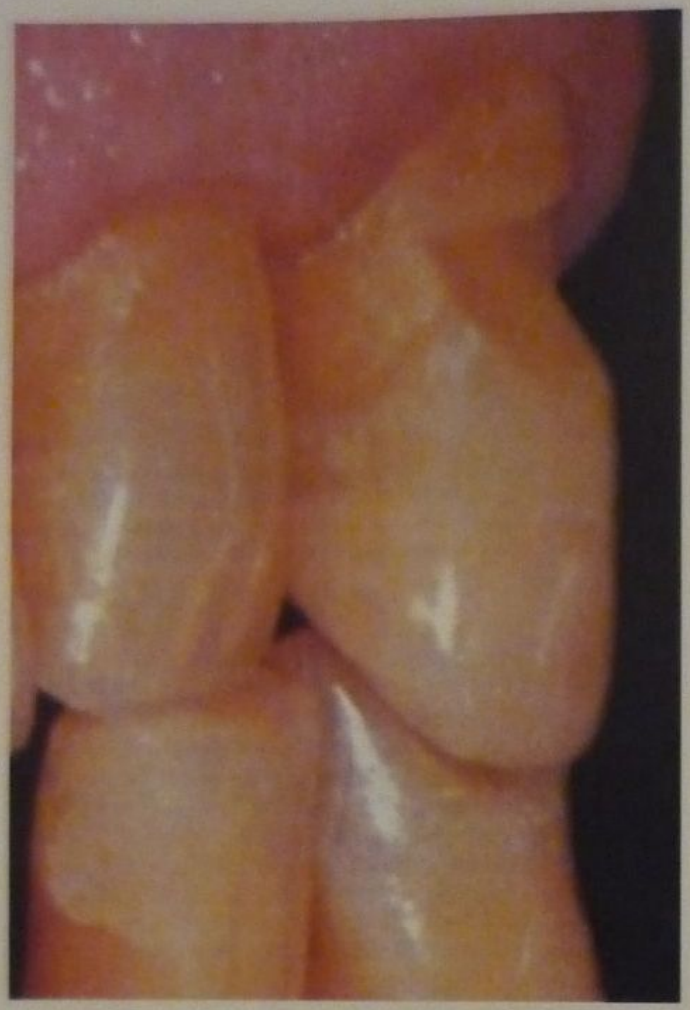

Fig. 42-7. Paciente con una abfracción en 2.3.

traumatismos, los procesos infecciosos, la enfermedad hemolítica del recién nacido, la ingesta de medicamentos como las tetraciclinas, las minociclinas, el hierro, el flúor, y en ***poseruptivas***, que pueden estar relacionadas o no con hemorragias (necrosis pulpar); por último, se encuentran las iatrogénicas (fig. 42-16).

En el capítulo 50 se complementan el estudio y el tratamiento de estas alteraciones de color.

Observación de alteraciones de tamaño

Estas alteraciones comprenden dientes con macrodoncia (dientes grandes, morfológicamente normales), microdoncia (dientes muy pequeños, pero de forma normal), gigantismo y taurodoncia, denominada también *diente de toro*, donde la cámara pulpar es muy larga y no hay constricción cerca de la unión amelocementaria (fig. 42-17).

Fig. 42-8. Paciente con bruxismo. Nótense las facetas de desgaste en 13 incisal, 14, 15 y bordes incisales de los dientes anterosuperiores.

Fig. 42-9. Paciente con tegosis.

Observación de alteraciones de posición

Pueden hallarse dientes que están por debajo del plano oclusal o que sobresalen, ya sea por infraerupción o dientes que tienen altura excesiva; también los diastemas se consideran alteraciones de posición (véase cap. 41).

Observación de alteraciones combinadas

Se trata de la conjunción de dos o más de las patologías mencionadas.

Evaluación clínica de restauraciones preexistentes

Se diagnosticará la patología existente, lo cual llevará a una reparación o a un recambio de la restauración (véase cap. 57) (fig. 42-18).

Observación de los tejidos blandos

Debe prestarse particular atención al espacio biológico. Se trata de la zona que se extiende desde la cresta ósea hasta el margen gingival. En este espacio se encuentra el surco gingival, el epitelio de unión y la inserción de fibras conectivas gingivales.[10] Mide alrededor de 3 mm. Si el espacio biológico es invadido por una restauración sobreextendida, el organismo desencadena un proceso de resorción ósea, de manera tal que el epitelio de unión migra en dirección apical y así queda liberado de nuevo el surco gingival (véanse caps. 21 y 22, fig. 21-5).

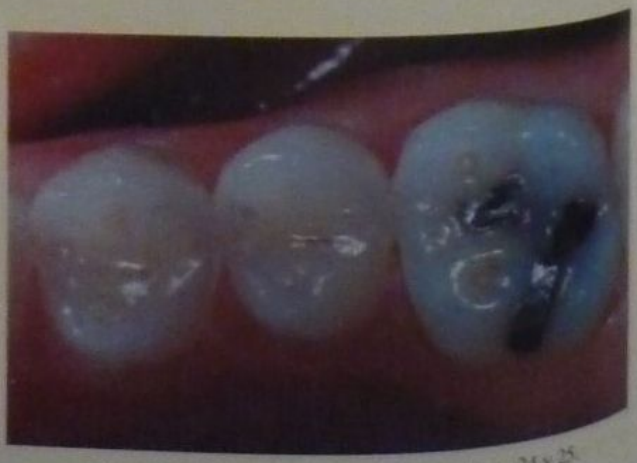

Fig. 42-10. Surcos oclusales pigmentados en 24 y 25.

ig. 42-11. Caries oclusal en 3.7. Nótese que la punta de un explorador ° 5 no puede penetrar la fosa.

Fig. 42-12. Paciente con hipocalcificación en 1.1.

El área interdental está integrada por el área de contac-, el nicho interproximal y la papila interdental. El nicho nterproximal es un espacio limitado por las caras proxi-nales de los dientes vecinos, el punto de contacto y el ueso interdental. La forma de la papila interdental está eterminada por las relaciones de contacto entre los dien-s, el ancho de las superficies dentarias proximales y el urso del límite amelocementario. En la región anterior e la dentición, la papila interdental posee una forma pi-midal y el punto de contacto tiene una dirección coro-oapical. En el caso de un diastema interincisivo, la apila desaparece como tal y existe una zona de encía arginal que rodea a modo de collar el cuello del diente, eparados por un sector de encía insertada,[11] unido firme-ente al reborde óseo subyacente; por lo tanto, se debe valuar el frenillo labial correspondiente. En las regiones e premolares y molares, las papilas están más aplanadas n sentido vestibulolingual[12] debido a que el área de con-cto tiene una dirección bucolingual y está ubicada en el tercio bucal en los inferiores y en el tercio lingual en los superiores.

En la región de molares, la papila interdental presenta una porción vestibular y una porción lingual o palatina separadas por un "col" (valle entre dos alturas). El "col" histológicamente está formado por un epitelio no queratinizado que hace que esa zona de la papila sea susceptible a la penetración de los productos tóxicos de las bacterias.[13]

Observación de la oclusión

Se determinará si es una oclusión mutuamente protegida y si la desoclusión funciona. Se evaluará el funcionamiento de la guía anterior. Los contactos oclusales a menudo son del tamaño de la punta de un alfiler, por lo cual deben visualizarse con medios precisos que dejen una coloración nítida. Esto se logra con el uso de film de articular cuyos espesores van desde 80 a 8 µm (el papel de articular no es menor de 200 µm) (fig. 42-19).

Se interpone una delgada hoja de film de articular entre los dientes, previamente secados con aire, y se le pide al paciente que ocluya, haciéndolos sonar con un ruido seco, se observa y se le pide que repita la maniobra, pero esta vez no debe abrir la boca y una vez obtenidos los contactos, se le solicita que realice un movimiento de propulsión y una lateralidad hacia cada lado (véase cap. 23).

A

B

Fig. 42-13. A y B. Paciente con fisuras adamantinas en 2.1. Nótese la diferencia en su extensión ante distinta iluminación.

A

B

Fig. 42-14. A. Diente geminado que comprende el 1.2 y un supernumerario. **B.** Examen radiográfico del caso anterior.

Fig. 42-15. Alteraciones de color extrínsecas. Efecto químico de corrosión y tinción por Coca-Cola sobre un diente humano extraído. *Izquierda:* imagen previa de incisivo central permanente. *Derecha:* imagen posterior a la inmersión durante 24 horas en 2,25 L de Coca-Cola y lavado con agua a presión durante 1 minuto. (Gentileza del doctor Silvio Nava.)

Fig. 42-16. Paciente con fluorosis.

Fig. 42-17. Diente 3.7 con taurodoncia.

A

C

D

Fig. 42-18. Evaluación de restauraciones. **A.** Amalgama en 3.5 DO con filtración marginal y grosero sobrecontorneado. La corona de 3.6 está perforada. **B.** Composite en 2.2 MV con alteración severa de color, filtración marginal y caries secundaria. **C.** Composite oclusal en 1.7 con un gran poro. El 1.6 presenta caries secundaria. **D.** Amalgama oclusal en 1.7 con corrosión y creep. Ídem en 1.6 con filtración marginal importante, caries secundaria y pérdida de la mitad distal de la pared vestibular.

B

Fig. 42-19. **A** y **B.** Distintos tipos de papel de articular de varios espesores. (Bausch, gentileza de Grimberg Dental Center.)

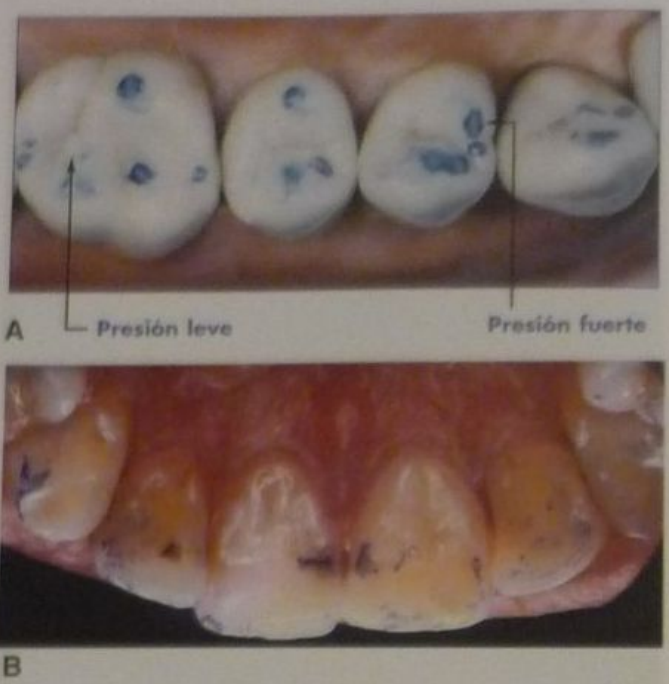

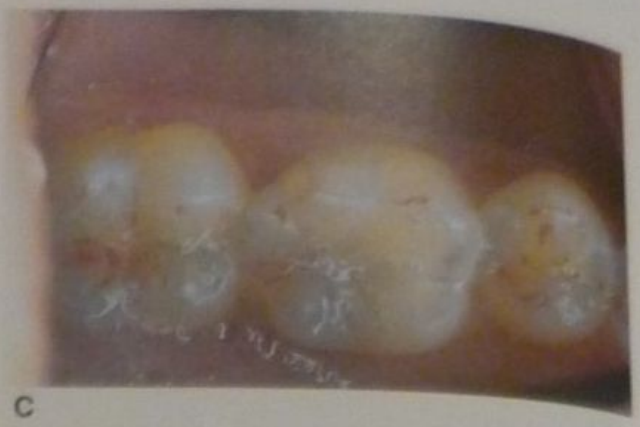

Figs. 42-20. A. Contactos oclusales fuertes y débiles con un film de articular (Bausch, gentileza Grimberg Dental Center). **B** y **C.** Diagnóstico oclusal clínico.

En los puntos donde la presión masticatoria es muy alta, el film de articular se verá perforado y su color será más intenso en el punto de oclusión. En contactos leves ocurre lo contrario. Los contactos prematuros se reconocen como marcas oscuras tienen una forma característica: en la mitad del contacto oclusal hay una superficie pequeña y más clara con forma de punto, rodeada de un círculo de color oscuro. La superficie clara con forma de punto es el contacto oclusal verdadero[14] (fig. 42-20).

Una vez arribado al diagnóstico se procede a efectuar las maniobras previas no relacionadas con la obtención del diagnóstico.

Posteriores a la obtención del diagnóstico

Relación de contacto

Se observa la relación con los dientes vecinos, la forma, el tamaño y la ubicación del punto de contacto y de las troneras. Hacia bucal y lingual, el espacio interdentario se abre en forma de embudo y determina las troneras que, a su vez, reciben el nombre de *tronera bucal* y *lingual*, respectivamente. Los espacios interproximales linguales suelen ser mayores que los vestibulares debido a que la mayoría de los dientes son más estrechos en el lado lingual que en el vestibular y también porque los puntos de contacto se producen en el tercio vestibular de las coronas.[15] Por lo tanto, las troneras incisales u oclusales son de menor tamaño que las troneras cervicales debido a la ubicación del punto de contacto, que se encuentra más oclusal que cervical, de las piezas dentarias[16] (figs. 42-21 y 42-22).

En un primer momento, el punto de contacto es puntiforme; más adelante, conforme se produce roce entre los

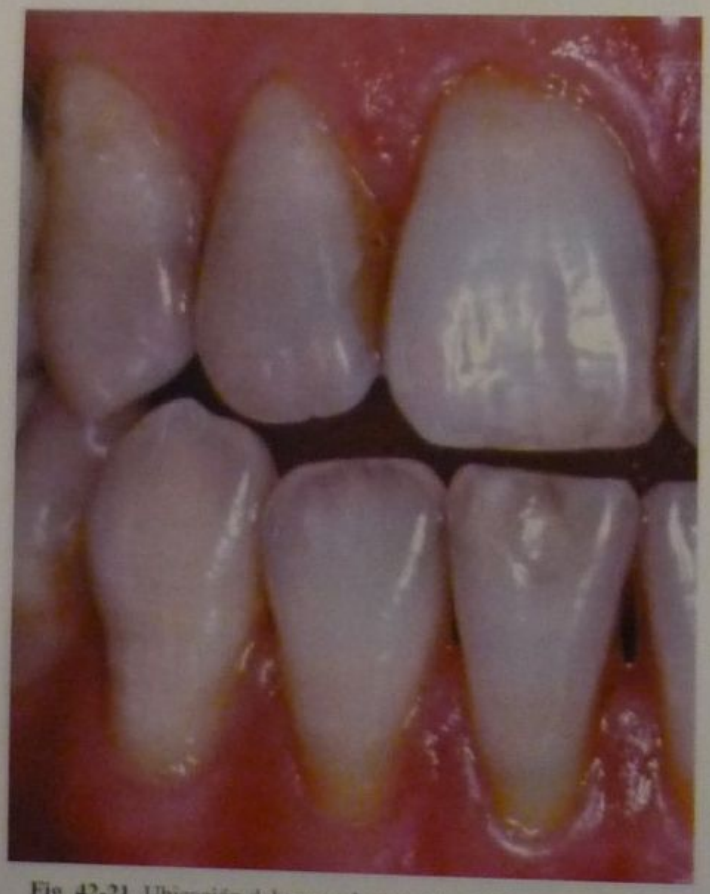

Fig. 42-21. Ubicación del punto de contacto en el sector anterior.

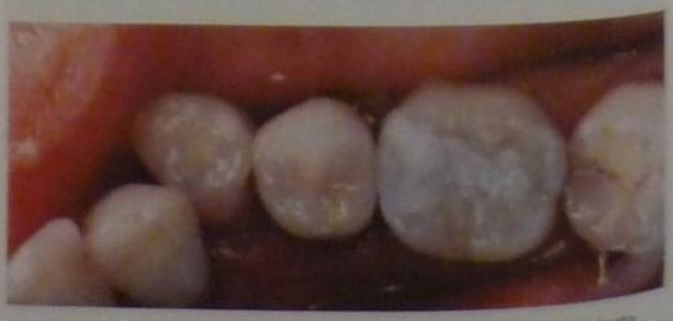

Fig. 42-22. Elementos que constituyen la relación de contacto.

dientes por la acción de la masticación, estos puntos se aplanan y se transforman en una faceta de contacto, cuya forma estará indicando el sentido del movimiento que la ocasiona. Cuando la faceta tiene su eje mayor en el sentido longitudinal del diente, en el caso de incisivos y caninos, el movimiento predominante habrá sido vertical. Cuando el eje mayor es transversal, en el caso de premolares y molares significa que el mayor movimiento se ha dado en el sentido de las caras libres (vestibular, palatino o lingual). Por esta razón se debe esperar que en las personas mayores la zona de contacto sea mayor y aplanada, transformándose en una amplia superficie de contacto entre los dientes.

También pueden observarse diastemas, que son un espacio entre dos dientes adyacentes donde no se tocan entre sí.

Topografía oclusal

Se observan la anatomía, la profundidad de los surcos, la altura de las cúspides, las vertientes del reborde marginal (en busca de grietas, transparencias, cambios de color) y la ubicación de las fosas.

Encerado de diagnóstico

Con los modelos preoperatorios resulta muy útil realizar un encerado. Esto permite ver el volumen que tendrán las futuras restauraciones, en especial las del sector anterior. Sobre el modelo encerado puede confeccionarse una llave de silicona pesada, la cual serviría de guía para la reconstrucción (figs. 42-23 a 42-25).

Corrección de extrusiones

Éste es el momento para desgastar el antagonista, en el caso de una extrusión, de modo de crear el espacio suficiente para la futura restauración. Para este paso es fundamental contar con un modelo encerado, no solo para aplicarle al paciente lo que se va a realizar, sino para tener una referencia exacta del volumen de tejido dentario que se debe eliminar (figs. 42-26 y 42-27).

Fig. 42-23. Encerado de diagnóstico para rehabilitación total.

A

B

Fig. 42-24. A. Encerado para reconstrucción del sector anterior (ángulos mesioincisales de 1.1 y 2.1). **B.** Vista desde lingual.

Selección del color

Para la elección correcta del color es importante contar con la guía de colores adecuada, luz blanca y retractor de labios. Esto da una aproximación más adecuada al color del diente. Los pasos por seguir son (cuadro 42-5):

Fig. 42-25. *Arriba*: (izquierda, centro y derecha): confección de una llave de masilla para impresiones (*putty*) en el modelo encerado. *Abajo*: llave recortada y preparada para ser utilizada como matriz o guía para trabajar con la técnica de reconstrucción estratificada.

Fig. 42-26. Fractura de ángulo de más de 8 años con la correspondiente extrusión del antagonista. Vista en inoclusión fisiológica estática.

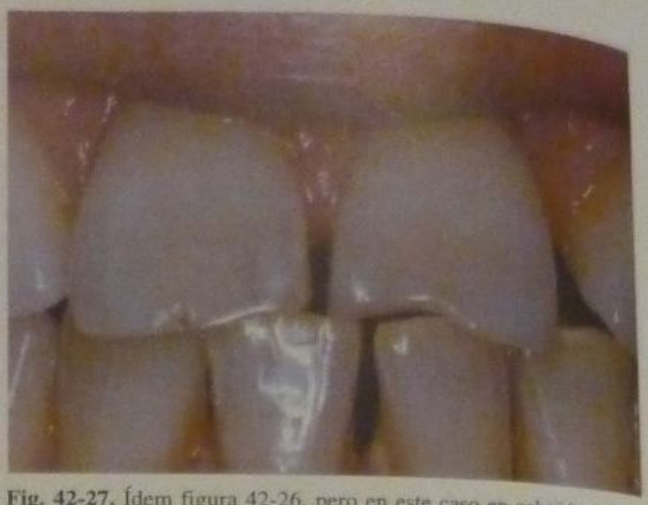

Fig. 42-27. Ídem figura 42-26, pero en este caso en oclusión, lo cual denota la extrusión de los antagonistas y la correspondiente falta de espacio para realizar una restauración.

Limpiar pigmentaciones externas: antes de tomar cualquier clase de tono es aconsejable la eliminación de pigmentaciones externas con una taza goma para contraángulo y pasta profiláctica.

Colocar el retractor labial: éstos retractores pueden ser del tipo autorretractor o ser sostenido por el paciente. Su uso es importante cuando el color es crítico ya que elimina las sombras, que influyen en el proceso. Se debe tener cuidado de no resecar las superficies al tomar el color porque los dientes secos se ven más blancos de lo que realmente son (fig. 42-28).

Iluminar el diente con una luz blanca: para minimizar los efectos de metamerismo (que son causados por diferentes luces) se debe usar una luz blanca (véase cap. 41). Si se tiene este tipo de luz en el techo del consultorio, se recostará al paciente, de lo contrario se acercará la fuente emisora de luz al diente que se ha de evaluar (fig. 42-29). También se encuentran disponibles dispositivos de luz especiales para este paso.

Elección de tres opciones de color: el operador debe acercar la guía de colores al diente por restaurar y elegir los tres tonos que más se acerquen al color del diente para luego poder confeccionar un mapa cromático de la pieza más preciso con el o los tonos adecuados.

Una alternativa práctica a la guía comercial de colores es la fabricación de tabletas con una pequeña porción del composite que se utilizará, polimerizarlas e identificarlas (fig. 42-30).

Cuando se lleva la guía de colores al diente, solo se deberán mirar el diente y la guía durante 2 o 3 segundos. Luego es necesario mirar a un objeto de color neutro como el gris para recalibrar la vista antes de mirar de nuevo. Este proceso debe repetirse hasta lograr la selección de los tres tonos más parecidos al diente.

Puede ser de utilidad un dispositivo creado con un pequeño pedazo cartón de color gris neutro con una perforación en el centro de más o menos la misma forma y tamaño de un incisivo central superior. Se lleva hacia el diente del paciente dejando el incisivo visible a través del orificio central, con el objetivo de eliminar posibles interferencias de color.

Cuando se toma el color para un diente con gran cantidad de caracterizaciones, es de gran ayuda elegir tonos específicos para cada área del diente. Cualquier variación de color, como manchas hipoplásicas o policromatismos intrínsecos, debe tomarse como referencia durante la secuencia de restauración.

Si el diente por restaurar presenta una amalgama, es casi imposible elegir el color, ya que la amalgama causa una pigmentación grisácea muy intensa. Para realizar la toma de color en estos casos es necesario quitar primero la restauración. Sin embargo, esta maniobra deberá realizarse siempre con aislamiento absoluto del campo operatorio y, por lo tanto, el diente se habrá resecado. Si el diente vecino se encuentra relativamente intacto, se puede utilizar esa pieza dentaria para realizar la toma de color.

Selección del material de restauración

Deben tenerse en cuenta el sitio por restaurar y la extensión de la lesión. El sitio 1 es aquel donde se inician las caries en hoyos y fisuras de todas las piezas dentarias, el sitio 2 abarca las lesiones que involucran el punto de

Cuadro 42-5. *Pasos para una correcta selección del color*

- Limpiar pigmentaciones externas
- Colocar retractor labial
- Iluminar el diente con una luz blanca
- Elección de tres opciones de color

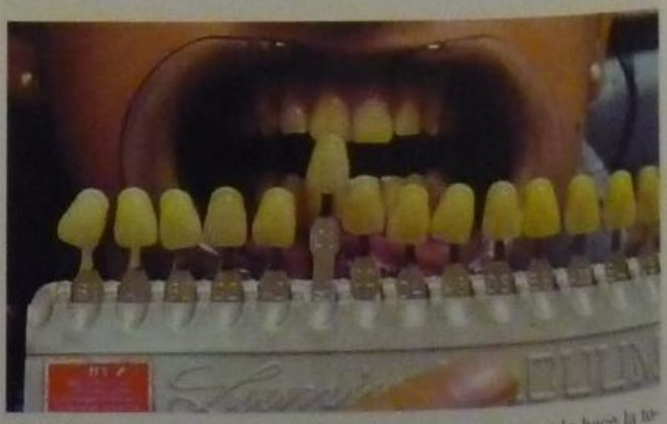

Fig. 42-28. Paciente con Spandex colocados mientras se le hace la toma de color. Con esta luz corresponde a color C1.

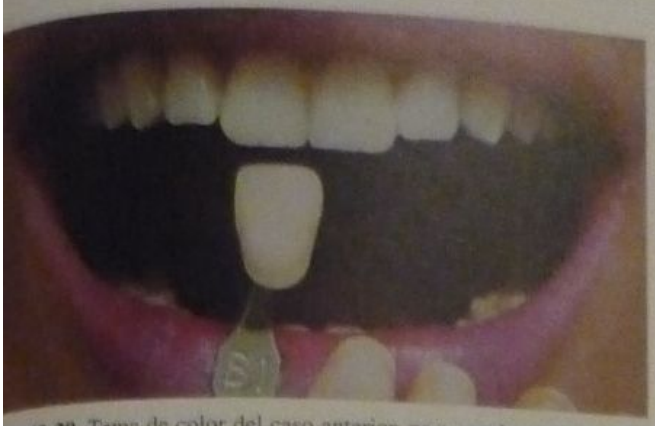

g. 42-29. Toma de color del caso anterior, pero con luz blanca fron-l. Con esta luz corresponde a color B1.

Fig. 42-30. Tabletas individuales con composite prepolimerizado para la selección del color. (Gentileza del doctor Piguillem Brizuela.)

ntacto y el sitio 3, las lesiones del tercio cervical o ra-cular en las caras proximales. De acuerdo con la rela-ón sitio/extensión (véase cap. 18), se podrá optar por n composite o por un ionómero vítreo. Si se selecciona el mposite, se podrá escoger entre uno líquido, uno de nsidad tradicional o uno condensable. A su vez, dentro cada variedad de densidad se podrá optar por uno opa-o por uno más translúcido, de acuerdo con los reque-mientos (cuadro 42-6). Si se seleccionó un ionómero, el ofesional podrá escoger entre uno de fraguado químico otro fotoactivable con agregado de resina. Se encuen-n en el mercado ionómeros más densos y también io-meros con gran cantidad de resina que los hacen más téticos.

Siempre es aconsejable la técnica estratificada de res-uración, mediante la colocación de capas de distintas nsidades y opacidades, que se asemejan a las propieda-s ópticas de los dientes naturales. En el caso de restau-ciones extensas, del sector anterior, el uso de biomate-les opacos es prácticamente indispensable.

En el capítulo 34 se indican los criterios para la selec-ón del material restaurador.

stauraciones de prueba

Este paso puede tomarse como el "borrador" de cierres diastemas, carillas directas y restauraciones de ángulo cisal. Se colocan los materiales sobre el diente seco y sin grabar y se polimeriza durante 20 segundos cada capa (fig. 42-31).

Aunque no es necesario un contorneado preciso, las restauraciones de prueba deberán simular los contornos de las restauraciones definitivas para que tengan valor.

Después de polimerizar la última capa, es importante humedecer o rehidratar el diente.[17,18] Las sombras se producen por la incidencia que tiene la luz sobre la cavidad bucal. Se le pide al paciente que abra y cierre la boca con la luz del foco en dirección a su boca, teniendo en cuenta que la lengua o lo oscuro del istmo de las fauces funcionan como telones de fondo. Si el paciente está reclinado, se le puede pedir que cambie de posición y que mueva la cabeza en diferentes direcciones, con lo que se generarán diferentes sombras. Una vez realizada la prueba, el material puede retirarse con facilidad del diente, ya que no se adhiere a la estructura dentaria ni preparada ni grabada.[19]

ANESTESIA

En operatoria dental se emplean la anestesia local y/o regional para el tratamiento de piezas dentarias superiores e inferiores y de los tejidos perimaxilares. En casos excepcionales se puede recurrir a la anestesia general (pacientes incontrolables, con problemas de conducta,

uadro 42-6. *Selección del material de restauración*

Deben tenerse en cuenta el sitio por restaurar y la extensión de la lesión
Sitio 1: caries en hoyos y fisuras de todas las piezas dentarias
Sitio 2: abarca las lesiones que involucran el punto de contacto
Sitio 3: las lesiones del tercio cervical o radicular en las caras proximales

Materiales	Composite	Líquido Densidad tradicional Empacable	Opaco Translúcido
	Ionómero vítreo	Fraguado químico Fotoactivable (con agregado de resina)	

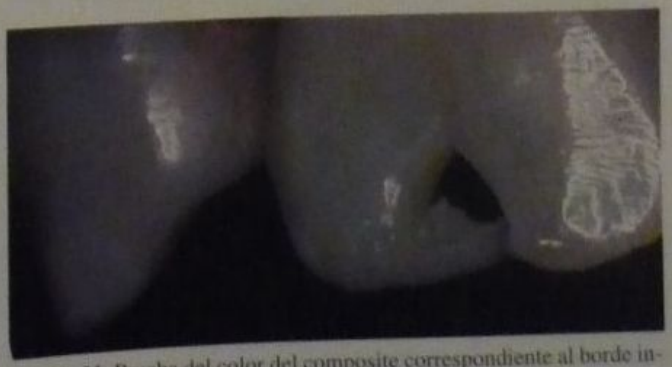

Fig. 42-31. Prueba del color del composite correspondiente al borde incisal.

espásticos, accidentados, etc.). La superficie de la mucosa donde se va a aplicar la anestesia primero se debe secar y luego desinfectar con alguna solución antiséptica. La superficie del anestubo que entrará en contacto con la aguja debe desinfectarse con alcohol al 70% durante un máximo de dos minutos. El anestubo nunca debe sumergirse en una solución desinfectante, ya que de hacerlo se producirá una difusión desde la solución anestésica hacia la solución desinfectante y viceversa. También debe tenerse en cuenta que la tapa del anestubo es de aluminio, el cual sufre corrosión en contacto con antisépticos fuertes. La mayoría de los prospectos que vienen en las cajas de anestesia claramente recomiendan no sumergir el anestubo en soluciones antisépticas (véase cap. 24).

Técnica para el maxilar inferior

Incisivo central y lateral: se aplica anestesia por infiltración a la altura de la fosa incisiva. La aguja debe introducirse junto al frenillo labial en el lado opuesto a los dientes que se van a anestesiar y luego dirigirse hasta la fosa incisiva, donde se deposita la solución anestésica.

Molares, premolares y caninos: se practica la anestesia troncular de los nervios lingual y dentario inferior. Se coloca la aguja 1 cm por arriba de las caras oclusales de los molares inferiores y paralela a ellos (técnica indirecta) o a la altura de los premolares del lado opuesto (técnica directa). Se profundiza tratando de llegar a la periferia de la espina de Spix, donde se inyecta la anestesia. Se espera unos minutos y se interroga al paciente sobre las zonas que perdieron sensibilidad. Por último, mediante una anestesia infiltrativa, se anestesia el nervio bucal a la altura del tercer molar, donde se localiza el pliegue del bucinador.

Técnica para el maxilar superior

Para el maxilar superior se empleará la anestesia infiltrativa.

Terceros y segundos molares: se aplica anestesia en el fondo de surco vestibular, a la altura del ápice de la pieza que se va a tratar o a lo sumo 5 mm hacia distal. En caso de persistencia parcial de la sensibilidad se debe pensar en inervación accesoria del nervio palatino anterior.

Primer molar, segundo y primer premolares: para anestesiar esta región, con el dedo índice de la mano izquierda se rebate el labio colocando el pulpejo del dedo pulgar sobre la piel del paciente. Se tracciona hacia arriba y hacia afuera. Se administra la anestesia por infiltración en el fondo del surco; se aplica medio anestubo inclinando la jeringa hacia distal y medio anestubo hacia mesial de la pieza que se va a tratar.

Canino, incisivos lateral y central: se administra la anestesia en el fondo de surco.

Se debe evitar provocar dolor en la papila por desconocimiento de la anatomía dentaria. Cuando se vaya a colocar una cuña, un clamp, un hilo retractor o realizar una gingivectomía se debe dar un refuerzo en la papila, en forma perpendicular a ésta, mediante la aplicación de unas gotas hasta visualizar un área de isquemia en la papila lingual. Luego se introduce la aguja dos o tres milímetros más y se aplica otro poco de solución anestésica. En la región lingual debe verse una isquemia en el tejido periférico (principalmente cuando se trata del paladar duro) a la pieza dentaria.

MANEJO DE TEJIDOS BLANDOS

Utilización de hilo retractor y astringente

Astringente, por definición, es una sustancia que elimina la permeabilidad del epitelio al flujo de líquido gingival y da por resultado un campo seco. También se puede lograr una retracción de los tejidos gingivales con el uso de una solución astringente e hilo retractor si la lesión es subgingival, o en el caso del manejo de tejidos blandos para una adhesión exitosa.

En la actualidad existe una variedad de astringentes e hilos retractores adecuados para el uso que le va dar el profesional (fig. 42-32).

Técnica de colocación del hilo retractor

En primer lugar debe seleccionarse el hilo adecuado, de acuerdo con el espacio existente en la encía marginal libre. Luego se introduce el hilo retractor en un vaso Dappen con solución hemostática o astringente para que se embeban (fig. 42-33). Con la jeringa aplicadora se frota vigorosamente el astringente contra la encía marginal. Los orificios capilares son sellados por coágulos. Una vez que la hemostasia está completa, se limpia el surco con spray de aire/agua. Luego se lleva con una pinza de algodón el hilo retractor y se adapta al fondo del surco con un instrumento ad hoc (fig. 42-34). Los excesos de la solución hemostática o astringente se lavan con spray. Como el hilo se coloca con el fin de retraer, debe permanecer tan solo 1 a 2 minutos. Por último, se retira el hilo y se enjuaga con spray de aire/agua (fig. 42-35).

Gingivectomía o alargue quirúrgico de corona

La gingivectomía es una cirugía resectiva que tiene por objetivo eliminar la pared blanda de la bolsa y crear una morfología aceptable para el mantenimiento de la salud periodontal o para un mejor acceso a una lesión subgingival.[20]

Esta cirugía, llamada *electrocirugía*, se puede realizar con un electrobisturí; en este procedimiento una corriente de alta frecuencia pasa a través del paciente desde un electrodo neutro hasta otro activo. Esta corriente eléctrica es de alta frecuencia sin modular y filtrada y produce la desintegración celular en el área donde toca el electrodo, con lo que se crea un área limpia sin sangrado. La potencia del electrobisturí es la correcta cuando en el electrodo no quedan adheridos restos de tejidos. El alargue quirúrgico es un procedimiento por el cual mediante un colgajo y la eliminación de tejido óseo y gingival se aumenta la cantidad de tejido dentario expuesto al medio bucal para crear los 3 mm necesarios para el espacio biológico. El colgajo tiene el objetivo de levantar los tejidos blandos gingivales para lograr la accesibilidad y la visibilidad necesarias de los defectos óseos, el hueso subyacente y la raíz, a fin de que se puedan realizar las maniobras operativas requeridas.[21] Según los tejidos involucrados, el colgajo puede ser colgajo de espesor total o mucoperióstico, donde se incluye el epitelio, el conectivo y el periostio subyacente, o colgajo de espesor parcial o mucoso cuando solo se encuentra involucrado el tejido epitelial y en el que el periostio queda adherido al hueso (véase cap. 21) (fig. 42-36).

A

B

Fig. 42-32. A. Hilo retractor presentado en cuatro diámetros diferentes. B. Presentación comercial de astringente para fraccionar en jeringas desechables de menor tamaño.

AISLAMIENTO DEL CAMPO OPERATORIO

Aislamiento relativo

Para este tipo de aislamiento se debe utilizar un eyector de saliva con gran poder de succión o una cánula. Pueden emplearse también autoexpansores de labios, como el Spandex, bloques de mordida como Isoblock o dispositivos más complejos como el Nola Field Dry (fig. 42-37). Para más detalle, véase el capítulo 24.

Aislamiento absoluto

El uso del dique de goma es un paso importante para obtener restauraciones adhesivas exitosas. Todas las indicaciones y las ventajas, así como las técnicas, se han desarrollado en detalle en el capítulo 24.

Existe una maniobra clínica para trabajar con una mano liberada, en vez de estar sosteniendo el eyector. Con una tijera se corta la cabeza del eyector aproximadamente a unos 2 cm del extremo que va colocado en la boca, con cuidado de no dañar el alma metálica (fig. 42-38). Luego se gira 180° el extremo seccionado y se retira. Con un alicate de punta redondeada se toma el alma metálica y se le da la forma de ansa (fig. 42-39). Se toma de nuevo la tijera y se le realiza al eyector una escotadura con forma de bisel (fig. 42-40). Ya está preparado para ser llevado al campo operatorio, donde puede engancharse al arco del clamp o a uno de los agujeros de éste. Se debe tener en cuenta que la mane-

A

B

C

Fig. 42-33. A. Hilo retractor cortado y colocado en un vaso Dappen. B. Se coloca solución astringente (Astringident, Ultradent) en el vaso Dappen para que los hilos queden embebidos. C. Extremo de la punta aplicadora que lleva la solución astringente al fondo de surco.

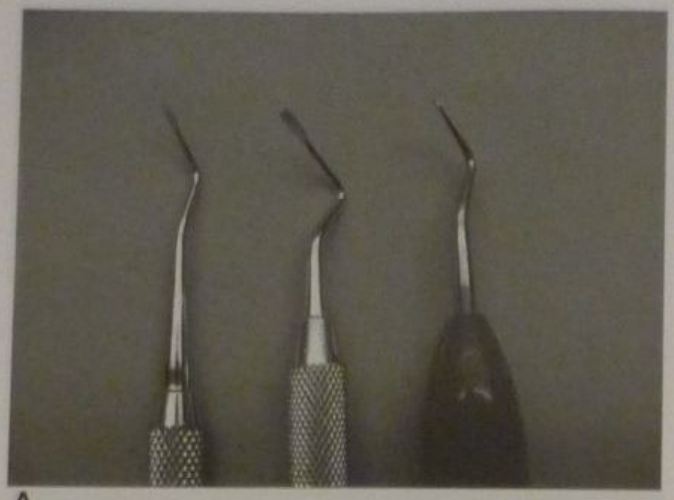

A

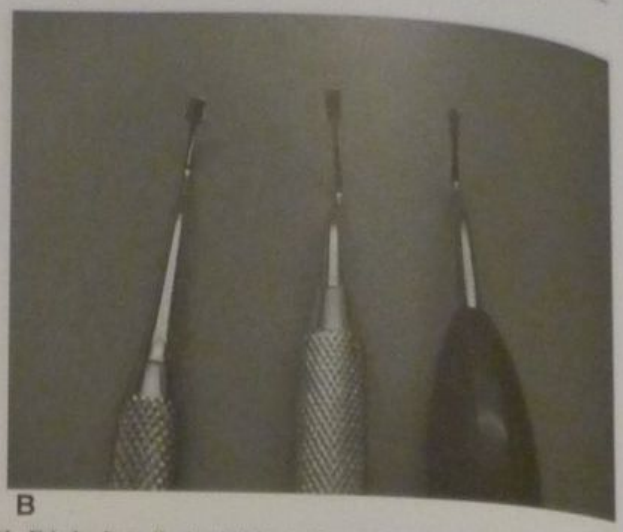

B

Fig. 42-34. Instrumentos para colocar el hilo retractor en el surco. *Centro*: Hu Friedy. *Izq.*: diseño del doctor Dan Fisher. *Derecha*: L&M. **A.** Vista de perfil. **B.** Vista frontal.

ra correcta de colocar el eyector es siempre con la escotadura mirando hacia el plano oclusal de las piezas dentarias por tratar. De esta manera se podrá eliminar más rápido el spray que genera el instrumental rotatorio (fig. 42-41).

PREPARACIÓN CAVITARIA

Es necesario el tallado de una preparación cavitaria con el fin de actuar sobre los tejidos infectados o debilitados, que resultarían incapaces de mantener el material de relleno en su sitio durante un tiempo considerable. Los objetivos de una preparación cavitaria se detallan en el cuadro 42-7.

De acuerdo con Hunt,[22] existen principios racionales para el diseño de preparaciones cavitarias. Ellos son:

1) Ganar acceso al cuerpo de la lesión mediante la eliminación de la menor cantidad posible de tejido

Para esto se recomienda el uso de la fuente emisora de luz halógena. Al realizar transiluminación se visualiza con claridad la extensión del proceso carioso en esmalte; por lo tanto, se decidirá si se gana acceso a la lesión cariosa con abordaje desde vestibular, lingual, oclusal o incisal, dando siempre la inclinación adecuada al instrumental rotatorio. Debe tenerse en cuenta que la temperatura generada por el corte de la fresa, sin refrigeración, en el sitio donde se aplica, oscila entre los 316 y los 427 °C.[23]

Fig. 42-35. *Arriba izquierda*: aplicación de solución en el surco. *Arriba derecha*: colocación del hilo retractor. *Abajo izquierda*: hilo colocado. *Abajo derecha*: solución lavada.

A

B

C

D

F

E

Fig. 42-36. Secuencia clínica de alargue quirúrgico de corona. **A.** Preoperatorio. **B.** Colgajo levantado. **C** y **D.** Ostectomía por vestibular. **E.** Ídem lingual. **F.** Posoperatorio. Nótense la papila lingual y la vista de la pared gingival de la caja proximal. (Caso clínico doctor Guillermo A. Rodríguez.)

La fresa corta el esmalte por deformación plástica y por fractura, mientras que la dentina no posee prismas ni líneas de clivaje. La dentina es elástica y posee propiedades homogéneas en las tres dimensiones del espacio (fig. 42-42). La dureza Knoop[24] del esmalte es de 343 VDK, mientras que la de la dentina es de 68 VDK. Es inevitable la sensación de caída al vacío cada vez que la fresa atraviesa el esmalte y llega a dentina; por lo tanto, deben extremarse los cuidados para no extender innecesariamente la preparación.

2) Eliminación de tejidos infectados e incapaces de regenerarse

Franco y Kelsey,[25] de la Universidad de Creighton, Nebraska, Estados Unidos, publicaron un trabajo en el cual

Fig. 42-37. Aislamiento relativo con eyector, Spandex y cánula de alta potencia.

Fig. 42-39. Formación de un ansa con el alambre del eyector.

se hace referencia al tallado de preparaciones cavitarias efectuado por estudiantes que consideraron haber eliminado en su totalidad la dentina infectada. Posteriormente, el trabajo de los estudiantes fue evaluado por los docentes que, en algunos casos, no quedaron satisfechos y quitaron tejido dentario hasta diagnosticar que la preparación ya no presentaba caries. Al aplicar el detector de caries se corroboró que en el 91% de los casos se había dejado tejido cariado irrecuperable, fundamentalmente en la zona del límite amelodentinario. Anderson y Charbenau[26] de Michigan y otros autores de los Estados Unidos,[27] Italia,[28] Lisboa[29] y Londres[30] también hallaron porcentajes elevados de tinción con el detector de caries en el límite amelodentinario. Más tarde, Anderson y col. realizaron un estudio microbiológico[31] al respecto. Otros trabajos[32] compararon cuantitativamente las unidades formadoras de colonias (UFC) en las distintas zonas del proceso carioso y hallaron una estrecha relación entre las áreas teñidas por la solución detectora de caries y la presencia de microorganismos. Un grupo de investigadores[33] de Massachusetts demostró, mediante cortes histológicos, que el diagnóstico de lesiones cariosas en hoyos y fisuras con empleo de detector de caries se asoció con una eficacia del 100% mientras que mediante la técnica convencional de exploración solo fue posible diagnosticar un 25% de esas lesiones. Si bien otros autores[34] sostienen que las soluciones detectoras de caries tiñen la dentina afectada[35] y no recomiendan su utilización[36,37] o solo la recomiendan[38] para diagnóstico en la zona del límite amelodentinario, debe tenerse en cuenta que estos trabajos fueron seriamente criticados por Re, Summit[39] y Fusayama.[40]

Técnica operatoria: es fundamental partir siempre de un diagnóstico pulpar correcto.[41] Se recomienda lavar la preparación cavitaria con abundante rocío aire-agua, secar tratando de no resecar los tejidos duros, aplicar una sustancia detergente y bactericida, como un colutorio bucal, y frotar el esmalte y la dentina durante diez segundos como mínimo. Se lava y se seca de nuevo. Se aplica la solución detectora de caries[42,43] y se deja actuar durante un mínimo de diez segundos para que el colágeno desnaturalizado se pueda colorear. Se lava la preparación cavitaria, primero con agua y después con rocío aire-agua durante un mínimo de 30 segundos. Se aconseja utilizar una solución detectora de caries, cuya eficacia se haya demostrado ampliamente con estudios in vivo e in vitro

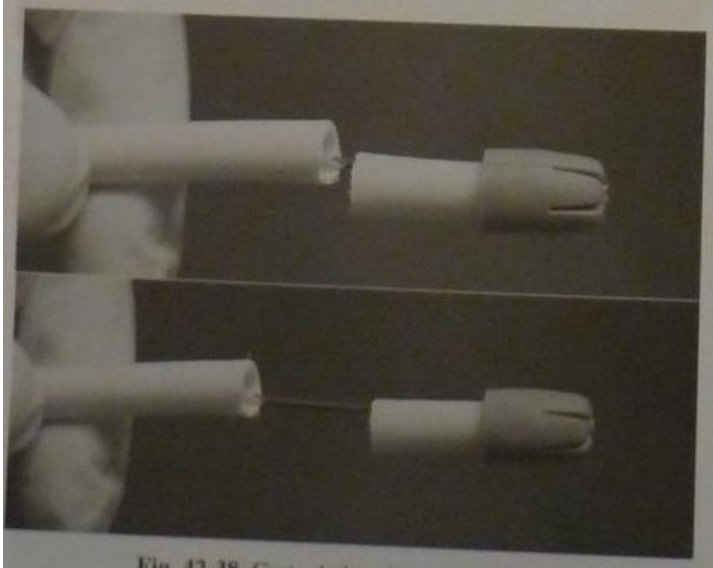

Fig. 42-38. Corte de la cabeza del eyector.

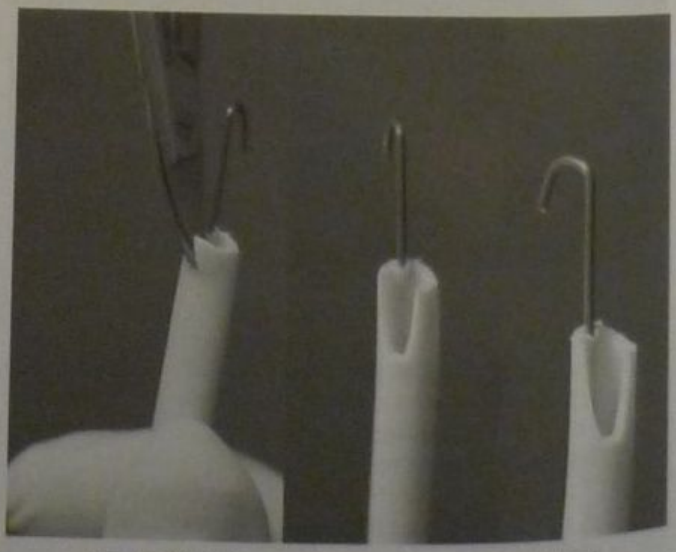

Fig. 42-40. Se hace una escotadura en forma de bisel.

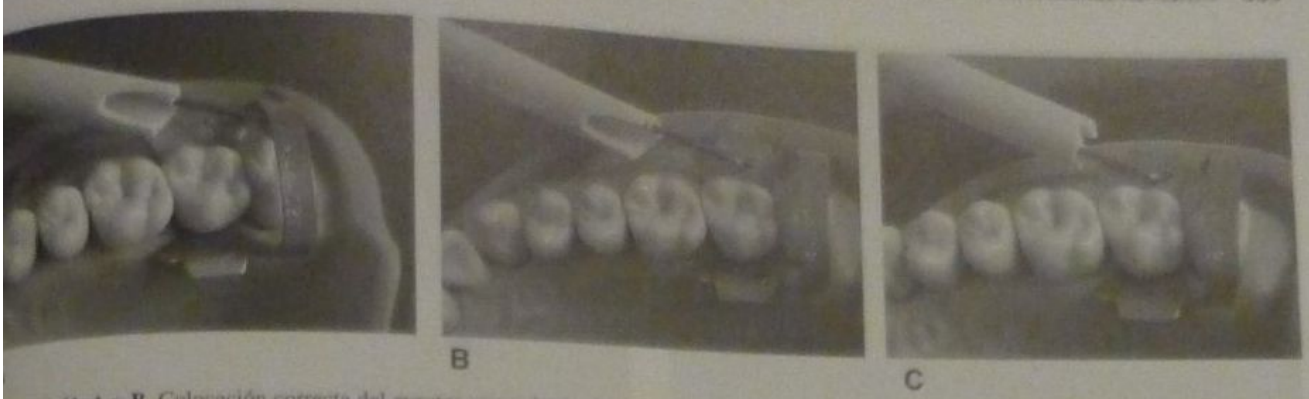

ig. 42-41. A y B. Colocación correcta del eyector enganchado en el arco (A) o en el agujero del clamp (B). C. Posición incorrecta del eyector.

ig. 42-43). Esta técnica también puede emplearse en ientes tratados endodónticamente.[44] Todo aquel tejido entario teñido se debe eliminar con fresas a baja velocid o con excavadores (figs. 42-44 a 42-48). Luego se eberá aplicar una vez más el detector y repetir la elimiación de tejido cariado, hasta que no haya tinción de tedos duros dentarios. Esta técnica deberá realizarse con imo cuidado, en particular si la lesión está cercana a la ulpa.

Evitar la eliminación de dentina afectada

El método de Fusayama[45] es el más adecuado para la iminación certera de la capa infectada de dentina cariaa y para la conservación de dentina afectada. En 1997, American Dental Association (ADA) le entregó el preio máximo correspondiente a la medalla de oro a la exelencia en la investigación odontológica (Gold Medal ward for Excellence in Dental Research). El impacto el doctor Fusayama[45] en la Operatoria dental es compable al de G. V. Black. El resumen de su investigación bre las dos capas de la dentina cariada puede observarse en la figura 42-49, de donde pueden extraerse las siuientes conclusiones:

- El tercio externo de la capa afectada de la dentina cariada posee una dureza similar a la de la capa infectada y, por lo tanto, la resistencia al corte que ofrece la dentina es similar en ambos tejidos.
- La capa transparente, si bien tiene un precipitado irregular de minerales dentro del tubo, es mucho más blanda que la dentina sana normal; por lo tanto, cuando el operador raspa esta dentina con el explorador la siente de diferente densidad por la presencia de los cristales, pero no puede sentirla más dura.
- A medida que el operador se acerca a la pulpa, los valores de dureza de la dentina sana descienden hasta ser similares a los de la dentina infectada.

Cuadro 42-7. *Objetivos de la preparación cavitaria*

- Apertura de los tejidos duros dentarios para tener acceso a la lesión
- Extensión de la brecha, hasta la obtención de tejido dentario sano
- Eliminación de los tejidos infectados o debilitados
- No producir daño pulpar ni periodontal
- Facilitar la restauración de la pieza

Las soluciones detectoras de caries no aumentan la microfiltración de los materiales adhesivos[46] ni afectan las fuerzas de adhesión del composite a la dentina de sistemas adhesivos monoenvase o autoacondicionantes.[47]

4) Reducir el perímetro cavitario

Si bien las caries se expanden por el límite amelodentinario, el operador debe tratar de conservar al máximo los tejidos duros dentarios. Cuanto menor sea el perímetro cavitario, mayor será la cantidad de tejido conservado y menor será la cantidad de material restaurador sometido a cargas oclusales o a la acción del medio bucal. Esto también es válido para la zona proximal. El daño iatrogénico a dientes vecinos es común. Se pueden encontrar lesiones proximales causadas por falta de protección de los

Fig. 42-42. Corte de un molar humano. Nótense las diferencias entre el esmalte y la dentina. Gentileza del doctor Takao Fusayama.

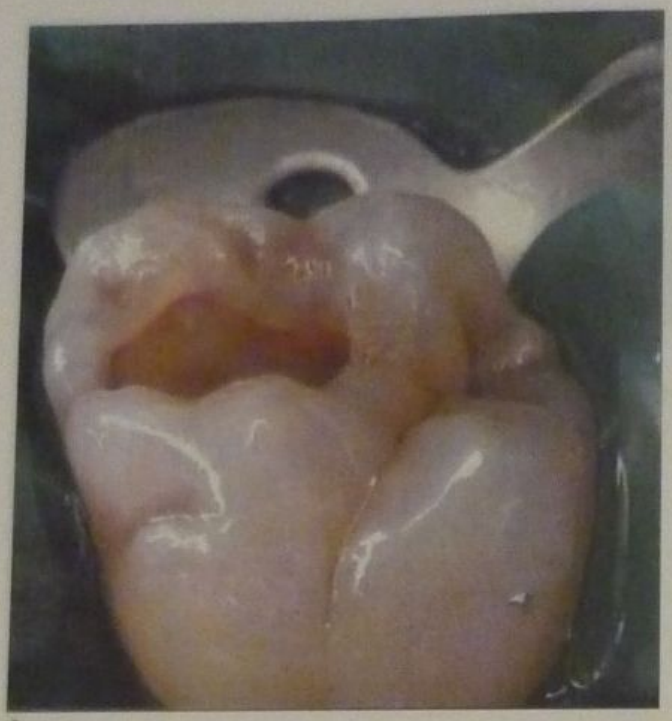

A

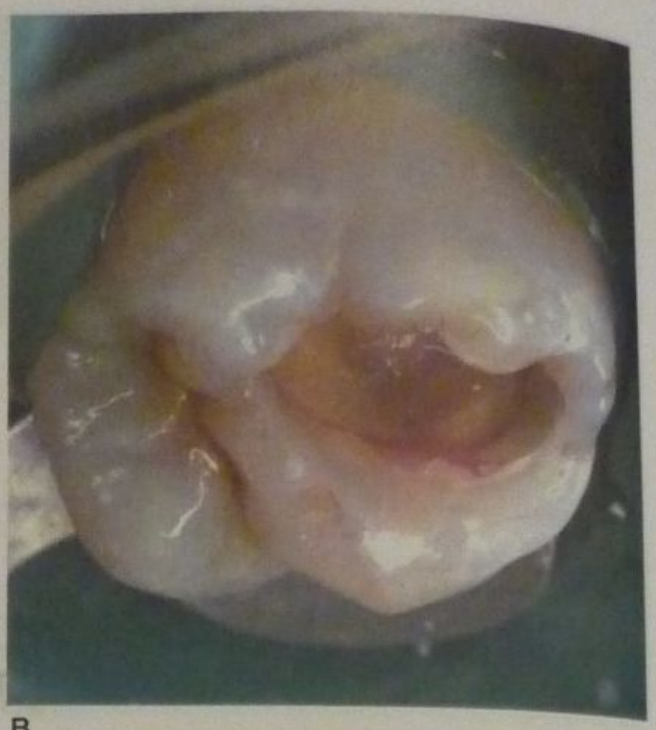

B

Fig. 42-43. A. Vista lingual donde se observa caries en la unión esmalte/dentina de la cara vestibular. **B.** Vista vestibular donde se observa caries en la unión esmalte/dentina de la cara lingual. Ambas fotografías demuestran la efectividad del detector de caries en zonas donde no se suele controlar la presencia de caries con métodos clásicos.

dientes al realizar preparaciones en piezas adyacentes. Cuando se trata de preparaciones pequeñas, aumenta el riesgo de dañar el esmalte del diente vecino durante las maniobras operatorias. Existen en el mercado productos específicos para prevenir este tipo de accidentes, pero en su reemplazo puede utilizarse la simple (y económica) matriz de Tofflemire, la cual logra el mismo objetivo. Además, como la matriz de Tofflemire es larga y delgada, también puede pasar a través de contactos fuertes. Para que se pueda utilizar una matriz de Tofflemire, el operador tendrá que cortar los excesos una vez que ésta esté ubicada en su lugar para que no interfiera en las maniobras operatorias. Sin embargo, al cortar una matriz una vez ubicada en su lugar pueden quedar puntas muy agudas. Si el operador está utilizando goma dique, esto no representará un problema, pero sin la utilización de un aislamiento absoluto, esas puntas filosas pueden provocar laceraciones en la lengua y/o los carrillos. Además, el delgado espesor de una matriz de Tofflemire a veces puede representar una desventaja, ya que no es raro que se provoquen cortes a través de ella cuando el operador está muy seguro de la protección que brinda y en forma reiterada la roza con el instrumental rotatorio durante la preparación.

Fig. 42-44. Excavador filoso cortando tanto dentina afectada como dentina infectada.

5) Refuerzo del remanente dentario

Con una restauración herméticamente sellada, no sería necesaria la colocación de una base; no obstante, es necesario preservar a la pulpa contra cualquier tipo de trauma.[48,49]

Las reacciones pulpares a los materiales restauradores por sí mismos dependen de la estructura y del grosor de dentina remanente. Se considera adecuado un remanente dentinario de más de 2 mm para prevenir reacciones pulpares a los procedimientos restauradores, aun si se emplean técnicas adhesivas[50] (véase más adelante). Esto adquiere mayor importancia en la pared pulpar de las

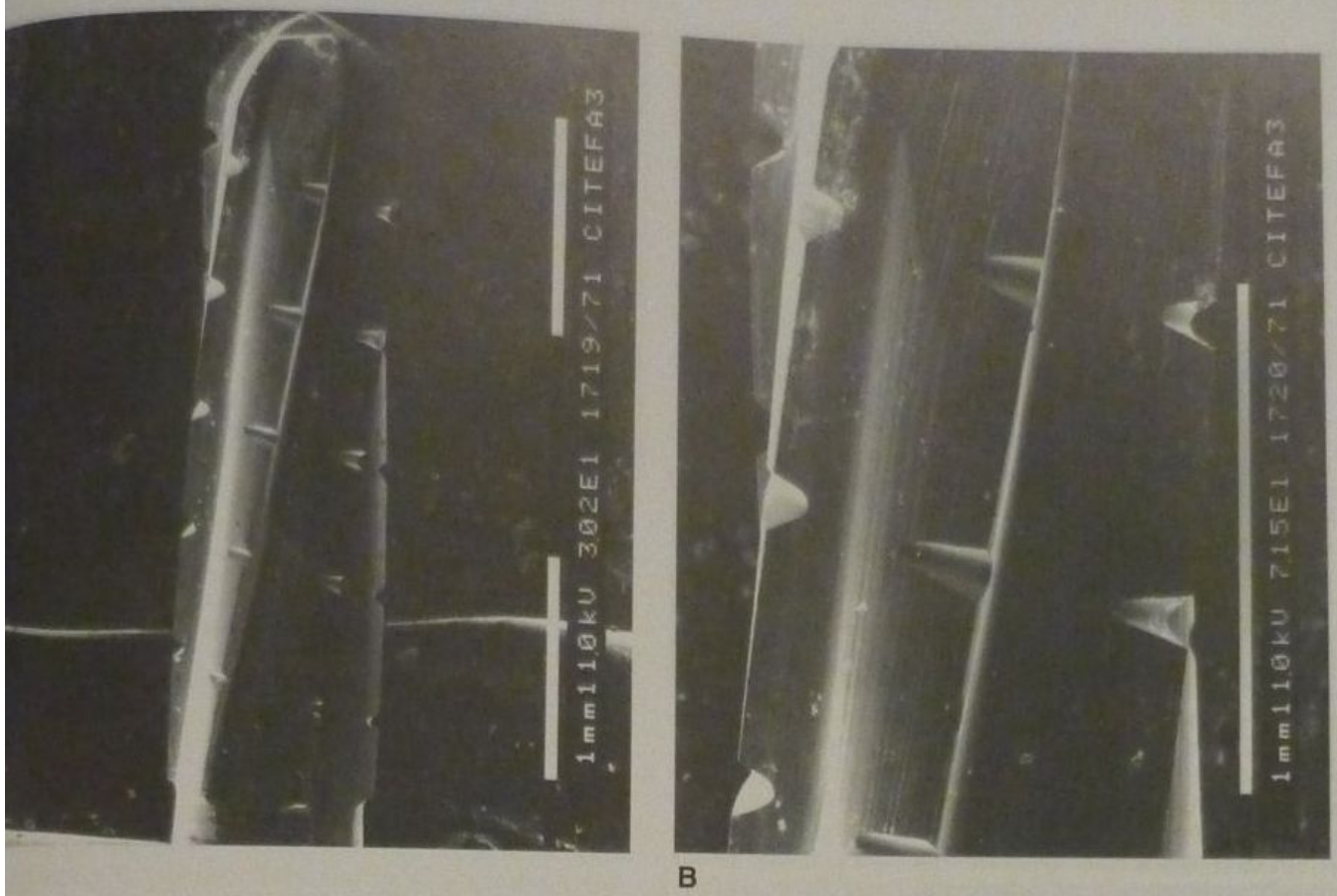

Fig. 42-45. A. Fresa 1556 (cilíndrica dentada de punta redondeada). **B.** Detalle de los filos dentados.

paraciones cavitarias oclusales y en la pared axial en tina profunda vital, no así sobre las paredes laterales.[51]

tección pulpar directa

a exposición pulpar puede ocurrir principalmente de maneras: en caso de una exposición accidental o por es.

ograr la hemostasia es el aspecto más importante con ecto a exposiciones accidentales y para ello se puede zar una torunda de algodón estéril embebida en una ción al 5% de hipoclorito de sodio y se aplica presión nte 20-60 segundos, según el tamaño de la exposi- Se lava suavemente con solución fisiológica y al statar que se logró la hemostasia se coloca una pasta idróxido de calcio puro, como Calasept o Calcicur. Sobre esta capa se coloca hidróxido de calcio fraguable, como Dycal o Life, y por último se recubre con cemento de ionómero vítreo.

En el caso de una exposición pulpar por caries deben evaluarse varios factores. Si la evolución es favorable, se procederá como una exposición accidental; en este caso se aconseja enfáticamente informar a los pacientes que el tratamiento tiene una tasa de éxito limitada y que puede ser necesario el tratamiento endodóntico (véase cap. 32).

Dientes adyacentes luego de la preparación

Si hay caries proximales en los dientes adyacentes, ésta es la oportunidad adecuada para abordarlas ya que se tiene acceso directo a la lesión cariosa y permite la preparación más conservadora posible.



Fig. 42-46. A. Fresa redonda grande. **B.** Detalle de la parte activa. **C.** Detalle con mayor aumento del extremo activo.



Fig. 42-47. Fresas de 6 filos vistas desde arriba.



Fig. 42-49. Ilustración esquemática de la posición del depósito intratubular de cristales y la extensión del proceso odontoblástico en relación con el gráfico de dureza y las dos capas de la dentina cariada. Los cristales calcificados se depositan en la capa transparente, que es la zona media de la capa afectada. El proceso odontoblástico se extiende hasta la parte más externa de la capa turbia, que es la capa más externa de la dentina afectada. Los túbulos dentinarios de la capa infectada están invadidos por bacterias. (L.A.D.: límite amelodentinario).

Si el diente adyacente tiene una restauración rugosa, o sobrecontorneada, se debería pulir con discos de pulido o fresas de terminación si el acceso lo permite. De todas formas, cuando el contacto no está roto, es posible que no se tenga acceso para pulir por completo una restauración adyacente. También se puede usar una tira perforada (limpiador interproximal) para limpiar las superficies proximales antes de la colocación de la restauración.

LIMPIEZA DE LA CAVIDAD

El objetivo es eliminar toda la contaminación visible. Esto incluye los detritos de la preparación, cemento provisional residual, etc. El gluconato de clorhexidina al 2% con pH 6 (p. ej., Concepsis; fig. 42-50) permite limpiar y desinfectar antes de la adhesión y así reducir la sensibilidad posoperatoria sin comprometer las propiedades de adhesión.

Otra sustancia empleada para este fin es el cloruro de benzalconio mezclado con EDTA (Ultracid Y) que elimina en forma selectiva el barro dentinario y al mismo tiempo lo desinfecta. Otros productos incorporan fluoruro de sodio (Ultracid F, Ultradent; Tubulicid etiqueta roja).[52] Se desaconseja para este fin el uso de hipoclorito de sodio, ya que es un agente desproteinizante que altera la dentina sana con consecuencias impredecibles a largo plazo.[53]

La eliminación total del barro dentinario está contraindicada si se van a emplear sistemas adhesivos autoacondicionantes, ya que éstos utilizan dicha capa como componente integral de la capa híbrida (véase más adelante).

Fig. 42-48. Fresa 1156 usada. Nótese el daño de los filos.

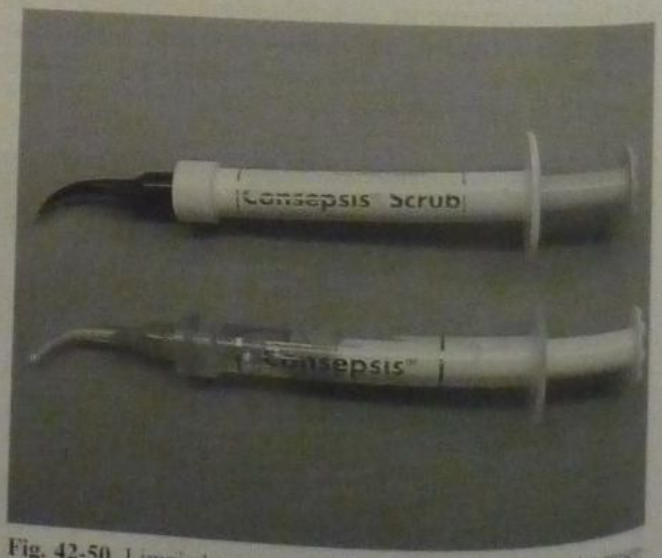

Fig. 42-50. Limpiador cavitario Concepsis (Ultradent) en dos presentaciones.

TÉCNICAS ADHESIVAS

Las restauraciones estéticas necesitan adherirse a la estructura dentaria para evitar la formación de grietas y aprovechar las técnicas de preparaciones mínimamente invasivas. Por lo tanto, debe crearse el contacto de interfaz entre los distintos sustratos. Y como hay distintos sustratos, hay diferentes problemas para resolver.

El adhesivo es proporcionado por el fabricante con ciertas propiedades, las cuales incluyen la capacidad de mojar una superficie. Se debe crear y mantener una superficie perfectamente preparada para la aplicación del adhesivo. Es necesario cumplir con los requerimientos de un contacto íntimo entre el adhesivo y el sustrato para obtener una adhesión eficiente, mediante la preparación perfecta de las dos partes para interactuar entre ellas.[54]

Según Van Meerbeek y col., el fenómeno de adhesión es en esencia un proceso de eliminación de minerales (calcio, fosfatos) e infiltración de monómeros resinosos in situ, con la finalidad de crear una traba mecánica entre el adhesivo y la estructura dental, sellar los túbulos dentinarios y así mantener la homeostasis del medio interno del complejo dentinopulpar.[55] La superficie debe acondicionarse para crear la rugosidad que produce la traba micromecánica. De todas formas, para aprovechar la superficie retentiva, se debe lograr la humectancia adecuada. La viscosidad y la humectancia de los adhesivos las da el fabricante.

Durante el procedimiento clínico, las superficies del diente deben prepararse y mantenerse para la aplicación del adhesivo. Para una humectancia apropiada del sustrato, también debe recordarse que al adhesivo le lleva tiempo entrar en contacto íntimo con él. Existen muchas variables clínicas que hay que tener en cuenta al emprender un procedimiento adhesivo (cuadro 42-8).

El principal propósito de la Operatoria dental moderna es la adhesión a esmalte y dentina; por lo tanto, deben prepararse las paredes cavitarias para que los adhesivos puedan establecer una fuerza de adhesión suficiente para sobrellevar el estrés de contracción de polimerización. Para que se consideren eficaces clínicamente, los sistemas adhesivos deben mantener la restauración en posición y sellada por completo en sus márgenes para evitar el ingreso de líquidos bucales y microorganismos. Un sellado incompleto dará por resultado sensibilidad posoperatoria, tinción de los márgenes y eventualmente caries secundaria, los cuales son los síntomas más comunes asociados con la falla de las restauraciones adhesivas.[56]

Ante estas situaciones clínicas adquiere vital importancia la elección correcta del sistema adhesivo, para la cual se deberán tener en cuenta las diversas variables involucradas en cada sistema en particular, como se verá más adelante. En el cuadro 42-9 se enumeran y se clasifican los sistemas adhesivos disponibles.

Cuadro 42-8. *Variables que influyen en la adhesión a los sustratos dentarios*

Factores inherentes al material
Variables de los sustratos
Tamaño y forma de la lesión
Flexibilidad de la pieza dentaria
Edad del paciente
Humedad de la dentina
Espesor de la capa de resina adhesiva

* Adaptado de Van Meerbeek B, et al.[56]

Técnica para el uso de sistemas adhesivos que eliminan totalmente el barro dentinario

Es la técnica que incluye la acción de ácido fosfórico en forma simultánea en esmalte y dentina. La técnica, por lo habitual denominada "de grabado total", conlleva

Cuadro 42-9. *Clasificación de los sistemas adhesivos (Edelberg MH, 2002)*[57]

1) Según su aplicación clínica (Van Meerbeeck B y col.)
   1. *Sistemas adhesivos que eliminan totalmente el barro dentinario*:
      1.1. Ácido fosfórico (lavado), primer y adhesivo aplicados por separado (multienvase o multicomponentes). Tres pasos clínicos
      1.2. Ácido fosfórico (lavado), primer y adhesivo aplicados simultáneamente (monoenvase o monocomponentes). Dos pasos clínicos
   2. *Sistemas adhesivos que disuelven y tratan el barro dentinario:*
      2.1. Primer autoacondicionante (no se lava) y adhesivo aplicados por separado (dos envases). Dos pasos clínicos
      2.3. Primer y adhesivo autoacondicionantes (sistema adhesivo autoacondicionante, no se lava). Un paso clínico (dos envases: primer acídico y adhesivo para mezclar; o un envase predosificado para preparar)
      2.3. Ionómeros vítreos adhesivos. Dos pasos clínicos (véase cap. 36).
2) Según su generación (Farah JW, Powers JM)[58]
   A) Adhesivos de 4ª generación: multienvases (ácido fosfórico, primer y adhesivo)
   B) Adhesivos de 5ª generación: monoenvase con ácido fosfórico separado
   C) Adhesivos de 6ª generación:
      – Primer autoacondicionante y adhesivo aplicados por separado
      – Primer acídico y adhesivo que se mezclan (también llamados de 7ª generación)
3) Según su composición
   1. Según el vehículo o solvente del primer
      1.a. Base de acetona con contenido mínimo de agua
      1.b. Base de acetona con mayor contenido de agua (20%)
      1.c. Base de alcohol con agua
      1.d. Base acuosa
   2. Según agregado de rellenos o carga
      2.a. Adhesivos estructurales (microcarga o nanocarga cerámica, 3% aproximadamente)
   3. Según el mecanismo de endurecimiento (foto o dual)
      3.a. Adhesivos fotopolimerizables
      3.b. Adhesivos duales (con un líquido catalizador separado o formulaciones duales)

Fig. 42-51. Cara oclusal de una preparación de clase 1 con el sistema adhesivo Optibond Solo. **A.** Mitad mesial. **B.** Mitad distal. **C.** Vista del borde cavo de la preparación. Nótese cómo el adhesivo con partículas de relleno cubre en forma homogénea la superficie donde se ha aplicado.

un problema al estar manipulando dos sustratos muy diferentes entre sí. Es necesario un acondicionamiento del esmalte con un ácido fuerte, pero hay que tratar la dentina con cuidado con ácidos más débiles para evitar el daño de las fibras colágenas. Por lo tanto, para lograr un mejor efecto de grabado, se debe comenzar con la colocación del ácido sobre el esmalte durante no más de 30 segundos. Luego se debe aplicar el ácido a la dentina por 15 segundos. Con esto se logra un patrón de grabado efectivo en el esmalte combinado con un trato cuidadoso de la dentina.

Adhesión a esmalte

El grabado ácido fue descrito en 1955 por Buonocore,[59] quien halló que la resina acrílica podía adherirse al esmalte humano acondicionado con ácido fosfórico al 85% durante 30 segundos. Los estudios posteriores, que utilizaron concentraciones inferiores a las originales de Buonocore, indican que el ácido en contacto con el esmalte elimina alrededor de 10 µm de la superficie adamantina y crea en ella porosidades de una profundidad que va entre los 5 y los 50 µm. Esta superficie rugosa aumenta notoriamente el área de contacto y sobre todo la energía superficial. Cuando se aplica una resina de baja viscosidad, ésta fluye dentro de las microporosidades y se obtiene así un contacto íntimo con la superficie adamantina y se logra una adhesión micromecánica al esmalte (fig. 42-51). (He aquí la importancia del aislamiento absoluto, ya que esa energía superficial aumentada también atrae otros líquidos, como agua, saliva o sangre, que contaminan la superficie grabada y disminuyen la energía superficial del esmalte y la humectancia de un adhesivo hidrófobo.)[60,61] Los trabajos de Gwinnett, Matsui[62] y Buonocore[63] demostraron que la formación de indentaciones ("tags") de resina es el mecanismo primario de retención del esmalte grabado con ácido fosfórico (fig. 42-52).

Técnica de acondicionamiento del esmalte

Se aplica el ácido al esmalte sobreextendiéndose unos pocos milímetros por fuera del margen (fig. 42-53). Se aconseja emplear una punta dispensadora, un cepillo descartable u otros aplicadores comerciales o individuales para agitar suavemente el ácido y llevarlo a todos los rincones de la preparación, en especial donde la matriz se

Fig 42-52. Prolongaciones de resina ("tags") dentro de las irregularidades producidas por el ácido en el esmalte. (Gentileza del doctor O. Mosca.)

Fig. 42-53. Acondicionamiento ácido de toda la preparación con gel de ácido fosfórico de la firma Kerr. Nótese la extensión levemente más allá del borde cavo.

junta con el diente. Si no se está usando una matriz, los dientes adyacentes se pueden proteger del acondicionador con tiras de teflón o metal. Es conveniente utilizar el ácido en forma de gel coloreado para visualizar perfectamente el sitio donde se aplica y controlar su esparcimiento.[64] Con los ácidos de consistencia líquida se corre el riesgo de acondicionar más superficie que la deseada, ya que discurre por su gran fluidez. Brännström ha sugerido pintar con barniz (Tubulitec o Copal) toda la cara oclusal antes de tallar la preparación, para que el acondicionamiento ácido quede limitado a los sitios en los que actuó el operador. El material que se extiende más allá del borde cavo no se adhiere al diente por la presencia del barniz y puede eliminarse con facilidad (técnica de Mattson).[65] Fusayama[66] aconseja un procedimiento similar (fig. 42-54).

De todas formas, si el ácido se extendiese a zonas de esmalte ubicadas por fuera de la preparación, o hasta algún diente vecino, este accidente no tiene mayor trascendencia clínica y los mecanismos naturales de defensa del medio bucal se encargarán de remineralizar en un lapso de 24 a 48 horas estas superficies acondicionadas en forma accidental. También se puede solucionar con una topicación con fluorofosfato acidulado (FFA) una vez concluida la restauración.

El tiempo de acción es lo que proporciona un buen acondicionamiento ácido de la superficie del esmalte. Quince segundos es poco para lograr una energía superficial suficiente; se obtienen valores mucho más altos con 30 y 60 segundos, pero sin diferencia significativa entre estos últimos dos tiempos.[67-69] Por lo tanto, el tiempo de acción extendido del ácido en el esmalte no es tan importante como en la dentina, donde es fundamental no superar los 15 segundos de acción del ácido, por razones que se explicarán más adelante en este capítulo. El efecto desmineralizante del ácido se puede observar en forma directa cuando las burbujas de dióxido de carbono se acumulan dentro del gel (fig. 42-55).

Enjuague: cinco segundos de un spray de agua fuerte es todo lo necesario. Pero si todavía queda ácido residual, será necesario enjuague adicional. Es necesario lavar con fuerza (primero con agua, luego con spray) para eliminar los cristales de witlockita formados en el esmalte por la acción del ácido sobre la hidroxiapatita. Estos cristales son hidrosolubles y salen con facilidad con un lavado profuso de la superficie ya que no están adheridos a la hidroxiapatita. Si se dejan, la energía superficial no será lo suficientemente alta.

Secado: el secado es una etapa muy importante, cuyo descuido puede significar el fracaso de la restauración. Debe tenerse en cuenta que si se usa el aire comprimido de la jeringa de aire, ésta habitualmente contiene humedad y cierta grasitud por estar contenido en el tanque del compresor. Se puede interponer un trozo de gasa entre la jeringa y el diente. Es conveniente limpiar con mucha frecuencia este tanque del compresor y eliminar el agua de la condensación. Un filtro ubicado a poca distancia de la jeringa de aire, que pueda purgarse una vez por día, servirá para retener la humedad y los vestigios de aceite y permitirá obtener aire seco y limpio. Esto se puede verificar con facilidad echando un chorro de aire sobre el espejo bucal: si hay humedad o aceite, se verá de inmediato. De todas formas, los geles ácidos que poseen surfactantes tienen la ventaja de disolver el aceite residual que pueda dejar la pieza de mano, e incluso saliva,[64] sin perjudicar los valores de adhesión en el esmalte ni en la dentina.[53,70] Se seca el diente durante 20 segundos hasta

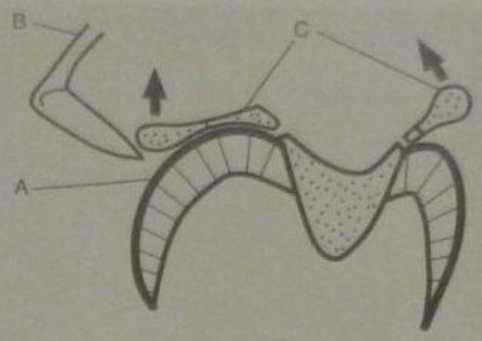

Fig. 42-54. La aplicación de un barniz (*A*) sobre la superficie dentaria en las maniobras previas facilitará la eliminación con instrumental de mano (*B*) de los excesos de composite ubicados por fuera de la preparación (*C*). (Adaptado de Fusayama.)

que aparezca el típico aspecto de tiza sobre el esmalte, de color blanco opaco (fig. 42-56). Si esto no ocurre, significa que el grabado se ha realizado mal o que el ácido que se utilizó no es el adecuado. En ese caso, debe repetirse toda la operación.

Como resultado, vemos que los cristales adyacentes al prisma son disueltos por el ácido en forma diferenciada, con dependencia de su posición con el prisma, siguiendo los tres patrones clásicos de grabado del esmalte microscópicamente diferenciables descritos por Gwinnett[71] y Silverstone.[72] El patrón de grabado tipo 1 es el más común e involucra el grabado del cuerpo de los prismas del esmalte, mientras que la periferia de los prismas permanece relativamente intacta. En el patrón de grabado tipo

Fig. 42-55. Burbujas de dióxido saliendo del ácido aplicado en preparación cavitaria de 2.6 oclusal.

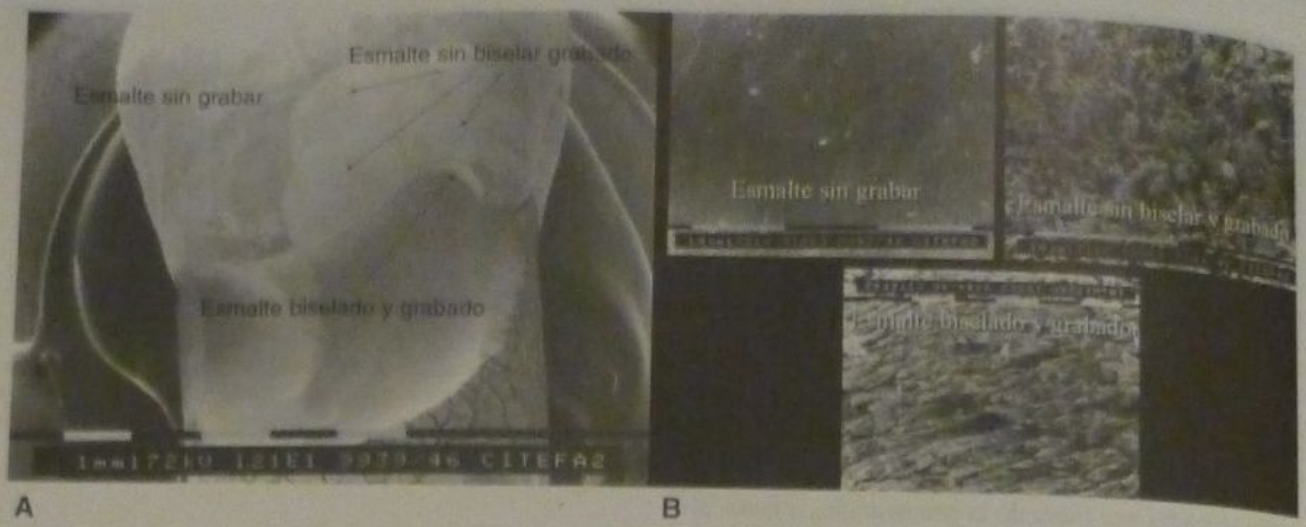

Fig. 42-56. A. Canino superior montado en una platina para su observación en MEB. Nótese el aspecto macroscópico opaco del esmalte grabado. **B.** Mayor aumento de las zonas referidas en la figura anterior: esmalte sano sin grabar × 3.100 (*arriba izquierda*); esmalte sin biselar grabado con ácido fosfórico al 37% durante 15 segundos, × 5000 (*arriba derecha*); esmalte biselado y grabado, × 1500 (*abajo*).

2 se eliminan elementos de la periferia de los prismas y los cuerpos quedan intactos. El patrón de grabado tipo 3 incluye áreas que se asemejan a cada uno de los otros patrones, así como regiones en las cuales el patrón de grabado no guarda relación con la morfología prismática. Un patrón no tiene prevalencia clínica sobre el otro (fig. 42-57).

El efecto de acondicionamiento del esmalte depende de la instrumentación del esmalte, del contenido de flúor de éste, de su naturaleza prismática o aprismática y del tipo de diente (permanente o temporario). El uso de otros ácidos (maleico, propiónico, etc.) o de otras concentraciones de ácido fosfórico producen patrones diferentes de grabado, que pueden redundar en valores de adhesión significativamente menores para estos sistemas adhesivos.[56,73] Por lo tanto, se aconseja que cada producto se use según las últimas instrucciones de investigadores clínicos confiables. Los sistemas autoacondicionantes producen otro tipo de patrón acorde con la acidez del primer (fig. 42-58), y son suficientes para lograr valores aceptables de adhesión al esmalte.

Adhesión a dentina

En dentina, el mecanismo primario de retención también será la formación de tags de resina. Pero la función principal de estos tags resinosos que penetran en los túbulos dentinarios abiertos (los principales y los laterales, donde se forman microtags) (fig. 42-59), junto con la formación de una capa híbrida en la pared del túbulo, es la de producir un sellado hermético del complejo dentino-

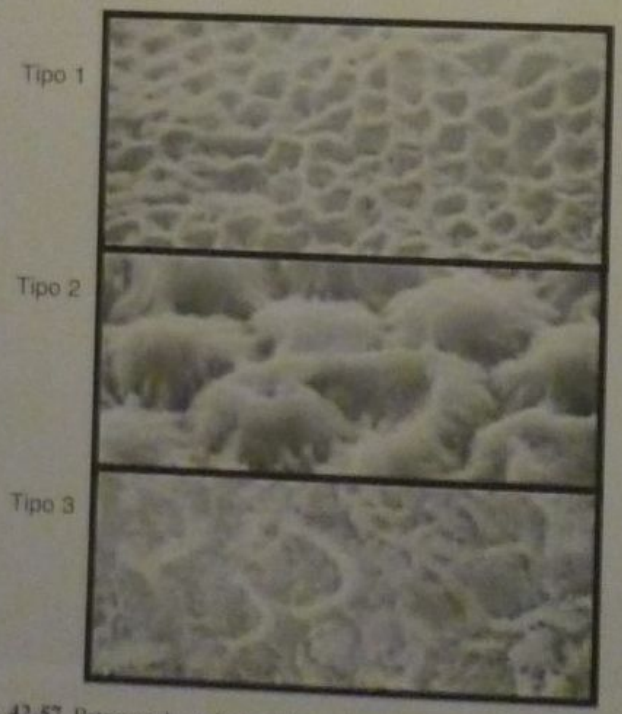

Fig. 42-57. Patrones de grabado del esmalte con ácido fosfórico al 37%.

Fig. 42-58. Patrón de grabado del esmalte con sistema adhesivo autoacondicionante (Adper Prompt L-Pop, 3M-ESPE).

pulpar que lo protege contra el ingreso de microorganismos y sus toxinas y contra la potencial irritación pulpar[56] (véase cap. 32). Más allá de utilizar tags de resina retentivos como en esmalte, la técnica correcta para su formación en dentina es muy diferente. Además de las grandes diferencias histológicas de estos dos sustratos, la principal diferencia con el esmalte es la presencia de humedad (los procesos odontoblásticos y los líquidos dentinarios están incluidos en los túbulos dentinarios, los cuales forman el mayor porcentaje de tejido dentinario (véase cap. 15). Entonces será necesario el uso de un adhesivo hidrófilo para entrar en contacto íntimo con la dentina. Por otro lado, debe considerarse a qué tipo de dentina se quiere lograr la adhesión y debe tenerse en cuenta que su estructura cambia de manera continua por razones tanto fisiológicas como patológicas. Por lo tanto, habrá que diferenciar si se busca adhesión a dentina cariada o sana, esclerótica o hipersensible (cantidad y diámetro de los túbulos), superficial o profunda, sobre las paredes o sobre el piso cavitario (fig. 42-60).

También es importante tener en cuenta la edad del paciente, ya que los pacientes de mayor edad poseen una cantidad mayor de dentina esclerótica ocasionada por el envejecimiento pulpar (esclerosis fisiológica).[56] Según van Meerbeek, la dentina tubular afectada por caries en general es esclerótica y casi impermeable. El acondicionamiento ácido convencional (15 seg.) no aumenta la permeabilidad de este tipo de dentina de una manera significativa. En consecuencia, se deberá extender la cavi-



Fig. 42-59. Formación de tags y microtags de resina dentro de los túbulos dentinarios (Optibond Solo, Kerr).

A

B

C

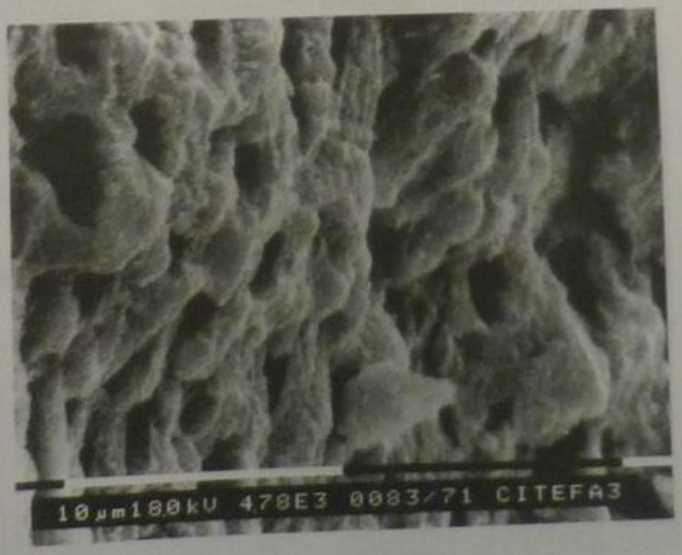

D

Fig. 42-60. **A** y **B.** Túbulos dentinarios de las paredes cavitarias; × 600 (**A**) y × 2.400 (**B**). **C.** Túbulos dentinarios medios (× 2.400). **D.** Dentina radicular, × 4.780.

dad hacia la dentina normal que no esté afectada por caries, la cual será permeable a la acción del ácido. Aunque estudios recientes indiquen que con el aumento del tiempo de grabado a 30 segundos se lograría una mejora en la adhesión, esto puede representar un riesgo pulpar importante.[74] En los casos en que la dentina está hipermineralizada, las técnicas mencionadas (extender la cavidad o el tiempo de grabado ácido) pueden no ser del todo efectivas,[75] por lo que habrá que considerar el uso de materiales que se beneficien de una adhesión química con este sustrato, como los ionómeros vítreos (véase cap. 36).

En cuanto a la adhesión a dentina profunda (cercana a la pulpa), en la cual hay más cantidad de túbulos dentinarios con mayor diámetro y mayor permeabilidad, los sistemas adhesivos modernos no producen ningún efecto inflamatorio sobre la pulpa, siempre y cuando se respeten escrupulosamente los tiempos de acondicionamiento ácido, haya remanente dentinario suficiente y se logre un sellado correcto de los túbulos.[76,77] Entre 1 y 0,5 mm de dentina remanente se considera un margen de seguridad pulpar, y a partir de los 2 mm hay pocas probabilidades de daños a la pulpa, mientras que entre 1 y 2 mm es conveniente recubrir la dentina con algún protector pulpar[78] (véanse caps. 27 y 32). Cuando se está a menos de 0,5 mm de la cámara pulpar, el adhesivo puede penetrar en ella (más precisamente las moléculas de HEMA) y dar por resultado inflamación y reabsorción interna (en la mayoría de los casos, sin sensibilidad), la cual se presenta después de años.[79-82] También disminuye la eficacia de los sistemas adhesivos, ya que la concentración de agua y oxígeno es mayor en las cercanías de la pulpa. Las fuerzas de adhesión a este tipo de dentina son menores que a la dentina superficial, la cual posee un porcentaje mayor de tejido mineralizado.[83,84]

Después de la preparación cavitaria, en la dentina se encuentran una capa porosa de 1 a 7 µm compuesta de hidroxiapatita y colágeno desnaturalizado: el barro dentinario ("smear layer").[85] Esta capa impedirá cualquier contacto directo del adhesivo con la dentina sana al disminuir su permeabilidad en un 86%[64] y por lo tanto no representa un sustrato estable para la adhesión. Si se desean lograr fuerzas de adhesión importantes y un sellado óptimo, la dentina debe acondicionarse mediante la eliminación o la modificación de la capa de barro dentinario, de manera que permita la difusión del monómero en la trama colágena desmineralizada. En el caso de los adhesivos autoacondicionantes, esta capa de barro dentinario se utilizará como sustrato para lograr la adhesión (véase más adelante). Según la clasificación de Edelberg ya citada (véase cuadro 42-9), la eliminación o no de esa capa de barro dentinario es lo que va a diferenciar a los sistemas adhesivos (cuadro 42-10) (fig. 42-61).

En los sistemas adhesivos que eliminan el barro dentinario, el ácido fosfórico en concentraciones del 30 al 40% será el que lleve a dicha función para lograr una penetración mejor del monómero en la dentina.

Durante el grabado ácido de la dentina, como en toda la técnica, se debe ser muy cuidadoso ya que aquí también los errores suelen ser determinantes.[86] Como se mencionó, no debe grabarse la dentina con este ácido durante más de 15 segundos porque ocasionaría un gra-

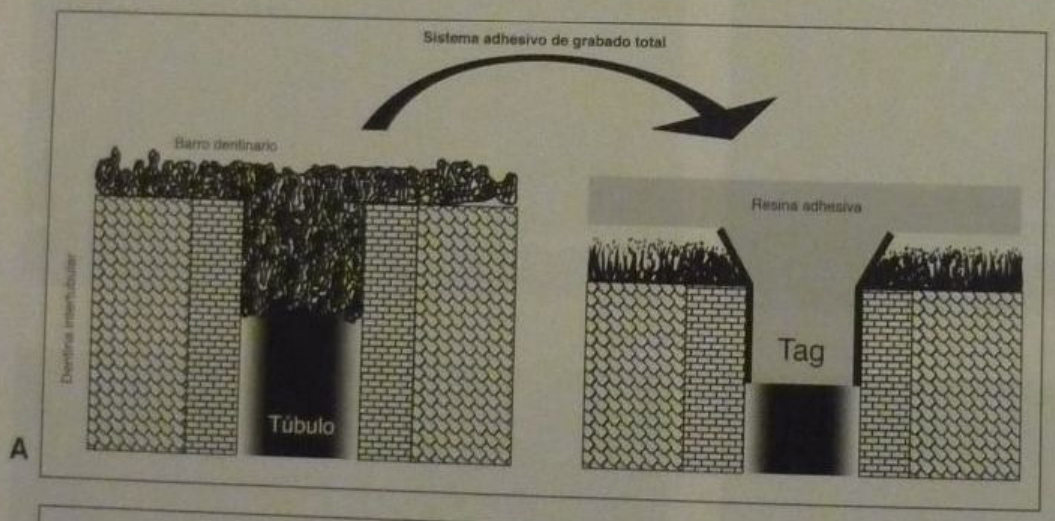

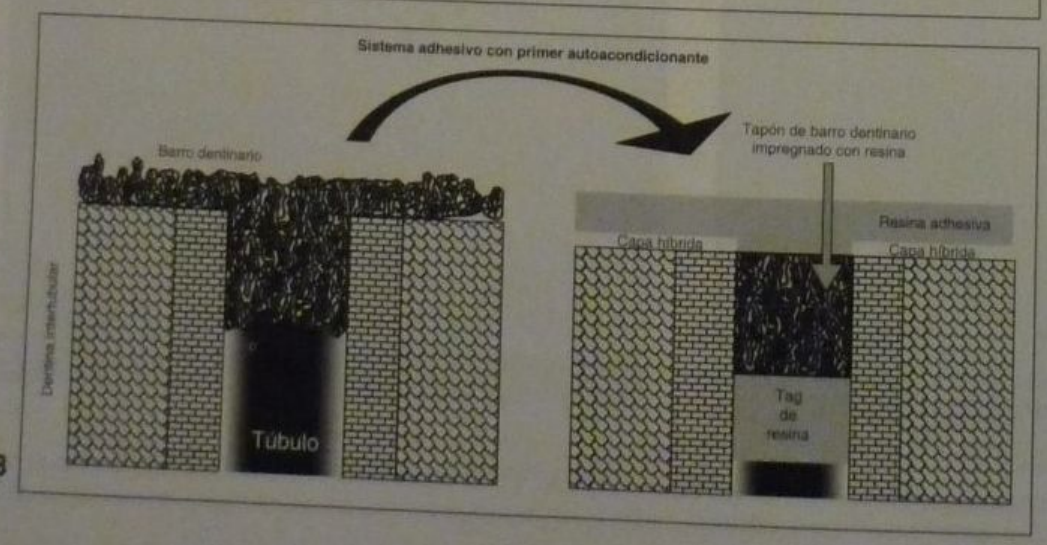

Fig. 42-61. A y **B.** Esquemas del mecanismo de acción de los distintos sistemas adhesivos: los de grabado total (**A**) y los autoacondicionantes (**B**). (Tomado y modificado de Perdigão J, Lopes M.)[64]

Cuadro 42-10. *Pasos de los sistemas adhesivos*

Sistemas adhesivos que eliminan totalmente el barro dentinario (técnica de grabado total)
1. Acondicionamiento del esmalte mediante grabado ácido 2. Acondicionamiento de la dentina mediante grabado ácido 3. Lavado y secado 4. Colocación del primer o de la primera capa de adhesivo 5. Colocación de la resina adhesiva o de la segunda capa de adhesivo 6. Fotopolimerización
Sistemas adhesivos que disuelven y tratan el barro dentinario (autoacondicionantes)
1. Acondicionamiento simultáneo del esmalte y la dentina aplicando la primera capa 2. Esperar de 10 a 20 segundos. Secar (si está indicado) 3. Aplicación de la segunda capa (según el sistema) 4. Fotopolimerización

bado excesivo en profundidad, aunque ésta no aumenta en forma proporcional con el tiempo de grabado.[87] Lo mismo ocurre si se lava poco, ya que puede quedar ácido residual que sobregrabaría la dentina o productos reaccionales residuales que pueden bloquear los espacios entre las fibras colágenas[88] (fig. 42-62). Al sobregrabar la dentina se logrará una profundidad que luego no será infiltrada por completo por el adhesivo. Por lo tanto, si solo está infiltrada la mitad superior de la dentina, queda una zona desprotegida de matriz colágena desmineralizada que con el tiempo se puede hidrolizar. Ésta es una de las principales razones de sensibilidad posoperatoria, pues el paciente crea un efecto de bombeo al masticar que induce movimientos de agua rápidos a través de los túbulos desmineralizados, que pueden excitar en forma acompasada las fibras nerviosas del complejo dentinopulpar.[89] Es importante también tener en cuenta el efecto antibacteriano del gel de ácido fosfórico al 35%.[90]

Luego de grabar la dentina y enjuagar el ácido de las paredes cavitarias, la dentina desmineralizada queda como una red de colágeno, ya que se eliminó la hidroxiapatita (fig. 42-63). El espacio que ésta ocupaba entre las fibras (15 a 20 nm) ahora contiene agua, la cual deberá reemplazarse por monómero. Cualquier secado excesivo de la dentina provocará la pérdida de agua y un colapso de las fibras colágenas, lo cual impedirá una buena difusión de los monómeros de resina alrededor de las fibras de colágeno de la dentina descalcificada, y esto dificultará la creación de una dentina hibridada de manera uniforme. Por lo tanto, se debe mantener la dentina mojada o húmeda. La parte más sensible de la técnica es saber mantener la dentina en el grado justo de humedad. Para eliminar el exceso de agua de la dentina se puede utilizar papel *tissue*, un pincel (del tipo Bend-a-brush) o pequeñas torundas de algodón aplicadas con suavidad y por pocos segundos, siempre dejando una superficie visiblemente húmeda. Según un estudio,[91] no hay diferencias significativas entre estos tres métodos en cuanto a las fuerzas de adhesión posteriores; se llega a los valores menores cuando la superficie dentinaria se seca con aire suave por 3 segundos. En caso de desecación excesiva, se puede rehumedecer la dentina con una torunda de algodón por no menos de 30 segundos[92] y así recuperará sus dimensiones originales luego de haberse reducido a un



A



B

Fig. 42-62. A. Dentina sin grabar. **B.** Dentina grabada mal lavada.

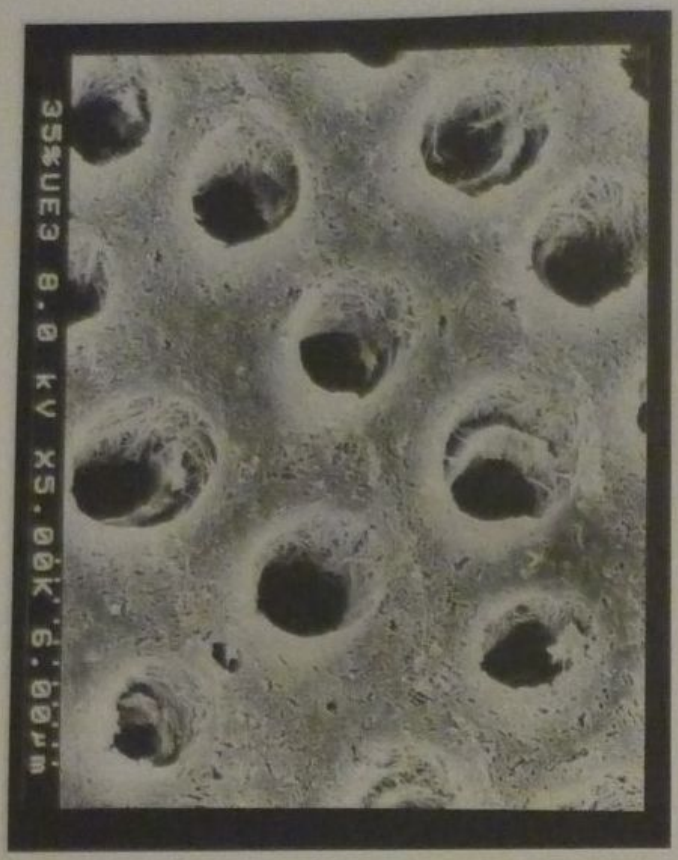

A

B

Fig. 42-63. A y B. Dentina grabada correctamente con ácido fosfórico al 35% durante 15 segundos. Nótese la profundidad de grabado, el cual deja expuesta la trama colágena de la dentina eliminando la hidroxiapatita. (Gentileza Ultradent, Grimberg Dental Center.)

tercio de su volumen.[64] Para el siguiente paso se debe tener en cuenta si el sistema adhesivo es de multienvase o multicomponente (de 4ª generación; por lo menos dos componentes, el primer y el adhesivo) o de monoenvase o monocomponente (5ª generación; combina la función del primer y el adhesivo en un solo líquido). Estos sistemas de un solo frasco se sintetizaron con la finalidad de disminuir el número de pasos clínicos y el tiempo de trabajo. Sin embargo, según algunos estudios,[56,93,94] la ganancia de tiempo no es sustancialmente importante, porque la diferencia de tiempo de trabajo total entre un sistema multienvase y otro monoenvase varía entre 10 y 60 segundos. Esto en parte se debe a que algunas presentaciones comerciales sugieren la aplicación de varias capas, con la finalidad de obtener una capa adhesiva de grosor suficiente.[95] En la técnica de grabado total, los sistemas multienvase han sido más efectivos que los monoenvase.[96] Esto se debe a que la combinación del primer con el adhesivo de los monoenvases altera la difusión dentro de la trama colágena. De todas formas, aunque los valores de adhesión con los sistemas adhesivos monoenvase son menores que los multienvase, son más que suficientes para lograr el éxito clínico deseado.[97] Las ventajas y las desventajas de los sistemas mencionados se describen en los cuadros 42-11 a 42-13, como también algunas marcas comerciales.

El uso del primer produce una humectancia eficiente de las fibras colágenas expuestas, lo cual elimina cualquier humedad residual, transforma una superficie hidrófila en una hidrófoba y le abre camino al monómero dentro de la red colágena desmineralizada. Para lograr esto, el primer se combina con solventes como acetona o etanol, los cuales ayudan a desplazar el agua de la red colágena humedecida. Los monómeros del primer tienen una parte hidrófila, con afinidad para el colágeno, y una hidrófoba, con mayor afinidad por el material restaurador. De esa forma se compone la capa híbrida.

Este paso de la técnica adhesiva se ha dado a conocer recientemente como "wet bonding" o "adhesión húmeda". Está indicada para sistemas adhesivos que utilizan primers con acetona (sin contenido de agua).

Pero esta técnica, al ser muy sensible, presenta una desventaja importante. Las resinas adhesivas son muy solubles en acetona, la cual se evapora muy rápido de la su-

Cuadro 24-11. *Ventajas y desventajas de los sistemas adhesivos multienvase*[69]

Ventajas
- Técnica menos sensible
- Permite la aplicación por separado del agente acondicionador, el primer y el adhesivo
- Proporciona mayor fuerza de adhesión a esmalte, en comparación con los sistemas monoenvase y autoacondicionantes
- Se reconocen como los adhesivos más eficaces
- Permite la incorporación de nanopartículas que mejoran las propiedades físicas del sistema adhesivo
- Las micropartículas actúan como un componente de absorción de estrés residual y refuerzan la red colágena

Desventajas
- Mayor riesgo de sobredesmineralizar la dentina
- Tiempo clínico mayor
- Posibilidad de contaminar la estructura dental, por sus numerosas etapas clínicas
- Mayor riesgo de sobresecar el tejido dental o que exista exceso de humedad en el sustrato adherente

adro 42-12. *Ventajas y desventajas de los sistemas esivos monoenvase*

jas
ducción del tiempo de trabajo, en algunas presentaciones
sibilidad de presentación en monodosis: asegura la composición able del adhesivo y la evaporación controlada del solvente (Ex-e, Optibond Solo Plus, Prime&Bond)
rmite la incorporación de nanopartículas

ntajas
necesariamente implica reducción del tiempo clínico (según el tema usado)
cnica más sensible, porque amerita la aplicación de varias capas iste mayor riesgo de crear una capa de adhesivo muy fina
sgo de que ocurra una polimerización incompleta debido a la ibición por oxígeno

cie dentinaria. La volatilidad del solvente puede ser gran desventaja porque la acetona también tiende a orarse de los envases, con lo que cambia la concen-ón y también la eficacia del sistema adhesivo.[98] Los mas que poseen solventes orgánicos, en especial na, se evaporan con más facilidad que los sistemas un vehículo acuoso. Esta pérdida de masa producida a evaporación del solvente ejerce una influencia ne-a en el comportamiento clínico del adhesivo y en ecuencia lleva al fracaso de la restauración.[99]

la "adhesión húmeda", la primera capa de monó-aplicada sobre la dentina húmeda se mezcla con el residual; esto hace que el monómero resinoso salga solución antes de que pueda penetrar más en la ma-colágena. Por lo tanto, es necesario aplicar capas ecutivas de primer para que la acetona redisuelva el ómero y le permita difundirse a más profundidad ro de la dentina desmineralizada formando los tags sina. En general es suficiente con dos capas para ob-una superficie brillosa de la dentina (el equivalente lanco tiza" del esmalte), que indica la hibridación sa de ese tejido dentario.

ay que tener cuidado de no humedecer en exceso la ina, lo cual dará valores de adhesión insuficientes. adhesión húmeda" es una técnica muy sensible y es muy comunes, como un grabado ácido prolonga-un secado excesivo de la dentina o del primer, dan esultado valores de adhesión muy bajos y una gran dad de superficie no integrada al sustrato[86,100] (fig. 4).

Los sistemas adhesivos que utilizan primers acuosos tienen la misma eficacia, tanto sobre dentina mojada como sobre dentina seca.[101] Esto se debe a la capacidad de estos adhesivos de rehumedecer y de reexpandir la trama colágena parcialmente colapsada y así permiten que penetre la resina, que en definitiva es con lo que están relacionadas las fuerzas de adhesión.[102] El uso de una solución acuosa con HEMA puede compensar la sequedad de la dentina luego del enjuague del ácido.[103-105] Estos adhesivos tienen la ventaja de tener una técnica adhesiva menos sensible con respecto a los otros solventes. Una vez aplicado el primer o la primera capa del adhesivo, se debe esperar 15 segundos y esparcir con aire muy suavemente. Si la superficie tiene el aspecto brilloso ya mencionado, se procede a la colocación de la resina adhesiva (multienvase) o a la segunda capa del adhesivo (monoenvase) si corresponde.

En el caso de los adhesivos con relleno de partículas (One Coat Bond, One Step Plus, Optibond Solo Plus, PQ1, etc.), en general se indica el frotamiento del aplicador sobre la superficie dentinaria durante unos 15 segundos para lograr mejor penetración y distribución de la resina y evitar que los nanorrellenos bloqueen la entrada de ésta a los túbulos.[106] De todas formas, es más aconsejable el frotamiento con estos aplicadores que el esparcimiento de la resina con aire, ya que con este último método se corre el riesgo de adelgazar demasiado la capa de resina adhesiva, con lo que se pierde eficacia.[56] Según Lambrechts y col.,[98] estos adhesivos le dan una fuerza cohesiva superior a los tags de resina, lo cual aumenta la fuerza de adhesión.

La técnica de "adhesión húmeda" se comparó con la adhesión a dentina seca, y no hay diferencias de resultados cuando los materiales se utilizan en la forma indicada por el fabricante, con independencia de cualquier variable (marca, solvente, etc.).[107-109] Una vez lograda una buena penetración del sistema adhesivo dentro de la trama colágena, se procede a la fotopolimerización según los tiempos estimados por los investigadores.

Técnica para el uso de sistemas adhesivos que disuelven y tratan el barro dentinario

Los sistemas adhesivos autoacondicionantes que disuelven y tratan el barro dentinario (sexta generación) representan un acercamiento moderno para simplificar el número de pasos adhesivos. Estos nuevos sistemas son fáciles de usar debido a que no es necesario el grabado con ácido fosfórico y el enjuague de éste (véase

Cuadro 42-13. *Ejemplos de marcas comerciales de los sistemas adhesivos según su aplicación clínica: sistemas adhesivos que eliminan totalmente el barro dentinario*[57]

Tres pasos clínicos	*Dos pasos clínicos*
Scotch Bond Multi Propósito (3M)	Excite; Syntac Single Component (Vivadent)
Scotch Bond Multi Propósito Plus (3M)	One Coat Bond (Coltene)
Optibond FL (Kerr)	One Step; One Step Plus (Bisco)
All Bond 2 (Bisco)	Optibond Solo (Kerr)
Permaquick (Ultradent)	Prime&Bond 2.1; Prime&Bond NT (Dentsply)
	PQ1 (Ultradent)
	Single Bond (3M-ESPE)

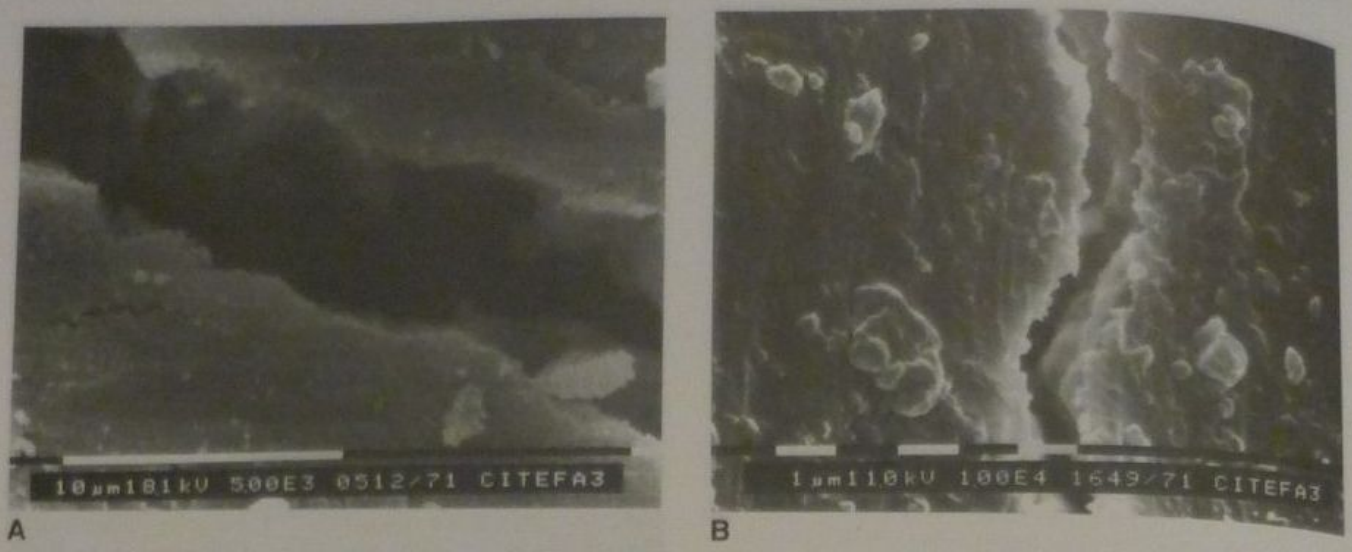

Fig. 42-64. Fracaso de la adhesión. **A.** Brecha entre el material de restauración y el sustrato dentario, × 5.000. **B.** Ídem × 10.000.

cuadro 42-10). Existen dos tipos, como pudo verse en el cuadro 42-9. Contienen componentes autoacondicionantes que graban e infiltran la estructura dentaria en forma simultánea. Deberían prevenir el colapso del colágeno y la pérdida de masa dentinaria al dejar el barro dentinario en su lugar y usar monómeros acídicos para disolver el barro dentinario y condicionar la dentina subyacente.

Es crucial que el adhesivo sea bastante ácido para un grabado relevante, que forme capas de barro dentinario gruesas para engranar con la dentina intacta subyacente para crear, al menos, zonas de desmineralización finas que estén infiltradas en forma simultánea con resinas.[89,98,110] La primera generación de sistemas autograbadores que apareció en el mercado odontológico (llamados de sexta generación) se utilizaba siguiendo dos pasos clínicos. El primero consistía en la aplicación de una sustancia acondicionadora sobre tejido dental, no lavable, que después de actuar durante 15-30 segundos se inactivaba, y el segundo paso clínico consistía en la aplicación del adhesivo propiamente dicho (fig. 42-65).

En la segunda generación de adhesivos autograbadores, también llamados de séptima generación,[58] el agente acondicionador, el primer y el adhesivo, se encuentra mezclado química y físicamente en un solo envase (fig. 42-66). Por lo tanto, clínicamente implica un solo paso, que consiste en la aplicación directa de una o múltiples capas del adhesivo sobre el tejido dental que se está tratando. En el cuadro 42-14 se mencionan algunos ejemplos comerciales de estos sistemas.

Además de la clasificación cronológica, estos sistemas adhesivos también pueden clasificarse, de acuerdo con la acidez de los compuestos que los constituyen, en suaves (pH mayor de 2), moderados (pH entre 2 y 1) y en fuertes (menor o igual a 1). Cabe destacar que esta diferencia en el pH influye directamente en la capacidad de desmineralización del sistema adhesivo; es decir, a menor pH, mayor será la capacidad de desmineralización del adhesivo y mayor será la solubilización de la capa de barro dentinario.[111,112]

El mecanismo de adhesión de los sistemas autograbadores se basa en el fenómeno de hibridación dentinaria, al igual que los sistemas adhesivos convencionales, con la diferencia de que éstos modifican, transforman e incluyen el barro dentinario en la capa híbrida (véase fig. 42-61B). Se aplica el líquido, se deja que reaccione unos 15 a 30 segundos y luego se seca con aire, según el sistema (véase cuadro 42-10). La superficie acondicionada no se enjuaga. Los primers autoacondicionantes disuelven los cristales minerales, pero el fosfato de calcio puede precipitarse o quedar suspendido en la resina. Los cristales de hidroxiapatita alrededor de las fibras colágenas están lo suficientemente solubilizados como para permitir la infiltración de los monómeros adhesivos,[113] a diferencia de la técnica de grabado total, en la que las fibras de colágeno están desprovistas por completo de la hidroxiapatita que las cubre.

De todas formas, la capa de barro dentinario hibridada (barro dentinario reforzado por la resina impregnada)

Cuadro 42-14. *Ejemplos de marcas comerciales de los sistemas adhesivos según su aplicación clínica: sistemas adhesivos que disuelven y tratan el barro dentinario*

Dos pasos clínicos	*Un paso clínico*
Clearfil Liner Bond 2; Clearfil SE Bond (Kuraray)	Adper Prompt L-Pop (3M-ESPE)
NRC & Prime&Bond NT (Dentsply)	Xeno III (Dentsply)
Etch&Prime 3.0 (Degussa)	One-Up Bond F (Tokuyama)
Optibond Solo Plus self-etch (Kerr)	Syntac 3 (Vivadent)
One Step Plus con Tyrian SPE (Bisco)	

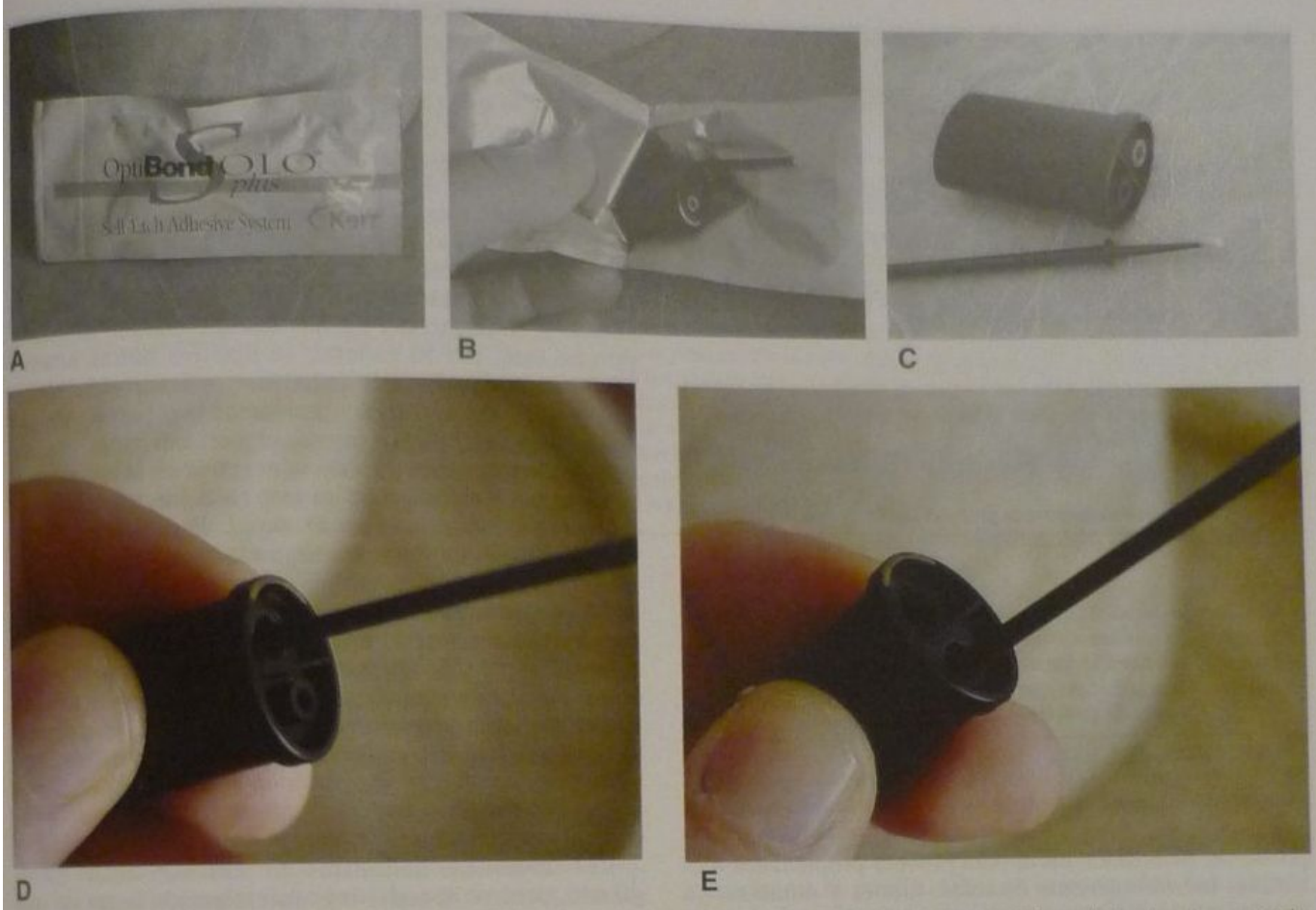

Fig. 42-65. Sistema adhesivo Optibond Solo Self etch adhesive System (KerrDental), de dos pasos clínicos. **A.** Sobre sellado al vacío que contiene un frasco predosificado descartable. **B.** Sobre abierto; pueden verse la botella descartable y el aplicador. El operador trabaja sin guantes para que el lector tenga una idea exacta del tamaño de la botella descartable. **C.** La botella posee dos líquidos diferentes separados por un tabique interno. El acceso a cada compartimiento está marcado por un diafragma dorado para el primer autoacondicionante y negro para el adhesivo propiamente dicho. El aplicador posee un tope que asegura que quede totalmente sumergido en el líquido. **D.** Aplicador insertado hasta el tope en el compartimiento del primer. **E.** El mismo aplicador insertado en posición en el otro compartimiento (el adhesivo propiamente dicho) luego de utilizar el primer.

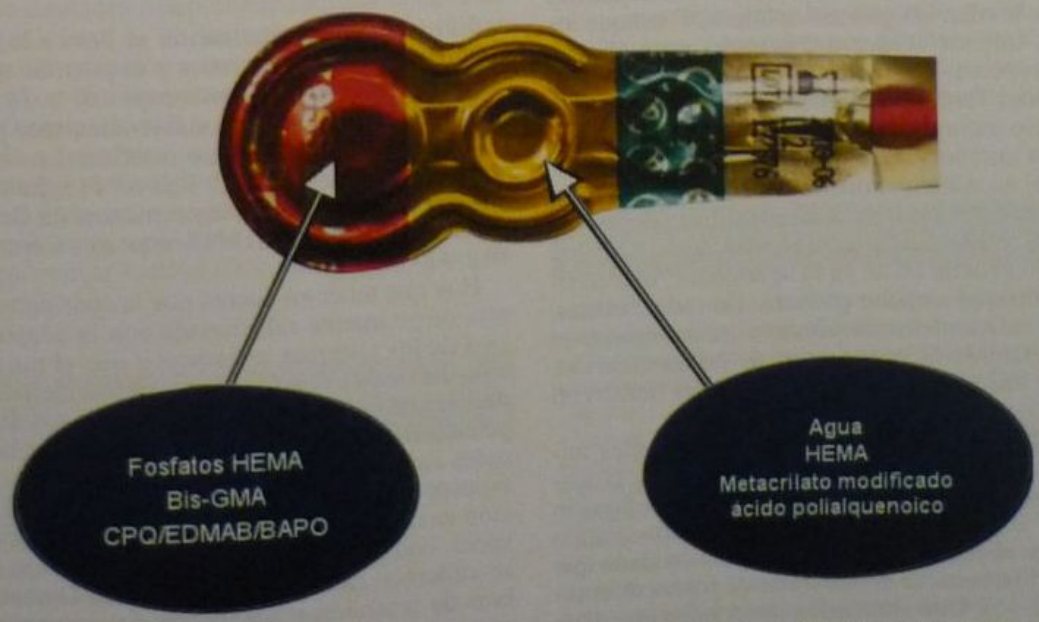

Fig. 42-66. Presentación del sistema adhesivo autoacondicionante Adper Prompt L-Pop (3M-ESPE) de un solo paso clínico.

Cuadro 42-15. *Sistemas adhesivos que tratan y borran el barro dentinario**

Ventajas
- Simplifican la técnica clínica
- Disminuyen la sensibilidad de la técnica en comparación con los sistemas convencionales[121]
- Desmineralización e infiltración de resina simultánea
- Posibilidad de monodosis: permite el control de la evaporación del solvente y así mantener la composición estable del adhesivo
- Interacción monómero-colágeno adecuada
- Desensibilizador dentinal efectivo[122]
- Menor importancia a la humedad de la dentina
- No ameritan una fase de lavado y enjuague de la sustancia acondicionadora (ácido) y por lo tanto disminuye ligeramente el tiempo de trabajo
- Disminuyen las posibilidades de error por manipulación inadecuada
- No existe discrepancia entre la profundidad de desmineralización y la infiltración del monómero funcional

Desventajas
- Insuficientes estudios (in vitro/in vivo) a largo plazo
- Estudios con resultados contradictorios
- La fuerza de adhesión que se logra en el esmalte es suficiente, pero es inferior a la que se obtiene con los sistemas adhesivos convencionales (técnica de grabado total)[123]

* Tomado y modificado de Abreu Rodríguez RJ.[95]

puede ser demasiado débil para proveer propiedades mecánicas hidrolíticamente estables, fuertes y durables, ya que los tags de resina que se logran con el uso de los sistemas autograbadores son más cortos y de menor diámetro que los que se obtienen con los sistemas convencionales.[114] Esto puede ser muy poca resina para integrar los tags resinosos a la capa híbrida que la rodea, pues ésta se comporta como una membrana permeable[89,115-117] y de esta manera eleva el riesgo de filtración de productos microbianos a la pulpa. Aquí es donde adquiere gran importancia la incorporación de efectos antibacterianos a estos sistemas adhesivos debido al contenido microbiano del barro dentinario. Algunos estudios adjudican esta actividad antimicrobiana de los sistemas autoacondicionantes al bajo pH que les dan sus primers acídicos,[118] aunque los de dos pasos (menor acidez del primer) no pudieron actuar sobre especies tolerantes al ácido en estudios in vitro.[119] De todas formas, los sistemas con pH más bajo tienen un efecto antimicrobiano inferior que la clorhexidina en ciertos microorganismos.

En cuanto al acondicionamiento del esmalte, el patrón de grabado con estos primers acídicos difiere de los logrados con el ácido fosfórico (véanse figs. 42-57 y 42-58) y por lo general no se ve la apariencia "blanco tiza" característica del esmalte grabado. De todas formas, parece ser lo suficientemente efectivo para soportar el estrés inicial durante la contracción de polimerización. Estos datos in vitro deben confirmarse con el tiempo en estudios clínicos.

Algunos fabricantes sugieren que estos sistemas autoacondicionantes deben emplearse sobre esmalte grabado previamente para obtener una fuerza de adhesión óptima,[98,110,120] lo cual lleva otra vez al problema técnico de cómo grabar el esmalte sin grabar la dentina dado que dos sustratos diferentes se deben tratar de forma diferente[54] (cuadro 42-15). Una alternativa interesante que evita este problema es la preparación del esmalte asperizándolo previamente con una piedra de diamante, lo cual ha demostrado el logro de fuerzas adhesivas al esmalte mucho mayores que al esmalte intacto.[89,124] En estos casos es conveniente utilizar una piedra de diamante de grano fino para preparar el esmalte, ya que se crea una capa de barro dentinario muy delgada.[125,126]

Es importante destacar que cuando se utilice la técnica de grabado total y un sistema adhesivo convencional, el ácido fosfórico se debe enjuagar antes de aplicar el adhesivo, a diferencia de cuando se emplea un sistema autoacondicionante todo en uno, donde el paso clínico de lavado y enjuague del agente acondicionador se omite, porque éste, por lo general, se inactiva químicamente 15-30 segundos después de haberse aplicado (véase cuadro 42-10). El hecho de eliminar dichos pasos clínicos reduce la posibilidad de humedad y secado excesivos, los cuales provocan una influencia negativa en la adhesión.[59]

En algunos sistemas de un solo paso sin relleno de micropartículas (p. ej., Adper Prompt L-Pop, de 3M ESPE) se recomienda colocar una segunda capa para aumentar la resistencia del adhesivo[89,127,128] (cuadro 42-16).

Por el momento, distintos estudios se contradicen en cuanto a los valores de adhesión obtenidos y a su confiabilidad,[64,129-133] pero se puede deducir que estos sistemas son semejantes a los adhesivos convencionales de tres pasos en cuanto a su performance, en especial los sistemas autoacondicionantes con primers suaves (de dos pasos).[134]

Conclusión

Las tendencias definitivas en adhesión están emergiendo, pero se necesita más investigación antes de que se pueda arribar a conclusiones definitivas sobre los distintos sistemas adhesivos. Los sistemas adhesivos autoacondicionantes son relativamente nuevos en el mercado y requieren más pruebas clínicas antes de que se puedan considerar agentes de elección.[135] Para lograr una adhesión exitosa es indispensable saber con qué material se está trabajando y cómo manipularlo correctamente (cuadros 42-17 y 42-18, figs. 42-67 y 42-68).

RELLENO DE LA CAVIDAD

El material de restauración se lleva a la preparación y se adapta contra las paredes y el piso. Se utilizan instrumentos adecuados (véanse caps. 10 y 38) de aluminio anodizado, de acero inoxidable altamente pulido o recubiertos de nitrito de titanio o teflón. Los más indicados son los instrumentos IPC, Felt Nº 115, Felt Nº 140, AB1 y AB2 (Hu-Friedy), los instrumentos de Goldstein (cualquiera de la serie), los de Thompson y Ceramicolor (Ash) (fig. 42-69).

Hay que tener en cuenta que la configuración cavitaria está directamente relacionada con la adaptación interfásica de los sistemas resinosos y que el rango de adaptación obtenido es inversamente proporcional al número de paredes de la cavidad. El espesor de capa de resina influye en forma directa en la adaptación del material a las paredes cavitarias y, según estudios, las capas de 1 mm de espesor son las que dieron mejores resultados de adaptación cavitaria.[137] Se debe llenar la preparación en varias veces, con capas que no excedan los 2 mm de espesor, y se endurece cada porción insertada. Durante las maniobras de inserción y adaptación del composite, es conveniente reducir la intensidad del foco luminoso para evitar el endurecimiento prematuro del material.

Cuadro 42-16. *Comparación de los pasos clínicos de dos sistemas adhesivos autoacondicionantes (AAA) con un sistema adhesivo de grabado total*[*]

Adhesivo	*Clasificación*	*Instrucciones*
learfil SE Bond (Kuraray)	AAA de dos pasos clínicos	Aplicar primer y dejar sin tocar por 20 seg; secar moderadamente con aire; aplicar adhesivo; secar suavemente; fotopolimerizar 10 seg
ptibond Solo Plus Self Etch (Kerr)	AAA de dos pasos clínicos	Aplicar el primer con un aplicador por 15 seg; adelgazar con aire por 3 seg; aplicar el adhesivo y aplicar aire 3 seg. Reaplicar el adhesivo por 15 seg, aplicar aire 3 seg; fotopolimerizar 20 seg
ne-Up Bond F (Tokuyama)	AAA de un paso clínico	Dispensar las soluciones A y B hasta que cambie el color de la mezcla; aplicar 20 seg; fotopolimerizar 20 seg
ompt L-Pop (3M-ESPE)	AAA de un paso clínico	Activar presionando la parte inferior del envase sobre la parte superior; frotar 15 seg; aplicar aire para dispersar el material y dejar una capa brillante y uniforme; fotopolimerizar 10 seg
ngle Bond (3M ESPE)	Adhesivo de grabado total monoenvase	Grabar el esmalte con ácido fosfórico al 35% por 15 seg; enjuagar 10 seg; eliminar el exceso de agua y dejar humedad; aplicar en dos capas consecutivas con un aplicador saturado; secar suavemente por 2-5 seg; fotopolimerizar 10 seg

Tomado y adaptado de Perdigão J, Geraldeli S.[134]

Es recomendable que el diámetro del extremo de la nidad de fotopolimerización no sea mayor de 2 o 3 mm ig. 42-70) y que la distancia entre éste y la porción de mposite no supere el milímetro. Puede adosarse una unta de plástico que concentre el haz de luz y aumente profundidad de curado.[138] Deben controlarse periódiamente la intensidad lumínica y la temperatura de la nidad de fotocurado.[139] La luz azul puede dañar la vista, or lo que el operador debe evitarla y protegerse con filos o lentes de color anaranjado.[140]

Durante la polimerización debe evitarse el enfrentaiento de dos o más paredes. Esto se logra con técnica cremental diagonal. En cavidades donde la superficie bre es muy amplia (como cuando se realiza una carilla), técnica incremental no es necesaria.[141]

La resina, al polimerizar, tiene dos caminos: contraere o generar tensiones. Esa contracción (en la superficie bre) necesita tiempo (es movimiento), y las unidades otopolimerizadoras más potentes no se lo dan, se genean tensiones y la adhesión se pierde.

Al hablar de unidades fotopolimerizadoras se debe teer un concepto claro: es la dosis de irradiación la que etermina la polimerización y sus consecuencias. Al irraiar una resina con una lámpara de 600 mW/cm^2 × 30 seundos, la polimerización va a ser igual que si se hubiee irradiado la misma resina con una lámpara de 300 W/cm^2 × 60 segundos. Al comparar ambos ejemplares, l segundo va a filtrar menos que el primero. Esto ocurre orque en el primer ejemplo todo ocurrió de manera más rusca y se generaron fuerzas de contracción. Tampoco es muy cómodo estar polimerizando la resina por minutos, por lo que se han desarrollado unidades fotopolimerizadoras que en su inicio son débiles y después fuertes, con las que se están obteniendo buenos resultados, a diferencia de unidades fotopolimerizadoras de láser con altísima intensidad con las que los resultados han sido muy poco satisfactorios.

Otro factor importante es la distancia, con la que de cierta forma se podría influir en la intensidad. Inicialmente es de 1 m (la intensidad disminuye 50%) para luego ir acercándose lo más posible. Polimerización es un campo en el que deben ocurrir algunos cambios en poco tiempo.[142] Antes de polimerizar la última capa de resina se debe observar la restauración en todos los sentidos, con ayuda de un espejo para verificar que se ha obtenido la forma anatómica adecuada para la pieza tratada.[143]

Cuadro 42-17. *Pasos fundamentales para una técnica adhesiva correcta*[136]

- Aislamiento absoluto
- Secar bien el esmalte
- No resecar la dentina
- Utilizar pinceles o aplicadores descartables
- Leer siempre las instrucciones
- No intercambiar envases de distintos sistemas
- Respetar los tiempos indicados por el fabricante

TERMINACIÓN Y PULIDO

Hay varias formas de terminar y pulir composites. Algunas investigaciones han sugerido que se deberían pulir los distintos composites con distintos tipos de instrumentos. También se ha sugerido que el pulido en seco puede sobrecalentar el material, lo cual puede llevar a un des-

Cuadro 42-18. *Manipulación del adhesivo*

- Control de la evaporación: Tapar el envase inmediatamente luego de su uso y mantenerlo bien cerrado
- Conservar siempre la tapa del envase limpia (fig. 42-68A)
- Homogeneizar el contenido del envase agitándolo suavemente antes de usar
- Utilizar siempre el pincel o esponjita aplicadora limpia
- Colocar solo una gota en el aplicador. No saturar (fig. 42-68 B y C)
- Estar actualizado sobre técnicas adhesivas, ya que en diversas oportunidades las conclusiones de los investigadores contradicen las indicaciones de los fabricantes
- Si no hay evaluación clínica del producto, respetar las instrucciones y los tiempos de uso indicados por el fabricante
- No intercambiar envases de distintos sistemas

Fig. 42-67. Integración diente-restauración mediante una técnica adhesiva correcta. Nótese el esmalte (arriba a la izquierda), la capa de adhesivo entre el esmalte y el material de restauración (centro) y composite fluido (Optibond Solo Plus más Revolution New formula). (Microscopias del doctor Guillermo A. Rodríguez.)

gaste acelerado e interrumpir la adhesión a la estructura dentaria. Aunque se considere que algunas de estas investigaciones son perfectamente válidas, suelen tener una aplicación clínica limitada.

Paso 1: Obtención de la forma

Una vez que se ha colocado y polimerizado una restauración estética, en general no es necesario darle forma con instrumental rotatorio si se trabajó con técnica incremental. No obstante, a veces quedan excesos gruesos que requieren un recontorneado de la obturación. Inicialmente se trabaja con discos de grano grueso o fresas de seis u ocho filos, piedras de diamante de grano grueso o mediano (figs. 42-71 y 42-72), todo bajo abundante refrigeración. La terminación en seco es clínicamente más favorable que la terminación bajo spray debido a que así se pueden ver con claridad los márgenes y cómo se va obteniendo la anatomía deseada. De todas formas, es un riesgo innecesario, ya que trabajar sin refrigeración o con súper alta velocidad produce un daño irreparable en los biomateriales. En este caso, el empleo de la alta velocidad es lo más indicado. Con un contraángulo multiplicador de aro rojo (o de doble aro rojo) se puede obtener un buen poder de corte, con refrigeración periódica con spray proveniente de la jeringa triple.

Siempre se deben usar fresas y discos nuevos y piedras de diamante que se hayan limpiado con una piedra limpiadora para eliminar los restos que puedan haber quedado en ellas (fig. 42-73). Las fresas y las piedras de diamante viejas empastadas con restos pueden bruñir la superficie de la restauración, la cual más adelante podría crear una capa de residuos en la superficie. Esta capa es débil y no muy resistente al desgaste.

Para restauraciones anteriores se indica la terminación con reducción del borde incisal a la longitud adecuada. Esto puede hacerse con discos gruesos.

Para restauraciones cervicales, el margen gingival necesita refinamiento. Se puede acceder a este margen retrayendo la encía con un instrumento plástico, asegurándose de estabilizar el instrumento contra el diente para evitar el daño a los tejidos (véase cap. 48).

Las tiras abrasivas de metal son útiles para pasar a través de contactos muy estrechos, pero deben usarse con gran cuidado. Debido a sus bordes filosos, pueden lacerar fácilmente el labio o la encía del paciente (fig. 42-74). En el caso de restauraciones linguales se deben crear contornos normales, incluida la típica concavidad de la superficie lingual (se puede usar el diente adyacente como referencia).

Por proximal se pueden emplear discos para refinar las troneras, con inclusión de las troneras oclusales.

Para restauraciones que afectan la cara oclusal, el contorneado inicial de la superficie se puede facilitar determinando la ubicación de las fosas principales y marcando las vertientes desde las puntas de cúspide. Cuando se usa una piedra de diamante debe actuar solo en composite, ya que es muy probable que el esmalte quede marcado.

Siempre se debe controlar el contorno desde diferentes perspectivas, incluidos el perfil y la vista por incisal (fig. 42-75).

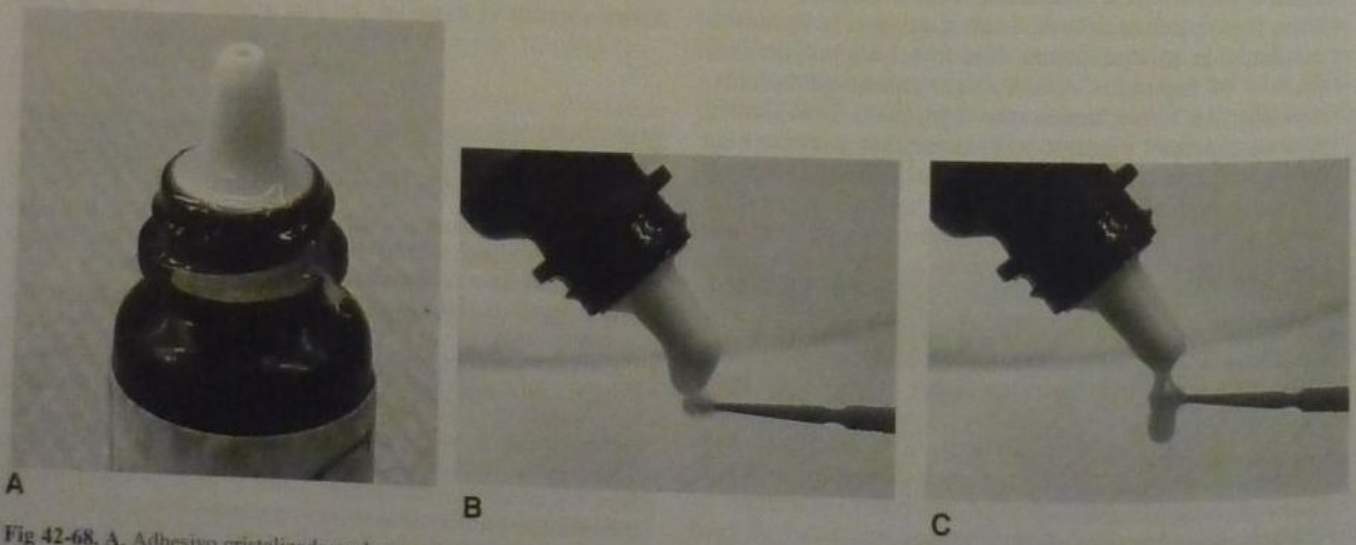

Fig 42-68. A. Adhesivo cristalizado en la tapa a causa de la mala higiene del envase. **B.** Forma correcta de colocar el adhesivo en el aplicador. **C.** Forma incorrecta.



A



B

Fig. 42-69. A y **B.** Instrumentos para composite Ceramicolor (Ash).

Paso 2: Caracterizar la restauración

Aquí es donde el profesional puede ser creativo. Los composites por lo general no lucen como un diente real si su superficie es demasiado lisa. Las fresas de terminación, las piedras de diamante, las ruedas de goma, etc., pueden crear lóbulos, márgenes, etc. Las ruedas de goma en particular son útiles para crear lóbulos en la restauración para igualar la anatomía vestibular del diente. Se puede utilizar una rueda de goma con filo de cuchillo (Ceramiste) para colocar lóbulos de desarrollo, periquimatas y crear la textura para que coincida con el homólogo.

Paso 3: Alisar la restauración

Lo último que se desea hacer en este momento es destruir la anatomía que se le dio a la restauración. Por lo tanto, los instrumentos que se empleen deben dejar la anatomía intacta. Las fresas de 12 y 30 filos a alta velocidad (contraángulo multiplicador) alisan la restauración sin modificar su contorno (fig. 42-76). Existen diversas formas y el profesional decidirá cuál utilizar de acuerdo con la superficie que se ha de alisar.

Los discos de pulido sirven si se usan en forma adecuada. Si en los pasos anteriores se utilizó un disco grueso, ahora será útil utilizar un disco mediano y uno fino para alisar la superficie.

También se sugieren instrumentos de pulido de goma (las tazas funcionan bien para el sector anterior mientras que las puntas y las tazas son necesarias para los dientes posteriores). Estos instrumentos se usan secos pero sin mucha presión debido al calor que generan. Las tazas y las puntas usadas en otros casos clínicos no sirven, ya que se deterioran con facilidad y deben cambiarse con frecuencia (fig. 42-77).

Interproximalmente se pueden usar tanto las tiras de metal ultrafinas como las tiras de terminación plásticas, siempre hacia gingival del punto de contacto. La parte abrasiva no se pasa por el punto de contacto porque se puede perder este punto. Ya que en él es donde por lo general se encuentran las manchas, es muy importante alisar esta área crítica con mucho cuidado y atención (fig. 42-78).

Paso 4: Brillo

Hasta este punto, todos los tipos de composite se trataron de igual manera. Es en la etapa final del pulido cuando es necesario usar los distintos procedimientos y tipos de materiales para crear el brillo similar al del esmalte.

Micropartículas: debido al tamaño muy pequeño de sus partículas, los micropartículas son muy fáciles de pulir. De hecho, algunos microparticulados ya tendrán un alto brillo luego de ser alisados con las tazas de goma en el paso previo. De todas formas, si se quiere dar el toque final, se debe pulir de 5 a 30 segundos con una pasta de pulido de composite con una taza de goma profiláctica que se haya humedecido con agua. Se puede utilizar hilo dental para llevar la pasta al espacio interproximal.

Híbridos: las partículas más grandes de los híbridos, comparadas con los de micropartículas, hacen que el pulido de estos materiales sea más difícil. Los sistemas de pulido de goma impregnados con diamante hacen que estos materiales brillen más fácilmente. El brillo final se obtiene con una pasta de pulido de composite. Se aconseja colocar la pasta en el diente y pulir durante 30 segun-

Fig. 42-70. Diferentes puntas de unidad de polimerización.

A

B

Fig. 42-71. A. Discos para pulido de óxido de alúmina Soflex, de la firma 3M. **B.** Discos Rainbow de Shofu para terminación y pulido.

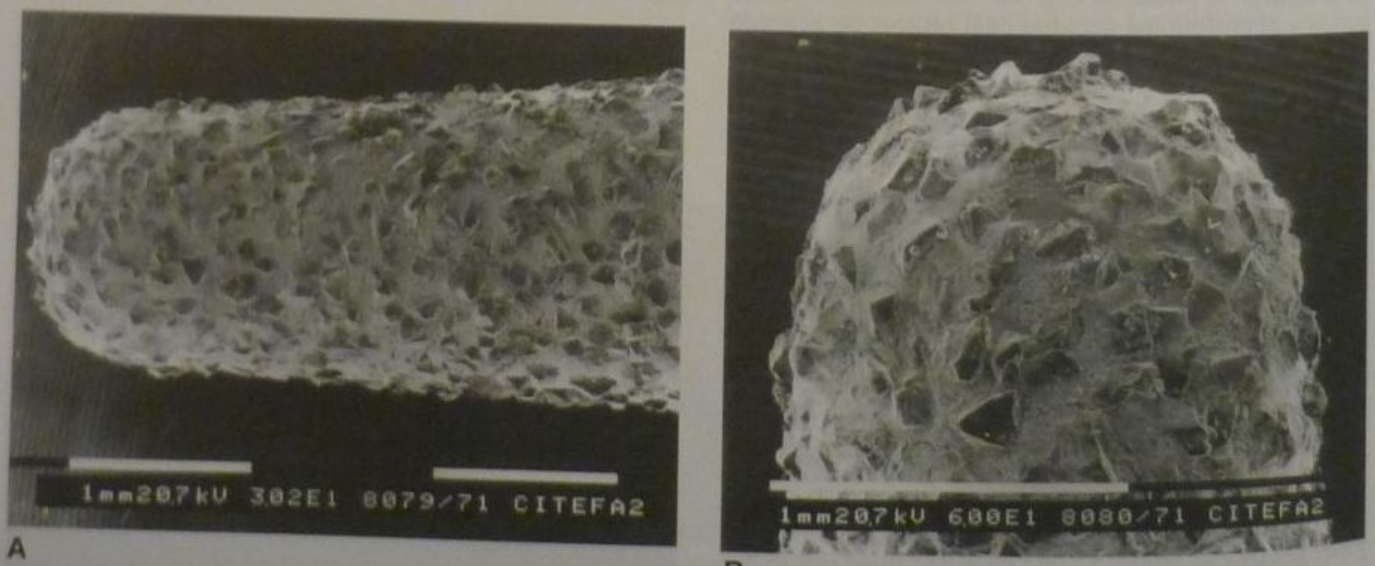

A B

Fig. 42-72. A. Piedra de diamante de grano medio. **B.** Extremo de la parte activa de una piedra de diamante de grano medio con punta redondeada.



Fig. 42-73. Limpieza de piedra de diamante (Extendalife, Ultradent).

dos con cada incremento de pasta y enjuagar la taza entre cada aplicación. Es probable que se deban usar dos tipos de pasta de pulir, como Prisma-Gloss y Prisma-Gloss Extrafina o Porcelize, las cuales vienen en pastas

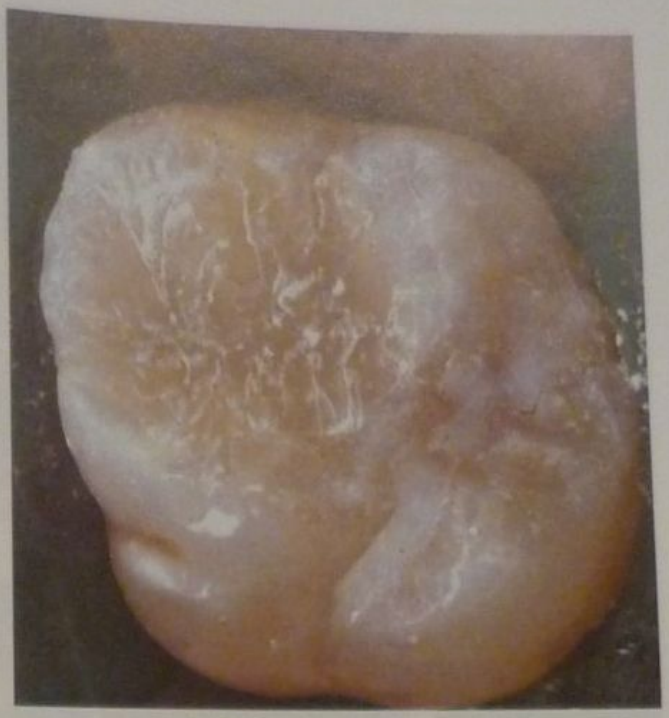

Fig. 42-75. Forma de la restauración.

A

B

Fig. 42-74. A. Instrumento Cello para desgaste de superficies interproximales (L&M Dental). B. Detalle de la parte activa del instrumento de la figura 42-73.

con un tamaño de partículas de 3,0 y 1,0 µm. Las pastas con un tamaño de partícula de diamante muy pequeño pueden ser muy efectivas en algunos híbridos (fig. 42-79). El verdadero problema cuando se pulen los composites híbridos es que no hay una pasta de pulido que funcione, que produzca con éxito un alto brillo en todos ellos. Además, algunos híbridos se pueden pulir con el empleo de una taza profiláctica convencional, mientras que otros requieren discos especiales.

Los cepillos con cerdas de carburo de silicio (Jiffy), tanto con forma de taza como en punta, se usan para pulir los componentes oclusales de la restauración (fig. 42-80). Estos instrumentos son muy efectivos y rápidos. No se logrará un lustre demasiado alto, pero el brillo es más que aceptable para una superficie oclusal (fig. 42-81).

Ionómeros híbridos y compómeros: se siguen las instrucciones de los composites híbridos.

CONTROL Y AJUSTE OCLUSAL

Uno de los problemas de las restauraciones con composite en las caras oclusales radica en el largo tiempo que insume la terminación de la superficie oclusal para lograr una oclusión correcta y evitar la presencia de una pestaña o rebaba del material de obturación que cubra el diente más allá de los límites cavitarios.

Con la guía de la estructura dentaria de alrededor se puede hacer casi todo el pulido y recontorneado antes de retirar el dique de goma, en particular cuando la restauración es pequeña. Pero si de todas formas esta pestaña permanece después de terminada la obturación, se quebrará un tiempo después y formará un pequeño escalón donde se puede acumular placa. La maniobra de eliminación de la pestaña y el restablecimiento de la anatomía oclusal se ve dificultada por dos factores: a) el material de restauración tiene un color muy similar al del diente y

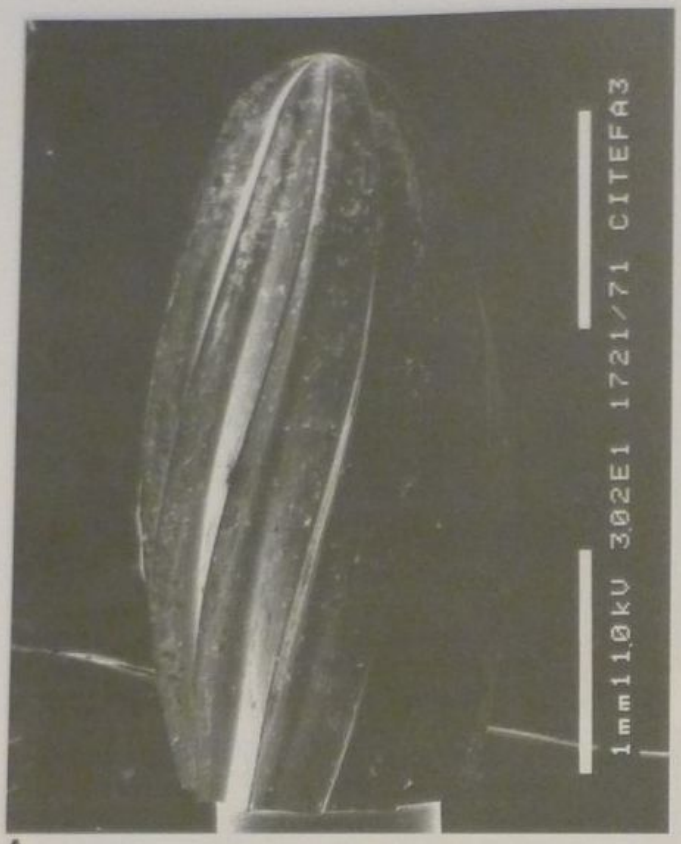

A

C



B

D

E

Fig. 42-76. A. Fresa de múltiples filos con forma de huevo. **B.** Fresa de 12 filos. **C.** Unión de la parte activa de una fresa de 12 filos, con el vástago. **D.** Fresa de 30 filos correspondiente a la misma forma de la fresa de 12 filos exhibida en **B**. **E.** Unión de la parte activa de una fresa de 30 filos, con el vástago.

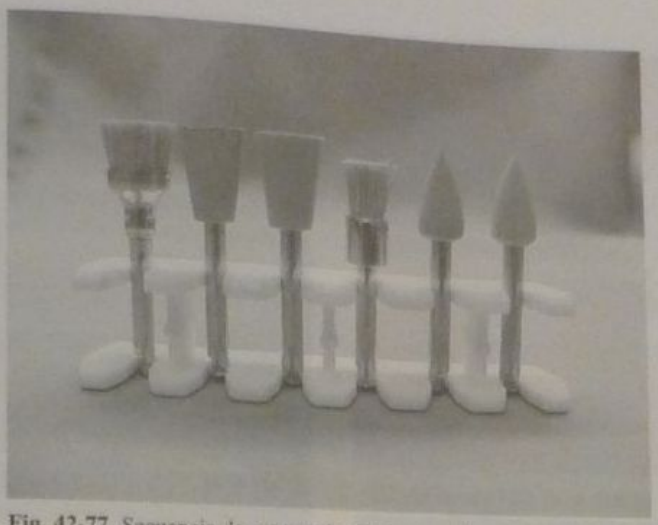

Fig. 42-77. Secuencia de gomas abrasivas y cepillos para terminación y pulido.

Fig. 42-78. Alisado de la restauración.

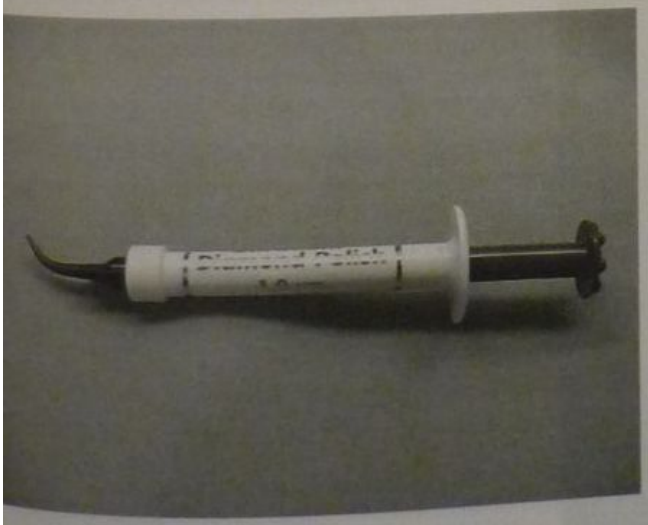

B

Fig. 42-79. A. Pasta diamantada de la firma Ultradent. **B.** Pastas Luster paste y Micro One de la firma Sybron Dental Specialities.

A

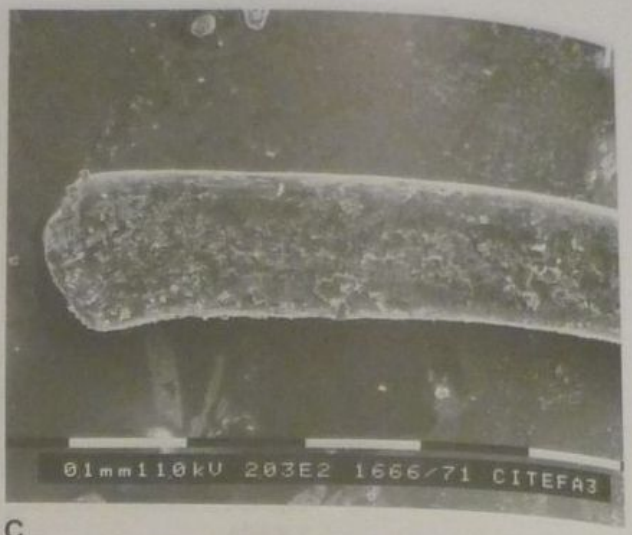

C



B

Fig. 42-80. A. Brillo final de una restauración oclusal con cepillo Jiffy (Ultradent). **B.** Cerda de cepillo para terminación y pulido con partículas de abrasivo impregnadas. **C.** Cerda de cepillo tradicional para profilaxis dental.

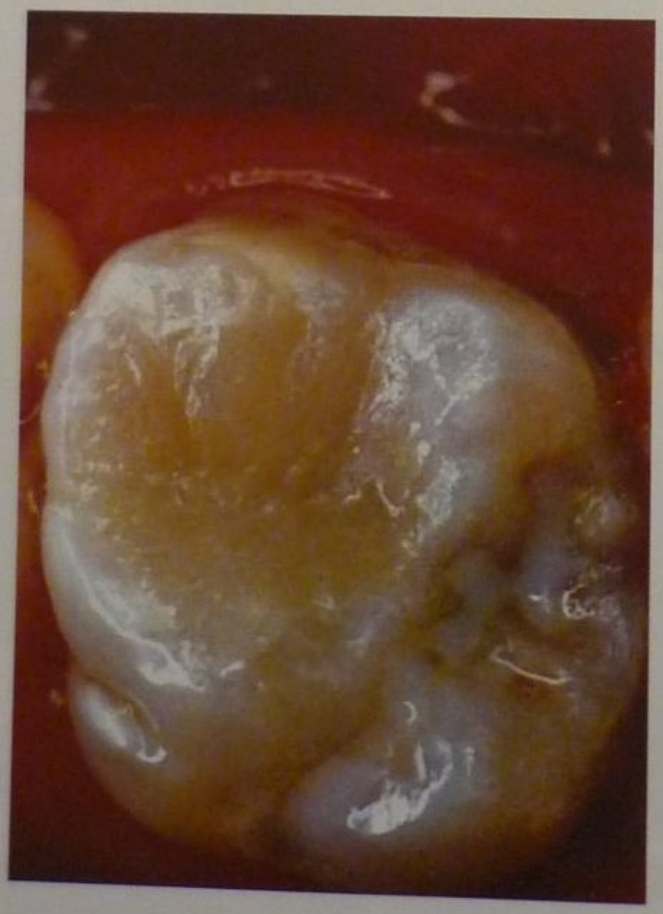

Fig. 42-81. Brillo de la restauración de las figuras 42-75 y 42-78.

b) el material de restauración se adhiere firmemente a todo el esmalte, aun por fuera de los límites cavitarios, debido al grabado ácido.

En los puntos donde la presión masticatoria es muy alta, el film de articular se verá perforado y su color se verá más intenso en el punto de oclusión. En contactos leves ocurre lo contrario (véase fig. 42-20A). La superficie clara con forma de punto es el contacto oclusal verdadero.

REFERENCIAS

1. Wolcott R, Yager J, Gordon G. Dental sequelae to the binge-purge syndrome (bulimia): report of two cases. J Amer Dent Assoc 1984;109:72-75.
2. Ruff JD, Koch MO, Perkins S. Bulimia: dentomedical complications. Swed Dent J 1974;67:253-69.
3. Altshuler BD. Eating disorder patients: recognition and intervention. J Dent Hyg 1990;64:119-24.
4. Harrison JL, George LA, Cheatham JL. Therapies for a reduction of dental destruction resulting from the manifestations of bulimia nervosa. Texas Dent J 1984;101:12-5.
5. Montgomery MT, Ritco J, Ritvo J, Weiner K. Eating disorders: Phenomenology, identification, and dental intervention. Gen Dent 1988;36:485-8.
6. Roberts MW, Li S. Oral findings in anorexia nervosa and bulimia nervosa: a study of 47 cases. J Amer Dent Assoc 1987;115:407-10.
7. Every RG. A new terminology for mammalian teeth: founded on the phenomenon of thegosis. Christchurch: Pegasus Press; 1972:1-64.
8. Amerise CJR y col. Métodos simples de diagnóstico de fosas y fisuras sin cavitar: correlación clínica. Rev Odontol UNICID 1999; 11:15-23.
9. Amerise CJR y col. Análisis morfoestructural con microscopia óptica y electrónica de transmisión del esmalte dentario humano en superficies oclusales. Acta Odontológica Venezolana 2001;40(1).
10. Furman C, Harfin N. Técnicas quirúrgicas resectivas y reparativas. En: Romanelli HJ, Adams Pérez EJ, editores. Fundamentos de cirugía periodontal. Caracas, Venezuela: Amolca; 2003. Cap 10.
11. Carranza F y col. Periodoncio normal. En: Compendio de periodoncia. Buenos Aires, Argentina: Ed Mundi; 1986. Cap 1.
12. Lindhe J. Anatomía del periodoncio. En: Periodontología clínica. Buenos Aires, Argentina: Editorial Médica Panamericana, 1986. Cap. 1.
13. Romanelli H. Periodoncia y operatoria dental. En: Barrancos Mooney J. Operatoria dental. 3ª ed. Buenos Aires, Argentina: Editorial Médica Panamericana; 1999. Cap. 11.
14. Bausch J. Medios para registros de articulación y oclusión. Bausch Articulating Papers Inc. Alemania; 1999.
15. Woelfel JB y Scheid RC. Terminología básica para comprensión de la morfología dental. En: Anatomía Dental, Aplicaciones clínicas. Barcelona, España: Ed Masson; 1998. Cap. 3.
16. Figun ME, Garino RR. Sistema dentario. En: Anatomía odontológica funcional y aplicada. Buenos Aires, Argentina: Ed El Ateneo; 1978. Cap 8.
17. Derbabian K, Marzola R, Donovan TE, Arcidiacono A. The science of communicating the art of esthetic dentistry. Part III: Precise shade communication. J Esth Rest Dent 2001;13(3):154.
18. Ahmad, I. Three dimensional shade analysis: Perspectives of Color - Part II. Pract Periodont Aesthet Dent 2000;12(6):579-84.
19. Crispin BJ, Hewlett ER, Jo YH, Hobo S, Hornbrook DS. Bases prácticas de la odontología estética. Barcelona, España: Ed Masson; 1998.
20. Romanelli H. Cirugía periodontal: nociones, definición y ubicación en el plan de tratamiento. En: Romanelli HJ, Adams Pérez EJ, editores. Fundamentos de cirugía periodontal. Caracas, Venezuela: Amolca; 2003. Cap 1.
21. Romanelli H, Adams EJ. Levantamiento de colgajos. En: Romanelli HJ, Adams Pérez EJ, editores. Fundamentos de cirugía periodontal. Caracas, Venezuela: Amolca; 2003. Cap. 6.
22. Hunt PR. Rational cavity design principles. J Esthet Dent 1994; 6:245-56.
23. Brown WS, et al. Numerical and experimental evaluation of energy input. J Amer Dent Assoc 197:96-451.
24. Craig RG, Peyton FA. The microhardness of enamel and dentin. J Dent Res 1958;37:661.
25. Franco y Kelsey. Caries removal with & without a disclosing solution of basic fuchsin. Oper Dent 1981;6:46-8.
26. Anderson MH, Charbenau GT. A comparison of digital and optical criteria for detecting carious dentin. J Prosthet Dent 1985;53(5):643-6.
27. Starr CB, Langenderfer WR. Use of a caries disclosing agent to improve dental residents' ability to detect caries. Oper Dent 1993;18:110-4.
28. Gatti y col. El detector de caries. Parodontol Stomatol (Nuova) 1986;25(2):199-200.
29. Mano Azul, et al. Clinical application of carious dentin detectors. Rev Port Estomatol Cir Maxilofac 1991;31(4):231-9.
30. Joyston-Bechal S, et al. Use of a caries detector dye in cavity preparation in vivo. Caries Res 1989;83:109.
31. Anderson MH, et al. Bacteriological study of a basic fuchsin caries disclosing dye. J Prosthet Dent 1985;54:51-5.
32. Zacharia MA, Munshi AK. Microbiological assessment of dentin stained with a caries detector dye. J Clin Pediatr Dent 1995;19(2):111-5.
33. Al Sehaibany F, et al. The use of caries detector dye in diagnosis of occlusal carious lesions. J Clin Pediatr Dent 1996;20(4):293-8.
34. Ricketts DN, et al. Operative and microbiological validation of visual, radiographic and electronic diagnosis of occlusal caries in non cavitated teeth judged to be in need of operative care. Br Dent J 1995;179(6):214-20.
35. Boston DW, Graver HT. Histological study of an acid red caries disclosing dye. Oper Dent 1989;14:186-92.
36. Yip HK, et al. The specifity of caries detector dyes in cavity preparation. Br Dent J, 1994;176(11):417-21.
37. Kidd EAM, et al. The use of a caries detector dye during cavity preparation: a microbiological assessment. Br Dent J 1993;174:245-8.
38. Kidd EAM, et al. The use of a caries detector dye in cavity preparation. Br Dent J 1989;167:132-4.
39. Re GJ, Summit JB. Detector dyes (carta). Brit Dent J, 1994;177 (7):239.
40. Fusayama T, et al. The use of a caries detector dye during cavity preparation (carta). Brit Dent J 1993;175(9):312-3.
41. Fusayama T. Diagnose der pulpa mit caries detector. Phillip J 1987;5(1):42-4.
42. Fusayama T. Clinical guide for removing caries using a caries detecting solution. Quintessence Int 1988;19(6):397-401.
43. Fusayama T. Ideal cavity preparation for adhesive composites. Asian J Aesthet Dent 1993;1:55-62.
44. Shimizu C, et al. Caries detector for pulpless teeth. Oper Dent 1983;8:94-8.
45. Iwaku M, et al. Conservative dentistry with a caries detector and a chemically adhesive composite. Br Dent J 1983;155:19-22.
46. Piva E, Meinhardt L, Demarco FF, Powers JM. Dyes for caries detection: influence on composite and compomer microleakage. Clin Oral Investig 2002;6(4):244-8.
47. Kazemi RB, Meiers JC, Peppers K. Effect of caries disclosing agents on bond strengths of total-etch and self-etching primer dentin bonding systems to resin composite. Oper Dent 2002;27 (3):238-42.
48. Fuentes V, Toledano M, Osorio R, Carvalho RM. Microhardness of superficial and deep sound human dentin. J Biomed Mater Res 2003;66A(4):850-3.
49. Carvalho RM, Fernandes CA, Villanueva R, Wang L, Pashley DH. Tensile strength of human dentin as a function of tubule orientation and density. J Adhes Dent 2001;3(4):309-14.
50. Mjör IA, Ferrari M. Pulp-dentin biology in restorative dentistry. Part 6: reactions to restorative materials, tooth-restorations interfaces and adhesive techniques. Quintessence Int 2002;33:35-63.
51. Uribe Echevarría J. Adhesión dentinaria: posibilidades y limitaciones clínicas. En: Henostroza Haro G. Estética y Operatoria Dental. Resúmenes de cursos y conferencias ALODyB, p. 35-38. Lima, Perú, abril 2002.
52. Manzur JE. Infección y desinfección dentinaria. En: Henostroza Haro G. Estética y Operatoria Dental. Resúmenes de cursos y conferencias ALODyB, p. 113-115. Lima, Perú, abril 2002.

53. Perdigão J, Lopes M. Dentin bonding – State of the art 1999. Compend Cont Educ Dent 1999;20(12):1151-62.
54. Blunck U. Adhesives: Principles and state of the art. En: Adhesion–The Silent Revolution. Chicago: Quintessence Books; 2000. Cap 3.
55. Van Meerbeek B, Perdigão J, Vanherle G. Enamel and dentin adhesion. En: Fundamentals of operative dentistry. A contemporary approach. 2nd ed. Chicago: Quintessence Publishing; 2002.
56. Van Meerbeek B, Perdigão J, Lambrechts P, Vanherle G. The clinical performance of adhesives. J Dent 1998;26(1):1-20.
57. Edelberg MH. Seminario 2002. Sociedad de Operatoria Dental y Materiales Dentales –SODYMD–, Seccional Asociación Odontológica Argentina. Buenos Aires, 2 de noviembre de 2002.
58. Farah JW, Powers JM. Bonding agents. Dent Advis 2002;19(7):1-5.
59. Buonocore MG. A simple method of increasing the adhesion of acrylic filling material to enamel surfaces. J Dent Res 1955;34:89.
60. Kaneshima T, Yatani H, Kasai T, Watanabe EK, Yamashita A. The influence of blood contamination on bond strengths between dentin and an adhesive resin cement. Oper Dent 2000;25(3):195-201.
61. Dietrich T, Kraemer ML, Roulet JF. Blood contamination and dentin-bonding effect of anticoagulant in laboratory studies. Dent Mater 2002;18(2):159-62.
62. Gwinnett AJ, Matsui A. A study of enamel adhesives. The physical relationship between enamel and adhesive. Arch Oral Biol 1967;12:1615.
63. Buonocore MG, et al. Penetration of resin dental materials into enamel surfaces with reference to bonding. Arch Oral Biol 1968;13:61.
64. Perdigão J, Lopes M. Dentin bonding–Questions for the new millenium. J Adhes Dent 1999;1:191-209.
65. Garberoglio R. La tecnica di Bengt Mattson. Attual Dent 1987;3(7):10.
66. Fusayama T. Bite-forming of occlusal composite restoration. J Esthet Dent 1992;4:186.
67. Barkmeier WW, Shaffer SE, Gwinnett AJ. Effects of 15 vs 60 second enamel acid conditioning on adhesion and morphology. Oper Dent 1986;11:111-6.
68. Gardner A, Hobson R. Variations in acid-etch patterns with different acids and etch times. Am J Orthod Dentofacial Orthop 2001;120(1):64-7.
69. Johnston CD, Hussey DL, Burden DJ. The effect of etch duration on the microstructure of molar enamel: an in vitro study. Am J Orthod Dentofacial Orthop 1996;109(5):531-4.
70. Rosa BT, Heymann HO, Swift EJ Jr, Perdigão J, Ritter AV. Shear bond strengths of one-bottle adhesives to oil-contaminated enamel. J Esthet Dent 2000;12(3):139-45.
71. Gwinnett AJ. Histologic changes in human enamel following treatment with acidic adhesive conditioning agents. Arch Oral Biol 1971;16:731.
72. Silverstone LM, et al. Variation in the pattern of acid etching of human dental enamel examined by scanning electron microscopy. Caries Res 1975;9:373.
73. Abate PF, Abramovich A, Polack MA, Macchi RL. Efecto de ácidos sobre esmalte y dentina: Estudio con MEB. Rev Asoc Odontol Argent 86(3):198-201.
74. Lopes C, Vieira LCC, Monteiro S Jr, Caldeira de Andrada M, Baratieri CM. Dentin bondong: Effect of degree of mineralization and acid etching time. Oper Dent 2003;28(4).
75. Kwong SM, Tay FR, Yip HK, Kei LH, Pashley DH. An ultrastructural study of the application of dentine adhesives to acid-conditioned sclerotic dentine. J Dent 2000;28(7):515-28.
76. Murray PE, Windsor LJ, Hafez AA, Stevenson RG, Cox CF. Comparison of pulp responses to resin composites. Oper Dent 2003;28(3).
77. Pashley DH. The effects of acid etching on the pulpodentin complex. Oper Dent 1992;17(6):229-42.
78. Stanley HR. Dental iatrogenesis. Int Dent J 1994;44(1):3-18.
79. Pashley DH, Pashley EL, Carvalho RM, Tay FR. The effects of dentin permeability on restorative dentistry. Dent Clin North Am 2002;46(2):211-45.
80. Espinosa Fernández R. Conceptos modernos en adhesión y su aplicación en odontología restauradora. En: Henostroza Haro G. Estética y Operatoria Dental. Resúmenes de cursos y conferencias ALODyB. p. 39-40. Lima, Perú, abril 2002.
81. Camps J, Dejou J, Remusat M, About I. Factors influencing pulpal response to cavity restorations. Dent Mater 2000;16(6):432-40.
82. Hebling J, et al. Human pulp response after an adhesive system application in deep cavities. J Dent 1999;27:557-64.
83. Inoue S, Pereira PN, Kawamoto C, Nakajima M, Koshiro K, Tagami J, Carvalho RM, Pashley DH, Sano H. Effect of depth and tubule direction on ultimate tensile strength of human coronal dentin. Dent Mater J 2003;22(1):39-47.
84. Giannini M, Carvalho RM, Martins LR, Dias CT, Pashley DH. The influence of tubule density and area of solid dentin on bond strength of two adhesive systems to dentin. J Adhes Dent 2001 Winter;3(4):315-24.
85. Gwinett AJ. Smear layer: morphological considerations. Oper Dent 1984;9(3, Suppl):3-12.
86. Frankenberger R, Kramer N, Petschelt A. Technique sensitivity of dentin bonding: effect of application mistakes on bond strength and marginal adaptation. Oper Dent 2000;25(4):324-30.
87. Perdigão J, Lopes M. The effect of etching time on dentin demineralization. Quintessence Int 2001;32(1):19-26.
88. Van Meerbeek B, Braem M, Vanherle G. Morphological characterization of the interface between resin and sclerotic dentin. J Dent 1994;22(3):141-6.
89. Tay F. Adhesión a dentina: Situación actual y futuro inmediato. www.gacetadental.com; España: Gaceta Dental; enero de 2003.
90. Settembrini, et al. A comparison of antimicrobial activity of etchants used for a total etch technique. Oper Dent 1997;22(2):84-8.
91. De Goes MF, Pachane GC, Garcia-Godoy F. Resin bond strength with different methods to remove excess water from the dentin. Am J Dent 1997;10(6):298-301.
92. Perdigão J, Frankenberger R. Effect of solvent and rewetting time on dentin adhesion. Quintessence Int 2001;32(5):385-90.
93. Finger W, Balkenhol M. Practitioner variability effects on dentin bonding with an acetone based one bottle adhesive. J Adhes Dent 1999;1(4):311-4.
94. Perdigão J, Lambrechts P, Van Meerbeek B, Vanherle G. A field emission SEM comparison of four post fixation drying techniques for human dentin. J Biomed Mat Res 1995;29(9):1111-20.
95. Abreu Rodríguez RJ. Adhesión en Odontología Contemporánea. www.odontologia-online.com. Febrero de 2003.
96. Van Meerbeek B, Yoshida Y, Snauwaert J, Hellemans L, Lambrechts P, Vanherle G, et al. Hybridization effectiveness of a two-step versus a three-step smear layer removing adhesive system examined correlatively by TEM and AFM. J Adhes Dent 1999;1:7-23.
97. Inoue S, Vargas MA, Abe Y, Yoshida Y, Lambrechts P, Vanherle G, Sano H, Van Meerbeek B. Microtensile bond strength of eleven contemporary adhesives to dentin. J Adhes Dent 2001 Fall;3(3):237-45.
98. Lambrechts P, Van Meerbeek B, Perdigão J, Vanherle G. Adhesives: Dos and Don'ts. En: Adhesion–The Silent Revolution. Chicago: Quintessence Books; 2000. Cap 4.
99. Abate PF, Rodríguez VI, Macchi RL. Evaporation of solvent in one-bottle adhesives. J Dent 2000;28(6):437-40.
100. Peschke A, Blunck U, Roulet JF. Influence of incorrect application of a water-based adhesive system on the marginal adaptation of class V restorations. Am J Dent 2000;13(5):239-44.
101. Van Meerbeek B, Yoshida Y, Lambrechts P, Vanherle G, Duke ES, Eick JD, Robinson SJ. A TEM study of two water-based adhesive systems bonded to dry and wet dentin. J Dent Res 1998;77:50-59.
102. Carvalho RM, Mendonça JS, Santiago SL, Silveira RR, Garcia FC, Tay FR, Pashley DH. Effects of HEMA/solvent combinations on bond strength to dentin. J Dent Res 2003;82(8):597-601.
103. Perdigão J, Van Meerbeek B, Lopes MM, Ambrose WW. The effect of a re-wetting agent on dentin bonding. Dent Mater 1999;15(4):282-95.
104. Ritter AV, Heymann HO, Swift EJ Jr, Perdigão J, Rosa BT. Effects of different re-wetting techniques on dentin shear bond strengths. J Esthet Dent 2000;12(2):85-96.
105. Ritter, André V. Re-wetting Agents for Dentin Bonding. Pract Periodont Aesthet Dent 2001;13(6).
106. Duke ES. Adhesive bonding directions: where are things going? Compend Cont Educ Dent 1999;20(11):1010-14.
107. Santini A, Plasschaert AJ, Mitchell S. Marginal leakage of filled dentin adhesives used with wet and dry bonding techniques. Am J Dent 2000;13(2):93-7.

108. Swift EJ Jr, Perdigão J, Wilder AD Jr, Heymann HO, Sturdevant JR, Bayne SC. Clinical evaluation of two one-bottle dentin adhesives at three years. J Am Dent Assoc 2001; 132(8):1117-23.
109. Perdigão J, Carmo AR, Geraldeli S, Dutra HR, Masuda MS. Six-month clinical evaluation of two dentin adhesives applied on dry vs moist dentin. J Adhes Dent 2001 Winter;3(4):343-52.
110. Powers JM. Bonding characteristics of self-etching adhesives to intact versus prepared enamel. J Esthet Rest Dent 2003;15(01):42.
111. Yoshiyama M, Matsuo T, Ebisu S, Pashley D. Regional bond strengths of self etching / self priming adhesive systems. J Dent 1998;26(7):609-16.
112. Tay FR, Pashley DH. Aggressiveness of contemporary self-etching systems. I: Depth of penetration beyond dentin smear layers. Dent Mater 2001;17(4):296-308.
113. Toida T, Watanabe A, Nakabayashi N. Effect of the smear layer on bonding to dentin on prepared with bur. J Jpn Dent Mater 1995;14:109-16.
114. Arrais CAG, Giannini M. Morphology and thickness of the diffusion of resin through demineralized or unconditioned dentinal matrix. Pesqui Odontol Bras 2002;16(2):115-20.
115. Tay FR, Pashley DH, Suh BI, Carvalho RM, Itthagarun A. Single-step adhesives are permeable membranes. J Dent 2002;30(7-8):371-82.
116. Nakabayashi N, Pashley D. Hybridization of dental hard tissues. Chicago: Quintessence Books; 1998; Tay FR, Pashley DH, Yoshiyama M. Two modes of nanoleakage expression in single-step adhesives. J Dent Res 2002 Jul;81(7):472-6.
117. Medina VO 3rd, Shinkai K, Shirono M, Tanaka N, Katoh Y. Histopathologic study on pulp response to single-bottle and self-etching adhesive systems. Oper Dent 2002;27(4):330-42.
118. Çehrelli ZC, Atac AS, Sener B. Antimicrobial properties of self-etching primer bonding systems. Oper Dent 2003;28(2):143-8. Vajrabhaya L, Pasasuk A, Harnirattisai. Cytotoxicity evaluation of single component dentin bonding agents. Oper Dent 2003;28(4).
119. Çehrelli ZC, Atac AS, Sener B. Antimicrobial properties of self-etching primer bonding systems. Oper Dent 2003;28(2):143-48.
120. Rosa BT, Perdigão J. Bond strengths of nonrinsing adhesives. Quintessence Int 2000;31(5):353-8.
121. Gordan VV, Vargas M, Cobb D. Evaluation of acidic primers in microleakage of class V composite resin restorations. Oper Dent 1998;23(5):244-249.
122. Gordan VV, Mjor IA. Short- and long-term clinical evaluation of post-operative sensitivity of a new resin-based restorative material and self-etching primer. Oper Dent 2002;27(6):543-8.
123. Ceballos L, Camejo DG, Victoria Fuentes M, Osorio R, Toledano M, Carvalho RM, Pashley DH. Microtensile bond strength of total-etch and self-etching adhesives to caries-affected dentine. J Dent 2003;31(7):469-77.
124. Perdigão J, Geraldeli S. Bonding characteristics of self-etching adhesives to intact versus prepared enamel. J Esthet Rest Dent 2003;15(01):32-41.
125. Ogata M, Harada N, Yamaguchi S, Nakajima M, Pereira PNR, Tagami J. Effects of different burs on dentin bond strengths of self-etching primer bonding systems. Oper Dent 2001;26:375-82.
126. Inoue H, Inoue S, Uno S, Takahashi A, Koase K, Sano H. Microtensile bond strength of two single-step adhesive systems to bur-prepared dentin. J Adhesive Dent 2001;3:129-36.
127. Pashley EL, Agee KA, Pashley DH, Tay FR. Effects of one versus two applications of an unfilled, all-in-one adhesive on dentine bonding. J Dent 2002;30(2-3):83-90.
128. Frankenberger R, Perdigão J, Rosa BT, Lopes M. "No-bottle" vs "multi-bottle" dentin adhesives–a microtensile bond strength and morphological study. Dent Mater 2001;17(5):373-80.
129. Yazici AR, Baseren M, Dayangac B. The effect of current-generation bonding systems on microleakage of resin composite restorations. Quintessence Int 2002;33(10):763-9.
130. Kubo S, Yokota H, Sata Y, Hayashi Y. Microleakage of self-etching primers after thermal and flexural load cycling. Am J Dent 2001; 14(3):163-9.
131. Gagliardi RM, Avelar RP. Evaluation of microleakage using different bonding agents. Oper Dent 2002;27(6):582-6.
132. Kaaden C, Powers JM, Friedl KH, Schmalz G. Bond strength of self-etching adhesives to dental hard tissues. Clin Oral Investig. 2002;6(3):155-60. Epub 2002.
133. Brackett WW, Covey DA, St Germain HA Jr. One-year clinical performance of a self-etching adhesive in class V resin composites cured by two methods. Oper Dent 2002;27(3):218-22.
134. Van Meerbeek B, De Munck J, Yoshida Y, Inoue S, Vargas M, Vijay P, van Landuyt K, Lambrechts P, Vanherle G. Adhesion to enamel and dentin: current status and future challenges. Oper Dent 2003;28(3):215-35.
135. Moodley D, Grobler SR. Dentine bonding agents–a review of adhesion to dentine. SADJ 2002;57(6):234-8.
136. González CA. Curso integral de estética y naturalidad en odontología restauradora. Escuela de Posgrado de la Facultad de Odontología de la Universidad de Buenos Aires. Buenos Aires, abril de 2003.
137. Uribe Echevarría AG, Uribe Echevarría NN, Souza Costa CA, Uribe Echevarría J. The influence of cavity configuration, resin layer thickness and dentin treatment on resin adaptation. J Dent Res 1999; Special Issue 78:477(2975).
138. Von Beetzen M, et al. Microhardness and porosity of class 2 light cured composite restorations cured with transparent cone attached to the light cured wand. Oper Dent 1993;18:103.
139. Caughman WF, et al. Clinical guidelines for photocuring restorative resins. J Am Dent Assoc 1995;126:1280.
140. Antonson DE, Benedetto MD. Ophtalmologic concerns when using visible light curing units. Quintessence Int 1986;17:679.
141. Castañeda JC. Paradigmas de la odontología adhesiva. www.odontovia.com. Abril de 2003.
142. Koran P, Kurschner R. Effect of sequencial vs. continuos irradiation of a light-cured resin composite on shrinkage, viscosity, adhesion and degree of polimerization. Am J Dent 1998;11(1): 17-22.
143. Nocchi Conceição, et al. Dentística – Saúde e Estética. Porto Alegre, Brasil: Editora Artes Médicas Sul Ltda; 2000.

43

Restauraciones estéticas de clase I

Julio Barrancos Mooney y Guillermo A. Rodríguez

INTRODUCCIÓN

Según Black,[1] las lesiones de clase I se ubican en hoyos y fisuras de: a) la cara oclusal de los premolares y los molares, b) el tercio oclusal y medio de la cara bucal de los molares inferiores, c) el tercio oclusal y medio de la cara lingual de los molares superiores y d) el cíngulum de los incisivos superiores. Según las superficies involucradas, la restauración que abarca una sola cara del diente se denomina *simple*. Cuando abarca dos caras, se denomina *compuesta*. De acuerdo con la extensión de la lesión la restauración puede ser: a) pequeña, b) mediana o c) grande (figs. 43-1 a 43-5).

RESTAURACIÓN SIMPLE: CARA OCLUSAL DE PREMOLARES Y MOLARES

Restauración pequeña

Tiempos operatorios de la preparación

Maniobras previas

Las maniobras previas son: buche antiséptico, observación de la anatomía dentaria, diagnóstico pulpar, examen radiológico, transiluminación, análisis de la oclusión, corrección de cúspides, eliminación de cálculo y de placa, selección del color, anestesia y preparación del campo (cuadro 43-1).

Sobre la superficie adamantina se marcarán nítidamente los topes de céntrica, los que se procurará no incluir dentro del contorno de la preparación futura (fig. 43-6).

En cuanto a la selección del color, en el caso de los molares no es necesario lograr el matiz que armonice

Fig. 43-1. Lesiones en hoyos y fisuras en la cara oclusal de un premolar inferior.

perfectamente con el tejido dentario. Por el contrario, un ligero contraste entre diente-restauración facilita las maniobras de terminación. Los colores más claros alcanzan mayor grado de polimerización a igualdad de tiempo,[2] por lo que algunos operadores prefieren utilizar un color

Fig. 43-2. Lesiones de hoyos y fisuras en la cara oclusal de un molar superior.

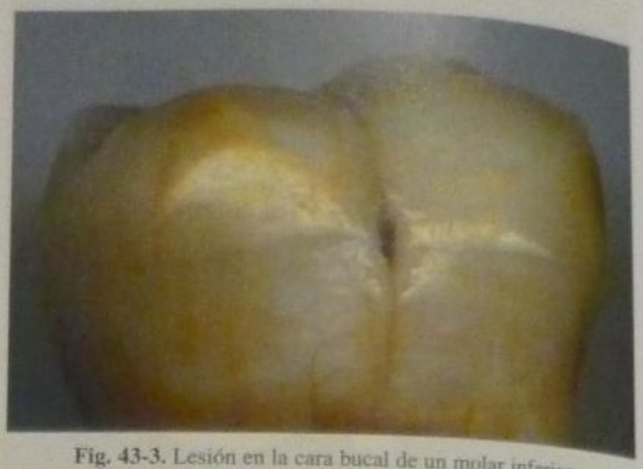

Fig. 43-3. Lesión en la cara bucal de un molar inferior.

dos tonos más claro que el seleccionado. En el caso de los premolares, especialmente los primeros inferiores, la actitud frente a la selección del color puede llevar a exigir mayor tiempo, ya que en algunas situaciones clínicas la restauración es de alto requerimiento estético.

Apertura y conformación

Una vez determinada la ubicación de los topes de céntrica, se procede a la apertura de la lesión, procurando respetar al máximo el esmalte intacto de la superficie oclusal.[3] Para esto deben utilizarse fresas piriformes pequeñas, como la 329 y la 330, y no superar 1/4 del ancho intercuspídeo como istmo oclusal (figs. 43-7 a 43-9).

Se utiliza velocidad superalta y refrigeración acuosa abundante. Debe tenerse en cuenta que la temperatura generada por el corte de la fresa, sin refrigeración, en el sitio donde se la aplica, oscila entre los 316 y los 427 °C.[4]

La fresa piriforme debe penetrar a través del lugar más evidente de caries de acuerdo con la observación visual. Al realizar la apertura y la conformación a velocidad superalta, en un solo tiempo operatorio y con la misma fresa, el operador debe recordar que está actuando sobre esmalte y dentina simultáneamente. Ambos tejidos tienen

Fig. 43-4. Lesión de gran extensión en la cara lingual de un molar superior.

Fig. 43-5. Lesión en el cíngulum de un incisivo lateral superior.

estructura histológica y propiedades mecánicas completamente diferentes.

Es inevitable la sensación de caída al vacío cada vez que la fresa atraviesa el esmalte y llega a dentina; por lo tanto, deben extremarse los cuidados para no extender la preparación innecesariamente.

Cuadro 43-1. *Maniobras previas para restauraciones de clase I*

- Buche antiséptico
- Observación de la anatomía dentaria:
  - Profundidad de surcos
  - Altura cuspídea
  - Vertientes del reborde marginal
  - Ubicación de las fosas
- Diagnóstico pulpar
- Examen radiológico
- Transiluminación
- Análisis de la oclusión:
  - Localización de los puntos de contacto en céntrica y lateralidades
- Corrección de cúspides
- Eliminación de cálculo y de placa
- Selección del color
- Preparación del campo:
  - Anestesia
  - Aislamiento

Fig. 43-6. Selladores colocados 24 meses antes en caras oclusales de 15, 16 (fosa mesial) y 17, sin haber realizado la apertura previa del surco.

Contorno.[5,6] El operador, previa evaluación de los factores en juego (surcos anatómicos sanos, atrición, esmalte bien formado), debe evitar extenderse a todos los surcos. Si quedaran algunos surcos con diagnóstico dudoso, se reemplazará el corte de toda la estructura dentaria por: a) un simple ensanchamiento superficial del surco (ameloplastia) acompañado de aplicación de flúor,[7] b) apertura con fisurótomo (fig. 43-10) o c) piedra diamantada troncocónica delgada (fig. 43-11) y colocación de un sellador de fosas para evitar una caries futura (véanse caps. 29 y 30).[8,9]

Como se trata de una restauración adhesiva, no se requiere planimetría cavitaria como para una restauración, por ejemplo, de amalgama.

Forma de resistencia. El esmalte con caries debe ser eliminado pero el esmalte socavado sano, previo control de la dentina con detector de caries, debe conservarse.[10] Como limitación de este concepto está la premisa fundamental de que para poder realizar su extirpación, la caries, y especialmente el límite amelodentinario, deben verse en su totalidad (fig. 43-12). Por lo tanto, es preferible sacrificar algo más de esmalte socavado ante la duda de dejar caries en su interior.

No se hace extensión por resistencia debido a que el composite refuerza el diente.[11]

Forma de profundidad. La profundidad se extiende hasta donde llegue la lesión cariosa, que puede ser en esmalte o en dentina. Al terminar la apertura y la conformación, la preparación quedará con paredes ligeramente convergentes hacia oclusal en la parte de la preparación

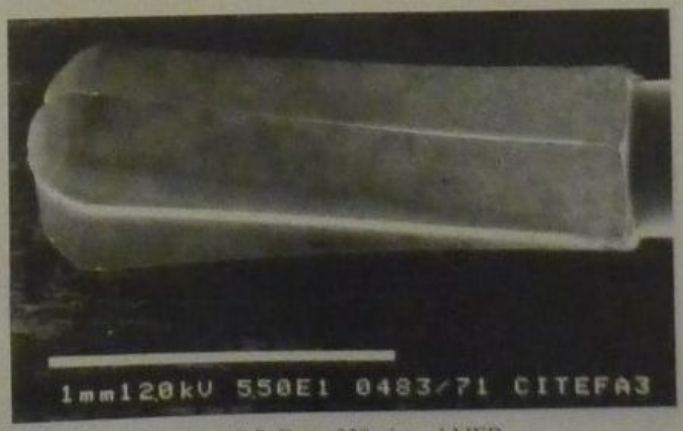

Fig. 43-7. Fresa 329 vista al MEB.

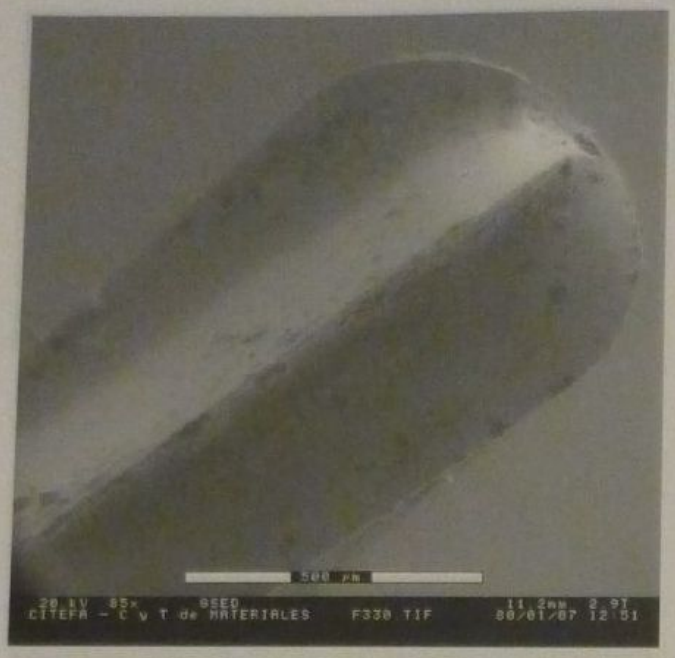

Fig. 43-8. Fresa 330 vista al ESEM.

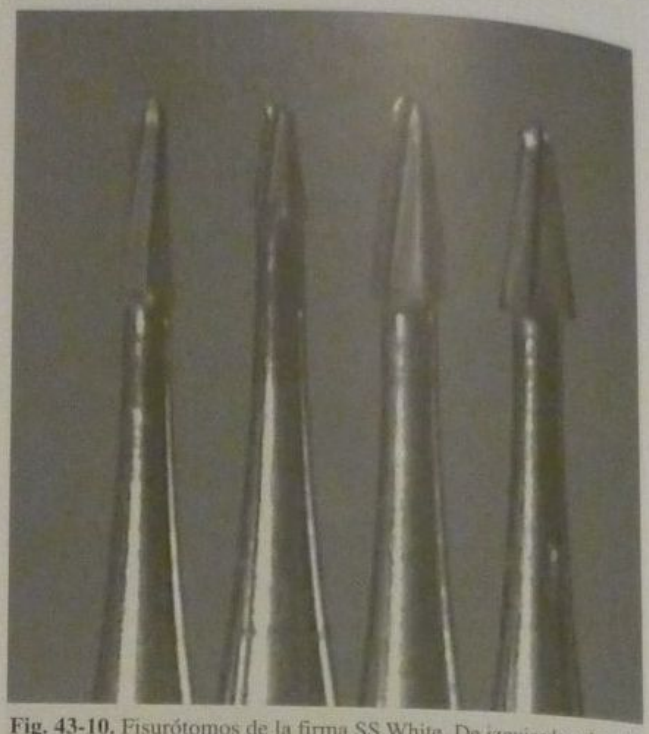

Fig. 43-10. Fisurótomos de la firma SS White. De izquierda a derecha, 18014, 18013, 18012 y 18010.

donde la fresa se movió en dirección no axial. Si la fresa piriforme entra y sale en forma paralela al eje mayor del diente, las paredes quedarán paralelas, ya que la fresa piriforme posee la base más ancha que el cuello.

Extirpación de tejidos deficientes

Con los pasos realizados previamente se logra extirpar el 80% o más de tejidos cariados. Lo poco que puede quedar en algunos sitios específicos de la preparación se elimina ahora con fresa redonda lisa a baja velocidad lavando, secando y observando bien la superficie de la dentina; se repite el procedimiento hasta llegar a obtener dentina sana, lo que se corrobora con detector de caries (figs. 43-13 a 43-15). El operador debe recordar que la dentina cariada posee dos capas: una infectada, necrótica, sin capacidad de remineralización, teñible con el detector de caries y una afectada, vital, con posibilidad de remineralización y no teñible. No importa que la dentina infectada provenga de lesiones sin brecha oclusal o clínicamente difíciles de diagnosticar con métodos tradicionales.[12] Si la dentina está infectada, debe removerse. Por otro lado, la dentina afectada debe conservarse.[13]



Fig. 43-9. Fresa 330 impulsada por una turbina con 3 bocas de refrigeración y dos fuentes emisoras de luz.

Fig. 43-11. *Arriba:* piedra diamantada troncocónica (aguja) de grano fino. *Abajo:* piedra diamantada en forma de bala (punta aguda) de grano fino.

Fig. 43-12. Caries extendida por el límite amelodentinario.

Fig. 43-14. Tras el lavado del detector se observa la presencia de caries en 15 y 17, aun en las zonas que habían sido selladas previamente.

Protección dentinopulpar

La protección dentinopulpar, como se entiende actualmente, es el tratamiento de la dentina que tiende a proteger la vitalidad pulpar (véase cap. 32). Cabe reiterar aquí que la protección comienza con el control cuidadoso de toda maniobra con instrumental rotatorio, verificando el estado de las fresas, la velocidad y presión de corte y que la refrigeración sea adecuada. En esta etapa se hará primero un abundante lavado cavitario con uno de los siguientes elementos: a) agua a temperatura ambiente, b) Tubulicid y c) solución hidroalcohólica germicida y detergente (cuadro 43-2).

Diversos autores aseguran que la utilización de estas sustancias interfiere sobre los mecanismos adhesivos,[14] mientras que otros sostienen lo contrario.[15,16] Se seca con bolitas de algodón y luego con chorros breves de aire, evitando un desecamiento excesivo de la preparación. El material usado para la protección dentinopulpar puede ser: a) sellador dentinario, b) forro cavitario y c) base cavitaria (cuadro 43-3).

En la mayoría de los casos clínicos, donde se trata de preparaciones pequeñas de profundidad mínima o intermedia, se opta por la colocación de un sellador dentinario.

a) *Sellador dentinario.* Se utiliza un sellador de túbulos dentinarios cuando la profundidad es mínima y se encuentra levemente por debajo del límite amelodentinario. La función del sellador dentinario (sistema adhesivo) es producir aislamiento químico, establecer una barrera antibacteriana y antitoxinas y evitar la filtración marginal. Su colocación se hará en el segundo tiempo operatorio de la restauración.
b) *Forro cavitario.* Se lo emplea cuando en una o más zonas la profundidad ha avanzado de 0,5 a 1 mm dentro de la dentina y se requiere, además del aislamiento químico y bacteriano, ejercer una acción germicida y bacteriostática o inducir una reacción reparadora pulpar. El forro cavitario ("liner") puede ser un cemento de ionómero vítreo convencional o modificado con resinas. En la actualidad, la utilización de forros cavitarios está siendo reemplazada por la "hibridación" de la dentina. La adhesión directa del composite a la dentina produce mejores resultados clínicos que la colocación de un forro cavitario que, por su escaso

Fig. 43-13. Después de eliminar los selladores se aplicó detector de caries sobre las superficies oclusales.

Fig. 43-15. Ídem en 14 y 15.

Cuadro 43-2. *Sustancias para el lavaje cavitario*

a) Agua a temperatura ambiente
b) Tubulicid
c) Solución hidroalcohólica germicida y detergente

espesor, puede despegarse del piso de la preparación al contraerse el composite durante la polimerización (fig. 43-16).

Por otra parte, se ha comprobado que para producir una reacción reparadora pulpar no importa el material con que se recubra la dentina siempre que haya un buen sellado de los túbulos que evite la filtración bacteriana.[18]

c) *Base cavitaria.* Las preparaciones pequeñas, por lo general, no requieren la colocación de una base.

Terminación de paredes

Este tiempo operatorio[19,20] consta de una sola etapa, que se realiza con facilidad: el alisado.

Consideraciones sobre el bisel. Las preparaciones de clase I por oclusal no llevan bisel[21] por varios motivos: a) porque al tallar la preparación oclusal, se cortan los prismas del esmalte en forma oblicua, debido a que éstos se inclinan en dirección al eje axial del diente, b) para no dejar un espesor muy delgado de composite que será sometido a fuertes cargas oclusales, c) la confección de un bisel incrementa innecesariamente el tamaño de la preparación, d) aumenta la superficie de la restauración expuesta al desgaste y e) el bisel dificulta las maniobras de terminación, al enmascarar el límite diente-restauración (cuadro 43-4 y fig. 43-17).

Fig. 43-17. El borde cavosuperficial de una preparación oclusal para composite no se bisela.

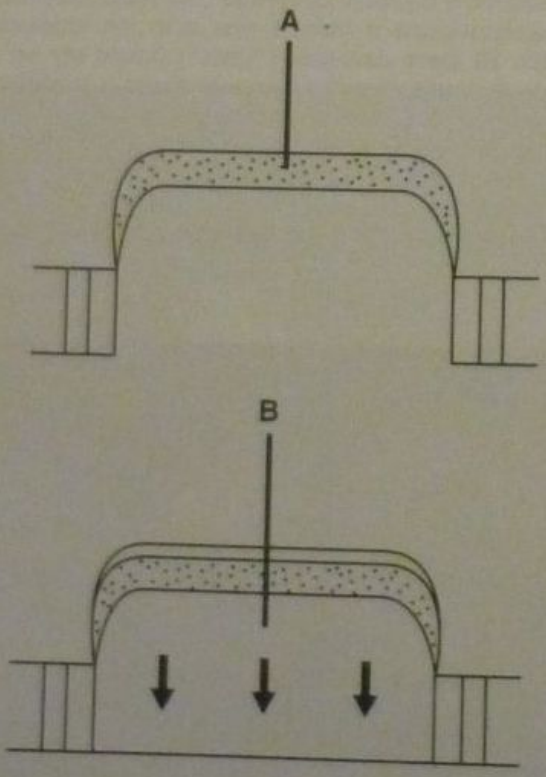

Fig. 43-16. Recubrimiento de piso y paredes de dentina con cemento de ionómero vítreo (**A**). La contracción de polimerización del composite (**B**) puede provocar la separación del ionómero del piso de la preparación.[17]

Alisado. Todas las paredes deben ser alisadas con fresas troncocónicas de filos múltiples a mediana velocidad (figs. 43-18 a 43-21).

Limpieza

Se lava la preparación con agua abundante para eliminar detritos y luego con solución hidroalcohólica detergente. No se debe usar agua de cal porque puede interferir sobre el mecanismo adhesivo. Este paso operatorio se repite en diferentes momentos durante la preparación cavitaria (figs. 43-22 y 23).

Cuadro 43-3. *Materiales de protección dentinopulpar*

a) Sellador dentinario
b) Forro cavitario
c) Base cavitaria

Cuadro 43-4. *Motivos por los cuales las preparaciones oclusales no llevan biseles*

- Al tallar la preparación oclusal se cortan los prismas del esmalte en forma oblicua
- No dejar un espesor muy delgado de composite que será sometido a cargas oclusales
- Incrementa innecesariamente el tamaño de la preparación
- Aumenta la superficie de la restauración expuesta al desgaste
- Dificulta las maniobras de terminación, al enmascarar el límite diente-restauración

Tiempos operatorios de la restauración

Ahora comienzan las maniobras necesarias para restaurar el diente con el composite de elección[22] (cuadro 43-5).

Los tiempos de la restauración con composite son: 1) preparación del sistema de matriz, 2) técnica adhesiva, 3) colocación del sistema de matriz, 4) manipulación del composite, 5) inserción, adaptación y modelado, 6) terminación y 7) control posoperatorio.

Preparación del sistema de matriz

No corresponde para restauraciones de clase I pequeñas.

Técnica adhesiva

Las técnicas adhesivas pueden ser: a) convencional (técnica de grabado total), o b) con sistemas adhesivos autoacondicionantes.

TÉCNICA ADHESIVA CONVENCIONAL

La constante aparición en el mercado de sistemas adhesivos de última generación no permite a los clínicos trabajar con rapidez en la evaluación de productos. En algunos casos se modifican considerablemente las técnicas propuestas por los distintos fabricantes. Por eso se aconseja que cada producto de reciente aparición en el mercado se utilice según las últimas instrucciones de investigaciones clínicas confiables. Si se va a grabar exclusivamente el esmalte, se usa el gel coloreado de ácido fosfórico en concentraciones de entre 30 y 40% (con frecuencia 37%) durante 15 segundos[23,24] (fig. 43-24). Puede ocurrir que el ácido se haya extendido a zonas de esmalte ubicadas por fuera de la preparación, o hasta algún diente vecino. Este accidente no tiene ninguna trascendencia clínica y los mecanismos naturales de defensa del medio bucal se encargarán de remineralizar en un lapso

Cuadro 43-5. *Tiempos operatorios de la restauración con composite*

1. Preparación del sistema de matriz
2. Técnica adhesiva
   - 2.1. Grabado
   - 2.2. Lavado
   - 2.3. Secado
   - 2.4. Colocación del sistema adhesivo
3. Colocación del sistema de matriz
4. Manipulación del composite
5. Inserción, adaptación y modelado
6. Terminación
   - 6.1. Forma
   - 6.2. Alisado
   - 6.3. Brillo
   - 6.4. Resellado
7. Control posoperatorio



Fig. 43-18. Fresa troncocónica de filos múltiples vista al MEB 120X.

Fig. 43-19 La fresa de 12 filos alisa todas las paredes sin modificar su inclinación. Detalle del extremo inactivo de la fresa. Vista al MEB 250X.

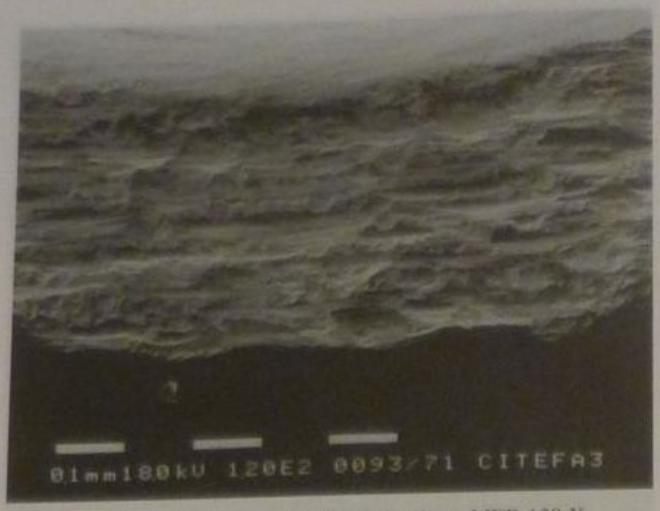

Fig. 43-20. Borde cavosuperficial sin alisar. MEB 120 X.

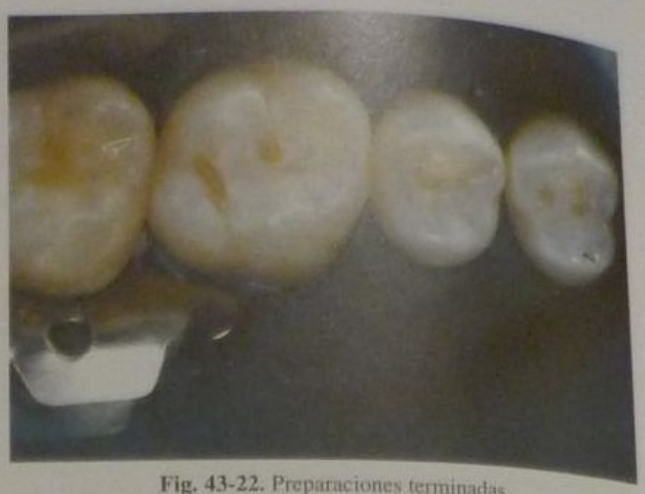

Fig. 43-22. Preparaciones terminadas.

de 24 a 48 horas estas superficies grabadas accidentalmente (fig. 43-25).

El ácido aplicado sobre la dentina remueve el barro dentinario, descalcifica la dentina intertubular y ensancha los túbulos. La superficie acondicionada por el ácido es impregnada luego con un "primer" hidrofílico, que se introduce en los espacios intersticiales de la dentina desmineralizada y facilita la penetración de la resina adhesiva. Al polimerizar, el sistema adhesivo se une micromecánicamente con la red de fibras colágenas expuestas por el grabado para formar la capa híbrida. La formación de esta capa, también denominada *capa infiltrada* o *impregnada con resina, zona reforzada con resina* o *zona de interpenetración* o *de interdifusión resina-dentina*, incrementa significativamente tanto el sellado como la retención de las restauraciones adhesivas.[25] El adhesivo también penetra en el interior de los túbulos y forma prolongaciones ("tags") de resina, pero éstas no son tan importantes para la retención (fig. 43-26).

No todos los sistemas adhesivos eliminan totalmente el barro dentinario. Algunos lo disuelven parcialmente o lo modifican e infiltran con los monómeros de los "primers".[26]

Grabado. La técnica consiste en aplicar una solución ácida según se describe en el capítulo 42. Los tiempos y las formas de aplicación del ácido varían según los productos utilizados. Algunos de estos ácidos no graban eficazmente el esmalte o requieren mayor tiempo de aplicación sobre éste que sobre la dentina.

Para el grabado de la dentina algunos operadores prefieren utilizar el ácido en forma de líquido, que por su menor viscosidad penetra mejor en los tejidos mineralizados y es más fácil de remover.[27,28]

Lavado. Se lava con agua o rocío aire-agua abundante durante 20 segundos para eliminar los residuos que forma el ácido en contacto con los tejidos mineralizados.

Secado. El esmalte debe quedar absolutamente seco, con su color blanco tiza característico, pero la dentina debe permanecer levemente húmeda para favorecer la penetración de los adhesivos hidrófilos modernos.[29] Como al echar aire sobre la preparación se secan simultáneamente ambos tejidos, se debe rehumedecer ligeramente la dentina con una minúscula torunda de algodón embebida en agua.[30] La dentina debe quedar húmeda pero no empapada porque se perdería el efecto adhesivo.[31]

Colocación del sistema adhesivo. El sistema adhesivo generalmente consta de un "primer" y de un adhesivo que pueden suministrarse de dos maneras: a) en forma separada o b) en un solo producto (véase cap. 42).

Fig. 43-21. Borde cavosuperficial alisado con fresa de 12 filos. MEB 120 X.

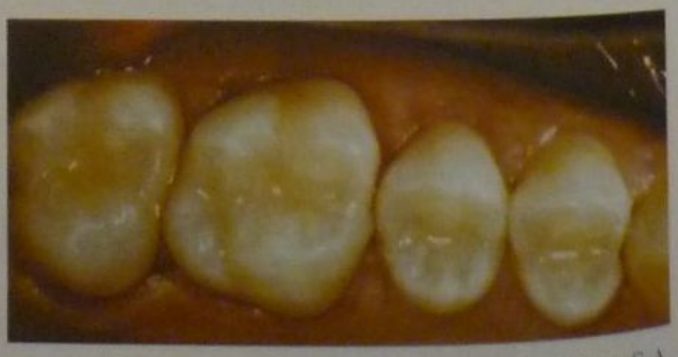

Fig. 43-23. Restauraciones terminadas. (Caso clínico del doctor G. A. Rodríguez.)

a) *En forma separada*. Se aplica primero el "primer" con un pincel. Según el producto, la aplicación debe ser en forma activa o pasiva. En cualquiera de los dos casos previamente mencionados no debe lavarse, se debe secar brevemente con aire y, según el producto, polimerizarse o no. A continuación, se aplica el adhesivo, se adelgaza con aire y se polimeriza. Algunos autores sugieren que la aplicación del adhesivo se haga con un pincel en una capa muy fina y se evite adelgazarla con aire, ya que esta maniobra reduce la resistencia adhesiva.[32,33]
b) *En un solo producto*. Se aplica, se seca y se polimeriza o no, según el producto. Se aplica una segunda capa, se seca y se polimeriza, si es necesario.

TÉCNICA ADHESIVA CON SISTEMAS AUTOACONDICIONANTES

Los adhesivos autoacondicionantes no requieren un paso separado de acondicionamiento ácido.

Están compuestos por una mezcla acuosa de monómeros acídicos funcionales, generalmente ésteres de ácido fosfórico. Son menos sensibles a la técnica por los siguientes tres motivos: 1) no hay discrepancia entre la profundidad de desmineralización y la profundidad de infiltrado, 2) al no remover totalmente el barro dentinario, causarían menor sensibilidad que los sistemas de grabado total y 3) no requieren técnica de adhesión húmeda.

La adhesión a esmalte es superior cuando se utiliza ácido fosfórico, y diversos trabajos in vitro demuestran que la penetración de los tags de resina es menor en los autoacondicionantes (véase cap. 42).



Fig. 43-24. Irregularidades producidas en el esmalte por la acción del ácido fosfórico. MEB 5000 X.

Colocación del sistema de matriz

No corresponde.

Manipulación del composite

a) *Composite de autocurado*. El composite de autocurado no está indicado para superficies oclusales.
b) *Composite de fotocurado*. El material puede presentarse de dos maneras: a) en puntas precargadas por el

A

B

C

Fig. 43-25. Aplicadores comerciales para el ácido grabador. **A.** Jeringa aplicadora con aguja (Dentsply). **B.** Jeringa con punta aplicadora plástica descartable (Kulzer). **C.** Jeringa con pincel descartable en el extremo (Ultradent).

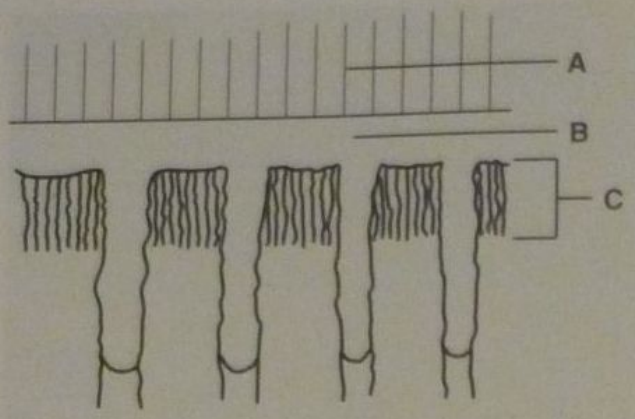

Fig. 43-26. Técnica de grabado total. *A.* Composite. *B.* Sistema adhesivo ("primer-resina") sobre la superficie dentinaria y penetrando en el interior de los túbulos. *C.* Formación de la capa híbrida en la dentina intertubular.

fabricante que se deben utilizar exclusivamente con una pistola inyectora (fig. 43-27) y b) en jeringas o tubos que contienen entre 1 y 4 g de composite, aproximadamente, según la marca (fig. 43-28).

Inserción, adaptación y modelado

El material de restauración se lleva a la preparación y se adapta contra las paredes y el piso con los instrumentos adecuados (fig. 43-29).

Fig. 43-27. Puntas precargadas por el fabricante.



Fig. 43-28. Jeringa de 4 gramos de composite.

Durante las maniobras de inserción y adaptación del composite, es conveniente reducir la intensidad del foco luminoso para evitar el endurecimiento prematuro del material. Se debe llenar la preparación en varias veces, con capas que no excedan los 2 mm de espesor, endureciendo cada porción insertada. La distancia entre el material y el extremo de la unidad de fotopolimerización no debe ser mayor de 1 mm. Algunas lámparas poseen varillas transmisoras de luz ideales para el sector posterior (fig. 43-30).

Antes de polimerizar la capa final se realiza el esbozo de la anatomía oclusal con instrumental adecuado (AB2 de Hu-Friedy, P1 de Vivadent, TKC1 de Coltène o similares) (fig. 43-31).

Terminación

Esta etapa debe dividirse en cuatro pasos: 1) forma, 2) alisado, 3) brillo y 4) resellado.

Forma. Se procurará eliminar aquello que exceda el límite cavitario y devolver al diente su anatomía oclusal. Se utilizan piedras diamantadas de grano mediano o fino (entre 30 µm y 15 µm) de diferentes formas (troncocónica, llama, esférica, bala) y se trabaja con toques muy leves a alta o mediana velocidad, evitando dañar el esmalte circundante. Debe tenerse en cuenta que en la actualidad los composites son tan duros como el esmalte, por lo tanto la piedra cortará tanto tejido sano como material de restauración si no se la usa correctamente. Por esta razón, el empleo de la fresa de 12 filos en este momento es inútil. La fresa alisará los excesos en vez de cortarlos y eliminarlos (figs. 43-32 a 43-34). La refrigeración debe ser con rocío, con más aire que agua (fig. 43-35).

Se debe secar continuamente la superficie oclusal para observar los límites cavitarios y la presencia de la pestaña del composite que es necesario eliminar. El explorador es útil para indicar por el tacto si se ha logrado este objetivo. El instrumental de mano (cuchillos para composite) también ayuda a eliminar los excesos.

Debe prestarse particular atención a la anatomía oclusal. Si no se obtiene la forma adecuada en este momento ya no podrá obtenerse más adelante ya que la secuencia posterior de instrumentos por utilizar servirá para alisar u obtener brillo. El operador puede guiarse desde las puntas de cúspide siguiendo las vertientes, para llegar a la futura fosa principal a la cual también llegan los surcos principales. De la misma manera que con el tallador de Hollenback se obtienen surcos y fosas en la amalgama, con una piedra de diamante se cortará el composite y se obtendrán así surcos y fosas, pero teniendo en cuenta que la piedra de diamante puede cortar tanto el esmalte como el composite, según lo antedicho. Una vez realizados estos cortes en el composite deben obtenerse formas redondeadas, reproduciendo las vertientes cuspídeas. No se obtendrán puntos de contacto si las superficies son aplanadas. Antes de pasar a la etapa siguiente, que es el ali-

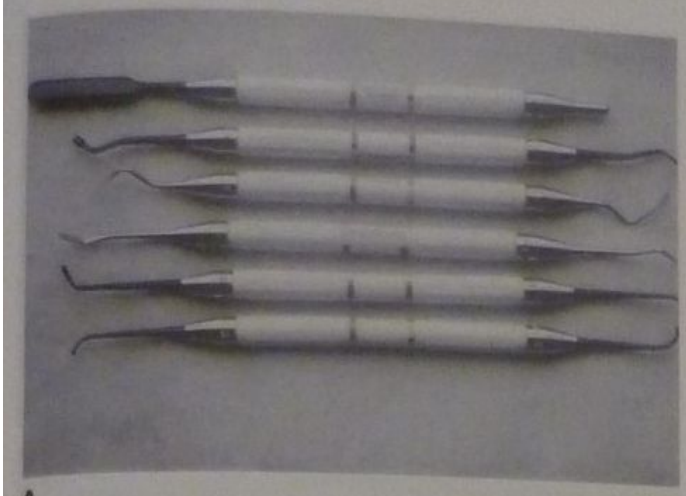

A

B

Fig. 43-29. A y **B.** Instrumentos para composite Ceramicolor (Ash).

sado, se observa detenidamente, si es posible con magnificación, toda la superficie restaurada. Si se detectara la presencia de un hueco, un poro o una burbuja, se podrá corregir fácilmente mediante el agregado de una pequeña porción de material de obturación. Como el campo todavía está aislado y no ha ocurrido ninguna contaminación, la unión entre ambos materiales es prácticamente perfecta.

Alisado. En esta etapa se procurará obtener una superficie completamente lisa en el material de obturación. Para ello se pueden utilizar, a mediana o baja velocidad, los siguientes elementos: a) piedras diamantadas especiales para pulir de grano fino y extrafino (entre 15 y 5 µm); b) fresas de 12 filos, c) piedras de alúmina blanca de formas variadas (troncocónica, aguja, llama, bala, etc.) (fig. 43-36).

Las piedras de Arkansas generan un calor friccional excesivo;[34] por lo tanto, su utilización no es aconsejable.

Brillo. Se utilizan fresas de 30 y 40 filos de formas variadas (SS White, Midwest, Shofu, Brasseler) y puntas de goma siliconada (Enhance, Dentsply; Politip, Vivadent) de forma troncocónica, bala o rueda. La forma de las ruedas siliconadas puede modificarse para adecuarlas al caso. Se continúa con cepillos, brochas o tacitas de goma y pastas abrasivas comerciales (Command Ultrafine Luster Paste/Micro I, Prisma-Gloss). Los elementos rotatorios deben usarse a baja velocidad y en toques muy leves. Debe evitarse la producción de calor (fig. 43-37).

Resellado. Luego de obtener la forma, el alisado y el brillo se vuelve a grabar de 5 a 10 segundos, se lava, se seca y se aplica un adhesivo de esmalte o un endurecedor superficial para rellenar microporos o corregir algún pequeño defecto causado al alisar y aumentar la resistencia al desgaste (Fortify, Optiguard).[35,36]

Control posoperatorio

Se retira el aislamiento con dique de goma y se controla la oclusión interponiendo papel de articular con mínimo espesor. La presencia de marcas nítidas sobre la superficie de la restauración y la ausencia de marcas en otros sitios del diente indicarán que la restauración está en sobreoclusión.

Esto se debe corregir con pequeños toques de una piedra de diamante de grano fino, de forma adecuada al sitio donde se está trabajando. Una vez lograda la oclusión correcta, ya se puede dar por terminada la restauración.

Fig. 43-30. Varillas transmisoras de luz intercambiables de diferentes diámetros y curvaturas. Las tres de la izquierda son puntas turbo.

Fig. 43-31. Modelado de la anatomía oclusal con el instrumento AB2 (Hu-Friedy).

Fig. 43-32. Piedra de diamante para terminación en forma de huevo.

Restauración mediana

La preparación mediana difiere de la pequeña en el tamaño del istmo oclusal que, en este caso, llega a tener hasta un tercio de la distancia entre las cúspides bucal y lingual. Las fresas más convenientes para la preparación son la 331L (piriforme) y las 1169 y 1170 (troncocónicas). El composite aumenta la resistencia de las paredes del diente cuando se usa con adhesivos a la dentina. Por lo tanto, se debe procurar conservar la mayor cantidad posible del esmalte oclusal aun cuando, en algún sitio, este esmalte estuviera socavado y no totalmente sostenido por dentina. Este concepto tiene como única limitación la necesidad imperiosa de no dejar caries en su interior y visualizar íntegramente el límite amelodentinario. Se recomienda el uso del detector de caries. El empleo de sistemas y materiales adhesivos con capacidad de unión al esmalte y a la dentina permitirá reforzar estas zonas debilitadas y devolver al esmalte el soporte necesario (fig. 43-38).

La preparación mediana se talla en forma muy similar a la pequeña. Se siguen los mismos tiempos operatorios. No necesita retención. Véase caso clínico en las figuras 43-39 a 43-52.

Restauración grande

Cuando la distancia entre las cúspides supera un tercio y puede llegar a la mitad o más, estamos en presencia de una preparación grande.

El uso de un composite en una preparación grande es un recurso extremo que está justificado en aquellos dientes que se encuentran sumamente destruidos, como una restauración de duración intermedia o antes de una reconstrucción con materiales rígidos (corona, incrustación periférica, "onlay").

Las circunstancias que favorecen la duración de este tipo de restauración en la boca son: a) que el diente no posea antagonista, b) que el antagonista sea una prótesis removible o completa, c) que el diente no entre en oclusión activa durante la masticación (por giroversión, diastema u otros factores), d) que el paciente no ejerza una fuerza masticatoria intensa, e) que el paciente no posea hábitos parafuncionales.

Cuando se presentan estas condiciones favorables, la restauración puede tener éxito, especialmente por la capacidad que tienen los sistemas adhesivos de reforzar paredes dentarias debilitadas. Se ha comprobado experimentalmente que un premolar con preparación oclusal restaurado de esta manera posee mayor resistencia a la fractura que otro premolar con el mismo tamaño cavitario y restaurado con amalgama. La mayoría de los autores consultados aceptan este concepto de refuerzo de paredes.[37] Extrapolando estos resultados experimentales, es posible esperar que las débiles paredes dentarias de una preparación grande puedan ser reforzadas mediante el mismo tratamiento. Los autores han utilizado este método en numerosos casos de preparaciones grandes, con pa-

Fig. 43-33. Fresa de filos múltiples que se utilizó sin refrigeración a velocidad superalta. Nótese el composite quemado y adherido al extremo superior de la parte activa.

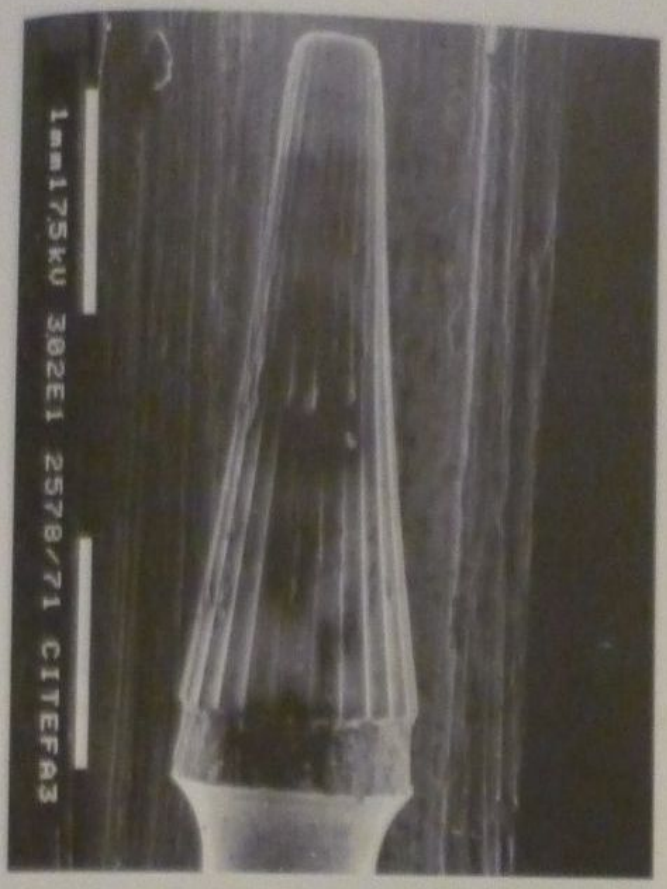

Fig. 43-34. Fresas troncocónicas de filos múltiples.

redes debilitadas, que poseían esmalte con poco soporte dentinario, prácticamente transparentes, y los resultados hasta el momento justifican el intento. No obstante, el operador debe advertir al paciente que se trata de un método cuyos resultados efectivos deben ser evaluados por medio de pruebas clínicas bien controladas.

En el tallado de este tipo de preparación regirán los principios de conservación de tejido dentario sano.



Fig. 43-35. Refrigeración del instrumento rotatorio: una turbina con tres bocas de refrigeración mantiene bajo spray a la fresa en cualquier posición.

Tiempos operatorios de la preparación

Maniobras previas

Corresponden las mismas que para la preparación pequeña (véase cuadro 43-1).

Apertura y conformación

El diente siempre presenta una brecha, ocasionada por el avance de la caries. Se realiza la apertura con fresas 331 L, 1169, 1170 o 1156, a velocidad superalta con refrigeración, penetrando por la brecha.

Se continúa de inmediato con la conformación. Como se trata de una preparación grande se sigue con fresas Nº 1169, 1170, 1156 o 245 (fig. 43-53).

Fig. 43-36. Elementos para alisado y brillo de Kerr y Hawe Neos.



Fig. 43-37. Fresa filos múltiples nueva. Las partículas que se ven adheridas a la superficie corresponden a impurezas. *Izquierda:* detalle de la parte activa. *Derecha:* detalle de un filo.

Contorno. Se continúa con las mismas fresas a velocidad superalta hacia distal, sin llegar al reborde, hacia bucal, hacia mesial y finalmente hacia lingual, siguiendo la anatomía normal de la cara oclusal respectiva. El objetivo principal de este paso es obtener un rápido acceso al interior del diente para observar la extensión de la caries y muy especialmente el límite amelodentinario. El operador no debe invadir zonas del diente en las que no exista evidencia de caries.

Forma de resistencia. Dentro de lo posible, se deberán conservar paredes de esmalte sano aunque estén socavadas. Se seca y se observa bien el interior del diente. Aun cuando se observe tejido cariado en su interior, todavía no debe intentarse su remoción. En las restauraciones con composite no importa la inclinación de paredes porque serán reforzadas por la técnica adhesiva.

Forma de profundidad. La profundidad se determinará en el momento de la remoción de la caries, pero teniendo en cuenta que en ninguna parte que participe activamente en la oclusión debe haber menos de 2 mm de espesor de composite para que la restauración no se fracture.

En este momento, se hace el primer control de los tejidos cariados utilizando un detector de caries (Caries Detector, Seek Caries Indicator, Cari-D-Tect, Caries Finder, etc.). Si se observa gran cantidad de tejido cariado debajo de las cúspides o en el límite amelodentinario, se debe ampliar el contorno para visualizar perfectamente la extensión de la lesión (fig. 43-54).

Extirpación de tejidos deficientes

En la preparación grande éste es un paso muy importante porque es posible que en las paredes cavitarias to-

Fig. 43-38. Si se utilizan composites con sistema adhesivo se puede reforzar el esmalte sin soporte (*flecha*).

Fig. 43-39. Lesiones de clase I en 35, 36 y 37.

Fig. 43-40. Apertura realizada en 37. Las caras oclusales fueron pinceladas con barniz protector (Protect Varnish) en las maniobras previas.

Fig. 43-41. Conformación (preparación mediana).

Fig. 43-42. Dentina teñida por el detector de caries (Caries Detector).

Fig. 43-43. Extirpación de los tejidos deficientes en el piso de la preparación con excavador.

Fig. 43-44. Grabado ácido de esmalte y dentina.

Fig. 43-45. Aplicación del sistema adhesivo.

Fig. 43-46. Adaptación y modelado del composite.

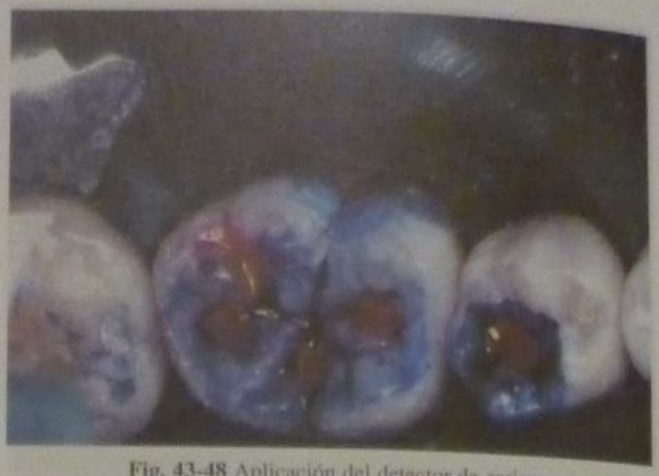

Fig. 43-48 Aplicación del detector de caries.

davía haya zonas con tejidos cariados y que en el piso se observen una o más manchas que revelen la existencia de dentina cariada.

Se elige una fresa redonda lisa, del tamaño más grande que permita la preparación, que puede ser un Nº 6, 7 u 8, y se van eliminando los tejidos deficientes de las paredes, **a baja velocidad.**

No debe preocupar que las paredes queden ligeramente socavadas porque luego se las reforzará con la técnica adhesiva.

Una vez eliminados los tejidos deficientes de las paredes hasta que no quede dentina infectada, se vuelve a lavar y a secar la preparación para evaluar el estado del piso. Si éste presenta algunas zonas donde la caries se ha profundizado, se excava exclusivamente en estos sitios con fresa redonda a baja velocidad, de tamaño adecuado al área de trabajo, hasta que se encuentre dentina sana. Toda la tarea de extirpación de tejido deficiente requiere la utilización de sustancias coloreadas que sirvan para evidenciar las áreas cariadas. Estas sustancias son: solución de fucsina al 0,5% y rojo ácido al 1%. Estas soluciones se aplican con una bolita de algodón o un aplicador, se dejan 10 segundos y se lavan con agua. Cuando existe gran cantidad de tejido reblandecido, conviene eliminar las porciones más grandes de dentina deficiente con cucharitas, hasta llegar a dentina un poco más firme. Luego se continúa con la técnica descrita.

Algunos autores consideran que la extirpación de tejidos deficientes se debe dar por terminada cuando la dentina ofrece las siguientes características: a) en las paredes: de color totalmente claro y consistencia dura, sin manchas de ningún tipo, b) en el piso: de color claro y consistencia dura. Puede haber alguna zona reducida, muy profunda, cuyo color sea ligeramente más oscuro pero su consistencia muy firme. Este tipo de dentina esclerótica, de defensa, ligeramente pigmentada, puede quedar en el piso cavitario.

Otros autores indican que el control final debe hacerse siempre con detector de caries hasta que no haya evidencias de dentina coloreada.[38]

Protección dentinopulpar

Si bien en las preparaciones grandes el piso generalmente está ubicado a corta distancia del techo de la cámara pulpar, puede haber excepciones de preparaciones grandes pero poco profundas.

Fig. 43-47 Apertura y conformación en 35 y 36 (preparaciones pequeñas).

Fig. 43-49. Preparaciones terminadas. Obsérvese que el contorno se limita a las zonas afectadas por caries, sin abarcar la totalidad de las fosas y los surcos.

Fig. 43-50. Preparaciones obturadas con composite. El barniz aplicado en la cara oclusal facilitará las maniobras de terminación.

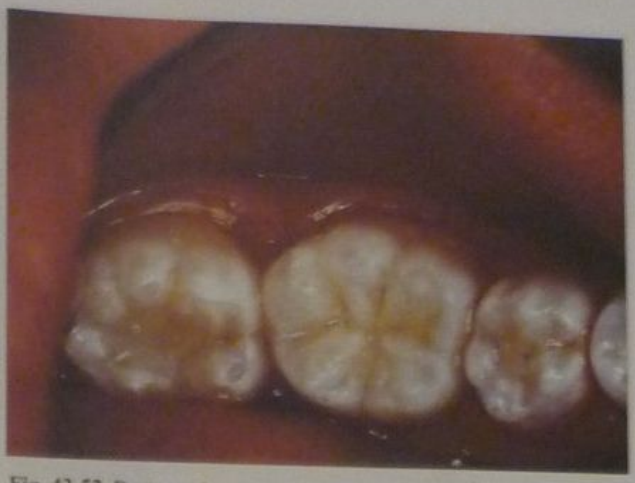

Fig. 43-52. Restauraciones terminadas luego de retirado el aislamiento y controlada la oclusión. (Caso clínico del doctor Guillermo A. Rodríguez.)

La protección dentinopulpar es el tratamiento de la dentina que tiende a proteger la vitalidad pulpar. La protección comienza con el control cuidadoso de toda maniobra con instrumental rotatorio, verificando el estado de las fresas, la velocidad de corte, la presión de corte y la refrigeración adecuada.

Se hará primero un abundante lavado cavitario con uno de los siguientes elementos: a) agua a temperatura ambiente, b) Tubulicid[39] o Consepsis (fig. 43-55) y c) solución hidroalcohólica germicida y detergente (véase cuadro 43-2).

Se seca con bolitas de algodón y luego con chorros breves de aire, evitando un desecamiento excesivo de la preparación. Los materiales para la protección dentinopulpar son: a) sellador dentinario, b) forro cavitario y c) base cavitaria.

a) *Sellador dentinario.* En las preparaciones grandes el sellador dentinario se utiliza como complemento del forro o base cavitaria y su principal función es reducir la filtración marginal. El sellador dentinario (sistema adhesivo) se coloca en el segundo tiempo operatorio de la restauración.
b) *Forro cavitario.* En preparaciones grandes, con el piso cercano a la cámara pulpar, muchos operadores aplican preventivamente una capa de $(HO)_2$ Ca. Los conocimientos actuales acerca de la biología pulpar indican que esto no siempre es necesario y que puede colocarse directamente una base cavitaria de ionómero vítreo. Aunque Cox y Suzuki[40] describen numerosas desventajas del empleo del hidróxido de calcio fraguable, autores como Fusayama recomiendan su aplicación en caso de protecciones pulpares directas.[41]
c) *Base cavitaria.* Se utiliza una base cavitaria cuando es necesario obtener un aislamiento químico y bacteriano, aumentar la rigidez del piso cavitario, disminuir el volumen del material restaurador, reforzar paredes debilitadas y bloquear depresiones y socavados. Según Mount,[42] el mejor material para base cavitaria de restauraciones de clase I con composite es el cemento de ionómero vítreo, que ofrece las siguientes ventajas:

Fig. 43-51. Restauraciones terminadas.



Fig. 43-53. Detalle del extremo de la fresa 245 vista al MEB.

Fig. 43-54. Detectores de caries.

excelente resistencia compresiva, adhesión a la dentina, no irrita la pulpa, libera fluoruros y posee actividad anticariogénica, se une perfectamente al composite y refuerza la pared dentaria (cuadro 43-6).

Se pueden usar dos opciones válidas: a) cemento de ionómero vítreo convencional de fraguado químico y b) cemento de ionómero vítreo modificado con resina de fotocurado o curado dual.

i) *Cemento de ionómero vítreo convencional.*
En una preparación grande, con un piso pulpar cercano al techo de la cámara pulpar, el cemento de ionómero vítreo para base puede ser irritante. Esta irritación puede provenir de: 1) desecamiento excesivo de la preparación, 2) incorrecta dosificación del ionómero (con exceso de ácido), 3) incorrecta manipulación del ionómero. Algunos autores consideran que primero se debe colocar, en las partes más profundas de la preparación, una capa de hidróxido de calcio fraguable (Dycal, Procal, Life, Pickav, etc.).[43] Si el ionómero es correctamente manipulado, esto no es necesario.

Técnica. Como limpiador de la dentina y para facilitar la adhesión del ionómero vítreo puede usarse un algodón humedecido en una solución débil de ácido poliacrílico. Como alternativa puede limpiarse la dentina con un limpiador cavitario (Tubulicid o solución hidroalcohólica microbicida). Luego se debe secar y aplicar el cemento de ionómero vítreo. La mezcla se realiza según las instrucciones (véanse caps. 32 y 36) y se lleva a la preparación. Se espera el fraguado (figs. 43-56 a 43-62).

No debe omitirse el uso del "primer" en la superficie de la base cavitaria del ionómero ya endurecido, antes de la obturación, porque incrementa la adhesión a través de la humectancia.

ii) *Cemento de ionómero vítreo modificado con resina*
Los cementos de este tipo presentan algunas ventajas respecto de los cementos de fraguado químico. Se manipulan con mayor facilidad, las proporcio-

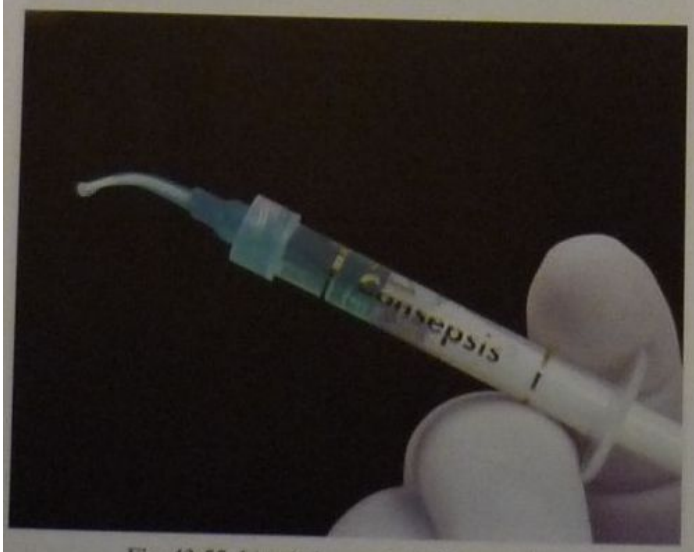

Fig. 43-55. Limpiador cavitario (Consepsis).

Cuadro 43-6. *Ventajas del cemento de ionómero vítreo como base cavitaria*

- Excelente resistencia compresiva
- Adhesión a la dentina
- No irrita la pulpa
- Libera fluoruros y posee actividad anticariogénica
- Se une al composite
- Refuerza la pared dentaria

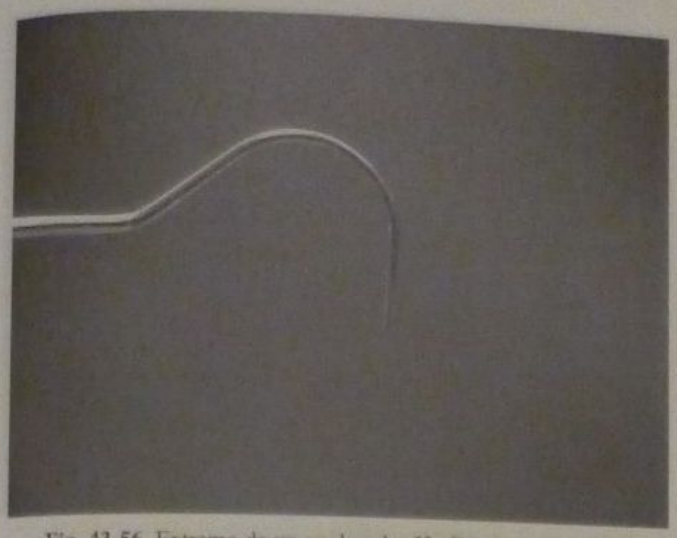

Fig. 43-56. Extremo de un explorador Hu Friedy número 23.

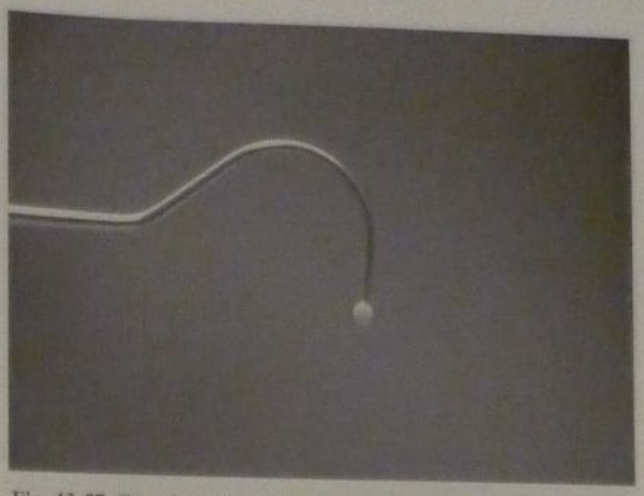

Fig. 43-57. Gota de cemento de ionómero vítreo para base colgando de la punta del explorador.

nes no son tan críticas, se endurecen en pocos segundos al aplicar la luz, no se resquebrajan por desecamiento y sufren menos la posibilidad de deterioro por contacto temprano con la humedad.

No obstante, algunos investigadores consideran que poseen menor resistencia compresiva que los ionómeros convencionales.

Terminación de paredes

Este tiempo operatorio consta de una sola etapa: el alisado.

Consideraciones sobre el bisel. Las preparaciones de clase I por oclusal no llevan bisel, porque al tallar la preparación oclusal los prismas del esmalte se cortan de modo tal que ofrecen una superficie adecuada para la técnica adhesiva.

Además, se debe evitar dejar un espesor muy delgado de composite que será sometido a las fuertes cargas oclusales, especialmente en preparaciones grandes.

Alisado. Todas las paredes deben ser alisadas con fresas de 12 filos troncocónicas a mediana velocidad. Como alternativa puede usarse un azadón con el costado de su parte activa.

Limpieza

Se lava la preparación con agua y con solución hidroalcohólica detergente. No debe usarse agua de cal. Se seca con bolitas de algodón y un chorro breve de aire, sin desecar excesivamente.

Tiempos operatorios de la restauración

En preparaciones cavitarias grandes del sector posterior está indicado especialmente el composite híbrido, para obtener por un lado buenas condiciones mecánicas y por otro lado un alisado aceptable.

No está indicado el composite de autopolimerización para las superficies oclusales (véanse caps. 37 y 38).

Preparación del sistema de matriz

Para la restauración de las preparaciones de clase I no se utiliza matriz. Las matrices individuales preparadas por la técnica del sello han caído en desuso al utilizarse materiales de fotocurado. Con las matrices comerciales transparentes para colocar en el extremo de la unidad de fotopolimerización (Kulzer) no se puede obtener la anatomía oclusal particular de cada diente y, por lo tanto, no se aconseja su empleo.

Técnica adhesiva

Se repite la técnica indicada para la preparación pequeña. Se realiza toda la técnica adhesiva según las instrucciones específicas de cada producto.

Colocación del sistema de matriz

No corresponde.

Manipulación del composite

El material puede presentarse de dos maneras: a) en puntas precargadas por el fabricante y b) en jeringas o tubos que contienen el composite.

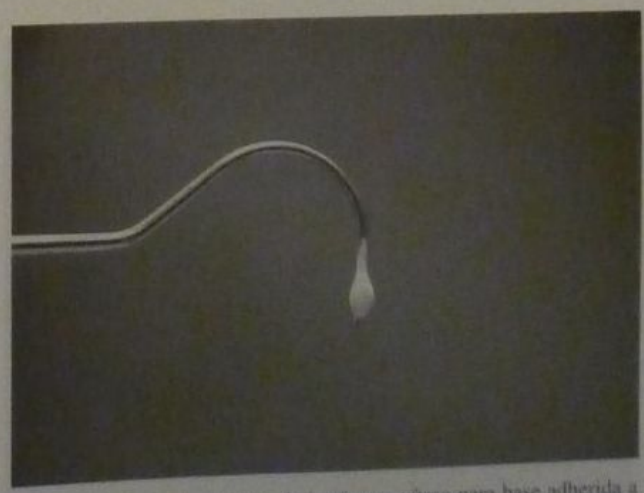

Fig. 43-58. Gota de cemento de ionómero vítreo para base adherida a las paredes del explorador. Nótese cómo asoma la punta del explorador, la cual tocará la dentina antes de que lo haga el cemento de ionómero vítreo. Esto impide que el ionómero fluya correctamente.

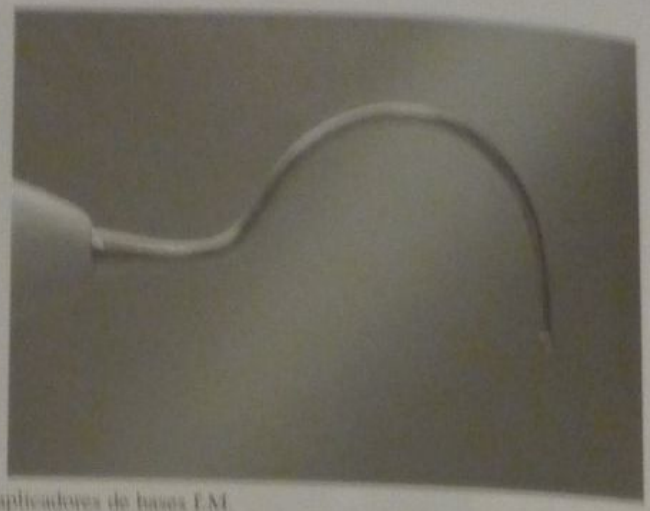

Fig. 43-59. Extremos de los aplicadores de bases I.M.

Inserción, adaptación y modelado

Se puede utilizar un cono transparente[44] de plástico que se adosa al extremo de la unidad fotopolimerizadora para irradiar adecuadamente las partes más profundas (figs. 43-63 a 43-66).

El tiempo de polimerización debe ser de 20 segundos para cada porción de composite.[45]

Inserción. Se recomienda el empleo de un composite encapsulado por el fabricante bajo la forma de compules, unidosis, cavifil o similares. Este sistema facilita la inserción en zonas profundas y reduce la incorporación de burbujas de aire en el material.[46] La segunda opción consistiría en insertar el material mediante una jeringa con puntas descartables tipo Centrix (fig. 43-67).

La tercera opción, que es la menos conveniente, consiste en llevar el material tomado directamente de la jeringa con una espátula para composite.

En las zonas de difícil acceso, especialmente donde hay ángulos muertos, puede optarse por la colocación de un composite fluido. Debe prestarse atención a la elevada contracción de polimerización que posee este tipo de resinas en grandes volúmenes; por lo tanto, su uso debe llevarse al mínimo.

Se debe enfatizar el concepto de llenado de la preparación en forma estratificada, agregando pequeños incrementos cada vez. Para ganar tiempo, estos pequeños incrementos pueden ubicarse simultáneamente en lugares separados de la preparación, sin que entren en contacto entre sí. Al polimerizarlos, experimentarán la contracción individualmente, sin afectar la totalidad de la restauración.

Se llevará la primera porción al sitio más difícil y que requiera mayor atención.

Adaptación. Se adapta el composite a las paredes y el piso de la preparación con el instrumental sugerido para las restauraciones pequeñas. Se aplica la unidad fotopolimerizadora. Cada capa de material no debe superar los 2 mm. Se continúa de inmediato con las porciones siguientes hasta llenar con exceso toda la preparación.[47]

Modelado. El operador deberá tener presente la anatomía de la cara oclusal, que fue observada durante las ma-



Fig. 43-60. Gota de cemento de ionómero vítreo llevada en el aplicador de bases.

Fig. 43-61. Corte de un diente restaurado con composite. El diente posee una base de hidróxido de calcio fraguable, cubierta con una base de cemento de ionómero vítreo.

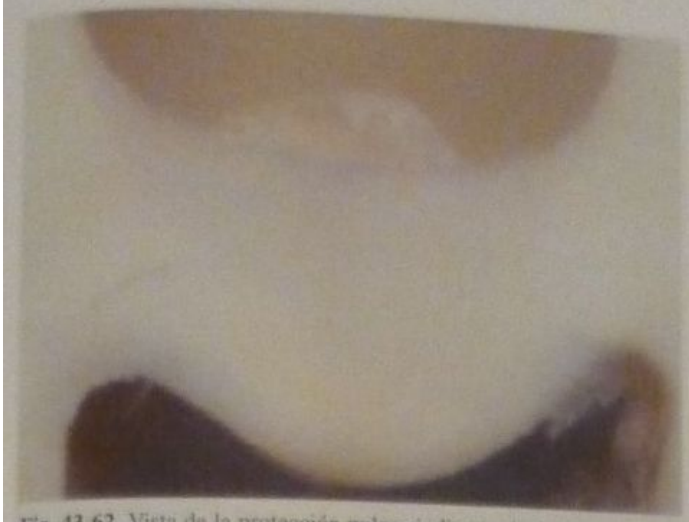

Fig. 43-62. Vista de la protección pulpar indirecta de la imagen 43-61 a mayor aumento.

Fig. 43-63. Extremo de la fibra óptica de una unidad fotopolimerizadora.

Fig. 43-64. Luz halógena transportada por la fibra óptica.

Fig. 43-65. Cono transparente de plástico adosado al extremo de la fibra óptica.

Fig. 43-66. Luz halógena emergiendo del cono transparente.

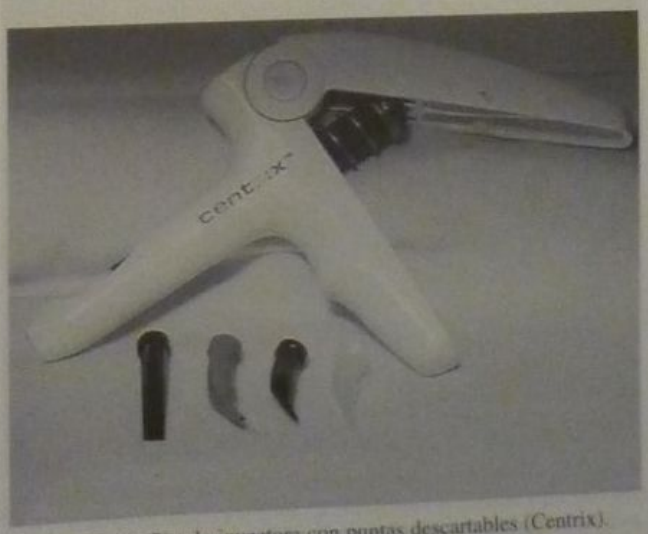

Fig. 43-67. Pistola inyectora con puntas descartables (Centrix).

Fig. 43-68. Composite fluido colocado en el piso de una preparación grande (color A4, en la parte más profunda de la preparación, más hacia la pared bucal). Sobre la pared lingual puede verse composite dentina color A3.5.

Fig. 43-70. Composite esmalte color A2, dejando espacio para la aplicación de tintes para la caracterización.

niobras previas, para ir reproduciendo las vertientes y la inclinación de las cúspides a medida que se aproxime a la superficie.

Una vez endurecido el material, se procede a terminar la restauración.

Terminación

Se procede del modo indicado para las restauraciones pequeñas (figs. 43-68 a 43-73).

Control posoperatorio

Se retira el aislamiento absoluto y se controla la oclusión con papel de articular. Finalmente, se aconseja una aplicación de 40 segundos con la unidad de fotopolimerización para mejorar la polimerización después del alisado. Esto se debe a que la capa superficial de material, que es la más completamente polimerizada y con mayor dureza, fue removida durante la terminación.[48,49] Además, la superficie alisada del composite permite mejor

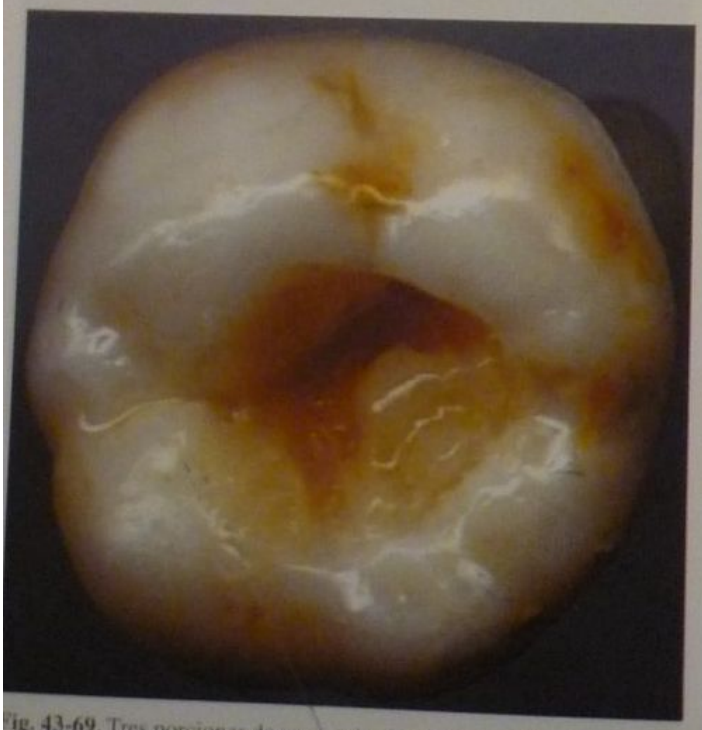

Fig. 43-69. Tres porciones de composite dentina color A3 (dos en la pared lingual y uno en la bucal) que no están en contacto entre sí y que pueden ser polimerizados simultáneamente.

Fig. 43-71. Aplicación de tinte color marrón para caracterizar el composite con el esmalte periférico (nótense las manchas parduscas que posee).

Fig. 43-72. Composite esmalte color oclusal.

transmisión de la luz hacia la masa del material de restauración.

OTRAS LOCALIZACIONES

En lesiones de clase I ubicadas en defectos estructurales del esmalte que no involucran la cara oclusal, el composite es el material de elección; por ejemplo, en las fosas bucales de los molares inferiores, en el cíngulum de los incisivos, en las caras linguales de los molares superiores, siempre fuera del tercio gingival.

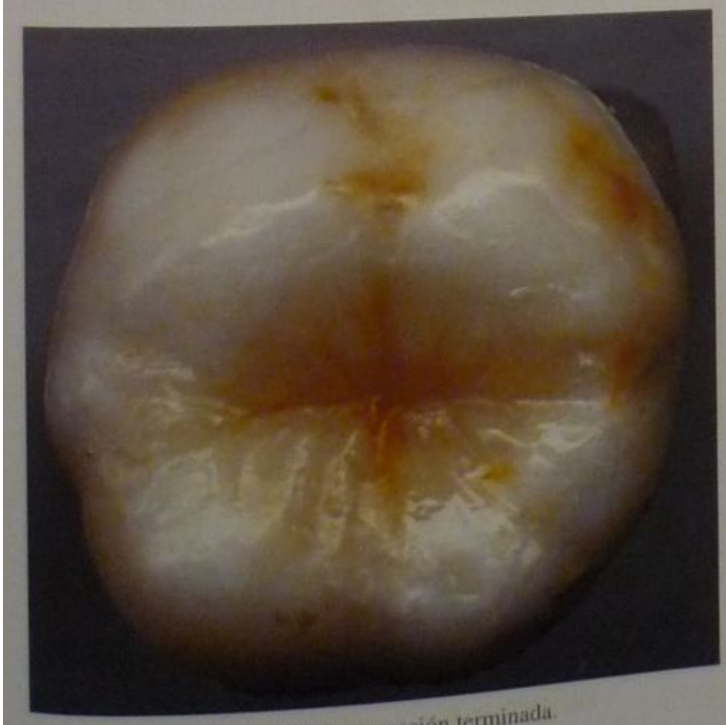

Fig. 43-73. Restauración terminada.

Fig. 43-74. Esmalte biselado y grabado con gel de ácido fosfórico. Nótese que el bisel no ha sido alisado, por lo que quedan las paredes irregulares.

Todas estas preparaciones tienen las siguientes características: mínima destrucción de tejidos, guiadas exclusivamente por la caries, ausencia de extensión preventiva, ausencia de planimetría cavitaria y llevan bisel en el borde cavosuperficial. Este bisel se prepara en el sexto tiempo operatorio (terminación de paredes) con una piedra de diamante de grano mediano (30 µm) de forma troncocónica, ovoide o esférica, a mediana o alta velocidad. El bisel puede ser plano o cóncavo y abarca un tercio del espesor del esmalte (figs. 43-74 y 43-75).

Debe ser alisado con fresas de filos múltiples de forma similar a la piedra empleada. Con respecto al sexto tiempo de la restauración (terminación), en el caso de una restauración oclusobucal está indicado el uso de discos de pulir de grano abrasivo decreciente.

RESTAURACIÓN COMPUESTA

Cuando la restauración abarca dos caras del diente se denomina *compuesta*. Siempre que sea posible, se procu-



Fig. 43-75. Detalle del bisel de la fotografía anterior.

Fig. 43-76. Restauración de clase I compuesta en 36. Preoperatorio.

Fig. 43-78. Remoción de las obturaciones de amalgama deficientes.

rará tratar la caries de cada cara del diente en forma separada, manteniendo el tejido dentario sano adyacente.

Si es necesario realizar una preparación compuesta, se mantienen los mismos principios enunciados para las preparaciones oclusales y en otras localizaciones, respectivamente. Deberá redondearse el escalón axiobucal o axiolingual (figs. 43-76 a 43-86).

INCONVENIENTES DEL COMPOSITE

Algunos de los inconvenientes[50,51] que presentan las restauraciones de composite en el sector posterior son contracción de polimerización, dificultad de condensación, dificultad en la terminación,[52] inestabilidad cromática,[53] fractura parcial o total,[54] degradación de la matriz en el medio bucal,[55] desgaste en zonas de alto impacto[56] y sensibilidad posoperatoria.[57] Además, exigen una técnica muy minuciosa, que no permite errores, insumen más tiempo clínico que una restauración con amalgama y el costo operativo es mayor[58] (cuadro 43-7).

Por otra parte, el composite presenta numerosas ventajas, como un color que armoniza con el diente, baja conductividad térmica, rápido endurecimiento y resistencia adecuada. Es bien tolerado por la pulpa y por la encía si está correctamente alisado. Es insoluble en líquidos bucales, proporciona un cierre hermético con la técnica adhesiva correcta, refuerza la estructura dentaria y sus cambios volumétricos son similares a los del esmalte. Al no ser metálico, no existe corrosión ni galvanismo. Finalmente, no contiene mercurio ni otros elementos tóxicos para el ambiente. No obstante, no es un material totalmente inocuo: algunos autores[59,60] han demostrado reacciones adversas locales y sistémicas ante su uso (cuadro 43-8; véanse caps. 37 y 38).

Comportamiento clínico del composite en el sector posterior

Experimentos más recientes se han dirigido a la obtención de un composite que posea elevada carga mineral y partículas de diferentes tamaños (híbrido),[61] con inclusión de una fase prepolimerizada,[62] que sea condensable, fotoactivable para reducir la porosidad, con un agente de unión más poderoso que mantenga la cohesión entre la matriz orgánica y las partículas de relleno durante la masticación,[63,64] y que sea más radioopaco que el esmalte.[65] También se han desarrollado materiales que incluyen monómeros que se expanden, para compensar la contracción de polimerización.[66,67] En el mercado han aparecido

Fig. 43-77. Aislamiento del campo operatorio. El clamp en 36 retrae la goma y proporciona buen acceso a la lesión labial; el clamp en 37 actúa como rompefuerzas.

Fig. 43-79. Aplicación del detector de caries.

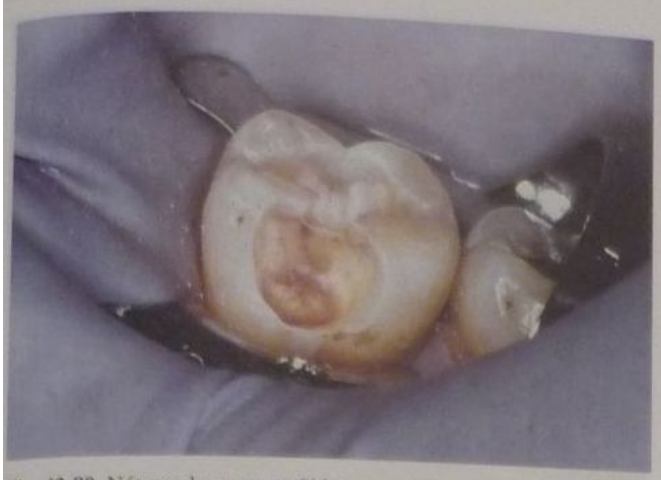

Fig. 43-80. Nótense las zonas teñidas, especialmente en el límite amelodentinario, donde el remanente del puente adamantino está socavado.

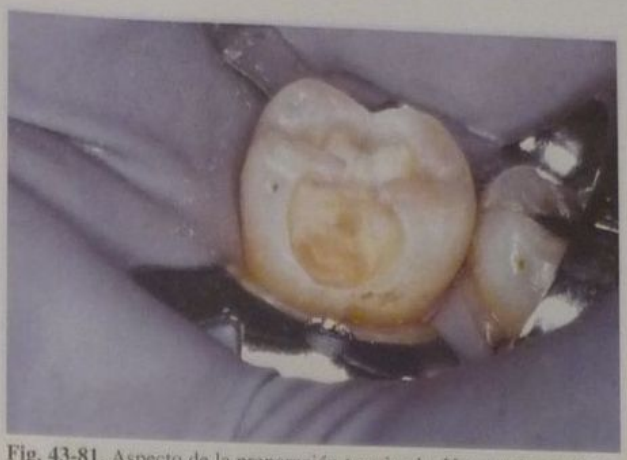

Fig. 43-81. Aspecto de la preparación terminada. No se colocó ningún material de base porque el operador consideró que la hibridación de la dentina representaba la mejor protección pulpar.

Fig. 43-82. Grabado ácido de esmalte y dentina.

Fig. 43-83. La inserción del composite se realiza por capas. Se han colocado dos porciones en sitios separados de la preparación para que puedan ser polimerizadas simultáneamente pero experimenten la contracción de polimerización en forma individual.

Fig. 43-84. Se continúa con la inserción y adaptación del composite. El instrumento calibrado AB2 (Hu-Friedy) indica que deben colocarse las tres capas de composite, de acuerdo con la profundidad de la preparación.

Fig. 43-85. Restauración terminada, luego de obtener la forma, el alisado, el brillo y el resellado.

Fig. 43-86. Restauración terminada, luego de retirar el aislamiento y controlar la oclusión. (Caso clínico del doctor Guillermo A. Rodríguez.)

numerosos productos con algunas de estas características y están siendo evaluados clínicamente.[68,69]

Se ha experimentado con injertos de dientes[70] u otros materiales[71,72] que quedan incluidos dentro de la restauración para aumentar la resistencia y reducir la contracción. No obstante, todavía existe el problema de la rápida degradación en las zonas de tensión intensa producida por el contacto de cúspides antagonistas (topes de céntrica), por lo que se aconseja el tallado de preparaciones con máxima conservación de tejidos dentarios naturales que mantengan la oclusión. En los casos en que inevita-

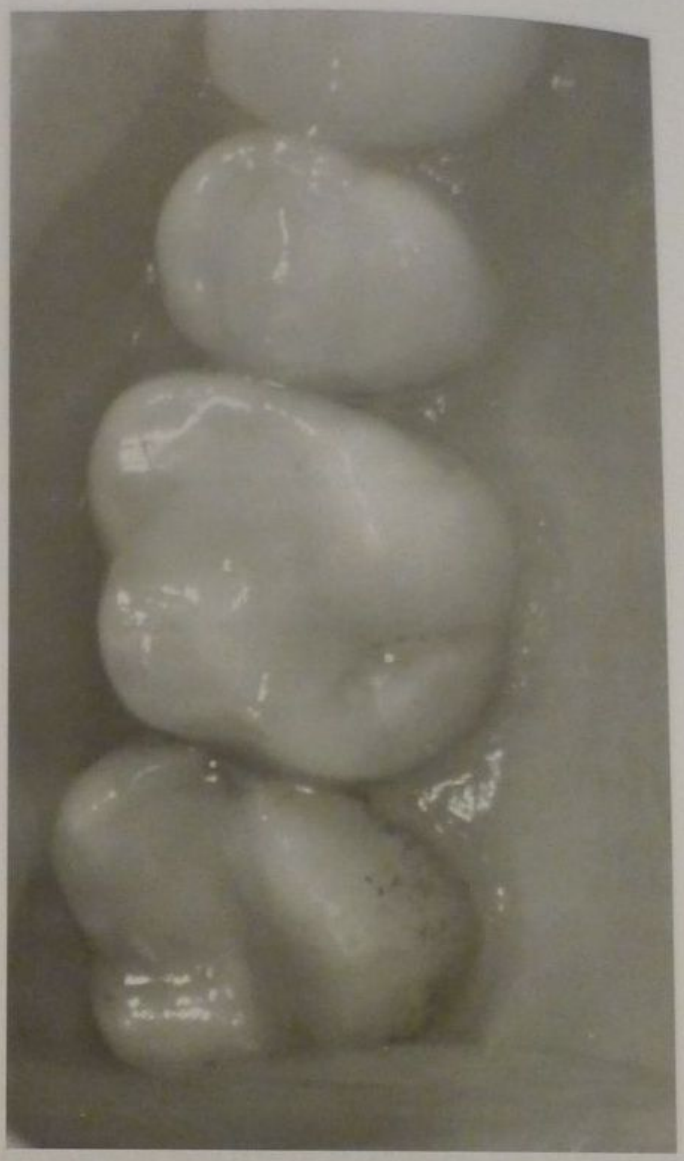

Fig. 43-88. Restauraciones en 14, 15, 16 y 17. Control inmediato.

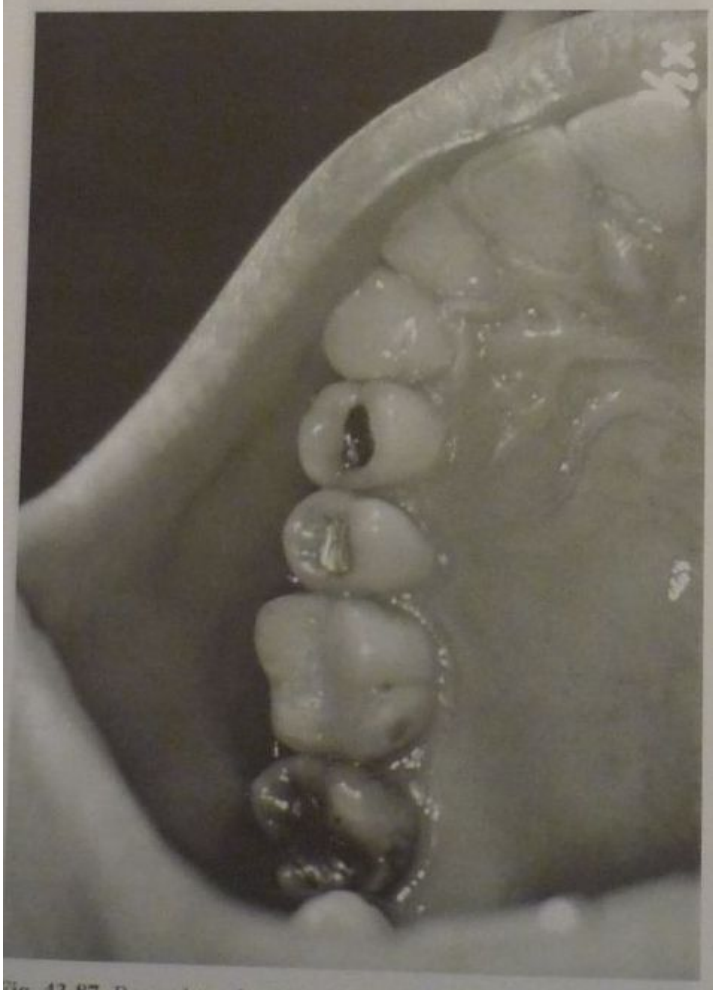

Fig. 43-87. Reemplazo de viejas obturaciones de amalgama por composite P-10 en toda la boca, por pedido especial del paciente. Se observa la restauración en 16 recién terminada.

Cuadro 43-7. *Problemas del composite*

- Contracción de polimerización
- Dificultad de condensación
- Dificultad en la terminación
- Inestabilidad cromática
- Fractura parcial o total
- Degradación de la matriz orgánica
- Desgaste en zonas de alto impacto
- Sensibilidad posoperatoria
- Exige una técnica muy minuciosa
- Insume mayor tiempo clínico que una amalgama
- Mayor costo operativo

Cuadro 43-8. *Ventajas del composite*

- Color que armoniza con el diente
- Baja conductividad térmica
- Rápido endurecimiento
- Resistencia adecuada
- Bien tolerado por la pulpa
- Bien tolerado por la encía si está bien alisado
- Insolubilidad en líquidos bucales
- Cierre hermético con técnica adhesiva correcta
- Refuerzo de la estructura dentaria
- Cambios volumétricos similares al esmalte
- Ausencia de corrosión y galvanismo bucal
- Ausencia de mercurio

blemente deban producirse contactos oclusales sobre la restauración de composite, es factible esperar un desgaste mayor del que ocurre en el resto de ella. Se puede producir la migración oclusal de la cúspide antagonista con algunos trastornos para el aparato masticatorio. Las restauraciones pequeñas son las que tienen mejores posibilidades de larga duración en la boca, especialmente si se pueden mantener los topes oclusales en tejido dentario natural. En restauraciones medianas o grandes las perspectivas no son tan favorables. Se debe esperar una destrucción tanto mayor cuanto más posteriormente esté ubicado el diente y mayor sea la carga masticatoria que recibe en la boca (cuadro 43-9).

Fig. 43-89. Restauraciones en 15, 16 y 17. Control a distancia, 6 meses.

Fig. 43-90. Restauraciones en 16 y 17 intactas. Control a distancia, 18 meses.

Fig. 43-91. Fractura del composite en 37 en el tope de céntrica a los 18 meses. Fue reparado con el mismo material.

Fig. 43-92. Sector 4. Control a distancia, 6 meses. Integridad total del composite.

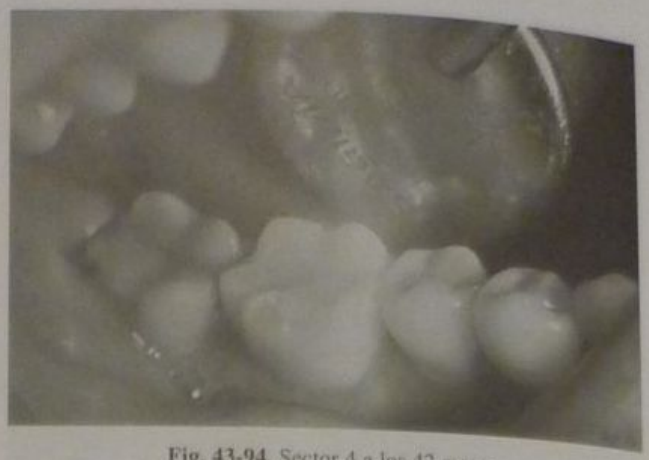

Fig. 43-94. Sector 4 a los 42 meses.

La contracción de polimerización, uno de los principales problemas clínicos del composite, puede ser bien controlada mediante una adecuada técnica de inserción estratificada y polimerización bien dirigida, por un tiempo lo bastante prolongado como para permitir el curado total del material.[73]

Para Leinfelder,[74] el problema que presentan los composites en el sector posterior tiene más que ver con el operador que con el material en sí. En restauraciones efectuadas por clínicos experimentados que fueron evaluadas después de 10 años no se observaron caries secundarias, desgaste oclusal inaceptable ni deterioro marginal.

Otra serie de estudios demostró que algunos materiales tienen el mismo nivel de desgaste que la amalgama después de cinco años. Charisma y Prisma TPH dieron resultados similares. El grado de desgaste de estos materiales estaba entre 6 y 10 µm por año más que el esmalte adyacente.

El desgaste promedio anual de la amalgama fue de 5 µm en las mismas condiciones. Desde el punto de vista clínico, el desgaste no parece ser un problema actualmente. Los principales motivos de fracaso obedecen a filtración, a caries secundaria y, en menor grado, a la fractura del material. Si bien algunas de estas condiciones pueden tener relación con la contracción del material al polimerizar, tienen más que ver con el operador que con las propiedades del composite. Es posible evitar estas fallas adquiriendo un mayor conocimiento de los materiales y de las técnicas clínicas para su inserción, curado y terminación. Otro gran motivo de error consiste en ejecutar la restauración sin controlar la humedad.

Si no se elimina la presencia de líquidos, el resultado será un fracaso clínico. Quizá la principal causa de fallas en las restauraciones de composite en piezas posteriores sea la negativa de algunos clínicos a usar el dique de goma (cuadro 43-10).

Leinfelder[75] también afirma que en la actualidad los composites han mejorado sensiblemente con respecto a los productos usados hace 20 años. La resistencia al desgaste, la integridad marginal y la estabilidad de color encabezan la lista de las propiedades físicas mejoradas.

Los composites condensables con alta carga y mejoras en sus sistemas de adhesión ofrecen perspectivas superiores. Sin embargo, aún persisten dos problemas considerables: se requiere una técnica minuciosa y su inserción insume mucho más tiempo que una restauración con amalgama.

Fig. 43-93. Sector 4. Control a distancia, 18 meses. Pequeña fisura en el tope de céntrica de 47. Se reparó el 47.

Fig. 43-95. Sector 3 a los 42 meses. Se observa el 37 ya reparado.

Cuadro 43-9. *Factores de éxito o fracaso inherentes al caso clínico*

- Tamaño de la lesión
- Ubicación de los topes de oclusión
- Ubicación de la pieza en la arcada
- Características del antagonista

Cuadro 43-10. *Factores de éxito o fracaso inherentes al operador*

- Análisis oclusal preoperatorio
- Control de la humedad
- Forma cavitaria y bisel
- Manipulación del material
- Terminación

Por todo esto, el uso del composite para restauraciones de clase I puede ser recomendado con algunas limitaciones, ya que numerosas variables individuales afectarán su comportamiento en la boca. Este criterio no solo es compartido por los autores, sino por otras escuelas de diferentes países.[76,77]

Muchos de los inconvenientes clínicos del composite se minimizan con una adecuada selección del caso.[78] Por otra parte, las preparaciones cavitarias para composite tienen que ser sustancialmente diferentes de las cavidades para amalgama, debido a las diferentes propiedades físicas y mecánicas de ambos materiales.[79] Los actuales conceptos sobre cariología y prevención, sumados a las propiedades de los nuevos materiales, permiten la realización de preparaciones cavitarias más pequeñas que las convencionales.

Con la reducción del tamaño de la preparación no sólo se cumple con la premisa de máxima conservación de los tejidos sanos, sino que también se compensan en alguna medida las desventajas propias del composite. Al disminuir el volumen de la restauración, se reduce la contracción de polimerización, mejora la adaptación marginal y se limita el área de la restauración expuesta al desgaste.[80]

Ninguno de los materiales que se han experimentado hasta ahora puede ser recomendado totalmente como sustituto definitivo de las restauraciones rígidas para grandes preparaciones en el sector posterior de la boca.[81] No obstante, en preparaciones medianas o pequeñas y en dientes sometidos a cargas masticatorias menos intensas, los resultados obtenidos con el composite son satisfactorios (figs. 43-87 a 43-97).

Fig. 43-96. Sector 1 a los 15 años. Intacto, sin reparaciones.

Fig. 43-97. Sector 2 a los 15 años. Intacto, sin reparaciones. (Las figuras 43-87 a 43-97 pertenecen a un caso clínico del doctor Julio Barrancos Mooney.)

REFERENCIAS

1. Black GV. Operative Dentistry. CV Mosby.
2. Shortall AC, et al. Depth of cure of radiation activated composite restoratives, influence of shade and opacity. J Oral Rehabil 1995;22:337.
3. Ekstrand KR, Holmen L, et al. A polarized light scanning electron microscopic study of human fissure and lingual enamel of unerupted mandibular third molars. Caries Res 1999;33:41-49.
4. Brown WS. Numerical and experimental evaluation of energy inputs. J Am Dent Assoc 1978;96:451.
5. Ripa LW, Wolff MS. Restauraciones preventivas de resina: indicaciones, técnica y éxitos. Quintessence (Ed. española) 1994;7:409.
6. Fusayama T. Ideal cavity preparation for adhesive composites. Asian J Aesthet Dent 1993;1:55.
7. Gilmore HW, et al. Operative Dentistry. 3ª ed. St. Louis, Mosby, 1977.
8. Houpt M, Shey Z. Occlusal composite restoration using fissure sealant instead of extention for prevention. Acta Odont Pediatr 1985;6:31.
9. Le Bell Y, Forsten L. Sealing of preventively enlarged fissures. Acta Odontol Scand 38:101,1980.
10. Fusayama T. A simple pain-free adhesive restorative system by minimal reduction and total etching. Tokio Ishiyaku, 1993.
11. Brown T, Donly KJ. Cuspal reinforcement of dental restorative materials. J Dent Res 75(Sp Issue):72(Abst 437), 1996
12. Soet JJ, et al. A comparison of the microbial flora in carious dentine of clinically detectable and undetectable occlusal lesions. Caries Res 1995;29:46-49.
13. Fusayama T. New concepts in Operative Dentistry. Cap. 1. Chicago Quintessence Pub Co, 1980.
14. Cao DS, et al. Effect of tooth desinfecting procedures on dentin shear bond strength. J Dent Res 74 (Sp Issue): 73 (Abst 493), 1995.
15. Gwinnett AJ. Effect of cavity desinfection on bond strength to dentin. J Esthet Dent 4 (supp): 1992;11.
16. Perdigao J, et al. Effects of clorhexidine on dentine surfaces and shear bond strength. Am J Dent 1994;7:81.
17. Bertolotti RL. Curso sobre "Odontología adhesiva". Jornadas de la Sociedad de Operatoria Dental y Materiales Dentales. Buenos Aires, junio de 1996.
18. Cox CF, et al. Biocompatibility of various dental materials: Pulp healing with a surface seal. Int J Periodontics Restorative Dent 1996;16:241.
19. Boyde A. Enamel structure and cavity margins. Oper Dent 1976; 1:13.
20. Barnes JE. The production of inlay cavity bevels. Br Dent J 1974; 137:379.
21. Isenberg BP, Leinfelder KF. Efficacy of bevelling posterior composite resin preparations. J Esthet Dent 1990; 2(3):70.
22. Mjör IA. Problems and benefits associated with restorative materials, side-effects and long term costs. Adv Dent Res 1992;6:7.
23. Barkmeier WW, Shaffer SE, Gwinnett AJ. Effects of 15 vs 60 second enamel acid conditioning on adhesion and morphology. Oper Dent 1986;11:111.
24. Bastos PAM, et al. Effect of etch duration on the shear bond strength of a microfill composite resin to enamel. Am J Dent 1988;1:151. Asociación Odontológica Argentina. Buenos Aires, noviembre de 1993.
25. Nakabayashi N, et al. Hybrid layer as a dentin – bonding mechanism. J Esthet Dent 1991;3:133.
26. Van Meerbeek B, et al. Morphological aspects of the resin-dentin interdiffusion zone with different dentin adhesive systems. J Dent Res 1992;71:1530
27. Simonsen RJ. "El mundo cambiante de la Odontología preventiva, restaurativa y cosmética". Curso en las 28 Jornadas Internacionales de la Asociación Odontológica Argentina. Buenos Aires, noviembre de 1995.
28. Bertolotti RL. Op. cit. 17.
29. Kanca J. Resin bonding to wet substrate. I. Bonding to dentin. Quintessence Int 1992;23:39.
30. Gwinnett AJ. Dentin bond strength after air drying and rewetting. Am J Dent 1994;7:144.
31. Tay FR. The overwet phenomenon: A scanning electron microscopic study of surface moisture in the acidconditioned, resin-dentin interface. Am J Dent 1996;9:109.
32. Hilton TJ, Schwartz RS. The effect of air thinning on dentin adhesive bond strength. Oper Dent 1995;20:133.
33. Gwinnett AJ. Curso sobre "Arte y ciencia de la adhesión a los tejidos dentarios mineralizados". 27ª Jornadas Internacionales de la 34.
34. Briseño B, et al. Rise in pulp temperature during finishing and polishing of resin composite restorations. An in vitro study. Quintessence Int 1995;26:361.
35. Dickinson GL, et al. Effect surface penetrating sealant on wear rate of posterior composite resins. J Am Dent Assoc 1990;121:251.
36. Miranda M, Dias K. An in vitro evaluation of the effect of "Fortify" on the marginal microleakage. J Dent Res 74 (Div abst Brasil):
37. Joynt RB, et al. Effects of composite restorations on resistance to cuspal fracture in posterior teeth. J Prosthet Dent 1987;57:431.
38. Freedman G, Goldstep F, Seif T. Restauraciones ultraconservadoras con resina. Vigilar y esperar ya no es una opción aceptable. ALND Octubre de 2001:3-8.
39. Brännström M, Nyborg H. Cavity treatment with a microbicidal fluoride solution: Growth of bacteria and effect on the pulp. J Prosthet Dent 1973;30:303
40. Cox C y Suzuki S. Re-evaluating pulp protection: Calcium hidroxide liners vs. cohesive hibridization. J Am Dent Assoc 1994;725:823.
41. Fusayama T. Adhesive restoration. Curso de posgrado. ADA/FDI World Dental Congress. Orlando, Florida, setiembre de 1996.
42. Mount GJ. Atlas práctico de cementos de ionómero de vidrio. Barcelona, Salvat, 1990.
43. Tyas MJ. Clinical studies related to glass ionomers. Oper Dent Supp 1992;5:191.
44. Von Beetzen M, et al. Microhardness and porosity of class 2 light cured composite restorations cured with transparent cone attached to the light cured wand. Oper Dent 1993;18:103.
45. Caughman WF y col. Clinical guidelines for photocuring restorative resins. J Am Dent Assoc 1995;126:1280
46. Medlock J, et al. Composite porosity comparisons with hand and syringe placement. J Dent Res 62 (Sp Issue):1983;219 (Abst 454).
47. Klaff David. Blending incremental and stratified layering techniques to produce an ethic posterior composite resin restoration prognosis. J Esthet Restor Dent 13:101-113, 2001.
48. Simonsen RJ, Kanca J. Surface hardness of posterior composite resins using supplemental polymerization after simulated occlusal adjustment. Quintessence Int 1986;17:631.
49. Dennison JB, et al. Effect of post-cure on the hardness of composite resins. J Dent Res (Sp Issue): 1995;184(Abst 1378).
50. Jørgensen KD. Occlusal abrasion of composite restorative resins with ultrafine filler. Quintessence 1978; Int 8:70.
51. Lambrechts P, et al. Evaluation of clinical performance for posterior composite resins and dentin adhesives. Oper Dent 1987;12:53.
52. Jordan R, Suzuki M. Posterior composite restorations. Where and how to work best. J Am Dent Assoc 1991;122:31.
53. Ionokoshi S, et al. Opacity and color changes of toothcolored restorative materials. Oper Dent 1996;21:73.
54. Kovarik RE, Ergle JW. Fracture toughness of posterior composite resins... J Prosthet Dent 1993;69:557
55. Oilo G. Biodegradation of dental composites/glass ionomer cements. Adv Dent Res 1992;6:50.
56. Krejci I, et al. Effect of contact area size on enamel and composite wear. J Dent Res 1992;71:1413.
57. Christensen GJ. Tooth sensitivity related to class I and II resin restorations. J Am Dent Assoc 1996;127:497.
58. Corbin SB, Kohn WG. The benefits and risks of dental amalgam: Current findings reviewed. J Am Dent Assoc 1994;125:381
59. Stanley HR. Local and systemic responses to dental composites and glass ionomers. Adv Dent Res 1992;6:55.
60. Bayne SC. Dental composites/glass ionomers: Clinical reports. Adv Dent Res 1992;6:65.
61. Khan AM, et al. Characterization of inorganic fillers in visible light-cured dental composite resins. J Oral Rehabil 1992;19:361
62. Suzuki S, Leinfelder KF. An in vitro evaluation of a copolimerizable type of microfilled composite resin. Quintessence Int 1994; 25:59.
63. Mohsen NM, Craig RG. Effect of silanation of fillers of their dispersability by monomer systems. J Oral Rehabil 1995;22:183.
64. Texeira LC, et al. Effect of silane treatment on wear of a posterior composite resin. J Dent Res 66 (Sp Issue): 1987;167(Abst 482).
65. Willems G, et al. Radiopacity of composites compared with human enamel and dentin. J Dent 1991;19:362.

6. Eick JD, et al. Adhesives and nonshrinking dental resins of the future. Quintessence Int 1994;24:632.
7. Byerley TJ, et al. Synthesis and polymerization of new expanding dental monomers. Dent Mater 1992;8:345.
8. Willems G, et al. Los composites del siglo XXI. Quintessence (Ed. española) 1995;8:351.
9. Manhart J, et al. Direct posterior restorations: clinical results and new developments. Dent Clin North Am 2002;46(2):303.
10. Santos JF, et al. Posterior composite resin restorations with enamel inserts. Rev Odontol Univ São Paulo 1989;3:427.
11. Kawai K, Leinfelder KF. Effect of glass inserts on resin composite wear. Am J Dent 1995;8:249.
12. George LA, et al. Reduction of marginal gaps in composite restorations by use of glass ceramic inserts. Oper Dent 1995;20:151.
13. Sakaguchi RL. Curing light performance and polimerization of composite restorative materials. J Dent 1992;20:183.
14. Leinfelder KF. After amalgam, what? J Am Dent Assoc 1994; 125:586
75. Leinfelder KF. Posterior composite resins: The materials and their clinical performance. J Am Dent Assoc 1995;126:663.
76. Gordan VV, Mjör A. Teaching of posterior resin-based composite restorations in Brazilian dental schools. Quintessence International 2000;31:735-740.
77. Fukushima M, Iwaku M, Setcos JC, Wilson NHF, Mjör IA. Teaching of posterior composite restorations in Japanese dental school. International Dental Journal 2000;50:407-411.
78. Bryant RW. Direct posterior composite resin restorations: A review. 1. Factors influencing case selection. Aust Dent J 1992; 37:81
79. Leinfelder KF. A conservative approach to placing posterior composite resin restorations. J Am Dent Assoc 1996;127:743
80. Wilson EG, et al. Controversies in posterior composite resin restorations. Dent Clin North Am 1990;34:27.
81. Bayne SC, et al. Update on dental composite restorations. J Am Dent Assoc 1994;125:687.

44

Restauraciones estéticas de clase II

Julio Barrancos Mooney y Guillermo A. Rodríguez

INTRODUCCIÓN

Las lesiones de clase II se ubican en las caras proximales de los premolares y los molares. La preparación de clase II para composite es sustancialmente diferente de la preparación para amalgama o de una preparación de clase I para composite.

El operador deberá extremar los medios de diagnóstico para poder detectar las lesiones precoces.[1] Cuando la lesión se presenta cavitada, con brecha evidente, ya hay gran destrucción de tejidos dentarios y posible compromiso pulpar (figs. 44-1 a 44-3).

Es habitual oír el comentario de estudiantes o graduados que manifiestan: "Era un puntito y terminó siendo un conducto". Una vez localizada la lesión proximal por radiografía,[2,3] inspección clínica,[4] previa separación[5] y/o transiluminación, se elegirá la vía de acceso más directa. Ésta puede ser desde oclusal, bucal, lingual o desde el mismo reborde proximal. Siempre que sea posible deberá mantenerse intacto el reborde marginal. Las ventajas de este acto operatorio son: menor destrucción innecesaria de tejido sano, reducción del área de material restaurador expuesto al desgaste[6] y mejores oclusión y relación de contacto.

Las restauraciones de clase II con composite se clasifican en simples, compuestas y complejas.

La simple es la estrictamente proximal por acceso directo. Las compuestas son: A) proximobucales (o linguales), que poseen dos variantes: a) en forma de ojo de cerradura y b) en forma de túnel oblicuo, y B) proximooclusales, que poseen tres variantes: a) con reborde intacto (túnel), b) sin caja oclusal, que a su vez puede ser: *i*) piriforme ("pear shape") y *ii*) platillo ("saucer shape"), y c) con caja oclusal. La compleja es la mesiooclusal distal o MOD (cuadro 44-1).

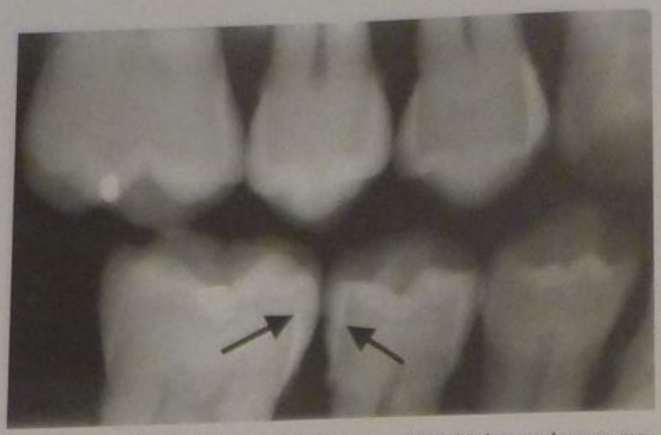

Fig. 44-1. Caries proximales incipientes en 45 y 46 detectadas por medio de radiografía bitewing.

La preparación se limita a lograr acceso a la lesión proximal. Se debe actuar con suma moderación y respetar al máximo el esmalte. Es posible conservar esmalte con menor soporte dentinario que cuando se restaura una cavidad con amalgama. Con respecto al reborde marginal, se lo debe observar cuidadosamente con el diente seco e iluminado, para decidir si se lo conservará intacto o no. Para tomar esta decisión, los signos por tener en cuenta son: transparencia, cambio de coloración y/o grietas y fisuras (cuadro 44-2; figs. 44-4 y 44-5).

Este diagnóstico previo se confirmará con radiografía y con transiluminación. Si aún quedara alguna duda sobre la conservación del reborde, la decisión final se tomará con el diente aislado y seco, buena iluminación y separación con cuña.

RESTAURACIÓN SIMPLE (ESTRICTAMENTE PROXIMAL POR ACCESO DIRECTO)

Las circunstancias que permiten el acceso directo a la lesión son: a) ausencia del diente vecino, b) diastema, c) cavidad o restauración deficiente en el diente vecino y d) restauración rígida que pueda ser removida en el diente vecino.[7] Esta preparación tiene características similares a las de una preparación de clase V. Como el reborde marginal debe conservarse intacto, se prestará especial atención al diagnóstico de su integridad (cuadro 44-2). La lesión se observa por cambio de coloración o directamente por cavitación (fig. 44-6).

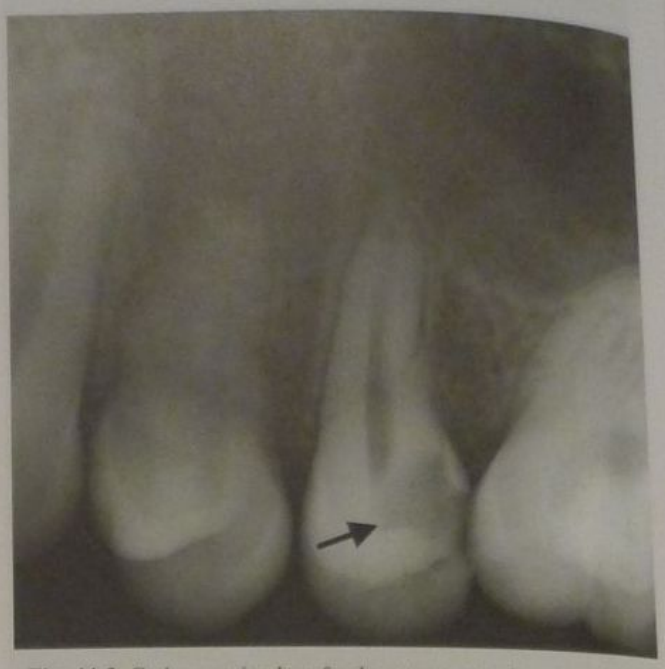

Fig. 44-3. Caries proximal profunda con compromiso pulpar en 25.

Tiempos operatorios de la preparación

Una correcta preparación para composite, que cumpla con los requisitos biológicos, estéticos y mecánicos indis-

Fig. 44-2. Lesión cariosa de clase 2 en 16 con considerable extensión en dentina, sin brecha oclusal evidente.

Cuadro 44-1. *Restauraciones de clase 2 con composite*

Simple	Estrictamente proximal		
Compuestas	Proximobucales	En forma de ojo de cerradura	
		En forma de túnel oblicuo	
	Proximooclusales	Con reborde intacto (túnel)	
		Sin caja oclusal	Piriforme
			Platillo
		Con caja oclusal	
Compleja	Mesiooclusal distal		

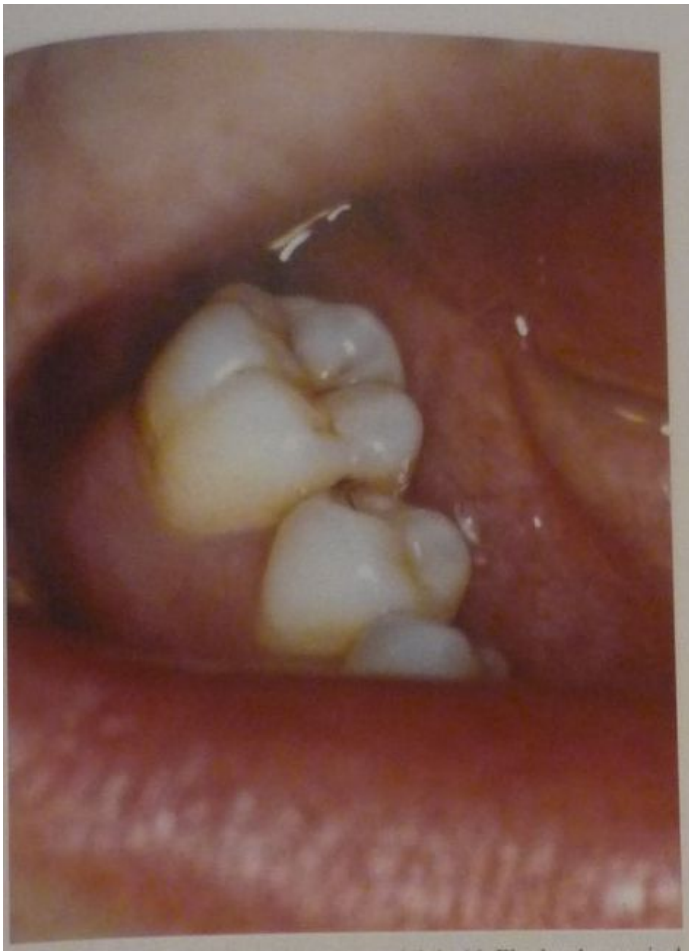

Fig. 44-4. Cambio de coloración por mesial de 46. El reborde marginal no presenta signos de deterioro.

Fig. 44-5. Con el diente bien iluminado y seco se observa la transparencia del reborde marginal. El explorador se introduce en la brecha proximal.

pensables, debe seguir un secuencia lógica de pasos y maniobras denominada *tiempos operatorios* (cuadro 44-3).

Maniobras previas

Las maniobras previas son: buche antiséptico, observación de la anatomía dentaria (convexidad de caras proximales), diagnóstico pulpar, examen radiológico, transiluminación, observación del nivel y la condición de los tejidos periodontales, eliminación de cálculo y de placa, selección del color, anestesia y aislamiento (cuadro 44-4).

Apertura y conformación

La apertura se inicia desde proximal en el centro de la lesión, a velocidad superalta y con refrigeración acuosa. Se penetra en el esmalte con una fresa piriforme 329 o 330. En el caso de que la lesión esté cavitada, puede emplearse una fresa redonda de tamaño acorde. Se lava, se seca y se coloca detector de caries para observar la extensión de la lesión. Se sigue con la conformación a baja velocidad y se extiende con una fresa troncocónica 1170 hacia lingual, oclusal, gingival y bucal, de manera de obtener un contorno ovalado, hasta poder visualizar el límite amelodentinario subyacente al reborde marginal. Al seguir el cono de caries, las paredes van a quedar ligeramente expulsivas en sentido proximoproximal. En todo momento debe regir el principio de máximo ahorro de tejido sano y por lo tanto no deberá hacerse ninguna extensión preventiva. El piso podrá ser plano o cóncavo y los ángulos diedros internos redondeados; no se requiere ninguna planimetría cavitaria. La profundidad está determinada por la extensión de la lesión hacia el interior del diente.

Extirpación de tejidos deficientes

Puede haber zonas de caries en la pared axial, que deben excavarse con fresa redonda lisa de tamaño compatible con el de la preparación, a baja velocidad. Se lava con agua abundante, se seca y se aplica detector de caries. Se esperan 10 segundos, se vuelve a lavar y se observa con buena luz (la lupa es conveniente). El lavado del detector de caries debe realizarse durante 15 segundos como mínimo bajo abundante rocío acuoso para eliminar totalmente el colorante que no reaccionó. La aspiración del campo operatorio debe extremarse en ese momento, ya

Cuadro 44-2. *Signos de debilitamiento del reborde*

- Transparencia
- Cambio de coloración
- Grietas y fisuras

Cuadro 44-3. *Tiempos operatorios de la preparación para composite*

1. Maniobras previas
2. Apertura y conformación
   2.1. Contorno
   2.2. Forma de resistencia
   2.3. Forma de profundidad
3. Extirpación de tejidos deficientes
4. Protección dentinopulpar
5. Terminación de paredes
   5.1. Bisel
   5.2. Alisado
6. Limpieza

Fig. 44-6. Lesión proximal en 3.7 con acceso directo por ausencia de diente vecino.

que el detector mancha la ropa. La dentina infectada, necrótica e irrecuperable se tiñe de color rojo y debe ser totalmente eliminada. La dentina que no se colorea sólo está desmineralizada y, ***aunque su consistencia no sea muy dura, debe ser preservada.*** El detector de caries es el único método seguro para diferenciar ambos tipos de dentina.[8] Si la dentina está sana, se pasa al siguiente tiempo operatorio.

Protección dentinopulpar

La protección dentinopulpar, que comprende todas las maniobras, sustancias y materiales utilizados durante la preparación y la restauración cavitaria, comienza con el control de la velocidad y la presión de corte, el estado del instrumental rotatorio y la refrigeración durante el tallado.

Se lava la preparación con agua o alguna solución antiséptica microbicida (Tubulicid, Consepsis o colutorios bucales). Se seca con bolitas de algodón y chorros breves de aire, evitando desecar excesivamente la dentina. A continuación, se aplica el material de protección, que puede consistir en: a) sellador dentinario, b) forro cavitario y c) base cavitaria, según la extensión y la profundidad de la lesión (véase cap. 32).

Terminación de paredes

Este tiempo operatorio consta de dos etapas: 1) bisel y 2) alisado.

1. *Bisel*: se hace bisel en todo el borde cavo adamantino. Éste puede ser plano o cóncavo. El bisel plano se talla con una piedra diamantada troncocónica y el cóncavo con una piedra con forma de huevo o una esférica de tamaño equivalente a una fresa Nº 3, a mediana o alta velocidad. Ambos tipos de bisel han sido aceptados por investigadores y clínicos de distintas partes del mundo.
2. *Alisado*: todas las paredes deben ser alisadas con fresas de 12 filos de forma troncocónica (bisel plano) o de bala o huevo (bisel cóncavo), a mediana velocidad.

Limpieza

Se lava con alguno de los siguientes elementos: a) agua a temperatura ambiente, b) Consepsis o Tubulicid o c) solución hidroalcohólica detergente. Este paso se realiza en diferentes momentos de la preparación, en especial antes de la protección dentinopulpar y antes de comenzar con las maniobras de restauración (fig. 44-7).

Tiempos operatorios de la restauración

En este momento se inician las maniobras necesarias para restaurar el diente con el composite de elección.

Los tiempos operatorios de la restauración con composite son: 1) preparación del sistema de matriz, 2) técnica adhesiva, 3) colocación del sistema de matriz, 4) manipulación del composite, 5) inserción, adaptación y modelado, 6) terminación y 7) control posoperatorio (cuadro 44-5).

Preparación del sistema de matriz

No corresponde porque se trata de una preparación simple.

Técnica adhesiva

Las técnicas adhesivas pueden ser: a) convencional (técnica de grabado total) o b) con sistemas adhesivos autoacondicionantes.

Cuadro 44-4. *Maniobras previas*

- Buche antiséptico
- Observación de la anatomía dentaria:
  Convexidad de caras proximales
- Diagnóstico pulpar
- Examen radiológico
- Transiluminación
- Observación del nivel y la condición de los tejidos periodontales
- Eliminación de cálculo y de placa
- Selección del color
- Anestesia
- Preparación del campo:
  Aislamiento

Cuadro 44-5. *Tiempos operatorios de la restauración con composite*

1. Preparación del sistema de matriz
2. Técnica adhesiva
3. Colocación del sistema de matriz
4. Manipulación del composite
5. Inserción, adaptación y modelado
6. Terminación
7. Control posoperatorio

A

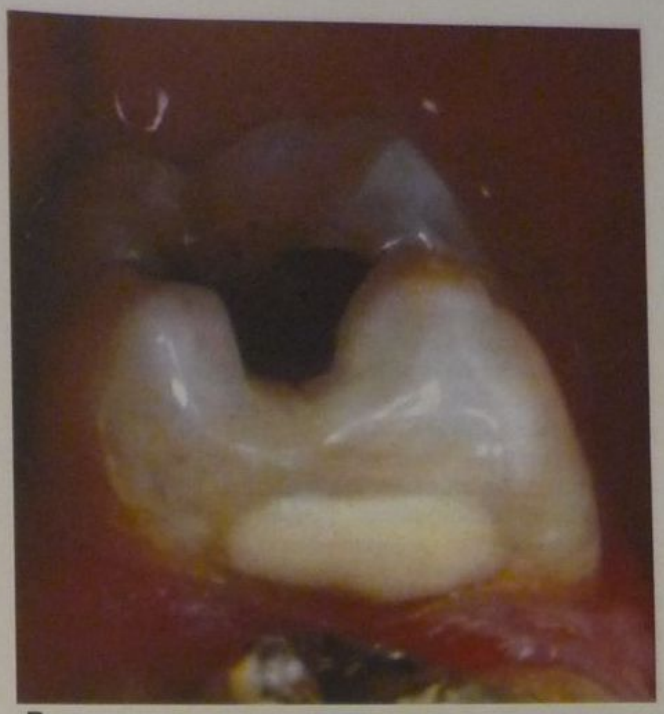

B

Fig. 44-7. A. Lesión cariosa estrictamente proximal. **B.** Posoperatorio.

TÉCNICA ADHESIVA CONVENCIONAL

La constante aparición en el mercado de sistemas adhesivos de última generación no permite a los clínicos trabajar en la evaluación de productos. En algunos casos se modifican considerablemente las técnicas propuestas por los distintos fabricantes. Por eso se aconseja que cada producto de reciente aparición en el mercado sea utilizado según las últimas instrucciones de investigaciones clínicas confiables. Si se va a grabar exclusivamente el esmalte, se usa el gel coloreado de ácido fosfórico en concentraciones de entre el 30 y el 40% (con frecuencia del 37%) durante 15 segundos[9,10] (fig. 44-8).

El ácido aplicado sobre la dentina remueve el barro dentinario, descalcifica la dentina intertubular y ensancha los túbulos. La superficie acondicionada por el ácido es impregnada luego con un "primer" hidrofílico, que se introduce en los espacios intersticiales de la dentina desmineralizada y facilita la penetración de la resina adhesiva. Al polimerizar, el sistema adhesivo se une micromecánicamente con la red de fibras colágenas expuestas por el grabado para formar la capa híbrida. La formación de esta capa, también denominada *capa infiltrada* o *impregnada con resina, zona reforzada con resina* o *zona de interpenetración* o *de interdifusión resina-dentina*, incrementa significativamente tanto el sellado como la retención de las restauraciones adhesivas.[11] El adhesivo también penetra en el interior de los túbulos y forma prolongaciones ("tags") de resina, pero éstas no son tan importantes para la retención.

No todos los sistemas adhesivos eliminan totalmente el barro dentinario. Algunos lo disuelven parcialmente o lo modifican e infiltran con los monómeros de los "primers".[12]

Grabado. La técnica consiste en aplicar una solución ácida según se describe en el capítulo 42. Los tiempos y las formas de aplicación del ácido varían según los productos utilizados. Algunos de estos ácidos no graban eficazmente el esmalte o requieren mayor tiempo de aplicación sobre éste que sobre la dentina.

Para el grabado de la dentina algunos operadores prefieren utilizar el ácido en forma de líquido, que por su menor viscosidad penetra mejor en los tejidos mineralizados y es más fácil de remover.[13,14]

Lavado. Luego del grabado, se lava con agua para remover el ácido y posteriormente con rocío aire-agua para eliminar todos los residuos que forma éste al actuar sobre la hidroxiapatita del esmalte. El tiempo total de lavado es de 20 segundos. Es necesario lavar muy bien para tener mayor seguridad acerca de la eliminación total del ácido



Fig. 44-8. Aspecto del esmalte grabado con ácido fosfórico. (Gentileza del doctor O. Mosca.)

y sus productos reaccionales, pues éstos podrían obliterar las porosidades logradas.

Secado. El secado con aire libre de impurezas es una etapa muy importante cuyo descuido puede significar el fracaso de la estanqueidad de la restauración. El esmalte debe quedar absolutamente seco, con su color blanco tiza característico, pero la dentina debe permanecer levemente húmeda para favorecer la penetración de los adhesivos hidrófilos modernos.[15] Como al echar aire sobre la preparación se secan simultáneamente ambos tejidos, se debe rehumedecer ligeramente la dentina con una minúscula torunda de algodón embebida en agua.[16] La dentina debe quedar húmeda pero no empapada porque se perdería el efecto adhesivo.[17]

Colocación del sistema adhesivo. El sistema adhesivo generalmente consta de un "primer" y de un adhesivo que pueden suministrarse de dos maneras: a) en forma separada o b) en un solo producto (véase cap. 42).

a) *En forma separada.* Se aplica primero el "primer" con un pincel. Según el producto, la aplicación debe ser en forma activa o pasiva. En cualquiera de los dos casos previamente mencionados no debe lavarse, se debe secar brevemente con aire y, según el producto, polimerizarse o no. A continuación, se aplica el adhesivo, se adelgaza con aire y se polimeriza. Algunos autores sugieren que la aplicación del adhesivo se haga con un pincel en una capa muy fina y se evite adelgazarla con aire, ya que esta maniobra reduce la resistencia adhesiva.[18,19]
b) *En un solo producto.* Se aplica, se seca y se polimeriza o no, según el producto. Se aplica una segunda capa, se seca y se polimeriza, si es necesario.

TÉCNICA ADHESIVA CON AUTOACONDICIONANTES

Los adhesivos autoacondicionantes no requieren un paso separado de acondicionamiento ácido.

Estos adhesivos están compuestos por una mezcla acuosa de monómeros acídicos funcionales, generalmente ésteres de ácido fosfórico. Son menos sensibles a la técnica por los siguientes tres motivos: 1) no hay discrepancia entre la profundidad de desmineralización y la profundidad de infiltrado, 2) al no remover totalmente el barro dentinario, causarían menor sensibilidad que los sistemas de grabado total, y 3) no requieren técnica de adhesión húmeda. La adhesión a esmalte es superior cuando se utiliza ácido fosfórico y diversos trabajos in vitro demuestran que la penetración de los tags de resina es menor en los autoacondicionantes (véase cap. 42).

Cuadro 44-6. *Terminación de la restauración de clase 2 estrictamente proximal*

1. Forma
   - Piedras diamantadas de grano mediano y fino (entre 15 y 30 μm)
   - Fresas de 12 filos
2. Alisado
   - Piedras diamantadas de grano fino y extrafino (entre 5 y 15 μm)
   - Fresas de 12 filos
   - Piedras de alúmina blanca
   - Piedras de Arkansas
3. Brillo
   - Fresas de 30 y 40 filos
   - Puntas de goma siliconadas
   - Brochitas o tacitas de goma con pastas abrasivas comerciales
4. Resellado
   - Regrabado breve
   - Adhesivo o endurecedor de superficie

Colocación del sistema de matriz

No corresponde.

Manipulación

El composite puede presentarse de dos maneras: a) en puntas precargadas por el fabricante que se utilizan exclusivamente con una pistola inyectora, y b) en jeringas o tubos que contienen entre 1 y 4 g de composite aproximadamente, según la marca.

Inserción, adaptación y modelado

El material de restauración se lleva a la preparación y se adapta a las paredes y al piso con instrumentos de aluminio anodizado, acero altamente pulido o revestidos con nitrito de titanio o teflón. Estos instrumentos tienen la característica de impedir que el composite se adhiera a su superficie (véase cap. 10). Se debe llenar la preparación en forma estratificada, con capas que no excedan los 2 mm de espesor, endureciendo cada porción insertada. Algunas lámparas poseen varillas transmisoras de luz de diferente forma. El tiempo de polimerización debe ser de 40 segundos para cada porción de composite. Se recuerda la necesidad de controlar periódicamente la intensidad lumínica y la temperatura de la lámpara de polimerización.[20]

Terminación

Esta etapa debe dividirse en cuatro pasos: 1) forma, 2) alisado, 3) brillo y 4) resellado (véase cuadro 44-6).

Forma. Se procurará eliminar los excesos que superen el límite cavitario y devolver al diente su anatomía. Se comienza con piedras diamantadas de forma adecuada (troncocónica o llama) y de grano mediano o fino (entre 15 μm y 30 μm), con toques muy leves, a mediana o alta velocidad y con refrigeración de rocío aire-agua. El operador debe tener en cuenta que no tiene que tocar en ningún momento la superficie de esmalte, por lo que se aconseja que se trabaje con lupa y buen apoyo del instrumento. También se utilizan fresas de 12 filos de distintas formas. Se debe secar continuamente la superficie para observar los límites cavitarios y la presencia de la pestaña del composite que es necesario eliminar. El explorador es útil para indicar por el tacto si se ha logrado este objetivo. Antes de pasar a la etapa siguiente, que es el alisado, se observa detenidamente, si es posible con lupa, toda la superficie restaurada. Si se detecta la presencia de un hueco, un poro o una burbuja, se podrá corregir fácilmente mediante el agregado de una pequeña porción de material de obturación. Como el campo todavía está aislado y no ha ocurrido ninguna contaminación, la unión entre ambos materiales es prácticamente perfecta.

Alisado. En esta etapa se procurará obtener una superficie completamente lisa en el material de obturación. Para ello se pueden utilizar, a mediana o baja velocidad y con presión muy leve, los siguientes elementos: a) pie-

dras diamantadas especiales para pulir, que poseen grano fino y extrafino (entre 5 µ y 15 µ), b) fresas de 12 filos de formas variadas (troncocónica, aguja, llama, etc.), c) piedras de alúmina blanca o d) piedras de Arkansas.

Brillo. Se utilizan fresas de 30 y de 40 filos de variadas formas y puntas de goma siliconada, a baja velocidad. La forma de las gomas siliconadas puede modificarse para adecuarlas al caso. Se continúa con cepillos, brochas o tacitas de goma y pastas abrasivas comerciales (Prisma Gloss, etc.). Debe evitarse la producción de calor.

Resellado. Se vuelve a grabar brevemente (5 a 10 segundos), se lava, se seca y se aplica un adhesivo de esmalte o un endurecedor superficial (Fortify, Optiguard, etcétera).

Control posoperatorio

Se retira el aislamiento con dique de goma y se controla con hilo dental si no ha quedado algún exceso en la zona gingival.

RESTAURACIONES COMPUESTAS

Las restauraciones compuestas son las que abarcan dos superficies dentarias. Estas superficies pueden ser: a) área proximal y una de las caras libres (restauraciones proximobucales o linguales) o b) área proximal y área oclusal (restauraciones proximooclusales).

La presencia del diente vecino obliga a dos maniobras operatorias: separación inmediata y protección del diente vecino. La reconstrucción de la relación de contacto es uno de los mayores desafíos de este tipo de restauración. Las complicaciones son: acceso limitado, visibilidad reducida, instrumentación rotatoria y manual con limitaciones, interferencia eventual del clamp y/o cuña y dificultad para la inserción, la condensación y la terminación del composite.

Es imprescindible obtener una buena reconstrucción de la relación de contacto para mantener la estabilidad de la pieza dentaria y evitar la penetración de alimentos o fibras que puedan dañar los tejidos blandos. Con el diente aislado y seco, buena iluminación y acuñamiento, se decidirá el sitio de la apertura, una vez visualizada la lesión (cuadro 44-7).

RESTAURACIONES PROXIMOBUCALES O LINGUALES

Existen dos tipos de preparaciones:[21-23] a) en forma de ojo de cerradura y b) en forma de túnel oblicuo.

Preparación en forma de ojo de cerradura

Maniobras previas

Además de las ya mencionadas para la restauración estrictamente proximal, se observarán la convexidad de las caras proximales y libres y la relación de contacto. El examen de la relación de contacto abarca el análisis del tipo de contacto, troneras, reborde marginal (véanse transparencia, cambio de coloración, grietas y fisuras) y espacio interdentario.

Cuadro 44-7. *Sitios de apertura*

- Caras libres
- Cara oclusal
- Reborde marginal

También es necesario observar el nivel y la condición de los tejidos periodontales y proceder a su regularización cuando corresponda (gingivectomía u otras maniobras).

Al preparar el campo operatorio se procederá al aislamiento, la separación y la protección del diente vecino. Cuando se realizan restauraciones de clase II con composite, el preacuñado es una maniobra muy importante para poder reconstruir adecuadamente la relación de contacto.

Se utilizan cuñas de madera del máximo tamaño que permita la tronera. Si las cuñas comerciales quedaran holgadas, se deberá preparar artesanalmente una cuña tallada a partir de un trozo de madera. Se recorta un trozo de matriz metálica del tamaño adecuado como para proteger la pieza vecina y no interferir en las maniobras operatorias.

Se toma la cuña con un alicate y se la coloca desde la tronera opuesta al sitio de apertura. Antes de introducirla fuertemente en la tronera, el operador debe verificar que el extremo de la cuña no esté recubierto por el puente interdentario del dique de goma. Es aconsejable sostener la matriz con los dedos pulgar e índice de la mano izquierda, apretando sus extremos contra las caras libres del diente que se va a proteger para evitar su desplazamiento en sentido bucolingual al insertar la cuña. Algunos operadores utilizan un portamatriz circular. Se prefiere el método descrito aquí, ya que la presencia del portamatriz en el campo operatorio interfiere sobre las maniobras clínicas (cuadro 44-8).

Cuadro 44-8. *Maniobras previas*

- Buche antiséptico
- Observación de la anatomía dentaria:
  - Convexidad de caras proximales y libres
- Diagnóstico pulpar
- Examen radiológico
- Transiluminación
- Examen de la relación de contacto:
  - Tipo
  - Troneras
  - Reborde marginal (observar grietas, transparencia, cambios de coloración)
  - Espacio interdentario
- Observación del nivel y la condición de los tejidos periodontales
- Eliminación de cálculo y de placa
- Selección del color
- Anestesia
- Preparación del campo:
  - Aislamiento
  - Separación
  - Protección del diente vecino

Nota clínica. Esto se aplica especialmente a los casos de caries radiculares en pacientes con gran retracción gingival y amplio espacio interdentario, por ejemplo, en Odontogeriatría.

Fig. 44-9. La radiografía bitewing muestra la existencia de lesiones incipientes de clase 2 en distal de 24 y mesial de 25.

Apertura y conformación

Si la lesión ha sido bien localizada por las maniobras previas y existe buen acceso al diente por las caras libres, se iniciará la apertura y la conformación desde bucal o lingual. La lesión cariosa en la cara proximal puede estar ubicada: a) con sus bordes totalmente en esmalte, b) en el límite amelocementario y c) totalmente en cemento.[24]

Se coloca la fresa 1169 perpendicular al eje axial y se penetra en dirección a la lesión. Entonces, se va conformando una rielera o ranura ("slot") que mantiene intacto el reborde marginal sano que está ubicado en posición oclusal con respecto a la lesión.

Si bien no se requiere ninguna planimetría cavitaria, la lesión debe abrirse y conformarse ampliamente para poder constatar la ausencia de caries en el límite amelodentinario.

Extirpación de tejidos deficientes

Pueden quedar zonas de caries en la pared axial, que deben excavarse con fresa redonda lisa de tamaño compatible con el de la preparación, a baja velocidad. Se lava con agua abundante, se seca y se aplica detector de caries. Se esperan 10 segundos y se vuelve a lavar. Se seca y se observa con buena luz (la lupa es conveniente), y si la dentina está sana, se pasa al siguiente tiempo operatorio.

Fig. 44-10. Aspecto clínico de las lesiones. Obsérvese el cambio de coloración en mesial de 25.

Protección dentinopulpar

La protección dentinopulpar puede consistir en: a) sellador dentinario, b) forro cavitario y c) base cavitaria, según la extensión y la profundidad de la lesión (véase cap. 32). Lo habitual es el sellador.

Terminación de paredes

Este tiempo operatorio consta de dos etapas: 1) bisel y 2) alisado.

Bisel. Si la preparación ha quedado con sus límites totalmente en esmalte, se debe biselar el orificio de entrada. Siempre que lo permita el acceso se intentará el bisel en las paredes del borde cavooclusal y gingival del ojo de cerradura con piedra diamantada troncocónica de grano mediano, en el caso de que se desee un bisel plano, o con piedra en forma de huevo o bala cuando se desee tallar un bisel cóncavo. Se aborda desde la cara libre a mediana o alta velocidad. Si la pared gingival dista menos de 1 mm del límite amelocementario, no se hace bisel.

Alisado. Todas las paredes deben ser alisadas con instrumental rotatorio (fresas de 12 filos) o de mano, de acuerdo con el acceso (véase cap. 10).

Limpieza

La limpieza de la preparación se realiza con: a) agua a temperatura ambiente, b) Consepsis o Tubulicid, o c) solución hidroalcohólica detergente (véase caso clínico: figs. 44-9 a 44-16).

Preparación en forma de túnel oblicuo

Maniobras previas

Véase cuadro 44-8.

Apertura y conformación

Después de localizar con exactitud la lesión cariosa mediante radiografía y transiluminación, debe elegirse cuidadosamente el sitio de apertura desde la cara bucal para determinar a qué altura se iniciará la perforación, con el objeto de alcanzar, mediante el túnel, la lesión en proximal. Luego se realiza la apertura a velocidad superalta y con abundante refrigeración acuosa, utilizando una fresa 1169. Se profundiza hasta caer en la lesión.

La conformación de la preparación debe ser infundibuliforme, con la circunferencia mayor hacia la cara bucal para visualizar mejor la extensión de la caries en la zona proximal. Si todavía no se observa toda la caries en la zona del límite amelodentinario subyacente al reborde marginal, se debe ampliar la totalidad del embudo, con el riesgo de debilitar el diente.

Extirpación de tejidos deficientes

Pueden quedar tejidos con caries que deben excavarse con fresa redonda lisa de tamaño compatible con el de la preparación, a baja velocidad. Se lava con agua abundante, se seca y se aplica detector de caries. En este tipo de

Fig. 44-11. Aislamiento del campo operatorio y separación con cuña de madera.

Fig. 44-13. Matriz de acetato y cuña fijadas con compuesto de modelar por lingual.

preparación siempre existe el riesgo de dejar caries en el interior debido a las características histológicas del avance del cono de caries en esa zona.

Se lava, se seca y se observa con buena luz (la lupa es conveniente). Si la dentina está sana, se pasa al siguiente tiempo operatorio.

Protección dentinopulpar

Corresponde colocar un sellador dentinario, lo que se hará en el segundo tiempo de la restauración.

Terminación de paredes

La terminación de las paredes se limita a la confección de un bisel periférico a la entrada de la preparación sobre la cara bucal. El bisel puede ser cóncavo o plano y debe ser alisado con fresa de 12 filos a mediana velocidad.

Limpieza

Se lava con: a) agua a temperatura ambiente, b) Consepsis o Tubulicid, o c) solución hidroalcohólica detergente.

Tiempos operatorios de la restauración

Los tiempos operatorios de la restauración son similares para ambos tipos de preparaciones.

Preparación del sistema de matriz

Se retira la cuña y se presenta la matriz en su futura ubicación; la matriz puede ser una tira de acetato o de metal, recortada y contorneada para que se adapte a la zona de trabajo. Se adapta una nueva cuña, que si es necesario deberá modificarse para que separe el diente y fije la matriz sin aplastarla dentro de la preparación.

Técnica adhesiva

Se retiran la matriz y la cuña y se siguen los pasos necesarios según el producto por utilizar (véase "Restauración estrictamente proximal", p. 942).

Colocación del sistema de matriz

Se coloca la matriz y se la fija con cuña y compuesto de modelar sólo en la cara opuesta a la apertura.

Manipulación del composite

Como es difícil llevar el material con espátula, la mejor indicación consiste en utilizar la pistola inyectora.

Inserción, adaptación y modelado

Se inyecta el material en la preparación en dos o tres incrementos, cada uno de los cuales se polimeriza.[25]

Fig. 44-12. Aspecto de la preparación de 25 luego del lavado y el secado.

Fig. 44-14. Preparaciones restauradas con composite.

Fig. 44-15. Control de los contactos proximales con hilo dental.

Terminación

La apertura infundibuliforme bucal se termina con piedras de diamante de grano fino y extrafino, fresas de 12 filos o discos abrasivos pequeños de óxido de aluminio de grano decreciente.

El material de restauración que pudiera haber excedido los límites cavitarios en la zona proximal debe retirarse con bisturíes de hoja intercambiable (Nº 12) o cuchillos ad hoc y terminarse con tiras abrasivas. Esta maniobra debe llevarse a cabo después de haber procedido a la separación con cuña y teniendo el cuidado de no desgastar material en exceso para no correr el riesgo de que la relación de contacto quede abierta.

Control posoperatorio

Se toma una radiografía bitewing para controlar la estanqueidad de la restauración realizada.

Nota clínica. Cuando la preparación queda con una de las paredes (oclusal o gingival), o ambas, en cemento dentario, el material de elección para la restauración es el ionómero vítreo convencional o modificado con resinas.

Fig. 44-16. Posoperatorio (caso clínico del doctor Guillermo A. Rodríguez).

Modificaciones en la preparación. Esta preparación no lleva bisel.

Modificaciones en la restauración. Si se utiliza ionómero vítreo convencional, se lo debe insertar en un solo bloque. Con respecto a la terminación, el ionómero vítreo convencional no deberá ser alisado en la misma sesión clínica, que se limitará a la eliminación de los excesos y a recubrirlo con barniz hidrófugo.

RESTAURACIONES PROXIMOOCLUSALES

Las preparaciones proximooclusales pueden ser: a) con reborde intacto (túnel), b) sin caja oclusal y c) con caja oclusal.

Preparación con reborde intacto (túnel)

La preparación en forma de túnel consiste en realizar una penetración vertical u oblicua en sentido oclusogingival a partir de la fosa más cercana al reborde marginal, hasta alcanzar la caries sin destruir el reborde.[26-28]

De los tres tipos de preparaciones proximooclusales, el túnel desde oclusal, si bien parece la opción más conservadora, en la práctica ofrece grandes dificultades por la posibilidad de: a) dejar caries en su interior,[29,30] b) debilitar el reborde haciéndolo propenso a una futura fractura,[31,32] c) fractura inesperada durante la preparación y d) llenado incompleto del túnel, atrapamiento de aire o cierre marginal incorrecto (fig. 44-17).[33]

Tiempos operatorios de la preparación

Maniobras previas

A las maniobras previas citadas en el cuadro 44-8 deben agregarse, en la observación de la anatomía dentaria, la profundidad de los surcos, la altura cuspídea, las vertientes del reborde marginal y la ubicación de las fosas. También debe tenerse en cuenta en el análisis de la oclusión la localización de los puntos de contacto en céntrica y lateralidades. La ubicación de los topes de céntrica, sitios de la superficie dentaria donde ocluyen habitualmente las cúspides antagonistas, se realiza mediante el uso del papel de articular. Se interpone una delgada hoja entre los dientes, previamente secados con algodón y aire, y se le pide al paciente que ocluya, haciéndolos sonar con un ruido seco. Sobre la superficie adamantina se marcarán nítidamente los topes de céntrica. Cuando los topes oclusales se ubican en los rebordes marginales, debe evitarse su inclusión en la apertura del túnel. Si esto no es posible, se los incluirá totalmente. Por último, si es necesario, se corrige alguna cúspide extruida.

Apertura y conformación

Se inicia desde oclusal, cerca del reborde y teniendo en cuenta la ubicación de los topes oclusales ya marcados, en dirección oblicua hacia proximal. Se penetra en el esmalte con una fresa piriforme 329 o 330 a velocidad superalta y con refrigeración acuosa, hasta que desaparezca la parte activa de la fresa. Se lava, se seca y se coloca detector de caries para comprobar si se ve la ubicación de la lesión. Se continúa la conformación con fresa

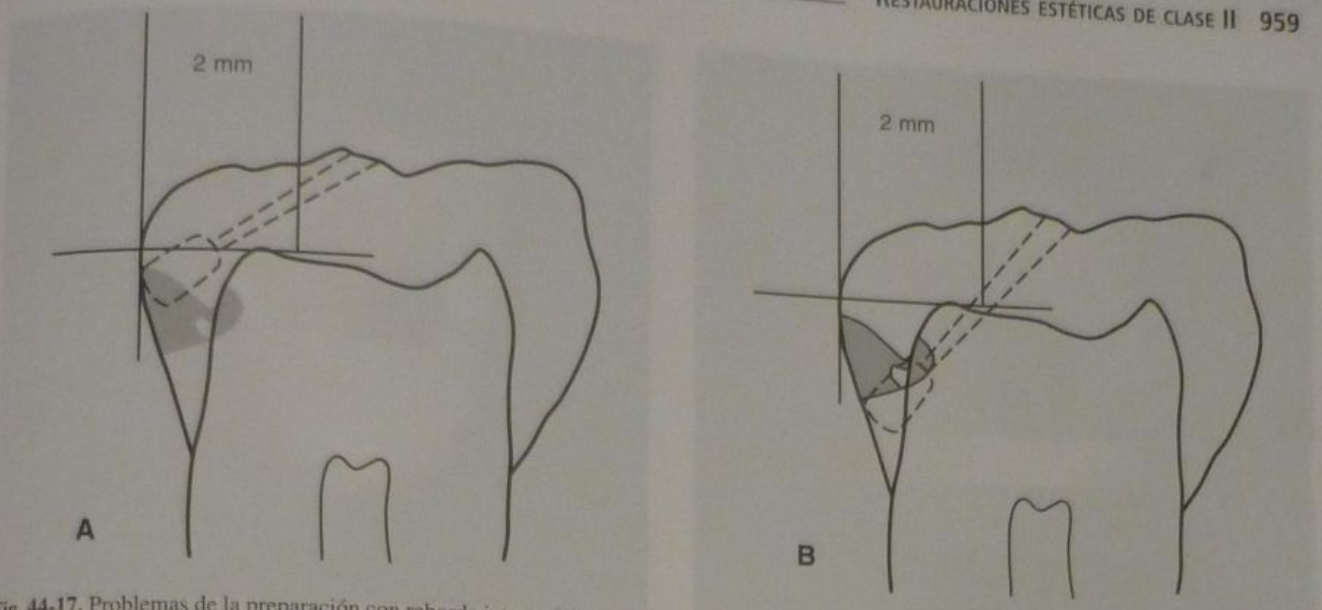

Fig. 44-17. Problemas de la preparación con reborde intacto (túnel). **A.** La inclinación de la fresa para eliminar totalmente la lesión de esmalte tiende a debilitar el reborde marginal. **B.** Al hacer penetrar la fresa en forma más perpendicular a la superficie oclusal se preserva el reborde y se elimina la caries dentinaria, pero es difícil remover la porción adamantina de la lesión.

1156 o 1169, extendiéndose hacia lingual y bucal, de manera de obtener un contorno ovalado. Este paso es esencial para tener acceso a la lesión y para poder observar el límite amelodentinario subyacente al reborde marginal. Si todavía no se visualiza la integridad del reborde o la totalidad de la lesión, el operador deberá extender la apertura hacia el centro del diente, con lo que obtendrá un contorno triangular de ángulos redondeados.

Se recuerda la necesidad de un trabajo intermitente con la fresa para permitir el acceso de la refrigeración y la salida de los detritos. La preparación debe haber adquirido un aspecto infundibuliforme. La forma de resistencia se logra al realizar el embudo sin debilitar el reborde marginal respectivo (fig. 44-18).

Extirpación de tejidos deficientes

Mediante el empleo de detector de caries se localiza la lesión y se procede a su eliminación con fresa redonda nueva a baja velocidad. La fresa actúa mediante un movimiento de tracción hacia la apertura del túnel. Como es difícil ver el interior del túnel, se trabaja a ciegas y siempre existe el riesgo de dejar caries. Además el fondo del embudo, o sea, el orificio proximal de la preparación, presenta dificultades casi insalvables de instrumentación. Para extirpar la caries del esmalte del borde cavoproximal, algunos autores[34] sugieren el uso de excavadores pequeños o cinceles como los empleados para orificaciones. Otros[35] sugieren el empleo de un excavador de Gillett triangulado. Si la papila gingival no existe o está muy baja, se puede obtener acceso directo desde proximal, con instrumental de mano pequeño.

Protección dentinopulpar

No se utiliza base ni forro cavitario, sino un sellador dentinario que se aplicará en el segundo tiempo de la restauración.

Si la restauración de la porción proximal se realiza con ermet o cemento de ionómero vítreo, no corresponde la protección dentinopulpar.

Terminación de paredes

El borde cavosuperficial de la apertura oclusal se alisa con fresa 1169 o de 12 filos a mediana velocidad. No se hace bisel. El fondo del embudo (orificio proximal) presenta bordes adamantinos irregulares cuya terminación es harto difícil de realizar, lo que pone en peligro la estanqueidad de la restauración. Se puede intentar con un excavador biangulado de Darby Perry, desde el interior del túnel, o triangulado desde proximal, por acceso directo.

Limpieza

Se lava con alguno de los siguientes elementos: a) agua a temperatura ambiente, b) Tubulicid o c) solución hidroalcohólica detergente.

Tiempos operatorios de la restauración

Los tiempos operatorios de la restauración con reborde intacto (túnel) son similares a los ya descritos para las restauraciones proximobucales, excepto que la matriz no se fija con compuesto de modelar para permitir que la lámpara pueda polimerizar el composite proximal desde ambas caras libres. La terminación consta de dos etapas: cara oclusal y cara proximal. Algunos autores sugieren el empleo de ionómero vítreo modificado como material de restauración para el túnel.[36]

En la cara oclusal, la forma, el alisado y el brillo se obtienen según lo descrito para la clase I. En la cara proximal, después de retirada la matriz, se eliminan los excesos con cuchillos para terminar composite (Brasseler/Komet, Ash/ Dentsply, Premier/Espe, LM Dental) y bisturíes de distintas formas. Manteniendo los dientes separados con la cuña se introduce en el espacio proximal una tira para pulir cuyo extremo ha sido afinado en diagonal para permitir el acceso a la cara opuesta. Una vez introducido este extremo, se lo toma con una pinza para algodón o un alicate biangulado y se lo tracciona. La tira no debe pasarse abrazando la superficie del diente en for-

A

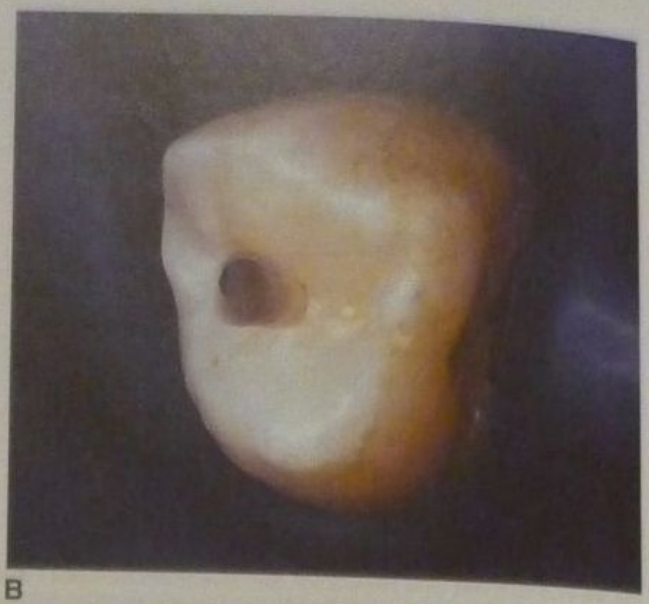

B

C

Fig. 44-18. Preparación con reborde intacto (túnel). **A.** Apertura. **B.** Conformación del túnel. Vista oclusal. **C.** Vista proximal.

ma de U porque este movimiento produciría un desgaste excesivo del contacto.

Numerosos autores recomiendan la obturación del túnel con cemento de ionómero vítreo, que puede ser o no un cermet. Esta obturación deberá ocupar las tres cuartas partes del túnel, excepto su apertura oclusal, que deberá ser obturada con composite.[37-39]

Preparaciones sin caja oclusal

Cuando el reborde proximal está debilitado, agrietado o fracturado y el resto de la cara oclusal está intacta, se puede hacer una preparación de clase II sin caja oclusal. Existen dos tipos de preparaciones: a) piriforme y b) en forma de platillo.

Preparación piriforme

Maniobras previas

Se repiten las indicadas para la preparación con reborde intacto (túnel) (cuadro 44-9).

Debe hacerse hincapié en la separación y la protección del diente vecino.

Apertura y conformación

Se inicia desde oclusal en el reborde o la brecha de él teniendo en cuenta la ubicación de los topes oclusales. Con fresa 330L, 245 o 1156, a velocidad superalta y con refrigeración acuosa, se perfora el esmalte en dirección vertical y se profundiza. Se lava, se seca y se coloca detector de caries para verificar si se ha alcanzado la lesión. Si esto todavía no ha ocurrido, se rompe el remanente de esmalte que limita con el diente vecino. Se continúa la conformación con la misma forma de fresa a baja velocidad. Deberán establecerse los límites definitivos de la preparación, que son: a) pared gingival: estará determinada por el extremo gingival de la lesión y puede ser plana o cóncava, b) paredes bucal y lingual: se extenderán únicamente hasta eliminar el tejido afectado por la lesión y por lo tanto se obtendrán paredes arciformes y c) pared axial: su descripción se hará en el siguiente paso operatorio. Algunos operadores prefieren eliminar todo contacto con el diente vecino, como en las preparaciones cavitarias convencionales, ya que esta maniobra facilitará la colocación de la matriz, la terminación del borde cavo a dicho nivel, la higiene del paciente y las maniobras de pulido.

Otros autores consideran innecesaria la remoción de esmalte sano y prefieren conservar el contacto con el

Cuadro 44-9. *Maniobras previas*

- Buche antiséptico
- Observación de la anatomía dentaria:
  - Convexidad de caras proximales y libres
  - Profundidad de surcos
  - Altura cuspídea
  - Vertientes del reborde marginal
  - Ubicación de las fosas
- Análisis de la oclusión:
  - Localización de los puntos de contacto en céntrica y lateralidades
- Corrección de cúspides
- Diagnóstico pulpar
- Examen radiológico
- Transiluminación
- Examen de la relación de contacto:
  - Tipo
  - Troneras
  - Reborde marginal (observar grietas, transparencia, cambios de coloración)
  - Espacio interdentario
- Observación del nivel y la condición de los tejidos periodontales
- Eliminación de cálculo y de placa
- Selección del color
- Preparación del campo:
  - Anestesia
  - Aislamiento
  - Separación
  - Protección del diente vecino

diente vecino. Leinfelder[40] prefiere preservar todo el esmalte que se pueda, especialmente en gingival, y considera correcto un punto tripartito (esmalte vecino, esmalte del diente en tratamiento y restauración) en preparaciones para composite.

Debido a las características de la lesión proximal, que por lo general es de forma ovalada y más ancha en sentido bucolingual, al hacer la conformación se deberá obtener una preparación en forma de pera. Esto se logra con un movimiento pendular de la fresa, sin extender innecesariamente la apertura oclusal (fig. 44-19).

Extirpación de tejidos deficientes

Con fresa redonda de tamaño acorde con la lesión o excavadores, si el acceso lo permite, se eliminan los tejidos afectados por la caries. Es habitual encontrar un círculo de tejido cariado en la pared axial. Basta con remover esta zona cariada para conformar la pared axial, que no deberá profundizarse innecesariamente en otras partes (fig. 44-20).

El uso del detector de caries guiará al operador en este tiempo operatorio.

Protección dentinopulpar

Puede consistir en un sellador dentinario, forro cavitario o base cavitaria. Si se ha excavado la pared axial para eliminar su caries, allí se deberá colocar un cemento de ionómero vítreo.

Por lo general basta con un sellador dentinario, que se coloca durante las maniobras de restauración.

A

B

Fig. 44-19. Preparación piriforme. **A.** Vista proximal. **B.** Vista oclusal. Obsérvese la mínima extensión de la preparación por esta cara.

Terminación de paredes

Bisel. La preparación no lleva bisel en su pared gingival cuando está ubicada a menos de un milímetro del límite amelocementario. En cuanto a las paredes bucal y lingual, si por la preparación cavitaria se ha obtenido una angulación en el borde cavo cercana a 90°, dicho borde deberá biselarse con piedra de diamante de forma troncocónica, de bala o de huevo –según sea un bisel plano o cóncavo, respectivamente–, de grano mediano y a velocidad mediana o alta. Si el ángulo obtenido durante la preparación es obtuso, no hará falta el bisel.

Alisado. Todas las paredes deben ser alisadas con fresa 7302 (piriforme de 12 filos) o de la forma y el tamaño correspondientes a la piedra empleada, a mediana velocidad.

Limpieza

Se lava con alguno de los siguientes elementos: a) agua a temperatura ambiente, b) Consepsis o Tubulicid, o c) solución hidroalcohólica detergente.

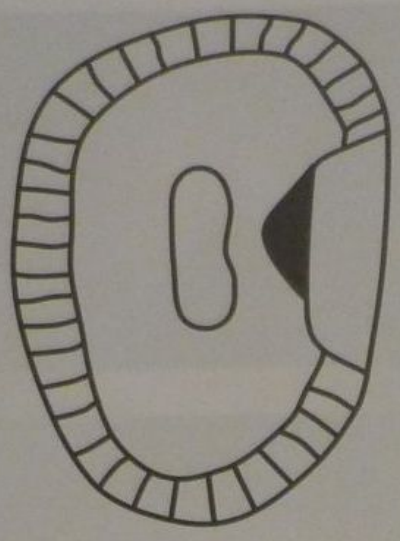

Fig. 44-20. La pared axial sólo será profundizada en el sitio de la lesión.

Preparación en forma de platillo

Cuando la lesión proximal en su avance ha debilitado las caras bucal y lingual y el reborde ha desaparecido, corresponde hacer una preparación en forma de platillo.[41] Esta preparación posee cierta similitud con el corte de rebanada cóncavo que se utilizaba para incrustaciones metálicas (figs. 44-21 a 44-25).

Maniobras previas

Se repiten las indicadas en el cuadro 44-9.

Apertura y conformación

Con piedra de diamante en forma de llama de grano convencional (50-60 µm) se penetra desde oclusal y se va conformando una superficie cóncava que tenga sus límites cercanos a la unión de la cara proximal con las caras libres. El extremo de la piedra va delimitando la pared gingival, que deberá incluir la totalidad de la lesión.

Se lava, se seca y se coloca detector de caries para verificar si esta preparación cóncava ha incluido la totalidad de la lesión proximal. De no ser así, se extenderá en la dirección necesaria.

Extirpación de tejidos deficientes

Con fresa redonda grande del mayor tamaño que permita el acceso a la preparación se extirpa el tejido cariado de la pared axial, profundizando la concavidad previamente obtenida. Se puede completar la extirpación con instrumental cortante de mano.

Protección dentinopulpar

La protección se hace según la cantidad de dentina extirpada y la profundidad de la preparación. Habitualmente basta con un sellador dentinario. En ciertos casos, se coloca una pequeña base o forro de ionómero vítreo.

Terminación de paredes

Bisel. La preparación no lleva bisel en su pared gingival cuando está ubicada a menos de un milímetro del límite amelocementario. En cuanto a las paredes bucal y lingual, si por la preparación cavitaria se ha obtenido una angulación en el borde cavo cercana a 90º, dicho borde deberá biselarse con piedra de diamante a mediana o alta velocidad. En cambio, si el ángulo obtenido es obtuso, no hará falta el bisel.

Alisado. El bisel debe ser alisado con fresa de 12 filos a mediana velocidad.

Limpieza

Se lava con alguno de los siguientes elementos: a) agua a temperatura ambiente, b) Consepsis o Tubulicid, o c) solución hidroalcohólica detergente.

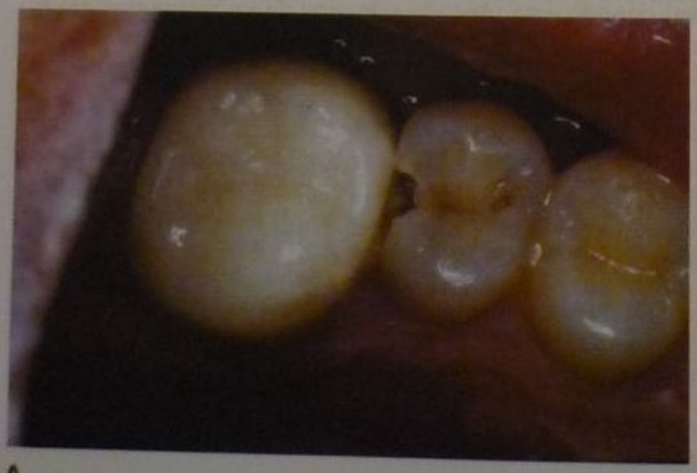

A

B

Fig. 44-21. A. Preparación de clase 2 proximooclusal en forma de platillo en distal de 15. Preoperatorio. **B.** Aislamiento del campo operatorio. Se ha retirado la corona provisoria del 16 para facilitar el acceso a la lesión.

A

B

Fig. 44-22. A. Extirpación de tejidos deficientes con excavador. **B.** Control con detector de caries.

Fig. 44-23. Preparación terminada (caso clínico del doctor Guillermo A. Rodríguez).

Preparación con caja oclusal

Indicaciones

Está indicada en aquellos casos en los que la caries ha afectado la cara oclusal y la cara proximal, con debilitamiento del reborde marginal o presencia de comunicación entre ambas lesiones. También está indicada cuando se debe reemplazar una restauración proximooclusal pequeña deteriorada que ya existía o por razones estéticas y, excepcionalmente, en lesiones grandes o en dientes endodónticamente tratados como una restauración temporaria para asegurar el sellado hermético hasta que se haga la restauración definitiva. Finalmente, la preparación con caja oclusal también se realiza cuando fracasa una preparación con reborde intacto.

Contraindicaciones

Está contraindicada cuando existe una caries en la cara oclusal y otra en la cara proximal pero no se comunican entre sí y el reborde está intacto.

En este caso, está indicado hacer dos preparaciones separadas. Cuando el tamaño de la lesión supere un tercio de la distancia intercuspídea por oclusal o la caries proximal esté muy avanzada, se realizará una restauración rígida, al igual que cuando la distancia que separa el diente de su vecino es muy grande o se pretende cerrar un diastema (cuadro 44-10).

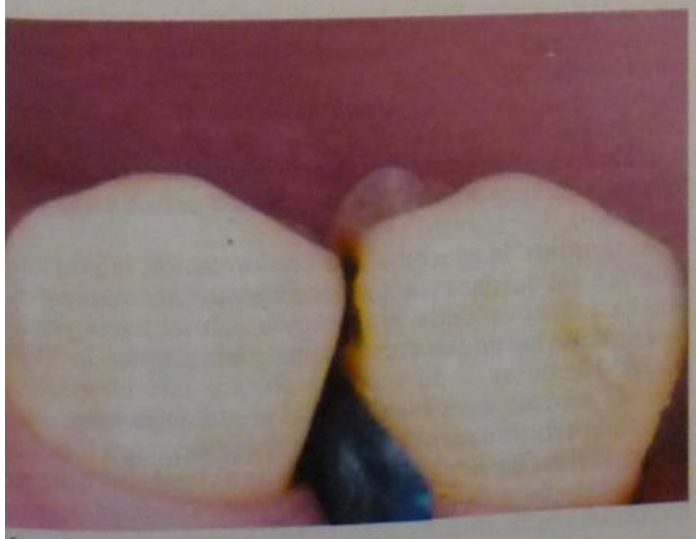

A

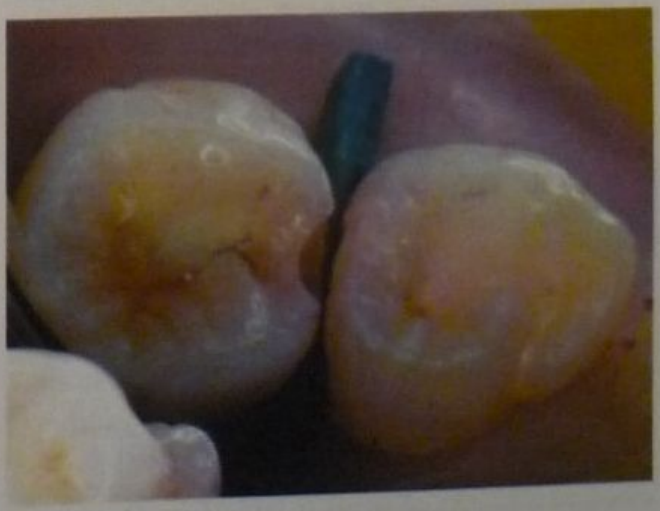

B

Fig. 44-24. A. Lesión cariosa en mesial de 3.5. La extensión de la caries es mayor en superficie que en profundidad. **B.** Vista oclusal de la preparación en platillo (mesial de 3.5).

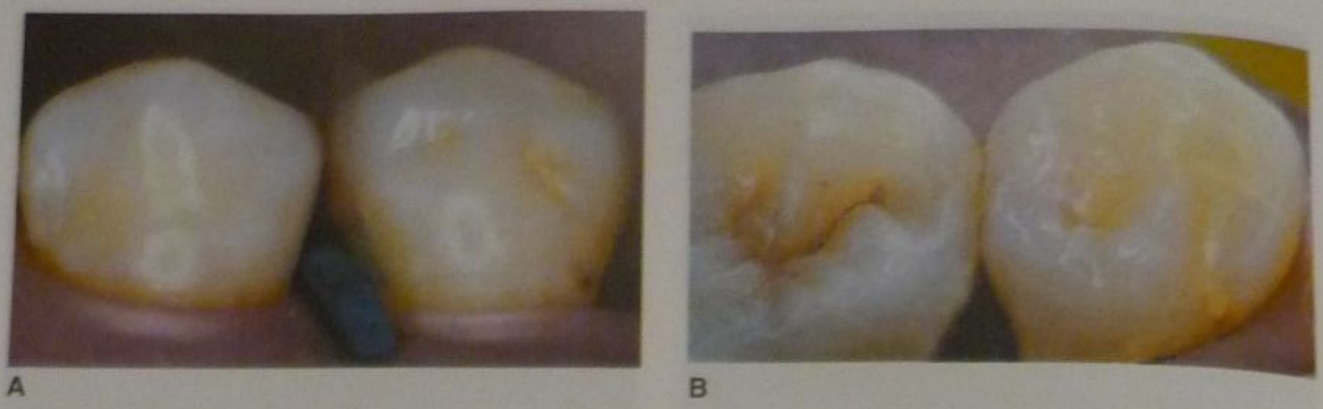

Fig. 44-25. A. Matriz y cuña de acetato. **B.** Restauración terminada antes de remover el aislamiento.

Maniobras previas

Véase cuadro 44-9.

Apertura y conformación

Una vez determinada la ubicación de los topes de céntrica se procede a la apertura de la lesión, procurando respetar al máximo el esmalte intacto de la superficie oclusal. Para esto se utilizarán fresas piriformes sumamente pequeñas, como la 329 y la 330, y no se superará un cuarto del ancho intercuspídeo como istmo oclusal. La fresa piriforme debe penetrar a través del lugar más evidente de caries de acuerdo con la observación visual y el examen táctil. Se utiliza velocidad superalta y refrigeración acuosa abundante. Debe tenerse en cuenta que la temperatura generada por el corte de la fresa sin refrigeración, en el sitio donde se la aplica, oscila entre los 316 y los 427 °C.[42]

Al realizar la apertura y la conformación a velocidad superalta, en un solo tiempo operatorio y con la misma fresa, el operador debe recordar que está actuando sobre esmalte y dentina simultáneamente. Ambos tejidos tienen estructura histológica y propiedades mecánicas completamente diferentes. La fresa corta el esmalte por deformación plástica y por fractura, mientras que la dentina no posee prismas ni líneas de clivaje. La dentina es elástica y posee propiedades homogéneas en las tres dimensiones del espacio. La dureza[43] Knoop del esmalte es de 343, mientras que la de la dentina es de 68. Es inevitable la sensación de caída al vacío cada vez que la fresa atraviesa el esmalte y llega a la dentina, por lo que deben extremarse los cuidados para no extender la preparación innecesariamente.

Contorno.[44,45] El operador, previa evaluación de los factores en juego (surcos anatómicos sanos, atrición, esmalte bien formado, higiene correcta, hábitos dietéticos favorables), debe evitar extenderse a todos los surcos. Si quedan algunos surcos con diagnóstico dudoso, se reemplaza el corte de toda la estructura dentaria por: a) un simple ensanchamiento superficial del surco (ameloplastia), acompañado de aplicación de flúor,[46] o b) apertura con piedra diamantada troncocónica delgada y colocación de un sellador de fosas para evitar una caries futura.[47,48]

Como se trata de una restauración adhesiva, no se hace planimetría cavitaria, como lo requiere una restauración no adhesiva, por ejemplo, de amalgama.

Forma de resistencia. El esmalte socavado con caries debe ser eliminado pero el esmalte socavado sano, previo control con detector de caries, debe conservarse.[49] Como limitación de este concepto está la premisa fundamental según la cual la caries, y especialmente el límite amelodentinario, deben verse en su totalidad para poder realizar su extirpación. Por lo tanto, es preferible sacrificar algo más de esmalte socavado ante la duda de dejar caries en su interior.

No se hace extensión por resistencia debido a que el composite refuerza el diente.[50]

Forma de profundidad. La profundidad se extiende hasta donde llegue la lesión, que puede ser en esmalte o en dentina.[51]

Al terminar la apertura y la conformación la preparación oclusal quedará con paredes ligeramente convergentes. La extensión de la preparación oclusal hacia proximal se debe hacer con una fresa más larga, como la 330L o la 331L.

Si el reborde está destruido, el abordaje es muy simple. Si el reborde está debilitado, se excava una trinchera vertical hasta llegar a la lesión proximal. Se lava, se seca y se coloca detector de caries para verificar si se ha alcanzado la lesión. Si esto todavía no ha ocurrido, se rompe el remanente de esmalte que limita con el diente contiguo. Se recuerda la necesidad de proteger el diente vecino.

Cuadro 44-10. *Preparación con caja oclusal: indicaciones y contraindicaciones*

Indicaciones
- Caries oclusal y proximal con debilitamiento del reborde marginal
- Caries oclusal y proximal con comunicación entre sí
- Reemplazo de restauración preexistente
- Fracaso de preparación con reborde intacto

Contraindicaciones
- Caries oclusal y proximal sin comunicación
- Extensión oclusal superior a un tercio de la distancia intercuspídea
- Lesión proximal muy avanzada
- Gran separación con el diente vecino

Se continúa la conformación con la misma forma de fresa a baja velocidad. Deberán establecerse los límites definitivos de la preparación, que son: a) pared gingival: estará determinada por el extremo gingival de la lesión y puede ser plana o cóncava, b) paredes bucal y lingual: se extenderán únicamente hasta eliminar el tejido afectado por la lesión y por lo tanto se obtendrán paredes arciformes y c) pared axial: su descripción se hará en el siguiente paso operatorio.

Algunos operadores prefieren eliminar todo contacto con el diente vecino, como en las preparaciones cavitarias convencionales, ya que esta maniobra facilitará la colocación de la matriz, la terminación del borde cavo a dicho nivel, la higiene del paciente y las maniobras de pulido. Otros, más conservadores, consideran innecesaria la remoción de esmalte sano y prefieren preservar el contacto con el diente vecino.[52,53]

Debido a las características de la lesión proximal, que por lo general es de forma ovalada, más ancha en sentido bucolingual, al hacer la conformación se deberá obtener una preparación en forma de pera. Esto se logra con un movimiento pendular de la fresa, sin extender innecesariamente el istmo de unión entre la preparación oclusal y la preparación proximal (fig. 44-26).

Extirpación de tejidos deficientes

Con fresa redonda de tamaño acorde con la lesión o excavadores, si el acceso lo permite, se eliminan los tejidos afectados por la caries. Es habitual encontrar tejido cariado en la pared axial y basta con removerlo para conformar esta pared, que no deberá profundizarse innecesariamente en otras partes. El uso del detector de caries guiará al operador en este tiempo operatorio (fig. 44-27).

Protección dentinopulpar

Puede consistir en un sellador dentinario, forro cavitario o base cavitaria. Si se ha excavado la pared axial para eliminar su caries, allí se deberá colocar un cemento de ionómero vítreo. Habitualmente basta con un sellador dentinario.

Retención

La retención del composite se obtiene mediante la técnica adhesiva. Brännström[54] recomienda el tallado de dos rieleras en sentido bucolingual en la pared gingival para reducir la filtración marginal del composite y para dicha maniobra utiliza un instrumento ad hoc (véase cap. 10).

Terminación de paredes

Bisel. La preparación no lleva bisel en su pared gingival cuando está ubicada a menos de un milímetro del límite amelocementario.[55] En cuanto a las paredes bucal y lingual, si por la preparación cavitaria se ha obtenido una angulación en el borde cavo cercana a 90º, dicho borde deberá biselarse con piedra de diamante troncocónica (bisel plano) o huevo (bisel cóncavo), de grano mediano, a mediana o alta velocidad.

En cambio si el ángulo obtenido es obtuso, no hará falta el bisel.

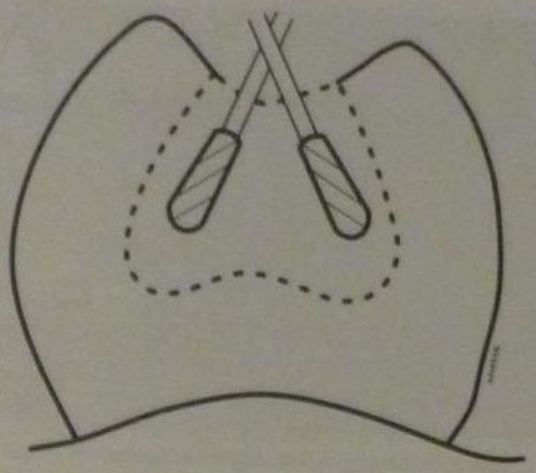

Fig. 44-26. Conformación de la caja proximal. Movimiento pendular de la fresa hacia bucal y lingual.

Alisado. Todas las paredes deben ser alisadas con fresa 7302 (piriforme de 12 filos) a mediana velocidad.

Limpieza

Se lava la preparación con alguno de los siguientes elementos: a) agua a temperatura ambiente, b) Consepsis o Tubulicid, o c) solución hidroalcohólica detergente.

Tiempos operatorios de la restauración proximooclusal

La restauración a nivel proximal presenta diversas dificultades, como el correcto sellado marginal del borde cavogingival,[56] la reconstrucción de la forma[57] y de la convexidad en ambos sentidos, bucolingual y gingivooclusal, la obtención de una relación de contacto elipsoide, bien adaptada contra el diente vecino para evitar el ingreso de alimentos desde oclusal y mantener la estabilidad del diente, y la terminación y el pulido.

Preparación del sistema de matriz

Para la restauración de una preparación compuesta de clase II es necesaria la colocación de una matriz.

Existen diversos tipos de matrices, que se clasifican: a) según su construcción, en comerciales o individuales, b) según el material, en metálicas o transparentes y c) según las superficies que abarquen, en circunferenciales o parciales (cuadro 44-11).

Cualquiera sea el tipo de matriz, debe utilizarse con una cuña que se adapte perfectamente a la forma de la tronera, sin lesionar la papila gingival (figs. 44-28 y 44-29).

TIPOS DE MATRICES

Comerciales. Generalmente se colocan con la ayuda de un dispositivo mecánico de sujeción y/o ajuste, que puede estar incorporado a la matriz (Hawe Lucifix, Automatrix, Omni-Matrix) o fuera de ella (portamatrices Ivory, Tofflemire).

La tira o cinta puede ser metálica o plástica, plana o contorneada (Contact Bands, matrices Hawe). En todos

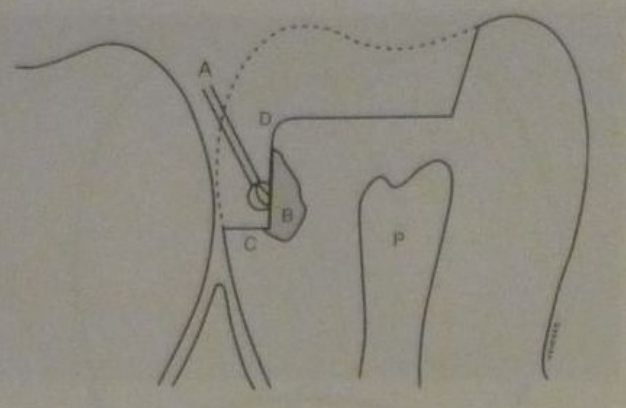

Fig. 44-27. Extirpación de tejidos deficientes. *A*. Fresa redonda grande. *B*. Caries. *C*. Pared gingival. *D*. Ángulo axiopulpar. *P*. Pulpa.

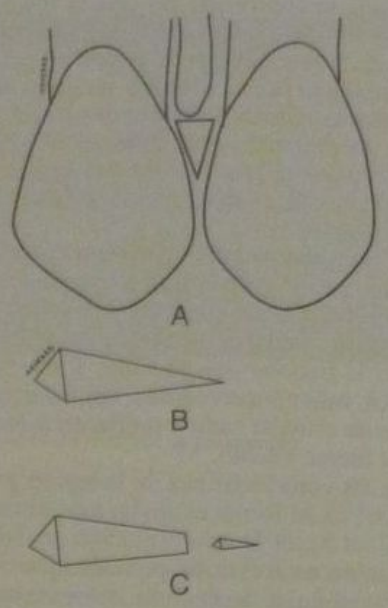

Fig. 44-28. Espacio angosto (*A*). Cuña común (*B*); se corta y se utiliza sólo la parte delgada (*C*).

los casos, la matriz debe recortarse y adaptarse al caso clínico (figs. 44-30 a 44-32).

Individuales. Consisten en un trozo de cinta para matriz plástica o metálica que se recorta, se adapta al espacio existente, se contornea para darle la forma de la relación de contacto, se sujeta en gingival con una cuña que penetre en forma ajustada y finalmente se fija a los dientes con compuesto de modelar (figs. 44-33 y 44-34).

Metálicas. El metal utilizado habitualmente es un acero que puede ser templado (con memoria elástica) o destemplado (sin memoria elástica). El espesor varía entre 0,02 y 0,05 mm. Se suministran en rollos con un ancho variable entre 0,8 y 1 cm (tipo Siqveland) o en trozos cortados individualmente con la forma como para premolares y molares (Hawe, Tofflemire, Ho Band). Algunos tipos vienen contorneados en la zona proximal.

Son más fáciles de colocar que las plásticas y tienen la ventaja de que se pueden contornear mejor y bruñir contra el diente adyacente. Permiten un buen cierre marginal en la zona gingival y no se deforman al ser acuñadas. Como inconveniente puede citarse que es factible que el metal se arrugue durante la manipulación y transfiera irregularidades al composite curado.[58] Otra desventaja es que no permiten el paso de la luz durante la polimerización.

Plásticas. Se suministran en rollos o trozos individuales, que a su vez pueden ser contorneados o no. Algunas tiras tienen una banda de color que permite su fácil localización. Se utilizan para la técnica de contracción dirigida en la caja proximal, ya que permiten aplicar la luz desde bucal o desde lingual. Lutz[59] y col. aconsejan el uso de la cuña reflectante para dirigir la contracción hacia gingival. Otros autores,[60] en cambio, consideran que la luz transmitida a través de la cuña es insuficiente para lograr una polimerización completa (fig. 44-35).

Como ventajas se pueden mencionar su lisura, que se transmitirá a la superficie del composite, y su transparencia, que permite observar y corregir la presencia de burbujas durante el llenado de la caja proximal.

El espesor de las matrices plásticas es variable y aún no está normatizado. Son difíciles de introducir por espacios interdentarios ajustados, por lo que es necesario aumentar la separación profundizando la cuña. Otro incon-

Cuadro 44-11. *Clasificación de matrices para restauraciones proximooclusales*

Sistemas de matriz	Según su construcción	Comerciales
		Individuales
	Según el material	Metálicas
		Plásticas
		Combinadas
	Según las superficies que abarquen	Circunferenciales
		Parciales

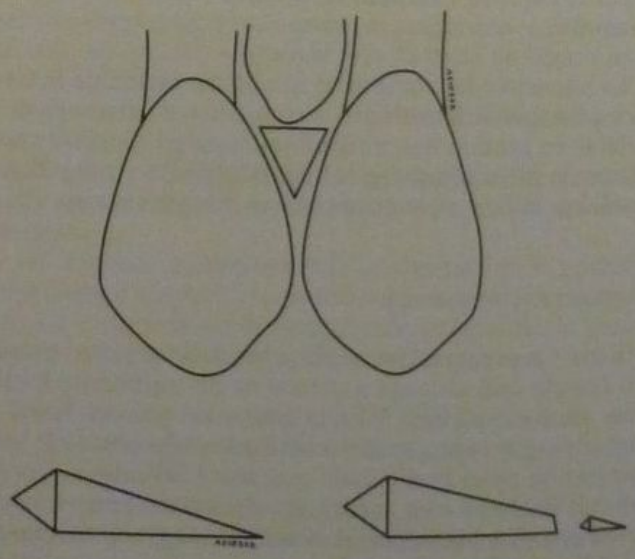

Fig. 44-29. Espacio ancho, se corta y se utiliza la parte ancha de la cuña.

Fig. 44-30. Matriz transparente comercial autoajustable (Hawe Lucifix).

veniente radica en su memoria elástica y la posibilidad de desadaptación en la zona gingival después de colocada la cuña.

Circunferenciales. Rodean todo el diente. Están indicadas especialmente en restauraciones MOD, en piezas sin diente vecino y en dientes muy destruidos. Según algunos autores, la presión ejercida sobre el diente por una matriz circular puede producir un movimiento centrípeto de las cúspides. Si el diente se restaura con composite en estas condiciones, al quitar la matriz persistirá la tensión en las cúspides, lo que provocará dolor posoperatorio y/o filtración marginal.[61] Pueden ser tiras metálicas o plásticas, contorneadas o no, para ser utilizadas con portamatrices convencionales, o matrices comerciales con sistemas de autotensado (fig. 44-36).

Fig. 44-31. Matriz plástica circunferencial contorneada (Hawe).



Fig. 44-32. Portamatriz de Tofflemire (*arriba*). Portamatriz de Ivory (*abajo*).

Parciales o seccionales. Se utilizan para restaurar una sola caja. Pueden ser comerciales o individuales, metálicas o transparentes.

Técnica adhesiva

Se repite la técnica adhesiva descrita para los otros tipos de restauraciones. La pared gingival de la caja proximal es un sitio crítico para el logro de un correcto cierre marginal, especialmente cuando está ubicada en cemento. Por lo tanto, es preciso extremar los cuidados durante las maniobras adhesivas y utilizar productos de última generación para conseguir un buen sellado de la restauración.[62]

Colocación del sistema de matriz

Si el contacto con el diente vecino ha sido conservado, el operador tendrá inconvenientes para introducir la ma-

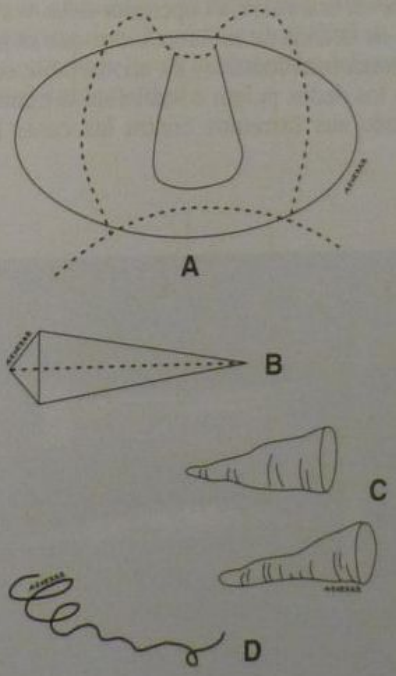

Fig. 44-33. Matrices individuales: elementos. **A.** Tira de acero o acetato. **B.** Cuña. **C.** Trozos de compuesto de modelar. **D.** Hilo dental.

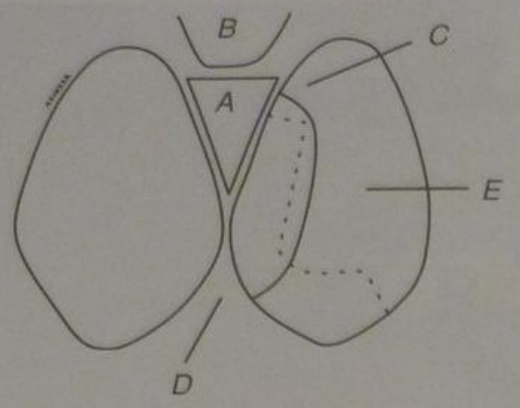

Fig. 44-34. Matriz individual para composite. *A*. Cuña en la tronera. *B*. Papila gingival levemente deprimida. *C*. La cuña ajusta la matriz apicalmente al piso gingival. *D*. La matriz sobrepasa solamente en 0,5 mm la altura del reborde marginal del diente vecino. *E*. Cara labial.

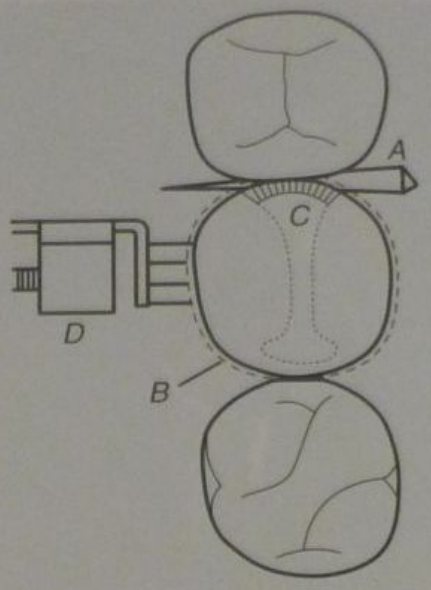

Fig. 44-36. Vista oclusal de una preparación MO en un 1.5 con matriz circunferencial y cuña, antes de colocarle el compuesto de modelar. *A*. Cuña. *B*. Matriz. *C*. Preparación. *D*. Portamatriz.

triz sin que se arrugue. Si se ha tomado la precaución de acuñar previamente, con la cuña colocada se pasa la matriz en forma oblicua, por ejemplo, desde oclusal a gingival en sentido bucolingual. Una vez superado el contacto se tracciona la matriz en dirección oblicua pero opuesta a la anterior (linguobucal).

Cualquiera fuere la matriz seleccionada, siempre debe ir acompañada de la colocación de una cuña en el espacio interdental. Las funciones de la cuña durante la restauración son: a) producir una separación inmediata, b) estabilizar y fijar la matriz, c) evitar excesos en la zona cervical, d) facilitar la correcta reconstrucción de la relación de contacto, e) facilitar la obtención de un adecuado contorno proximal, f) mejorar la estanqueidad del campo operatorio y g) compensar el espesor de la matriz por la separación obtenida (cuadro 44-12).

Las cuñas de madera son preferibles a las plásticas. Se toma la cuña con un alicate y se la coloca desde la tronera, opuesta al sitio de apertura. Antes de introducirla fuertemente en la tronera, el operador debe verificar que el extremo de la cuña no esté recubierto por el puente del dique de goma interdentario. Es aconsejable sostener la matriz con los dedos pulgar e índice de la mano izquierda, apretando sus extremos contra las caras libres del diente que se va a restaurar para evitar su desplazamiento en sentido bucolingual al insertar la cuña. Una vez colocadas la matriz y la cuña, se consolida el conjunto con compuesto de modelar por bucal y por lingual. Si el operador prefiere utilizar una matriz transparente para permitir la técnica de contracción dirigida durante la polimerización, debe omitir la colocación del compuesto de modelar pues éste bloquearía el pasaje de la luz. Las ventajas de la fijación con compuesto de modelar son: a) estabilidad de forma de la matriz durante la inserción, la adaptación y la polimerización del material, b) se evitan los excesos, lo que facilita la terminación y c) permite la liberación de una mano del operador.

La correcta adaptación y consolidación de la matriz es un paso imprescindible para lograr una buena restauración. Si el operador nota algún defecto en la adaptación de la matriz, no es aconsejable que prosiga sin corregirlo. Una falla en este paso llevará a maniobras dilatadas y difíciles para eliminar los excesos, en la zona gingival fundamentalmente, con posibilidades de lesionar los tejidos de sostén, el propio diente o su vecino.

Fig. 44-35. Cuñas reflectantes para dirigir la contracción de polimerización hacia gingival.

Manipulación del composite

Se puede utilizar composite de autopolimerización en la parte más profunda de la caja proximal.

Cuadro 44-12. *Funciones de la cuña durante la restauración*

- Producir una separación inmediata
- Estabilizar y fijar la matriz
- Evitar excesos en la zona cervical
- Facilitar la correcta reconstrucción de la relación de contacto
- Facilitar la obtención de un adecuado contorno proximal
- Mejorar la estanqueidad del campo operatorio
- Compensar el espesor de la matriz por la separación obtenida

El criterio que fundamenta su elección es que el composite de autocurado se adhiere mejor a las paredes de la caja proximal que el de fotocurado, ya que éste se contrae hacia la superficie, en dirección a la fuente emisora de luz, lo que provoca su separación del piso de la preparación. Con el composite de autocurado se lograría un mejor cierre marginal y además se reduciría la generación de tensiones[63-65] (fig. 44-37).

Un producto de autocurado de baja viscosidad se elabora específicamente para este uso (BisFil-2B). El composite de autocurado se presenta en forma de pasta-pasta y se debe mezclar sobre una loseta o papel encerado, acto que inevitablemente incorpora aire a la mezcla, lo que debilita el material e inhibe la polimerización en algunas zonas. Para el resto de la obturación se utiliza el composite de fotocurado debido a sus mejores propiedades mecánicas, su menor porosidad y su mayor estabilidad de color.[66] Este composite puede presentarse en puntas precargadas por el fabricante o en forma de jeringas o tubos que contienen entre 1 y 4 g de material. Los composites denominados condensables son muy adecuados para esta maniobra.

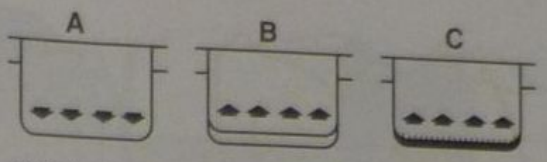

Fig. 44-37. A. El composite de autocurado se contrae en dirección al piso de la preparación. **B.** El composite de fotocurado se contrae hacia la superficie, en dirección a la fuente emisora de luz, y provoca una brecha en el piso de la preparación. **C.** La utilización de los sistemas adhesivos puede impedir la formación de la brecha, pero se generan tensiones en las paredes de la preparación.

Inserción, adaptación y modelado

Para facilitar su inserción en la profundidad de la preparación y reducir el atrapamiento de burbujas de aire, se prefiere utilizar el material en forma de puntas precargadas con su jeringa inyectora.[67]

El composite se adapta a las paredes con instrumentos de acero altamente pulido, de aluminio anodizado o recubiertos con teflón o nitrito de titanio, que impiden la adherencia del material a su superficie. Se pueden utilizar el IPC, los instrumentos Felt Nº 115 y Felt Nº 140, AB1 y AB2 (Hu-Friedy), los instrumentos de Goldstein, etc. (véase cap. 10). La colocación del composite se hace en forma de pequeños incrementos para asegurar el curado completo de cada porción y compensar la contracción de polimerización.

Cuando se utilizan las matrices y las cuñas transparentes, se puede dirigir la contracción para que ésta se produzca en dirección a las paredes dentarias[68,69] (fig. 44-38).

En las partes más profundas y menos visibles de la restauración es conveniente utilizar los colores más claros disponibles, ya que alcanzan mayor grado de conversión con menor tiempo de exposición.[72] La primera porción de composite colocada en la caja proximal no debe ser mayor de 0,5 mm. Las siguientes podrán tener hasta 2 mm de espesor (fig. 44-39). Es conveniente que el diámetro del extremo de la unidad de fotopolimerización no sea mayor de 2 o 3 mm y que la distancia entre éste y la porción de composite no supere el milímetro. Puede adosarse una punta de plástico que concentre el haz de luz y aumente la profundidad de curado.[73] Debe controlarse periódicamente la intensidad lumínica y la temperatura de la unidad de fotocurado (fig. 44-40).[74]

La luz azul puede dañar la vista, por lo que el operador debe evitarla y protegerse con filtros o lentes de color anaranjado.[75] Antes de polimerizar la capa final de composite se esboza la anatomía oclusal y se marca la inclinación de las vertientes cuspídeas, las fosas y los rebordes con instrumentos del tipo AB2 (Hu-Friedy), P1 (Vivadent), TCK1 (Coltène) o similares. Muchos de los fracasos de las restauraciones de clase II están relacionados con la dificultad para reconstruir adecuadamente el contorno proximal debido a la baja viscosidad del composite y a su falta de resistencia a la condensación. Algunas de las recomendaciones[76] para facilitar la obtención de una buena relación de contacto son:

a) Aumentar la separación dentaria, mediante la colocación de la cuña muy apretada desde antes de comenzar la preparación. Según algunos clínicos, un exceso de presión podría llevar la ubicación del punto de contacto muy hacia oclusal.

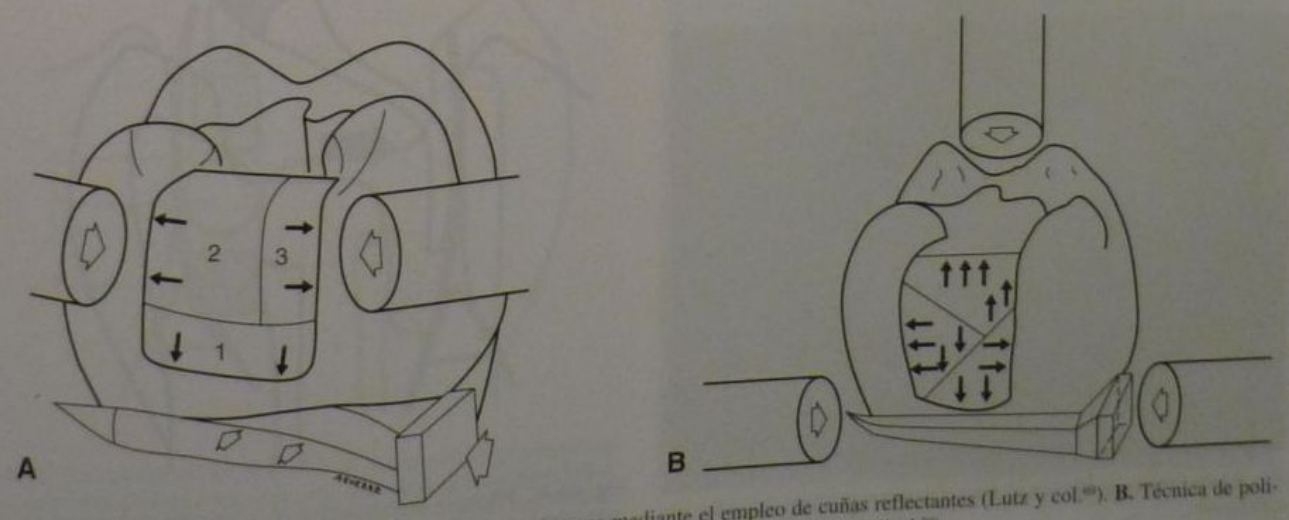

Fig. 44-38. A. Técnica de polimerización controlada en tres tiempos mediante el empleo de cuñas reflectantes (Lutz y col.[69]). **B.** Técnica de polimerización controlada en tres tiempos, con inserción del composite en forma de capas oblicuas (Pollack[70]).

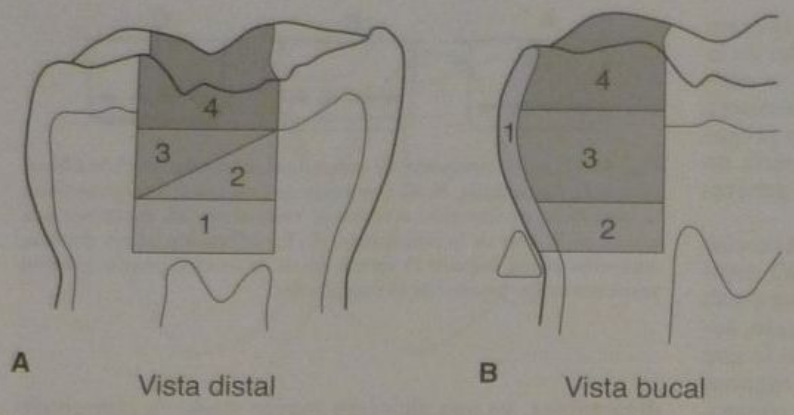

Fig. 44-39. Esquema de las técnicas incremental (**A**) y centrípeta (**B**).[77]

b) Sujetar la matriz apretada contra el diente adyacente con un instrumento mientras se polimeriza la caja proximal (fig. 44-41).
Existe un instrumento plástico especialmente diseñado para esta función (Contact Pro).[77] Los insertos de plástico transparente para colocar en el extremo de la unidad de fotopolimerización, además de transmitir la luz a la profundidad de la preparación, también permiten mantener la matriz presionada contra el diente vecino mientras se aplica la lámpara activadora. El hueco que queda en el composite al retirarla se va llenando con incrementos posteriores, con la pared proximal ya conformada (fig. 44-42).

c) Hacer bolitas del mismo composite, polimerizarlas y acuñarlas entre la matriz y la pared axial, antes de polimerizar (fig. 44-43).[78]
Otra variante consiste en colocar un cilindro prepolimerizado de composite, con un extremo apoyado contra la pared dentaria opuesta a la de la caja proximal y el opuesto ajustando la matriz contra el diente vecino (fig. 44-44).[79]

d) Utilizar insertos preformados y silanizados de cerámica, de manera similar a lo descrito en c).[80,81]

e) Utilizar siempre la técnica estratificada.

f) Mantener indemne parte del contacto dentario al tallar la preparación.

g) Utilizar siempre matrices delgadas. Algunos clínicos adelgazan la porción de matriz correspondiente al punto de contacto, especialmente cuando utilizan matrices transparentes preformadas que resultan muy gruesas.[82]

Entre los clínicos actuales existe una tendencia a utilizar matrices metálicas muy delgadas (25 µm), que pueden ser bien contorneadas y adaptadas contra el diente vecino (p. ej., Ho Band, de Lorvic).[83-85] Se les debe dar la forma convexa en ambos sentidos con un bruñidor grande antes de colocarlas en posición. Bertolotti[86] utiliza una matriz seccional metálica de forma arriñonada (Palodent) con un anillo de sujeción ("BiTine").

Este anillo se coloca con un portaclamps y sostiene la matriz contra el diente, a la vez que ejerce una acción de separación que, según dicho autor, garantiza un contacto ajustado. Antes de comenzar las maniobras de terminación se retiran la matriz y la cuña y se repolimeriza desde bucal y lingual la cara proximal, donde la llegada de la luz se ha visto obstaculizada. Según algunos autores,[87] cuando se aplica la luz desde oclusal el "efecto espejo"

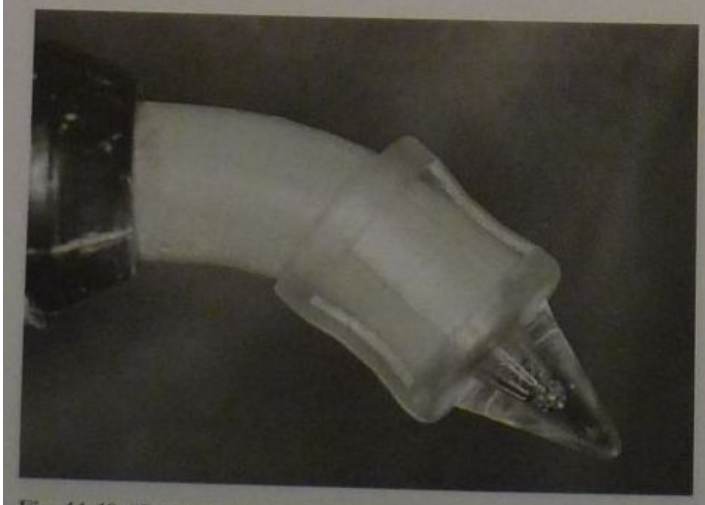

Fig. 44-40. "Punta de Madonna" para concentrar el haz de luz sobre el composite.

Fig. 44-41. Mientras se polimeriza el composite en la pared axial se mantiene la matriz apretada contra el diente vecino con un instrumento, para asegurar un buen punto de contacto.

Fig. 44-42. El cono plástico transparente (Light-tip o punta de Madonna) adosado al extremo de la lámpara facilita la llegada de la luz a la profundidad de la preparación y mantiene la matriz apretada contra el diente adyacente mientras se polimeriza.

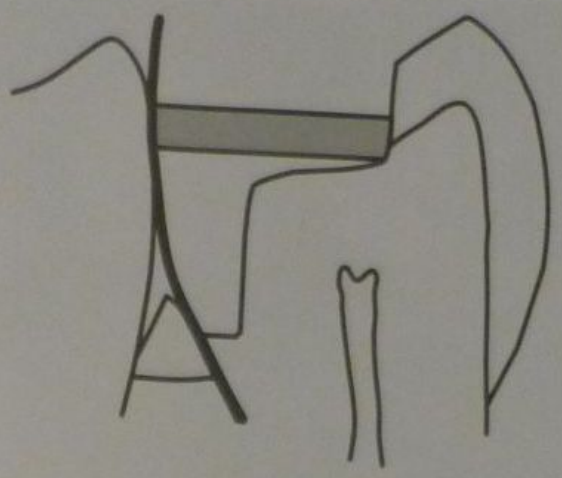

Fig. 44-44. Cilindro de composite prepolimerizado colocado entre la pared axial y la matriz.

hace que la polimerización en la zona gingival (midiendo el nivel de conversión en grados de dureza del composite) pueda acercarse a los niveles conseguidos con una matriz transparente y dirigiendo la fuente de luz desde gingival. Las figuras 44-45 a 44-48 muestran un caso clínico de reemplazo de restauraciones de amalgamas por composite.

Terminación

Si la matriz ha sido correctamente contorneada y consolidada, y antes de polimerizar el composite se fue esbozando la anatomía oclusal correspondiente, las maniobras de terminación serán más fáciles. En este tiempo operatorio se llevan a cabo cuatro pasos sucesivos: 1) forma, 2) alisado, 3) brillo y 4) resellado (cuadro 44-13).

Forma. Se eliminan los excesos que pudieran haber quedado por fuera de la preparación y se le da la forma anatómica adecuada a la restauración. Para la cara oclusal se utilizan piedras de diamante de grano mediano y fino (entre 15 y 30 µm) y fresas de 12 filos de múltiples formas (llama, bala, troncocónica, aguja, etc.), empleadas con toques muy leves y evitando tocar el esmalte adyacente. Por proximal se emplea instrumental de mano: cuchillos especiales para terminar composite (véase cap. 10) o bisturí Bard-Parker con hoja intercambiable Nº 12. También se utilizan las tiras abrasivas metálicas (GC, Horico, Brasseler, Premier, etc.) y de papel de grano grueso. El retiro de excesos de la cara proximal debe hacerse luego de la separación dentaria y teniendo especial cuidado de no desgastar el punto de contacto logrado. Para ello se afinará el extremo de una tira abrasiva y se lo pasará por debajo de la relación de contacto abordando desde bucal en dirección lingual. El movimiento que se realiza con dicha tira nunca debe envolver toda la cara proximal, ya que esto dejará una superficie aplanada.

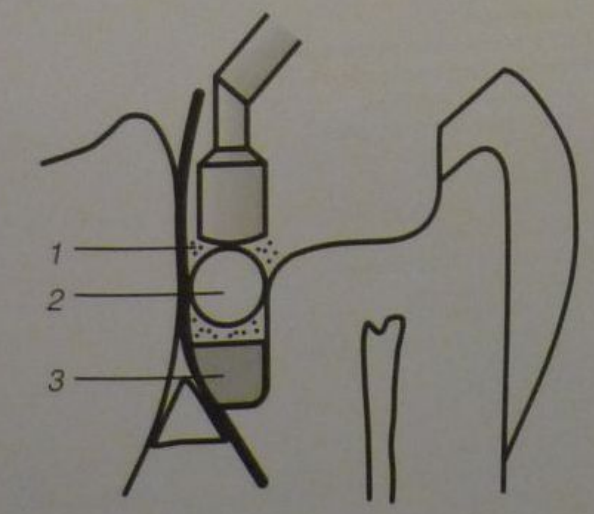

Fig. 44-43. La colocación de una bolita de composite prepolimerizada en la caja proximal actúa como una cuña que ejerce presión entre la pared axial y la matriz y favorece la obtención de un punto de contacto ajustado. *1*, composite por polimerizar; *2*, bolita de composite prepolimerizada; *3*, capa de composite ya polimerizada.

Fig. 44-45. Matriz metálica contorneada y consolidada con cuña y compuesto de modelar.

Fig. 44-46. Preparación obturada con composite.

Fig. 44-48. Posoperatorio inmediato. Después de transcurridos unos minutos del retiro de la cuña, se ha restablecido el contacto proximal correcto.

Una maniobra útil consiste en tomar ambos extremos de la tira y, mientras se realizan los movimientos de vaivén, tratar de mantenerlos lo más tirantes que se pueda. De esta manera, una mínima parte del abrasivo contacta con la superficie por pulir, la cual es el fúlcrum de los movimientos de pulido.

Antes de dar por terminado este paso se verifica que no hayan quedado poros o huecos en la restauración. Si así fuera, en este momento se pueden corregir los defectos regrabando y agregando composite donde corresponda.

Alisado. Se realiza con piedras de diamante de grano fino y extrafino (entre 5 y 15 µm), fresas de 12 filos, piedras de alúmina y piedras de Arkansas de diferentes formas, a mediana o baja velocidad. En la porción proximal se utilizan tiras de pulir de papel de grano mediano y fino.

Brillo. El brillo se obtiene con las fresas de 30 y 40 filos, puntas de goma siliconadas y pastas abrasivas comerciales (Command Ultrafine Luster Paste, Prisma Gloss, Enamelize, etc.) aplicadas con brochita o tacita de goma a baja velocidad. Por proximal se utilizan tiras de pulir de grano extrafino y pastas de pulido aplicadas con la propia tira o con hilo dental.

Fig. 44-47. Inmediatamente después de retirada la cuña se observa una ligera separación dentaria. Nótese la correcta convexidad proximal obtenida.

Resellado. Una vez obtenidos la forma, el alisado y el brillo, se regraba durante 5 a 10 segundos y se aplica un adhesivo o endurecedor superficial (Fortify, Optiguard). La aplicación de esta resina puede llenar algún pequeño defecto en los márgenes[88] o en la superficie de la restauración y aumentar la resistencia al desgaste.[89]

Control posoperatorio

Se retira el aislamiento y se procede al control de la oclusión con papel de articular. Este paso es muy importante porque la persistencia de puntos en sobreoclusión

Cuadro 44-13. *Terminación de las restauraciones proximooclusales*

1. *Forma*
   a) *Cara oclusal*
   - Piedras de diamante de grano mediano y fino (entre 15 y 30 µm)
   - Fresas de 12 filos

   b) *Cara proximal*
   - Cuchillos especiales para composite
   - Bisturí con hoja intercambiable Nº 12
   - Tiras abrasivas metálicas
   - Tiras de papel de grano grueso
2. *Alisado*
   a) Cara oclusal
   - Piedras de diamante de grano fino y extrafino (entre 5 y 15 µm)
   - Fresas de 12 filos
   - Piedras de alúmina blancas
   - Piedras de Arkansas

   b) *Cara proximal*
   - Tiras de pulir de papel de grano mediano y fino
3. *Brillo*
   a) *Cara oclusal*
   - Fresas de 30 y 40 filos
   - Puntas de goma siliconadas
   - Brochitas o tacitas de goma con pastas de pulido comerciales

   b) *Cara proximal*
   - Tiras de pulir de papel de grano extrafino
   - Pastas de pulido comerciales
4. *Resellado*
   - Regrabado breve
   - Adhesivo o endurecedor superficial

Fig. 44-49. Lesión proximal por mesial de 38 y fosas cariadas individuales en cara oclusal.

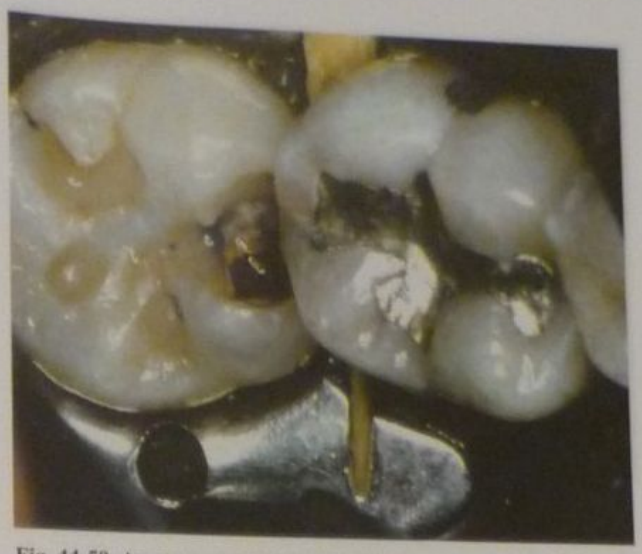

Fig. 44-50. Apertura y conformación. Nótese que por la cara oclusal se han realizado preparaciones aisladas.

Fig. 44-51. Preparación terminada. Se ha colocado una matriz metálica y doble cuña para aumentar la separación dentaria, debido a la posición de la pieza impactada contra el diente vecino.

Fig. 44-52. Restauración terminada (caso clínico del doctor Guillermo A. Rodríguez).

Fig. 44-53. Amalgamas de clase II con creep, fractura marginal y recidiva de caries.

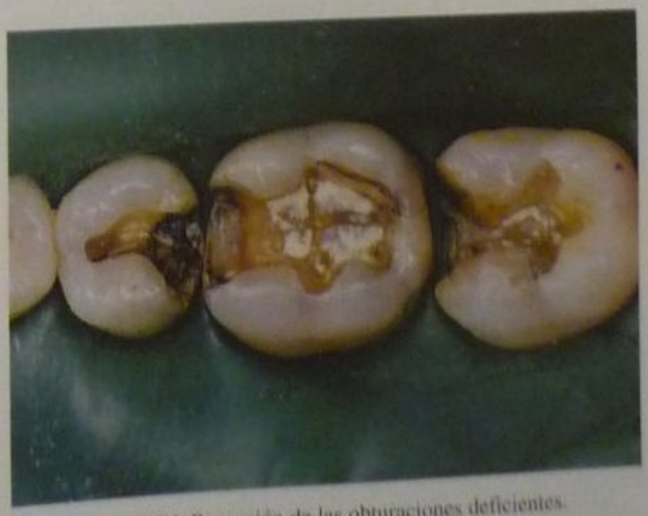

Fig. 44-54. Remoción de las obturaciones deficientes.

Fig. 44-55. Aspecto de las preparaciones terminadas.

Fig. 44-56. En 36 se ha conservado el reborde marginal distal (preparación en forma de túnel).

Fig. 44-57. Protección dentinopulpar realizada con cemento de ionómero vítreo.

Fig. 44-58. Restauraciones terminadas. (Gentileza del doctor Gonzalo Barrancos.)

en la restauración es motivo muy frecuente de sensibilidad posoperatoria.[90] Con hilo dental se verifica la ausencia de excesos y la correcta terminación diente-restauración en la porción gingival de la restauración.

Finalmente, se repolimeriza toda la restauración para aumentar la resistencia al desgaste.[91]

Véanse casos clínicos en figuras 44-49 a 44-58.

RESTAURACIÓN COMPLEJA

La restauración de clase II compleja es aquella que abarca más de dos superficies, habitualmente las mesiooclusaldistal (MOD).

La preparación y la restauración en general mantienen las características enunciadas para la restauración compuesta. Durante la restauración debe tomarse la precaución de no acuñar ambas preparaciones simultáneamente, para aprovechar al máximo la separación obtenida.

Como se trata de una gran restauración plástica la obtención de una correcta anatomía y de contornos dentarios correctos es extremadamente difícil y el tiempo de trabajo clínico es muy prolongado. Por ese motivo, entre otros, la indicación correcta para una preparación MOD, cuando se requiere estética, es una incrustación de composite o de porcelana (véanse caps. 53 a 55).

REFERENCIAS

1. Verdonschot EH, et al. Optical quantification and radiographic diagnosis of incipient proximal caries lesions. Caries Res 1991;25:359.
2. Pitts N. Monitoring of caries progression in permanent posterior approximal enamel bitewing radiography: A review. Community Dent Oral Epidemiol 1983;11:228.
3. Espelid I. Radiographic diagnosis and treatment decisions on proximal caries. Community Dent Oral Epidemiol 1986;14:265.
4. Gwinnett AJ. A comparison of proximal carious lesion as seen by clinical radiography, contact microradiography and light microscopy. J Am Dent Assoc 1971;83:1078.
5. Borba de Araujo F. Diagnosis of approximal caries: Radiographic versus clinical examination using tooth separation. Am J Dent 1992;5:245.

6. Jendresen MD. Clinical behavior of 21st century adhesives and composites. Quintessence Int 1993;24:659.
7. Liebenberg WH. Direct access to equivocal approximal carious lesions. Quintessence Int 1996:27:607.
8. Buonocore MG. A simple method of increasing the adhesion of acrylic filling material to enamel surfaces. J Dent Res 1955;34:849.
9. Barkmeier WW, Shaffer SE, Gwinnett AJ. Effects of 15 vs 60 second enamel acid conditioning on adhesion and morphology. Oper Dent 1986;11:111.
10. Bastos PAM, et al. Effect of etch duration on the shear bond strength of a microfill composite resin to enamel. Am J Dent 1988;1:151.
11. Nakabayashi N, et al. Hybrid layer as a dentin: bonding mechanism. J Esthet Dent 1991;3:133.
12. Van Meerbeek B, et al. Morphological aspects of the resin: dentin interdiffusion zone with different dentin adhesive systems. J Dent Res 1992;71:1530
13. Simonsen RJ. "El mundo cambiante de la Odontología preventiva, restaurativa y cosmética". Curso en las 28as. Jornadas Internacionales de la Asociación Odontológica Argentina. Buenos Aires, noviembre de 1995.
14. Bertolotti RL. Op. cit. 72.
15. Kanca J. Resin bonding to wet substrate. I. Bonding to dentin. Quintessence Int 1992;23:39.
16. Gwinnett AJ. Dentin bond strength after air drying and rewetting. Am J Dent 1994;7:144.
17. Tay FR. The overwet phenomenon: A scanning electron microscopic study of surface moisture in the acidconditioned, resin-dentin interface. Am J Dent 1996;9:109.
18. Hilton TJ, Schwartz RS. The effect of air thinning on dentin adhesive bond strength. Oper Dent 1995;20:133.
19. Gwinnett AJ. Curso sobre "Arte y ciencia de la adhesión a los tejidos dentarios mineralizados". 27as. Jornadas Internacionales de la Asociación Odontológica Argentina. Buenos Aires, noviembre de 1993.
20. Hansen EK, Assmussen E. Reliability of three dental radiometers. Scand J Dent Res 1993;101:115.
21. Morand JM, Jonas P. Resin-modified glass-ionomer cement restoration of posterior teeth with proximal carious lesions. Quintessence Int 1995;26:389.
22. Croll TP. Lateral-access class 2 restoration using resinmodified glass-ionomer or silver-cermet cement. Quintessence Int 1995; 26:121.
23. Roggenkamp CL, et al. The facial slot preparation: A non occlusal option for class 2 carious lesions. Oper Dent 1982;7:102.
24. Setien V, et al. Conservative restoration of proximal-cervical lesions. Operative Dentistry 2003:28-3:321-323.
25. Tassery H, et al. In vitro assessment of polymerization procedures in class II restorations sealing, FTIR, and microhardness evaluations. The Journal Of Adhesive Dentistry 2001;23:247-255.
26. Hunt PR. Microconservative restorations for approximal carious lesions. J Am Dent Assoc 1990:120:37.
27. Anton-Radigales M. Una cavidad clase 2 para materiales adhesivos que permite conservar los puntos de contacto. Rev Act Estomat Española 1986;46:31.
28. Croll TP. Restauraciones de clase 2 en túnel con composite e ionómero de vidrio con plata. Quintessence (Ed española) 1989;2:273.
29. Papa J, et al. Efficacy of tunnel restorations in the removal of caries. Quintessence Int 1993;24:715.
30. Strand GV, Tveit AB. Effectiveness of caries removal by the partial tunnel preparation method. Scand J Dent Res 1993;101:270.
31. Strand GV, et al. Marginal ridge strength of teeth with tunnel preparations. Int Dent J 1995;45:117.
32. Purk JH, et al. Marginal ridge strength of class 2 tunnel restorations. Am J Dent 1995;8:75.
33. García-Godoy F, et al. Microleakage of glass ionomer tunnel restorations. Am J Dent 1988;1:53.
34. McLean JW. Limitaciones de los composites para posteriores. Ampliación de su uso con cementos de ionómero de vidrio. Quintessence (ed. española) 1988:1:418.
35. Rodríguez GA. Comunicación personal,1996.
36. Attin T, et al. Class II restorations with a polyacid-modified composite resin in primary molars placed in a dental practice: results of a two-year clinical evaluation. Operative Dentistry 2000;25:
37. Op. cit. 34.
38. Croll TP. Restauraciones de clase 2 en túnel con composite y ionómero de vidrio con plata. Quintessence (Ed española) 1989;2:273.
39. EDRG. Posterior composites. Let's go tunneling. Reality Now 1995;73:36.
40. Leinfelder KF. A conservative approach to placing posterior composite resin restorations. J Am Dent Assoc 1996;127:743
41. Nordbo H, et al. Saucer-shaped cavity preparation for composite resin restorations in class II carious lesions: Three-year results. J Prosthet Dent 1993;69:155.
42. Brown WS. Numerical and experimental evaluation of energy inputs. J Am Dent Assoc 1978:96:451.
43. Craig RG, Peyton FA. The microhardness of enamel and dentin. J Dent Res 1958;37:661.
44. Ripa LW, Wolff MS. Restauraciones preventivas de resina: indicaciones, técnica y éxitos. Quintessence (ed. española) 1994;7:409.
45. Fusayama T. Ideal cavity preparation for adhesive composites. Asian J Aesthet Dent 1993;1:55.
46. Gilmore HW, et al. Operative Dentistry. 3rd ed. St Louis, Mosby, 1977.
47. Houpt M, Shey Z. Occlusal composite restoration using fissure sealant instead of extention for prevention. Acta Odont Pediatr 1985;6:31
48. Le Bell Y, Forsten L. Sealing of preventively enlarged fissures. Acta Odontol Scand 1980;38:101.
49. Fusayama T. A simple pain-free adhesive restorative system by minimal reduction and total etching. Ishiyaku Tokio, 1993.
50. Backland T, et al. Fracture resistance of MOD restored teeth: Effects of bonding agents. J Dent Res 1992;71(Sp Issue):635(Abst 955).
51. Leinfelder KF. A conservative approach to placing posterior composite resin restorations. J Am Dent Assoc 1996;127:743.
52. Hunt PR. Rational cavity design principles. J Esthet Dent 1994;6:245.
53. Fusayama T. Posterior adhesive composite resin: A historic review. J Prosthet Dent 1990;64:534.
54. Coli P, Blixt M, Brännström M. The effect of cervical retention grooves on the contraction gap in class 2 composite restorations. Oper Dent 1993;18:33.
55. Dietschi D, et al. Marginal adaptation and seal of direct and indirect class II composite resin restorations: An in vitro evaluation. Quintessence Int 1995;26:127.
56. Prati C, et al. Permeability and microleakage of class II resin composite restorations. J Dent 1994;22:49.
57. Leinfelder KF. After amalgama, what? J Am Dent Assoc 1994; 125:586.
58. Belvedere P. Posterior composites: Injecting composite resins and using Mylar matrix bands will eliminate gingival margin failures and increase tight contacts. Northwest Dent 1994;73(2):19.
59. Lutz F, et al. Improved proximal margin adaptation on class 2 composite resin restoration by use of light-reflecting wedges. Quintessence Int 1986;17:659.
60. Ciamponi AL, et al. Effectiveness of reflective wedges on the polimerization on composite resins. Quintessence Int 1994;25:599.
61. EDRG. Matrices. Reality 2003;17:183.
62. Haller B, et al. Marginal adaptation of direct class II composites using dentin adhesives. J Dent Res 1996;75 (Sp Issue):40 (Abst 181).
63. Fusayama T. Indications for self-cured and light-cured adhesive composite resins. J Prosthet Dent 1992;67:46.
64. Bertolotti RL. Posterior composite technique utilizing directed polimerization shrinkage and a novel matrix. Pract Periodontics Aesthet Dent 1991;3:53
65. Garberoglio R, Coli P, Brännström M. Contraction gaps in class II restorations with self-cured and lightcured resin composites. Am J Dent 1995;8:303.
66. Kanca J. Autocure vs. light-cure composite: Rate of polimerization effect on dye penetration. J Dent Res 1995;74(Sp Issue):150(Abst 1111).
67. Medlock J, et al. Composite porosity comparisons with hand and syringe placement. J Dent Res 1983;62(Sp Issue):219 (Abst 454).
68. Tjan AH, et al. Effect of various incremental techniques on the marginal adaptation of class II composite resin restorations. J Prosthet Dent 1992;67:62.
69. Krejci Y, Spart D, Lutz F. Técnica de polimerización en 3 estadios en las restauraciones de clase II convencionales de resina compuesta. Quintessence (Ed española) 1988;1:68.

70. Pollack BF. Composite resin–Fundamentals and direct technique restorations. Chapter 5 en Dale BG, Aschheim KW: Esthetic Dentistry. Philadelphia, Lea & Febiger, 1993.
71. Szep S, et al. Comparative study of composite placement: centripetal buildup versus incremental technique. Pract Proc Aesthet Dent 2001;13(3):243-250.
72. Shortall AC, et al. Depth of cure of radiation activated composite restoratives, influence of shade and opacity. J Oral Rehabil 1995; 22:337
73. Von Beetzen M, et al. Microhardness and porosity of class 2 ligth cured composite restorations cured with transparent cone attached to the light cured wand. Oper Dent 1993;18:103.
74. Caughman WF, et al. Clinical guidelines for photocuring restorative resins. J Am Dent Assoc 1995;126:1280.
75. Antonson DE, Benedetto MD. Ophtalmologic concerns when using visible light curing units. Quintessence Int 1986;17: 679.
76. Slone CE. New instrumentation and technique for obtaining consistent interproximal contacts of direct class II composite restorations. Pract Periodontics Aesthet Dent 1994;6(5):15.
77. Ericson D, Dérand T. Increase of in vitro curing depth of class II composite restorations. J Prosthet Dent 1993;70:219.
78. Feinman RA. Class II direct composite resin restorations using the prepolimerized ball technique. Pract Periodontics Aesthet Dent 1993;5(3 supp 1):5.
79. Doukoudakis S. Establishing approximal contacts in class 2 composite resin restorations. Oper Dent 1996;21:182.
80. Rada RE. Class II direct composite restorations with beta-quartz glass-ceramic inserts. Quintessence Int 1993;24:793.
81. Bott B, Hanning M. Optimizing class 2 composite resin esthetic restoration by the use of ceramic inserts. J Esther Dent 1995;7:110.
82. García Barbero AE y col. Problemática de las matrices para composite en dientes posteriores. Av Odontoestomat 1995;11:503.
83. Jordan R, Suzuki M. Posterior composite restorations. Where and how to work best. J Am Dent Assoc 1991;122:31.
84. Generación actual de resinas para clases 2. Clin Res Assoc. Newsletter 1996;10(6):1.
85. Sturdevant CM, et al. The art and science of Operative Dentistry. 3rd ed. St. Louis, Mosby-Year Book Inc., 1995, chapter. 17, p. 603.
86. Bertolotti RL. Posterior composite technique utilizing directed polimerization shrinkage and a novel matrix. Pract Periodontics Aesthet Dent 1991;3:53.
87. Kays BT. Microhardness of class 2 composite resin restoration with different matrices and light positions. J Prosthet Dent 1991;65:487.
88. Miranda M, Dias K. An in vitro evaluation of the effect of "Fortify" on the marginal microleakage. J Dent Res 1995;74(Sp Issue):781 (Abst 59).
89. Leinfelder KF. Using composite resin as a posterior restorative material. J Am Dent Assoc 1991;122(4):65.
90. Christensen GJ. Tooth sensitivity related to class I and II resin restorations. J Am Dent Assoc 1996;127:497.
91. Dennison JB, et al. Effect of post-cure on the hardness of composite resins. J Dent Res 1995;74(Sp Issue):184(Abst 1378).

45

Restauraciones de clase III estrictamente proximales

Roberto A. González

INTRODUCCIÓN

Este capítulo tratará sobre las preparaciones cavitarias de clase III de Black estrictamente proximales. De acuerdo con su extensión, las preparaciones cavitarias de clase III se clasifican en: estrictamente proximales, labioproximales, linguoproximales y linguoproximolabiales.

Algunos autores agregan la preparación cavitaria proximal con cola de milano. Esta preparación cavitaria actualmente no es aconsejable porque significa un desgaste excesivo de tejido dentario sano que no otorga mayor retención al material, sino que da como resultado un límite cavo superficial expuesto al medio bucal, mayor cantidad de material expuesto a la masticación con su consiguiente desgaste y, por lo tanto, mayor superficie expuesta a la recidiva de caries. Además, en esa zona lingual hay mayor proximidad con la cámara pulpar.

Esta preparación sólo podría estar indicada en aquellas caries de dientes tratados endodónticamente en los cuales el especialista haya realizado una excesiva apertura y en las que al realizar la preparación cavitaria proximal quedase una pared de esmalte remanente débil en el límite entre ambas preparaciones. En la mayoría de los casos, si la apertura fue correcta, no es necesario unir ambas preparaciones, sino que se pueden obturar ambas por separado y con distinto material. Entonces, el autor considera conveniente obturar la lingual con una amalgama o una orificación para obtener un mejor resultado clínico, y la proximal con composite con la técnica de grabado ácido (cuadro 45-1).

REPARACIONES CAVITARIAS ESTRICTAMENTE PROXIMALES

Son aquellas lesiones que por su escaso tamaño en la mayoría de los casos se detectan en el examen radiográ-

Cuadro 45-1. *Clasificación de preparaciones cavitarias de clase III*

- Estrictamente proximales
- Labioproximales
- Linguoproximales
- Linguoproximolabiales
- Preparación proximal con cola de milano

fico o por transiluminación; generalmente es difícil observarlas en un examen clínico simple. Debe resaltarse la importancia del examen radiológico, ya que es indispensable en la práctica odontológica para poder detectar lesiones cariosas incipientes. Dichas caries incipientes o las que ya hayan pasado el límite amelodentinario pueden estar localizadas en el punto de contacto o ligeramente por encima de él.

Es conveniente aclarar la diferencia entre punto de contacto y relación de contacto. La relación de contacto es un conjunto de elementos anatómicos que están formados por el punto o la faceta de contacto, la tronera gingival, la tronera oclusal o incisal, la tronera labial o bucal, la tronera lingual y los rebordes marginales (cuadro 45-2). El punto de contacto es el punto de unión entre diente y diente que, con el tiempo, por el movimiento fisiológico de las piezas dentarias, se transforma en faceta. En este punto o ligeramente hacia gingival, donde el paciente generalmente no realiza una buena higiene, se localiza la caries. Ésta es considerada estrictamente proximal y en este caso se preconiza la apertura directa de la cara proximal del diente, operando desde labial.

Algunos preguntarán: ¿cómo desde labial? ¿Y la estética? ¿Muchos autores preconizan en estos casos abrir por lingual? Muchos autores prefieren abrir por lingual, pero al hacerlo dejan material y borde cavo expuesto a la fuerza de oclusión del antagonista y, con el tiempo, por desgaste se instala una recidiva de caries porque ese punto de unión es más débil. En cambio, abriendo por proximal desde labial, el antagonista va a ocluir sobre esmalte sano y, por lo tanto, estamos protegiendo el elemento dentario.

Debe quedar bien claro que se opera desde labial pero se abre únicamente la cara proximal del diente, con lo cual la preparación cavitaria resultante será estrictamente proximal y no labioproximal. Para lograr esto, es preciso haber realizado un correcto diagnóstico de la lesión, aislar bien el campo, separar los dientes para tener un adecuado acceso, trabajar con instrumental rotatorio de muy pequeño tamaño a baja velocidad y utilizar instrumental de mano para completar los diferentes tiempos operatorios.

Cuadro 45-2. *Elementos integrantes de la relación de contacto*

- Punto o faceta de contacto
- Tronera gingival
- Tronera incisal u oclusal
- Tronera labial o bucal
- Tronera lingual
- Rebordes marginales

Con los materiales actuales, que tienen gran variedad de colores y pigmentos, el profesional cuidadoso y consciente puede resolver la parte estética satisfactoriamente. Se debe procurar devolver la forma anatómica a ese diente, pues, en la mayoría de los casos, cualquier leve diferencia de color pasará inadvertida. Si se logra un color idéntico pero no se restaura en la forma correcta, esto será mucho más notable que una leve diferencia de color. Lo ideal es lograr ambas cosas pero en caso de tener que optar, siempre se prefiere la forma al color, ya que tendrá mejor aceptación por parte del paciente.

CARACTERÍSTICAS DE LA PREPARACIÓN CAVITARIA

Contorno

De acuerdo con los preceptos de Black, se sigue el contorno de la pieza dentaria. La pieza vista desde proximal tiene forma triangular (fig. 45-1); por lo tanto, la preparación cavitaria no puede tener otra forma que no sea triangular y debe estar formada por una base gingival y sus dos caras, labial y lingual, que se unen en un vértice incisal y cuyas paredes se denominan de la misma forma: gingival, labial, lingual y axial o piso cavitario. Sus ángulos diedros serán axiogingival, axiolabial, axiolingual, gingivolabial, gingivolingual y labiolingual y, además, tendrá tres ángulos triedros. Para la inclinación de dichas paredes, basándose en los cánones clásicos, se sigue la inclinación de los prismas del esmalte, por lo que las paredes serán expulsivas en sentido axioproximal. El piso debe ser convexo para mantener en todos los lugares la misma distancia con la pulpa pero, como a veces esto se vuelve dificultoso, también se acepta como correcto el piso plano.

Debe recordarse que en el sector anterior existen reglas distintas que en el sector posterior:

a) En el sector posterior, que soporta fuerzas masticatorias intensas, no es conveniente dejar esmalte sin soporte dentinario porque éste no resistiría la presión masticatoria, se fracturaría y provocaría una nueva caries. En el sector anterior, en cambio, es lícito dejar esmalte sin soporte dentinario (sobre todo por labial), porque éste es más fuerte que el material de restauración y tiene un valor estético muy grande, además de no recibir grandes presiones masticatorias. Por lingual el esmalte también es más resistente que el material que se colocará, pero se debe tener la precaución de grabar el esmalte tanto en su borde como en su parte interna para poder lograr lo que se denomina *dentina artificial* y devolver a ese esmalte el respaldo elástico que le daba la dentina natural.
b) En el sector posterior, las cajas proximales no deben tener paredes en contacto con el diente vecino. En el sector anterior esto es prácticamente imposible y sólo se cumple en las paredes gingival, labial y lingual, pero el vértice incisal queda en contacto con el diente vecino porque, de lo contrario, la preparación cavitaria de clase III se transformaría en clase IV. Por esto, se debe instruir al paciente para que realice una correcta técnica de cepillado y utilice elementos interdentales, lo cual es fácil por el acceso directo. En cambio, sucede lo contrario por gingival; por lo tanto, allí puede extenderse la preparación cavitaria hasta alejarse del diente vecino.

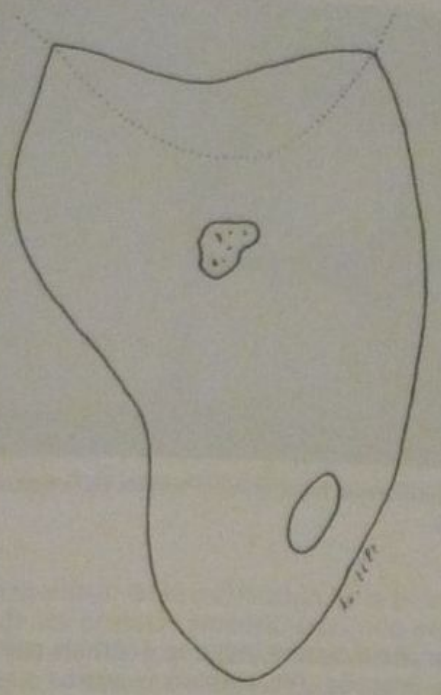

Fig. 45-1. Lesión de clase III y punto de contacto.

Fig. 45-2. Examen radiográfico.

También existen premisas que son válidas tanto para el sector anterior como para el posterior:

a) No existen las cavidades subgingivales, porque por debajo de la encía no se pueden terminar bien los márgenes, no se puede determinar si quedan excesos, no se puede pulir bien la restauración y, además, el paciente no podrá aplicar correctamente los distintos elementos de limpieza.
b) Se debe ser muy cauteloso en la extensión preventiva, cuidando de conservar la mayor cantidad de tejido dentario sano.
c) Las paredes deben ser preferentemente curvas, porque con paredes rectas la luz caerá sobre ellas y se verá toda la línea cavitaria; en cambio, en paredes curvas la luz caerá en zonas distintas, con diferente intensidad y, por lo tanto, la restauración será menos visible. La unión entre paredes y ángulos también debe ser redondeada.
d) Los ángulos internos marcados, junto con las retenciones y el grabado, aumentarán la retención del material.
e) El piso o pared axial debe ubicarse a la mínima profundidad permitida. En caso de que se deba perseguir el cono de caries, se rellena luego con la base, como en el sector posterior.

TÉCNICA OPERATORIA

El autor considera que para este tipo de restauraciones existe una secuencia de pasos clínicos, denominada "tiempos de la restauración", que comprende los siguientes: 1) tiempo del registro oclusal, 2) tiempo de la anestesia, 3) tiempo del aislamiento, 4) tiempo de la preparación cavitaria, 5) tiempo de la protección dentino-pulpar, 6) tiempo de la preparación del sistema de matriz, 7) tiempo de preparación del material, 8) tiempo del llenado de la preparación cavitaria, 9) tiempo del tallado de la obturación, 10) tiempo del pulido, 11) tiempo del retiro del sistema de matriz y aislamiento, y 12) tiempo del control oclusal.

Para lograr una buena restauración es indispensable y fundamental que el operador ponga énfasis en estos primeros pasos:

- Diagnóstico pulpar: debe tener pulpa sana o levemente hiperémica.
- Oclusión: es el primero de los tiempos de la restauración, pues al observar dónde ocluirá el antagonista para ubicar los márgenes lo más lejos posible de ese punto, se logrará un mejor resultado a largo plazo de la restauración.
- Examen radiográfico: para establecer de antemano la profundidad y localización de la lesión (fig. 45-2).
- Morfología: grabar mentalmente la forma de la pieza (convexidad, anomalías, etc.) para poder reconstruirla lo mejor posible y lograr así un mejor resultado estético. Es necesario también un buen estudio de la relación de contacto (recordar los elementos que la componen) (fig. 45-3).

Se debe realizar una limpieza correcta para eliminar totalmente la placa y cálculo de la zona; a veces es necesario efectuarla en sesiones previas.

Se aplica anestesia infiltrativa y luego en la papila para pasar a lingual a través de ella, de modo que no haya

Fig. 45-3. Análisis de la oclusión.

Fig. 45-5. Continuación de la apertura a velocidad convencional con fresa redonda.

dolor en el momento de la separación. Una vez hecho esto, se cepillan los dientes con una brochita (cepillo) y piedra pómez y se pasa hilo de seda por los espacios interdentarios para eliminar detritos y la capa de mucina. Inmediatamente, se realiza el aislamiento del campo operatorio. Se presenta arco y goma sobre los dientes y, con un marcador, se señala la parte central de las piezas por aislar.

Es aconsejable aislar de canino a canino. Una vez aislado, se insertan bandas de goma por los espacios interdentarios para mantener la goma en posición. Se prefiere esto a los clamps o a las cuñas porque estas gomas no dañan las lengüetas. Luego se secan bien los dientes para que la goma se invagine dentro de la encía y se obtenga de esta manera un aislamiento absoluto del campo operatorio. Si la goma queda en filo (sin invaginar) sobre el diente, es probable que haya filtraciones. En el diente por tratar se coloca una cuña de madera para separar las piezas y lograr un mayor acceso a la cavidad de caries y más visibilidad. La separación debe realizarse en forma lenta para no producir lesiones en las fibras periodontales.

Apertura

Como se mencionó anteriormente, la apertura se realiza desde labial en la cara proximal primeramente con el canto de una fresa 33½ (fig. 45-4) para hacer una muesca en el esmalte intacto y luego se continúa con una fresa redonda pequeña, (de carburo o acero) a velocidad convencional (fig. 45-5). En el sector anterior, no se utiliza velocidad superalta o alta, ya que dado lo reducido de la preparación cavitaria, se corre el riesgo de realizar una sobreextensión. Aunque se utilice baja velocidad es aconsejable proteger el diente vecino con una lámina de acero. Una vez abierta la cavidad y alcanzado el límite amelodentinario, se lo sobrepasa ligeramente. Se cambia la fresa por un cono invertido N° 33½ o 34, con la cual se hace la conformación (si la cavidad de caries lo hubiese permitido, también podría usarse esta fresa para realizar la apertura y luego la conformación). También es válido utilizar cinceles curvos de Weldestaedt o cinceles rectos de Black de tamaño adecuado si se encuentra la caries con esmalte socavado, lo que facilitaría la apertura. Además, con estos instrumentos apoyados en el diente vecino ya se le daría la inclinación adecuada a las paredes al ir clivando el esmalte, para continuar luego con la extensión y conformación de la preparación cavitaria. Una vez realizada la apertura y según el tamaño de la lesión cariosa, se debe cambiar a una fresa de cono invertido N° 34 (nunca más grande en el sector anterior). También se debe recordar que la fresa de cono invertido trabaja por tracción desde el límite amelodentinario hacia afuera.

Fig. 45-4. Separación con cuña de madera para lograr un mejor acceso y visibilidad. Inicio de la apertura con fresa 33½.

Conformación

Ahora se describirá cómo se debe ubicar la fresa para obtener mejores resultados y a la vez rapidez en la conformación de la preparación cavitaria.

Pared labial: como se dijo en la apertura, se puede apoyar en la cara labial del diente vecino (esto ayudará para darle la forma a la pared labial). Con fresa de cono invertido trabajando por tracción se irá clivando el esmalte; con el costado de la fresa se tallará la pared labial y con su extremo, el piso pulpar en toda su extensión (fig. 45-6). Se cambia de posición para tallar la pared palatina, con la misma fresa desde labial, con el extremo de la fresa se talla la pared palatina y con el costado, el piso pulpar. De esta forma, se tendrían las dos paredes del triángulo, labial y palatina y, además, su vértice incisal; faltaría tallar su base o pared gingival que se realiza sin cambiar la fresa pero desde incisal. Con la base de la fresa, se talla la pared gingival y con el costado, el piso pulpar.

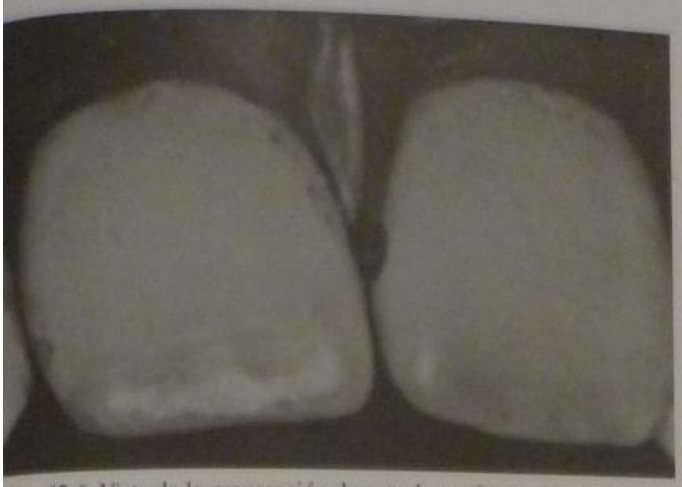

Fig. 45-6. Vista de la preparación durante la conformación cavitaria.

Fig. 45-7. Aspecto de la cavidad al terminar la conformación.

Como resultado de la inclinación de la fresa en la confección de las distintas paredes, éstas son expulsivas en toda la extensión de la preparación cavitaria, que es el resultado que se deseaba obtener. En el piso pulpar se obtendrá, asimismo, por las distintas posiciones de la fresa, un piso cóncavo, que también es el objetivo al que se quería llegar (fig. 45-7).

Remoción de tejidos cariados

Como el lector podrá notar, hasta ahora no se ha hablado de eliminación del tejido cariado, porque recién en este momento se realiza. Al tener ya efectuada la conformación y delimitada la preparación cavitaria, se puede visualizar con mayor precisión el cono de caries y, con fresa redonda lisa de tamaño adecuado (véase fig. 45-8), se lo podrá perseguir con mayor seguridad de no exponer la pulpa accidentalmente.

Una vez realizado este importante paso operatorio, la preparación cavitaria está totalmente diseñada en cuanto a sus límites y a su profundidad, y lo que resta hacer es la protección dentinopulpar, las retenciones, agudización de los ángulos diedros y triedros que son redondeados, y la terminación y alisado de paredes con el bisel correspondiente en el borde cavo superficial.

La protección dentinopulpar puede hacerse en este momento o después de terminar las paredes.

Terminación de paredes y agudización de ángulos

Se realiza con instrumental cortante de mano, por lo que utilizamos azadones en la misma secuencia en que se usó el instrumental rotatorio.

Desde labial y apoyado en la cara homónima del diente vecino, con el filo lateral se alisa la pared labial y con su parte activa (real), el piso pulpar. Debe recordarse que nosotros, siguiendo a Parula, afilamos el instrumental de Black en sus partes laterales. Con el mismo instrumental, desde labial con su parte activa (real), se alisa la pared palatina y con su filo lateral en el piso pulpar se agudiza el ángulo. Por último, desde incisal, con su parte activa se alisa el piso pulpar. Se debe recordar que aquí estaban las retenciones que se habían agudizado anteriormente.

En la actualidad, a esta preparación cavitaria se le agrega el bisel, elemento muy importante porque por medio de él se aumenta la superficie de grabado, se mejora la traba mecánica del material y, al mismo tiempo, se obtiene un mejor resultado estético. El bisel se realiza con piedra troncocónica (N° 852-858 u 859) por todo el contorno cavitario.

El ancho del bisel debe ser de 1 a 2 mm abarcando 1/4 del esmalte o lo que la preparación cavitaria nos permita por su acceso. Siempre debe realizarse bisel en todo el cavo superficial adamantino de la preparación cavitaria (fig. 45-9).

Limpieza

La limpieza de la preparación cavitaria se hace con algún agente específico para eliminar los restos de barro dentinario que hayan quedado en las paredes cavitarias; también se pueden utilizar productos comerciales, soluciones detergentes o Tubulicid (fig. 45-10). De esta forma, el tejido dentinario queda preparado para una mejor adaptación del material de restauración a las paredes cavitarias (fig. 45-11).

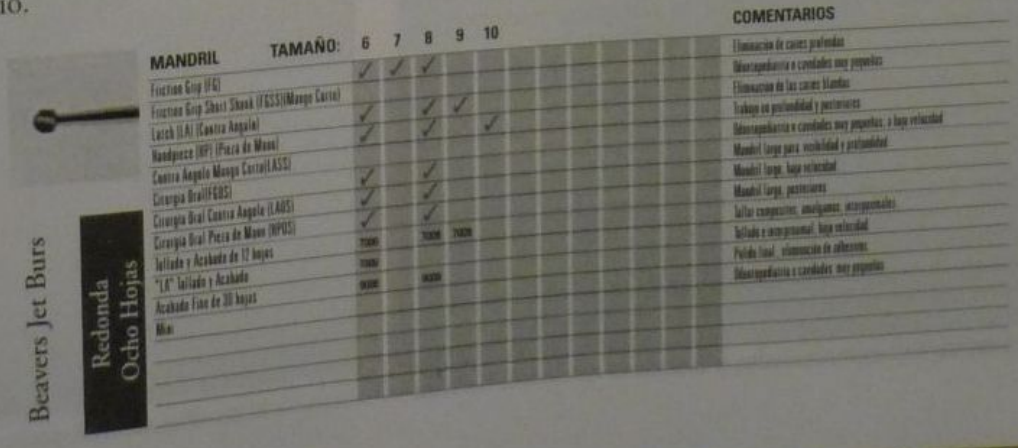

Beavers Jet Burs

Redonda Ocho Hojas

MANDRIL / TAMAÑO:	6	7	8	9	10	COMENTARIOS
Friction Grip (FG)	✓	✓	✓			Eliminación de caries profundas
Friction Grip Short Shank (FGSS)(Mango Corto)						Odontopediatría o cavidades muy pequeñas
Latch (LA) (Contra Angulo)	✓		✓	✓		Eliminación de las caries blandas
Handpiece (HP) (Pieza de Mano)	✓		✓		✓	Trabajo en posición y posteriores
Contra Angulo Mango Corto(LASS)						Odontopediatría o cavidades muy pequeñas, a baja velocidad
Cirurgia Oral(FGOS)	✓		✓			Mandril largo para vestibulidad y posterioridad
Cirurgia Oral Contra Angulo (LAOS)	✓		✓			Mandril largo, baja velocidad
Cirurgia Oral Pieza de Mano (HPOS)	✓		✓			Mandril largo, posteriores
Tallado y Acabado de 12 hojas	TC6OU		TC8OU	TC9OU		Tallar composites, amalgamas, microprotesis
"LA" Tallado y Acabado	TC6OU					Tallado e interproximal, baja velocidad
Acabado Fino de 30 hojas	W6OU		W8OU			Pulido final, eliminación de adherentes
Mini						Odontopediatría o cavidades muy pequeñas

Fig. 45-8. Tamaños y usos sugeridos de las fresas redondas.

Fig. 45-9. Tallado del bisel en incisal y vestibular.

Fig. 45-10. Limpieza con agua y soluciones hidrodetergentes.

Protección dentinopulpar

Para el sector anterior, como la mayoría de los autores, considero que el mejor material es el hidróxido de calcio fraguable. Se lo coloca en el piso cavitario en toda su extensión; de lo contrario, el material sólo quedaría retenido por el grabado ácido. Aunque algunos autores opinan que es suficiente, nosotros preferimos que el material tenga un mejor anclaje en el diseño cavitario.

El cemento de fosfato, utilizado años atrás, ya no se usa porque en el sector anterior no es necesaria tanta resistencia, ya que aquí no existen las fuerzas de oclusión como en el sector posterior. No creemos que sea tóxico para la pulpa si se lo utiliza correctamente, pero razones prácticas como técnicas de espatulado, tiempo de fraguado, etc. hicieron que cayera en desuso.

Las bases de óxido de zinc y eugenol no se utilizan porque el eugenol altera la polimerización del material.

Las ventajas del hidróxido de calcio fraguable son su fácil técnica de manipulación, rapidez en su preparación y llevado a la preparación cavitaria, rapidez de endurecimiento, inocuidad para la pulpa, que no altera el fraguado del material, etc.

Grabado ácido

Como ya se sabe, la técnica del grabado ácido consiste en la aplicación de ácido fosfórico al 37% sobre la superficie del esmalte, sobre la cual previamente se había tallado un bisel en todo el borde cavo superficial. El grabado ácido crea microporos que aumentan la retención del material y también evita la filtración marginal aumentando la hermeticidad de la restauración.

Es preferible usar ácido en forma de gel. Se lo aplica con pincel, ansa o cualquier instrumento que sirva para ese fin con la precaución de no exceder los límites de la preparación cavitaria (1 o 2 mm).

En cuanto al tiempo de grabado, según los distintos autores es de 15 a 30 segundos (véanse caps. 33 y 42).

Una vez lavado y secado, se observará que el esmalte grabado presenta un color blanco tiza que significa que ya está en condiciones de poder recibir el adhesivo (si esto no sucediese, se repite la operación hasta lograrlo). El adhesivo, material de baja tensión superficial, se introduce en las microporosidades y brinda la retención mecánica, y a la vez es el medio de unión con el composite; de esta forma, se obtendrá una gran retención entre diente y restauración.

A continuación, se prepara el material de elección, que puede ser de polimerización química o física, y el instrumental necesario (pinceles, torundas de algodón o esponjitas, espátulas de teflón, matrices, pinzas de Hawe, matriz de plata, compuesto de modelar, bisturíes hoja 11 y 12, fresas multifilos, piedras de diamante de grano fino para pulir composites, puntas de goma, tiras para pulir, etcétera).

Inserción del sistema adhesivo

Si es de polimerización química o dual, el tiempo de mezclado será rápido, de 15 a 30 segundos. Con la ayuda de un pincel se pincela la superficie grabada.

Con la jeringa de aire se echa un chorro de aire para eliminar los excesos. La capa que queda servirá de medio de unión entre el diente (unión física) y el material (unión química). La polimerización del adhesivo tardará aproximadamente 4 minutos, pero no es imprescindible esperar este tiempo para la inserción del composite.

Si se utiliza resina de activación física por luz, también se la lleva con un pincel. Luego se echa un chorro de ai-

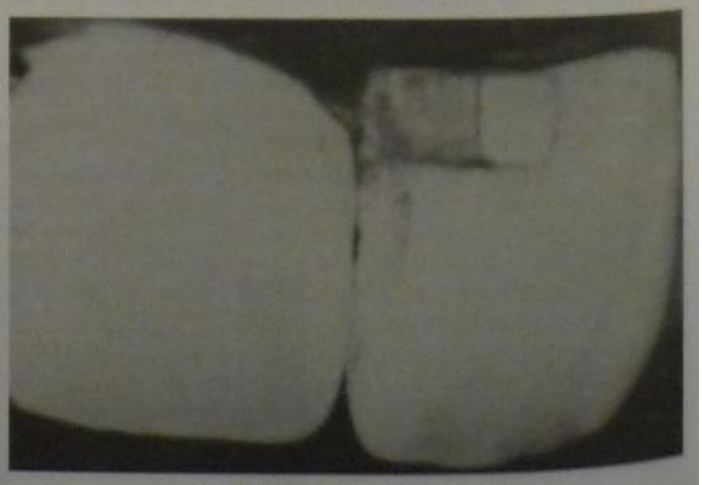

Fig. 45-11. Aspecto de la cavidad.

Fig. 45-12. Aplicación de la resina reforzada y contención con matriz de acetato.

Fig. 45-13. Recorte de excesos con bisturí, piedras y fresas.

re para eliminar bien el excedente; queda una capa muy fina y pareja. Por la acción de la luz se la polimeriza. La preparación cavitaria queda en condiciones de ser llenada con el composite. De lo contrario, si no se echa aire y queda una capa muy gruesa de material, al no tener carga, tiene grandes variaciones volumétricas que con el tiempo producirían filtración marginal. Éste es un paso de técnica de mucha importancia.

Inserción del composite

Es importante recordar aquí que la selección del color debe ser realizada antes de aislamiento, dado que en el tiempo que insume el aislamiento de los dientes y el tallado de la preparación cavitaria las piezas habrán perdido humedad. Esto produce una variación del color. Si lo tomamos en este instante, por lo general dará como resultado un tono equivocado. Por ello se menciona una vez más que la selección del color debe realizarse en cuanto el paciente se sienta en el sillón.

Se recomienda realizar el llenado de la preparación cavitaria en dos o más etapas por capas o incrementos sucesivos. Se procede de igual forma con materiales de activación química o física. De esta forma se van compensando las contracciones del material, que aunque siempre se producen, lo hacen mucho más si se llena la preparación cavitaria en un solo tiempo.

La primera porción de material se lleva al piso cavitario y se distribuye por el piso y ángulos (sin tener colocada la matriz).

Se polimeriza de acuerdo con el material utilizado y se coloca otra capa que llegará casi al cavo superficial cavitario; se repite la operación y en este momento se procede a colocar la matriz. Por supuesto que cuando la preparación cavitaria es pequeña, sólo se podrá realizar el llenado en dos tiempos y no más, pero nunca se debe realizar en un solo tiempo.

Matriz

En cuanto a la matriz por utilizar, se debe hacer una diferencia entre los materiales de activación química o física. Cuando se utilizan materiales de activación química, se utiliza matriz de plata laminada porque se puede contornear mejor. Con los materiales de curado físico o lumínico, se utilizan las matrices transparentes de acetato.

Una vez que la preparación cavitaria está prácticamente llena, se la debe convertir en restauración (color, forma, contorno). Se prepara la matriz y se la lleva a su posición, tratando de introducirla entre la cuña y el diente. Si esto no fuese posible, se retira la cuña, se presiona la matriz y luego se vuelve a acuñar para que la matriz quede aprisionada y evite así los excesos gingivales que son los más difíciles de retirar.

Luego se pega con compuesto de modelar por lingual para que quede inmóvil durante las maniobras y se puedan utilizar las dos manos.

Se llena con exceso para tener presión positiva al rebatir la matriz sobre la cara labial (fig. 45-12). Previamente, se retiran los excesos de material con la espátula, se rebate la matriz, se la sostiene con las pinzas de Hawe y se polimeriza con la luz.

Una vez polimerizado el material, se elimina el compuesto y la matriz pero no la cuña que mantendrá separados los dientes. Ese espacio permitirá trabajar con los elementos de pulido (bisturíes, tiras, discos, etc.). Se procede primero a eliminar con bisturíes de hoja N° 12 los excesos gingivales tanto por labial como por lingual y de hoja N° 11 los excesos de las caras libres (fig. 45-13).

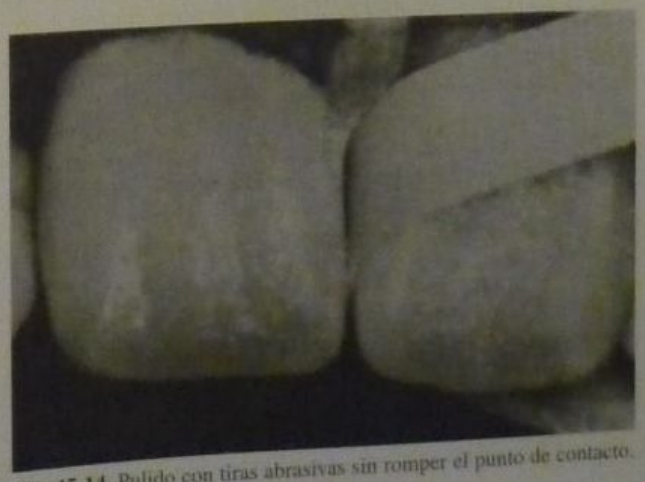

Fig. 45-14. Pulido con tiras abrasivas sin romper el punto de contacto.

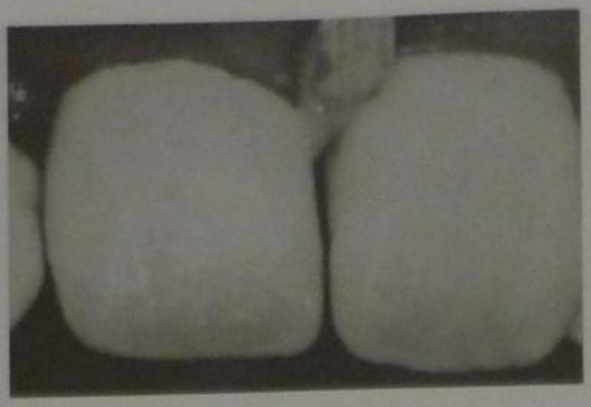

Fig. 45-15. Se aplica resina fluida.

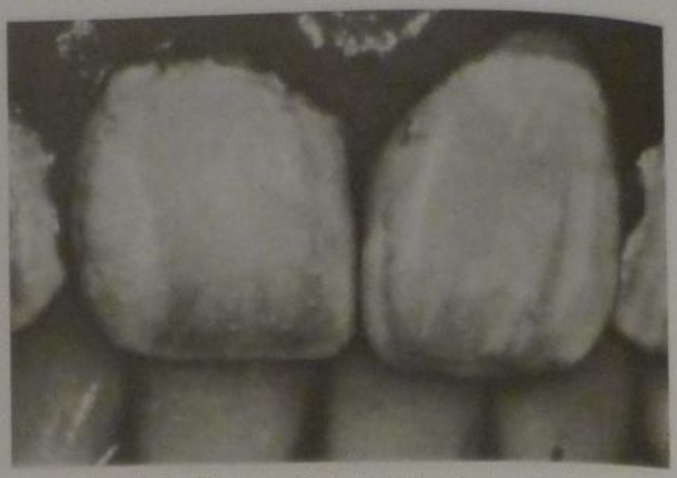

Fig. 45-16. Restauración terminada a mayor aumento.

Luego, con fresas multihojas o piedras de diamante superfinas, se da una mejor anatomía a la restauración eliminando todo exceso que esté por fuera de los límites cavitarios. Seguidamente, con tiras para pulir especiales para composite, se le da un acabado más perfecto (fig. 45-14).

Algunos autores recomiendan discos para pulir, pero son difíciles de utilizar en clase III por su tamaño y forma.

Por último, se realiza la operación de regrabado.

Durante las maniobras de tallado, terminación y pulido, en algún lugar del cavo superficial de la preparación cavitaria puede haberse dañado una pequeña porción de esmalte que, por ser minúscula, no se la visualiza.

También puede haber quedado un microporo. Para corregir estos defectos, en el límite cavo superficial cavitario se graba nuevamente con ácido durante 15 segundos, se lava, se seca, y se coloca resina fluida para evitar cualquier tipo de filtración a este nivel (fig. 45-15).

Una vez eliminada la cuña y retirado al aislamiento, la restauración estará lista para ser expuesta al medio bucal (fig. 45-16). El éxito clínico dependerá de la pureza técnica que se haya utilizado durante todas las maniobras operatorias y del cuidado que tenga el paciente con su higiene bucal.

46

Restauraciones de clase III mediana y grande

Henrique Teitelbaum

INTRODUCCIÓN

De acuerdo con la *histórica* clasificación etiológica de Black,[1] las preparaciones de clase III son las que se hacen para restaurar lesiones cariosas que involucran las caras proximales de los dientes anteriores sin comprometer el ángulo incisal.

Otras causas también pueden llevar a este tipo de preparación: traumatismos, defectos congénitos o iatrogenia. Por razones didácticas, las restauraciones pueden ser divididas según su tamaño en pequeñas, medianas y grandes.[2] La restauración de clase III pequeña, o estrictamente proximal, ya ha sido tratada en esta obra y es la que se localiza en la cara proximal del diente sin extenderse a la cara labial o lingual (véase cap. 45).

La restauración de clase III mediana, diagnosticada en un estadio más avanzado, es aquella en la cual el proceso no sólo afecta la cara proximal, sino también la labial o la lingual. Se trata de una preparación compuesta, de dos caras (fig. 46-1).

La restauración de clase III grande es aquella en la cual están afectadas las caras proximal, labial y lingual. Es una preparación compleja, de tres caras (figs. 46-2 a 46-4).

La restauración de estas preparaciones siempre ha sido un desafío debido a que la estética es un factor muy importante. Por eso, cuanto menor sea la cantidad de tejido dentario removido, especialmente en el área labial, mayores serán las probabilidades de éxito. El tamaño de la preparación cavitaria se relacionará en forma directa con la extensión de la caries y el material restaurador por emplear.

Selección del material restaurador

Para el odontólogo siempre fue un problema contar con un material restaurador para emplear en aquellos casos en los que estuviera involucrada la estética. El acrílico

Fig. 46-1. Preparación de clase III mediana proximolabial.

Fig. 46-3. Restauraciones de clase III grandes labioproximolinguales (vista bucal).

co autopolimerizable y el cemento de silicato, aun cuando no respondieran a las necesidades, se emplearon durante largo tiempo sin alcanzar las mejores condiciones en relación con la longevidad y la resistencia. Por otro lado, la orificación no presenta una estética deseable, a pesar de tener excelente resistencia (fig. 46-5).

Hoy estos materiales han caído en desuso debido a los inconvenientes citados, y son solamente parte de la evolución de la odontología restauradora.

Actualmente, el material de elección para restaurar estas lesiones es el composite, de preferencia el fotocurable, que emplea la luz visible. También pueden utilizarse, según el caso clínico, el ionómero vítreo de tipo 2 convencional o modificado con resinas (ionorresina) y el compómero.

RESTAURACIÓN CON COMPOSITE

Las resinas se volvieron sumamente valiosas desde el punto de vista clínico después de que Buonocuore,[3] en 1955, propuso la técnica de grabado ácido del esmalte, así como después de la introducción de los composites por Bowen;[4,5] actualmente, sean cuales fueren el tipo de composite empleado y el de adhesivo, no se puede prescindir de este procedimiento en las restauraciones estéticas del sector anterior.

El composite fotoactivado a través de la luz visible ofrece muy buenas condiciones desde el punto de vista estético pero exige una técnica muy rigurosa. El éxito de la restauración se relaciona directamente con la aplicación correcta de la técnica empleada. Más allá de las instrucciones del fabricante del producto que se va a utilizar, el aislamiento absoluto del campo operatorio con dique de goma y la preparación correcta del diente son indispensables para el éxito de la restauración. Por otro lado, el profesional debe dominar perfectamente la técnica de empleo del material. El composite fotoactivado es un material que no perdona fallas, y la atención a todos los detalles debe ser constante.

Actualmente, las dificultades para el odontólogo general consisten en conocer el material para poder seleccionar el más indicado para cada caso, decidir cuándo se debe colocar o no una protección dentinopulpar, elegir el sistema adhesivo por utilizar, conseguir un terminado y

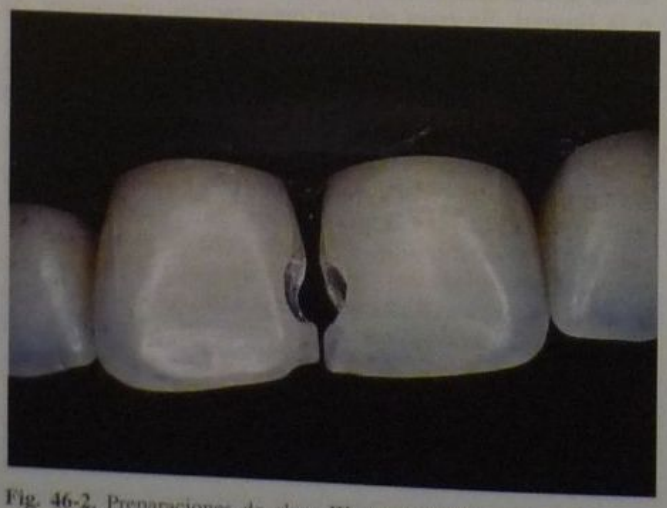

Fig. 46-2. Preparaciones de clase III grandes labioproximolinguales (vista bucal).

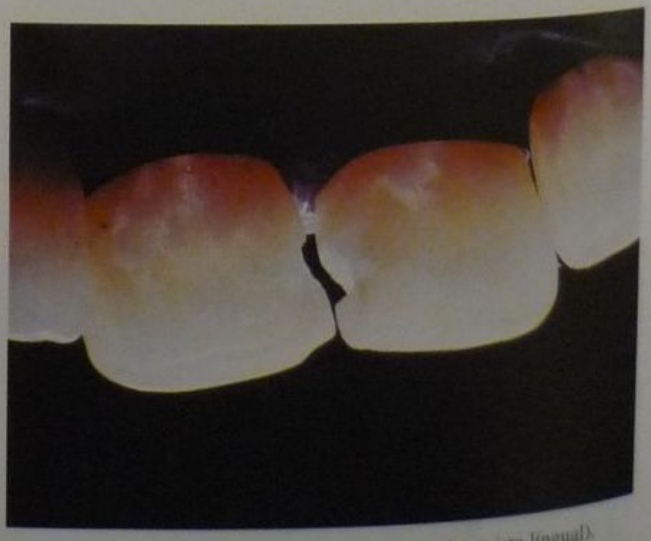

Fig. 46-4. Preparaciones de clase III grandes (vista lingual).

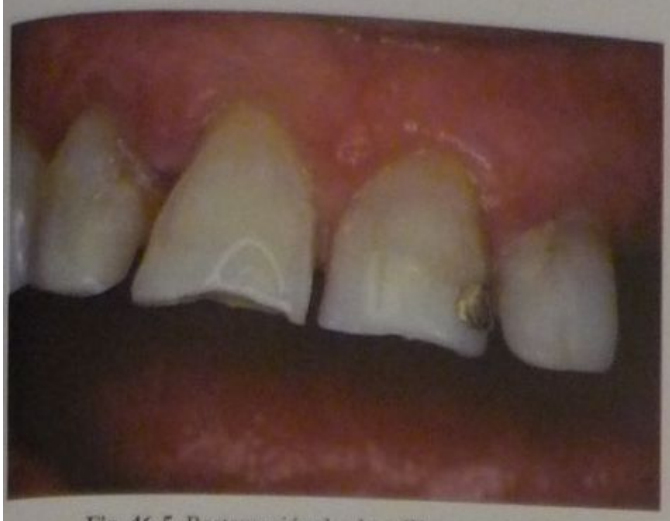

Fig. 46-5. Restauración de clase III con orificación.

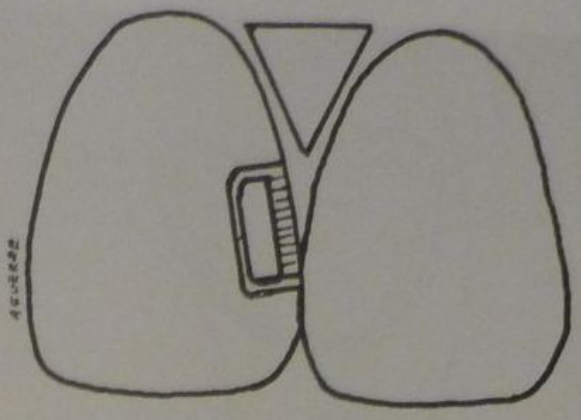

Fig. 46-6. Preparación proximolabial. Se observa el bisel por labial y la pared lingual.

pulido lo más perfecto posible, y evaluar *potenciales* problemas futuros asociados con la flexión del diente, lo que puede disminuir el éxito de la restauración.

Tiempos operatorios de la preparación

Los tiempos operatorios de la preparación para composite son: 1) maniobras previas, 2) apertura y conformación, 3) extirpación de tejidos deficientes, 4) protección dentinopulpar, 5) retención, 6) terminación de paredes y 7) limpieza (cuadro 46-1).

A continuación se describen los tiempos operatorios para las preparaciones proximolabial (fig. 46-6), proximolingual (fig. 46-7) y labioproximolingual (fig. 46-8). Las variantes entre los diferentes tipos de preparación están relacionadas fundamentalmente con el sitio de apertura y la facilidad de acceso.

Maniobras previas

Son maniobras que tienen el objetivo de preparar el diente y el campo operatorio para permitir la correcta aplicación de la técnica y también para obtener la cooperación del paciente.

Las maniobras previas incluyen:

a) Diagnóstico pulpar, prueba de vitalidad, radiografía y transiluminación si es necesario. Estos pasos son muy importantes, especialmente cuando el diente ya tiene tratamiento endodóntico o cuando se va a intervenir para cambiar una restauración antigua que presenta filtración marginal.

b) Observación de la forma de la tronera y condición de la papila gingival, con el objeto de no alterar la anatomía del diente con la restauración.

c) Examen de la condición gingival. Cualquier situación anormal debe ser tratada antes de la restauración, con la orientación del paciente en cuanto a métodos de higiene oral, o en intervención directa si el caso lo exige. Siempre que sea posible, es importante mantener el límite cervical fuera del surco gingival, es decir, supragingival, respetando el espacio biológico.

El límite supragingival trae algunas ventajas: facilidad de higienización, mejor terminado y pulido, mejor cierre marginal, impide la irritación e inflamación en el surco gingival, disminuye la posibilidad de retracción gingival.

Cuando por razones técnicas, debido a la localización o la extensión de la lesión, la preparación llega a ser subgingival, la encía será apartada del modo más atraumático posible, para que sea reversible; es preferible una técnica químico-mecánica a una quirúrgica, especialmente por la retracción que pueda ocurrir. Estudios actuales informan que ocurre 0,1 mm de retracción con cualquiera de los métodos empleados, pero siempre el método quirúrgico es más traumático. Por lo tanto, los tejidos gingivales se deben manejar con

Cuadro 46-1. *Tiempos operatorios de la preparación para composite*

1. Maniobras previas
2. Apertura y conformación
   2.1. Contorno
   2.2. Forma de resistencia
   2.3. Forma de profundidad
3. Extirpación de tejidos deficientes
4. Protección dentinopulpar
5. Retención
6. Terminación de paredes
   6.1. Bisel
   6.2. Alisado
7. Limpieza

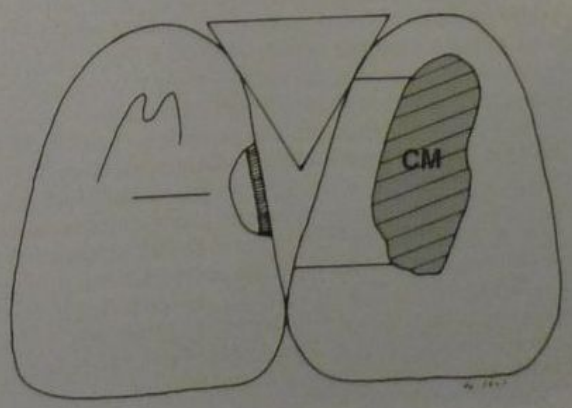

Fig. 46-7. Preparación proximolingual. Se observa una lámina metálica pegada con compuesto de modelar (*CM*) en el diente vecino.

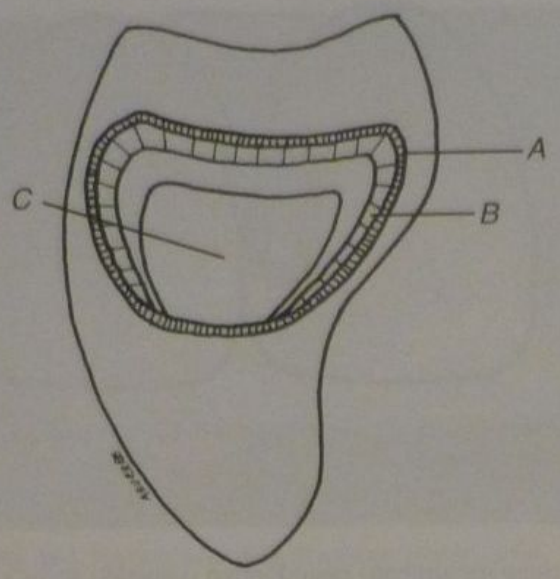

Fig. 46-8. Preparación labioproximolingual. *A.* Bisel del borde cavo superficial. *B.* Esmalte sin biselar. *C.* Dentina de la pared axial.

mucho cuidado, especialmente cuando tratamos de cuidar la estética.

d) Anestesia. Se sugiere que siempre se use anestesia local, porque ello permitirá contar con la cooperación del paciente la ausencia de dolor hará que el paciente se mantenga tranquilo durante todo el tiempo que dure el acto operatorio. La colocación del dique de goma también se verá facilitada por la ausencia de dolor.

e) Profilaxis. Mientras se completa la anestesia, se lleva a cabo una profilaxis con pasta de piedra pómez y agua con tacita de goma a baja velocidad. Esta maniobra tiene la finalidad de limpiar los dientes para permitir la selección del color de la restauración.

f) Selección del composite y del color. La selección del composite, híbrido o de micropartículas, se hará de acuerdo con la localización de la lesión.

En cuanto a la selección del color, un paso muy importante, una técnica que recomendamos es la que toma una porción de alrededor de 2 mm del material del color elegido por observación o de acuerdo con la escala del fabricante, se la coloca en la cara labial del diente que se va a restaurar y se la polimeriza. De esta manera, se obtiene una referencia muy próxima de cómo quedará el color final de la restauración y de si será preciso emplear algún tinte para llegar al color deseado, el cual siempre deberá estar colocado internamente y ser recubierto por la última capa de resina. Con relación al tercio incisal, podrá o no tener algo de translúcido, de acuerdo con el diente que es restaurado y sus vecinos, tomando en consideración la edad del paciente. Es importante que esta maniobra se realice antes del aislamiento, con el diente todavía hidratado, y de ser posible con luz natural. La resina elegida será preferiblemente híbrida de color dentina para las capas internas, y una resina de micropartículas para la capa externa, lo que confiere una lisura superficial y un pulido y brillo final superiores.

Cuando existe una comunicación vestibulopalatina en la restauración, hay que aplicar una capa de resina opaca intermedia para no permitir que la oscuridad de la cavidad bucal interfiera, por la translucidez natural del composite, en el resultado final. El color que percibimos en un diente es el resultado de los efectos ópticos combinados de las distintas capas de estructura dental, fundamentalmente la translucidez y el grosor del esmalte o del color de la dentina subyacente.

La restauración empleando capas de resina con distintas calidades ópticas nos permite alcanzar un resultado muy natural. Actualmente se presentan materiales con una amplia gama de colores para dentina y esmalte, así como opacadores, lo que facilita el proceso de selección de color (véase cap. 41).

Cuando se trata de restauraciones pequeñas o medianas, se puede conseguir un color muy semejante a la estructura dental vecina usando un solo color de resina. Cuando se trata de una restauración grande, resulta muy útil recurrir a la colocación de varias capas de color distinto para alcanzar mejor resultado.

Usar luz natural y hacer la selección del color antes de aplicar el dique de goma son puntos importantes en el resultado final.

g) Demarcación de los topes de oclusión. Es importante dejar registrados los contactos con el antagonista para evitar que la preparación y la restauración coincidan en ese punto en el que incide el diente antagonista.

h) Aislamiento absoluto. El composite (lo mismo que cualquier otro material restaurador) no debe ser manipulado en presencia de humedad. Hasta la humedad proveniente del surco gingival debe ser evitada, ya que altera las propiedades físicas del material. Este aislamiento sólo se consigue mediante la utilización del dique de goma correctamente invaginado.

i) Separación y protección. Para facilitar el acceso se recomienda la separación inmediata de los dientes mediante el empleo de un separador mecánico (separador de Ivory) o una cuña de madera, la cual además mantiene fija la tira metálica que se coloca para proteger al diente vecino durante la preparación. La banda metálica deberá tener aproximadamente el ancho gingivoincisal del diente y un largo tal que permita cubrir las caras labial y lingual del diente que se va a proteger. Se la fija con compuesto de modelar.

Las ventajas de la maniobra destinada a lograr la separación y protección durante el tallado de la preparación consisten en mejor acceso del instrumental manual o rotatorio, disminución de las probabilidades de lesionar el diente vecino durante los tiempos operatorios y protección de la papila gingival y del puente del dique de goma interdentario. Además, con la separación se facilita la inserción y la polimerización del material y se mejoran las condiciones de terminación de la restauración, lo que permitirá alcanzar la forma anatómica correcta y restaurar la relación de contacto con el diente vecino.

Apertura y conformación

Si la lesión cariosa ha debilitado la cara lingual, la apertura se realiza por esta cara. Si por el contrario la pared debilitada es la labial, la apertura se hace por labial. Se penetra en el esmalte con una fresa de carburo de tungsteno redonda pequeña (Nº 1/4, 1/2 o 1), de acuerdo con el tamaño de la lesión. Como alternativa se puede utilizar una fresa piriforme Nº 329 o 330. Si el diente vecino está muy bien protegido por la banda de acero fijada por la cuña y el acceso es favorable, se puede emplear

alta velocidad para romper el esmalte o para remover una restauración antigua. Esto permite que la intervención sea más cómoda para el paciente y que el trabajo con la fresa sea más rápido. Si el operador no posee suficiente experiencia clínica, se aconseja el uso de baja velocidad por razones de seguridad.

Contorno. Se continúa la conformación con la misma fresa a baja velocidad. El objetivo principal es conservar al máximo el tejido dentario. Por esta razón, el contorno de la preparación será dictado por la extensión de la caries y la apertura necesaria para que todo el tejido afectado por el proceso pueda ser convenientemente eliminado.

Forma de resistencia. Ésta es una zona donde no se verifican esfuerzos masticatorios y, por lo tanto, no hay razón para extirpar más tejido dentario con el fin de lograr una planimetría cavitaria. Si queda algo de esmalte sin apoyo dentinario por lingual y no está en contacto con el antagonista en relación céntrica de oclusión, no hay motivo para removerlo. Si estuviera en contacto con el antagonista en céntrica, se recomienda quitarlo. Por labial se debe conservar todo el esmalte que se pueda porque no hay material que pueda sustituirlo con el mismo brillo y aspecto (figs. 46-9 y 46-10).

Forma de profundidad. La preparación se extenderá en profundidad exclusivamente hasta donde llegue la lesión, ya sea en esmalte o en dentina.

Fig. 46-9. Preparación grande, vista lingual. Se conserva todo el esmalte bucal posible, aun cuando no esté totalmente sostenido por dentina.

Extirpación de tejidos deficientes

Se debe prestar atención muy especial a la eliminación completa del tejido cariado. Esta maniobra se ejecuta a baja velocidad con fresa esférica lisa de tamaño acorde con la extensión y la profundidad de la lesión. Si hay mucho tejido cariado, su extirpación puede iniciarse con cucharitas.

La dentina manchada puede tener dos orígenes: a) caries y b) esclerosis dentinaria. La caries debe eliminarse totalmente. Para verificar la existencia o no de tejido cariado es necesario recurrir a un detector de caries. La esclerosis dentinaria o tejido manchado puede quedar y su efecto estético desfavorable se puede enmascarar con opacificadores y pigmentos durante el proceso de restauración.

Protección dentinopulpar

Como primer paso se lava la preparación con una solución limpiadora microbicida. Son varios los aspectos que deben considerarse en relación con la elección del tipo de protección por realizar: a) el tipo de lesión: nueva o recidivante, b) la profundidad de la lesión: tercio externo, tercio medio o tercio interno de la dentina y c) la edad del diente y/o del paciente.

Los materiales que se usan para la protección dentinopulpar son los cementos de ionómero vítreo y de hidróxido de calcio fraguable. Si la preparación se localiza en profundidad no más allá del tercio medio de la dentina, bastará con colocar una capa de ionómero vítreo de 1 mm de espesor, aproximadamente. Si hay algún punto más profundo, que llegue hasta el tercio interno de la dentina y deje menos de 1 mm de espesor de dentina entre el fondo de la preparación y la pulpa, se debe proteger con cemento de hidróxido de calcio fraguable y luego colocar una capa de ionómero vítreo de aproximadamente 1 mm de espesor.[6] La preocupación por los aspectos biológicos asociados con el empleo del ionómero vítreo motivó que Tyas[7] realizara un extenso trabajo de revisión, en el que relacionó el uso del ionómero con la reacción pulpar. Su conclusión es que este material puede ser empleado con seguridad en dentina sana, pero que la existencia de un espesor de no más de 0,5 mm de dentina remanente o la microexposición pulpar indican el uso de una capa previa de hidróxido de calcio.

Si la preparación no llega más que al tercio externo de la dentina, bastará con usar los adhesivos "hibridantes" para cerrar los túbulos dentinarios y no será necesario colocar otro material protector. Esto se realizará en el segundo tiempo operatorio de la restauración. En cuanto a los adhesivos dentinarios, si bien algunos de ellos presentan gran resistencia adhesiva inicial, pierden gradual-

Fig. 46-10. Preparación grande, vista lingual. Igual consideración que en la figura 46-9.

mente esta capacidad debido a los cambios térmicos y a la constante presencia de humedad proveniente de la pulpa y que llega por los canalículos dentinarios al contacto directo con los adhesivos, en la dentina. En cuanto a la acción de la temperatura, como existe una diferencia muy grande en el coeficiente de expansión térmica lineal entre composite y estructuras dentales (por lo menos tres veces mayor en el composite), cuando ocurren cambios térmicos, mientras el diente se contrae o dilata, el material lo hace en una proporción mucho mayor. Por otro lado, la constante presencia de humedad proveniente de la pulpa produce, a largo plazo, el deterioro de la adhesión.[8,9,10]

El cemento de ionómero vítreo presenta un coeficiente de expansión térmica lineal próximo al de la estructura dentaria y, por lo tanto, acompaña las alteraciones volumétricas del diente, lo que probablemente contribuya a una mejor adaptación marginal en el largo plazo.[11,12]

De cualquier modo, se sugiere un minucioso examen de la situación clínica para elegir el tipo de protección que se empleará (véase cap. 32).

Retención

En la actualidad, toda la retención se consigue a través de las técnicas adhesivas. Según Jordan y col.,[13] si existe 1 mm de esmalte alrededor del área por restaurar, el grabado ácido del esmalte solo es suficiente para conferir la retención necesaria para mantener la restauración en su sitio. Si el límite cervical de la preparación está ubicado en dentina o en cemento dentario, se puede hacer un surco con una fresa Nº 1/4 o 1/2 en la pared gingival para contribuir a la retención. Algunos autores recomiendan que en esta situación se coloque un cemento de ionómero vítreo para restauración que cubra toda la pared gingival para lograr un mejor cierre marginal.[14] Otros consideran que una técnica adhesiva correcta con un sistema adhesivo de última generación brindará resultados igualmente satisfactorios en tal sentido.

Terminación de paredes

Este tiempo operatorio incluye dos etapas: 1) bisel y 2) alisado.

Bisel. La confección del bisel es una maniobra que requiere especial atención y cuidado porque allí se va a realizar el grabado ácido del esmalte. El bisel y el grabado participan activamente en tres aspectos importantes del proceso de restauración:

a) Cierre marginal. Las microrretenciones que se consiguen con el grabado ácido a nivel del esmalte permiten, mediante el uso de una resina sin relleno o de un adhesivo dentinario, una mejor adaptación del material en esta zona, lo que impedirá la filtración marginal.
b) Retención. Con los composites actuales y el empleo de los sistemas adhesivos casi toda la retención se consigue a través del grabado ácido del esmalte que se realiza en el área del bisel, o sea, en el borde cavosuperficial. Para ello se aprovecha todo el esmalte existente a ese nivel e incluso el esmalte interno sin soporte que se haya conservado.
c) Estética. Éste es el tercer aspecto que confiere suma importancia a la confección del bisel en los márgenes del esmalte. En las preparaciones que abarcan la cara labial, donde se localiza la unión diente-restauración, el borde cavosuperficial exige un tratamiento especial para enmascarar esa unión.

La confección del bisel en esmalte aumenta el área por grabar, proporciona mayor retención al material restaurador y al mismo tiempo enmascara la unión diente-restauración mediante el pasaje gradual del material restaurador hacia el esmalte dentario. El bisel puede ser plano o cóncavo. El bisel plano se realiza con una piedra de diamante troncocónica delgada, empezando con una profundidad de 0,5 mm hasta terminar en cero. La extensión o ancho puede variar entre 1 y 2 mm, de acuerdo con el área por restaurar. El bisel cóncavo se hace con una piedra esférica de tamaño equivalente a una fresa Nº 3 (fig. 46-11). En la pared gingival sólo se puede hacer bisel si hay como mínimo 1 mm de esmalte y acceso para hacerlo. Si no es posible colocar la piedra de diamante en el borde del piso gingival, se hace un alisado con instrumental de mano. El bisel de la cara lingual se hace donde lo permite la oclusión del paciente. Debe evitarse el bisel en un tope de céntrica.

Alisado. El bisel se alisa con una fresa de múltiples filos de forma adecuada al tipo de bisel realizado o con instrumental de mano.

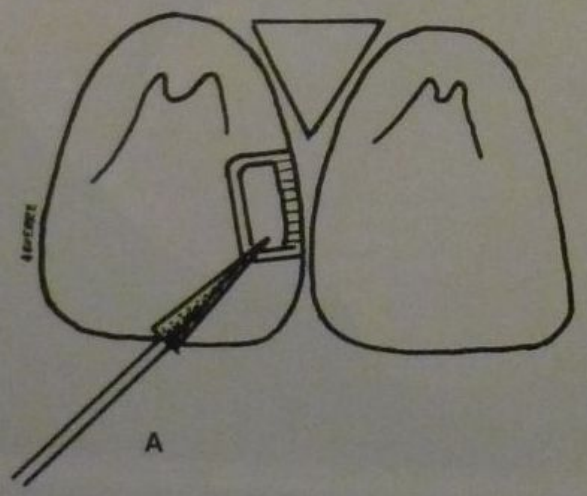

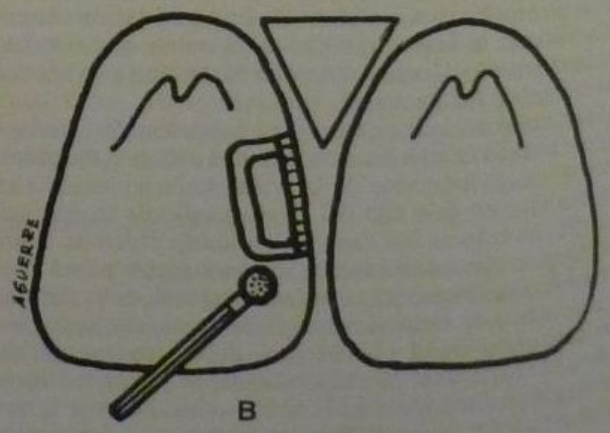

Fig. 46-11. Confección del bisel. **A.** Bisel plano. **B.** Bisel cóncavo.

impieza

Para limpiar los restos o detritos dentinarios (barro entinario) se utiliza una solución tensioactiva y micro-icida que contenga clorhexidina o la solución detergen-e-microbicida recomendada por Brännström y col. (Tu-ulicid). La solución se deja durante 15 segundos y se se-a con algodón o papel absorbente y chorros intermiten-es de aire, de tal modo que no se produzca dehidratación e la dentina. Algunos autores también recomiendan el mpleo de peróxido de hidrógeno al 3%. La limpieza de-e efectuarse antes de la protección dentinopulpar, antes e comenzar con la restauración y en todo otro momen-o en que sea necesario durante la preparación.

Tiempos operatorios de la restauración

Al comenzar con los tiempos operatorios de la restau-ación, la pieza dentaria debe estar bajo aislamiento ab-oluto con dique de goma. Dado que la estética es pri-nordial en este tipo de restauraciones, sobre todo cuan-lo involucran gran parte de la cara labial, la elección de os tipos de resina que van a ser empleados, la elección del color y de los pigmentos de caracterización debe ser particularmente cuidadosa.

La mayor dificultad asociada con la restauración de una preparación grande es la translucidez del material restaurador. Al elegir los colores que van a componer la restauración, se debe incluir un material opaco para eli-minar la oscuridad del fondo de la cavidad oral. Como los materiales opacos suelen tener una tonalidad más cla-ra, esto debe ser compensado al elegir los otros colores por utilizar. El composite opaco o el pigmento opacifica-dor debe ser colocado en la zona de la mitad de la distan-cia labiolingual para permitir un espesor suficiente del composite del color elegido, a fin de lograr equilibrio en-tre el color más claro y el opaco.

Los tiempos operatorios de la restauración con compo-site son: 1) preparación del sistema de matriz, 2) técnica adhesiva, 3) colocación del sistema de matriz, 4) manipu-lación del composite, 5) inserción, adaptación y modelado, 6) terminación y 7) control posoperatorio (cuadro 46-2).

Preparación del sistema de matriz

Antes de realizar las maniobras adhesivas se debe re-cortar, adaptar y probar la matriz que se va a utilizar. Asi-

Cuadro 46-2. *Tiempos operatorios de la restauración con composite*

1. Preparación del sistema de matriz
2. Técnica adhesiva
   - 2.1. Grabado
   - 2.2. Lavado
   - 2.3. Secado
   - 2.4. Colocación del sistema adhesivo
3. Colocación del sistema de matriz
4. Manipulación del composite
5. Inserción, adaptación y modelado
6. Terminación
   - 6.1. Forma
   - 6.2. Alisado
   - 6.3. Brillo
   - 6.4. Resellado
7. Control posoperatorio

Fig. 46-12. Matriz de acetato fijada en posición con cuña y compuesto de modelar.

mismo, se seleccionará la cuña y se la adaptará de modo que mantenga fija la matriz en gingival sin aplastarla y sin introducirse en la preparación.

La tira de acetato es la matriz más conveniente cuando se utiliza composite fotopolimerizable y debe ser recor-tada a lo ancho y a lo largo. El ancho debe ser igual al an-cho gingivoincisal del diente y el largo deberá cubrir sus caras labial y lingual. Se la debe contornear –presionán-dola con un movimiento rápido sobre un instrumento convexo– para que adquiera la curvatura de la cara pro-ximal.

Técnica adhesiva

Se debe realizar la técnica adhesiva según las indica-ciones del fabricante del sistema que se va a utilizar. Las distintas técnicas se indican en el capítulo 42.

Colocación del sistema de matriz

En este momento, se coloca la matriz de acetato pre-viamente adaptada, se la fija con la cuña de madera y se la consolida con compuesto de modelar en lápiz coloca-do en la cara opuesta a la de la inserción del material (fig. 46-12).

Manipulación del composite

El composite de fotoactivación es el material de elec-ción debido a su menor porosidad y a su mayor estabili-dad de color. En cuanto a la composición, vale decir composite híbrido o con relleno de micropartículas, este último está especialmente indicado para la cara labial por su excelente pulido. El híbrido se usa cuando la resisten-cia mecánica y la resistencia a la fractura son muy impor-tantes. Actualmente, se hacen investigaciones utilizando

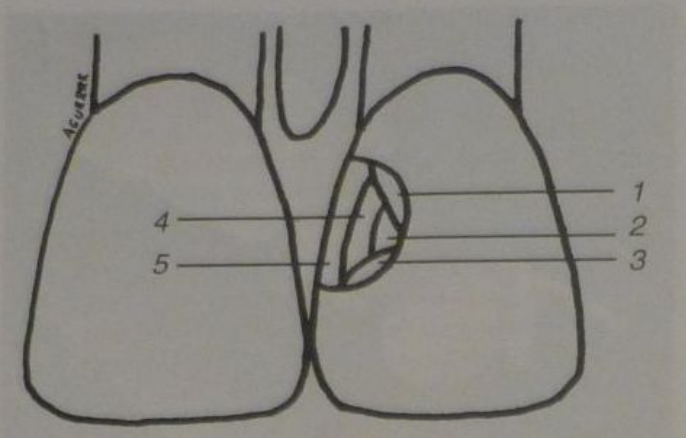

Fig. 46-13. Técnica incremental. Se aplica el composite según la secuencia de los números.

nanorrellenos (0,005-0,01 μm), lo que efectivamente aumenta el nivel de relleno y alcanza un porcentaje del 90 al 95% en peso. Esto reduce la contracción de polimerización y mejora significativamente las propiedades físicas del material.[15-17] La presentación del composite en forma de cápsulas precargadas que se aplican con una pistola inyectora facilita la inserción y disminuye las probabilidades de atrapar burbujas de aire.

Inserción, adaptación y modelado

El composite del color previamente seleccionado se inserta primero en las partes más profundas de la preparación y luego se adapta con un instrumento contra las paredes. Es una exigencia de la técnica que el material sea insertado en pequeñas porciones, no mayores de 1,5 a 2 mm de espesor (técnica incremental), con el objetivo específico de disminuir o anular la contracción de polimerización, que es su mayor inconveniente (fig. 46-13). Además, la técnica incremental permite que se alcance con seguridad la completa conversión del material.[18]

Debe recordarse que la contracción de polimerización ocurre tanto con el composite de autocurado como con el de fotocurado. Para eliminar al máximo los problemas con la contracción de polimerización, se debe hacerla siempre contra las paredes cavitarias para que no se cree una brecha en la interfase diente-restauración. Por ejemplo, cuando se inserta una porción de material en la zona gingival, la luz debe aplicarse también desde gingival. Lo mismo es válido para las otras paredes de la preparación. El tiempo de polimerización de cada incremento varía entre 30 y 40 segundos. Los colores más oscuros o los pigmentos opacificadores necesitan un tiempo mayor de exposición para polimerizar.

Después de cada incremento polimerizado, se observa el color de la restauración y se utiliza un tinte si es necesario, ya sea para ajustar el tono o para hacer efectiva una caracterización. Es importante remarcar que los pigmentos no pueden quedar en la parte externa y que siempre deben ser aplicados antes de la última capa de composite. Se continúa con la colocación y la polimerización de nuevas porciones hasta llenar totalmente la preparación. Cuando se coloca la última capa de material, que puede ser un composite de micropartículas, se la adapta bien, se eliminan los excesos y se contornea con el portamatriz, que se mantiene firme en posición mientras se polimeriza el material.

Todo el tiempo insumido por este procedimiento se compensa al final, ya que las maniobras necesarias para la terminación se reducen mucho cuando queda poco exceso para remover. Es importante hacer la verificación periódica del aparato que emite la luz para testear si la intensidad de luz emitida está dentro de los límites que permiten alcanzar la total conversión del material.[18,19] Con el surgimiento y desarrollo de la tecnología láser, se está testeando y realizando estudios en profundidad para su empleo en la polimerización de composites. Según algunos estudios, se podría disminuir en el 20 a 30% del tiempo de exposición a la luz.[20]

Terminación

La terminación abarca cuatro etapas: 1) forma, 2) alisado, 3) brillo y 4) resellado.

Forma. Si la inserción del composite se ha realizado de acuerdo con lo indicado en el paso operatorio Nº 5, las maniobras de obtención de la forma son muy limitadas. Los posibles excesos se remueven con bisturí de hoja intercambiable Nº 11 o 12, que resulta muy útil para las áreas cervical y proximal. Para las caras proximales se emplean tiras de pulir con el centro neutro (3M, Vivadent, Hawe, TDV o similares). Esta maniobra debe realizarse mientras la cuña está ubicada en su sitio, para que no se pierda el punto de contacto. La mitad de la tira presenta granulaciones más gruesas, mientras que la otra mitad tiene granulaciones más finas. En este paso se usa la primera, que sirve para remover los excesos. En la cara labial los excesos se eliminan con piedras de diamante troncocónicas de grano mediano o fino (entre 15 y 30 μm) a mediana velocidad.[21] También pueden utilizarse discos de pulir de grano grueso, a nuestro juicio preferibles, cuidando de no tocar el esmalte circundante.

En la cara lingual los excesos se remueven con piedras de diamante de forma esférica, de llama o de bala (K. G. Sorensen o similares). Cuando se emplean las piedras, debe tenerse especial cuidado para evitar tocar el esmalte. También se pueden utilizar fresas de doce filos, con toques muy leves.

Alisado. El alisado se realiza con piedras de diamante de grano fino o extrafino (entre 5 y 15 μm) o con fresas de doce filos de formas adecuadas a la cara donde se está trabajando. También se utilizan discos de aluminio de grano mediano y fino (Sof-Lex de 3M, Vivadent, Shofu, *TDV* o similares) y puntas de goma siliconada para alisado (Enhance o Kenda). Por proximal se usa la mitad más fina de la tira de pulir (fig. 46-14).

Brillo. El brillo se obtiene con fresas de 30 y 40 filos, discos de óxido de aluminio más extrafinos *(preferibles)*, gomas siliconadas extrafinas para brillo (Vivadent, Shofu) y brochitas húmedas con pastas de pulir de zirconio o similares.

Resellado. Una vez que se han logrado la forma, el alisado y el brillo se recomienda regrabar el margen de la restauración y colocar un agente adhesivo o una resina específica para ese fin (Fortify).[22] Este paso tiene la finalidad de cerrar cualquier falla presente en la unión diente-restauración o cubrir algún defecto de la superficie del composite.

Control posoperatorio

Se retira el aislamiento y se verifica que no haya quedado ningún exceso, especialmente en cervical, que pueda ocasionar retención de placa bacteriana. Se hace



A

B

Fig. 46-14. Instrumentos para alisado de la restauración: **A.** Discos de pulir sof-Lex extra delgados (3M). **B.** Tiras de pulir Sof-Lex.

el control de la oclusión con papel de articular. Si es necesario realizar algún retoque, se repetirá luego el resellado.

RESTAURACIÓN CON OTROS MATERIALES

En ciertas situaciones clínicas puede optarse por el uso de otros materiales de restauración como el cemento de ionómero vítreo de tipo 2 convencional o modificado con resinas (Vitremer, Fuji II LC, etc.) y el compómero (Dyract, Compoglass). Estos materiales están indicados en pacientes de alto riesgo por sus propiedades anticariogénicas y en lesiones ubicadas en cemento (especialmente odontogeriatría) por su capacidad de sellado y escasa microfiltración (véase cap. 36).[23,24]

REFERENCIAS

1. Black GV. Operative Dentistry. Medico-Dental. Chicago, 1908.
2. Barrancos Mooney J. Operatoria Dental. Técnica y Clínica. Buenos Aires, Editorial Médica Panamericana, 1981.
3. Buonocore MG. A simple method for increasing the adhesion of acrilic filling materials to enamel surfaces. J Dent Res 1955; 34:849.
4. Bowen RL. Effect of particle shape and size distribution in a reinforced polymer. J Am Dent Assoc 1954;69:481.
5. Bowen RL. Use of epoxy resins in restorative materials. J Dent Res 1956;35:360.
6. Mondelli J y col. Restaurações Estéticas. São Paulo, Sarvier, 1984.
7. Tyas MJ. Clinical studies related to Glass Ionomers. Oper Dent. 1992;17(supp.5):91.
8. Perdigão J, Lopes M. "Denting bonding – Question for the new Milienium". The Journal of Adhesive Dentistry 1999, vol.1, nº 3.
9. Frankenberger R, Kramer N, Petschelt A. "Dentin Bonding behavior after long-term water storage". Abstract 0497 – IADR 79th General Session, June 27-30. 2001 – Chiba – Japan.
10. Glantz P-OJ, Arnebrant T, Nylander T, Baier RE. "Bioadhesion – a phenomenon with multiple dimensions". Acta Odontol Scand 1999;57:238-241.
11. Navarro MF de L y col. O que é preciso saber ao respeito do ionômero de vidro? Inovações, vantagens e desvantagens. Y: Atualização na clínica odontológica – a prática clínica geral, págs. 61-74. Artes Médicas, São Paulo, 1994.
12. Silva e Souza Jr MH. Adesivos dentinários: evolução, estágio atual e considerações clínicas para sua utilização. Maxi-Odonto:Dentística 1995;1:14.
13. Jordan RE y col. Esthetic Composite Bonding. BC Decker, Toronto, 1988.
14. Hörsted-Bindslev P, Mjör IA. Modern Concepts in Operative Dentistry. Copenhagen, 1988.
15. Söderholm KJM. Does resine based dentine bonding work? Int Dent J 1995;46:371.
16. Heymann HO, Bayne SC. Current concepts in dentin bonding. J Am Dent Assoc 1993;124(5):26.
17. Farah J. Adhesivos. Dental Advisor 1994;1(1):3.
18. Carvalho RM, Pereira JC, Yoshiyama M, Paschley DH. A review of polymerization contraction: the influence of stress development vs stress relief. Oper Dent 1996;21:17-24.
19. Miyazaki M, Hattori T, Ichiishi Y, Kondo M, Onose H, Moore BK. "Evaluation of curing units used in private Dental offices". Oper Dent 1998;23:50-54.
20. Vargas MA, Cobb DS, Schmit JL. "Polymerization of Composites Resins: Argon Laser vs Convencional Light". Oper Dent 1998;23: 87-93.
21. Jung M. Surface roughness and cutting efficiency of composite finishing instruments. Oper Dent 1997;22:98.
22. Dickinson GL y col. Effect surface penetrating sealant on wear rate of posteriot composite resins. J Am Dent Assoc 1990;121:251.
23. Carvalho RM de. Ionômero de Vidro. Maxi-Odonto: Dentística 1995;1:4.
24. Mount GJ. An atlas of glass-ionomer cements: a clinician guide. London, Martin Demitz, 1990.

47

Restauraciones de clase IV

Gonzalo S. Barrancos

PRIMERA PARTE: CLASIFICACIÓN Y PREPARACIÓN DENTARIA

Las lesiones de clase IV son aquellas que afectan el ángulo incisal de los dientes anteriores. La técnica operatoria para las restauraciones de clase IV debe adaptarse a la etiología de la lesión, que puede ser: A. Caries proximal en sector anterior que debilite o fracture el ángulo. B. Traumatismos con fractura de ángulo (fig. 47-1). C. Defectos del esmalte en la zona del ángulo. D. Restauraciones de ángulo o proximales antiguas.

A. RESTAURACIONES ORIGINADAS POR CARIES

Las lesiones de clase III (caras proximales de incisivos y caninos) con frecuencia se extienden hacia incisal y debilitan o fracturan el ángulo incisal. Clínicamente, pueden presentarse con pérdida evidente de tejidos dentarios a ese nivel o sin ella. La decisión clínica de restaurar toda la superficie proximal y el ángulo faltante es más sencilla cuando hay destrucción evidente.

En cambio, las lesiones de clase III extensas hacia incisal pero sin fractura de ángulo llevan en muchos casos a que el operador deje un ángulo incisal debilitado sobre una gran restauración, el cual invariablemente se fracturará y, con ello, habrá fracasado el tratamiento de la pieza dentaria.

Es fundamental realizar un estudio exhaustivo del caso para tomar determinaciones antes de comenzar a trabajar. Se debe estudiar la extensión de la lesión de caries

Fig. 47-1. A. Lesión de clase IV por caries en 21. Antigua restauración con filtración marginal y decoloración. **B.** En vista por lingual se observa la extensión de la lesión al remover la restauración. **C.** Lesión de clase IV por fractura de ángulo.

y el grado de debilitamiento de las estructuras dentarias. El sector anterior es muy valorizado por el paciente por sus aspectos estéticos; el tratamiento oportuno puede conservar mayor cantidad de tejidos naturales sanos y, por ende, prolongar el servicio y la vida útil de una restauración de clase IV.[1-6]

Técnica operatoria

La preparación dentaria deberá seguir una secuencia ordenada de pasos denominada *tiempos operatorios* (cuadro 47-1).

Maniobras previas

Antes del tallado del diente, se deben analizar diversos factores que orientarán en el tratamiento correcto de esa pieza dentaria. Éstos son los siguientes:

1. Estudio clínico de la lesión: como ya se ha dicho, el debilitamiento del ángulo incisal puede ser evidente o no. Las lesiones de caries proximales suelen comenzar en la zona de relación de contacto o en las cercanías de la encía. En piezas dentarias triangulares, cuya relación de contacto se halla más hacia incisal, se produce un debilitamiento más prematuro del ángulo por la ubicación de la lesión más cercana a él. En el caso contrario ocurre en las piezas con caries próximas a la encía, que suelen permitir la restauración sin incluir la relación de contacto proximal (preparación de clase III) (fig. 47-2). Los dientes de forma cuadrada suelen presentar lesiones proximales muy extensas por la mayor superficie de contacto (fig. 47-3). Éstas incluso pueden presentarse sin una cavidad visible por labial o lingual y la extensión de la lesión será visualizada después de realizar la apertura.
2. La transiluminación es un recurso muy útil para observar la extensión de la caries, que se verá como una zona más oscura por proximal y se podrá determinar el compromiso del ángulo incisal.
3. Estudio radiográfico convencional o digitalizado: se podrá ver la extensión de la lesión, su cercanía a la cámara pulpar, su relación con el ángulo, su relación con los tejidos periodontales y el compromiso apical que indicaría lesión pulpar (fig. 47-4).
4. Prueba de vitalidad: según la técnica a la que esté habituado el odontólogo, se hará la prueba de vitalidad. Las caries extensas pueden llegar a producir patologías pulpares irreversibles. El profesional enfocará el tratamiento según si la pieza es vital o no. En caso de no ser vital o de presentar alguna de las patologías pulpares irreversibles, se procederá al tratamiento endodóntico y a la restauración protésica posterior. También se podrá intentar la restauración plástica con las limitaciones y riesgos que ello crea (remanente dentario escaso o debilitado). En dientes vitales sin patología o con hiperemia pulpar se realiza el tratamiento convencional con la restauración plástica definitiva de clase IV.

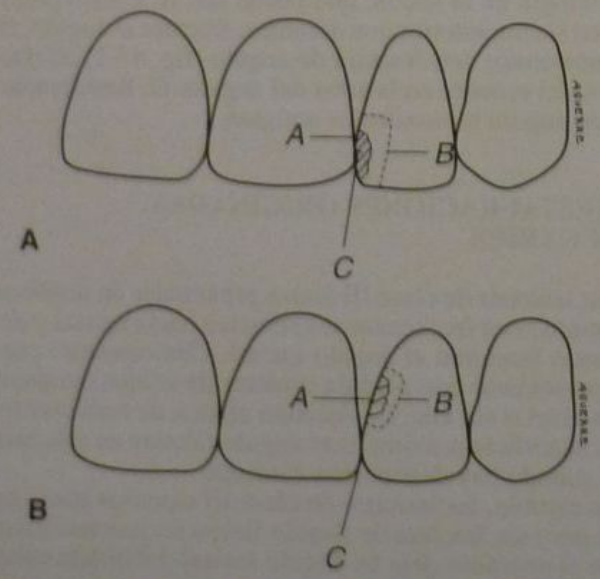

Fig. 47-2. A. Debilitamiento prematuro del ángulo en piezas triangulares. *A.* Lesión de caries. *B.* Preparación de clase 4. *C.* Relación de contacto reconstruida con la restauración. **B.** Caries proximal en diente triangular, cercano a la encía. *A.* Lesión de caries. *B.* Preparación de clase 3. *C.* Relación de contacto dentaria sin incluirse en la restauración.

Cuadro 47-1. *Restauraciones originadas por caries: tiempos operatorios para la preparación dentaria*

1. Maniobras previas
2. Apertura y conformación
3. Extirpación de tejidos deficientes
4. Protección dentinopulpar
5. Retención
6. Terminación de paredes
7. Limpieza

5. Estudio de la forma anatómica del diente por restaurar y de los dientes vecinos. Forma y ubicación de troneras. Ubicación del ángulo en los dientes vecinos. Presencia de diastemas. Ubicación de las relaciones de contacto.
6. Observación del nivel y condición de los tejidos periodontales e indicación del tratamiento periodontal que corresponda para realizar correctamente la restauración, que deberá ser supragingival. En muchos casos es necesario realizar primero el tratamiento periodontal adecuado para luego hacer la restauración del diente.
7. Análisis funcional de la oclusión: determinación de las fuerzas masticatorias. Estudio de la movilidad y corrección del traumatismo. Marcado de los topes oclusales y trayectorias para delimitar posteriormente la cavidad y la futura anatomía de la restauración. Dichos puntos deben permanecer intactos durante la preparación dentaria o ser incluidos en su totalidad en la preparación para que una vez hecha la restauración no queden en los márgenes topes oclusales que pudieran fracturarse con facilidad (fig. 47-5).
8. Eliminación de la placa y del cálculo.
9. Anestesia: se realizará una anestesia infiltrativa vestibular, con especial atención en la anestesia del nervio infraorbitario en el maxilar superior y los filetes terminales del dentario inferior en la mandíbula. Se completa con la anestesia de la papila en relación con la lesión, ya que será necesario realizar una separación dentaria con un correcto acuñamiento que mantendrá alejada la encía de la zona operatoria. En algunos casos se aconseja colocar unas gotas de anestesia en la zona de caninos y premolares del lado opuesto, pues la ubicación de una grapa o clamp en ese sector le puede producir molestias al paciente.

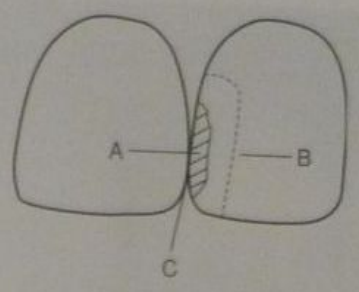

Fig. 47-3. Dientes cuadrados: caries proximales extensas. *A.* Lesión de caries. *B.* Preparación de clase 4 amplia. *C.* Contacto proximal reconstruido con la restauración.

10. Elección del matiz o color: se debe realizar antes del aislamiento del campo operatorio, pues el resecamiento que ello produce sobre los dientes los torna más blancos y, por lo tanto, altera el color por elegir (fig. 47-6). Se podrá evaluar la necesidad de *blanquear* los dientes anteriores antes de realizar la restauración de clase IV (véase cap. 50).
11. Aislamiento absoluto con dique de goma: los composites son materiales extremadamente sensibles a pequeños errores de técnica operatoria, especialmente en lo que respecta a la contaminación con humedad. Tal vez el mayor problema que se presenta al restaurar una pieza dentaria es lograr la hermeticidad del cierre marginal entre el material de obturación y la superficie dental. Algunos autores opinan que el cierre hermético no existe y que siempre queda una brecha entre el diente y la restauración, producida fundamentalmente por la contracción de polimerización del composite. Si se está trabajando en un cam-

A

B

Fig. 47-4. Estudio radiográfico de lesiones de clase IV. **A.** La pieza 22 presenta el ángulo mesial debilitado por el proceso de caries. **B.** Existe un gran debilitamiento de ángulo en los incisivos laterales y fractura de ángulo mesial de 11 por caries.

A

B

Fig. 47-5. A. Análisis de la oclusión en céntrica o habitual y trayectorias. **B.** Análisis de la oclusión. Obsérvense los contactos oclusales en relación con la futura restauración.

po húmedo, la contaminación de dicha brecha o, peor aún, la contaminación de las paredes cavitarias, será una realidad. Más aún, si pensamos en que es necesario íntimo contacto entre el material, la zona de esmalte grabado y la dentina acondicionada para lograr la microrretención, la adhesión y el sellado periférico, la contaminación con saliva o humedad no permitirá lograrlo y la restauración fracasará.

Por lo tanto, las restauraciones de clase IV con composite exigen aislamiento absoluto del campo operatorio (véase cap. 24) (fig. 47-7).[7-8]

Técnica

Al realizar una restauración de clase IV, es fundamental tener una amplia visión de esa pieza dentaria y su relación con todas las demás piezas del sector anterior por el compromiso estético que conlleva. Se indica en todos los casos un aislamiento amplio y absoluto de todo el sector, incluyendo los caninos, para restaurar cualquier pieza anterior. En caso de que los caninos sean piezas expulsivas y cónicas que dificulten la estabilidad de cualquier clamp, se puede aislar de premolar a premolar. Este aislamiento más amplio tiene grandes ventajas, como asegurar la estabilidad de los clamps, ya que los premolares dan mayores posibilidades de retención, asegurar la hermeticidad del aislamiento; tener una visión amplia de todo el sector anterior, y permitir mejor acceso al instrumental.

Luego de realizar la eliminación de placa y de los cálculos, se prepara la goma en el arco y se presenta sobre la boca abierta del paciente.

La goma debe cubrir toda la cavidad oral y también el orificio externo de las fosas nasales para asegurar un

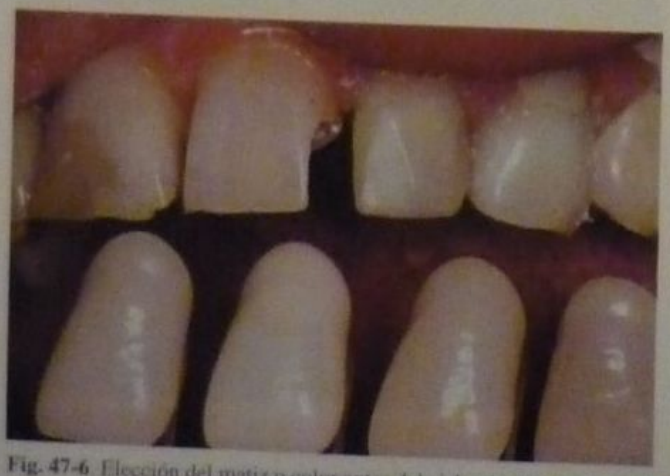

Fig. 47-6. Elección del matiz o color antes del aislamiento absoluto del campo operatorio.

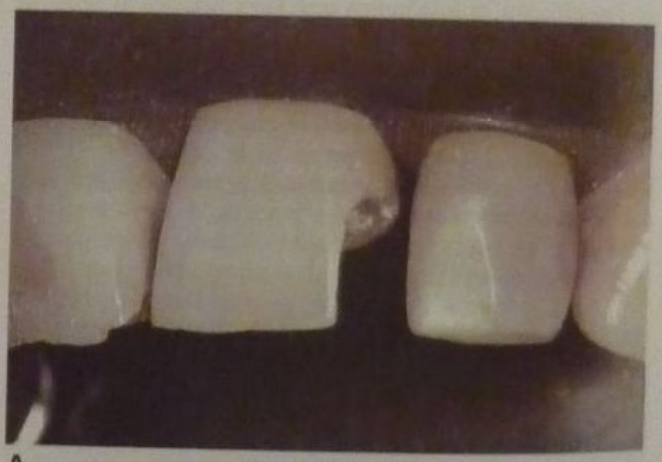

A

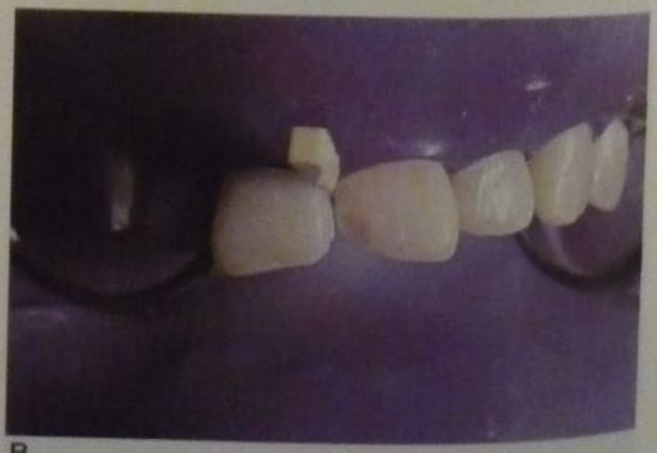

B

Fig. 47-7. A. Aislamiento absoluto del campo operatorio. El empleo de gomas oscuras o de colores vivos permite un adecuado contraste con el diente y un mejor control de su adaptación a la encía. **B.** Aislamiento absoluto del campo operatorio. Aislamiento de todo el sector anterior, preferentemente de premolar a premolar. Se logra un campo amplio que facilita todas las maniobras operatorias.

ampo libre de la humedad de la respiración. Mediante istintas técnicas (véase cap. 24), se realizan las marcas orrespondientes a las piezas dentarias de premolar a remolar y sus respectivas perforaciones de acuerdo con l tamaño dentario y con su posición en la arcada. Las erforaciones deben tener el diámetro y la separación corectos para asegurar que el aislamiento sea absoluto. uego se verifica el libre paso del hilo dental por todas s relaciones de contacto y se corrige, si fuera necesario, lguna obturación desbordante o ángulo filoso que difiulte el paso de la goma.

Se seleccionan dos clamps para premolares y se prueba su estabilidad en la boca. Los clamps deben tener tres preferentemente cuatro puntos de apoyo y no deben noverse al ejercer presión digital hacia oclusal. Se retian los clamps de la boca y se ubica la goma con su poradique en posición.

Se pueden pasar todas las perforaciones por los dienes desde premolar a premolar y luego colocar los dos lamps, como también pasar sólo la perforación de un xtremo del campo operatorio, que será fijado inmediatanente con su clamp correspondiente, para luego pasar las erforaciones restantes hasta el otro extremo, que será reién allí fijado con su clamp. Pueden fijarse los extremos in utilizar clamps, con trozos de goma cortados, siempre cuando el campo quede aislado correctamente.

Los puentes de goma deben ser estirados y llevados a asar por la relación de contacto de perfil para ofrecerle nenor resistencia; algunos autores aconsejan lubricar la oma con jabón o espuma de afeitar (que son hidrosolules) para facilitar este paso. La ubicación final de dichos uentes se hará con la ayuda del hilo dental encerado pa a buscar la adaptación correcta de la goma a la encía. Por último, se deberá rebatir el borde de las perforacioes de la goma dique por dentro del surco gingival con la ayuda de un instrumento romo –como una cucharita de Black– y un chorro de aire. Esto asegurará un aislamiento correcto del fluido gingival y de la saliva. Una vez colocada la goma en posición, se procede a ubicar una cuña de madera de naranjo en la tronera gingival próxima a la lesión por restaurar. La vía de colocación de la cuña puede ser por labial o lingual; se elegirá la tronera más amplia y la que interfiera menos en el acto operatorio. Si fuera necesario, se ubicarán cuñas o trozos de goma cortada en distintas troneras para asegurar la retención de la goma. También se podrá realizar una ligadura con hilo en gingival de la pieza por tratar para evitar las filtraciones de saliva (fig. 47-8).

En dientes permanentes jóvenes existe la dificultad de lograr un aislamiento correcto por la falta de erupción de piezas dentarias o los grandes diastemas que imposibilitan el acuñamiento para separar la encía del área comprometida por la lesión. Para solucionar este problema del aislamiento se sugieren las siguientes posibilidades:

a) Si faltaran los caninos, se podrá aislar de lateral a lateral (los premolares están recién erupcionando y no se puede colocar un clamp), ubicando en dichos dientes clamps de premolares muy pequeños (doble O) o clamps cervicales cortados y estabilizados con godiva o compuesto de modelar.
b) Puede ser útil ligar con hilo o pintar con algún barniz la superficie de los laterales para que la goma no patine hacia incisal.
c) También se puede intentar colocar clamps para dientes parcialmente erupcionados de acción apical, como el 8A. En casos de centrales fracturados en período de exfoliación de laterales, se evaluará la eliminación anticipada de éstos y el aislamiento del primer molar temporario con clamps pequeños para niños o eventualmente aislamiento de canino temporario a canino temporario sin realizar las perforaciones de los incisivos laterales faltantes.

Fig. 47-8. Aislamiento del campo operatorio: amplia visibilidad al aislar hasta los premolares.

Una vez completado el aislamiento absoluto del campo operatorio, se procederá al tiempo operatorio Nº 2.

Apertura y conformación

Apertura

Si existe una brecha, la apertura puede realizarse con instrumental de mano, especialmente un cincel recto, con el cual se elimina el esmalte sin soporte y el ángulo debilitado. De esta manera, se tendrá un acceso directo a la lesión para poder observarla en toda su extensión (fig. 47-9). También puede realizarse con instrumental rotatorio, como una fresa troncocónica 170-171 a velocidad superalta con refrigeración acuosa (fig. 47-10).

La premisa es no eliminar más cantidad de tejidos dentarios sanos que la estrictamente necesaria. Se debe tener

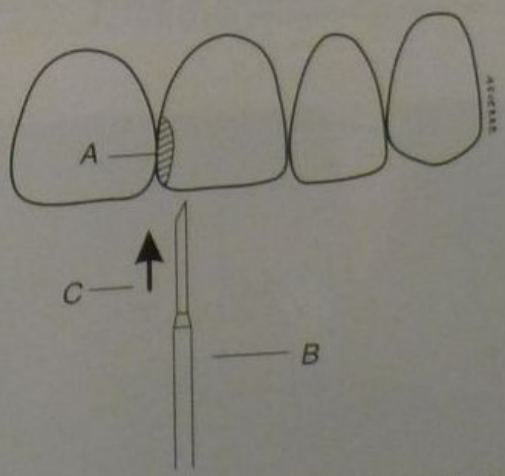

Fig. 47-9. Apertura con instrumental de mano. Empleo de cincel. *A.* Lesión de caries. *B.* Cincel recto. *C.* Movimiento de impulsión para clivar el esmalte.

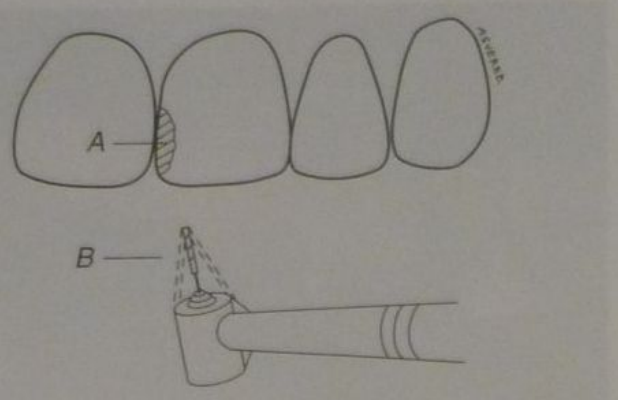

Fig. 47-10. Apertura con instrumental rotatorio. *A.* Lesión de caries. *B.* Fresa de fisura troncocónica N° 170 con refrigeración acuosa.

en mente la cantidad de esmalte remanente que sea clínicamente resistente aun sin tener el máximo soporte dentinario que clásicamente se aconseja. Por labial, donde no inciden directamente las fuerzas de la masticación, el esmalte puede quedar ligeramente socavado. Aun así, este esmalte remanente debe tener un grosor adecuado que permita luego el tallado de un bisel sin debilitarlo más. El estudio que previamente hayamos realizado de la oclusión nos orientará para determinar cuánto tejido deberá eliminarse.

Por lingual se debe eliminar todo el esmalte sin soporte que no interfiera con la oclusión. Se puede eliminar también el ángulo afectado con instrumental rotatorio o de mano, según el grado de debilitamiento que tenga.

Conformación

Podemos dividir este tipo de preparación en dos zonas bien diferenciadas: a) zona proximal y b) zona de ángulo incisal.

a) *Zona proximal*: tiene todas las características de las preparaciones de clase III, tales como paredes ligeramente divergentes en sentido axioproximal (labial, lingual y gingival) siguiendo la dirección de los prismas de esmalte (figs. 47-11 y 47-12). Se debe tener en cuenta la convexidad de la cara proximal de la pieza ya que, en algunos casos y de acuerdo con la extensión de la caries, los dientes muy planos en proximal con caries pequeñas llevan paredes muy poco o nada divergentes, que pueden llegar a ser paralelas. En cambio, en los dientes muy convexos con relaciones de contacto más puntiformes, la divergencia aumenta con la convexidad y la extensión de la caries. Estos conceptos son clásicos y se basan en principios mecánicos que buscan el mayor soporte de prismas de esmalte por la dentina. El advenimiento de las técnicas adhesivas modernas al esmalte y la dentina permite tallar preparaciones más conservadoras que se limiten en proximal a la extirpación de la caries sin el tallado convencional de cavidad.
   En estos casos, se podrá alterar el ordenamiento de los tiempos operatorios y realizar primero la extirpación de los tejidos deficientes para luego conformar la cavidad y eliminar lo estrictamente indispensable para restaurar correctamente la pieza dentaria.
   El piso pulpar es ligeramente convexo tanto en sentido gingivoincisal como labiolingual y sigue la curvatura proximal del diente para proteger los cuernos pulpares. Un piso pulpar plano en una cavidad extensa proximal puede llevar a exposición pulpar en la parte central.
   No se debe extender la preparación hacia lingual en forma de cola de milano para buscar retención. Sólo en los casos de grandes reconstrucciones de ángulo en piezas tratadas endodónticamente, en las cuales existe una cavidad lingual que se realizó para tener acceso al conducto, ésta deberá ser incluida en la preparación, con el refuerzo previo del diente si fuera necesario. También en los dientes con una restauración de clase I en palatino puede eliminarse la restauración e incluirse en la preparación de clase IV. Para la conformación proximal se utilizan fresas lisas de carburo troncocónicas 170-171, fresas de cono invertido 33 o 33½ o fresas esféricas ½ o 1 a baja velocidad.

b) *En la zona del ángulo incisal* y de acuerdo con el remanente dentario se procede de la siguiente manera: 1) redondear el ángulo debilitado, 2) eliminarlo totalmente en diagonal o 3) eliminarlo verticalmente.
   En cualquiera de los tres casos, las líneas serán curvas u onduladas para disimular la restauración. En los dientes con borde incisal más ancho, por desgaste o atrición, se puede realizar una pequeña caja incisal con fresas troncocónicas N° 170 (fig. 47-13). Se procederá al alisado de todas las paredes con instrumental manual.[9-14]

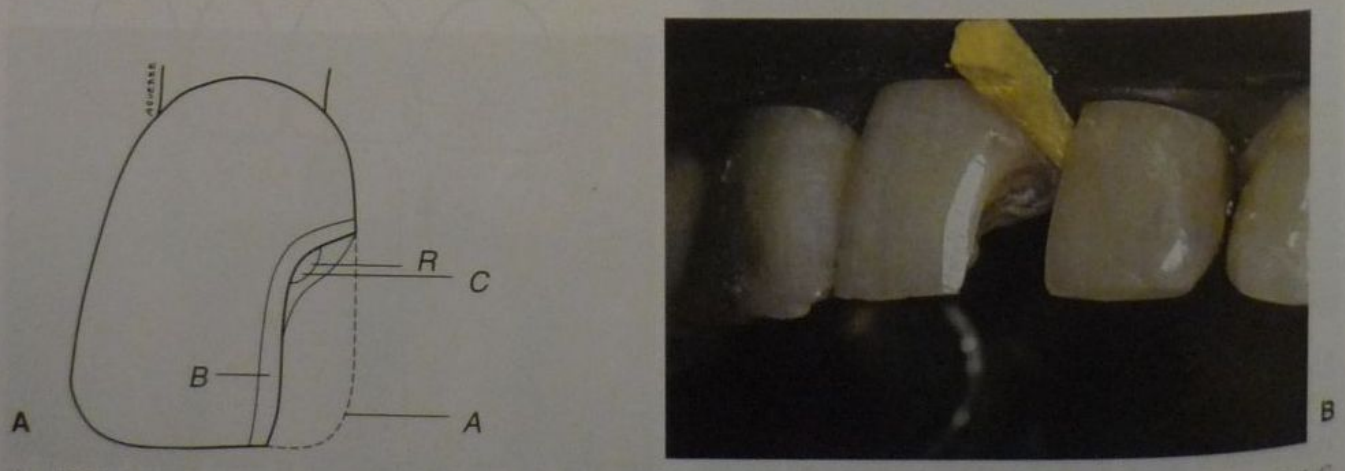

Fig. 47-11. A. Conformación en lesión de clase IV por caries. Vista labial. *A.* Ángulo fracturado o eliminado por su debilitamiento. *B.* Bisel. *C.* Caja proximal. *R.* Retenciones en ángulos triedros. **B.** Conformación en lesión de clase IV con caries. Vista labial.

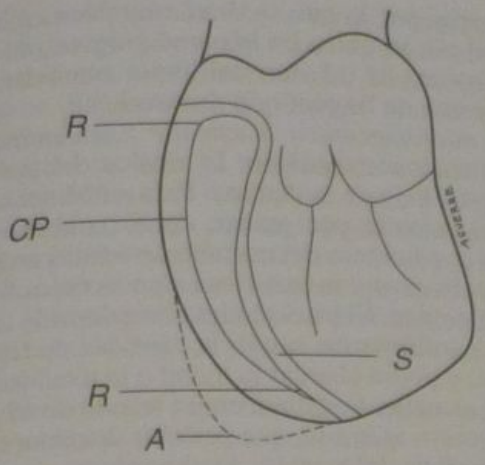

ig. 47-12. A. Conformación en lesiones de clase IV con caries. Vista lingual. *A.* Ángulo fracturado o eliminado por su debilitamiento. *S.* Bisel. *P.* Caja proximal. *R.* Retenciones. **B.** Conformación de lesiones de clase IV con caries. Vista lingual.

xtirpación de tejidos deficientes

Se realiza con instrumental de mano como las cuchaitas o rotatorio con fresas redondas lisas, a baja velocilad, del tamaño más grande que entre en la cavidad. Se debe recordar en todo momento la forma y el tamaño de la cámara pulpar consultando la radiografía para observar la proximidad de los cuernos pulpares. Se debe lavar constantemente (véase tiempo operatorio Nº 7) con agua o limpiadores ad hoc y secar con un chorro de aire muy breve y torundas de algodón estéril para comprobar la completa remoción de la dentina cariada. También puede usarse detector de caries.[15]

Protección dentinopulpar

El concepto de protección dentinopulpar ha cambiado con el advenimiento de nuevos materiales y técnicas y las últimas investigaciones. Clásicamente aconsejábamos lo siguiente:

Para preparaciones de profundidad mediana, el material de elección para realizar la protección del órgano dentinopulpar es el cemento de *ionómero vítreo* fotopolimerizable, que se adhiere a las estructuras dentarias y provee excelente superficie para la adhesión de la restauración (véase cap. 36).

En las preparaciones muy profundas, se aconseja colocar primero en la zona más profunda un *cemento de hidróxido de calcio fraguable,* acidorresistente, que protegerá al órgano dentinopulpar del ácido residual del ionómero de vidrio. Se cubre esta base con el ionómero vítreo de elección.

En preparaciones superficiales, basta con la colocación de un sellador dentinario, que puede ser un barniz especial o un sistema adhesivo a dentina.

En casos de una exposición pulpar se procederá según lo indicado en cada caso, ya sea la protección pulpar directa o la derivación a tratamiento endodóntico (fig. 47-14).

La introducción de nuevas tecnologías y de nuevos materiales nos permiten realizar la protección del órgano dentinopulpar solamente con los adhesivos dentinarios que, con la adhesión y la formación de una capa híbrida en dentina, mejoran la retención del material de restauración y disminuyen las microfiltraciones, protegiendo de esta manera el órgano dentinopulpar.

La técnica de la protección con el adhesivo dentinario difiere según el material que se utilice. Algunos adhesivos requieren previamente la eliminación del barro dentinario, mientras que otros se adhieren fuertemente a él. Alguna técnica necesita de cierta humedad remanente, mientras que otras necesitan que la superficie por tratar esté seca. Ciertos materiales incorporan en sus componentes algún ácido débil que produce el grabado de la su-

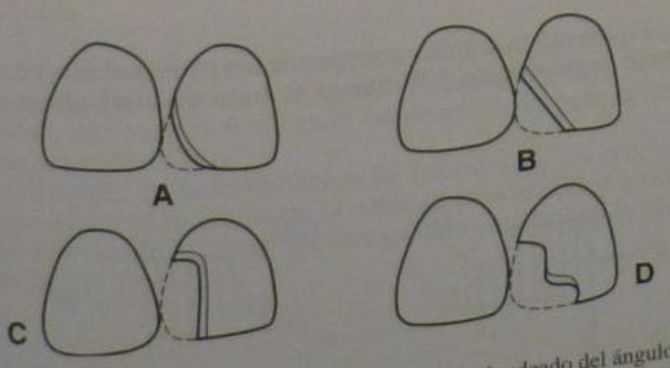

Fig. 47-13. A. Conformación, zona del ángulo, redondeado del ángulo. **B.** Conformación, zona del ángulo, eliminación del ángulo en diagonal. **C.** Conformación, zona del ángulo, eliminación del ángulo verticalmente. **D.** Conformación, zona del ángulo, caja incisal, en dientes con borde incisal ancho.



Fig. 47-14. Protección dentinopulpar.

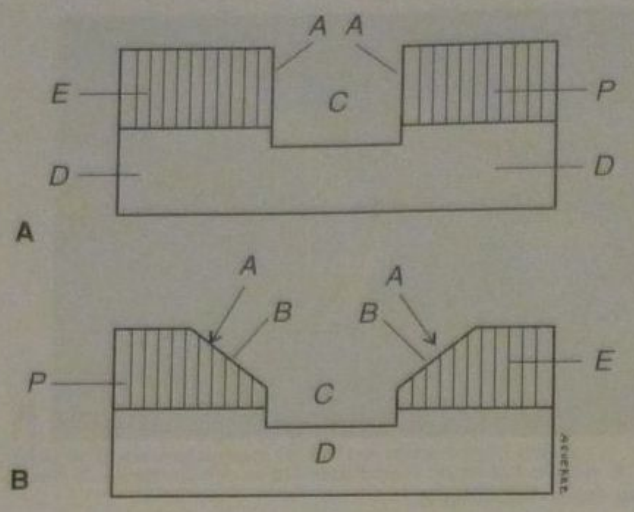

Fig. 47-15. A. Microrretención mecánica. Sin bisel. Los prismas son paralelos a las paredes cavitarias y el grabado ácido será deficiente. *A.* Grabado con ácido. *C.* Cavidad. *D.* Dentina. *E.* Esmalte. *P.* Prismas. **B.** Microrretención mecánica. Biselado del esmalte. Se cortan los prismas transversalmente. *A.* Ataque con ácido. *B.* Bisel. *C.* Cavidad. *D.* Dentina. *E.* Esmalte. *P.* Prismas.

perficie. Otros se basan en la colocación de distintas capas de líquidos que primero preparan la dentina y el esmalte y luego forman la capa híbrida sobre la dentina. Otros materiales actúan en un solo paso de acondicionamiento, primero, para luego de volatilizarse, servir de resina para la unión de enlace al material restaurador.

Los pasos de la técnica dependerán de los pasos recomendados por los fabricantes de los adhesivos; ésta será de uno solo o de varios pasos, según la presentación del material (véanse caps. 32, 33 y 42).

Retención

Existen tres mecanismos que analizaremos separadamente:

a) macrorretención mecánica, b) anclajes adicionales y c) retención micromecánica a esmalte y a dentina.

a) Macrorretención mecánica: en preparaciones grandes, en la caja proximal se hacen retenciones en los ángulos triedros en forma de socavados redondeados o bien en forma de un surco que una los triedros bucal y lingual. Se realizan con fresa redonda N° 1/4 o 1/2, o con instrumental de mano de tamaño adecuado (hachuela para dentina). Este tipo de retención es poco utilizado en la actualidad.

b) Anclajes adicionales: si se considera que la retención mecánica de la caja proximal más la microrretención mecánica y la adhesión no son suficientes para la estabilidad de la restauración (pacientes con oclusión desfavorable, bruxómanos, restauraciones muy extensas o pacientes con dentina esclerótica), se puede colocar un anclaje adicional. Los pins o alambres pueden ser roscados, cementados o de fricción (véase cap. 49).

Los pins proveen excelente retención al material de obturación pero pueden producir microfracturas en la pieza dentaria, por lo que se usan muy poco en la actualidad. El pin se ubica en la pared gingival, en dentina, a no menos de 0,5 mm del límite amelodentinario y más cerca de lingual que de bucal.[16-18]

c) Retención micromecánica a esmalte y a dentina: se realizan retenciones mediante la técnica del grabado ácido del esmalte y de la dentina. Para aumentar la superficie del esmalte por grabar, como también para mejorar las condiciones del esmalte, se realiza un biselado del borde cavo con una fresa troncocónica fina a mediana velocidad. El bisel tendrá una extensión mínima de 1 o 2 milímetros, según la cantidad de tejidos remanentes, y podrá abarcar la mitad o la totalidad del espesor del esmalte. Se tallará en un ángulo de 45 grados con respecto al borde, que podrá ir disminuyendo hacia la superficie del esmalte. Si el borde cavo está en dentina o cemento radicular, aconsejo también realizar un pequeño biselado en él para garantizar que el material de restauración cubra por completo los márgenes cavitarios, ya que la contracción de polimerización en esa zona podría dejar una brecha que llevaría a la filtración marginal. Se deberá prestar luego mucha atención al pulido de la restauración en dichos márgenes para que no queden zonas desbordantes de material.

En dentina, el acondicionamiento ensanchará los túbulos dentinarios que luego serán taponados con "tags" de resina fluida endurecida, que actúa también como microrretención.

En muchos casos, esta forma de retención es la única que se realiza en la preparación y se hace en el sexto tiempo operatorio (figs. 47-15 y 47-16).

En cuanto a los sistemas adhesivos, se componen de un "primer", que acondiciona la dentina para recibir el adhesivo, basado en una resina fluida que se unirá a la dentina y al esmalte, y penetrará en la microrretención lograda con el grabado ácido del esmalte y la dentina. Se formará la capa híbrida en la dentina y tags de resina en esmalte y dentina. Esta resina provee dobles ligaduras libres para permitir la unión química al material de restauración, que será un composite[19-27] (véase cap. 33).

Terminación de paredes

La terminación de paredes en una restauración de clase IV incluye dos pasos: 1) bisel y 2) alisado (fig. 47-17). Se realizarán antes de los pasos para lograr la adhesión.

Bisel

En los sitios donde corresponde, se realiza el bisel con fresa troncocónica 170 lisa si se trata de bisel plano, y

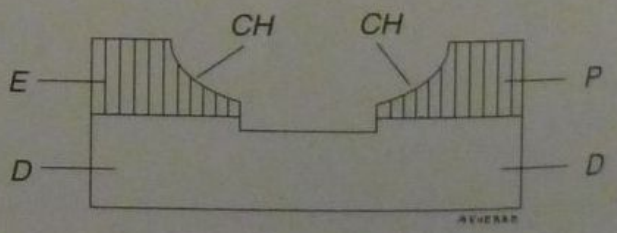

Fig. 47-16. Microrretención mecánica. Chanfer o bisel cóncavo del borde cavo. *CH.* Chanfer. *D.* Dentina. *E.* Esmalte. *P.* Prismas.

con fresa esférica 2 o 3 si se trata de bisel cóncavo (chanfer). El instrumental de mano permite hacer bisel hasta en las zonas más inaccesibles. También pueden usarse piedras diamantadas de formas similares a las fresas mencionadas.

Se debe realizar un biselado de todo el borde cavo del esmalte. El bisel se realiza por bucal y lingual, siempre y cuando no coincida con un tope de oclusión o una trayectoria oclusal de la guía incisiva. Si el paciente ocluye en borde a borde o posee "mordex apertus" u oclusión invertida, el bisel por lingual está perfectamente indicado. El bisel cumple con los siguientes objetivos:

1. Aumentar la superficie de esmalte por grabar. Esto contribuye a la microrretención.
2. Lograr una zona de esmalte donde los prismas o varillas estén cortados en forma transversal o diagonal y por lo tanto sea más efectivo el grabado con ácido, ya que el centro del prisma es más blando que la periferia.
3. Mejorar el sellado marginal de la restauración.
4. Mejorar las propiedades estéticas haciendo que el material de restauración termine de mayor a menor sobre la superficie del diente (fig. 47-18).

Debe tener un ancho de 1 a 2 mm, un espesor de 1/4 o 1/2 del total del esmalte y en ocasiones, su totalidad, y una inclinación de 45° (véase cap. 25). El bisel de 45° en todo el espesor del esmalte mejora las propiedades retentivas al tener mayor superficie de prismas cortados transversalmente.

Algunos autores recomiendan el tallado de un bisel redondeado que permite una mejor visualización del borde de la preparación, facilita la terminación y limita los excesos del material sobre esmalte intacto. Este bisel redondeado se realiza con piedra esférica pequeña o fresa esférica. Debe biselarse el esmalte labial y lingual para permitir que el composite recubra los bordes de la preparación. De esta forma, al contraerse durante la polimerización, se adhiere más al diente.

Si la pared gingival de la caja proximal tiene su borde cavo en cemento o en dentina, puede biselarse para evitar la formación de brechas entre al material de restauración y el diente, producto de la contracción de polimerización de algunos materiales, aunque en sitios de difícil acceso al instrumental rotatorio recomendamos ángulos directos para controlar mejor los excesos de material en dicha zona.

Alisado

Se alisan las paredes externas de la preparación con instrumental de mano o rotatorio a mediana o baja velocidad, frenando la fresa en el borde cavitario para eliminar prismas sueltos.

Después de la terminación de las paredes, es preciso proceder a la limpieza de la cavidad para eliminar todos los detritos de la superficie que puedan contaminar la restauración final.

Limpieza

Se realiza continuamente en todos los tiempos operatorios, con chorros de agua o rocío de agua y aire para eliminar los tejidos dentinarios que se van cortando y el barro dentinario. Se utilizan sustancias tensioactivas, detergentes y antibacterianos en soluciones hidroalcohólicas del tipo de los colutorios bucales que contengan clorhexidina o productos comerciales preparados especialmente para ello. Se debe tener la precaución de no utilizar elementos con flúor, ya que éste puede modificar la acción del ácido grabador sobre la superficie del esmalte.

Fig. 47-17. Terminación de paredes, alisado con cincel recto.

Los colutorios son utilizados con una torunda de algodón que se frota por toda la preparación. El exceso de líquido que queda en la superficie se elimina con un chorro breve de aire y se termina de absorber con torunda de algodón.

B. RESTAURACIONES ORIGINADAS POR TRAUMATISMOS CON FRACTURA DE ÁNGULO

Es frecuente la fractura de ángulo como consecuencia de traumatismos en dientes libres de caries o debilitados por caries extensas u obturaciones. [29-31]

En los niños son comunes los traumatismos en los dientes anteriores que se encuentran en vestibuloversión y clase II de Angle, mientras que en los adultos las fracturas suelen ocurrir en piezas con restauraciones grandes de clase III o IV, o dientes con tratamiento endodóntico (fig. 47-19).

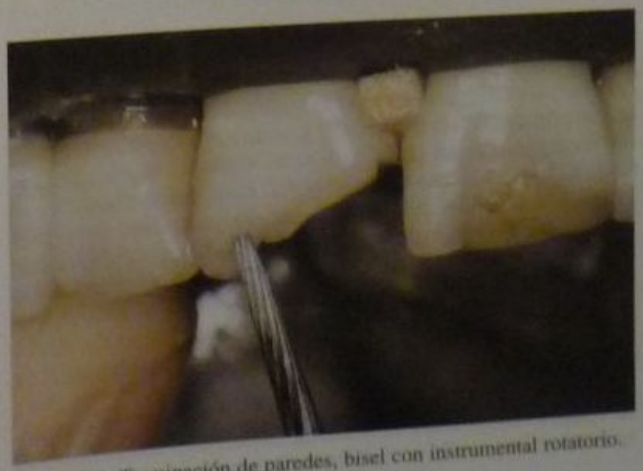

Fig. 47-18. Terminación de paredes, bisel con instrumental rotatorio.

A

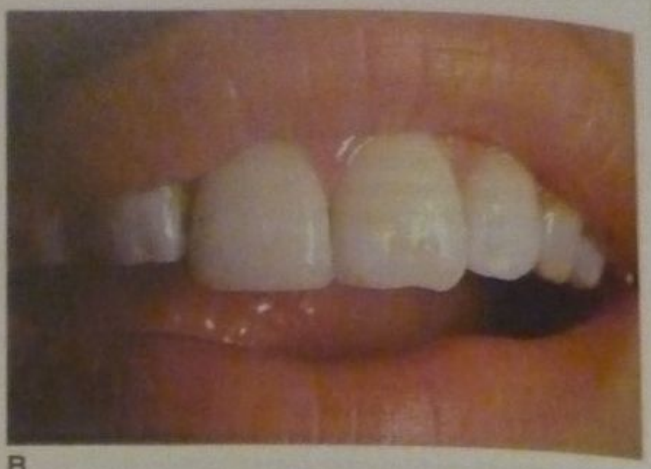

B

Fig. 47-19. Traumatismo con fractura horizontal. **A.** Preoperatorio. **B.** Posoperatorio.

Los dientes que presentan caries o restauraciones proximales serán preparados según lo descrito anteriormente, mientras que aquellos libres de caries que han sufrido una fractura de ángulo en forma traumática se preparan con un mínimo de tallado según la técnica que se detalla a continuación.

Técnica operatoria

Las maniobras previas serán las mismas que las mencionadas anteriormente, con especial atención en el diagnóstico pulpar. En dientes permanentes jóvenes traumatizados, la pulpa puede estar en estado de shock y no responder a estímulos. Esto se debe a una brusca compresión del paquete vasculonervioso y una pérdida de la sensibilidad, que luego podrá recuperarse. El tratamiento indicado será regularizar el borde fracturado, proteger el órgano dentinopulpar y realizar una obturación o restauración provisoria para luego controlar el progreso de la vitalidad pulpar y que se complete el tercio apical radicular en casos de permanentes recién erupcionados. Si hubiera patología pulpar irreversible, se debe realizar el tratamiento endodóntico que corresponda, para luego restaurar la pieza. De no haber patología pulpar irreversible, o en casos de hiperemia, se procederá a la restauración.

Conformación

La preparación dentaria consiste en un amplio biselado del borde cavo de esmalte. En piezas dentarias sanas que han sufrido una fractura de ángulo, se debe eliminar la menor cantidad del tejido posible. No se realiza una cavidad en dentina pues está sana y sin caries. La preparación será exclusivamente periférica. Para asegurar la retención del material de obturación, así como para disminuir la posibilidad de filtración marginal, se tallará un bisel de todo el borde cavo de esmalte. Éste tendrá las mismas características que lo mencionado anteriormente y puede ser algún milímetro más ancho, es decir, 3 mm, o eventualmente mucho más, según el tamaño de la fractura. Algunos clínicos biselan ampliamente para mejorar la estética (véase fig. 47-20). Simultáneamente, se realiza un alisado de toda la superficie fracturada. Si la fractura no incluye totalmente la relación de contacto con el diente vecino, deberá tenerse en cuenta la ubicación del bisel para que el borde cavo de esmalte de la preparación no termine en contacto con el diente vecino. En esos casos, se debe incluir toda la relación de contacto con el tallado y será reconstruida totalmente por el material de restauración. La zona biselada puede alisarse con instrumental de mano (cinceles, recortadores de márgenes).

El biselado del esmalte aumenta la superficie de éste por grabar con ácido, como también corta los prismas de esmalte más transversalmente para lograr un grabado ácido más efectivo. Contribuye además a disminuir la filtración marginal y a terminar el material de obturación gradualmente sobre la superficie de esmalte, lo que mejora las propiedades estéticas.

Si la fractura de ángulo es muy grande y el borde gingival termina en cemento o dentina, se podrá tallar un pequeño bisel en esa zona, o acabarse en ángulo recto, y deberá terminarse este borde en la forma más lisa posible.

Protección dentinopulpar

Se realiza la protección del órgano dentinopulpar según lo explicado en el capítulo 32. Generalmente se usa un sellador dentinario o un forro cavitario.

Fig. 47-20. Conformación. El tallado de un hombro o chanfer provee una línea de terminación bien definida.

Fig. 47-21. Reconstrucción antigua de ángulo con pérdida de masa, deterioro de la superficie y cambio de color. Composite de macropartículas de ocho años de antigüedad en 21.

Fig. 47-23. Eliminación de una capa superficial del material y tallado del bisel en esmalte rodeando la restauración antigua.

Retención

La retención del material se logrará de la siguiente manera:

a) Microrretención mecánica: a través del grabado ácido del esmalte y el acondicionamiento de la dentina.
b) Macrorretención mecánica: en algunas fracturas grandes, podrá tallarse en dentina pequeñas zonas retentivas con fresas pequeñas Nº 1/4 o 1/2. No se indica como rutina.
c) Retenciones adicionales: en casos especiales, y a criterio del profesional, se podrá colocar en dentina, en fracturas extensas, algún elemento adicional de anclaje como un pin o un alambre.[16-18]
d) Adhesión a dentina: véase en páginas anteriores.

Adhesión del fragmento fracturado

En algunos casos de traumatismos en dientes anteriores, especialmente en niños o adolescentes, si el paciente conserva el trozo fracturado, es posible adherirlo nuevamente al diente utilizando la tecnología adhesiva. Debe controlarse la vitalidad pulpar y proteger el remanente dentario con la protección pulpar adecuada según la extensión y profundidad de la fractura. El resultado mecánico y funcional es bueno, porque el trozo fracturado se pega firmemente al resto del diente. En cambio, el estético puede no resultar del todo favorable debido a que el fragmento fracturado, al desecarse, cambia el color. Es necesario evaluar en cada caso si conviene adherir el trozo fracturado o reconstruir todo el ángulo con composite (véase cap. 34). Suele ser conveniente el tallado de biseles externos y también internos en el trozo fracturado para aumentar la capa de composite de unión con la pieza dental.

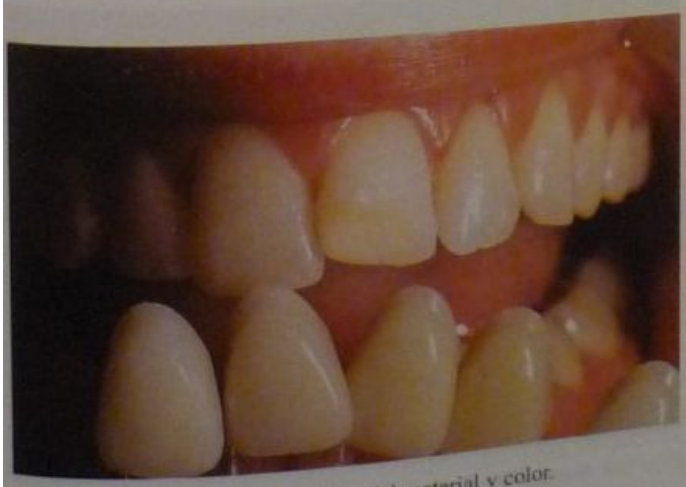

Fig. 47-22. Selección del material y color.

C. RESTAURACIONES DE DEFECTOS DEL ESMALTE EN LA ZONA DEL ÁNGULO

Las lesiones originadas por defectos del esmalte en la zona del ángulo se tratan de manera semejante a las originadas por traumatismos. La preparación dentaria es muy conservadora, y se limita a la eliminación del esmalte deficiente y a la confección de un bisel periférico.

D. REEMPLAZO DE RESTAURACIONES ANTIGUAS

Si se reemplaza totalmente una restauración antigua deficiente, la preparación dentaria mantendrá las características correspondientes a la lesión primitiva: caries o traumatismo.

Si después de haberse efectuado una cuidadosa evaluación clínica (véase cap. 57) se decidiera mantener parte de la restauración antigua y realizar una reparación o agregado de material en la porción deteriorada, se procederá de acuerdo con lo indicado en el capítulo 39 (figs. 47-21 a 47-29).

Se realizará un amplio bisel alrededor de la restauración antigua después de eliminar la parte superficial de ésta que ha estado en contacto con la cavidad oral y de eliminar también las zonas defectuosas que se quieran reemplazar.

Fig. 47-24. El composite de macropartículas remanente cumplirá la función de núcleo al reemplazar a la dentina y será recubierto por un material de micropartículas, después del acondicionamiento ácido del esmalte y colocación de adhesivos específicos.

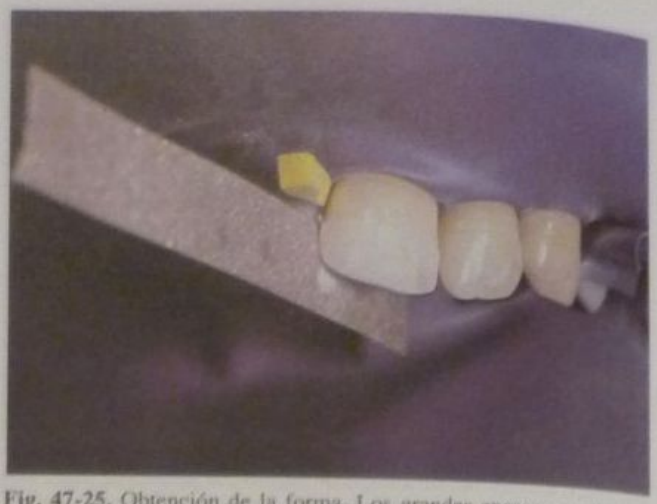

Fig. 47-25. Obtención de la forma. Los grandes excesos se eliminan con tiras abrasivas de grano grueso cuidando de no eliminar la relación de contacto.

Fig. 47-26. Tiras abrasivas para alisar la zona próxima a la encía.

Fig. 47-27. Alisado con discos de granos decrecientes.

Fig. 47-28. Brillo con el disco de grano más fino.

Fig. 47-29. Restauración terminada.

SEGUNDA PARTE: TÉCNICA PARA LA RESTAURACIÓN DE CLASE IV

El material más adecuado para una clase IV es el composite de fotocurado. En cuanto al tamaño de la partícula de relleno, se prefieren los híbridos modernos y los materiales con nanotecnología de relleno con buena posibilidad de pulido (microhíbridos).

Otra opción sería hacer la parte interna de la restauración con un híbrido y recubrirla con un composite de micropartículas.

Indudablemente, los materiales que son activados por luz visible tienen mejores propiedades físicas, mecánicas y estéticas que los otros tipos de resinas, y se convierten así en el material de elección para una restauración plástica de clase IV.[32-38]

Debe tenerse presente que la elección del material de restauración se realiza antes de comenzar con la preparación dentaria, pues es primordial seleccionar el color o el matiz antes del aislamiento del campo operatorio con un dique de goma.

Elección del color o matiz: este paso tiene gran importancia, ya que de él dependerá la conformidad del paciente frente al tratamiento recibido[39-40] (véase cap. 41). Las lesiones de clase IV son un desafío constante para el profesional; su tratamiento requiere contar con un sinnúmero de elementos y tener en cuenta a su vez distintas variantes que incidirán directa o indirectamente en la estética de la restauración. Hace algún tiempo, las preparaciones seguían curvas y formas que se asemejaban a la forma de las caras del diente. Es lo que se denominaba *extensión por estética*. Esto se realizaba para disimular el material de restauración que pocas veces coincidía con los matices naturales de la pieza. El desarrollo de materiales y técnicas modernas permite realizar preparaciones más conservadoras y eliminar el concepto clásico de extensión por estética. Sólo se deben eliminar los tejidos deficientes y preparar el diente para recibir el material de restauración. La estética de la restauración dependerá de diversos factores, como la ubicación de la lesión, el tamaño de ésta, el tipo de material de obturación, la translucidez del material, la preparación cavitaria conservadora, la forma que se le dará a la restauración y la terminación (cuadro 47-2).

Corresponde analizar en este momento el material de restauración y el remanente dentario, así como el empleo de distintos elementos accesorios que permitirán realizar un tratamiento que sea estético.

La lesión de clase IV puede comprometer en mayor o menor grado la cara lingual del diente y la dentina. El esmalte es translúcido y recibe su coloración de la dentina subyacente, que también varía según se encuentre más cerca de la encía o del borde incisal. Cerca de la encía tendrá reflejos de la gama del rojo, mientras que hacia el borde incisal estarán en la gama de los azules. El remanente de tejido dentinario influye en la elección del material y del matiz. Si la lesión es pequeña, con gran remanente dentinario y preparación cavitaria mínima, se puede utilizar un material con mayor translucidez pues dejará que pase el color de la dentina. Los materiales más translúcidos son aquellos con menor contenido mineral, mayor componente orgánico y partículas más pequeñas. Lo mismo ocurre si la cara lingual del diente no está comprometida en la lesión. Dará un buen soporte o armazón para el material de obturación y también impedirá que se trasluzca la oscuridad del fondo de la boca (efecto gris). El caso contrario ocurre cuando el remanente dentinario es pequeño o hay gran destrucción lingual. Se deberá utilizar un material con mayor contenido mineral o de partículas más grandes, que tendrá menor translucidez, o utilizar una capa de composite más opaco por lingual y otra más translúcida por labial. También se pueden emplear modificadores de color para opacificar la zona lingual y mimetizar las áreas cercanas a la encía. Existen distintos avíos comerciales con una gran variedad de tonalidades que permiten elegir la más adecuada al diente. Siempre debe realizarse la elección del matiz con buena luz natural y antes de colocar el aislamiento absoluto del campo operatorio. Usualmente, la tonalidad básica será acompañada por otra más opaca que lo que le corresponde. Si el avío no trae tonos opacos, se podrán preparar al agregar al tono básico una pequeña cantidad de opaco (dióxido de titanio) cuidando de no incorporar poros en la mezcla y de que el agregado no modifique sustancialmente las proporciones de los componentes. Lo mismo puede lograrse mezclando el polvo opaco con la resina fluida pintando con ella la primera capa de composite lingual ya polimerizado. También pueden utilizarse los opacificadores blancos que vienen en avíos de modificadores de color para composites (tintes) (cuadro 47-3).

La técnica para la restauración de una clase IV comprende diversos pasos que se enumeran en el cuadro 47-4.

Cuadro 47-2. *Selección del color*

1. Con gran remanente dentinario y pared lingual poco o nada comprometida (ángulos pequeños)
   - Composite de partículas finas o ultrafinas (micropartículas y microhíbridos)
2. Con poco remanente dentinario y gran compromiso de pared lingual (ángulos grandes)
   - Composite de partículas más grandes o híbrido (menor translucidez)
   - Composite opaco por lingual y translúcido por labial
   - Núcleo de composite de macropartículas o híbrido que reconstruye la dentina recubierto por un composite de partículas más pequeñas que imitan el esmalte (micropartículas o microhíbridos)
   - Composite lingual que modifica su color con un opacificador o resina fluida opaca y cubierto por un composite de partículas finas y ultrafinas (micro)
   - Composite lingual o núcleo de composite que reemplaza la dentina y modifica su color en la encía con tonos rosados o amarillos y en incisal con tonos grises o azulados y pinta, además, con tintes de color marrón las manchas que tuvieran los dientes vecinos. Éste deberá estar cubierto por una capa de composite de partículas pequeñas (micro) para permitir el endurecimiento de los modificadores de color o tintes y translucir los distintos tonos logrados

Técnica operatoria

Preparación del sistema de matriz

Para reconstruir la anatomía dentaria se debe utilizar una matriz. Existen distintos tipos de matrices para realizar una restauración de clase IV. Son los siguientes:

a) tiras de acetato
b) coronas de acetato preformadas

Cuadro 47-3. *Tintas y opacificadores*

Prisma Tints, Opaquers (Caulk)
Creative Color (Cosmedent)
Clearfil Opaquer (Kuraray)
Kolor+Plus (Kerr)
Rembrandt Shade Modification (Den Mat)
Visio-Color (Espe)
Durafil Color VS (Kulzer)
Heliotint (Ivoclar-Vivadent)
Tetric Color (Ivoclar-Vivadent)
CuRay Mask (Sci-Pharm)
Bis-Color and Opaquer (Bisco)
Mirage FLC (Chamaleon)
Opaquers (Dentsply)

Fig. 47-31. Matrices, coronas de acetato individualizadas según la extensión de la restauración.

c) ángulos preformados de acetato o metal maleable
d) matriz de plata 1000

a) *Tiras de acetato:* se expenden en el comercio con distintos espesores y anchos, que se recortarán según el caso. Las hay rectas y en forma de V abierta, como también lisas o planas y con superficie cóncava. Por proximal, la tira debe recubrir totalmente el tallado, incluyendo el bisel cervical, y debe extenderse un par de milímetros más que el futuro borde de la restauración. Deberá ser correctamente acuñada para evitar los excedentes cervicales y asegurar con la separación dentaria una correcta relación de contacto proximal (fig. 47-30). Se deberá prever el rebatido de la tira de acetato sobre el material de obturación y asegurar que con él se devuelva a la pieza dentaria su anatomía. Un error muy frecuente es ajustar la tira en exceso y dejar luego una superficie proximal incorrecta.
Es dificultoso devolver al diente su forma proximal correcta, que, en algunos casos, es más convexa que en otros. Las matrices lisas pueden hacerse cóncavas modelándolas con un instrumento de extremo redondeado de la siguiente forma: se toma la tira con una mano mientras con la otra se hace presión sobre ella entre el pulgar y un instrumento romo, y se tira hacia afuera. Esto extiende la tira y deja una zona central cóncava que reproducirá más correctamente la forma proximal del diente. La tira se fijará posteriormente con compuesto de modelar o se sostendrá con un dedo.
b) *Coronas de acetato preformadas:* son las coronas de acetato que se utilizan comúnmente para realizar coronas provisorias. Las hay de distintas formas y tamaños, según la pieza dentaria por restaurar (fig. 47-31). Deberán recortarse para individualizarlas al caso. Se puede, en algunos casos, utilizar la corona entera recortándola solamente por gingival para adecuar el largo, pero lo más común es recortarla conformando un ángulo de acetato. Éste deberá cubrir toda la zona de la futura restauración con un excedente de 1 a 2 mm. Por gingival, debe cubrir toda la cavidad y estar adaptada a la superficie del diente. Por labial y lingual, cubrirá con un excedente de 2 mm el borde del bisel. Por incisal, cubrirá la caja incisal y el bisel que se hubiere realizado. Deberá asentarse además en el borde incisal intacto opuesto al de la cavidad. Para evitar la formación de poros y permitir la eliminación de excesos, se realiza una perforación en la matriz, en el ángulo por conformar y del lado lingual. Deberá prepararse además una cuña apropiada para sostener la matriz, evitar los excesos gingivales y separar los dientes para obtener una relación de contacto adecuada.
c) *Ángulos preformados de acetato o de metal maleable:* los hay de distintos tamaños y formas, que se seleccionarán según la pieza dentaria por restaurar. Vienen para ángulos mesiales y distales. La matriz colocada en boca debe reunir las mismas características mencionadas en el punto b). Algunas marcas comerciales tienen un espesor muy grueso, que dificulta en muchos casos su colocación (fig. 47-32).
d) *Matriz de plata 1000:* se utiliza una lámina de plata pura destemplada de espesor muy delgado. Se debe recortar de manera tal que permita conformar una verdadera caja con la forma de la futura restauración que permitirá contener o condensar el material de obturación. Este tipo de matriz permite un bruñido contra el

Fig. 47-30. Matrices, tiras de acetato.

Cuadro 47-4. *Tiempos operatorios de la restauración*

1. Preparación del sistema de matriz
2. Técnica adhesiva
3. Colocación del sistema de matriz
4. Manipulación del composite
5. Inserción, adaptación y modelado
6. Terminación
7. Control posoperatorio



Fig. 47-32. Matrices, ángulos preformados de acetato.



Fig. 47-33. Matrices, matriz de plata 1000.

diente vecino que garantiza una relación de contacto óptima (fig. 47-33). Al no ser transparente, puede ser un inconveniente para la utilización de composite activado por luz visible. Debe ser acuñada correctamente y respaldada por compuesto de modelar.

En reemplazo de la plata, existen también tiras de metal maleable de espesor muy delgado.

écnica adhesiva

La técnica adhesiva consta de 4 pasos: 1) grabado, 2) avado, 3) secado y 4) colocación del sistema adhesivo.

Grabado: según la técnica explicada en otros capítulos véanse caps. 42, 43 y 44), se realiza el grabado ácido del smalte externo e interno de la cavidad y se lo extiende mm más allá de la terminación del bisel para poder aseurar un sellado marginal perfecto. Este paso tiene la fialidad de proveer microrretenciones en el esmalte y, demás, disminuir la filtración marginal. También se grada la dentina.

La superficie del esmalte por grabar debe encontrarse impia y libre de grasitud; se la puede limpiar con una rochita y pómez y lavarla con agua para luego secarla on aire. Para el grabado se utiliza habitualmente ácido osfórico al 37% (fig. 47-34). Son recomendables los ácilos con colorante rojo o azul que permiten controlar el rea por grabar y también los que tienen consistencia de el pues no se escurren en la superficie del esmalte. Hay eringas con un pincel en su extremo.

Lavado: pasado el tiempo necesario, se procede al lavado. Éste se realiza con un chorro de agua o spray de gua con aire durante un tiempo no menor a 20 segundos n todas las zonas grabadas. El lavado debe ser abundane para eliminar el ácido residual y todos los detritos de smalte y dentina grabados.

Secado: se seca la superficie con aire libre de impurezas oleosas hasta que se observe el característico color lanco cretáceo del esmalte grabado. Deberá secarse ambién toda el área operatoria incluyendo la goma dique. Ésta puede secarse con ayuda de gasa o algodón. Se debe evitar el resecamiento excesivo de la dentina para avorecer el mecanismo adhesivo a los tejidos duros con ierto grado de humedad.

El grabado del esmalte también puede realizarse con os sistemas adhesivos autoacondicionantes. Son sistemas que realizan el grabado del esmalte y el acondicionamiento de la dentina en un solo paso utilizando ácidos más débiles que el ortofosfórico al 37% (véanse aps. 33 y 42).

Colocación del sistema adhesivo: ésta es la primera maniobra clínica para realizar la restauración.

El diente debe estar limpio y seco, el esmalte grabado presenta el color típico (blanco cretáceo) y la dentina presentarse seca o con un cierto grado de humedad según el sistema adhesivo que se va a utilizar. Debe evitarse contaminar el esmalte con los dedos o aun romper la zona de prismas grabados al manipular la matriz o cuñas.

La función del adhesivo es introducirse en las microrretenciones logradas mediante la técnica del grabado ácido. Además se introducirá en los extremos abiertos de los túbulos dentinarios y formará la capa híbrida en la dentina entre las fibras colágenas. El adhesivo también se unirá en forma química a los componentes del composite mediante dobles ligaduras.

De acuerdo con el método de activación, la resina de estos sistemas adhesivos es de dos tipos:

Por activación química: dos líquidos que son mezclados para comenzar la polimerización. Uno de los líquidos tiene el catalizador que inicia la reacción de polimerización al ponerse en contacto con el otro líquido.

Por activación física: endurecen al aplicar una luz halógena. La luz halógena actúa de iniciador de la polimerización.

El sistema adhesivo se aplica sobre toda la preparación dentaria, esmalte grabado (bisel más una zona periférica) externo e interno, dentina y base cavitaria, y evita que

Fig. 47-34. Grabado ácido del esmalte. Ácido en forma de gel con colorante para controlar el área por grabar.

Fig. 47-35. Resina fluida o adhesivo.

queden zonas vacías, que disminuirían la adaptación del composite. La aplicación se realiza con un pincel, con esponjas pequeñas ad hoc de algunos avíos comerciales o simplemente con la punta de una espátula pequeña (fig. 47-35).

Luego se echa un chorro de aire para favorecer la penetración de la resina en las microporosidades y eliminar los excesos, y se procede a la activación si es fotocurable. Entre 10 y 20 segundos son suficientes para que se produzca la polimerización.

Debe tenerse la precaución de no polimerizar excesos que puedan quedar en las zonas interproximales pues ello producirá una unión entre las piezas dentarias y un cierre de la tronera gingival. Para evitarlo, se coloca una matriz transparente y una cuña que proteja a los dientes vecinos antes del endurecimiento.

Según Pashley (1992), se puede utilizar ácido sobre la dentina para eliminar la capa de barro dentinario y permitir la unión directa de los composites sobre la matriz de la dentina. Inmediatamente después de usar el ácido durante 15 segundos, se debe lavar, secar y aplicar el sistema adhesivo para sellar herméticamente la dentina y formar la capa híbrida que permitirá la colocación del composite. Como el grabado de la dentina aumenta su permeabilidad y contenido acuoso, se recomienda el uso de resinas hidrofílicas que se adhieren bien tanto a la dentina peritubular como a la intratubular.[32]

Con el advenimiento de los nuevos sistemas adhesivos, el criterio profesional sobre el sistema adhesivo por utilizar puede variar. La premisa que se debe respetar es la cantidad y el tipo de los tejidos remanentes por restaurar, es decir, la cantidad de esmalte y dentina que será recubierta con el material de restauración. Estos dos tejidos tienen diferente proporción de sustancias orgánicas e inorgánicas y deberán ser tratados de forma totalmente distinta para lograr la adhesión (véase cap. 42).

Colocación del sistema de matriz

Antes del grabado ácido del esmalte se selecciona y prepara la matriz que se colocará y fijará en posición después de la aplicación del adhesivo. Esto permite el correcto recubrimiento con adhesivo de toda la preparación y buena penetración de éste en las microporosidades.

Según el tipo de matriz seleccionado, se deben efectuar las siguientes maniobras:

a) Tiras de acetato: se colocan en posición y pueden entrelazarse con los dientes vecinos en forma de S. El acuñamiento proximal es imprescindible para lograr una separación dentaria tal que permita la reconstrucción correcta del área de contacto. Se debe, además, estabilizar con compuesto de modelar por lingual, lo que permitirá condensar el composite. Puede ocasionalmente sujetarse con la yema de un dedo por lingual en reemplazo del compuesto de modelar. No deben existir elementos que interfieran con el rebatido de la misma (brazos de clamps cervicales, separadores, etc.) (fig. 47-36).
b) Coronas preformadas: usualmente se utiliza una técnica de obturación en dos etapas. En primer término, se hace un núcleo de composite y se reconstruye la zona dentinaria sin el empleo de matriz; luego se rellena el ángulo preformado con el material para evitar la incorporación de poros y se lleva a posición en el diente para permitir que el composite fluya por sobre el bisel (fig. 47-37).
   Se debe acuñar correctamente y eliminar los grandes excesos antes de polimerizar con la luz visible. Debe observarse la salida de excesos por la perforación hecha en la cercanía del ángulo.
c) Ángulos preformados de acetato o metal maleable: al igual que en b), se obtura en dos etapas; se lleva en primer término el composite al diente sin colocar ma-

Fig. 47-36. Matriz de acetato acuñada y sostenida por la técnica de la S.

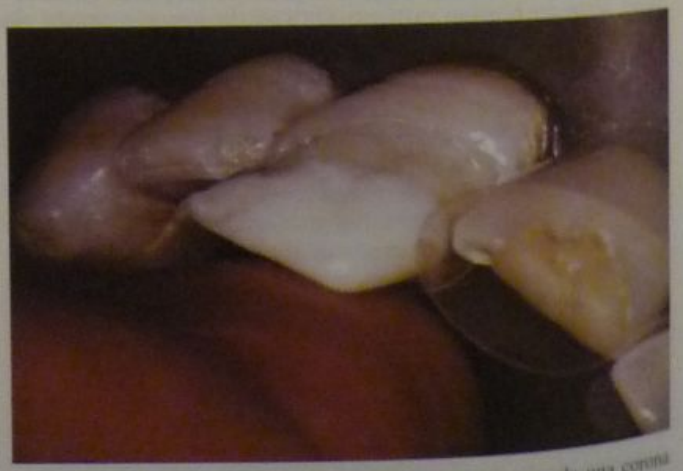

Fig. 47-37. Ángulo de acetato obtenido por el recorte de una corona preformada de acetato. Se lleva al diente cargado con el material restaurador.

triz para adaptarlo a todas las oquedades y retenciones y luego efectuar la reconstrucción del ángulo propiamente dicho con el ángulo de acetato o metal maleable. Se debe acuñar, eliminar excesos groseros y verificar el recubrimiento completo de toda el área preparada, para luego efectuar la polimerización.

l) Matriz de plata 1000: se coloca en posición y se acuña por proximal, y se estabilizan ambas con compuesto de modelar por lingual. El área de contacto con el diente vecino se bruñe para garantizar una correcta relación proximal.

Al polimerizar el composite a cielo abierto queda una zona superficial sin endurecer por completo a causa de la contaminación con oxígeno, la cual deberá ser eliminada en la terminación (zona inhibida). Luego del retiro de la matriz se debe aplicar nuevamente la lámpara de polimerización.

Inserción, adaptación y modelado

Inserción

El material de restauración puede ser llevado a la preparación con distintos elementos:

1. Espátulas: éstas pueden ser de plástico, de puntas intercambiables con distintas formas y tamaños. Se prefieren las de extremo delgado, flexible y pequeño que forme ángulo con el eje de la espátula. Con el composite de activación por luz visible pueden utilizarse espátulas metálicas de las mismas características (véanse caps. 10 y 38).
2. Jeringas con punta descartable: el composite se coloca dentro de una pequeña punta plástica a la cual se le agrega un émbolo de goma y se carga en una jeringa para inyectarlo dentro de la cavidad. Tiene la ventaja de poder llevar el material al fondo de la cavidad, y a medida que se lo inyecta se va retirando la jeringa, lo que permite un llenado perfecto y con menor cantidad de poros. El inconveniente es que se desperdicia mucho material, que queda dentro de la punta de plástico.
3. Composites preencapsulados que son inyectables por medio de una pistola con un émbolo: permiten un aprovechamiento absoluto del material sin contaminación. Tienen las mismas ventajas que las jeringas con punta descartable.

Se deben tener en cuenta en este paso las consideraciones hechas en la elección del o los colores por utilizar, así como en la colocación de opacos (véase "Selección del color", p. 1007). Se recuerdan las distintas variantes:

a) Pequeños ángulos con gran remanente de esmalte lingual: se puede colocar un solo tono de material, ya que el remanente adamantino y dentinario provee apoyo e impide la translucidez de la oscuridad de la boca (efecto gris).
b) Grandes ángulos con poco remanente dentinario: se puede colocar un composite de menor translucidez, con mayor cantidad y tamaño de partículas, como también un composite opaco por lingual (algunos avíos traen un tono opaco para cada tono de color del material) o modificar su color con un opacificador que luego será cubierto con un composite más translúcido que imite al esmalte (figs. 47-38 y 47-39).

Fig. 47-38. En grandes reconstrucciones de ángulo se colocan distintas capas de material más opaco para mejorar el resultado estético.

Adaptación

Una vez insertado el material, se debe condensar para adaptarlo correctamente a toda la preparación. Debe prestarse especial atención en introducirlo en las macrorretenciones mecánicas y cubrir el anclaje adicional si se hubiere realizado. El condensado se realiza con uno de los siguientes elementos:

1. Pinzas para algodón y torundas de algodón: presenta el inconveniente de incorporar hebras de algodón al composite.
2. Pinza para algodón y torundas humedecidas levemente en adhesivo: es mejor que 1, si se cuida que no quede un exceso de adhesivo.
3. Pequeños cubitos de espuma de goma.
4. Cubitos de telgopor.
5. Puntas de goma cortadas: son las que comúnmente se utilizan para el masaje gingival.
6. Puntas de las espátulas de plástico o metal.
7. Pincel con punta dura, humedecido en adhesivo: una vez condensada la primera capa de composite se polimeriza con la luz para luego agregar una segunda capa. Esto se denomina *técnica incremental* o *estratifi-*

Fig. 47-39. En incisal se coloca un composite más translúcido, con menos carga, para imitar el esmalte sin respaldo dentinario.

Fig. 47-40. Condensado y modelado. Se pueden utilizar torundas de algodón humedecidas en un adhesivo para no incorporar hebras en la resina.

cada y permite compensar con el agregado de capas sucesivas la contracción de polimerización de la capa anterior y lograr una mejor adaptación de relleno a la preparación.[41-45]

En las restauraciones grandes, la colocación de grandes porciones de relleno produce una gran contracción de polimerización que puede romper las uniones entre los distintos componentes. El condensado de las distintas porciones debe realizarse con cuidado de no incorporar aire entre ellas, que se convertirá en poros (fig. 47-40).

Modelado

La técnica de agregados sucesivos permite un modelado de la restauración con la espátula o un pincel humedecido en adhesivo para reducir los excesos y las maniobras de terminación. Se aconseja esperar unos segundos antes de activar la polimerización con luz para permitir que el propio peso del material produzca mejor adaptación a los bordes y una superficie más lisa. El modelado inicial se logra con el rebatido de la matriz o la colocación del ángulo preformado, llenado con la pasta. Deja una superficie lisa y brillante.

En el composite de activación química, la iniciación de la polimerización se produce al mezclar los distintos componentes que son la base y el catalizador. Desde el comienzo de la mezcla hasta el endurecimiento deben pasar 4 a 6 minutos.

Este tiempo puede variar según las proporciones de la base y el catalizador, la temperatura y el tamaño de la restauración (el tiempo será mayor en restauraciones más grandes). Una polimerización más completa se produce luego de algunas horas.

En el composite de activación física, la polimerización comienza al exponer el material a un haz de luz halógena o de longitud de onda semejante. El tiempo de endurecimiento depende de la translucidez y espesor del material. Será menor en colores más claros y translúcidos que en aquellos más oscuros que dificultan la penetración de la luz, y se necesita mayor exposición a medida que aumenta el espesor por polimerizar. Usualmente se utilizan entre 20 y 40 segundos para los colores claros y hasta 60 segundos para los tonos más oscuros. Las lámparas de polimerización de plasma permiten disminuir considerablemente los tiempos de polimerización. Es preferible usar más tiempo para asegurarnos de que la polimerización será más completa.

En reconstrucciones grandes, se indica polimerizar por capas siguiendo la técnica estratificada y completar siempre por labial y lingual en distintos ángulos para asegurar el endurecimiento completo (fig. 47-41).

La exposición prolongada del operador a la luz halógena o azul puede producir problemas inflamatorios oculares y ceguera parcial, por lo que aconsejamos no mirar directamente el haz de luz y tener la precaución de no reflejarlo hacia los ojos con un espejo o de proteger la vista con lentes o filtros de color amarillo-anaranjado. También pueden usarse escudos protectores manuales o agregados al extremo lumínico (véase cap. 38).

Terminación

Puede realizarse inmediatamente o diferirse para una sesión posterior, para esperar que se produzcan la imbibición acuosa del material y su expansión. La técnica de restauración debe ser tal que exista un mínimo de exceso de material a través del uso de matrices bien adaptadas y cuñas, como también mediante un premodelado correcto durante la inserción y adaptación.

La terminación presenta ciertas diferencias según se trate de macropartículas, híbridos o micropartículas. En los primeros, la superficie ideal se logra con la matriz; si deben eliminarse excesos o remodelar el contorno y la forma, el pulido será siempre deficiente por el tamaño de las partículas. El desgaste se produce en la matriz orgánica y queda una superficie áspera constituida por las aristas de las partículas de relleno.

En los de partículas más pequeñas se obtienen superficies más lisas y brillantes.[46-49]

La terminación consta de cuatro pasos sucesivos: 1) forma, 2) alisado, 3) brillo y 4) resellado (cuadro 47-5).

Forma

En primer término, se retira la matriz separándola de la restauración con la punta de un explorador. Con un bisturí con hojas intercambiables Nº 10, 11 y 12 se eliminan los excesos gingivales y aquellos sobre la superficie

Fig. 47-41. Activación y endurecimiento. El empleo de materiales de activación física permite mejor control del trabajo. Debe orientarse el haz de luz halógena en varias direcciones para permitir el endurecimiento completo.

Cuadro 47-5. Secuencia de terminación de las restauraciones de clase 4

Forma
- Bisturí de hoja intercambiable
- Cuchillos para terminar composite
- Piedras de diamante de grano mediano y fino (entre 30 y 15 µm)
- Fresas de 12 filos
- Discos de papel de grano grueso
- Tiras de papel de grano grueso

Alisado
- Piedras de diamante de grano extrafino (entre 5 y 15 µm)
- Fresas de 12 filos
- Piedras de alúmina blancas
- Piedras de Arkansas
- Discos de papel de grano mediano y fino
- Tiras de papel de grano mediano y fino

Brillo
- Fresas de 30 y 40 filos
- Discos flexibles de grano extrafino
- Tiras de papel de grano extrafino
- Puntas de goma siliconadas
- Cepillos blandos con pastas de pulido comerciales

Resellado
- Regrabado breve (5 a 10 segundos)
- Adhesivo o endurecedor superficial

e esmalte no grabado. Se puede, además, pretallar la orma proximal y labial cortando con la hoja del bisturí e gingival a incisal (fig. 47-42). También pueden utilizarse cuchillos especiales para terminar el composite véanse caps. 10 y 38).

Con piedras de diamante de grano mediano y fino (ente 15 y 30 µm) y formas lanceoladas, fresas de 12 filos discos de grano grueso se completa la forma de la resauración. Algunos excesos gingivales pueden eliminarse on tiras abrasivas de grano grueso cuidando de no gasar la relación de contacto, que no debe pulirse.

Alisado

La superficie labial se alisa con piedras de diamante de grano fino y extrafino (entre 5 y 15 µm) o fresas de 12 filos de forma troncocónica y discos flexibles de grano medio o fino para evitar un desgaste excesivo que deje la restauración subcontorneada. También se debe evitar la generación de calor que pueda lesionar el órgano dentinopulpar. Se completa con piedras blancas de alúmina de distintas formas, hasta dejar una superficie lisa. Por lingual el alisado se realiza primero con piedras de diamante o fresas de 12 filos de formas redondeadas, de barril o biconvexas y se completa con piedras blancas de alúmina (figs. 47-43 y 47-44). Por proximal, se emplean las tiras de papel abrasivas de granos medio y fino.

Brillo

El brillo se obtiene con fresas de 30 y 40 filos de formas diversas, discos y tiras para pulido de papel de grano extrafino, puntas de goma siliconadas y pastas de pulido de partículas microscópicas (zirconio o diamante).

Resellado

En los composites de macropartículas o híbridos, se indica el recubrimiento de la restauración con adhesivo

Fig. 47-42. Terminación, forma. Recorte de los excesos con bisturí de hoja curva.

para obtener una superficie lisa y brillante. Ello mejora las propiedades estéticas iniciales y disminuye el atrapamiento de placa bacteriana y pigmentos. También se puede aplicar un endurecedor de superficie (Optiguard, Kerr; Fortify, Bisco).

En los composites con rellenos de tamaño muy pequeño (micro) se obtienen superficies lisas y altamente pulidas, con lo que se elimina la necesidad del resellado. No obstante, puede utilizarse este procedimiento para disminuir las posibilidades de filtración marginal y mejorar la adaptación de los bordes después del pulido. Se efectúa primero un grabado ácido muy breve del esmalte en todo el borde y, luego del lavado y secado, se coloca el adhesivo. De esta forma, se mejora el sellado periférico de la restauración, se rellenan poros y grietas y se asegura una mayor resistencia superficial (véanse figs. 47-43 y 47-44).

Control posoperatorio

Una vez completada la terminación, se procede al retiro del aislamiento absoluto. La goma se estira hacia labial o lingual y con una tijera de puntas delgadas se cortan los puentes de goma que protegían los espacios interdentales. Se retiran los clamps y la goma sin tirar por los pun-

Fig. 47-43. Discos de pulido de diversos granos y puntas de goma (Shofu).



Fig. 47-44. Brillo. Fresas de 40 filos (Shofu).

Fig. 47-45. Caso clínico Nº 1: corona de acero en 21, fenestrada, con filtraciones marginales y problema periodontal.

Fig. 47-46. Una vez eliminada la corona, se observa una fractura amplia y la encía traumatizada.

Fig. 47-47. Alisado de los bordes y tallado de un bisel periférico. Se realiza la protección dentinopulpar.

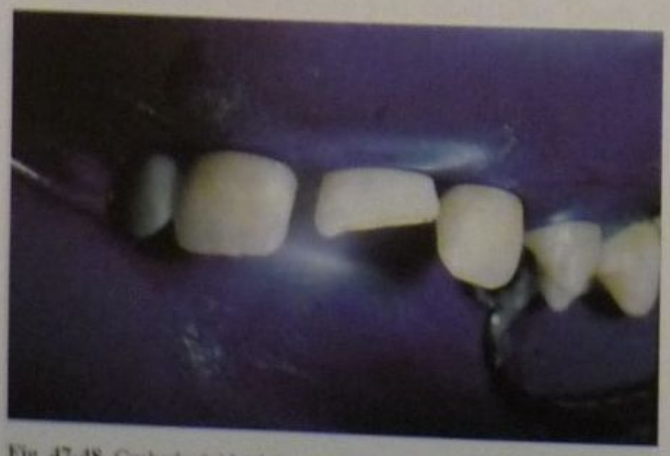

Fig. 47-48. Grabado ácido del esmalte. Debe grabarse una zona de esmalte periférica al bisel para asegurar el sellado marginal. Aspecto del diente luego del lavado y secado.

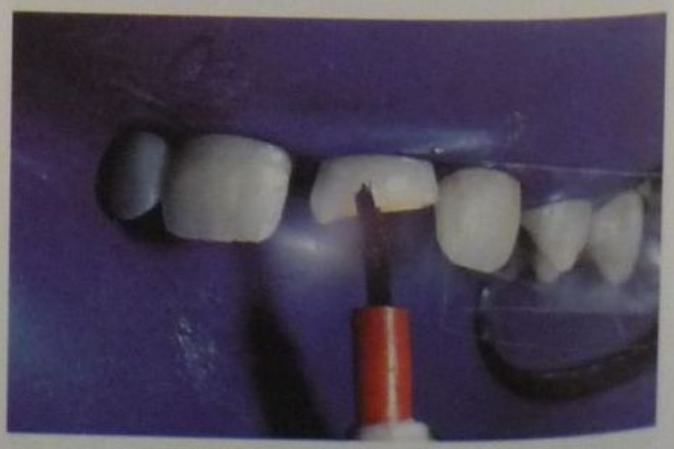

Fig. 47-49. Colocación del adhesivo.

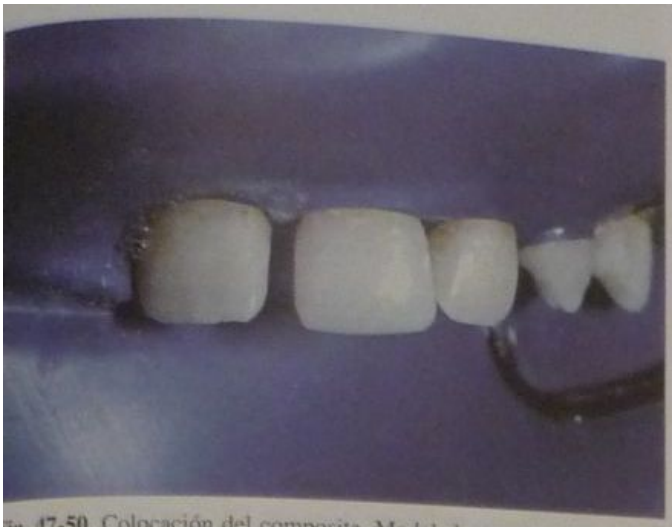

Fig. 47-50. Colocación del composite. Modelado y activación del endurecimiento. Eliminación de excesos. Terminación.

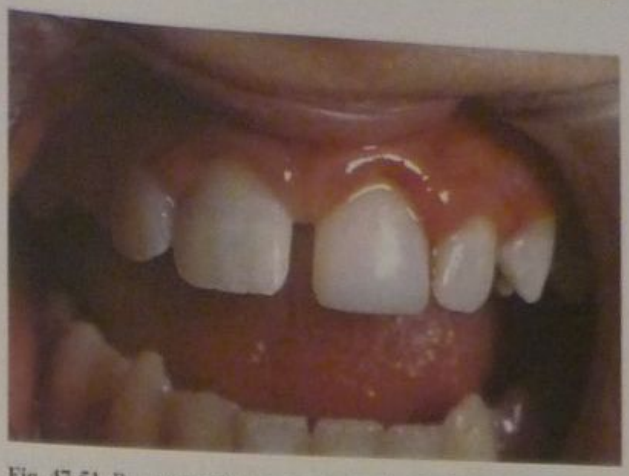

Fig. 47-51. Reconstrucción terminada. La lesión gingival mejoró rápidamente en pocas semanas.

A

B

Fig. 47-52. A. Preoperatorio. B. Posoperatorio.

os de contacto. Debe masajearse la encía que pueda haerse traumatizado durante el acto operatorio.

Con la punta de un explorador se comprueba la presenia de excesos proximales. Se pasa el explorador por tolos los bordes y si se detecta un exceso o desborde de maerial, se procede a eliminarlo con elementos de pulido. Se ermina el contorneado del borde incisal en ancho y largo egún el criterio del profesional o requerimiento del paiente, para proceder luego con el control de la oclusión. e controla con papel de articular primeramente en ocluión habitual para luego hacerlo en céntrica y corregir lesgastando los contactos prematuros con piedras diamantadas de grano fino, de formas redondeadas, o fresas edondas de carburo, alisando luego con piedras blancas y untas de goma siliconadas. Se comprueba luego las trectorias incisal y lateral, y se desgasta y alisa según coresponda. Debe observarse la mayor cantidad de puntos le contacto entre antagonistas en toda la zona anterior pa a asegurar que no habrá un contacto prematuro en la restauración. Después de terminados los procedimientos peratorios, se le indica al paciente que evite fumar o ingerir sustancias con pigmentos fuertes que puedan manchar la restauración y desgarrar con ella alimentos duros véanse los casos clínicos de las figs. 47-45 a 47-52).

REFERENCIAS

1. Barrancos Mooney J. Operatoria Dental. Técnica y clínica, vol. 1. Ed. Méd. Panamericana, Bs. As., 1981.
2. Barrancos Mooney J. Operatoria Dental. Restauraciones. Ed. Méd. Panamericana, Bs. As., 1988.
3. Barrancos GS. clase 4. Reconstrucción de ángulo. Cap. 17 en op. cit. 2. pp. 338-368.
4. Gilmore HW. Textbook of Operative Dentistry, Mosby, St. Louis, 1982.
5. Sturdevant CM, et al. The art and science of Operative Dentistry. 3ª ed. Mosby, St. Louis, 1995.
6. Mondelli J. Dentistica Pre-Clínica, 1979. Sarvier, São Paulo, Brasil.
7. Dale BG. Ninety second rubber dam placement, Appendix B, p. 453. In: Dale BG y Aschheim KW. Esthetic Dentistry. Lea & Febiger, Philadelphia, 1993.
8. Qvist V. Resin restorations: leakage, bacteria, pulp. Endod Dent Traumatol 9:127, 1993.
9. Jordan RE. Grabado Compuesto Estético, 2ª ed. Mosby-Doyma, Barcelona, 1994.
10. Barrancos Mooney J, Barrancos P, Jordanoff M, González CA. Restauraciones cosméticas adhesivas (I). Actualizaciones Odontológicas Gador Nº 14, Buenos Aires, 1991.
11. The dental advisor, Spring 1984, vol. 1, número 1.
12. The dental advisor, March 1985, vol 2, número 1.

13. Donly KJ, Browning R. Class IV preparation design for microfilled and macrofilled composite resin. Pediatr Dent 1992;14:36.
14. Tan DE, Tjan AH. Margins designs and fracture resistance of incisal resin composite restorations. Am J Dent 1992;5:15.
15. Starr CB, Langenderfer WR. Use of a caries-disclosing agent to improve dental residents' ability to detect caries. Oper Dent 1993;18 (3):110.
16. Muhlbauer JA, Dunn WJ, Roberts HW, Murchison DF. The effect of resin composite pins on the retention of class IV restorations. Oper Dent 2002 May-Jun;27(3):284-8.
17. Roberts HW, Hermesch CB, Charlton DG.The use of resin composite pins to improve retention of Class IV resin composite restorations. Oper Dent 2000 Jul-Aug;25(4):270-3.
18. Eid H. Retention of composite resin restorations in class IV preparations. J Clin Pediatr Dent 2002 Spring;26(3):251-6.
19. Brännström M. Communication between the oral cavity and the dental pulp associated with restorative treatment, Operative Dentistry 1984;9:5.
20. Pashley DH. The effects of acid etching on the pulpodentin complex. Oper Dent 1992;17:229.
21. Jendresen MD. Clinical behaviour of the 21st century adhesives and composites. Quintessence Int 1993;24(9):659.
22. Barrancos PJ. Adhesivos dentales 1. Video N° 605, Odontología. Catálogo Videoteca Central Fac. de Medicina, UBA, 1993.
23. Barrancos Mooney J. Adhesivos dentales 2. Video N° 606, Odontología. Catálogo Videoteca Central Fac. de Medicina, UBA, 1993.
24. Barrancos Mooney J. Curso de posgrado. Il. Colegio de Odont. y Estomat. de España, Madrid, Abril, 1997.
25. Vargas MA, Cobb DS, Armstrong SR. Resin-Dentin shear bond strength and interfacial ultrastructure with and without a hybrid layer. Oper Dent 1997;22:159.
26. Macchi R. Adhesión a tejidos dentarios. Cap. 9, p. 209, en op cit. 2.
27. Swift EJ, Perdigão J, Heymann HO. Bonding to enamel and dentin. Quintessence Int 1995;26:95.
28. Uribe Echevarría J, et al. Systems of adhesion to dentin, adaptation to walls and hybrid layer. J Dent Res 1993;72(Sp. Issue):656 (Abst 38).
29. Terry DA. Direct composite resin restoration of adolescent Class IV tooth fracture: a case report. Pract Periodontics Aesthet Dent 2000 Jan-Feb;12(1):23-9; quiz 30.
30. Peyton JH. Direct restoration of anterior teeth: review of the clinical technique and case presentation. Pract Proced Aesthet Dent 2002 Apr;14(3):203-10; quiz 212.
31. Dietschi D, Jacoby T, Dietschi JM, Schatz JP. Treatment of traumatic injuries in the front teeth: restorative aspects in crown fractures. Pract Periodontics Aesthet Dent 2000 Oct;12(8):751-8; quiz 760.
32. Jordan RE, et al. Restoration of fractured and hypoplasic incisors by the acid etch resin technique: a three years report. J Amer Dent Assoc 1977;95:795.
33. Morley J. The role of cosmetic dentistry in restoring a youthful appearance. J Am Dent Assoc 1999 Aug;130(8):1166-72.
34. Charbeneau GT. Operatoria Dental, 2ª ed., Ed. Méd. Panamericana, Bs. Aires, 1984.
35. St. Germain HA Jr., Meiers JC. Direct esthetic restoration of anterior root canal-treated teeth. Oper Dent 1995;20:42.
36. Lutz F. State of the art of tooth-colored restoratives. Oper Dent 1996; 21:237.
37. Willems G, et al. Composite resins in the 21st century. Quintessence Int. 1993;24(9):641.
38. Leinfelder KF. New developments in resin restorative systems. J Amer Dent Assoc 1997;128:573.
39. Terry DA, Geller W, Tric O, Anderson MJ, Tourville M, Kobashigawa A. Anatomical form defines color, function, form, and aesthetics. Pract Proced Aesthet Dent 2002 Jan-Feb;14(1):59-67; quiz 68.
40. O'Brien J. The color of teeth: an instrumental control perspective. In: Preston JD. Perspectives in dental ceramics. p. 299 y sigs. Quintessence, Chicago, 1988.
41. Zalkind M, Heling I. Composite resin layering: an esthetic technique for restoring fractured anterior teeth. J Prosth Dent 1992;68 (1):204.
42. Dietschi D. Layering concepts in anterior composite restorations. J Adhes Dent 2001 Spring; 3(1):71-80.
43. Rueggeberg FA, Jordan DM. Effect of the light tip distance on polymerization of resin composite. Int J Prosthodont 1993;6:364.
44. Alster D, et al. The dependance of shrinkage stress reduction on porosity concentration in thin resin layers. J Dent Res 1992;71: 1619.
45. Terry DA. Enhanced resilience and esthetics in a Class IV restoration. Compend Contin Educ Dent Suppl 2000;(26):19-25; quiz 27.
46. Strassler HE, Bauman G. Current concepts in polishing composite resins. Pract Periodontics Aesthet Dent 1993;5:12.
47. Briseño B. y Ernst CP. Rise in pulp temperature during finishing and polishing of resin composite restorations. Quintessence Int 1995;26:361.
48. Tate WH, Powers JM. Surface roughness of composite and hybrid ionomers. Oper Dent 1996;21:53.
49. E.D.R.G. Polishing composites. Reality 1997;11:549.

48

Restauraciones estéticas cervicales

Gustavo Jiménez Lozano y Jorge A. Jiménez Lozano

INTRODUCCIÓN

Las lesiones cervicales son aquellas que se encuentran ubicadas en el tercio gingival o cervical de las caras bucales o labiales y linguales de todas las piezas dentarias (figs. 48-1 a 48-3 A y B).

Características y tratamiento

Una de las principales características de estas lesiones es, en general, la sensibilidad.[1] Ésta se caracteriza por la apertura de los túbulos, los cuales aumentan en cantidad y producen un dolor agudo y corto. En ello también influye la temperatura, la evaporación, el contacto, la presión osmótica o estímulos químicos, con irrigación del proceso odontoblástico.[2]

Su tratamiento tiene como objetivo fundamental sellar la interfase y minimizar la microfiltración.[3]

Etiología

Las lesiones cervicales pueden tener su origen en: 1) caries, 2) abrasión, 3) erosión o 4) abfracción (cuadro 48-1).[4-8]

Caries

Es la causa principal y generalmente se desarrolla con rapidez en pacientes con mala higiene oral, al permitir el depósito de la placa bacteriana, donde se reproduce principalmente *Streptococcus mutans* que, a partir de un pH ácido, convierte la sacarosa en ácido láctico.[6]

Comienza así la desmineralización, con la presentación del primer signo de alteración de esta patología que se denomina *mancha blanca* (véanse caps. 20 y 29). Cuando la caries continúa, se transforma en una lesión cavitada.[5]

Fig. 48-1. Lesiones cervicales.

Fig. 48-2. Lesiones cervicales.

a) *Mancha blanca*: la mancha blanca es una lesión incipiente que muchas veces se pasa por alto en el examen clínico. Para observarla se deben secar muy bien los dientes con la jeringa de aire. Cuando se hace el aislamiento absoluto del campo operatorio, se la ve nítidamente (fig. 48-4).
Las fuerzas musculares que actúan en la limpieza de los dientes por rozamiento de los labios, lengua y carrillos permiten mantener muchas superficies dentarias libres de placa bacteriana; en las zonas sobre las que no actúan, y que son de difícil acceso, si no hay un correcto cepillado, la placa bacteriana se localiza como a lo largo del margen gingival.
b) *Lesión de caries cavitada*: si el proceso que produjo la mancha blanca no se revierte, ésta se transforma en una lesión cavitada, que penetra rápidamente en dentina (fig. 48-5).

El paciente siente dolor ante los cambios de temperatura, ácidos, dulces y, a medida que la caries avanza, la sintomatología dolorosa se hace más frecuente.

Esta lesión se trata haciendo una preparación cavitaria y obturándola con uno de los materiales citados más adelante.

Abrasión

La abrasión dentaria es atribuida al desgaste mecánico de las estructuras duras del diente, a través de una acción de fricción. Estas lesiones pueden encontrarse en todos los tejidos duros del diente, a saber (fig. 48-6A):

a) Esmalte
b) Esmalte y dentina
c) Cemento y dentina
d) Esmalte, dentina y cemento

Entre las causas que la producen está el cepillarse en forma incorrecta, con cepillos de cerdas muy duras y dentífricos con elementos muy abrasivos.[3-6]

Erosión

Es aquella lesión producida por factores químicos que, actuando a modo de catalizadores, preparan el campo al acelerar la acción de los factores mecánicos como el cepillado incorrecto y las prótesis mal adaptadas, y producen un desgaste más rápido, que puede verse como una superficie pulida y brillante, con una mayor sensibi-

A

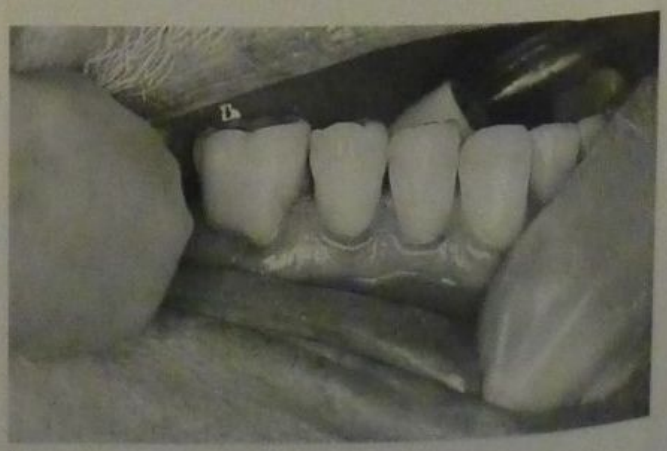

B

Fig. 48-3. A. Se observan restauraciones deficientes en 46, 45 y 44, con recidiva de caries. B. Nuevas restauraciones realizadas con compómero (Compoglass, Vivadent).

adro 48-1. *Lesiones cervicales*

1. Caries
2. Abrasión
3. Erosión
4. Abfracción
   a) Mancha blanca
   b) Caries cavitada

d a los estímulos. Es la lesión clásica de pacientes ímicas.

fracción

Es una lesión cervical destructiva que se presenta en ma de cuña y avanza rápidamente, produciendo, en al- nos casos, la fractura de la pieza dentaria. Se produce las fuerzas de oclusión que recibe el diente, y hay una ormación flexural que hace que los cristales de esmal- cervical se quiebren y dejen dentina al descubierto.[28] a dentina es más soluble y blanda que el esmalte, por que su exposición la predispone a una erosión acelera- incrementada por el cepillado y los abrasivos (fig. 48-).[11] Se le da mucha importancia a este tipo de lesiones usadas por el estrés y el medio ácido bucal.[7-14]

ATERIALES DE RESTAURACIÓN

eve reseña histórica

A través de los años, y con los avances de la ciencia, han creado nuevos materiales y modificado las formas las cavidades con el fin de lograr mayor retención, ejor estética y larga duración en las restauraciones de ase V.

Fletcher, en 1878, fue el primero en mencionar el ce- ento de silicato translúcido, de poca utilización por su ficultad de manejo, inestabilidad en el medio bucal y agilidad marginal.

Steimbeck, en 1904, introdujo el esmalte artificial de scher en Alemania; y para la misma época, comenzó a sarse el cemento de silicato en los Estados Unidos. Es- material era considerado irritante para el tejido gingi-

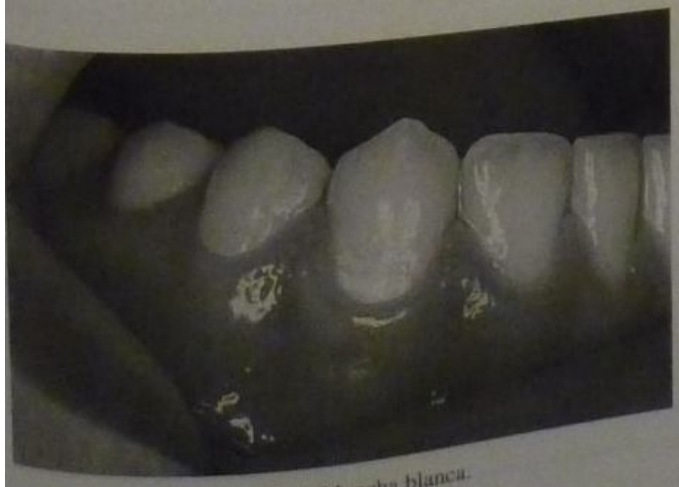

Fig. 48-4. Mancha blanca.

Fig. 48-5. Se observa lesión de mancha blanca cavitada en el canino y lesión de caries en incisivo lateral. (Gentileza de la doctora Violeta Alarcón).

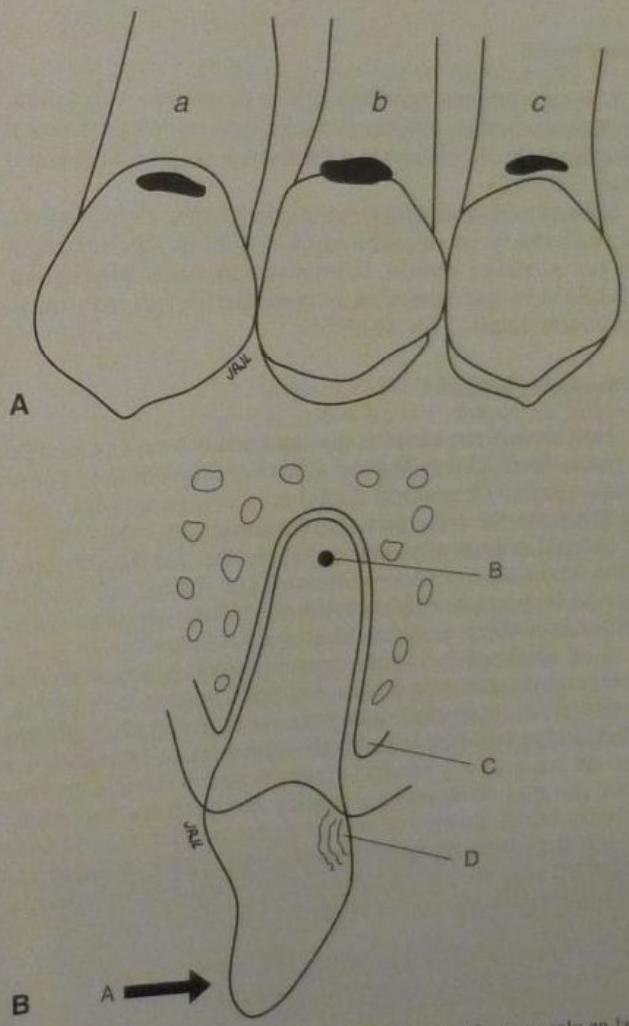

Fig. 48-6. A. La lesión según la zona dentaria que afecta: *a*, solo en la zona de esmalte; *b*, esmalte y cemento; *c*, solo en la zona de cemento. **B.** Abfracción. Una posible causa es el trauma oclusal. Las fuerzas oclusales actúan en la dirección de la flecha (*A*). El diente tiende a girar, con centro de rotación en *B*. El hueso alveolar y el periodonto impiden el movimiento hacia labial (*C*). El diente sufre entonces una flexión que se concentra en la zona cervical (*D*). Aquí se quiebra la sustancia interprismática y se producen microfracturas en el esmalte, comenzando su destrucción en la zona cervical. Esta lesión se denomina *abfracción* y puede combinarse con una erosión y agravar el proceso. (Esquema modificado de Rubiano.[7])

val, por lo que estaba contraindicado en los casos donde estuviera en contacto con el margen gingival.

Así se llega a la década de 1940, en la que se desarrolló la resina acrílica; en el año 1951, se le agregó un 15% de silicato de aluminio para dar origen a un material que no tuvo éxito por fracturarse fácilmente.

En la Argentina, en la década de 1950 y hasta mediados de la de 1960, se utilizó la resina acrílica y se dejó de lado cuando Bowen describió la molécula de BISGMA, que dio lugar a la etapa del composite. Este material se perfecciona día a día y junto con los ionómeros vítreos, los compómeros y las ionorresinas son aceptados como los materiales de elección actual para las restauraciones cervicales.[6-8,10,12,18,27]

Materiales actuales

Las lesiones cervicales pueden ser restauradas con resinas fluidas, composites, ionómeros, ionorresinas y compómeros.

Composites

Los composites modernos han permitido simplificar las preparaciones, debido a la adhesión micromecánica al esmalte y de los sistemas adhesivos a la dentina (véanse caps. 33 y 42).

El material de elección es el composite fluido por su flexibilidad, y en segundo lugar está el de micropartículas por su mejor pulido; se encuentran, como alternativa, los híbridos, que tienen en su composición micro y minipartículas (caps. 37 y 38).[8,10,12]

Ionómeros vítreos

Los ionómeros vítreos, que aparecieron en el mercado a partir de 1972 con Wilson y Kent,[6,19] marcan una nueva etapa para la Operatoria dental y se presentan como materiales de elección para las restauraciones de clase V. Existen dos tipos principales: los convencionales, de reacción ácido-base, y los modificados con resina, que pueden ser de fotocurado o de autocurado (véase cap. 36). Estos últimos también se denominan *ionorresinas*.[18]

Los ionómeros vítreos convencionales tienen ciertas desventajas con respecto a los modificados con resina, entre ellas, el tiempo que tarda en lograrse el equilibrio hídrico, ya que pueden absorber agua hasta 24 horas luego de colocado, y perderla hasta 6 meses después;[18,19] es por eso que no deben ser usados en pacientes con respiración bucal, porque al perder agua, pierden sus características y se cuartean. Además, requieren una nueva sesión de pulido. Las ventajas de los ionómeros vítreos y las ionorresinas son las siguientes (cuadro 48-2):

1. Poseen adhesión química a esmalte y dentina.
2. Liberan flúor por un período largo.
3. Al liberar flúor, tienen un efecto cariostático, que disminuye la aparición de caries secundaria.
4. Evitan la filtración marginal.
5. Tienen acción bactericida frente a los estreptococos (*mutans, sanguis* y otros).[20]
6. Son biocompatibles.
7. Poseen baja solubilidad.
8. Sufren una mínima contracción al endurecer.
9. Los composites tienen adhesión micromecánica al ionómero vítreo por su superficie.
10. Son radioopacos.
11. Son aislantes térmicos.
12. Poseen acción desensibilizante.
13. Son relativamente resistentes a la abrasión.
14. Tienen una estética aceptable.

Ionorresinas

Son ionómeros que mediante el agregado de una proporción de resina polimerizable por luz mejoran sus cualidades mecánicas con relación a los ionómeros convencionales. Están indicados especialmente para restauraciones de clase V.

Una ventaja importante con respecto a los convencionales es su resistencia a la absorción y pérdida de agua. Se observa también que el cemento endurecido se flexiona y absorbe las fuerzas sin fracturarse, y retorna a la forma inicial una vez que la fuerza ha desaparecido.[11]

Algunas de las marcas de ionorresinas actuales son Fuji II L.C. (GC), Photac-Fil (ESPE), Variglass VLC (LD Clauk/Dentsply) y Vitremer (3M Dental Products USA).

Compómeros

Los compómeros son composites modificados con poliácidos que originalmente se ofrecieron como híbridos de ionómeros vítreos y composites para tratar de unir las ventajas de ambos materiales. Se buscaba básicamente un material con las propiedades físicas de los composites y la adhesión y liberación de flúor de los ionómeros vítreos.

El material logrado es una de las alternativas más viables en restauraciones del tercio gingival, pero no por las propiedades antedichas. Tiene menor contracción de polimerización y excelente estética, pero por sobre todo, un módulo de elasticidad que le permite acompañar a la pieza dentaria en sus movimientos flexurales, causantes generalmente de las abfracciones. Los compómeros, a pesar de las fuerzas ejercidas, mantienen su posición y, fundamentalmente, su adhesión a la pieza dentaria, tanto en el perímetro como en la superficie interna.[21]

Los compómeros que se encuentran en el comercio son: Dyract (Dentsply), el Compoglass (Vivadent), Dyract AP (Dentsply), Compoglass F (Vivadent), F2000 (3M), Hytac (Espe), Septoglass (Septodont) y Elan (Kerr).

Cuadro 48-2. Ventajas de los ionómeros vítreos y ionorresinas

1) Adhesión
2) Liberación de flúor
3) Efecto cariostático
4) Evita filtración marginal
5) Bactericida
6) Biocompatibilidad
7) Baja solubilidad
8) Mínima contracción
9) Adhesión al composite
10) Radioopaco
11) Aislante térmico
12) Desensibilizante
13) Resistente a la abrasión
14) Estética aceptable

riterios de selección del material

En la selección del material se deben considerar:

. La ubicación de la lesión
. El riesgo de caries
. El aislamiento, que debe ser bien realizado, de preferencia absoluto, y si no es posible, con aislamiento relativo.[15]
. Si el paciente es respirador bucal.

Hay que tener en cuenta que toda restauración debe ser upragingival, para evitar problemas periodontales y fa-ilitar el pulido, meta permanente que busca impedir el sentamiento de la placa bacteriana, que se instala con nayor frecuencia donde el pulido es deficiente (véase ap. 34).

egún su ubicación

) Si la lesión se encuentra en esmalte o rodeada de esmalte, el material sugerido es el composite y, como alternativa, el compómero y el composite fluido.
) Si tiene esmalte en la pared incisal u oclusal y la zona gingival en cemento o dentina, se pueden utilizar composites con sistemas adhesivos de última generación, ionómeros vítreos convencionales y ionorresinas.

egún riesgo de caries

En pacientes con alto riesgo de caries, el material de elección es el ionómero vítreo por la liberación de flúor y su mejor sellado marginal y, como alternativa, se puede utilizar el compómero.[23]

En recientes investigaciones se ha comprobado fehacientemente que el ionómero vítreo tiene acción antimicrobiana, especialmente contra *Streptococcus mutans*.[22]

egún su aislamiento

Si el aislamiento absoluto es correcto, se puede restaurar con composites fluidos y adhesivos de última generación y ionorresinas; si no se puede aislar, el material indicado es el ionómero vítreo y, como alternativa, el compómero (véase cap. 36).

En los sectores posteriores, donde la estética no es importante, se puede restaurar con amalgama (véase cap. 49).

egún el paciente

En pacientes con respiración bucal no es aconsejable utilizar los ionómeros convencionales, por la pérdida de agua que sufren y que produce deterioro en su superficie.[18,19]

En algunos casos, se pueden utilizar dos materiales, ubicando como base ionómero vítreo y cubriéndolo con composite; esta técnica se denomina "sándwich" (véase cap. 34).

TRATAMIENTO. PREPARACIÓN

Las restauraciones estéticas cervicales (clase V de Black) pueden ser de dos tipos:

a) Con preparación cavitaria
b) Sin preparación cavitaria

Cuadro 48-3. *Tiempos operatorios de la preparación*

- Maniobras previas
- Apertura y conformación
- Extirpación de tejidos deficientes
- Protección dentinopulpar
- Terminación de paredes
- Limpieza

Con preparación cavitaria

Las restauraciones con preparación cavitaria se realizan cuando la lesión fue originada por caries, o es de origen mixto: erosión más caries o abfracción más caries (cuadro 48-3).

Maniobras previas

Son las consideraciones que se deben tener en cuenta antes de iniciar el tratamiento de la región gingival o cervical de todas las piezas dentarias, siguiendo un orden en las maniobras operatorias para que no haya superposición.

a) Higiene del paciente: enseñanza del cepillado
b) Estudio radiográfico
c) Vitalidad pulpar
d) Tejidos periodontales
e) Limpieza
f) Anestesia
g) Toma de color: antes del aislamiento absoluto del campo operatorio y después de la limpieza, se debe tomar el color de los dientes por restaurar, teniendo en cuenta que con esta maniobra las piezas pierden su humedad y aparecen opacas. Otro detalle es la tonalidad, pues estas lesiones están ubicadas en la zona gingival, donde el tono es más amarillo o marrón (fig. 48-7).

Cuando la lesión cervical ha sido originada por caries, debe realizarse una preparación cavitaria para recibir la restauración con el material que le devuelva funcionalidad y estética.[23] En las maniobras previas, hay que tener presente la ubicación gingival. Si la encía avanzó hacia la lesión, se debe retraer el tejido gingival mediante el ais-

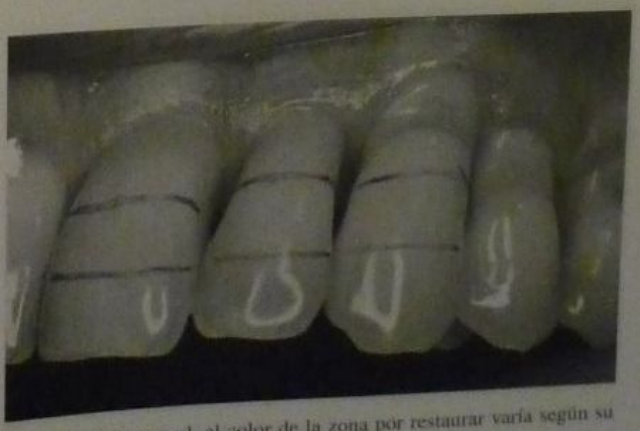

Fig. 48-7. En general, el color de la zona por restaurar varía según su ubicación (tercio cervical, medio o incisal).

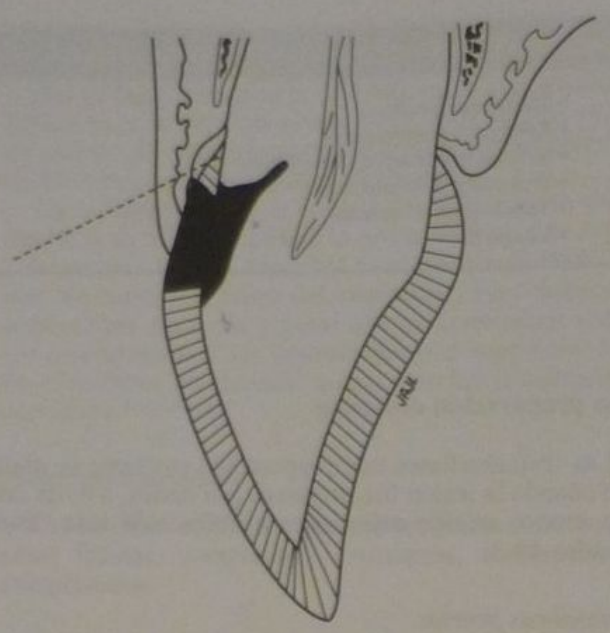

Fig. 48-8. Será necesario hacer gingivectomía si la encía invade la zona de la lesión.

lamiento absoluto y la colocación de clamps, entre ellos el cervical 210-211 o el 212 U.N.C., que es el más indicado para este tipo de situaciones. Si dicho tejido ha invadido la cavidad de caries, se debe hacer una gingivectomía o, si es necesario, el levantamiento de un colgajo,[16] para que la preparación resulte supragingival (figs. 48-8 a 48-11).

Apertura y conformación. Si en este paso es necesario eliminar esmalte, se indica utilizar una fresa 330 o una redonda lisa N° 1 a baja o media velocidad (véase cap. 10), para eliminar únicamente el esmalte afectado; si en algún punto al limpiar la caries queda esmalte sano, debe ser respetado y no eliminado para realizar un buen sellado marginal aprovechando las ventajas del grabado ácido.

Inmediatamente después de realizada la apertura y a baja velocidad, con la misma fresa 330 o redonda N° 1 se realiza la conformación, sin extensión preventiva y con ángulos redondeados.

Fig. 48-9. Lesiones de caries subgingivales en 44, 45 y 46. Preoperatorio.

Extirpación de tejidos deficientes

El control para la eliminación de la caries debe ser hecho con la técnica de Fusayama,[24] que utiliza la tinción del tejido afectado con rojo ácido al 1% en propilenglicol, y que en el comercio dental se encuentra como "detector de caries". Cuando se aplica el detector de caries, se deja actuar de 10 a 15 segundos, luego se lava profusamente y se seca. Los tejidos necróticos e infectados se tiñen de rojo intenso.

Estos tejidos se eliminan con cucharitas de Black o excavadores de Gilette, o a baja velocidad con fresas redondas lisas, de acuerdo con el tamaño de la preparación.

Cuando se aplica el detector de caries, se debe saber diferenciar la dentina necrótica o infectada, que se elimina totalmente, de la dentina desmineralizada, no infectada, que no se elimina. Ésta no se tiñe. Este método se repetirá las veces que sea necesario para la eliminación de tejido afectado, dejando actuar durante 10 segundos, lavando y secando sin deshidratar.

Si la caries llega a dentina, la eliminación de aquella se realiza a baja velocidad, con fresas redondas lisas, con troncocónica de punta redondeada 1170 o con excavadores y/o cucharitas de Black.

Estas preparaciones no tienen forma definida y solamente se elimina el tejido afectado, bajo control del detector de caries.

Se debe tener presente el límite amelodentinario, donde la caries se extiende y determina que la base del cono dentinario sea mayor que el adamantino, y es donde se deja con mayor frecuencia dentina infectada (fig. 48-12).[20] Se aconseja eliminar la caries con fresas redondas pequeñas N° ½ o 1 a baja velocidad, o con excavadores.[18] Se lava y seca con algodón y aire.[9,10,18]

Terminación de paredes

Por tratarse de lesiones con caries, donde hay que efectuar la preparación cavitaria para restaurar con composites, se debe hacer bisel en las zonas donde hay suficiente esmalte; a medida que ésta se acerca hacia gingival, disminuye su espesor, por lo que no es aconsejable hacerlo (si se hace, se pierde la propiedad de adhesión micromecánica de un mejor sellado marginal).

Este bisel debe ocupar aproximadamente la mitad del espesor del esmalte y se puede realizar con piedra de diamante de grano mediano, o fresa 1170 a alta, media o baja velocidad. Se alisa la pared gingival con fresas de 12 filos. Se lava y se seca con algodón y aire.

Otro factor importante del bisel es el estético, pues disimula la unión diente-restauración.[10] Si se va a restaurar con ionómero vítreo o ionorresina, no se debe realizar bisel debido a que estos materiales son muy frágiles en espesores delgados.

Limpieza

Este tiempo operatorio depende del material restaurador y del sistema adhesivo por utilizar.

RESTAURACIÓN

La restauración se realiza de acuerdo con el material elegido y siguiendo las instrucciones del fabricante.

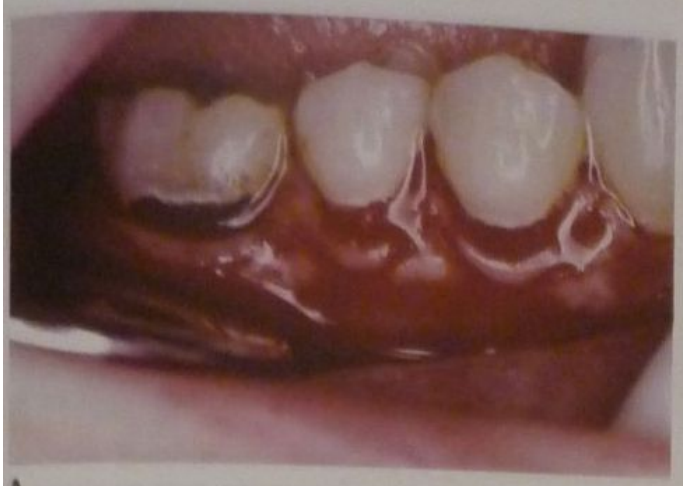

A

B

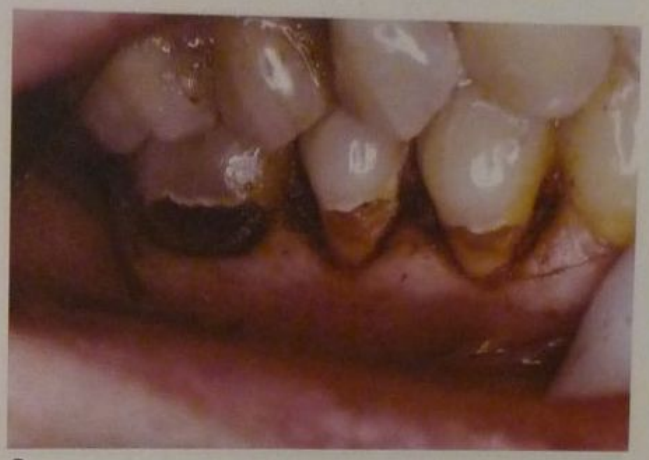

C

Fig. 48-10. A. Gingivectomía con bisturí de Kirkland. **B.** Eliminación de encía. **C.** Detención de la hemorragia.

Tiempos operatorios de la restauración adhesiva (cuadro 48-4)

1. *Preparación del sistema de matriz:* en la mayoría de los casos, no se coloca matriz. La restauración se hace a mano alzada. Puede usarse, a veces, una matriz gingival metálica para ionómeros de activación química (polvo, líquido), o transparente, para los de fotocurado (composites, compómeros o ionorresinas).
2. *Técnica adhesiva:* según el material, puede ser grabado y acondicionado, o solamente acondicionado.
3. *Manipulación del material* (véase cap. 38): según indicaciones del fabricante.
4. *Inserción del material:* en porciones pequeñas que no superen los 2 mm, polimerizando cada porción.
5. *Colocación del sistema de matriz:* se coloca inmediatamente después de ubicado el material.
6. *Terminación y pulido.*
7. *Control posoperatorio:* al retirar el dique de goma, se controla que no hayan quedado excesos marginales.

Restauraciones con preparación cavitaria

Las restauraciones con preparación cavitaria serán realizadas con el material elegido, como ya se describió an-

A

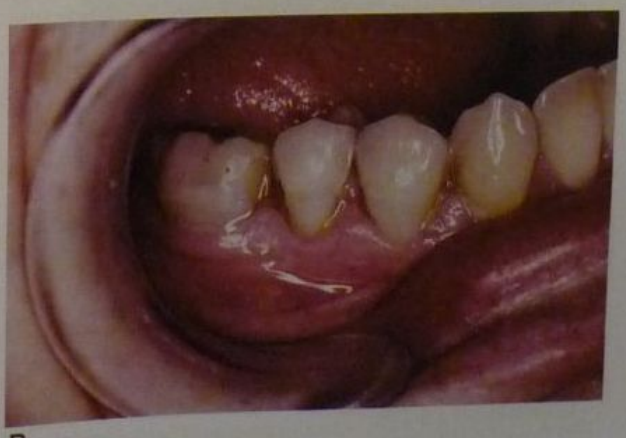

B

Fig. 48-11. Posoperatorio de figs. 48-9 y 48-10. **A.** Posoperatorio inmediato. **B.** Posoperatorio a una semana.

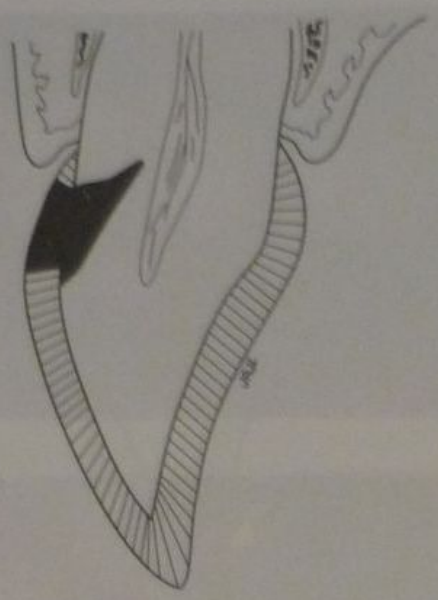

Fig. 48-12. Conos de caries cervicales.

teriormente, según su ubicación, el riesgo de caries, el aislamiento y si el paciente es respirador bucal.

Ionómero vítreo convencional

1. Antes del aislamiento absoluto, se debe preparar la matriz, si se utilizará, adaptándola perfectamente a la cara vestibular y gingival del diente por restaurar. Se debe recortar, si es necesario, bordeando la preparación y cubriendo todo el borde cavo superficial, sobrepasándolo en aproximadamente 1 mm.
   Luego de adaptarla y recortarla, se coloca en un vaso dappen de color, para tenerla individualizada cuando se coloque el material.[28]
2. Aislamiento absoluto del campo operatorio.
3. Tratamiento de la preparación con un acondicionador dentinario; el más utilizado es el ácido poliacrílico al 10%, que se frota con una bolita de algodón embebida en él, de 10 a 15 segundos; se lava abundantemente con agua, se seca con algodón y aire, sin deshidratar.
4. Manipulación del ionómero. El ionómero convencional puede venir en cápsulas, ya dosificado el polvo y el líquido. Se siguen las instrucciones del fabricante para la activación de la cápsula. Otra forma más común es el avío de polvo y líquido, y la dosificación se hace en forma manual, siempre siguiendo las indicaciones del fabricante. Una vez preparado, se inserta en la preparación, condensando el material si es a mano alzada, o colocando y adaptando la matriz preparada de antemano. Esperar el fraguado de 5 a 7 minutos.
5. Si la colocación del material se realizó a mano alzada, se eliminan los excesos con piedras de granos medianos y finos, y se protege la restauración con resinas fotopolimerizables, o con barniz del avío. Si se colocó matriz, se eliminan los excesos; se retira la matriz, desprendiéndola con precaución, y se observa el reborde gingival, donde se eliminan los excesos con bisturí bien afilado. Se protege la restauración con resina fotopolimerizable o barniz y se elimina el aislamiento absoluto.
6. La terminación y el pulido se realizan en la sesión siguiente, siempre con refrigeración para no alterar el "equilibrio hídrico" (véase cap. 36) (fig. 48-13D y E).

Cuadro 48-4. *Tiempos operatorios de la restauración adhesiva*

a) Preparación del sistema de matriz (si es necesario)
b) Técnica adhesiva
c) Manipulación del material
d) Inserción del material
e) Colocación del sistema de matriz (si es necesario)
f) Terminación y pulido
g) Control posoperatorio

Ionorresina (V.I.R.). Ionómeros de fotocurado (híbridos)

Cada avío de material trae indicaciones de trabajo que deben seguirse estrictamente para un resultado óptimo a largo plazo (fig. 48-13).

a) Toma de color
b) Aislamiento absoluto
c) Preparación cavitaria
d) Acondicionador o "primer"
e) Fotopolimerización
f) Inserción del material (a mano alzada o utilizando matriz transparente)
g) Fotopolimerización
h) Eliminación de excesos
i) Terminación, forma, alisado, brillo, glaseado y fotopolimerización

Compómeros

Dyract AP (Dentsply)

Habiendo realizado la preparación, ya sea por caries, abrasión o abfracción, se obedecen los siguientes pasos:

a) Aplicación del "primer"/adhesivo durante 30 segundos; se remueve el exceso de solvente con aire; se polimeriza durante 10 segundos.
b) Se aplica nuevamente el "primer"/adhesivo en la misma forma del paso anterior.
c) Se coloca el compómero con la jeringa inyectora siguiendo la técnica incremental y se polimeriza durante 40 segundos hasta terminar.
d) Inmediatamente, se realiza la terminación y el pulido.

Compoglass F (Vivadent)

Se realiza la restauración en la misma forma que indique la cartilla del fabricante, respetando cada uno de los pasos indicados (fig. 48-14).

Composites

Para las restauraciones gingivales con composite se deben utilizar sistemas adhesivos de última generación.

Lo mejor en estos casos es seleccionar un composite fluido, por su módulo de elasticidad similar al de la dentina.

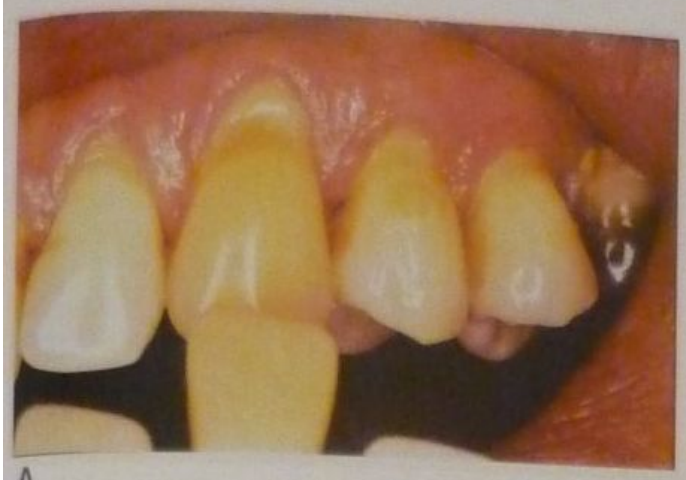

A

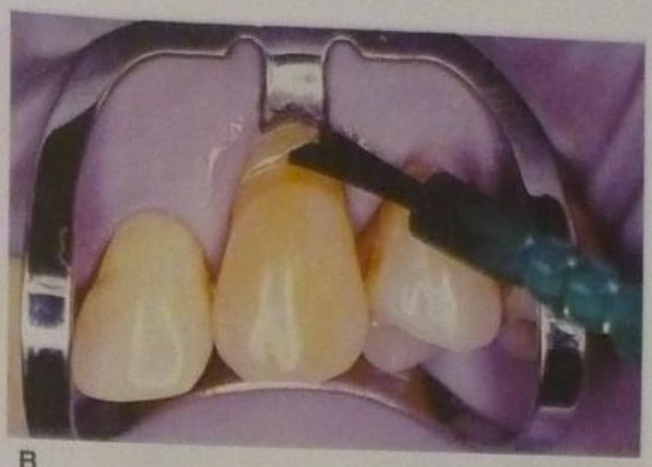

B

C

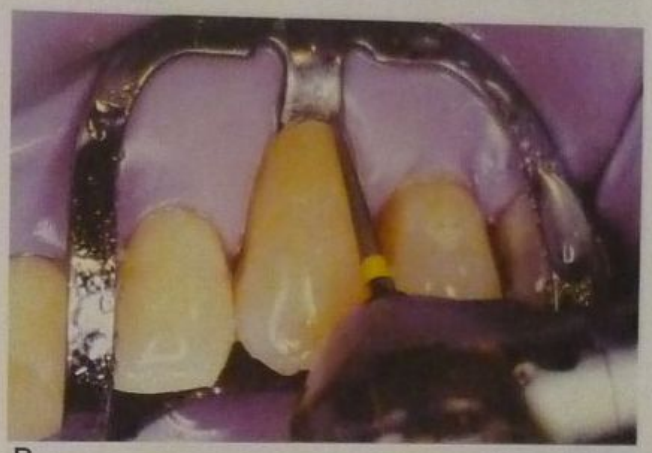

D

E

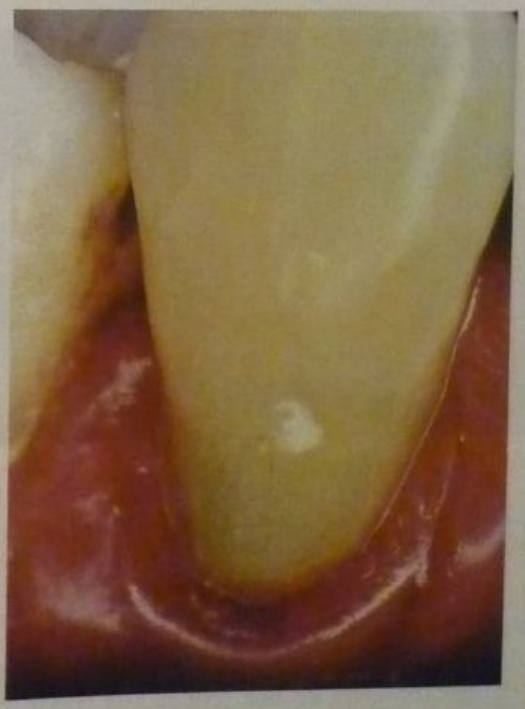

F

Fig. 48-13. A. Vista preoperatoria y toma de color anterior al aislamiento. **B.** Acondicionamiento de los tejidos dentarios. **C.** Inserción del material (Vitremer, 3M/ESPE). **D.** Eliminación de excesos. **E.** Pulido y terminación. **F.** Posoperatorio.

Técnica restauradora

Se restaura con el sistema adhesivo elegido y el composite, luego de toma de color y las maniobras ya descritas.

1. El grabado ácido puede ser total o de esmalte, con ácido fosfórico al 37-40% en todo el espesor del bisel (borde cavo superficial). Para el grabado total, según el sistema adhesivo se utiliza ácido fosfórico en forma de gel, para colocarlo sobre el tejido por grabar y tener sobre él mejor control; este grabado se indica en la actualidad durante 15 segundos y se realiza con la jeringa que viene en el avío, para facilitar su colocación.

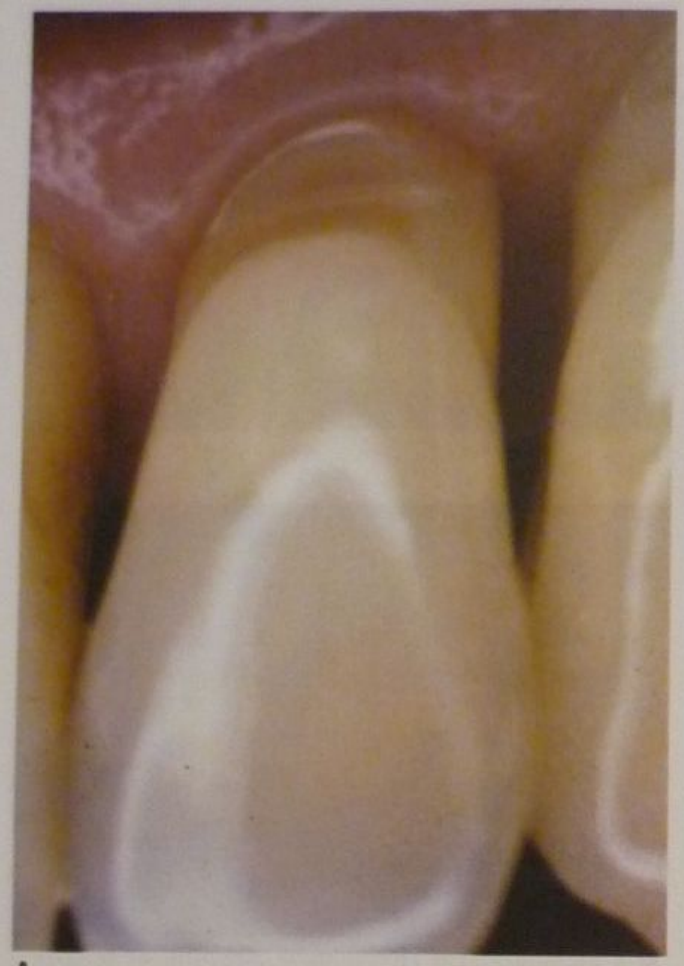

A

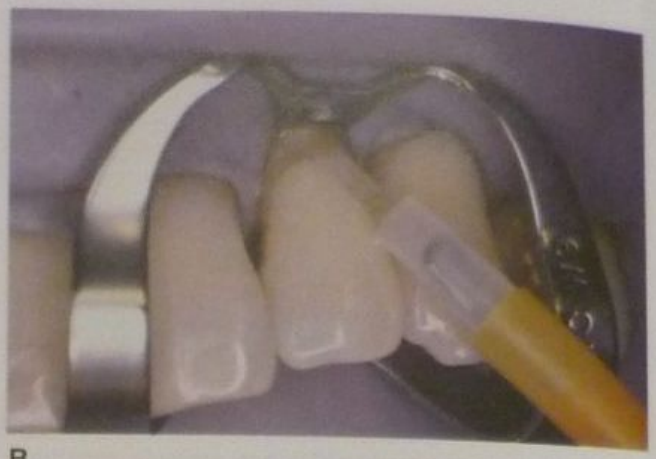

B

C

D

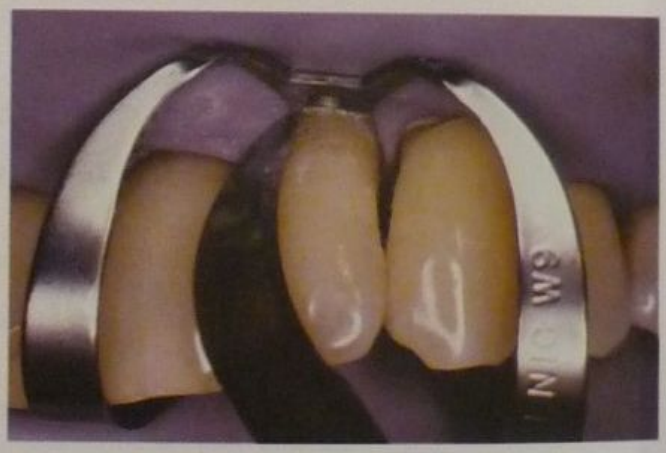

E

Fig. 48-14. A. Preoperatorio. **B** y **C.** Acondicionamiento de los tejidos dentarios y fotopolimerización. (Estos pasos deben realizarse dos veces al trabajar con compómeros.) **D.** Aplicación del material (Compoglass, Vivadent). **E.** Eliminación de excesos con bisturí.

(Continúa)

2. Lavado abundante con spray aire/agua no contaminada que provenga de una jeringa con filtros, durante unos 20 a 30 segundos; las microrretenciones del esmalte quedan con mayor energía superficial y preparadas para cumplir correctamente con la retención. El aspecto de ese esmalte luego de secado es de un blanco opaco (véase cap. 33).[26]
3. Los pasos siguientes serán de acuerdo con el sistema adhesivo por emplear. En los de última generación se coloca primero un "primer" o acondicionador, que puede ser fotopolimerizado con lámpara halógena o polimerizado mediante reacción química; luego, se aplica el adhesivo a esmalte y dentina y se lo fotopolimeriza.
4. La restauración con composite se realiza teniendo en cuenta la profundidad de la preparación. Algunas veces es necesario colocar un relleno para disminuir la cantidad de material, lo que reduce la contracción de polimerización. El composite puede ser llevado en pequeñas porciones con espátulas, de jeringas o cápsulas predosificadas, hasta completar la restauración.[29,30]

F

G

Fig. 48-14. *(Cont.).* **F.** Pulido con gomas siliconadas (Kenda). **G.** Posoperatorio.

La última capa de composite se puede colocar a mano alzada, o con matriz transparente para permitir la polimerización con luz halógena.

Terminación. Se eliminan los excesos con piedras troncocónicas de diamante de grano mediano o fino, o discos de papel. El alisado se realiza inmediatamente, lo mismo que el brillo.

En la figura 48-15 se puede observar un caso clínico restaurado con composite fluido.

Tratamiento sin preparación cavitaria

Mancha blanca

Al detectar la mancha blanca, se debe instruir al paciente con respecto a los hábitos de cepillado y a una dieta apropiada; se debe realizar una buena profilaxis y tratar con compuestos fluorados para la remineralización de las piezas dentarias.

De no realizarse estos procedimientos, la mancha blanca progresa y rápidamente se transforma en cavidad, destruyendo el esmalte y atacando la dentina (fig. 48-16).

Técnica

a) Se limpia la superficie del diente, con cepillo o brocha de fibras suaves y pasta de piedra pómez y agua. El ultrasonido no debe usarse para la limpieza en estos casos debido al peligro de cavitación.
b) Aislamiento absoluto o relativo del campo operatorio.
c) Se aplica el flúor de elección (p. ej., flúor protector, duraphat, flúor fosfato acidulado o flúor en espuma); se espera de 4 a 7 minutos o lo que indique el fabricante.
e) Se retira el aislamiento y se le pide al paciente que no se enjuague, que no tome líquidos ni ingiera alimentos durante una hora.
d) Se realizan controles posteriores y se repite el procedimiento de acuerdo con las necesidades del paciente.[5]

Restauraciones sin preparación cavitaria

Esta técnica de restauración es la que se realiza cuando no hay lesión de caries, y está indicada, casi exclusivamente, en abrasiones, erosiones y abfracciones.

Las restauraciones sin preparación cavitaria se realizan como fueron indicadas anteriormente, para las restauraciones con preparación y según el material de restauración indicado en cada caso. En las de ionómero vítreo, ionorresina y compómero, no se debe hacer bisel (véase fig. 48-16).

Terminación

La terminación de una restauración cervical es el último eslabón de la secuencia clínica y constituye un paso fundamental para el futuro de la restauración.

Forma. Para devolver la forma correcta al diente se eliminan los excesos de material, con piedras de diamante de grano mediano o fino troncocónicas y fresas de múltiples filos. En los ionómeros se puede usar un bisturí para recortar los excesos.

Terminación gingival. Éste es un punto crítico por la dificultad de abordaje y en el que la terminación tiene mayor importancia, por el atrapamiento de placa. La restauración debe terminar sin solución de continuidad con la pieza dentaria, para lo cual se debe tener la precaución

A

B

C

D

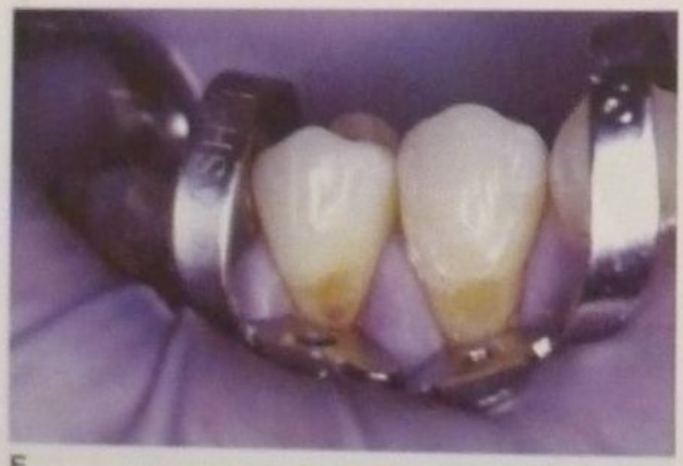

E

F

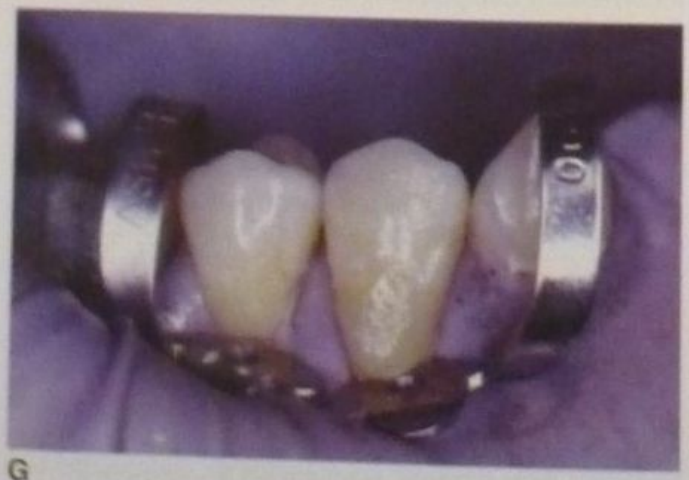

G

Fig. 48-15. Caso de recidiva de caries con fractura de la restauración previa en 44 y 45. **A.** Preoperatorio. **B** y **C.** Profundidad de sondaje en ambas piezas anteriormente a la gingivectomía. **D.** Posoperatorio de la gingivectomía (electrobisturí). **E.** Aislamiento absoluto donde se puede observar la totalidad de las lesiones expuestas. **F** y **G.** Restauración por capas con composite fluido.

(Continúa)

H

I

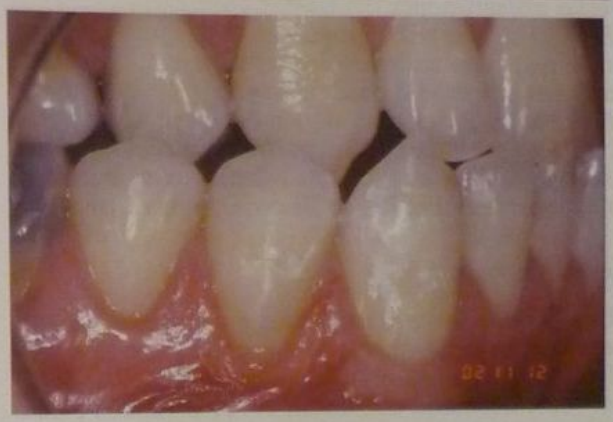

J

Fig. 48-15 *(Cont.)*. **H.** Remoción de excesos. **I.** Posoperatorio inmediato. **J.** Posoperatorio a una semana.

A

B

C

D

Fig. 48-16. A y **B.** Presencia de lesiones de mancha blanca. **C** y **D.** Tratamiento con barnices de flúor.

de no lesionar los tejidos periodontales ni el cemento dentario por su sensibilidad.

Alisado. Se realiza luego de eliminar los excesos y una vez obtenida la forma con piedras de alúmina blanca y puntas de goma siliconadas, que se encuentran en el comercio, para pulir composites híbridos a baja velocidad (Kenda, etc.). Estas puntas vienen en varias formas: llama, disco, taza, etc., para adaptarse a cada caso. Luego se continúa con discos flexibles extrafinos en diferentes granos: Shofu, 3M, que le dan un acabado liso, teniendo siempre la precaución de no producir calor por fricción. Hay algunos avíos como los Flexi Disk (Cosmodent), los Moore-Flex System (E. C. Moore) y el Finishing Kit (Dent-Mat) que también están indicados para el pulido de estas restauraciones.

Brillo. Para dar brillo, se pueden utilizar pastas de pulido de partículas microscópicas (Permaseal, Ultradent), con gomas siliconadas no abrasivas.

Regrabado. En el caso de los composites, se puede volver a grabar durante 10 segundos con ácido, se lava, se seca y se aplica una capa de adhesivo o un endurecedor de superficie (Fortify, de Bisco; Optiguard, de Kerr).

Control posoperatorio

Una vez terminada la restauración y el pulido, se retira el aislamiento absoluto y se comprueba con el explorador si en la zona gingival hay o no escalón, y se corrige si fuese necesario con bisturí Nº 11 o 12, con piedra de diamante de grano fino o con fresas de 12 o 40 filos a baja velocidad, teniendo cuidado de no traumatizar la encía ni el cemento dentario por su sensibilidad. Se comprueba si el color es el correcto y si la restauración tiene una adecuada armonía óptica.

CONCLUSIÓN

El éxito clínico de este tipo de restauraciones depende del correcto seguimiento de los tiempos operatorios, de una técnica depurada, de la realización de todos los pasos respetando las indicaciones del fabricante y del aislamiento perfecto del campo operatorio.[27-33]

REFERENCIAS

1. Leinfelder KF. Using composite resin as posterior restorative material. J Am Dent Assoc 1991;122:65.
2. Blunk U. Improving cervical restorations: a review of materials and techniques.
3. Urquia Morales MC y col. Filtración marginal en restauraciones cervicales con ionómeros híbridos y sellantes. Revista Asoc Odontológica Argentina 2001;89(5):459.
4. Schultz y col. Odontología operatoria, Buenos Aires: Editorial Médica Panamericana, 1969.
5. Barrancos Mooney JC. Operatoria Dental (3ª edición). Capítulo 8. p. 252. Editorial Médica Panamericana, Buenos Aires, 1999.
6. Mount GJ. Atlas práctico de cementos de ionómero vítreo. Guía clínica. Salvat, 1990.
7. Rubiano HC. Placa miorrelajante. Elaboración y mantenimiento. Disfunción témporo-mandibular y enfermedad oclusal, Ed. Actualidades Médico-odontológica, Ed. Latinoamericana, 2ª ed. 1991; 98-107.
8. Uribe Echeverría J. Operatoria dental, ciencia y práctica, Madrid: Avances, 1990.
9. Sturdevant y col. Arte y ciencia de la operatoria dental. Buenos Aires: Editorial Médica Panamericana, 1987.
10. Barrancos Mooney J. Operatoria dental. Restauraciones. Buenos Aires: Editorial Médica Panamericana, 1988.
11. Odontología Hoy. De abrasiones y erosiones. Año II, Nº 10, Edición Argentina, 1996.
12. Baratieri L y col. Operatoria dental. Procedimientos preventivos y restauradores. São Paulo: Quintessence, 1993.
13. Parula N. Técnica de operatoria dental. 5ª ed., Buenos Aires: Mundi, 1972.
14. Tyas MJ. The class V lesion. Aust Dent J 1995;40:167.
15. Parula N. Clínica de operatoria dental. 4ª ed., Buenos Aires: Oda, 1975.
16. Lindhe J. Periodontología clínica. Buenos Aires: Editorial Médica Panamericana, 1986.
17. Christensen GJ. Compómeros vs ionómeros vítreos reforzados con resina. JADA (Ed. Argentina) 1997;1(3):55.
18. Ritacco AA. Operatoria dental. Cavidades modernas, Buenos Aires: Mundi, 1972.
19. Wilson A, Kent B. The glass ionomer cement. Br Dent J 1972.
20. Berg J. Class II glass ionomer/silver cements restorations and their effects on interproximal growth of mutant Streptococci. Ped Dent 1990;12:51.
21. Loyola-Rodríguez JP, García-Godoy, Lindquist F, Grown R. Inhibition of glass-ionomer cements on Mutans Streptococci. Pediatr Dent 1994;16:346-349.
22. Dionysopoulos P, et al. Artificial secondary caries around two new F-containing restoratives. Op Dent 1998;23:81.
23. Fusayama T. Two layers of carious dentin: Diagnosis and treatment. Oper Dent 1979;4:63.
24. Fusayama T. Guía clínica para la eliminación de caries mediante una solución detectora. Quintessence Int, Ed Española 1991;2:204.
25. Lanata E, Chiappara B. Bases o protectores dentinopulpares. Rev Asoc Odont Argentina 1991;79(02):73.
26. Bowen RL. Curso sobre composites: Mecanismos de adhesión. Buenos Aires: Asociación Odontológica Argentina, 1984.
27. Dunne SM, et al. Caries inhibition by a resin-modified and a conventional glass ionomer cement, in vitro. J Dent 1996;24:91.
28. Leinfelder KF. Restoration of abfracted lesions. Compendium 1994;15:1396.
29. Millar BJ, et al. Clinical evaluation of an anterior hybrid composite resin over 8 years. Br Dent J 1997;182:26.
30. Browning WD, et al. A survey of failure modes in composite resin restorations. Oper Dent 1996;21:160.
31. Winkler MM, et al. Finite element stress analysis of three filling techniques for class V light-cured composite restorations. J Dent Res 1996;75:1477.
32. Powell LV, et al. Factors associated with clinical success of cervical abrasion-erosion restorations. Oper Dent 1995;20:7.
33. Lee WC, Eakle WS. Stress induced cervical lesions: review of advances in the past 10 years. J Prosthet Dent 1996;75:487.

49

Restauraciones con amalgama

Julio Barrancos Mooney y Patricio J. Barrancos

INTRODUCCIÓN

Aunque su estética no es favorable, y pese a algunos inconvenientes que se comentarán más adelante, las restauraciones con amalgama siguen siendo los procedimientos odontológicos realizados con mayor frecuencia en todas partes del mundo. Los factores que explican la popularidad de la amalgama son su bajo costo, su fácil manipulación, el tiempo reducido de trabajo, sus buenas propiedades mecánicas y una longevidad clínica aceptable.

Sin embargo, existen muchas otras alternativas para resolver las lesiones de este tipo, especialmente con materiales estéticos, lo que ha determinado que la demanda de la restauración con amalgama disminuyera en todo el mundo, sobre todo en los países desarrollados.

Mucho se ha escrito en los últimos años sobre los inconvenientes de la amalgama, en particular con relación a su contenido de mercurio. En ciertos países europeos se ha llegado a prohibir el uso de la amalgama en algunas personas por su posible efecto tóxico, aunque ningún estudio clínico serio avale hasta la fecha esta presunción. Osborne[1] ha expresado que pese a su estética desfavorable, en los Estados Unidos se colocan más de cien millones de restauraciones de amalgama por año. Aún no se ha llegado a comprobar que el mercurio contenido en las amalgamas sea responsable de algún tipo de enfermedad en seres humanos. La cantidad de vapor de mercurio en microgramos que puede liberarse en una boca con muchas restauraciones de amalgama (1,7 µm en 24 horas) es inferior al límite mínimo de toxicidad del mercurio aceptado en forma universal y es de diez a veinte veces inferior al mercurio que muchas poblaciones ingieren diariamente en los alimentos, en especial el pescado. Hay cantidades mínimas de mercurio en el aire que respiramos, en el agua de los ríos y los mares, en el pan, en

Fig. 49-1. Preoperatorio. Lesión de caries en tercio gingival de 36.

las hortalizas, en cosméticos y en cientos de otros productos de uso cotidiano. Instituciones como la American Dental Association, la Federación Dental Internacional (FDI) y otras han avalado de manera reiterada la seguridad biológica de la restauración con amalgama. Por lo tanto, no se justifica la actitud de cualquier profesional que intente reemplazar restauraciones de amalgama en buen estado aduciendo un posible peligro para la salud del paciente.

No obstante, debe recordarse que las condiciones favorables de la amalgama como material de obturación no alcanzan a compensar los errores que puede cometer el operador al elegir el caso clínico, preparar la cavidad, seleccionar la aleación, manipularla y terminar la restauración.

Además, deben adoptarse todas las precauciones necesarias con el manejo del mercurio a fin de evitar riesgos para las personas involucradas en el acto odontológico y reducir el peligro de contaminación ambiental con los desechos de amalgama. En este sentido, las cápsulas de cierre hermético con mercurio y aleación encapsulada y todo otro sistema que mantenga el mercurio fuera del contacto directo con el personal ofrecen notorias ventajas respecto de otras presentaciones.

Por otra parte, la correcta observación de todos los aspectos clínicos y técnicos de este tipo de procedimiento da como resultado una restauración que devuelve al diente su integridad mecánica y tiene una vida útil prolongada en el medio bucal.[2-23]

LOCALIZACIÓN Y ETIOLOGÍA

Las lesiones de clase I se localizan en los surcos, hoyos y defectos estructurales de las caras oclusales de los premolares y los molares y también en las caras bucales y linguales de los mismos dientes fuera del tercio incisal y en las caras linguales de los dientes anteriores.

Las lesiones de clase II se localizan exclusivamente en las caras proximales de los premolares y los molares.[24-26]

La etiología más frecuente es la caries. Le siguen en orden de importancia la abrasión (atrición) excesiva que puede llegar a exponer dentina y la fractura dental coronaria. Otra causa es la iatrogenia, por ejemplo, en caso de un desgaste selectivo excesivo cuando se corrige un contacto prematuro o por imprudencia en el uso de fresas o piedras a velocidad superalta. Otra causa es la erosión fuera del tercio gingival. Una última causa de estas lesiones es la malformación congénita que a veces ocurre en las caras bucales de los premolares y los molares y en la cara lingual de los incisivos superiores.[27]

Las restauraciones de clase V con amalgama se realizan en lesiones ubicadas en las caras bucales o linguales de los molares y los premolares cuando la estética no está comprometida (fig. 49-1).[28-33] En estos casos, la elección de la amalgama como material de restauración está justificada por su fácil manipulación, bajo costo, resistencia al desgaste, superficie lisa que no favorece el atrapamiento de placa y por su longevidad clínica.[34,35]

De todas maneras, la principal indicación para este material sería el tratamiento de caries donde ya existiera una cavidad. Para el tratamiento de lesiones cariosas incipientes, erosiones y abrasiones se prefiere la utilización de los materiales adhesivos, algunos de los cuales tienen la ventaja adicional de liberar fluoruros, lo que los vuelve especialmente indicados para pacientes con alto riesgo de caries.[36]

OPCIONES DEL TRATAMIENTO

Las lesiones de clases I y II, de acuerdo con el caso clínico y otras consideraciones como edad, estética y salud, pueden restaurarse con diferentes técnicas y materiales (véanse caps. 30, 34, 43, 44 y 53 a 55).[37,38]

Cuando la lesión es incipiente o muy pequeña los nuevos conceptos de prevención tornan innecesaria la extensión preventiva que se acostumbraba realizar de acuerdo con los textos clásicos. Se puede realizar: a) remineralización con sustancias fluoradas, b) aplicación de sellador, c) ameloplastia con remineralización y d) ameloplastia con sellador.[39]

Cuando la lesión es ligeramente mayor, se puede efectuar: e) restauración preventiva adhesiva, mediante el empleo de sistemas adhesivos al diente y composites.[40]

Finalmente, cuando la lesión ya ha alcanzado un tamaño bien visible a simple vista y/o con la exploración, se debe recurrir a: f) la restauración con preparación cavitaria.

Para las opciones a, b, c, d y e véanse los capítulos 20, 29, 30, 43 y 44 de este libro).

En este capítulo se tratará la opción f, es decir, restauración con preparación cavitaria.

RESTAURACIÓN CON PREPARACIÓN CAVITARIA

La restauración con preparación cavitaria consiste en la eliminación mecánica de todos los tejidos deficientes, cariados o desmineralizados y la preparación de una cavidad con ciertas formas que permitan la retención del material de obturación y su permanencia futura en la pieza dentaria, sin afectar la pulpa y sin provocar debilitamiento de la estructura dentaria remanente.

Además, deberán adoptarse precauciones para evitar una reiniciación rápida de la caries, para lo cual se aplicarán los conceptos de sellado marginal hermético con adhesivos, fluoración de márgenes, etcétera.

Para una correcta restauración con preparación cavitaria se deben seguir los siguientes pasos: 1) selección del caso clínico adecuado, 2) diagnóstico y pronóstico, 3) tiempos operatorios de la preparación, 4) tiempos operatorios de la restauración.

elección del caso clínico adecuado

ndicaciones

En la mayoría de las lesiones pequeñas y medianas la estauración con amalgama está perfectamente indicada iempre que se tenga en cuenta: a) que la amalgama no e adhiere naturalmente al diente, b) que la preparación avitaria debilita el diente y c) que la amalgama carece le condiciones estéticas.

Los ítems a) y b) pueden mejorar bastante si se utilian adhesivos dentinarios, en especial los que se unen a a amalgama, y el ítem c), por ejemplo, en las cajas proimales visibles de los dientes superiores, puede mejorar i se emplea la técnica de la ventana, que consiste en a aplicación de un composite sobre la parte visible de la malgama, con adhesivos y opacos.[41,42]

En caso de las lesiones grandes de clase I y II, que superan la mitad de la distancia intercuspídea bucolingual, está indicada una restauración rígida: incrustación o corona.

En circunstancias especiales y supeditadas al caso clínico puede hacerse una amalgama pero debe advertirse al paciente sobre la posibilidad de una fractura del diente y/o material (figs. 49-2 y 49-3).

Una restauración de este tipo se justifica cuando las condiciones económicas del paciente o razones de urgencia no permiten la realización de una restauración rígida, una corona o una incrustación que refuerce totalmente la estructura dentaria remanente. En ciertos casos, el uso de ionómeros vítreos y/o composites para reforzar paredes dentarias constituye un recurso valedero y simple para piezas dentarias debilitadas (fig. 49-4). En dientes temporarios o en dientes permanentes jóvenes la indicación de la amalgama es correcta y brinda un excelente servicio.

En dientes con pronóstico desfavorable o dudoso, por ejemplo, en caso de enfermedad periodontal avanzada, malposición, protección pulpar directa o protección indirecta profunda, es preferible realizar una amalgama por su técnica más simple y menos traumática que la de una restauración rígida, por lo menos hasta que el diente vuelva a la normalidad o su pronóstico haya mejorado.

En los pacientes de edad avanzada, los enfermos, las personas hospitalizadas, los discapacitados o los individuos atendidos en forma domiciliaria fuera del consultorio también se debe elegir la amalgama debido a la rapidez de su manipulación.[43,44]

Fig. 49-2. Gran restauración con amalgama.

Contraindicaciones

Dos de las condiciones desfavorables de la amalgama son su color y el deterioro de la superficie por corrosión y ennegrecimiento (fig. 49-5). Esto contraindica el uso de amalgama en cavidades muy visibles. Lo mismo ocurre en cavidades muy amplias en las que, aunque la amalgama no se vea directamente, puede traslucirse el color oscuro a través de una capa muy delgada de tejido dentario.

También existen los clásicos "dientes negros" que aparecen en cavidades amplias obturadas con amalgama al cabo de algunos años de uso clínico, por infiltración de iones a través de los tejidos dentarios. Este fenómeno puede minimizarse con el uso correcto de los protectores dentinopulpares (véase cap. 32).

Por su escasa resistencia traccional la amalgama está contraindicada en espesores delgados; por ello, exige una correcta preparación cavitaria, que procure llegar a un ángulo cavo cercano a 90º. En ciertos casos será necesario reconstruir una o más cúspides con amalgama.[45]

La restauración con amalgama está contraindicada en cavidades muy extensas o de paredes débiles, con las salvedades expresadas antes. En los pacientes que poseen

A

B

C

Fig. 49-3. La amalgama no refuerza el diente, sino que, por el contrario, lo debilita. **A.** Restauración con amalgama de clase II. **B.** Fractura de ésta. **C.** Pérdida de la pared vestibular.

Fig. 49-4. Restauración colada rígida.

gran número de restauraciones realizadas con otros metales, como orificaciones, incrustaciones metálicas confeccionadas con aleaciones preciosas o metales no preciosos, coronas metálicas o rehabilitaciones, sería conveniente no realizar restauraciones con amalgama, especialmente si van a estar en contacto directo con aquéllas. Esto tiene como objetivo evitar la aparición de las corrientes galvánicas que aumentan la corrosión, y en ciertos casos producen dolor.

Los casos muy serios de galvanismo sólo se solucionan eliminando las restauraciones más recientes que desencadenaron la reacción electroquímica.

Otra contraindicación se relaciona con los pacientes con alergia o intolerancia al mercurio o a alguno de los metales de la aleación.

Diagnóstico y pronóstico

Una vez aceptado el caso que se restaurará con amalgama, se procede a realizar el diagnóstico del estado pulpoperiodontal del elemento dentario.

Sólo se podrán restaurar con amalgama los dientes con vitalidad pulpar que tengan pulpa sana o, cuanto más, que sufran una hiperemia pulpar activa, para lo cual se requiere un correcto interrogatorio y las pruebas clinicorradiográficas imprescindibles para obtener la información pertinente.

Los dientes que sufren pulpitis infiltrativa, pulpitis abscedosa u otras patologías pulpares deben ser sometidos a tratamiento endodóntico antes de su restauración, la cual deberá efectuarse con el material y la técnica indicados por el remanente dentario existente y con refuerzo de la estructura dentaria y/o anclajes endodónticos apropiados.

Los dientes con necrosis pulpar también se incluyen en la categoría anterior, con excepción de los que presenten complicaciones periapicales de gran tamaño y en los que posiblemente está indicada una apicectomía, una radiculotomía o en última instancia la exodoncia.

Con respecto al estado periodontal se debe conseguir la normalización de los tejidos periodontales antes de la restauración dentaria.

No obstante, en algunas oportunidades será conveniente restaurar los dientes con amalgama para mejorar las condiciones generales de la boca, mediante la eliminación de áreas que son receptáculos de alimentos y atrapan placa, y a fin de facilitar la higiene del paciente y optimizar la recuperación de los tejidos periodontales.[46,47]

En lo referente al trauma, éste debe corregirse antes e realizar la restauración (véase "Maniobras previas", p. 1036). La restauración debe reproducir la anatomía oclusal preexistente y reconstruir la relación de contacto para un correcto funcionamiento del periodonto.

Debe prestarse especial atención a la necesidad de no incurrir en contactos prematuros en la nueva restauración porque además de las molestias y el dolor que sufrirá el paciente, ello puede ser causa de trauma y otros proble-

A

B

Fig. 49-5. A y B. Amalgamas con corrosión.

Cuadro 49-1. *Diagnóstico pulpar*

Cuadros clínicos que permiten una restauración inmediata con amalgama
Pulpa sana
Hiperemia pulpar
Exposición pulpar accidental
Cuadros clínicos que no permiten una restauración inmediata con amalgama
Pulpitis infiltrativa
Pulpitis abscedosa
Pulpitis ulcerosa secundaria
Necrosis pulpar
Pulpoperiodontitis retrógrada
Periodontitis apical infecciosa aguda
Periodontitis crónica

nas que afecten el funcionamiento de la articulación emporomandibular. Las restauraciones correctamente erminadas y pulidas, que devuelvan al diente su forma, ontorno y textura superficial, no serán irritantes para el eriodonto y permitirán el mantenimiento del estado de alud bucal.[48-50]

Es importante que se realice un diagnóstico diferencial orrecto en caso de dolor para poder discernir la posible ausa de las algias.[51]

Algunas pulpitis abscedosas o incluso infiltrativas proocan síntomas bastante similares a los asociados con las fecciones periodontales.

En casos extremos la patología pulpar puede haber inresado por una bolsa periodontal muy profunda. Las leiones de furcación en molares o premolares a veces proocan síntomas confusos y es preciso extremar los medios iagnósticos para llegar a la verdadera fuente nóxica.

Las pulpoperiodontitis son las afecciones más difíciles le diagnosticar en la práctica diaria.

En estos casos, además de la presencia de abundantes nicroorganismos de la bolsa periodontal, la pulpa está nfectada a través del periápice, y la infección pulpar vanza hacia el diente con la sintomatología típica de una ulpitis abscedosa que se va agravando en intensidad a nedida que pasan las horas y aumenta la cantidad de teido pulpar afectado. Un rápido drenaje de la cámara pular y una amplia apertura de la bolsa periodontal permiten reducir en pocas horas el cuadro doloroso, sumado a una buena terapéutica antiinfecciosa con fármacos adecuados.

Posteriormente, el tratamiento endodóntico y periodontal puede devolver la normalidad al diente (cuadro 49-1).

Debe recordarse que durante la preparación cavitaria, sobre todo si se utiliza una velocidad superalta, se está sometiendo al diente a un trauma importante que puede afectar la vitalidad pulpar. Existen factores atenuantes y agravantes que el operador deberá tener en cuenta para minimizar los riesgos de la pulpa (cuadro 49-2).

PREPARACIONES PARA AMALGAMA

Las preparaciones cavitarias para amalgama se estudiarán de acuerdo con el siguiente ordenamiento:
Preparaciones cavitarias de clase I.
Preparaciones cavitarias de clase II.
Preparaciones cavitarias de clase V.

PREPARACIONES CAVITARIAS DE CLASE I

En las preparaciones cavitarias de clase I para amalgama se tratarán las siguientes alternativas:

1. Oclusal de molares y premolares.
2. Caras libres de molares.
3. Lingual de anteriores.
4. Compuestas.

1. PREPARACIONES DE CLASE I EN OCLUSAL DE MOLARES Y PREMOLARES

Las preparaciones se clasifican en pequeñas, medianas y grandes según su tamaño, y en superficiales, intermedias y profundas según su profundidad (véase cap. 25).

Cuadro 49-2. *Factores que condicionan la respuesta pulpar**

Atenuantes	*Agravantes*
Diente maduro	Diente joven
Cámara pulpar pequeña con dentina de reparación	Cámara pulpar grande sin dentina de reparación
Foramen apical amplio	Foramen apical estrecho
Diente grande	Diente pequeño
Instrumental cortante nuevo y/o afilado	Instrumental cortante viejo y/o desafilado
Presión de corte leve	Presión de corte excesiva
Buena refrigeración	Mala refrigeración
Corte intermitente	Corte continuo
Preparación lenta	Preparación rápida
Dentina húmeda	Dentina seca
Ausencia de traumas	Persistencia de traumas
Defensas activas	Defensas disminuidas

* Para un mismo método de corte e igual cantidad de dentina remanente.

Cuadro 49-3. *Tiempos operatorios de la preparación cavitaria*

1. *Maniobras previas*
2. *Apertura*
3. *Conformación*
4. *Extirpación de tejidos deficientes*
5. *Protección dentinopulpar*
6. *Retención o anclaje*
7. *Terminación de paredes*
8. *Limpieza*

En primer término se describirá a) una preparación cavitaria mediana de profundidad intermedia y luego las diferentes variantes para b) pequeñas superficiales y c) grandes profundas.

Preparación cavitaria mediana de profundidad intermedia: tiempos operatorios

Se denomina tiempos operatorios a las maniobras y pasos necesarios para efectuar una correcta preparación cavitaria y su restauración cumpliendo con los requisitos estéticos, biológicos y mecánicos indispensables. Los tiempos operatorios de la preparación consisten en: 1) maniobras previas, 2) apertura, 3) conformación, 4) extirpación de tejidos deficientes, 5) protección dentinopulpar, 6) retención o anclaje, 7) terminación de paredes y 8) limpieza (cuadro 49-3).[52]

Maniobras previas

Las maniobras previas son todos los pasos, observaciones o recaudos que se deben llevar a cabo antes de iniciar el tallado dentario propiamente dicho.

En las restauraciones de clases I y II con amalgama ya habremos ejecutado algunas maniobras previas para establecer el diagnóstico pulpoperiodontal, como el examen clínico y radiográfico, la prueba de vitalidad y la observación del tamaño de la cámara pulpar (cuadro 49-4; fig. 49-6).

Fig. 49-6. Radiografía en la que se visualizan lesiones de clase II.

Observación de la anatomía dentaria

En esta etapa se debe analizar: 1) la altura cuspídea y 2) la profundidad de los surcos, factores que varían muchísimo de un diente a otro y de una persona a otra.

1. *Altura cuspídea.* Los molares y los premolares pueden tener cúspides "altas" (con una angulación de más de 40°), "medianas" (de entre 40° y 20°) y "bajas" (de menos de 20°). En los casos con cúspides "altas" es más difícil lograr una angulación cercana a los 90° en el ángulo cavo superficial, que es el requisito imprescindible para evitar la fractura marginal de la amalgama o el deterioro del borde adamantino (véase cap. 25).[53]
2. *Profundidad de los surcos.* Este aspecto debe analizarse junto con el riesgo de caries del paciente. En los pacientes con alto riesgo de caries por afecciones hereditarias, esmalte muy permeable, higiene deficiente, dieta cariogénica, etc., el contorno cavitario debe extenderse a todos los surcos de la superficie que se restaura. En cambio, en los pacientes de mediano o bajo riesgo por causas exactamente opuestas a las mencionadas, y aplicando el axioma de "no destruir más tejido dentario que el estrictamente indispensable", se reemplazará la extensión preventiva por una ameloplastia con remineralización, una ameloplastia más sellador o una protección de los surcos con sellador. Este criterio preventivo permite prolongar la vida útil no solo de las restauraciones, sino también de los mismos elementos dentarios, ya que al destruir menos tejido dentario, se preserva mejor la vitalidad pulpar y se evita una futura fractura.[54-56]

Prueba de vitalidad

La prueba de vitalidad es indispensable para conocer el estado de salud pulpar en combinación con la historia y el examen clínicos.

Análisis oclusal y fuerzas y corrección de las cúspides

Las fuerzas masticatorias se transmiten a través de las cúspides, las cuales actúan como impulsoras y son recibidas por superficies curvas o planas en el diente antagonista, de forma que posibiliten el mantenimiento del equilibrio de fuerzas y eviten el desplazamiento o migración de uno o ambos dientes. Esto se logra en la dentición natural mediante la intercuspidación, la relación cúspide-fosa o cúspide-reborde marginal, el tripodismo y otros elementos protectores del aparato masticatorio.[57,58]

El análisis oclusal se realiza de la siguiente manera: con papel de articular se determina la ubicación de los topes oclusales naturales, que son los puntos de contacto de

Cuadro 49-4. *Maniobras previas*

a) Observación de la anatomía dentaria
b) Prueba de vitalidad
c) Análisis oclusal y de fuerzas
d) Corrección de cúspides
e) Evaluación periodontal
f) Corrección del trauma
g) Eliminación de cálculo y de placa
h) Anestesia y preparación del campo operatorio

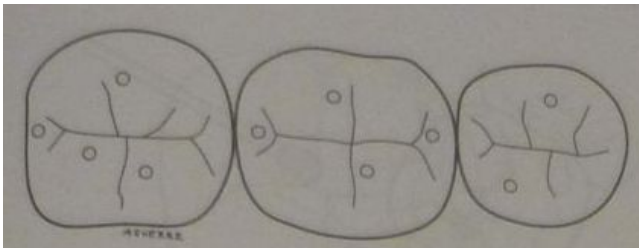

g. 49-7. Las marcas que dejan las cúspides antagonistas sobre la su-
rficie oclusal, interponiendo papel de articular, determinan la ubica-
n de los topes oclusales.

s cúspides antagonistas sobre la superficie que se va a
staurar (fig. 49-7). Estos topes oclusales deben mante-
rse intactos siempre que sea posible y, por lo tanto, no
ben estar incluidos dentro del contorno cavitario.

Cuando el avance de las caries obligue a extender la
vidad para incluir un tope oclusal deberá hacérsela de
anera que toda la superficie que hace contacto con la
spide antagonista quede dentro del perímetro cavitario.
ningún caso la línea de contorno deberá atravesar un
pe oclusal porque la acción persistente y continua de la
spide antagonista sobre la interfase amalgama-diente
oducirá una ruptura de la restauración y facilitará la
iniciación de la caries (fig. 49-8).

La pérdida de sustancia que sufre un elemento denta-
por caries, fractura, abrasión o erosión puede modifi-
r el equilibrio oclusal y permitir que una cúspide anta-
nista atraviese el plano oclusal impulsada por las fuer-
s que posibilitan la erupción continua del diente. Esta
spide debe corregirse antes de realizar la restauración
n amalgama porque de lo contrario se convertirá en un
ctor que alterará la oclusión preexistente y favorecerá
fractura de la restauración o incluso del elemento den-
rio restaurado (fig. 49-9).

Las fuerzas que mantienen en equilibrio al diente han
do descritas por Godon, y su esquema se llama "para-
logramo de Godon" (véase cap. 25).

Los dientes pueden soportar perfectamente fuerzas
nsiderables en sentido vertical, paralelas al eje mayor
l diente. En cambio, las fuerzas que se alejan del eje
ayor del diente, denominadas *tangenciales* u *oblicuas*,
n nocivas y a veces producen migración, es decir, cam-
o de posición del diente en relación con sus vecinos o
ntagonistas; por otra parte, si el diente no puede migrar,
frirá daños en las estructuras periodontales de soporte,
que dará lugar a la movilidad.[59]

Esto debe analizarse brevemente antes de la restaura-
ón para modificar una condición desfavorable preexis-
nte o reproducir con exactitud la forma dentaria con el
bjeto de mantener ese equilibrio.

valuación periodontal

La evaluación periodontal, la corrección del trauma y
eliminación de la placa se relacionan en forma estre-
ha entre sí y están dirigidas a velar por la salud y el buen
ncionamiento del periodonto. En la odontología mo-
erna la salud periodontal no está en manos de los espe-
alistas, sino que compete a la tarea diaria de todo odon-
ólogo de práctica general.

No se acepta la restauración de un diente afectado por
caries sin observar, prevenir y en lo posible curar las
fecciones de los tejidos periodontales de soporte y pro-
ección. La Operatoria dental no debe ser iatrogénica.

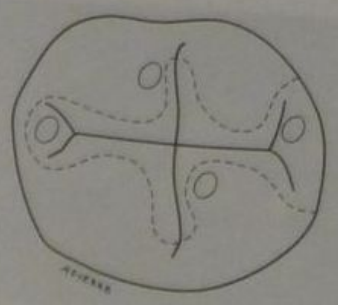

Fig. 49-8. Diseño cavitario según topes: ampliación del dibujo anterior. En punteado el diseño cavitario adecuado que evita totalmente o incluye los topes oclusales.

Corrección del trauma

Si el diente por restaurar tiene movilidad, se debe averiguar la causa, que presumiblemente es de origen traumático. Con la ayuda de papel de articular, cera indicadora oclusal, tiras de acetato u otros medios es posible detectar un contacto prematuro en diente u obturación antigua. De inmediato se procede a corregirlo mediante desgaste selectivo con piedra diamantada con forma de doble cono o rueda, a velocidad superalta con refrigeración, seguido de un pulido de la superficie con discos o ruedas de goma abrasiva y finalmente pómez y cepillo, hasta que la superficie quede tan lisa como antes.

Eliminación de cálculo y de placa

La eliminación del cálculo y de la placa son dos pasos indispensables para que la superficie por restaurar quede absolutamente limpia y se pueda lograr un correcto cierre marginal con el material de restauración, lo que facilitará la rápida recuperación de los tejidos periodontales afectados durante el procedimiento (véase cap. 21).

Anestesia y preparación del campo operatorio

Una vez finalizados los pasos anteriores, se aplica la anestesia local o regional, si el operador lo considera indispensable para el acto operatorio. A este respecto es

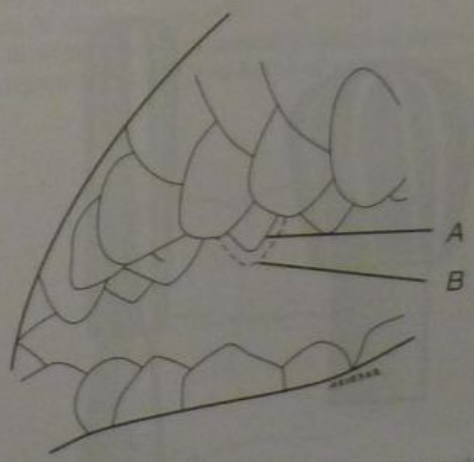

Fig. 49-9. Corrección oclusal: premolar superior con una cúspide muy prominente que atraviesa el plano oclusal (*B*), cúspide remodelada (*A*).

Fig. 49-10. Campo aislado superior.

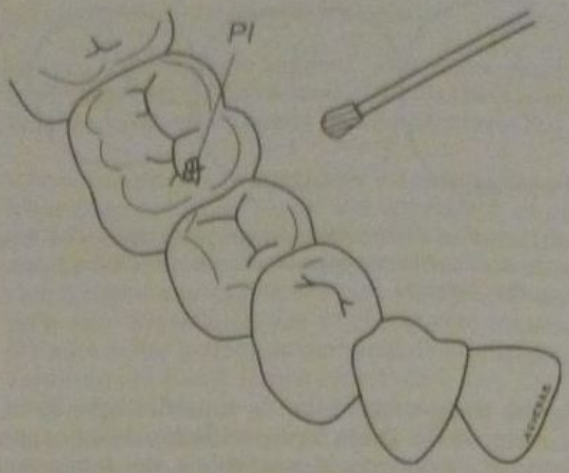

Fig. 49-12. Penetración inicial en surco cariado *(PI)* con fresa 330.

conveniente recordar que algunos investigadores y algunos médicos clínicos prefieren efectuar la apertura y comienzo de conformación sin haber suministrado anestesia, para tener la seguridad de conocer perfectamente el estado clínico del diente que se está tratando.[60,61]

En la preparación del campo operatorio tiene gran importancia el aislamiento (véase cap. 24).

El aislamiento más eficaz es el que se logra con el dique de goma, también denominado *aislamiento absoluto*. Son tantas las ventajas que se obtienen con este procedimiento que solo la impericia o la desidia del profesional pueden justificar su no colocación. En el mundo actual, y con la proliferación de enfermedades de origen virósico, algunas tan graves como el síndrome de inmunodeficiencia adquirida (SIDA), el uso rutinario del dique de goma es un medio de protección eficaz para la salud del odontólogo (fig. 49-10).[62-65]

Con el dique de goma se trabaja más rápido y con menor esfuerzo. Las restauraciones colocadas bajo dique de goma son de mejor calidad y tienen una expectativa de vida útil más prolongada.

Apertura

Se pueden presentar dos alternativas: a) diente con esmalte intacto y b) diente con brecha.

a) Diente con esmalte intacto: la apertura se realiza con una fresa que tenga capacidad de penetración vertical primero y que pueda hacer corte horizontal después. Para ello se indican las piriformes 329, 330 o 331L (fig. 49-11). Se usa velocidad superalta con abundante refrigeración acuosa. Se elige el punto de la superficie dentaria que ofrezca mayor facilidad de penetración, por ejemplo, la fosa central en los molares o la fosa distal en los premolares. Si la cavidad va a ser de clase II, conviene iniciar la perforación en la fosa más alejada de la futura caja proximal y de allí dirigirse hacia ésta (fig. 49-12).
Se ubica la fresa en ángulo de 30º con respecto a la superficie para iniciar el corte y apenas se atraviesa el esmalte se la coloca perpendicular a la superficie. A partir de este momento se debe continuar en forma ininterrumpida y sin retirar la fresa hasta completar la apertura, siguiendo los surcos, que son los sitios de menor resistencia, y esbozando el contorno cavitario (fig. 49-13).[66]

b) Apertura del diente con brecha: si la lesión ya se presenta con una brecha se utilizan las fresas troncocónicas Nº 1169 o 1170 o las cilíndricas de extremo redondeado 1156 o 1157, procurando iniciar el corte en el sitio donde existe cavidad.

Conformación

En este tiempo operatorio se deben lograr los siguientes objetivos: 1) contorno, 2) forma de resistencia, 3) for-

Fig. 49-11. Fresa 330 *(izquierda)* y 331L *(derecha)*.

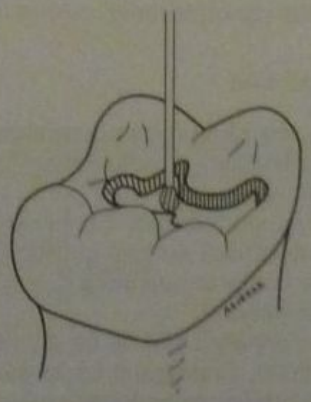

Fig. 49-13. Apertura lograda por la fresa.

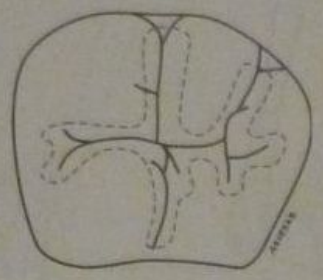

. 49-14. Contorno en un primer molar inferior en paciente de alto go.

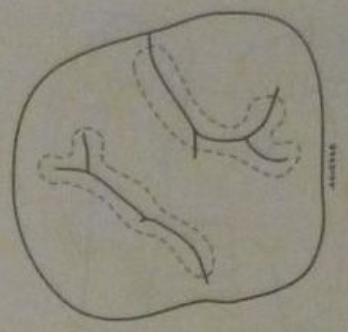

Fig. 49-15. Contorno en primer molar superior.

de profundidad, 4) forma de conveniencia y 5) exten- n final (véase cap. 25).

Durante la conformación debe ejercerse una fuerza y leve sobre la fresa que, impulsada por una velocidad peralta, tiene una capacidad de corte muy rápida.[67,68]

ntorno

Se sigue usando la misma fresa de la apertura. El con- no de una cavidad de clase I mediana es el más redu- o posible cuando el paciente corre bajo riesgo de ca- s, posee hábitos higiénicos correctos y consume una ta equilibrada.[69,70] Solo se justifica ampliar el contor- en pacientes con alto riego permanente de caries, por mplo, con higiene nula o muy deficiente, dieta alta- nte cariogénica, imposibilidad de higiene por enfer- dad o traumatismos u otros factores (véanse caps. 18, 20 y 29).[71-73]

Habitualmente debe extenderse por todos los surcos u yos cariados o sospechosos de caries y detenerse fren- a todo surco u hoyo sano. El concepto de extensión eventiva preconizado por Black en su famoso trabajo fines del siglo pasado –que consiste en extender el ntorno a todos los surcos tengan caries o no– ya no se epta en los centros de estudio y ha sido reemplazado r la ameloplastia con remineralización, la ameloplastia n sellador o simplemente sellador. Cualquiera de estos s procedimientos se ejecuta en los surcos y hoyos sa- s adyacentes o vecinos a los surcos cariados ya talla- s por la fresa al efectuar el contorno. Las figuras 49-14 49-16 muestran diferentes tipos de contorno según el nte y el riesgo de caries.

rma de resistencia

La forma de resistencia y la profundidad son las dos racterísticas fundamentales de la conformación cavita- y se interrelacionan constantemente. El operador con rta experiencia clínica resuelve ambas formas, sea si- ltáneamente o una después de la otra.

uadro 49-5. *Requisitos de la pared cavitaria para grar la forma de resistencia*

1. Inclinación conveniente
2. Regularidad en toda su extensión
3. Esmalte sostenido por dentina
4. Ángulo cavosuperficial cercano a 90°
5. Grosor suficiente

No obstante, para el estudiante o el operador menos avezado es conveniente analizar separadamente las condiciones que determinan la obtención de cada una de estas formas cavitarias, aunque ello lentifique un poco el tallado de la preparación.

La forma de resistencia se logra cuando la pared cavitaria cumple con los siguientes requisitos: 1) inclinación conveniente, 2) regularidad en toda su extensión, 3) esmalte sostenido por dentina, 4) ángulo cavo superficial cercano a 90° y 5) grosor suficiente para resistir los cambios dimensionales de los materiales de obturación y las fuerzas masticatorias (cuadro 49-5 y figs. 49-17 y 49-18).

TÉCNICA

1. Inclinación conveniente. Una vez obtenido el contorno, se reemplaza la fresa 329 o 330 por otra más adecuada para esta etapa, que puede ser una piriforme larga 331L o una cilíndrica lisa de extremo redondeado 1156. El operador con experiencia clínica puede seguir utilizando velocidad superalta. En cambio, el estudiante o el operador con menor experiencia deben usar velocidad mediana para no sobreextender el tamaño cavitario. Las paredes bucal y lingual son paralelas entre sí, mientras que las paredes mesial y distal tienen una leve divergencia hacia los rebordes marginales respectivos, con el objeto de protegerlos contra las fuerzas masticatorias o parafuncionales. Debe recordarse que los rebordes marginales cumplen con las importantes funciones de mantener la relación de contacto y dirigir los alimentos hacia afuera del diente durante la masticación.[74-76]

   La divergencia hacia mesial y distal se logra inclinando ligeramente la fresa hacia el reborde proximal pa-

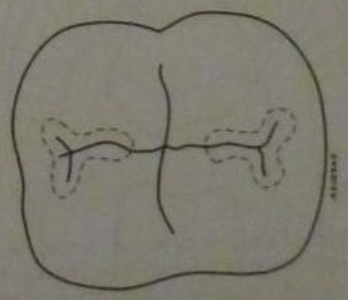

Fig. 49-16. Contorno atípico en un segundo molar inferior (paciente con atrición y bajo riesgo de caries).

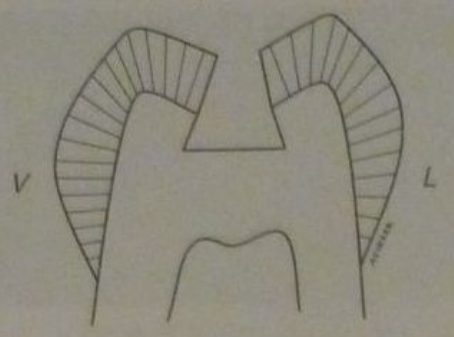

Fig. 49-17. Inclinación conveniente de las paredes vestibular (*V*) y lingual (*L*) para una preparación pequeña. Ángulo cavo cercano a 90°, grosor suficiente, prismas o varillas sostenidas por dentina.

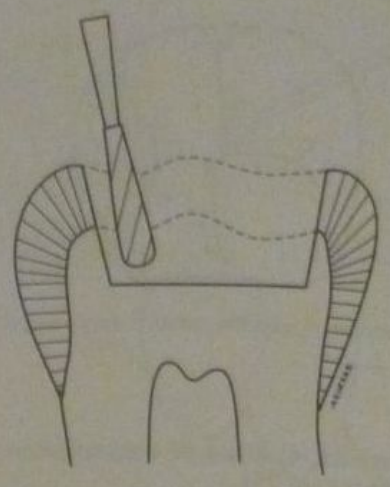

Fig. 49-19. Se inclina la fresa 331L para obtener la divergencia hacia oclusal en las paredes mesial y distal.

ra que la pared quede inclinada desde el piso hacia la superficie externa en forma expulsiva (fig. 49-19).

Es posible que se observe caries en la zona del límite amelodentinario. En este caso se debe extender la cavidad eliminando esmalte y dentina de modo que el tejido cariado quede bien expuesto a la vista y con fácil acceso para su posterior eliminación.

2. Regularidad. Después de lograda la inclinación de las paredes se debe obtener su regularidad. En esta etapa ya es más conveniente el uso de la velocidad mediana o baja, lo que se consigue reduciendo la presión de aire de la turbina o micromotor o mediante dispositivos reductores ad hoc (cuadro 49-6).

   Se procurará no alterar la inclinación lograda en el paso anterior. La fresa simplemente regulariza la pared y le otorga uniformidad, corrigiendo leves deficiencias causadas al obtener el contorno y la inclinación adecuados (fig. 49-20). En este momento se debe lavar y secar la cavidad para observarla en forma cuidadosa con el objeto de satisfacer los tres requisitos siguientes.
3. Esmalte sostenido por dentina.
4. Ángulo cavo de 90°.
5. Grosor suficiente. En este momento se evalúa el grosor remanente en cada una de las paredes con el fin de decidir si poseen la resistencia suficiente para soportar los cambios dimensionales del material de obturación (dilatación, contracción) y las fuerzas masticatorias.

   No existe una regla fija con fundamento matemático para evaluar la resistencia de una pared. Asimismo, el concepto de resistencia varía entre diferentes operadores con distinto criterio clínico.

   Nota clínica. Para ayudar a tomar una decisión debe recordarse que: a) si una pared ha quedado débil, no va a mejorar con la restauración de amalgama, b) la fractura de una pared significa el fracaso de toda la restauración, c) las consecuencias de la fractura son impredecibles y pueden ser graves para el diente y d) cuando se produce una fractura el paciente responsabiliza al profesional que no supo evaluar la resistencia remanente. Por lo tanto, ante una pared débil habrá que actuar con decisión y afrontar la ampliación de la cavidad hacia la cara respectiva (véase fig. 49-21). Cuando solo ha quedado débil una pequeña área de la pared, se la puede reforzar con materiales adhesivos, o utilizando adhesivos para amalgama (véanse caps. 33 y 39).

Forma de profundidad

El piso cavitario ideal debe ubicarse totalmente en dentina y de 0,5 a 1 mm por debajo del límite amelodentinario.

En los sitios donde existe mayor cantidad de tejidos cariados el piso no debe profundizarse en este momento, sino más tarde, cuando se realice el tiempo operatorio correspondiente a la eliminación de tejidos deficientes.

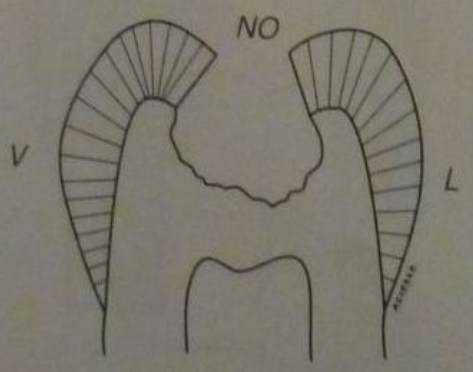

Fig. 49-18. Paredes vestibular (*V*) y lingual (*L*) irregulares, inclinación errónea, grosor insuficiente.

Cuadro 49-6. *Disminución de velocidad*

Turbinas
1. Reducir presión de aire
2. Usar dispositivo reductor
3. Aflojar unión a manguera
4. Accionar pedal en forma intermitente

Micromotores eléctricos o tornos
5. Regulación en pedal
6. Regulación en caja de control
7. Regulación en micromotor

Micromotores neumáticos
8. Regulación en pedal
9. Regulación en caja (reducir presión)
10. Regulación en micromotor (anillo)

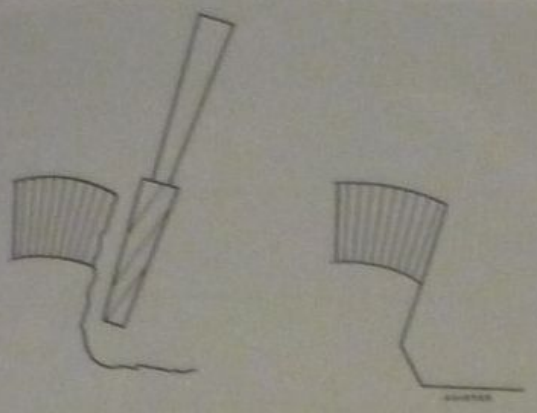

49-20. Pared irregular (izquierda); pared regularizada con fresa o 171 (derecha).

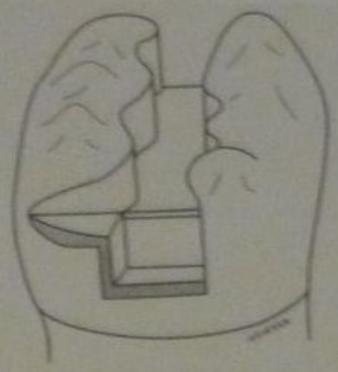

Fig. 49-21. Cuando una pared de la preparación queda débil debe reconstruirse con la amalgama.

l operador debe tener en mente que está preparando cavidad tipo con características bien definidas. Las eentes alternativas que obligan a variar el esquema tario serán introducidas luego, durante la eliminación ejidos, la retención y la terminación de paredes. La *fundidad* no debe ser exagerada, ya que esto, además roducir una destrucción innecesaria de tejidos denta- debilitará la pared pulpar y puede llegar a producir os en la pulpa (véase cap. 25, Profundidad) (cuadro 7).

ota clínica. Ante una fuerza masticatoria intensa des- gada sobre el diente por un alimento duro los dientes preparaciones muy profundas restauradas con amal- a reaccionarán con dolor pulpar por flexión del piso ar y compresión de los odontoblastos u otros ele- tos sensitivos de la pulpa.[77]

l piso debe ser plano y perpendicular a la dirección s fuerzas masticatorias que recibe el diente. Los pi- curvos (convexos o cóncavos) no son convenientes ue no distribuyen las fuerzas de forma que sean ab- idas por el diente y además pueden facilitar la ruptu- e la restauración y del diente o generar tensiones en ulpa.[78]

uando el piso está totalmente ocupado por tejido ca- o éste se debe extender –donde lo permita la resisten- de las paredes– hasta obtener pequeños puntos de yo en dentina sana que servirán de sostén efectivo a malgama (véase cap. 25) (fig. 49-22; cuadro 49-8).

a profundidad se obtiene en primer lugar con la fresa o 33IL, durante la apertura y en el primer paso de la formación, que es el contorno. En la ejecución de es- pasos la punta activa de la fresa debe estar en denti- por debajo del límite amelodentinario.

on las fresas de extremo redondeado el piso puede dar cóncavo e irregular. Se lo debe aplanar en su par- entral utilizando una fresa de extremo plano (56 o 1 o una hachuela de tamaño adecuado. Los ángulos diedros y triedros internos deben quedar redondeados (fig. 49-23).[79-81]

Forma de conveniencia

Generalmente no es aplicable en cavidades de clase I para amalgama. Solo en los molares posteriores de los pacientes con apertura bucal limitada puede ser conveniente inclinar un poco las paredes para facilitar el acceso y la posterior condensación de la amalgama.

Extensión final

En el capítulo 25 puede hallarse una descripción detallada de los factores que determinan la extensión final (cuadro 49-9).

Por lo general el factor más importante que puede obligar a modificar el contorno es la prevención de futuras caries en ese diente, o extensión preventiva. En la actualidad, la extensión preventiva solo se realiza cuando el paciente corre un alto riesgo permanente de caries. En estos casos el contorno se extiende a todos los hoyos y surcos de la superficie, aunque no tengan caries (fig. 49-24).[82-85] En cambio, en los pacientes con bajo riesgo

uadro 49-7. *Factores de profundidad*

1. Totalmente en dentina
2. En tejido sano
3. No debilitar pared pulpar (o axial)
4. Evitar proximidad con la pulpa

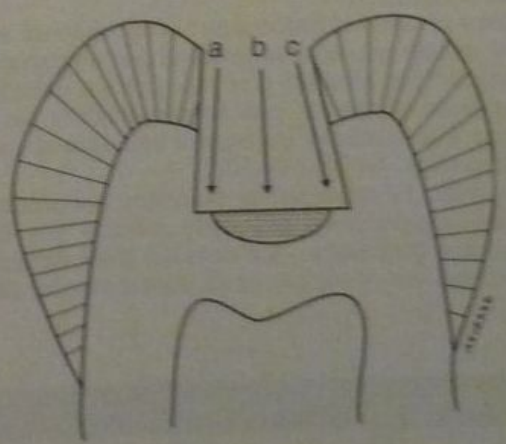

Fig. 49-22. Cuando por el avance de la lesión se ha profundizado todo el piso de la preparación, se rellena con cemento donde se extirpó la caries y se extiende el piso buscando pequeños puntos de apoyo en dentina firme, que servirán de sostén efectivo a la amalgama; a, b, c: dirección de las fuerzas masticatorias.

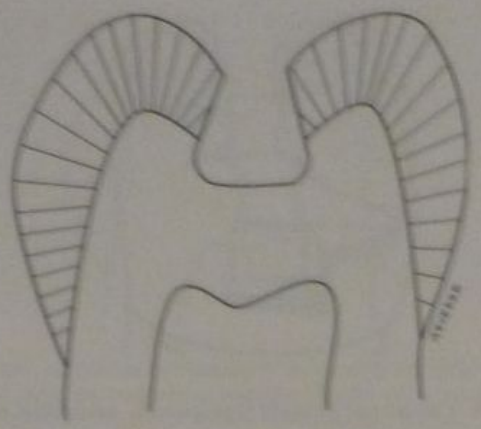

Fig. 49-23. Los ángulos internos redondeados son más ventajosos para la preparación.

de caries la extensión preventiva se reemplaza por una ameloplastia con remineralización (fig. 49-25), una ameloplastia con sellador o simplemente selladores.

AMELOPLASTIA EN HOYOS Y FISURAS

La ameloplastia (cuadro 49-10) consiste en modificar la forma de los hoyos y las fisuras para ampliarlos, rectificarlos y al mismo tiempo eliminar su contenido de restos orgánicos, placa microbiana o ambas cosas y, de esta manera, convertirlos en sitios de baja incidencia de caries.

Existen dos técnicas para realizar la ameloplastia en hoyos y fisuras: a) utilizando la fresa piriforme 329 en fisuras muy estrechas y la 330 en fisuras más anchas, y b) utilizando una piedra diamantada troncocónica extrafina (técnica Le Bell-Forsten). Con uno de estos instrumentos y a velocidad superalta se abren las fisuras hasta una tercera parte o la mitad de su profundidad en el esmalte.[86]

Luego se lava, se seca y se observa el interior, que puede presentar un aspecto de esmalte limpio y sano o bien ligeramente pigmentado en lo que era el fondo de la fisura. En cualquiera de estos casos se debe optar por una de las siguientes medidas: a) remineralizar con fluoruros, b) aplicar un sellador.

Si al abrir el surco el fondo sigue ofreciendo un aspecto sucio y oscuro que se deja penetrar por un explorador (Hu Friedy Nº 5 o similar) y se tiñe con un detector de caries, se debe continuar con la preparación cavitaria hasta llegar a la dentina e incorporar esta área al contorno cavitario (figs. 49-26 a 49-30).

Nota clínica. El concepto de extensión preventiva fue introducido a principios del siglo pasado por G. V. Black,[62] quien expresaba: "La cavidad debe extenderse por todas las fosas y surcos de la superficie del diente, tengan caries o no, con el objeto de evitar la reiniciación de la enfermedad en ese diente". Este concepto, aunque basado en un sano principio de prevención, obliga a destruir grandes cantidades de tejido dentario en muchos casos de manera innecesaria.[86]

Muchos autores cuestionaron a Black y se opusieron a la extensión preventiva indiscriminada.[87,88] Con el correr de los años, este concepto se ha revalorizado y en la actualidad la extensión preventiva se practica exclusivamente en pacientes con alto riesgo de caries, en forma selectiva y procurando destruir la menor cantidad posible de tejido sano. Otros métodos preventivos como la ameloplastia con remineralización, la ameloplastia con sellador o los selladores reemplazan la extensión preventiva como método para evitar la reiniciación de la enfermedad.[89-91]

La ameloplastia es un método absolutamente seguro y que no implica riesgo alguno para el diente. Si hay caries en la profundidad del surco se prepara una cavidad. Sin embargo, si no hay caries, se evita la destrucción innecesaria de tejido sano y se previene la iniciación futura de una caries secundaria (recidiva).

Extirpación de tejidos deficientes

Al terminar la conformación se debe lavar y secar la cavidad para observar el tejido cariado en su interior. La utilización de ciertos colorantes que se fijan selectivamente al colágeno de la dentina cariada ayuda a visualizar los tejidos afectados por caries.[92]

Estos colorantes se denominan *detectores de caries* y utilizan fucsina, rojo ácido u otras sustancias disueltas en un vehículo como el propilenglicol. Es precisamente este propilenglicol el que se une al colágeno desnaturalizado por la caries y permite su identificación. El colorante se aplica con un algodoncito, un pincel o una pipeta sobre la cavidad y se deja diez segundos, después de los cuales se lo lava de inmediato. El tejido cariado queda te-

Cuadro 49-8. *Condiciones del piso*

1. Principalmente plano
2. No excesivamente profundo
3. Puntos de apoyo en tejido sano
4. Perpendicular a las fuerzas

Cuadro 49-9. *Factores que influyen en la extensión final*

1. Cierre marginal
2. Instrumentación
3. Higiene
4. Prevención (extensión preventiva)
5. Resistencia
6. Estética
7. Conveniencia

Cuadro 49-10. *Ameloplastia en hoyos y fisuras*

Técnica

1. Ensanche del hoyo o fisura con fresa 329-330 o con piedra diamantada troncocónica extrafina
2. Lavado, secado y observación
3. Inspección con explorador muy fino (Hu Friedy Nº 5 o similar) y con detector de caries.
4. Si hay caries, se prosigue con una preparación cavitaria
5. Si no hay caries, se puede remineralizar con fluoruros u obturar con un sellador

Fig. 49-24. Contorno más extendido en paciente con alto riesgo de caries.

Fig. 49-25. Contorno reducido en paciente con bajo riesgo de caries.

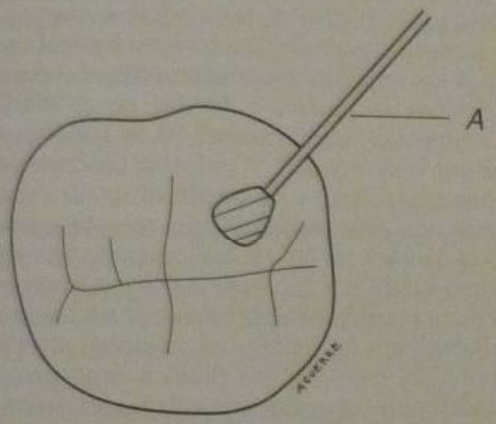

Fig. 49-26. Ameloplastia en hoyos y fisuras I: una fresa piriforme 330 aplicada en ángulo de 45° (*A*) recorre los surcos para hacer ameloplastia en el molar (preventiva).

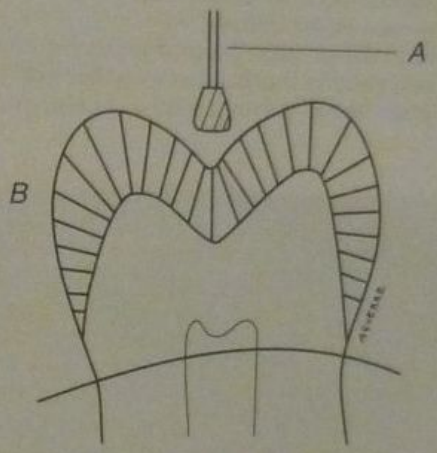

Fig. 49-27. Ameloplastia en hoyos y fisuras II: corte bucolingual del molar (*B*) que muestra el surco antes de la ameloplastia. *A*. Fresa piriforme 329 o 330.

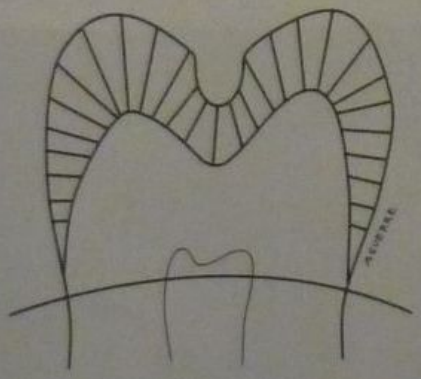

Fig. 49-28. Ameloplastia en hoyos y fisuras III: corte bucolingual del molar que muestra el surco después de la ameloplastia más remineralización.

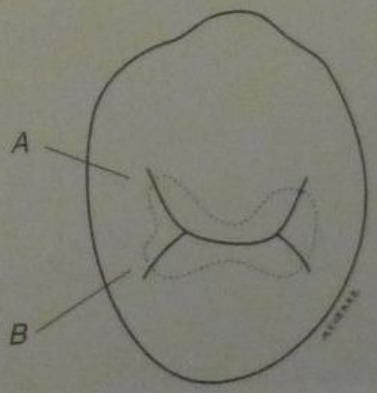

Fig. 49-29. *A* y *B*. Surcos accesorios que se pueden tratar por ameloplastia.

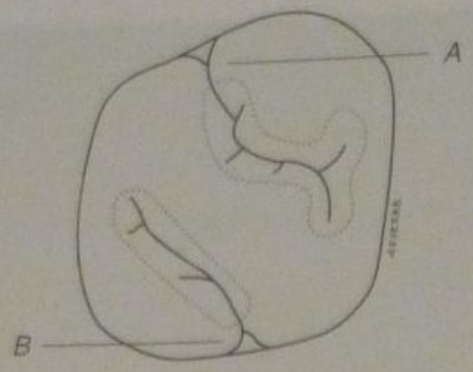

Fig. 49-30. *A* y *B*. Surcos cercanos a los límites del diente que se pueden tratar por ameloplastia.

Fig. 49-32. Microorganismos en dentina.

ñido por el colorante y se puede eliminar con mayor precisión. La extirpación del tejido cariado se lleva a cabo con fresa redonda grande, del mayor tamaño que permita el acceso, o con excavadores o cucharitas.

La fresa redonda debe limpiarse continuamente para que no se empaste con los detritos.

Las cucharitas deben estar bien afiladas. Se elimina primero el tejido cariado localizado en las paredes y por último el del piso. Puede volver a usarse el colorante para tener la seguridad de que no queden tejidos deficientes en el interior.

Se lava y se seca de nuevo la cavidad. La dentina sana debe presentar un color amarillento claro y una consistencia firme al tacto de los instrumentos manuales (figs. 49-31 a 49-33).

Nota clínica. En el piso de la cavidad se observa a veces una zona oscura pero de consistencia firme. Con cierta frecuencia los odontólogos o los estudiantes creen que esto es "dentina secundaria", lo que no es cierto. La "dentina secundaria" (denominada en la actualidad *dentina terciaria* o *reaccional*)[93-95] se forma únicamente dentro de la cámara pulpar y se puede observar cuando la cavidad tiene una gran profundidad y ha sobrepasado los límites de la cámara pulpar, lo que es poco frecuente en un diente con vitalidad. Esa zona oscura y firme es dentina esclerótica pigmentada por una lesión de avance lento que ha permitido la defensa de la pulpa, manifestada bajo la forma del cierre de los túbulos dentinarios. Esta dentina esclerótica o translúcida es la mejor defensa que puede oponer un diente vital al ataque lento de la caries (figs. 49-34 y 49-35).

Si un diente no ha formado dentina esclerótica y sí, dentro de la cámara pulpar, dentina terciaria reaccional, está mucho más expuesto a sufrir el ataque de las toxinas producidas por la invasión microbiana, sea por caries o por contaminación a través de la brecha que siempre existe entre los materiales de obturación y el diente.[96,97]

A

B

Fig. 49-31. **A** y **B**. Zonas de ataque y defensa en la dentina.

Fig. 49-33. Dentina esclerótica (*flecha*) con los túmulos obliterados por mineralización.

Fig. 49-34. Caries dentinaria profunda. Mineralización de los túbulos dentinarios como reacción de defensa (dentina esclerótica). El túbulo carece de pared intertubular y se observan cuerpos mineralizados redondeados que lo invaden. La dentina peritubular adyacente está desintegrada y carece de estructura (× 7000). (Las figs. 49-38, 49-42 y 49-43 son gentileza de Martin Brännström, del Karolinska Institutet. Estocolmo, Suecia.)

Fig. 49-35. Dentina esclerótica en lo profundo de una lesión cariosa. Los túbulos están casi totalmente obliterados por depósitos mineralizados (MEB × 3500).

Si se observa una zona pigmentada y firme de dentina en el piso de la cavidad se la puede dejar porque es una defensa del diente. Pero si esa zona pigmentada se observa en las paredes laterales de la cavidad, en especial en la zona del límite amelodentinario, se la eliminará porque es tejido cariado.

En el límite amelodentinario la caries progresa lateralmente y socava el esmalte, lo que crea una situación peligrosa para el diente.

Cuadro 49-11. *Selladores dentinarios, forros cavitarios, bases cavitarias*

Selladores	*Forros*	*Bases*
Recubrimiento sin espesor visible	Recubrimiento de mínimo espesor (< 0,5 mm)	Recubrimiento de mayor espesor (1 a 5 mm)
Barnices: resina natural o sintética disuelta en solvente volátil (p. ej., copal) Adhesivos: productos adhesivos e imprimadores ("primers") de los sistemas de adhesión a tejidos dentarios	Capa delgada de cementos o resinas que se endurecen por medios físicos, químicos o mixtos Actúa como barrera y puede tener acción terapéutica sobre la pulpa (p. ej., Dycal, Life, Hidroxyline, Vitrebond, Ketac-bond, etc.)	Cementos o resinas que se endurecen por medios físicos, químicos o mixtos Se utilizan para rellenar socavados, reforzar paredes debilitadas y aumentar la rigidez del piso (cementos y resinas con sistemas de adhesión al diente)

Protección dentinopulpar

Una vez eliminados los tejidos deficientes (cariados), es necesario proteger el órgano dentinopulpar para que no sufra nuevos ataques de toxinas u otros elementos irritantes y se recupere del estado de estrés a que lo ha conducido el ataque de la caries y el trauma operatorio de la preparación cavitaria, el calor friccional, la vibración, la desecación y otros factores (véase cap. 32).

En primer término, se efectúa una limpieza de la cavidad con agua a presión, soluciones hidroalcohólicas detergentes y levemente antisépticas, o Tubulicid.[99-102]

La *protección dentinopulpar* involucra todas las técnicas, maniobras, sustancias y materiales que se utilizan en una preparación cavitaria y su restauración y que tienden a proteger en forma constante la vitalidad del órgano dentinopulpar (véase cap. 32).

Durante el corte de tejido dentario debe evitarse el calor friccional mediante una refrigeración adecuada y utilizando en forma correcta los instrumentos rotatorios y manuales (véase cap. 10).

Los materiales utilizados para la protección dentinopulpar se pueden agrupar en: a) selladores dentinarios, b) forros cavitarios y c) bases cavitarias (cuadros 49-11 a 49-14).[103,104]

Cuadro 49-12. *Funciones de un sellador dentinario*

1. Aislamiento químico y eléctrico
2. Sellado de la superficie dentinaria
3. Barrera antibacteriana y antitoxinas
4. Reducción de la sensibilidad dentinaria
5. Reducción del galvanismo bucal
6. Reducción de la filtración marginal
7. Bloqueo de la penetración de iones pigmentados

Cuadro 49-13. *Funciones de un forro cavitario*

1. Aislamiento químico y eléctrico
2. Barrera antibacteriana y antitoxinas
3. Inducción de reacción reparadora pulpar
4. Acción germicida y bacteriostática
5. Reducción de la sensibilidad dentinaria
6. Reducción del galvanismo bucal

Cuadro 49-14. *Funciones de una base cavitaria*

1. Aislamiento térmico, químico y eléctrico
2. Barrera antibacteriana y antitoxinas
3. Inducción de reacción reparadora pulpar
4. Aumento de la rigidez del piso cavitario
5. Disminución del volumen del material restaurador
6. Refuerzo de paredes dentarias debilitadas
7. Bloqueo de depresiones y socavados
8. Reconstrucción de muñones dentarios

Selladores dentinarios

a) Barnices. Los barnices consisten en soluciones de una resina natural o artificial en un solvente muy volátil que se evapora rápidamente a la temperatura bucal, dejando la capa de resina precipitada sobre la superficie que se desea recubrir. La resina natural más utilizada es el copal, disuelto en acetona (p. ej., Copalite, Cavity varnish, solución al 20% de copal en acetona, etc.). Los barnices no ofrecen protección contra los cambios de temperatura.[105-109]

b) Adhesivos. Todos los sistemas modernos de adhesión a esmalte y dentina sirven perfectamente como selladores dentinarios, para ser utilizados debajo de cualquier tipo de restauración plástica o rígida, con excepción de las de ionómeros.

No son aislantes térmicos y sus funciones se explican en el cuadro 49-12.[110-114]

Forros cavitarios

Los forros cavitarios son recubrimientos de un espesor no superior al medio milímetro. El objetivo es formar una barrera, de preferencia adhesiva, que aísle la dentina del material de restauración. Los forros cavitarios pueden ser cementos de endurecimiento físico, químico o dual, o bien productos que forman una capa por evaporación de un solvente (cuadro 49-13). Los cementos de ionómero vítreo, en espesores delgados, también se ubican en esta categoría. Algunos ejemplos de forros cavitarios son Dycal, Life, Hidroxyline, Tubulitec, Fuji Lining, Vitrebond y Ketac Bond.[115-120]

Bases cavitarias

Cuando el recubrimiento de la dentina intenta cumplir otras funciones, además de aislar y formar barrera, y su espesor es superior a 1 milímetro, se lo clasifica como base cavitaria (cuadro 49-11). Las bases sirven para rellenar socavados, nivelar un piso cavitario, reforzar paredes, aumentar la rigidez del piso, resistir la condensación de materiales, reducir el espesor del material de restauración y en toda situación clínica en la que sea necesario modificar la forma interna o externa de una preparación dentaria. Es preferible que las bases sean adhesivas y de endurecimiento rápido, y en su composición no deben existir agentes capaces de irritar o dañar la pulpa a través de los canalículos dentinarios.[121-124]

Gracias a sus propiedades mecánicas favorables los cementos dentarios se han empleado desde comienzos de siglo como bases cavitarias (cuadro 49-14).

Actualmente el cemento de ionómero vítreo, que además tiene la capacidad de liberar flúor y ejercer una actividad cariostática, es el material de preferencia.

Aplicación clínica

En una preparación de clase I para amalgama, de tamaño mediano y de profundidad intermedia, cuando ya se ha perdido hasta un 50% de la dentina que protege el techo de la cámara pulpar, la protección dentinopulpar se realiza con una base de ionómero vítreo. En primer lugar se realiza una limpieza de la cavidad con agua a presión, soluciones hidroalcohólicas detergentes y levemente antisépticas o Tubulicid.

Técnica de aplicación. Se puede utilizar un ionómero de tipo convencional (de fraguado químico) o un ionómero modificado con resinas (de fotopolimerización). El ionómero convencional, una vez preparado según las indicaciones técnicas, se lleva a la cavidad bajo la forma de una gota, con un aplicador que puede ser un explorador Nº 23, un ansa metálica, una sonda para endodoncia acodada (figs. 49-36 y 49-37) o una pistola aplicadora. Con el ansa metálica se lleva una sola gota por vez, que se ubica en primer lugar en el sitio de acceso más difícil para luego ir cubriendo con gotas sucesivas todo el piso pulpar y los ángulos pulpares con las paredes laterales

Fig. 49-36. Colocación de una base de ionómero.

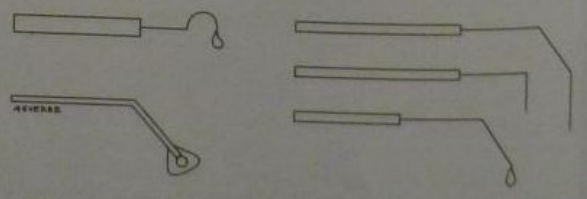

Fig. 49-37. Explorador Nº 23 *(arriba, izquierda)*; aplicador de hidróxido de calcio *(abajo, izquierda)*; sondas para endodoncia acodadas *(derecha)*.

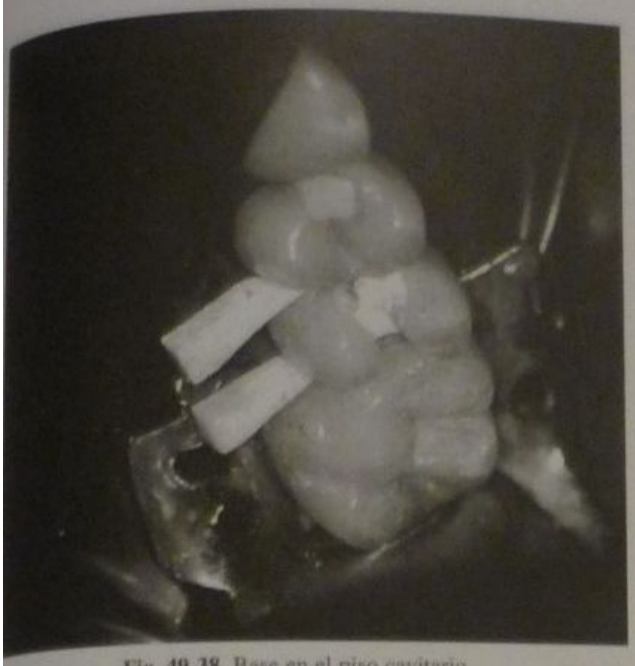

Fig. 49-38. Base en el piso cavitario.

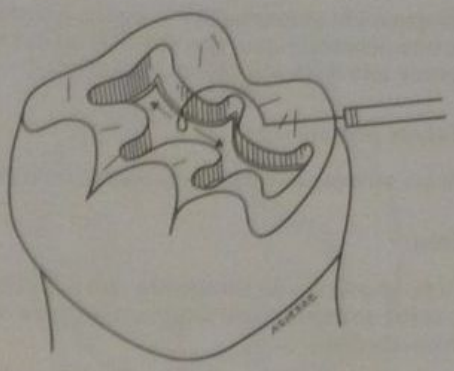

Fig. 49-39. Se aplica una gota sobre el piso y se la extiende. Luego se aplicarán otras gotas.

figs. 49-38 y 49-39). Si se acepta la teoría de Brännsröm sobre la sensibilidad dentinaria, no se requiren bases gruesas para bloquear la transmisión térmica al interior de la pulpa, ya que al cerrar la entrada de los túbulos dentinarios aun con bases de mínimo espesor se interrumpe la excitación al interior del túbulo y no se transmiten los estímulos a los sensores ubicados en la pulpa, con lo cual se bloquea la transmisión térmica y química. Se espera el endurecimiento inicial de la base y cuando ya no se adhiera a los instrumentos, pero aún esté blanda, se la condensa con atacadores de extremo liso. Para facilitar esta tarea se puede humedecer ligeramente el atacador en alcohol etílico. Con un pequeño algodón humedecido en alcohol también se puede manejar el cemento blando, especialmente en cavidades profundas. Cuando se utiliza un ionómero de fotopolimerización, se debe endurecer durante 30 a 40 segundos. Una vez endurecida la base, se eliminarán los excesos que pudieran haber ensuciado las paredes de esmalte y el borde cavo, lo que se efectúa con azadones o hachuelas para esmalte.

Retención

En las preparaciones medianas de clase I, de profundidad intermedia, pueden presentarse dos situaciones clínicas que se relacionan con la retención de la amalgama: a) que la preparación sea más profunda que ancha y b) que sea más ancha que profunda. En el primer caso no es necesario realizar ningún socavado o excavación para asegurar la retención. En cambio, en el segundo caso deben efectuarse pequeños socavados en la zona de la base de las cúspides más fuertes, para retener el material. Esta maniobra puede obviarse cuando se utilizan adhesivos para amalgama.

Terminación de paredes

Los procedimientos operatorios realizados hasta este momento han dejado paredes con algunas irregularidades que se deben corregir en este tiempo operatorio.[125-128]

El piso cavitario cubierto por la base se alisa con el uso de la fresa 170 troncocónica lisa a baja velocidad, con un toque muy leve. Las paredes dentinarias y adamantinas se alisan con fresas troncocónicas multihojas (12 filos). También pueden usarse azadones (fig. 49-40).

Limpieza

Ya se han descrito los elementos utilizados para la limpieza cavitaria, que se aplican continuamente a lo largo de la preparación cavitaria. En este momento y después de la rectificación y alisado de las paredes se lleva a cabo una prolija limpieza y secado de la cavidad para dejarla en condiciones óptimas.

Preparación cavitaria pequeña superficial

Ésta es la preparación ideal para restaurar con amalgama, cuando la lesión cariosa permite hacer una cavidad poco extensa en superficie y poco profunda.

El ancho bucolingual no es superior a un cuarto de la distancia entre las cúspides respectivas. La profundidad representa como máximo un 25% del espesor total de dentina existente sobre el techo de la cámara pulpar. Es

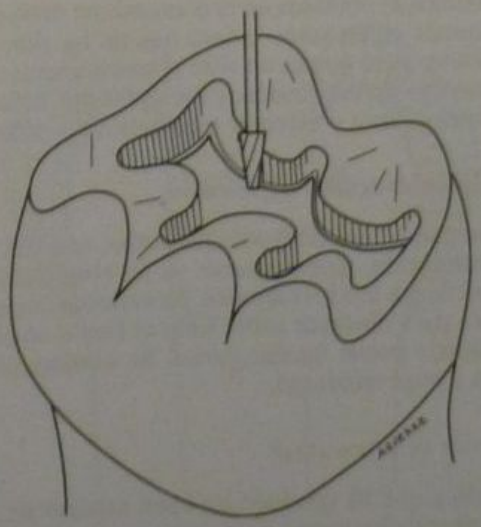

Fig. 49-40. Terminación de paredes con fresa Nº 170.

una preparación conservadora y segura, que no debilita la estructura dentaria y que, una vez restaurada con amalgama, posee una duración clínica prolongada.

Maniobras previas

Son las mismas que para la preparación mediana.

Apertura

Para la apertura solo se utilizan fresas piriformes 329 o 330, como se explicó con anterioridad, para obtener paredes convergentes.

Conformación

Contorno

Debe ser lo más reducido posible. Pueden quedar áreas intactas de tejido dentario entre las perforaciones realizadas en las fosas. Se utiliza la misma fresa piriforme y se procura que las paredes bucal y lingual sean convergentes hacia oclusal (véase fig. 49-23).

Forma de resistencia

Esto se logra simultáneamente con el contorno, ya que las paredes anchas y sanas son suficientemente resistentes. Las paredes bucal y lingual son convergentes hacia oclusal, mientras que las paredes mesial y distal, si están cerca de los rebordes marginales respectivos, son divergentes hacia oclusal. En toda otra localización de la cara oclusal las paredes son levemente convergentes hacia oclusal.

Forma de profundidad

El límite mínimo está dado por la unión amelodentinaria y desde allí hasta un 25% en profundidad del espesor dentinario.

Forma de conveniencia

No corresponde.

Extensión final

La extensión obtenida en el contorno no debe ampliarse. Si queda algún surco o fosa que no ha sido atacado por la caries pero que es un sitio potencialmente apto para el reinicio de esta lesión, cabe optar por sellarlo, hacerle ameloplastia o efectuar ameloplastia y sellador.

Extirpación de tejidos deficientes

En preparaciones cavitarias pequeñas, una vez lograda la conformación, generalmente se ha eliminado casi la totalidad de los tejidos cariados. Se controla con detector de caries para observar sobre todo el límite amelodentinario, donde puede quedar caries. Se elimina con fresa redonda a baja velocidad.

Protección dentinopulpar

Debido a que ha quedado un buen espesor de dentina sana en el piso, la protección consiste en la colocación de un sellador dentinario. Este sellador puede ser un barniz o un adhesivo dentinario (véase "Protección dentinopulpar en preparación cavitaria mediana", p. 1045).

Retención

Las preparaciones pequeñas son autorretentivas.

Terminación de paredes

Las paredes de la preparación se alisan con fresa troncocónica multihojas o con fresa 170 a baja velocidad. También puede usarse un azadón. Debe tenerse cuidado de no perder la convergencia de paredes durante el alisado.

Limpieza

La limpieza se realiza primero con agua y luego con soluciones levemente antisépticas, como Tubulicid o colutorios bucales.

Preparación cavitaria grande y profunda

La preparación de una cavidad grande y profunda que será restaurada con amalgama es un procedimiento de excepción, ya que en las lesiones de este tipo y tamaño está indicada una restauración rígida colada en metal, como una incrustación, un "onlay" o una corona. Su ejecución solo se justifica por razones económicas, en pacientes enfermos, debilitados u hospitalizados o por motivos de suma urgencia, y se la debe considerar una restauración de duración limitada.

Maniobras previas

Son las mismas que en los casos anteriores.

Apertura

Dado que existe brecha, se utiliza una fresa trococónica 170 o 171L, una cilíndrica 57 o una de punta redondeada 1157 o 1170.

Conformación

Esta preparación se realiza en dientes que se han visto afectados por la caries en forma mucho más extensa que en los casos anteriores. Se continúa con las mismas fresas. El contorno se extiende ampliamente por toda la superficie oclusal. El istmo bucolingual supera un tercio de la distancia intercuspídea y puede llegar a la mitad o más. Generalmente es el avance de la caries lo que determina el contorno cavitario en la preparación grande.

Como las paredes bucal y lingual pueden quedar debilitadas se les da una inclinación divergente hacia oclusal, con lo que se protegen los prismas de esmalte y se cumple con el postulado de llegar a un ángulo cavo cercano a 90º.

Las paredes mesial y distal también son divergentes y se deben ejecutar con todo cuidado para no debilitar el reborde proximal. Si hubiera alguna duda sobre la resistencia de este reborde, esta preparación deberá transformarse en una compuesta de clase II.

Reconstrucción de cúspides: cuando la pared bucal o lingual ha quedado muy debilitada y de acuerdo con el criterio clínico del operador ya no es posible reforzarla mediante el uso de materiales adhesivos corresponde ba-

rla en altura hasta llegar a una zona de tejido dentario ás resistente y luego reconstruir toda esa pared y la cús- de respectiva con amalgama. Para asegurar la retención e la amalgama se pueden utilizar elementos adicionales e anclaje cementados (pins, alambres), zonas retentivas xcavadas en la dentina (cajas, hoyos para amalgapins, nuras) o adhesivos para amalgama (véase cap. 25) (fig. 9-41).

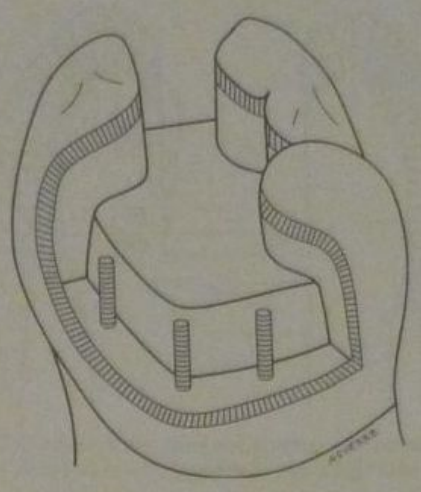

Fig. 49-41. Preparación atípica para amalgama, con restauración de cúspides con tres anclajes de rosca colocados.

xtirpación de tejidos deficientes

En una preparación grande es frecuente observar que caries ha avanzado bastante en profundidad. Se deberá xcavar todo el tejido deficiente (cariado) hasta lograr na dentina sana y limpia. Los colorantes específicos de dentina cariada (detectores de caries) son útiles para alizar mejor este procedimiento. Cuando la caries, en avance, haya ocupado todo el piso de la cavidad, de- erá buscarse apoyo dentinario sano en dos o tres puntos iferentes para evitar la transmisión de presiones a la pul- a a través de la amalgama (véase cap. 25).

rotección dentinopulpar

Según la profundidad que haya alcanzado la caries en u avance hacia la pulpa, se pueden establecer tres nive- es: a) superficial, b) intermedio, c) profundo. A cada uno e estos niveles les corresponde una técnica diferente de rotección dentinopulpar (véase cap. 32) (fig. 49-42 y uadro 49-15).

efuerzo de paredes

Si se utilizan las propiedades adhesivas de ciertos ma- eriales, es posible reforzar paredes que han quedado de- ilitadas por la caries y la eliminación de tejidos defi- ientes. El operador deberá usar su criterio clínico para ecidir en qué casos es lícito emplear este procedimien- o. Se pueden usar los cementos de ionómero vítreo y los omposites con adhesión a dentina.

Cuando una pared ha quedado débil pero el resto de la structura dentaria posee suficiente resistencia, se proce- de al relleno de esa zona debilitada y se reconstruye con l material toda la dentina que ha sido excavada. El ma- erial de relleno no debe llegar al borde cavo adamantino orque allí debe existir un contacto perfecto entre la malgama y el diente para asegurar el cierre marginal. Una vez rellenada la pérdida de sustancia se rectifica la cavidad con la fresa troncocónica 170 y luego se conti- núa con la restauración de amalgama en forma normal.

En el tipo cavitario que se está describiendo se actúa frente a una preparación profunda. La pérdida de una gran cantidad de dentina, que puede ser de un 75% de su espesor original, obliga a adoptar ciertas precauciones para preservar y mantener la vitalidad pulpar y garantizar una larga vida clínica a la restauración. Se lava con las soluciones mencionadas con anterioridad y se seca moderadamente.

Es preciso estimular la remineralización de la dentina del piso cavitario y crear las condiciones adecuadas para que la pulpa forme dentina terciaria de reparación dentro de la cámara pulpar y dentina esclerótica dentro de los túbulos dentinarios. Si se desea aprovechar las propiedades de las soluciones fluoradas de aumentar el contenido mineral de los tejidos dentarios, se aplica un algodón humedecido en solución de fluoruro de sodio al 10% o de fluoruro de estaño al 8% sobre el piso cavitario, se deja tres minutos y luego se seca con algodón y un brevísimo chorro de aire. A continuación se coloca un forro cavitario, por ejemplo, un cemento de hidróxido de calcio, sobre la parte más profunda del piso de la cavidad. El elevado pH o alcalinidad del $Ca(OH)_2$ actúa como agente bactericida sobre cualquier microorganismo que pudiera haber quedado dentro de la dentina.

Cuadro 49-15. Protección según profundidad

Profundidad	Dentina remanente	Protección
Superficial	75% o más	Sellador dentinario
Intermedia	50%	Base rígida, más sellador dentinario
Profunda	25%	Forro cavitario más base rígida, más sellador dentinario

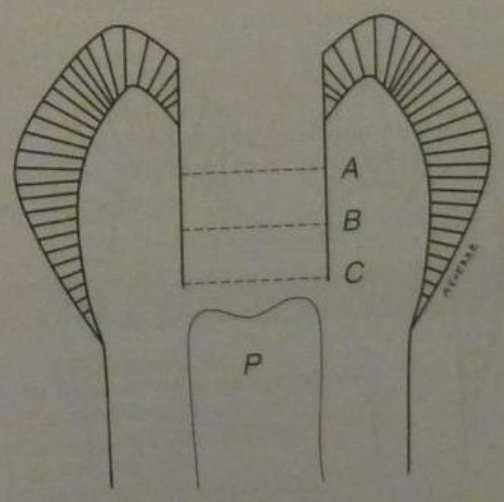

Fig. 49-42. Niveles de profundidad. *A*. Superficial. *B*. Intermedia. *C*. Profunda. *P*, pulpa.

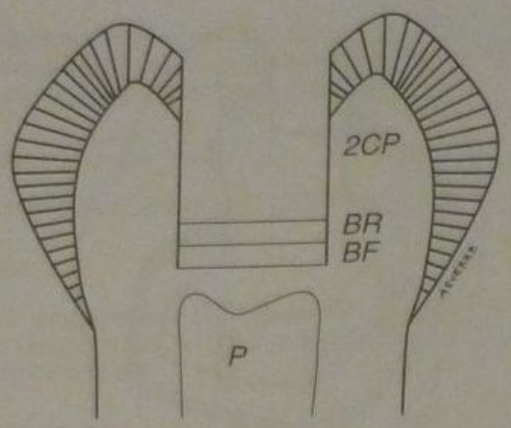

Fig. 49-43. Protección en preparación profunda mediana. *2CP*, 2 capas de barniz; *BR*, base rígida; *BF*, base frágil o forro cavitario; *P*, pulpa.

Si en algún sitio del piso existe una microexposición pulpar invisible, el $Ca(OH)_2$ actuará para estimular la formación de la dentina reaccional de defensa dentro de la cámara pulpar. Como los forros cavitarios poseen un espesor de 0,5 mm como máximo, insuficiente para los requerimientos mecánicos de la restauración, por encima de ellos debe colocarse una base rígida de cemento de ionómero vítreo (fig. 49-43). Los cementos derivados del eugenol (I.R.M, ZOE, etc.) no se aconsejan como bases permanentes en cavidades profundas por dos motivos: 1) el eugenol libre daña levemente la pulpa al provocar anoxia celular y 2) estos cementos poseen rigidez y otras propiedades mecánicas inferiores a las de los mencionados antes en los espesores utilizados.

Retención

En una preparación cavitaria grande es necesario complementar la retención de la amalgama mediante alguno de los siguientes mecanismos: a) el tallado de leves socavados con fresa de cono invertido 34 o piriforme 330 por debajo de las cúspides más fuertes del diente procurando no debilitarlas con este procedimiento (véase cap. 25) (fig. 49-44) y b) la colocación de un cemento adhesivo (véase más adelante).

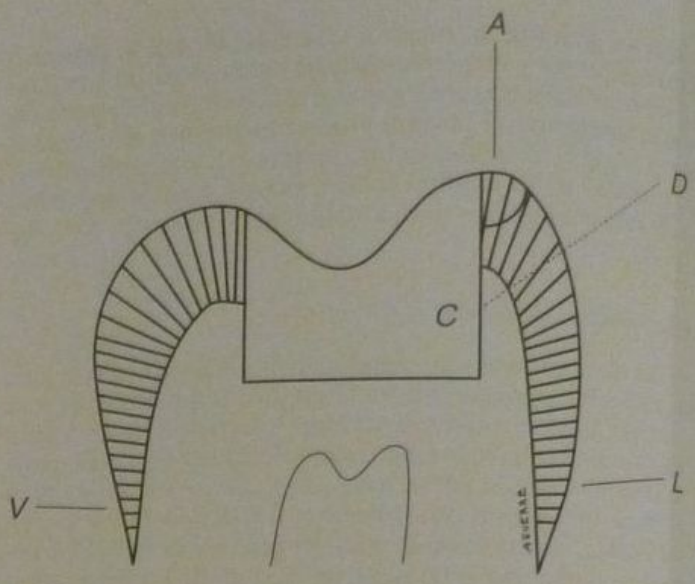

Fig. 49-45. Cuando queda una pared débil. (*A*) debe bajarse en altura, según la línea *CD*, para evitar su fractura. *V*, vestibular. *L*, lingual.

Terminación de paredes

Limpieza

Se repiten las maniobras usadas para las preparaciones pequeñas y medianas.

En las figuras 49-45 a 49-48 se muestran técnicas para reconstrucción de cúspides y refuerzo de paredes.

2. PREPARACIONES DE CLASE I EN CARAS LIBRES DE MOLARES

Se realizan en las fosas bucales o linguales de estos dientes.

En este tipo de lesión actualmente está indicado un material estético y adhesivo, como ionómero, ionorresina, compómero o composite.

Si se va a utilizar amalgama, la apertura se realiza con una fresa cilíndrica, de extremo redondeado 1157 para molares pequeños y la 1158 para molares grandes. Con el mismo instrumento se continúa con la conformación.

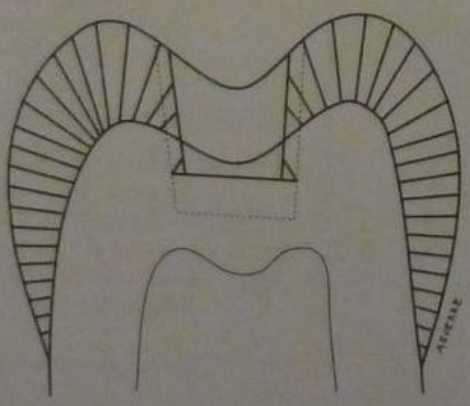

Fig. 49-44. Retención: cuando la preparación es bastante profunda, puede prescindirse de los socavados retentivos.

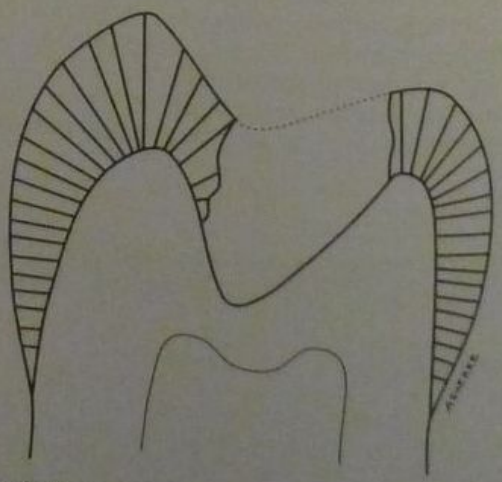

Fig. 49-46. Lesión cariosa que debilita la cúspide lingual.

forma de resistencia y la profundidad. La extensión fi-
al se reduce a los límites de la lesión cariosa. Con ame-
plastia y remineralización, sellado o ameloplastia más
ellador, se debe modificar todo surco vecino que pueda
presentar un sitio potencial de iniciación de caries en el
uturo. El contorno de la preparación depende de la for-
a de la fosa y de la extensión de la caries y puede ser
voide, triangular o circular (figs. 49-49 y 49-50).

En la conformación se obtienen paredes paralelas o li-
eramente divergentes que forman un ángulo cercano a
s 90° en la superficie. Como son preparaciones más
rofundas que anchas ofrecen retención al material res-
urador.

La protección dentinopulpar generalmente se limita a
n sellador dentinario excepto en casos de preparaciones
profundidad intermedia, en los que está indicado un
nómero vítreo. Los pasos siguientes se asemejan a los
una preparación oclusal de clase I. En la restauración
debe dar preferencia a una amalgama adhesiva.

PREPARACIONES DE CLASE I EN LINGUAL E DIENTES ANTERIORES

La localización más frecuente de esta lesión es en los
cisivos superiores, sobre todo los laterales, por la con-
rmación anatómica de la cara palatina en forma de pa-
o concavidad. En el canino superior puede localizarse
la zona del cíngulum, cuando éste forma una depre-
ón. En los caninos inferiores es muy poco frecuente,
lvo en casos de malformación o por iatrogenia.

En los incisivos inferiores es prácticamente inexis-
nte.

Es preferible utilizar un composite para evitar la man-
a oscura por transparencia que produce la amalgama.
se elige amalgama, por los motivos comentados antes,
s paredes deben ser aproximadamente perpendiculares
a superficie libre de la cara lingual y se debe tener pre-
nte que esta dirección no coincide con el eje mayor del
ente (véase cap. 25) (figs. 49-51 a 49-53). La apertura
conformación se efectúa con una fresa 1157 o 1158,
índrica lisa de extremo redondeado. No se efectúa ex-
nsión preventiva ni ameloplastia porque con la apertu-
y conformación por lo general se logra la extirpación
tal de la caries de la fosa y los surcos afectados. Los
mpos operatorios son similares a los ya descritos. La
sa utilizada determinará el paralelismo de las paredes
cia la cara lingual. La protección dentinopulpar con-
ste en un sellador dentinario. Es preferible utilizar
nalgama adhesiva.

PREPARACIONES DE CLASE I COMPUESTAS

Cuando en un mismo molar existen lesiones cariosas
la superficie oclusal y en la fosa bucal o lingual, se de-
n preparar en forma independiente ambas cavidades
n las características descritas anteriormente.

Al terminar las preparaciones cavitarias se debe eva-
r la resistencia del puente de esmalte que separa la ca-
dad oclusal de la labial. Si este puente de esmalte está
cavado por caries, fisurado o se ha debilitado durante
acto operatorio, corresponde preparar una cavidad de
ase I compuesta (figs. 49-54 y 49-55).

El istmo de unión entre ambas cavidades debe tener
redes paralelas entre sí para no crear zonas de esmalte
n soporte en un área que recibe fuerzas masticatorias

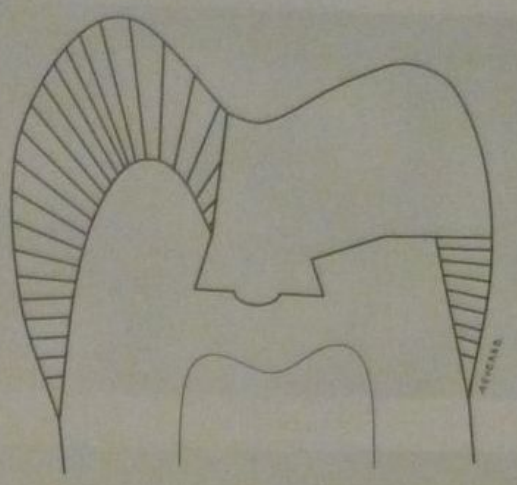

Fig. 49-47. Restauración de la cúspide lingual con amalgama, según Markley.

intensas. El escalón axiopulpar debe redondearse para evitar la creación de tensiones en la amalgama. Es preferible usar amalgama sobre adhesivos dentinarios.

PREPARACIONES CAVITARIAS DE CLASE II

Las preparaciones de clase II se utilizan para restaurar molares o premolares afectados por caries en sus caras proximales o cuando la preparación de una cavidad de clase I ha debilitado el reborde marginal y éste queda expuesto a una futura fractura. También se prepara una cavidad de clase II para cerrar un pequeño diastema en premolares o molares que permite el impacto de alimentos. Existen varios tipos de preparaciones de clase II (cuadro 49-16).

La preparación de clase II típica generalmente tiene una caja oclusal y una caja proximal.

Cuando no hay caries en la superficie oclusal del diente y el paciente corre bajo riesgo de caries puede prepararse una cavidad en forma de ranura que abarca la cara proximal y emerge apenas por oclusal sin extenderse.[128-133]

Cuando no existe diente vecino puede prepararse una cavidad estrictamente proximal. Cuando la lesión de clase II se ubica en el límite amelocementario y el reborde marginal está sano y fuerte, se debe preparar una cavidad en forma de ojo de cerradura, con apertura hacia bucal o lingual, o una cavidad túnel.[134-139]

Cuando ha habido una pérdida importante de tejidos se hacen preparaciones con reconstrucción de cúspides y/o con anclaje adicional.

Cuadro 49-16. *Preparaciones de clase II*

1. Con caja oclusal
2. En forma de ranura, sin caja oclusal
3. Estrictamente proximal
4. En forma de ojo de cerradura
5. En forma de túnel
6. Con reconstrucción de cúspides
7. Con anclaje adicional

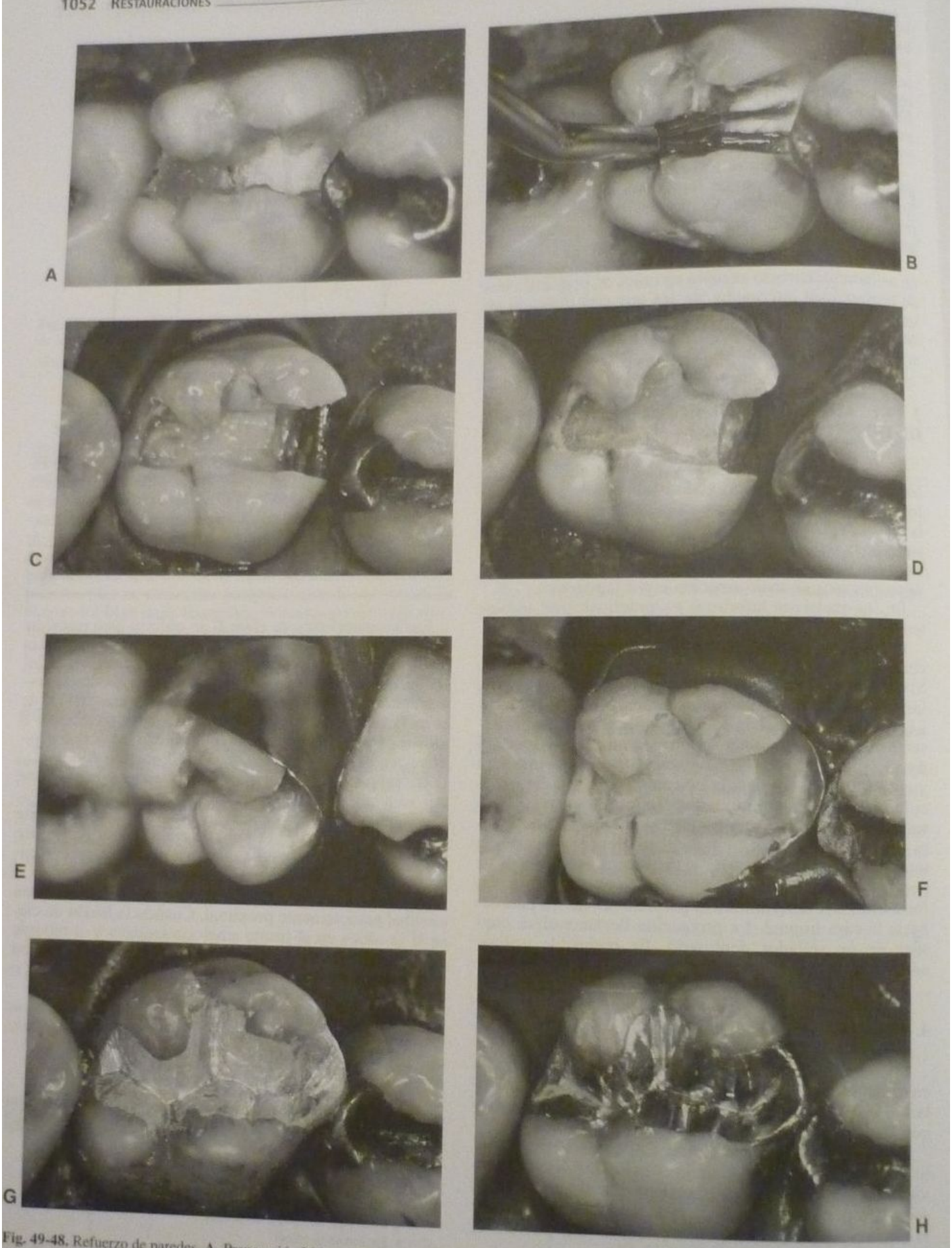

Fig. 49-48. Refuerzo de paredes. **A.** Preparación MO con piso de ionómero vítreo. **B.** Pincelado de la cavidad con adhesivo a dentina. **C.** Inserción del composite. **D.** Composite endurecido. **E.** Adaptación de la matriz. **F.** Matriz y cuña fijados con compuesto de modelar. **G.** Vista de la amalgama sin pulir. **H.** Restauración terminada. (Gentileza de R. Garate.)

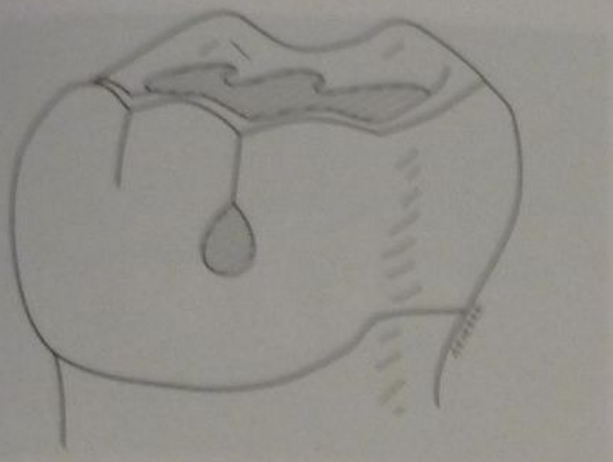

Fig. 49-49. Dos preparaciones independientes: restauración con amalgama en la superficie oclusal, restauración con amalgama en la fosa labial e istmo de esmalte entre ambas.

Fig. 49-51. Contorno en palatino de incisivo.

Preparación de clase II con caja oclusal y proximal en lesión pequeña de profundidad superficial. Tiempos operatorios

Maniobras previas

A las maniobras previas ya descritas para la caja oclusal deben agregarse: a) observación de la curvatura y la forma de las caras libres y proximales, y b) análisis de la relación de contacto.

Curvatura de caras libres y proximales

Deben ser reproducidas con la mayor exactitud posible porque desempeñan un papel importante en el movimiento del bolo alimentario, en la retención de placa y en la higiene y, por lo tanto, preservan la salud periodontal. Si por error o impericia se transforma una superficie convexa en una plana o cóncava los alimentos impulsados por las fuerzas masticatorias pueden dañar la encía marginal o la papila dentaria y es posible que así se inicie un problema de los tejidos del periodonto. Si se hace lo contrario y se exagera la curvatura, se facilitará la retención de placa y el comienzo de una inflamación gingival (véase cap. 21).

Análisis de la relación de contacto

Debe observarse la ubicación y el estado de la relación de contacto del diente que se va a restaurar para poder reproducirla con la mayor exactitud posible. Pueden presentarse las siguientes situaciones: a) que no exista contacto, sino un diastema natural (en este caso se debe respetar el diastema porque los tejidos periodontales están adaptados a la función y resisten la presión de los alimentos sin dañarse) y b) que la relación esté destruida por la caries o un traumatismo. Si ya ha pasado un tiempo, los tejidos periodontales estarán inflamados y el paciente experimentará dolor y molestias por el impacto alimentario. La relación de contacto debe reconstruirse con la mayor exactitud posible para devolver la protección al periodonto y permitir su recuperación.

Según la forma del diente, su ubicación en el arco dentario, la edad del paciente y la abrasión, la relación de contacto puede ser diastema, puntiforme, faceta y superficie amplia. Estos cuatro tipos diferentes deben reproducirse en la restauración para permitir el buen funcionamiento del diente en el aparato masticatorio (figs. 49-56 a 49-58).

Se aplica la anestesia, se aísla el campo y se coloca la cuña para separar los dientes.

Apertura

Se utiliza la fresa piriforme 329, 330 o 331L como se explicó en la preparación de clase I pequeña.

Cuando la fresa piriforme se aproxima a la zona donde irá la caja proximal, se excava una fosa en dirección a la lesión cuya existencia se ha comprobado durante el

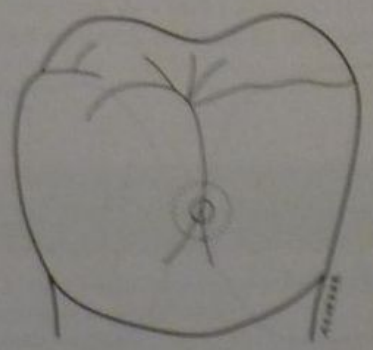

Fig. 49-50. Fosa labial.

Fig. 49-52. Dirección correcta de las paredes y del piso.

Fig. 49-53. Dirección incorrecta de las paredes y del piso, peligrosa para la pulpa.

Fig. 49-55. Lesiones de clase I simple y compuesta.

examen clínico y radiográfico. Se advertirá entonces que la fresa se hunde de manera repentina al caer en la lesión proximal. Se ensancha levemente la apertura y se pasa a la conformación.

Conformación

Contorno

Se continúa con las mismas fresas ya descritas. Se extiende la fosa obtenida hacia bucal y lingual, excavando una trinchera hasta definir la forma de la caja proximal pero sin romper la pared remanente de esmalte que la separa del diente vecino. Se protege ahora la superficie del diente vecino con una tira metálica de acero u otro metal, sostenida con cuña o bien con un portamatriz. Con instrumento de mano (hachuela para esmalte-cincel) se rompe el débil reborde de esmalte y se abre ampliamente la cavidad hacia el diente vecino. Continuando con el uso de la fresa se inclina su extremo cortante hacia bucal y lingual para determinar la convergencia de las paredes hacia oclusal y ubicar el piso de la caja proximal ligeramente por debajo de la relación de contacto (cuadro 49-17).

Formas de resistencia y profundidad

En este momento se debe proceder al reemplazo de la fresa piriforme por una troncocónica para llevar a cabo la conformación de las tres paredes de la caja proximal, manteniendo la convergencia hacia oclusal y la divergencia hacia el diente vecino. Se pueden utilizar las siguientes fresas: 169, 170 o 171L, de extremo recto, y las 1169 o 1170, de extremo redondeado.

La elección del tipo de fresa depende del tamaño y la profundidad de la caja proximal.

Las paredes bucal y lingual se rectifican con una de estas fresas, manteniendo la convergencia hacia oclusal y la divergencia hacia proximal. Se completa con hachuelas para esmalte.

Si por la forma del diente, o su alineación con el diente vecino, la emergencia de una de estas paredes hacia el espacio interproximal formara un ángulo demasiado agudo, lo que luego determinaría un espesor muy delgado de amalgama expuesto a la fractura, se debería hacer en este punto la curva invertida de Hollenback.

CURVA INVERTIDA DE HOLLENBACK

Consiste en una modificación de la curvatura del contorno en la zona de la pared bucal de la caja proximal para evitar la formación de un ángulo demasiado agudo en su desembocadura hacia la cara proximal. Este recurso se utiliza principalmente en la pared bucal de los primeros y segundos molares superiores y, a veces, en los premolares superiores. Generalmente no se lo utiliza en molares inferiores porque el contorno aquí resulta más suave y no da lugar a la creación de ángulos agudos (fig. 49-59). En caso de dientes en giroversión puede ser necesario hacerlo en las paredes linguales. En los casos en los que el diente posee una alineación y una relación de contacto normales ninguna de estas dos paredes debe tocar el

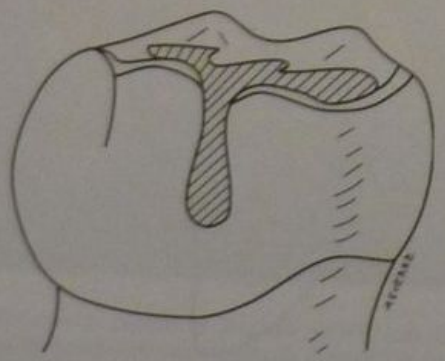

Fig. 49-54. Restauración de clase I compuesta.

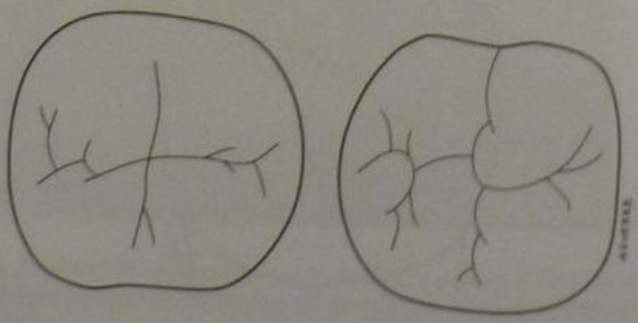

Fig. 49-56. Diastema natural.

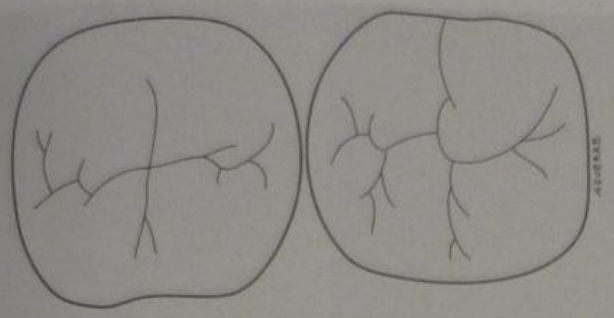

Fig. 49-57. Relación puntiforme.

diente vecino, pero su separación debe ser mínima. Para romper el contacto con el diente vecino puede usarse una tira de acero abrasiva, una hachuela para esmalte o una piedra diamantada troncocónica extrafina, ya que el uso de otro tipo de fresa puede romper demasiado estas paredes y abrir excesivamente la caja proximal hacia el espacio interdentario.

En caso de que la alineación y la relación de contacto sean anormales, no deberá destruirse de manera innecesaria tejido dentario sano para buscar la emergencia de una de estas paredes hacia la tronera; es preferible realizar una preparación atípica y sellar luegó en forma hermética la restauración mediante adhesivos dentinarios para amalgama.

La pared axial queda ubicada en dentina a 0,5 mm del límite amelodentinario. El ángulo axiopulpar debe redondearse por razones mecánicas.

La pared gingival, que es el piso de la caja proximal, merece ciertas consideraciones. Debe ubicarse en un sitio que no haga contacto con el diente vecino, debe ser plana y horizontal, perpendicular a las fuerzas masticatorias, y no debe invadir ni acercarse demasiado a la encía interproximal o papila. Si la caries hubiera invadido la encía interproximal, en la zona donde se ubicará la pared gingival, se deberá proceder a la realización de una gingivectomía o a otra maniobra quirúrgica para alejar la encía de los límites cavitarios y poder mantener el ancho biológico periodontal (véanse caps. 21 y 25) (cuadro 49-18).

Para la rectificación final de la pared gingival se debe usar una fresa de extremo plano, por ejemplo, 170 o 56, y completar con instrumental de mano (azadón o hachuela para esmalte).

Los ángulos diedros bucogingival y linguogingival deben quedar redondeados.

Forma de conveniencia

En preparaciones de clase II, especialmente en segundos o terceros molares, a veces es necesario inclinar más una pared o ensanchar el istmo bucolingual para poder tener acceso a la condensación de la amalgama.

Cuadro 49-17. *Características de la caja proximal en cavidades pequeñas*

1. Paredes bucal y lingual convergentes hacia oclusal
2. Ligera divergencia axioproximal
3. Istmo oclusal reducido
4. No lleva retención

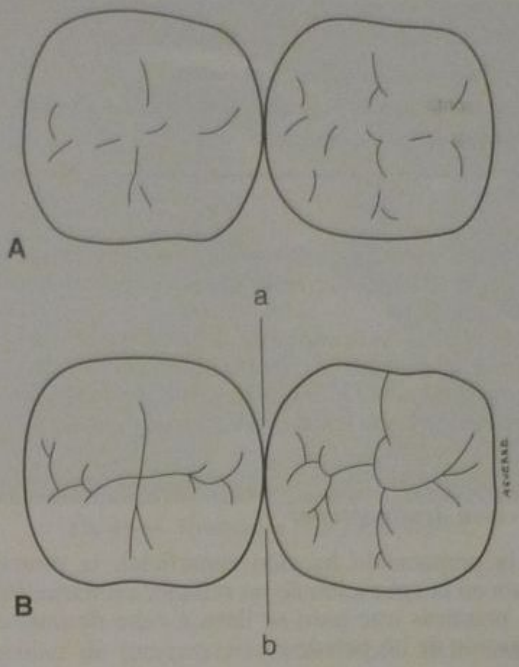

Fig. 49-58. A. Faceta. **B.** Amplia superficie (*a* y *b*, troneras bucal y lingual).

Extensión final

Aquí valen las mismas consideraciones hechas al describir la clase I.

Extirpación de tejidos deficientes

Puede haber caries en dos sitios, por lo general, en la pared axial y en la pared gingival. Durante la conformación ya se eliminó gran parte de la caries. Ahora se excava el remanente de dentina cariada con fresa redonda a baja velocidad o cucharita, sin alterar la forma cavitaria ya obtenida. Cuando la caries afecta la pared bucal (o lingual), la situación es más peligrosa. Los socavados pequeños pueden rellenarse con material adhesivo (composite con adhesivos o cemento de ionómero vítreo).

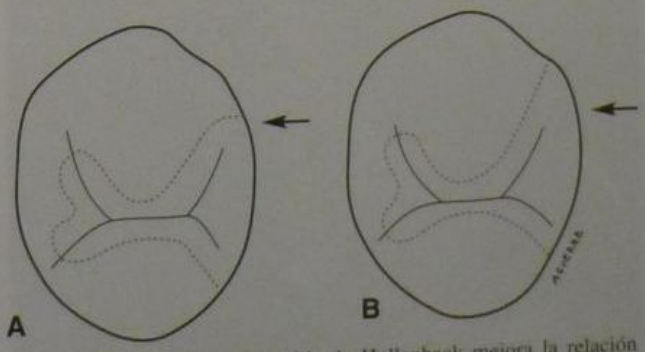

Fig. 49-59. A. La curva invertida de Hollenback mejora la relación amalgama-diente del ángulo bucomesial. **B.** Contorno erróneo en cavidad de clase II en premolares superiores.

Cuadro 49-18. *Características de la pared gingival*

1. Libre de contacto con el diente vecino
2. Horizontal, plana y perpendicular a las fuerzas masticatorias
3. Alejada de la papila gingival

El borde cavo adamantino debe quedar siempre en esmalte natural para lograr el cierre marginal hermético con la amalgama.

Nota clínica. Si la caries de la pared bucal se extiende por gingival e invade la cara bucal, será más conveniente restaurar totalmente la lesión de clase II y luego restaurar la que emerge hacia bucal con características de lesión de clase V.

Protección dentinopulpar

Si la preparación ha sido superficial, la protección consiste en la aplicación de un sellador cavitario. Por razones prácticas este paso se lleva a cabo después de la terminación de las paredes.

Retención o anclaje

La forma de la cavidad asegura la retención en sentido gingivooclusal. La retención en sentido axioproximal está dada por la planimetría y en caso de duda puede incrementarse marcando bien los ángulos axiobucal y axiolingual.

Terminación de paredes

De las tres paredes de la caja proximal una quedará irregular por ser el borde de salida de la fresa, que arranca trozos de esmalte en su movimiento rotatorio (véase cap. 25) (fig. 49-60).

También quedará irregular la pared gingival o piso porque la fresa no es eficiente en su corte en ese sitio. La tercera pared, que es el borde de entrada, quedará regular, nítida y bien terminada (figs. 49-61 a 49-63). El operador debe meditar un instante acerca de la dirección de giro de la fresa en la caja proximal que está preparando, para saber cuál es el borde de entrada, que no requiere terminación. El borde de salida debe terminarse con un instrumento de mano, que actúe preferentemente por tracción desde la parte más profunda hacia la superficie. Se puede utilizar el recortador proximal de Tronstad y Leidal o un instrumento de forma similar como la cureta de McCall para periodoncia o una punta Morse N° 0 (véase cap. 25) (fig. 49-64). Se coloca cualquiera de estos tres instrumentos tocando el borde de salida en el piso gingival y apoyándolo suavemente sobre la pared cavitaria, con movimiento de tracción hacia la superficie, se alisa y regulariza esta pared.[140,141]

La pared gingival se termina con azadones o con hachuelas para esmalte (fig. 49-65).

Nota clínica. Black[142] biselaba el ángulo cavo adamantino del piso gingival porque ubicaba este piso por debajo del borde libre de la encía, dentro del surco gingival, ya que pensaba que ésta era una zona inmune a la caries. Al estar el piso en esta zona del diente es necesario biselar las varillas o prismas adamantinos porque son cortos e irregulares y están dirigidos hacia apical. Con el avance de los conocimientos a lo largo de este siglo se comprobó que: 1) el surco gingival no es una zona inmune a la caries, 2) no es necesario llevar el piso gingival hasta el surco gingival, 3) la ubicación ideal del piso gingival está a mitad de camino entre la superficie oclusal y el cuello y 4) en esta ubicación del piso las varillas o prismas adamantinos son horizontales y de un grosor adecuado que no exige su biselamiento. Por todo esto, en la actualidad no se bisela el borde cavo gingival, y esta maniobra es reemplazada por un alisamiento de los prismas para que no queden sueltos e irregulares.



Fig. 49-61. Borde de entrada visto con el MEB.

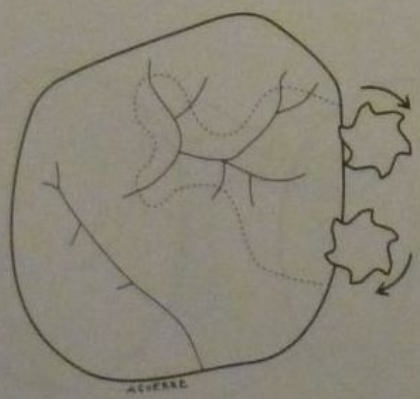

Fig. 49-60. Borde de entrada: el que produce la fresa girando hacia la cavidad; borde de salida: el que produce la fresa girando hacia afuera de la cavidad.

Fig. 49-62. Borde de salida visto con el MEB.

Fig. 49-63. Piso de la caja proximal visto con el MEB.

Fig. 49-65. Terminación de la pared gingival.

Los instrumentos más adecuados para este procedimiento son el azadón y la hachuela para esmalte, no así el recortador de margen gingival porque su borde cortante se encuentra en ángulo.

Limpieza

La limpieza se lleva a cabo con agua a presión y soluciones hidroalcohólicas levemente antisépticas (véase cap. 25). En la figura 49-66 se muestra la preparación terminada.

Variantes de la caja proximal para preparaciones medianas o grandes

Preparación mediana

La preparación mediana puede requerir una ubicación más profunda del piso gingival y de la pared axial. Las paredes bucal y lingual se apartan más del diente vecino y son más expulsivas hacia proximal, lo que determina la necesidad de incrementar la retención del bloque de amalgama en sentido axioproximal. En los ángulos axiobucal y axiolingual de la caja proximal se tallan dos surcos o rieleras retentivas con una fresa 171L o una 1170, que deben apoyarse en el ángulo respectivo sin perder la convergencia hacia oclusal de las paredes laterales. La profundidad de estos surcos es igual al diámetro de la fresa en su extremo terminal (fig. 49-67).

Estas rieleras deben ser más cortas que la longitud total del ángulo axiobucal, ya que no es conveniente que emerjan por oclusal para no modificar el contorno obtenido anteriormente (fig. 49-68). La rielera es tanto más efectiva cuando más cerca de oclusal se ubica su extremo superior.

Los demás pasos son iguales a los ya descritos.[143,144] El tema de las rieleras retentivas es controvertido porque hay autores que no las aceptan.[145]

Preparación grande

La caja proximal tiene sus paredes bucal y lingual levemente convergentes hacia oclusal. En cavidades muy profundas hacia gingival puede resultar que estas dos paredes sean paralelas entre sí y luego divergentes (forma atípica).

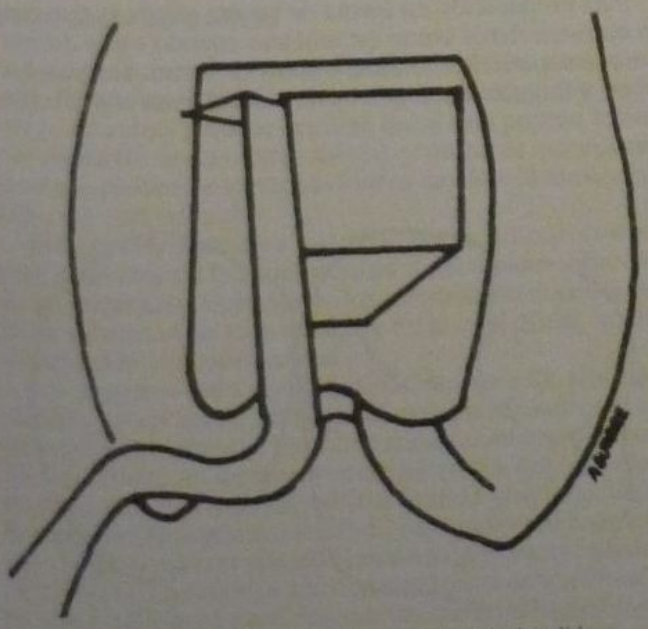

Fig. 49-64. Instrumento para terminar el borde de salida.

Fig. 49-66. Vista de la cavidad terminada.

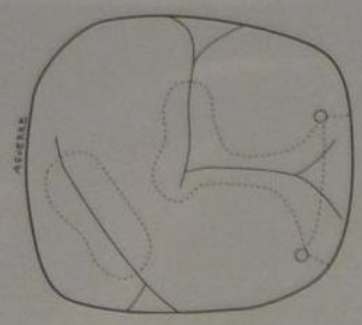

Fig. 49-67. Preparación MO en un primer molar superior con rieleras retentivas.

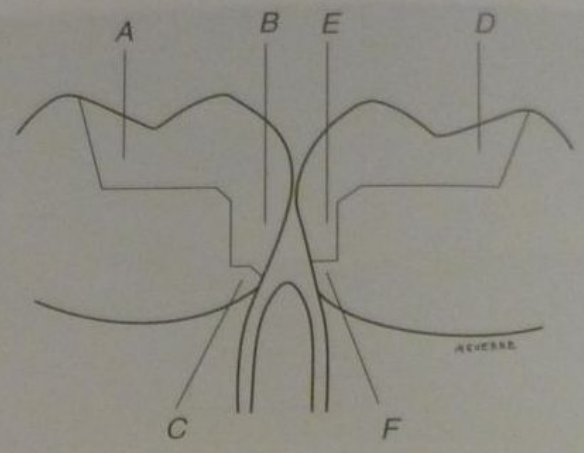

Fig. 49-69. Ubicación del margen gingival e inclinación del piso de la caja proximal. *A* y *D*. Caja oclusal. *B*. Caja proximal muy profunda en gingival. *C*. Piso de la caja proximal, con bisel de 20º en su borde cavo adamantino. *E*. Caja proximal de profundidad mediana. *F*. Piso de la caja proximal que no lleva bisel.

La caja se abre ampliamente hacia el diente vecino, siguiendo la dirección histológica de las varillas adamantinas. El piso gingival podrá ser plano, horizontal y perpendicular al eje mayor del diente, o ligeramente inclinado hacia apical, según la profundidad de la lesión hacia gingival (véase cap. 25) (fig. 49-69).

Para mejorar la retención del bloque de amalgama en la caja proximal se puede optar por dos procedimientos: 1) se tallan dos áreas paralelas entre sí en la zona más interna de la caja proximal, a expensas de las paredes bucal y lingual (cavidad Parula o Ward modificada).[146] Se empieza con la fresa 171L para delimitar estas dos áreas paralelas y se continúa con hachuelas para esmalte, derecha e izquierda, para completar la preparación. En la zona más externa de la caja proximal, que emerge hacia el diente vecino, las paredes bucal y lingual son divergentes hacia proximal. 2) También pueden tallarse dos rieleras, como se explicó en la cavidad mediana. Los tiempos operatorios son iguales a los ya descritos.

Cabe recordar que en una cavidad grande la restauración con amalgama es una excepción y no un acto operatorio habitual, ya que la indicación clínica para estos casos es una restauración rígida, una incrustación, un "onlay" o recubrimiento cuspídeo, o una corona.

Solo se recurrirá a una amalgama por razones económicas, de urgencia o de enfermedad del paciente.

Preparación "en forma de ranura" sin caja oclusal

En los últimos años, debido a la mayor conciencia pública y profesional acerca de la participación de la placa bacteriana en la etiología de las enfermedades bucales y al convencimiento de que las lesiones dentales por caries pueden reducirse mediante la adopción de medidas higiénicas estrictas, han aparecido tipos cavitarios más conservadores. Uno de ellos es la preparación para lesiones de clase II que no se extiende por la cara oclusal del diente si no existe caries en esa cara y se denomina "en forma de ranura".

Los principios en los que se basa esta preparación conservadora son los siguientes: los objetivos de la parte oclusal de la preparación, que consisten en: a) suministrar acceso a la lesión proximal y b) eliminar hoyos y fisuras sospechosos por oclusal. El acceso a la superficie proximal puede obtenerse mediante la preparación en forma de ranura, que es simplemente una caja proximal autorretentiva. La caja oclusal es apenas una extensión vertical de las paredes proximales y axial de la caja proximal. Cada parte de la preparación cavitaria debe aportar su propia retención (fig. 49-70).

Esta preparación en forma de ranura puede usarse tanto en premolares como en molares cuando estos dientes poseen superficies oclusales libres de caries. Las paredes bucal y lingual convergen hacia oclusal, para ubicarlas en

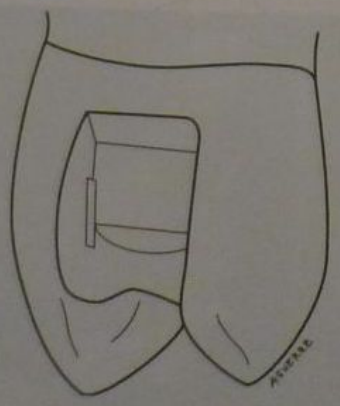

Fig. 49-68. Preparación MO en un primer molar superior con rielera en el ángulo axiolingual.

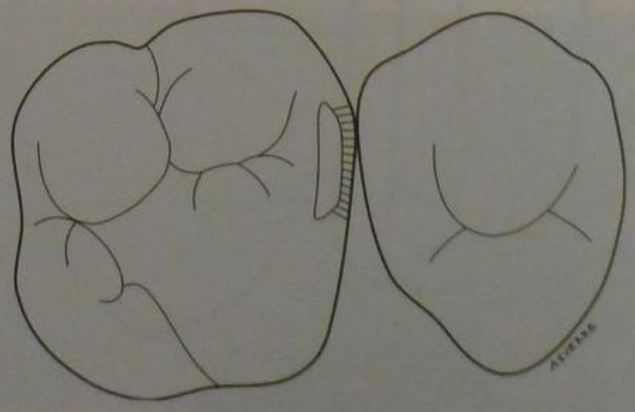

Fig. 49-70. Clase II sin caja oclusal. (Modificado de Almquist y col.)

una dirección paralela a los prismas de esmalte. El tamaño de la preparación se relaciona con: a) los hábitos higiénicos del paciente, b) la ubicación y la extensión de la caries, c) la anatomía del diente que se trabaja y d) la relación de contacto y la forma del diente vecino. Cuando un paciente tiene hábitos higiénicos correctos que incluyen, además del cepillado, el uso de hilo dental y el empleo de palillos o cepillitos para limpiar los espacios o troneras interdentales, el diseño de la caja proximal puede ser muy conservador. Como el itsmo oclusal es muy angosto la cavidad puede ensancharse hacia gingival y las distintas paredes pueden unirse con líneas curvas de diseño suave. El ángulo diedro gingivoaxial debe ser agudo y bien marcado, mientras que los otros ángulos diedros, el axiobucal y el axiolingual, tienen que ser redondeados (fig. 49-71).

Los ángulos redondeados tienen la ventaja de permitir una condensación más adecuada del material, una mejor absorción de las fuerzas masticatorias y la reducción de las tensiones creadas en el interior del diente.

El ángulo cavo superficial de toda la preparación debe ser de aproximadamente 90º para que tanto la amalgama como el esmalte tengan el máximo de volumen en el sitio de unión, lo que reducirá la posibilidad de fractura de una u otro. La caja proximal debe ser autorretentiva. Esto se obtiene mediante surcos ubicados en los ángulos diedros axiolingual y axiobucal, que se preparan con una fresa troncocónica delgada (1169 o 1170).

La pared axial debe estar ubicada, como mínimo, 0,5 mm por dentro del límite amelodentinario. Si hay caries, esta ubicación quedará determinada después de su extirpación total. Al establecer los surcos retentivos, debe procurarse no debilitar el esmalte adyacente. Los surcos se extienden en toda la longitud de la pared proximal y terminan al llegar al esmalte en la parte oclusal. La caja proximal es retentiva en sentido gingivooclusal.

Esta preparación conservadora permite mantener la resistencia máxima del diente, y en pacientes con buenos hábitos higiénicos funciona perfectamente durante muchos años. Conviene colocar la amalgama con un adhesivo específico para metal, con el objeto de lograr una perfecta adaptación a las paredes y un buen cierre marginal.

Preparación mesiodistal

Siguiendo los mismos principios de máxima conservación de tejidos dentarios sanos, en pacientes con bajo riesgo de caries y buena higiene bucal que posean lesiones de caries en las caras mesial y distal de un mismo diente se pueden preparar cavidades de clase II mesiodistales, sin caja oclusal.

Esto permite mantener intacto el istmo oclusal, con un gran resguardo de la resistencia total del diente, sobre todo en premolares superiores. La preparación consiste en hacer ranuras en la caja mesial y en la caja distal, según lo explicado con anterioridad.

Las preparaciones mesiodistales de clase II, sin caja oclusal, deben ser lo suficientemente retentivas para el material de obturación. Esta retención se obtiene por medio del tallado de surcos proximales en los ángulos diedros axiobucal y axiolingual. En sentido gingivooclusal la retención se logra haciendo la caja proximal más ancha en gingival con paredes convergentes hacia oclusal (fig. 49-72). La restauración con amalgama debe colocarse sobre adhesivos para obtener un cierre marginal hermético.

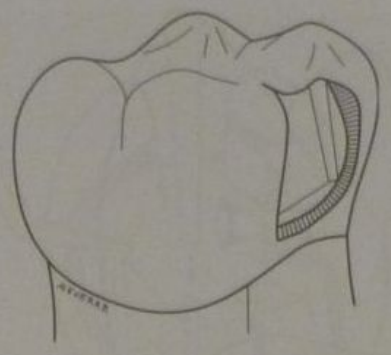

Fig. 49-71. Vista proximal de la figura anterior.

Preparación de clase II estrictamente proximal

Cuando en el sector posterior un diente está ausente, suelen observarse lesiones estrictamente proximales de clase II en las caras mesiales o distales de los dientes vecinos. En estos casos es posible preparar una cavidad de clase II estrictamente proximal aprovechando el espacio existente. Es indispensable que en la cara oclusal del mismo diente no exista una lesión cariosa que invada o debilite el reborde marginal.

La preparación estrictamente proximal presenta las mismas características que una preparación de clase V pero adecuadas a la forma de la cara proximal y condicionadas a la extensión de la caries. Al faltar el diente vecino, la superficie proximal está ubicada en una zona de fácil limpieza; por lo tanto, la preparación tendrá la forma de la lesión de caries.

Los tiempos operatorios son similares a los descritos para las preparaciones de clase V (véase más adelante). El operador debe limitarse a extirpar la lesión y a obtener paredes resistentes siguiendo la dirección de los prismas de esmalte. Por lo tanto, la cavidad será ligeramente expulsiva hacia proximal cuando la cara proximal sea convexa y cuando esta cara sea plana o cóncava las paredes serán paralelas. El piso debe seguir la curvatura de la cara proximal (fig. 49-73).

La retención que se requiere es mínima y se obtiene por dentro del límite amelodentinario, con fresas de cono invertido 33½ o piriforme 329, en 2 o 3 puntos, procurando no debilitar las paredes dentarias remanentes.

Preparación "en forma de ojo de cerradura"

La preparación denominada "en forma de ojo de cerradura" es factible cuando la lesión cariosa se limita a la cara proximal, cerca del límite amelodentinario, y la pa-

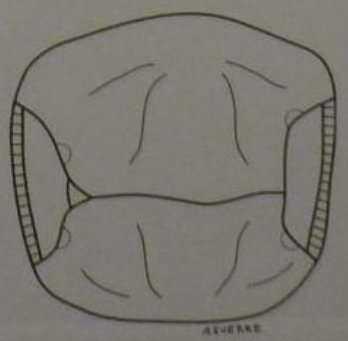

Fig. 49-72. Preparación mesiodistal. (Modificado de Gilmore.)

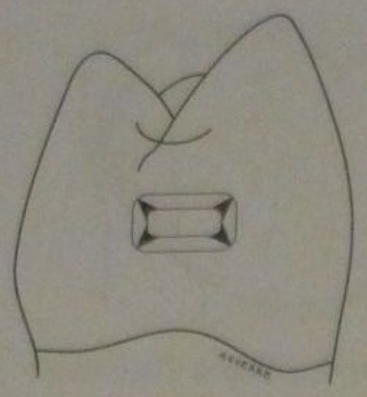

Fig. 49-73. Preparación estrictamente proximal de clase II para amalgama. Paredes ligeramente expulsivas. Retenciones en los cuatro ángulos triedros.

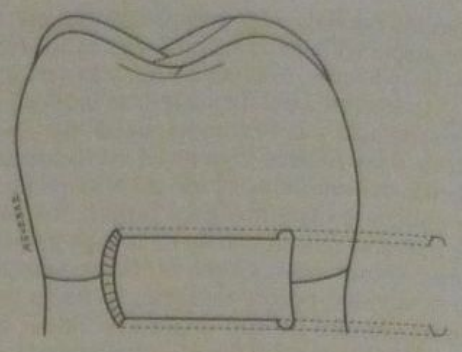

Fig. 49-75. Vista proximal de la preparación de la figura anterior.

pila gingival ha desaparecido o está lejos de la lesión. Tiene la forma de una ranura ubicada bien por debajo de la relación de contacto, abierta hacia bucal.

En ciertos casos se la puede preparar con apertura hacia lingual, según la ubicación de la lesión y el acceso a la instrumentación (figs. 49-74 y 49-75). La fresa más adecuada para llevar a cabo esta preparación es la cilíndrica lisa de extremo redondeado, 1156 o 1157, según el tamaño de la lesión.

Preparación "en forma de túnel"

En los últimos años varios autores han descrito este tipo de preparación para ser obturada con otros materiales, especialmente adhesivos (véase cap. 44). La preparación en forma de túnel consiste en realizar una penetración vertical en sentido oclusogingival, a partir de la fosa más cercana al reborde proximal, hasta alcanzar la caries, sin destruir el reborde proximal. Luego esta perforación en túnel se ensancha hacia bucal y lingual, pero siempre con un criterio sumamente conservador. La tunelización también puede iniciarse desde la cara labial o lingual, según convenga al caso clínico.[147-150]

Preparaciones con reconstrucción de cúspides

Preparación con restauración de la cúspide distobucal en primeros molares inferiores

En las preparaciones MOD para primeros molares inferiores la cúspide distobucal, que es muy pequeña, puede quedar debilitada cuando se realiza una preparación típica para amalgama y se fractura con frecuencia durante la vida clínica de la restauración. Esta fractura se puede prevenir por medio de una preparación que restaura con amalgama esta cúspide distobucal.

Este tipo de cavidad posee las siguientes características: caja oclusal con paredes convergentes hacia oclusal o paralelas, según sea pequeña o mediana, y caja proximal igual que en la clase II convencional.

En la parte distal de la caja oclusal la preparación elimina la pequeña cúspide distobucal y la transforma en una superficie horizontal, paralela al piso pulpar, separada por un escalón (véase fig. 49-21). Esta restauración tiene una vida útil mucho más larga y evita la fractura del diente cuando se utiliza la técnica de amalgama sobre adhesivos.

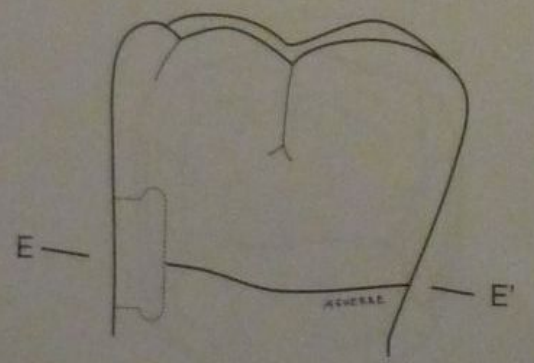

Fig. 49-74. Preparación en ojo de cerradura de Schultz y col. (*E* y *E'*: límite amelocementario.)

Preparaciones de clase II con restauración de otras cúspides

En ciertos casos se requieren preparaciones cavitarias de clase II que restauran una o varias cúspides del diente porque, debido al avance de la caries, estas cúspides quedan tan debilitadas que resulta imposible conservarlas.

La indicación clínica precisa para estas lesiones es una restauración rígida, una incrustación, un recubrimiento cuspídeo ("onlay") o una corona entera. Solo se debe recurrir a la amalgama por razones económicas, de urgencia o de enfermedad del paciente.

A partir de una preparación típica proximooclusal o MOD las preparaciones se van extendiendo en forma de cajas hacia bucal o lingual como una continuación de la caja proximal y con sus mismas características.

Toda cúspide debilitada será transformada en una superficie plana, paralela al piso de la cavidad principal. Esta superficie plana puede estar al nivel del piso o separada por un escalón. En los casos extremos la preparación tendrá un escalón u hombro periférico, como si se tratara de un diente que fuera a recibir una incrustación metálica o una corona (figs. 49-76 y 49-77).

Por supuesto que la restauración definitiva en amalgama resultará tanto más débil cuanto mayor sea la superficie que se deba reconstruir.

Cuando las condiciones bucales son favorables, no existen dientes antagonistas, las fuerzas oclusales no son excesivas o el paciente usa prótesis totales o parciales como antagonistas, las perspectivas de vida útil de este tipo de restauración son mayores. No obstante, se las debe considerar restauraciones semipermanentes y, cuando las

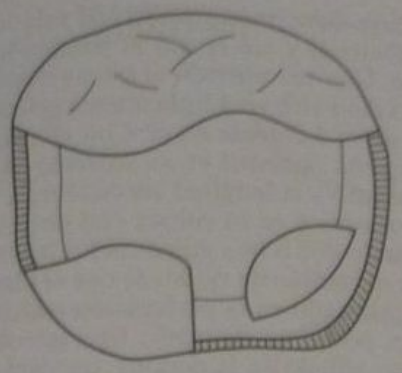

Fig. 49-76. Preparación atípica con restauración de la cúspide distolingual, con cajas y escalón.

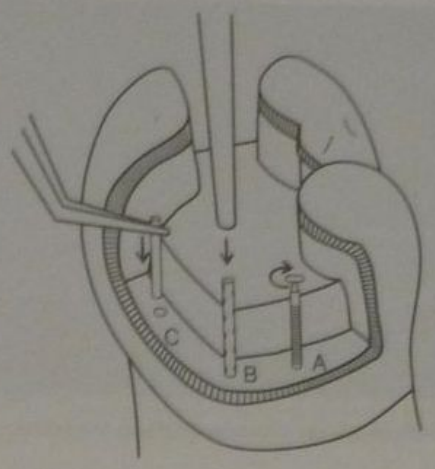

Fig. 49-78. *A.* Anclaje de rosca: penetra girando en la dentina en una perforación calibrada. *B.* Anclaje a fricción: con un punzón y un martillo se coloca a presión dentro de una perforación ligeramente más pequeña en diámetro. *C.* Anclaje cementado: se efectúa la perforación ligeramente mayor en diámetro y luego se cementa el anclaje.

condiciones clínicas, técnicas y económicas lo permitan, se deberá construir una restauración rígida, una incrustación metálica o una corona, que constituyen la indicación precisa para este tipo de lesión.

Preparaciones con anclaje adicional

Cuando un diente ha sufrido una considerable destrucción como consecuencia de la lesión original y de la cavidad que fue necesario preparar para restaurarla, el operador debe evaluar cuidadosamente el estado del tejido dentario remanente y la forma que ha podido lograr con la preparación cavitaria para determinar si la amalgama puede obtener condiciones adecuadas de retención o anclaje.

Ya se han descrito algunos tipos cavitarios que pueden utilizarse para restaurar una o varias de las cúspides dentarias. Como un recurso más al alcance del operador se pueden colocar en la dentina pequeños alfileres o alambres en perforaciones efectuadas ex profeso, con el objeto de aumentar las condiciones de retención y anclaje para la amalgama. No obstante, debe tenerse presente que estos elementos adicionales de anclaje no son absolutamente inocuos. El uso incorrecto, abusivo o erróneo de estos elementos puede ocasionar graves daños al diente. Por otra parte, muchos autores cuestionan su colocación debido a que estos elementos debilitan la amalgama y el diente y a veces favorecen la fractura de ambos. Con estas salvedades podemos clasificar los elementos de anclaje de la siguiente manera: 1) anclajes a fricción, 2) anclajes roscados y 3) anclajes cementados.

El instrumental, los materiales y las técnicas necesarias para este tipo de preparación con anclaje adicional se describen a continuación (fig. 49-78).[151-155]

Elementos

Existen avíos comerciales que permiten disponer de *alambres* o *alfileres (pins)* en trozos largos o ya cortados en un tamaño adecuado y con un diámetro normatizado. Se utilizan fresas redondas de tamaño $^1/_4$ o $^1/_2$ para marcar en dentina el sitio donde debe iniciarse la perforación y trépanos espiralados (fresas perforantes cilíndricas), que permiten tallar un conducto de paredes paralelas en la dentina. Estos trépanos se fabrican con una aleación sumamente dura, templada y con muy buen filo para po-

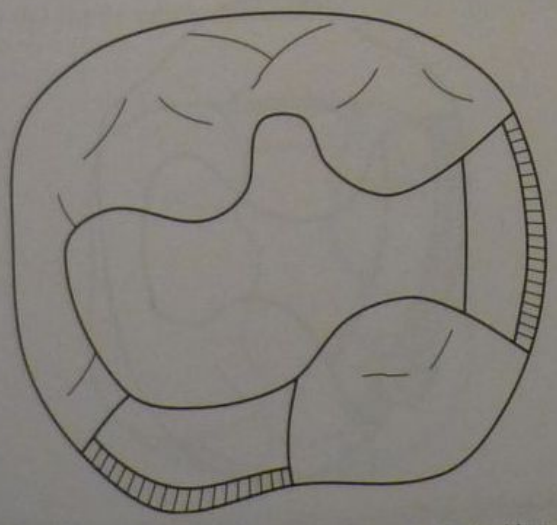

Fig. 49-77. Preparación atípica con restauración de la cúspide mesiolingual, con cajas y escalón.

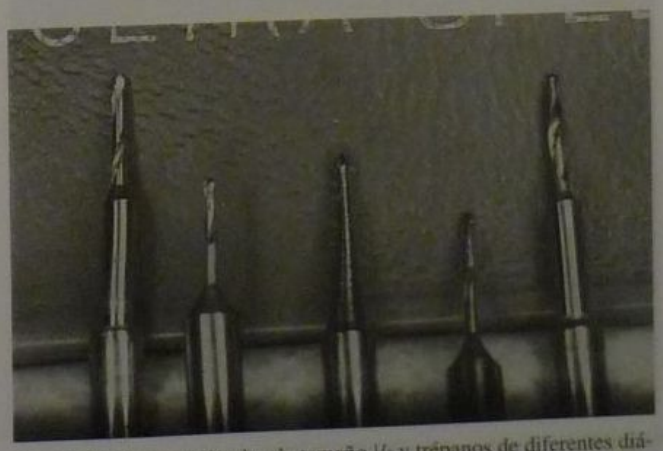

Fig. 49-79. Fresas redondas de tamaño $^1/_4$ y trépanos de diferentes diámetros para la confección de las perforaciones.

Fig. 49-80. Detalle de diferentes alambres con estrías.

der cumplir con su misión (fig. 49-79). El diámetro de los conductos preparados mediante estos trépanos está en relación directa con el tipo de alambre o alfiler que se va a utilizar para el anclaje. Se presentan en dos formas: para piezas de mano y para contraángulo.

También se utilizan *pinzas* de forma similar a las pinzas para algodón, con ranuras transversales y longitudinales en su extremo activo para poder tomar firmemente el alambre y llevarlo a su sitio, y *punzones rectos y acodados* para martillar los alambres en su sitio con *martillos con cabeza de madera o hueso*. Las *llaves con cabeza recta o hexagonal* permiten enroscar los pequeños tornillos en los orificios ya preparados y otros elementos (figs. 49-80 y 49-81).

Tipos de anclaje

Anclaje a fricción

La técnica para utilizar el anclaje a fricción es la siguiente. Con fresa redonda pequeña 1/2 se marca el sitio inicial, en dentina, para la perforación. A continuación se coloca el trépano del tamaño adecuado en contraángulo o pieza de mano y se realiza la perforación en dentina hasta una profundidad que oscila entre 2 y 3 mm.

Esta operación debe realizarse de una sola vez, a velocidad convencional y sin retirar el trépano hasta que esté terminada. Una vez retirado el trépano, quedará un conducto cuyo diámetro será ligeramente inferior al del elemento que se va a colocar en él. Con un punzón que posee una pequeña oquedad en su extremo se toma el alambre del tamaño y la longitud adecuados, se lo introduce en el conducto y se lo coloca con un martillo de madera, aplicando dos o tres golpes netos hasta tener la sensación, por el cambio de ruido, de que el alambre está totalmente insertado en la perforación realizada. Como el alambre posee un diámetro ligeramente mayor que el conducto tallado en la dentina, quedará retenido por fricción, a causa de la elasticidad del tejido dentinario. Luego se reconstruye el diente con el material adecuado. Habrá que tomar la precaución de alejarse 0,5 mm o más del límite amelodentinario porque la tensión creada dentro de la dentina cuando se coloca el alambre a fricción induce la formación de pequeñas fisuras que se irradian en todas direcciones a partir del conducto tallado.

Si estuviera muy cerca del límite amelodentinario, como el esmalte es un tejido rígido y totalmente inextensible se podría producir una fractura adamantina (fig. 49-82).

Antes de efectuar la perforación del conducto habrá que estudiar mediante radiografías la forma y el tamaño de la cámara pulpar y estimar la dirección que debe llevar la perforación para evitar caer dentro de ella (véase cap. 25).

Otro peligro consiste en atravesar el diente en sentido oblicuo y entrar en el periodonto. Debido a la formación de microfisuras en la dentina, que después constituirán un camino de entrada a la microfiltración, en la actualidad se desaconseja el uso rutinario de anclajes a fricción y se recomienda que solo se los utilice en forma excepcional y cuando no existan otros recursos para obtener retención o anclaje de la restauración.

Anclaje roscado

Un segundo tipo de anclaje es el anclaje roscado. En este caso se practica el mismo tipo de perforación que se

Fig. 49-81. Alambres con paso de rosca, es decir, pequeños tornillos, para los anclajes de rosca.

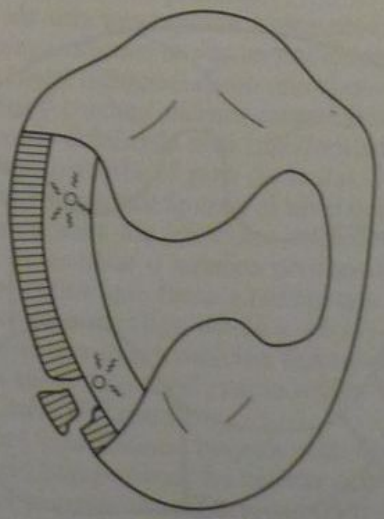

Fig. 49-82. Las perforaciones deben alejarse por lo menos 0,5 mm del límite amelodentinario para no producir una fractura de un trozo de esmalte.

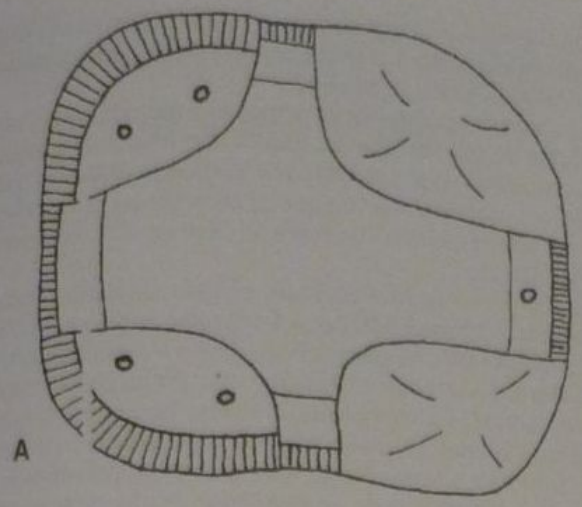

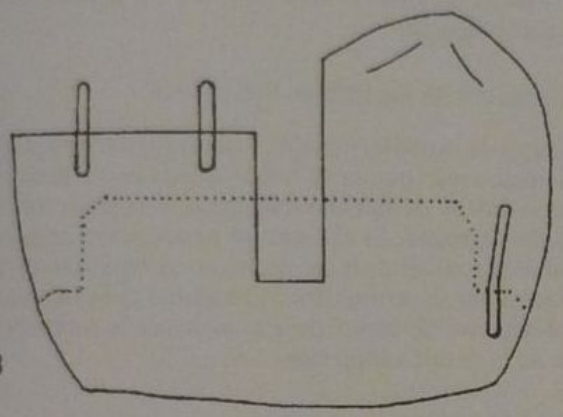

Fig. 49-83. A. Preparación atípica, con restauración de cúspides, con perforaciones en dentina para recibir anclajes adicionales de alambre. Vista oclusal. **B.** La preparación en una vista bucal, con los alambres colocados.

mencionó con anterioridad pero, en lugar de fijar el alambre a golpes, se introduce la punta del alambre roscado y con la llave adecuada o el contraángulo especial se lo hace girar en el sentido de las agujas del reloj para que penetre en la dentina forjando su propio paso de rosca y quede firmemente retenido.

Aquí cabe efectuar las mismas consideraciones con respecto a la ubicación de la perforación en la dentina (lejos del límite amelodentinario) y los peligros para esta última, la pulpa y el periodonto. Por estos motivos, los anclajes roscados han caído casi totalmente en desuso.

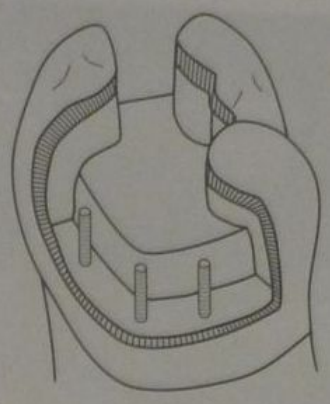

Fig. 49-85. Vista en perspectiva de una preparación para amalgama atípica, que restaura cúspides, con tres anclajes de rosca colocados.

Anclaje cementado

El tercer método consiste en realizar una perforación con un trépano cuyo diámetro es ligeramente mayor que el diámetro del alambre que se colocará. Luego se prueba el alambre, se corta el tamaño y se fija con un cemento, que puede ser ionómero, resina, carboxilato o fosfato de cinc. Éste es el método más seguro en lo que respecta a la no generación de tensiones dentro de la dentina, pero, por otra parte, es el que ofrece menor resistencia al despegamiento (los alambres más resistentes al despegamiento por tracción son los alambres roscados).

Si no se dispone de alambres comerciales, se pueden utilizar alambres de acero inoxidable, para ortodoncia o prótesis, de diámetro compatible con el tamaño del trépano o la fresa. Conviene tallarles algunas estrías en la superficie con un disco de carborundo para aumentar la retención. Algunos autores aconsejan el uso de alambre de platino-iridio. Además, existen otros elementos de anclaje para colocar dentro de los conductos radiculares (tornillos "Dentatus" y otros). Estos tornillos son potencialmente peligrosos y pueden provocar fracturas. Los alambres se pueden pintar con adhesivos a metal (p. ej., Panavia, All Bond 2, Scotch Bond MP plus) para aumentar su unión con la amalgama (figs. 49-83 a 49-86).[156]

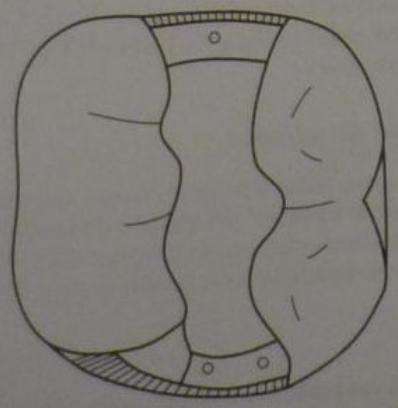

Fig. 49-84. Preparación MOD con restauración de la cúspide distobucal en molar inferior. Se observan las perforaciones para anclajes con alambre.

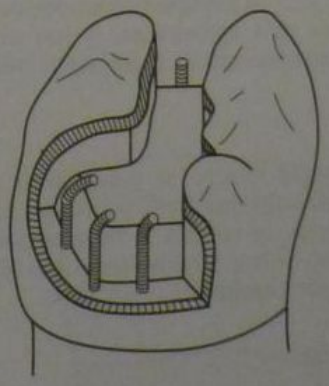

Fig. 49-86. Preparación para amalgama, que restaura cúspides, con cuatro anclajes a fricción, algunos doblados sobre la caja oclusal.

Fig. 49-87. Gingivectomía con electrobisturí.

PREPARACIONES CAVITARIAS DE CLASE V

Maniobras previas

Las maniobras previas incluyen el diagnóstico pulpar, la prueba de vitalidad, la observación de la curvatura de la cara por restaurar, la evaluación del nivel y la condición de los tejidos periodontales, y su normalización, si es necesaria (gingivectomía), la eliminación de cálculo y de placa, la anestesia y la preparación del campo operatorio.

La anestesia para el maxilar superior se inicia en el fondo de surco vestibular; luego se infiltra la papila en el borde gingival a la altura del diente que se va a tratar. Esta maniobra es necesaria para que la anestesia pase al paladar. De este modo, cuando se colocan la cuña y el clamp cervical no se produce dolor. Para el maxilar inferior la anestesia será la del nervio dentario inferior, que se completará, si fuera necesario, en el fondo de surco y la papila gingival para la inervación de los tejidos blandos. Si la lesión se ubica por debajo de la encía, se practicará una gingivectomía (con bisturí o electrocirugía) para dejar al descubierto el borde de la caries y transformarla en una lesión supragingival. Esto permite terminar la pared gingival en tejido dentario sano y accesible (véase cap. 21) (fig. 49-87).

Para que sea posible realizar una buena restauración es fundamental contar con un buen aislamiento del campo operatorio. Se deben aislar tres dientes, por lo menos, para poder estabilizar el clamp en los dientes vecinos con compuesto de modelar. Esto es imposible si se aísla un solo diente. Los clamps que se prefiere utilizar son los cervicales Nº 210, 211, 212 o tipo Ferrier debido a que pueden tomar la pieza más apicalmente y son más seguros en cuanto al mantenimiento de la aislación (véase cap. 24).

Apertura

Si hay esmalte intacto, se puede abrir con velocidad superalta utilizando una fresa piriforme 330 o 331L. Si ya existe brecha, se emplea la fresa troncocónica 170 a baja velocidad. Si hay esmalte socavado se utiliza instrumental de mano (hachuelas o cinceles).

Conformación

La conformación se realiza a baja velocidad con una fresa troncocónica 170 y extendiéndose hacia mesial, distal, oclusal y gingival con la menor destrucción posible de tejido sano. La preparación tendrá formas curvas, siguiendo la línea de la encía.

El contorno puede variar según el riesgo de caries y las medidas de prevención adoptadas. La forma de resistencia está dada por las paredes perpendiculares al piso axial, con una inclinación que al emerger en la superficie del esmalte terminen en un borde cavo de 90º, ligeramente expulsivas.

En cuanto a la profundidad, el piso cavitario o pared axial estará ubicado de 0,5 a 1 mm por debajo del límite amelodentinario. El piso deberá ser convexo siguiendo la curvatura de la cara vestibular, con profundidad mayor hacia oclusal. La extensión final será la mínima necesaria para extirpar la lesión y lograr un perímetro cavitario en tejido liso y sano. No se hace extensión preventiva. Si el diente es portador de un retenedor de una prótesis parcial removible, la cavidad será más amplia y deberá cubrir toda el área que recibe al retenedor (extensión final por conveniencia).

Extirpación de los tejidos deficientes

Luego de la conformación, la extirpación de los tejidos deficientes que pudieran haber quedado se realiza con fresa redonda, de tamaño adecuado al caso, o con excavadores de mano. Si el cono de penetración de la caries no abarca todo el piso cavitario, se extirpa solo el tejido cariado y no se profundiza la totalidad del piso. Se aplica el detector de caries para comprobar la total eliminación de la dentina infectada.

Protección dentinopulpar

Se realiza la limpieza de la preparación. Si ésta es poco profunda, bastará con aplicar un sellador dentinario (barniz o sistema adhesivo), lo que se hará en el tiempo operatorio Nº 2 de la restauración. Si se prefiere, puede recubrirse previamente la dentina con una capa de cemento de mínimo espesor (forro cavitario) que tenga acción bacteriostática o que libere flúor. Si la preparación es profunda, se aplica una capa de hidróxido de calcio fraguable y a continuación una base de ionómero vítreo seguida de dos capas de barniz o del sistema adhesivo.

Retención

Con fresa redonda pequeña Nº 1/2 o cono invertido Nº 34, a baja velocidad, se tallan socavados en la dentina en los ángulos axiogingival y axiooclusal. La utilización de adhesivos para amalgama minimiza la necesidad de utilizar retenciones.

Terminación de paredes

El borde cavo debe terminar en una angulación lo más cercana posible a los 90º. El alisado de las paredes se realiza con azadones o fresas multihojas (12 o 40 filos). Las retenciones se agudizan con hachitas para dentina.

Limpieza

Se lava la preparación con una solución hidroalcohólica detergente como las que se utilizan para enjuagatorios bucales o con Tubulicid durante 10 o 15 segundos. Se seca con algodón y aire.

RESTAURACIÓN. TIEMPOS OPERATORIOS

Los tiempos operatorios de la restauración con amalgama son los siguientes: 1) preparación del sistema de matriz, que comprende selección, prueba y adaptación, 2) preparación del sustrato, 3) colocación del sistema de matriz, 4) manipulación del material, que comprende dosificación y trituración, 5) inserción y condensación, 6) tallado y 7) control posoperatorio, que es inmediato y mediato (cuadro 49-19).

Cuadro 49-19. *Tiempos operatorios de la restauración con amalgama*

1. Preparación del sistema de matriz
2. Preparación del sustrato
3. Colocación del sistema de matriz
4. Manipulación del material
   4.1 Dosificación
   4.2 Trituración
5. Inserción y condensación
6. Tallado
7. Control posoperatorio
   7.1 Inmediato
   7.2 Mediato

Preparación del sistema de matriz

Las preparaciones compuestas y complejas de clases I y II, que involucran una o más caras del diente, además de la oclusal, requieren la colocación de un sistema de matriz para permitir la condensación de la amalgama. Este sistema de matriz por lo general está constituido por una banda metálica delgada sostenida por un dispositivo mecánico y/o una cuña y consolidado por un material termoplástico como el compuesto de modelar. Los sistemas de matriz pueden ser comerciales o individuales. A continuación se describirán los sistemas de matriz para diferentes preparaciones, los que deben probarse y adaptarse a cada caso individual antes de su fijación.

En las restauraciones de clase V generalmente no se requiere una matriz, excepto cuando la preparación se extiende hacia las caras proximales, distal o mesial, o ambas a la vez, y la obturación se torna muy difícil.

Preparación de clase I compuesta

Se debe cerrar con una banda metálica la caja bucal de la preparación. Para lograr este objetivo puede usarse una matriz circular comercial con una banda de acero muy delgada (espesor 0,0015 de pulgada) que se contornea para que pueda pasar por las áreas de contacto con los dientes vecinos sin lesionar las papilas gingivales. Una vez colocada la matriz circular puede suceder que por la curvatura del diente no quede bien cerrada la cavidad bucal (o lingual). Entonces la matriz se complementa con un pequeño trozo de banda metálica destemplada que se coloca entre la matriz circular y el diente y se sostiene en su sitio con compuesto de modelar (fig. 49-88). Como alternativa, puede usarse la matriz en T, formando un tubo y complementando con compuesto de modelar su adaptación al diente (fig. 49-89). También puede usarse un tubo de cobre, de los que se utilizan para impresiones rígidas, destemplado y adaptado al diente (fig. 49-90).

Preparaciones de clase II con caja proximal

La mejor matriz es la matriz individual que se confecciona para cada caso. Se toma un rectángulo de metal maleable, como el papel de España (latón) de espesor mínimo (0,05 mm). Se lo destempla al calor y se lo recorta para que abarque una superficie que vaya desde el centro de la cara bucal hasta el centro de la cara lingual. Por gingival se le da una forma convexa para que penetre en el surco gingival sin dañarlo.

Por oclusal debe sobrepasar en 1 mm el reborde marginal (figs. 49-91 y 49-92).

Se prueba la matriz sobre el diente y se ajusta su recorte a las pequeñas variantes individuales de cada caso. Luego se procede a hacer ligeramente convexa la zona del metal que va a reconstruir la relación de contacto. Esto se logra con un bruñidor esférico grande o bien con la parte convexa de una cucharita de Black, apoyando firmemente el metal sobre un trozo de madera que ya tenga marcada una ligera depresión (fig. 49-93).

Cuando la preparación posee caja proximal en ambos extremos y es mesiooclusodistal, resulta conveniente el uso de la matriz en T, que se compra o se confecciona con lámina de latón de 0,05 mm de espesor (papel de España).

Matriz en T

Se hace un tubo con la matriz en T y se cierran sus aletas. Con el tubo obtenido se fabrica la matriz, que se recorta donde sea necesario para que se adapte a gingival y

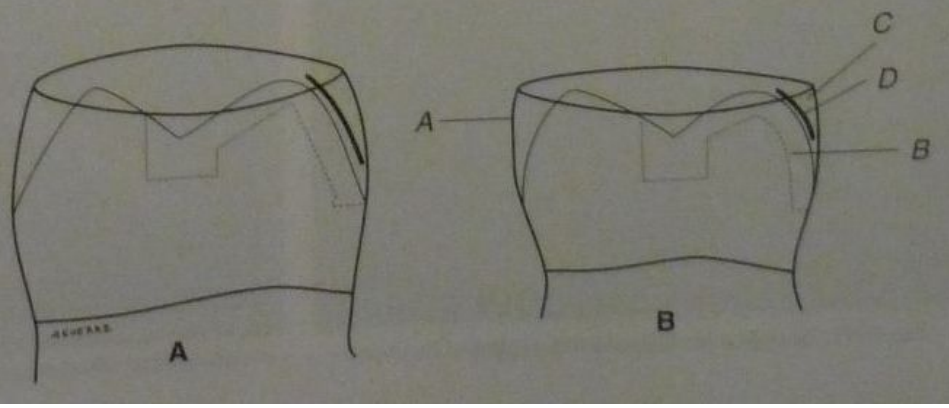

Fig. 49-88. A. Matriz circular ajustada al cuello del diente. **B.** *A*, matriz circular; *B*, preparación de clase I compuesta (en punteado); *C*, espacio libre donde la matriz circular no se ajusta al diente; *D*, pequeño trozo de metal que cierra la cavidad, sostenido por compuesto de modelar.

Fig. 49-89. A. Matriz en T. B. Matriz en T, cerrando las aletas.

no sobrepase más de 1 mm el reborde marginal. Luego se lleva al diente y se pasa por las relaciones de contacto, para probar la adaptación gingival (fig. 49-94).

A continuación, se procede a destemplar el tubo calentándolo a la llama y sumergiéndolo inmediatamente en alcohol. Luego se fabrica una ligera convexidad en ambas relaciones de contacto, como se explicó con anterioridad, con un bruñidor de extremo esférico.

Matrices circulares comerciales

Los portamatrices circulares Tofflemire, Siqveland o Ivory N° 8 se utilizan con una cinta de acero muy delgada y poco elástica que debe adaptarse a la forma del diente. El espesor aconsejado es el 0,0015 de pulgada, lo que permite contornear la banda y adaptarla a la forma de la relación de contacto que se pretende reconstruir.

Existen bandas que ya poseen una convexidad incorporada al metal pero son difíciles de adaptar a todos los casos, o en las que se requiere una superficie menos convexa. La matriz circular debe manipularse en la misma forma que la matriz en T, recortando el margen cervical y colocando las cuñas y el compuesto de modelar para el ajuste gingival y la consolidación del conjunto. El uso de una matriz circular sin la colocación del compuesto de modelar por bucal y lingual dará como resultado una restauración desbordante porque la condensación vigorosa de la amalgama desplazará el metal en todos los sitios donde no esté bien sostenido y consolidado (fig. 49-95).

Portamatrices de Ivory con bandas parciales

Este tipo de portamatriz con banda parcial es demasiado simple y rara vez dará como resultado una restauración de amalgama con forma y adaptación correctas, por lo que se desaconseja su uso.

Preparaciones en forma de ranura, en forma de ojo de cerradura y en túnel

En estas preparaciones la matriz se confecciona con una simple banda metálica recortada y adaptada al espacio interdentario, y sostenida luego por cuña y compuesto de modelar. En la preparación en forma de ojo de cerradura el compuesto se coloca solo por lingual o por labial, dejando la matriz abierta en la cara opuesta para permitir la condensación de la amalgama.

Preparaciones con reconstrucción de cúspides y anclaje adicional

El sistema de matriz debe ser circunferencial y debe abarcar todo el perímetro dentario, con banda comercial o individual (matriz en T, matriz circular, tubo de cobre, etc.).

Preparaciones de clase V

En caso de ser necesaria la confección de una matriz para este tipo de restauraciones se recorta una lámina de acero o de papel de España en forma rectangular. El lado que va hacia la encía se recorta siguiendo su forma. La matriz sobresale hacia la cara vestibular.

Se coloca la matriz previamente recortada. Se aplica una cuña de madera dura en la tronera para impedir el desborde de la amalgama por debajo del espacio interproximal. Se fija con compuesto para modelar tanto por lingual como por vestibular (fig. 49-96).

Preparación del sustrato

Antes de proceder a la colocación definitiva de la matriz deben prepararse las paredes adamantinas y dentina-

Fig. 49-90. Tubos de cobre utilizados como matrices circulares.

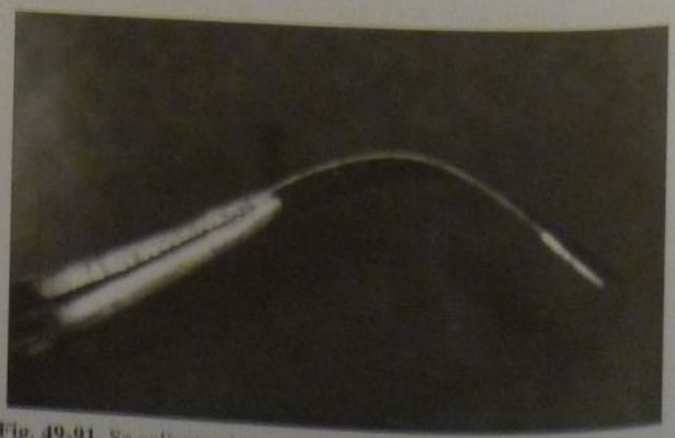

Fig. 49-91. Se calienta el papel de España sobre la llama de un mechero para destemplarlo. Luego se lo sumerge en alcohol.

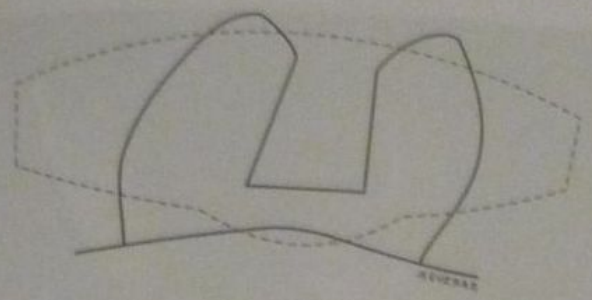

g. 49-92. Relación entre la forma del diente y el recorte de la matriz dividual.

as de la cavidad para que ésta pueda recibir el material e restauración. Esta preparación puede consistir en la plicación de un sellador dentinario (adhesivo o barniz) ara una restauración convencional o en la colocación icial de un sistema adhesivo, con grabado ácido y acon-icionamiento de la dentina, para una restauración adhe-iva que luego se completará antes de condensar la amal-ama.

La excepción a la regla se da en las restauraciones de lase V, en las que la aplicación del sistema adhesivo se ompleta luego de colocada la matriz (si correspondiera) inmediatamente antes de insertar la amalgama.[157]

Colocación del sistema de matriz

Se coloca la matriz seleccionada, se inserta la cuña y e consolida todo el sistema de matriz con compuesto de nodelar. Si se va a utilizar un sistema adhesivo para malgama, la matriz debe lubricarse con vaselina sólida recubrirse con barniz copal para que la amalgama no se dhiera a ella.

Se lleva la matriz a su sitio y se la sostiene en la zona ingival con una cuña de madera dura (madera de naran-o, nogal). La cuña, que puede ser comercial o individual, lebe tener la forma de una pirámide triangular afinada, en a que la base deprime suavemente la encía y los dos cos-ados ajustan la matriz contra el cuello dentario (figs. 49-97 y 49-98). Las cuñas plásticas no son recomendables.

Debe tenerse el cuidado de que la cuña ajuste la matriz obre tejido dentario firme ubicado apicalmente más allá de la pared gingival de la cavidad.

Se recuerda que cuando el límite gingival de la prepa-ación queda por debajo del borde libre de la papila gin-

Fig. 49-94. Confección de la matriz en T.

gival, es necesario realizar una gingivectomía con osteo-tomía o sin ella para poder cumplir con los requisitos de una correcta restauración. Si esto no se ha efectuado durante las maniobras previas, habrá que quitar el aisla-miento y actuar sobre la encía antes de proseguir (véase cap. 21). Si alguna parte de la matriz no queda bien ajus-tada en la zona gingival con la cuña –lo que suele ocurrir en la tronera bucal cuando la cuña ha entrado por lingual (o viceversa)–, puede complementarse el ajuste con una bolita de algodón mojada en barniz copal y acuñada fir-memente entre la cuña de madera y la matriz. Luego se consolida todo el conjunto de matriz y cuña con trozos calientes de compuesto de modelar, por bucal y por lin-gual, que penetran en la tronera y se adhieren a la super-ficie libre respectiva.

Antes de obturar con amalgama, se aplica una espátu-la para cera caliente sobre la matriz, dentro de la cavidad proximal, haciendo fuerza sobre el diente vecino, para corregir cualquier pequeño movimiento que pudiera ha-ber tenido la matriz al colocar el compuesto de modelar.

Esta matriz permitirá la perfecta reproducción de la re-lación de contacto. La cuña se coloca siempre desde la

Fig. 49-93. Bruñidor para tornar convexa el área de contacto.

Fig. 49-95. Portamatriz de Tofflemire.

A

B

Fig. 49-96 A. Adaptación de la matriz y fijación de la cuña. B. Fijación de la cuña mesial.

tronera más amplia, que generalmente es la lingual, y tomándola firmemente con un alicate para forzarla entre ambos dientes, con lo que se logra una leve separación a expensas de la elasticidad del periodonto. Esta leve separación permitirá compensar el espesor de la matriz y proporcionará una correcta relación de contacto con la amalgama (cuadro 49-20). Si no se coloca matriz o la matriz es defectuosa, se obtendrán restauraciones incorrectas que producen iatrogenia (fig. 49-99).

Manipulación del material

La manipulación comienza con la selección del tipo de aleación por utilizar.

El operador debe elegir: a) tipo de aleación, b) velocidad de endurecimiento y c) forma de presentación (cuadro 49-21).

Tipo de aleación

Aquí se elige la fórmula, que puede ser a) convencional, b) con alto contenido de cobre y c) con otros metales (véase cap. 35).

Convencional

Las fórmulas convencionales varían en su contenido de plata, que puede oscilar entre alrededor del 65 y el 72%, y esto tiene relación con su manipulación. Las más ricas en plata poseen menos plasticidad y endurecen más rápidamente, por lo que son preferidas por los operadores que trabajan a mucha velocidad.

También pueden contener zinc o no. Las aleaciones sin cinc pueden emplearse en niños o cuando es difícil lograr un campo operatorio seco. En las aleaciones convencionales es posible elegir el tamaño de partícula, que puede ser gruesa, fina o extrafina. Cuanto menor sea el tamaño, mayor será la velocidad de endurecimiento y más lisa la superficie. Las aleaciones modernas pueden tener partículas esféricas puras o mezcladas con limaduras irregulares y requieren menos mercurio.

Con alto contenido de cobre

En cuanto a las fórmulas con alto contenido de cobre las opciones que se ofrecen en el mercado mundial son múltiples pero pueden agruparse en tres grandes tipos:

- Tipo 1: de fase dispersa (p. ej., Dispersalloy).
- Tipo 2: de composición única y partícula uniforme (p. ej., Tytin).
- Tipo 3: de composición única y partícula de forma variada (p. ej., Ventura III).



Fig. 49-97. Corte esquemático mesiodistal. Preparación DO en un primer molar superior. **A.** Cavidad. **B.** Matriz. **C.** Cuña. **D.** Papila gingival.

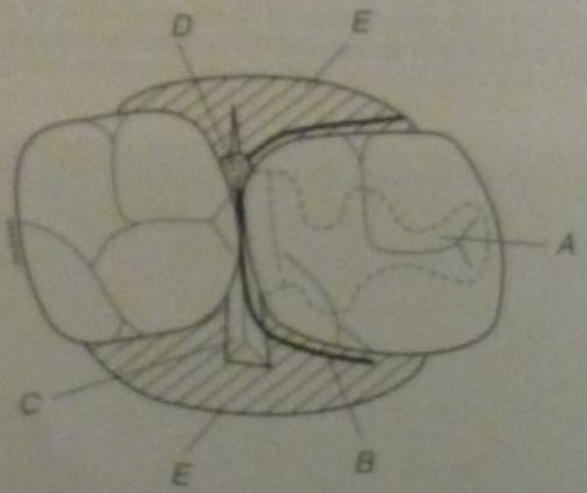

Fig. 49-98. Vista oclusal de la matriz y la cuña. *A.* Preparación *B.* Matriz. *C.* Cuña. *D.* Algodón acolchado contra la matriz. *E.* Compuesto de modelar.

Cuadro 49-20. *Funciones de la cuña*

1. Ajustar la matriz en cervical
2. Evitar los desbordes del material
3. Separar los dientes
4. Facilitar la reconstrucción proximal
5. Proteger la papila gingival
6. Cohibir la secreción gingival
7. Proteger y sostener el dique de goma
8. Mantener el aislamiento

La elección de un tipo u otro es una cuestión de preferencia personal del operador, ya que la mayoría de las aleaciones presentadas han sido aprobadas por organismos de control de varios países y han sido evaluadas clínicamente por investigadores de reconocida seriedad científica, con resultado satisfactorio. En cuanto a la presión de condensación, las que menor presión requieren son las de tipo 2, seguidas por las de tipo 1 y finalmente por las de tipo 3. Muchos operadores prefieren una aleación que requiera cierta presión al condensar, como es habitual en las fórmulas convencionales, por lo que se sienten más cómodos con las de tipo 3. Por otra parte, para grandes reconstrucciones pueden ser más convenientes las aleaciones de tipo 2 por su facilidad de deslizamiento y su gran plasticidad. Las de tipo 1 poseen características de manipulación intermedias entre ambas (figs. 49-100 y 49-101).

Con otros metales

Siempre en la búsqueda de nuevas aleaciones para conseguir restauraciones más resistentes a la corrosión y a la fractura marginal, algunos fabricantes han lanzado al mercado aleaciones que poseen en su fórmula metales diferentes de los ya tradicionales en la amalgama, como el indio, que está en la aleación Indilloy, el paladio de la aleación Valiant, el galio y otros.[158-164]

Su comportamiento clínico no ha sido superior al que se ha comprobado en el caso de las aleaciones con alto contenido de cobre. Por lo tanto, su elección depende del criterio personal del operador, o del resultado de futuras investigaciones clínicas.

Cuadro 49-21. *Selección de la aleación*

1. *Según fórmula*
   a) Convencional
   b) Alto contenido de cobre:
      - Fase dispersa
      - Composición única y partícula uniforme
      - Composición única y partícula de forma variada
   c) Con otros metales
2. *Según endurecimiento*
   a) Rápidas
   b) Lentas
3. *Según presentación*
   a) Sin dosificación: a granel
   b) Dosificadas:
      - Tabletas
      - Sobres
      - Cápsulas
      - Obleas

Fig. 49-99. Restauraciones desbordantes debido a una vigorosa condensación de la amalgama sin la utilización de ningún tipo de matriz. Obsérvese la resorción ósea interproximal.

Velocidad de endurecimiento

Hay aleaciones de endurecimiento rápido y aleaciones de endurecimiento lento, si se las compara en condiciones similares de manipulación y sin exceso de mercurio.

Para las restauraciones múltiples, por cuadrantes o grandes reconstrucciones, resultará más conveniente una aleación de endurecimiento lento.

Por el contrario, las restauraciones más pequeñas (o unitarias) realizadas por operadores muy hábiles requieren aleaciones de endurecimiento rápido. Para amalgamas en niños, con reconstrucciones grandes de relaciones de contacto, las aleaciones de tipo 2 de partícula esférica están más indicadas porque poseen una mayor resistencia inicial a la fractura y eso será útil en caso de que la amalgama llegue a ser sometida demasiado temprano a esfuerzos masticatorios.

Forma de presentación

La forma de presentación se relaciona directamente con dos aspectos importantes de la manipulación: 1) la relación aleación y mercurio y 2) el control de la contaminación ambiental y del personal con mercurio. La aleación se puede presentar en dos formas: a) sin dosificación (a granel) y b) dosificada por peso.

La aleación sin dosificación se ofrece en envases de vidrio o plástico. Su uso se recomienda únicamente en aparatos que dosifican y mezclan en forma simultánea (Dentomat y otros).

La aleación dosificada se presenta en tabletas (*pellets*) que pesan cerca de 0,4 g, en sobres o en cápsulas. Éstas traen también la cantidad exacta de mercurio que se requiere para la mezcla. Las cápsulas pueden suministrar una, dos o tres porciones de amalgama, según el tamaño de la cavidad por restaurar, y para ello vienen codificadas en colores diferentes. Tanto las tabletas como los sobres y las cápsulas permiten obtener fácilmente una relación correcta de mercurio y aleación (fig. 49-102). En cambio, la aleación sin dosificar requiere el uso de dispositivos para su manipulación, los que no son tan confiables para la obtención de una relación correcta, ni tan rápidos como los otros métodos.

Por lo tanto, y de acuerdo con la forma de presentación, el mejor sistema es la cápsula, a la que le siguen la

Fig. 49-100. A. Vista con el MEB de una aleación para amalgama con partículas de formas irregulares (limaduras). **B.** Ídem, mezcla de partículas de limadura con partículas esféricas de diferente tamaño. **C.** Ídem, con partículas esféricas y esferoidales de diferentes tamaños.

tableta y el sobre y, por último, la aleación sin dosificar. Una forma diferente de presentación es la oblea, que contiene pesos exactos de mercurio y aleación, y se coloca en una cápsula reusable para su mezcla (Caplets, J & J).

Mercurio

El mercurio también puede presentarse dosificado o sin dosificación. El mercurio dosificado se adquiere en cápsulas o en obleas que ya traen exactamente pesada la aleación que se requiere para la mezcla. Este sistema es ventajoso porque evita la manipulación del mercurio al aire libre con todos los riesgos inherentes a la contaminación mercurial.

El mercurio sin dosificar se adquiere en recipientes irrompibles de plástico. Debe transferirse de inmediato a dosificadores adecuados que puedan suministrar cantidades exactamente medidas que se correspondan con la aleación proporcionada en tabletas o sobres. Hay aparatos comerciales que también permiten proporcionar mercurio y aleación en condiciones bastante exactas para el uso clínico. El empleo de mercurio al aire libre en balanzas u otros dispositivos, o sin dosificar, "a ojo", está totalmente contraindicado en el momento actual debido a su poca confiabilidad y al elevado riesgo de afectar la salud del personal y contaminar el ambiente.

El mercurio en contacto con el aire toma impurezas que se depositan en la superficie y lo contaminan. Por lo tanto, debe limpiarse en forma periódica para eliminar esa película de suciedad que cubre la superficie y le quita el brillo de espejo. Esta película contaminada se extrae con una gasa humedecida en alcohol, que se toma con la pinza de algodón y se pasa repetidas veces por la superficie. Los recipientes que contienen el mercurio en los dosificadores o mezcladores de amalgama también deben limpiarse mensualmente para evitar que las impurezas obstruyan el libre paso del mercurio y alteren las proporciones de la mezcla.[165]

La manipulación involucra dos etapas: 1) dosificación y 2) trituración.

Dosificación

Una vez seleccionada la aleación, se pasa a la dosificación para obtener las proporciones correctas de aleación y mercurio por medio de algún procedimiento o dispositivo que sea confiable, simple y rápido. Debe recordarse que al principio la mezcla debe contener un ligero exceso de mercurio para que su plasticidad sea adecuada y permita llenar bien la cavidad, sin huecos ni poros. Este ligero exceso de mercurio deberá eliminarse en la capa más superficial de la obturación para lograr una masa de amalgama que contenga el mínimo posible de mercurio residual; la cifra ideal es de alrededor del 50%. Las aleaciones de tipo convencional requieren un poco más de mercurio para elaborar la mezcla que las aleaciones con alto contenido de cobre. Dentro de éstas las de tipo B, fórmula única y partícula uniforme (p. ej., Tytin) son las que menos mercurio requieren. En la actualidad, la presentación en forma de cápsula es la preferida por la mayoría de los médicos clínicos debido a su exacta dosificación, la facilidad de su empleo y la reducción total del riesgo de contaminación ambiental. El único inconveniente de esta presentación es su costo ligeramente más elevado. Le sigue la presenta-



Fig. 49-101. Aleación Ventura III, sin fase gamma 2; en polvo y en *pellets*.

Fig. 49-102. A. Cápsulas de amalgama (Cluster). **B.** Dosificador de tabletas y mercurio.

n en forma de *pellets*, pastillas o sobres con aleación dosificada, con el inconveniente de que es preciso ter el mercurio al aire libre. Son excelentes los apa- os que dosifican y trituran automáticamente. El me- indicado y más inexacto es el sistema de balanzas, n gran riesgo de contaminación ambiental. Está total- nte contraindicado verter aleación y mercurio "a o" debido a los innumerables riesgos que entraña es- operación.

ituración

El objetivo de la trituración es lograr que el mercurio oje cada una de las partículas de la aleación para que mience la reacción fisicoquímica que dará como resul- do la formación de las fases y finalmente el endureci- iento sólido de la mezcla.

Al iniciar la trituración por cualquiera de los métodos anuales o mecánicos la energía que impulsa al pilón o istilo procura quitar el óxido que cubre las partículas de leación para que sean más fácilmente atacadas por el ercurio.

Cuando se utilizan tabletas, los primeros instantes se edican a la pulverización de éstas para que sea posible u ataque rápido por el mercurio. Cuando se utilizan cáp- ulas, algunas deben ser previamente activadas mediante lguna maniobra o mecanismo que permita que entren en ontacto el mercurio y la aleación, que estaban separados entro de la cápsula. Otros tipos de cápsulas son autoac- ivables y comienzan la reacción desde el primer momen- o en que son movilizadas en el mezclador mecánico. Cuando se empleaba el antiguo método del mortero y el pilón manejado manualmente, los primeros diez o quin- ce segundos se utilizaban para mover suavemente las par- ículas a fin de quitarles el óxido y permitir de este modo que el mercurio las atacara.

Los trituradores y mezcladores, mal denominados "amalgamadores", pueden ser manuales o mecánicos. El triturador manual clásico consistía en el mortero con su correspondiente pilón, que debían tener coincidencia de sus superficies curvas para que el procedimiento fuera eficiente.

No existía una tabla universal de tiempo y presión (2 a 3 minutos, a unas 180 rpm) para obtener la mezcla, y el operador debía basarse en el aspecto del producto obte- nido para saber si su técnica había sido adecuada. Ya no se utilizan más.

En la actualidad, la mezcla se prepara en un aparato eléctrico. Existen numerosos modelos, algunos de los cuales permiten dosificar y luego triturar la mezcla. La gran mayoría utiliza una cápsula que contiene mercurio y aleación en su interior. Según la velocidad de vibración y la energía que transmiten a la cápsula, los trituradores o mezcladores mecánicos se clasifican en lentos, media- nos o rápidos (fig. 49-103). Ciertos modelos utilizan una tarjeta programadora que indica tiempo y velocidad de mezclado según la aleación utilizada.

La cápsula que alberga el mercurio en su interior de- sempeña un papel importante en todo el proceso de ma- nipulación y debe reunir las siguientes características: 1) sus paredes tienen que ser rígidas, 2) el cierre debe ser hermético, 3) tiene que ser fácil de limpiar y 4) no debe ser susceptible al ataque del mercurio. Las cápsulas pue- den ser descartables o reutilizables. Las descartables son las que ya se adquieren con las proporciones exactas de mercurio y aleación en su interior y constituyen la mejor opción desde todo punto de vista excepto por el costo,

Fig. 49-103. Amalgamador para cápsulas (Kerr).

que puede resultar excesivo en algunos países. Las cápsulas reutilizables son las que se colocan generalmente en los mezcladores y albergan en su interior cantidades de mercurio y aleación que el operador les coloca después de la dosificación. Es preferible utilizar cápsulas con cierre de rosca para evitar pérdidas de mercurio y la posible contaminación ambiental.[166,167]

Dentro de las cápsulas se coloca un trozo de metal o plástico que actúa como pilón o pistilo para activar la mezcla y volverla más completa en menor tiempo. Los pilones metálicos son más eficientes que los plásticos y además resultan más fáciles de limpiar después de la mezcla. El tiempo de trituración depende de varios factores, entre ellos: 1) tipo de cápsula y pilón, 2) velocidad del mezclador, 3) tipo de aleación, 4) proporciones y 5) volumen de la mezcla. En mezcladores rápidos, con mezclas poco voluminosas, utilizando aleación con alto contenido de cobre, tipo B, con mínima cantidad de mercurio, y en cápsulas duras con pilón metálico, el tiempo puede ser de solo seis segundos (Silamat-Tytin). Por el contrario, para mezcladores lentos, aleaciones convencionales, cápsulas blandas, sin pilón y mezclas voluminosas, el tiempo puede elevarse a 35 o 40 segundos (siglo XX regular, Dentomat). Cada operador deberá determinar su propio tiempo de trabajo según el sistema que utilice sobre la base de las variables mencionadas con anterioridad.

Conviene advertir sobre las variaciones del comportamiento de los mezcladores mecánicos por fluctuaciones de la tensión de la red eléctrica o por la influencia de la temperatura del ambiente de trabajo.

Evaluación de la mezcla

Independientemente del método utilizado para la dosificación y la trituración, la mezcla deberá ser evaluada por el operador para verificar que posea las características requeridas: homogeneidad, plasticidad, ligero brillo y temperatura ambiental. Existen algunas pruebas clásicas para verificar la homogeneidad y la plasticidad, como que si se toca la amalgama con el dedo reproduzca las impresiones digitales (esto no se debe hacer en la clínica) o si se deja caer la amalgama en forma de bola sobre una superficie desde 20 cm de altura esta bola se aplaste hasta la mitad. El ligero brillo y la temperatura ambiental son fácilmente verificables.

Fig. 49-104. Aleación manipulada correctamente.

Cuadro 49-22. *Evaluación de la mezcla según trituración*

Sobretriturada
- Adherente a las paredes de la cápsula
- Muy brillante
- Caliente
- Muy plástica

Correcta
- No se adhiere a las paredes de la cápsula
- Ligero brillo
- Temperatura ambiental
- Plástica

Subtriturada
- No se adhiere a las paredes
- Opaca
- Fría
- Se desmenuza

Cuando la mezcla no reúne las condiciones descritas antes, se ha incurrido en algún error, sea en la dosificación o en la trituración (figs. 49-104 y 49-105). En los cuadros 49-22 y 49-23 se reproducen algunas pautas para detectar o corregir errores al respecto.

Con errores de dosificación puede quedar un exceso de mercurio. Antiguamente, la masa debía ser exprimida en un lienzo o una gasa después de la mezcla para eliminar el exceso de Hg. Este procedimiento es sumamente peligroso y se desaconseja totalmente.

Las aleaciones modernas, sean de fórmula convencional, con alto contenido de cobre o con otros metales, no requieren ser exprimidas cuando se las manipula según las instrucciones del fabricante.

Inserción y condensación

Una vez obtenida la amalgama correctamente dosificada y triturada, se la debe llevar a la cavidad en pequeñas cantidades para su condensación. La amalgama se deposita en un vaso Dappen o en un contenedor metálico. No se la debe colocar en un lienzo, gamuza o gasa ni se la debe tocar con la mano para evitar la contaminación con suciedad o humedad porque eso haría variar sus condiciones mecánicas y de fraguado.

El dispositivo más usual para llevarla a la cavidad es el portaamalgama, que puede ser metálico o plástico. Su principal característica debe ser la facilidad de limpieza y esterilización, y que no acumule restos de mezclas anteriores. Los dispositivos descartables brindan más seguridad.

Debe evitarse la contaminación con restos de amalgama ya endurecida. Los portaamalgamas deben reemplazarse cuando se observe desgaste en su parte activa.

Nota clínica. Los portaamalgamas metálicos pueden atorarse o atascarse cuando no se los limpia bien y se permite que restos de amalgama se endurezcan en su interior. Se puede intentar la recuperación de estos restos calentando la punta del portaamalgama en la llama de un mechero de gas o similar durante cinco segundos y luego accionando el mecanismo para ver si expulsa el trozo de amalgama endurecida. Algunos fabricantes suministran puntas intercambiables para solucionar este inconveniente.

La condensación de la amalgama debe realizarse con instrumentos de punta lisa, ligeramente acodados, que permitan transmitir la fuerza de la mano a la porción de amalgama, con el objeto de llevarla a su sitio, reducir los huecos y poros de aire y aplastar la masa haciendo que aflore mercurio en su superficie para que permita la unión con la porción siguiente.

Los condensadores pueden ser manuales o mecánicos (fig. 49-106) y su parte activa, lisa, puede tener forma circular, ovoide, rectangular o triangular para facilitar la

Fig. 49-105. Aleación subtriturada.

Cuadro 49-23. *Evaluación de la mezcla según proporciones*

Exceso de mercurio
- Se mezcla muy rápido con la aleación
- Muy brillante
- Muy plástica
- Fría

Correcta
- Tarda un tiempo en mezclarse con la aleación
- Ligero brillo
- Temperatura ambiental

Falta de mercurio
- No se mezcla nunca con la aleación
- Opaca
- Se desmenuza
- Caliente

condensación en diversos sitios de la cavidad. Las porciones iniciales deben condensarse con un instrumento del menor diámetro posible para llenar bien los ángulos internos de la cavidad y las retenciones. En las cavidades pequeñas este diámetro debe ser de 0,7 o 0,8 mm. A medida que avanza el llenado de la cavidad pueden usarse condensadores ligeramente mayores. Cuando se llenó totalmente la cavidad, se debe sobreobturar con exceso y en este momento se usan condensadores de gran diámetro: 1,5 a 2 mm. Se observará que la superficie de la amalgama es muy plástica porque el mercurio excedente ha subido y se encuentra en ese sitio. Con una cucharita o explorador se elimina este exceso de amalgama muy plástica, pero sin intentar aún el tallado.

La fuerza requerida para condensar varía según el tipo de aleación que se ha utilizado. Para la aleación convencional de partícula gruesa se requiere el máximo de fuerza, que es de 2 kg aplicados sobre el condensador. Los autores clásicos[14] dicen que para saber si se aplica esta fuerza al condensar la amalgama el paciente debe mover la cabeza como si estuviera saludando al operador. Las aleaciones convencionales de partícula fina requieren menor fuerza y la fuerza va decreciendo para aleaciones con alto contenido de cobre. Las esféricas son las que requieren menor fuerza y deben condensarse con instrumentos del mayor diámetro posible porque tienen tendencia a salirse con facilidad de la cavidad al condensarse.

En cuanto a la condensación mecánica, se utilizan dispositivos varios que por vibración o martilleo empujan la amalgama en la cavidad. Su uso ha decrecido con las nuevas aleaciones ricas en cobre que requieren fuerzas mucho más leves para su condensación.

Algunos pacientes se sienten molestos por el efecto de martillo que producen algunos de los dispositivos mecánicos mencionados (fig. 49-107).

Bruñido pretallado

Al terminar la condensación de la amalgama y antes de que el material se endurezca, se realiza una maniobra denominada *bruñido pretallado* que consiste en pasar sobre la superficie un bruñidor de extremo esférico u ovoide de tamaño grande para alisar la amalgama blanda y cubrir con exceso todos los márgenes cavitarios. Luego se espera el endurecimiento o fraguado del material hasta que la superficie ya no tenga consistencia plástica sino dura, pero todavía sea fácil de recortar con los talladores.

Fig. 49-106. Partes activas de los diferentes condensadores manuales.

Tallado

El tallado o esculpido de la amalgama se debe realizar con instrumentos de forma adecuada que estén bien afilados para poder cortar el material fácilmente. Se emplean talladores de formas diversas que se adaptan a las distintas caras del diente para lograr la forma correcta. Dos de los más conocidos son el de Frahm y el de Hollenback, y el uso alternado de ambos permite tallar la amalgama en casi todos los casos (fig. 49-108).

Tallador de Frahm: su forma es romboidal con cantos afilados. Existe un juego de tres instrumentos biangulados, uno para trabajar de frente y los otros dos con ángulo izquierdo y derecho. Más versátil es el tallador de doble extremo, con angulación izquierda o derecha en cada punta. El ángulo del rombo cortante debe ser ligeramente obtuso, no agudo para no tallar surcos excesivamente profundos en la amalgama (fig. 49-109).

Tallador de Hollenback: es un instrumento de hoja lanceolada muy delgada y afilada, de doble extremo con angulación diferente en cada uno. Este instrumento es sumamente útil para el recorte de excesos interproximales y la conformación de detalles finos en las superficies obturadas (fig. 49-110).

A

B

Fig. 49-107. A. Detalle de un condensador mecánico. **B.** Condensador para usar en un micromotor.

Fig. 49-108. Tallador de Frahm.

Fig. 49-110. Tallador de Hollenback.

Otros talladores: existen el de Beach, el excavador discoide y el cleoide, el PKT3 y otros modelos (fig. 49-111).

Secuencia de tallado para restauraciones de clase I y II

En las superficies oclusales se comienza colocando el tallador de Frahm en el extremo más distal y con uno de los costados apoyado en el tejido dentario remanente se avanza hacia mesial cortando por tracción la amalgama y determinando así las vertientes y los surcos bucales.

La punta del rombo esboza el surco central mesiodistal.

Se apoya ahora el tallador en la vertiente del esmalte intacto lingual y se avanza de distal hacia mesial repitiendo la maniobra anterior.

Se procura hacer coincidir la punta del rombo en el surco central. Se toma el tallador de Hollenback y se perfecciona el tallado logrado por oclusal. Pueden lograrse detalles más finos con un explorador o un excavador discoide.

Al llegar al reborde marginal reconstruido con amalgama se procede de la siguiente manera:

1) con un explorador curvo Nº 23 se separa la amalgama de la matriz, siguiendo toda la curva proximal, para marcar el reborde marginal,
2) con el tallador de Frahm se marca una fosa triangular, con dos brazos cortos que se dirigen oblicuamente hacia bucal y lingual para insinuar así los surcos de escape, y
3) se usa ahora el tallador de Hollenback y se continúa con la conformación del reborde marginal, para mejorar los detalles anatómicos ya esbozados. Se echa un chorro de aire y se pasa un algodón sobre la superficie para eliminar restos y alisarla. Los detalles más finos se perfeccionan con un explorador.

Secuencia de tallado para restauraciones de clase V

Cuando la amalgama ya no presente una superficie plástica se comienza con el tallado. Se retiran los excesos con un explorador o tallador de punta fina y se da forma con talladores adecuados.

Bruñido postallado

Como penúltimo paso de la reconstrucción se realiza el bruñido postallado, que consiste en un alisado final de toda la superficie de la amalgama.

Con un bruñidor esférico de tamaño pequeño se recorren todos los surcos y se los marca con una presión fuerte. Luego, con un bruñidor de extremo cónico se alisan

Fig. 49-109. El tallador de Frahm debe apoyarse en las vertientes dentarias.

Fig. 49-111. Talladores de Beach y PKT3.

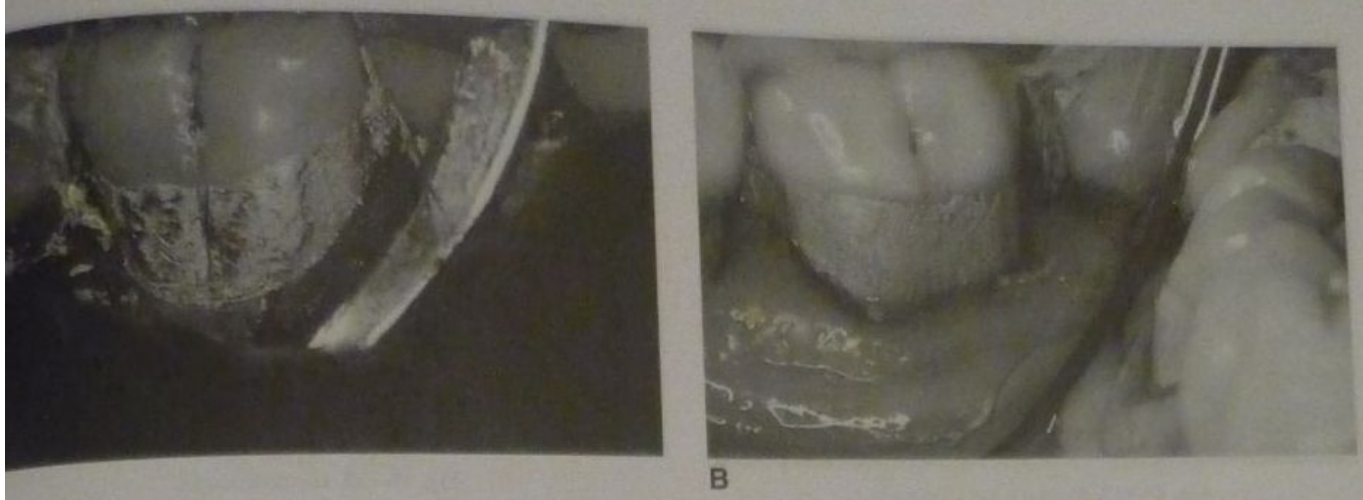

B

Fig. 49-112. A. Tallado de la amalgama. **B.** Vista del caso terminado con bruñido postallado.

s vertientes laterales, los rebordes proximales y las eas proximales accesibles.

En las restauraciones de clase V se utilizan bruñidores natómicos tipo PKT 3, teniendo cuidado de que no queen excedentes de amalgama por debajo del borde gingial para que no se produzca luego una lesión periodontal. n el caso de los molares con lesiones que llegan al cemento y abarcan el espacio interradicular, la pared gingial tendrá una escotadura que contornee este espacio y ntonces será necesario reproducir esta forma con el material de restauración, sin dejar excesos ni invadir la encía (fig. 49-112). Una obturación desbordante tornará muy difícil el cepillado de ésta por parte del paciente, con el consiguiente atrapamiento de placa, lesión periodontal y recidiva de la caries.

Con esta maniobra se logra que la superficie final de la restauración sea más lisa y se eliminan los poros y las irregularidades producidos durante el tallado.

Se echa un chorro de aire para eliminar partículas sueltas de amalgama y se alisa toda la superficie de la restauración con una bolita de algodón seca.

Retiro de la matriz

El retiro de la matriz es una maniobra delicada, y para que tenga éxito y no se destruya la relación de contacto lograda es preciso observar algunos detalles.

1. Se retiran los trozos de compuesto de modelar que fijan la matriz por bucal y lingual.
2. Se debe volver a apretar firmemente la cuña en su sitio. Esto se hace para comprimir nuevamente las fibras periodontales y lograr una ligera separación porque la madera de la cuña puede haber cedido algo durante la condensación de la amalgama.
3. Se recorta la matriz que sobresale hacia lingual para que el trozo de metal que se debe retirar sea lo más corto posible.
4. Se toma la matriz desde bucal con un alicate de mordientes delgados y se la tracciona horizontalmente hacia bucal para que se deslice el menor recorrido posible por la relación de contacto.
5. Se retira la cuña. Toda esta maniobra puede realizarse a la inversa, es decir, retirar la matriz hacia lingual si al operador le resulta más cómodo el procedimiento.

Control posoperatorio

Una vez terminadas todas las etapas de la restauración corresponde efectuar los controles posoperatorios. Estos son: 1) inmediato y 2) mediato.

Control inmediato

Control oclusal

Se retira el aislamiento. Se corta la goma en el espacio interdentario para que no arrastre la amalgama proximal recién reconstruida. Se quitan el clamp y la goma.

Se le indica al paciente que no muerda con fuerza.

Se realiza el control oclusal interponiendo papel de articular y haciendo que el paciente cierre levemente.

Se marcarán sobre la superficie del diente las cúspides antagonistas. Si hay una marca intensa en la amalgama recién reconstruida y no hay marcas en el resto del diente, se debe corregir el punto que está más alto. Se repite el procedimiento hasta que las marcas sobre la amalgama y las de los otros dientes naturales sean de la misma intensidad de color.

Control proximal

Se controla en forma minuciosa el margen gingival para retirar cualquier exceso de amalgama que pudiera haber quedado después de la restauración. Para ello se utiliza el tallador de Hollenback o un explorador N° 23. Se masajea la encía para que la papila gingival recupere su forma y llene totalmente el espacio interdentario.

La restauración terminada puede verse en la figura 49-113.

Control vestibular (clase V)

Se retira el aislamiento y se verifica que no queden excesos subgingivales de amalgama. Las figuras 49-114 a 49-120 muestran un caso clínico similar de una restauración de clase V con amalgama.

Control mediato

Pulido

La amalgama se puede pulir después de dos horas o más de haberla realizado. Es conveniente guardar algu-

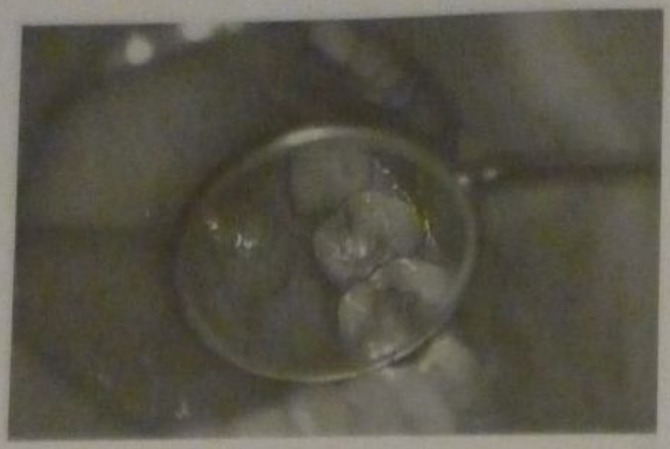

Fig. 49-113. Restauración terminada.

Fig. 49-115. Gingivectomía.

nas fresas usadas, que cortan poco, para el retoque de la anatomía oclusal. Con una fresa piriforme 330 o 331L a baja velocidad se recorren los surcos en forma suave y sin ejercer presión. Para vertientes o áreas de difícil acceso se usa una fresa troncocónica 171L a baja velocidad. Luego se utilizan fresas de doce filos de diferentes formas, llama o pimpollo, para obtener una superficie muy lisa. Con discos muy pequeños de papel y rueditas de goma abrasiva se completan las áreas que no hayan sido alcanzadas por los procedimientos anteriores.

El alisado final de la superficie se logra con cepillos o brochas húmedas cargados con pasta abrasiva de pómez en agua, a baja velocidad. El brillo se obtiene con cepillos o brochas y pasta acuosa con óxido de estaño, óxido de circonio o productos comerciales (Amalgloss u otros). Las superficies proximales, exceptuando el punto de contacto, deben pulirse con tiras abrasivas de acero y de papel de grano decreciente de abrasividad.

Para pasar las tiras por las troneras conviene cortarles la punta en diagonal. Finalmente, con una tira ya usada, sin abrasivo, cargada con pasta de pulir y "Amalgloss" u óxido de estaño, se obtiene el brillo por proximal (figs. 49-121 a 49-125).

Pulido versus alisado

El pulido de la amalgama es sin lugar a dudas el mejor procedimiento para obtener una superficie lisa y resistente a la corrosión y el ennegrecimiento.

Como único inconveniente puede mencionarse la necesidad de citar nuevamente al paciente para terminar la restauración. Se corre el riesgo de que el paciente no vuelva y la restauración quede inconclusa. Con el uso de las aleaciones modernas más resistentes a la corrosión y los procedimientos de prebruñido y posbruñido puede obtenerse una superficie de amalgama muy lisa y con características adecuadas para resistir el uso clínico en la boca. Algunos trabajos de investigación han comparado amalgamas pulidas con amalgamas alisadas y no han encontrado diferencias estadísticamente significativas entre ambos procedimientos en lo relativo a su resistencia a la corrosión al cabo de dos años.

Como comentario final se puede mencionar la técnica del pulido inmediato, a los diez minutos de condensada la amalgama cuando se usan aleaciones modernas de endurecimiento muy rápido.[168-176]

RESTAURACIÓN DE LOS OTROS TIPOS DE PREPARACIÓN DE CLASE II

En la preparación "en forma de ojo de cerradura" la matriz se acuña firmemente y se consolida con compuesto de modelar solamente por lingual, dejando abierta la matriz hacia bucal para permitir la condensación de la amalgama.

Si la apertura cavitaria se efectuó desde lingual, se invierte el procedimiento.

Fig. 49-114. Preoperatorio. Lesión cervical en 45.

Fig. 49-116. Colocación de la base cavitaria.

Fig. 49-117. Tallado.

Fig. 49-121. Fresas de filos múltiples.

Fig. 49-118. Bruñido final postallado.

Fig. 49-122. Pulido con fresa de filos múltiples.

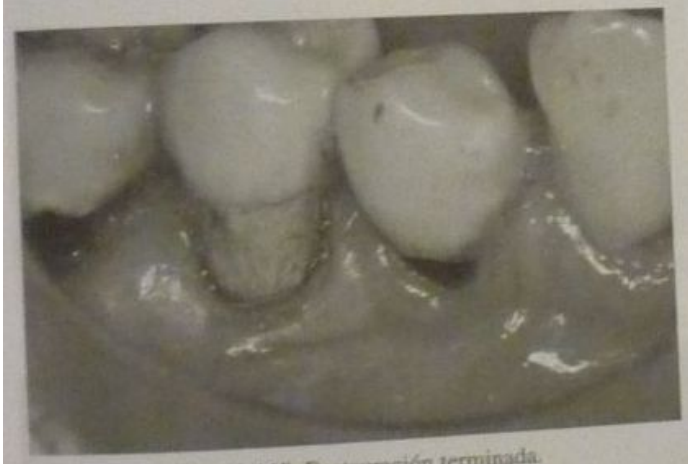

Fig. 49-119. Restauración terminada.

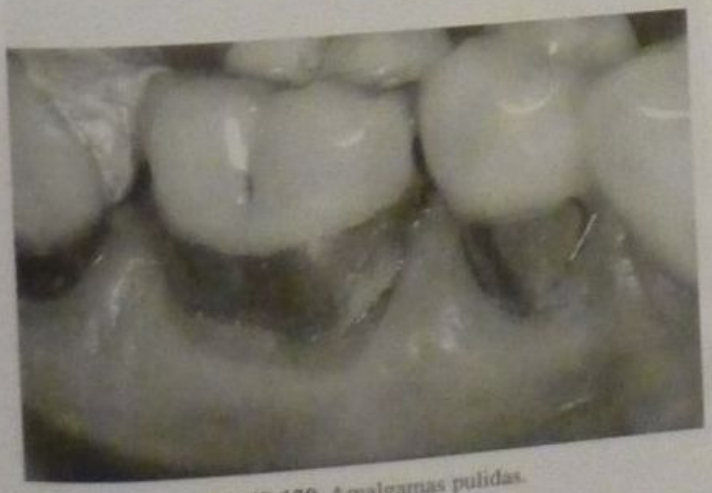

Fig. 49-120. Amalgamas pulidas.

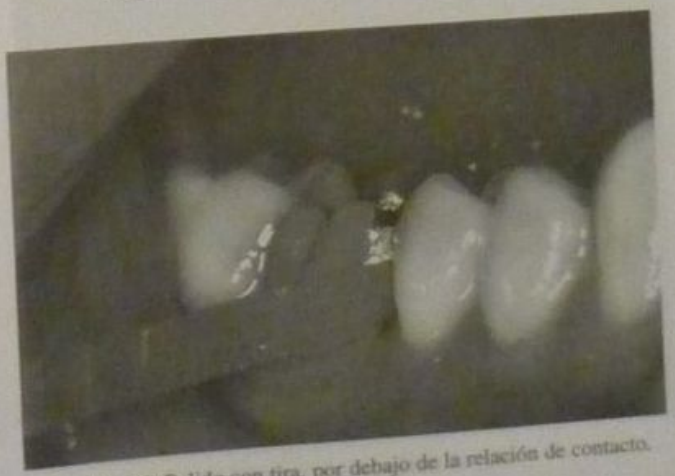

Fig. 49-123. Pulido con tira, por debajo de la relación de contacto.

Fig. 49-124. Pulido con cepillo brochita.

La terminación se lleva a cabo con talladores de Hollenback y exploradores; el brufido se realiza con el PKT3 y el pulido se efectúa con tiras abrasivas de acero y de papel.

EVALUACIÓN CLÍNICA

La figura 49-126 muestra el seguimiento clínico durante quince años de una restauración con amalgama de clase II con caja oclusal.

AMALGAMA CON ADHESIVO

La técnica restauradora de amalgama con adhesivo requiere una pequeña modificación si se la compara con la técnica convencional. La preparación cavitaria debe obe-

A

B

Fig. 49-126. A. Restauración con amalgama de clase II con caja oclusal en 37. Posoperatorio inmediato. **B.** Control a los 3 años.

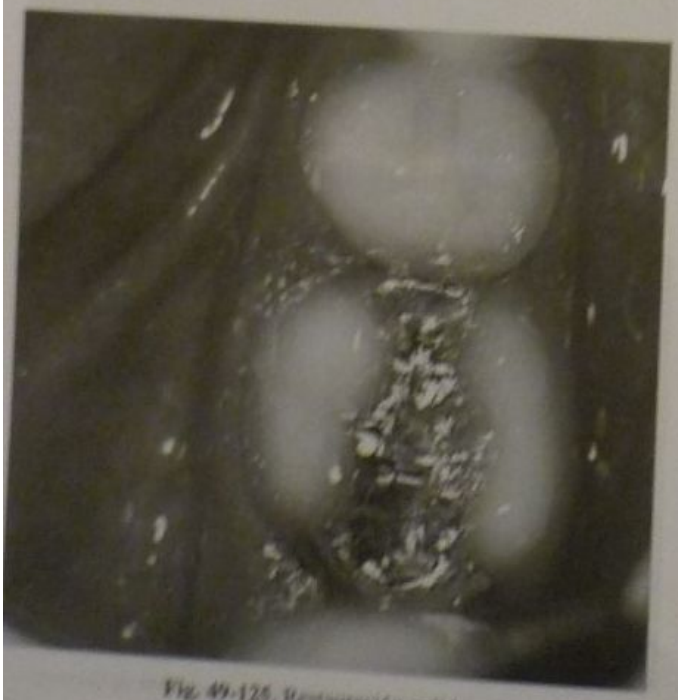

Fig. 49-125. Restauración pulida.

(Continúa)

C

D

E

Fig. 49-126. *(Cont.).* **C.** Control a los 5 años. **D.** Control a los 11 años. **E.** Control a los 15 años. Diente vital.

decer los principios clásicos de preparación de cavidades para amalgama, al hallarse apenas alterada la forma de retención por el uso de un cemento resinoso adhesivo (cemento de composite). Este material debe aplicarse en la preparación cavitaria antes de la inserción y condensación de la amalgama. Es importante resaltar que la manipulación del cemento adhesivo y su aplicación a la estructura dental deben llevarse a cabo estrictamente de acuerdo con las instrucciones del fabricante.

Dada la gran diversidad de productos comerciales disponibles es imposible recomendar una técnica única para este tipo de material. Cuando se elige esta técnica restauradora, se deben seleccionar sistemas adhesivos con afinidad por iones metálicos.

En cuanto a la aleación para amalgama, si bien podría utilizarse prácticamente cualquier tipo, lo lógico sería que se optara por una aleación con alto porcentaje de cobre en función de un mejor desempeño clínico de la restauración.[177]

Los estudios in vitro muestran una mayor resistencia a la filtración marginal cuando se utiliza un sistema adhesivo junto con amalgama.[178-180] Sin embargo, varios estu-

Fig. 49-127. Segundo molar inferior izquierdo con tratamiento endodóntico y con pérdida total de la parte coronaria.

Fig. 49-128. Recubrimiento de las entradas de los conductos con cemento de ionómero vítreo.

Fig. 49-129. Grabado del esmalte y acondicionamiento de la dentina.

Fig. 49-130. Aplicación del adhesivo y colocación de la matriz y la cuña.

Fig. 49-131. Restauración tallada y bruñida.

Fig. 49-132. Restauración pulida. (Las figs. 49-127 a 49-132 son gentileza de los doctores Luis C. Teixeira y Mariane Gonçalvez.)

dios clínicos no pudieron probar grandes ventajas con el uso de esta técnica, o se trata de estudios a corto plazo, por lo que se deberá seguir investigando clínicamente.[181-185]

La falla más común en este tipo de restauraciones se produce en la interfase amalgama-resina. Los mejores resultados se obtienen condensando la amalgama sobre el cemento de resina (de curado dual) no polimerizado ya que se crean protrusiones e intrusiones que en definitiva crean interdigitaciones que determinan que la "adhesión" sea más que nada de carácter mecánico.[186] Esto determina que este tipo de restauraciones sean indicadas en cavidades donde exista poca retención mecánica para una restauración de amalgama convencional,[187] por ejemplo, en casos de grandes reconstrucciones de dientes vitales en pacientes jóvenes o en dientes tratados endodónticamente, para el refuerzo de la estructura dental remanente.

De acuerdo con Bearn y col.[188] la técnica también sería ventajosa en el tratamiento de dientes con "cracked-tooth syndrome" (síndrome del diente agrietado). En las figuras 49-127 a 49-132 se muestra la secuencia de un caso clínico de uso de amalgama con adhesivo.

REFERENCIAS

1. Osborne JW. In defense of amalgam. Operat Dent 1991; 16:157.
2. Hermesch CB, Charlton DG. Amalgam in the restoration of posterior teeth. Curr Opin Dent 1992; 2:150.
3. Newman SM. Amalgam's contribution to dentistry: the real story. Dent Teamwork 1992; 5:16.
4. Torstenson B, Brännström M. Pulpal response to restoration of deep cavities with high-copper amalg. Swed Dent J 1992; 16:93.
5. Berry TG, Osborne JS, Summitt JB. Clinical evaluation of high-copper amalgams. Am J Dent 1995; 8:122.
6. Widstrom E. Fear of amalgam. Int Dent J 1992; 42:65
7. Ferracane JL, et al. Effectiveness of oxide films in reducing mercury release from amalgams. J Dent Res 1992; 71:1151.
8. Anneroth G, et al. Comprehensive medical examination of a group of patients with alleged adverse effects from dental amalgams. Acta Odontol Scand 1992; 50:101.
9. Ratcliffe HE, Swanson GM, Fischer LJ. Human exposure to mercury: a critical assessment of the evidence of adverse health effects. J Toxicol Environ Health 1996; 49:221.
10. Ellingsen DG, et al. Mercury and selenium in workers previously exposed to mercury vapour. Br J Ind Med 1993; 50:745.
11. Mair LH. Wear patterns in two amalgams and three posterior composites after 5 years' clinical service. J Dent 1995; 23:107.

2. Jokstad A, et al. The age of restorations in situ. Acta Odontol Scand 1994; 52:234.
3. CRA: Amalgama de plata: Actualización 1995. Newsletter 1995; 9:1.
4. Parula N. Técnica de Operatoria Dental, 5ª ed. Buenos Aires: Mundi, 1972.
5. Pink FE, et al. Decision of placement of amalgam. Operat Dent 1994; 19:127.
6. Barrancos Mooney J y col. Operatoria Dental - Restauraciones. Buenos Aires: Editorial Médica Panamericana, 1988.
7. Ritacco AA. Operatoria Dental, 4ª ed. Buenos Aires: Mundi, 1975.
8. Mondelli J y col. Dentística Operatoria, 3ª ed. São Paulo: Sarvier, 1977.
9. Sturdevant CM, et al. The art and science of Operative Dentistry, 3ª ed. St. Louis: Mosby, 1995.
0. Phillips RW (ed). Skinner's science of dental materials, 9ª ed. Philadelphia: Saunders, 1991.
1. ADA Council on Dental Materials: Dental Mercury Higiene. J Amer Dent Assoc 1991; 122:112.
2. Horsted-Bindslev P, Mjör IA. Modern concepts in Operative Dentistry. Copenhagen: Munksgaard, 1988.
3. Marzouk MA, et al. Operative Dentistry. St. Louis: Ishiyaku E.A, 1985.
4. Barrancos Mooney J. Lesiones de Clase II - Su tratamiento. Rev Asoc Odont Arg 1979; 14:311.
5. Parula N y col. Operatoria Dental. Buenos Aires: Ediar, 1949.
6. Gilmore HW, et al. Operative Dentistry, 3ª ed. St. Louis: Mosby, 1977.
7. Barrancos Mooney J. Operatoria Dental, Técnica y Clínica. Buenos Aires: Editorial Médica Panamericana, 1981.
8. Barrancos Mooney J. Operatoria Dental. Técnica y Clínica. Buenos Aires: Editorial Médica Panamericana, 1981, cap. 18, pág. 501.
9. Kinzer RL, Morris C. Instruments and instrumentation to promote conservative Operative Dentistry. Dent Clin North Am 1976; 20:241.
0. Baum L, Phillips RW, Lund MR. Tratado de operatoria dental. México: Nueva Editorial Interamericana, 1984, cap. 11, pp. 276-282.
1. Charbeneau y col. Operatoria dental. Principios y práctica 2ª ed. Buenos Aires: Editorial Médica Panamericana, 1984, 233-235.
2. Parula N. Técnica de operatoria dental. 5ª ed. Buenos Aires: Mundi, 1972, cap. 19, pág. 439.
3. Ritacco AA. Operatoria dental. Modernas cavidades. Buenos Aires: Mundi, 1962.
4. Leinfelder KF. After amalgam, what? Other materials fall short. J Am Dent Assoc 1994; 125:586.
5. Berry TG, et al. Almost two centuries with amalgam: Where are we today? J Am Dent Assoc 1994; 125:399.
6. Burgess JO. Dental materials for the restoration of root surface caries. Am J Dent 1995; 8:342.
7. Barrancos Mooney J. Apuntes de clases. Biblioteca de la Facultad de Odontología, Universidad Maimónides, Buenos Aires, 1994-1996.
8. Fuks AB. The use of amalgam in pediatric dentistry. Pediatr Dent. Sept-Oct 2002; 24(5):448-55.
9. Lacy AM, Staninec MA. The bonded amalgam restoration. Quintessence Int 1989; 20:521.
0. McConnachie I. The preventive resin restoration: a conservative alternative. J Can Dent Assoc 1992; 58:197.
1. Cardash HS, et al. A combined amalgam and composite resin restoration. J Prosthet Dent 1990; 63:502.
2. Gordon M, et al. Composite veneered amalgam restorations. J Prosthet Dent 1985; 54:759.
3. Leinfelder KF. Restauración con amalgama. Clin Odont North Amer 1984; 4:693.
4. Charbeneau GT, et al. Principles and practice of Operative Dentistry. Philadelphia: Lea & Febiger, 1975.
5. Markley MR. Restorations of Silver Amalgam. J Amer Dent Assoc 1951; 43:133.
6. Lindhe J. Periodontología clínica. Buenos Aires: Editorial Médica Panamericana, 1986.
7. Carranza FA. Clinical periodontology. Philadelphia: Saunders, 1979.
8. Sachs RI. Odontología restauradora y el periodonto. Clin Odont Norte Amer 2, Madrid: Interamericana, 1985.
49. Kells BE, Linden GJ. Overhanging amalgam restorations in young adults. J Dent 1992; 58:47.
50. Leinfelder KF, Yarnell G. Occlusion and restorative materials. Dent Clin North Am 1995; 39:355.
51. Barrancos Mooney J. Odontalgias. Actualizaciones Odontológicas Gador 1 y 2, Buenos Aires, 1986.
52. Barrancos Mooney J. Op cit 27, cap 10, p. 282.
53. Barrancos Mooney J. Evolución de las cavidades para amalgama hacia formas más conservadoras. Monografía, Biblioteca de la Facultad de Odontología de la UBA, Buenos Aires, 1984.
54. Sigurjons H. Extension for prevention. Operat Dent 1983; 8:57.
55. Smales MJ. Fissure sealants versus amalgams. J Dent 1982; 10:95.
56. Simonsen R. Preventive resin restorations. Quintessence Int 1978; 9:95 y 699.
57. Romanelli JH. Periodontal considerations in tooth preparation for crowns and bridges. Dent Clin of North Am 1980; 24:271.
58. Ash MM, Ramfjord SP. Oclusión funcional. México: Interamericana, 1984.
59. Sturdevant CM y col. Arte y ciencia de la operatoria dental, 2ª ed. Buenos Aires: Editorial Médica Panamericana, 1986.
60. Brännström M. Curso de Posgrado, 24ª Jornadas Internacionales. Asociación Odontológica Argentina, Buenos Aires, 1985.
61. Hosoda H, Fusayama T. A tooth substance saving restorative technique. Int Dent J 1984; 34:1.
62. Black GV. Operative Dentistry. Médico Dental, Chicago, 1908.
63. Gabel AB, et al. The American Textbook of Operative Dentistry, 8ª ed, Philadelphia: Lea & Febiger, 1947.
64. Medina JE. The rubber dam–an incentive for excellence. Dent Clin North Am, 1967.
65. Forrest WR, Pérez RS. The rubber dam against AIDS and Hepatitis. Gen Dent 1989; 37:236.
66. Lambert RI. Amalgam restorations. In Baum I: Advanced Restorative Dentistry, Philadelphia: Saunders, 1973, chapter 6.
67. Barrancos Mooney J. Alta velocidad. En Parula N: Técnica de operatoria dental, 5ª ed. Buenos Aires: Mundi, 1972, cap. 9.
68. Barrancos Mooney J. Alta velocidad y operatoria dental. Rev Asoc Odont Argentina 1963; 51:233.
69. O'Hara JW, Clark LL. The evolution of the contemporary cavity preparation. J Amer Dent Assoc 1984; 108:993.
70. Elderton R. New approaches to cavity design. Br Dent J 1984; 157:421.
71. Rodda JC. Modern Class II Amalgam cavity preparations. NZ Dent J 1972; 68:132.
72. Almquist LC, et al. Conservative amalgam restorations. J Prosthet Dent 1973; 29:524.
73. Baum I, et al. Advanced Restorative Dentistry. Modern Materials and techniques. Philadelphia: Saunders, 1973.
74. Ward ML. American Textbook of Operative Dentistry, 7ª ed. Philadelphia: Lea & Febiger, 1940.
75. Howard W. Atlas of Operative Dentistry. St. Louis: Mosby, 1973.
76. Tocchini JJ. Restorative Dentistry. New York: McGraw-Hill, 1967.
77. Schnell RJ, et al. Deflection of dentin. Oct 1962; (Abstract):615.
78. Terkla LG, et al. Analysis of amalgam cavity design. J Prosthet Dent 1973; 29:204.
79. Gilmore HW. Textbook of Operative Dentistry. St. Louis: Mosby, 1967.
80. Galan J (Jr.). Plastic deformation of the amalgam restorations related to cavity design and alloy system. J Amer Dent Assoc 1973; 87:1395.
81. Duncalf WV, Wilson NH. Adaptation and condensation of amalgam restorations in Class II preparations of conventional and conservative design. Quintessence Int 1992; 23:499.
82. Mandari GJ, Truin GJ, van't Hof MA, Frencken JE. Effectiveness of three minimal intervention approaches for managing dental caries: survival of restorations after 2 years. Caries Res March-April 2001;35(2):90-4.
83. Baghdadi ZD. Preservation-based approaches to restore posterior teeth with amalgam, resin or a combination of materials. Am J Dent. Feb 2002; 15(1):54-65.
84. Summitt JB. Conservative cavity preparations. Dent Clin North Am April 2002;46(2):171-84, v.
85. White JM, Eakle WS. Rationale and treatment approach in minimally invasive dentistry. J Am Dent Assoc. Jun 2000; 131 Suppl 13S-19S.

86. Barrancos Mooney J. Op. cit. 16.
87. Prime JM. A plea for conservatism in operative procedures. J Amer Dent Assoc 1928; 15:1234.
88. Rodríguez Otolengui A. Extension for prevention. Items of Interest 1901; 23:322.
89. Silverstone LM. The use of pit and fissure sealant in dentistry. Pediatr Dent 1982; 4:16.
90. Ripa LW, Wolff MS. Preventive resin restorations. Quintessence Int 1992; 23:307.
91. Roth AG, Conry JP. A retrospective cohort evaluation of preventive resin restorations. J Can Dent Assoc 1992; 58:223.
92. Fusayama T. Two layers of carious dentin: Diag and treat. Operat Dent 1979; 4:63.
93. Mjör IA, Pindborg JJ. Histology of the human tooth. Copenhagen: Munskgaard, 1973.
94. Heys DR, et al. Hardness and rate of reparative dentin formation. Int Assoc Dent Res 1978 (Abstract 476).
95. Cox CF, et al. Reparative dentin factors affecting its deposition. Quintessence Int 1992; 23:257.
96. Brännström M. Communication between the oral cavity and the dental pulp. Operat Dent 1984; 9:57.
97. Leidal TI, Dahl JE. Marginal integrity of amalgam restorations. Acta Odontol Scand 1980; 38:81.
98. Leidal TI, Eriksen HM. A scan. E M study of the effect of various cleansing agents Scand J Dent Res 1979; 87:443.
99. Boyde A. Finishing techniques. Br Dent J 1973; 134:319.
100. Brännström M. Dentin and Pulp. Dental Therap AB, Sweden, 1981.
101. Mjör IA. Cavity cleansers. J Dent Res 1982; 61:967.
102. Evans J, Kasloff Z. Cleaning cavities and sealing cavity walls. Operat Dent 1976; 1:49.
103. Phillips RW. Skinner's science of dental materials. 8th ed. Philadelphia: Saunders, 1982.
104. Smith DC. A new dental cement. Br Dent J 1968; 125:381.
105. Ben-Amar A, et al. Varnish application technique and microleakage of amalgam restorations. Am J Dent 1993; 6:65.
106. Wieczkowski G (Jr.), et al. Microleakage evaluation in amalgam restorations used with bases. J Esthet Dent 1992; 4:37.
107. Mahler DB, Bryant RW. Microleakage of amalgam alloys: an update. J Am Dent Assoc 1996; 127:1351.
108. Dutton FB, et al. Effect of a resin lining and rebonding on the marginal leakage of amalgam restorations. J Dent 1993; 21:52.
109. Grossman ES, et al. In vitro marginal leakage in varnished and lined amalgam restorations. J Prosthet Dent 1993; 69:469.
110. Leelawat C. Bonding fresh amalgam to existing amalgam: a shear and flexural strength study. J Esthet Dent 1992; 4:46.
111. Senda A, Ikeda M, et al. Clinical evaluation of Scotchbond 2, one of the latest dentin bonding agents. Japanese J Conservative Dent 1990; 33:653.
112. Barkmeier WW, Cooley R. Laboratory evaluation of adhesive systems. Operat Dent (supp.) 1992; 5:50.
113. Bastos P, Essig M, Leinfelder KF, O'Neal SJ. Two year clinical evaluation of Scotchbond 2 as a dentinal adhesive. J Dent Res 1990; 69:308 (abst 1595).
114. Triolo PT, Swift EJ (Jr.), Barkmeier WW. Shear bond strengths of composite to dentin using six dental adhesive systems. Operat Dent 1995; 20:46.
115. Rabchinsky J, Donly KJ. A comparison of GI cement and CaOH liners. Int J Periodontics Restorative Dent 1993; 13:378.
116. Mc Lean JW. Polycarboxilate cements. Five years experience in general practice. Br Dent J 1972; 132:9.
117. Mc Lean JW, Wilson AD. The clinical development of GI Cement. Austral Dent J 1977; 22:31.
118. Brännström M. Class II resin composite restorations, reducing sensitivity. Esthet Dent Update 1994; 5:86.
119. Phillips RW. Glass ionomers: boosting amalgam's value. J Amer Dent Assoc 1991; 122:159.
120. Grajower R, et al. Calcium Hidroxide Linings in retrieved deciduous teeth. J Dent Res 1984; 63:550 (abst 40).
121. Pierpont WF, et al. The effect of various bases on the fracture resistance of amalgam. Operat Dent 1994; 19:21.
122. Brown D, et al. Dental materials. 1993 literature review. J Dent 1995; 23:67.
123. Scherer W, et al. A sensitivity study in vivo. Operat Dent 1990; 15:193.
124. Reinhardt JW, et al. A national survey on the use of glass ionomer cements. Operat Dent 1993; 18:56.
125. Boyde A. Enamel structure and cavity margins. Operat Dent 1976; 1:13.
126. Tronstadt L, Leidal TI. New instrument for finishing. J Amer Dent Assoc 1976; 93:94.
127. Leidal TI, Tronstadt L. Scanning electron microscopy of cavity. J Dent Res 1975; 54:152.
128. Urquía Morales M, Macchi RL. Adaptación y sellado de amalgamas en función de la terminación cavitaria. Rev Asoc Odont Argentina 1995; 83:130.
129. Barrancos Mooney J. Cursos dictados en Escuela de Posgrado, Asociación Odontológica Argentina, Buenos Aires, 1994-1998.
130. Gilmore HW, et al. Op. Dentistry, 4ª ed. St. Louis: Mosby, 1982.
131. Márquez Avilés F. Conceptos actuales conservadores aplicados a las preparaciones cavitarias para la amalgama de plata. En: Henostroza Haro G: Estética y Operatoria Dental. Resúmenes de cursos y conferencias ALODyB, pp. 22-25. Lima, Perú, abril de 2002.
132. Schwartz RS, Summit JB, Robbins JW. Fundamentals of Operative Dentistry: A contemporary approach. Quintessence Books, Chicago, 1996.
133. Oddera M. Conservative amalgam restoration of Class II lesions–the "slot" restoration: a case report. Quintessence Int. Jul 1994; 25(7):493-8.
134. Charbeneau GT, et al. Principles and practice of Operative Dentistry. 3th ed. Philadelphia: Lea & Febiger, 1988.
135. Svanberg M. Class 2 amalgam restoration (tunnel). Caries Res 1992; 26:515.
136. Chalker SA, Lumley PJ. An in vitro assessment of cavity margin tunnel restorations. Eur J Prosthodont Restor Dent 1993; 1:151.
137. Hasselroth L. Tunnel Restorations. Swed Dent J 1993; 17:173.
138. Strand GV, Tveit AB. Effectiveness of caries removal by the partial tunnel prep. method. Scand J Dent Res 1993; 101:270.
139. Manhart J, García-Godoy F, Hickel R. Direct posterior restorations: clinical results and new developments. Dent Clin North Am. April 2002; 46(2):303-39.
140. Tronstad L, Leidal T. Op. cit. 109.
141. Boyde A, et al. Further SEM studies. Br Dent J 1972; 132:457.
142. Black GV. Operative Dentistry, 7th ed. Chicago: Médico Dental, 1936.
143. Mondelli J, et al. Fracture strength of amalgam restorations in modern class 2 preparations with proximal retentive grooves. J Prosthet Dent 1974; 32:564.
144. Moore DL. Curr. teaching of proximal retention grooves for Class 2 amalgam preparations. J Dent Educ 1992; 56:131.
145. Summitt JB, et al. Effect of grooves on resistance form of class 2 amalgam with wide occlusal preparations. Operat Dent 1993; 18:42.
146. Parula N. Op. cit. 14.
147. Barrancos Mooney JC. Cursos de posgrado, Facultad de Odontología, Universidad de Buenos Aires, 1985-1988.
148. Svanberg M. Op. cit. 114.
149. Hasselroth L. Op. cit. 116.
150. Barrancos Mooney J. Odontología conservadora. Video. Buenos Aires: Editorial Médica Panamericana, 1987.
151. Mondelli J, Vieira DF. The strength of class 2 amalgam restorations with and without pins. J Prosthet Dent 1972; 28:179.
152. Brackett WW, Bailey JH. The retention of amalgam and composite resin by a smooth reverse tapered pin. Operat Dent 1992; 17:152.
153. Brackett WW, Johnston WM. The retention of titanium pins. Operat Dent 1989; 14:136.
154. Eames WB, Solly MJ. Five threaded pins compared for insertion and retention. Operat Dent 1980; 5:66.
155. Podshadley AG. Retention of threaded pins in amalgam. J Prosthet Dent 1990; 61:47.
156. Tjan AH, et al. Fracture resistance of composite and amalgam cores retained by pins coated with new adhesive resins. J Prosthet Dent 1992; 67:752.
157. Gwinnett AJ, et al. Adhesive restorations with amalgam: Guidelines for the clinician. Quintessence Int 1994; 25:687.
158. Johnson GH, et al. Effect of admixed indium on the clinical success of amalgam restorations. Operat Dent 1992; 17:196.
159. Hero H, Jørgensen RB, Shuiping L. Amalgam made from liquid Hg-In. Biomaterials 1995; 16:581.

60. Osborne JW, Summitt JB. Mechanical properties and clinical performance of a gallium restorative material. Operat Dent 1995; 20:241.
61. Osborne JW, et al. Zinc containing high copper amalgams. Am J Dent 1992; 5:43.
62. Chung K. Effects of paladium addition... Dent Mater 1992; 8:190.
63. Mash LK, et al. Handling characteristics of gallium alloy for dental restoration. J Dent 1993; 21:350.
64. Neme AL, Maxson BB, Linger JB, Abbott LJ. An in-vitro investigation of variables influencing mercury vapor release from dental amalgam. Oper Dent. Jan-Feb 2002; 27(1):73-80.
65. Perea Pérez B, del Río Muñoz P. Recomendaciones sobre el tratamiento de los residuos de mercurio procedentes de las amalgamas de plata usadas en odontoestomatología. Prof Dent diciembre de 2001; 4(10):617-620.
66. Wirz J, et al. Mercury vapors from premeasured amalgam capsules. Schweiz Monatsschr Zahnmed 1993; 103:958.
67. Burgess BV, Makinson OF. Mercury vapour associated with amalgam capsule and waste storage. Aust Dent J 1983; 128:352.
68. Smales RJ, Gerke DC. Clinical evaluation of four high copper amalgam alloys. J Dent 1984; 12:127.
69. Vi J, et al. The effect of early polishing proced. on a variety of amalgams. IADR 63, Ann Arbor, USA, 1984.
70. Prevedel V, Echazu AM. Pulido y dureza superficial en amalgamas. Rev Asoc Odont Arg 1986; 74:12.
71. Burgess JO, Álvarez A, Summitt JB. Fracture resistance of complex amalgam restorations. Operat Dent 1997; 22:128.
72. Nuckles DB, et al. Early and delayed finishing of amalgam with different polishing procedures. J Prosthet Dent 1982; 47:612.
73. Barrancos Mooney J. Grandes restauraciones con amalgama. Odontología por cuadrantes. Videos 215 y 280. Fundación Stern, Buenos Aires, 1990.
74. Fenton RE, Smales RJ. Immediate polished and as carved Tytin restorations after 12 months. J Dent 1984; 12:165.
75. Ribeiro SA. Efeito dos instrumentos rotatorios sobre a dureza das margens de restauraçoes a amálgama. Tesis. Ribeirão Preto, Brasil, 1983.
76. Woods PW. Determining amalgam marginal quality: effect of occlusal surface condition. J Amer Dent Assoc 1993; 124:60.
177. Teixeira L, Gonçalves M. Grandes reconstrucciones de amalgama. En: Barrancos Mooney JC. Operatoria Dental (3ª edición). Buenos Aires: Editorial Médica Panamericana, 1999.
178. Zidan O, Abdel-Keriem U. The effect of amalgam bonding on the stiffness of teeth weakened by cavity preparation. Dent Mater. Nov 2003; 19(7):680-5.
179. Di Lenarda R, Cadenaro M, Gregorig G, De Stefano Dorigo E. Marginal microleakage in bonded amalgam restorations: a combined in vivo and in vitro study. J Adhes Dent 2000 Autumn; 2(3): 223-8.
180. Urquía Morales M, Bonnin C, Macchi RL. Amalgamas adheridas. Rev Asoc Odontol Argent 84(3):174-177. Winkler MM, Moore BK, Rhodes B, Swartz M. Microleakage and retention of bonded amalgam restorations. Am J Dent Oct 2000; 13(5):245-50.
181. Mahler DB, Engle JH. Clinical evaluation of amalgam bonding in Class I and II restorations. J Am Dent Assoc Jan 2000; 131(1):43-9.
182. Browning WD, Johnson WW, Gregory PN. Clinical performance of bonded amalgam restorations at 42 months. J Am Dent Assoc May 2000; 131(5):607-11.
183. Lindemuth JS, Hagge MS, Broome JS. Effect of restoration size on fracture resistance of bonded amalgam restorations. Oper Dent May-Jun 2000; 25(3):177-81.
184. Smales RJ, Wetherell JD. Review of bonded amalgam restorations, and assessment in a general practice over five years. Oper Dent Sept-Oct 2000; 25(5):374-81.
185. Mach Z, Regent J, Staninec M, Mrklas L, Setcos JC. The integrity of bonded amalgam restorations: a clinical evaluation after five years. J Am Dent Assoc April 2002; 133(4):460-7; quiz 493.
186. Geiger SB, Mazor Y, Klein E, Judes H. Characterization of dentin-bonding-amalgam interfaces. Oper Dent May-Jun 2001; 26(3): 239-47.
187. Setcos JC, Staninec M, Wilson NH. Bonding of amalgam restorations: existing knowledge and future prospects. Oper Dent March-April 2000; 25(2):121-9.
188. Bearn DR, Saunders EM, Saunders WP. The bonded amalgam restoration–a review of the literature and report of its use in the treatment of four cases of crackedtooth syndrome. Quintessence Int 1994; 25:321.

50

Blanqueamiento

Enrique Andrés Berjolis y Ezequiel Aberastain

INTRODUCCIÓN

El color de las piezas dentarias no es el único factor que debe tenerse en cuenta para lograr estética dental sino que constituye uno de los componentes dentro de un conjunto de elementos; a saber: relaciones de las piezas dentarias entre sí, forma, tamaño, relaciones maxilofaciales, alineación tridimensional, disposición en la arcada y factores inherentes a la personalidad y el sexo.

Desde la antigüedad las piezas dentarias han tenido una importancia preponderante dentro de las distintas culturas, no sólo como factor estético sino también como símbolo de nobleza.

En la antigua Asia se pigmentaban intencionalmente los dientes de color negro o se les colocaban incrustaciones de jade o piedras preciosas.

En la actualidad en algunas tribus africanas primitivas se considera decorativo teñir los dientes de colores rojo, naranja o negro. En los pueblos civilizados actuales las piezas dentarias, bien alineadas, bien contorneadas y de colores claros no sólo significan salud y belleza, sino también autoestima, buena situación económica y una sexualidad satisfactoria.[1]

El blanqueamiento es una alternativa moderna y conservadora para resolver anomalías cromáticas en las piezas dentarias.

Evolución histórica

Los primeros informes sobre blanqueamiento dentario datan de principios del siglo XIX. En 1877 Chapplein utilizó ácido oxálico en experiencias poco satisfactorias y luego cambió este compuesto por dióxido de hidrógeno, cloro y luz ultravioleta, pero no informó sobre casos clínicos favorables.[2]

En 1895 Westlake describió el uso de peróxido de hidrógeno, éter y corriente eléctrica y comunicó éxitos en

Fig. 50-1. Cambio de color producido por degradación de la película adherida por colutorios con base en clorhexidina.

sus tratamientos.[3] Abbott (1918) utilizó peróxido de hidrógeno diluido en agua junto con calor y llegó a conclusiones diversas.[4] Prinz (1924) describió la técnica utilizada por Abbott, con resultados similares.[5]

Kane (1926) empleó ácido clorhídrico y calor para realizar tratamientos semipermanentes, pero la manipulación era muy riesgosa y no se conocían con certeza las concentraciones del ácido utilizado.

Aprile (1951) trató manchas externas con complejos de hipocloritos estabilizados, ácido tartárico y peróxidos de hidrógeno, con buenos resultados clínicos.[4] Zack y Cohen (1965) utilizaron fuentes calóricas de 5 a 30 segundos, sin obtener éxito en los resultados.[7] Parkins y Cohen unieron en sus tratamientos el uso de peróxido de hidrógeno con calor y comunicaron un 70% de casos satisfactorios.[8]

Robertsson y Melfi (1980) estudiaron la técnica de Parkins y Cohen y observaron que algunos pacientes presentaban irritación pulpar durante el tratamiento. Haywood y Heymann (1989), que describieron una investigación realizada con peróxido de carbamida, comunicaron resultados favorables y en 1990 realizaron un estudio in vitro que les permitió llegar a la conclusión de que este compuesto no alteraba la superficie ni la estructura del esmalte.[9]

BLANQUEAMIENTO DE PIEZAS DENTARIAS QUE HAN CAMBIADO DE COLOR

En la era de la odontología cosmética, el blanqueamiento es un tratamiento alternativo muy conservador para resolver problemas estéticos que hasta hace pocos años sólo se trataban con terapéuticas menos conservadoras como coronas y carillas. El blanqueamiento dentario puede combinarse con los tratamientos realizados en otras ramas de la Odontología, como Operatoria dental y Prostodoncia, cuando la patología no sólo se asocia con deficiencias cromáticas sino también con alteraciones estructurales.

El éxito del tratamiento depende de un correcto diagnóstico diferencial (cuadro 50-1).

Alteraciones cromáticas de origen extrínseco

Estas alteraciones pueden ser provocadas por la incorporación de sustancias de alto contenido cromático a la placa bacteriana o a la película mucoproteica adherida a la superficie dentaria y también pueden ser secundarias a reacciones químicas entre los sedimentos dentales en las personas que usan colutorios basados en clorhexidina y amonios cuaternarios para el control de la placa dental (fig. 50-1).

Las manchas amarillentas, verdes y anaranjadas son provocadas por bacterias cromógenas adheridas a la placa bacteriana. Todas estas coloraciones se encuentran en las personas con escasa higiene bucal y generalmente se las observa en niños (fig. 50-2).[10]

Las coloraciones marrones o negras que se encuentran en el borde gingival de las caras libres hasta las caras proximales también son provocadas por las bacterias cromógenas que tienen gran afinidad con la mucina adherida al diente.

Este cambio de color se observa en general en personas adultas con buena higiene bucal (fig. 50-3).[11] Las manchas marrones de origen bacteriano suelen localizarse en superficies en las que la película dental es gruesa (caras proximales, bordes supragingivales, superficies irregulares, abrasiones, atriciones, caries y raíces expuestas).

Etiología

Existen por lo menos tres mecanismos que participan en la producción de manchas extrínsecas:

Cuadro 50-1. *Diagnóstico de las patologías cromáticas*

Color	*Etiología*	*Tratamiento*
Blanco	Fluorosis, caries reversible	Microabrasión-flúor
	Manchas superficiales	
Rosado	Resorción dentinaria interna y externa	Hidróxido de calcio
Gris azulado	Dentinogénesis imperfecta, eritroblastosis fetal	Restaurador
	Tetraciclinas de grado 3	
Negro	Degradación de la hemoglobina en traumatismos, eliminación incompleta de elementos orgánicos en aperturas deficientes	Blanqueamiento interno
Gris	Tetraciclinas grado 1, 2 y 3. Óxido de plata (tratamiento de conducto con conos de plata, obturaciones con amalgama)	Restaurador
Amarillo claro	Fluorosis, tetraciclina de grado 1	Blanqueamiento externo
Marrón claro	Cambios por la edad	Blanqueamiento externo
Amarillo oscuro	Tetraciclina de grado 2, alteraciones motivadas por la edad, eliminación insuficiente de cementos endodónticos	Blanqueamiento externo
Marrón oscuro	Fluorosis severa, amelogénesis imperfecta	Blanqueamiento interno Blanqueamiento externo

Fig. 50-2. Cambio de color provocado por bacterias cromógenas adheridas a la placa bacteriana. (Gentileza de Ezequiel Aberastain.)

Fig. 50-3. Cambio de color de la capa mucoproteica en zonas rugosas en un paciente con buena higiene bucal. (Gentileza de Ezequiel Aberastain.)

1. Uno de los procesos vinculados a los cambios de color se relaciona con las sustancias producidas por las bacterias cromógenas adheridas a la superficie dentaria. Estas manchas tienen un color que varía del amarillo al anaranjado y del verde al negro, y de acuerdo con las condiciones ecológicas específicas de la flora bucal tienden a reaparecer después de ser eliminadas.
2. El segundo mecanismo consiste en la retención de sustancias dietéticas de alto contenido cromático. Este mecanismo generalmente produce manchas temporarias.
3. El tercer mecanismo se relaciona con la formación de pigmentaciones causadas por conversiones químicas de componentes de la película adquirida. Este grupo de coloraciones, que aparece sobre todo en forma de manchas marrones, se ve con frecuencia en los adultos. Su etiología no se conoce con certeza pero se han propuesto distintas posibilidades basadas en los conocimientos de la película adquirida.

La película adquirida

La película adquirida está compuesta por sedimentos selectivos de glucoproteínas de la saliva,[10,11] y se forma inmediatamente después de la limpieza de la superficie. Este proceso dura entre 60 y 90 minutos.

La película sólida está compuesta por un 80% de proteínas y un 20% de hidratos de carbono, en su mayor parte glucosa.[12,13] No hay bacterias en la superficie de la película hasta dos horas después del comienzo de su formación. La placa bacteriana puede llegar a reducir el espesor de la película,[14] mientras que la ausencia de bacterias produce un aumento de sedimentos de glucoproteínas y así la formación de una película sumamente espesa.[15]

Posibles mecanismos en la formación de manchas marrones

Existen varios mecanismos que pueden explicar el desarrollo de las manchas marrones y que funcionarían de manera simultánea en la mayoría de los casos.

Desnaturalización de las proteínas de la película

La película está expuesta a varios agentes desnaturalizantes en condiciones naturales. El ácido tánico, al igual que otros taninos, existe como constituyente natural en varias frutas, en los vinos, en el té y en el café.

En experimentos realizados in vivo se ha demostrado que el ácido estimula la formación de manchas marrones.[16]

La retención de sustancias colorantes del té, el café y el mate es mínima y por lo tanto la capacidad de desnaturalizar las proteínas de estas bebidas puede ser el factor más importante en el fenómeno del cambio de color.[17,18] Además, la combinación de tanino con hierro, cobre y magnesio produce precipitados pardo-marrones in vitro.[19]

Las manchas marrones producidas por la clorhexidina, así como por otras sustancias de capacidad detergente, pueden tener que ver con la desnaturalización de proteínas.

Cuando se utilizan pastas dentífricas con enzimas proteolíticas disminuye la formación de manchas extrínsecas y por lo tanto debemos inferir que la sedimentación de proteínas desempeña un papel fundamental en la formación de estas manchas.[20]

Interacciones químicas entre componentes de la película y otras sustancias

Algunas sustancias introducidas en la cavidad oral en condiciones normales pueden reaccionar con componentes de la película y provocar pigmentaciones.

Algunos aldehídos y cetonas existen en la cavidad bucal como metabolitos normales. El furfural es un aldehído muy común que se encuentra en frutas y tortas y que también se produce en la cavidad oral por la digestión de las pentosas, componentes de la película adherida y otros polisacáridos, lo que produce complejos pardo-marrones por la interacción de las proteínas y el furfural.[21]

En los fumadores, además de las sustancias teñidas con alquitrán, se encontró que el furfural[22] y el acetaldehído[23] presentes en el humo del tabaco constituían otro mecanismo de cambio de color.

Alteraciones cromáticas de origen intrínseco

Existen varios factores que pueden causar tinciones intrínsecas o endógenas. El período crítico comprende desde el tercer trimestre de la gestación hasta los 8 años de edad.

Fig. 50-4. Fluorosis moderada, manchas de color amarillo claro sin modificación de la estructura adamantina.

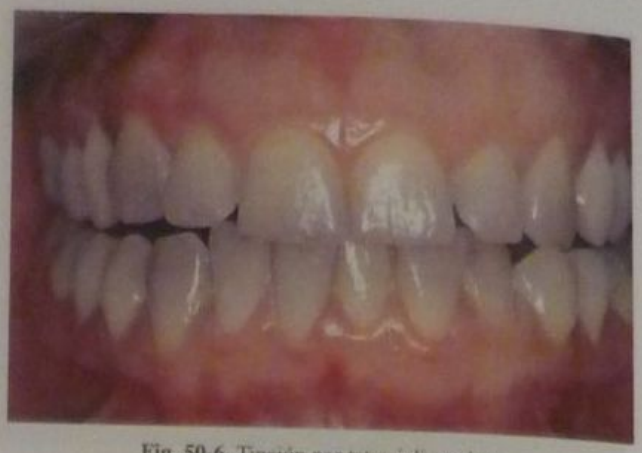

Fig. 50-6. Tinción por tetraciclinas, leve.

Estas alteraciones pueden afectar tanto el esmalte como la dentina. Las enfermedades sistémicas, los medicamentos y otras sustancias interrumpen en ocasiones la secuencia normal de la amelogénesis y la dentinogénesis y originan distintos tipos de manchas.

Fluorosis dentaria

La fluorosis es una patología provocada por la toxicidad del flúor cuando supera la concentración de una parte por millón (1 ppm). En la Argentina, esta patología es muy común porque en muchas zonas existe una alta concentración de flúor en el agua. En esas zonas esta fluorosis es endémica.

La gravedad de la patología depende del período en el que se produce la ingesta. Se cree que la concentración del ion flúor altera la función metabólica de los ameloblastos durante su formación.[24]

Clasificación

Fluorosis leve: las piezas dentarias presentan pequeñas estrías, con manchas blancas superficiales.

Fluorosis moderada: el color blanco es más opaco, con manchas ocres (fig. 50-4).

Fluorosis grave: existen manchas blancas profundas, manchas ocres y defectos estructurales que varían desde puntos hasta facetas en la estructura adamantina, que por lo general llegan al tejido dentinario (fig. 50-5).

Tetraciclinas

Las tetraciclinas son antibióticos que comenzaron a desarrollarse en el año 1948. Su ingesta por parte de mujeres embarazadas o niños de corta edad produce alteraciones dentarias. Los cambios de color son provocados por el efecto secundario de las tetraciclinas,[25-30] forman bandas de pigmento fluorescente en el interior de las piezas dentarias en desarrollo y también inhiben la calcificación.[31] Estos efectos se producen por la quelación de las moléculas de tetraciclina con iones de calcio en los cristales de hidroxiapatita, en especial en la dentina.[25,31,32]

Los distintos grados de tinción (Jordan y Boksman)[33]

GRADO I. Tinción leve. Los colores varían desde el amarillo hasta el gris e incluso el marrón claro; el color es uniforme en toda la corona dentaria (fig. 50-6).

GRADO II. Tinción moderada. El color se encuentra más acentuado que en el grado I. Los tonos amarillo y marrón también se presentan de manera uniforme en toda la corona. Estos dos grados de color responden de forma satisfactoria al tratamiento de blanqueamiento. Pa-

Fig. 50-5. Fluorosis grave, cambios de color y modificación de la estructura en todas las coronas dentarias.

Fig. 50-7. Tinción por tetraciclinas, moderada.

ra su diagnóstico diferencial se utiliza luz ultravioleta para reconocer los pigmentos fluorescentes que se encuentran en el interior de la dentina (fig. 50-7).

GRADO III. Tinción severa. Se caracteriza por bandas cervicales de colores que varían desde el gris oscuro hasta el azul o el púrpura (Feinman y col.)[34] (fig. 50-8).

GRADO IV. Las piezas dentarias son tan oscuras que el blanqueamiento es inoperante. Los niños que han recibido tetraciclinas durante apenas 3 días pueden presentar cambios de color en los dientes permanentes.

Fig. 50-8. Tetraciclinas; tinción severa con bandas cervicales. (Gentileza de Ezequiel Aberastain.)

Factores congénitos

Bilirrubinemia

Esta patología, aunque rara, se reconoce por su color inusual. Se produce en niños que han sufrido ictericia severa y se caracteriza por dientes de una coloración azul-verdosa o marrón debida a la mancha posnatal de la dentina por la bilirrubina y la biliverdina.

Eritroblastosis fetal

Este trastorno, que también se denomina *enfermedad hemolítica*, se debe a la incompatibilidad entre los eritrocitos RH-negativos de la madre y los RH-positivos del feto. Los anticuerpos maternos destruyen los eritrocitos fetales y aumentan la concentración de pigmentos hemáticos que circulan en la corriente sanguínea del hijo. En la primera dentición hay una acentuada alteración del color de los dientes, que son de un tono negro-azulado, azul-verdoso o marrón.

Porfiria

Aunque es rara, esta enfermedad causa un exceso de producción de pigmentos que penetran en la dentina y determinan que los dientes primarios y permanentes presenten un color casi violeta.

Hipoplasia

Las deficiencias de vitaminas A, C y D, de calcio y de fósforo pueden ser las causas de una interferencia tanto en la formación de la matriz como en la calcificación del esmalte. Estas alteraciones producen manchas características, generalmente en dientes homólogos.

Se trata de un trastorno que afecta la formación de la matriz del esmalte. La principal alteración es una reducción de éste que se traduce en una modificación del contorno dentario, por lo que los dientes se encuentran modificados en su forma.

Distinguiremos varios tipos de hipoplasia de acuerdo con su aspecto macroscópico:

1. En la hipoplasia de tipo 1 la superficie adamantina aparece amarillenta, dura y brillante, y es una capa muy delgada de esmalte la que recubre la dentina (fig. 50-9).
2. La hipoplasia de tipo 2 también recibe el nombre de *erosión en surcos*, y es la que aparece en forma de surcos paralelos en la superficie del esmalte (fig. 50-10). Estos surcos pueden pigmentarse a lo largo del tiempo por el depósito de detritos.
3. La hipoplasia de tipo 3 se presenta en forma de finas depresiones que cubren toda la corona (fig. 50-11).
4. La hipoplasia de tipo 4, que se conoce como *diente de Turner*, se observa en dientes permanentes que erupcionan con defectos, presentan manchas amarillas o pardas con erosiones en la superficie, y se da con frecuencia en premolares.

A

B

Fig. 50-9. A. Hipoplasia unilateral. **B.** Hipoplasias más severas con cambios de color.

Fig. 50-10. Hipoplasia de tipo 2 con erosiones en surcos paralelos a la superficie del esmalte. (Gentileza de Ezequiel Aberastain.)

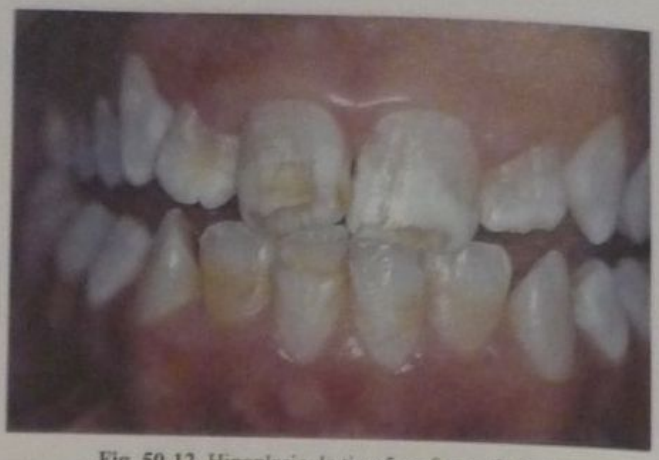

Fig. 50-12. Hipoplasia de tipo 5 en forma de fosas.

5. La hipoplasia de tipo 5 se presenta en forma de fosas (fig. 50-12).

Envejecimiento

Con el paso de los años las piezas dentarias se van calcificando y van incorporando pigmentos en la matriz del esmalte, lo que confiere a la dentición un color amarillo oscuro o amarronado. Este tipo de cambio de color responde de manera satisfactoria al tratamiento de blanqueamiento en pocas sesiones (fig. 50-13).

Traumatismos

Una de las causas del cambio de color de las piezas dentarias son los traumatismos que seccionan el paquete vascular y provocan falta de irrigación y, por consiguiente, mortificación pulpar. En un primer estadio se produce extravasación sanguínea que luego, por la degradación de la hemoglobina, da un color oscuro al diente.

Cuando la dentición primaria sufre algún traumatismo y los dientes se intruyen, algunas veces éstos se impactan en el germen dentario de la dentición permanente. De acuerdo con el momento de evolución del germen pueden producirse alteraciones en su estructura, lo que luego derivará en manchas hipoplásicas con cambio de color. Esto se denomina *cicatriz de esmalte* (fig. 50-14).

Iatrogenia

Estas anomalías aparecen en piezas dentarias sometidas a tratamientos odontológicos.

Los cambios de color por iatrogenia pueden ser provocados por la eliminación incompleta de los restos orgánicos de la cámara pulpar, que luego por la degradación producen cambios de color (fig. 50-15).

Otro de los factores puede ser la eliminación incompleta de los cementos endodónticos de la parte coronaria de la cámara pulpar, que antes contenían elementos con precipitaciones de plata. En la época actual algunos cementos contienen yodoformo, lo que provoca cambios de color hacia tonos amarillento-anaranjados (fig. 50-16).

La elección incorrecta de los materiales de obturación es otro de los factores importantes de la aparición de cambios de color en las piezas dentarias, por ejemplo, amalgamas en sector anterior (fig. 50-17).

AGENTES BLANQUEADORES Y SU MECANISMO DE ACCIÓN

Los avíos para blanqueamiento dental tienen como droga base o componente activo el peróxido de hidrógeno en concentraciones que varían entre el 5 y el 38% (fig.

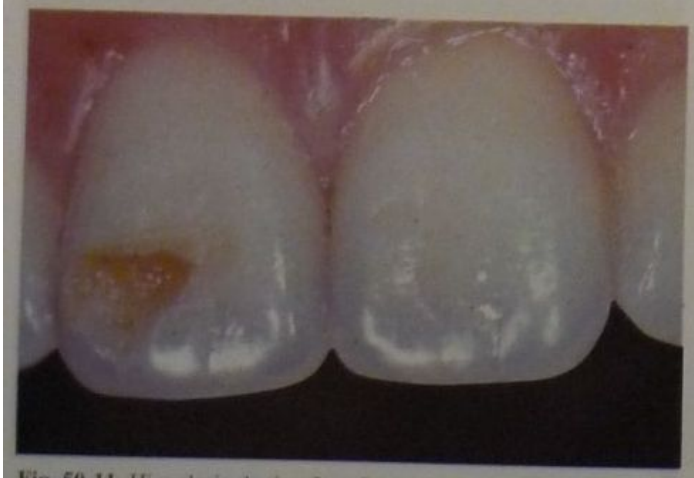

Fig. 50-11. Hipoplasia de tipo 3 en forma de depresiones en la superficie de la corona.

Fig. 50-13. Cambio de color por envejecimiento; el color de los dientes es amarillo oscuro amarronado.

Fig. 50-14. Cambio de color por traumatismo, de color azulado por la degradación de la hemoglobina y de color amarillento por restos de cemento con yodoformo.

Fig. 50-16. Cambios de color por traumatismo y restos de cemento con base de yodoformo.

50-18) y el peróxido de carbamida al 30-35% para tratamientos que realiza el odontólogo (fig. 50-19). Las concentraciones para los tratamientos ambulatorios varían de 3 a 10% de peróxido de hidrógeno y de 10 a 35% de peróxido de carbamida.

El peróxido de carbamida o carbonamida es un compuesto más estable que el peróxido de hidrógeno en estado líquido.

El peróxido de carbamida está compuesto por peróxido de hidrógeno más urea. Éste es un desecho orgánico que no interfiere en la reacción química de oxidación sino que le confiere mayor estabilidad. Cada 10% de peróxido de carbamida posee 3% de peróxido de hidrógeno y 7% de urea.

Este proceso produce la oxidación progresiva de la matriz orgánica de espacios interprismáticos donde se encuentran moléculas altamente pigmentadas. Éstas se van reduciendo convirtiéndose en sustancias más claras hasta llegar a la oxidación completa con la descomposición total molecular, rotura de la matriz del esmalte y liberación al exterior de los túbulos de los subproductos de la oxidación.

Este proceso es lento con cambios parciales de color hasta su total desaparición.

Fig. 50-15. Cambio de color por la degradación de restos orgánicos en la cámara pulpar.

SISTEMAS DE BLANQUEAMIENTO

El blanqueamiento puede realizarse en piezas dentarias con vitalidad pulpar o tratadas endodónticamente.

Los sistemas de blanqueamiento se clasifican de la siguiente manera: blanqueamiento profesional (realizado por el odontólogo), que puede ser externo en piezas con

A

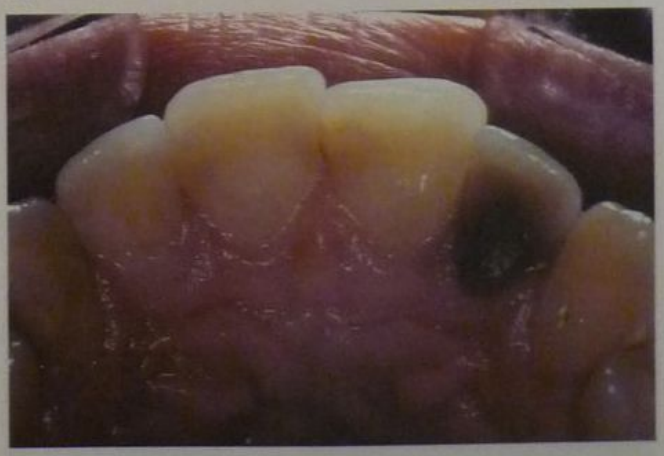

B

Fig. 50-17. A y **B.** Cambios de color por la oxidación de las restauraciones de amalgama.

A

B

C

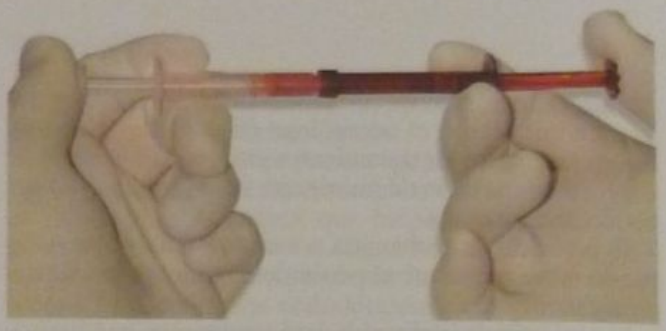

D

Fig. 50-18. A. Peróxido de hidrógeno de uso profesional al 35% (Brite Smile). **B.** Peróxido de hidrógeno al 35% con caroteno (Opalescense Xtra, Ultradent). **C** y **D.** Peróxido de hidrógeno al 38%, el cual se presenta en jeringas separadas para mezclar los componentes en el momento de utilizarlo (Opalescense Xtra Boost, Ultradent).

vitalidad pulpar o interno en piezas dentarias tratadas endodónticamente; blanqueamiento ambulatorio (realizado por el paciente), que puede ser externo, interno o ambos tratamientos en forma simultánea si el caso así lo requiere, y microabrasión del esmalte.

De acuerdo con el diagnóstico diferencial de las distintas patologías cromáticas se podrán realizar los siguientes tratamientos.

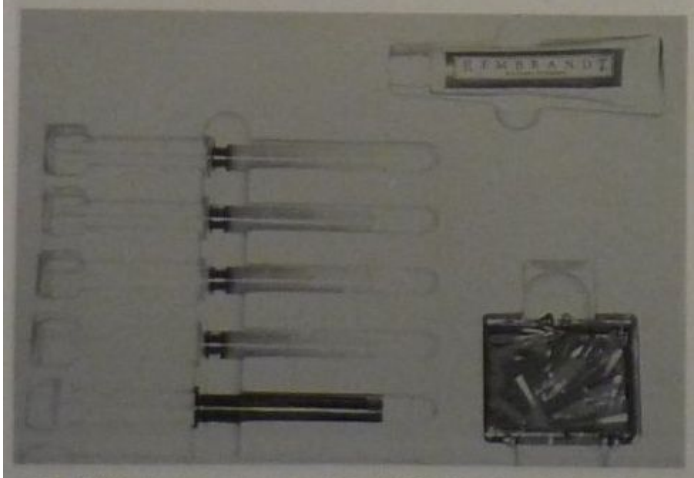

Fig. 50-19. Peróxido de carbamida al 35% (Rembrandt, Den Mat).

BLANQUEAMIENTO EN DIENTES CON VITALIDAD PULPAR

Blanqueamiento profesional externo

Es el tratamiento que realiza el odontólogo en el consultorio en piezas dentarias vitales con patologías moderadas y severas.

En la visita inicial se confecciona una ficha médico-dental en la que debe constar el estado del paciente, su edad, su sexo, el color actual de los dientes afectados, el tipo de patología, fotos preoperatorias de control, el pronóstico y la fecha de inicio del tratamiento.

Después de realizar el diagnóstico diferencial se define qué tipo de tratamiento se realizará para esta patología.

Se toman radiografías para evaluar el estado periapical y periodontal de las piezas dentarias.

Los productos utilizados para el tratamiento profesional son muy cáusticos (30, 35 o 38%) y requieren un aislamiento absoluto con dique de goma u otros sistemas de barrera que protejan los tejidos blandos.

Contraindicaciones

Este tratamiento está contraindicado en los pacientes con caries abiertas, restauraciones deficientes con filtración, patologías periodontales y en menores de 12 años.

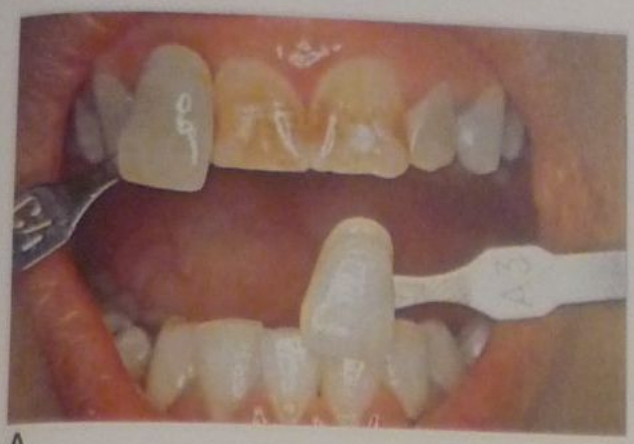

A

B

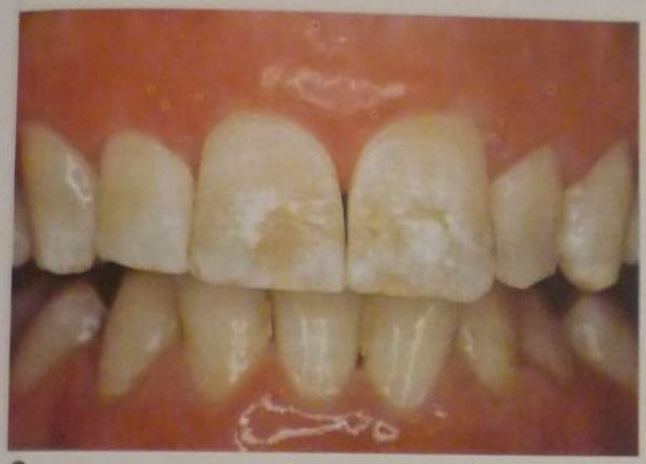

C

D

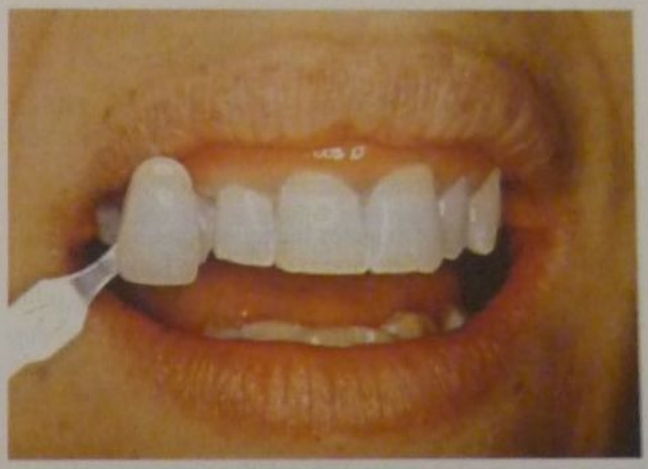

E

Fig. 50-20. A. Blanqueamiento profesional. Fluorosis. **A.** Toma de color inicial (A3). **B.** Colocación del gel blanqueador sobre la superficie dentaria a base de peróxido de hidrógeno al 35%. **C.** Aspecto que presentaban los dientes en la cuarta sesión. **D.** Ídem, en la sexta sesión. **E.** Posoperatorio a las ocho semanas de tratamiento profesional exclusivamente. El color logrado con el blanqueamiento es A-1.

Preparación del paciente

El paciente debe ser protegido con anteojos de seguridad y un babero o bata especial. A continuación se procede al detartraje y la normalización de los tejidos periodontales.

Después se efectúa una limpieza con cepillo, piedra pómez y agua o bicarbonato a alta presión para eliminar la capa mucoproteica de la superficie, ya que el peróxido de hidrógeno perdería eficacia si actuara sobre la película adherida en lugar de hacerlo sobre la parte orgánica de la estructura dentaria.

No se debe trabajar con anestesia para no perder el control de la sensibilidad. Se aísla el campo operatorio después de haber protegido las mucosas con sustancias basadas en vaselina. Antiguamente los productos blanqueadores eran líquidos y debido a su difícil manipulación era necesario tomar muchas precauciones para no dañar los tejidos blandos. En la actualidad los productos se presentan en forma de gel, que, por poseer capacidad tixotrópica, queda adherido a las superficies dentarias.

El tiempo de exposición debe ser de entre 20 y 45 minutos por sesión o según las indicaciones del fabricante. Algunos geles que poseen iniciadores físicos se activan con luz halógena polimerizadora láser o luz de arco de plasma.

El tiempo de espera recomendado entre sesiones es de 7 días.

Para las patologías leves o moderadas la cantidad total de sesiones es de cuatro a ocho (figs. 50-20 a 50-22).

A

B

C

Fig. 50-21. A. Fluorosis con bandas cervicales ocres. **B.** Resultado a las dos semanas con tratamiento profesional y ambulatorio simultáneamente. **C.** Resultado a las cuatro semanas complementado con microabrasión para las manchas blancas.

En los cuadros 50-2 y 50-3 se detallan algunos productos comerciales para blanqueamiento profesional y ambulatorio.

Interacción de fuentes emisoras de alta energía y los sistemas de blanqueamiento

La acción de los productos blanqueadores se puede intensificar y acortar el tiempo si se utilizan fuentes emisoras de alta energía (p. ej., luz polimerizadora, láser o luz de arco de plasma).

Lámpara de polimerización

Las lámparas halógenas de polimerización tienen potencias que oscilan entre 450 y 500 nanómetros. La radiación emitida se disocia en 0,5% de luz y 95% de calor; estas características se alteran al aumentar la velocidad de liberación de O_2, por el cual se acelera la reacción de oxidación.

Equipamiento láser para blanqueamiento profesional

Son equipos que emiten radiaciones electromagnéticas en forma de luz (fotones) que se encuentran dentro del espectro de luz visible para el ojo humano, de 400 a 700 nanómetros. Si el láser produce rayos menores a ese rango se denominan *rayos ultravioleta*, y si son mayores, rayos infrarrojos. Son equipos de longitud de onda baja denominados *blandos*, que pueden producir modificaciones en la actividad celular (véase cap. 11).

Entre los aparatos de baja longitud de onda del espectro ultravioleta los utilizados son los de luz azul fría para los sistemas de blanqueamiento; los aparatos pueden ser láser de estado sólido como gaseoso.

El láser de argón es uno de los más difundidos para estos tratamientos, con un rango de 488 Nm (fig. 11-35).

El efecto de energía lumínica radiante puede reaccionar en el proceso si la sustancia blanqueadora posee compuestos fotocatalíticos y la cantidad suficiente de energía absorbida por los tejidos.

De los efectos que produce la radiación láser al interactuar sobre los tejidos dentarios los fotoquímicos y los fototérmicos son los que actúan en el proceso de blanqueamiento.

El efecto fotoquímico puede explicarse como las respuestas de absorción de energía láser y reacciones químicas en la zona de los tejidos.

El efecto fototérmico se produce por la interacción de la energía lumínica del rayo con los tejidos con liberación de calor.

Fuente de luz de arco de plasma

La fuente emisora de luz emplea un gas ionizado de alta energía y alta presión en presencia de una corriente eléctrica. Emite una luz de altísima potencia y de una elevada temperatura; la potencia duplica la de las lámparas de polimerización más modernas.

Se deben seguir estrictamente las instrucciones del fabricante debido a que las altas temperaturas que emite pueden provocar lesiones en los tejidos.

La aparatología emisora de radiaciones de alta energía no es indispensable para el proceso de blanqueamiento dentario sino una alternativa que disminuye los tiempos del tratamiento, ya que la luz y el calor son dos factores

Cuadro 50-2. *Lista de productos para realizar blanqueamiento profesional*

Producto y nombre del fabricante	*Porcentaje de peróxido de hidrógeno*	*Presentación comercial*	*Lámpara halógena y láser recomendado*
Hi Lite (SHOFU DENTAL)	22,7	Líquido + polvo	– Todas las lámparas halógenas – Argón láser – Sin lámpara
Opalescence Xtra (ULTRADENT)	32,9	Gel presentado en jeringa (listo para usar)	– Todas las lámparas halógenas – Todas las lámparas de plasma – Todos los láseres
Opalescence Xtra Boost (ULTRADENT)	38	Gel para activar en el momento de uso	– Sin lámpara halógena – Cualquier lámpara halógena
Polaoffice (SDI)	35	Líquido y polvo	– Sin lámpara halógena – Cualquier lámpara halógena
Poladay (SDI)	35	Gel	– Sin lámpara halógena – Cualquier lámpara halógena
Rembrandt Virtuoso Lightning (DEN-MAT)	33,9	Gel en jeringa (listo para usar)	– Virtuoso Xenon Power – Cualquier lámpara halógena – Sin lámpara
Rembrandt Xtra Comfort (DEN MAT)	30 (peróxido de carbamida)	Gel en jeringa	
Opalescence Quick (ULTRADENT)	35 (peróxido de carbamida)	Gel en jeringa para consultorio	

que producen la liberación rápida de oxígeno de los peróxidos.

En la actualidad existen en el mercado productos que poseen fotoiniciadores para acelerar aún más la reacción química.

Blanqueamiento ambulatorio

Este tipo de tratamiento es realizado por el paciente en su hogar y consiste en el uso de cubetas individuales en cuyo interior se coloca el gel blanqueador que se haya elegido.

Esta técnica puede emplearse en patologías leves y moderadas, y también combinarse con el tratamiento profesional en los casos cuya complejidad así lo requiera.

Los productos utilizados son con base en peróxido de hidrógeno en concentraciones que varían entre el 2 y el 15% y peróxido de carbamida entre el 10 y el 16% (fig. 50-23).

Confección de la cubeta para el tratamiento ambulatorio

Se obtienen impresiones de ambas arcadas y se efectúa el vaciado de los modelos en yeso, preferentemente de fraguado rápido, en forma de herradura, para construir las cubetas.

Para la confección de las cubetas se utiliza un aparato que cuenta con una fuente emisora de calor que ablanda el material termoplástico y que en el otro extremo posee una bomba de aspiración que realiza un vacío entre la

Cuadro 50-3. *Productos para blanqueamiento ambulatorio*

Nombre del producto	*Porcentaje de peróxido de carbamida*	*Presentación comercial*
Opalescence 10	10	Gel en jeringa saborizado
Opalescence PF	10,15-20 nitrato de potasio y flúor	Gel en jeringa saborizado
Rembrandt Lighten	10	Gel en jeringa saborizado
Rembrandt Xtra Comfort	16-22-30	Gel en jeringa saborizado
Viva Style	10-16	Gel en jeringa
Whitening System	16	Gel en jeringa saborizado
Zaris	10-16	Gel en jeringa
Nite White Excel 2Z	10-22	Gel en jeringa saborizado
Nite White Excel 2	16	
Nite White 2	16-22	
Polanight	16	Gel en jeringa saborizado
Optiwhite	10	Gel en frasco
Hexiben	10	Gel en jeringas

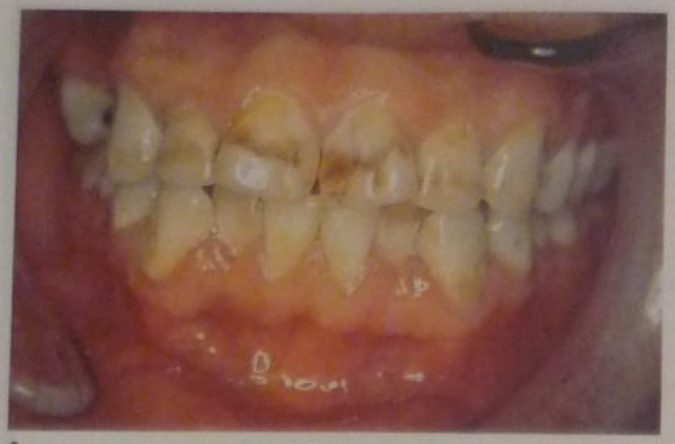

A

C

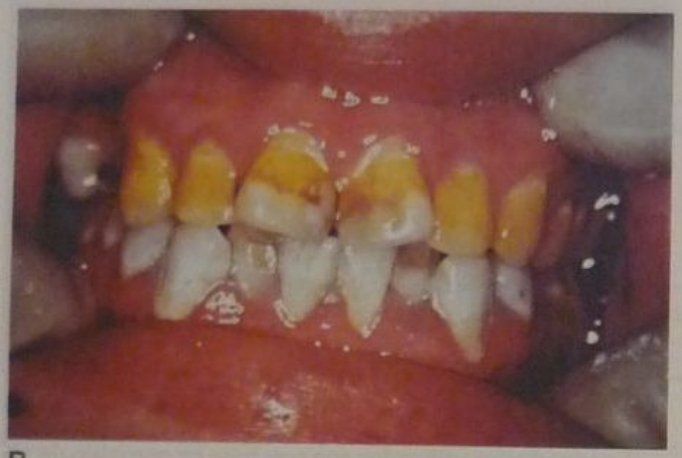

B

Fig. 50-22. Tratamiento profesional y ambulatorio combinados. Fluorosis grave. **A.** Preoperatorio. **B.** El paciente ingirió alimentos que degradaron severamente una capa gruesa de mucoproteínas e incorporaron gran cantidad de pigmentos. **C.** Resultado a las seis semanas con el gel blanqueador de peróxido de hidrógeno al 35% y tratamiento ambulatorio con peróxido de hidrógeno al 10%.

placa termoplástica reblandecida y el molde, adaptándolo perfectamente a su anatomía. Luego se corta con tijeras a una altura que no supere en 2 o 3 mm el límite cervical de todas las piezas dentarias.

Se instruye al paciente sobre cómo debe colocar el gel blanqueador dentro de la cubeta, sobre el borde interno de la pared externa. El tiempo de uso habitual puede ser de una hora, dos a tres veces al día. Algunos profesionales aconsejan su uso durante toda la noche.

La duración del tratamiento varía de acuerdo con el tipo de patología y el diagnóstico del profesional, pero por lo general es de entre seis y ocho semanas (figs. 50-24 a 50-28A). Las reacciones químicas del blanqueamiento se pueden observar en la figura 50-28B.

MICROABRASIÓN DEL ESMALTE

Durante el desarrollo de las técnicas de blanqueamiento que conocemos hoy en día se han probado distintos productos químicos para llegar al cambio de color dentario. Es así como en los comienzos de 1900 el doctor Kane (1926)[35] realizó microabrasiones con ácido clorhídrico y calor y obtuvo resultados satisfactorios.

El doctor Cavanaugh[36] ha experimentado con ácido clorhídrico, piedra pómez y una taza de goma montada en un micromotor a baja velocidad y obtuvo resultados muy favorables.

El doctor T. P. Croll ha desarrollado una fórmula que en la actualidad se comercializa con el nombre de Prema, que contiene ácido clorhídrico al 12%, carburo siliconado como abrasivo y gel de sílica.

Diagnóstico de las patologías por tratar

Primeramente debemos saber cuál es el efecto de la microabrasión sobre el esmalte dentario para poder discernir qué patologías podemos abordar con este tratamiento.

Las patologías que se podrán tratar con la microabrasión serán las que se encuentren exclusivamente dentro de la estructura adamantina y no superen los 0,2 mm de profundidad.[37]

Desmineralización

La desmineralización[38-40] se define como una perturbación en la formación del componente orgánico durante la amelogénesis que produce manchas marrones, manchas blancas opacas y otros cambios de color.

Éstas pueden tener etiologías certeras como exposiciones a concentraciones altas de flúor durante la amelogénesis (fluorosis) o poco ciertas (posibles traumatismos, retardos de erupción, etc.).

La distribución de ellas puede ser parcial en una pieza dental o encontrarse en toda la dentición.

Descalcificaciones y remineralizaciones

Las descalcificaciones[41] son producidas por la presencia constante de placa bacteriana y el ataque ácido producida por ella. En estos casos la terapéutica indicada comprende desde aplicaciones de flúor para remineralizar la zona, que luego de éstas podrían aparecer manchas marrones en las zonas tratadas, hasta la Operatoria dental para devolver o reconstruir el tejido perdido.



A

B

Fig. 50-23. A. Gel blanqueador para tratamiento ambulatorio Opalescense al 10%. Se presenta en varios gustos. **B.** Gel blanqueador ambulatorio al 16% (VivaStyle, Vivadent).

Técnica clínica

Podemos contar con dos maneras de llevar a cabo esta técnica:

Microabrasión química y física: los productos químicos utilizados, sobre todo el ácido clorhídrico y los abrasivos, no pueden penetrar la matriz del esmalte. El efecto producido se denomina *abrasión*; ésta es realizada por la baja velocidad y los componentes abrasivos y la erosión es llevada a cabo por el ácido (cuadro 50-4, figs. 50-29 y 50-30).

Microabrasión física: se realiza con piedras de diamante extrafino en alta velocidad y produce directamente la disolución del tejido dentario.

En el cuadro 50-5 se compara la cantidad de esmalte perdido durante las distintas técnicas más conservadoras para eliminar los cambios de color dentario (fig. 50-31).

Procedimientos clínicos

- Aislación absoluta del campo operatorio.
- Aplicación de una pasta de piedra pómez mezclada con ácido clorhídrico al 12% montada en una taza de goma a bajas revoluciones sobre la mancha por tratar.
- Tratar cada superficie no más de 5 segundos, lavar y enjuagar con abundante agua durante 15 segundos eliminando todos los residuos con aspiración de alta potencia.

Fig. 50-24. Modelo en forma de herradura con espaciadores basados en siliconas fotopolimerizables, para dar espacio al gel blanqueador.

- No aplicar el preparado más de 5 veces sobre la zona de alteración del color.
- Una vez finalizado el tratamiento realizar topicaciones de flúor sobre las piezas aisladas.
- Pueden llevarse a cabo 2 sesiones si son varias las piezas por tratar (figs. 50-32 y 50-33).

Resultado a largo plazo sobre el esmalte tratado

El resultado de la microabrasión sobre el esmalte dentario es permanente puesto que el esmalte alterado por la mancha es eliminado. Luego del tratamiento el tejido aparece liso y brillante. Los estudios microscópicos realizados han mostrado que la capa superficial queda sin espacios interprismáticos normales y se produce una fusión de ellos. Este cambio no bloquea la acción del ácido fosfórico durante las técnicas adhesivas ni otras técnicas conservadoras como el blanqueamiento profesional y ambulatorio.

Los pacientes tratados no presentan sensibilidad posoperatoria debido a que los componentes no atraviesan el esmalte como los productos utilizados en técnicas blanqueadoras.

Estudios comparativos han revelado que luego de tratada la superficie adamantina la adhesión de la placa bacteriana disminuye de manera significativa.

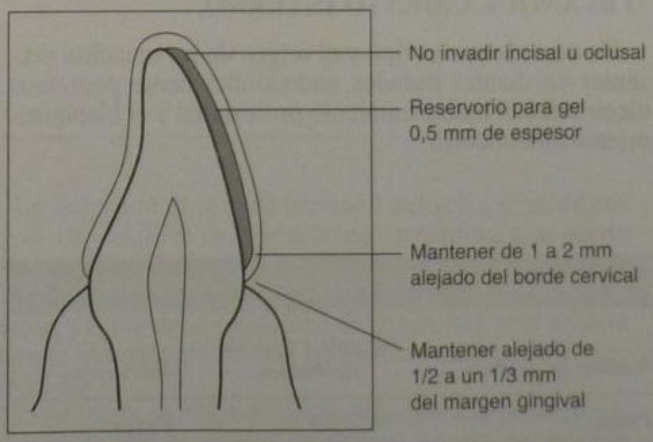

Fig. 50-25. Respetando este diseño de cubeta se evitará el desborde del gel por gingival. Así se protegerá la encía de futuras irritaciones.



Fig. 50-26. Aparato de vacío para confeccionar cubeta individual para blanqueamiento ambulatorio.

Fig. 50-27. Cubeta sin recortar.

Conjugación de técnicas

El blanqueamiento, la microabrasión y las resinas adhesivas pueden conjugarse para corregir patologías cromáticas. En manchas extrínsecas recomendamos en primer lugar realizar microabrasión y luego, para bajar la tonalidad de las piezas dentarias, iniciar el blanqueamiento profesional y ambulatorio (fig. 50-34).

BLANQUEAMIENTO EN DIENTES NO VITALES O BLANQUEAMIENTO INTERNO

De acuerdo con el tipo y el origen de las manchas presentes en dientes tratados endodónticamente podremos elegir entre el blanqueamiento profesional y el blanqueamiento ambulatorio.

Estos tratamientos no deben realizarse en piezas dentarias con tratamientos endodónticos deficientes. Las piezas dentarias pigmentadas con elementos inorgánicos, como cementos que contienen plata precipitada y cementos con base en yodoformo, no van a responder al tratamiento convencional con peróxidos porque el mecanismo de acción del blanqueamiento dentario es la oxidación de los productos orgánicos y no de los inorgánicos.

Para este tipo de alteración del color las técnicas son más radicales: limpieza con solventes para el yodoformo y eliminación mecánica de la dentina pigmentada, por ejemplo, con sales de plata producidas por la amalgama.

Blanqueamiento profesional

Una vez diagnosticado el origen del cambio de color se aísla a la perfección el diente con dique de goma y se realiza una correcta apertura con rectificación de todas las paredes de la cámara pulpar y eliminación de lugares retentivos donde pudieran haber quedado restos orgánicos (fig. 50-35).

Luego se desobtura el tercio coronario del conducto hasta una altura que no supere más de 2 mm apicalmente el epitelio de unión periodontal. No debe sobrepasarse esta altura porque por la dirección de los conductillos dentinarios el peróxido podría llegar al periodonto y producir una inflamación importante que terminaría en una resorción cementodentinaria externa. A continuación se confecciona un tapón con algún tipo de cemento encima de los conos de gutapercha para evitar que los geles filtren a través de los conos (fig. 50-36A). Se coloca el gel blanqueador dentro de la cámara pulpar y se lo sella herméticamente. Se lo deja entre 20 y 30 minutos. Se puede repetir la aplicación varias veces de acuerdo con el criterio profesional hasta obtener un resultado satisfactorio.

Cuadro 50-4. *Marcas comerciales de microabrasivos*

Nombre del producto	*Porcentaje de ácido clorhídrico*	*Fabricante*
Prema	12	Premier
Opalustre	6,6	Ultradent

Cuadro 50-5. *Comparación de la pérdida de esmalte entre técnicas para eliminar decoloraciones*

Técnica clínica	*Esmalte perdido*
Blanqueamiento	Ninguno
Microabrasión química y física	10 a 20 micrones por aplicación
Microabrasión física	100 micrones, aproximadamente
Carillas	De 0,3 a 0,7 mm en promedio

Fig. 50-28. Blanqueamiento ambulatorio. **A.** Paciente con la cubeta colocada. **B.** Reacción química del blanqueamiento que ilustra algunas de las reacciones químicas más comunes en asociación con el proceso de blanqueamiento. Se muestran los cambios visibles en el diente (*columna izquierda*), las reacciones químicas (*columna central*) y las conversiones químicas (*columna derecha*) que tienen lugar durante el proceso de blanqueamiento. El proceso de blanqueamiento va de arriba hacia abajo. Nótese que la cantidad óptima de blanqueamiento, que se denomina *punto de saturación* y se refiere al blanqueamiento máximo alcanzado, ocurre en el medio. Más blanqueamiento sólo deterioraría el material.

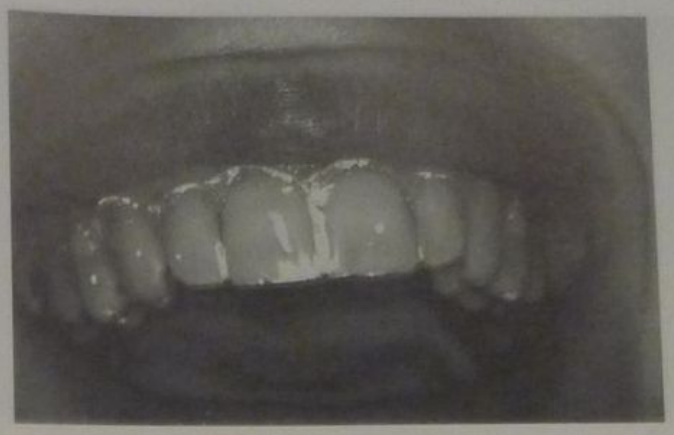

A

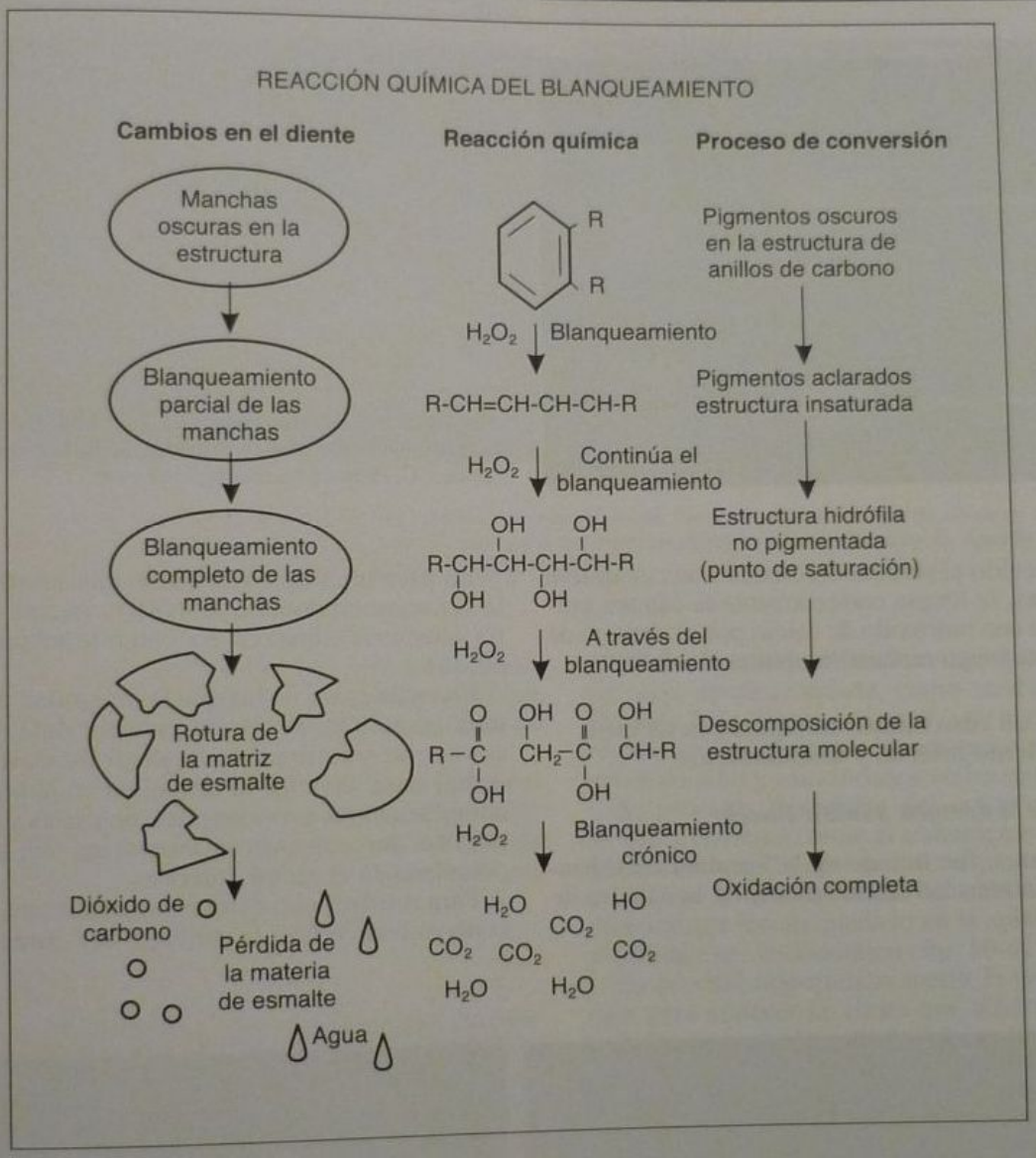

B

Las concentraciones de los geles sobre la base de peróxido varían entre un 30 y un 35%. Los geles pueden mezclarse con perborato se sodio, que también oxida los componentes orgánicos.

Otra de las alternativas consiste en utilizar los peróxidos de carbamida al 35%.

Blanqueamiento ambulatorio

Para el tratamiento ambulatorio deben seguirse los mismos pasos del caso anterior.

Lo que varía es la concentración del gel, que es de entre el 10 y el 15% de peróxido de carbamida, que puede estar mezclado con perborato de sodio o no. También se lo suele dejar con una mezcla de perborato y agua solamente, ya que tiene capacidad de oxidación, y se sella la entrada al conducto lo más herméticamente posible (fig. 50-36 B).

El paciente se retira de la consulta hasta la próxima cita, para la que se espera un tiempo no menor de siete días. Este procedimiento se puede repetir varias veces hasta que el resultado sea satisfactorio (fig. 50-37).

A



C

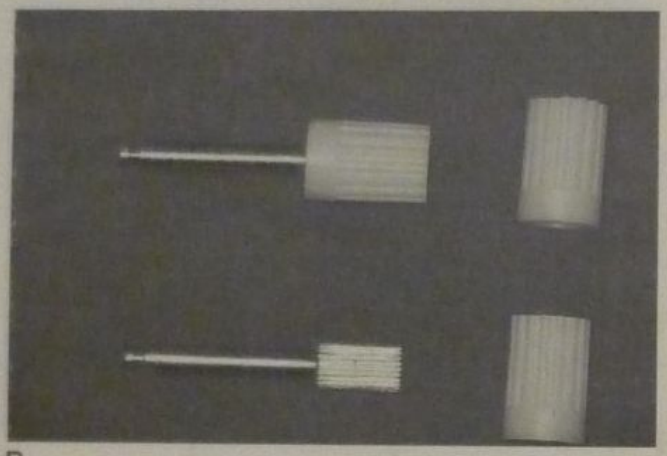

B

Fig. 50-29. Presentación comercial del Prema (Premier). **A.** Recipientes que contienen el ácido clorhídrico. **B.** Tazas montadas para baja velocidad. **C.** Puntas para aplicación manual.

Una vez obtenido el resultado deseado con cualquiera de estas técnicas, se limpia correctamente la cámara pulpar y se la llena con hidróxido de calcio por el término de una semana para luego realizar la obturación definitiva.

Resolución de un caso clínico utilizando la técnica de blanqueamiento interno y ambulatorio

Caso clínico de la doctora Sandra Rocchi

Este caso clínico fue tratado en la Facultad de Odontología de la Universidad Maimónides, en la cátedra de Operatoria dental.

La paciente llegó solicitando una solución estética y a la vez conservadora de su incisivo lateral, ya que no quería someterse a una corona, como le habían sugerido (fig. 50-38).

En estos casos en los que la integridad de la pieza dentaria es óptima, la opción convencional de realizar una corona no solo implica un gasto excesivo de estructura dental sana: también la dificultad en la higiene, posibles complicaciones periodontales, oclusales y el gran desafío estético que consiste en armonizar una sola corona de porcelana en el sector anterior.

Para resolver con éxito estos tratamientos es necesario conocer con certeza la etiología del cambio de color.[42]

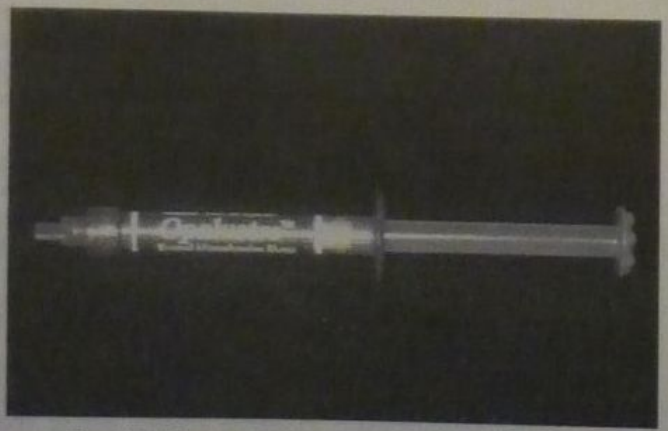

A

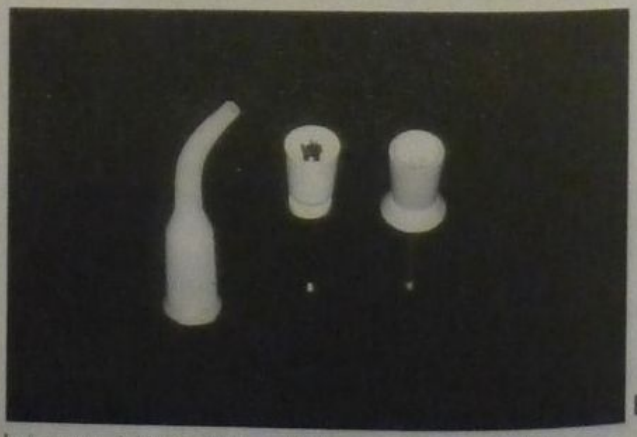

B

Fig. 50-30. Presentación comercial del Opalustre (Ultradent). **A.** Jeringa con ácido clorhídrico. **B.** Tazas y puntas aplicadoras.

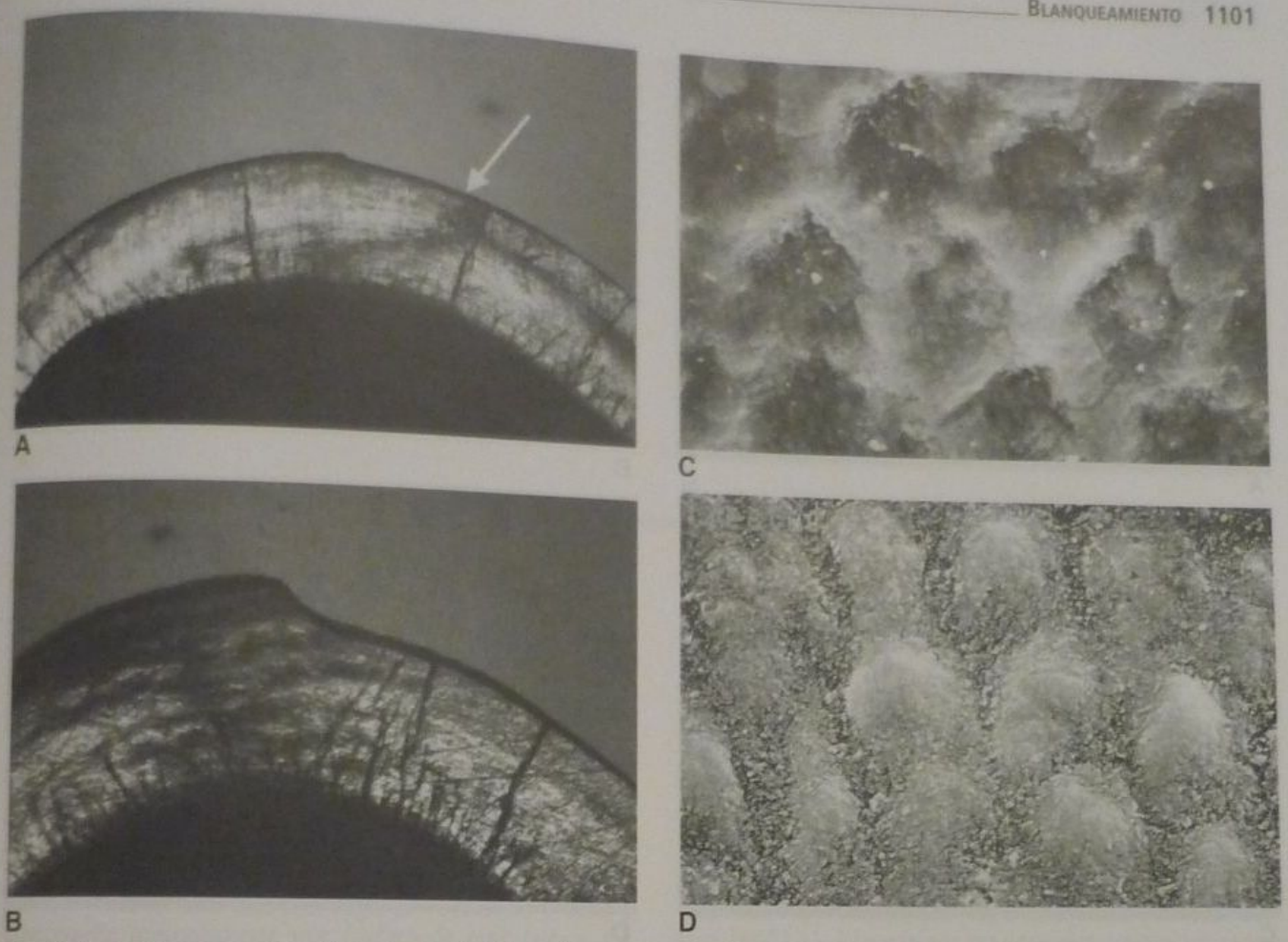

Fig. 50-31. A. Microscopia óptica de la eliminación del esmalte con microabrasión. Se observa la diferencia de altura en el esmalte (flecha). **B.** Ídem, con mayor aumento. **C.** Microscopia electrónica de barrido. Esmalte: espacios interprismáticos normales. **D.** Aspecto de los espacios interprismáticos eliminados con la microabrasión. (Gentileza de Theodore P. Croll.)

La reabsorción radicular externa en estos casos constituye una complicación importante. El paciente deberá conocerla para comprometerse a concurrir a los controles anuales posoperatorios.[43]

El blanqueamiento de dientes no vitales con perborato de sodio y agua destilada constituye una alternativa a las soluciones protésicas muy satisfactoria y respetuosa de los tejidos dentarios que han sufrido una alteración del color.[44,45]

Secuencia clínica

Las características clínicas del caso muestran un estado periodontal bueno y un aspecto vestibular del 2.2 oscurecido (fig. 50-38) con integridad de la corona, sin fisuras y con una restauración de clase III sin filtración marginal. El control radiográfico muestra una imagen radiolúcida periapical en vías de reparación y una condensación lateral aceptable (fig. 50-39).

Según la anamnesis del paciente se deduce que el oscurecimiento de la pieza dentaria ocurrió luego de recibir el tratamiento endodóntico. El diagnóstico de esta alteración de color es de origen intrínseco, local, provocado por los restos de material endodóntico con un diagnóstico previo de necrosis pulpar.

Para recibir un blanqueamiento interno, el conducto radicular debe tener como condiciones un correcto tratamiento endodóntico y una buena condensación lateral, mientras que la pieza dentaria debe tener una corona con suficiente remanente dentario sano donde hay que remover toda dentina cariada, como también restauraciones filtradas. Los dientes con grietas en el esmalte se deberán evaluar ya que el agente blanqueador podría difundirse a través de ellas y causar daños en los tejidos peridentarios.

Se procede al registro del color preoperatorio (fig. 50-40) y posteriormente al aislamiento absoluto. Una vez aislada se hace la apertura de la pieza por blanquear, la cual tiene como finalidad la eliminación de ángulos muertos que hayan quedado en la apertura realizada para el tratamiento endodóntico (fig. 50-41).

Es de vital importancia medir la profundidad de sondaje para conocer la altura que tendrá nuestro tapón de sellado cervical a la entrada del conducto. Éste deberá seguir la forma de inserción epitelial externa para evitar reabsorciones posteriores[2] (fig. 50-42), dejando libres los conductillos cervicales para recibir la acción del agente blanqueador (véase fig. 50-36A).

El tapón se forma colocando en primer lugar hidróxido de calcio fraguable para la localización de la entrada del conducto en caso de retratamiento de éste (fig. 50-43). Luego se coloca cemento de ionómero vítreo (fig. 50-44) sobre el hidróxido de calcio para sellar la entrada del conducto. Puede reemplazarse por fosfato de cinc, el cual no se adhiere al diente pero otorga mayor facilidad para la compactación del material en la entrada del conducto.

Se utilizó la técnica de perborato de sodio por considerarla la más inocua y menos agresiva. Usado sin mezcla,

A

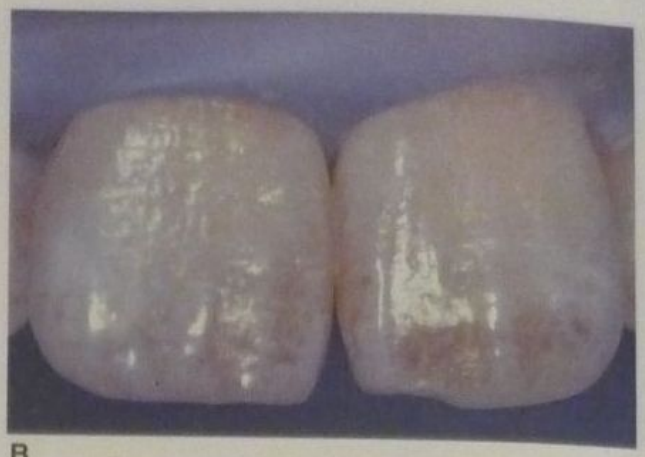

B

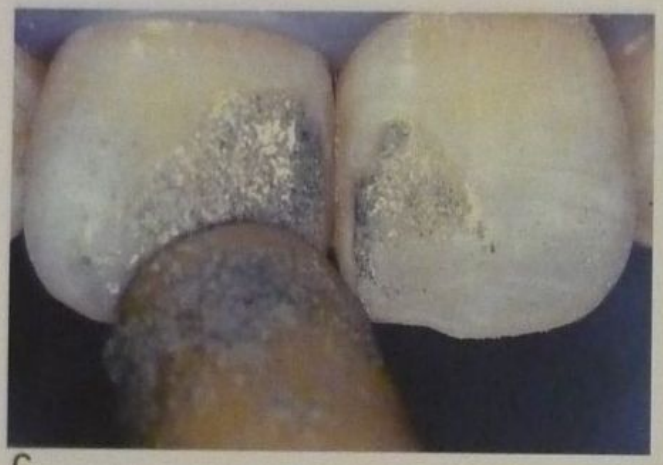

C

D

E

Fig. 50-32. A. Preoperatorio. **B.** Aislación absoluta. **C.** Aplicación de Prema. **D.** Aplicación de flúor. **E.** Posoperatorio.

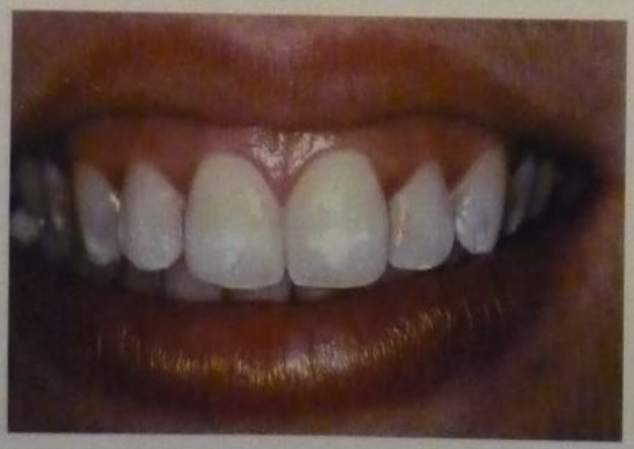

A

B

Fig. 50-33. A. Preoperatorio. **B.** Posoperatorio.

A

B

Fig. 50-34. Conjunción de técnicas: microabrasión y blanqueamiento profesional. **A.** Preoperatorio. **B.** Posoperatorio.

el perborato de sodio es un agente oxidante que promueve el blanqueamiento interno continuo cuando se coloca en forma de pasta en el interior de la cámara pulpar mezclado con agua destilada (fig. 50-45).

Se llevó el perborato de sodio a la cavidad; debía tener una consistencia con la cual sea posible usar un portaamalgama. Se condensó con torunda de algodón para absorber la humedad de la mezcla (figs. 50-46 y 50-47). Como obturación provisoria se colocó Cavit (previamente se colocó una torunda de algodón en forma de hilacha para facilitar la adaptación del material provisorio) (fig. 50-48) y sobre éste una fina capa de ionómero vítreo, el que puede reemplazarse por fosfato de cinc (véase fig. 50-36B).

Hay que tener en cuenta que el color tiende a recidivar, por lo tanto se deben realizar como mínimo tres sesiones con perborato de sodio hasta lograr el sobreblanqueamiento del diente y esperar la estabilización del color antes de su obturación definitiva (cerca de 2 semanas).

Una vez logrado el sobreblanqueamiento se obturó la cavidad con hidróxido de calcio puro durante 14 días para alcalinizar el medio y evitar posibles resorciones dentinarias externas.

Con posterioridad se realizó, a pedido de la paciente, el blanqueamiento ambulatorio para blanquear el color natural de sus dientes en el resto de las piezas dentarias.

En el examen preoperatorio se deberá evaluar si el paciente presenta caries, restauraciones filtradas, cuellos al descubierto, enfermedad periodontal o sensibilidad dentinaria. Si el paciente presentara cualquiera de estas situaciones se deberán tratar previamente al tratamiento blanqueador. Es importante también registrar tanto en imágenes como en la ficha del paciente el color preoperatorio de las piezas dentarias (fig. 50-49).

Se confeccionó la cubeta según la técnica descripta en este capítulo (figs. 50-24 a 50-27 y fig. 50-50) y se realizó la prueba en boca controlando el ajuste gingival (al presionar por oclusal no debe desbordar por cervical) (fig. 50-51A). Los efectos no deseados (encías irritadas; garganta irritada; acidez estomacal; problemas oclusales) podemos evitarlos obteniendo un correcto ajuste cervical de la cubeta. Esto puede lograrse realizando desgastes en la zona de los cuellos dentarios en el modelo de yeso, lo que favorecerá el sellado gingival. En caso de interferencia en la oclusión, se podrán excluir los últimos molares en el diseño o seleccionar el grosor más delgado para la confección de la misma.

Para el tratamiento se utilizó un gel blanqueador al 15% con base en peróxido de carbamida (fig. 50-23) ya que es el indicado para el tratamiento ambulatorio.

Se debe instruir al paciente acerca de la correcta colocación del gel blanqueador sobre la cara vestibular de la

A

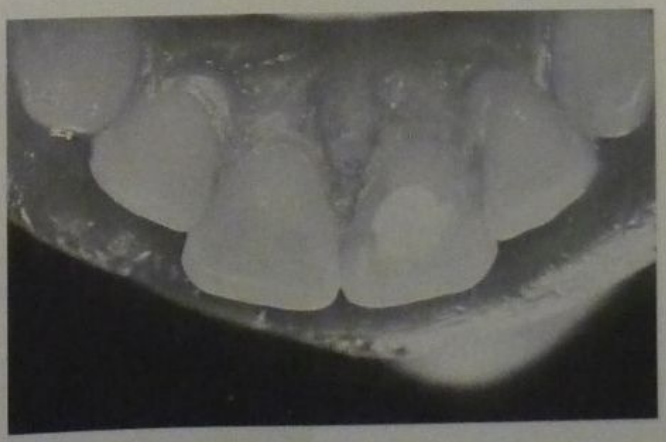

B

Fig. 50-35. Blanqueamiento en dientes no vitales. **A.** Se desobtura el tercio coronario del conducto y se coloca cemento en la entrada de los conos de guta. **B.** Cavidad cerrada con ionómero con el gel blanqueador en su interior.

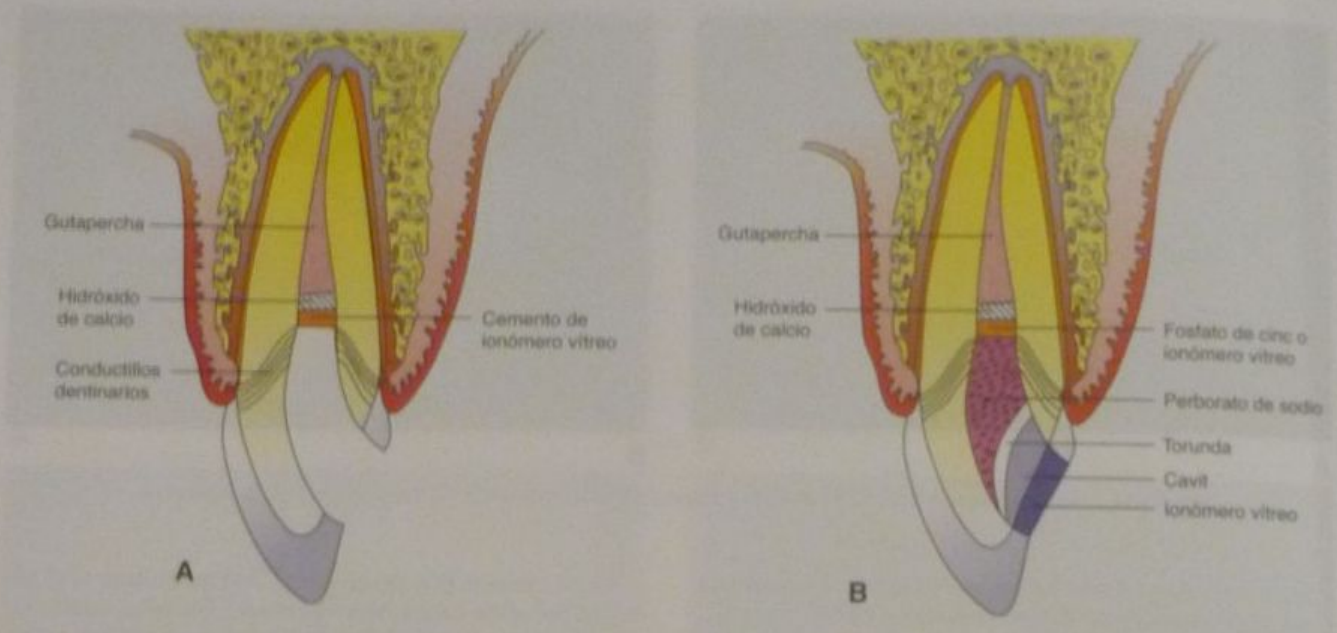

Fig. 50-36. A. Tapón de sellado en la entrada del conducto dejando libres los conductillos cervicales para recibir la acción del agente blanqueador. **B.** Figura que esquematiza los diferentes pasos del blanqueamiento interno. Nótese que los túbulos dentinarios se encuentran expuestos a la acción del agente blanqueador. (Tomadas y modificadas de Baratieri LN.[40])

Fig. 50-37. A. Preoperatorio de cambio de coloración por traumatismo. **B.** Posoperatorio de blanqueamiento interno.

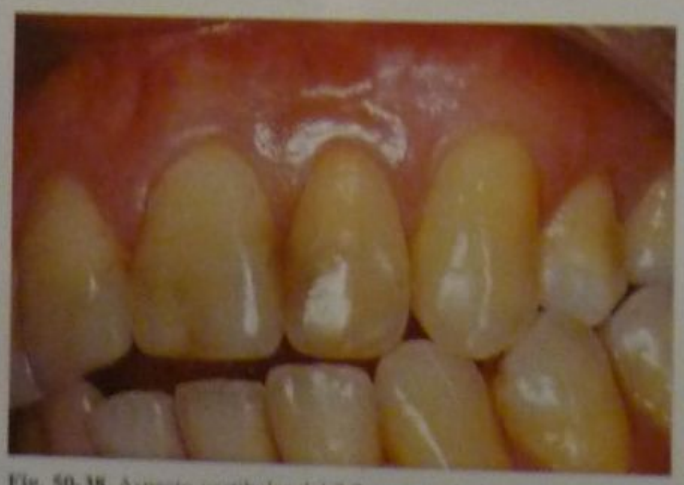

Fig. 50-38. Aspecto vestibular del 2.2 oscurecido luego de recibir tratamiento endodóntico.

ig. 50-39. Control radiográfico de la pieza tratada endodónticamente.

Fig. 50-40. Registro del color preoperatorio.

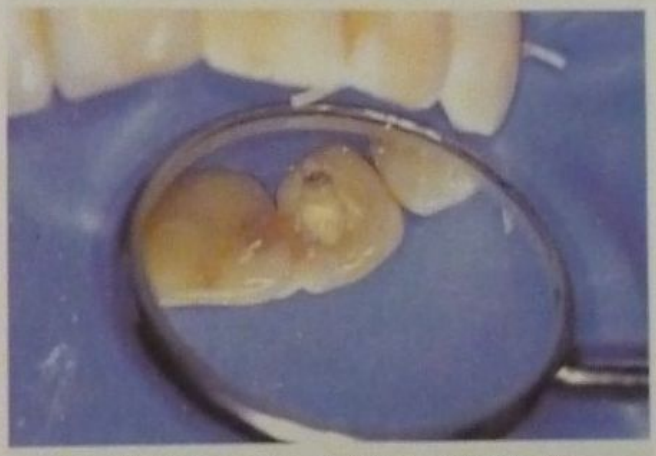

Fig. 50-41. Apertura y eliminación de ángulos muertos.

A

B

Fig. 50-42. A y **B.** Toma de la profundidad de sondaje para conocer la altura del tapón de sellado.

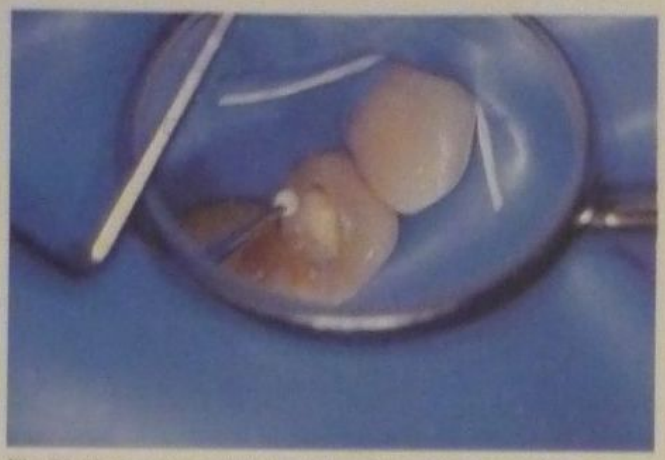

Fig. 50-43. Se coloca el hidróxido de calcio en la entrada del conducto.

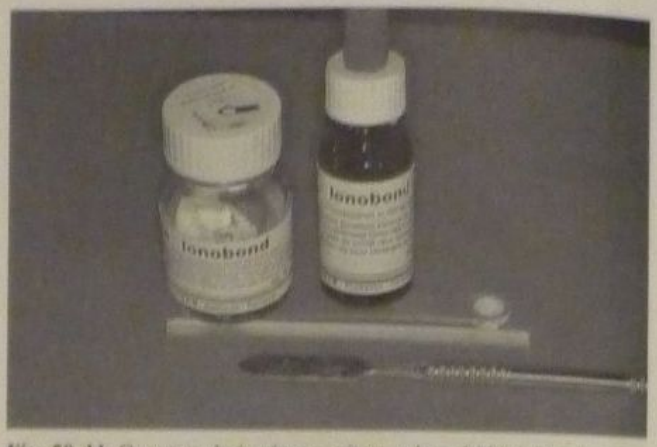

Fig. 50-44. Cemento de ionómero vítreo sobre el hidróxido de calcio para sellar la entrada del conducto. Puede reemplazarse por fosfato de cinc.

Fig. 50-45. Presentación del perborato de sodio puro.

Fig. 50-46. Transporte de perborato de sodio con portaamalgama.

Fig. 50-47. Condensación con torunda de algodón y absorción de la humedad de la mezcla.

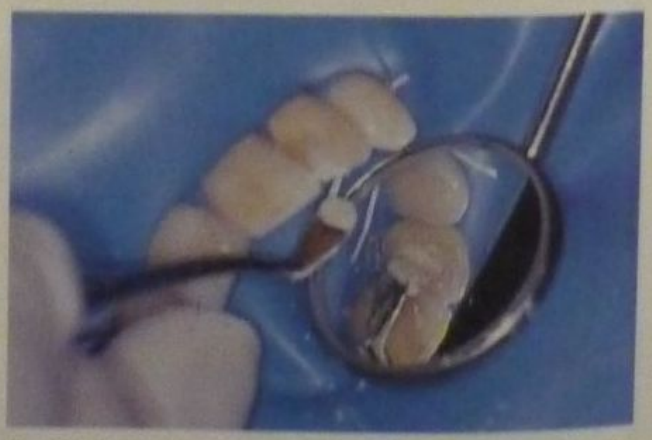

Fig. 50-48. Se coloca material de obturación provisoria (p. ej., Cavit) sobre una torunda. Luego se coloca ionómero vítreo sobre él. Puede reemplazarse por fosfato de cinc.

ubeta, y para eliminar los excesos de gel con gasa o ce-
illo húmedo y así evitar irritaciones de encía, garganta y
ucosa gástrica (fig. 50-51B).

Luego de 6 semanas de tratamiento ambulatorio se ob-
vo el color deseado por la paciente. Una vez logrado
se objetivo, se reemplazaron las obturaciones anteriores
igs. 50-52 y 50-53).

CONCLUSIONES

En la odontología conservadora y cosmética el blanqueamiento, la microabrasión y las resinas adhesivas deberán anteponerse a cualquier otra terapéutica en la que la pérdida de la estructura dentaria sea mayor para poder corregir las patologías cromáticas.

Fig. 50-49. Preoperatorio de 2.2.

Fig. 50-50. Cubeta recortada.

A

B

Fig. 50-51. A. Prueba de la cubeta en boca. **B.** Eliminación de los excesos de gel con una gasa.

Fig. 50-52. Posoperatorio a las seis semanas.

Fig. 50-53. Posoperatorio y el color final logrado.

Los tratamientos de blanqueamiento con peróxido de hidrógeno no afectan las restauraciones con composites, las coronas cerámicas o las incrustaciones.

Una vez realizado el tratamiento de blanqueamiento es conveniente esperar 72 horas como mínimo para indicar terapéuticas que utilizan técnicas adhesivas con el fin de permitir que se elimine todo el oxígeno de la matriz, que podría interferir en la correcta adhesión.

REFERENCIAS

1. Arens. D. Función del blanqueamiento en la estética. Clínica Odontol Americana 1989; 33(3):333-352.
2. Feinman RA, Goldstein RE, Garber DA. Bleaching Teeth. Chicago: Quintessence Books 1987, 10.
3. Westlake A. Bleaching teeth by electricity. Am J Dent Sci 1986; 29:101-3.
4. Abbott C. Bleaching discolored teeth by means of 30% perhidrol and electric light rays. J Allied Den Soc 1980; 13:259-261.
5. Prinz H. Recent improvements in tooth bleaching. Dent Cosmos 1924; 66:558-560.
6. Aprile H. Blanqueamiento de dientes veteados. Rev Estomat Habana 1951.
7. Zack L, Cohen G. Pulp response to externally applied heat. Oral Surg Oral Med Oral Path 1965; 19:515-17.
8. Cohen S, Parkins MF. Bleaching tetracycline-stained vital teeth. Oral Surg Oral Med Oral Path 1970; 29:465-471.
9. Haywood VB, Heymann HO. Nightguard vital bleaching. Quintessence Int 1989; 20:697-99.
10. Sutcliffe P. Extrinsic teeth stains in children. Dent Practit 1967; 17:175-179.
11. Theilade J, Slots J, Fejerskov O. The ultraestructure of black stain on human primary teeth. Scand J Dent Res 1973;81:528-532.
12. Egegen KH. Interaction between human saliva and various "hidroxyapatite" surfaces. In: RM Frank & SA. Leach (edit.). Surface and colloid phenomena in the oral cavity: Methodological Aspects. London: IRL Press Ltd, 1982; pp 227-237.
13. Sonju T. Investigation of Some Salivary Glycoproteins and Their Possible Role in Pellicle Formation. Thesis. Norway, University of Oslo, 1975.
14. Leach SA, Saxton CA. An electron microscopic study of the acquired pellicle and plaque formed on the enamel of human incisors. Arch Oral Biol 1966; 11:1081-1094.
15. Tinanoff N, Brady JM, Gross A. The effect of NaF and SnF2 mouthrinses on bacterial colonization of tooth enamel: TEM and SEM studies. Caries Res 1976; 10:415-426.
16. Nordbo H. Discoloration of dental pellicle by tannic acid. Acta Odontol Scan 1977; 35:305-310.
17. Addy M, Prayitno S, Taylor L, Cadogan S. An in vitro study of the role of dietary factors in the aetiology of tooth staining associated with the use of clorhexidine. J Periodont Rest 1979; 14:403-410.
18. Braverman JBS. Biological oxidation-enzymatic browning: Non-enzymatic browning. In: Introduction to the Biochemistry of Foods. Elsevier, Amsterdam, London, New York, 1963:286-313.
19. Meyer LH. Food Chemistry. Reinhold Book Corporation, New York, Amsterdam, London, 1960; 97-100, 250-254, 259, 261.
20. Harrison JWE, Salisbury GB, Abbott DD, Packman EW. Effect of enzyme-toothpastes upon oral higiene. J Periodont 1963;34:34-37.
21. Berk Z. Non-enzymic Browning. In: Braverman's introduction to the Biochemistry of Foods. Elsevier. Amsterdam, Oxford, New York, 1976; 149-167.
22. Pohto M. Exogena patologiska retningar och forandringar. En: Nordisk Larok Y Kariologi, 413-446. Y Ericsson (edit.). Sveriges Tandlakarforbunds Forlagsforening. Stockholm, 1967.
23. Vogel RL. Intrinsec discoloration of the dentition. J Oral Med 1995; 30:99-104.
24. Bailey RW, Christen AG. Bleaching of vital teeth stained with endemic dental fluorosis. Oral Surg 1968; 26:871.
25. Feinman RA, Goldstein RE, Garber DA. Bleaching Teeth. Chicago: Quintessence Pub Co Inc, 1987.
26. Jordan RE. Esthetic composite bonding. Toronto: BC Deker Inc 1986; 94-105.
27. Jordan RE, Suzuki M, Hunter JK, et al. Conservative treatment of the tetracycline stained dentition. Alpha Omegan 1981; 74(4):41-49.
28. Boksman L, Jordan RE. Conservative treatment of the stained dentition; vital bleaching. Aust Dent J 1983;28(2):76.
29. Jordan RE, Boksman L. Conservative vital bleaching treatment of discolored dentition. Compend Contin Educ Dent 1984; 5:803-808.
30. Berman LH. Intrinsic staining and hipoplastic enamel: etiology and treatment alternatives. Gen Dent 1982 30:484-488.
31. Bevelander G, Rolle GK, Cohlan SQ. The effect of tetracycline on the development of teeth. J Dent Res 1961; 40:1020-1024.
32. Mello HS. The mechanism of tetracycline staining in primary and permanent teeth. J Dent Child 1967; 34:478-487.
33. Jordan RE, Boksman L. Conservative vital bleaching treatment of discolored dentition. Compend Contin Educ Dent 1984; 5(10):803-808.
34. Feinman RA, Goldstein RE, Garber DA. Bleaching teeth. Chicago: Quintessence Publishing Co Inc 1987; 24-92.
35. Croll TP. Case of enamel color modification: 60 year results. Quintessence Int 1987;18:493-495.
36. Croll TP, Cavanaugh RR. Enamel color modification by controled hydrolrohidric acid-pumice abrasion: (II) Further examples. Quintessence Int 1986; 17:157-164.
37. Murrin JR, Barkmeier WW. Chemical treatment of vital teeth with intrinsic stain. Ohio Dent J 1982; 56(11):6-10.
38. Schulze C. Developmental abnormalities of the teeth and jaws. In: Gorling RJ, Goldman HM, eds. Thoma's Oral Pathology. 6th ed, vol I. St. Louis: CV Mosby Co; 1970.
39. Eisenberg E, Bernik SM. Anomalies of the teeth with stains and discolorations. J Prev Dent 1975; 2:7-20.
40. Ulvestad H, Lokken P, Mjorud F. Discoloration of permanent front teeth of 3,157 Norwegian children due to tetracycline and other factors, Scan J Dent Res 1978; 86:147-152.
41. Croll TP. Enamel microabrasion for removal of superficial dysmineralization and decalcification defects. J Am Dent Assoc 1990; 120:411-415.
42. Kohen S, De Franceschi C, Rodríguez G. Estética del color dentario: Blanqueamiento Integral. Masson Doyma, Buenos Aires, 2002.
43. Trope M. Cervical root resorption. J Amer Dent Assoc 1997, 128:56-59.
44. Van B. Haywood. Historia, seguridad y efectividad de las técnicas de blanqueamiento actuales y aplicaciones de la técnica de blanqueamiento vital nocturno. Quintessence (ed. esp.) 1994; 7(9):12-30.
45. Schriever A, Becker J, Heidemann D. El blanqueamiento de dientes no vitales con tinciones mediante el método walking bleach. Quintessence (ed. esp.) 1994; 7(2):20-28.
46. Baratieri LN. Clareamiento dental. Quintessence Books, Chicago, IL, 1994.

51

Carillas estéticas

Julio Barrancos Mooney y Patricio J. Barrancos

INTRODUCCIÓN

La carilla labial estética o recubrimiento bucal total es un recurso excelente para la rehabilitación estética y funcional de uno o más dientes del sector anterior de la boca que presenten alteraciones cromáticas, morfológicas o de alineación por las siguientes causas:

1. Obturaciones antiguas deficientes
2. Obturaciones pigmentadas por filtración marginal
3. Pigmentaciones endógenas (tetraciclinas, diente veteado, envejecimiento)
4. Pigmentaciones exógenas por café, té, mate o tabaco
5. Hipoplasias
6. Manchas adamantinas blancas, grises o marrones
7. Anomalías morfológicas de posición, de forma y de tamaño
8. Malposiciones leves
9. Restablecimiento de guías incisales
10. Fracturas o caries extensas

Las pigmentaciones endógenas pueden limitarse al esmalte o afectar también la dentina, caso en el que el tratamiento es algo más laborioso y complejo.

Para obtener un mejor resultado estético debe procurarse confeccionar carillas de a pares, por ejemplo, ambos incisivos centrales o los seis dientes anteriores, dado que es muy difícil lograr el color y la forma exactos si se hace una sola carilla.

La carilla estética es un tratamiento complementario o alternativo de los métodos de blanqueamiento y microabrasión (cuadro 51-1 y figs. 51-1 a 51-6).[1-11] El blanqueamiento previo de la sustancia dura dental presenta varias ventajas: escasa preparación, menos dentina expuesta, mejores resultados estéticos y menor interferencia en la transmisión de la luz[12] (véase cap. 50).

Fig. 51-1. Obturaciones deficientes.

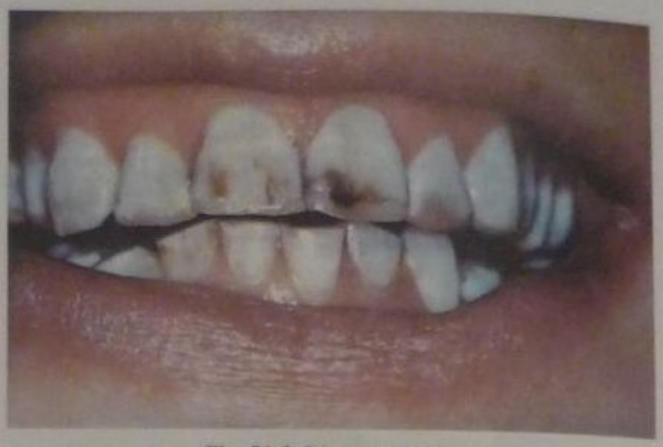

Fig. 51-3. Dientes veteados.

Indicaciones

En la mayor parte de los casos citados anteriormente puede recurrirse a las carillas estéticas cuando se han intentado sin éxito otros métodos de mejoramiento cromático como el blanqueamiento vital, el blanqueamiento no vital desde la cámara pulpar y la microabrasión[13-17] (véase cap. 50).

Para resolver con éxito el caso clínico es necesario que a) exista esmalte suficiente en cantidad y espesor, b) la corona clínica tenga un tamaño normal, c) el paciente posea hábitos higiénicos adecuados y d) la articulación sea favorable a la permanencia de la restauración.

Contraindicaciones

Las carillas labiales están contraindicadas: 1) en dientes con coronas clínicas muy cortas, 2) en dientes con erosiones gingivales muy extensas, 3) en dientes con poco esmalte bucal y mucha dentina expuesta, 4) en pacientes con hábitos oclusales lesivos o traumáticos, por ejemplo, bruxismo, onicofagia o hábitos artesanales, 5) en oclusión borde a borde, 6) en pacientes con hábitos higiénicos deficientes, 7) en dientes con grandes restauraciones en sus caras proximales, 8) en dientes con caries extensas, 9) en dientes con coronas clínicas debilitadas, 10) en dientes con movilidad por enfermedad periodontal y 11) en dientes con pigmentación muy oscura (cuadro 51-2).[18-22]

Fig. 51-2. Cambio de color por tetraciclina.

Clasificación

Según el material utilizado en su confección las carillas estéticas pueden ser: a) de composite a mano alzada (técnica directa), b) de composite sobre modelo (técnica indirecta), c) de cerómero, d) de porcelana y otras cerámicas y e) de porcelana elaboradas a máquina (cuadro 51-3). Antiguamente se hacían de acrílico, pero en la actualidad este material ha caído en desuso.

Las superficies preparadas de forma mínimamente invasiva y sin alteración cromática constituyen la base para el resultado estético de las carillas de cerámica o de composite altamente translúcidas adheridas y evitan, simultáneamente, que se vea afectada la transmisión lumínica. Este fenómeno se conoce como "efecto lente de contacto". El material ideal de sustitución del esmalte dental acromático debería poseer, por esta razón, un elevado grado de translucidez (fig. 51-7).[12]

Las carillas de composite a mano alzada se confeccionan directamente en la boca y en una sola sesión clínica; la cara labial, previamente tallada, se reconstruye con composite colocado mediante técnica adhesiva.

Las carillas de composite, cerómero o porcelana sobre modelo se elaboran en dos o más sesiones clínicas: primero se talla el diente, luego se toma una impresión de la boca con materiales elásticos para obtener el modelo de trabajo y sobre éste se confecciona la carilla, que luego se pega en la boca con cementos de composite.

Las carillas indirectas se fabrican en laboratorios especializados por colado o vaciado. Las carillas de porcela-

Cuadro 51-1. *Indicaciones*

1. Obturaciones deficientes
2. Obturaciones pigmentadas
3. Pigmentaciones endógenas
4. Hipoplasias
5. Manchas adamantinas
6. Pigmentaciones exógenas
7. Anomalías de forma y tamaño
8. Malposiciones
9. Fracturas o caries extensas

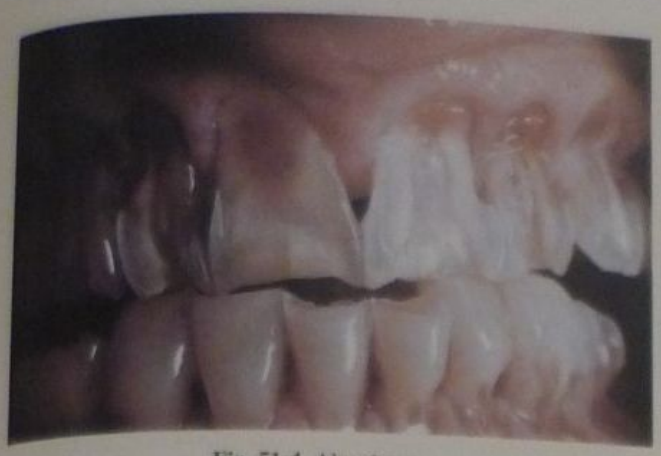

Fig. 51-4. Abrasiones.

na hechas a máquina se construyen mediante el tallado de un bloque de porcelana en tornos de precisión, según instrucciones recibidas de una computadora u otros dispositivos[23-27] (véanse caps. 54 y 55).

En el cuadro 51-4 se enumeran los materiales utilizados en la restauración con cada tipo de carillas.

Otros materiales utilizados son los opacificadores y modificadores de color comerciales. También se puede fabricar un opacificador artesanal, lo que se efectúa tomando una pequeña cantidad de polvo de dióxido de titanio con una cucharilla y mezclándola con dos o tres gotas de un adhesivo de composite hasta que quede de color blanco opaco. Si es necesario se matiza con pigmentos puros (gris, amarillo, marrón) (cuadro 51-5 y fig. 51-8).

Para el cementado de las carillas se prefieren los cementos de composite de fotocurado o de curado dual, aunque la tendencia actual es utilizar un composite líquido fotopolimerizable como medio de fijación.[28-31]

CARILLAS DE COMPOSITE A MANO ALZADA. TÉCNICA DIRECTA

Para las carillas de composite a mano alzada se utiliza un composite de fotocurado que permita obtener una superficie lisa y bien pulida. Pueden usarse los microhíbridos o los de micropartículas (cuadro 51-6).[32-38]

Los composites microhíbridos se están transformando en los composites universales; es decir, que se pueden utilizar en todas las situaciones clínicas porque poseen buena resistencia, opacidad y buen pulido. Esos composites por lo general tienen características mecánicas superiores a las de los composites de micropartículas y sus propiedades ópticas se asemejan más a las del diente. Son fáciles de manipular, se adhieren poco a los instrumentos y no se descascaran en pequeños espesores. Por otra parte, los composites de micropartículas son un poco menos resistentes al desgaste que los microhíbridos, pero esta propiedad desfavorable es compensada por el excelente pulido y la superficie absolutamente lisa que se puede obtener con ellos. La estética que se logra con estos composites no tiene rival y por eso muchos operadores sugieren el uso de una carilla de composite microhíbrido recubierta por una delgada capa de un composite de micropartículas (véanse caps. 37 y 38).

Cuadro 51-2. *Contraindicaciones*

1. Dientes cortos
2. Erosiones gingivales grandes
3. Poco esmalte bucal
4. Hábitos traumáticos
5. Oclusión borde a borde
6. Higiene deficiente
7. Grandes restauraciones
8. Caries múltiples
9. Coronas debilitadas
10. Enfermedad periodontal
11. Pigmentación muy oscura

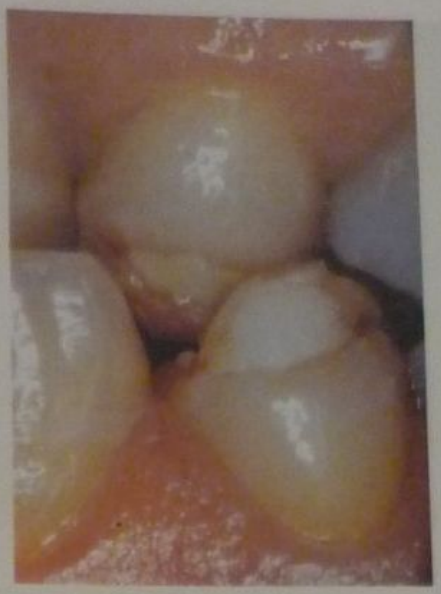

Fig. 51-5. Hipoplasia.

En la primera sesión clínica, después de las maniobras previas, se procederá a realizar el desgaste del esmalte de la cara labial del diente, para asegurar un espesor uniforme del composite y así lograr un buen efecto estético en la carilla y una correcta terminación gingival.

Maniobras previas

En el análisis previo del caso se obtendrá un modelo de estudio para el control de la forma y el tamaño de los

Fig. 51-6. Fractura grande.

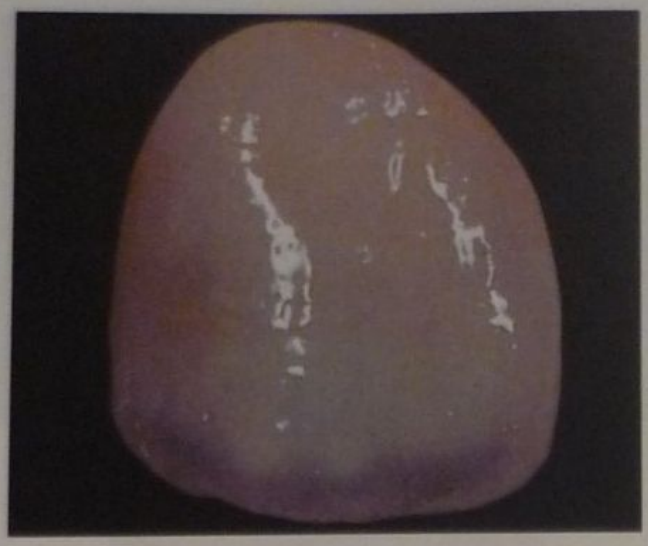

Fig. 51-7. Carilla de composite microhíbrido que reproduce la traslucidez y opalescencia natural del esmalte.

dientes anteriores y se tomarán medidas. Antes de comenzar el tallado, además de los procedimientos habituales anteriores a todo procedimiento odontológico (control de placa, enjuagatorio antiséptico, etc.) se realizarán las siguientes maniobras: 1) análisis de la oclusión, 2) evaluación del esmalte existente en la cara bucal, 3) verificación del tipo y la extensión de las manchas o pigmentaciones, 4) observación de las características anatómicas de la pieza dentaria, curvatura en ambos sentidos, condición y espesor del borde incisal, espesor bucolingual del diente, 5) control de la vitalidad pulpar, 6) en dientes con tratamiento endodóntico se colocará un refuerzo metálico dentro del conducto, 7) análisis del estado periodontal, 8) medición con sonda de la profundidad del surco gingival, 9) fotografía o imagen en color, 10) limpieza con cepillo y pómez de las caras bucales, 11) selección del color, 12) anestesia y 13) aislamiento y protección de los tejidos blandos (cuadro 51-7).

1. *Análisis de la oclusión.* En los pacientes con oclusión normal los dientes del maxilar superior ocluyen por fuera de los del maxilar inferior y esta situación clínica es favorable para las carillas en los dientes superiores.
   Si la articulación se invierte se favorece la confección de carillas en los dientes inferiores.
   Las mordidas borde a borde, traumáticas o con hábitos parafuncionales, como el bruxismo, son desfavorables para la confección de carillas estéticas.
2. *Evaluación del esmalte.* El esmalte existente en la cara bucal debe ser suficiente en cantidad y calidad para asegurar una buena adhesión. Si falta esmalte debido a la presencia de grandes restauraciones bucales o abrasiones hasta la dentina, la adhesión puede verse comprometida porque ésta ofrece mayores dificultades para lograr una unión estable con el composite.
3. *Verificación de pigmentaciones.* Si los cambios de color son muy profundos y atraviesan todo el esmalte el caso será más difícil de solucionar con una carilla a mano alzada y tal vez requiera una carilla de laboratorio (p. ej., fluorosis intensa, tetraciclinas, pigmentos posendodoncia). En cambio, si la pigmentación está limitada al esmalte se puede resolver con éxito con una carilla a mano alzada. En muchos casos se debe intentar antes el blanqueamiento.
4. *Observación de las características anatómicas.* Debe observarse la curvatura de la cara bucal en ambos sentidos para reproducirla luego en la carilla. Debe evaluarse el estado y el espesor del borde incisal para decidir si se lo conserva intacto o se lo reconstruye. Debe medirse con un calibre el espesor bucolingual del diente. Esta medición ayuda a evaluar la cantidad de esmalte existente en la cara bucal.
5. *Control de la vitalidad pulpar.* Es necesario saber si el diente es vital o no.
6. *Refuerzo endodóntico.* Si el diente tiene tratamiento endodóntico se debe colocar un refuerzo de la estructura dentaria, un perno colado, un tornillo, etc. (véase cap. 56).
7. *Análisis periodontal.* El diente deberá estar sano desde el punto de vista periodontal. Con una encía sana se obtendrá un buen resultado biológico y estético. Si la encía no estuviera sana habrá que normalizarla antes de confeccionar la carilla.
8. *Surco gingival.* Se debe medir con sonda la profundidad del surco para determinar el límite gingival de

Cuadro 51-3. *Clasificación de las carillas según el material*

a) De composite a mano alzada
b) De composite sobre modelo
c) De cerómero
d) De porcelana y otras cerámicas
e) De porcelana hechas a máquina

Cuadro 51-4. *Materiales*

a) Composite de microparticulas (Miris, Esthet X, Vitalescence y otros)
b) Composite híbrido (Herculite, Z 250 y otros)
c) Composite de microparticulas para carillas de laboratorio (Dentacolor, Isosit, Brilliant)
d) Composite híbrido para carillas de laboratorio (Clearfil, Herculite)
e) Cerómeros (Artglass, Targis, Belleglass y otros)
f) Porcelanas cosméticas (Cerinate y otras)
g) Porcelanas o vidrios especiales (D-Sign, Finesse All-Ceramic, y otros)
h) Cementos de composite de fotocurado o duales (Relyx Veneer, Variolink 2 y otros)
i) Composites fluidos como medios de fijación (Permaflo y otros)
j) Opacificadores y modificadores de color (Heliotint, Tetric Color y otros)
k) Opacificador artesanal con dióxido de titanio

Cuadro 51-5. *Opacificador artesanal*

Se toma una cantidad de polvo de dióxido de titanio con una cucharilla de Black (Nº 65) y se mezcla con dos o tres gotas de un adhesivo de composite hasta que quede de color blanco opaco. Si es necesario se matiza con pigmentos puros (gris, amarillo, marrón).

Cuadro 51-6. *Composites para la confección de carillas a mano alzada*

Esthet-X (Dentsply/Caulk)
Point 4; Prodigy; XRV Herculite (sds/Kerr)
Vitalescence; Amelogen Universal (Ultradent)
Miris; Synergy (Coltene/Whaledent)
Artemis; Tetric Ceram (Ivoclar-Vivadent)
Filtek Supreme; Filtek Z250; Z100 (3M ESPE)
Admira (Voco)
Renamel Universal MicroHybrid (Cosmedent)
Venus; Charisma (Heraeus Kulzer)
Ælitefil; Bisfil P (Bisco)
Clearfil AP-X (Kuraray)
Glacier; Ice (SDI)
Renamel Sculpt (Cosmedent)
Arabesk (Voco)
Durafill VS (Kulzer)

A

B

Fig. 51-8. Tintes comerciales. **A.** Avío de Kolor Plus (Kerr), compuesto por 9 tintes y 2 opacos. **B.** Tetric Color, de Ivoclar Vivadent.

la preparación y seleccionar el tipo y la cantidad del hilo de separación gingival que se va a usar.

9. *Fotografía.* Es necesario documentar el caso previamente con fotografías en color o imágenes electrónicas para mostrarle al paciente el resultado alcanzado. Es ideal en estos casos la utilización de dispositivos digitales de fotografía, los cuales nos permiten obtener las imágenes en el mismo momento de la toma y almacenarlos sin perder calidad. Además, la fotografía tiene el valor de documentación legal (véanse caps. 6 y 7).
10. *Limpieza.* Con cepillo o tacita de goma, hilo o cinta dental y pasta para limpieza con pómez se limpian las caras bucales y proximales.
11. *Selección del color.* Pese a los numerosos textos y artículos escritos sobre la selección del color, éste sigue siendo un acto operatorio altamente empírico e intuitivo. Los dientes deben estar húmedos. Es conveniente llevar a cabo la selección bajo dos fuentes de luz diferentes, la de la habitación y la natural, por ejemplo. No es conveniente usar el reflector bucal, salvo que esté preparado especialmente para la selección de color, porque su luz es muy intensa y amarillenta. El paciente debe participar con un espejo en la selección del color (véanse caps. 41 y 42).

La existencia de pigmentaciones oscuras puede requerir el uso de opacificadores para enmascararlas en forma adecuada y poder elegir mejor el color (cuadro 51-5).

Se debe seleccionar un color para el cuello, uno para el cuerpo y uno incisal, si el diente posee esas características. Lo mismo se hará si hay líneas, manchas o pigmentaciones que se desee reproducir. Se dibuja sobre un papel o en la ficha del paciente la forma de la cara bucal y se anota cuidadosamente el color que corresponde a cada tercio del diente y las caracterizaciones individuales[39,40] (fig. 51-9).

12. *Anestesia.* Aunque no es imprescindible, es mejor administrar anestesia para poder aislar cómodamen-

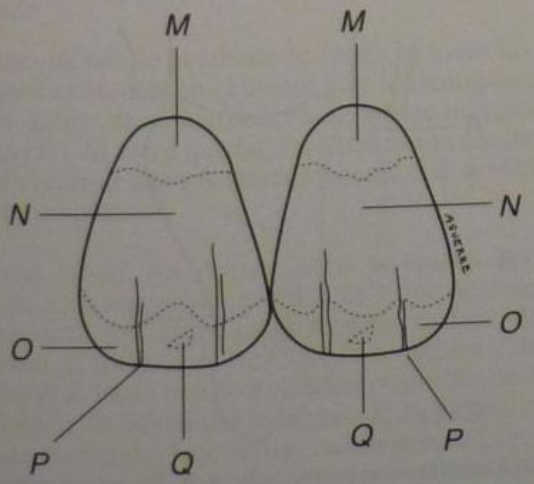

A

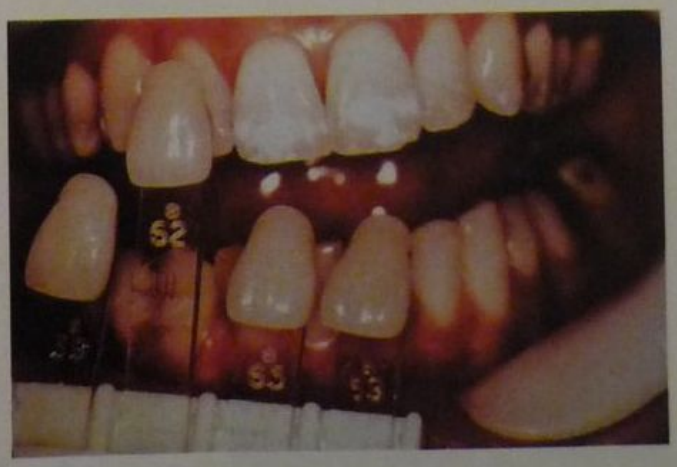

B

Fig. 51-9. A. Esquema de color. *M*, zona gingival que requiere un tono más intenso; *N*, zona media o cuerpo cuya tonalidad debe armonizar con el resto de la boca; *O*, borde incisal más grisáceo, para simular transparencia; *Q*, pigmentaciones específicas, color blanco o marrón; *P*, líneas verticales de color gris o marrón. **B.** Toma de color. (Gentileza Dentsply Int.)

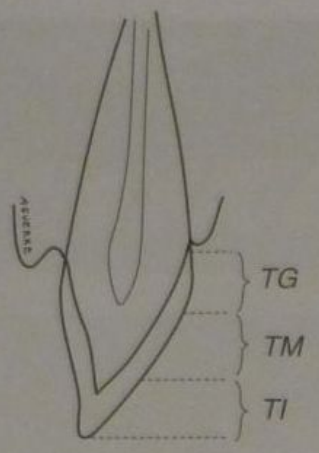

Fig. 51-10. Espesor del esmalte en la cara vestibular. *TG*, tercio gingival, 0,5 mm; *TM*, tercio medio, 1,4 mm; *TI*, tercio incisal, 1,8 mm.

te el campo y colocar bien los hilos de separación gingival.

13. *Aislamiento.* Se puede trabajar con aislamiento absoluto mediante dique de goma o con aislamiento relativo con materiales absorbentes, según las condiciones del caso clínico. En la segunda situación los separadores de labios permiten mantener accesible el campo operatorio. El clamp cervical ayuda a proteger el margen gingival durante la preparación.

Cuadro 51-7. *Maniobras previas*

1. Análisis de la oclusión
2. Evaluación del esmalte
3. Verificación de pigmentaciones
4. Observación de características
5. Control de la vitalidad pulpar
6. Refuerzo endodóntico
7. Análisis periodontal
8. Control de profundidad del surco gingival
9. Fotografía o imagen en color
10. Limpieza
11. Selección del color
12. Anestesia
13. Aislamiento

Preparación del diente

La profundidad del tallado puede variar según la forma de la cara bucal y la intensidad del cambio de color. Los dientes con caras bucales muy planas y cambios leves de color requieren un tallado mínimo o nulo, en tanto que los dientes muy convexos en sentido gingivoincisal y/o con graves alteraciones de color exigen un tallado máximo.

Profundidad del desgaste

El esmalte labial de un incisivo central superior posee aproximadamente los siguientes espesores: tercio gingival, 0,5 mm; tercio medio, 1,4 mm; tercio incisal, 1,8 mm (fig. 51-10). Por lo tanto, se puede realizar un desgaste de 0,3 mm en gingival, de 0,5 mm en el cuerpo y de hasta 0,7 mm en incisal sin llegar a la dentina, con lo cual se va a eliminar la mayor parte del esmalte pigmentado o defectuoso y lo que pueda quedar de color oscuro se podrá cubrir con una capa de material opaco de espesor suficiente para lograr el efecto estético deseado. El borde incisal del diente debe quedar lo más intacto que sea posible para proteger la carilla. En los casos en los que el borde incisal esté débil o fracturado se lo reconstruirá totalmente con el composite y se terminará la preparación en la cara lingual.

Es conveniente realizar surcos guía de profundidad calibrada mediante el empleo de una piedra cuyo diámetro se haya medido previamente para poder desgastar la cara labial en forma sistematizada y uniforme[41] o de piedras

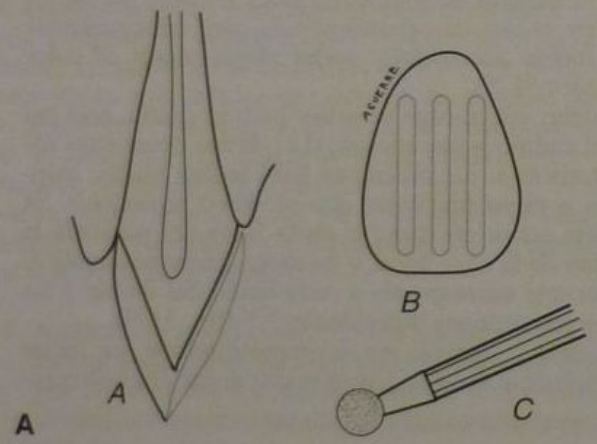

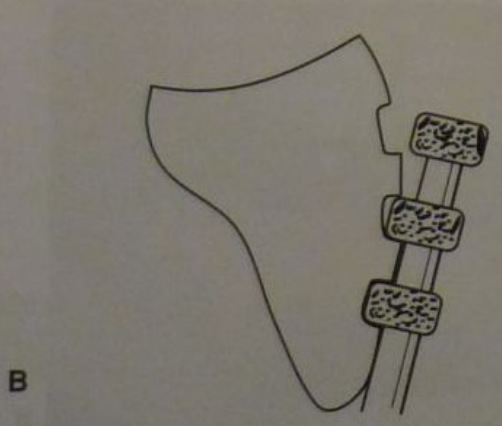

Fig. 51-11. A. *A.* Esquema del desgaste necesario. Debe quedar esmalte por bucal. *B* y *C.* Con piedra esférica se trazan surcos guía de profundidad calibrada. **B.** Piedra LVS2 con topes de seguridad (0,5 mm) (Brasseler).

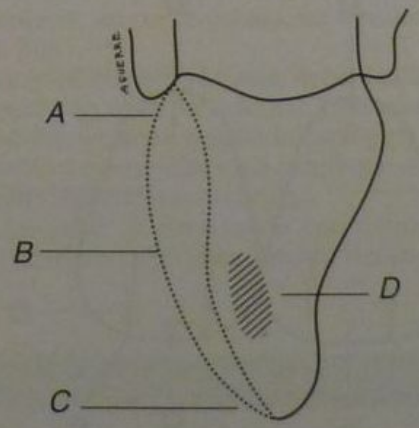

Fig. 51-12. Desgaste en un canino superior. *A.* En cervical termina en la zona del surco gingival. *B.* En el tercio medio posee suficiente profundidad para obtener buen color. *C.* En incisal debe haber tejido dentario sano. *D.* Punto de contacto.

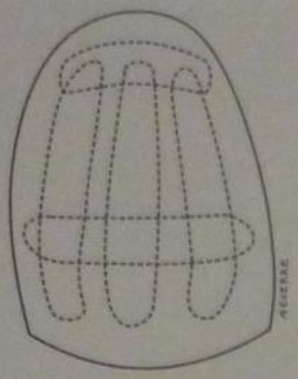

Fig. 51-13. Surcos guía terminados.

con tope de seguridad para no exceder la profundidad del desgaste (Sorensen 4141-4142 o Brasseler LVS1 y LVS2) (fig. 51-11).

El desgaste debe ser menor que el que se realiza en la cara labial del diente cuando se prepara una corona.

Por gingival la preparación debe terminar en un hombro redondeado o chanfle en media caña.

Por las caras proximales la preparación se debe insinuar ligeramente en ellas, sin superar el tercio externo de la cara proximal respectiva y sin afectar la relación de contacto, que debe permanecer en diente natural (fig. 51-12). Se debe seguir la forma original del diente.

Es conveniente que todas las líneas de terminación gingival y proximales sean redondeadas y queden ubicadas en zonas donde luego se puedan realizar con facilidad las maniobras de terminación y también las de higiene por parte del paciente.

Adaptación de la matriz

Aunque muchos operadores pueden prescindir del uso de una matriz al trabajar a mano alzada, ésta facilita en ocasiones la terminación al moldear a la perfección la cara labial, lo que simplificará la tarea de dar forma, alisado y brillo. Para adaptar la matriz hay que tener un modelo de estudio, desgastar levemente la superficie labial del diente y seleccionar una carilla de acetato o acrílico (tipo Odus o similares). Esta carilla se recorta y se adapta sobre el modelo y se deja aparte para usarla después.

Tallado

Antes de iniciar el tallado se verifican todas las restauraciones existentes en el diente y se las reemplaza si hay dudas acerca de su hermeticidad y cierre marginal (véase cap. 57). Si van a quedar cubiertas por la carilla es preferible realizar nuevas restauraciones con ionómero vítreo o compómero.

1. *Cara labial.* En primer lugar se trazan los surcos guía. Con una piedra esférica de 1 mm de diámetro se practican los cortes calibrados en profundidad, mediante el trazado de tres surcos verticales y dos horizontales, hasta una profundidad promedio de 0,5 mm, es decir, la mitad del diámetro de la piedra, en velocidad superalta bajo refrigeración acuosa (fig. 51-13). El operador con experiencia puede utilizar una piedra troncocónica cuyo diámetro en la mitad de la parte activa sea de 1 mm y trazar los tres surcos verticales únicamente.

Fig. 51-14. Piedra troncocónica de extremo redondeado.

También se pueden usar las piedras calibradas para trazar surcos guía de 0,3 o 0,5 mm. Luego se unen los surcos guía con una piedra diamantada de forma troncocónica con extremo redondeado (fig. 51-14). Se debe mantener la curvatura original de la cara labial tanto en sentido gingivoincisal como mesiodistal. No se debe invadir el margen gingival, que se terminará luego.

Si al terminar el tallado labial queda alguna zona muy pigmentada conviene excavarla en mayor profundidad y rellenarla con ionómero vítreo.

2. *Caras proximales.* Se penetra hasta 1/4 de distancia en las caras proximales, sin afectar la relación de contacto, utilizando una piedra troncocónica más delgada (fig. 51-15).

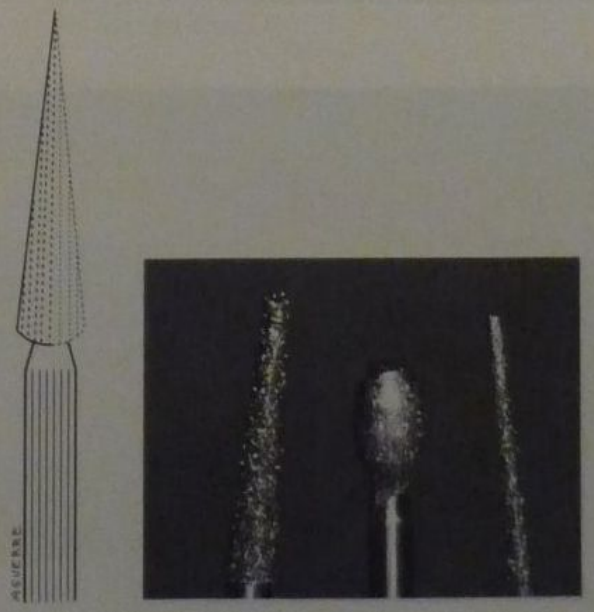

Fig. 51-15. A. Piedra troncocónica terminada en punta. **B.** Otras piedras utilizadas: troncocónica gruesa, biconvexa, troncocónica delgada.

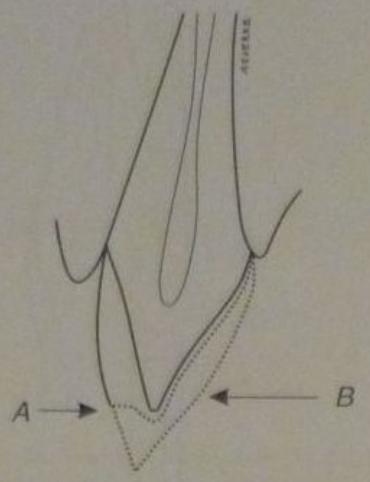

Fig. 51-16. Terminación en la cara lingual cuando se reconstruye todo el borde incisal. *A.* Cara lingual. *B.* Cara bucal.

Mediante la colocación de una cuña se separa levemente el diente de su vecino y se completa el tallado pasando una tira de acero abrasiva.

Si hay que cerrar un diastema o el diente está en giroversión se continúa el desgaste por toda la cara proximal hasta llegar al ángulo diedro proximolingual. Lo mismo se hace si existen obturaciones grandes en la cara proximal o si el diente vecino tiene una corona o un póntico de prótesis fija.

3. *Borde incisal.* Se pueden presentar tres alternativas clínicas:
   a) Borde incisal intacto, sano y grueso. Se debe llevar el desgaste justo hasta el límite incisal de la cara labial (fig. 51-11).
   b) Borde incisal deteriorado o muy delgado. Se debe cortar el borde incisal siguiendo un plano levemente inclinado hacia lingual y terminar el tallado en la cara lingual. Los ángulos deben quedar redondeados.
   c) El borde incisal está sano pero el diente require alargamiento. Se aplana levemente el borde incisal y se termina la preparación en lingual, con bordes redondeados (fig. 51-16).
4. *Margen gingival.* Para la terminación correcta de este margen hay que colocar hebras de hilo retractor de distintos espesores para separar la encía[42] (fig. 51-17). Esta maniobra se efectúa con mucho cuidado para no lesionar el epitelio de la encía, la que puede protegerse con una espátula, un clamp cervical o un instrumento protector especial (Zekrya, de Maillefer). Con el extremo redondeado, en forma de bala, de una piedra troncocónica, se lleva este margen hasta medio milímetro por debajo del borde libre de la encía que ha quedado levemente retraída por la acción del hilo. Esta maniobra debe efectuarse a mediana o baja velocidad para no sobreextender este margen. Antes de dar por terminada la preparación se la debe observar con lupa, no solo de frente sino también con una angulación de 45° tanto a la derecha como a la izquierda para visualizar si la futura carilla cubrirá toda el área necesaria en las zonas interproximales (figs. 51-18 y 51-19). No es conveniente alisar la preparación como se hace en prostodoncia; es preferible que quede áspera para incrementar la adhesión. Se lava el diente con una solución hidroalcohólica detergente o agua oxigenada al 3% para eliminar detritos. Se prueba la matriz que se había adaptado en el modelo de estudio y se realizan los retoques necesarios para lograr la mejor adaptación posible al diente sin lesionar la encía, mediante pequeños desgastes. A partir de este momento conviene tener el diente bajo aislamiento absoluto con dique de goma, utilizando clamps cervicales que incluyan varios dientes anteriores. El aislamiento ideal es de premolar a premolar. Si no es posible realizar el aislamiento absoluto con dique de goma se efectúa un aislamiento relativo con elementos absorbentes y se colocan separadores de labio.

Restauración

La restauración se realiza en las siguientes etapas:

1. Técnica adhesiva
2. Opacificación
3. Matización
4. Manipulación del material
5. Inserción, adaptación y modelado
6. Terminación
7. Control posoperatorio

A

B

Fig. 51-17. A. Detalle de dos tipos de hilo retractor: trenzado (arriba) y tejido (abajo). Estos últimos permiten mantener mayores cantidades de hemostático. **B.** Hilo retractor tejido Ultrapak en varios tamaños. (Gentileza Ultradent, Grimberg Dental Center.)

Fig. 51-18. Caso clínico de carilla a mano alzada. Preoperatorio.

Fig. 51-20. Técnica adhesiva. Grabado ácido.

Técnica adhesiva

Se colocan tiras cortas de matriz transparente de acetato en los espacios interdentarios, que se pueden sostener con cuñas. A continuación se efectúa el grabado del esmalte labial con el ácido (fig. 51-20) del sistema adhesivo durante 30 segundos. Los casos graves de fluorosis requieren 1 minuto. Se lava durante 20 segundos y se seca con aire limpio y seco.

Entonces se aplican el primer y el adhesivo, según las instrucciones del producto que se utilice.

Opacificación

Se aplica un opacificador con un pincel para enmascarar las manchas o pigmentaciones o crear caracterizaciones para lograr una restauración más natural. Si el composite que se utiliza no posee opacificador se puede preparar el opacificador artesanal en el momento, mezclando un poco de dióxido de titanio con el adhesivo (véase cuadro 51-5).

El opacificador debe aplicarse en una capa uniforme y delgada sobre toda la cara labial pero sin llegar a los ángulos, al borde gingival o al borde incisal.

Algunos opacificadores son muy líquidos y se corren hacia incisal o gingival, donde se acumulan en exceso.

Se debe trabajar con rapidez y aplicar de inmediato la lámpara durante 10 segundos para detener el escurrimiento del opacificador. Una vez cubierta la cara labial, se polimeriza totalmente.

Matización

Se observa el efecto obtenido con la aplicación del opacificador para enmascarar las zonas más oscuras o de color alterado del diente. Puede suceder que hayan quedado demasiado blancas, caso en el que conviene matizarlas con el tono adecuado para disimularlas con el color prevalente en toda la cara labial. Puede usarse matizador amarillo, marrón o gris, según el caso, o mezclar dos de ellos para conseguir el efecto (cuadros 51-8 y 51-9).

También se puede matizar con un tono amarillo más intenso o bien marrón la zona gingival, para obtener luego el color adecuado en la carilla. Debido a su elevado valor cromático, es importante diluir levemente el opacificador con adhesivo. Nunca se lo debe aplicar en la capa superficial de la restauración.

Debe recordarse que las capas del composite que devolverán la forma al diente son bastante traslúcidas; por lo tanto si el color del piso, esto es, la superficie labial desgastada, no es uniforme, el resultado final no será satisfactorio (fig. 51-21).

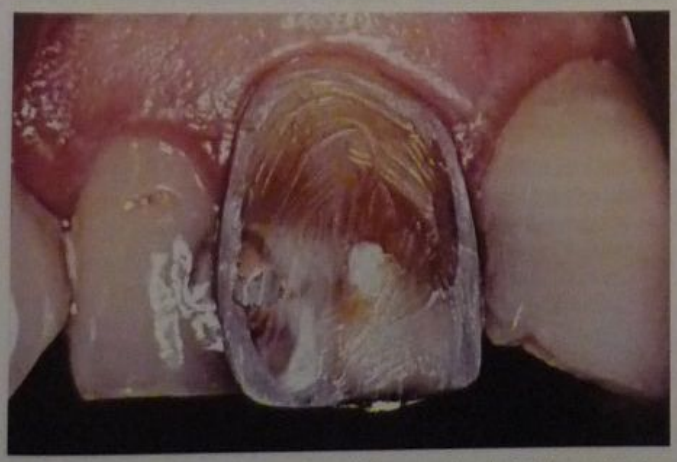

Fig. 51-19. Tallado de la cara bucal. Excavación de tejidos muy pigmentados.

Fig. 51-21. Opacificación y matización. Se aplica opacificador matizado con amarillo o con gris para enmascarar las manchas preexistentes.

Cuadro 51-8. *Uso de los opacificadores o tintes de acuerdo con su indicación clínica*

Colores	*Indicación*
Blanco	Simula el halo de opalescencia, hipocalcificación del esmalte
	Simula grietas (en combinación con colores marrón o anaranjado)
	Enmascara manchas amarillas
	Aumenta el valor de cualquier otro color
Azul, gris, violeta	Simula traslucidez
	Disminuye el valor de otros colores
Amarillo, amarillo-amarronado	Aumenta el croma en la región cervical
	Simula un estrechamiento de la corona (aplicado en proximal)
	Enmascara manchas azul-grisáceas causadas por tetraciclinas y las manchas marrones de la misma causa (combinado con opacificador blanco)
Anaranjado-amarillento, ocre	Simula un alargamiento de la corona (aplicado en proximal)
	Aumenta el croma en la región cervical
Rosa, rojo	Simula el matiz de la región gingival

Modificado de Nocchi Conceição E., 2000.

Manipulación del material

Si se utiliza composite de fotocurado, no se requiere manipulación previa. La colocación del composite se realiza recubriendo el diente con varias capas que van reconstruyendo la cara labial. Si es necesario se puede recurrir a la matriz preparada de antemano para moldear cada capa. La matriz debe tener una delgada capa de adhesivo en su interior, para que no se pegue al composite.

Inserción, adaptación y modelado

Primera capa. Se aplica el color gingival, según el esquema preparado de antemano. La aplicación del composite es más fácil si se usan sistemas como las jeringas de tipo Centrix o similares. Si no se dispone de estos elementos se toma una porción del composite, se le da la forma de una esfera aplastada y se la lleva sobre el diente. Allí se la va estirando con la ayuda de una espátula o de un pincel, ambos levemente humedecidos en adhesivo. Se coloca el color gingival y se lo estira hasta cubrir el cuello del diente, en forma de media luna con la curva hacia gingival y la base, que se va tornando más delgada, hacia el tercio medio. Esta parte que mira hacia el tercio medio no debe ser una línea recta sino ondulada o festoneada. Se lo polimeriza muy brevemente, para que no se corra.

Fig. 51-22. Se empieza a colocar la primera capa de composite.

Segunda capa. Se elige una porción del color del cuerpo para el tercio medio y se repite la operación del estiramiento. El tercio medio debe comenzar cubriendo en forma ondulada la parte inferior o base del tercio gingival, para conferirle más naturalidad. En la cara labial, mientras el material aún está blando, se pueden marcar dos líneas verticales para simular los lóbulos de desarrollo, si estaban en el diente original.

El tercio medio se va adelgazando en forma gradual hacia el tercio incisal. Se lo polimeriza brevemente para fijarlo (figs. 51-22 y 51-23).

Tercera capa. Se coloca el composite del tercio incisal que se superpone, en forma ondulada, con el del tercio medio. Se le da forma al borde incisal, que puede terminar en el borde del diente o en la cara lingual, si se ha reconstruido todo el borde con composite. Si el resultado es satisfactorio se polimeriza totalmente y se perfecciona la forma con piedras de diamante extrafinas. Debe procurarse que el diente no quede demasiado voluminoso para permitir agregados y/o modificaciones.

Cuarta capa (pigmentaciones). Si se ha decidido que se realizarán pigmentaciones o caracterizaciones, ahora es el momento de hacerlo. Se aplican manchas blancas o grises o rayas verticales del color adecuado y se polimerizan (cuadro 51-9).

Quinta capa (transparente). Esta capa, que es necesaria si se han efectuado pigmentaciones y opcional si no se las ha realizado, tiene el objetivo de cubrir toda la cara labial con una capa muy delgada de composite muy claro,

Cuadro 51-9. *Opacificadores y tintes comerciales*

- Paint-On-Colors (Coltène)
- Heliotint; Tetric color (Vivadent)
- Opaquers (Bisco)
- Photo Clearfil Opaquer (Kuraray)
- Creative Color Tints; Creative Color (Cosmedent)
- CuRay Mask (Sci-Pharm)
- Effect Color (Heraeus-Kulzer)
- Kolor+Plus; Opaker (Kerr)
- Mirage FLC (Chameleon)
- Prisma Tints; Opaquers (Caulk/Dentsply)
- Rembrandt Shade Modification II; Tetrapaque (Den-Mat)
- Shade Modification Kit (SDI)

Fig. 51-23. Segunda y tercera capa de composite.

Fig. 51-24. Se coloca la capa final transparente.

casi transparente, para proteger las pigmentaciones, cubrir los poros, dar uniformidad al recubrimiento y crear una ilusión óptica de "profundidad" en el color logrado. Ahora se polimeriza todo nuevamente con una exposición bastante prolongada de la lámpara (figs. 51-24 y 51-25).

Terminación

La terminación de la carilla se lleva a cabo en cuatro etapas: 1) forma, 2) alisado, 3) brillo y 4) resellado.

Forma. Si se ha controlado cada capa de composite con la matriz la forma final debe ser muy similar al diente original. Se eliminan los excesos por gingival, incisal y en los espacios interproximales con bisturíes de hoja intercambiable Nº 11 o 12 (tipo Bard Parker o similares).

Si hay que remodelar o afinar la cara labial se usan discos de pulir de grano grueso. Se mejora la forma y se acentúan los lóbulos de desarrollo con piedras diamantadas troncocónicas de grano mediano y fino (de entre 30 y 15 µm).

Alisado. Para alisar la superficie sin perder la forma obtenida se utilizan fresas de doce filos de forma troncocónica con punta recta o afilada. En las superficies grandes se utilizan discos de óxido de aluminio (de tipo Soflex, Shofu, Hawe, etc.) de grano mediano y fino, en sus tamaños regular y mini. También se pueden utilizar ruedas y puntas de goma abrasiva. Por los espacios interdentarios se pasan tiras de pulir, pero sin destruir la relación de contacto.

Brillo. El brillo o lustre final se obtiene cuando se ha terminado totalmente la etapa anterior. En esta etapa se utilizan ruedas de goma siliconadas, discos abrasivos en su grano más fino, tiras de pulir y/o fresas de cuarenta filos, según el lugar del diente (fig. 51-26 y véase cuadro 51-14).

Si el brillo no es suficiente se debe pasar una brochita de cerda blanda, húmeda, cargada con alguna pasta de pulir composites, con cuidado para no producir calor con este procedimiento. Por los espacios interdentarios se pasa la misma pasta con un trozo de hilo.

Resellado. Finalmente se regraba la superficie con ácido fosfórico al 37% durante 5 segundos, se lava y se seca y se recubre la carilla con una capa muy delgada de resina líquida sin relleno, adhesivo, o productos para endurecer la superficie (Fortify, Bisco; OptiGuard, Kerr) a fin de cubrir los poros y conferir un acabado uniforme (figs. 51-27 y 51-28).

Control posoperatorio

Se controla la oclusión con papel de articular, en céntrica y en desoclusiones laterales, en especial la excursión protrusiva, haciendo que los dientes contacten borde a borde para evitar cualquier contacto prematuro que pueda producir una fractura del composite.

Se le aconseja al paciente que no ingiera bebidas o alimentos de colores intensos (té, café, mate, jugos, etc.) durante seis horas, para permitir la expansión higroscópica y consolidar el sellado marginal de la brecha entre el composite y el diente.

Comentarios finales

La técnica del recubrimiento labial mediante una carilla estética "a mano alzada" brindará resultados muy satisfactorios si se observan con cuidado todos los detalles mencionados precedentemente. Si han quedado zonas del diente sin esmalte se deberá usar un adhesivo para dentina.

Es conveniente no avanzar al paso siguiente si el resultado obtenido no es totalmente satisfactorio, en especial en la etapa de opacificación.

La terminación, con sus cuatro etapas, contribuirá en gran medida al éxito total y debe realizarse con el máximo de atención y cuidado (figs. 51-29 a 51-36).

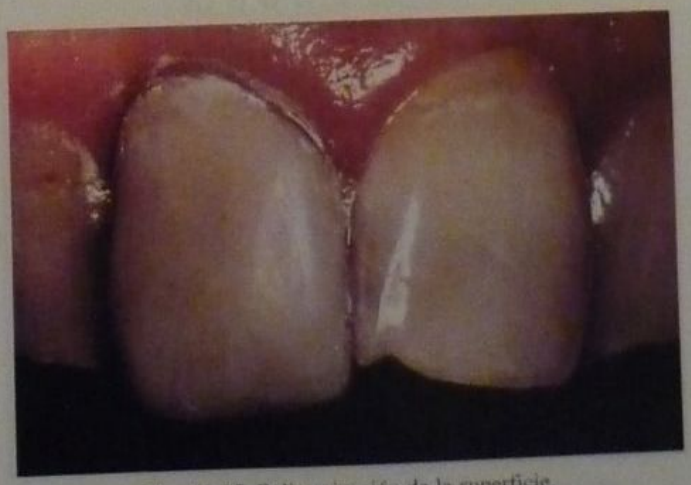

Fig. 51-25. Polimerización de la superficie.

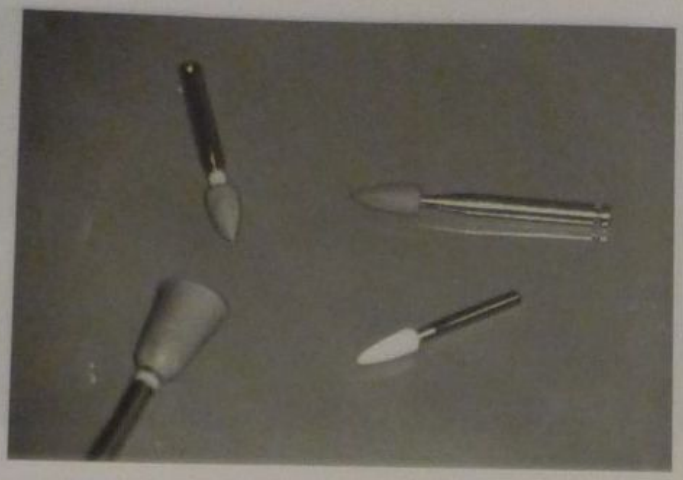

A

B

Fig. 51-26. A. Piedras de Arkansas y gomas abrasivas. **B.** Elementos para terminación (avío Rainbow de Shofu).

Cuando se dispone de los materiales adecuados y se domina la técnica de manipulación de los diferentes opacos y tintes, se logran resultados muy buenos que satisfacen plenamente al operador y al paciente y forman parte de lo que en la actualidad se denomina "odontología cosmética".[42-51]

CARILLAS DE COMPOSITE SOBRE MODELO. TÉCNICA INDIRECTA

En lugar de confeccionar las carillas estéticas de composite directamente en la boca, a mano alzada, se las puede elaborar sobre un modelo obtenido a partir de una impresión en materiales elásticos, tomada de la boca después de haber preparado los dientes.

Materiales

Los materiales utilizados son los composites de microrrelleno o los microhíbridos, especialmente fabricados para este trabajo, que después de moldeados se procesan en hornos adecuados con temperatura, luz, presión o una combinación de estos factores[52-57] (cuadros 51-4 y 51-10).

Simulación

Para que el paciente pueda tener una idea del resultado final, antes de realizar tallado alguno se puede simular en la boca la modificación morfológica y estética que brindará la carilla. La simulación clínica puede llevarse a cabo: a) con modelos de estudio, b) directamente en la boca, c) con fotografías, d) mediante sistema de imáge-

Fig. 51-27. Preoperatorio.

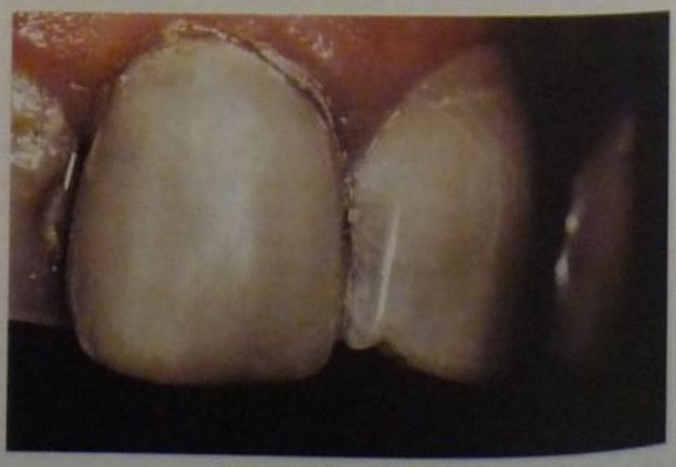

Fig. 51-28. Posoperatorio.

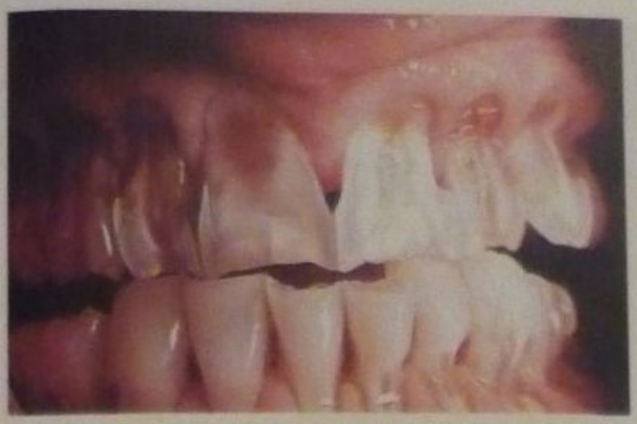

Fig. 51-29. Caso extraordinario de abrasión en una mujer de mediana edad. Masticaba un limón diariamente y cepillaba sus dientes con ceniza volcánica.

Fig. 51-30. Carillas de composite a mano alzada realizadas como restauración provisoria durante su rehabilitación.

Fig. 51-31. Un año después se realizaron restauraciones definitivas con jackets de porcelana cocida.

Fig. 51-32. Reconstrucción bucal con composite en 21, que sostenía una prótesis removible. Preoperatorio.

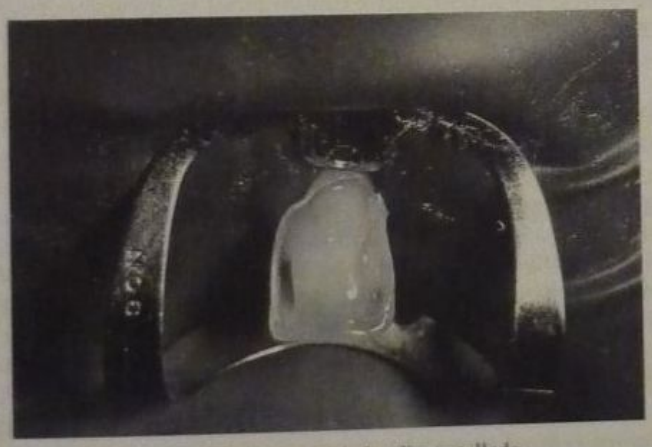

Fig. 51-33. Campo aislado, diente tallado.

Fig. 51-34. El caso terminado.

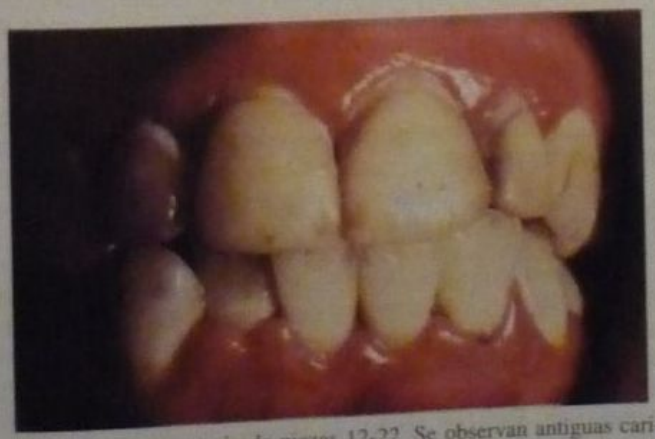

Fig. 51-35. Preoperatorio de piezas 12-22. Se observan antiguas carillas de acrílico en mal estado y gingivitis.

Fig. 51-36. Posoperatorio de 12-22. Carillas a mano alzada.

Cuadro 51-10. *Composites para técnica indirecta*

- Brilliant D.I.500 (Coltène)
- Charisma Inlay System; Dentacolor (Kulzer)
- Clearfil CR Inlay (Kuraray)
- True Vitality (Den-Mat)
- Isosit
- XRV Lab (Kerr)

nes y computadora o e) con una férula transparente que cubra los dientes anteriores. Lo más simple es efectuar la simulación directamente en la boca. Los recursos que existen para esta simulación consisten en:

a) Reconstruir los dientes con cera de color dentario (las que se utilizan en ortodoncia o prótesis).
b) Enmascarar las manchas cubriéndolas con un opaco y/o tintes de composite, sin efectuar grabado ácido, o con pintura acrílica del color adecuado.
c) Simular carillas con acrílico o composite.
d) Simular acortamiento de dientes pintándolos con tinta o laca de color negro, con pintura acrílica o con marcadores de fieltro.
e) Tomar fotografías y obtener modelos del resultado final simulado para que el paciente lo evalúe con tranquilidad en su domicilio.
f) Simular el resultado final con un programa de imágenes en computadora (software de simulación) y facilitarle una fotografía en color al paciente.

Ventajas

Las carillas indirectas de composite tienen las siguientes ventajas respecto de las carillas a mano alzada: 1) se obtiene la forma correcta y una perfecta terminación en el laboratorio, 2) el paciente puede ver el color definitivo antes del cementado, 3) es posible modificar levemente el color de la carilla con el medio cementante, 4) se pueden controlar pigmentaciones dentarias más intensas porque la carilla puede tener una capa opaca en su interior y 5) el resultado final es más predecible cuando se trata de varias carillas. Además, las carillas indirectas de composite poseen las ventajas generales de las carillas a mano alzada, vale decir que son fáciles de reparar in situ en caso de fractura o desgaste y permiten correcciones de forma con facilidad.

Inconvenientes

Como inconvenientes cabe citar: 1) el costo de laboratorio, 2) la necesidad de tomar impresiones, 3) la necesidad de realizar provisorios, 4) la posibilidad de una fractura parcial, 5) la posibilidad de despegamiento y 6) que se requieren dos o más sesiones clínicas.

Indicaciones

Las carillas de composite por técnica indirecta están indicadas en casos moderados y graves de fluorosis, en pigmentaciones por tetraciclina, cuando hay que corregir el alineamiento y la longitud dentarios, en cierres de diastemas, en reconstrucciones de ángulo grandes, en casos de carillas múltiples y en todos los casos en los que se puede confeccionar carillas a mano alzada.

Contraindicaciones

Están contraindicadas en dientes muy cortos, en casos de esmalte muy abrasionado por labial, en dientes con grandes restauraciones o caries proximales, en dientes debilitados por tratamiento endodóntico y en pacientes con bruxismo o hábitos traumáticos.

Maniobras previas

Aquí se repiten las maniobras previas descritas para las carillas a mano alzada.

Preparación del diente

La preparación del diente es igual que en el caso anterior. El desgaste será mínimo si el color, la alineación y la forma del diente original son aceptables y será máximo en el caso contrario.

Es preciso recordar que el desgaste del esmalte debe permitir lugar para el espesor de la carilla indirecta preformada más el espesor del material de unión (cemento de composite). Cuando comenzaron a usarse las carillas indirectas de laboratorio se produjeron algunos fracasos por inflamación gingival, pigmentación del borde cervical de las carillas y luego recesión gingival debido a que no se había realizado el desgaste adecuado y no se había establecido una línea de terminación que permitiera que la carilla pudiera adaptarse hasta que quedara absolutamente al ras con el tejido dentario remanente, sin aumentar el volumen ni la forma de la cara labial.

Por lo tanto, salvo en casos excepcionales de dientes con caras labiales absolutamente planas, el desgaste es imprescindible.

Tallado

El tallado de las caras labiales se realiza según lo explicado en los pasos 1 a 4 de la restauración en la técnica directa.

Toma de la impresión

Se retira el aislamiento absoluto o relativo y se lavan los dientes con agua abundante, seguida por un limpiador cavitario detergente (Tubulicid, colutorios bucales).

Se retiran los hilos de separación gingival y se procede a tomar una impresión con materiales elásticos.

Instrucciones para el laboratorio

Se confecciona el modelo en densita y se lo envía al laboratorio para la construcción de las carillas. En las instrucciones debe especificarse el tipo de carilla, el material y el color, con el esquema de las tres zonas del diente y una aclaración respecto de si se va a reconstruir el borde incisal o no.

Provisorios

Si el tallado ha sido leve en general no se requiere ningún provisorio. Por el contrario, si el tallado ha sido intenso y/o el diente puede quedar sensible porque se ha llegado a la dentina se deben colocar provisorios construidos de antemano o en el momento, con acrílico o composite. Para no alterar la forma creada los provisorios deben cementarse con una sola gota de cemento de

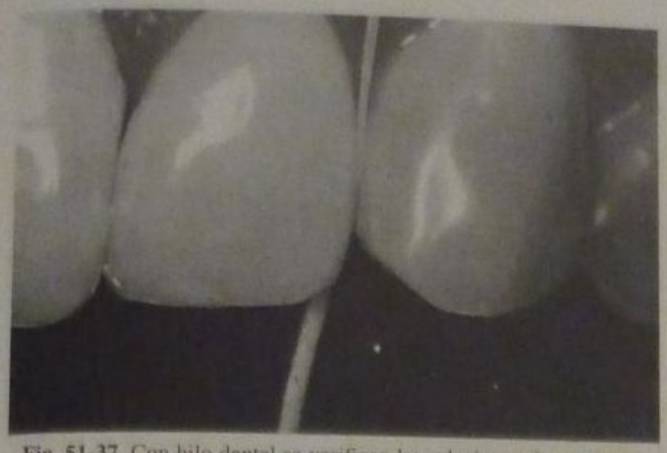

Fig. 51-37. Con hilo dental se verifican las relaciones de contacto.

Fig. 51-38. Limpieza de la carilla con ácido fosfórico.

composite colocada sin grabado ácido en el centro de las caras labiales de los dientes tallados. Al retirar los provisorios se retocará cuidadosamente este sitio para que no quede un exceso de material que pueda interferir en el asentamiento de las carillas.[58]

Prueba de las carillas

El laboratorio envía las carillas con un tratamiento de arenado en su cara interna para incrementar la adhesión.

Se limpian los dientes en la boca con cepillo y pómez. Se procede al aislamiento absoluto o relativo, según el caso clínico.

Se prueban las carillas una por una y se controla el ajuste gingival, el largo incisal y la penetración dentro de las troneras mesial y distal. Con hilo dental se verifican las relaciones de contacto, que no deben ser excesivamente ajustadas ni demasiado flojas (fig. 51-37).

Si es necesario se practican pequeños desgastes con piedra en forma de rueda para mejorar la adaptación de las carillas. Si en lugar de desgastar es necesario agregar una pequeña porción de composite para solucionar una falta de ajuste, habrá que evaluar si el trabajo se envía de vuelta al laboratorio con una nueva impresión o se corrige allí mismo. Si se opta por corregir se desgasta levemente la superficie del composite (o se hace un arenado), se aplica ácido, primer y adhesivo (o un acondicionador de composite) y se coloca una pequeña cantidad de composite del mismo color que la carilla.

Antes de polimerizar se puede probar en boca colocando resina líquida como aislante para que el composite no se pegue al diente. Se polimeriza y se pule cuidadosamente.

Una vez lograda la mejor adaptación posible se le facilita un espejo al paciente para que dé su aprobación antes del cementado. Se retiran las carillas de la boca y se las somete al tratamiento de precementado, que consiste en limpieza y acondicionamiento de la cara interna.

La limpieza se lleva a cabo con el mismo ácido fosfórico que se usa en la técnica adhesiva y que se aplica por toda la cara interna de la carilla para limpiar contaminantes, saliva o grasitud. Se lava y se seca (fig. 51-38).

El acondicionamiento tiene por objeto activar el composite de la cara interna, que estaba arenado, para mejorar su unión al medio cementante.

Existen dos productos específicos para esto: el Special Bond 2 de Vivadent y el Composite Activator de Bisco, que son aplicables a los composites de microrrelleno. Como alternativa se puede usar el primer del sistema de adhesión, por su función humectante (fig. 51-39).

Para las carillas de composite microhíbrido, además del arenado, algunos autores sugieren grabar con solución de ácido fluorhídrico al 8 o al 10% durante 5 minutos, lavar y secar y aplicar silano y luego el primer como humectante.

Restauración

Consiste en las siguientes etapas:

1. Técnica adhesiva
2. Opacificación
3. Matización
4. Colocación de la carilla
5. Terminación
6. Control posoperatorio

Técnica adhesiva, opacificación y matización

Las maniobras relacionadas con la técnica adhesiva, la opacificación y la matización ya se han explicado con todo detalle para la técnica directa. Algunos autores sugieren no polimerizar la capa de adhesivo para evitar la formación de un espesor que provoque una desadaptación



Fig. 51-39. Acondicionamiento de la cara interna.

Cuadro 51-11. *Cementos resinosos*

Fotocurado/curado dual (con pastas de prueba)	*Solo de curado dual*	*Autocurado*
Variolink II (Ivoclar Vivadent)	Panavia F (Kuraray)	Panavia 21 (Kuraray)
Nexus2 (Kerr)	RelyX ARC (3M ESPE)	Post Cement HI-X (Bisco)
RelyX Veneer Cement (3M ESPE)	Bistite II DC (J. Morita USA)	C & B Metabond (Parkell)
Calibra (Dentsply/Caulk)	Duo-Link (Bisco)	M-Bond (J. Morita USA)
Insure/Insure Lite (Cosmedent)	Cement-It! Universal (C&B-Pentron)	C&B Cement Luting
Choice; Illusion (Bisco)	PermaFlo DC (Ultradent)	Composite (Bisco)

de la restauración al momento de la cementación, pero se corre el riesgo de que la posterior polimerización del adhesivo no sea la adecuada.

Lo mejor en estas situaciones es utilizar un sistema adhesivo de curado dual (Excite DSC, de Ivoclar-Vivadent; Optibond Solo Plus Dual Cure Activator, de Kerr), que evita esos inconvenientes. En caso de no contar con estos sistemas se sugiere esparcir suavemente con aire la capa de adhesivo hasta que quede lo más delgada posible antes de su polimerización.

Colocación de la carilla

Antes de colocar las carillas se cortan trozos cortos de matriz de acetato y se los coloca en los espacios interdentarios, si es necesario sostenidos por cuñas, para evitar que el cemento se desborde y luego sea difícil de eliminar.

Selección del cemento

Se selecciona el medio cementante, que puede ser un cemento de composite de activación por luz o dual. Es preferible el cemento de tipo dual porque ofrece mayor posibilidad de manipulación (cuadro 51-11). Los cementos de composite pueden tener varias viscosidades y además pueden ser de micropartículas o microhíbridos. Se elige un color de cemento compatible con el color de la carilla y se lo prueba previamente en boca, para no alterar el efecto estético. Lo indicado para este paso es utilizar un sistema de fijación que adjunte material de prueba (try-in), el cual posee las mismas características ópticas que el medio de fijación definitivo (fig. 51-40). Estos materiales, compuestos generalmente por glicerina (la que se elimina fácilmente luego de la prueba), permiten una visualización más fiel del resultado final.

Como desventaja de estos sistemas cabe mencionar que los cementos duales poseen canforquinonas que cambian levemente el color al polimerizar, por lo que en la actualidad se tiende a utilizar un composite líquido fotopolimerizable como medio de fijación.[31] La polimerización de estos composites a través de la carilla es posible por la gran traslucidez y el poco espesor de la restauración. Igualmente cabe mencionar que el cambio de color de los medios cementantes mencionados es muy leve y muy poco perceptible desde el punto de vista clínico.[30] La utilización de este medio de fijación además nos facilita la eliminación de excesos y nos proporciona mayor tiempo de trabajo, lo que nos permite cementar varias carillas al mismo tiempo.[22]

En caso de utilizar un composite líquido o un medio de fijación que no posea el sistema de prueba (try-in) se debe probar el color con el medio cementante definitivo pero sin activar su polimerización. Esta prueba permite evaluar de manera directa en la boca el resultado final y en caso necesario, mediante una modificación del color del medio cementante, con el agregado de tintes u opacos, corregir pequeñas desviaciones del tono deseado.

Esta corrección es fácil si hay que oscurecer o agrisar levemente una carilla demasiado "blanca" pero es difícil y más complicada si hay que aclarar una carilla "oscura".

Manipulación

El cemento se mezcla sobre una loseta de cristal o papel impermeable, según las instrucciones del fabricante. Se coloca cemento en la carilla (fig. 51-41) y sobre el diente y se inserta la carilla firmemente para que escurra la mayor cantidad de cemento posible por todos los márgenes, de preferencia por el incisal (fig. 51-42). Mientras se mantiene la carilla en su sitio con una mano, con un instrumento sostenido con la otra mano se van eliminan-

Fig. 51-40. A. Avío profesional del cemento de resina Variolink II, de Ivoclar Vivadent. **B.** Avío de las pastas de prueba (try in) del cemento Variolink II (nótese la correspondencia de los colores del envase de la prueba con los del cemento definitivo). (Gentileza de Juan Novacek, S.A.).

Fig. 51-41. Se llena la carilla con cemento.

Fig. 51-43. Terminación: forma.

do los excesos por gingival, por los espacios interdentarios y por incisal.

Se aplica la lámpara activadora durante 10 segundos para fijar la carilla en el borde incisal y se continúa con la eliminación de excesos de cemento en los márgenes.

A continuación se vuelve a colocar la lámpara activadora y se polimeriza totalmente el cemento a través de la carilla, con el tiempo suficiente (no menos de 40 segundos) para alcanzar el mayor grado posible de polimerización. Si el diámetro de la punta que transmite la luz es menor que el tamaño de la carilla se debe colocar la lámpara en dos o tres sitios para cubrir totalmente la cara labial. Se pueden usar las puntas "Turbo" que intensifican la luz. La lámpara también se aplica desde la cara lingual.

Terminación

La terminación de la carilla indirecta de composite es mucho más simple que la de la carilla a mano alzada. Se sigue la misma secuencia de forma, alisado, brillo y resellado.

Forma. Los excesos de cemento que pudieran haber quedado en los márgenes se eliminan con instrumental de mano o con piedra diamantada troncocónica de extremo fino (fig. 51-43).

En el borde incisal el exceso de cemento puede eliminarse con disco de grano grueso. En los espacios interproximales se pasa una tira abrasiva de grano grueso, sin romper la relación de contacto. Si queda algún exceso grande se lo puede quitar con una tira de acero abrasiva cortada a lo largo para que sea bien delgada.

Alisado. Se repite el recorrido de todos los márgenes con fresa de doce filos troncocónica terminada en punta o fresa llama. Donde corresponda se pasan tiras abrasivas de grano mediano y fino o discos similares.

Brillo. Sólo se retocan las áreas en las que ha habido excesos de cemento. Se utilizan las tiras y los discos del grano más fino y pasta para pulir composite con cepillitos húmedos o con hilo dental en los espacios interdentarios.

Resellado. Finalmente se aplica una capa de adhesivo o un endurecedor de superficie para sellar las áreas retocadas, en especial la línea de cemento de fijación. Esto puede efectuarse con un breve grabado ácido para eliminar los contaminantes de los abrasivos usados.

Control posoperatorio

Se repiten los pasos explicados en la técnica directa para el control de la oclusión y los cuidados inmediatos (fig. 51-44).

Fig. 51-42. Se coloca cemento sobre el diente que ya ha recibido el grabado ácido y el primer. Obsérvense las tiras de acetato en los costados. Se ejerce presión para que fluya el exceso de cemento.

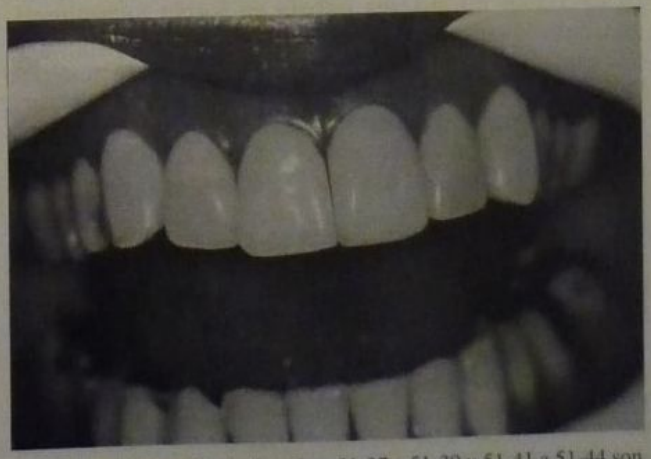

Fig. 51-44. Aspecto final. (Las figs. 51-37 a 51-39 y 51-41 a 51-44 son gentileza de Dentsply Int.)

Comentarios finales

Después de algunos años la recesión gingival pondrá de manifiesto la línea de terminación de la carilla en la zona cervical. Esto puede corregirse sin necesidad de renovar toda la carilla haciendo una restauración con ionorresina, compómero, composite o ionómero. Debido al mejoramiento constante observado en los materiales de restauración, en especial en las resinas fotoactivadas, cabe esperar una excelente estabilidad de color durante varios años. La exposición excesiva de las caras labiales del paciente a la luz solar, ciertos agentes químicos presentes en los alimentos y los abrasivos de las pastas dentífricas, etc., entre otros factores, poco a poco van modificando las condiciones cromáticas de las carillas y al cabo de algunos años, cuyo número varía según cada paciente, pueden renovarse algunas carillas sin ocasionar mayores daños al diente. En algunos pacientes con higiene bucal perfecta y que no poseen hábitos traumáticos los resultados estéticos se prolongan por muchos años.[59-66]

CERÓMEROS

El avance en el desarrollo de los composites ha conducido a la fabricación de productos de avanzada tecnología, con condiciones superiores de resistencia y estética, que se denominan *cerómeros*, materiales cerámicos optimizados con polímeros. Algunos de los que más se utilizan se mencionan en el cuadro 51-12.

El Targis (Ivoclar-Vivadent), un composite con un elevado porcentaje de carga mineral (75 a 85%) que le garantiza propiedades estéticas similares a las de la porcelana, posee una elevada flexibilidad (150-160 Mpa). Su matriz orgánica, compuesta por monómeros polimerizables, permite una fácil manipulación y un buen curado. Las partículas de relleno se unen químicamente a la matriz mediante una molécula bifuncional de silano. Las restauraciones terminadas son sometidas a un curado adicional con luz y calor para mejorar sus propiedades estéticas y mecánicas (Targis Power).[56,57]

El Artglass (Kulzer) es un polímero no convencional que posee relleno de silicato de bario de un tamaño bastante uniforme (0,7 µm) y monómeros multifuncionales que al permitirle un mayor número de enlaces dobles y cadenas cruzadas le otorgarían sus condiciones de mayor resistencia al desgaste (4 a 5 µm anuales). El curado se realiza por fotopolimerización en una unidad especial denominada UniXS, que consiste en una luz estroboscópica de xenón. El sistema trabaja en forma intermitente, con una exposición a la luz de 20 milisegundos y luego sin exposición por 80 milisegundos. Este ciclo se repite varias veces, lo que garantiza una polimerización óptima.

El Belleglass HP (Kerr) es un composite basado en la molécula tradicional de Bis-GMA con un elevado porcentaje de relleno inorgánico (74% en peso). Posee una muy buena flexibilidad, de 150 MPa. Su sistema de curado es totalmente diferente de los conocidos ya que se realiza bajo elevada presión (29 libras/pulgada), elevada temperatura (138 °C), y en una atmósfera de nitrógeno, lo que determina un alto grado de conversión de los monómeros en polímeros y por ende una mayor resistencia al desgaste. La atmósfera de nitrógeno, al eliminar el contacto del composite con el oxígeno, permite lograr una mayor resistencia a la abrasión.

Las propiedades y las aplicaciones de los cerómeros se tratarán con mayor profundidad en el capítulo 54.

Para las carillas de porcelana se utilizan porcelanas especiales que pueden ser trabajadas sobre modelos de revestimiento y procesadas en hornos a alta temperatura o maquinadas en tornos.

Otros materiales para carillas son las porcelanas reforzadas o vidrios recristalizados.

Cuadro 51-12. *Cerómeros*

Belleglass HP (Kerr)
Artglass (Kulzer)
Conquest (Jeneric/Pentron)
Targis (Ivoclar/Vivadent/Williams)
Vita Z (Vita)

Secuencia clínica

Los pasos clínicos por seguir para una restauración con carillas de cerómero son casi los mismos que los utilizados con las carillas de composite de técnica indirecta.

Únicamente se modifica el acondicionamiento de la cara interna de la carilla. Para ello primero debemos erosionar esta superficie con una piedra de diamante de grano fino (25 µm), luego se limpia con al ácido fosfórico convencional de la técnica adhesiva y se aplica una capa de silano. Al concluir estos pasos se procede con la técnica adhesiva convencional.

CARILLAS DE PORCELANA Y OTRAS CERÁMICAS

La restauración de las caras labiales mediante carillas de porcelana constituye el mejor procedimiento estético conservador que un operador puede brindarle a un paciente con manchas, cambios de color, tinciones u otras anomalías en la parte visible de los dientes.[67-69]

Tanto la estética perfecta como la estabilidad de forma y color y la gran resistencia al despegamiento hacen de las carillas de porcelana el tratamiento de elección. Esto se debe hoy en día al rápido avance de la tecnología de las cerámicas, lo que permite a los fabricantes lograr materiales con un gran potencial de imitación de la naturaleza.

Cuando este tipo de restauraciones se compara con las de composite presenta ventajas como una mejor forma de contorno, un pulido superior y una mayor resistencia a la abrasión y a los pigmentos.

Otra ventaja importante de las cerámicas actuales es su fluorescencia, la que permite que las propiedades ópticas de estos materiales se asemejen en gran medida a los dientes naturales. Esto se puede comprobar viendo la restauración sobre una luz negra.

Los principales tipos de cerámicas que se utilizan para la confección de estas restauraciones son:

- *Cerámicas por estratificación*: elevadas propiedades ópticas y traslucidez, aunque sus propiedades mecánicas y flexibilidad no son elevadas (D-sign, de Ivoclar-Vivadent; Vita Alpha, Vita).
- *Cerámicas de inyección*: poseen un alto contenido de leucita, lo que le proporciona mejores características ópticas y una mayor traslucidez, y a su vez aumenta sus propiedades mecánicas y su resistencia flexural

A

B

C

Fig. 51-45. A, B y C. Carillas de porcelana de 13 a 23. Preoperatorio. Se observa el veteado intenso en 13 y 23 y restauraciones provisorias poco satisfactorias en 11, 12, 21 y 22. Maniobras previas: análisis de la oclusión, evaluación del esmalte, verificación de las pigmentaciones, radiografía, etcétera.

con respecto a las porcelanas feldespáticas convencionales[70,71] (Finesse All-Ceramic, de Dentsply/Ceramco; IPS Empress, de Ivoclar Vivadent).

- *Cerámicas maquinadas* (véase más adelante): Cerec 3 (Siemens), Procera all-ceram (Nobel Biocare), Procad (Ivoclar-Vivadent)

La técnica es similar a la de las carillas de composite en cuanto a preparación dentaria y colocación. Los materiales utilizados para su confección son porcelanas por cocción y cerámicas de diferentes tipos (cuadro 51-13).

Si se las compara con las carillas indirectas de composite las carillas de porcelana tienen ventajas e inconvenientes.

Ventajas

1) Estabilidad de color, brillo, forma y textura, 2) mayor resistencia al despegamiento, 3) mayor resistencia a la fractura, 4) mayor resistencia al desgaste o la abrasión y 5) excelente tolerancia de la encía.

Inconvenientes

1) Mayor costo de laboratorio, 2) técnica de laboratorio más compleja, 3) fragilidad en la manipulación, 4) no admiten agregados de tamaño o forma y 5) dificultad de reparación in situ.

Cuadro 51-13. *Materiales para carillas de porcelana*

- Ceramco Colorlogic; Ceramco II Opal (Ceramco)
- Cerinate (Den-Mat)
- Cera Pearl (Kyocera Bioceram)
- Creation (Gensen)
- Dicor (Dentsply)
- Duceram-LFC (Degussa)
- D-sign (Ivoclar-Vivadent)
- Vita Alpha (Vita)
- Finesse All-Ceramic (Dentsply/Ceramco)
- IPS Empress (Ivoclar Vivadent)
- G-Cera (GC)
- Hi-Ceram; In-Ceram (Vita)
- Mirage II; Fortress (Chameleon)

Indicaciones

Las carillas de porcelana están indicadas en todos los casos en los que se pueda confeccionar una carilla de composite y en especial cuando hay que corregir alineamiento, rotaciones o longitud dentaria. Se utilizan en casas de cambio de color, pigmentaciones, hipoplasias, dientes malformados, dientes desalineados, cierres de diastemas y modificaciones morfológicas.

Contraindicaciones

Están contraindicadas en dientes cortos, en casos de esmalte muy abrasionado en la cara labial, en pacientes con bruxismo o hábitos traumáticos, en dientes con grandes restauraciones proximales y en dientes debilitados por endodoncia.[72-83]

Simulación clínica

Este paso adquiere mayor importancia con este tipo de carillas puesto que se trata de un procedimiento técnicamente complejo, de gran exactitud, de elevado costo e irreversible. Es necesario que el operador le muestre al paciente de antemano el resultado estético que se va a lograr, para lo cual debe valerse de los recursos de simulación y previsualización enunciados con las carillas de composite indirectas.

Maniobras previas

Se repiten las maniobras previas explicadas para las carillas a mano alzada (cuadro 51-7 y fig. 51-45).

Preparación del diente

La preparación del diente en su cara labial también es similar a la explicada con anterioridad. Dado que la carilla de porcelana puede enmascarar mejor las manchas intensas si se utilizan opacos en su interior o porcelanas opacas es posible realizar preparaciones más conservadoras que en los casos en los que se utilizan carillas a mano alzada o indirectas de composite. Además, la carilla de porcelana puede terminar en la zona gingival en una línea de terminación mucho más delgada que los otros tipos de carillas (figs. 51-46 y 51-47).

Fig. 51-46. Tallado del ángulo distal de 21.

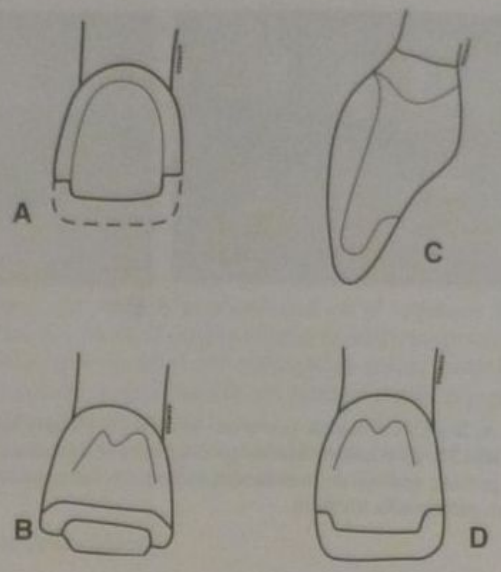

Fig. 51-48. Esquema del tipo de preparación sobreextendido. **A.** Vista por vestibular. **B.** Vista por lingual. **C.** Vista esquemática proximal de la pieza restaurada. **D.** Vista por lingual. (*Tomado y modificado de Benetti y col.*[84])

En el caso de estas carillas de porcelana los ángulos internos de la preparación deben ser redondeados para evitar la concentración de fuerzas en esas áreas, situación que en ocasiones compromete el éxito de la restauración.

Los puntos de contacto pueden incluirse en la preparación si deben ser reemplazados, aunque debe evitarse la extensión interproximal innecesaria. La extensión interproximal de la preparación en el área de contacto debe incluir dos a tres cuartos de un contacto anterior normal, lo que mantendrá una pequeña porción lingual del contacto dentario natural para establecer relaciones posicionales y minimizar el riesgo de migración dentaria lateral. En el caso de un cierre de diastemas la preparación debe extenderse por toda la cara proximal hasta los ángulos de línea linguales.[67]

Tallado sobreextendido ("overlapped")

El desgaste es similar a la preparación anterior en los tercios medio y cervical de la cara labial, pero se reduce el tercio incisal en los bordes proximales y en la cara palatina (esto también actúa como retención macromecánica). El desgaste debe ser aproximadamente de unos 3 mm dejando el contacto con el diente antagonista de preferencia en esmalte sano. Se debe evitar que el contacto en oclusión céntrica ocurra en la interfase diente-carilla. En este caso es preferible extender la terminación de la preparación lo suficiente para dejar el contacto sobre el material de restauración.[84]

La preparación se completa eliminando el borde incisal (fig. 51-48).

Está indicada cuando es necesario reproducir bordes incisales y zonas proximales con características estéticas individuales, o cuando está indicado el alargamiento de la pieza dentaria. Desde el punto de vista funcional se indican para casos en que la oclusión comprometa la restauración con el tipo de preparación clásico (p. ej., oclusión borde a borde).

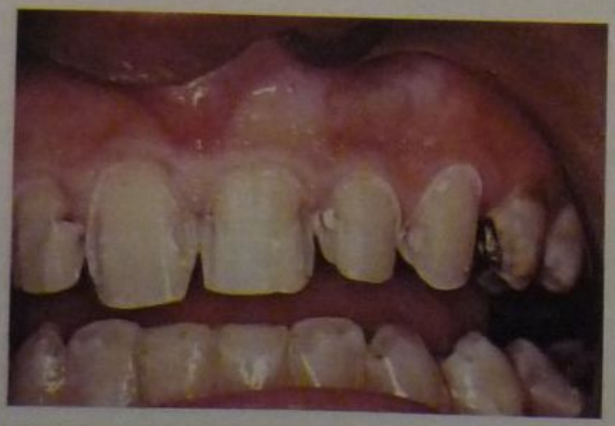

Fig. 51-47. Aspecto de las preparaciones. Obsérvense los hombros redondeados.

Toma de la impresión

Este procedimiento es igual que en las carillas indirectas de composite. Si la preparación labial ha sido muy conservadora y el surco gingival tiene profundidad mínima, no es preciso colocar los hilos de separación gingival.

Provisorios

Si se considera necesario, lo que no siempre es así, se construyen y se fijan provisorios del modo ya explicado para las carillas de composite por técnica indirecta (fig. 51-49).

Instrucciones para el laboratorio

Es imprescindible que el laboratorio que va a construir las carillas reciba toda la información relacionada con el caso clínico porque se trata de un procedimiento exacto, costoso e irreversible. Es conveniente que el laboratorista vea al paciente en el consultorio, antes de las preparaciones, para observar el color y la forma y así compartir la responsabilidad con el odontólogo. El color debe registrarse en un dibujo con la forma de la cara labial del diente, en el que se indican los diferentes tonos y las eventuales manchas y pigmentaciones. Deben registrar-

se: a) el color inicial del caso, b) el color de los dientes después de las preparaciones y c) el color definitivo que se desea, de acuerdo con el paciente. Conviene que el paciente consulte con algún familiar o amigo para tener la certeza de no equivocarse en el color final.

Se deben enviar al laboratorio las fotografías obtenidas previamente, tanto las preoperatorias como las de la simulación y los modelos de estudio.

Todas estas precauciones son necesarias porque la carilla de porcelana sólo admite pequeñas modificaciones de forma, no permite agregados y el color sólo se puede alterar muy levemente con los medios de cementado.

Prueba de las carillas

El laboratorio debe enviar las carillas en sobres herméticos. Las carillas son frágiles y es preciso tener mucho cuidado al manipularlas. Algunos médicos clínicos prefieren pegar cada carilla a una varilla o botón de plástico con una gotita de cera resinosa adhesiva para facilitar su manejo. Existen en el mercado dispositivos comerciales que facilitan este paso (Pic-n-stick, de Pulpdent; Vivastick, de Ivoclar-Vivadent).

Si hay carillas provisorias se las retira y se elimina el cemento que se usó para pegarlas. Se limpian los dientes con una brochita y piedra pómez en agua.

En este momento se debe prestar especial atención y cuidado al eje de inserción de la carilla, en especial cuando se efectuó una preparación sobreextendida. La gran fragilidad de estas restauraciones hace que cualquier movimiento brusco o traba sobre la preparación produzcan su fractura.

Se prueban las carillas, primero de manera individual y luego en conjunto. Para esta prueba las carillas deben estar mojadas en agua o vaselina líquida. Se debe controlar: a) el color, b) la adaptación por gingival, c) la adaptación por incisal y el largo total y d) la adaptación en las troneras interdentarias. Si es necesario se practican pequeños desgastes con una piedra diamantada troncocónica corta, para mejorar la adaptación (fig. 51-50).

En la prueba de conjunto se controlan las relaciones de contacto con un hilo dental.

Si el color es aceptable y está dentro de la gama elegida, se prueba la carilla con una simulación del medio cementante, como se vio con anterioridad para las carillas de composite indirectas.

Cementado de las carillas

Una vez que han sido aceptadas por el profesional y el paciente, las carillas deben limpiarse con agua y/o acetona para la eliminación de los restos del material de simulación de color, o deberán limpiarse con alcohol si se usó vaselina líquida.

Una vez limpia la carilla se la deberá acondicionar, para lo que debemos tener en cuenta el material utilizado en su confección. Este acondicionamiento consiste en crear cierta porosidad en la cerámica, indispensable para lograr luego una buena adhesión con el medio cementante.

En la mayoría de los sistemas cerámicos se logran esta porosidad (microrretenciones) mediante el uso de ácido fluorhídrico en diferentes concentraciones (generalmente del 5 al 14%; al 9% es la más utilizada) de 1 a 3 minutos, de acuerdo con su concentración.

Algunos sistemas no son afectados por el uso de ácidos para crear las microrretenciones debido al alto contenido de cristales en su composición (40% o más de alúmina; p. ej., Vita In Ceram, Procera). En estos casos es necesario tratar la carilla con piedras de diamante o con aire abrasivo con partículas de alúmina pequeñas. Este último procedimiento no es recomendable en los sistemas cerámicos comunes debido a que si no se realiza correctamente podría debilitar en exceso la estructura de la porcelana, producir microfracturas o afectar los márgenes de la carilla.

Fig. 51-49. Provisorios.

Luego del acondicionamiento de la superficie interna de la carilla se procede a la silanización de esta superficie con un silano comercial (existen numerosos productos), lo que incrementa la adhesión de la porcelana al medio cementante. Se aplican dos capas del silano con un pincel o una bolita de algodón y se seca. Se evapora rápidamente.[84-86]

Restauración

Se procede a la colocación de las carillas de acuerdo con las siguientes etapas:

1. Técnica adhesiva
2. Opacificación
3. Matización
4. Colocación de las carillas
   4.1 Selección del cemento
   4.2 Manipulación
5. Terminación
6. Control posoperatorio[87,88]

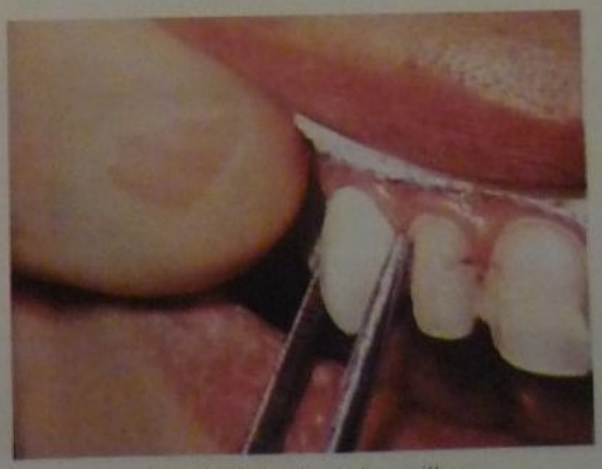

Fig. 51-50. Prueba de las carillas.

Cuadro 51-14. *Elementos para pulir porcelana o composite*

Piedras de diamante
- ET 135 F (30 µm); ET 135 EF (15 µm); ET 135 UF (8 µm) (Brasseler)
- Two Striper MF1 (45 µm); Two striper MF2 (25 µm); Two Striper MF3 (10 µm); Two Striper MP1 (4 µm); Two Striper MP2 (1 µm) (Premier)
- T & F (15-30 µm) (Shofu)

Fresas de carburo de tungsteno
- ET UF 9, 30 filos (Brasseler)
- Finishing, 30 filos (SSWhite)
- Prisma Finishing, 30 filos (Caulk)
- T Series, 30 filos (Midwest)

Discos abrasivos
- Flexi-Disc System (Cosmedent)
- Hawe Neos System (Hawe)
- Moore-Flex (Moore)
- Sof Lex Extra Thin (3M)
- Super Snap (Shofu)

Tiras de pulir de metal
- Metal strips (GC)
- Strips (Horico)

Pastas de pulir porcelana
- Diamond Polish (Ultradent)
- Diamond Polishing Paste (Kerr)
- Diamond Polishing Paste (Kulzer)
- Diamond Polishing Paste (Ivoclar Vivadent)
- Insta-Glaze (George Taub)
- Mirage Diamond Paste (Chameleon)
- Diamond Restoration Polish (Vident)
- Porcelain Laminate Polishing Paste (Den-Mat)
- Porcelize (Cosmedent)
- Sparkle (Pulpdent)
- Truluster Polishing System (Brasseler)
- Two Striper MPS Diamond Polishing System (Premier)
- Ultralap (Moyco)
- Ultra II (Shofu)

Pastas de pulir composite
- Command Ultrafine Luster Paste; Micro I (Kerr)
- Composite Polish (Ultradent)
- CompoSite; Composite Polishing Paste (Shofu)
- Enamelize (Cosmedent)
- Extra Smooth Polishing Paste; Rembrandt Polishing Paste (Den-Mat)
- Luster (Sci-Pharm)
- Precise Polishing Paste (Lee Pharmaceuticals)
- Prisma-Gloss; Prisma-Gloss Extrafine (Caulk/Dentsply)
- Luminescence (Premier)
- Ultra II Polishing Paste (Shofu)

Pasos 1, 2, 3, 4 y 5

Las maniobras de técnica adhesiva, opacificación, matización, colocación de las carillas y terminación son similares a las descritas anteriormente para las carillas de composite. Es conveniente tener las carillas numeradas y ordenadas sobre una bandeja metálica o un trozo de goma dique, con la parte opaca hacia arriba.

Durante el retiro del exceso de cemento blando puede usarse una espátula o un pincel impregnado en adhesivo para ir sellando la superficie de la unión carilla-diente. Esto facilita las maniobras de terminación. Si la porcelana ha sido retocada y queda áspera se puede pulir con discos de papel de grano fino, gomas siliconadas abrasivas y pasta de pulir porcelana (cuadro 51-14).[89,90] Se recorre con un explorador todo el borde gingival en busca de pequeños excesos de cemento, que si se encuentran se eliminan con una punta de diamante de grano extrafino. En cuanto a los excesos de los espacios interdentarios, cuando están blandos se eliminan con hilo dental y después de endurecidos, con tira diamantada abrasiva y luego, tiras de pulir composite (figs. 51-51 y 51-52).

Control posoperatorio

Se controla la oclusión en céntrica y excursiones laterales y se retoca y se vuelve a pulir donde sea necesario.

Fig. 51-51. Colocación de la carilla 23.

Fig. 51-52. Colocación de las otras carillas.

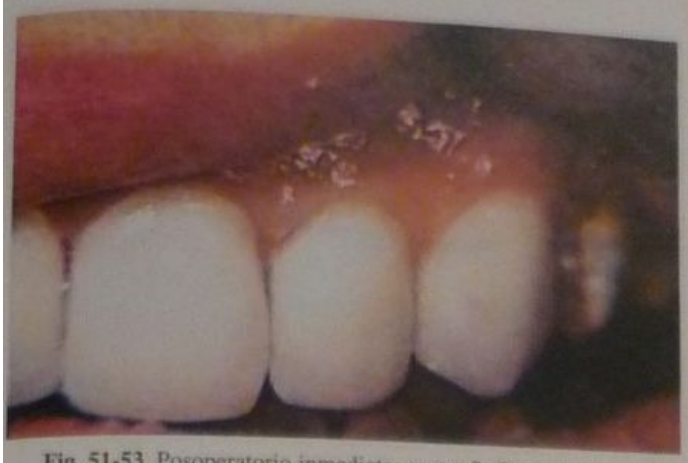

Fig. 51-53. Posoperatorio inmediato: sector 2. Control oclusal.

Fig. 51-55. Posoperatorio mediato: excelente tolerancia gingival.

Se le indica al paciente que no use los dientes con las carillas nuevas para masticar alimentos duros durante doce horas, a fin de permitir el endurecimiento definitivo de los cementos de tipo dual, y se lo cita para dos semanas después para un nuevo control posoperatorio de excesos gingivales o interproximales que pudieran haber pasado inadvertidos (figs. 51-53 a 51-55).

Comentarios finales

La restauración de dientes anteriores o premolares con carillas de porcelana es un procedimiento exacto y preciso que exige el máximo de atención a los detalles, una buena colaboración con el laboratorio y el tiempo necesario para completar todos sus múltiples aspectos. Una vez terminado este procedimiento el paciente podrá lucir una hermosa sonrisa gracias a un tratamiento conservador de alta estética y longevidad clínica prolongada (figs. 51-56 a 51-64).[91-100]

CARILLAS DE PORCELANA HECHAS A MÁQUINA

En los últimos años han surgido y se han perfeccionado varios sistemas que permiten la construcción de carillas de porcelana mediante el maquinado o torneado de bloques de cerámica. Uno de ellos es el sistema industrial conocido por las siglas CAD-CAM, que significan diseño asistido por computadora y fabricación dirigida por computadora.

La teoría que lo respalda es atractiva porque se elimina la toma de impresiones, que es reemplazada por una imagen que una cámara de video intraoral obtiene de la preparación. Esta imagen es procesada mediante un programa especial y llevada a una computadora. Allí se la analiza, se miden los diferentes parámetros y se envían los datos a un pequeño torno de precisión que en pocos minutos talla una pieza con la forma deseada de un bloque de porcelana u otras cerámicas, con lo que se elimina el laboratorio dental. Esto significa que en el lapso de una sola visita se puede realizar la preparación, construir la restauración y cementarla en la boca.

Para que estos sistemas se tornen realmente populares y tengan amplia difusión es preciso mejorar muchos detalles, entre ellos su elevado costo y su técnica compleja.

Algunos sistemas reemplazan la imagen intraoral por un sistema pantográfico, mientras que otros utilizan un patrón de acrílico, un láser u otros recursos (p. ej., sistemas Cerec 3, 2 y 1, de Siemens; Celay, Mikrona; Dux, DCS; Procad, Ivoclar-Vivadent; Denticad, Denticad; entre otros). Además de su costo y complejidad de manejo estos sistemas presentan las siguientes desventajas: no permiten colores diferentes en una misma pieza, construyen una pieza por vez, la toma de la imagen en campo húmedo es difícil y las matizaciones deben elaborarse a mano y cocinarse en horno de porcelana convencional. En el capítulo 55 se proporciona más información sobre los usos de estos sistemas.[101-107]

El sistema Procera (Nobel Biocare) captura la forma tridimensional de la preparación mediante un escaneado de la superficie del modelo. En el laboratorio emplea un software que registra e interpreta la imagen generada a partir de la digitalización por contacto del troquel enviado por el profesional. Con ese programa es posible tratar la imagen para definir el diseño y se corrige de modo digital en caso de existir irregularidades. Luego se envía esa información vía módem a los laboratorios especializados en esta técnica ubicados en Suecia o Estados Unidos para la confección de la infraestructura de alúmina de la carilla (0,25 mm de espesor) o eventualmente un "casquete" (coping) de una corona de cerámica pura. Esa infraestructura es enviada al laboratorio que envió la información, el cual, después de la prueba de adaptación marginal, deberá aplicarle las capas fina-

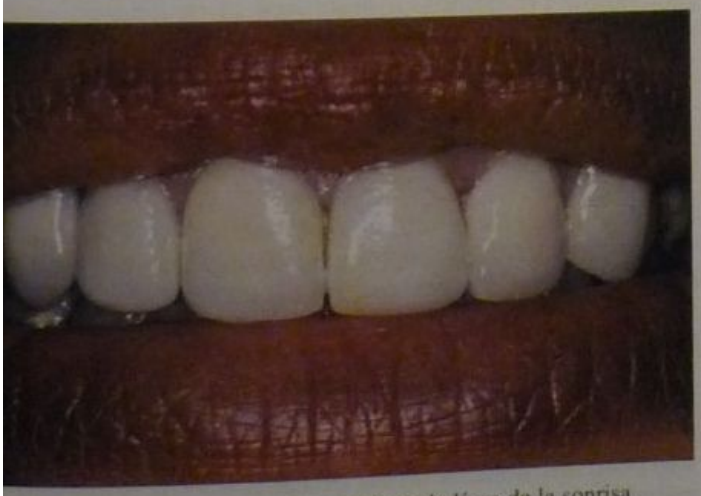

Fig. 51-54. Posoperatorio inmediato: la línea de la sonrisa.

Fig. 51-56. Veteado intenso. Preoperatorio (paciente con problemas gingivales).

Fig. 51-57. Posoperatorio inmediato: carillas de porcelana levemente matizadas.

Fig. 51-58. Fractura de incisivos centrales por accidente.

Fig. 51-59. Restauración con composite.

Fig. 51-60. Diez años después se observan desgaste y cambios de color.

Fig. 51-61. Preparaciones para carillas de porcelana.

Fig. 51-62. Posoperatorio. Se han restaurado la forma, la función y la estética.

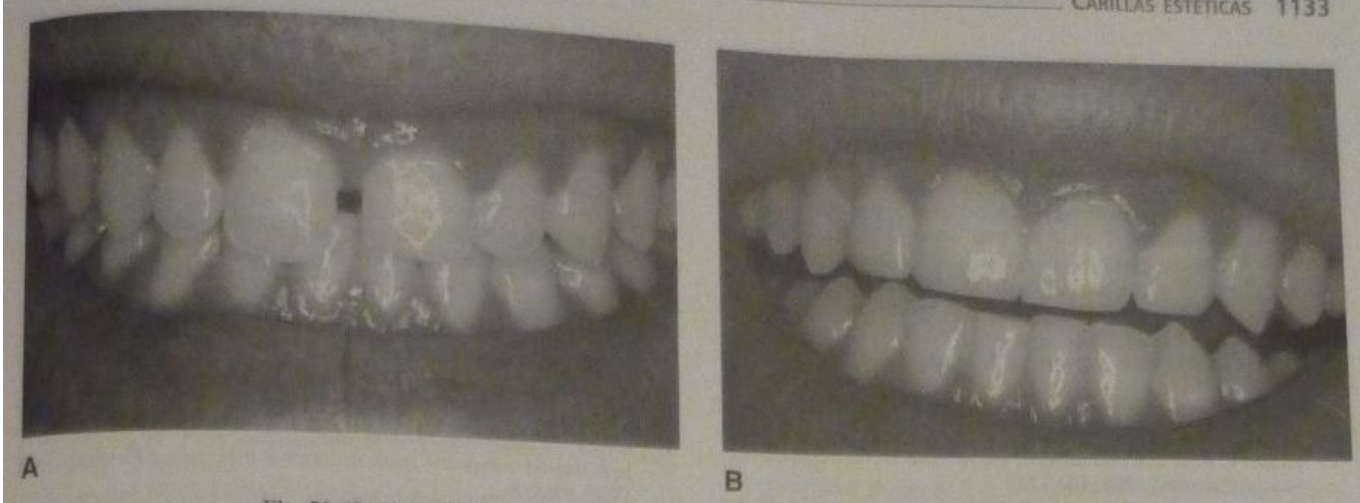

Fig. 51-63. Cierre de diastemas con carillas de porcelana. **A.** Preoperatorio. **B.** Posoperatorio.

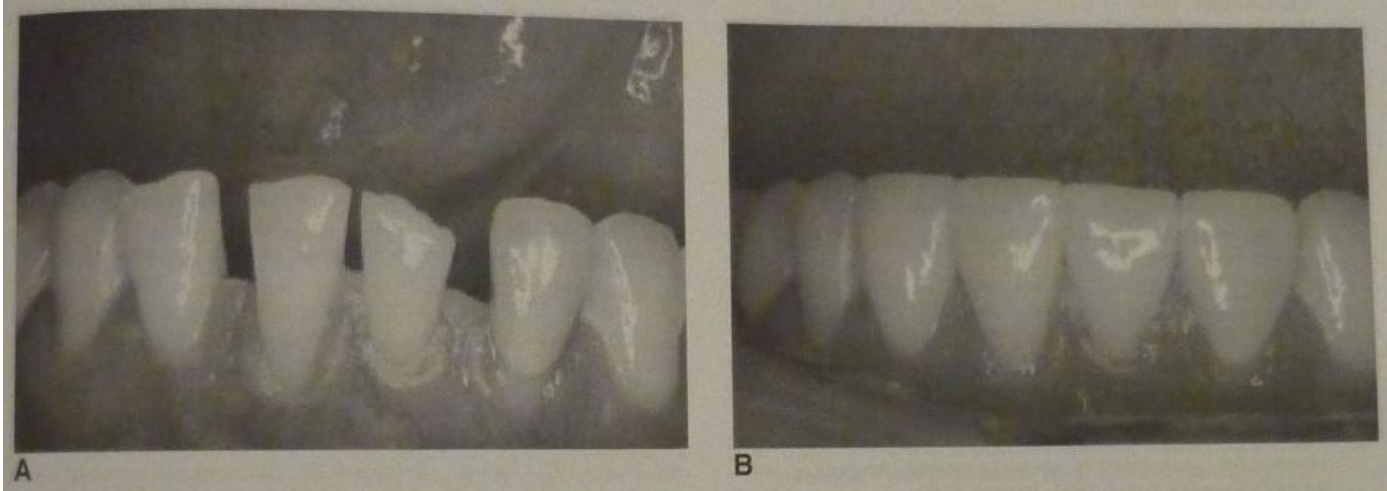

Fig. 51-64. Carillas de porcelana en incisivos anteroinferiores. **A.** Preoperatorio. **B.** Posoperatorio.

les de porcelana llevando todo el conjunto al horno para su terminación. Para el cementado de este tipo de carillas no es necesario acondicionar la superficie con ácidos o microarenados ya que las rugosidades del material ofrecen muy buenas retenciones para los medios de fijación.[108-110]

Este sistema ofrece la mejor adaptación marginal que pueden ofrecer este tipo de cerámicas y una estética muy difícil de lograr con otros sistemas.[110,111] Cuando el sustrato dentario no es muy oscuro, carillas o coronas más traslúcidas como las confeccionadas con IPS Empress probablemente sean más estéticas.[30]

CONCLUSIONES

Las carillas labiales, sean de composite o de porcelana, constituyen una de las mejores opciones para la reconstrucción estética de los sectores visibles de la boca por su durabilidad, por la conservación de tejidos dentarios sanos, por la excelente tolerancia de la encía y por la amplia aceptación por parte de los pacientes.[111-114]

Los autores agradecen la colaboración del doctor Pablo Agustín Varas en la actualización del presente capítulo.

REFERENCIAS

1. Faunce FR, Myers DR. Laminate veneer restoration of permanent incisors. J Am Dent Assoc 1976; 93:790.
2. Higginbottom FL, Fesler KH. Partial to full coverage coronal restorations. Tex Dent J 2002; 119(10):990-7.
3. Jordan RE, et al. Restorations of fractured and hypoplastic incisors by the acid etch resin techique. J Am Dent Assoc 1977; 95:795.
4. Bussadori SK, do Rego MA, Pereira RJ, Guedes-Pinto AC. Human enamel veneer restoration in a deciduous tooth: clinical case. J Clin Pediatr Dent 2003 Winter; 27(2):111-5.
5. Faunce F. Tratamiento de los dientes con pigmentación y manchas. Clin Odont Nor Am 1984; 4:663.
6. Yip KH, Smales RJ, Kaidonis JA. Case report: management of tooth tissue loss from intrinsic acid erosion. Eur J Prosthodont Restor Dent. 2003; 11(3):101-6.
7. Heyde B, Cammarota VT (Jr). Carillas laminadas. Clin Odont Nor Am 1981; 2:305.
8. Helvey GA. Closing diastemas and creating artificial gingiva with polymer ceramics. Compend Contin Educ Dent 2002; 23(11):983-6, 988, 990 passim; quiz 998.
9. Feigenbaum NL. How direct bonding satisfies an esthetic need. Compend Contin Educ Dent. 2003; 24(2):134-6, 138, 141-2 passim.
10. Jordan RE, Suzuki M, Croll TP. Tratamiento conservador de las coloraciones anómalas de los dientes. Grabado compuesto estético. 2ª ed. Barcelona: Mosby/Doyma, 1994.
11. Dale BG, Aschheim KW. Esthetic Dentistry. Philadelphia: Lea & Febiger, 1993; p. 123.

12. Barghi N. Resultados estéticos previsibles y de aspecto natural con veneers de composite directos. Quintessence (ed. esp.) 2001; 14(2): 59-67.
13. Albers HF. Home bleaching. Adept report 1991; 2:9.
14. C.R.A. Tooth bleaching: an update. Newsletter 2003.
15. Levin RP. Home whitening. Esthet Dent Update 1990; 1:10.
16. Croll TP. Microabrasión del esmalte. En: Jordan RE. Grabado compuesto estético. 2ª ed. Barcelona: Mosby/Doyma, 1994.
17. Croll TP. Enamel microabrasion. Berlín: Quintessence, 1991.
18. Maravankin F, Benvenuto C, Di Bella G, Tamini LE. Frentes estéticos de adhesión directa. Rev Asoc Odont Argentina 1994; 82:286.
19. C.R.A. La actualidad en carillas de porcelana. Newsletter 1993, 7:1.
20. Christensen GJ. Enchapado de los dientes. Clin Odont Nor Am 1985; 2:390.
21. Magne P, Holz J. Restoration of the anterior teeth. Schweiz Monatschr Zahnmed 1994; 104:1246.
22. Nocchi Conceição E. Laminado de porcelana. Capítulo 19 en: Nocchi Conceição E y col. Dentística. Saúde e estética. Ed. Artmed. Porto Alegre, Brasil; 2000.
23. Preston JD (editor): Perspectives in dental ceramics. Chicago: Quintessence, 1988.
24. Hobo S, Iwata T. Castable apatite ceramics I y II. Quintessence Int 16: 135 y 207, 1985.
25. Hobo S, Iwata T. A new laminate veneer technique by castable apatite ceramics. Quintessence Int 1985; 16:45.
26. McLean JW (director): Dental ceramics. Chicago: Quintessence, 1983.
27. Nathanson D, Riis D. Advances and current research in ceramic restorative materials. Curr Opin Cosmet Dent 1993; 34.
28. Berrong JM, et al. Color stability of selected dual cure composite resin cements. J Prosthodont 1993; 2:24.
29. Barkmeier WW, Menis DL, Barnes DM. Bond strength of a veneering porcelain... Pract Periodontics Aesthet Dent 1993; 5:50.
30. E.D.R.G. Resin cements. Reality 2003, Vol. 17.
31. Barceleiro M de O, De Miranda MS, Dias KR, Sekito T (h.). Shear bond strength of porcelain laminate veneer bonded with flowable composite. Oper Dent 2003; 28(4):423-8.
32. Barrancos Mooney J. Modificación de color en resinas reforzadas expuestas a reveladores de placa: porosidad, desgaste y color. SAAIIO Reunión Anual, 1981, Buenos Aires.
33. Beigelis A. Resinas reforzadas. Capítulo 11 en: Barrancos Mooney J. Operatoria dental: Restauraciones. Buenos Aires: Editorial Médica Panamericana, 1988.
34. Barrancos PJ. Composites: su comportamiento clínico. Problemas y soluciones. Capítulo 19 en: Barrancos Mooney J. Operatoria dental: Restauraciones. Buenos Aires: Editorial Médica Panamericana, 1988.
35. Leinfelder K. Actas y resúmenes. Curso de posgrado, Asociación Odontológica Argentina, Buenos Aires, 1984.
36. Bowen RW. Comunicación personal, Buenos Aires, 1984.
37. Blank JT. Case selection criteria and a simplified technique for placing and finishing direct composite veneers. Compend Contin Educ Dent 2002; 23 (9-Suppl 1):10-7.
38. Dietschi D. Free-hand bonding in the esthetic treatment of anterior teeth: Creating the illusion. J Esthet Dent 1997; 9(4):156-164.
39. Derbabian K, Marzola R, Donovan TE, Arcidiacono A. The science of communicating the art of esthetic dentistry. Part III: Precise shade communication. J Esth Rest Dent 2001; 13(3): 154.
40. Terry DA, et al. Anatomical form defines color: function, form, and aesthetics. Pract Proced Aesthet Dent 2002; 14(1):59-67; quiz 68.
41. Cherukara GP, Seymour KG, Zou L, Samarawickrama DY. Geographic distribution of porcelain veneer preparation depth with various clinical techniques. J Prosthet Dent. 2003;89(6):544-50.
42. McIntyre FM. Placement of retraction cord... J Prosthet Dent 1993; 70:97.
43. Ibsen RL, Ouellet DF. Restoring the worn dentition. J Esthet Dent 1992; 4:96.
44. E.D.R.G. Hybrids. Reality 2003, vol. 17.
45. Pollack B. Composite resin, fundamentals and direct technique restorations. Chapter 5 in: Dale BG, Aschheim KW. Esthetic Dentistry. Lea & Febiger, 1993.
46. Nash RW. Freehand composite veneering–the direct option. Pract Periodontics Aesthet Dent 1993; 5:18.
47. Jordan RE, Suzuki M, Croll TP. Facetas estéticas labiales de composite. En: Jordan RE. Grabado compuesto estético. 2ª ed. Barcelona: Mosby/Doyma, 1994.
48. Baratieri LN y col. Dentística. Procedimentos preventivos y restauradores. Río de Janeiro: Quintessence, 1989, cap. 13.
49. Barrancos Mooney J y col. El desafío de la odontología cosmética y adhesiva. Apuntes de cursos de posgrado. Asociación Odontológica Argentina, Buenos Aires, 1993-1998.
50. Van Meerbeek B, et al. Clinical status of ten dentin adhesive systems. J Dent Res 1994; 73:1690.
51. Ferrari M, et al. Clinical and laboratory evaluation of adhesive restorative systems. Am J Dent 1994; 7:217.
52. Ferracane JL, Condon JR. Post cure heat treatment for composites: properties and fractography. Dent Mater 1992; 8:290.
53. Covey DA, Tahaney SR, Davenport JM. Mechanical properties of heat treated composite resin restorative materials. J Prosthet Dent 1992; 68:458.
54. Lang BR, Jaarda M, Wang RF. Filler particle size and composite resin classification systems. J Oral Rehabil 1992; 19:569.
55. Leinfelder KF. New developments in resin restorative systems. J Amer Dent Assoc 1997; 128:573.
56. Suñol Periú L, García Juan PD, Casas Reyes M. Restauraciones estéticas con el nuevo sistema Targis-Vectris. Consideraciones clínicas. Oper Dent Endod 1998; 2:4.
57. Targis-Vectris Scientific Documentation. Ivoclar Vivadent, Schaan, Liechtenstein, 2003.
58. Christensen GJ. The fastest and best provisional restorations. J Am Dent Assoc 2003; 134(5):637-9.
59. Ehrford L. Surface characteristics of composite resins. Acta Odontol Scand 1984; 42:59.
60. Ott G. Composition and development of dental composites. Report 5 Ivoclar-Vivadent, 1990.
61. Tyas MJ. Clinical evaluation of five adhesive systems. Am J Dent 1994; 7:77.
62. E.D.R.G. Dental adhesives. Reality 2003, vol. 17.
63. Barrancos Mooney J. Odontologie Cosmetique. Seminario. Actas del Congreso "Les Entretiens de Garanciere". París, septiembre de 1986.
64. Boyer DB, Chan KC, Reinhardt JW. Build-up and repair of light-cured composites: bond strength. J Dent Res 1984; 63:1241.
65. Phillips RW. Skinner's Science of Dental Materials. Philadelphia: W. B. Saunders Co., 1982.
66. Heymann HO, Sockwell CL, Haywood VB. Additional conservative esthetic procedures. Chapter 18 in: Sturdevant CM, et al. The art and science of operative dentistry. 3th ed. St. Louis: Mosby, 1995.
67. Crispin BJ, Hewlett ER, Jo YH, Hobo S, Hornbrook DS. Carillas de cerámica. Capítulo 6 en: Bases prácticas de la odontología estética. Barcelona: Ed. Masson, 1998.
68. Pietrobon N, Paul SJ. All-ceramic restorations: A challenge for anterior esthetics. J Esthet Dent 1997; 9(4):179-186.
69. Belser U, Magne P, Magne M. Ceramic laminate veneers: Continous evolution of indications. J Esthet Dent 1997; 9(4):197-207.
70. Touati B. Versatility and aesthetics of the IPS Empress all-ceramic system. Pract Proced Aesthet Dent 2003; Suppl:45-8.
71. Fradeani M. The application of all-ceramic restorations in the anterior and posterior regions. Pract Proced Aesthet Dent 2003; Suppl:13-7.
72. Calamia JR, Simonsen RJ. The effect of coupling agents on bond strength of etched porcelain. J Dent Res 1984; 63:162.
73. Prevost-Bourassa. La dentisterie estetique. Act Odontostomat 1987; 158:195.
74. Bowen RL. A method for bonding to dentin and enamel. J Amer Dent Assoc 1983; 107:734.
75. Nicholls L. Esthetic veneer cementation. J Prosthet Dent 1986; 56:9.
76. Kihn PW y Barnes DM. The clinical longevity of porcelain veneers. J Amer Dent Assoc 1998; 129:747.
77. Hondrum SO. A review of the strength properties of dental ceramics. J Prosthet Dent 1992; 67:859.
78. Friedman MJ. The enamel ceramic alternative. J Calif Dent Assoc 1992; 20:27.

79. Barkmeier WW, Menis DL, Barnes DM. Bond strength of a veneering porcelain using... Pract Periodontics Aesthet Dent 1993; 5:50.
80. Dunne SM, Millar BJ. A longitudinal study of the clinical performance of porcelain veneers. Br Dent J 1993; 175:317.
81. Garber D. Porcelain laminate veneers-ten years later. J Esthet Dent 1993; 5:56.
82. Lacy AM. Porcelain veneers. Problems and solutions. Dent Today 2002; 21(8):46-51.
83. Pincus CL. Building mouth personality. Actas de reuniones. California State Dental Assoc, San José, CA, USA, 1937.
84. Benetti AR, Miranda CB, Amore R, Pagani C. Facetas indiretas em porcelana – alternativa estética. J Bras Den Estét 2003; 2(7):186-194.
85. Hornbrook DS. The "two-by-two technique" for porcelain veneer cementation: minimizing time while maximizing results. Pract Proced Aesthet Dent 2003; Suppl:28-31.
86. Berman FJ. Final cementation of porcelain veneers. Dent Today. 2002; 21(9):90-1.
87. Calamia JR. Rationale for etched porcelain restorations. Pág. 317 en Preston JD: Op. cit. 32, 1988.
88. Vanherle G, Degrange M, Willems G. State of the art on direct posterior filling materials and dentine bonding. Van der Poorten, Leuven, 1994.
89. Hulterstrom AK, Bergman M. Polishing systems for dental ceramics. Acta Odontol Scand 1993; 51:229.
90. Ward MT, Tate WH, Powers JM. Surface roughness of opalescent porcelains after polishing. Oper Dent 1995; 20:106.
91. Morig G. Aesthetic all-ceramic, restorations: a philosophic and clinical review. Pract Proced Aesthet Dent 2003; Suppl:19-26.
92. Bateh VJ. Case presentation: Using porcelain veneers to establish... G.P. 1992; 1:167.
93. Peumans M, van Meerbeek B, Lambrechts P, Vanherle G. Porcelain veneers: a review of the literature. J Dent 2000; 28(3):163-177.
94. Stacey GD. A shear stress analysis of the bonding of porcelain veneers to enamel. J Prosthet Dent 1993; 70:395.
95. Chalifoux PR, Darvish M. Porcelain veneers: concept... and placement. Pract Periodontics Aesthetic Dent 1993; 5:11.
96. Hobo S. Porcelain laminate veneers with three dimensional shade reproduction. Int Dent J 1992; 42:189.
97. Gurel G. Predictable, precise, and repeatable tooth preparation for porcelain laminate veneers. Pract Proced Aesthet Dent 2003; 15(1):17-24; quiz 26.
98. Maseki T, et al. Bond strength of the various luting systems to the Cerec ceramics. J Dent Res 1995; 74:39.
99. Fernández Bodereau EJ (h.), Fernández Bodereau EJ. Carillas. En: Prótesis fija e implantes. Madrid: Ed. Avances Médico-Dentales, SL, 1996; cap 8.
100. Teixeira HM, Nascimento ABL do, Emerenciano M. Reabilitação da estética com facetas indiretas de porcelana. J Bras Dent Estét 2003; 2(7):219-223.
101. Liu PR, Isenberg BP, Leinfelder KF. Evaluating CADCAM generated ceramic veneers. J Amer Dent Assoc 1993; 124:59.
102. Sim C, Ibbetson R. Comparison of fit of porcelain veneers fabricated using different techniques. Int J Prosthodont 1993; 6:36.
103. Siervo S, et al. Porcelain CAD-CAM veneers. J Amer Dent Assoc 1992; 123:63.
104. Strassler HE, Weiner S. Seven to ten year clinical evaluation of etched porcelain veneers. J Dent Res 74 (Sp. Issue) 1995; 176 (abst. 1316).
105. Fernández Bodereau E (h.). Análisis de reconstrucciones funcionales de cerámica pura en elementos anteriores y posteriores. Rev Asoc Odont Argentina 1995; 83:326.
106. Denissen HW, El-Zohairy AA, van Waas MA, Feilzer AJ. Porcelain-veneered computer-generated partial crowns. Quintessence Int. 2002; 33(10):723-30.
107. Fasbinder DJ. Restorative material options for CAD/CAM restorations. Compend Contin Educ Dent 2002 Oct; 23(10):911-6, 918, 920 passim; quiz 924.
108. Hager B, et al. Procera AllCeram laminates: a clinical report. J Prosth Dent, 2001; 85(3): 231-232.
109. Vedovato E. Faceta Laminada Procera AllCeram: um Novo Conceito. Rev Ass Paul Cir Dent 2001; vol 55, nº 4.
110. Francischone CE, Vasconcelos LW. Metal-Free esthetic restorations: The Procera concept. 2nd ed. Quintessence Books. Chicago, 2000.
111. Adolfi D. Natural Esthetics. Quintessence Books. Chicago, 2003.
112. Peumans M, et al. Five-year clinical performance of porcelain veneers. Quintessence Int 1998; 29:211.
113. Peumans M. The clinical performance of veneer restorations and their influence on the periodontium. Thesis. Leuven University Press, Leuven, 1997.
114. Morley J. The role of cosmetic dentistry in restoring a youthful appearance. J Am Dent Assoc 1999; 130(8):1166-72.

52

Incrustaciones metálicas

Marcelo Vinai

INTRODUCCIÓN

La evolución de la odontología en todos sus aspectos, el desarrollo de nuevos materiales, métodos y técnicas, nos mueve a darle un enfoque moderno a este capítulo; sin embargo, las aleaciones metálicas se han utilizado en odontología desde siempre y al odontólogo actualizado se le presenta el dilema de seleccionar con buen criterio clínico la alternativa correcta para cada caso en particular.

La odontología restauradora moderna apunta a devolverle a la pieza dentaria las características anatómicas, funcionales y estéticas perdidas sin tener en cuenta diseños y formas de preparación cavitaria predeterminadas o preclasificadas, por lo que preferimos el término *preparación dentaria* a *preparación cavitaria*.

Cuando elegimos restaurar una pieza dentaria con una incrustación metálica debemos considerar los aspectos positivos y negativos de nuestra elección; si nos limitáramos a considerar sólo las virtudes que nos pueden ofrecer las incrustaciones metálicas como material de restauración dentaria parcial nos encontraríamos con la posibilidad de indicarlas en la mayoría de los casos y en realidad esto no sucede.

La creatividad y la experiencia profesional basadas en todos los conocimientos científicos puestos al servicio de nuestra profesión nos garantizarán una mayor cantidad de éxitos que de fracasos.

Al analizar la multiplicidad de aspectos que nos conducen a la selección de un material determinado para restaurar una pieza dentaria, debemos tener en cuenta evaluar al individuo que portará esa restauración. Existe la restauración ideal para cada pieza dentaria pero también existe la restauración ideal para cada paciente, y la restauración que es ideal para una pieza dentaria puede no serlo para ese paciente.

Nuestra excelencia profesional sumada a la excelencia del laboratorista y del paciente garantizan el éxito de cualquier restauración.

METALES. GENERALIDADES

Los materiales metálicos utilizados en odontología para restauraciones rígidas parciales son aleaciones; éstas surgen de la combinación de dos o más elementos con características metálicas. Para que una aleación metálica pueda emplearse en este tipo de trabajos odontológicos debe reunir una serie de condiciones vinculadas tanto a la reacción que puede producir en un medio biológico como a las propiedades químicas, físicas y mecánicas propias del material.

Biocompatibilidad

Cuando utilizamos una aleación metálica en la cavidad bucal debemos tener en cuenta dos tipos de reacciones, las inmunológicas y las toxicológicas.

Reacciones inmunológicas: están vinculadas a la respuesta del huésped por la simple presencia del elemento que la desencadena; existen elementos metálicos que pueden desarrollar este tipo de reacciones en personas sensibles a ellos; por lo tanto, es necesario que el profesional realice una correcta historia clínica y ante cualquier duda emplee aleaciones que no desencadenen reacciones adversas en ese paciente; por otra parte, las aleaciones metálicas propensas a sufrir corrosión liberarían productos capaces de generar una reacción inconveniente en los tejidos blandos vecinos. Metales como el níquel y el cobalto pueden sensibilizar a un paciente; por ende, cuando se utilicen aleaciones complejas deben considerarse todos sus componentes en este sentido.

Reacciones toxicológicas: se relacionan con la vehiculización del elemento metálico en el interior del organismo y que por su absorción pueda provocar una reacción tóxica; en el caso de las incrustaciones metálicas que contengan un elemento tóxico y si éste se encuentra fijo a la estructura de ella y permanece allí, no generará ningún tipo de reacción tóxica.

Propiedades químicas

Para que una aleación metálica se mantenga estable en el medio bucal no debe corroerse ni pigmentarse; en este sentido, la corrosión es la más perjudicial ya que es un proceso que conduce a la destrucción química del material. Existen dos tipos de corrosión: la corrosión galvánica y la corrosión química.

Corrosión galvánica: se produce cuando en un mismo medio se encuentran dos materiales metálicos diferentes con la posibilidad de transferir electrones a ese medio; para evitar este proceso deben utilizarse aleaciones de composición química similar en diferentes restauraciones para un mismo paciente.

Corrosión química: se produce cuando se forman óxidos en la superficie de un material metálico; por consiguiente, toda aleación metálica de uso odontológico debe garantizar la no producción de este proceso de oxidación y corrosión. En este sentido, las aleaciones con alto contenido de oro o nobles son las de elección debido a sus excelentes propiedades físicas, químicas y de biocompatibilidad.

Pigmentación: se produce por la formación de compuestos en la superficie de la restauración por reacción química con elementos presentes en el medio bucal, lo cual conduce a la pérdida del pulido y color originales sin involucrar pérdida de masa o de propiedades mecánicas del material.

Propiedades físicas

Este tipo de propiedades se vincula más a la realización de los procedimientos técnicos de laboratorio que al desempeño de la restauración en el medio bucal.

Temperatura de fusión: es importante porque condiciona el tipo de aparatología que se requiere para realizar la fusión, así como el tipo de revestimiento por utilizar para confeccionar la cámara de colada.

Coeficiente de variación térmica: determina la contracción que se producirá al enfriarse la aleación.

Densidad: es importante tener en cuenta esta propiedad durante el trabajo técnico de colada ya que se relaciona con las máquinas que se emplean para hacer llegar la aleación fundida a la cámara de colada que generalmente basa su accionar en la fuerza centrífuga. Cuanto mayor sea la densidad de una aleación, más fuerza centrífuga se generará para una determinada velocidad de giro; por eso, es más fácil colar aleaciones de densidad elevada. También la densidad determina cuánto pesa una restauración: a mayor densidad, mayor peso y, dado que el valor comercial de las aleaciones metálicas está fijado por peso, las aleaciones más densas nos obligan a utilizar una mayor cantidad de gramos que las menos densas para una misma restauración.

El color no es una propiedad física de importancia para las aleaciones de colada.

Propiedades mecánicas

Se relacionan con la resistencia, el módulo de elasticidad y el límite proporcional.

Resistencia: es el aspecto menos crítico en este tipo de restauraciones debido a que no es difícil obtener valores suficientes para garantizar que no se fracture durante la función.

Módulo de elasticidad: se refiere a la rigidez de la restauración, que va a ser determinada por la composición de la aleación.

Límite proporcional o límite elástico: tiene estrecha relación con los valores de dureza de la aleación; por lo tanto, existen aleaciones de diferente grado de dureza y que serán citadas en este capítulo.

Todas las propiedades y las características de los materiales metálicos nos orientan para la elección del metal teniendo en cuenta la carga que recibirá la restauración, las fuerzas masticatorias, las características del paciente, si es hombre o mujer y la presencia de hábitos parafuncionales.

Clasificación de las aleaciones

Los metales han sido clasificados en odontología como nobles, seminobles y no nobles. Los metales nobles como el oro y el platino son los más resistentes a la corrosión cualquiera sea el medio; como contrapartida, los no nobles como el magnesio y el hierro son altamente corroíbles.

De acuerdo con su comportamiento mecánico y sus indicaciones terapéuticas, a las aleaciones metálicas nobles

se las dividía en cuatro clases, que eran las llamadas: oro tipo I, oro tipo II, oro tipo III y oro tipo IV; actualmente esa división se ha extendido a todas las aleaciones disponibles; aleaciones blandas o tipo I, que son las indicadas para recibir cargas ligeras, como pequeñas incrustaciones; aleaciones medianas o tipo II, que son las indicadas para recibir cargas moderadas y que se emplean para incrustaciones y coronas; las aleaciones duras o tipo III, indicadas para recibir cargas más elevadas y que se utilizan para coronas y puentes de brechas cortas, y las aleaciones extraduras o tipo IV, indicadas para recibir cargas más elevadas aún y que se utilizan para coronas y puentes de brechas largas.

Aleaciones nobles

Este tipo de aleaciones son las que tienen un contenido de oro mayor del 75%, también llamadas *aleaciones con alto contenido de oro* (cuadro 52-1).

El oro es un elemento de elevada densidad, y su porcentaje en este tipo de aleaciones garantiza la resistencia a la oxidación y a la corrosión. El contenido de oro disminuye a medida que aumenta la dureza y por el contrario aumenta el contenido del cobre.

El cobre es el encargado de aumentar los valores del límite elástico y por lo tanto la dureza. La plata es la encargada de contrarrestar el color rojizo que le confiere el cobre a la aleación. El paladio y el platino permiten elevar los valores mecánicos. Entre los componentes presentes en muy pequeño porcentaje en la aleación, el cinc protege a los componentes no nobles de la oxidación durante la fusión. El iridio o el eutenio, por su elevada temperatura de fusión, actúan como núcleos de cristalización durante la solidificación, con lo que se obtiene una estructura de gránulos cristalinos pequeños que favorece la utilización de la aleación en pequeños espesores.

Este tipo de aleaciones con alto contenido de metales nobles permite realizar casi todos los trabajos odontológicos de estructura totalmente metálica o con recubrimiento de materiales estéticos.

Aleaciones seminobles

Son las que contienen menos de un 75% de oro en su composición. Lo que se hace fundamentalmente es reemplazar en forma parcial o total el oro por el paladio. Dentro de este grupo se pueden reconocer tres subgrupos según sea su contenido de oro: las que contienen una mayor cantidad de oro, entre un 45 y un 50%, son de color amarillo menos intenso, combinadas con plata y cobre se obtienen aleaciones de dureza tipo III y IV.

Las que contienen menos de 40% de oro son de color amarillo muy claro, combinadas con plata, paladio y cobre se pueden obtener aleaciones de dureza tipo IV.

Y con las del tercer grupo, sin contenido de oro, que son de color plateado, compuestas por metales seminobles, plata y paladio, podemos obtener a su vez dos tipos: una con mayor contenido de plata y menor proporción de paladio, con lo que se obtienen aleaciones de dureza tipo III o IV, y las aleaciones con mayor contenido de paladio y menor proporción de plata, para obtener una aleación de dureza tipo IV.

Aleaciones no nobles

Son las que no poseen metales nobles, y los metales más utilizados son las aleaciones de cromo-níquel y de cromo-cobalto, con las cuales se obtienen sólo aleaciones de dureza tipo IV.

Por último, citamos el titanio puro y sus aleaciones, que por su módulo elástico y resistencia final se agrupan en las aleaciones de dureza tipo III.

INCRUSTACIÓN

Literalmente, una incrustación es un bloque macizo de material que repone parte de una corona dentaria y que se fija a una cavidad preparada con anterioridad. Nosotros debemos elegir el material en función de las necesidades y luego preparar la pieza dentaria en función del material seleccionado.

Incrustaciones intracoronarias o "inlay": incluyen las caras proximal y oclusal de una pieza dentaria del sector posterior y pueden recubrir una o más cúspides, pero no todas.

Incrustaciones extracoronarias u "onlay": incluyen las caras proximales de una pieza dentaria posterior y recubren todas las cúspides de ésta.

PREPARACIONES DENTARIAS

Es obligatorio antes de cualquier procedimiento clínico la realización de un minucioso examen clínico y radiográfico; éste deberá incluir el estado de los tejidos pulpares y periodontales y de la oclusión. También es importante explorar en forma cuidadosa la extensión de las lesiones dentarias, especialmente en las áreas gingivales.

El diseño de preparaciones dentarias para restauraciones coladas, sean incrustaciones de oro intracoronarias o extracoronarias, requiere comprensión y habilidades absolutas en la ejecución de los principios básicos, desde la delineación de la preparación hasta su terminación. Organizar y planear la preparación sin saltear pasos aumenta la velocidad y la eficiencia. El cumplimiento de estos principios constituye la llave del éxito.

Cuadro 52-1. *Aleaciones nobles*

Tipo de aleación	*Oro*	*Cobre*	*Plata*	*Paladio Platino*	*Otros*
I (blanda)	83%	6%	10%	0,5%	Balance
II (mediana)	77%	7%	14%	1,0%	Balance
III (dura)	77%	7%	10%	2,5%	Balance
IV (extradura)	75%	8%	11%	4,0%	Balance

Según Macchi R. Materiales dentales. 3ª edición.

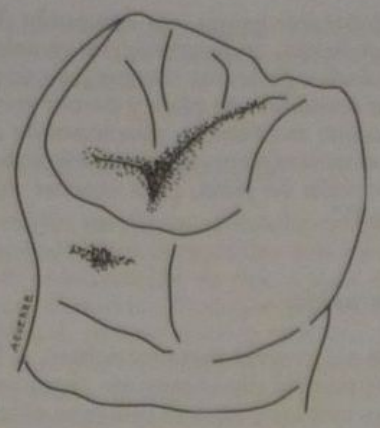

Fig. 52-1. Esquema de pieza con indicación de una incrustación inlay.

La incrustación intracoronaria está indicada en lugar de una restauración de amalgama, sobre todo si se desea una resistencia superior como la que brinda una aleación de oro o una mayor definición de formas y contactos, los cuales se logran con la técnica indirecta del oro (fig. 52-1).

La incrustación extracoronaria de oro es el tratamiento de elección para la restauración de un diente que se debilitó demasiado por caries o para reemplazar restauraciones grandes y defectuosas, pero conserva la estructura dentaria vestibular y lingual relativamente intacta. En el caso de estos dientes debilitados las propiedades físicas de la aleación de oro son las indicadas para soportar las cargas oclusales que actúan sobre la restauración; a su vez, las incrustaciones extracoronarias pueden diseñarse de forma que distribuyan las cargas oclusales sobre el diente disminuyendo las posibilidades de fractura en el futuro (fig. 52-2).

Preparación dentaria para incrustaciones intra y extracoronarias: para estas preparaciones dentarias utilizamos los mismos principios básicos que para cualquier restauración.

A) Aislación absoluta del campo operatorio (véase cap. 24).

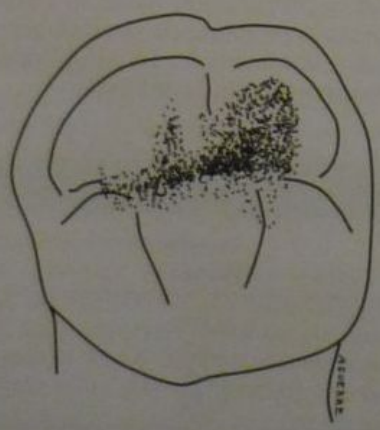

Fig. 52-2. Esquema de pieza con indicación de una incrustación onlay.

B) Refrigeración y aspiración adecuadas: es muy importante durante el desgaste de los tejidos dentarios ya que el calentamiento producido no sólo compromete el tejido pulpar y periodontal de la pieza dentaria, sino que también daña el instrumento de corte. En íntima relación con una refrigeración suficiente corresponde una aspiración adecuada, la cual es fundamental en función de la calidad operatoria y del bienestar del paciente.
C) Evitar el daño a los dientes vecinos: el desgaste accidental o iatrogénico de la cara proximal de un diente vecino favorece el desarrollo de caries en esa superficie. Para evitar estos accidentes cabe tener en cuenta los siguientes recursos: utilizar cuñas para generar una ligera separación de las piezas dentarias, utilizar cualquier trozo de metal delgado y flexible que pueda ser tomado por la cuña, seguir una secuencia clínica ordenada.
D) Evitar el daño de los tejidos blandos: en las preparaciones dentarias con terminaciones supragingivales evitamos estos daños accidentales, pero si tuviéramos que acercarnos a estos tejidos debemos saber que el periodonto debe estar sano y que un buen recurso protector es la utilización de hilos de separación.

Con respecto a la elección del instrumental de corte existe una gran variedad de formas, tamaños, granos y filos que a veces dificultan la tarea de elección; por eso consideramos suficiente manejarnos con un pequeño número de instrumentos de corte, tanto para el desgaste como para el pulido final.

Preparación dentaria para incrustaciones intracoronarias proximooclusales (fig. 52-3)

Las piedras para dar forma a las paredes verticales internas de la cavidad deben ser cilíndricas o troncocónicas. Esas paredes deben ser uniformemente divergentes hacia oclusal y lisas, así como las paredes pulpar y gingival. La longitud del instrumento de corte rotatorio tiene estrecha relación con la longitud de la pieza dentaria. Los lados y el extremo de este instrumento se unen en un borde ligeramente redondeado de modo que no se formen ángulos agudos para permitir una copiado correcto de los materiales de impresión, favorecer el calce de la restauración y lograr un buen fluir del cemento. Los ángulos escuadrados y agudos han perdido vigencia debido a que con ellos se comprometía la integridad pulpar y se generaban tensiones que debilitaban la resistencia mecánica del remanente dentario y líneas de fractura.

Durante toda la preparación dentaria para una incrustación de oro, los instrumentos de corte usados para generar las paredes verticales internas seguirán una sola trayectoria de inserción de acuerdo con el eje longitudinal de la corona dentaria. La divergencia de gingival a oclusal de estas paredes cavitarias pueden variar entre los 2 y los 5 grados con respecto a la línea de inserción. La variación de esa angulación es directamente proporcional al aumento de la profundidad de las paredes verticales.

Al aumentar la profundidad, la divergencia oclusal debe aumentar porque si ésta es mínima se dificulta el retiro del patrón, el asentamiento y retiro de la prueba del colado y el cementado.

Al comenzar la restauración con el instrumento de corte, penetramos en forma paralela al eje longitudinal de la corona dentaria en la fosa más próxima al reborde afectado (fig. 52-3A) y nos extendemos manteniendo la pro-

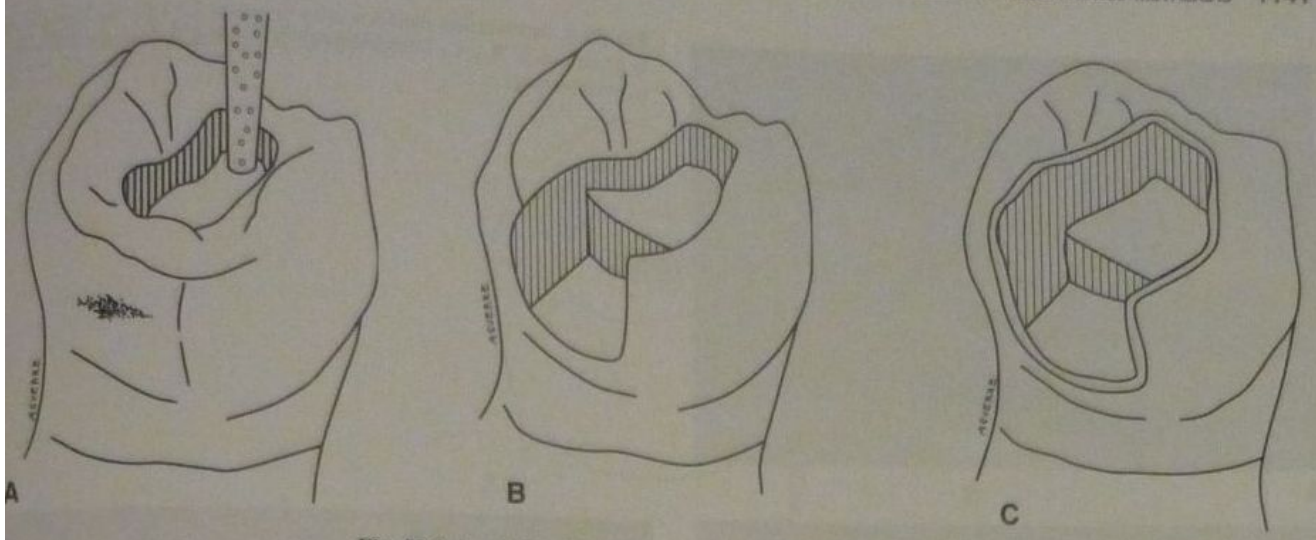

Fig. 52-3. A a C. Secuencia esquematizada de una preparación inlay.

fundidad y la orientación de la piedra a través del surco central hasta incluir la fosa del reborde del lado opuesto, la cual llevará una extensión vestibular y lingual y generará la forma de retención que resista el desplazamiento en sentido proximal de la incrustación.

Siempre manteniéndonos en la misma profundidad, extendemos el piso oclusal en el reborde afectado hasta la cresta marginal para exponer el límite del esmalte proximal y la dentina; luego ensanchamos la cavidad hasta alcanzar el ancho vestíbulo lingual deseado en función de la caja proximal. Siempre con la misma piedra tallamos una cavidad dentro del esmalte proximal en forma de trinchera, apoyándonos ligeramente contra el esmalte para evitar cortar únicamente dentina y no crear una pared axial demasiado profunda.

Al penetrar en sentido gingival, extendemos la trinchera proximal, vestibularmente y lingualmente hasta la posición deseada. Debido a que el esmalte proximal disminuye su espesor de oclusal a gingival, el extremo de la piedra estará más próximo a la superficie externa del diente a medida que avanzamos en sentido gingival. La pared axial debe seguir el contorno de la pieza dentaria en sentido vestibulolingual. En esta etapa de la preparación, la dentina cariada de la pared axial no debe eliminarse totalmente. Realizamos con la misma piedra dos cortes, uno en el límite vestibular de la trinchera proximal y otro en el límite lingual. Extendemos estos cortes hasta que la fresa casi haya atravesado la cresta marginal del esmalte debilitándolo.

Se fractura la pared de esmalte de la trinchera proximal con instrumental de mano; quedarán bordes irregulares que se eliminarán con una piedra de diamante de grano fino o con una fresa de múltiples filos con forma de flama durante la realización del bisel cavo superficial.

Cuando el diente preparado es corto o cuando de algún modo se necesita mejorar la retención, se pueden tallar surcos retentivos superficiales en los ángulos diedros vestibuloaxial y linguoaxial. Si queda caries en las paredes pulpar y axial se elimina con una fresa redonda con media o baja velocidad (3000 RPM) y se rellena el socavado con ionómero vítreo, evitando así zonas retentivas en la preparación.

Con una fresa cilíndrica o troncocónica de múltiples filos, de punta redondeada, se repasan y pulen todas las zonas gastadas por la piedra de diamante que quedaron rugosas, se redondean todos los ángulos diedros y triedros prestando especial atención a los ángulos axiopulpar y axiogingival hasta lograr un acabado suave.

Terminado este paso comenzamos a confeccionar el biselado de la preparación, utilizamos una piedra de diamante de grano fino o fresa de múltiples filos con forma de flama para biselar los márgenes oclusales y gingivales, y paredes vestibulares y linguales de la caja proximal; este diseño cavo superficial ayuda a sellar y proteger los márgenes y genera un margen adamantino fuerte.

Con este instrumento de corte abordamos la caja proximal por una de sus caras libres manteniendo el eje mayor de la piedra casi paralelo a la línea de inserción con una ligera inclinación hacia la caja proximal.

Tallamos el bisel moviendo el instrumento a lo largo del margen gingival; en este momento reducimos la velocidad rotatoria para aumentar la sensación táctil y no generar un bisel exagerado. El bisel gingival debe tener una inclinación no mayor de 45° y entre 0,5 y 1 mm de ancho, el que debe continuarse con el bisel de las caras libres de la caja proximal. También se usa el mismo instrumento para biselar los márgenes oclusales; este bisel debe tener aproximadamente un cuarto de la profundidad de la pared respectiva y tiene el mismo objetivo que el bisel generado en la caja proximal; la angulación no debe ser mayor de 45° entre el lado de la piedra y la superficie adamantina externa. Los biseles cavos superficiales de toda la restauración deben tener una unión ininterrumpida (fig. 52-3B).

Una vez terminada la preparación dentaria para una incrustación intracoronaria, se controlan los siguientes detalles (fig. 52-3C):

- que no exista tejido cariado
- que no existan aristas
- que no existan retenciones
- que exista espacio suficiente para la función oclusal en cierre y en movimientos extrusivos
- que exista suficiente anclaje

Con frecuencia, los surcos defectuosos de la cara oclusal se prolongan en los surcos de las caras libres. Esto implica una extensión del contorno de la preparación para incluir el surco defectuoso hasta su terminación.

En oportunidades el odontólogo elige extenderse gingivalmente aun sobrepasando el límite de la fisura pues

A

B

C

Fig. 52-4. Incrustación metálica inlay en pieza 3.6 OD. **A.** Modelo de la preparación. **B** y **C.** Posoperatorio. (Gentileza del doctor Julio Barrancos Mooney.)

estas extensiones en forma de dedo son muy eficaces para aumentar la retención. A veces las extensiones en las caras libres están indicadas para generar retención aun cuando el surco no sea defectuoso (fig. 52-4).

Preparación dentaria para incrustaciones extracoronarias (fig. 52-5)

Cuando las pendientes cuspídeas deben involucrarse en la preparación oclusal y abarcan más de la mitad del trayecto que existe entre el surco y la punta de la cúspide, cabe considerar la posibilidad del recubrimiento cuspídeo para proteger ese remanente dentario de posibles fracturas ocasionadas por las fuerzas masticatorias.

Este recubrimiento por lo general se logra con una reducción cuspídea y tallando un doble bisel en techo de rancho, tratando siempre de mantener el mayor remanente dentario posible.

Para la preparación de las cavidades oclusales y proximales aplicamos los mismos principios ya descritos para una incrustación intracoronaria proximooclusal.

La incrustación extracoronaria es la que recubre todas las cúspides de una pieza dentaria del sector posterior y es la restauración indicada entre una incrustación intracoronaria y una corona. Este tipo de restauración nos brinda la posibilidad de desarrollar nuestra creatividad al servicio de la odontología como ninguna otra restauración lo permite, al favorecer no sólo la protección de la mayor cantidad de remanente dentario posible sino también de los tejidos periodontales.

Estas restauraciones están indicadas cuando observamos amalgamas sobreextendidas sin formas adecuadas, corroídas y con recidivas de caries que generan debilitamiento de las cúspides dentarias. Puede suceder que las caras libres también estén afectadas por caries; en este caso si la caries es superficial, con la reducción de las cúspides y un doble bisel en techo de rancho es suficiente para recubrir las cúspides afectadas. Si la caries es más extensa y profunda debemos tallar un hombro biselado que abrace la superficie libre afectada. El hombro, cuyo espesor estará dado por el grosor del instrumento de corte utilizado, va a otorgar una forma de resistencia adecuada parcial por ser perpendicular a la fuerza que va de oclusal a gingival. La forma de terminar la preparación en la periferia va a ser el bisel. En muchos casos nos encontramos ante una pieza dentaria que por diversos motivos requiere una forma de retención adicional; entre esos motivos encontramos:

- piezas dentarias cortas
- piezas dentarias con gran destrucción coronaria por caries o por materiales de obturación defectuosos
- piezas dentarias con una gran destrucción coronaria, y nuestra intención es no tocar el remanente dentario sano
- piezas dentarias de pacientes bruxómanos

Todas estas situaciones nos obligan a emplear formas de retención adicionales como rieleras, cajas, pits y pins (fig. 52-6).

PRUEBA DE COLADO, AJUSTE Y ACABADO

La prueba en boca puede realizarse en la mayoría de los pacientes sin necesidad de administrar anestesia local, situación que permite que el sentido táctil se manten-

52-5. A a D. Secuencia esquematizada una preparación Onlay.

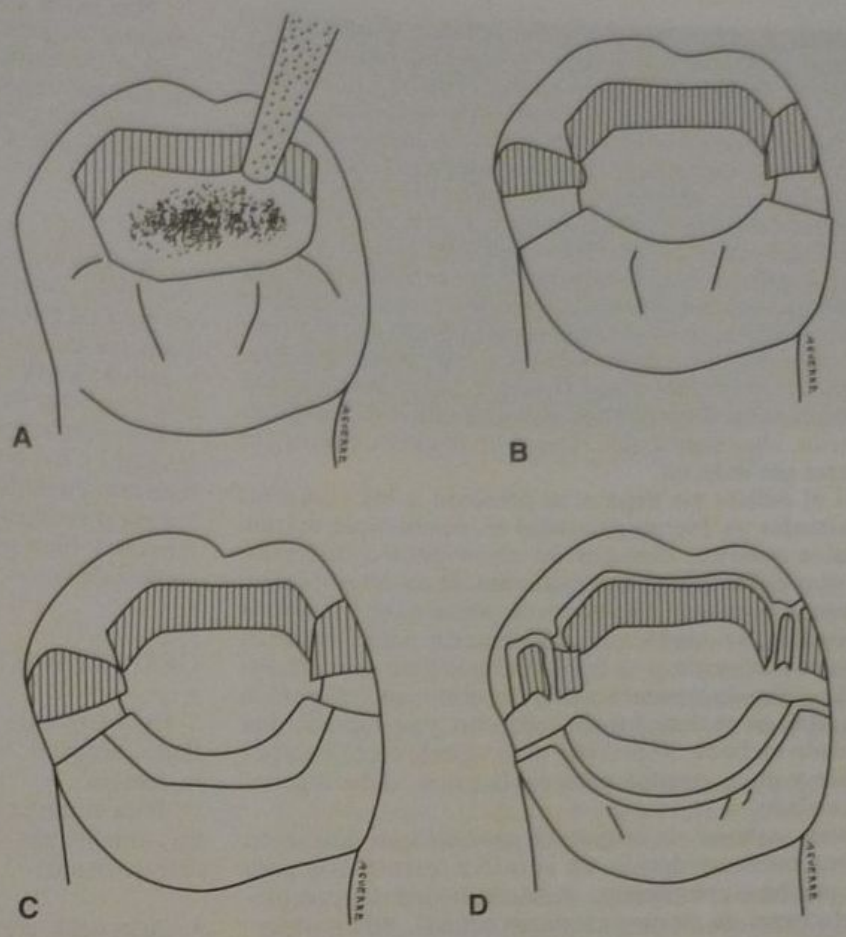

intacto; pero si la maniobra es dolorosa, la anestesia inevitable. Al retirar la restauración provisoria, cualier resto de cemento dejado sobre la superficie de la eparación debe ser cuidadosamente removido. Al ubiel colado sobre la preparación se debe tener en cuenel ajuste de la relación de contacto, el ajuste marginal l ajuste oclusal.

Ajuste de la relación de contacto: se ubica el colado sobre la preparación sin ejercer una presión excesiva sobre él; si el colado no se asienta por completo seguramente hay una relación de contacto excesiva. En ese caso se pinta la superficie proximal con un detector de contactos y se vuelve a probar la relación de contacto en boca. Los puntos marcados en el detector deben ser suave-

Fig. 52-6. A. Incrustación metálica onlay en modelo de trabajo. **B.** Se observa la preparación de la superficie interna de la incrustación. **C.** Incrustación cementada en pieza 4.6. (Gentileza del doctor Julio Barrancos Mooney.)

mente gastados con una goma no muy abrasiva; finalmente se prueba la relación de contacto por medio del pasaje de hilo dental; si la relación es correcta, el hilo dental debe poder pasar ofreciendo cierta resistencia.

Los colados con una relación de contacto incorrecta provocan el empaquetamiento alimenticio y favorecen la formación de caries y la enfermedad periodontal.

***Ajuste marginal*:** los márgenes de la restauración deben examinarse con cuidado en forma visual; para eso aconsejamos el uso de una lupa y un explorador, que sigue siendo el instrumento de elección para el control del ajuste en el área periférica. En esta etapa se requieren instrumentos de mucha calidad y precisión, que sean elásticos, resistentes y que terminen en una punta aguda. El explorador debe confirmar la presencia de márgenes abiertos, algo improbable si tiene un diámetro mayor que el error por detectar.

Si el colado no llega a su posición y los contactos proximales ya fueron ajustados es posible que existan ángulos muertos, defectos no observados o distorsiones que dificulten el asentamiento de la restauración. Se pueden emplear detectores de contacto en el interior del colado, se reubica la restauración sobre la pieza dentaria preparada y se le pide al paciente que presione. Se retira la restauración y se eliminan los puntos marcados en el detector de contactos y se reposiciona el colado en boca. Si persiste el desajuste en el área periférica y no es posible corregir la causa, debe repetirse el colado.

Ajuste oclusal: se le pide al paciente que ocluya en máxima intercuspidación sin la nueva restauración para tener una base comparativa. A fin de evaluar las completas relaciones de cierre y contacto oclusal, deben observarse la posición de las piezas dentarias vecinas a las zonas preparadas y el arco antagonista.

El ajuste oclusal debe realizarse con papel para articular. Los contactos oclusales por lograr deben ser pequeños, puntiformes y bien definidos.

Acabado

Es el proceso de contorneado y alisado del colado mediante una reducción por desgaste utilizando abrasivos cada vez más finos hasta que los defectos sean imperceptibles. También en este momento bruñimos los márgenes de la restauración desde ésta hacia el diente; los márgenes subgingivales deben bruñirse en el troquel debido al riesgo de dañar los tejidos periodontales. Las discrepancias marginales mínimas pueden corregirse usando un bruñidor y abrasivos finos; si las discrepancias son significativas se debe repetir el colado.

Puede utilizarse cualquier bruñidor romo para presionar los márgenes contra la superficie dentaria mientras el colado se mantiene en posición con otro instrumento o bajo oclusión. El simple bruñido no reduce la rugosidad superficial; esa rugosidad marginal se disminuye mediante el empleo de una piedra blanca para pulir que debe rotar siempre desde el colado hacia el diente bajo una presión fuerte y a baja velocidad. El procedimiento debe continuar hasta que el margen quede liso y permita el paso de la punta del explorador sin que éste salte o se enganche.

El alisado final es factible mediante el empleo de puntas de goma para pulir, de finura creciente o discos de corte medianos y finos preservando la forma y el detalle anatómicos.

Para evitar el daño de los bordes durante los procedimientos de pruebas y ajustes, la restauración puede extraerse mediante la colocación de un botón para el retiro de ella como parte integral de la restauración al fabricar el patrón de cera; cuando se retira el colado por última vez, se nivela el botón con el resto del colado y se pule.

Pulido

Su objetivo es darle el mayor brillo posible a la superficie del colado para tornarlo liso y menos suceptible al cúmulo de placa bacteriana sobre su superficie. Las superficies axiales se pulen con un cepillo de cerda blando y polvo de sílice. Los márgenes supragingivales acabados y pulidos en boca no se repulen.

Los surcos pueden alisarse con pequeñas fresas de acabado y los bordes con un pequeño disco para surcos, teniendo cuidado de no alterar los contactos oclusales.

Una restauración correctamente contorneada, bien terminada y bien pulida es bella, confortable y favorece el control de caries y la salud periodontal.

CEMENTACIÓN

El objetivo de la cementación es lograr retención y sellado marginal, favoreciendo la protección del remanente dentario.

Para cumplir con estos objetivos contamos con agentes cementantes, los que deben reunir una serie de condiciones, como:

- Adecuada consistencia (viscosidad) que les permita fluir con facilidad formando un mínimo espesor de película (25 μm).
- Ser lo más insolubles en el medio bucal.
- Que posean suficiente resistencia compresiva, traccional y de corte.
- Que ofrezcan prudente tiempo de trabajo y fraguado final y permitan la fácil eliminación de los excesos.
- Biocompatibilidad.
- Cariostáticos; ante posibles filtraciones, que generen inhibición del desarrollo bacteriano.

Básicamente hablamos del fenómeno de adhesión que permite que las partes involucradas se mantengan en contacto y produzcan el sellado marginal. Para lograr esto los materiales deben ser ligeramente líquidos a la hora del cementado, para que fluyan y mojen las superficies tratadas y penetren en las irregularidades y ocupen el espacio entre ambas estructuras.

Para que se produzca la adhesión será necesario preparar las superficies involucradas: sustrato dentario y restauración rígida. La preparación dependerá del cemento que se utilice.

Actualmente se utilizan tres tipos de cemento:

***Fosfato de zinc*:** este cemento es el que ha sobrevivido, según Studervant, a "la prueba del tiempo" y básicamente se utiliza para el cementado de restauraciones metálicas indirectas confeccionadas con metales nobles. Dado que este cemento no posee adhesión específica a las estructuras dentarias, se requiere una preparación dentaria que genere retenciones macromecánicas. Esto significa mayor desgaste de tejido dentario, es decir, una preparación menos conservadora. Mezclado adecuadamente brinda buen tiempo de trabajo, lo que facilita la re-

noción de los excesos. Sus propiedades mecánicas, tan-
o rigidez como resistencia, son satisfactorias, no así su
olubilidad en el medio bucal. No obstante, el principal
ncoveniente que presenta es el bajo pH, de 3,5, en el mo-
nento del cementado, que a veces provoca molestias pa-
ajeras, en vista de lo cual algunos autores sugieren el
ellado de la dentina con barniz antes de la maniobra de
ementación.

Cemento de ionómero vítreo: los cementos de ionó-
neros vítreos son los de elección para la cementación de
estauraciones metálicas indirectas confeccionadas con
netales no nobles. Además, son los que brindan mayor
antidad de propiedades: buen tiempo de trabajo, libera-
ión del flúor con el paso del tiempo (remineralización)
son biocompatibles, no generan reacciones adversas en
l tejido subyacente. Debido a su reacción lenta de fra-
uado se requiere precisión en la técnica, en especial en
l control de pérdida o ganancia de humedad, dado que si
e contaminan se tornarán muy solubles y podrían produ-
ir filtraciones marginales (véase cap. 36).

Si se desea cementar una restauración en metal precio-
o con este tipo de cementos, se debe realizar el metali-
ado del interior de ésta, favoreciendo así las propiedades
le los agentes adhesivos.

Cemento con base en resinas: el uso de estos cemen-
os ha generado un verdadero cambio en las técnicas de
ementado no sólo por las ventajas que le brindan al ope-
ador sino también por los beneficios con el que corren
as piezas dentarias en cuestión. Fundamentalmente se
dhieren a las estructuras dentarias y proporcionan una
etención de tipo micromecánica que reduce la posibili-
lad de filtración marginal y las torna prácticamente inso-
ubles en el medio bucal, lo cual conduce a un menor des-
aste de tejido dentario. Para llevar a cabo este tipo de
ementación es de vital importancia el tratamiento no só-
o de la restauración por colocar, sino del remanente den-
ario por rehabilitar y/o los materiales de relleno utiliza-
dos en la preparación, los que se tratarán con ácidos pa-
a generar microrretenciones para que luego sean ocupa-
das por los agentes del sistema adhesivo que el operador
lecida utilizar. Para este paso se sugiere seguir las indi-
caciones del fabricante dado que cada cemento se pre-
senta provisto con su sistema adhesivo según el sustrato
por tratar (véase cap. 39).

La superficie interna de las restauraciones debe ser tra-
tada para favorecer la adhesión, en busca del objetivo de
la formación de microrretenciones o microrrugosidades
(véase fig. 52-6B).

El tratamiento por realizar dependerá del material con
que esté confeccionada la restauración: se puede realizar
un ataque químico con ácidos o combinaciones específi-
cas en función de la composición de la aleación o recu-
rrir al ataque electroquímico.

Actualmente se realiza un arenado de las superficies
internas, que además de lograr microrretenciones genera
una limpieza que es especialmente útil cuando se emplea
como agente cementante un composite con moléculas
con capacidad de interacción con superficies metálicas
oxidadas (pasivadas).

El material de selección será óxido de aluminio o de
silicio de 40 o 75 µm (tamaño de partícula).

CONCLUSIONES

Cabe destacar que pese a las exigencias estéticas que
dominan en la actualidad, seguimos pensando que las in-

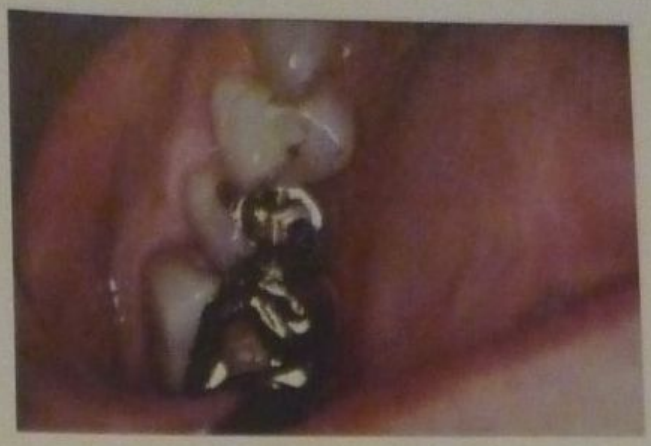

Fig. 52-7. Onlays en piezas 1.5 y 1.6.

crustaciones metálicas son las restauraciones de elec-
ción, respaldadas hoy en día con los avances que nos
brinda la ciencia a través de la microscopia electrónica,
la que nos ayuda a conocer aún más sobre el esmalte, la
dentina, el cemento, la pulpa y, fundamentalmente, la re-
lación del metal con los tejidos dentarios en la zona peri-
férica (fig. 52-7).

Por todo lo expuesto no dudamos en afirmar que las
incrustaciones metálicas permanecerán en boca y supera-
rán el paso del tiempo y de nuevos materiales.

El autor de este capítulo agradece la colaboración de las doctoras Paola Vinai y Carina Bustamante y las ilustraciones del arquitecto Javier Accoce.

BIBLIOGRAFÍA

Álvarez Cantoni H. Fundamentos, técnicas y clínica en rehabilitación bucal. Tomo I. Buenos Aires: Edit. Hacheace; 1999.

Baum LI. Rehabilitación Bucal. Ed. Interamericana. 1977.

Boyd D, Nagle R. Odontología Clínica de Norteamérica. Serie I Volumen I.

Donovan TE "Contemporary evaluation of dental cements". Compend Contin Educ Dent Marzo de 1999;20(3):197-9:202-8.

Ernst CP. Retentive strength of cast gold crowns using glass ionomer; compomer or resin cement. J Prosthet Dent April 1998;79(4): 472-6.

Fernández Bodereau E, Ibáñez C. Análisis comparativo de adaptación marginal in situ en resturaciones cerámicas y metálicas. Avances en odontoestomatología 1992;8:619-624.

Fitzgerald M, Heys RJ. An evaluation of a glass ionomer luting agent: bacterial leakage. J Am Dent Assoc June 1987;114(6):783-6.

Garone Netto-Burger. Cementaciones adhesivas con cementos resinosos. Buenos Aires: Ed. Mundi; 1959.

Grajower R, Lewinstein I. The effective minimum cement thickness of zinc phosphate cement for luted-non precious crowns. J Oral Rehabil May 1985;12(3):235-45.

Kleimeier B. Clinical comparison of post operative sensitivity for a glass ionomer and a zinc phosphate luting cement. J Prosthet Dent February 1996;75(2):159-62.

Macchi RL y col. Materiales Dentales. 3ª edición. Buenos Aires: Editorial Médica Panamericana; 2000.

Miller J. Incrustaciones, coronas y puentes. Atlas de procedimientos clínicos. Buenos Aires: Ed. Mundi; 1966.

Oilo G. Luting cements: a review oral comparison. Int Dent J April 1991;41(20):81-8.

Rony J. Hued. Cementación adhesiva de una incrustación metálica rehabilitación bucal e implantológica. Rev Asoc Odontol Arg 86(1): 16-23.

Smales RJ, Gale MS. Comparison of pulpal sensitivity between a conventional and two resin-modified-glass ionomer luting cements. Oper Dent Sept-Oct 2002;27(5):442-6.

Schunke S. Fundamentos clínicos y prácticos sobre el colado con metales nobles. 1ª edición 2000. Actualidades médico-odontológicas, Latinoamérica. C.A.

Striezel R. Quintaesencia de las aleaciones dentales. Quintessence técnica agosto-septiembre de 1998.

Sturdevant C. Operatoria Dental. Arte y ciencia. 3ª edición. Edit. Masson Doyma; 1996.

Thayer K. Prótesis fija. Ed. Mundi; 1987.

Tjan AH, Dumm JR. Marginal leakage of cast gold crowns luted with an adhesive resin cement. J Prosthet Dent 1992;67(1):11-5.

Turell JC. Rehabilitaciones dentarias. Buenos Aires: Ed. Mundi; 1977.

53

Incrustaciones de composite

Julio Barrancos Mooney y Patricio J. Barrancos

INTRODUCCIÓN

Cuando la estética es el factor predominante, y como una alternativa clínica a las restauraciones directas de clase I y II con composite, se pueden restaurar los dientes posteriores con incrustaciones de composite (figs. 53-1 y 53-2).[1-9]

El material utilizado para estas incrustaciones es un composite de alta carga, híbrido o de micropartículas, que se polimeriza por luz, calor, presión, o la combinación de estos métodos, y que posee, en líneas generales, un desgaste oclusal similar al de la amalgama (fig. 53-3).[10-14] Estas incrustaciones representan una alternativa más para restauraciones estéticas adhesivas, junto con las incrustaciones de porcelana[15] (véase cap. 55).

La incrustación obtenida se cementa al diente utilizando cementos de composite. Este cemento se desgasta más rápido que el composite de la incrustación; por lo tanto, debe estar expuesto lo menos posible al medio bucal.[16-22]

Está demostrado que la tecnología adhesiva moderna elimina o modifica el barro dentinario, logra una unión íntima del composite con el esmalte y la dentina, y permite reforzar las estructuras dentarias debilitadas (véanse caps. 33 y 42).[23-28]

Con la incrustación se minimizan los problemas derivados de la contracción de polimerización: filtración marginal, desadaptación, sensibilidad posoperatoria y recidiva de caries. Si los márgenes están en esmalte, el cierre es perfecto; si están en dentina, el cierre es mejor que el que se obtiene en una restauración de composite directa.[29-32] Además, permite obtener una mejor forma proximal en restauraciones compuestas o complejas y un mejor pulido de superficies poco accesibles (fig. 53-4).[33,34]

Fig. 53-1. Preparación DO en 36.

Fig. 53-3. Hornos para polimerización del composite (Kulzer).

Indicaciones

La incrustación de composite posee las mismas indicaciones que una restauración directa con composite y además puede recubrir y reforzar cúspides, y reconstruir dientes debilitados.

No pretende reemplazar las incrustaciones metálicas, que son superiores en resistencia y durabilidad, pero se ofrece como una alternativa válida con criterio estético en los casos clínicos en los que la oclusión es favorable y la fuerza masticatoria moderada. Está especialmente indicada: a) en lesiones de clase I y II medianas, b) cuando la oclusión está mantenida por topes de céntrica fuera del perímetro de la restauración, c) cuando el espacio interdentario es grande y es difícil reconstruirlo con composite directo, d) cuando la caja proximal es profunda y es difícil controlar la contracción, e) cuando se deben realizar varias restauraciones en un cuadrante, f) cuando se debe reforzar la estructura dentaria, g) cuando hay que reconstruir una o varias cúspides, h) cuando la ubicación del diente en el arco dentario dificulta colocar la matriz e insertar el material, e i) en casos de galvanismo bucal intenso.

Su longevidad clínica dependerá de la carga oclusal que reciba, en función de su tamaño, su ubicación en la boca, la potencia masticatoria del paciente, las relaciones interoclusales y la dureza de los dientes antagonistas (cuadro 53-1).

Fig. 53-2. Incrustación DO en composite.

Contraindicaciones

Las contraindicaciones son las siguientes: a) lesiones muy pequeñas en las que se prefiere una obturación directa, b) lesiones muy grandes, en las que está indicada una incrustación metálica o una corona, c) pacientes con carga masticatoria muy intensa o hábitos parafuncionales (bruxismo), porque el desgaste o fractura ocurriría rápi-

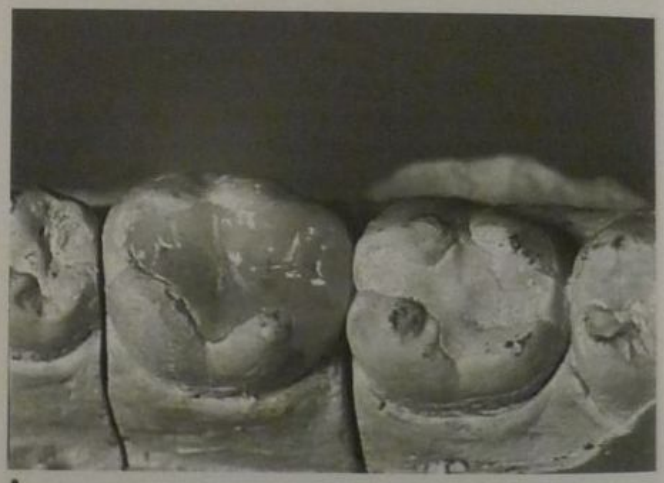

A

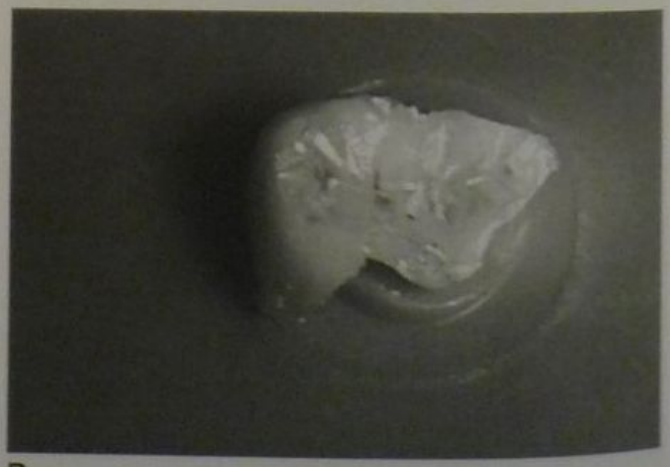

B

Fig. 53-4. A y B. La incrustación permite obtener mejor forma proximal y una superficie bien terminada y pulida.

Cuadro 53-1. *Indicaciones*

- Lesiones medianas (con criterio estético)
- Oclusión favorable
- Espacio interdentario grande
- Caja proximal profunda
- Restauraciones múltiples
- Dientes debilitados
- Reconstrucción de cúspides
- Dificultad de manipulación
- Galvanismo bucal

Cuadro 53-3. *Ventajas*

- Estética
- Elimina galvanismo
- Preparación más conservadora*
- Refuerza tejidos dentarios
- Mayor resistencia al desgaste†
- Baja conductividad
- Mínima contracción
- Cierre hermético
- Mejor contorno y contacto proximal†
- Mejor color y terminación†
- Fácil reparación

* Comparada con la incrustación metálica.
† Comparada con el composite directo.

damente, d) pacientes con higiene deficiente y dieta cariogénica, e) lesiones en dientes donde el aislamiento absoluto es imposible, f) lesiones muy profundas en las cajas proximales, con pared gingival en cemento dentario donde es difícil lograr adhesión, g) cavidades de difícil acceso que no permiten una buena instrumentación y h) oclusión desfavorable porque incluye la totalidad de los topes de céntrica en la restauración (cuadro 53-2).

Ventajas

Las ventajas de este tipo de restauración, además de las ya mencionadas para composite directo de clase I y II (véanse caps. 43 y 44), son: a) es estética, en comparación con una metálica, b) elimina el galvanismo y el "sabor metálico", c) es una preparación más conservadora que la de una incrustación metálica, d) refuerza el tejido dentario remanente, e) posee mayor resistencia al desgaste que el composite directo, f) tiene baja conductividad térmica y eléctrica, g) posee mínima contracción de polimerización y, por lo tanto, menor filtración marginal y menor tensión intracuspídea que en un composite directo (fig. 53-5), h) proporciona un cierre marginal hermético, con lo que se logra una menor sensibilidad posoperatoria, i) logra un contorno proximal más adecuado que un composite directo y muy buena reproducción de la relación de contacto, j) posee un color y una terminación excelentes porque se confecciona fuera de la boca y k) es de fácil reparación en la boca (cuadro 53-3).[35,36]

Inconvenientes

Los inconvenientes son: a) el costo es más elevado que el de un composite directo debido al uso de materiales de impresión, fabricación de temporarios y el costo del laboratorio, b) requiere dos o más sesiones clínicas, más una de laboratorio, c) exige una técnica depurada y que no tolera errores, d) no admite espesores delgados en la restauración por el riesgo de fractura, e) requiere una preparación con mayor destrucción de tejidos que la que requiere un composite directo, f) posee posibilidad de desgaste o fractura en zonas de carga intensa, g) no admite bisel ni bruñido como en las incrustaciones metálicas y h) el cemento adhesivo expuesto al medio bucal es un sitio de mayor desgaste que el resto de la restauración (cuadro 53-4).

CLASIFICACIÓN

Según el grado de compromiso dentario, las incrustaciones de composite pueden ser: a) intracoronarias y b) extracoronarias. Las intracoronarias están alojadas en su totalidad dentro del diente, mientras que las extracoronarias recubren, protegen o reconstruyen cúspides. Estas últimas también se denominan "onlays". Según la técnica utilizada para su construcción, las incrustaciones pueden hacerse: a) por técnica indirecta, b) por técnica directa o c) por técnica mixta (cuadro 53-5).

PREPARACIÓN INTRACORONARIA

La incrustación intracoronaria de composite requiere una preparación cavitaria con paredes expulsivas hacia oclusal. El ángulo de inclinación de las paredes es ligeramente mayor que en las preparaciones para incrustaciones metálicas, es decir que la preparación es ampliamente expulsiva hacia oclusal, ya que no se requiere fricción para mantener la incrustación en su sitio.

Cuadro 53-2. *Contraindicaciones*

- Lesiones pequeñas
- Lesiones muy grandes
- Carga masticatoria intensa
- Hábitos parafuncionales
- Higiene y dieta deficientes
- Aislamiento absoluto imposible
- Pared gingival en cemento dentario
- Instrumentación dificultosa
- Oclusión desfavorable

Cuadro 53-4. *Inconvenientes*

- Costo más elevado*
- Dos o más sesiones
- Técnica exigente
- No admite espesores delgados
- Preparación más grande*
- Posible desgaste o fractura†
- No admite bisel
- La línea de cemento se desgasta

* Comparada con un composite directo.
† Comparada con una incrustación metálica.

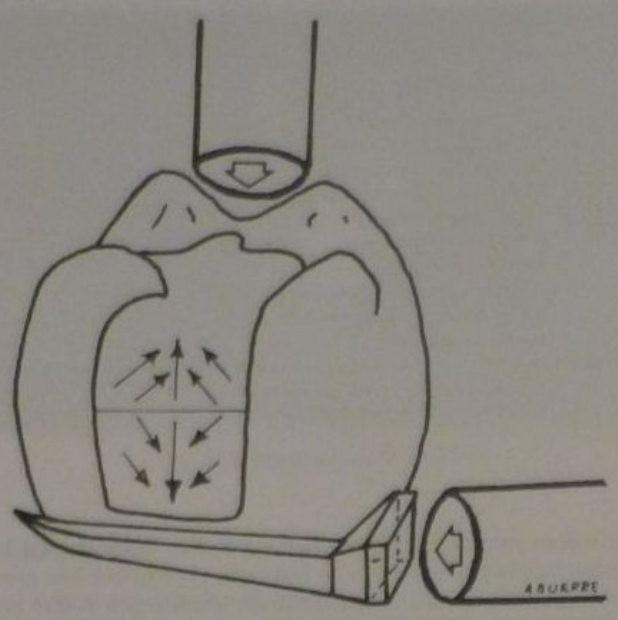

Fig. 53-5. En una restauración MO con composite directo es difícil controlar la contracción de polimerización. En una incrustación, la contracción se realiza en el modelo y se compensa con el cemento.

Si se toma como referencia la línea vertical de inserción, esta divergencia será de 5 a 10º a cada lado de la vertical, mientras que en las incrustaciones metálicas es de 2 a 5º.[37,38]

Las paredes bucal y lingual de la caja proximal son ampliamente divergentes hacia el diente vecino y forman un ángulo obtuso en su borde cavo-adamantino. La pared gingival debe estar en esmalte, alejada por lo menos un milímetro del límite amelocementario para garantizar un cierre hermético, y forma un ángulo recto o levemente obtuso en el borde cavo-adamantino.

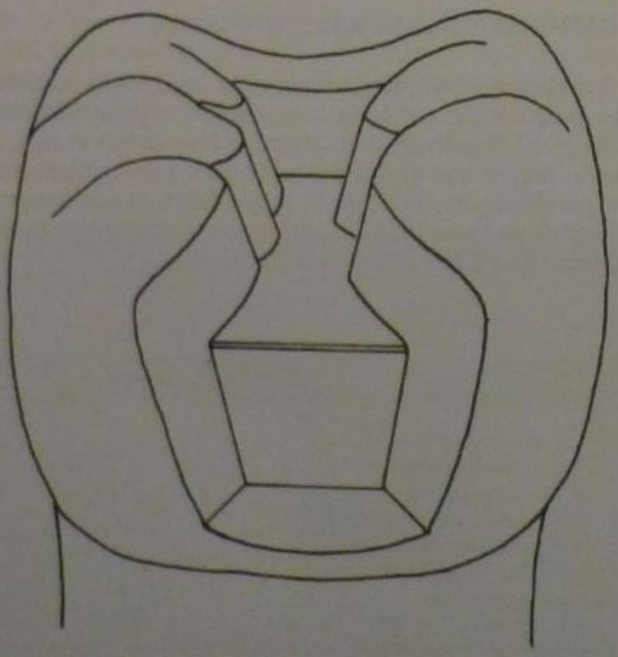

Fig. 53-6. Preparación intracoronaria para incrustación de composite, sin bisel.

Cuadro 53-5. *Clasificación de las incrustaciones*

Según compromiso dentario	Intracoronarias Extracoronarias ("onlay")
Según técnica de construcción	Técnica indirecta Técnica directa Técnica mixta

La preparación intracoronaria no lleva bisel en ninguna parte porque el material (composite) es frágil en espesores delgados; los ángulos internos son redondeados. No requiere rieleras para incrementar la retención, ya que la fijación será por técnica adhesiva (fig. 53-6).[39-47]

Si existen socavados producidos por excavación de caries, deben rellenarse y nivelarse con cemento de ionómero vítreo.

Tiempos operatorios

Los tiempos operatorios de la preparación son los mismos que los que se utilizan para las restauraciones directas de clase I y II con composite (cuadro 53-6).

Es frecuente tener que reemplazar restauraciones deficientes de amalgama u otro material por una incrustación de composite. En estos casos, se simplifican los tiempos operatorios y se adaptan a las condiciones clínicas presentes. La restauración resultante refuerza al tejido dentario remanente por la utilización de la técnica adhesiva.

Maniobras previas

Son iguales a las descritas con anterioridad para restauraciones de clase I y II con composite, y consisten en el buche antiséptico, la ubicación de la relación de contacto, el análisis oclusal, el diagnóstico pulpar, el diagnóstico y tratamiento del estado gingival, la selección del color, etc. (fig. 53-7 A).

Apertura y conformación

Los pasos siguientes describen la preparación para una incrustación de composite de clase I y una de clase II, sucesivamente, ya que ambas tienen en común la caja oclu-

Cuadro 53-6. *Tiempos operatorios de la preparación para composite*

1. Maniobras previas
2. Apertura y conformación
   2.1. Contorno
   2.2. Forma de resistencia
   2.3. Forma de profundidad
3. Extirpación de tejidos deficientes
4. Protección dentinopulpar
5. Retención
6. Terminación de paredes
   6.1. Rectificación
   6.2. Bisel
   6.3. Alisado
7. Limpieza

A

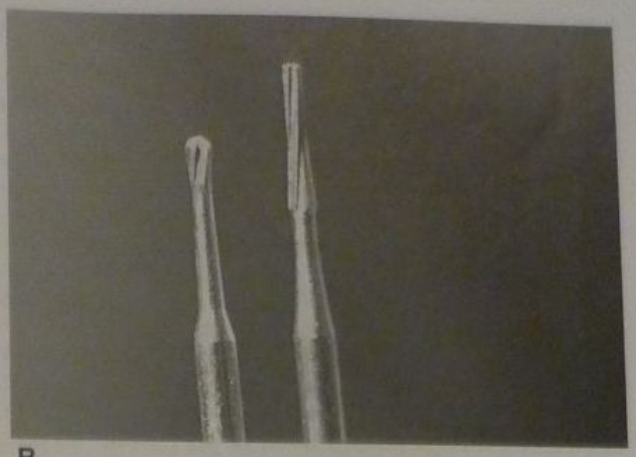

B

Fig. 53-7. A. Preparación intracoronaria en 46. Maniobras previas. Observación de la anatomía oclusal, evaluación de las lesiones, topes oclusales, etc. **B.** Fresa piriforme 330 y troncocónica 171.

sal. En este tiempo operatorio se procurará obtener primero la apertura y luego la conformación.

Se crea la apertura con fresas piriformes 329, 330 o 331L según el tamaño de la lesión y del diente. Se prefiere la 329 o 330 para el diente con esmalte oclusal intacto y la 331L para el diente con brecha o con una restauración antigua (fig. 53-7 B).

Si el operador utiliza sistemas no rotativos (láser, microabrasión, ultrasonido) la apertura y conformación se harán de acuerdo con las instrucciones de los fabricantes de estos aparatos.

A velocidad superalta y con refrigeración adecuada se va obteniendo el acceso a la lesión hasta visualizar la caries, procurando no debilitar las paredes naturales del diente. El principio de la odontología conservadora que establece que no se debe destruir más tejido dentario que lo estrictamente indispensable rige también para las incrustaciones. Con el mismo instrumento se obtiene un contorno preliminar.

Nota clínica: algunos autores recomiendan efectuar la apertura con fresas o piedras troncocónicas. Nosotros consideramos que la fresa piriforme, por su diseño, es la más adecuada para ganar acceso rápidamente con el mínimo de riesgo al complejo dentinopulpar por calor friccional y menor posibilidad de resquebrajar el esmalte por dilatación brusca en el sitio de corte.[48-51]

Contorno. Se continúa con la conformación, reemplazando la fresa piriforme por una troncocónica de extremo liso (170, 171) o redondeado (1170, 1171) para obtener la divergencia de paredes y esbozar el piso. El uso de uno u otro tipo de fresa depende de la preferencia del operador, ya que ambas son igualmente efectivas: la 170 va dejando el piso plano y la 1170 permite obtener con mayor facilidad los ángulos internos redondeados. Teniendo en cuenta el futuro eje de inserción de la incrustación, se mantiene la fresa paralela a ese eje hasta completar el contorno de la caja oclusal. No se deben incluir en el contorno surcos sanos, ya que éstos pueden protegerse de una eventual recidiva de caries mediante ameloplastia, con sellador (véase cap. 30). Se tallan paredes expulsivas hacia oclusal, procurando no debilitarlas.

El extremo de la fresa va estableciendo tentativamente el nivel del piso o pared pulpar levemente por debajo del límite amelodentinario.

Una vez terminado el contorno de la caja oclusal, se procede a tallar la caja proximal (en la clase II), que debe ser expulsiva en ambos sentidos, hacia proximal y hacia oclusal. Las paredes bucal y lingual de la caja deben quedar totalmente libres de contacto con el diente vecino. Conviene proteger el diente vecino. La pared axial estará en dentina, a la mínima profundidad posible. Si en esta pared hubiera caries, lo que es frecuente, más adelante se excavará esa caries y se nivelará la pared axial con cemento de ionómero vítreo. El piso o pared gingival debe estar ubicado en tejido sano, sin caries, y preferentemente con su borde cavosuperficial en esmalte. La altura de este piso ha sido determinada por el avance de la caries. El piso o pared gingival deberá ser perpendicular a las fuerzas masticatorias si se ubica a mitad de distancia entre el límite amelocementario y la cara oclusal. Si estuviera más abajo, cerca del límite amelocementario, puede ser obtuso. Esta inclinación se logra con una piedra diamantada cilíndrica que termina con forma de techo a dos aguas (doble ángulo).

Forma de resistencia. En la caja oclusal, las paredes deben ser divergentes, de espesor uniforme y con el esmalte bien sostenido por dentina. Si por el progreso de la caries una pared hubiera quedado debilitada, se la debe bajar no menos de 2 mm en altura para que luego la proteja y refuerce la restauración. Si hubiera caries en una zona bien delimitada debajo de una pared, con amplia visibilidad y buen acceso, en lugar de extender el contorno, más adelante se excavará la caries y se rellenará el socavado con ionómero, que se adhiere al diente y refuerza el tejido dentario. El borde cavo debe estar siempre en esmalte. Con el mismo criterio se refuerzan las paredes en la caja proximal. Todos los ángulos diedros internos deben redondearse.

Forma de profundidad. En primera instancia, la profundidad ya ha quedado establecida al superar levemente el límite amelodentinario tanto en la pared pulpar como en la axial. El piso debe ser perpendicular a la dirección de la fuerza masticatoria. Se debe recordar que el composite requiere un espesor mínimo de 2 mm para no fracturarse durante la masticación. La profundidad máxima la establece el avance de la caries, que luego de excavada será nivelada con ionómero para volver al nivel ideal. Las preparaciones muy profundas no son convenientes porque aumentan la fricción durante la toma de

impresiones, con riesgo de distorsión del material y porque demandan una gran masa de composite que luego desarrollará una fuerza hidráulica poderosa en el cementado, con riesgo para la integridad de la estructura dentaria y la pulpa. El piso o pared pulpar no tiene que ser necesariamente plano, ya que si la preparación resultara muy poco profunda en el sitio donde antes estaba el surco central del diente, se puede ahondar solamente esta zona para lograr la profundidad mínima de 2 mm. De esta manera, no hay que llevar todo el piso a este nivel. Esto suele ocurrir en molares o premolares con cúspides muy altas y vertientes de angulación pronunciada.

Antes de continuar habrá que observar la preparación desde diferentes ángulos para verificar los principios de profundidad, expulsividad y que los ángulos internos estén correctamente redondeados. De ser posible, las preparaciones para incrustaciones deben presentar un espacio uniforme para el material restaurador ya que esto facilita la confección en laboratorio y la obtención de una adecuada adaptación marginal.[52]

Extirpación de tejidos deficientes

El remanente de tejido cariado se excava con fresa redonda a baja velocidad, cucharillas 65-66 o excavadores Darby Perry 3-4, procurando no modificar el contorno obtenido. Se controla con detector de caries, se lava y se seca brevemente.

Protección dentinopulpar

En este momento, además de realizar la protección, se procede a bloquear con ionómero vítreo todos los socavados que hubieren resultado como consecuencia de la extirpación de tejidos cariados, excluyendo los márgenes adamantinos. El uso de ionómeros ofrece varias ventajas, como la liberación de flúor, un comportamiento similar al de la dentina y buena adhesión a ese sustrato (véase cap. 36).[53]

También puede utilizarse como base un composite de baja viscosidad, el cual, además de proteger el complejo dentinopulpar mediante el sistema adhesivo, interactúa mejor con el cemento resinoso que se utiliza para fijar estas restauraciones.[52,54]

La protección dentinopulpar se confecciona de acuerdo con las normas explicadas en el capítulo 32 y puede consistir en un sellador dentinario, un forro cavitario o una base. Si el caso clínico indica un sellador dentinario, la aplicación se hará después de la terminación de paredes y antes de tomar las impresiones, con el objeto de proteger los túbulos dentinarios y evitar la sensibilidad durante el tiempo de espera hasta que se coloque la incrustación.

Fig. 53-8. Lesiones en MO de 16 y DO de 15. Preoperatorio.

Retención

No corresponde crear formas especiales de anclaje, por ejemplo, hoyos o rieleras, porque la incrustación de composite se fijará al diente por técnica adhesiva.

Terminación de paredes

Este tiempo operatorio consta de tres pasos: 1) rectificación, 2) bisel y 3) alisado.

Rectificación

Después de la protección dentinopulpar, es necesario rectificar las paredes que pueden haber quedado irregulares o bloqueadas parcialmente por excesos del ionómero o del material utilizado en la protección. Para la rectificación se utilizan fresas de doce filos troncocónicas a mediana o baja velocidad. Se recuerda que los ángulos internos deben redondearse. Se debe redondear también el escalón de la caja proximal o ángulo axiopulpar.

Bisel

Las preparaciones intracoronarias no llevan bisel en ninguna parte del borde cavosuperficial.

Alisado

Se efectúa con instrumental de mano, azadones biangulados, hachuelas para esmalte, cinceles de Wedelstaedt o con fresas de doce filos troncocónicas o forma de llama. Se trabaja a baja velocidad, suavemente, siguiendo la dirección de las paredes hasta el borde cavo, con el objeto de no dejar prismas sueltos que luego puedan caerse y dificultar el cierre marginal. En la caja proximal se pueden utilizar las hachuelas para esmalte para alisar el piso, pero no deben usarse los recortadores de margen proximal porque no hay biseles para alisar. No es conveniente efectuar un alisado excesivo, como se hace en preparaciones para incrustaciones metálicas, porque la técnica adhesiva funciona mejor sobre paredes levemente ásperas.

También se pueden utilizar las micropuntas diamantadas del sistema por utrasonido Sonicsys (Kavo).

Limpieza

Se lava la preparación primero con agua y luego con un agente detergente y tensioactivo, como un colutorio bucal o el Tubulicid. Si aún quedaran detritos o barro dentinario, se puede limpiar con una brochita o cepillo en contraángulo, cargado con pómez disuelto en agua o en un colutorio bucal. Se repite el lavado con agua y se seca brevemente. Las figuras 53-8 a 53-21 muestran un caso clínico completo de dos incrustaciones intracoronarias.

PREPARACIÓN EXTRACORONARIA

La preparación extracoronaria o con recubrimiento cuspídeo, denominada en inglés "onlay", está indicada

Fig. 53-9. Campo aislado. Apertura con fresa 330. Se observan las lesiones.

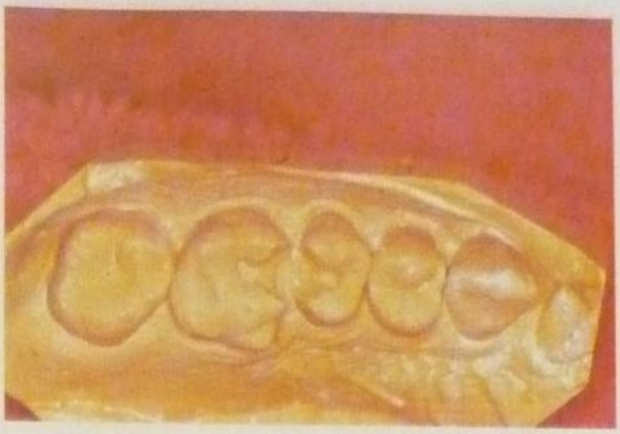

Fig. 53-11. Modelo de trabajo.

en todos los casos en los que el remanente dentario está muy debilitado, hay que reconstruir cúspides, es necesario modificar la oclusión o hace falta restablecer la dimensión vertical del paciente. Estas funciones pueden cumplirse sólo si el caso clínico no está comprendido dentro de las contraindicaciones descritas en el cuadro 53-2. Con respecto a la oclusión, la longevidad clínica de la restauración será tanto mayor cuanto menor sea la carga oclusal que reciba. Por ejemplo, los factores favorables al mantenimiento de la integridad oclusal son los siguientes: a) dientes antagonistas en una prótesis removible o completa, b) ausencia de algunos dientes antagonistas, c) fuerza masticatoria moderada, d) paciente con dieta alimentaria de dureza mediana o blanda y e) alimentos poco abrasivos. Los factores desfavorables son exactamente los opuestos a los mencionados. En un caso clínico en el cual los dientes antagonistas son coronas de porcelana, el paciente posee una fuerza masticatoria intensa y consume alimentos muy duros, la longevidad clínica de las restauraciones extracoronarias de composite es menor y será conveniente optar por algún material más duro, como el oro colado o la porcelana.

La preparación puede ser totalmente extracoronaria con reconstrucción de la cara oclusal o ser intracoronaria con recubrimiento de una o más cúspides. En muchos casos clínicos, para simplificar la restauración, conviene rellenar con ionómero vítreo las partes intracoronarias y dejar sólo el espesor mínimo de 2 a 3 mm para obtener un material con buena resistencia a la fractura (figs. 53-22 a 53-24).

La preparación debe seguir los lineamientos generales descritos para la intracoronaria, con las siguientes observaciones: a) toda cúspide debilitada debe bajarse en altura e incluirse en la preparación, formando un hombro de ángulo interno redondeado y sin bisel en el borde cavosuperficial, b) en ningún caso el hombro debe invadir el margen gingival, c) las paredes libres tendrán una inclinación de 10° con respecto a la línea de inserción y d) todas las aristas serán redondeadas para evitar la creación de zonas de tensión en la restauración.

Tiempos operatorios

Los tiempos operatorios de la preparación extracoronaria son similares a los ya descritos. La selección del matiz requiere mayor atención que en el caso de las intracoronarias por tratarse de restauraciones más visibles.[55,56] Cuando se debe reemplazar una restauración antigua, los tiempos operatorios se adaptan a las condiciones clínicas del caso (véanse figs. 53-25 a 53-28).

Si la preparación extracoronaria abarca gran parte o toda la cara oclusal, el tallado se asemeja al de una corona total, con márgenes supragingivales. Al instrumental citado previamente se le deben agregar piedras de diaman-

Fig. 53-10. Conformación. Protección. Impresiones.

Fig. 53-12. Prueba de la incrustación en 15.

Fig. 53-13. Colocación del adhesivo (no se polimeriza).

Fig. 53-14. Preparación de la incrustación (Special Bond II, Vivadent).

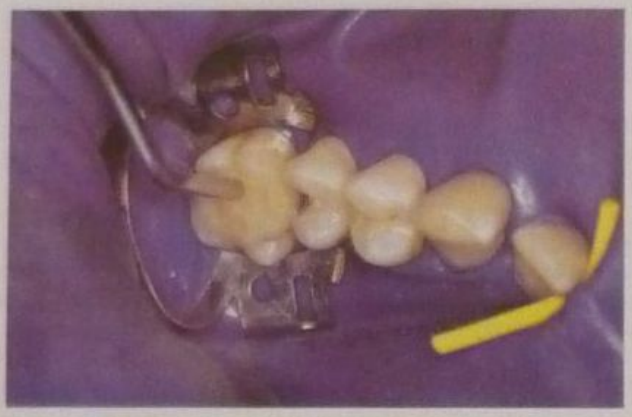

Fig. 53-15. Cementado de la incrustación en 16.

Fig. 53-16. Cementado de la incrustación en 15 y polimerización.

Fig. 53-17. Terminación. Eliminación de excesos de cemento.

Fig. 53-18. Terminación. Alisado y brillo con discos de papel.

Fig. 53-19. Control oclusal.

Fig. 53-20. Resellado. Aspecto final.

Fig. 53-21. Posoperatorio 6 meses después.

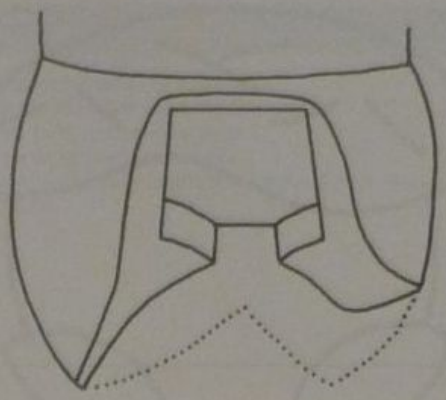

Fig. 53-22. Esquema de una preparación extracoronaria en un premolar superior.

te troncocónicas de grano grueso para el tallado de los hombros, piedras de diamante cilíndricas terminadas en doble ángulo para darle una inclinación apical al hombro cuando lo requiera y piedras de diamante de grano fino para la terminación.

TÉCNICA INDIRECTA

Impresiones

Una vez terminada la preparación, sea intracoronaria o extracoronaria, y si se utiliza la técnica indirecta, se procede a la toma de impresiones.

Cuadro 53-7. *Materiales de impresión*

Poliéster
- Impregum-F; Pentamix (Premier)
- Permadyne (ESPE)
- Polyjel (Dentsply/Caulk)

Mercaptano
- COE-Flex; Omniflex (GC)
- Permlastic (Kerr)

Silicona
- Accoe (GC)
- Coltoflax; Coltex (Coltène)
- Elasticon (Kerr)
- Optosil-Xantopren (Bayer)

Vinilpolisiloxano
- Aquasil; Aquasil rigid; Hydrosil XT; Reprosil (Dentsply/Caulk)
- Cerinate Vinyl Polysiloxane (Cerinate)
- Correct VPS (Jeneric/Pentron)
- Elite HD (Zhermack)
- Examix; Exaflex (GC)
- Express; Imprint; Imprint II (3M)
- Extrude PS; Take One (Kerr)
- Permagum (ESPE)
- President (Coltène)
- Provil (Bayer)

Hidrocoloides
- Reversible, irreversible

Los materiales elásticos de impresión se citan en el cuadro 53-7.[57-59] Según la complejidad del caso puede optarse por una cubeta parcial o una total.

Si la preparación se acerca al límite gingival, se creará la separación del borde libre de la encía con hilos impregnados en sustancias estípticas y/o astringentes. Los hilos se colocan con suavidad, evitando producir hemorragias o laceraciones.

Pasado el tiempo necesario se retiran los hilos, se lava y se seca, y se prepara el material de impresión.

La impresión se puede tomar en dos tiempos o en uno solo. Si es en dos tiempos, se toma una preimpresión con masilla de silicona, vinil-polisiloxano u otro material espeso, y luego se retoca con fresa o bisturí en la zona donde están las preparaciones para crear un espacio adicional que alojará el segundo material más fluido de la impresión definitiva. Si es en un solo tiempo, el material espeso y el fluido se mezclan simultáneamente y se llevan juntos a la boca, cuidando que el material fluido quede en la superficie de la impresión.

Se lleva material más fluido a la preparación con una jeringa para impresiones o una espátula, procurando lle-

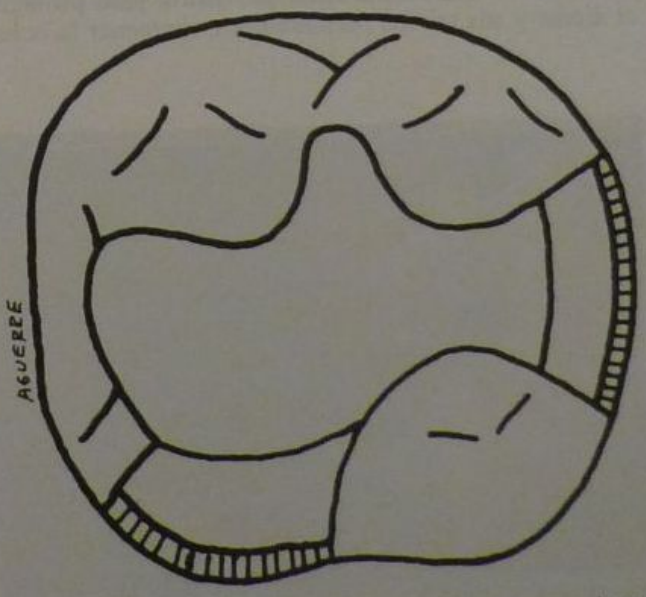

Fig. 53-23. Esquema de una preparación extracoronaria en un molar reconstruyendo una cúspide lingual.

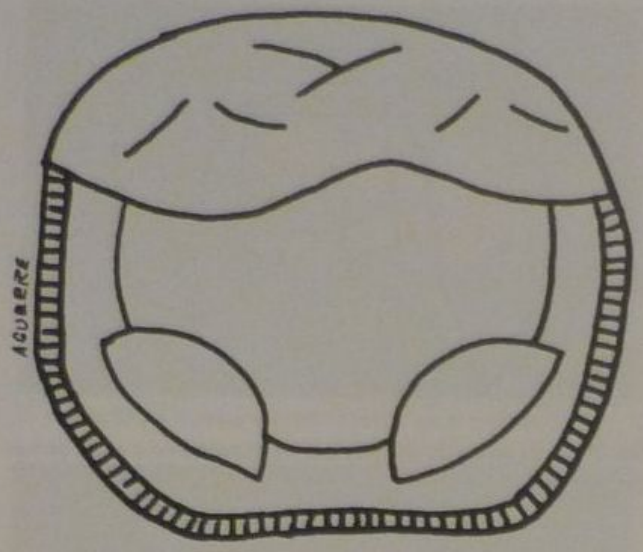

Fig. 53-24. Esquema de una preparación extracoronaria en molar reconstruyendo dos cúspides linguales.

Fig. 53-26. Tallado del molar 47.

nar todos los huecos del diente sin atrapar burbujas. Se carga la cubeta con el mismo material y se lleva a su sitio. Se espera el tiempo de endurecimiento, para lo cual es útil colocar una pequeña porción del material en la parte externa de la cubeta, para controlarlo. Se examina la impresión, que debe mostrar con nitidez todos los detalles de la preparación. El vaciado de la impresión deberá efectuarse de inmediato, o con una demora de hasta 60 minutos, según el tipo de material utilizado, para evitar distorsión en el modelo (figs. 53-29 y 53-30).[60]

Se toma un registro interoclusal con cera u otro material y una impresión antagonista para el montaje de los modelos. Los casos complejos, con restauraciones múltiples o restablecimiento del plano oclusal, requieren el uso de articulador y arco facial.

Provisorios

Se coloca una restauración provisoria para proteger el diente y sus tejidos periodontales, mantener la oclusión y la estética, evitar migraciones dentarias y garantizar la comodidad del paciente. Los materiales utilizados para las restauraciones provisorias se citan en el cuadro 53-8.

Instrucciones para el laboratorio

Se solicita al laboratorio la construcción de las incrustaciones, indicando con detalle el alcance del recubrimiento solicitado, si deben ser totalmente intracoronarias o si deben reconstruir determinadas cúspides. Algunos odontólogos prefieren que el laboratorio devuelva los modelos con troqueles seccionados (sistemas Di-Lok, Di Equi, Accu-Trak, Coltène y otros), para marcar con lápiz el límite exacto de las preparaciones y evitar así la posibilidad de error. Se indica además el color. Los materiales utilizados para incrustaciones son los mismos que se han mencionado para la construcción de carillas (véanse cap. 51 y cuadro 53-9).

El laboratorio envía las incrustaciones con un tratamiento interno de arenado para incrementar su adhesión con el cemento de composite. Algunos composites híbridos pueden grabarse además con ácido fluorhídrico y luego reciben una capa de silano (fig. 53-31).[61]

Fig. 53-25. Reemplazo de dos grandes restauraciones de amalgama en 47 y 46 por incrustaciones extracoronarias de composite. Preoperatorio.

Fig. 53-27. Tallado del molar 46.

Cuadro 53-8. *Materiales para provisorios*

- Ceritemp (Den-Mat)
- Clip (Voco)
- Integrity (Dentsply/Caulk)
- Provipont; Provipont DC; Fermit (Ivoclar/Vivadent)
- Snap (Parkell)
- Temp-Care (3M)
- Unifast LC (GC)
- Nogenol (cemento) (COE)
- Provicol C (cemento) (Voco)
- Proviscell (cemento) (Septodont)
- Temp-Bond NE (cemento) (Kerr)
- Coronas preformadas de aluminio
- Coronas preformadas de policarbonato
- Coronas preformadas de acetato
- Acrílico de autopolimerización
- Composite de autopolimerización y fotopolimerización
- Gutapercha
- Cavit

Prueba de la incrustación

En la segunda sesión clínica se aísla con dique de goma el sector de trabajo y se retira la restauración provisoria.[62] Se lava el diente con agua a presión y solución hidroalcohólica detergente y microbicida (colutorios bucales), para eliminar los restos de material temporario.

Se prueba con cuidado la incrustación sin ejercer demasiada fuerza. Generalmente la relación de contacto está exagerada e impide el asentamiento. Esto se comprueba intentando el pasaje de hilo dental delgado: si no pasa, o pasa con dificultad, es necesario desgastar el composite en esa zona hasta conseguir que la incrustación calce sobre la preparación. Si, por el contrario, la relación de contacto estuviera abierta, se puede corregir agregando composite en la zona proximal. Para ello se raspa levemente la superficie con una fresa 170, se coloca ácido grabador para limpiar, se lava y seca, se coloca adhesivo y una pequeña cantidad de composite del color adecuado. Se polimeriza y se termina con los elementos habituales.

Si la incrustación aún no se asentara totalmente, puede existir algún exceso de material en el interior, por ejemplo, un nódulo debido a una burbuja en el modelo. Para detectarlo se debe pintar el interior de la incrustación con una sustancia que se evapore de inmediato y deje una delgada película en su cara interna (*rouge* disuelto en acetona o productos comerciales). Al llevarla al diente se marcará con nitidez el exceso de material que impide el asentamiento. Se elimina este exceso con fresa redonda pequeña y se vuelve a probar hasta que el calce sea perfecto.

Otra forma de probar el ajuste sobre el diente se logra colocando una pequeña cantidad de material fluido de impresión sobre la preparación e insertando la incrustación encima. Se deja fraguar y, al retirarla, los sitios donde hay excesos se verán nítidamente porque atraviesan el material de impresión.

No se prueba la oclusión aún por temor a una fractura, ya que la incrustación de composite es frágil en espesores delgados antes del cementado (fig. 53-32).

Cuadro 53-9. *Materiales para incrustaciones de composite*

a) Micropartículas
- Brilliant DI 500 (Coltène)
- Dentacolor; Estilux CVS (Kulzer)
- Diamond D (Amer. Consolid.)
- LCV System (Shultz)
- S.R.-Isosit; EOS (Vivadent)
- Visio Gem (ESPE)

b) Híbrido
- Arabesk; Polofil (Voco)
- Cesead (Kuraray)
- Clearfil CR Inlay (Kuraray)
- Coltène Inlay (Coltène)
- Conquest (Jeneric/Pentron)
- Herculite XRV Lab (Kerr)
- Kulzer Inlay CS; Charisma Inlay System (Kulzer)
- Tetric; Tetric ceram (Vivadent)
- True Vitality (Den-Mat)
- Vita Z (Vita Zahnfabrik H)

c) Polímeros mejorados (cerómeros) (véase cap. 54)
- Artglass (Kulzer)
- Belleglass HP (Kerr)
- Targis (con o sin refuerzo Vectris) (Ivoclar/Vivadent)

Cementado

El cementado se lleva a cabo por técnica adhesiva y consta de las siguientes etapas: 1) preparación de la superficie dentaria, 2) preparación de la superficie interna de la incrustación, 3) manipulación del cemento, 4) in-

Fig. 53-28. Las preparaciones terminadas.

Fig. 53-29. Con jeringa se inyecta el material de impresión sobre las preparaciones.

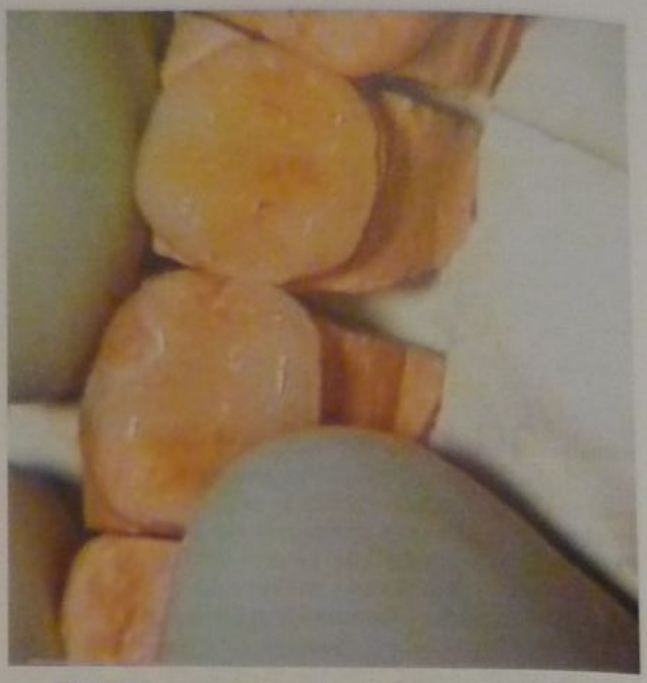

Fig. 53-31. Las incrustaciones terminadas en el laboratorio.

serción y polimerización, 5) terminación y 6) controles posoperatorios.

El cementado debe realizarse siempre con aislamiento absoluto mediante dique de goma para que la adhesión alcance valores elevados.

Preparación de la superficie dentaria

Se graba el esmalte y la dentina con el ácido suministrado con el avío adhesivo controlando estrictamente el tiempo de grabado, que suele ser de 15 segundos, salvo indicación contraria. Se lava durante 20 segundos y se seca suavemente.

Se aplica el imprimador de dentina (primer), se deja el tiempo indicado (10 a 15 segundos) y se seca.

Se aplica ahora el adhesivo, se eliminan sus excesos con aire y no se polimeriza.[63-69] Si el adhesivo fuera polimerizado, podría impedir el correcto asentamiento de la incrustación. Por eso es conveniente el uso de adhesivos duales o de fotocurado y no los de autocurado (fig. 53-33). Algunos sistemas adhesivos, en especial los monocomponentes, forman una película muy delgada que no interferiría con el asentamiento. Sin embargo, para evitar riegos es más conveniente no polimerizar el adhesivo.

Preparación de la superficie interna de la incrustación

En primer lugar, se limpia con ácido grabador durante 10 segundos, lavando y secando, para eliminar los contaminantes que pudiera haber adquirido durante la prueba.

A continuación, si en el laboratorio no lo hubieran hecho, se debe arenar durante 20 segundos con un microarenador (Microetcher, Danville o similares).

Luego, el método difiere para los composites de micropartículas o híbridos. En los de micropartículas se aplica un acondicionador de composite (Special Bond 2, Vivadent) o un adhesivo sin polimerizar.

Fig. 53-30. Aspecto de la impresión.

Fig. 53-32. Prueba de las incrustaciones extracoronarias.

Como segunda opción, se aplica el Primer B (All Bond, Bisco). Estas técnicas incrementan la adhesión del cemento al composite de la incrustación (fig. 53-34).

Manipulación del cemento

El cemento de composite para la fijación puede ser de micropartículas o híbrido y los estudios realizados hasta la fecha no reflejan superioridad de uno sobre otro. En realidad, se trata de un composite con elevada fluidez. El cemento debe ser, de preferencia, de endurecimiento dual, para asegurar una total polimerización en las zonas más profundas. El cemento de endurecimiento sólo por luz puede dejar zonas internas sin polimerizar y el de autocurado o fraguado químico no es recomendable para este tipo de restauración. Algunas marcas de cemento permiten elegir entre varios colores y dos o más consistencias. Existen algunos cementos sumamente viscosos, con alta carga inorgánica, que deben fluidificarse mediante vibración ultrasónica (Sono Cem, ESPE; Compress U, Voco) (cuadro 53-10).[70-74] El problema del color aquí no es tan crítico como en el caso de las carillas, pero si es necesario el operador deberá tener en cuenta las normas habituales para su selección.

La manipulación es simple: la mayoría de estos productos se presentan bajo la forma de una pasta base y una pasta catalizadora que se mezclan en partes iguales sobre una loseta de papel o vidrio.

Se puede llevar al diente de tres maneras: con una jeringa dispensadora (Centrix o similar), con un aplicador de cemento de plástico o metal inoxidable, o con un pincel. Se lleva una porción de cemento al diente y se coloca otra porción en el interior de la incrustación.[75]

Inserción y polimerización

Se asienta firmemente la incrustación en su sitio, con presión digital, hasta tener la certeza de que ha calzado totalmente. El exceso de cemento refluye por los márgenes y debe eliminarse con una cucharita u otro instrumento.

Se verifica que los márgenes estén al nivel del diente y se vuelve a hacer presión con un instrumento aplicado en el centro de la cara oclusal, con movimiento vibratorio. La aplicación de un vibrador de ultrasonido es imprescindible si se ha utilizado el cemento viscoso, y optativa para el cemento más fluido. Cuando la incrustación ha calzado totalmente, se deben eliminar los excesos en la zona interdentaria con un hilo dental pasado en dirección gingival, nunca hacia oclusal.

Fig. 53-33. Técnica adhesiva. *No* se polimeriza el adhesivo.

Se fija ahora la incrustación en un punto de la cara oclusal mediante una breve exposición de luz de la lámpara activadora, preferentemente con una punta lumínica intensificadora (Turbo, Demetron o similares) de tamaño pequeño.[76] Esto permite continuar con el retiro de los excesos de cemento sin correr el riesgo de que la incrustación se mueva de su sitio. Se continúa retirando los excesos de cemento en forma minuciosa porque, si accidentalmente quedaran en zonas gingivales, producirán irritación por atrapamiento de placa.

Se continúa ahora la polimerización desde oclusal, bucal, lingual y proximal hasta tener la certeza de que todo el cemento ha endurecido.

La cualidad dual del cemento le permitirá continuar su endurecimiento durante varias horas hasta alcanzar un elevado grado de polimerización. Si la incrustación tiene un espesor mayor de 3 mm, con algunas marcas de cementos duales puede suceder que el cemento no alcance una total polimerización hasta cierto tiempo después, por

Cuadro 53-10. *Cementos de resina de fotocurado o duales*

- Bi-Fix (Voco)
- Choice Porcelain Veneer System; DuoLink (Bisco)
- Compress U (Voco) (C/ultrasonido)
- Duo Cement (Coltène)
- EnForce (Dentsply/Caulk)
- Heliolink; Variolink; (Ivoclar/Vivadent)
- Imperva Dual (Shofu)
- RelyX ARC (3M-ESPE)
- Perma-Lute (Ultradent)
- Porcelite; Porcelite Dual Cure; Nexus (Kerr)
- Resiment LC (Septodont)
- Sono-Cem (ESPE) (C/ultrasonido)
- Twinlook; Durafill Flow (Kulzer)
- Ultra Bond (Den-Mat)

Fig. 53-34. Limpieza de la incrustación y preparación de la superficie interna.

Fig. 53-35. Polimerización.

lo que hay que advertirle al paciente que no mastique alimentos duros durante 24 horas (figs. 53-35 a 53-37).[77]

Terminación

Si la incrustación se ha construido siguiendo todas las reglas del arte, sobre un modelo con antagonista, pocos serán los retoques oclusales. Éstos se limitarán a alisar la unión entre restauración y diente para eliminar algún exceso de cemento. Se utilizan fresas de doce filos a mediana velocidad, con refrigeración y discos de papel, a baja velocidad, sin superar las 4000 rpm, para evitar transmitir calor a la pulpa o perjudicar la superficie del composite.[78-83]

Fig. 53-36. Retiro de excesos de cemento.

Fig. 53-37. Cementado de 47.

Una vez eliminados los excesos, se alisa y se devuelve el brillo con discos de grano extrafino y ruedas siliconadas abrasivas. Por proximal, se deben pasar tiras abrasivas muy delgadas, de acero o papel, para eliminar el exceso de cemento en esa zona. Luego se alisa la zona retocada con tiras de grano abrasivo más fino y, finalmente, con pasta de pulir composite llevada con la misma tira (cuadro 53-11).

Control posoperatorio

Se retira el aislamiento y se controla la oclusión con papel o cinta de articular. Se retocan los contactos en céntrica y en desoclusiones excéntricas. Luego se vuelve a alisar y dar brillo con los elementos ya mencionados. Como último paso, se realiza el resellado, para lo cual se graba el margen superficial de la restauración durante 5 segundos con ácido fosfórico, lavando y secando. A continuación, se aplica una capa delgada de adhesivo o un endurecedor de superficie (Fortify, Bisco; OptiGuard, Kerr; Permaseal, Ultradent; Protect-it!, Jeneric/Pentron), cuyo exceso se debe eliminar con hilo dental de la zona proximal, y se polimeriza. Se ha comprobado que el endurecedor de superficie penetra en las microfisuras producidas durante la terminación y refuerza la superficie del composite, y torna más hermético el cierre marginal.[84] Se verifican los contactos para asegurarse de que el paciente pueda higienizarse bien y se da por terminado el caso, advirtiendo al paciente que evite la masticación de alimentos duros durante 24 horas (figs. 53-38 y 53-39).

Cuadro 53-11. *Pastas para pulir composites*

- Command Ultrafine Luster Paste; Micro (Kerr)
- Composite Polish (Ultradent)
- CompoSite Polishing Paste (Shofu)
- Enamelize (Cosmedent)
- Extra Smooth Polishing Paste; Rembrandt Polishing Paste (Den-Mat)
- Prisma-Gloss; Prisma-Gloss Extrafine (Dentsply/Caulk)
- Temrex Polishing Paste (Temrex)

TÉCNICA DIRECTA

La construcción de una incrustación por técnica directa permite terminar el caso en una sola sesión clínica.[85-88] Se repiten los tiempos operatorios descritos con anterioridad para el método indirecto hasta el momento de la toma de la impresión. Se reemplaza el procedimiento de toma de la impresión por la confección de la incrustación de composite directamente en boca, cumpliendo los siguientes pasos:

1. Se lubrica el interior de la preparación con un separador líquido, como vaselina líquida o separadores comerciales (Insulation gel, Kulzer).
2. Se coloca una matriz transparente de acetato sostenida por una cuña en la relación de contacto. Para casos de MOD se puede utilizar una matriz circular.
3. Se toma una porción del composite del color adecuado y se lo lleva al piso de la preparación, modelándolo con una espátula, un condensador para cemento, un bruñidor PKT3 u otro instrumento similar. Estos instrumentos pueden humedecerse con adhesivo o resina líquida para facilitar el modelado. Sólo hay que cubrir el piso de la caja oclusal y la pared axial de la caja proximal en este momento.
4. Se polimeriza con la lámpara y se intenta su remoción con un explorador o una cureta de periodoncia de extremo fino. Puede facilitarse su retiro vibrando el composite con un vibrador ultrasónico. Se quita el composite de la preparación, se vuelve a lubricar y se recoloca en su sitio.
5. Se continúa construyendo la incrustación, se agrega otra capa de composite de 1 a 1,5 mm de espesor y se vuelve a polimerizar. Se quita de la preparación y, previa lubricación, se recoloca en su sitio.
6. Se agrega ahora la capa final del composite, que puede ser de color más transparente, esbozando la anatomía oclusal, según el modelo de estudio, la forma de los dientes vecinos y el antagonista. El espesor total no debe superar los 3 mm.[89] Se le da forma a la relación de contacto y se polimeriza. Para mejorar su aspecto estético y simular los surcos naturales del diente se le agregan tintes y opacificadores (cuadro 53-12).[90]
7. Se retira la incrustación y se quita la matriz de acetato. Se agrega una pequeña porción de composite en el punto de contacto y se polimeriza, fuera de la boca, para obtener un contacto bien ajustado. Se prueba nuevamente quitando o agregando composite en este sitio hasta lograr el objetivo.

Cuadro 53-12. *Opacificadores y modificadores de color (tintes)*

- Bis-Color and Opaquer (Bisco)
- Clearfil Opaquer (Kuraray)
- Creative Color Tints; Creative Color Opaquer (Cosmedent)
- Durafill Color VS (Kulzer)
- Heliotint; Tetric color (Ivoclar/Vivadent)
- Kolor+Plus; Opaker (Kerr)
- Mirage FLC (Chamaleon)
- Paint-On-Colors (Coltène)
- Prisma Tints; Opaquers (Dentsply/Caulk)
- Rembrandt Shade Modification; Tetrapaque (Den-Mat)
- Visio-Color; Visiopaquers (ESPE)

Fig. 53-38. Control oclusal y terminación.

8. Se termina y se pule la incrustación.
9. Se endurece adicionalmente la incrustación en un pequeño horno a 120 °C durante 10 minutos. Este paso completa la polimerización.[91]
10. Se procede al cementado de la incrustación bajo aislamiento absoluto, siguiendo los pasos explicados para la técnica indirecta.

Control posoperatorio

Este paso reviste mayor importancia que con la técnica indirecta porque se debe verificar la oclusión y terminar la reconstrucción anatómica de la cara oclusal. Se quita el aislamiento absoluto y se controla con papel de articular. Si la incrustación está en sobreoclusión, es decir, alta, se la desgasta en los sitios marcados por el papel de articular. Si estuviera en infraoclusión, se deberá agregar composite, previo desgaste breve de la superficie oclusal. Una vez aceptada la oclusión, se pule definitivamente la cara oclusal y por último se efectúa el resellado y la aplicación de una capa de adhesivo o endurecedor de superficie (Fortify, Bisco; OptiGuard, Kerr; etc.).

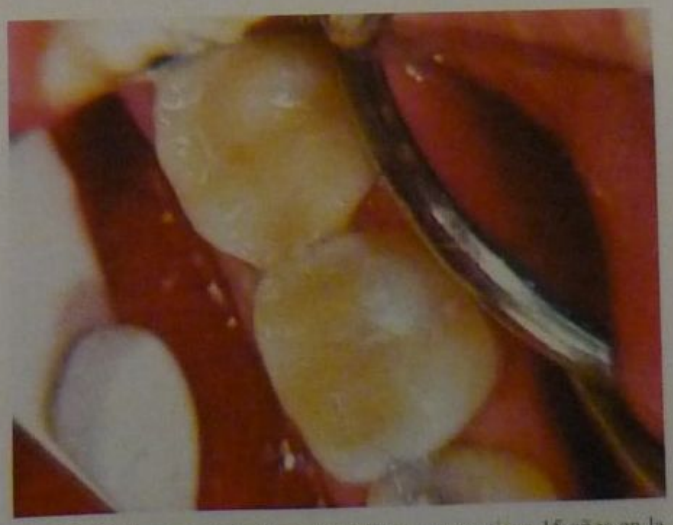

Fig. 53-39. Posoperatorio inmediato. Este caso ya tiene 15 años en la boca.

Fig. 53-40. Sistema Coltène para incrustaciones.

TÉCNICA MIXTA

La técnica mixta combina las dos técnicas descritas. La preparación es igual y la toma de la impresión también, pero en lugar de llenar la impresión con yeso o densita, se la llena con un material elástico, como silicona o vinilpolisiloxano, que sea diferente del que se utilizó en la toma de la impresión. Se obtiene así un modelo elástico junto al sillón. Sobre este modelo elástico se construye la incrustación polimerizando por capas, como ya se explicó. Es muy fácil retirar esta incrustación del modelo elástico y probarla sobre la preparación, para ajustar los contactos y la oclusión. El control oclusal de las incrustaciones se lleva a cabo de acuerdo con las normas habituales ya descritas.[92] Una vez aceptada, se termina y pule definitivamente y se la endurece en horno a 120 ºC.

El cementado y la terminación no ofrecen variantes.

Fig. 53-41. Material Charisma (Kulzer) para incrustaciones.

Ventajas

Trabajar sobre un modelo fuera de la boca es mucho más fácil y permite obtener contornos y contactos más exactos. Permite ganar tiempo en restauraciones múltiples. No requiere provisorios.

Inconvenientes

Insume bastante tiempo clínico junto al sillón con el paciente esperando. El modelo elástico no es tan confiable como el de yeso o densita.

VARIANTES

Nash[93] describe una técnica ligeramente diferente: toma la impresión de la preparación con alginato irreversible y confecciona el modelo en material elástico de vinil-polisiloxano inyectable, sobre el cual construye la incrustación. Kanca[94] realiza incrustaciones indirectas en una sola sesión con materiales de fraguado rápido. El sistema EOS de Vivadent permite la obtención de una impresión en Redphase, silicona de fraguado rápido, y el modelo junto al sillón en Bluephase, un vinilpolisiloxano inyectable. La polimerización de la incrustación se realiza por luz.

El sistema Coltène permite hacer incrustaciones directas en boca y polimerizarlas en un horno junto al sillón, a 120 ºC y luz durante 7 minutos. Utiliza el material Brilliant, que también se puede usar en la técnica indirecta (fig. 53-40).

El sistema Kulzer Inlay CS permite construir incrustaciones directas o indirectas, y posee una pequeña unidad de polimerización por luz que se adosa a la lámpara Translux, para hacerlas en una sola sesión (figs. 53-41 y 53-3).

Con el sistema Herculite XRV (Kerr) se pueden construir incrustaciones por técnica directa o indirecta. En la directa, la incrustación se endurece primero por luz y luego se la coloca en agua hirviendo durante 10 minutos o en una unidad de curado rápido para completar la polimerización (fig. 53-42).

Con el sistema Clearfil Inlay de Kuraray se procesan las incrustaciones en un microhorno CRC-100 (fig. 53-43).

Con estos mismos sistemas se puede confeccionar el modelo en densita o yeso duro de fraguado rápido, utilizando aceleradores y calor para que endurezca en pocos minutos y permita construir la incrustación junto al sillón.

Con referencia a la filtración marginal de las incrustaciones, especialmente en la zona gingival, Reid[95] comprobó que los sistemas que utilizan modelos elásticos en la construcción no eran muy exactos y permitían mayor filtración.

Dietschi[96] consideró que el margen gingival debe estar alejado del límite amelocementario y sin bisel, mientras que Cassin[97] y Fraga[98] afirmaron que las incrustaciones directas tenían menor filtración marginal que la observada habitualmente en el margen gingival de los composites directos. Browning,[99] por su parte, sugirió que en las incrustaciones fabricadas por técnica indirecta la filtración marginal es menor que en las realizadas por la técnica directa.

Navajas de Mondelo[100] y Wendt[101] aconsejaron el tratamiento térmico para endurecer el composite.

En las figuras 53-44 a 53-50 se ilustran tres casos clínicos de incrustaciones con composite.

En cuanto a los materiales, además de los composites híbridos y de micropartículas, se están usando composites con refuerzo de fibras cerámicas y otros tipos de fibras (Targis-Vectris, Ivoclar), con polímeros no convencionales y un sistema de fotocurado con luz estroboscópica (Artglass, Kulzer), o con sistema de curado a temperatura elevada en atmósfera de alta presión de nitrógeno (Belleglass HP, Kerr). Todos estos materiales se pueden usar para incrustaciones y poseen una mayor resistencia al desgaste que los composites tradicionales[102-105] (véase cap. 54).

RESUMEN

Las incrustaciones estéticas de composite y materiales similares, cementadas al diente por tecnología adhesiva, han ganado un lugar de importancia dentro de la amplia

A



B

Fig. 53-42. A. Material Herculite XRV-Lab. **B.** Unidad de curado rápido por luz y calor (Lab-lite, Demetron, Kerr).

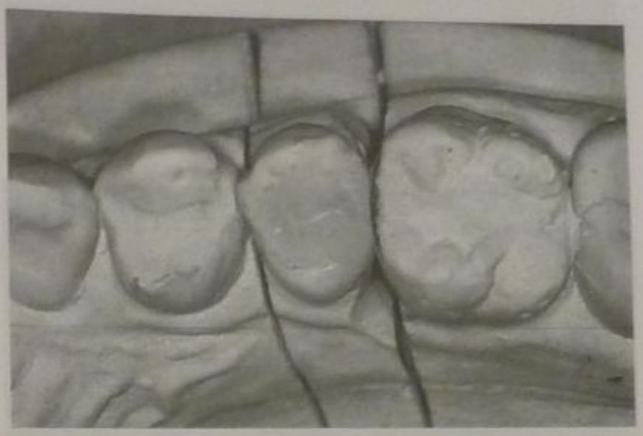

Fig. 53-44. Incrustación intracoronaria DO en 25. Modelo con incrustación de composite.

Fig. 53-45. Técnica adhesiva.



Fig. 53-43. Sistema Clearfil Inlay de Kuraray. Material y microhorno de curado CRC-100.

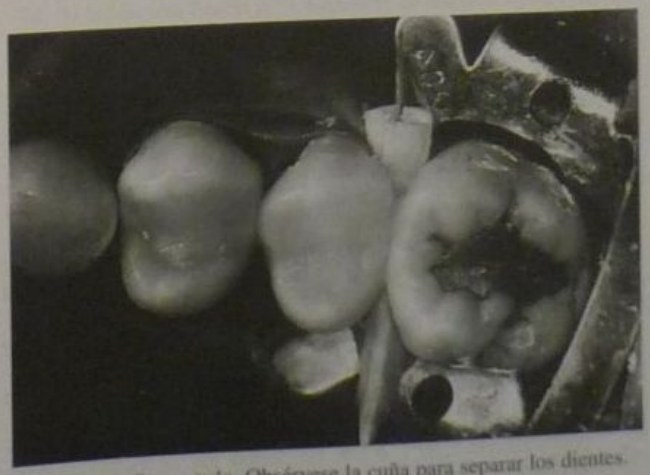

Fig. 53-46. Cementado. Obsérvese la cuña para separar los dientes.

Fig. 53-47. Posoperatorio.

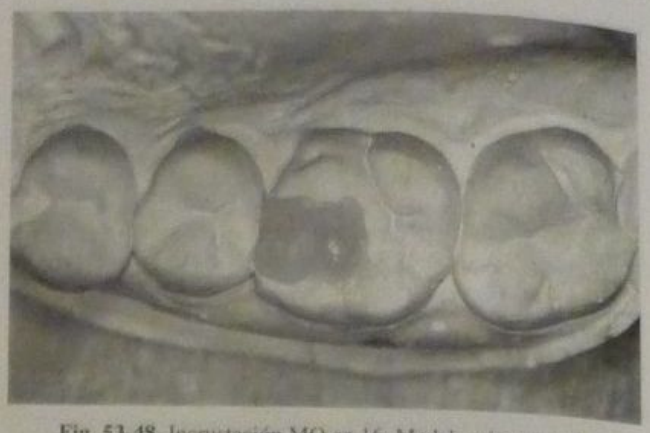

Fig. 53-48. Incrustación MO en 16. Modelo e incrustación.

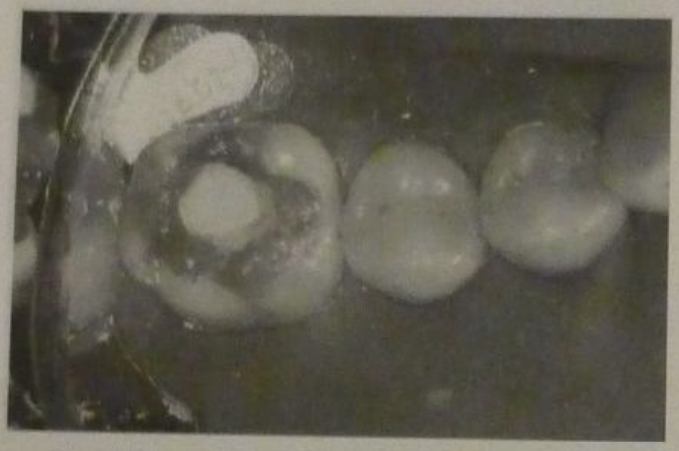

Fig. 53-49. Incrustación en oclusal de 46. Técnica adhesiva.

Fig. 53-50. Posoperatorio. (Las figuras 53-44 a 53-50 son gentileza de Enrique Berjolis.)

gama de restauraciones estéticas para el sector posterior de la boca, sea por su gran resistencia a las fuerzas oclusales como por el refuerzo que éstas implican del remanente dentario y su comprobada durabilidad en boca.[106-112]

Existe además el sistema Sonicsys approx, que utiliza puntas diamantadas de alta precisión y el cavitador ultrasónico Sonicflex 2000 I/N (Kavo) para rectificar cajas proximales antes de la colocación de insertos cerámicos Sonicsys Inlay (Vivadent) por técnica adhesiva combinada con un composite.[113-115]

REFERENCIAS

1. Barrancos Mooney J. Incrustación de resina. Video Nº 218. Odontología. Catálogo Videoteca Central de la Facultad de Medicina, UBA, 1993.
2. Heymann HO, Sturdevant JR, Roberson TM y Sockwell CL. In: Sturdevant CM, et al. The art and science of Operative Dentistry. 3ª ed. St. Louis: Mosby, 1995; 17:609.
3. Nash RW. Composite resin, indirect technique restorations. In: Dale BG y Aschheim KW. Esthetic Dentistry. Filadelfia: Lea & Febiger, 1993; 6:65.
4. EDRG. Porcelain and indirect resin inlays and onlays. Reality 1997; 11:553.
5. Lutz F. State of the art of tooth-colored restoratives. Op Dent 1996; 21:237.
6. Jordan RE. Restauraciones "inlay-onlay" con compuesto termopolimerizable. Cap. 7, p 248. En: Jordan RE. Grabado Compuesto Estético, 2ª ed. Barcelona: Mosby-Doyma, 1994.
7. Jackson RD. A restorative alternative: esthetic inlays and onlays. J Esthet Dent 1996; 8(3):114-119.
8. García Barbero J, López Calvo JA. Incrustaciones de resina compuesta: una nueva alternativa. Avances Odontoestomat 1987; 3:285.
9. Lowe R. Preparation design: Combining esthetics and function. www.dentalproducts.net. Enero de 2002.
10. Barrancos Mooney J, Barrancos P, Jordanoff M, González CA. Restauraciones cosméticas adhesivas (I). Actualizaciones Odontológicas Gador Nº 14, Buenos Aires, 1991.
11. Condon JR, Ferracane JL. In vitro wear of composite. J Dent Res 1996; 75(Sp Issue):124(Abst 852).
12. Peutzfeldt A. Effect of temperature and duration of post cure. Eur J Oral Sci 1995; 103:259.
13. Howard NY. Achieving predictable results with posterior inlays and onlays. Dent Today May 1996;15(5):76.
14. Krejci I, Lutz F, Gautschi L. Wear and marginal adaptation of composite resin inlays. J Prosthet Dent 1994; 72:233.
15. Nocchi Conceição E. Materiais restauradores indireitos. Capítulo 17 en Nocchi Conceição y col.: Dentística – Saúde e Estética. Editora Artes Médicas Sul Ltda. Porto Alegre, Brasil; 2000.
16. Zuellig-Singer R, Krejci I, Lutz F. Effects of cement curing modes on dentin bonding of inlays. J Dent Res 1992; 71:1842.
17. Barrancos PJ. Adhesivos dentales 1. Video Nº 605. Odontología. Catálogo Videoteca Central de la Facultad de Medicina, UBA, 1993.
18. Barrancos Mooney J. Adhesivos dentales 2. Video Nº 606. Odontología. Catálogo Videoteca Central de la Facultad de Medicina, UBA, 1993.
19. Paul SJ, et al. The dual bonding technique: a modified method to improve adhesive luting procedures. Int J Periodontics Restorative Dent 1997; 17(6):536-545.

20. Walmsley AD, Lumley PJ. Applying composite luting cement ultrasonically: a successful alternative. J Am Dent Assoc 1995; 126:1125.
21. Suzuki S, Leinfelder KF, Shinkai K. Wear resistance of resin cements. Am J Dent 1995; 8:83.
22. Crispin BJ. Indirect composite restorations: alternative or replacement for ceramic? Compend Contin Educ Dent 2002; 23(7): 611-4, 616, 618 passim; quiz 624.
23. Blixt M, Coli P. The influence of lining techniques on the marginal seal of Class II composite resin restorations. Quintessence Int 1993; 24:203.
24. Barrancos Mooney J. Tratamiento de la dentina. Rev Asoc Odont Arg 1987; 75:5.
25. Nakabayashi N, Kojima K, Masuhara E. Studies on dental self curing resins: Adhesion to dentine by mechanical interlocking. J Japan Soc Dent Mater 1982; 1:74.
26. Nakabayashi N. Resin reinforced dentine due to infiltration of monomers into the dentine at the adhesive interface. J Japan Soc Dent Mater 1982; 1:78.
27. Munechika T. Studies on the adhesion mechanism between the surface of tooth substance and restorative materials. J Japan Soc Dent Mater 1983; 2:197.
28. Simonsen R, et al. Cusp fracture resistance from composite resin in Class 2 restorations. J Dent Res 1983; 62:761.
29. Reeves GW, et al. Comparison of marginal adaptation between direct and indirect composites. Op Dent 1992; 17:210.
30. Navajas JM, Márquez IG. Estudio in vitro de la microfiltración marginal en restauraciones de Clase 2 con composites. Avances Odontoestomat 1988; 4:193.
31. Roulet JF, Losche GM, Noack M. Inlays y Onlays. Curr Opin Cosmet Dent 1993; p 41.
32. Reid JS, Saunders WP, Baidas KM. Marginal fit and microleakage of indirect inlay systems. Am J Dent 1993; 6:81.
33. Peixoto RT, Poletto LT, Lanza MD, Buono VT. The influence of occlusal finish line configuration on micro leakage of indirect composite inlays. J Adhes Dent. 2002 Summer; 4(2):145-50.
34. Small BW. Clinical tips for improved composite resin inlays. Gen Dent Sept-Oct 2002; 50(5):412-4.
35. Giraudo E, Crosa M, Méndez A, Indovino J. Adaptación a las paredes cavitarias de incrustaciones metálicas y de resinas. Rev Asoc Odont Arg 1992; 80:10.
36. Uribe Echevarría J, et al. Adaptation of metallic, ceramic and compound resin inlays with different bonding agents. J Dent Res 1995; 74(Sp Issue):731(Abst 12).
37. Sturdevant CM y col. Arte y ciencia de la Operatoria Dental. 2ª ed. Buenos Aires: Editorial Médica Panamericana, 1986; 14:522.
38. Reid JS, et al. Op cit 27.
39. Van Meerbeck B, et al. Mechanisms of dentine bonding. In: Vanherle G, et al. State of the art on direct and dentine bonding. Van der Poorten, Leuven (Bélgica), 1993; p 145.
40. Vargas MA, Cobb DS, Armstrong SR. Resin-Dentin shear bond strength and interfacial ultrastructure with and without a hybrid layer. Op Dent 1997; 22:159.
41. Bowen R. Adhesion of composites to dentin and enamel. J Cal Dent Assoc 1993; 21:19.
42. García Barbero J, Kessler Nieto F, Hidalgo Arroqui JJ, Calatayud CO. Estudio in vitro de la adhesión a dentina de los adhesivos. Avances Odontoestomat 1987; 3:325.
43. Uribe Echevarría J, et al. Systems of adhesion to dentin, adaptation to walls and hybrid layer. J Dent Res 1993; 72(Sp Issue):656(Abst 38).
44. Crispin BJ, Watson JF. Resin bonding to various substrates. Curr Opin Dent 1993; p 19.
45. Abate PF, Abramovich R, Macchi RL. Dentin treated with composite bonding systems. J Dent Res 1993; 72(Sp Issue):657(Abst 42).
46. Cabral JR, Cabral RJ, Zaya LM. Grabado dentinario: ¿procedimiento riesgoso? Rev Asoc Odont Arg 1995; 83:84.
47. White S. Adhesive cements and cementation. J Cal Dent Assoc 1993; 21:30.
48. Sturdevant CM, et al. Op cit 30, p 523.
49. Baum L, Phillips RW, Lund MR. Tratado de Operatoria Dental. México: Interamericana, 1984; 15:411.
50. Gilmore HM, et al. Operative Dentistry. 4th ed. St. Louis: Mosby, 1982; 13:263.
51. Barrancos Mooney J. Op cit 1, 1993.
52. Crispin BJ, Hewlett ER, Jo YH, Hobo S, Hornbrook DS. Bases prácticas de la odontología estética. Barcelona: Ed. Masson; 1998.
53. Jayasooriya PR, Pereira PN, Nikaido T, Burrow MF, Tagami J. The effect of a "resin coating" on the interfacial adaptation of composite inlays. Oper Dent Jan-Feb de 2003;28(1)28-35.
54. Nocchi Conceição E. Restaurações estéticas indireitas em dentes posteriores. Capítulo 18 en Nocchi Conceição y col.: Dentística – Saúde e Estética. Editora Artes Médicas Sul Ltda. Porto Alegre, Brasil; 2000.
55. Munsell AH. A grammar of colors. Citado por Singer BA, en Dale BG, Aschheim KW. Op cit 3.
56. O'Brien J. The color of teeth: an instrumental control perspective. In: Preston JD. Perspectives in dental ceramics. Chicago: Quintessence; 1988; p 299.
57. Craig RG, Sun Z. Trends in elastomeric impression materials. Oper Dent 1994; 19:138.
58. Christensen GJ. What category of impression material is best for your practice? J Amer Dent Assoc 1997; 128:1026.
59. Burgugnani R. Toma de impresiones con acceso subgingival inmediato. Fenestra 1994; 2:12.
60. Yoo SJ, et al. Comparison of stone surface porosities. J Dent Res 1995; 74(Sp Issue):558(Abst 1263).
61. Swift EJ, Brodeur C, Cvitko E, Pires JA. Treatment of composite surfaces for indirect bonding. Dent Mat 1992; 8:193.
62. Barghi N, et al. Comparing two methods of moisture control in bonding to enamel. A clinical study. Oper Dent 1991; 16:130.
63. González Bahillo J, Segade LA, Varela Patiño P. Estudio al microscopio electrónico de barrido de la superficie adamantina sometida a grabado ácido. Rev Europ Odont Estomat 1989; 1(3) (reimpresión).
64. Guba CJ, Cochran MA, Swartz ML. The effect of varied etching time. Oper Dent 1994; 19:146.
65. Swift EJ, Perdigão J, Heymann HO. Bonding to enamel and dentin. Quintessence Int 1995; 26:95.
66. Navajas Rodríguez de Mondelo J, Navajas R de Mondelo C. Influencia de la capa residual dentinaria. Avances Odontoestomat 1987; 3:328.
67. Abate PF, Macchi RL. Adhesion of composites to dentin with bonding systems. J Dent Res 1993; 72(Sp Issue):657(Abst 43).
68. Gwinnett AJ, Kanca J. Micromorphological relationship between resin and dentin in vivo and in vitro. Am J Dent 1992; 5:19.
69. Davis E. Adhesion to dentin. J Cal Dent Assoc 1993; 21:17.
70. Flores Mubarak E. Estudio comparativo entre resinas fotopolimerizables y ionómero vítreo autopolimerizable en la cementación de incrustaciones de resinas termocuradas a presión. Rev Fac Odont Paraguay, diciembre de 1990.
71. Porter KH, et al. Cementation: the key to success for composite resin inlays/onlays. J Gt Houst Dent Soc 1997; 68(6):23-24.
72. Awad MA, et al. Effect of inlay thickness on photopolymerisation of dual cure cements. J Dent Res 1995; 74(Sp Issue):487(Abst 694).
73. Peutzfeldt A. Effect of the ultrasonic insertion technique on the seating of composite inlays. Acta Odontol Scand 1994; 52:51.
74. De la Macorra García JC. Cementado de inlays de composite: Estudio in vitro de la aplicación de un imprimador en el cementado de las incrustaciones de resina compuesta. Avances Odontoestomat 1992; 8:499.
75. Leong W, et al. Composite inlay lute voids: the influence of the luting technique. J Dent Res 1995; 74(Sp Issue):425(Abst 193).
76. Belvedere PC. Controlling shrinkage using TEP: trans enamel polymerization. Dent Today 1995; 14(4) (reimpresión).
77. Dietschi D, et al. Current clinical concepts for adhesive cementation of tooth-colored posterior restorations. Pract Periodontics Aesthet Dent 1998; 10(1):47-54.
78. Tate WH, Powers JM. Surface roughness of composite and hybrid ionomers. Oper Dent 1996; 21:53.
79. EDRG. Polishing composites. Reality 1997; 11:549.
80. Strassler HE y Bauman G. Current concepts in polishing composite resins. Pract Periodontics Aesthet Dent 1993; 5:12.
81. Briseño B y Ernst CP. Rise in pulp temperature during finishing and polishing of resin composite restorations. Quintessence Int 1995; 26:361.

82. Ferracane JL, Condon JR, Mitchen JC. Evaluation of subsurface defects created during the finishing of composites. J Dent Res 1992; 71:1628.
83. Peixoto RT, Poletto LT, Lanza MD, Buono VT. The influence of occlusal finish line configuration on microleakage of indirect composite inlays. J Adhes Dent 2002 Summer; 4(2):145-50.
84. Leinfelder K. Comunicación personal. Buenos Aires, 1992.
85. EDRG. Direct resin inlays and onlays. Reality 1998; 11:489.
86. Bonner P, Kanca J. Dentist reveals methods for fabricating the direct resin inlay. Cosmet Dent Gen Pract 1989; 5:1.
87. Settembrini L, et al. A 30 minute in-office indirect composite inlay technique. JADA 1998; 129:366.
88. Calatrava Oramas LA. La incrustación de resina compuesta para el sector posterior por el método directo. Venezuela Odontológica, 1990.
89. Watts DC, Wilson NH y Burke FJ. Indirect composite preparation width and depth and tooth fracture resistance. Am J Dent 1995; 8:15.
90. Barrancos P, Rodríguez GA. Uso de tintes y opacificadores en odontología cosmética para el práctico general. Rev Circ Odont Norte 1988; 1:6.
91. Wendt SF. The effect of heat used as a secondary cure. Quintessence Int 1987; 18:351.
92. Cardoso AC, Baratieri LN. Oclusão. En: Baratieri LN. Dentística. San Pablo: Quintessence 1989; cap 4.
93. Nash RW. Op cit 3. Cap 6, 1993; p 65.
94. Kanca J. The single visit heat processed indirect composite resin inlay. J Esthet Dent 1988; 1:13.
95. Reid JS, Saunders WP, Baidas KM. Marginal fit and microleakage of indirect inlay systems. Am J Dent 1993; 6:81.
96. Dietschi D, et al. Marginal adaptation and seal of direct and indirect Class II composite resin restorations. Quintessence Int 1995; 26:127.
97. Cassin AM, Pearson GJ. Microleakage studies comparing a one visit indirect composite inlay system and a direct composite restorative technique. J Oral Rehabil 1992; 19:265.
98. Fraga O. Comparative evaluation of the microleakage in class 2 restorations of composite resin polymerized by the direct, indirect and direct-indirect methods. J Dent Res 1993; 72(Sp Issue):749(Abst 27).
99. Browning W, Safirstein J. Microleakage of direct versus indirect pattern composite resin inlays. J Dent Res 1997; 76(Sp Issue): 65(Abst 410).
100. Navajas R de Mondelo I y González Márquez I. Estudio in vitro sobre la microfiltración gingival en restauraciones de clase 2 con composites. Avances Odontoestomat 1988; 4:193.
101. Wendt SL (Jr.), Leinfelder KF. Clinical evaluation of a heat treated resin composite inlay: 3 year results. Amer J Dent 1992; 5:258.
102. Leinfelder KF. New developments in resin restorative systems. J Amer Dent Assoc 1997; 128:573.
103. Rosenthal L, et al. A new system for posterior restorations: a combination of ceramic optimized polymer and fiber-reinforced composite. Pract Periodontics Aesthet Dent 1997; 9(5 Suppl):6-10.
104. Shannon A. Ceromers used with indirect resins/ceramics: materials, clinical applications, and prep guidelines. Dent Today 1998; 17(3):60.
105. Fahl N (Jr.), et al. Ceromer/FRC technology: the future of biofunctional adhesive aesthetic dentistry. Signature 1997; 4(2):7-13.
106. Trushkowsky R. Maximizing the use of indirect composite restorations. Dent Today 1996; 15(5):82.
107. Pitel ML. The art of indirect composites. Part I. Dent Today 1996; 15(2):58.
108. Pitel ML. Mastering the art of indirect composite restorations. Part 2. Dent Today 1996; 15(3):50.
109. Scheibenbogen A, et al. One-year clinical evaluation of composite fillings and inlays in posterior teeth. Clin Oral Invest 1997; 1(2):65-70.
110. Dalpino PH, Francischone CE, Ishikiriama A, Franco EB. Fracture resistance of teeth directly and indirectly restored with composite resin and indirectly restored with ceramic materials. Am J Dent. Diciembre de 2002; 15(6):389-94.
111. Suzuki S, Nagai E, Taira Y, Minesaki Y. In vitro wear of indirect composite restoratives. J Prosthet Dent octubre de 2002; 88(4): 431-6.
112. Thordrup M, Isidor F, Horsted-Bindslev P. A 5-year clinical study of indirect and direct resin composite and ceramic inlays. Quintessence Int March 2001; 32(3):199-205.
113. Sonicsys. Manual técnico. Kavo y Vivadent. Schaan, Liechtenstein, 1998.
114. Barrancos Mooney J. Métodos no rotativos de preparación cavitaria. Conferencia. Jornadas Internacionales del C.A.O. Buenos Aires, octubre 1998.
115. Barrancos Mooney J. Técnicas alternativas de preparaciones. Conferencia. 2do Encuentro y Jornadas de Operatoria Dental y Materiales. Fac Odont Univ Maimónides. Buenos Aires, agosto de 1998.

54

Restauraciones indirectas con resinas de última generación

Guillermo A. Rodríguez

INTRODUCCIÓN

Existe en la actualidad una importante demanda de biomateriales de color dentario y con propiedades ópticas casi idénticas a las de los tejidos duros dentarios. Hasta hace poco los pacientes solicitaban restauraciones estéticas. Hoy solicitan restauraciones "invisibles", a tal punto que hay resistencia a la utilización de restauraciones con una estructura metálica subyacente (figs. 54-1 y 54-2). Esta demanda creciente de materiales ha impulsado a la industria al mejoramiento de las propiedades de las opciones restauradoras clásicas y a la aparición de nuevos biomateriales.

La patente de la resina compuesta data del año 1962. Fue Ralph Bowen quien reforzó un polímero con partículas inorgánicas.[1] La resina de Bowen recibió tres importantes mejorías en lo referente a: 1) su resistencia al desgaste, 2) su estética y 3) su grado de conversión monómero/polímero. Asociando la resina de Bowen con el concepto de microrretención de Buonocore se llega a la restauración directa con resina compuesta que revolucionó la odontología. Las restauraciones indirectas con resinas compuestas aparecen en Europa en la década de 1980. Los fabricantes principales fueron Ivoclar Vivadent (Isosit), Espe (Visio Gem) y Kulzer (Dentacolor). Se trataba de composites de micropartículas, con los consiguientes problemas que este biomaterial presentaba en restauraciones amplias: 1) desgaste, 2) fractura y 3) inestabilidad cromática (fig. 54-3).

Según Touati,[2] en el año 1996 apareció en el mercado odontológico una segunda generación de resinas compuestas denominada "cerómeros".[3] La sigla *cerómero* proviene de **CER**amic **O**ptimized Poly**MER**s. También aparecen el Ormocer, cuya sigla se compone de **OR**ganically **MO**dified **CER**amic, y el Polyglass, que es un vidrio cerámico combinado con un policarbonato vitroide.

A

B

Fig. 54-1. A. Reconstrucción por técnica estratificada de fractura de ángulo en mesioincisal del 1.1. **B.** Posoperatorio.

De acuerdo con Miller y Castellanos,[4] en la actualidad el 60% de los odontólogos prefiere materiales con base de resina para realizar incrustaciones sin protección de cúspides, mientras que el 53% prefiere incrustaciones con protección de cúspides, confeccionadas en porcelana.

Los investigadores se preguntaron por qué no se aplicaban más ampliamente en odontología materiales de resina compuesta reforzados con fibras, que eran muy exitosos en otras áreas no dentales (figs. 54-4 y 54-5) y fracasaban al emplearse en boca. Como en el caso de cascos y mástiles de barcos, carrocerías de autobuses y aspas de molinos de viento, están confeccionados con resinas compuestas reforzadas con fibra; se esperaba que la aplicación racional de este tipo especial de composite resolviera varios problemas odontológicos que seguían sin solución.

Fig. 54-2. Vista de la cara lingual de un puente de porcelana sobre metal. La mayoría de los pacientes se sienten molestos por la presencia de las virolas metálicas.

Fig. 54-3. Restauración defectuosa con resina compuesta de micropartículas.

La pérdida de estructura dentaria puede reemplazarse por el empleo de materiales restauradores adhesivos o de coronas ceramometálicas. La pérdida de una pieza dentaria puede reemplazarse por una gran variedad de prótesis fijas dentosoportadas o implantosoportadas. Las estructuras ceramometálicas siguen siendo la opción más popular para prostodoncia fija, de la misma manera que el PMMA (polimetil metacrilato) sigue siéndolo para bases de prótesis completas.

Si bien las opciones antedichas son populares y exitosas, a menudo acarrean alguno o varios de los siguientes problemas:

1. Las aleaciones metálicas que se utilizan como estructuras para prostodoncia son fuertes y rígidas, pero no estéticas (fig. 54-6).
2. Si se utilizan diferentes aleaciones en un mismo paciente se puede generar galvanismo o corrosión (fig. 54-7). De acuerdo con el Council on Dental Materials, Instruments and Equipment[5] y otros autores,[6,7] algunos pacientes sufren patologías agudas, crónicas o incluso alergia a ciertos metales utilizados como base.
3. Materiales cerámicos como la porcelana tienen propiedades ópticas excelentes, pero son frágiles, duros y tienen el potencial de perder la integridad de su estructura. En algunos casos desgastan al antagonista (fig. 54-8).
4. Las porcelanas opacas, utilizadas para enmascarar la estructura metálica subyacente, no son estéticas y requieren un espesor mínimo para obtener resultados aceptables (fig. 54-9).
5. Los materiales acrílicos como el metilmetacrilato (MMA) utilizado para la confección de provisionales en prostodoncia, o el PMMA utilizado como base para prótesis completas, son susceptibles de fracturas.
6. En el caso de dientes con movilidad cuya indicación es la ferulización, si se emplea amalgama o composite sin un alma de refuerzo, no se obtendrán resultados satisfactorios. El empleo de barras coladas intracoro-

Fig. 54-4. A. Aplicación de composite reforzado con fibras en la industria aeroespacial. B. Diferentes componentes de naves ultramodernas. (Gentileza de EDO Corporation.)

A



B

narias[8] o de coronas ferulizadas requiere un gran desgaste de tejidos duros dentarios.

7. Según Antonson[9] el reemplazo de dientes perdidos utilizando como póntico el mismo diente extraído,[10] dientes de acrílico o de composite,[11] grabando con ácido fosfórico los dientes vecinos[12] y adhiriéndose con composite a las caras proximales,[13] con alambre o sin él como alma metálica, generalmente conduce a una corta vida clínica.

INDICACIONES Y CONTRAINDICACIONES

Spreafico,[14] Gomes[15] y Garone[16] consideran que la indicación precisa de una restauración adhesiva indirecta tiene su fundamento en el grado de estética solicitado por el paciente. Otras indicaciones son la extensión del proceso carioso (fig. 54-10), el riesgo y la actividad de caries, el grado de control de placa bacteriana (fig. 54-11) y si se trata de un diente con tratamiento endodóntico.

A

B

Fig. 54-5. A. Autobús de última generación para transporte de personas. B. Carrocería de composite reforzado con fibra.

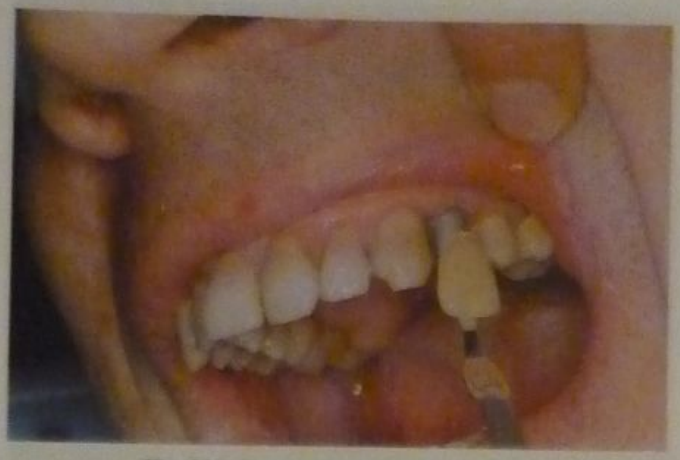

Fig. 54-6. Estructura metálica de un 2.4.

Fig. 54-8. Dientes anteroinferiores con un desgaste severo. El antagonista es un puente ceramometálico que presenta la cara lingual desgastada y sin glasear.

No deberían realizarse restauraciones indirectas con resinas de última generación en lesiones en las que puedan tallarse preparaciones cavitarias conservadoras o mínimamente invasivas, donde todo el borde cavo superficial se encuentre en cemento o donde no se pueda realizar un adecuado control de la humedad, en piezas dentarias con corona clínica corta, en pacientes con hábitos parafuncionales o con una oclusión no mutuamente protegida (cuadro 54-1).

VENTAJAS Y DESVENTAJAS

No hay duda de que en la actualidad el material más indicado para restauraciones directas con compromiso estético es la resina compuesta. Cuando se trata de restaurar grandes volúmenes en más de una pieza dentaria en la misma sesión clínica, las resinas compuestas se ven sobreexigidas, como también la atención del operador: los errores de una técnica extremadamente sensible aparecen a mediano y a largo plazo. En situaciones clínicas simples la irradiación de la resina compuesta con luz halógena y el manejo de la técnica adhesiva y de la contracción de polimerización son pasos que no admiten errores; con mucha más razón deben cuidarse estos detalles en situaciones complejas, lo que indefectiblemente conduce a la fatiga del profesional. Es ahí cuando se manifiesta la primera gran ventaja de las restauraciones indirectas: la minimización de los factores previamente mencionados, trabajando distendidamente en un modelo y no bajo el estrés de una situación clínica de alta complejidad. Las maniobras de terminación y pulido son una segunda gran ventaja. Si en una restauración adhesiva de porcelana el contorno o la oclusión se ajustaron en boca luego del cementado, el pulido de su superficie demandará mucho tiempo y nunca quedará tan suave como el glaseado original (fig. 54-12).

Las resinas compuestas indirectas son efectivamente más fáciles de retocar y pulir que la porcelana. Si se evalúa a largo plazo el brillo de las restauraciones indirectas, el glaseado de la porcelana perdura en el tiempo.[17] Por eso las restauraciones de porcelana demandan más tiempo que las resinas indirectas, ya que la mayoría de los defectos deben corregirse en el laboratorio si se busca una estética excelente a largo plazo.

Otras ventajas de las resinas indirectas consisten en una mejor adaptación restauración/diente, facilidad de obtener convexidades y contornos adecuados, excelente punto de contacto, mejoría de las propiedades de la resina compuesta gracias a una mejor polimerización y disminución de la sensibilidad posoperatoria por una menor contracción de polimerización.[18]

En contraposición con lo anterior, las restauraciones indirectas tienen una gran desventaja. Al asentarse en el remanente dentario se requiere un eje de inserción; por lo tanto, la preparación dentaria debe ser expulsiva. Esto va en contra del principio de conservación de tejidos, ya que para realizar una preparación expulsiva se reseca de manera innecesaria tejido dentario sano. No obstante, el profesional debe analizar lo que le podría suceder a la pieza dentaria si no se la somete a una restauración indirecta, que sin duda será un daño mayor que el producido por un tallado para restauración indirecta. Otra desventaja es la mayor duración del procedimiento total, lo que aumenta considerablemente los costos profesionales.[19]

Fig. 54-7. Desprendimiento de puente que abarcaba 13, 14 y 15. El perno muñón del 13 se desprendió debido al alto grado de corrosión sufrido. Nótese la extensión de la caries en el remanente dentario. El perno muñón del 15 también presenta corrosión.

PRODUCTOS COMERCIALES

De acuerdo con Touati los sistemas Solidex (Shofu) y Zeta (Vita), si bien poseen una alta estética, no deben ser considerados cerómeros debido a sus propiedades mecánicas y composición química.

Targis-Vectris (Ivoclar-Vivadent), Belle Glass-Connect (KerrLab) y Sculpture-Fibrekor (Jeneric Pentron) son sistemas que incorporan un refuerzo de fibras para emplearse en coronas y puentes de tres piezas. Originalmente la aplicación del refuerzo con fibras tuvo tres grandes limitaciones: 1) bajo contenido de fibras, 2) insuficiente humectación de las fibras y 3) dificultad de manipular las fibras libres. En la actualidad estos proble-

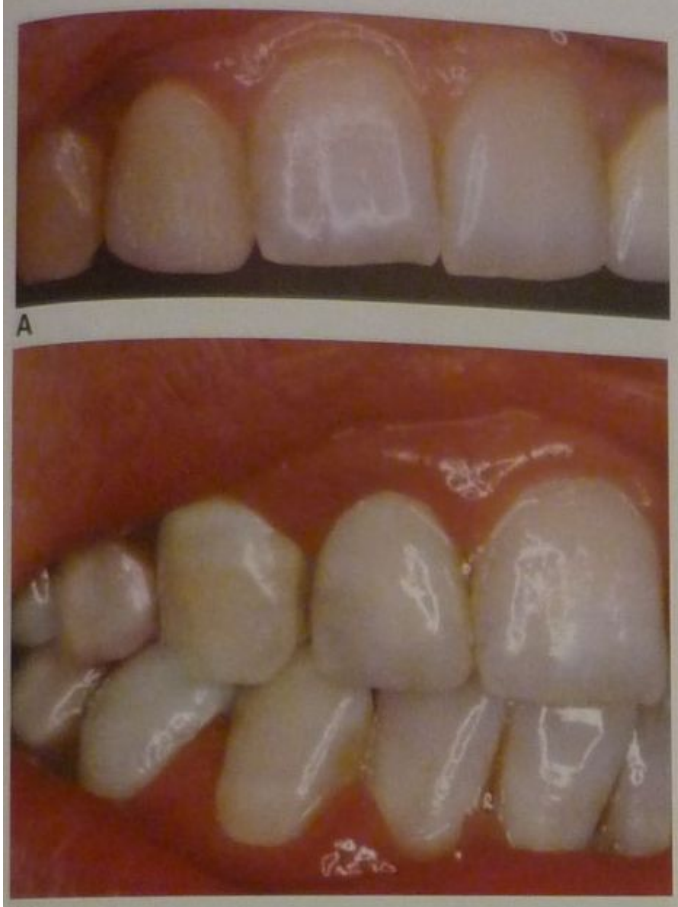

A

B

Fig. 54-9. A. Prueba del primer bizcochado sobre la porcelana opaca. Cuando hay espesor suficiente se puede enmascarar la estructura metálica. **B.** Caso clínico terminado. (Caso clínico del doctor Guillermo A. Rodríguez.)

Fig. 54-10. Molar con gran extensión cariosa por distal. Luego del tratamiento endodóntico, se realizará una incrustación para restaurar los tejidos dentarios destruidos por la caries y por la apertura y rectificación endodóntica. El reborde marginal mesial de la cara oclusal con ambas vertientes se conservará.

mas parecen haberse superado, aunque hace falta evaluación clínica a largo plazo (figs. 54-13 a 54-15).

Las fibras de refuerzo se emplean en algunas coronas y rutinariamente en todos los puentes. Las coronas anteriores y los recubrimientos periféricos parciales no requieren refuerzo de fibra en la mayoría de los casos. Debe tenerse en cuenta que para ganar espacio para las fibras, hay que desgastar más tejido dentario (fig. 54-16).

Algunos sistemas además de polimerización por luz halógena utilizan una fuente emisora de calor, lo que mejora las propiedades del material. Otros sistemas, además de luz y calor, utilizan vacío y/o presión (cuadro 54-2).

Artglass

Se basa en una resina multifuncional con un alto reticulado que cuando se polimeriza bajo una luz estroboscópica crea un polímero orgánico amorfo conocido como *vitroide* o *vidrio orgánico*. Este vidrio orgánico se combina con sílice y relleno del mismo vidrio que trae la resina compuesta Charisma. Se obtiene entonces un material duro y fuerte denominado *polímero de vidrio* o *polyglass*.

Artglass tiene un relleno de 75% en peso y el tamaño promedio de partícula es de 0,7 µm (fig. 54-17).

El fabricante indica que para polimerizar este tipo de resina se necesita la UniXS, que es una unidad de polimerización por luz estroboscópica de xenón (fig. 54-18).

Cuadro 54-1. *Restauraciones indirectas con resinas de última generación*

Indicaciones	*Contraindicaciones*
Restauraciones de alto compromiso estético	En lesiones en las que puedan tallarse preparaciones cavitarias conservadoras o mínimamente invasivas
Procesos cariosos de gran extensión	En preparaciones en las que todo el borde cavo superficial se encuentre en cemento
Pacientes con bajo riesgo y baja actividad de caries	En los casos en los que no sea factible el aislamiento absoluto o un adecuado control de la humedad
Pacientes que realizan un adecuado control de placa bacteriana	En piezas dentarias con corona clínica corta
Dientes endodónticamente tratados que no puedan restaurarse mediante una obturación plástica	En pacientes con hábitos parafuncionales o con una oclusión no mutuamente protegida

A

B

Fig. 54-11. A y **B.** Paciente con alto riesgo y alta actividad de caries. Si no se lo coloca en un programa preventivo, no importa el material de restauración que se emplee, los tratamientos fracasarán.



A



B

Fig. 54-12 A. Porcelana sin glasear vista al ESEM 500X; nótese la irregularidad de la superficie, en comparación con la siguiente ilustración. **B.** Esmalte visto al MEB con aumento 6 veces mayor que la imagen anterior 3100X. (Microscopias realizadas en CITEFA por el doctor Guillermo A. Rodríguez.)

Cuadro 54-2. *Marcas comerciales de las resinas indirectas de última generación*

Producto	*Fabricante*
Artglass	Kulzer
Belle Glass NG	Kerr
Colètne D I-500	Coltene Whaledent
Cristóbal +	Dentsply
Diamond Crown System	DRM
Estenia	Kuraray
Gradia	GC
Sculpture/Fibrekor	Jeneric/Pentron
Sinphony	3M ESPE
Solidex	Shofu
Targis Vectris	Ivoclar
Tescera ATL	Bisco
True Vitality	Den Mat
Zeta	Vita

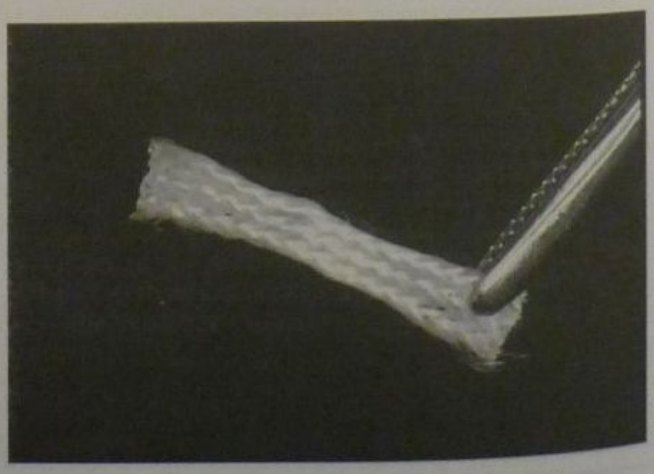

Fig. 54-13. Fibra de refuerzo (Connect, KerrLab).

A

B

Fig. 54-14. A. Fibra de refuerzo vista al MEB 20X. **B.** Ídem 100X.

BelleGlass NG

Este sistema es el sucesor de BelleGlass y BelleGlass HP. Es de la firma KerrLab; combina tres tipos diferentes de materiales: 7 tonos de esmalte opalescente (fig. 54-19), 16 tonos de dentina traslúcida y 16 tonos de dentina opaca. También incluye 3 tonos cervicales, 9 tintes y 17 opacificadores (fig. 54-20).

El esmalte utiliza un relleno de vidrio Pyrex combinado con una mezcla de resina de dimetacrilatos de uretano con dimetacrilatos alifáticos. El vidrio Pyrex es el mismo relleno utilizado en los colores incisales de Herculite XRV, el cual ha mostrado alta resistencia al desgaste. El esmalte tiene un relleno del 74% en peso.

La dentina traslúcida posee un relleno de 78% en peso y 56% en volumen. El tamaño promedio de partícula es de 0,5 µm

La dentina opaca tiene un coeficiente de expansión térmica tan bajo como la dentina natural. El relleno de la dentina es de 87% en peso y 72,5% en volumen. El tamaño promedio de partícula es de 10 µm.

Ambos tipos de dentina poseen vidrio de bario combinado con BIS-GMA.

Su predecesor, denominado BelleGlass HP, utilizaba como refuerzo una fibra denominada Connect. El producto actual utiliza una fibra llamada Construct (figs. 54-21 a 54-23).

La polimerización se realiza en primer lugar a través de luz halógena. Con posterioridad se coloca la pieza ya polimerizada en una unidad de presión y calor, lo que garantiza una conversión del 98% (véase fig. 54-24).

Esta unidad elimina el aire de su interior y coloca en su lugar una atmósfera de nitrógeno, que minimiza la presencia de poros y elimina totalmente la capa inhibida que quedaría sobre la superficie de la restauración si estuviera en contacto con el oxígeno. El valor de dureza Knoop de este sistema es de 75,1 KHN.

A

B

Fig. 54-15 A. Fibra de refuerzo impregnada con un sistema adhesivo con relleno (Optibond Solo) vista al MEB 20X. **B.** Ídem 100X. Nótese la humectancia lograda y cómo las fibras están totalmente impregnadas en el adhesivo. (Microscopias realizadas en CITEFA por el doctor Guillermo A. Rodríguez.)

Fig. 54-16. A. Colocación de separador de caucho (Rubbersep, KerrLab) sobre un troquel para corona en un 1.6. **B.** Colocación de la fibra de refuerzo ya impregnada sobre el muñón. Nótese que no llega a oclusal, ni invade el hombro. **C.** Capa de dentina opaca polimerizada. Nótese la similitud con las dimensiones de un casquete metálico para corona de porcelana sobre metal. **D.** Corona terminada luego de la colocación de la dentina traslúcida, del esmalte y de la caracterización. **E.** Vista lingual de la restauración terminada. Nótense las puntas de cúspide, las vertientes y los detalles de la anatomía dentaria. **F.** Vista proximal. (Caso clínico del doctor Guillermo A. Rodríguez.)

Cristóbal +

Este sistema de la firma Dentsply Ceramco se presenta en jeringas con 20 tonos de dentina opaca, 20 tonos de dentina, 18 tonos de incisal, 4 tonos transparentes, 4 tonos opalescentes y 1 tono gingival.

La matriz de resina es principalmente de BIS-GMA con un relleno de alrededor de un 77% en peso. Las partículas de relleno, con un tamaño promedio de 0,6 µm, son de un vidrio de bario borosilicato combinado con una pequeña cantidad de sílice pirogénico.

Este sistema no utiliza fibra de refuerzo y se polimeriza con luz y calor. El valor de dureza Knoop es de 65,7 KHN.

Sinphony

Este sistema de la firma 3M ESPE, desarrollado para utilizarse sobre metales, se presenta con 16 opacos, 5 opacos intensos, 5 tonos dentina opaca, 16 tonos dentina, 4 tonos esmalte, 2 modificadores de esmalte, 4 opalescentes transparentes y 9 tintes. Es un microhíbrido de

Fig. 54-17. Sistema Artglass, de la firma Kulzer.

Fig. 54-18. Aparato de luz estroboscópica para la polimerización de las resinas Artglass. El espectro de emisión del aparato está ajustado al sistema de fotoiniciadores de estas resinas.

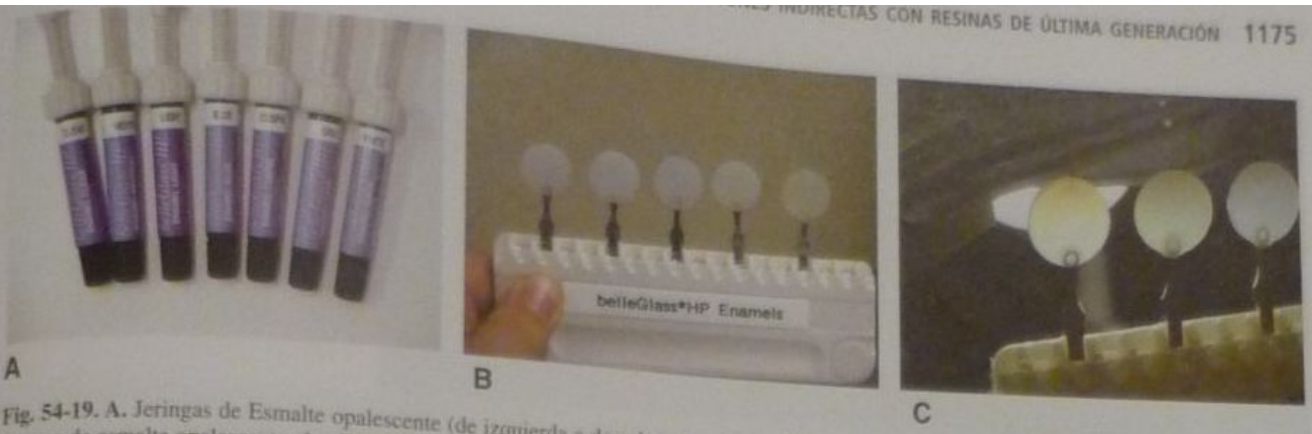

Fig. 54-19. A. Jeringas de Esmalte opalescente (de izquierda a derecha) de colores claro, neutro, suave, azul, cuspídeo, gris y blanco. **B.** Vista de 5 tonos de esmalte opalescente al reflejar la luz. **C.** Vista de esmalte opalescente atravesado por la luz.

Fig. 54-20. Kit completo de BelleGlass Hp.

Fig. 54-21. Kit de Construct.

Fig. 54-22. *Izquierda arriba:* rollo de Construct de 2 mm de ancho. *Abajo:* de derecha a izquierda, rollos de Construct de 1, 2 y 3 mm de ancho. *Derecha arriba:* fibra de refuerzo deshilachada por haberse cortado con una tijera tradicional. *Derecha abajo:* fibra con corte nítido efectuado con tijera.

Fig. 54-23. *Arriba:* fibra de refuerzo cortada con tijera. *Abajo izquierda:* ídem cortada con la tijera provista con el avío.

partícula ultrafina con un macrorrelleno de vidrio de borosilicato de estroncio y aluminio. También tiene sílice pirogénico (dióxido de silicio amorfo). El tamaño promedio de partícula es de 0,6 µm y el porcentaje de relleno es del 50% en peso.

La matriz resinosa no posee BIS-GMA pero alcanza una baja viscosidad debido a la presencia del monómero adelgazador TEGDMA, lo que posibilita un trabajo por capas similar al que se realiza con la porcelana. Es muy hidrófoba, lo que permite una mínima captación de agua y origina una mayor estabilidad de color a largo plazo. Estas cualidades proveen de buenas propiedades mecánicas con una baja carga. El avío incluye un muestrario-carta que explica cómo realizar las combinaciones de los diferentes materiales para obtener el color deseado.

No trae fibras de refuerzo y se polimeriza en el dispositivo Visio-Beta de luz y vacío. El valor de dureza Knoop es de 22,2 KHN.

Targis Vectris

Targis es un cerómero con una carga del 78% en peso. Su estructura está optimizada tanto para la polimerización con luz como con calor. El tamaño promedio de partícula es de 0,7 µm. Vectris es la estructura reforzadora de fibra, la cual se presenta silanizada e impregnada con una matriz de resina. Vectris viene precortado en formas acordes con el tipo de restauración por realizar (fig. 54-25). Cuando Vectris se prensa al vacío contra el troquel, las fibras se realinean y forman una fuerte red. Lue-

A



B

Fig. 54-24. A. Unidad fotopolimerizadora TekLite a la izquierda de la unidad de presión y calor (*centro*). *A la derecha:* unidad fotopolimerizadora Optilux 501 con punta turbo. **B.** Unidad de presión y calor abierta.

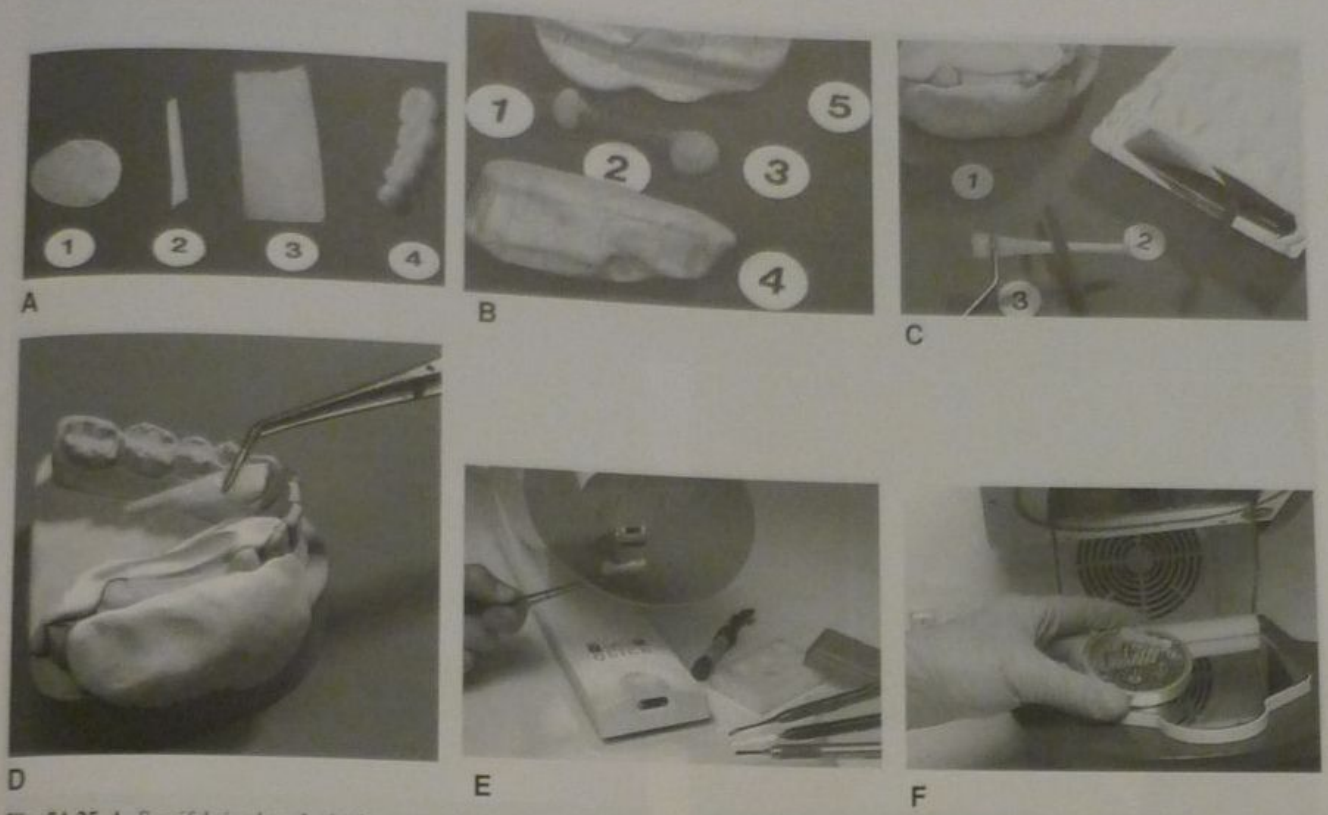

Fig. 54-25. A. Semifabricados: *1*, single para cofia de corona; *2*, material para barra de puente Pontic; *3*, sobre rejilla para revestimiento Targis; *4*, estructura de puente blindada con Targis. **B.** *1:* Cofia de estructura de corona mesial, *2:* forma previa en cera de la barra del puente, *3:* cofia distal Vectris, *4:* y *5:* semicarillas de silicona. **C.** La barra semifabricada Pontic se corta en la longitud deseada y se coloca en la forma de silicona. **D.** Aplicación estratificada de las tiras de Pontic con apoyo oclusal sobre las cofias del puente reforzado con fibra. **E.** Modelado previo de los pónticos con Targis opaquer y endurecimiento previo en el aparato de fotopolimerización automática Targis Quick. **F.** Puente modelado con Targis, tras la polimerización con temperatura, luz y presión en el aparato de polimerización de alto rendimiento Vectris VS1 (tomadas de *Johnke G, Körber K y Körber S: Targis Vectris, puentes reforzados con fibra de vidrio; Zahnärztlische Mitteilungen, volumen 17/1996*. Gentileza de Juan Novacek SA, Buenos Aires).

go se polimeriza con luz. El cerómero Targis es fotopolimerizable, y luego se le aplica calor.

Tescera ATL

Este sistema de la firma Bisco lleva la sigla ATL, que significa Agua, Temperatura y Luz, e indica la manera de polimerizar del producto. Se presenta en 16 colores Vita, 16 colores para el cuerpo, 3 para raíz y 7 incisales. También se incluyen 7 tintes para caracterizaciones, 7 modificadores de color y 4 modificadores de croma. Una vez polimerizado con luz halógena, el cerómero es sometido a presión para suprimir poros y eliminar las brechas entre las capas. Al final se lo coloca en agua caliente.

La dentina es un híbrido con un relleno del 85% en peso y el 71% en volumen.

La fibra de refuerzo es de polietileno. Los valores de dureza Knoop son de 66,2 KHN para el cuerpo y 57,1 KHN para incisal. Este sistema no es fluorescente.

CARACTERÍSTICAS DE LAS PREPARACIONES

Preparaciones sin protección de cúspides

Las paredes deben ser lisas y los ángulos internos redondeados. En la zona del borde cavo superficial no debe existir bisel y la terminación debe ser a 90°. El piso de la preparación o pared pulpar debe ser ligeramente cóncavo y la profundidad mínima de la preparación debe tener 1,5 mm. Las paredes axiales deben formar un ángulo de 6 a 10° con respecto al eje axial (convergiendo a oclusal) y la distancia axiopulpar debe ser de 1,5 mm como mínimo. Las paredes restantes deben ser expulsivas con unos 10 a 15° con respecto al eje axial. El ancho de los istmos debe medir 1,5 mm y los márgenes deben ser supragingivales (figs. 54-26 y 54-27).

Preparaciones con protección de cúspides

Tienen exactamente las mismas indicaciones que las preparaciones sin protección de cúspides, salvo que el desgaste en las cúspides de trabajo debe dejar libre un mínimo de 2 mm, mientras que en las cúspides de balanceo el espacio debe ser superior a 1,5 o 2 mm. El hombro debe ser de 1 mm como mínimo. En las figuras 54-28 a 54-42 se presenta un caso clínico.

Preparaciones para puentes de dos pilares y un tramo

Deben respetar todas las características de las preparaciones para incrustaciones pero teniendo en cuenta el paralelismo necesario que permita un único eje de inserción[20,21] (fig. 54-43).

Fig. 54-26. Vista desde diferentes ángulos de una preparación para incrustación sin protección cuspídea.

Fig. 54-27. Incrustación terminada del caso anterior. (Caso clínico del doctor Guillermo A. Rodríguez.)

Fig. 54-28. Restauración compleja en 4.6. Preoperatorio.

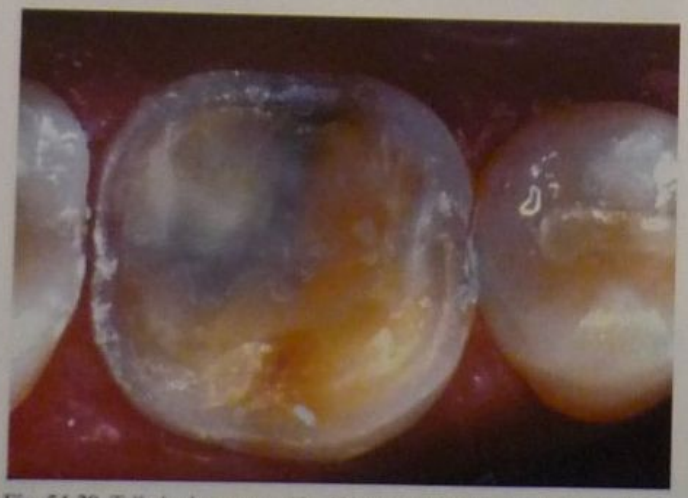

Fig. 54-29. Tallado de preparación. Nótense el hombro y la falta de bisel.

Fig. 54-30. Vista oclusal del troquel recortado.

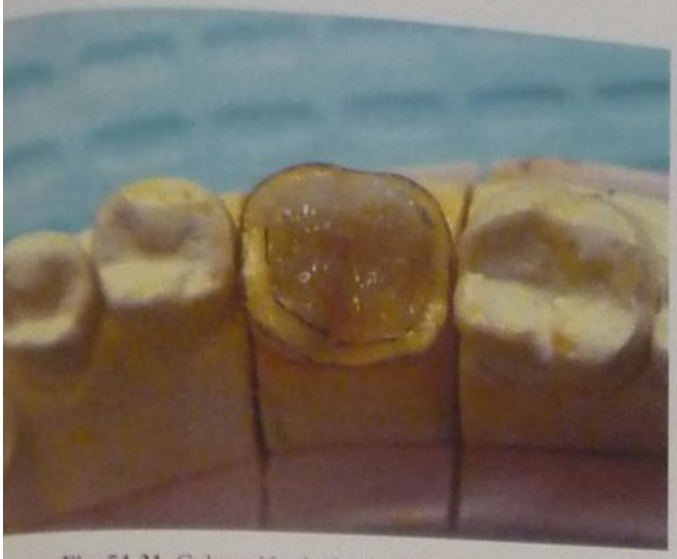

Fig. 54-31. Colocación de dentina traslúcida color A3.

Fig. 54-32. Colocación de esmalte sobre toda la preparación.

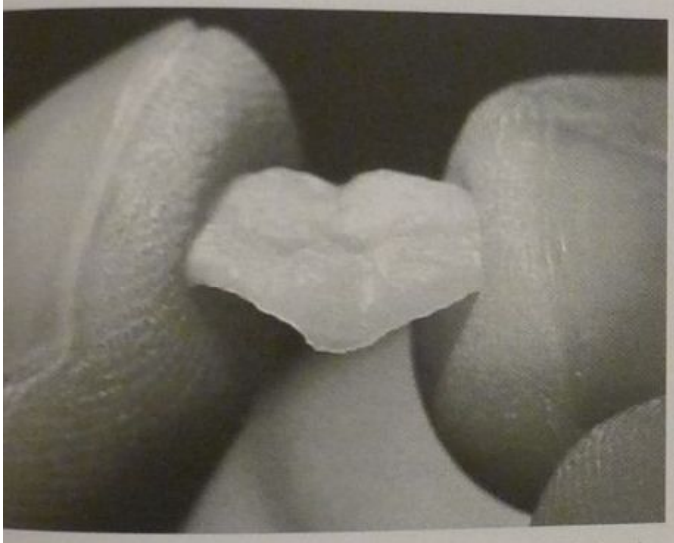

Fig. 54-33. Vista vestibular en la que se aprecia la dimensión de las cinco cúspides.

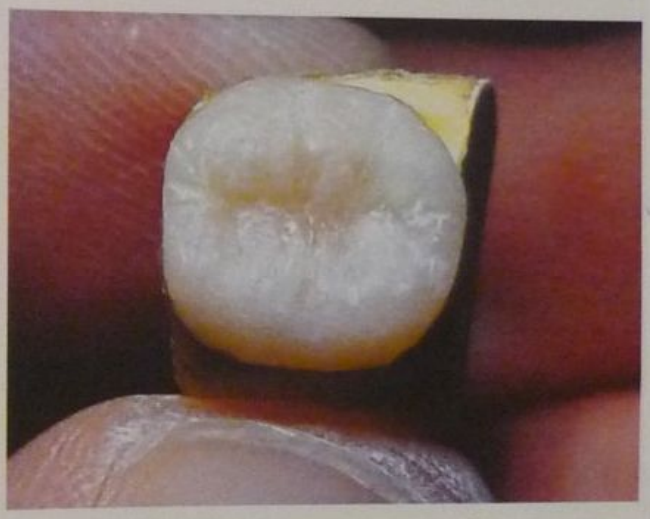

Fig. 54-34. Tallado de surcos accesorios.

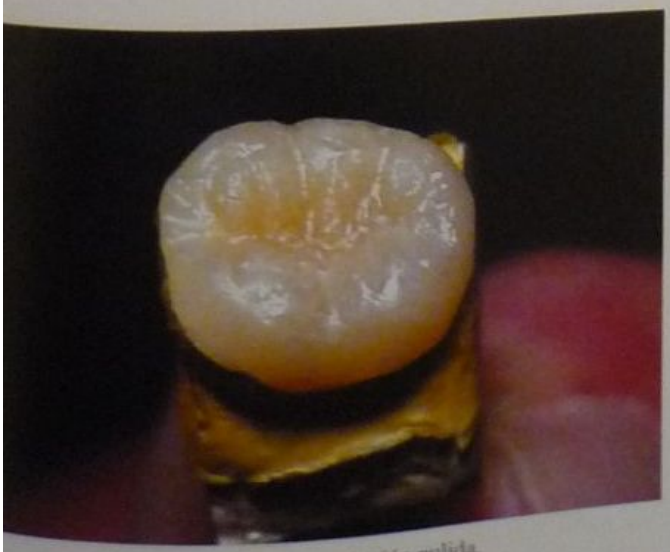

Fig. 54-35. Incrustación pulida.

Fig. 54-36. Técnica de grabado total.

Fig. 54-37. Enjuague del acondicionamiento ácido. Nótese el tallado que respeta la anatomía dentaria.

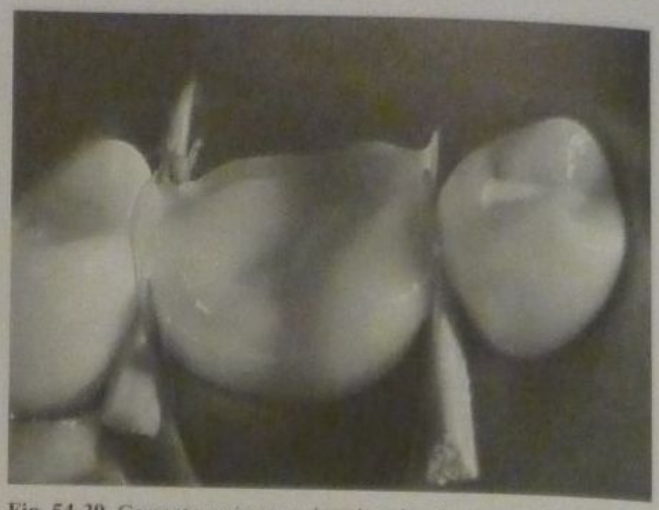

Fig. 54-39. Cemento resinoso colocado sobre la preparación dentaria.

IMPRESIONES Y REGISTROS

Este paso permitirá la copia de las preparaciones. Los materiales más indicados son los elastómeros: siliconas, poliéteres y polisulfuros.

PROCEDIMIENTOS EN EL LABORATORIO

Esta secuencia de pasos varía de manera considerable según la selección del sistema de resinas compuestas indirectas de última generación (fig. 54-44).

PRUEBA DE LA RESTAURACIÓN

Fijación

El cementado de restauraciones indirectas con resinas de última generación implica una adhesión compleja: adhesión diente - sistema adhesivo - agente cementante resinoso - superficie interna pretratada de la restauración de resina compuesta. Los cementos de ionómero vítreo se excluyen para este procedimiento, ya que los agentes cementantes resinosos tienen mejores propiedades ópticas, son más resistentes al desgaste y poseen una menor solubilidad. La superficie interna de la restauración debe estar libre de impurezas e idealmente debe tener microporosidades retentivas. Es aconsejable aplicar polvo de óxido de aluminio en partículas de 50 µm con un microarenador calibrado a una presión de 60-80 libras/pulgada, durante 5 segundos, sobre la cara interna de la restauración rígida. Con posterioridad se lava y se seca.[22]

Existe discrepancia entre los autores sobre la necesidad de silanizar las superficies microarenadas de las restauraciones indirectas en resinas compuestas de última generación. El silano posee radicales que se unen a la matriz orgánica del agente cementante resinoso, lo que mejora la penetración del sistema adhesivo y brinda retención química adicional. Estos radicales se denominan *organofuncionales*. Este compuesto también posee radicales que se unen a la sílice o al vidrio de los composites

Fig. 54-38. Colocación del adhesivo en la cara interna de la incrustación.

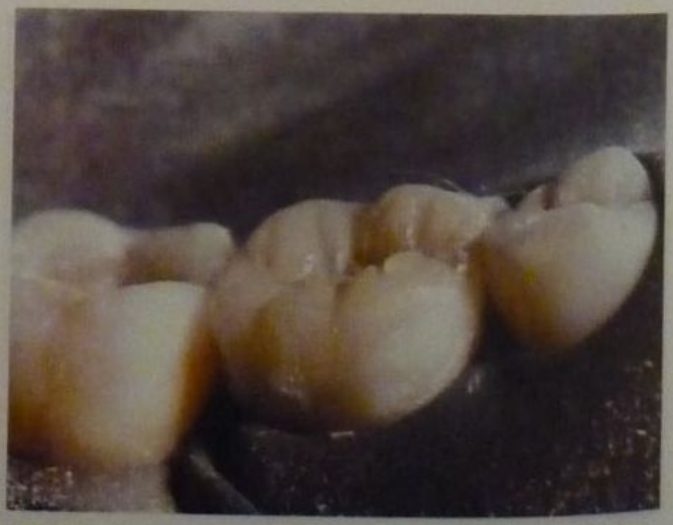

Fig. 54-40. Una vez removidos los excesos y completada la polimerización se procede a las maniobras de terminación y pulido.

de última generación. Éstos se denominan *silicofuncionales*. Para Gomes JC[23] el silano sólo se debe aplicar cuando se trata de la fijación de restauraciones indirectas en composites reforzados por fibras, a diferencia de los otros composites sin refuerzo, en los que lo considera innecesario.

Cuando se trata el sustrato dentario, es necesario conocer detalladamente el tipo y la técnica de aplicación del sistema adhesivo por emplearse. Se sugiere la utilización de un sistema adhesivo dual, ya que si se trata de uno fotopolimerizable con relleno, pueden dificultarse las maniobras de asentamiento de la restauración. Si se utiliza un sistema adhesivo fotopolimerizable sobre el sustrato dentario y no se lo polimeriza, confiando en que la reacción química de polimerización del agente cementante será suficiente para polimerizar a ambos, se corre el grave riesgo de dejar monómeros libres, con los trastornos que esto acarreará en el futuro.

La aplicación del sistema adhesivo en la superficie pretratada de la restauración y en el sustrato dentario permite su penetración en las microrretenciones obtenidas y garantiza la integración diente/restauración.

Una vez seleccionados la fluidez y el color del agente cementante se recomienda pasar hilo dental en los espacios interproximales y el diente en el que se fija la restauración para facilitar el retiro de los excesos. No debe olvidarse aplicar el agente cementante resinoso en la cara interna de la restauración, con la ayuda de instrumental y/o pinceles diseñados ad hoc. El asentamiento de la restauración indirecta debe efectuarse sin exagerar la presión.

Uno de los pasos clínicos críticos de la fijación es la remoción de los excesos del cemento resinoso antes de su total polimerización, ya que el tiempo de trabajo clínico es limitado. Ésta debe iniciarse lo antes posible mediante el uso de pinceles e hilo dental. Son críticas las caras proximales y el surco gingival. Los excesos que no hayan sido eliminados en esta etapa podrían causar irritaciones periodontales debido a la invasión del espacio biológico y tener consecuencias más graves a largo plazo. La aplicación de glicerina líquida en los dientes adyacentes a la preparación facilita la eliminación de los excesos del agente cementante.

Fig. 54-41. Ajuste de la oclusión en boca.

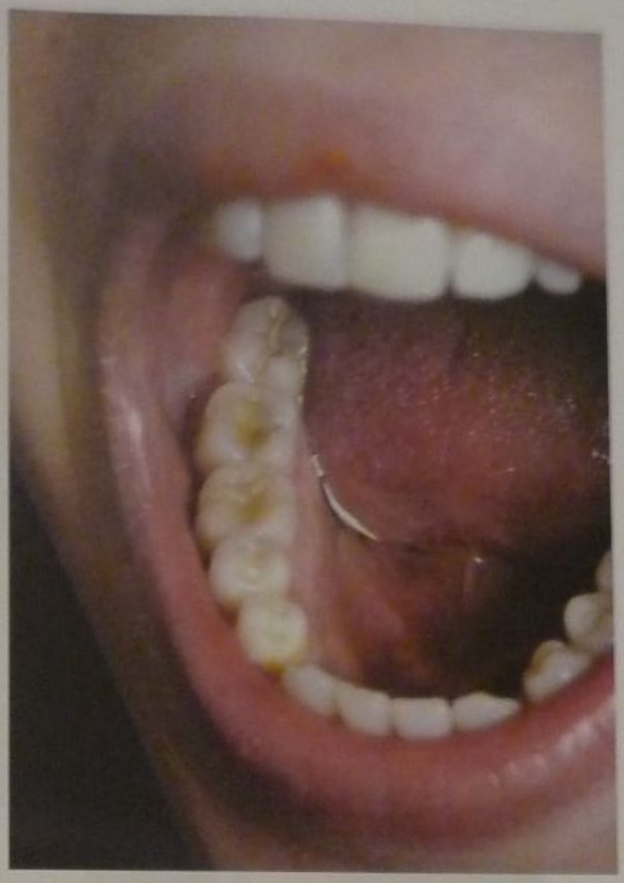

Fig. 54-42. Posoperatorio de la restauración.

ESTABILIZACIÓN Y POLIMERIZACIÓN FINAL

Para estabilizar la restauración en la posición correcta se realiza una prepolimerización de 5 segundos con una fibra óptica lo mas pequeña posible. Este procedimiento facilita la remoción de los excesos más bastos de agente cementante sin que se mueva la restauración.

Antes de iniciar la polimerización final es aconsejable la aplicación de un gel aislante con base en glicerina (p. ej., Deox, Ultradent) sobre todos los márgenes de la restauración, con el propósito de que polimerice por completo la capa inhibida (la capa superficial de agente cementante resinoso que queda en contacto con el oxígeno). Para completar la polimerización final del agente cementante resinoso se polimeriza un minuto por cada 1 de las 5 caras (proximales, libres y oclusal o incisal) mediante el empleo de una unidad fotopolimerizadora con una intensidad mínima de 400 mW/cm^2.

TERMINACIÓN, PULIDO Y AJUSTES FINALES

Estos pasos se ejecutan de acuerdo con lo descrito en el capítulo 53 (figs. 54-45 a 54-52).

REPARACIÓN DE UNA PRÓTESIS

Otra de las funciones de las fibras reforzadoras es la reparación de prótesis removibles fracturadas. El prácti-

A



B

C

D

E

F

G

H

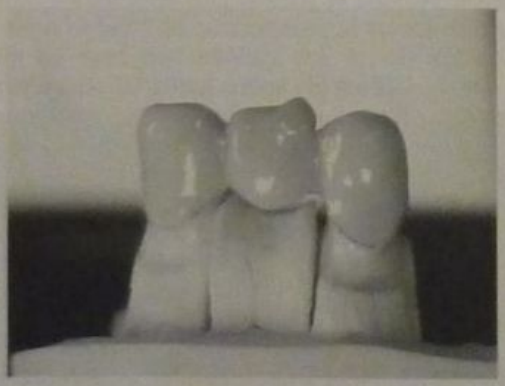

I

J

Fig. 54-43. A. Modelo en el que se ven dos pilares tallados para reponer una pieza dentaria faltante. **B.** Se corta la tira de fibra de refuerzo de la longitud adecuada para el caso. **C.** Se impregna la fibra con resina Construct. **D.** Con el solo hecho de apoyar la fibra sobre la resina, ésta inmediatamente se impregna. **E.** Se coloca la fibra impregnada sobre los troqueles con cuidado de no contaminarla con los dedos. **F.** Se coloca más resina entre el póntico y la pared lingual y vestibular de la fibra. Se prensa con una pinza para algodón lo más cerca posible de cada muñón y se le da unos segundos de luz para estabilizarla en posición. **G.** Polimerización definitiva. **H.** Vista de ambos pilares recubiertos. **I.** Confección del póntico con dentina opaca. **J.** Colocación de dentina traslúcida, y se continúa igual que en el caso clínico de la corona. (Caso clínico del doctor Guillermo A. Rodríguez.)

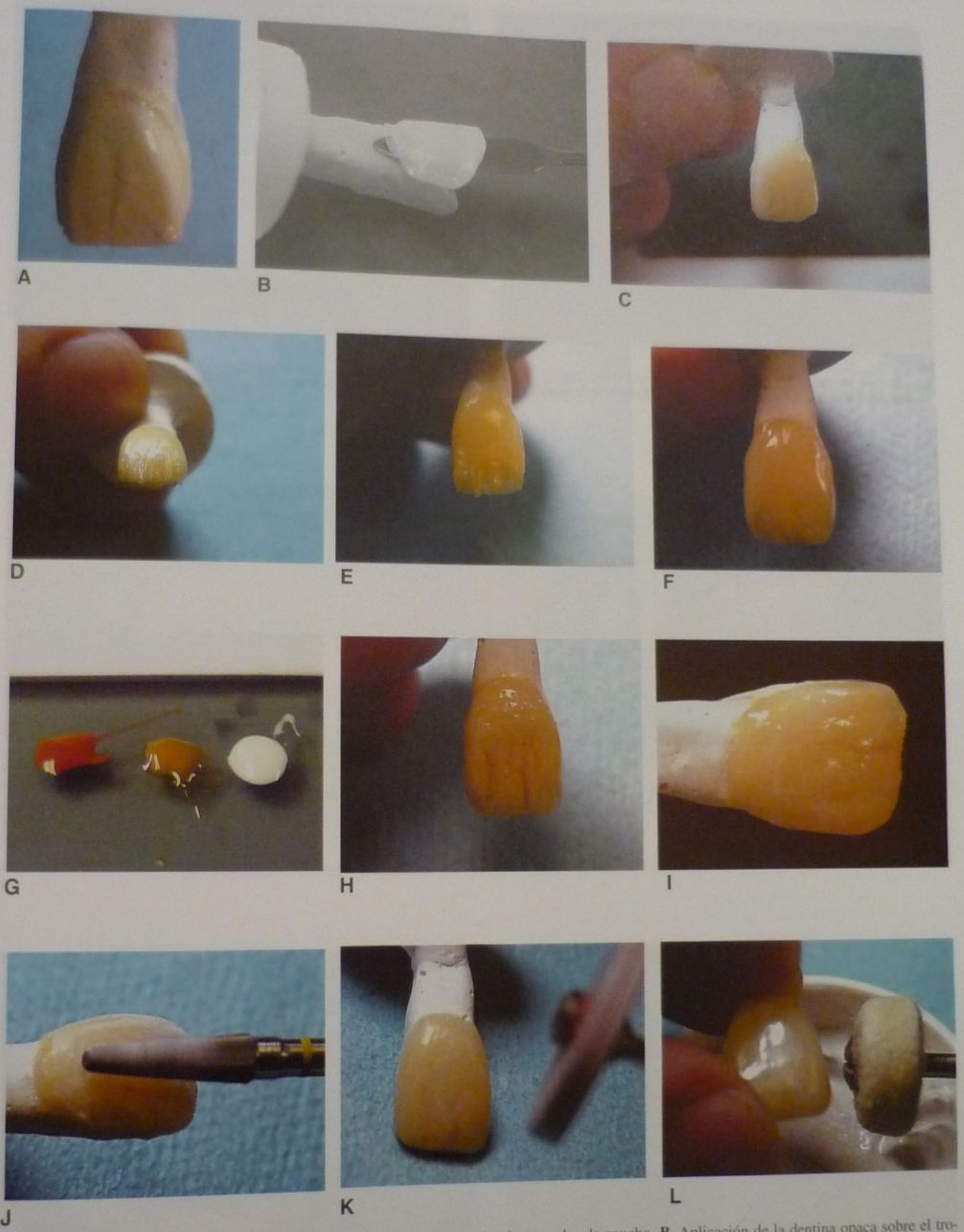

Fig. 54-44. A. Troquel preparado para carilla indirecta. Ya está colocado el separador de caucho. **B.** Aplicación de la dentina opaca sobre el troquel. **C.** Una vez aplicada se crean tres surcos paralelos al eje axial, en el tercio incisal de la resina. **D.** Se colocan cuatro incrementos de resina a los lados de los surcos previamente confeccionados dejando lugar para el esmalte traslúcido que se colocará posteriormente. **E.** Vista del esmalte colocado entre los mamelones. **F.** Colocación de dentina traslúcida cuidando de cubrir mínimamente el tercio superior del tercio incisal. **G.** Tintes para caracterización. **H.** Caracterización colocada sobre la dentina traslúcida. **I.** Vista de la carilla antes de ser llevada al horno. **J.** Pulido con fresa Komet para pieza de mano. **K.** Alisado con goma abrasiva. **L.** Obtención de brillo con pasta de diamante.

(Continúa)

M

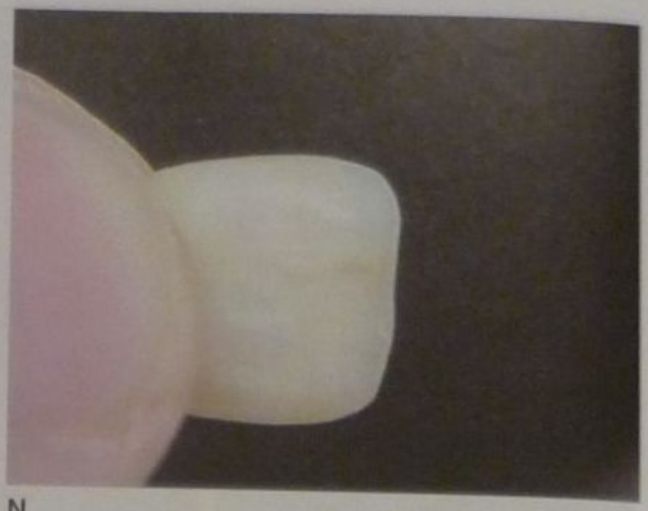

N

Fig. 54-44. *(Cont.).* **M.** Carilla terminada. **N.** Nótese la opalescencia de la restauración. (Caso clínico del doctor Guilermo A. Rodríguez.)

A

B

C

Fig. 54-45. A. Paciente de sexo femenino, de 59 años de edad, con pérdida de tejido duro dentario de etiología variada. **B.** Perfil derecho. Preoperatorio. **C.** Perfil izquierdo. Preoperatorio.

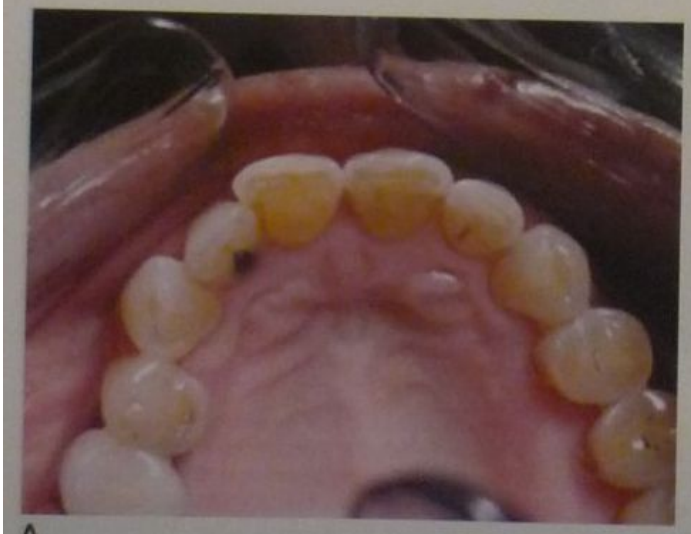

A

B

Fig. 54-46. A. Vista incisal del maxilar superior del paciente de la figura 54-45. **B.** Vista oclusal del maxilar inferior.

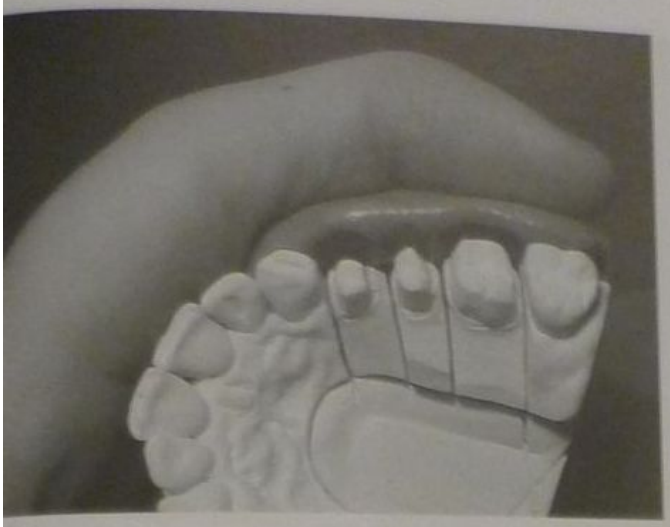

A

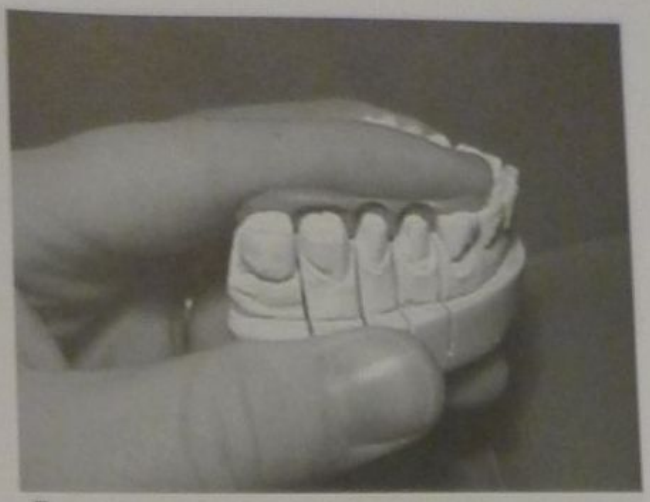

B

Fig. 54-47. A. Sobre los modelos de estudio se realizó un encerado de diagnóstico. Sobre ese encerado se confeccionó una llave de silicona, la cual ayudará a ubicarse tridimensionalmente en el espacio durante los procesos de laboratorio. **B.** Vista lingual de la llave que permite apreciar el espacio para la colocación de las resinas.

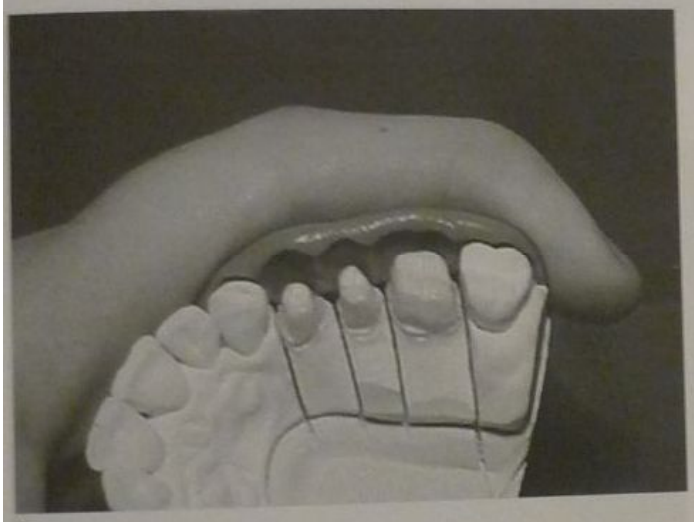

A

B

Fig. 54-48. A. Llave de silicona para el sector 2. **B.** Fibra de refuerzo colocada y polimerizada.

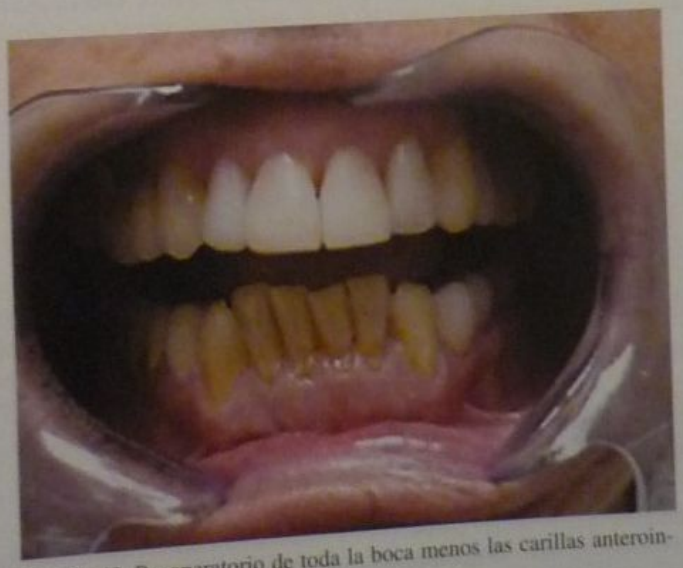

Fig. 54-49. Posoperatorio de toda la boca menos las carillas anteroinferiores.

Fig. 54-50. Perfil izquierdo y derecho de la paciente con la rehabilitación total terminada.

A

B

Fig. 54-51. A. Fotografía de la paciente antes de sufrir la pérdida de tejido duro dentario en ambas arcadas (hace 42 años). Nótese la relación dentolabial. **B.** Posoperatorio en el que se respeta la relación dentolabial.

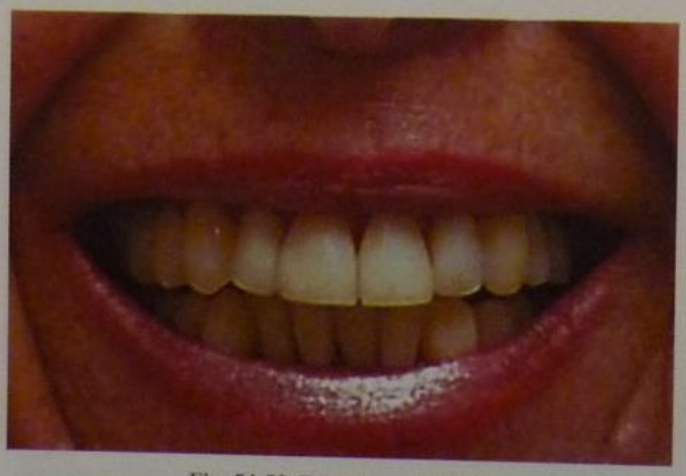

Fig. 54-52. Posoperatorio final.

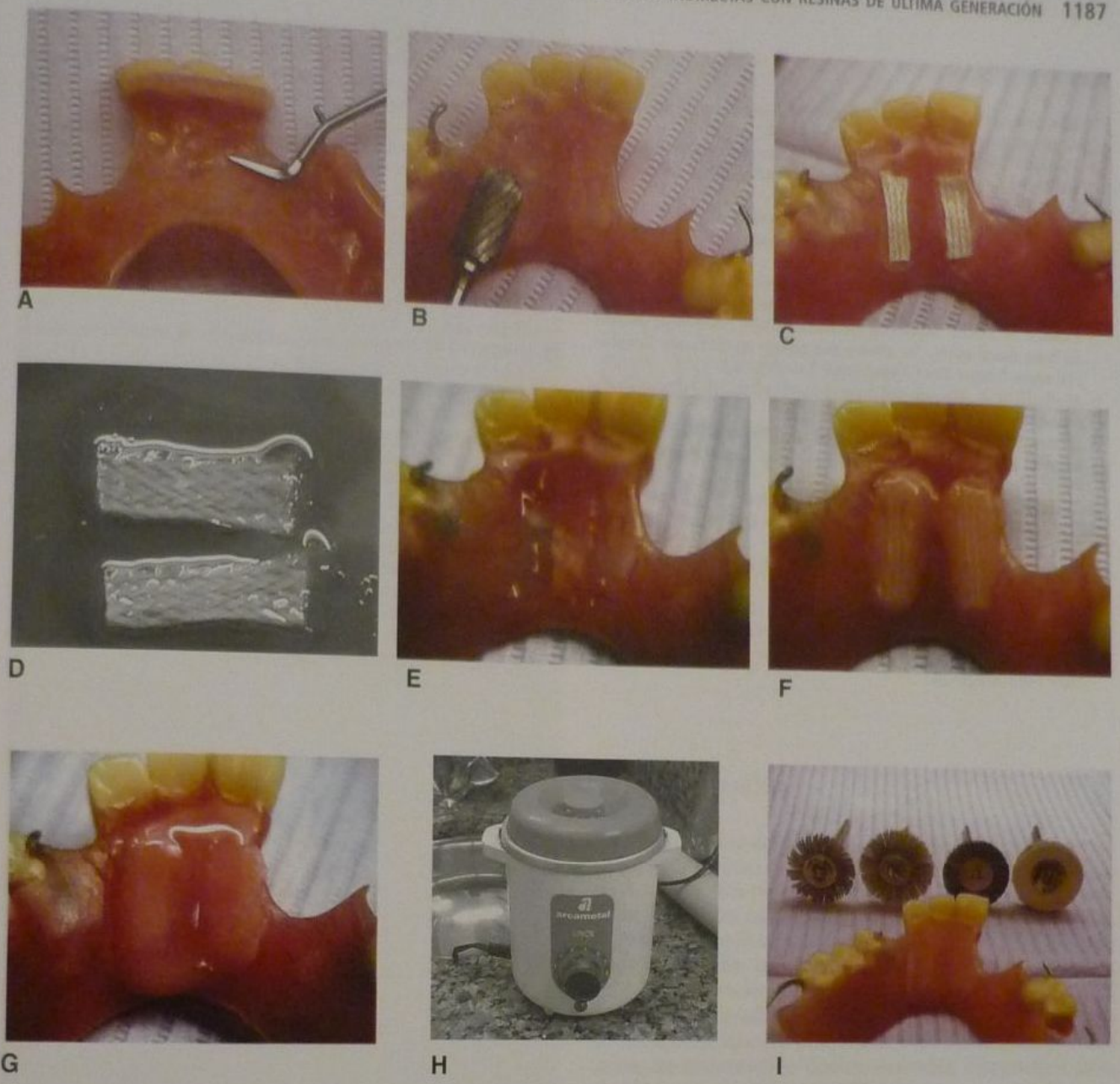

Fig. 54-53. A. Instrumento que indica fractura longitudinal en prótesis removible de acrílico. **B.** Con un fresón dentado se tallan dos surcos perpendiculares a la fractura. **C.** Se colocan en cada surco un trozo de fibra de refuerzo, las cuales se comportarán mecánicamente de una forma superior a un refuerzo metálico. **D.** Las fibras de refuerzo se impregnan en monómero de PMMA. **E.** Se coloca agente adhesivo para reparaciones sobre el acrílico previamente limpiado con acetona. **F.** Se coloca acrílico con consistencia de miel y sobre este acrílico se colocan las fibras de refuerzo. **G.** Se recubren las fibras con acrílico con la misma consistencia. **H.** Se coloca la prótesis en un termostato durante 20 minutos. **I.** Elementos para pulir la reparación de la prótesis.

co general usualmente utiliza un refuerzo metálico para conectar ambos fragmentos protésicos, refuerzo que conduce a una mayor fragilidad de la prótesis. Los refuerzos de fibra son una alternativa conveniente para situaciones como la descrita, ya que son ventajosos desde todo punto de vista (fig. 54-53).

Agradecimiento

El doctor Guillermo A. Rodríguez agradece el invaluable aporte para la confección de este capítulo a Kingsley Kau CDT (fig. 54-54).

Fig. 54-54. *Izquierda:* Dr. Guillermo A. Rodríguez, *derecha:* Kingsley Kau, durante la capacitación sobre resinas indirectas en Orange, California, Estados Unidos.

REFERENCIAS

1. Bowen RL. Properties of silica-reinforced polymer for dental restorations. J Am Dent Assoc 1963; 66:57-64.
2. Touati B. The evolution of aesthetic restorative materials for inlays and onlays: a review. Prac Periodont and Aesthet Dent 1996; 8(7):657-66.
3. Trushkowsky R. Ceramic optimized polymer: The next generation of esthetic restorations. Part I. Compendium 1997; 18(11): 1101-1110.
4. Miller MB y Castellanos IR. Indirect Resins en Reality. The ratings, (17):512, Houston: Reality Publishing Company; 2003.
5. Council on Dental Materials, Instruments and Equipment. Report on base metal alloys for crown and bridge applications: benefits and risks. J Amer Dent Assoc 1985; 111:479-483.
6. Moffa JP, et al. Allergic response to nickel containing dental alloys (abstract 107). J Dent Res 1977; 56:1378.
7. Morris HF. Veterans administration cooperative studies project number 147, IV, Biocompatibility of base metal alloys. J Dent 1987; 56(special issue):B78.
8. Simonsen RJ, Thompson V, Barrack G. Etched cast restorations: clinical and laboratory techniques, Chicago: Quintessence Publishing Co; p. 64; 1983.
9. Antonson DE. Immediate temporary bridge using an extracted tooth. Dent Surv 1980; 56:22-25.
10. Ibsen RL. Fixed prosthetics with a natural crown pontic using an adhesive composite. J South Calif Dent Assoc 1973; 41:100-102.
11. Portnoy LL. Constructing a composite pontic in a single visit. Dent Surv 1973; 49:20-23.
12. Simonsen RJ. Applications of the acid etch technique. Chicago: Quintessence Publishing Co.; 1978.
13. Dávila JM, Gwinnett AV. Clinical and microscopic evaluation of a bridge using the acid etch technique. J Dent Child 1978; 45: 228-232.
14. Dietschi D. Spreafico R. Restauraciones adhesivas. 1ª ed. Chicago: Quintessence Publishing Co.; 1997.
15. Gomes, JC y col. Odontología Estética: Restaurações Indiretas Adesivas. 1ª ed., São Paulo: Artes Médicas; 1996.
16. Garone y col. Inlay e Onlay: Metálica e Estética. 1ª ed. São Paulo: Livraria Santos; 1998.
17. Meiers JC, Freilich MA. Conservative anterior tooth replacement using fiber-reinforced composite. Operative Dentistry 2000; 25:239-243.
18. Liebenberg W. Restoring proximal integrity in posterior composite resin restorations: Innovations using Ceromers. Dent J of South Africa 1998; 53(3):129-39.
19. Kurdziolek S, Leinfelder K, Delahaye A. Properties and characteristics of an indirect Bis-GMA/Barium-Glass polymer ceramic restorative system. Compendium 2000; 21(12):1031-1037.
20. Körber S, Körber KH. Puente fijo de fibra de vidrio. Zahnarzt Magazin; 3ª ed., 1996.
21. Johnke G y col. Los puentes reforzados con fibra de vidrio. Zahnärztliche Mitteilungen 1996; 17:1-6.
22. Lalta M, Barkmeier WW. Bond strength of resin cement to a cured composite inlay material. J Prosthet Dent 1993; 72:189-193.
23. Gomes JC. Restauraciones indirectas con las nuevas resinas compuestas y cerómeros, en "Estética y Operatoria Dental", de Gilberto Henostroza Haro, p. 96; Lima; 2002.

55

Incrustaciones de porcelana

Guillermo A. Rodríguez

INTRODUCCIÓN

La resistencia de muchos pacientes a la utilización de materiales restauradores metálicos y la creciente demanda de materiales de estética adecuada para el sector posterior han impulsado el mejoramiento de las propiedades de muchos materiales dentales de uso habitual en la práctica diaria.[1,2] En la práctica odontológica, la estética es cada día más solicitada por los pacientes, por lo que el estudiante de grado[3] y el profesional deben estar al tanto de las aplicaciones y limitaciones de los numerosos sistemas de restauración dentocoloreados disponibles para el sector posterior[4] (cuadro 55-1).

De los tres biomateriales básicos –cerámicas, metales y polímeros– la cerámica fue la última en entrar en la fase de alta tecnología del desarrollo actual. Aún hoy, la odontología continúa en la búsqueda de un material estético y duradero para el sector posterior.[5-8]

La cerámica dental, habitualmente llamada *porcelana*, tiene diversas aplicaciones en la odontología moderna. Provee una estética excelente, es resistente al desgaste y es biocompatible.

Se define como *cerámica*[9] (del griego *keramos*) a una matriz de vidrio de baja fusión, reforzada con un relleno de alta fusión. Se obtiene elevando la temperatura por arriba del punto de fusión de la matriz y por debajo del punto de fusión del relleno. El relleno mejora las propiedades mecánicas y las estéticas.

Reseña histórica

Los primeros artefactos de cerámica confeccionados por el hombre[10] datan de aproximadamente 23.000 años (21.000 a.C.). En 1774 Alexis Duchâteau,[11] farmacéutico y bioquímico francés, cansado del olor, el gusto y la alteración del color de su prótesis completa, buscó algo para revertir esta situación. Notó que las porcelanas utiliza-

Cuadro 55.1 Técnicas [illegible] en [illegible]

Método de inserción	Autor
Directa	Composite Compómeros Cerómeros Inserto de cerámica[7]
Indirecta	Incrustaciones de composite Incrustaciones de cerámica Incrustaciones de cerómeros Restauraciones periféricas totales

das a diario en su laboratorio eran muy resistentes a la fractura y a la abrasión. Finalmente, confeccionó con éste un juego de prótesis con la colaboración de un cirujano parisino llamado Nicolas Dubois de Chemont. En el año 1808 Fonzi[12] presentó en Italia los primeros dientes de porcelana, que tenían pequeños ganchos metálicos para retenerse en la base de la prótesis. En 1839 John Murphy[13] desarrolló en Londres la técnica de la lámina de platino (más conocida por su denominación en lengua inglesa: *platinum foil*), la cual posibilitó la realización de la incrustación de porcelana. Si bien algunos autores[14] sostienen que la técnica de la incrustación de porcelana se describió por primera vez en 1862, Herbst[15] se atribuye en Alemania en 1882 la técnica de la incrustación de vidrio pulverizado.

El método consiste en tomar una impresión (en esa época se utilizaba cera) y confeccionar dos modelos de trabajo. Sobre el primer modelo se pulverizan perlitas de vidrio veneciano de diferentes tonos, las cuales se funden bajo la llama de un mechero Bunsen con la ayuda de aire impulsado a través de un tubo. Los efectos de la contracción se mejoran realizando el mismo procedimiento con el segundo modelo. Land mejoró la técnica de la lámina de platino, bruñéndola directamente en boca, retirándola y utilizándola como réplica. En 1884 patentó un horno de gas para fundir porcelana y, diez años después, Custer desarrolló el primer horno eléctrico.

En 1913 Jenkins publicó en *The Dental Cosmos*[16] un trabajo sobre las ventajas de la incrustación de porcelana, entre las cuales destaca la conservación de la estructura dentaria (al compararla con una restauración periférica total) y la gran estética.

Sir Norman Bennett[17] citó tres métodos para adaptar una incrustación de porcelana a una preparación cavitaria. Los métodos son los siguientes:

1. Desgastar un bloque previamente confeccionado en porcelana hasta que se adapte a la cavidad. Esto puede realizarse de tres maneras: a) desgastando un diente artificial; b) con el método de Dall;* c) con el método de Howard.†
2. Cocinar porcelana.
3. Colar porcelana.

* Método de Dall: se talla una preparación con fresas de forma estandarizada que coinciden en forma y tamaño con incrustaciones previamente confeccionadas.

† Método de Howard: consiste en adaptar a una cavidad una restauración de porcelana que tiene una sección con forma de cola de Milano.

Cuadro 55.2 Cerámica dental

Sistemas metalocerámicos	Con metales nobles Con metales no nobles
Sistemas totalmente cerámicos	Cerámica de laboratorio Cerámica tornada por sistema CAD CAM

Estos tres métodos básicos, descritos hace casi 70 años, son actualmente los mismos, mejorados por la aplicación de la tecnología moderna.

Tipos de cerámicas

Entre las clasificaciones[18] efectuadas sobre los diferentes tipos de cerámicas la más clásica incluye una división en dos grupos: *sistemas metalocerámicos*, cuando se combinan una base metálica con una estructura de porcelana y, *sistemas totalmente cerámicos*, que son enteramente de porcelana. Dentro de este último grupo existe la cerámica tornada por un moderno sistema que combina informática y robótica (CAD CAM: diseñado y fabricado por computadora) (cuadro 55.2).

La composición exacta de las cerámicas dentales y el método detallado de fabricación son secretos de los fabricantes.

Sistemas metalocerámicos

Las porcelanas, como la Ceramco II, Vita, etc., y las aleaciones para metal-cerámica o sistemas de porcelana fundida en metal se desarrollaron entre los años 1950 y 1960.

Su característica más relevante consiste en que la temperatura de fusión y la expansión térmica de la cerámica son levemente inferiores (4 al 8%) a las de la aleación. La porcelana se contrae sobre el metal al enfriarse y adquiere una fuerza de adhesión de 350 kg/cm² entre ambos. Se obtienen así elevadas propiedades mecánicas, lo que permite utilizar esta combinación de materiales para fabricar coronas o puentes.[19]

Sistemas totalmente cerámicos

Antiguamente los defectos superficiales en la porcelana que recibían una carga conducían la propagación de la fuerza hacia el interior de la masa y llevaban a un gran fracaso. Los avances tecnológicos recientes han permitido obtener mejores propiedades mecánicas y adhesivas de los sistemas totalmente cerámicos a la estructura dentaria, lo que se traduce en mayores aplicaciones clínicas (cuadro 55.3).

Cuadro 55.3 Porcelana empleada en la confección de incrustaciones según el tipo de fabricación

Cerámica de laboratorio
Cerámica colada
Aparita colada
Cerámica inyectada

El uso primario de estos sistemas está destinado a coronas, incrustaciones con protección cuspídea y sin ella y carillas labiales. El uso secundario se limita a brackets ortodónticos, dientes para prótesis removibles o completas e implantes.

Coronas

Las coronas totalmente cerámicas incluyen:

1. Las *coronas convencionales* (Jacket crown), que aparecieron en 1903; tienen baja resistencia a la flexión (700 kg/cm^2), lo que contribuye a la fractura cuando la adaptación es mala.
2. Las *coronas con núcleo de alúmina*, que aparecieron en 1965 y tienen un núcleo (core) de hasta el 50% en peso de cristales de alúmina fundida que duplica las propiedades mecánicas pero disminuye la estética (son más opacas).
3. Las *coronas con núcleo moldeado e inyectado*, para las cuales se realiza una inyección directa del núcleo sobre el modelo; presentan una óptima adaptación y muy buenas propiedades mecánicas, aunque requieren una mayor destrucción durante el tallado y una mayor dedicación en el laboratorio durante su confección.
   La adaptación en estos sistemas actuales totalmente cerámicos es muy superior a la que se obtenía varias décadas atrás. Esto se debe también a los diferentes métodos de fabricación que hoy existen y al advenimiento de la adhesión a los tejidos dentarios.

Incrustaciones con protección cuspídea y sin ella

Las incrustaciones pueden ser intracoronarias, cuando están alojadas dentro de una preparación ("inlay") y no recubren al remanente dentario, o extracoronarias cuando protegen una o más cúspides ("onlay"). La incrustación de porcelana, correctamente preparada por el laboratorio dental en conjunción con un cemento de curado doble (autopolimerización y fotopolimerización), se considera una alternativa estética y duradera aceptable para la restauración de dientes posteriores[20,21] (fig. 55-1).

Carillas labiales

Las carillas labiales se utilizaron por primera vez hace más de cincuenta años. El procedimiento se consideraba temporario debido a la falta de adhesión de la carilla al diente. Según Nasedkin[22] las primeras carillas labiales de porcelana, cementadas con técnica adhesiva, se colocaron por primera vez en la Universidad de Nueva York en 1982. Actualmente la combinación de la técnica de grabado ácido con un adecuado tratamiento de la cara interna de la restauración deriva en una delgada carilla fuertemente adherida al esmalte dentario.[23]

PORCELANAS EMPLEADAS EN LA CONFECCIÓN DE INCRUSTACIONES

Pueden dividirse según su técnica de fabricación[24,25] en: 1) cerámica de laboratorio, 2) cerámica colada, 3) apatita colada y 4) cerámica inyectada (cuadro 55-4).

Fig. 55-1. Preparación para inlay en la fosa mesial y preparación para onlay en la fosa distal de la cara oclusal de 26.

Cerámica de laboratorio

La porcelana cocida se utiliza en odontología desde principio de siglo. Una vez preparado el troquel en densita, se replica el modelo en el laboratorio dental y se efectúa un vaciado en revestimiento refractario. El laboratorista procesa varios bizcochos de porcelana de baja fusión sobre el troquel refractario hasta lograr la anatomía deseada. Se retira la incrustación del troquel y se adapta al troquel original de densita.

Cerámica colada

Hace más de 30 años se descubrió que algunos tipos de vidrio podían modificarse al agregarles núcleos. Cuando son tratados térmicamente, estos núcleos producen sólidos policristalinos en forma de vidrios cristalizados. El material resultante es una cerámica reforzada con mica.

Este tipo de cerámica se prepara con un procedimiento similar al de la incrustación metálica colada. Se realiza un encerado sobre el troquel. Luego se reviste en un aro para colados y se lleva al calor para eliminar la cera. Posteriormente se cuela la cerámica fundida dentro de la cámara obtenida mediante el uso de una centrífuga.

La incrustación resultante es de vidrio claro y se lleva para su maduración a un horno, donde se obtiene una cerámica semicristalina. Finalmente, se cuecen diferentes pigmentos sobre su superficie.[26,27] Una de las porcelanas más conocidas de este tipo es la Dicor (Dentsply).

Cuadro 55-4. *Aplicaciones clínicas de los sistemas totalmente cerámicos*

Uso primario	Coronas Incrustaciones con protección cuspídea y sin ella Carillas labiales
Uso secundario	Brackets ortodónticos Dientes para prótesis removibles y completas Implantes

Fig. 55-2. Horno IPS Empress EP 500.

Apatita colada

De composición similar a la del esmalte dentario, este tipo de porcelana[28,29] se prepara con una técnica idéntica a la de la cerámica colada.

Uno de los productos comerciales más conocidos de este tipo es Cerapearl (Kyocera Intl. Inc.)

Cerámica inyectada

Este tipo de cerámica[30] se basa en el principio de la cera perdida y requiere la siguiente tecnología: un horno, como el IPS Empress EP 500 (fig. 55-2), y bloques de cerámica como los IPS ingots.

Fabricación de los bloques de cerámica. El proceso es similar a la obtención de cualquier cerámica en polvo, excepto que en la matriz se produce una cristalización controlada de cristales de leucita durante la fabricación. El polvo obtenido es prensado en pellets, que son llevados al horno a altas temperaturas. Existen 4 colores convencionales: T1, T2, C1 y C2, y 5 colores especiales: TC1 a TC5.

Técnica. Se realiza la técnica habitual para cera perdida (obtención del modelo de trabajo, encerado e inclusión en revestimiento). Luego se pasa al proceso de inyección.

En el horno se lleva el bloque a una temperatura de 1100 °C para que alcance el estado plástico y bajo 3,5 bar de presión se lo inyecta en el cilindro. Posteriormente se pasa a las fases de maquillado y glaseado (fig. 55-3).

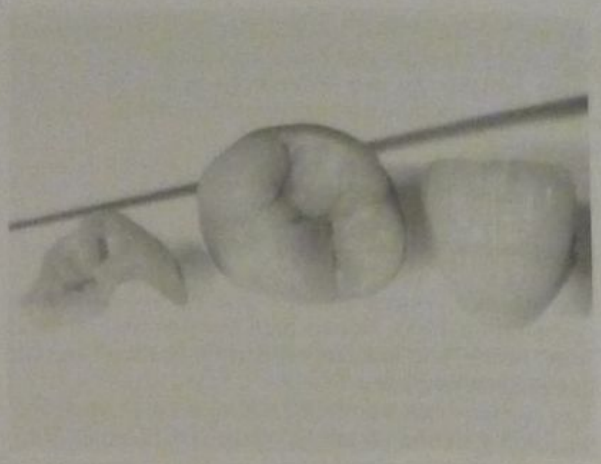

Fig. 55-3. Vista de distintas restauraciones ya maquilladas y glaseadas.

INDICACIONES Y CONTRAINDICACIONES

La incrustación de porcelana se indica en una preparación cavitaria mediana o grande, de lesiones oclusales de clase I, o proximooclusales de clase II cuando la estética es un factor primordial[31] (fig. 55-4).

También está indicada en caso de premolares o molares endodónticamente tratados que tengan destruidos ambos rebordes marginales.[32] No está indicada en lesiones pequeñas en las que es factible una restauración directa. Tampoco está indicada en lesiones muy grandes en las que queda poco remanente dentario, ya que se corre el riesgo de una fractura dentaria o de la restauración.[33,34]

Cuando se buscan bajo costo y facilidad de manipulación, la amalgama dental es aún el material de selección primaria para restaurar dientes posteriores que no requieren reconstrucciones cuspídeas ni preparaciones cavitarias conservadoras (recambio de una restauración de amalgama preexistente). El composite permite una preparación más conservadora pero los costos son mayores respecto de la amalgama. Además, la técnica adhesiva y

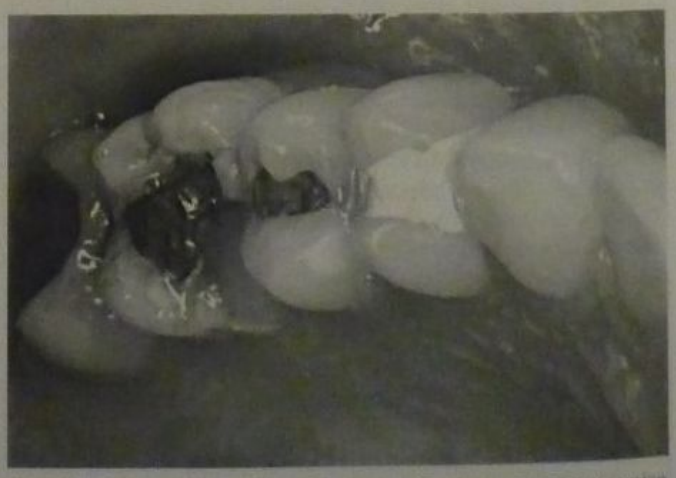

Fig. 55-4. Lesión de clase II en 14 mesiooclusal con gran compromiso estético.

Cuadro 55-5. *Comparación de materiales para el sector posterior*

Propiedades	*Estética*	*Complejidad*	*Adhesión*	*Costos*
Material ideal	Excelente	Baja	Sí	Bajos
Incrustación de porcelana	Excelente	Alta	Sí	Altos
Amalgama (técnica convencional)	Mala	Baja	No	Bajos
Amalgama adherida	Mala	Media	Sí	Medios
Incrustación de oro	Mala	Alta	No	Altos
Composite directo	Excelente	Media	Sí	Medios
Composite indirecto (incrustación)	Excelente	Media	Sí	Altos

la difícil manipulación del material son pasos muy susceptibles de errores (cuadro 55-5).

La pieza dentaria por tratar debe cumplir con varios requisitos, como tener una buena cantidad de esmalte con soporte dentinario y, preferentemente, todo el borde cavo superficial en esmalte.

La incrustación de porcelana no se indica en preparaciones con cajas proximales subgingivales que estén en íntima relación con cemento y dentina. Una adecuada cirugía gingival convertirá una preparación subgingival en supragingival, lo que permitirá el aislamiento absoluto del campo quirúrgico y una correcta adhesión de la porcelana a la estructura dentaria (fig. 55-5).

Los pacientes con hábitos parafuncionales como bruxismo o apretamiento dentario no son aptos para este tipo de restauraciones sin antes tratar la etiología de la patología. Algunos autores presentan casos de rehabilitaciones orales con restauración de la dimensión vertical con incrustaciones de porcelana con protección cuspídea.[35] Los pacientes más adecuados son generalmente adultos jóvenes.

Ventajas

La incrustación de porcelana presenta grandes ventajas sobre otros materiales (cuadro 55-6). Su estética es excelente y tiene una traslucidez similar a la del esmalte.[36] También posee la propiedad de ser fluorescente. Si bien la adaptación marginal es inferior a la de la incrustación metálica colada en aleaciones nobles,[37] es aceptable[38-40] y cuando está correctamente cementada, una incrustación de porcelana refuerza la estructura dentaria.[41] Los sistemas más modernos han incorporado partículas de mica (Dicor), alúmina (Hi-Ceram) o lucita (Optec) que dificultan la propagación de las fracturas hacia el interior de la masa. Es fácil para el paciente controlar la cantidad de placa bacteriana depositada sobre la superficie de la cerámica,[42] lo que conduce a una restauración compatible con los tejidos gingivales y resistente a la pigmentación.[43]

Desventajas

Se debe hacer notar su gran fragilidad al manipularse fuera de la cavidad. Su costo es elevado[44] debido al valor de los materiales de impresión, a la participación de los honorarios del laboratorio dental y al tiempo clínico insumido: dos sesiones clínicas como mínimo y una sesión en la que se debe colocar una obturación provisional entre ambas visitas. También eleva el costo el alto nivel de capacitación que deben poseer el odontólogo y el laboratorista para poder realizar este tipo de restauraciones. Requiere también un minucioso estudio de la oclusión, ya que la cerámica puede desgastar tejidos dentarios o restauraciones de la cara oclusal del diente antagonista.[45] La preparación cavitaria es menos conservadora que una preparación para composite directo porque se requiere un espesor mínimo de porcelana para que ésta no se fracture. Por tratarse de una restauración estética, el color del material es importante y debe tenerse presente que en el medio bucal el cemento sufre fuertes pigmentaciones a mediano plazo por tener una gran cantidad de resina en su composición, lo que disminuye su longevidad[46] (cuadro 55-6).

A continuación se describen las preparaciones intracoronarias y extracoronarias, sean de clase I o II, con el comentario de las diferencias respectivas cuando la técnica así lo requiere; sus tiempos operatorios guardan una gran similitud con los tiempos operatorios para restauraciones directas de clase I y II con composite.

Cuadro 55-6. *Ventajas y desventajas de la incrustación de porcelana*

Ventajas	*Desventajas*
Estética excelente (traslucidez, fosforescencia)	Fragilidad
Integridad marginal aceptable	Costo
Compatibilidad con tejidos	Requiere provisorio entre citas
Resistencia a la pigmentación	Dos sesiones clínicas
Refuerzo al diente	Desgaste del antagonista
	Pigmentación del cemento
	Alto nivel de capacitación

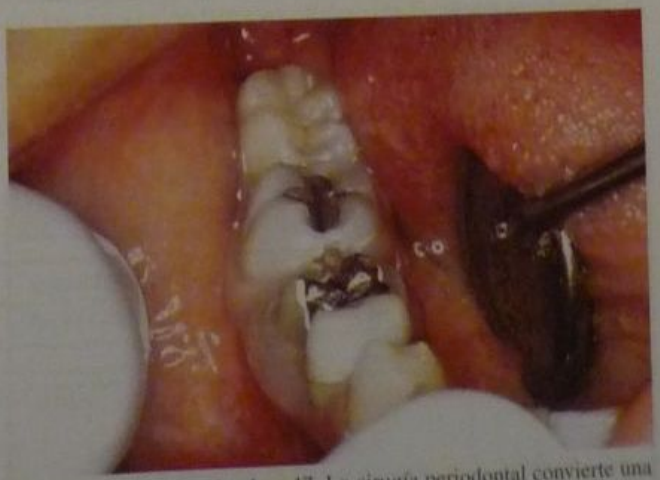

Fig. 55-5. Caries proximal en 47. La cirugía periodontal convierte una lesión subgingival en supragingival.

Fig. 55-6. Maniobras previas: pincelado de la pieza dentaria con protect Vanish (Kuraray).

TÉCNICA OPERATORIA: PRIMERA SESIÓN

Maniobras previas

Además de las maniobras previas habituales (cuadro 55-7) se indica una especial atención en el análisis de la oclusión. La corrección de una cúspide antagonista potencialmente peligrosa es un paso imprescindible cuando se intenta realizar una restauración de cerámica. El exhaustivo análisis oclusal determinará el tipo de preparación por efectuar. Si un diente no recibirá cargas oclusales fuertes, podrá optarse por una preparación para incrustación sin protección cuspídea (inlay). Si por el contrario, el diente recibirá fuertes cargas de la pieza antagonista, deberá entonces prepararse una cavidad para incrustación con protección cuspídea (onlay). En éste último caso debe tenerse en cuenta que será necesaria la confección de un provisional entre sesiones. La toma de una impresión parcial con alginato, anterior al tallado, es una maniobra útil para éste fin (véase más adelante). Es preferible el empleo de una cubeta de tipo "triple tray", ya que toma impresión de la zona requerida, del antagonista y un registro entre ambas arcadas. Una vez obtenida la impresión, se recorta el alginato por la línea gingival de todas las piezas dentarias impresionadas de ambos maxilares, excepto la(s) pieza(s) por tratar. Esto permite ver con claridad si el paciente está ocluyendo de modo correcto al reposicionar en boca la impresión.

La selección del color debe efectuarse antes de colocar el aislamiento, al igual que la anestesia. Para la preparación de la pieza dentaria el uso de la aislación absoluta no es indispensable pero sí aconsejable debido a la gran cantidad de ventajas que brinda este método. Una vez aislado el campo quirúrgico, el operador puede pintar la superficie por tratar con un barniz coloreado.

Esto da un mayor contraste durante el tallado, evita que el ácido fosfórico se extienda a zonas no tratadas y facilita las maniobras de terminación (fig. 55-6).

Preparación cavitaria

En la gran mayoría de los casos clínicos se reemplaza una restauración plástica defectuosa por una incrustación de porcelana. Cuando ocurra esta situación el tallado deberá adaptarse al remanente dentario guiándose siempre por los tiempos operatorios. En el caso de remover una restauración plástica preexistente debe prestarse atención

Cuadro 55-7. *Maniobras previas*

Buche antiséptico	Convexidad de caras proximales y libres Profundidad de surcos Altura cuspídea Vertiente interna del reborde marginal Ubicación de las fosas
Observación de la anatomía dentaria	Localización de los puntos de contacto en céntrica y lateralidades
Análisis de la oclusión	
Corrección de una cúspide antagonista	
Diagnóstico pulpar	
Examen radiológico	
Transiluminación	
Examen de la relación de contacto	Tipo Troneras Reborde marginal Espacio interdentario
Observación del nivel y la condición de los tejidos periodontales	
Eliminación de cálculo y de placa bacteriana	
Selección del color	
Preparación del campo	Anestesia Aislamiento Separación Protección del diente vecino

durante este procedimiento para no dañar de manera innecesaria el esmalte en la zona del borde cavo superficial. La fresa más adecuada para este procedimiento es la número 700, partiendo desde el centro de la restauración con dirección al borde cavo. Si el diente está afectado por una lesión de caries y no fue previamente tratado, el operador notará una gran similitud entre el tallado para una incrustación de composite (véase cap. 53) y para una incrustación de porcelana.

En las preparaciones para incrustación en general no se requiere la apertura, ya que si se ha optado por una restauración rígida, es evidente que existe una considerable destrucción coronaria o una gran brecha en la fosa cariada. Las fresas más indicadas para la conformación son las que tienen gran poder de corte en sus paredes y extremo de la parte activa como la 331L, 1.156 y 1.170.

La preparación[47] debe poseer paredes expulsivas en sentido gingivooclusal, con un ángulo de inclinación de 10° a 12°. En el caso de una lesión de clase II la caja proximal deberá tener paredes divergentes en sentido proximoproximal y en sentido gingivooclusal. El desgaste requerido de la pieza dentaria debe ser uniforme, como mínimo de entre 1,5 y 2 mm; siempre es mayor que cuando se emplean metales.[48] La cerámica en espesores delgados es más elástica pero también más frágil y, por consiguiente, se fractura. Éste es el motivo por el cual los biseles están contraindicados.[49,50]

Los ángulos internos deben ser redondeados y se prefieren los hombros bien marcados (cuadro 55-8).

Las formas de contorno, resistencia y profundidad son idénticas a las de las incrustaciones para composite (véase cap. 53).

Extirpación de caries

Se utiliza siempre el detector de caries para evitar la eliminación innecesaria de tejido sano y para estar seguros de que todo el tejido cariado fue eliminado. Se lava la preparación, se seca, se coloca el detector de caries, se lo deja actuar 10 segundos como mínimo, se lava nuevamente, se seca sin resecar y se observa.

Todo tejido que aparezca teñido por el colorante debe ser necesariamente eliminado, mientras que el tejido que no aparezca teñido, no importa su dureza, aspecto o color, debe conservarse (véase cap. 18). La extirpación de caries en las paredes de la preparación, guiada por el uso de sustancias detectoras de caries, seguramente producirá socavados que se rellenarán en el próximo tiempo operatorio (fig. 55-7).

Aplicación de la base y/o refuerzo de la estructura remanente

De acuerdo con el material que se utilizará[51,52] para rellenar los socavados o para el refuerzo de la dentina, se realizará una técnica adhesiva para composite o un acondicionamiento de la dentina para cemento de ionómero vítreo. Es aconsejable emplear siempre materiales radioopacos. Se debe lavar la cavidad con abundante rocío acuoso para eliminar detritos y luego volver a lavar con una solución hidroalcohólica tensioactiva, detergente y microbicida.

Cuadro 55-8. *Características de la preparación cavitaria para incrustación de porcelana*

- Paredes expulsivas:
  - En sentido gingivooclusal
  - En sentido proximoproximal
- Desgaste mínimo de 1,5 mm
- No lleva bisel
- Ángulos internos redondeados
- Hombro bien marcado

Fig. 55-7. Caries en el límite amelodentinario de la pared lingual de la caja proximal de 47 que al extirparse producirá un socavado. Nótese que la caries pudo ser clínicamente diagnosticada mediante el empleo del detector de caries.

Terminación de paredes

La terminación de paredes es un paso fundamental pues una superficie lisa y bien pulida permite su mejor reproducción por los materiales de impresión que una superficie áspera o rugosa. Ésta consta de dos pasos: rectificación y alisado.

Ambos pasos son similares a la preparación para incrustación de composite; se explican en el cuadro 55-9 (fig. 55-8).

Toma de impresión y registros

Se impresionará siempre la totalidad de la arcada. Para este fin es indispensable una cubeta total, sea comercial o individual. Una impresión parcial registra apenas un 30 o un 40% de la superficie oclusal y pueden reproducirse solo movimientos de apertura y cierre en un oclusor. Una de las causas de fracaso clínico de las incrustaciones de porcelana es la oclusión incorrecta. Por lo tanto, el operador deberá tomarse su tiempo para tomar las impresio-

Cuadro 55-9. *Terminación de paredes*

	Instrumento	*Velocidad*
Rectificación	Fresa 1.170	Mediana o baja
	Fresa de 12 filos troncocónica	Mediana o baja
Alisado	Azadón biangulado	–
	Hachuela para esmalte	–
	Cincel de Wedelstaedt	–
	Fresa de 12 filos troncocónica	Mediana o baja
	Fresa de 12 filos llama	Mediana o baja

A

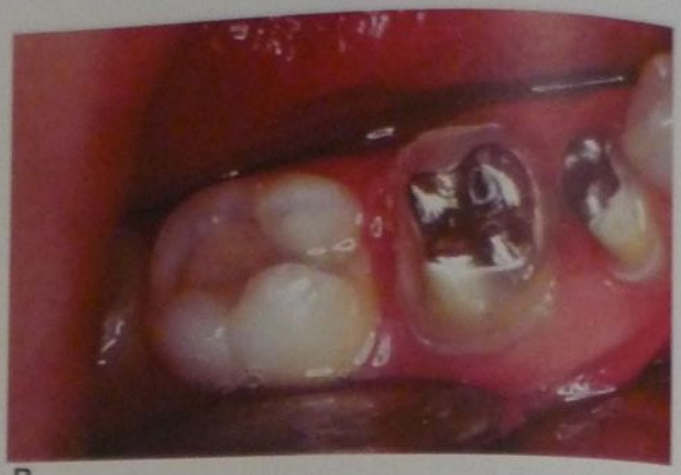

B

Fig. 55-8. A y **B.** Preparación terminada para incrustación en 47 MO antes de la toma de impresiones y registros.

nes y registros que guiarán al laboratorista en su trabajo. Si el profesional piensa adaptar y ajustar la oclusión en boca, debe tener presente que sumará tiempo de trabajo clínico a la técnica quirúrgica y que la adaptación y el ajuste son maniobras clínicas de extremada complejidad debido a que la incrustación es un elemento pequeño y frágil. Por lo tanto, no debe hacerse economía ni en la calidad ni en el tipo de los materiales de impresión y de registro.

En el caso de cercanía de la pared gingival a los tejidos blandos se indicará el uso de hilo retractor de encía. Dentro de la gran variedad de materiales disponibles para tomar impresiones se prefiere el uso del vinil-polisiloxano en cualquier combinación de consistencias. Existen técnicas de un solo paso, utilizando una sola consistencia de material de impresión o varias, pero siempre llevando todo junto a la boca, o de varios pasos combinando la masilla con una o más consistencias de distinta fluidez.

Para manipular el material lo más aconsejable es el empleo de cartuchos colocados en una pistola dosificadora. De esta manera se asegura que la proporción de base y catalizador sea exactamente la misma. Para la mezcla existen cánulas con una espiral en su interior, que producen la mezcla de las pastas a medida que se va oprimiendo el gatillo de la pistola. Las cánulas tienen distintos tamaños, de acuerdo con la cantidad de material requerido. Al extremo de la cánula puede adosársele una punta vertedora que permite llevar el material de impresión a zonas de difícil acceso, sin atrapar burbujas.

Fig. 55-9. Registros de oclusión en cera Beauty pink.

Los registros de oclusión se pueden tomar con vinil-polisiloxano para ese fin o con ceras para registros (fig. 55-9).

Colocación de material de obturación provisorio

En el caso de una incrustación sin protección cuspídea, la confección de una obturación provisoria es simple si se emplean materiales fotoactivables semiflexibles: E-Z Temp, E-Z Temp onlay (Cosmedent), Clip (Voco), Fermit Femit-N (Vivadent), Cimpat S (Septodont), Tempit (Centrix).

Estos materiales se colocan directamente en la cavidad sin que se requieran cementos provisorios o matrices para modelarlos. Debe tenerse en cuenta que por su flexibilidad permiten el movimiento de líquidos dentro de los túbulos dentinarios, lo que se manifiesta como sensibilidad a la masticación. Este efecto colateral y la necesidad de evitar comer alimentos pegajosos que puedan desprender la restauración deben comunicarse al paciente.

En el caso de una restauración con protección cuspídea será necesario colocar una incrustación provisoria entre sesiones. Esta incrustación puede realizarse con la impresión parcial con alginato que se tomó durante las maniobras previas de la siguiente manera: se lubrica la preparación cavitaria con glicerina líquida.

Se prepara acrílico para confección de provisionales y se lo deja polimerizar hasta que entre en estado plástico sin presentar filancia. Se construye un dado con el acrílico y se lo coloca en la cara interna de la impresión con alginato, en el lugar correspondiente a la pieza tallada. Si se utilizó una cubeta de tipo "triple tray" puede pedírsele al paciente que ocluya, y de esta manera la cubeta quedará estabilizada. Se espera que la polimerización avance teniendo en cuenta que la reacción es exotérmica y que puede dañar severamente el complejo dentinopulpar.

Por lo tanto, se retira la cubeta de la boca y se la reposiciona varias veces para asegurarse de que el calor se disipe y también para que no queden excesos de material en zonas retentivas, lo que dificultará el retiro del provisorio si éste se endurece. Los excesos de acrílico son fácilmente recortados con tijera. La fase final de la polimerización debe ocurrir fuera de la boca.

Una vez terminada la polimerización, se retira la incrustación provisoria del alginato, se la limpia y se la rebasa con acrílico que posea consistencia de melaza. Una vez chequeadas la adaptación y la oclusión, se pasa al pu-

lido de la pieza. Pueden emplearse discos abrasivos, fresas y gomas abrasivas para el acabado final. El cementado se realiza con hidróxido de calcio fraguable (Life, Kerr; Dycal, Dentsply, etc.) o con algún tipo de cemento provisorio. Nuevamente debe chequearse la oclusión, ya que un contacto prematuro en el provisional puede producir trastornos de diversa índole. Los excesos de cemento provisorio deben eliminarse en forma minuciosa, ya que el paciente deberá controlar el atrapamiento de placa bacteriana en especial en la zona proximal, donde la salud de los tejidos blandos debe ser óptima para poder acuñar correctamente durante las maniobras de cementado.

Otra manera de confeccionar un provisorio es mediante el empleo de una cubetilla transparente. Se parte también de una impresión inicial parcial con alginato, la cual se toma con una cubeta simple. Una vez obtenida la impresión, no se recorta y se procede al llenado con yeso. Una vez fraguado el yeso, se obtiene una cubetilla transparente de un material termoplástico al vacío. Se retira del modelo la cubetilla, se recortan los excesos y se procede exactamente igual que en la técnica citada con anterioridad. Algunos autores sostienen que las resinas reforzadas o composites desarrollados para cementar restauraciones estéticas se ven muy afectados en su masa por la presencia de eugenol.[53] Existen materiales de obturación provisoria libres de eugenol (Freegenol, G-C; No-genol, Coe; Temp-bond NE, Sybron Kerr).

PROCEDIMIENTO DE LABORATORIO

Si se trata de una cerámica de laboratorio, la incrustación se trabajará directamente sobre troqueles refractarios.[54] En el caso de emplearse cerámica o apatita colada se procederá a realizar un encerado que se incluirá en un revestimiento para realizar una técnica de colado similar a la de una incrustación metálica.

La cerámica inyectada es un procedimiento[55] más complejo mediante el cual se plastifica un bloque de porcelana que luego se inyecta en un cilindro tratado con la técnica de la cera perdida. (Véase previamente en este capítulo: "Porcelanas empleadas en la confección de incrustaciones").

SEGUNDA SESIÓN[56,57]

Luego de la anestesia y del aislamiento absoluto con dique de goma se pasa a la prueba de la incrustación (fig. 55-10).

Prueba de la forma, color y adaptación

La manipulación es crítica en estos momentos.

El arenado de la cara interna de la incrustación, con óxido de alúmina, produce una aspereza superficial que no es la requerida. El grabado con ácido fluorhídrico[58] al 5 o al 10% produce una superficie ideal[59] para la adhesión.

Simonsen[60] y Calamia[61] recomiendan un grabado de dos minutos y medio con ácido fluorhídrico al 5% en vez de grabar 20 minutos. No debe tocarse la cara interna de la incrustación porque se contaminaría; por lo tanto, debe llevarse montada en una pinza para algodón o en una barrita de cera resinosa como la Stickywax (Kerr). Existen instrumentos específicamente diseñados para este fin como el Ceri-Hold (Den Mat), que es una pequeña tacita

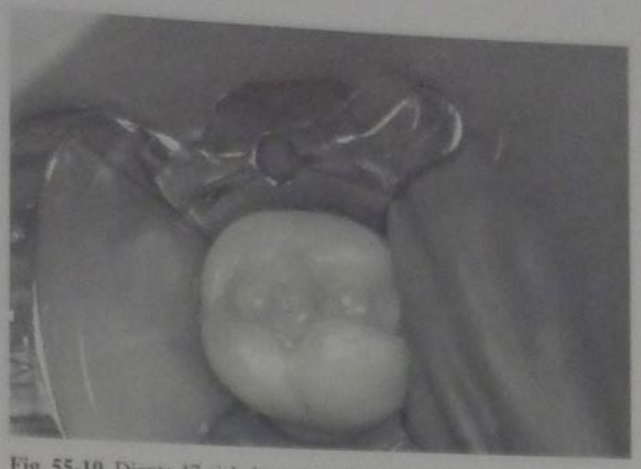

Fig. 55-10. Diente 47 aislado para realizar la prueba de la incrustación.

de goma que al ser presionada sobre la superficie de la incrustación embebida en adhesivo provoca un efecto de tipo ventosa y se adhiere al instrumento.

Al llevar la incrustación a la cavidad debe tenerse mucho cuidado de no dejarla caer sobre las mesadas o bandejas. Este paso requiere una gran tranquilidad y cautela, ya que la incrustación es extremadamente frágil y cualquier fuerza leve que se le aplique en ese momento o al forzar su calce en la cavidad producirá la fractura de la cerámica. Pueden utilizarse hilo o cinta dental para comprobar la adaptación proximal.

Eliminación de defectos y adaptación

La eliminación de defectos se ve facilitada mediante el uso de productos como *Fit checker* (G-C), los cuales resaltan interferencias en la adaptación entre el diente y la restauración fija. Si bien la adaptación de las incrustaciones de porcelana es aceptable desde el punto de vista clínico, no debe esperarse una adaptación tan buena como la que se obtiene con incrustaciones de oro.[62]

Selección del color del composite para cementado

Una vez chequeado el ajuste de la incrustación, se limpia su cara interna con solución de ácido fosfórico al 37%, se lava y seca y se pasa a las maniobras de cementado. Existen diversos materiales en plaza para cementar incrustaciones: Insure, Porcelite Dual Cure, etc. Si es necesario corregir la tonalidad final de la incrustación, pueden utilizarse cementos coloreados.

Silanización

La aplicación de silanos[63-65] sobre la cara interna de la cerámica tratada previamente por el laboratorio dental es un paso fundamental para obtener adhesión. Luego de pincelar dos capas de silano se debe esperar un minuto para que se evaporen los componentes volátiles del silano.

En el caso de contaminarse la porcelana ya silanizada, algunos autores[66] recomiendan grabar durante 15 segundos con ácido fosfórico al 37% la superficie contaminada.

Técnica de grabado ácido

Se recomienda grabar el esmalte y la dentina con ácido fosfórico al 37% durante 15 segundos (fig. 55-11).

Fig. 55-11. Técnica de grabado ácido en 47.

Algunos autores[67] recomiendan el empleo de ácidos combinados con cloruro de benzalconio, ya que consideran que posee propiedades antimicrobianas. Luego, lavar con abundante rocío acuoso durante 30 segundos y secar con aire limpio de aceite. No es necesario obtener el color blanco tiza característico, ya que la dentina no debe resecarse.[68,69] Se colocan el primer y el adhesivo como si se tratase de un composite directo, con la salvedad de que en este caso no debe polimerizarse el adhesivo ya que si no, se producirá un cambio de volumen que impedirá asentar la restauración. La dentina acondicionada y luego infiltrada con el primer y el adhesivo forman lo que se denomina *capa híbrida*.[70,71] Debe prestarse mucha atención a la técnica de grabado ácido porque es extremadamente sensible a errores por parte del operador. Estos errores conducen indefectiblemente al fracaso de la restauración.

Aplicación del composite para cementado

Una adhesión efectiva[72,73] mejora la durabilidad clínica de la restauración. Este tipo de cementos[74,75] posee desde un 40 a un 80% en peso de partículas inorgánicas; la mayoría son híbridos, aunque existen algunos que son microrrellenos.

Los cementos más habituales son DualCement (Vivadent), Durafill Flow (Kulzer), Heliolink (Vivadent), Variolink (Vivadent), Dicor Light activated cement (Dentsply), Enforce (Dentsply), Nexus (Kerr). Los cementos de curado doble permiten que la polimerización se complete en zonas profundas de la preparación y la radiolucidez.[76] Se requiere una mayor evaluación clínica longitudinal para saber si estos cementos son capaces de sustentar a largo plazo la incrustación sin que ésta se fracture, ya que el cemento puede erosionarse debajo de la incrustación (cuadro 55-10).

Activación de la reacción de endurecimiento

Al principio se debe fotopolimerizar durante 4 o 5 segundos; luego se eliminan los excesos de cemento con hilo o cinta dental por proximal y con un explorador por oclusal. Una vez efectuado esto, se continúa con la fotopolimerización. Debe prestarse especial atención a la pared gingival, ya que es la zona donde suelen quedar excesos de cemento que a veces pasan inadvertidos[77] porque no son detectables radiográficamente.[78]

Terminación y pulido

Si se adoptaron todas las precauciones durante el cementado, poco quedará por hacer en este paso operatorio, más que limitarse a alisar el cemento presente en la interfase diente/restauración.

Para su terminación se lo trata como a cualquier composite en el sector posterior. La forma se obtiene con piedras de diamante de grano medio y fino, con fresas de 12 filos o con cuchillos para recortar restauraciones. El alisado se realiza con piedras de diamante de grano fino y extrafino, con fresas de 12 filos y con piedras de alúmina y Arkansas. El brillo se obtiene con fresas de 30 o 40 filos, puntas de goma siliconadas y brochitas o tacitas con pasta de pulido.[79] Las caras proximales se pulen con tiras abrasivas de grano decreciente (fig. 55-12).

Al pulirse porcelana maquillada la estética se pierde considerablemente.[80]

Control oclusal

Si es necesario se ajusta la oclusión con piedras de diamante de grano ultrafino. La superficie retocada que ha quedado sin glaseado se pule con piedras de alúmina, discos abrasivos de papel de grano decreciente y por úl-

Cuadro 55-10. *Evaluación de los composites para cementado*

Producto	*Compañía*	*Tipo de restauración*	*Nº tonos*	*Nº tintes*	*Rx(*1)*	*CD (*2)*
Duo cement kit	Coltene	Todas	1	0	Sí	Sí
Dicor cementation kit	Dentsply	Todas	6	1	Sí	Sí
Dual inlay cemkit	Vivadent	Incrustaciones	1	0	Sí	Sí
Durafill flow	Kulzer	Carillas	2	0	No	No
Heliolink	Vivadent	Carillas	5	5*	No	Sí
Insure	Cosmedent	Todas	7	6	Sí	Sí
Mirage dual cure	Chamaleon	Incrustaciones	2	0	No	Sí
Mirage light cure	Chamaleon	Carillas	5	9	No	No
Optec bonding system	Jeneric Pentron	Todas	2 y 3*	11*	Sí	Sí
Porcelite	Sybron Kerr	Carillas	6	0	Sí	No
Porcelite dual cure	Sybron Kerr	Incrustaciones	4	0	Sí	Sí
Ultrabond	Den Mat	Todas	6	0	Sí	Sí

(*1) Rx = radioopacidad.
(*2) CD = curado doble.
* Comprados por separado.

Fig. 55-12. Incrustación de porcelana cementada y pulida en 47.

Fig. 55-13. Técnica de grabado ácido para onlay en 46.

imo con pasta para pulir porcelana llevada en tacita de oma[81,82] (figs. 55-13 y 55-14).

Nota: en las figuras 55-15 a 55-28 se muestran otros asos clínicos.

AD CAM: DISEÑO Y FABRICACIÓN DE RESTAURACIONES ASISTIDOS POR COMPUTADORA

La tecnología moderna permite al profesional adquirir latos,[83] diseñar (CAD) y fabricar (CAM) incrustaciones le porcelana, con la asistencia de una computadora.[84,85] Existen muchos aparatos CAD CAM en plaza en este nomento.[86] Los más conocidos son Cerec 1, Cerec 2 y Cerec 3 (Siemens), Duret,[87,88] Dux, Celay, Cicero,[89] Protera y Denticad. La adaptación de las incrustaciones confeccionadas con esta técnica es de 100 µm[90] o menor,[91] lo que las convierte en clínicamente aceptables.

Sistema Cerec

Fabricado por la empresa Siemens, Alemania, se trata de una unidad rodante única que consta de una videocámara tridimensional, con cabeza escaneadora, un monitor, un teclado, un track-ball, un procesador electrónico de imágenes, una unidad de memoria, un cajón para materiales y una computadora que está conectada al aparato de fresado de tres ejes. Se presentó a la profesión en Zurich el 1 de mayo de 1986.[92]

Secuencia clínica. Una vez realizado el tallado de la pieza dentaria, se la espolvorea con una sustancia de contraste[93] (fig. 55-29).

Se recomienda el empleo de aislamiento absoluto, por todas las ventajas que esta técnica brinda y por el gusto extremadamente desagradable que posee el polvo de contraste. Se posiciona la cámara sobre la pieza tallada (fig. 55-30) y se dispara la impresión óptica accionando un pedal. Mediante una computadora se trazan los límites de la preparación, los cuales servirán de guía para la incrustación (fig. 55-31).

La máquina utiliza un disco, cuya vida útil es de 25 incrustaciones, para cortar el bloque de cerámica. Este proceso es controlado por computadora (fig. 55-32).

El sistema Cerec 2 (Siemens, fig. 55-33) posee las siguientes mejorías: dos procesadores de 32 bits, conexión de una cámara intraoral, la cámara para la impresión óptica tiene una resolución de hasta 25 µm (fig. 55-34) y proporciona una imagen de hasta 12 ×, la máquina de fresado tiene 6 ejes y, además del disco, posee una piedra cilíndrica de diamante que talla la cara oclusal según dos programas diferentes (fig. 55-35).

Este sistema permite también que el operador realice la reconstrucción con cera o acrílico sobre la preparación tallada y que esta oclusión pueda ser reproducida con ulterioridad sobre la incrustación.

COMPLICACIONES DE LAS INCRUSTACIONES DE PORCELANA

Las complicaciones que la mayoría de los odontólogos experimentan con respecto a las incrustaciones de porcelana[94] pueden clasificarse en 5 tipos: 1) hipersensibilidad, 2) fractura de la incrustación, 3) fractura dentaria, 4) desprendimiento de la restauración y 5) complicaciones varias.

Hipersensibilidad

La principal causa de sensibilidad posoperatoria se debe a errores en la técnica adhesiva.

Con el advenimiento de la técnica de grabado total[95] y el mejoramiento de los sistemas adhesivos, se obtienen

Fig. 55-14. Casos clínicos terminados en 47, 46 y 45.

Fig. 55-15. Restauraciones defectuosas con amalgama en 46 y 85 que se reemplazarán por incrustaciones cerámicas. En 47 se retirará la restauración preexistente y se reemplazará por un composite directo. La paciente posee agenesia de 45.

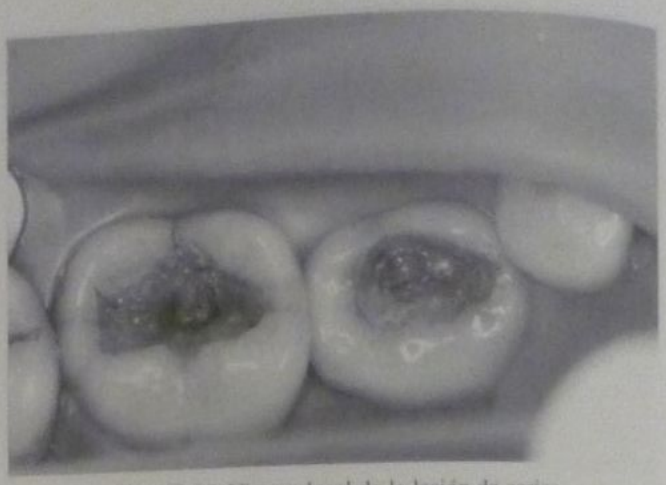

Fig. 55-16. Vista oclusal de la lesión de caries.

Fig. 55-17. Aspecto de las preparaciones limpias de caries.

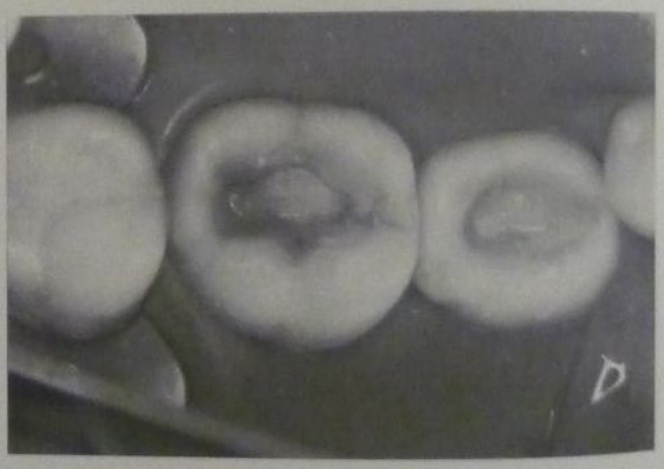

Fig. 55-18. Restauración de 47 mediante una técnica directa con composite y aplicación de Revolution (Kerr), composite fluido, en 85 y 46.

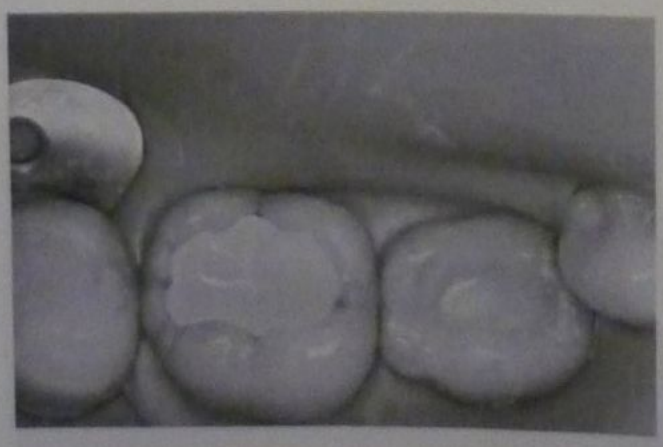

Fig. 55-19. Prueba de la incrustación en 46.

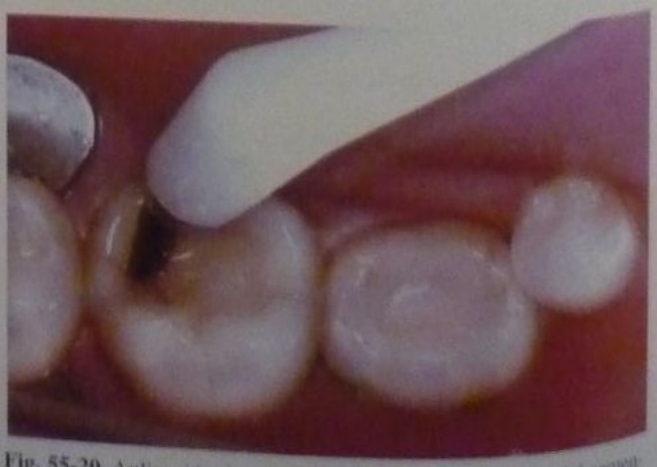

Fig. 55-20. Aplicación de los 3 pasos del sistema adhesivo del cemento Nexus (Kerr).

Fig. 55-21. Cementado de la incrustación de porcelana en el 46.

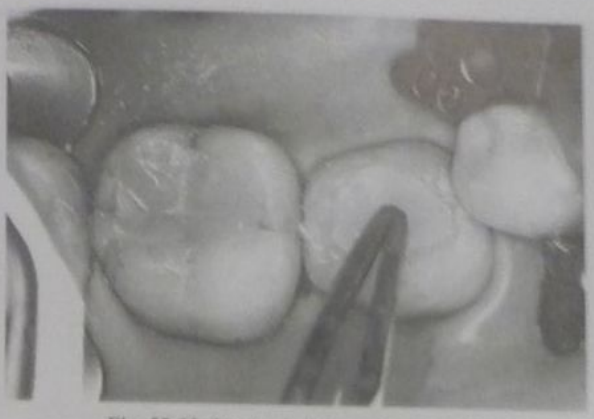

Fig. 55-22. Prueba de la incrustación en 85.

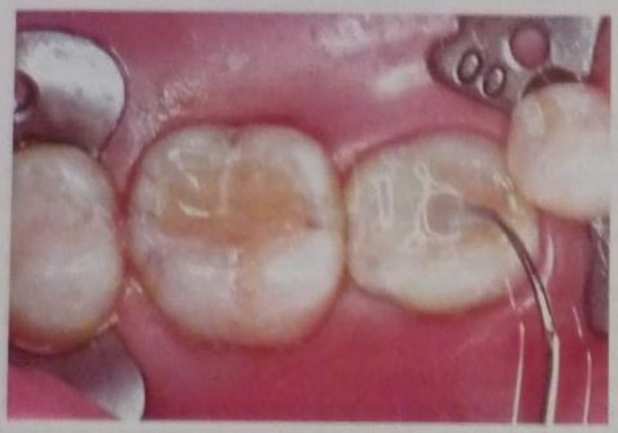

Fig. 55-23. Aplicación del cemento en 85.

Fig. 55-24. Eliminación de excesos en la zona del borde cavo.

Fig. 55-25. Incrustación de porcelana cementada en 85.

Fig. 55-26. Pulido del borde cavo superficial.

Fig. 55-27. Restauraciones terminadas.

Fig. 55-28. Posoperatorio inmediato. Vista oclusal.

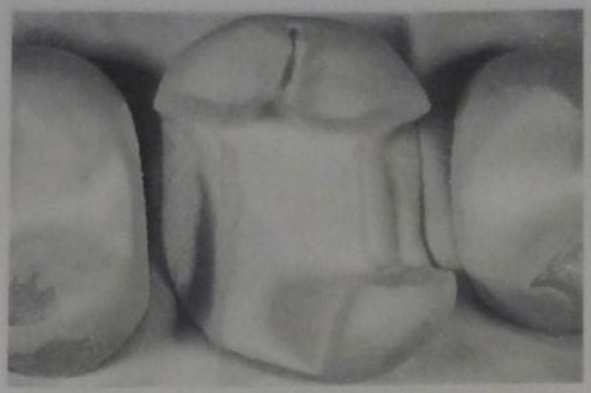

Fig. 55-29. Colocación de la sustancia de contraste en las piezas dentarias talladas.

Fig. 55-30. Ubicación de la cámara sobre la pieza tallada.

muy buenos valores de adhesión.[96] Sin embargo, la técnica es muy sensible a errores, por lo que el profesional debe respetar al máximo las indicaciones de manipulación. Si bien los valores de adhesión son elevados, no debe olvidarse que se trata de barreras físicas que poseen áreas de filtración[97] o nanofiltración.[98,99]

En preparaciones muy profundas la permeabilidad dentinaria se encuentra aumentada debido al mayor diámetro de los túbulos dentinarios; por ende, existe una menor cantidad de dentina intertubular a la cual adherirse. La formación de una capa híbrida en esta zona es poco probable; por lo tanto, siempre es aconsejable la aplicación de una base de hidróxido de calcio fraguable (Dycal, Dentsply; Life, Kerr, etc.) en la parte más profunda de la preparación para evitar la sensibilidad posoperatoria. Las incrustaciones de oro cementadas con cemento de fosfato de cinc también presentan filtración pero raramente muestran síntomas de sensibilidad.[100]

Fractura de la incrustación

La fractura de la incrustación puede ocurrir: 1) durante la prueba, 2) durante el cementado y 3) durante el uso clínico. Para evitar la fractura durante la prueba debe evitarse la excesiva presión digital en el caso de que la restauración tenga demasiada fricción o esté sobrecontorneada. La incrustación debe calzar fácilmente sin retención intrínseca, aunque esto no significa que tenga una adaptación escasa.

Si se emplea un cemento demasiado espeso, el asentamiento de la restauración debe ser suave para permitir que fluya su exceso. La fractura durante la prueba o durante el cementado ocurre por la formación de zonas de estrés local en la incrustación.[101] Estas zonas pueden darse entre la incrustación y el diente vecino o en las paredes de la preparación. También puede ocurrir con el piso de la preparación cavitaria. Las incrustaciones muy delgadas sufren más fracturas que las de espesor indicado.

No debe olvidarse que en áreas donde se reponen cúspides el espesor de la porcelana no debe ser inferior a 2 mm; por ende, el diseño de la preparación cavitaria tiene un efecto decisivo.[102]

Otros factores que contribuyen a la fractura de la incrustación son la fatiga (en especial en sistemas CAD CAM),[103,104] la presencia de poros o fisuras y una anatomía oclusal con la profundidad de surcos demasiado exagerada. Durante mucho tiempo se pensó que era virtualmente imposible que una incrustación de porcelana correctamente cementada mediante técnicas adhesivas sufriera una fractura. Sin embargo, la experiencia clíni-

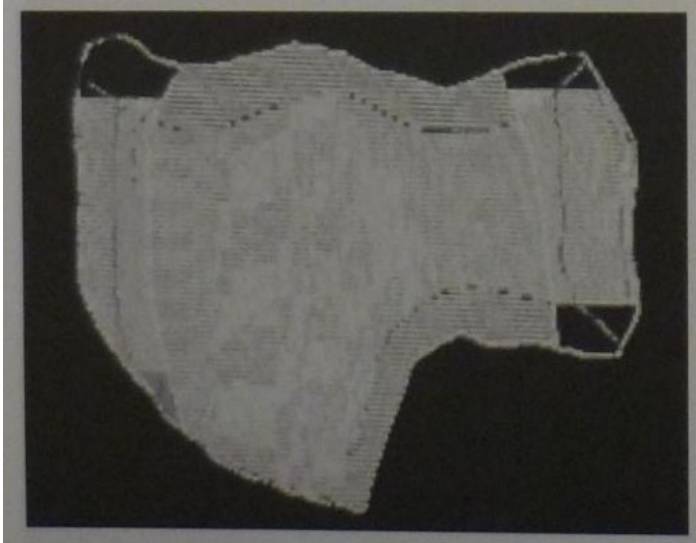

Fig. 55-31. Los trazos realizados por la computadora sirven como guía para la incrustación.



Fig. 55-32. Tallado y confección de la incrustación a través del disco de tallado.

Fig. 55-33. Sistema Cerec 2 (Siemens, Alemania).

Fig. 55-34. La cámara para la impresión óptica posee una resolución de 25 µm.

a muestra lo contrario.[105] Según la experiencia clínica el autor existe relación entre el empleo de bases o cementos de compómero y la fractura de incrustaciones[106] (fig. 55-36).

Si la preparación cavitaria es tallada sin esperar el tiempo de endurecimiento mínimo que el cemento de ionómero vítreo requiere, las propiedades mecánicas y los valores adhesivos de éste disminuirán de manera considerable.[107] No hay duda alguna de que las incrustaciones de porcelana cementadas con cemento de fosfato de cinc son las que presentan el más alto índice de fracturas durante el uso clínico.[108] El ajuste de la oclusión cuando existen groseros contactos prematuros en la restauración debe realizarse antes del cementado, ya que existe relación entre la fractura de la incrustación y el ajuste oclusal inmediato al cementado. Algunos evaluadores clínicos consideran a la caries secundaria y a la falta de adaptación proximal como las principales causas de fractura de las incrustaciones de porcelana.[109]

Fracturas dentarias

Muchas veces el profesional se encuentra en la disyuntiva de rebajar una pared delgada o de proteger una cúspide tratando de conservar al máximo el tejido dentario no afectado por la caries. Si bien esto es correcto, debe tenerse en cuenta que todos los tejidos deficientes deben eliminarse, ya que una pared dentaria muy delgada producirá a corto o mediano plazo una fractura.

Según la experiencia clínica del autor los primeros premolares superiores son las piezas dentarias que más fracturas sufren debido a deficiencias en el tallado de la preparación cavitaria.



Fig. 55-35. Piedra cilíndrica para el tallado de la cara oclusal.

Fig. 55-36. Inlay MOD que se fracturó después de seis años en boca. La base era de ionómero vítreo convencional.

Pérdida de la restauración

En la mayoría de los casos la pérdida de la restauración se debe a errores en la técnica del cemento de ionómero vítreo como medio cementante.[110]

Otras complicaciones

En algunos casos se presentan pulpitis. Éstas se deben a la incorrecta eliminación de tejidos cariados, a contactos oclusales prematuros o a deficiencias en la adaptación, con la consiguiente filtración marginal.

REFERENCIAS

1. Bessing C, Molin M. An in vivo study of glass ceramic (Dicor) inlays. Acta Odontol Scand 1990; 48:351-357.
2. MCLean JW. The Science and Art of Dental Ceramics. Quintessence 1979.
3. Mjör I, Frazier K. The teaching of all ceramic restorations in North American Dental schools: Materials and techniques employed. J Esthet Dent 1997; 9(2):86-93.
4. Burke FJT, Qualtrough AJE. Aesthetic inlays: composite or ceramic? Br Dent J 1994; 176:53-60.
5. Ödman P y col. Cerana–a new method for the restoration of teeth with prefabricated ceramic inlays. Journal of Oral Rehabilitation 1998; 25:340-347.
6. Ölmez A, et al. Microleakage of resin composite restorations with glass-ceramic inserts. Quintessence International 1998; 29(11): 725-728.
7. Millar BJ. Cerana: a direct ceramic inlay technique. Deutsch Zahnärztlichen Zeitschrift 1998(8).
8. Hahn P, et al. Marginal leakage in class II-restorations after use of ceramic-inserts luted with different materials. Journal of Oral Rehabilitation 1998; 25:567-574.
9. Albers HF. Posterior ceramics, parte 1. ADEPT Report 1995; 5(1):1-14.
10. Hagman HC. History of ceramics. Dent Lab Reb 1981; 55:34-36.
11. Qualtrough AJE, et al. The porcelain inlay, a historical review. Oper Dent 1990; 15:61-70.
12. Guerini V. A history of Dentistry. Philadelphia: Lea & Febiger, 1909.
13. Huff MD. Porcelain inlays and their substitutes. J Amer Dent Assoc 1928; 15:1505-1508.
14. Mc Gehee, et al. A text book of Operative Dentistry. 4th ed, Nueva York: McGraw Hill, 1956.
15. Ernsmere JB. Porcelain dental work. Brit J of Dent Sc 1900; 43:547-550.
16. Jenkins NS. The perfect porcelain inlay. Dental Cosmos 1913, 55:711-715.
17. Bennett N. The Science and practice of Dental Surgery. 2nd ed, London University Press, 1931
18. Piddock V, Qualtrough AJE. Dental ceramics: an update. J Dent 1990; 18:227-235.
19. Mc Lean JW. Ceramics in Clinical Dentistry. Brit Den J 1988.
20. Roulet J y col. Incrustaciones intracoronarias. CDA Journal, septiembre de 1996, vol. 24, No 9.
21. Cavel WT, et al. A pilot study of the clinical evaluation of castable ceramic inlays and a dual-cure resin cement. Quint Int 1988; 19:257-262
22. Nasedkin JN. Porcelain posterior resin bonded restorations. J Can Dent Assoc 1988; 54(7):499-506.
23. Simonsen RJ, Calamia JR. Tensile bond strength of etched porcelain. J Dent Res 1983; 62:297 (Abstract Nº 1154).
24. Gaber DA, Goldstein RE. Etched porcelain inlays and onlays. Chicago: Quintessence Publishing Co, 1993.
25. Christensen GJ. Tooth colored inlays and onlays. J Amer Dent Assoc, sept. 1988; 12E-17E, Special issue.
26. Cavel WT, et al. A pilot study of the clinical evaluation of castable ceramic inlays and a dual cure resin cement. Oper Dent 1988; 19(4):257.
27. Boyajian GK, et al. The Dicor inlay/onlay case report and summary of advantages. W VA Dent J 1988; 62(1):6.
28. Hobo S, Iwata T. Castable apatite ceramics as a new biocompatible restorative material 1: Theoretical considerations. Quint Int 1985; 16:135-141.
29. Hobo S, Iwata T. Castable apatite ceramics as a new biocompatible restorative material 2: Fabrication of the restoration. Quint Int 1985; 16:207-216.
30. Studer S, et al. Glass ceramic inlays and onlays made by IPS Empress. J Den Res 1992; 71:658.
31. Hayahi M, Yeung CA. Ceramic Inlays for restoring posterior teeth. Journal of Evidence-Based Dental Practice; 2003.
32. Conclusiones del Seminario. Restauración del diente endodónticamente tratado, Sociedad de Operatoria Dental y Materiales Dentales, Seccional de la Asociación Odontológica Argentina, Buenos Aires, 26 y 27 de abril de 1991.
33. Banks RG. Conservative posterior ceramic restorations. J Prosth Dent 1990; 63:619.
34. Höglund, et al. Three year comparison of fired ceramic onlays. Acta Odont Scand 1994; 52:140.
35. Nawabi S, Freidank W. Porcelain onlays in restoration of vertical dimension. Gen Dent 1991; 39(1):25-27.
36. Mc Lean J. The science and art of dental ceramics. Oper Dent 1991; 16:149-156.
37. Christensen GJ. Marginal fit of gold inlay castings. J Prosth Dent 1966; 16:297-305.
38. Gemalmaz D, et al. Marginal adaptation of a sintered ceramic onlay system before and after cementation. J Oral Rehabil 1997; 24:646-51.
39. Thordrup M, Isidor F, et al. Comparison of marginal fit and microleakage of ceramic and composite inlays: an in vitro study. J Dent 1994; 22:147-153.
40. Fernández Bodereau E. Estudio in vitro del ajuste marginal en coronas ceramicas. Rev Asoc Odontol Argentina 1991; 79(4): 214-220.
41. Jensen ME, et al. Posterior etched-porcelain restorations: an in vivo study. Compend Contin Educ Dent 8(8):615-621.
42. Jensen OE, et al. Plaque retention on Dicor crowns and gingival health evaluated over a 4 year period. Int J of Periodontics Rest Dent 1990; 10(6):455-463.
43. Mc Lean JW. In: Preston JD. Perspectives in Dental Ceramics. Chicago: Quintessence, 1988; pp 153-165.
44. Lehner C, et al. Full porcelain crowns made by IPS Empress. J Den Res 1992; 71:658.
45. Heinzmann JL y col. Abrasión y adaptación marginal de inlays de cerámica. Quint Int 1992; 23:181-186.
46. Ritter A, Nunes M. Longevity of ceramic inlays/onlays, part I. Journal of Esthetic and Restorative Dentistry 2002; 14(6):377-379.
47. Albers HF. Posterior ceramics, part 2. ADEPT Report 1995; 5(2):17-26.
48. Edelhoff D, Sorensen JA. Tooth structure removal associated with various preparation designs for posterior teeth. The Journal of Periodontics & Restorative Dentistry 2002; 22(3):241-249.
49. Mc Lean JW. Ceramics in clinical dentistry. Brit Den J 1988; 164:187-194.
50. All-Ceramic Restorations. The Dental Advisor 1989; 6(3):1-4.
51. Coury TL, et al. Adhesiveness of glass ionomer cement to enamel and dentin. Oper Dent 1982; 7:2-6.
52. Hobo S, Iwata T. Castable apatite ceramics as a new. Quint Int 1985; 3:207-216.
53. All-Ceramic restorations. The Dental advisor 1989; 6(3):1-4.
54. Schäffer H, Zobler C. Complete restoration with resin bonded porcelain inlays. Quint Int 1991; 22:87-93.
55. Wohlwend A, Schärer P. La técnica Empress. Quintessence Tecnica (Edic. española) 1991; 2(5):325-336.
56. Taleghani M, Leinfelder K. Incrustaciones adheridas de porcelana. Compendio, 1987.
57. McInnes-Ledoux PM, et al. A bond strength study of luted castable ceramic restorations. J Den Res 1989; 68(5):823-825.
58. Calamia JR, et al. Shear bond strength of etched porcelains. J Den Res 1985; 64:296.
59. Muller G. Ätzen und Silanseringen dentaler Keramiken (en alemán) Deutsche Zahn Zeit 1988; 43:428.
60. Simonsen RJ, Calamia. Tensile bond strength of etched porcelain. Dent Res 1983; 62:297.

61. Lacy AM, et al. Effect of porcelain surface treatment on the bond to composite. J Prosthet Dent 1988; 60:288-291.
62. Christensen GJ. Marginal fit of gold inlay castings. J Prosthet Dent 1966; 16:297-305
63. Calamia, Simonsen RJ. Effect of coupling agents on bond strength of etched porcelain. J Den Res 1984; 63:179.
64. Hsu, et al. Shear bond strength of resin to etched porcelain. J Dent Res 1985; 64:296.
65. Tjan AHL, Nemetz H. A comparison of the shear bond strength between two composite resins and two etched ceramics materials. Int J Periodont 1988; 1:73-79.
66. Nicholls JL. Tensile bond of resin cements to porcelain veneers. J Prosthet Dent 1988; 60:443-447.
67. Settembrini L, et al. A comparison of antimicrobial activity of etchants used for a total etch technique. Oper Dent 1997; 22:84-88.
68. Gwinett AJ, Kanca J III. Micro-morphology of the bonded dentin interface and its relation ship to bond strength. Am J Dent 1992; 5:73-77.
69. Swift EJ (Jr.), Triolo PT (Jr.). Bond strengths of Scotchbond multipurpose to moist dentin and enamel. Am J Dent 1992; 5: 318-320.
70. Nakabayashi N. Hybrid layer as a dentin bonding mechanism. J Esthet Dent 1991; 3:133-138.
71. Van Meerbek, et al. Comparative SEM and TEM examination of the ultra-structure of the resin: dentin inter diffusion zone. J Dent Res 1993; 72:495-501.
72. Dietschi, et al. In vivo resistance to fracture of porcelain inlays bonded to tooth. Quint Int 1990; 21(10):823-831.
73. Gemalmaz D, et al. A clinical evaluation of ceramic inlays bonded with different luting agents. The Journal of Prosthetic Dentistry; 3:273-283.
74. Derand T. Stress analysis of cemented or resin bonded loaded porcelain inlays. Dental Materials 1991; 7:21-24.
75. Jacobsen PH, Rees JS. Luting agents for ceramic and polymeric inlays and onlays. International Dental Journal 1992; 42:145-149.
76. Walmsley AD, Lumley PJ. Applying composite luting cement ultrasonically: a successful alternative. J Am Dent Assoc 1995; 126:1125.
77. Shortall AC, et al. Marginal seal comparison between resin bonded class II porcelain inlays. Int J Prosthodont 1989; 2:217-223.
78. O'Rourke B, et al. Radiographic detection of overhangs formed by resin composite luting agents. J Dent 1995; 23(6):353-357.
79. Brewer JD, et al. Clinical discrimination between autoglazed and polished porcelain surfaces. J Prosthet Dent 1990; 64(6):631-635.
80. Bessing C, Molin M. An in vivo study of glass ceramics. Acta Odon Scand 1990; 48:351-357.
81. Klausner LH, et al. Polished versus autoglazed porcelain surfaces. The Journal of Prosthetic Dentistry 1982; 47(2):157-162.
82. Sulik WD, et al. Surface finishing of dental porcelain. The Journal of Prosthetic Dentistry 1981; 46(2):217-221.
83. Rekow ED, Speidel TM en Pong TC. Data acquisition devices for a CAD/CAM system for automated production of dental restorations, IADR Abstr 1644, 1990.
84. Rekow D. Dental CAD CAM systems. J Am Dent Assoc 1991; 122:42.
85. Rekow ED. Computer-aided design and manufacturing in dentistry: A review of the state of the art. J Prosth Dent 1987; 58, 4:512-516.
86. Leinfelder KF, et al. A new method of generating ceramic restorations: a CAD CAM system. J Amer Dent Assoc 1989; 118: 703-707.
87. Duret F. Prothesse assistee par ordinateur. J Dent Marseille, 10 de mayo, 1986.
88. Duret F, Blouin JL. In: Duret B. CAD CAM in Dentistry. J Amer Dent Assoc 1988; 117:715-720.
89. Van der Zel J. Inlay et facette avec la technique flexoceram. ATD 1992; 2(6):439-443
90. Kawai K, et al. Marginal adaptability and fit of ceramic milled inlays. J Amer Dent Assoc 1995; 126(10):1414-1419.
91. Siervo S, et al. Where is the gap? Machinable ceramic systems and conventional laboratory restorations at a glance. Quintessence International 1994; 25:773-779.
92. Mörman W, Brandestini M. The Cerec System. Presentación oral y vídeo, Hotel Zurich, Zurich, Suiza, 1 de mayo de 1986.
93. Hembree JH. Comparisons of fit of CAD CAM restorations. Quintessence Int 1995; 26(2):145-147.
94. Milleding P, et al. Ceramic inlay systems: some clinical aspects. Oral Rehab 1995; 22:571-580.
95. Van Meerbeek B, et al. Three year clinical effectiveness of four total etch dentinal adhesive systems. Quintessence Int 1996; 27:775-784.
96. Van Meerbeek B, et al. Clinical status of ten dentin adhesive systems. J Dent Res 1994; 73:1690-1702.
97. Sano H, et al. Microporous dentin zone beneath resin impregnated layer. Oper Dent 1994; 19:59-64.
98. Sano H, et al. Nanoleakage: leakage within the hybrid layer. Oper Dent 1995; 20:18-25.
99. Sano H, et al. Comparative SEM and TEM observations of nanoleakage within the hybrid layer. Oper Dent 1995; 20:160-167.
100. Milleding P. Inlägg (en sueco). LIC Förlag, Solna, Suecia.
101. Derand T. Stress analysis of cemented or resin bonded loaded porcelain inlays. Dental Material 1991; 7:21.
102. Helgeson CI. Keramer I. Materiallara (en sueco). Karlebo Förlag AB, Estocolmo, Suecia.
103. Milleding P. Inlägg (en sueco). LIC Förlag, Solna, Suecia.
104. Mörmann W, Jans H, Brandestini M, Ferru A. In: Lutz F. Computer machined adhesive inlays: Margin adaptation after fatigue stress. J Dent Res 1987; 66(A), Abstr N° 339.
105. Mak M, Qualtrough AJE, Burke FJT. The effect of different ceramic materials on the fracture resistance of dentin-bonded crowns. Quintessence International 1997; 28(3):197-203.
106. Milleding. P. Op. cit.
107. Rees JS, Jacobsen PH. Stresses generated by luting resins during cementation of composite and ceramic inlays. J Oral Rehab 1992; 19:115.
108. Höglund C, et al. A clinical evaluation of adhesively luted ceramic inlays. Swedish Den J 1992; 16:169.
109. Isidor F, Brøndum K. A clinical evaluation of porcelain inlays. J Prosthet Dent 1995; 74:140-144.
110. Dietschi D, et al. In vitro resistance to fracture of porcelain inlays bonded to tooth. Quint Int 1990; 21:823.

56

Alternativas posendodónticas

Elías Feldman y Elvio H. Troielli

INTRODUCCIÓN

Esta presentación es fruto de un trabajo presentado por la cátedra de Prótesis de la F.O.U.M. Los colegas intervinientes han contado con la dedicación de su profesor titular doctor Elvio Troielli, al que se ha sumado el aporte de todo el personal docente y el de los alumnos que han contribuido con la experiencia obtenida de sus propios trabajos en la clínica. La idea inicial fue ejecutada con cuidado y secuencia multimedial por el doctor Mariano Agüero, todo bajo la atenta dirección ya mencionada del doctor Troielli.

Por cierto que no es éste ni el único ni el mejor trabajo producido por la cátedra a lo largo de nuestra experiencia de más de doce años.

Circunstancias que no merecen aclaración pero sí motivaron un modus operandi preciso determinaron que a partir del año 1999 existieran pautas claras en la producción de trabajos de investigación o clínicos, o ambos combinados, de manera que no se considerasen privativos de alguien, sino que establecieran bajo una dirección indiscutida la colaboración de docentes y alumnos de la cátedra y la interdisciplinariedad convocada, acordada y respetada en cuanto a los conceptos vertidos.

Ante la invitación formulada por el amigo profesor emérito doctor Julio Barrancos Mooney de participar con un tema de prótesis en su libro, creo haber interpretado correctamente el honor que nos ha brindado y colaborado humildemente con un trabajo sobre la especialidad que quizás no sea del todo novedosa pero sí, y de ello estoy seguro, de sumo interés para el práctico general al graficarle, mostrarle y decirle con sencillez cómo se hace, cuándo se hace, en qué forma se hace y asesorarlo sin sobresaltos pero con una solución acordada con el receptor.

Recuerdo con mucha gratitud a quienes hace muchos años fueron mis docentes, pero debo reconocer que las opiniones entonces enseñadas no se caracterizaban por

Fig. 56-1. Imagen radiográfica en la que se observa la pérdida de inervación e irrigación como consecuencia del tratamiento endodóntico.

su variedad, y las opciones eran mínimas. Hoy las opciones se han multiplicado, el profesional debe conocerlas todas, y optar de común acuerdo con su paciente por la más adecuada a su poder adquisitivo.

Lo explicado es nuestra conducta en la clínica y de exigencia para nuestros docentes, que así lo interpretan. De nada valen la infraestructura, la supraestructura, los implantes más sofisticados ni los tornillos importados si ignoramos la posibilidad económica de nuestros pacientes.

ALTERNATIVAS POSENDODÓNTICAS

Las piezas tratadas endodónticamente se consideraron durante mucho tiempo como elementos debilitados por la pérdida del tejido pulpar y su consiguiente falta de irrigación interna que producía deshidratación. Esto condujo a que enseñarámos y también indicarámos que siempre, sin excepción, luego de un tratamiento endodóntico se debía realizar un refuerzo endodóntico colado.

El estudio más profundo del tejido y la estructura dentaria, como también el análisis de la oclusión (de la cual forman parte las piezas dentarias), ocasionó un cambio muy importante en cuanto a las alternativas de tratamiento.

De hecho, la pérdida del tejido pulpar determina una deshidratación que no supera el 10% y no representa esto un riesgo en su resistencia.

En la actualidad se reconocen dos tipos de alteraciones posendodónticas con relación a la pieza dentaria:

- Estructurales
- Fisicoquímicas (fig. 56-1)

Las estructurales se dividen en:

- Externas
- Internas (fig. 56-2)

Fig. 56-2. Alteración parcial de la anatomía oclusal con pérdida de contactos topes y estabilizadores. Alteración del techo de la cámara pulpar como consecuencia de la apertura endodóntica.

Con respecto a las alteraciones estructurales externas cabe afirmar que toda pieza a la cual se le ha indicado un tratamiento endodóntico seguramente ha perdido tejido dentario, responsable éste de la forma de esa pieza y por ende de la función que cumple dentro del sistema estomatognático, lo cual corresponde a un axioma presente en el organismo humano: forma y función (fig. 56-3).

Esta alteración determina básicamente la pérdida de contactos oclusales en sectores posteriores, topes y estabilizadores, contactos A-B-C y zonas de deslizamiento en sectores anteriores.

Esto genera tanto en el sector anterior como en el posterior cambio de la dirección e intensidad de las fuerzas que recibe la pieza dentaria, con el consiguiente riesgo para ella.

Esta pérdida de tejido dentario también se produce en profundidad y, sumado esto a la apertura endodóntica,

genera cambios estructurales que alterarían la resistencia proporcionada por el tejido dentinario y su arquitectura, responsable de soportar y transmitir la fuerza hacia el elemento radicular, y de éste al tejido óseo (fig. 56-4).

Como podemos ver, lo que antes indicamos como refuerzo endodóntico no cumplía esta función dado que se ha demostrado que la resistencia está representada por la arquitectura de la cámara pulpar, no así por su interior, que siempre estuvo ocupado por tejido pulpar blando.

De hecho, empezamos a enseñar e indicar anclajes endodónticos, colados o preformados.

Pero lo más importante fue reconfirmar el respeto por el tejido dentario encargado de la resistencia de la pieza dentaria. Esto ha incorporado una alternativa posendodóntica muchas veces desestimada por el profesional, la obturación plástica o la incrustación sin ningún tipo de anclaje endodóntico, indicación que dependerá del diagnóstico clínico-radiográfico, donde la estructura dentaria remanente y su resistencia lo permitan.

Podemos de esta manera deducir que en la actualidad las alternativas posendodónticas son (fig. 56-5):

- Obturación plástica o rígida sin anclaje radicular.
- Anclaje colado con restauración periférica total.
- Anclaje preformado con obturación plástica o rígida parcial, o restauración periférica total.

Con respecto a la primera opción es indudable la necesidad de un correcto análisis clínico y radiográfico, como también una estrecha interrelación con el endodoncista, a partir de la cual seamos capaces de determinar de acuerdo con el diagnóstico endodóntico la factibilidad de apertura endodóntica respetuosa del tejido dentario en caso de biopulpectomías, pero que bajo ningún concepto comprometan el cumplimiento de una correcta técnica endodóntica. De esta manera, a través de la operatoria dental, podremos luego realizar obturaciones plásticas o rígidas que devuelvan al elemento dentario su forma y función (fig. 56-6).

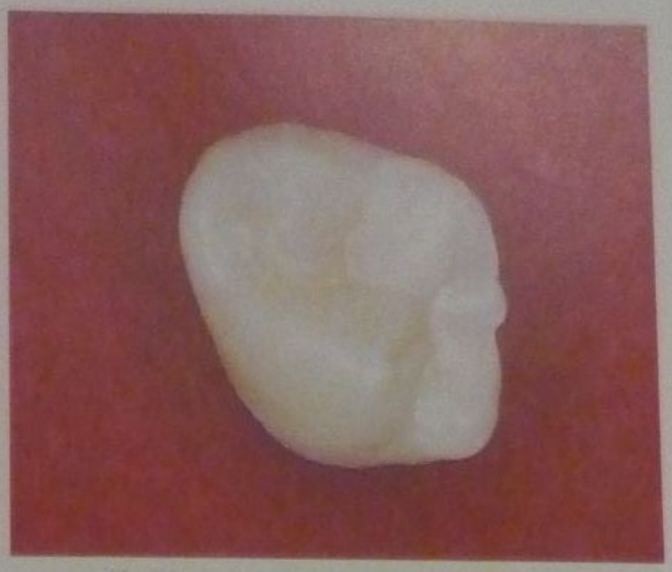

Fig. 56-3. Anatomía oclusal de un molar superior.

ANCLAJES

Un requisito indispensable para la realización de un anclaje es el conocimiento de la morfología radicular de todas las piezas dentarias, incluidos lo externo y lo interno (fig. 56-7), así como el diagnóstico endodóntico y la técnica endodóntica y los materiales utilizados.

Tipos de anclajes:

- Colados (fig. 56-8)
- Preformados (fig. 56-9)

Anclajes colados

Analizaremos primero la alternativa de uso más frecuente, el anclaje colado, que se caracteriza por respetar

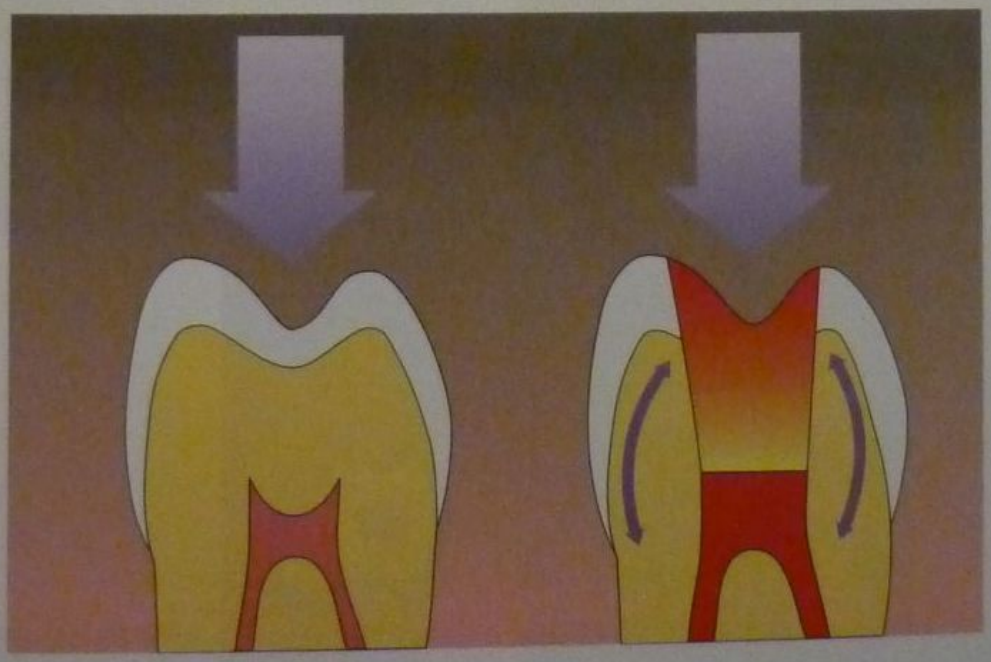

Fig. 56-4. Pasaje de la fuerza oclusal a través de las estructuras dentarias.

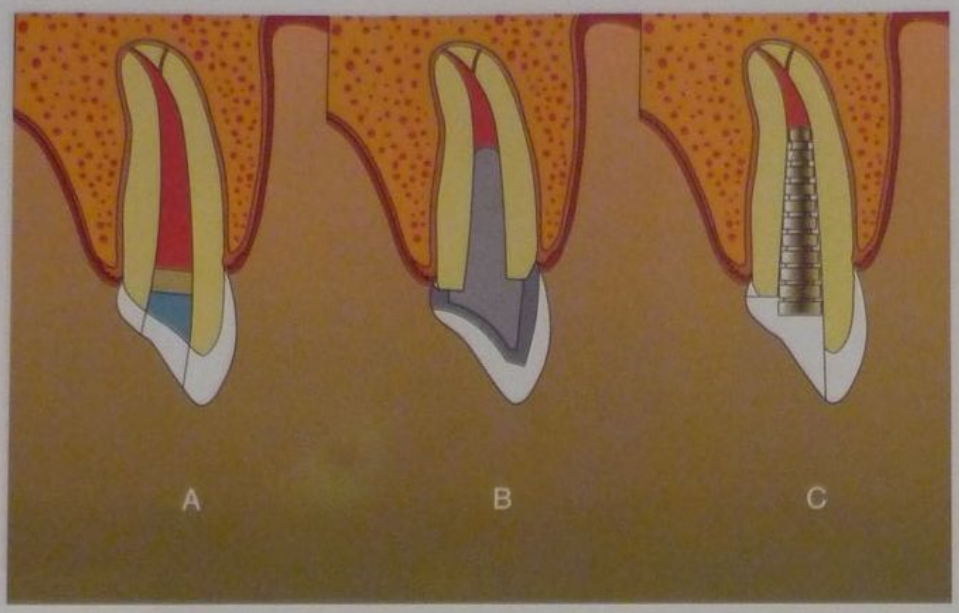

Fig. 56-5. A. Obturación plástica o rígida sin anclaje radicular. **B.** Anclaje colado. **C.** Anclaje preformado.

A

B

Fig. 56-6. A. Restauración plástica de clase I con composite. **B.** Restauración rígida de tipo onlay (aleación de tipo oro).

Fig. 56-7. Morfología radicular. Dilaceraciones, fusiones, delta apical, calcificaciones y estrechamientos.

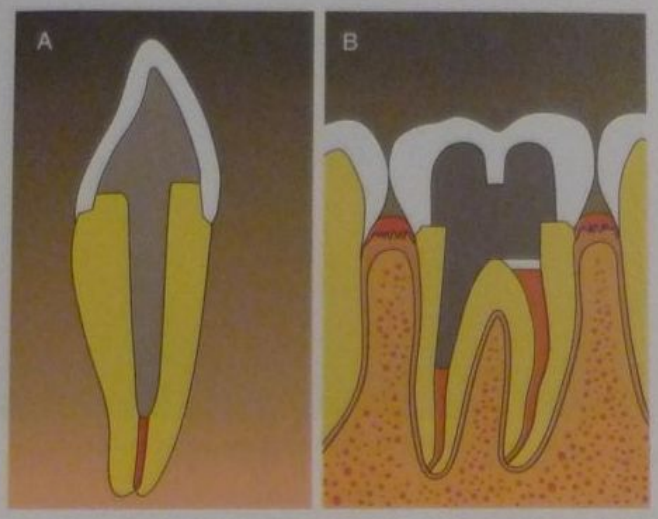

Fig. 56-8. Anclaje colado en piezas unirradiculares (**A**) y multirradiculares (**B**).

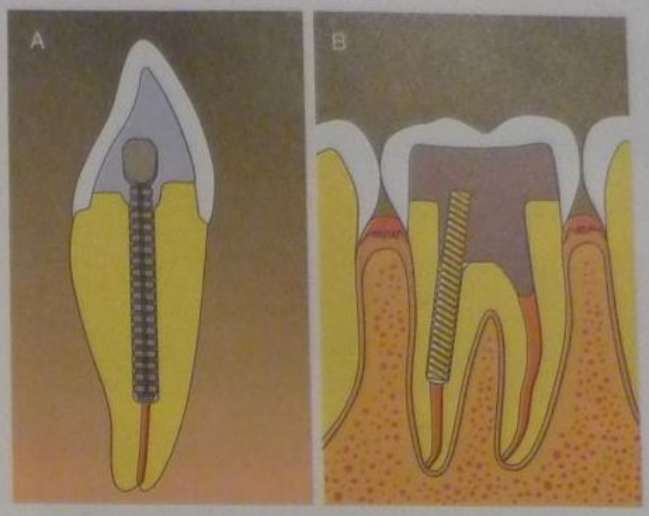

Fig. 56-9. Anclaje preformado en piezas unirradiculares (**A**) y multirradiculares (**B**).

la anatomía radicular (fig. 56-10). Esto permite que sea utilizada en casi todos los elementos radiculares. Como características de estos anclajes también se puede mencionar que:

A. La técnica de desobturación es progresiva.
B. Método de impresión: materiales rígidos o elásticos.
C. Requiere un conductometría exacta.

En cuanto a la toma de impresión, se admiten dos posibilidades, una técnica directa y otra indirecta.

- Técnica directa: impresión con acrílico de autopolimerización (Duralay) (fig. 56-11)
- Técnica indirecta: impresión con silicona por adición (fig. 56-12)

Técnica directa

La técnica de impresiones directa es más laboriosa pero ofrece al práctico general la posibilidad de impresionar desobturado el canal y realizar el anclaje con su forma definitiva en boca. De esta manera se evita la uti-

A

B

Fig. 56-10. A. Imagen radiográfica de un anclaje colado en la que se observa cómo se respetaron los límites de desobturación (fig. 56-15) y la anatomía radicular. **B.** Imagen clínica de la adaptación de un anclaje colado al remanente dentario.

Fig. 56-11. Imagen clínica del muñón confeccionado con técnica directa.

lización de varios materiales (silicona, yeso, cera, etc.) que incorporan a la técnica la posibilidad de alteraciones en la precisión buscada (variación dimensional), pero también permite determinar la forma definitiva del muñón dentario en su relación con antagonistas, dientes vecinos y aspecto estético.

Todo esto significa una ganancia de tiempo posterior en el momento del cementado del anclaje y también la seguridad de no tener que quitar material (aleación) en búsqueda de espacio, o que nuestro anclaje no tenga el volumen suficiente para cumplir con los requisitos de fricción y anclaje para la futura restauración.

Desarrollo de la técnica (figs. 56-13 a 56-24):

- Radiografía posoperatoria (fig. 56-13)
- Conductometría exacta
- Técnica y materiales endodónticos

Fig. 56-13. Radiografía posendodóntica de la pieza 47.

- Aislamiento absoluto
- Instrumental: piedras, fresas y trépanos (fig. 56-14)
- Materiales de impresión

Los límites de desobturación son los que se indican en la figura 56-15.

Se comienza realizando un correcto aislamiento absoluto del campo quirúrgico (fig. 56-16) y se procede a la desobturación progresiva con la longitud adecuada (fig. 56-17) utilizando los trépanos 1, 2 y 3, siempre respetando la forma radicular.

Una vez desobturado el canal radicular en su correcta extensión, se debe preparar la cámara pulpar en forma expulsiva para buscar anclaje (fig. 56-18). Luego se efectúa la limpieza del conducto desobturado con escofina para eliminar restos de gutapercha y cementos endodónticos (fig. 56-19), para luego colocar el separador para acrílico dentro del canal.

Se prepara el acrílico autopolimerizable (Duralay) con una consistencia semilíquida y se lo coloca dentro del conducto con un past inject (fig. 56-20). Una vez llenado el canal con el acrílico se introduce un poste de acrílico para lograr homogeneidad y se completa el muñón dentario, con el que se le dará la forma definitiva al anclaje (fig. 56-21).

Se remite lo obtenido al laboratorio para que se proceda al colado del muñón de acrílico (fig. 56-22). Una vez

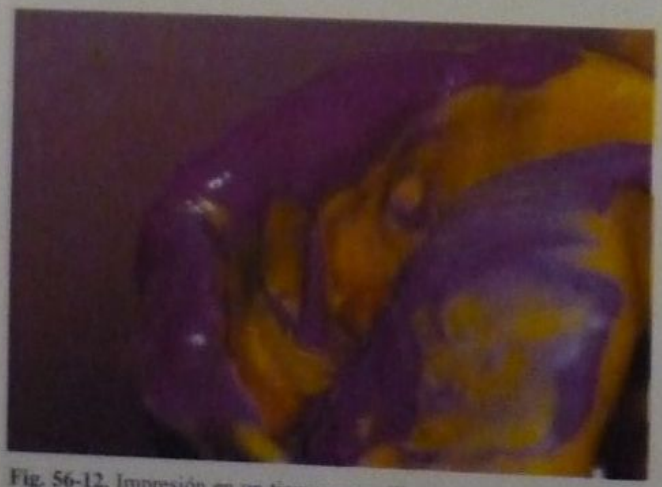

Fig. 56-12. Impresión en un tiempo con silicona por adición para técnica indirecta.



Fig. 56-14. Sobre con kit para desobturación y toma de impresión (trépanos 1-2-3, past inject, limas emboladas con algodón), esterilizable en autoclave.

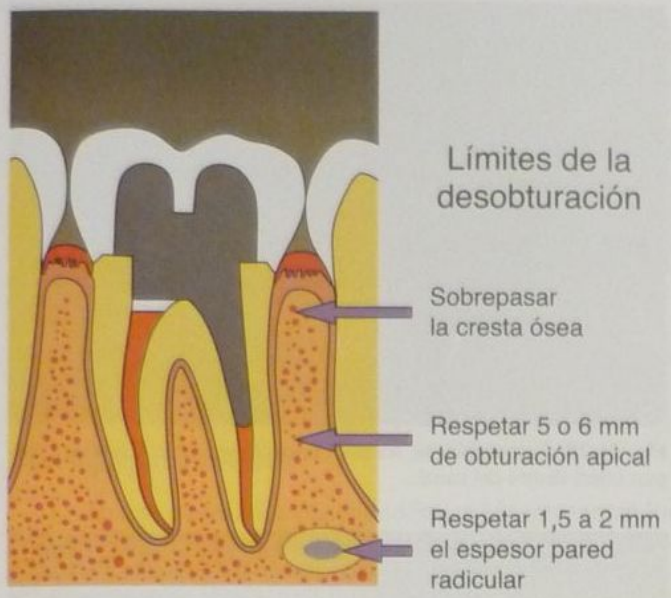

Fig. 56-15. Límites de la desobturación endodóntica.

recibido el anclaje, se analiza su superficie con lupas y microscopios en busca de posibles nódulos.

Se lleva a cabo la técnica de pasivización para un correcto calce y ajuste del anclaje sin tensión ni efecto cuña. Esta técnica consiste en pintar el anclaje (p. ej., con la tintura Accufilm IV) y probar suavemente el calce. Donde roza, se alivia hasta un asentamiento perfecto (fig. 56-23).

Terminado el procedimiento se pule correctamente la parte externa y se procede al cementado. Esto es muy importante debido a que los cementos de última generación se ven muy afectados por la vibración y el calor si la preparación y el pulido fueran posteriores al cementado (fig. 56-24).

Técnica indirecta

La técnica más empleada es la indirecta utilizando como material de impresión la silicona por adición (fig. 56-25).

El método de desobturación es igual en la técnica directa e indirecta.

A

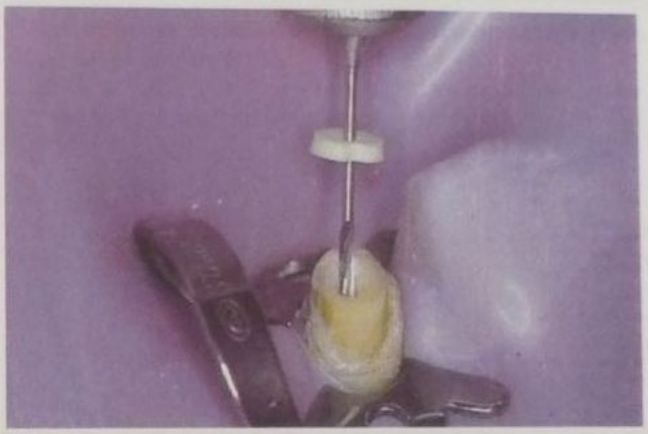

B

C

Fig. 56-17. A. Colocación del tope de goma en los trépanos de peso con la longitud de desobturación deseada. **B** y **C.** Desobturación progresiva con los trépanos 1, 2, 3.

Fig. 56-16. Aislamiento absoluto.

Fig. 56-18. Preparación de la cámara pulpar en forma expulsiva para buscar anclaje.

Fig. 56-19. Limpieza y colocación del separador dentro del canal.

Fig. 56-20. Colocación de acrílico autopolimerizable (Duralay) con past inject dentro del canal.

A

B

Fig. 56-21. A. Introducción de poste de acrílico. **B.** Impresión ya polimerizada con la forma definitiva del anclaje.

Fig. 56-22. El anclaje colado en aleación semipreciosa.

Fig. 56-23. Técnica de pasivización. Se pinta el anclaje y se prueba suavemente el calce. Donde roza (zona despintada) se alivia hasta un asentamiento perfecto.

B

Fig. 56-24. A. Proceso de cementado. **B.** Cementado final.

Fig. 56-25. Técnica indirecta **A.** Impresión con silicona por adición. **B.** Modelo de trabajo. **C.** Anclaje colado.

Anclajes preformados

La tercera alternativa posendodóntica la representan los postes preformados, que a través de un principio de isometría y cementado, logran anclaje en el canal radicular.

Esto quiere decir que mediante un instrumento de igual diámetro y largo que un poste se desobtura el canal para luego colocarlo, sean anclajes roscados y cementados o pasivos y cementados (fig. 56-26).

Esta característica de la técnica nos permite sugerir la necesidad de utilizarlos en elementos radiculares de volumen importante para no incurrir en la posibilidad de debilitamiento de las paredes o perforaciones; es un sistema sencillo con un solo tiempo operatorio sin la participación del laboratorio, con una gran variedad de materiales (titanio, acero inoxidable, carbono, zirconio, fibra de vidrio, composite, etc.) (fig. 56-27).

Esto implica una gran versatilidad en el uso con grandes posibilidades estéticas.

Desarrollo de la técnica (figs. 56-28 y 56-29):

Como siempre, debe aislarse el campo quirúrgico en forma absoluta para luego proceder a la desobturación del conducto (fig. 56-28A), respetando siempre los límites preestablecidos (véase fig. 56-15). De la misma forma que se efectúa en la técnica de anclaje colado directa

Fig. 56-26. Con los postes preformados, se desobtura el canal para luego colocarlos, sean anclajes roscados y cementados o pasivos y cementados.

Fig. 56-27. Gran variedad de materiales (titanio, acero inoxidable, carbono, zirconio, fibra de vidrio, composite, etc.).

Fig. 56-28. Desarrollo de la técnica. **A.** Desobturación. **B.** Limpieza y decontaminación del canal radicular. **C.** Preparación del canal y del apoyo axial con trépano y avellanador.

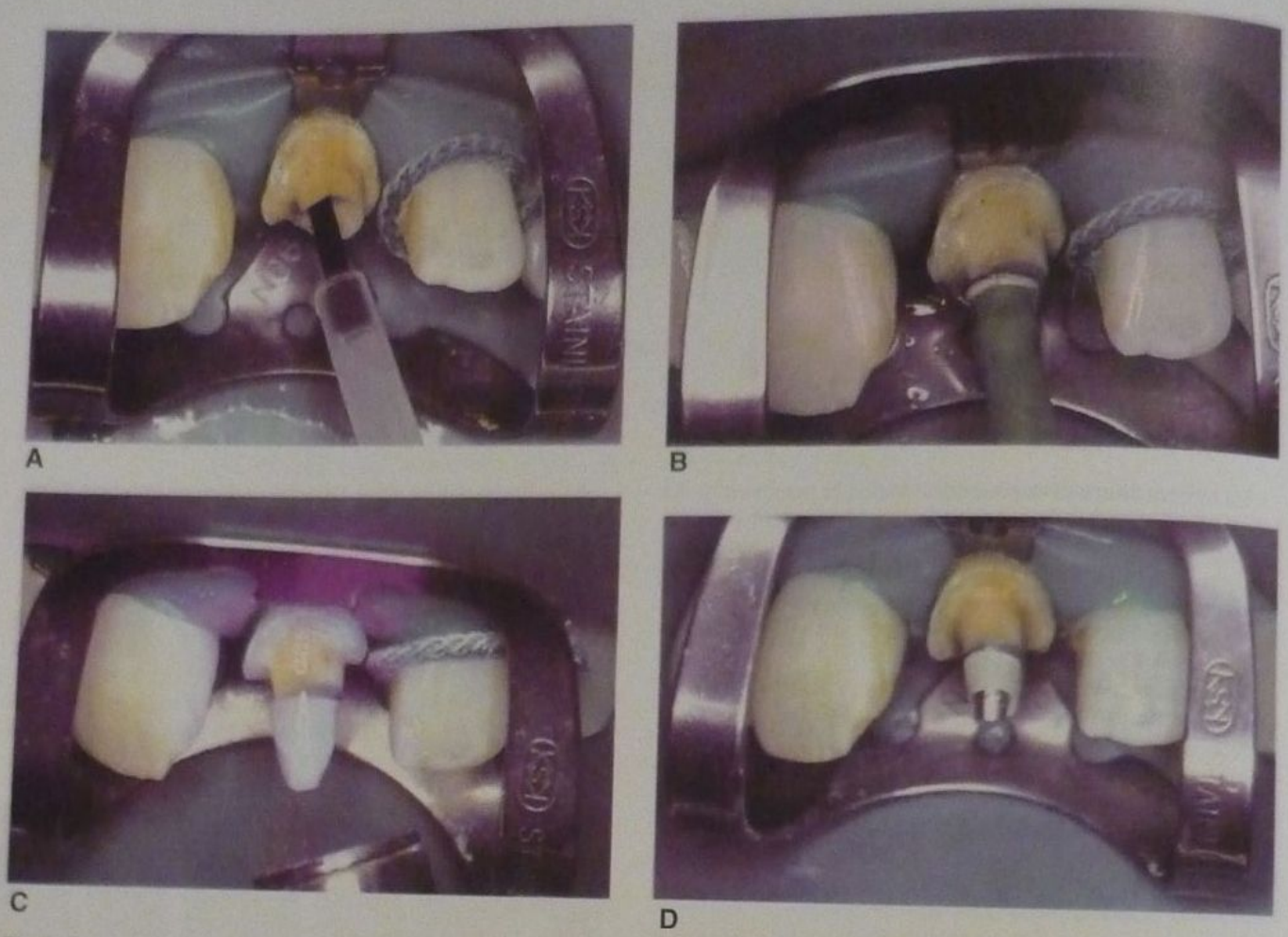

Fig. 56-29. A. Colocación del sistema adhesivo. **B.** Cementado y asentamiento del poste. **C.** Fotopolimerización del material de construcción del muñón. **D.** Muñón terminado.

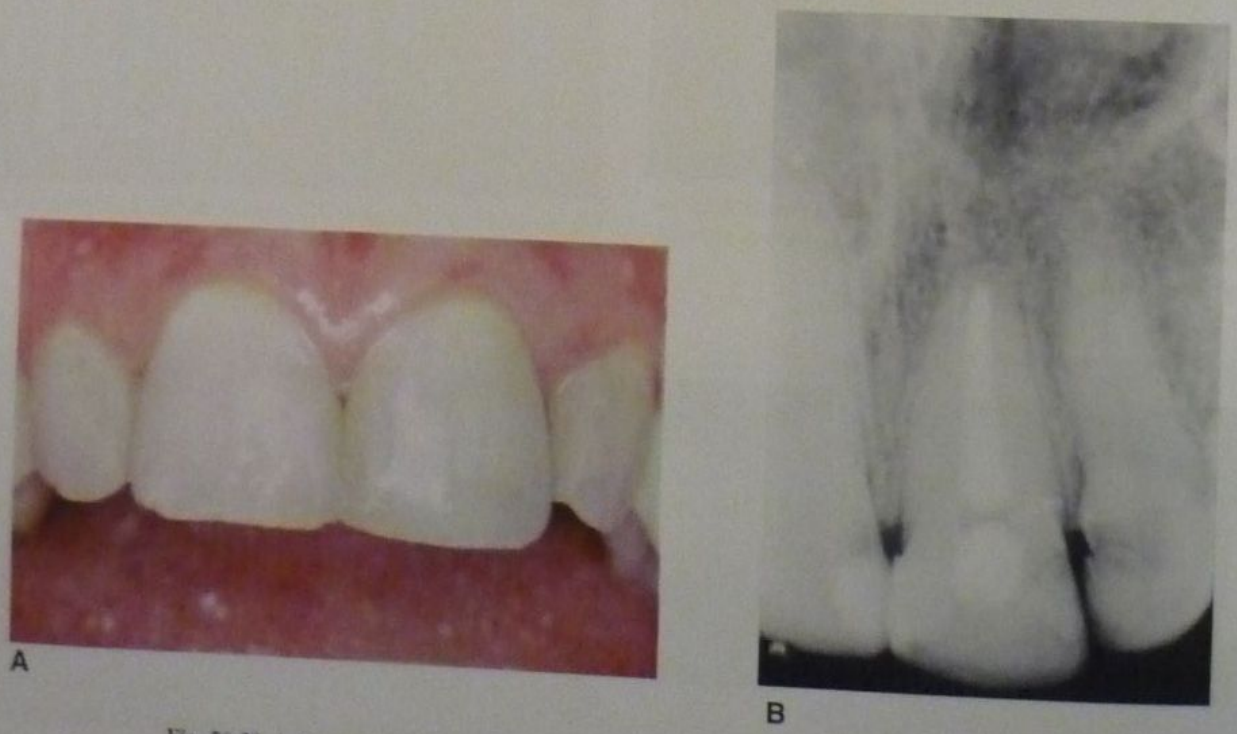

Fig. 56-30. A. Imagen clínica preoperatoria de pieza 21. **B.** Imagen radiográfica posendodóntica.

A

B

Fig. 56-31. A. Preparación del remanente dentario. **B.** Imagen del trépano Nº 1 al comenzar la desobturación del canal radicular.

se limpia y descontamina el canal radicular (fig. 56-28B). Posteriormente se realiza la preparación del canal y del apoyo axial con trépano y avellanador (fig. 56-28C).

Con el conducto debidamente desobturado y descontaminado se le da paso a la técnica adhesiva, comenzando por la colocación del grabado ácido, lavando, secando y colocando el adhesivo, preferentemente de curado dual (fig. 56-29A).

Una vez polimerizado el adhesivo se procede al cementado y asentamiento del poste (fig. 56-29B) y fotopolimerización del material de construcción del muñón (fig. 56-29 C y D).



A

B

C

Fig. 56-32. A. Analogía entre la fresa preformadora y el poste de zirconio. **B.** Labrado del canal radicular con fresa preformadora. **C.** Radiografía de control posdesobturación.

A

B

Fig. 56-33. A. Control de adaptación, ajuste y longitud coronaria. **B.** Corte del poste de zirconio con piedras de diamante e irrigación.

Fig. 56-34. Arrastre del poste preformado con impresión en un tiempo con silicona por adición.

A

B

Fig. 56-35. A. Modelo de trabajo confeccionado en el laboratorio y muñón coronario con porcelana Empress. **B.** Imagen de la unión del poste de zirconio con la porcelana Empress del muñón.

A

B

Fig. 56-36. A. Grabado ácido del remanente dentario. **B.** Lavado profuso del ácido fosfórico.

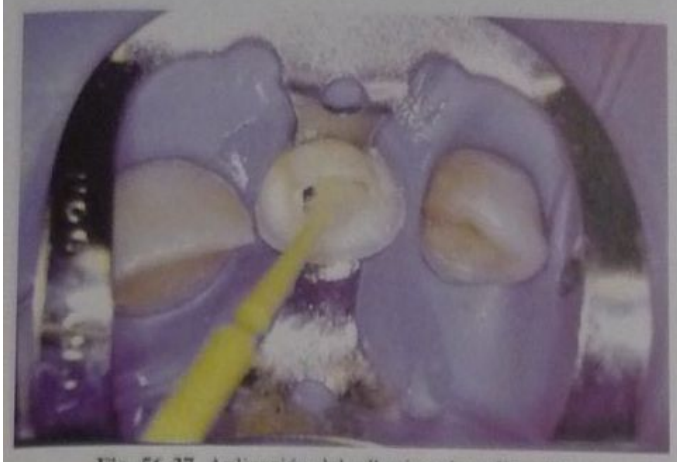

Fig. 56-37. Aplicación del adhesivo sin polimerizar.

Fig. 56-38. Imagen del cementado del poste preformado con cemento resinoso dual y fotopolimerizado.

A

B

Fig. 56-39. A. Posoperatorio clínico. **B.** Posoperatorio radiográfico.

Una alternativa estética de estos postes preformados son los postes de zirconio combinados con porcelana Empress, que permite lograr traslucidez al utilizar corona de porcelana pura. La técnica se detalla en las figuras 56-30 a 56-39.

BIBLIOGRAFÍA

Alonso A, Albertini J, Bechelli A. Prostodoncia clínica integral. Oclusión y diagnóstico protético. Buenos Aires: Editorial Médica Panamericana; 1999.

Basrani E y col. Endodoncia integrada. Caracas: Ed. Actualidades Médico-Odontológicas Latinoamericanas; 1999.

Lang NP, Siegrist Guldener BE. Atlas de prótesis fija y puentes. Barcelona: Ed. Masson Salvat; 1995.

Macchi RL. Fundamentos para el estudio de los materiales dentales. Buenos Aires: Editorial Médica Panamericana; 1988.

Okeson JP. Tratamiento de oclusión y afecciones temporomandibulares. 4ª Edición. Madrid: Ed. Harcourt Brace; 1999.

Shillingburg HT (h.) y col. Fundamentos esenciales en prótesis fija. 3ª edición. Barcelona: Ed. Quintessence; 2000.

Thayer K. Prótesis fija. 1ª edición. Buenos Aires: Ed. Mundi; 1982.

57

Evaluación de restauraciones

Fernando Maravankin

INTRODUCCIÓN

El juicio y la decisión de hacer son actividades intelectuales que forman parte del trabajo de quienes se desempeñan en las profesiones del área de salud. En ciertos casos la presencia de dolor simplifica la toma de una postura y el arribo a una fase de tratamiento, mientras que en otros algunos síntomas y signos pueden estar ausentes y dificultar la determinación con respecto a que si lo que es objeto de examen debe o no tratarse. Osborne (1998) menciona en un editorial referido a salud que muchas terapias tienen relación con la muerte. En la odontología la muerte es la pérdida del diente, un verdadero problema; la pérdida de un diente no es forma de tratar la vida.

El estado de salud se condice con una amplia gama de situaciones que bordean lo patológico, y los profesionales del área deben estar lo suficientemente entrenados como para poder distinguir qué, cuándo y cómo deben llevarse adelante las incursiones preventivas o definir el momento de intervenir en forma conveniente. Hay oportunidades en que los odontólogos se enfrentan a decisiones que no son "blanco o negro", sino que se encuentran en lo que puede llamarse "la zona gris", y la posición que se asuma no brinda absolutas garantías de éxito. Malposiciones dentarias por falta de espacio para un correcto alineamiento o terceros molares impactados o gingivitis no causan por sí mismas dolor o sufrimiento; en estos casos se considera comprometido a futuro el estado de salud y la medida de tratamiento, una incursión preventiva. Por supuesto, todas las decisiones de actuar no son beneficiosas y de su aplicación pueden surgir contratiempos no deseados. Tomando los ejemplos citados con anterioridad puede arribarse a conflictos que van desde los trastornos oclusales con repercusiones en la articulación temporomandibular, las parestesias por lesiones en los nervios, hasta simplemente un posoperatorio con dolor, inexistente en el momento de proponer, decidir y realizar la intervención.

Usualmente los odontólogos continúan trabajando aisladamente a diferencia de los médicos, quienes se desempeñan sobre todo en organizaciones hospitalarias, en las cuales es habitual y hasta imprescindible interrelacionarse con todas las especialidades. Ese modo de trabajo casi ermitaño de la odontología no favorece la incorporación de tendencias o tecnologías; las unidades académicas (escuelas de odontología, centros de investigación) y las fuentes de difusión (las mismas escuelas o centros, los congresos, las publicaciones) promueven asimismo situaciones bidireccionales. Por un lado, difunden los avances y lanzan los cambios y, por otro, muestran la gratificación instantánea que puede obtenerse a partir de la realización de restauraciones de excelencia. Ese tipo de mensaje, que se ha diseminado durante años, resta fuerza a las conductas de ínfimos niveles de invasión como la observación, el sellado o la remineralización. Habiendo sido educado y entrenado un odontólogo como cirujano, no es admisible un comportamiento disímil.

En el otro extremo, la búsqueda por parte de la población de tratamientos restauradores de la estética es algo sumamente complejo de comprender cuando un considerable número de personas se somete en forma voluntaria a cirugías plásticas, riesgosas en algunos casos. Un estudio realizado por Reich (1982) muestra que en el área dental, sobre pacientes sometidos a implantes oseointegrados, un 44% lo efectuaron para mejorar su autoconfianza y un 30% para mejorar su aspecto. En ortodoncia, muchos de los padres consideran que el tratamiento ortodóntico redundará en una mejoría estética que facilitará la inserción social y la autoestima de sus hijos.

Davis y col. (1998) comunican que en un grupo de 17 pacientes insatisfechos por su apariencia dental y analizados psicológicamente mediante baterías de tests en forma previa, posterior y a los seis meses del tratamiento, en comparación con un grupo de 27 pacientes sin conflictos con sus apariencias dentales y evaluados en los mismos períodos, mostraron diferencias significativas en los tests relacionados con la estima de sus cuerpos, lo que concluye que ciertos tratamientos estéticos en odontología tienen un efecto positivo en la autoestima.

Debido a esto, con frecuencia los pacientes comienzan tratamientos orientados exclusivamente a verse mejor, sin comprender que a lo largo del tiempo los materiales sufren degradaciones que los alejan del objetivo primario requerido, con la subsiguiente exposición a repeticiones, que redundarán en restauraciones mayores y dientes mucho más frágiles.

EVALUACIÓN DE RESTAURACIONES

La calificación cualitativa de las restauraciones ha sido siempre un territorio sumamente confuso por tratarse del resultado de un servicio profesional, aun cuando la calidad de éste debiera ser mensurable. En otras áreas de servicios la calidad puede calificarse a través del análisis de las diferentes estaciones que ha debido atravesarse para arribar al final y su impacto sobre los usuarios a través de encuestas. En lo que nos ocupa esto es altamente improbable de realizar, pues tratándose de un servicio no normatizado, es decir, un servicio realizado sobre una parte de un persona, con características únicas y como producto de un análisis de factores individuales, se torna difícil la tarea de recoger información estandarizada de la génesis de éste; en cuanto a los resultados, los clientes, en este caso denominados *pacientes*, no tienen la formación requerida para evaluar en profundidad la calidad del servicio prestado más allá de posiciones como la forma en que han sido tratados, la presencia de dolor luego de la práctica o su satisfacción personal con el resultado obtenido.

Durante su formación académica, los alumnos son estimulados en forma permanente para obtener la excelencia en cada una de las fases de tratamiento; las restauraciones no están lejos de esto y es probable que cada uno de los millones de odontólogos que se desempeñan hoy en día en el mundo, aun los docentes y los catedráticos, no tengan bien en claro cuál es la excelencia de una restauración, sino que cada uno de sus trabajos es una muestra más en la búsqueda del ideal (Boyd, 1989). Es altamente probable que al tratar una restauración realizada por otro médico clínico o tal vez por él mismo, un odontólogo se enfrente a ese intento de lograr el ideal, a lo que se suma la inexorable huella del paso del tiempo. El diente restaurado que está frente a sus ojos ya no es lo que se suponía que debía ser de acuerdo con el concepto de "ideal" que cada uno tuviera, y es así que a menudo las restauraciones son reemplazadas no solo por fallas comprobables sino llanamente por no adaptarse a una imagen idealizada. Las mismas dificultades que se presentan al observar un surco con un cambio de color y de pronóstico dudoso es probable que se presenten al enfrentar un diente portador de una restauración realizada tiempo atrás.

Otro aspecto remarcable lo constituye el hecho de que los resultados de las experiencias clínicas, en las que la selección de pacientes es cuidadosa o responde a determinados requisitos, los operadores entrenados y generalmente integrantes del staff de un servicio especializado o docentes universitarios experimentados y las técnicas de preparación y restauración académicamente ejecutadas, difícilmente se puedan correlacionar con la práctica diaria de un odontólogo general, que muchas veces no dispone siquiera del tiempo para realizar la tarea.

En el Segundo Foro Nacional de la Asociación Civil Argentina de Auditoría Odontológica Martos (1997) se remite al diccionario de la Real Academia Española para definir la calidad como "conjunto de cualidades que constituye la manera de ser de una persona o cosa". En el mismo Foro, Anzaldi (1997) resume la definición de la OMS acerca de la calidad de la asistencia sanitaria como el "logro de la seguridad en la calidad de las prestaciones brindadas con el mínimo de riesgo y la máxima satisfacción del paciente".

Siendo la calidad una cualidad de un objeto o servicio pueden adjudicársele varias acepciones como "grado de excelencia o superioridad", "totalidad de funciones del producto o servicio que satisfacen necesidades específicas", "aptitud para el uso, ausencia de defectos, imperfecciones", etc. (Lombardo, 2001).

Existe hoy una tendencia a la llamada Calidad Total o bien Cero Defecto, en la que también se ponderan situaciones como el costo del servicio; de acuerdo con esta modalidad la eliminación de un defecto (caries u otra alteración) es tanto más rápida y económica cuanto más próximo se está del momento en que se ha detectado.

En odontología restauradora esto presume la contemplación de los costos de generación de la fase diagnóstica, la operacional propiamente dicha y la de control mediato e inmediato. La eficiencia del servicio puede evaluarse como de cero defecto en tanto y en cuanto no necesite repetírselo por razones inherentes tanto a la línea de generación del servicio como a su mantenimiento por parte del usuario.

Pueden establecerse un mínimo de requisitos para que el producto terminado sea considerado aceptable. Los odontólogos conocen estos requerimientos aun cuando no los identifiquen como tales. Ellos son:

- Estado de superficie de la restauración
- Forma anatómica y oclusión
- Integridad marginal
- Color

LONGEVIDAD DE LAS RESTAURACIONES

Ante la pregunta de cuánto dura una restauración, no puede darse una respuesta categórica, siendo como es la odontología una rama de las ciencias médicas y que su predictibilidad se ve altamente influida por variables que escapan al control de los actores. En forma pragmática se puede suponer que el tiempo de duración de una restauración es el intervalo transcurrido desde el momento de su confección hasta su fracaso (Macchi, 2001). Uno de los motivos por los que ésta puede fracasar es la presencia de caries, cuyo principal problema de diagnóstico en estos dientes es que la lesión en las paredes es muy difícil de detectar hasta tanto el color de los tejidos dentarios esté francamente alterado o se produzca una fractura del diente o que la restauración deje una cavidad (Kidd, 1989).

Esto, que descrito presupone una relativa sencillez, en el momento de evaluar una restauración, adquiere cierto compromiso ético debido a que la decisión que conduce a juzgar como fracasada la restauración involucra los mismos riesgos que la decisión de realizarla. Una decisión inoportuna puede derivar en consecuencias mayores para la salud del paciente. Cuestiones relacionadas con el costo y el financiamiento de los servicios que de ello emerjan deben también considerarse, sea que estén a cargo del paciente o que deban ser abonados por terceros (organismos de financiamiento gubernamentales, seguridad social o servicios privados organizados empresarialmente) (Bello, 2001).

Siguiendo a Mjör puede aseverarse que el costo de las restauraciones odontológicas se fundamenta en dos factores: el costo del tiempo de inserción que contempla el tiempo que lleva construir la restauración/el material/el equipamiento/el laboratorio y la amortización del consultorio (costo inicial) y el tiempo que la restauración permanece en funciones (longevidad).

Tomando como 1x el costo de una restauración de amalgama que ocupa una superficie, la misma restauración realizada en resinas compuestas cuesta 1,5x, y es de 6,3x el costo de una incrustación. Si la comparación se realiza considerando restauraciones compuestas o complejas, la relación se ubica en 1:1,8x y 1:6,3x, respectivamente. En la Argentina, tomando como referencia los valores promedio que asignan las organizaciones de medicina prepaga a las mismas prácticas, las proporciones serían, considerando la amalgama como 1x, 1:1,3 para las resinas y 1:7,2 para las restauraciones rígidas.

Desde hace años la odontología ha confiado en que las restauraciones rígidas tienen una supervivencia mayor que las restauraciones plásticas. Entre las restauraciones rígidas, las realizadas con metales nobles tienen un comportamiento superior al de las confeccionadas con metales no nobles; mientras que las cerámicas permanecerán prestando servicio por más tiempo si son de baja fusión y se encuentran fijadas mediante protocolos adhesivos al diente. En la literatura dental esto puede verificarse en una gran cantidad de publicaciones (Mjör, 1992).

Entre las restauraciones plásticas la amalgama, con más de ciento treinta años de servicio a la profesión odontológica, es uno de los materiales más estudiados y del que mayor información se tiene. Roulet (1997), considerando los beneficios y desventajas de las alternativas restauradoras con materiales estéticos para reemplazar a las amalgamas, manifiesta que si bien los estudios de longevidad de éstas muestran más de veinte años de servicio con una tasa de fracaso que oscila entre el 0,3 y el 6,9%, los composites posteriores, que se encuentran aproximadamente en el mismo rango (0,5-6,6%), tienen una supervivencia menor, que ronda como máximo los 10 años y demandan procedimientos más complejos y mayor tiempo en su construcción. Si se consideran las incrustaciones estéticas con el mismo objetivo, la longevidad desciende a un promedio de seis años, con una tasa de fracasos ligeramente menor, 0,6-5%, y un costo considerablemente más elevado.

Las resinas, los compómeros, los ionómeros y los giómeros, así como las técnicas mínimamente invasivas o las nuevas técnicas de restauraciones atraumáticas (ART) (Phatumvanit y col., 1996; Frencken y col., 1998), cuentan en su haber con tiempos de supervivencia y servicio variables más que por su corto tiempo de presencia en el arsenal restaurador, en comparación con las amalgamas, por el constante cambio de la formulación de los productos. Es posible que en el momento en que se publiquen los resultados de evaluación a distancia de restauraciones con ciertos materiales la marca comercial ya no exista disponible como tal. La constante evolución y reformulación de estos, podríamos llamarlos, nuevos materiales restauradores y la modificación consiguiente de sus técnicas de aplicación determinan que gran cantidad de estudios longitudinales con ellos solo sean suficientes para brindar una idea sobre el genérico (cuadro 57-1).

En el momento de concluir una restauración, el mismo actor es capaz de calificar su producto de acuerdo con estos parámetros y, en algunas situaciones, llegar a predecir con aproximación el tiempo que prestará servicio al usuario.

El traslado de los requisitos o parámetros iniciales aplicándolos a restauraciones ya confeccionadas puede establecer algún tipo de normas para la evaluación, aun cuando el evaluador no cuente con los fundamentos diagnósticos que condujeron a realizar el tratamiento, como sucede en la práctica cotidiana.

FORMAS Y MÉTODOS DE RECOLECCIÓN DE DATOS. CRITERIOS DE EVALUACIÓN

Como se ha mencionado, el hecho de que las restauraciones odontológicas sean producto de un servicio realizado por seres humanos, sobre seres humanos y categorizadas por seres humanos las transforma en objetos altísimamente complejos de evaluar.

Esta cadena de individuos puede dar lugar a varios puntos de dispersión; algunos se hallarán en el primer eslabón: es el caso del profesional que la restauración ha llevado adelante y que por diversas razones puede haber omitido o ignorado determinados índices que redundarían en un mejor servicio de la práctica. Luego puede darse la circunstancia en la que si bien el efector ha cumplido de manera satisfactoria con lo concerniente a su intervención, es el segundo individuo, el paciente, quien no ha observado las recomendaciones profesionales orienta-

Cuadro 57-1. *Valores mínimos y máximos de duración (rango, %) y promedios de valores anuales de fractura (%) en un estudio de literatura relevante, subdividido por estudios longitudinales y cruzados (*)*

Tipo de restauración	*Todos (rango)*	*Promedio de falla anual (%)*		
		Todos (rango)	*Estudios longitudinales (promedio)*	*Estudios cruzados (promedio)*
RESTAURACIONES CON AMALGAMA	0-7	3,3	1,1	3,7
COMPOSITES POSTERIORES DIRECTOS	0-9	2,2	2,1	3,3
RESTAURACIONES CON IONÓMEROS	1,4-14,4	7,7	7,7	–
INLAY / ONLAY DE COMPOSITES	0-11,8	2,0	2,3	0,6
INLAY / ONLAY DE CERÁMICA	0-7,5	1,6	1,3	3,2
INLAY / ONLAY DE CAD-CAM	0-4,4	1,1	1,1	–
INLAY / ONLAY DE ORO	0-5,9	1,2	1,0	1,3

(*) Aun cuando es problemático comparar directamente diferentes estudios de diferentes autores y considerando todas las limitaciones, puede observarse una tendencia.
Tomado de Hickel y Manhart, J Adhesive Dent; (3)1:46.

das hacia el mantenimiento de la restauración. Finalmente, es posible encontrarse con un tercer nivel de interpretación, el del evaluador que usualmente no cuenta, como se ha referido en forma oportuna, con los datos que condujeron a la decisión primaria de restaurar y que, aun cuando se encuentre frente al estado actual del conjunto diente/restauración, carece de información vital para poder realizar un juicio de valor, ya que es relativamente simple establecer los parámetros extremos (inaceptable-perfecto), pero es una tarea muy ardua el decidir estadios intermedios orientados hacia la construcción de índices de supervivencia de restauraciones.

Los diseños experimentales no siempre son consistentes y en algunas oportunidades dejan traslucir la intencionalidad en procura de demostrar una determinada tendencia o particularidad. Hofer y Lutz (2002) muestran la dificultad que existe en el momento de interpretar los resultados de ensayos clínicos que no tienen premisas sólidas o estándares objetivos, ya que sobre 45 estudios clínicos a largo plazo ninguno mostró una calidad de reproducción satisfactoria en el área del diseño correspondiente a materiales y métodos.

Criterios de evaluación (Galante, Spais, 1988)

Las investigaciones clínicas que analizan el comportamiento de las restauraciones tienen por objeto evaluar comparativamente las distintas composiciones, los sistemas de aleaciones y las técnicas restauradoras.

Estas investigaciones se encuadran dentro de ciertos principios para responder a las exigencias de la investigación científica moderna. Uno de estos principios señala la importancia de la relación paciente-operador-evaluador, como también la determinación de materiales y técnicas por emplear.

Paciente-operador-evaluador

Los pacientes deben constituir una muestra de la población en general que considere los siguientes factores: nivel socioeconómico, hábitos higiénicos y alimentarios, nivel educativo y cultural, posibilidad de respuesta a las citas para control, etcétera.

Además de conformar un número estadísticamente representativo, debe permitir la aplicación a un mismo paciente de todas las variables en estudio.

Los profesionales operadores deben ser entrenados para uniformar las conductas requeridas para las distintas situaciones clínicas y para lograr el mejor rendimiento de las técnicas y de los materiales empleados.

De la misma manera, quienes evalúan las restauraciones deben seguir criterios con los parámetros comparativos preestablecidos. Por ejemplo, algunos de los aspectos más importantes de las restauraciones de amalgama son la fractura de la restauración, la integridad marginal, la textura superficial –corrosión–, el mantenimiento de la forma –pérdida de contacto proximal u oclusal–, la recidiva de caries, el cambio de color de los tejidos subyacentes, etc., que deben seleccionarse en forma previa para su evaluación.

Materiales

El conocimiento de los materiales que se utilizan, preestablecidas todas sus propiedades, permitirá determinar diferencias significativas en el resultado clínico o no.

Técnicas

La uniformidad de las técnicas utilizadas, previa elección de la correspondiente a cada material, permitirá destacar sus propiedades óptimas.

Sistemas de evaluación

Numerosos sistemas de evaluación, sean directos o indirectos, se han desarrollado para determinar el grado de éxito o fracaso de una restauración de amalgama.

Tanto en el sistema de evaluación directo como en el indirecto, los materiales restauradores pueden clasificarse en categorías diferentes comparándolos con un juego estandarizado. De esta manera es posible agrupar desde el punto de vista cualitativo a las que presentan características semejantes relativas al desempeño clínico.

Sistema directo: pueden clasificarse en cuatro grupos o categorías: muy bueno, bueno, regular y malo.

Sistemas indirectos: más recientes, aportan un mayor potencial de selectividad y posibilitan una mejor determinación. Se establecen 10 categorías.

Una segunda clasificación consiste en ordenar las restauraciones de la mejor a la peor en una misma boca (*clinical ranking*), lo que se denomina *escala lineal de posi-*

ciones, limitando a seis el número de restauraciones evaluables en cada paciente. También permite elaborar la clasificación general de toda una evaluación (*total ranking*) (cuadro 57-2).

Cuadro 57-2. *Sistemas de evaluación*

Sistemas	Directo	Visual	Métodos
	Indirecto	Fotográfico Modelos Réplicas	
Clasificación	Categorías (*clinical ranking*)		
	Escala lineal (*clinical ranking*)		

Métodos de evaluación

Al realizar una evaluación clínica se consideran todos los factores que por los medios clínicos y las técnicas especializadas permiten observar los cambios que sufren las piezas dentarias tratadas para obtener resultados demostrables estadísticamente.

A partir de este concepto es que se han ideado técnicas que permiten conocer diversos aspectos de las modificaciones que sufre una restauración en el medio bucal y a través del tiempo.

Se han desarrollado diversos métodos para evaluar la integridad marginal como característica predominante para determinar el éxito o el fracaso en las restauraciones.

El sistema directo emplea el método visual; Cvar y Ryge, del Departamento de Salud Pública de San Francisco, Estados Unidos, elaboraron un protocolo para poder analizar y juzgar distintas características de las restauraciones mediante un sistema directo de decisión bipolar (Servicio de Salud Pública de los Estados Unidos).

Utilizando solo espejos sin aumento y explorador estos autores observan por visión directa y clasifican las restauraciones en cuatro categorías, que denominan según las palabras del Código Internacional de Aeronáutica Civil, adoptado por la Convención de Ginebra. A: Alfa, sin fractura marginal; B: Bravo, con fractura marginal; C: Charlie, con fractura marginal que llega a dentina, y D: Delta, fractura parcial o pérdida total de la restauración. Estos mismos rangos han sido actualizados por la CDA (California Dental Association), que los reemplaza por R (Romeo), S (Sierra), T (tango) y V (Víctor), respectivamente (cuadro 57-3).

A y B (R y S) se consideran aceptables, no así C y D (T y V), que deben reemplazarse; C (T), por razones preventivas y D (V), por producir daños a los tejidos subyacentes.

Este método permite no solo evaluar las restauraciones sino también determinar el criterio a seguir según la gravedad y la urgencia del caso.

Mediante el empleo del método visual se pueden clasificar cualitativamente las amalgamas de la mejor a la peor, en orden numérico; escala lineal de posiciones.

Los inconvenientes más frecuentes que presenta el método visual son la repetición de citas –varios profesionales efectúan el examen clínico en forma independiente y si las conclusiones a las que arriban los evaluadores no fueran coincidentes, todo el proceso se debe repetir en un plazo perentorio–; la imposibilidad de archivar la información –observación– para ser comparada con el tiempo; la limitación de categorías y la dificultad de utilizar pruebas estadísticas para analizar los resultados.

En el sistema indirecto se emplean los métodos fotográfico, de los modelos y de las réplicas.

Método fotográfico: se basa en la toma de fotografías de las restauraciones y la realización de copias en blanco y negro. Este método permite la clasificación por categorías comparándolas con un juego de fotografías estandarizado que presenta distintos grados de alteración marginal y, además, el ordenamiento en escala lineal.

Cuadro 57-3. *Sistema de evaluación de las restauraciones de la CDA (California Dental Association)*

Rating	*Descripción operativa*
Satisfactorio	
Rango de excelencia **Código R** (Romeo)	La restauración es de calidad satisfactoria y se espera que proteja el diente y los tejidos circundantes
Rango de aceptabilidad **Código S** (sierra)	La restauración es de calidad aceptable pero exhibe una o más características que la desvían de la condición ideal
Inaceptable	
Reemplazo o corrección por prevención **Código T** (tango)	La restauración no es de calidad aceptable. Es probable que en el futuro ocurra algún tipo de daño en el diente o los tejidos que lo rodean
Situación de reemplazo inmediato **Código V** (Víctor)	La restauración no es de calidad aceptable. El daño al diente o los tejidos circundantes se encuentra en progreso o establecido

Tomado y modificado de Anusavice (1989).

En este método desaparece la limitación del número de restauraciones –seis– en un mismo paciente ya que la facilidad de comparación es mayor y posee las siguientes ventajas: 1) permite el archivo para continuidad de estudios a largo plazo, 2) permite el intercambio de opiniones entre los evaluadores –sin la presencia del paciente– ante discrepancias en ellas, 3) permite la ampliación de copias que facilita el examen y su evaluación más precisa.

Entre los inconvenientes de ese método surgen la necesidad de equipo apropiado y del tiempo para las tomas de fotografías, su elaboración y evaluación posterior. Como ventaja adicional permite el empleo de pruebas estadísticas más exigentes que posibilitan mayor exactitud en la información, como en el método estereofotogramético.

Método de los modelos: se evalúan las restauraciones mediante impresiones en el material elástico y la obtención de modelos. Por observación visual directa de los modelos de yeso y su comparación con un juego estandarizado que muestra un incremento de deterioro marginal de 100 en 100 micrones se realiza la categorización (Taylor y col., 1984).

La evaluación de los modelos es más exacta que la evaluación clínica directa porque la repetición de ésta no mejora los resultados, ni aun con el entrenamiento previo, la experiencia clínica de los evaluadores.

Método de las réplicas: otro método muy útil para detectar el grado de fractura marginal es el que emplea la técnica de réplica (Jorgensen y col., 1979). El método consiste en la toma de una impresión con un material elástico y la obtención del positivo mediante una resina epóxica (Stycast 1266 de Emerson y Cummings, Epoxy Die Material de Dentsply International Inc., o Araldit CW 2215 – Ciba Geigy). Esta réplica se baña en oro y se observa en el microscopio electrónico de barrido con aumentos por debajo de 1000 ×. Este método permite estudiar in vivo la morfología de la superficie de la amalgama.

La modificación de esta técnica por Marker y col. (1984) permite observar in vitro la corrosión superficial de la amalgama a los 2000 × y es posible ver en la réplica partículas de Cu_6Sn_5 identificables a los 5000 ×. Esta técnica permite además su extensión para el estudio de los cambios fisicoquímicos de la superficie de los materiales de restauración.

Las formas y los métodos de recolección de datos constituyen la fase del estudio clínico en el que se recogen indicadores de rendimiento (a ojo desnudo, por inspección táctil, por fotografías o a través de impresiones y modelos observados con instrumentos de magnificación), en el intento de categorizar las diferentes características para luego analizar los resultados mediante algún método de análisis estadístico y establecer conclusiones orientadas a comprender el comportamiento clínico en ciertas condiciones, de determinadas conductas, técnicas restauradoras, materiales dentales y/o sus oportunidades de uso.

El sistema de evaluación de calidad empleado por la Asociación Dental de California, desarrollado por Gunar Ryge (1980) se emplea en forma casi universal para establecer criterios preventivos o restauradores y es útil incluso como método de autoevaluación. Al estar desarrollado fundamentalmente sobre restauraciones de amalgamas, algunos estudios lo toman como punto de partida, para luego incorporar modificaciones de acuerdo con las necesidades, ampliando el área de interés por la línea de investigación que se encuentre en desarrollo (cuadros 57-3 y 57-4).

EVALUACIÓN Y PERFORMANCE CLÍNICA DE LAS RESTAURACIONES

Restauraciones directas en dientes anteriores (figs. 57-1 a 57-5)

Los dientes del sector anterior se han visto altamente beneficiados por las técnicas y los materiales que fundamentan su aplicación en la adhesión a los tejidos dentarios. Hasta su aparición y actual desarrollo, gran número de defectos de forma o color (enanismo, conoidismo, fluorosis, pigmentaciones por tetraciclinas, amelogénesis o dentinogénesis imperfectas, porfiria) o cualquier lesión medianamente compleja terminaba, de manera irremediable, en un gran sacrificio de tejido para que el problema pudiese resolverse recomponiendo la resistencia o la estética perdida.

Las resinas compuestas, en un principio, el desarrollo de los ionómeros y su modificación por la incorporación de resinas o, más recientemente, los compómeros han permitido restaurar estos dientes sin el gran sacrificio de tejidos sanos que proponía la odontología convencional. No obstante este avance, los materiales distan de ser ideales ya que el promedio de longevidad de una restauración de resina compuesta de clase III es de 7 años y las de clase V, de cerca de 5 años.

McCoy y col. (1998), en una experiencia clínica que incluyó la aplicación de tres marcas de resinas compuestas y sus correspondientes sistemas adhesivos en lesiones de clase V a las que no se les practicó ningún tipo de retención mecánica, confeccionaron 126 restauraciones en 69 pacientes, y al cabo de tres años no registraron dife-

Fig. 57-1. A. Caries en 1.1 y 2.1. **B.** Restauración con composites híbridos y sistemas adhesivos. **C.** Control a 10 años.

Cuadro 57-4. *Criterios de Ryge (métodos directos) y criterios clínicos para resinas de Eriksen (métodos indirectos)*

Métodos directos (Ryge)							*Métodos indirectos (Eriksen)*		
ADAPTACIÓN MARGINAL	A	No penetra la sonda					ADAPTACIÓN MARGINAL	SEM en réplica sobre modelos	
	B	No hay dentina expuesta						Análisis por fotografías	
	C	Sin fracturas o pérdidas						Explorador + guías metálicas	
	D	Fracturas o pérdidas							
FORMA ANATÓMICA	A	Sin fallas en la forma		R			FORMA ANATÓMICA	Desgaste oclusal	Impresiones
	B	Con fallas sin exposición	Satisfactorio	S	SUCO	Ligeramente infracontorneada		Rugosidad superficial	Perfilometría sobre modelos
					SOC	Contorno oclusal no continuo			
					SOH	Altura oclusal reducida localmente			
					SMR	Rebordes marginales infracontorneados			
					SCO	Contactos ligeramente abiertos			
					SFA	Aplanamiento bucal			
					SLG	Aplanamiento lingual			
					SPX	Contorno cervical interproximal ligeramente infracontorneado			
					SOCO	Restauración ligeramente sobrecontorneada pasible de ser remodelada			
	C	Con dentina o base expuesta	No satisfactorio	T	TUCO	Restauración infracontorneada			
					TDE	Dentina o base expuesta			
					TOC	Oclusión afectada			
					TCO	Contactos ausentes			
					TPX	Infracontorneado cervical con daños			

(Continúa)

Cuadro 57-4. *Criterios de Ryge (métodos directos) y criterios clínicos para resinas de Eriksen (métodos indirectos) (Cont.)*

Métodos directos (Ryge)							*Métodos indirectos (Eriksen)*	
					TOCO	Restauración sobrecontorneada		
					TOV	Restauración ausente		
				V	**VMIS**	Restauración perdida		
					VTO	Oclusión traumática		
					VPN	Dolor en diente o tejidos adyacentes por causa de la restauración		
CARIES	**A**	Sin caries					CARIES	Rx (si el material lo permite)
	B	Con caries						
COLOR	**H**	Restauración metálica						
	O	Restauración estética					COLOR	Fotografías
	A	Restauración estética sin desarmonías						
	B	Desarmonía aceptable	Satisfactorio	**R**			ALTERACIÓN DEL COLOR MARGINAL	Fotografías
	C	Desarmonía inaceptable	No satisfactorio	**S**	**SRO**	Ligeramente rugoso (puede recuperarse)		
					SMM	Desarmonía de color dentro del rango del diente		
				T	**TPIT**	Superficie fuertemente rugosa (irrecuperable)		
					TMM	Desarmonía de color fuera del rango del diente		
				V	**VSF**	Superficie fracturada		
					VFK	Superficie descamada		
					VUN	Estéticamente inaceptable		

A

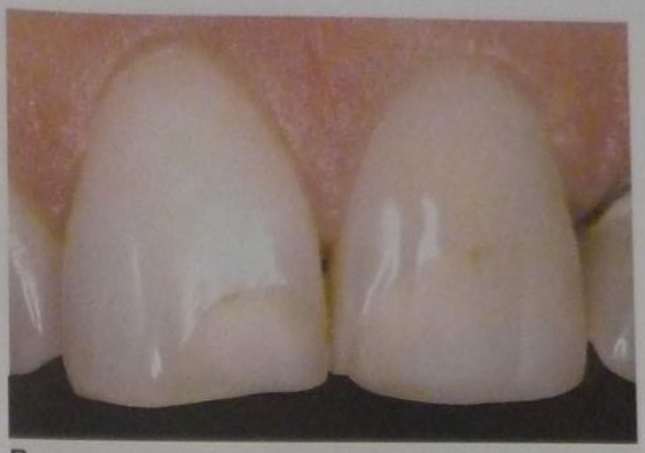

B

Fig. 57-2. A. Fractura por traumatismo de 1.1, 2.1 y 2.2. En el momento de seleccionar una resina compuesta que deberá someterse a una exigencia mecánica y al mismo tiempo cumplir con una exigencia estética aceptable, las resinas híbridas universales son una excelente alternativa. Aun cuando su rendimiento estético no sea de alto cumplimiento, su contenido cerámico y tamaño promedio de partículas permiten un rendimiento clínico superior. **B.** Posoperatorio a 11 años.

rencias significativas en los desempeños clínicos de tres marcas de resinas, para concluir que de acuerdo con la tasa de supervivencia (69 a 85%) cabría esperar un tiempo de supervivencia de 7 a 10 años en el caso de este tipo de restauraciones.

Tyas (1998) informa sobre el desempeño clínico de los compómeros sobre 41 lesiones gingivales que no recibieron acondicionamiento ácido y menciona que al cabo de un año se produjo la pérdida de una restauración y otras ocho se encontraban con defectos marginales por alteración del color.

Los fracasos no deben imputarse al circuito de actores por el proceso en sí. Hay oportunidades en las cuales algunos de los instrumentos empleados son causa de alguna falla sin que el efector esté advertido. Éste es el caso de las unidades de polimerización por luz halógena. Miyazaki y col. (1998) comunican en un estudio realizado en Tokio sobre 105 consultorios privados que la intensidad de las unidades de polimerización empleadas fue inferior a la requerida para un óptimo curado de los materiales fotoactivados. Los problemas se identificaron en sus partes constitutivas, fibras ópticas o guías de luz, filtros o bulbos halógenos.

Brackett y col. (1999) informan el resultado del comportamiento a un año de restauraciones de lesiones no cariosas del tercio cervical realizadas con una resina modificada por poliácidos (compómero) y un ionómero vítreo modificado por resinas. La experiencia se desarrolló sobre 31 pacientes a los cuales se les colocaron 34 pares de restauraciones. La evaluación, llevada adelante de acuerdo con los criterios de Ryge modificados, condujo a una evaluación inicial de Alfa durante el control realizado a los 6 meses, para caer luego de un año a una calificación de Charlie, tanto por su retención como por la existencia de caries secundarias, aun cuando el ionómero modificado tuvo un comportamiento mejor. Desde un punto de vista crítico este estudio permite verificar que, transferida a situaciones clínicas cotidianas, la decisión de restaurar debe analizarse seriamente ya que se ha demostrado que a partir de situaciones en las que no existía infección

A

B

Fig. 57-3. El tipo de relleno, el porcentaje de éste, la formulación y la manipulación determinan en ocasiones que muchas resinas se comporten en ciertas condiciones mejor aún que los dientes, al no permitir que se adhieran pigmentos exógenos (**A**) o si algunos de sus componentes no son estables, envejecer cromáticamente de forma dispar con el diente (**B**).

Fig. 57-4. Los ionómeros vítreos convencionales, de fraguado químico, no tienen un gran desempeño estético, pero no puede dudarse de su capacidad de adhesión química ni de su capacidad para el control del entorno de la restauración por su liberación de flúor. Vista posoperatoria de restauraciones a 12 años de instaladas. Puede apreciarse la cantidad de fisuras internas de la masa restauradora y la pérdida de partes de ella.

la decisión de restaurar llevada adelante por los autores derivó en un corto período en un franco deterioro del equilibrio del ecosistema; potencialmente por la instalación de las restauraciones aun cuando los materiales empleados preconizan la liberación de flúor.

En una reciente comunicación, van Dijken (2001) refiere un estudio longitudinal en un grupo de 50 pacientes en quienes se realizaron 154 restauraciones de clase III amplias empleando tres materiales diferentes (resinas compuestas, resinas modificadas por poliácidos y ionómeros vítreos modificados por resinas). Durante seis años las restauraciones se controlaron con frecuencia anual y según los criterios de Ryge.

De las 141 restauraciones evaluadas en el sexto año, 16 fueron inaceptables y debieron reemplazarse 7 (2 fracturas, 3 caries recurrentes, 2 por color inaceptable), en tanto las otras 9 tenían discrepancia de color pero los pacientes prefirieron no cambiarlas. Si bien no existieron grandes diferencias entre los materiales evaluados, las resinas mostraron tener mayor estabilidad de color; los ionómeros, la mayor rugosidad superficial y 10 de las restauraciones evidenciaron fracturas en el área incisal relacionada con la restauración. La sensibilidad posoperatoria se mantuvo ausente en todos los casos.

A

C

B

D

Fig. 57-5. Lesiones gingivales por caries en 1.1 y 1.2. Vista preoperatoria (**A**). A título experimental, se decide realizar restauraciones con ionómeros modificados por resinas en un diente y resinas compuestas en otro. Imagen correspondiente a la preparación dentaria (**B**) y al posoperatorio inmediato (**C**). Se realizaron controles iniciales a las dos semanas, al mes, a los seis meses y luego anuales. La imagen final (**D**) corresponde al control de los seis años, donde se verifica la pérdida de la restauración de ionómero modificado por resina compuesta junto a un proceso de caries proximal. La restauración de resina compuesta, por su parte, exhibe signos de degradación marginal y de superficie.

A

B

Fig. 57-6. A y B. Restauración con amalgama dental en 46. De la inspección clínico-radiográfica no surge la necesidad de un reemplazo, aun cuando la forma anatómica y el estado de los márgenes no son satisfactorios. La oportuna remodelación de las características superficiales de la restauración la dejan en condiciones de continuar prestando un excelente servicio.

Restauraciones directas en dientes posteriores

Amalgamas (figs. 57-6 a 57-11)

Son las restauraciones con mayor historia, la que se remonta a su introducción en 1819. Desde entonces su empleo ha sido controvertido (Eley, 1997a, 1997b) y pese a ello son las más ampliamente usadas.

Una vez más es probable que sean las amalgamas las que hayan marcado un estándar. De la misma manera que durante años han servido a la profesión dental para restaurar con limitaciones, por cierto, las piezas dentarias del sector posterior afectadas por lesiones infecciosas, a la hora de evaluar restauraciones, por su constitución prácticamente uniforme y el tiempo de uso transcurrido, han tenido un comportamiento más o menos constante que ha servido para orientar, clasificar y ordenar la forma de evaluarlas (Mahler, Marantz; 1980).

Los diseños cavitarios, la terminación de paredes y ángulos cavos superficiales con una correcta angulación son detalles clave para un adecuado rendimiento clínico de estas restauraciones (Stratis, Bryant; 1998), de la misma manera que una correcta selección y manipulación del tipo de amalgama (Osborne, Philips y col., 1976).

La amalgama muestra excelente longevidad, y los estudios han revelado que sus índices de fracaso se ubican entre 0,3 y 0,6% con una vida que puede exceder los 20 años (Roulet, 1997).

Barbakow y col. (1988) determinaron que las restauraciones de amalgama podían prolongar su longevidad si se les realizaba la supervisión del proceso de envejecimiento, con el logro de una mejoría del 100% de los márgenes imperfectos de las restauraciones, que mostraron una terminación mejor que la de seis meses antes.

Aun así, durante mucho tiempo ha existido, y es probable que de alguna manera aún persista, dentro de la profesión odontológica el errado concepto de comparar las amalgamas y las resinas compuestas entre sí como materiales de opción para restauraciones en el sector posterior. El frecuente error ha conducido al desarrollo de muchas líneas de investigación, tanto en laboratorio como clínicas para mostrar, con evidencia científica, que bajo ningún punto de análisis estos materiales pueden compararse entre sí sino que, por formulación, propiedades y manipulación diferentes solo el odontólogo debe

Fig. 57-7. Diente 26 restaurado con una amalgama compleja de 7 años de preexistencia que presenta caries mesial. Una cavidad moderna, al actuar sinérgicamente con las novedosas aleaciones, permite restaurar de manera simple el molar que de otra manera debería haberse preparado para una restauración indirecta.

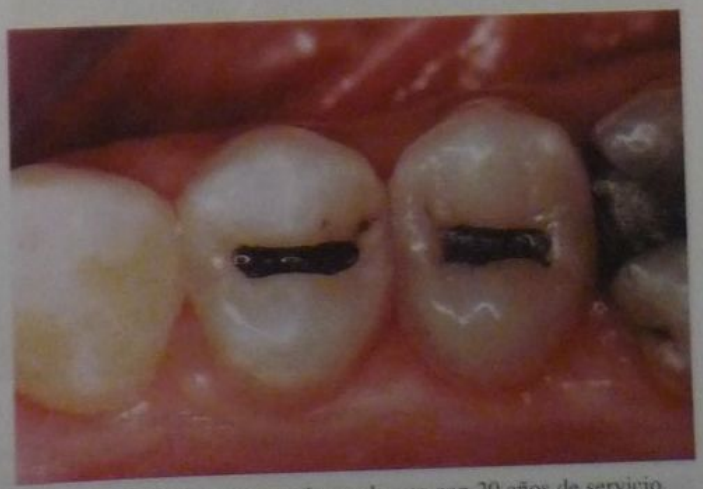

Fig. 57-8. Restauraciones de amalgama con 20 años de servicio.

A B C

Fig. 57-9. A. Restauración de amalgama fracasada en 35. **B.** Nueva restauración con amalgama. **C.** Control a los 5 años.

ser quien escoja la situación clínica de aplicación de cada uno, evitando considerarlos como similares o indistintos.

Tempranamente Welbury, Walls y McCabe (1990) demostraron, al comparar 150 pares de restauraciones convencionales de amalgamas por un lado y mínimas restauraciones de composites y selladores por otro, realizadas sobre 103 pacientes, que a lo largo de 5 años no podía verificarse ninguna diferencia, aun cuando hubieran fracasado 19 restauraciones de amalgama y 8 resinas compuestas.

Los resultados finales mostraban que las restauraciones de amalgamas presentaban algún tipo de deterioro anatómico o alteración marginal, mientras que las restauraciones mínimas con resinas compuestas y selladores exhibieron desgaste (7 restauraciones), pigmentación marginal (5 restauraciones) y necesidad de reparación del sellador de fisuras (49 restauraciones). Otro factor de comparación mostró que las amalgamas ocupaban un promedio del 25% de la superficie oclusal contra un 5% de las resinas.

Siguiendo a Roulet (1997) podría decirse que a excepción de las incrustaciones de oro, todas las otras alternativas a las amalgamas deben aplicarse bajo estrictas condiciones de técnicas adhesivas. La opción más simple, los composites, demandan un tiempo superior (2,5 veces más) en atención a la complejidad de su técnica, en com-

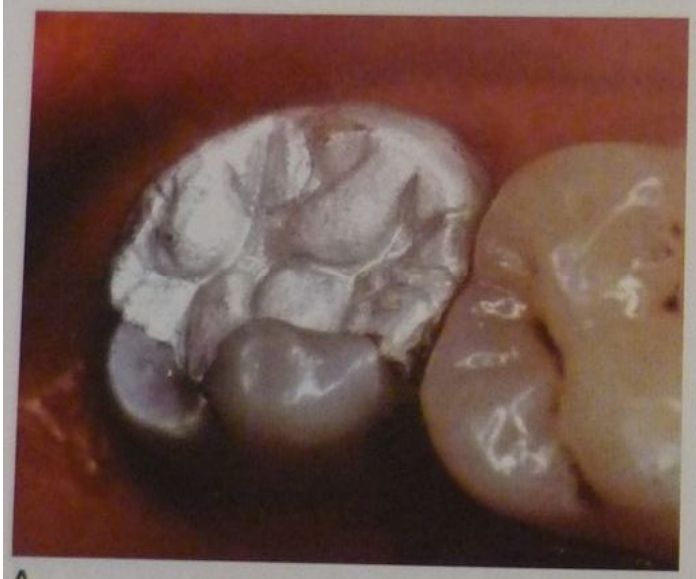

A

B

Fig. 57-10. A. Diente vital (2.7) con una amplia restauración con amalgama dental. Fotografía del día de la restauración. **B.** Control a los 12 años, donde se observan las huellas de su función oclusal en las vertientes oclusales de las cúspides.

Fig. 57-11. Restauración compleja de amalgama realizada con aleación con alto contenido de cobre. Control posoperatorio a los 8 años. Puede apreciarse una ligera corrosión en la cara oclusal así como las áreas de máxima exigencia oclusal.

Cuadro 57-5. Propiedades y características de materiales restaurativos para el sector posterior

Propiedades	*Amalgamas*	*Composites*	*Compómeros*	*Ionómeros modificados*	*Cerámicas*
Biocompatibilidad	Buena	Buena	Buena	Buena	Excelente
Sensibilidad técnica	Muy baja	Moderada a alta	Moderada a alta	Muy alta	Moderada
Longevidad promedio	10 años	7 años	Desconocida (estimada en 5 años)	Desconocida (estimada en 3-5 años)	Variable (estimada en 5 años)
Resistencia al desgaste	Excelente	Oclusal: muy buena a excelente Proximal: buena a muy buena	Escasa	Escasa	Excelente
Resistencia a la fractura	Buena	Buena	Escasa a buena	Escasa a buena	Aceptable a excelente
Autosellado	Bueno	Ninguno	Ninguno	Ninguno	Ninguno
Estética	Muy pobre	Excelente	Buena a excelente	Pobre a muy buena	Excelente
Honorarios (AMALGAMA = 1)	1	1,5	1,5	1,5	5-6

mado y modificado de Anusavice KJ, 1998.

aración con las amalgamas. Los composites directos y s indirectos, con un tiempo de vida media de 10 y 6 ños, respectivamente, podrían ser las restauraciones que ás se acerquen a ellas entre las alternativas que tienen omo base de selección la exigencia de responder al co- r del diente (cuadro 57-5).

Mjör y Qvistt (1997) informaron, luego del análisis de 35 amalgamas y 193 resinas compuestas, evaluadas an- s y luego del retiro completo y cuidadoso de la restau- ación, que las caries secundarias ubicadas a lo largo de pared gingival son las causas diagnósticas más fre- uentes para tomar como base y planificar la estrategia estauradora en los dientes restaurados.

El empleo de sistemas adhesivos en conjunción con las malgamas promueve una mejoría en lo que concierne al ellado de los túbulos dentinarios expuestos durante la reparación de la cavidad. No han podido registrarse di- erencias de sensibilidad en grupos tratados con los procedimientos convencionales o con sistemas adhesivos, según informan Browning y col. (1997) en un estudio clínico realizado sobre 60 pacientes a los que se les practicaron amalgamas de clase I y II.

Composites (figs. 57-12 a 57-14)

En la controversia de seleccionar un material para realizar restauraciones en el sector posterior, es preciso mencionar que los principios y postulados de preparaciones dentarias sustentados por G.V. Black se diseñaron para recibir materiales desprovistos de adhesión al diente. Aún más, la contemporaneidad de Black con fenómenos de caries rampantes lo llevó a diseños en los que se incluían todos los surcos y fosas, aun los no afectados, en un intento por contrarrestar la extensión de las lesiones o las caries secundarias tanto como para proveer retención y estabilidad al material empleado en la restauración.

g. 57-12. A. Lesión por caries en la confluencia de surcos de 46. **B.** Preparación dentaria conservadora. **C.** La restauración incluye la reposición el tejido perdido con una resina compuesta de alta carga y la "extensión preventiva adhesiva" con un sellador de fosas y fisuras por el resto de la ara oclusal y los surcos de las caras libres (se mantuvo la restauración con amalgama dental en la fosa vestibular por considerarse correcta).

A

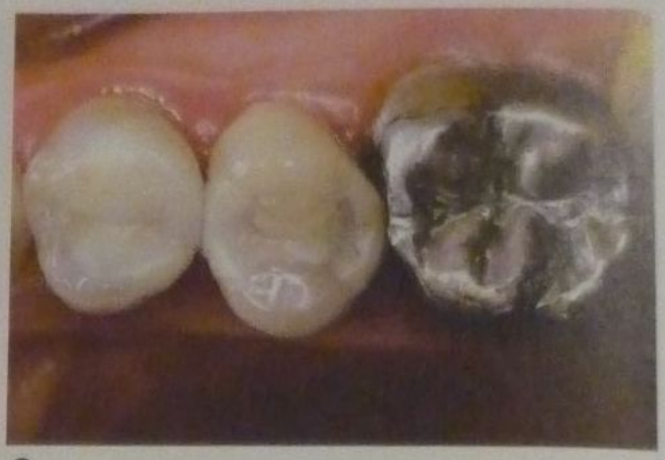

C

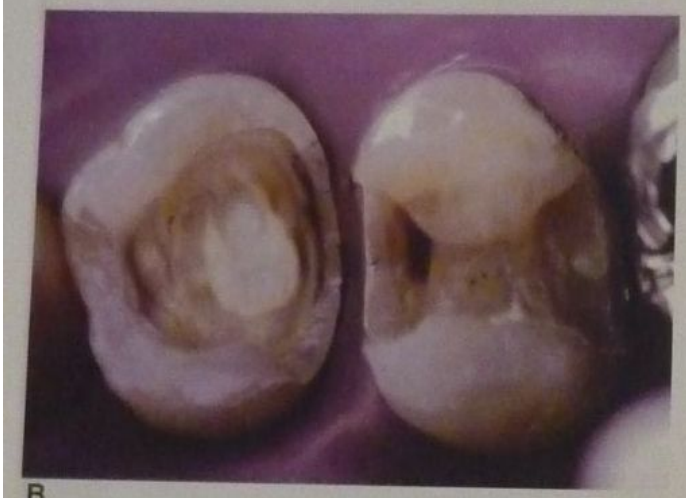

B

Fig. 57-13. En algunas ocasiones y con un criterio de admisión selectivo, los sistemas adhesivos y las resinas compuestas permiten demorar la realización de restauraciones más extensas e invasivas. **A.** Pieza 14 con tratamiento endodóntico y 15 con restauraciones fracasadas. **B.** Preparaciones dentarias no invasivas y una observación cuidadosa de los protocolos restauradores permiten llegar a un tiempo de duración considerable. **C.** Posoperatorio a 10 años de las restauraciones realizadas con resinas microhíbridas universales.

Actualmente los conocimientos de cariología, las alternativas de reversibilidad de muchas situaciones clínicas, las técnicas y los materiales deberían desplazar los centenarios postulados de Black para dejar paso a una concepción más moderna en la que preparaciones de extensión mínima sean la rutina restauradora, dejando suficiente tejido dentario intacto para poder aprovecharlos con ulterioridad, en caso de requerirse futuras incursiones por nuevas lesiones o fracasos restauradores.

La aparición de la adhesión ha facilitado el sellado de las cavidades, aun en los márgenes, sin que por ello deba desatenderse la práctica de un adecuado diseño y la prolijidad en la preparación dentaria, ni los cuidados en relación con las técnicas de polimerización en procura de obtener las mejores propiedades del composite (Abate y col., 2000) (cuadro 57-6). Algunos materiales interactúan con el medio ejerciendo un cierto control en la desmineralización del borde cavo; ése es el caso de los ionómeros, que liberan flúor y oxidrilos (Mount, 2003). En un intento por mejorar este aspecto de las resinas algunos fabricantes incluyen flúor en sus fórmulas.

Un factor de preocupación ha sido el desgaste de las resinas compuestas, conflicto que en la actualidad prácticamente se ha superado (cuadro 57-7).

A

B

C

g. 57-14. Generalmente no fracasan los materiales, sino los operadores en su diagnóstico, selección o instalación de las restauraciones, o los pa-entes en su mantenimiento. **A.** Pieza 37 con filtración y caries en restauraciones de amalgamas y composites. **B.** La aparición de los composites opaquetables o condensables generó grandes expectativas, y como todo lo nuevo, fue usado y abusado. Restauración con este tipo de resinas; po-operatorio inmediato. **C.** Control a siete años.

Cuadro 57-6. Lista de los diferentes factores que [illegible] restauraciones con materiales basados en [illegible] preparaciones dentarias y técnicas operatorias

Propiedades del material	*Preparaciones dentarias*	*Técnica operatoria*
Resinas compuestas		
Contracción de polimerización, composición del material, contenido de relleno, escurrimiento pregel, incorporación de aire, método y velocidad de curado, grado de conversión	Tamaño de la cavidad	Masa de composite curado in situ
	Diseño de la cavidad	Reconstrucción desde la base inlay/onlay
	Configuración del borde cavo	Factor C
	Técnica de terminación	Adhesión al material de base Adhesión a dentina
	Contracción ocurrida en las paredes cavitarias	Adhesión a esmalte
		Aplicación del agente adhesivo
Contracción ocurrida		Técnica de inserción
Coeficiente de expansión térmica		Método y velocidad de curado
Sorción acuosa		Técnica de polimerización
		Tiempo y técnica de terminación
Agente adhesivo		
Propiedades de mojabilidad		
Contracción de polimerización, escurrimiento pregel		Intensidad de curado (curado incompleto)
Contracción ocurrida/elasticidad		
En restauraciones con excelente adaptación marginal, la resistencia al estrés y la durabilidad de la adhesión interfacial es inversamente proporcional al estrés residual interno, inducido por la rígida contracción de la resina compuesta polimerizada in situ.		
Aun cuando muchos factores mejoran la adaptación marginal, reducir la cantidad de masa de composite polimerizada in situ junto a la reducción del porcentaje de restauración adherida a superficies no adheridas ayuda a reducir el estrés residual en restauraciones excelentemente adaptadas.		

nado y modificado de Lutz y col. (1991).

Mair y col. (1990) llevaron adelante una experiencia ndiente a verificar la diferencia de desgaste en las superficies oclusales de restauraciones realizadas con tres mposites y diferenciaron la que podría atribuirse a menismos de abrasión de la producida por los fenómenos atrición. Estos autores diferenciaban el desgaste por rasión del resultado obtenido durante la función y que nducía a una restauración de aspecto sumergido, que jaba libres y visibles los márgenes en esmalte. Por atrión reconocían las asperezas en la superficie como retado del deslizamiento con el diente antagonista, junal resultado de la fatiga adhesiva por desgaste.

Realizado con dos amalgamas (una convencional y a con alto contenido de cobre) y tres resinas compues para sector posterior, al final del período de tres años estra diferencias significativas entre los materiales. s índices relativamente bajos de las restauraciones de algamas (120 y 115 µm, respectivamente, para los retros de atrición) pudieron explicarse por el efecto lucante que realiza la amalgama sobre su diente antagota, cosa que sugiere que en ciertas circunstancias el terial en sí mismo es más importante que los factores locales. Entre las resinas compuestas el comportamiento resultó sumamente dispar, siendo los promedios de abrasión fluctuantes entre 79 y 175 µm y de atrición de 153 a 255 µm. Para ese momento esos autores concluyeron que conforme los resultados exhibidos, considerar a los composites como alternativas directas a las amalgamas era riesgoso, más aún al considerar a pacientes con altos niveles de estrés oclusal.

La evolución de las resinas compuestas conduce al desarrollo de materiales que superan las instancias anteriores. Como relatan Dickinson y col. (1993) en un informe luego de tres años de evaluación clínica según los criterios de la USPHS con una resina compuesta modificada a partir de Herculite XR (Kerr Manufacturing Co, Orange, USA), el color se ha calificado como Alfa en un 96% de los casos y la textura superficial ha tenido la misma calificación en el 90% de las restauraciones. Estos investigadores concluyen que su empleo puede ser indicado en ciertos casos clínicos en los que existan áreas de estrés.

Geurtsen y Schoeler (1997) realizaron un estudio tendiente a determinar la calidad y la longevidad de 1209 restauraciones de clase I y II realizadas con una resina

Cuadro 57-7. Desgaste de diferentes materiales en el área de contacto oclusal

MATERIAL	Desgaste en µm		
	6 meses	12 meses	24 meses
COMPOSITE			
Z 100	26	48	93
P 50	53	84	129
Adaptic	81	141	253
Estic Microfill	59	87	112
Estilux Posterior	43	89	175
Marathon	57	110	172
AMALGAMAS			
Dispersalloy	41	66	119
ESMALTE			
Premolar	17	32	54
Molar	32	51	91

Tomado y modificado de Lambrechts P y col., 1997.

compuesta híbrida cuyos márgenes se situaban en esmalte. Las citas y las evaluaciones, realizadas cada 12 meses por un par de examinadores calibrados, exhibieron un 94,6% de aceptabilidad (79,3% Alfa y 15,5% Bravo) y mostraron un mantenimiento de mayor calidad las que se confeccionaron sobre premolares (82% Alfa) que las de molares (77% Alfa). La tasa de supervivencia de restauraciones a lo largo de los 4 años que mediaron desde su realización hasta la recolección de datos y la publicación fue de un 87%.

En un seguimiento a 10 años, Mertz-Fairhurst y col. (1998) han verificado un comportamiento clínico similar entre amalgamas convencionales, amalgamas selladas y resinas compuestas. A lo largo de la experiencia solo una resina compuesta, una amalgama adherida y siete amalgamas convencionales presentaron caries, aunque estas no fueron atribuidas por los autores exclusivamente a lesiones generadas en los márgenes sino que se imputaron a errores en la preparación dentaria por fallas en la "extensión por prevención".

En el abuso del empleo de las resinas compuestas en los dientes posteriores suelen aparecer algunas consecuencias que generan alarma, ya que se manifiestan en forma de dolor o sensibilidad posoperatoria. Esto se ha atribuido en principio a los materiales en sí, aunque luego pudo establecerse que la sensibilidad posoperatoria no se relacionaba con las resinas sino con el uso inapropiado que se hacía de ellas, sobre todo durante la técnica de inserción.

Con el objeto de verificar los efectos de la técnica de restauración y el sistema adhesivo en la respuesta posoperatoria, y la adaptación marginal de composites de clase II, Opdam y col. (1998) informan que, de 48 restauraciones construidas con dos resinas compuestas y los sistemas adhesivos de la misma fábrica, por la técnica de incrementos o en bloque. Los resultados muestran que la formación de brechas marginales puede vincularse al tipo de adhesivo y a la técnica restauradora pues ambos grupos restaurados con la técnica de inserción en bloque comunicaron sensibilidad posoperatoria en un 38%. Respecto de la sensibilidad posoperatoria no pudo establecerse ninguna correlación ya que en todos los grupos hubo algún tipo de sintomatología luego de la restauración.

Las preparaciones proximales para ser restauradas con resinas compuestas siempre fueron controversiales y, aun con el desarrollo de nuevos materiales adhesivos o restauradores, plantean siempre el desafío de ser uno de los grandes factores por considerar tanto en el momento de decisión de la forma en que se prepara la cavidad como en los procedimientos de restauración y terminación.

Contra las preparaciones convencionales se ha argumentado que presentan desventajas marcadas como la extensa pérdida de tejidos sanos, generar contactos oclusales y proximales muy amplios o resultar en márgenes gingivales inconvenientes. Nordbø y col. (1998) llevaron adelante una experiencia controlada durante 10 años en la que 51 preparaciones proximales en forma de platillo o cuchara se restauraron con dos resinas compuestas desarrolladas para el uso en dientes posteriores mediante técnica incremental, matrices transparentes y cuñas plásticas. Los controles se realizaron según los criterios de USPHS de Cvar y Ryge en que cada restauración se calificó en: 1) adaptación marginal, 2) forma anatómica, 3) caries, 4) coincidencia de color y 5) cambio de color del margen cavosuperficial. Adicionalmente se tomaron radiografías por el método de aleta mordible, en la búsqueda de lesiones de caries en la zona gingival, no detectables desde el punto de vista clínico.

Como conclusión y de acuerdo con los criterios de evaluación, de las 36 restauraciones supervivientes a lo largo del estudio, 35 resultaron aceptables para proseguir prestando servicio, siendo el promedio de vida de las restauraciones de composite de 7,2 años. Nuevamente las fallas por hallazgos de caries se localizaron en los márgenes gingivales. Es destacable el hecho de que este promedio es muy alto, sobre todo considerando que en el momento de realizarse las restauraciones (1987) no se contaba con adhesivos dentinarios con la eficiencia de los actuales.

En extensas preparaciones de clase II la contracción de los composites puede generar fallas de adaptación marginal. Entre las alternativas tendientes a resolver esta instancia figura la aplicación de una capa de ionómeros vítreos o resinas modificadas con poliácidos. Lindberg y col. (1998) reportan una adaptación marginal del 97 y el 87% para esmalte y dentina con la realización de una técnica sándwich empleando compómeros contra 73 y 64% respectivos en una técnica directa. Asimismo, destacan una mayor cantidad de fracturas de esmalte en los márgenes cervicales, en comparación con los oclusales.

Opdam y col. (1998) informan sobre el comportamiento clínico de 144 restauraciones con composites de clase II cuyas preparaciones dentarias proximales se realizaron en forma de caja, en aspectos relacionados con la integridad marginal y la sensibilidad posoperatoria. En las áreas proximales, un número importante (65) mostró índices de filtración en el esmalte, un número menor (5) lo exhibió hasta dentina, mientras que la mayor parte de las restauraciones (74) no mostró ninguna filtración marginal. En las cajas oclusales la existencia de una interfase filtrada pudo verificarse en 16 situaciones clínicas. No se comunica ningún caso de sensibilidad espontánea postratamiento.

Respecto del desempeño clínico de reconstrucciones por la técnica del túnel oblicuo, efectuadas por 4 operadores entrenados de un servicio público en Noruega y pu-

Fig. 57-15. A. Radiografía de control de una incrustación de oro con 14 años de servicio que muestra una lesión por caries en proximal. **B** y **C.** Una restauración con amalgama con diseño conservador permite reparar este inconveniente y rehabilita la restauración con una importante expectativa de supervivencia.

blicado por Strand y col. en 1996, presentan los resultados a tres años de la confección de las restauraciones en las que de las 161 restauraciones originales un 16% debió reemplazarse por caries en dentina y 14% por fracturas en el esmalte del reborde marginal. Manifiestan además un cambio en las características macroscópicas o en la radiolucidez del esmalte un 34% del resto de las restauraciones practicadas en pacientes que corrían alto riesgo de caries. Finalmente, del grupo inicial, un 46% (74 restauraciones) obtuvo una calificación de clínicamente aceptables.

En otro estudio de características similares (Pilebro y col., 1999) 20 odontólogos prepararon y restauraron túneles oblicuos en 374 piezas dentarias. En este caso se informa el empleo de un ionómero vítreo reforzado por plata. Los controles por los profesionales y las radiografías de aleta mordible fueron las formas de control anual implementadas. En el examen de las radiografías se observó una remanencia de caries en un 8% de los casos, mientras que se verificaron fallas técnicas en un 6%. Pasados tres años, fueron reevaluadas 305 restauraciones, y el valor acumulado de la tasa de remplazo fue un 20%. La mayor parte de estos fracasos se debieron a fracturas del reborde marginal, con un incremento de la tasa de registro de caries remanente durante todo el estudio de hasta un 11%.

Sobre un total inicial de 194 restauraciones, 115 de clase I y 79 de clase II realizadas sobre un recubrimiento dentinario con ionómeros vítreos convencionales, Gaengler y col. (2001) comunican que las restauraciones con composites híbridos realizadas por técnica de capas pueden tener una expectativa de vida comprendida entre los 6 y los 10 años. Estos autores mencionan asimismo entre los riesgos tempranos de estas restauraciones las fracturas en bloque de la restauración o la pérdida parcial de la restauración; los riesgos posteriores son asignados a la aparición de caries secundarias o desintegración marginal no relacionada con caries secundarias o problemas pulpares. La integridad marginal que resultó óptima al inicio comenzó a degradarse a partir del primer año, y finalizaron la experiencia solo 13 restauraciones con márgenes altamente satisfactorios.

Restauraciones indirectas

Inlays/onlays (figs. 57-15 a 57-17)

La realización de restauraciones indirectas con resinas compuestas ha ofrecido un interesante campo de aplicación para el material. La forma de realización, sea directa, semidirecta o indirecta, ha tenido gran cantidad de seguidores, al punto que aún hoy es una práctica sumamente frecuente cuando se trata de restaurar un diente posterior que ha sufrido una pérdida considerable de masa, y su reconstrucción por el método directo es compleja y no muy precisa.

En un informe tras un estudio a tres años de funcionamiento clínico de 71 sobre 100 pares de restauraciones instaladas por un período de 2,6 años, Wassell, Walls y McCabe (1995), ajustándose a los criterios de Ryge y radiografías de aleta mordible, no encontraron diferencias significativas entre restauraciones directas e incrustaciones de resinas, aun cuando el desgaste oclusal en las segundas resultó ligeramente menor. El hecho de haber em-

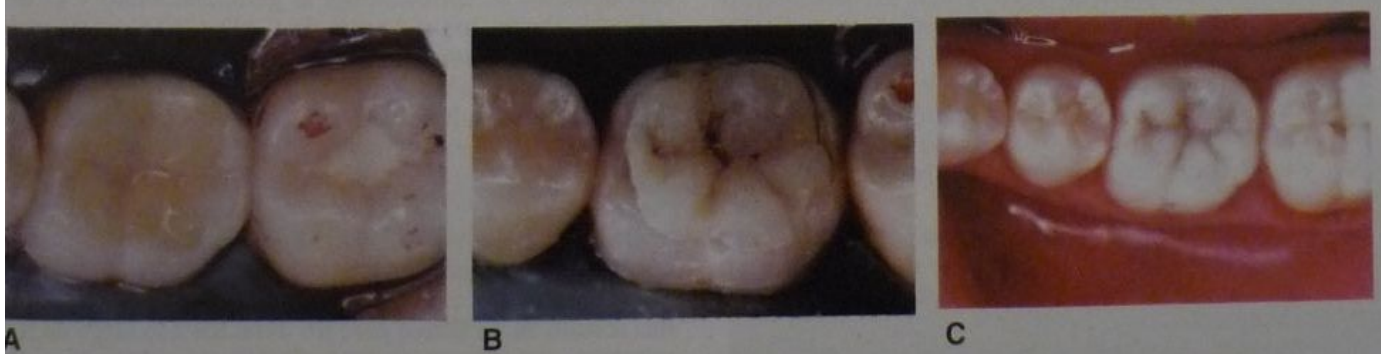

Fig. 57-16. A. Pieza 36 con tratamiento endodóntico que ha recibido un relleno con ionómeros vítreos. **B.** La pérdida de tejido oclusal es sumamente amplia, por lo que se decide la realización de una restauración indirecta-directa con resinas compuestas. **C.** Incrustación directa en su control a los 24 meses.

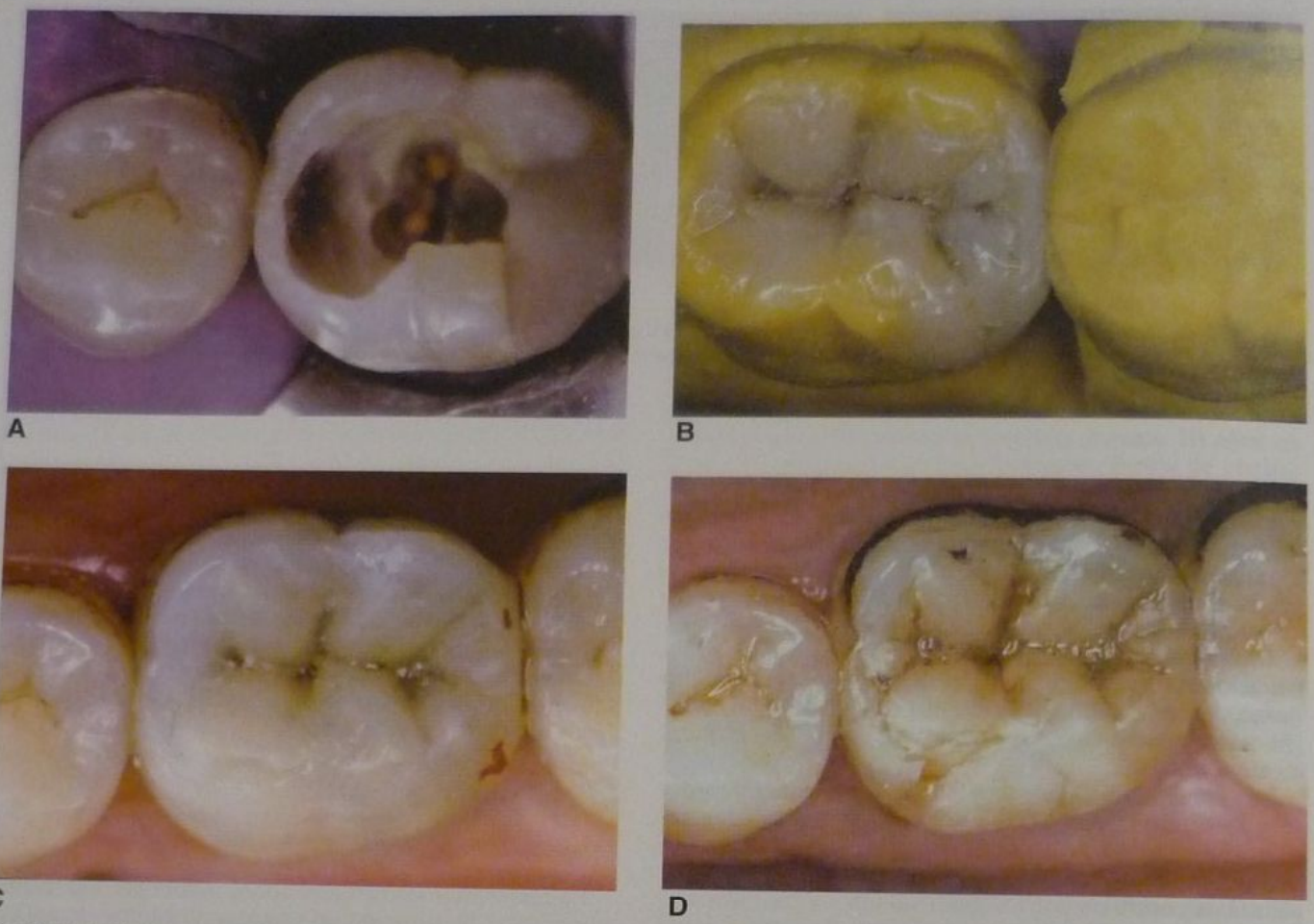

Fig. 57-17. A. Vista preoperatoria de 4.6. **B.** Incrustación de resina compuesta híbrida instalada en el modelo. **C.** Luego del tratamiento térmico, la restauración se fija mediante cementos de resina. **D.** Control posoperatorio a los cuatro años, en el que se verifica la permanencia de la restauración y la integridad de sus márgenes, aun cuando se constata una fractura en el área mesiovestibular.

pleado dientes homólogos contralaterales de los mismos pacientes para realizar las restauraciones y utilizar la misma resina compuesta tanto en las restauraciones directas como en las indirectas con el empleo de un dispositivo de entrega de calor (120 ºC) (Brillant Dentin y DI 500, Coltène, Alstaaten, Suiza) permitió establecer una excelente correlación entre las técnicas analizadas.

Los resultados clínicos (aplicando la prueba de chi cuadrado) no mostraron diferencias significativas al comparar las variables: 1) cambio de color del cavo marginal, 2) adaptación marginal oclusal y proximal, 3) rugosidad superficial oclusal y marginal, 4) coincidencia de color, 5) contacto proximal, 6) huellas de contactos oclusales y 7) índice gingival.

Ha podido, sí, hacerse referencia a los tiempos requeridos para confeccionar cada restauración: entre 1-1:30 h (64' O a 94' MOD) para la realización de una incrustación, y no más de 1 hora (42' O a 66' MOD) una restauración directa.

El bajo índice de caries fue atribuido por estos autores a haber empleado materiales con base de ionómeros vítreos con liberación de flúor como base o relleno en las paredes gingivales.

Las restauraciones realizadas en forma directa y semidirecta de tipo inlay/onlay con composites son de una longevidad clínica aceptable. Un seguimiento clínico de más de 10 años (van Dijken, 2000) muestra que sobre 33 composites directos y 96 incrustaciones semidirectas proximooclusales, solo 9 restauraciones directas y 17 inlays se consideraron inaceptables.

Las razones de las fallas se identificaron como mecánicas (50% en molares y 19% en premolares), fracturas de istmo o caries secundarias.

En otro extremo, las cerámicas y los sistemas de diseño asistido por computadora (CAD) y elaboración asistida por computadora (CAM) han revelado un desarrollo interesante en los últimos 15 años.

En la época en que la alta tecnología en los consultorios dentales se circunscribía al gerenciamiento y el archivo de datos, los sistemas de CAD CAM produjeron una absoluta revolución, aun cuando sus inicios se remontan a la década de 1970. El primer caso publicado con seguimiento clínico de restauraciones maquinadas en cerámica correspondió a una mujer de 32 años a la que se le realizaron reemplazos de amalgamas en 13 piezas dentarias (Mormann y col., 1990). El tratamiento completo demandó cinco citas, y al cabo de tres años con controles anuales, los responsables del tratamiento lo calificaron como totalmente exitoso. La categorización para las fallas resultó en un Bravo para los defectos a lo largo de los márgenes que mostraron áreas de defecto o de exceso, en particular en las caras oclusales.

Isenberg y col. (1992) evaluaron durante tres años 121 inlays y onlays construidos con dos tipos diferentes de

cerámicas para CAD-CAM. No han detectado diferencias en el comportamiento clínico, finalizado el período, entre los dos tipos de restauraciones en lo que respecta a color, integridad marginal y desempeño clínico. Informan fracturas en los istmos de siete restauraciones que atribuyen a insuficiente profundidad en la preparación cavitaria.

Van Meerbeek y col. (1992) investigaron la calidad de adaptación marginal de cuatro sistemas diferentes de inlays generados por sistemas CAD CAM, uno a partir de vidrio cerámico (Cerec Dicor, Caulk Dentsply Milford USA), dos a partir de cerámica para maquinar (Cerec Vita, Vita Zahnfabrik) y uno generado con resina compuesta a título experimental (P50-3M St. Paul MN, USA). Cada inlay fue acondicionado y fijado con los sistemas recomendados por sus respectivos fabricantes. Luego de seis meses de servicio las restauraciones fueron examinadas y mostraron un desgaste acentuado del composite de fijación.

Los inlays de vidrio cerámico mostraron un alto índice de fracturas marginales (9%) y márgenes abiertos (4%) en comparación con los otros sistemas, situación que es posible explicar por el hecho de haber grabado las superficies internas de relación inlay/cemento con bifluoruro de amonio, lo que puede haber debilitado la pieza en su área subsuperficial.

El constante progreso y las mejorías en el ajuste marginal de las restauraciones obtenidas por medio de estos sistemas no deben desestimarse, aun cuando la inversión necesaria para poder realizar estas restauraciones sea actualmente alta.

Carillas o frentes estéticos (figs. 57-18 y 57-19)

Las reconstrucciones del área vestibular de los dientes del grupo anterior superior se han realizado tradicionalmente mediante los composites directos. Esto demanda gran habilidad por parte del operador, sentido artístico y mucho tiempo. El desarrollo de sistemas indirectos ha acortado los tiempos y brinda mayores posibilidades estéticas ya que las restauraciones son realizadas fuera de la boca, sobre modelos o a través de un ordenador.

Los altos niveles de exigencia estética del mundo actual determinan que cada vez mayor número de pacientes demanden este tipo de prácticas, en un esfuerzo por no perder posicionamiento social, por necesidades laborales o simplemente por cuestiones de autoestima.

A

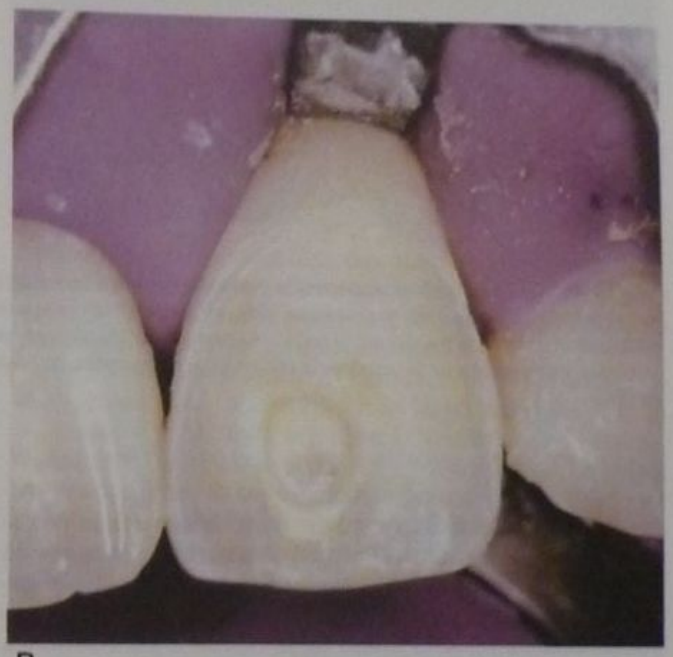

B

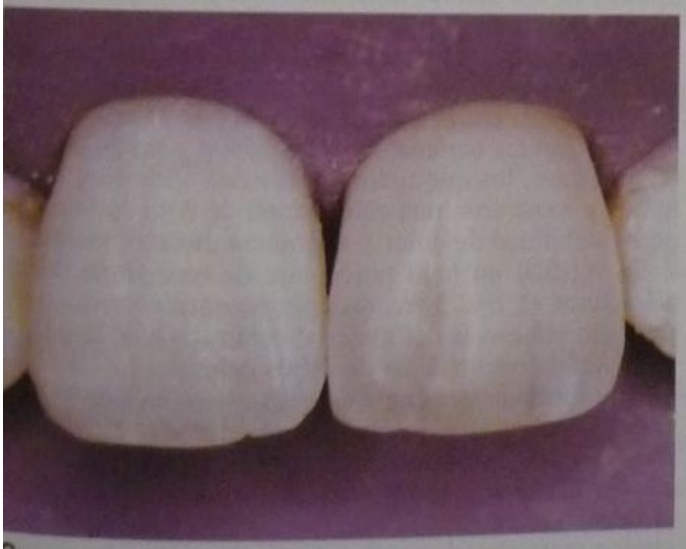

C

D

Fig. 57-18. A. Antigua restauración de 2.1 que ocupa toda la cara vestibular de la corona clínica. **B.** Preparación para frente estético circunscripta al esmalte, incluido un defecto en el centro de la cara vestibular. **C.** Restauración directa con resinas microparticuladas. **D.** Control a los 4 años.

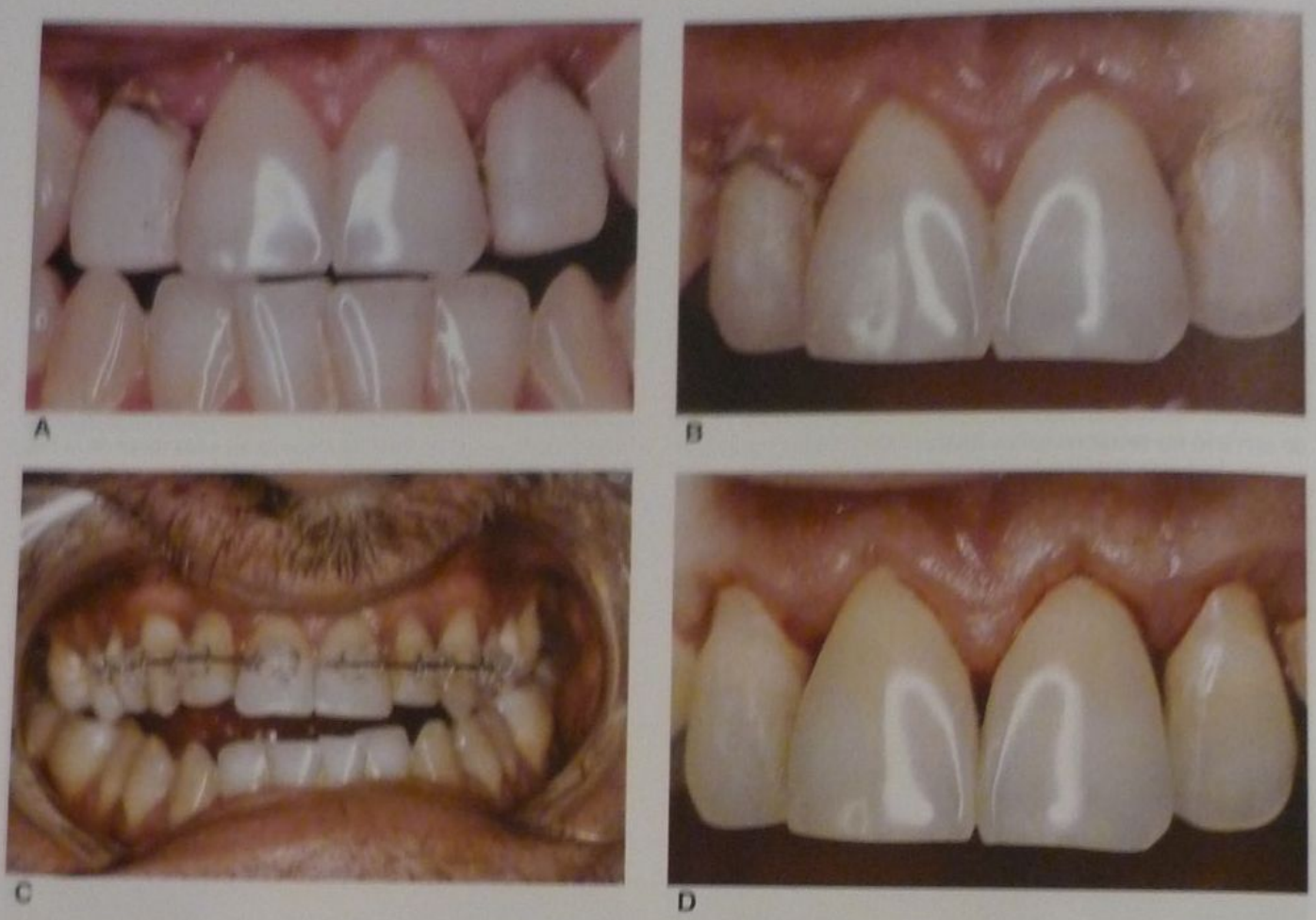

Fig. 57-19. A a D. En ciertas ocasiones la construcción de frentes estéticos es altamente desaconsejada, pues no solo son inapropiados para resolver el defecto sino que a veces ocasionan lesiones irreversibles en el sustrato biológico. Frentes estéticos en 12 y 22 (**A**) que, una vez retirados (**B**), muestran el estado de los dientes y tejidos vecinos. Afortunadamente no hubo preparaciones dentarias que provocaran pérdidas irreversibles. La oportuna intervención de la ortodoncia (**C**) revierte la anomalía de posición y permite recuperar de una forma absolutamente natural y atraumática (**D**).

Los frentes estéticos a partir de matrices estandarizadas fueron construidos al principio a partir de láminas de polimetil metacrilato (Mastique; LD Caulk Dentsply International, USA) y fijados al diente sin preparar. Esto puede considerarse el inicio de la odontología cosmética sobre la base de la adhesión de resinas compuestas a la estructura dentaria.

Sobre 322 restauraciones realizadas en 79 pacientes con diagnósticos de hipoplasia adamantina, pigmentaciones en grado de inaceptabilidad para el paciente o pérdidas de tejido, Walls y col. (1988) identifican que las fallas en los frentes estéticos laminares, luego del seguimiento durante 2 años, se verificaron en la degradación y pérdida de material de la carilla (52% de los incisivos laterales, 79% de los centrales y caninos) así como la alteración de color marginal (75% mostró alguna evidencia de pigmentación marginal).

El desarrollo de técnicas de preparación dentaria específica para frentes estéticos y el desarrollo de protocolos para adherir porcelanas al diente posibilitaron el empleo de los materiales cerámicos en la realización de veneers. Al comienzo por los métodos tradicionales de la matriz de platino, y posteriormente sobre revestimientos fosfatados, colados con ceramización de vidrios especiales o inyectadas, la técnica de frentes cerámicos es la que resultó dominante en el escenario de la recuperación de la estética de los dientes anteriores con procedimientos de invasión reducida.

Strassler y Nathanson (1989), diez años después, comunican los resultados de un estudio realizado con frentes cerámicos. Durante el período de este estudio se fijaron 291 frentes cerámicos en incisivos y premolares de 60 pacientes, los que fueron evaluados a los 18 y los 42 meses y mostraron una calificación de Alfa en lo referido a estabilidad de color y alteración de color marginal.

Se verificó un bajo porcentaje de reemplazo debido a fracturas (1,7%, 5 frentes) por razones diversas como fracturas cohesivas del material cerámico o de la interfase con el diente en áreas de estrés oclusal.

Otra forma de generar frentes estéticos ha sido a través del empleo de vidrio colado y ceramizado; al respecto, Barnes y col. (1992) evaluaron 61 frentes Dicor durante un año de acuerdo con los criterios de Ryge. Transcurrido el tiempo resultaron aceptables desde el punto de vista clínico tanto para los evaluadores como para los pacientes, aun cuando dos restauraciones presentaron líneas de fractura en la masa del cerámico sin comprometer seriamente la estética. La mayor dispersión se produjo en la evaluación de color, en la que a un año algunas restauraciones fueron clasificadas como Charlie.

Las nuevas cerámicas de baja fusión y altas posibilidades estéticas permiten obtener resultados superiores tanto en lo referido a manipulación en el ámbito del laboratorio como a manejo clínico y expectativas de cumplimiento estético en la clínica. Esto puede verificarse en un seguimiento publicado por Kihin y Barnes en 1998 en el que, de acuerdo con los criterios de Ryge, se evaluaron 59 frentes cerámicos realizados sobre una población seleccionada de pacientes de la Facultad de Odontología de la Universidad de Maryland, con evaluaciones posinstalación y cada 12 meses hasta completar los 48 meses de la experiencia; no pudieron establecerse diferencias entre la situación inicial y final en los parámetros analizados, aun cuando merece resaltarse la circunstancia de no haber existido ningún tipo de sensibilidad posoperatoria en ninguno de los casos que formaron la muestra.

TOMA DE DECISIONES Y CONDUCTAS FRENTE A DIENTES RESTAURADOS

La decisión de observar

El primer contacto de un odontólogo con una pieza dentaria es el visual. Inmediatamente la imagen percibida es cotejada con la idea de salud impuesta por la formación de pregrado; modificada luego por los cursos de formación y actualización y finalmente ajustada por la experiencia clínica.

Como todos los dientes son semejantes y no idénticos, este ejercicio se realiza en forma permanente cada vez que se efectúa un examen bucal. A partir de ese momento se genera un circuito intelectual con el registro de los datos anatómicos observados y las hipótesis probables de la evolución de la alteración, y allí surgen las probables estrategias o cursos de acción (fig. 57-20).

De acuerdo con Wulff (1976) la etapa diagnóstica no es un fin en sí misma, sino que debe tomarse como una estación de reflexión para considerar seriamente la pronosis y la terapéutica.

La experiencia clínica muestra que las restauraciones, lejos de ser el fin, se transforman con frecuencia en el principio de la tarea restauradora, debido a que el paciente, objetivo central de la terapia, requiere un tratamiento integral, es decir, cualquier medida profesional que controle o neutralice el progreso de la caries, considerada como una enfermedad (Thylstrup, 1998). En el momento en que se decide determinar si un paciente tiene o no caries se está hablando de signos y síntomas (verbigracia, cambio de color, cavidad, dolor, hallazgo radiográfico) y no verdaderamente de los factores que son capaces de generarlas, como si ellos fuesen ajenos a sus consecuencias.

Asimismo, el enfoque dependerá de la formación disciplinaria del observador. Un profesional orientado hacia la prevención considerará si es posible neutralizar su progreso y el grado de reversibilidad, un restaurador pensará en el diseño de la preparación y con qué se confeccionará la restauración y un odontólogo especializado en endodoncia mirará la situación clínica pensando en las consecuencias pulpares y periapicales.

De acuerdo con varios autores (Basso y col., 1999; Mjor, 1989), muchas veces la terminología empleada en la identificación de la caries como responsable del fracaso de las restauraciones no es muy precisa y se presta a confusas interpretaciones. La caries primaria se denomina a menudo de esa forma por asentarse en un diente hasta el momento sano, mientras que la secundaria es denominada así por ser secundaria a una intervención odontológica previa. Términos como *caries recurrente* o *caries recidivante* son en muchos casos tomados como sinónimos de *caries secundarias*, mientras que en otros se denomina *recurrentes* a aquellas en las que las que han quedado vestigios de la lesión primaria y que se han desarrollado bajo la restauración. Otros autores denominan *caries secundarias* a las que se producen a partir de la interfase diente-restauración. De todas formas, al encontrarse frente a un diente restaurado que exhibe características de caries activa poco importa su origen sino la estrategia por seguir para neutralizarla.

Según el espíritu invasivo heredado de la filosofía iniciada por Black y extendido a lo largo del siglo XX, la conducta ante la duda era abrir o, dicho de otra forma, restaurar o reemplazar (Elderton, 1986). La odontología no puede aún sostener que existe un material restaurador que reúna las condiciones ideales. Todas las alternativas

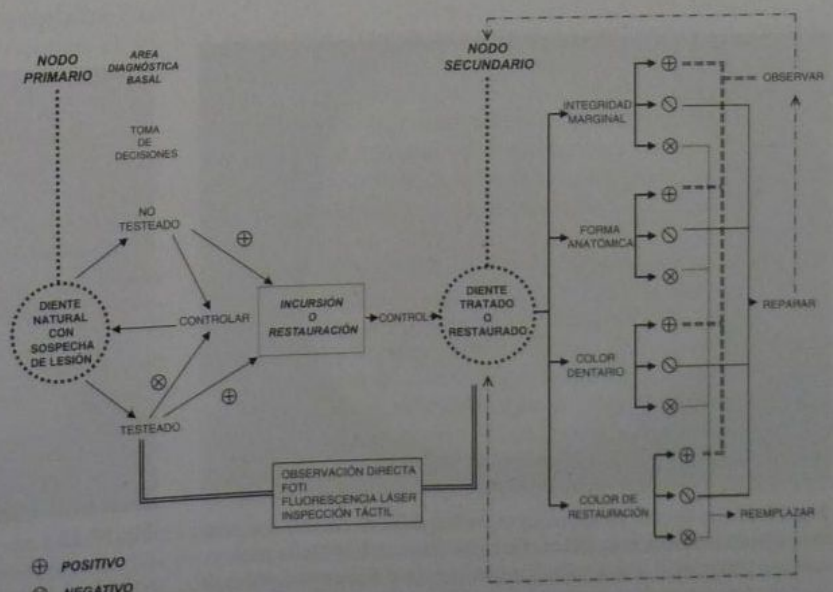

Fig. 57-20. Algoritmo para la toma de decisiones.

Fig. 57-21. Las pérdidas de sustancia en las caras libres o superficies lisas son muchas veces de fácil control y mantenimiento por parte del paciente cuando se le brindan las instrucciones y los medios para tal fin. No es pertinente pensar que una restauración mejoraría o resolvería la situación.

con que se cuenta satisfacen en mayor o menor medida los requisitos, pero ninguna de ellas es capaz de cubrirlas plenamente. En una edición anterior de esta misma obra se hacía referencia a la evolución y las perspectivas de los materiales restauradores con la aspiración de que en el futuro pudiere contarse con materiales inteligentes, con la posibilidad de generar autorreparaciones de sus defectos (Galante, Spais, 1988). Se han verificado avances en este sentido; existen hoy materiales restauradores bioactivos que liberan flúor de manera sostenida y crean una suerte de zona de exclusión para el desarrollo de las condiciones favorables a la desmineralización por caries (Dionysopoulos y col., 1998; Bertacchini y col., 1999; Donly, Segura, 2000). Otros materiales reaccionan frente a los cambios del pH bucal liberando iones oxidrilos que regulan el entorno de la restauración neutralizando la acidez y generando condiciones de más difícil viabilidad para la placa cariogénica en la zona de relación material-diente.

Existen también, aunque no disponibles aún en el mercado, materiales capaces de reparar sus propias brechas, dentro de ciertas limitaciones. Al producirse una pérdida de masa estos materiales, estructurados en *clusters* o celdas, liberan parte de su contenido que interacciona con la zona de conflicto y la sellan y/o la reparan.

La experiencia en el manejo de los materiales desempeña un papel esencial, y muchas veces el hecho de formar parte de una rutina de manejo determina que los resultados no siempre sean los mejores. Una experiencia realizada en el Departamento de Operatoria Dental de la Escuela de Odontología de la Universidad Hokkaido en Japón, en la que se seleccionaron dos grupos, uno de 14 estudiantes con diferentes grados de experiencia clínica y otro con 10 odontólogos, tuvo por objeto evaluar la resistencia traccional de resinas compuestas fijadas con sistemas adhesivos a discos de dentina. Los resultados revelaron que los valores más altos de resistencia adhesiva no siempre se relacionan con los años de experiencia, ya que los obtuvieron los estudiantes. Como puede inferirse entonces, los odontólogos deben prestar atención a las posibles variables, más allá del entrenamiento que les otorga la práctica diaria (Sano y col., 1998) (figs. 57-21 a 57-23).

La decisión de reparar. La decisión de reemplazar

Desde el momento en que se construye, una restauración odontológica encuentra amenazada su convivencia con los tejidos dentarios o más aún su permanencia, por diversos factores:

- Mantenimiento del medio cariogénico
- Envejecimiento disímil del diente y el material restaurador
- Degradación del material restaurador
- Enfermedades del diente o su tejido de inserción
- Filtración marginal
- Traumatismos
- Caries

Así la situación, es sumamente complejo y difícil decidir el futuro de una restauración preexistente en el momento de juzgarla luego de un tiempo de servicio. Puede

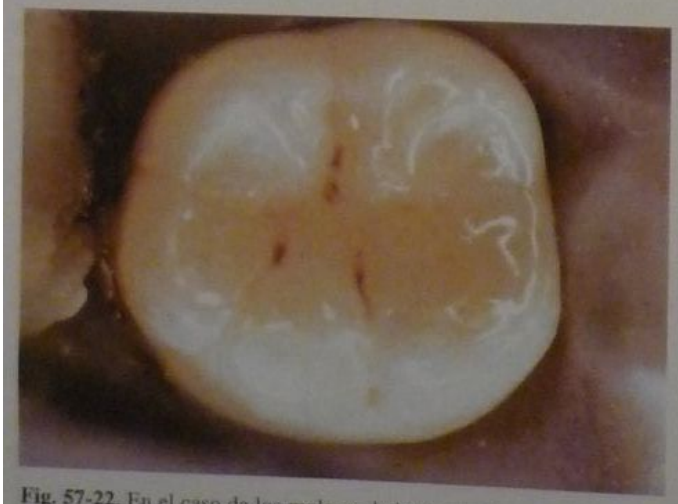

Fig. 57-22. En el caso de los molares, la instancia de control por parte del paciente se torna más difícil. En estos casos se impone la monitorización profesional. Las fotografías clínicas o los registros digitales de las cámaras intraorales son un excelente método de registro y control.

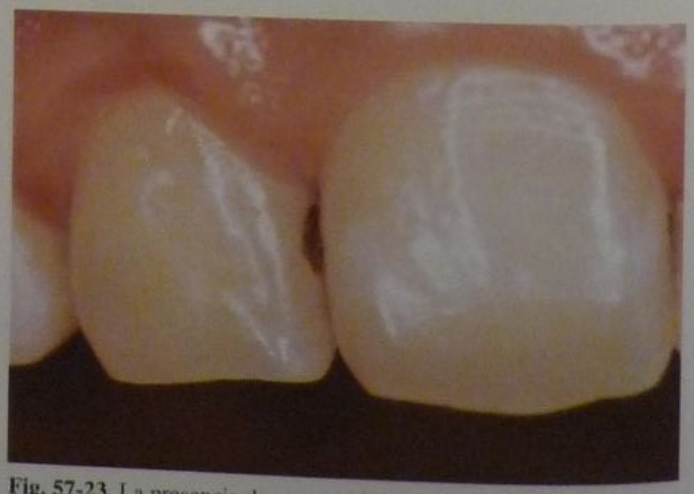

Fig. 57-23. La presencia de una cavidad, infección y tejido reblandecido es suficiente signo como para abandonar cualquier idea de monitorización. La situación ha empeorado de manera definitiva y se impone una incursión restauradora.

afirmarse que en general los mismos odontólogos que las construyeron son los mejores evaluadores, pues conocen todas las razones que condujeron a su ejecución, como también los procedimientos y los materiales empleados. Esto aporta un sinnúmero de datos de importancia relevante en el momento de tomar decisiones frente a una situación clínica sospechosa.

Siguiendo a Mahler y Marantz (1980), cuando se enfrenta una evaluación clínica de restauraciones sospechosas de haber fracasado deben considerarse algunas preguntas:

- ¿Qué ha determinado que este material fracasara en su servicio clínico?
- ¿Qué factores influyeron en la falla?
- ¿Cómo puede medirse y evaluarse esa falla?

Aun cuando los odontólogos no utilizan materiales de restauración francamente alergénicos en sus restauraciones, en algunos casos se presentan hipersensibilidades a distancia hacia algunos productos, en forma absolutamente individual. Estas manifestaciones pueden presentarse en la mucosa, luego del contacto repetido con el material alergénico, o aun en la piel (Wiltshire y col., 1996). Las formas de tratar estas alergias son varias, pero debido a que los mecanismos de reacción no son aún totalmente identificables, lo recomendable continúa siendo la eliminación del alérgeno, es decir, la restauración.

Suzuki publica en 1995 un estudio en el que registra, sobre 257 pacientes con identificación positiva de alergias a metales presentes en restauraciones odontológicas, que los materiales más frecuentes de generar reacciones son la plata, el cobre, el cinc, el oro, el paladio, el estaño, el cromo y el cobalto.

Mjör y col. (2002) han comunicado sobre 91 odontólogos de práctica general de Islandia que aceptaron proveer información respecto de los fundamentos de restauración o reemplazo de restauraciones sobre 5997 pacientes, 8395 restauraciones y 741 selladores. Las restauraciones (52%) incluyeron amalgamas (29%), ionómeros (15%), ionómeros modificados por resinas (7,1%) y otros materiales (1,4%). Entre las razones para realizar las prácticas, las caries primarias (45,3%) y los reemplazos de restauraciones preexistentes (47,2%) fueron las dominantes, y llamó la atención que los reemplazos casi superaran las lesiones primarias, aunque ocupan el segundo lugar si se suman las restauraciones por lesiones cariosas (7,5%).

El primer curso de acción emergente del análisis cuando se tiene la certeza de estar frente a un estado de salud sin frente a algunos parámetros alterados –por ejemplo, color–), cuando se presuma que existe alternativa de reversibilidad de la lesión con intervención profesional directa o sin ella (verbigracia, mancha blanca en su estado inicial), o se considere que aún no es oportuna la incursión por determinadas razones, atendibles o no, consiste en repetir la observación, es decir, continuar controlando la instancia clínica a la espera de algún otro indicador más fidedigno que justifique la intervención o no. La actitud de intervención frente a situaciones no definidas ha sido suficientemente sostenida por la literatura (Elderton, 1986; Elderton, Nutta, 1983; Charbeneau, 1989); los cambios del ecosistema bucal como la ingesta de carbohidratos, los indicadores de placa, los controles de dieta, la información sobre el estado de salud general y los efectos de la medicación consumida son procedimientos

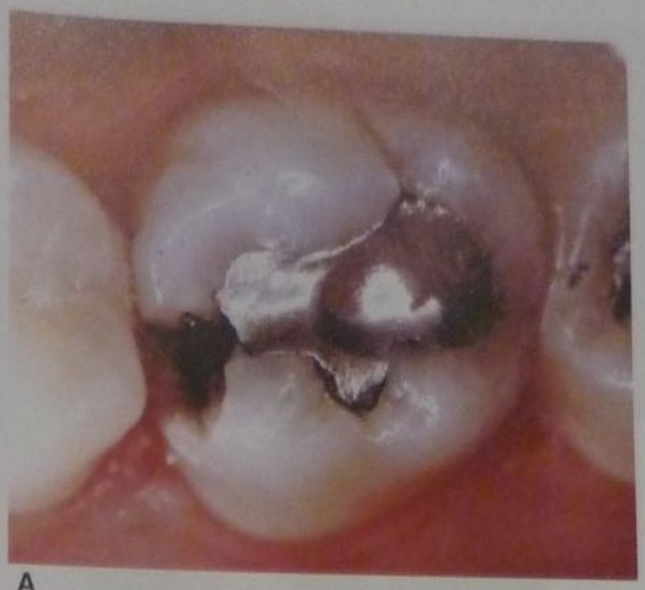

A

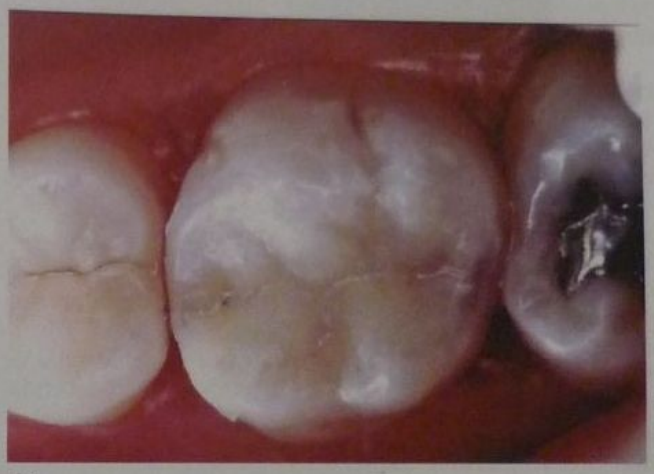

B

Fig. 57-24. A. Pieza 16 con caries que avanza bajo la restauración de amalgama. El reemplazo de la restauración socavada no solo es obligatoria por una necesidad de control de infección sino también por la extensión de la lesión. **B.** Restauración con resina compuesta híbrida universal.

y datos importantes que refuerzan en muchas oportunidades el criterio no invasivo y expectante.

Si la situación conduce a que el diente examinado se encuentre ya con una restauración preexistente, puede arribarse a la misma conclusión, observar o, si se encuentran alteraciones de mayor envergadura, decidirse tal vez por la reparación o el reemplazo de la restauración (figs. 57-24 a 57-32).

La tarea de evaluar dientes restaurados con el objetivo de recolectar datos que ayuden, no solo al diagnóstico individual, sino a poder confeccionar tablas o registros de supervivencia o desempeño clínico de las restauraciones ha sido objeto de numerosos estudios y líneas de investigación que se orientaron a la obtención de los datos suficientes y necesarios para brindar guías que puedan emplearse para estandarizar la evaluación de los dientes restaurados y las restauraciones que ellos soportan (Anusavice, 1989; Mjör, 1993).

Los datos disponibles hasta el momento indican que las discrepancias marginales o la microfiltración en los márgenes no pueden asociarse directamente con caries

Fig. 57-25. La ausencia de una relación de contacto, el deterioro superficial, la existencia de caries secundarias a la restauración y la fractura marginal del material no dejan otra alternativa que reemplazar estas restauraciones de amalgamas dentales.

secundarias sino que deben ser coexistentes a la presencia de placa cariogénica (Özer, Thylstrup, 1995).

Wilson y Burke (1998) resaltan que para la toma de decisiones respecto de las caries recurrentes o secundarias a una restauración deben considerarse muchas variables, como:

- Signos y síntomas de enfermedad pulpar
- Existencia real de actividad de caries y su extensión (figs. 57-24 a 57-26)
- Susceptibilidad a caries del paciente, así como su motivación, prioridades y preferencias terapéuticas
- Consideraciones estéticas (figs. 57-27 a 57-29)
- Considerar el manejo del diente individual como parte de una estrategia de salud bucal en el contexto del individuo (figs. 57-30 a 57-32)

Los mismos autores sostienen que un criterio soportable para considerar la existencia de caries secundarias incluiría:

- Dolor o falta de bienestar atribuibles a la lesión
- Cavitación comprobable o con exposición de dentina
- Presencia de una brecha marginal lo suficientemente amplia, con alteración del color marginal o sin ella, como para recibir un explorador romo (punta de 0,25 a 0,4 mm)
- Registro positivo de progreso de caries por radiografía o transiluminación

Según Mjor (1998) el manejo de la caries secundarias involucra la extensión, la reparación o el resellado (*resurfacing*) de la restauración fallida, y no el reemplazo total (figs. 57-29 y 57-30). Esto es totalmente atendible porque, más allá de las dificultades técnicas que puedan presentarse, entre el 80 y el 90% de las restauraciones conflictivas se han identificado con problemas en su pared gingival, independientemente del tipo de material empleado. Esto no afecta solo al diente sino que compromete en muchos casos también los tejidos periodontales.

Efectivamente, Schältze y col. (2001) analizaron la influencia de los márgenes de las restauraciones en los tejidos periodontales en un seguimiento lineal durante veintiséis años, para confirmar el concepto mantenido respecto de que las restauraciones cuyos márgenes fueron situados hacia apical del margen de la encía. En un grupo de 160 participantes de sexo masculino, escogidos entre la clase media escandinava, con moderados hábitos de higiene, y con la evaluación de parámetros dentales restauradores y periodontales en superficies mesiales y vestibulares en premolares y molares; los resultados

A

B

Fig. 57-26. A. Un marcado deterioro de la resina compuesta, probablemente con base en macropartículas en 4.7 y la caries proximal con invasión por debajo de la restauración de amalgama en 4.6 demandan un reemplazo inminente para evitar daños mayores que pongan en riesgo la vitalidad y/o la permanencia del diente. **B.** Restauración con resinas híbridas de alta densidad.

A B

Fig. 57-27. La falta de coincidencia de matiz, la pigmentación de márgenes o una anatomía incorrecta con filtración comprobada (**A**) obligan al reemplazo de las restauraciones por otras que puedan satisfacer las demandas de sellado integral, armonía óptica y anatómica (**B**).

mostraron que los índices de salud periodontal de las zonas restauradas eran sensiblemente inferiores al que rodeaba a las zonas del mismo diente donde no existían restauraciones (fig. 57-31).

Por otro lado, Parsell y col. (1998), mediante el empleo de mediciones por digitalización de imágenes de video importadas por un analizador de imágenes, establecen la correlación positiva entre los excesos de amalgama y la pérdida de hueso en restauraciones proximales. Estos hallazgos fueron independientes del exceso de amalgama hacia gingival o de la edad del paciente.

El tradicional concepto de Black de "extensión por prevención" en las cavidades proximales nace no solo de llevar los límites cavitarios hacia zonas de autoclisis para ser restauradas con amalgamas, sino de generar cavidades lo suficientemente grandes como para poder ser impresionadas por la cera de colados y facilitar el retiro del patrón sin deformaciones ni fracturas (Osborne, Summit; 1998). Recién en 1955 Blackwell formula una fuerte crítica al principio de amplia extensión sustentado hasta entonces, fundamentado en que las lesiones proximales nunca se localizaban entre el punto de contacto y el reborde marginal, razón que consideró suficiente para no extender las cavidades en sentido bucolingual de manera innecesaria.

Las preparaciones proximales amplias recibieron otro duro golpe al promediar la década de 1960, cuando se acuñó la pregunta: "¿Por qué las orificaciones son tan angostas y las amalgamas tan anchas?" (Osborne, Summit; 1998).

La introducción de las técnicas adhesivas (Buonocore, 1955) permite mantener cuanto tejido sano sea posible, manteniendo aun el contacto proximal entre el esmalte del diente afectado y su vecino, sin que esto sea hoy tenido por equivocado.

Los instrumentos rotatorios han reducido de forma importante su tamaño. Los sistemas de aire abrasivo (Abate, 1999; Hamilton 2001, 2002), el láser (Cozean y col., 1998), la fresa redonda de 1/4, los kits de fisurotomía (Fissurotomy Kit, SSWhite, USA) y las fresas y piedras diseñadas especialmente para la llamada microodontología auxiliada por el microscopio operatorio (Micropreparation Kit, Diatech Dental AG, Heerbrugg, Suiza) permiten crear extensiones ínfimas, retirando en forma casi exclusiva el tejido considerado como afectado; hoy en día el tiempo operatorio de bosquejo de la cavidad coincide con el de eliminación del tejido afectado, y una vez realizado, deja una preparación dentaria prácticamente concluida. Cada vez más la odontología potencia el uso de los sistemas y materiales adhesivos con el respeto por los tejidos naturales, en un intento consciente por mantener el sistema de la manera más íntegra posible, en un esfuerzo por alejarse de los extensos reemplazos que caracterizaron otras épocas en las que amplias preparacio-

A B C

Fig. 57-28. La selección de la adecuada resina compuesta es decisiva para el éxito estético y funcional de la restauración. Las resinas de microparticulas no son lo suficientemente opacas en algunas situaciones (**A**) ni tampoco las mejores para resistir fuerzas de corte (**B**). La combinación de resinas híbridas opacas y microparticuladas para la superficie de la restauración ofrece una respuesta satisfactoria a ambos requisitos (**C**).

A B

Fig. 57-29. A. Piezas 1.1 y 2.1 con innumerables restauraciones plásticas superpuestas. Los composites plásticos y la adhesión no pueden resolver todas las situaciones. **B.** Los frentes estéticos son alternativas viables cuando la operatoria plástica esté agotada.

nes y restauraciones periféricas eran rutina para traumatismos o caries que tornaban inviable una restauración convencional.

Los conceptos de invasión mínima son absolutamente respetados y ejecutados por el uso racional de cualquiera de los instrumentos mencionados, a los que se les sumará la técnica de acondicionamiento de sustratos y sistemas adhesivos correspondientes para finalmente concluir la tarea restauradora mediante la aplicación de ionómeros, compómeros o composites líquidos (Peters y McLean, 2001; Roeters, 2001).

Obviamente, la asociación sinérgica de los sistemas adhesivos junto a los materiales adecuados soporta la actual filosofía Mínimamente Invasiva, sostenedora de la modalidad de tratamiento basada en la reparación selectiva de los defectos antes que en el reemplazo completo de la restauración con la conocida e inútil pérdida de tejidos y la aceleración del ciclo restaurador (Brantley y col., 1995). Un recurso simple para interceptar o reparar una falla marginal en las restauraciones consiste en aplicar algún material sellador de base resinosa, aun luego de la terminación y el pulido con espíritu preventivo. Mediante una técnica de acondicionamiento ácido del margen, ambas paredes, la dentaria y la del material restaurador, quedarán aptas para recibir un sistema de imprimación/adhesión y una resina de muy baja viscosidad (Davidson, Kemp-Scholte, 1989). En amalgamas, márgenes alterados o defectuosos que no puedan eliminarse por una mejoría en la terminación pueden rellenarse con un sellador de puntos y fisuras, un composite líquido o amalgama (Hadavi y col., 1992; Cardoso y col., 1999; Mjör y Gordan, 2002). El resellado o reparación de restauraciones que presentan pequeñas fallas no cuenta con un nivel alto de popularidad. Esto se debe, más que a su poca difusión o a la duda de estar efectuando lo correcto, a la antigua creencia de que la realización de esta práctica transformaba al dentista en un profesional alineado con la "odontología del parche". Se sabe que lo que más complica la instalación de una nueva tendencia son las viejas tendencias.

La pregunta de por qué la adhesión es tan habitual en la odontología, aun cuando las políticas gubernamentales

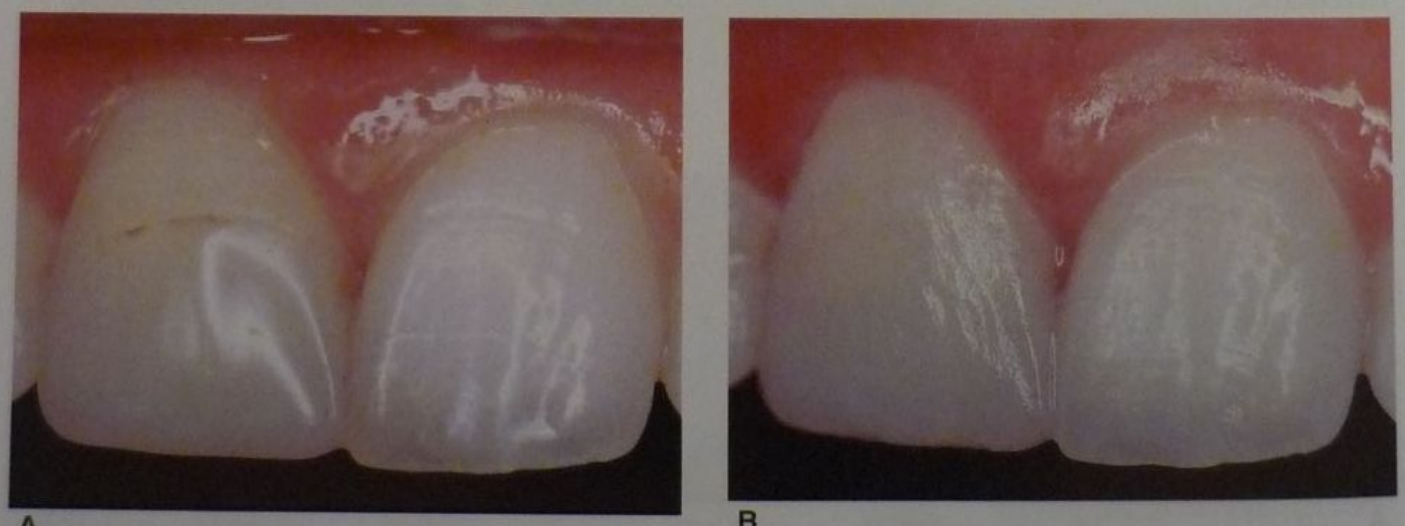

A B

Fig. 57-30. A. Restauración con resina compuesta de micropartículas con 20 años de servicio. El margen pigmentado y la pérdida de textura superficial no son motivos suficientes para una conducta diferente de la reparación. Una simple tarea con los elementos de pulido y la aplicación de los conceptos de macro y microanatomía permiten la rehabilitación estético-funcional de la restauración (**B**).

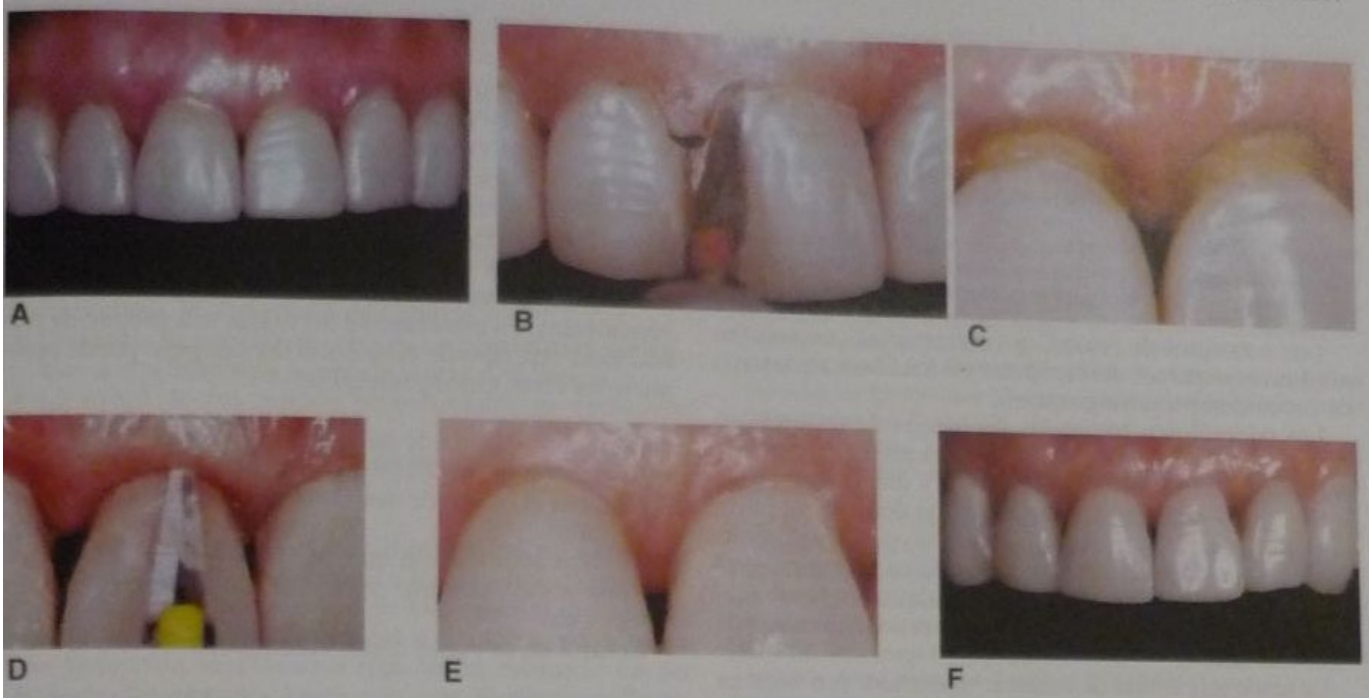

Fig. 57-31. **A.** Los frentes estéticos de resinas compuestas con una terminación incorrecta generan no solo una pigmentación marginal sino una respuesta negativa de los tejidos blandos. **B.** Cuidadosa eliminación de los excesos con instrumentos adecuados (Contraángulo reciprocante Profin y Profin Láminas by Dentatus/USA). **C.** La discrepancia resultante puede subsanarse mediante la preparación de pequeñas rieleras paralelas al margen gingival que serán restauradas con el composite adecuado. **D.** El mismo sistema de láminas se emplea en la terminación superficial de la resina. Vista al concluir la reparación (**E**) y en el control de los 8 meses (**F**).

de promoción y prevención en Salud bucal no son amplias, consistentes y sostenidas en los países de Latinoamérica, y cuando la dieta de gran parte de esa población es cariogénica, tiene como respuesta la enorme fuerza educadora que llevan adelante las instituciones profesionales, las actividades extramuros de las escuelas de Odontología, la masiva incorporación de fluoruros en las cremas dentales y la detección temprana de lesiones que posibilita su tratamiento mediante incursiones mínimas, junto a la existencia y evolución de materiales con más y mejores propiedades.

Lamentablemente, la rápida incorporación de estos nuevos desarrollos en las currículas de formación de los odontólogos no es práctica habitual, ni en países en vías de desarrollo ni en países desarrollados. Nuevamente Mjör (1998) informa, como resultado de una encuesta realizada en 1990 en 54 escuelas de Odontología de los Estados Unidos que, si bien el tiempo empleado en la enseñanza de restauraciones con resinas compuestas se ha visto incrementado en los últimos 10 o 12 años, los recién graduados egresan con escasa experiencia clínica en el empleo de composites y sus aplicaciones en lesiones de clase I y II; más aún, una de ellas comunicó no aceptar este tipo de restauraciones como válidas. Con posterioridad, en el año 2000 se publican los resultados de una evaluación similar realizada en Brasil (Gordan y col., 2000) en la que se concluye que del análisis de los resultados, similares a los obtenidos en los Estados Unidos, no existen diferencias con Japón o Europa. Si se tiene en cuenta que el uso de los composites en el área de premolares y molares comienza a mediados de la década de 1970, estos resultados pueden analizarse desde dos aspectos diferentes; uno, el relacionado con la velocidad de incorporación de las nuevas terapias a las currículas de enseñanza y dos, el alarmante hecho que plantea la existencia de profesionales que no cuentan con la suficiente

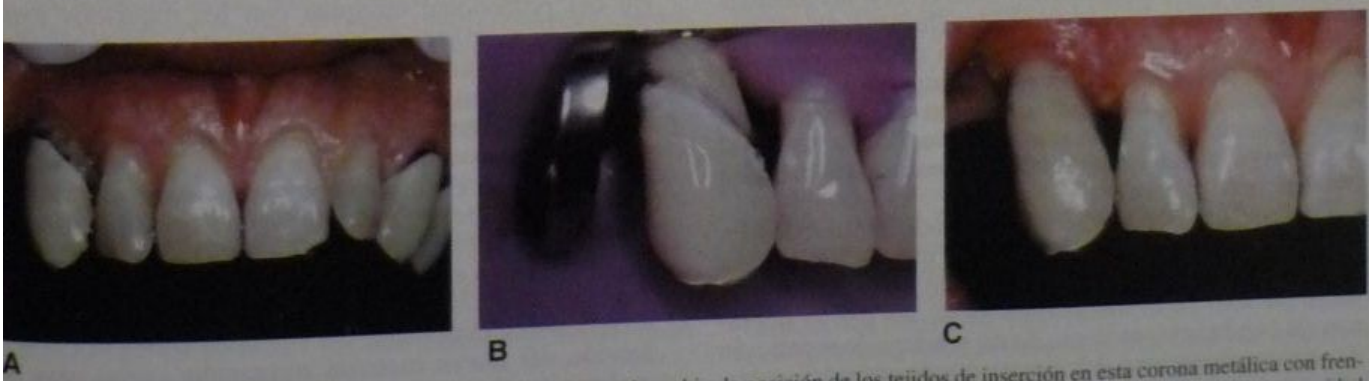

Fig. 57-32. **A.** Idéntico procedimiento puede seguirse al verificar el cambio de posición de los tejidos de inserción en esta corona metálica con frente luego de 15 años de servicio clínico. **B** y **C.** Para generar las condiciones adecuadas del trabajo con resinas compuestas, se prepara una cavidad paralela al margen de la corona (**B**), se aplican opacificadores en el metal y se repara el conjunto con resina compuesta (**C**).

experiencia para realizar determinadas prácticas, con el riesgo que representa la forma en que pudieran llegar a entrenarse en ello, el costo que presupone y la probable falta de monitorización en el proceso por parte de instructores calificados cuando el aprendizaje se realiza sobre la base de la experimentación individual.

CONCLUSIONES

Los conceptos de "salud" y "enfermedad" no son tan nítidos como parece desprenderse de los libros de texto o de las conferencias magistrales.

Los odontólogos toman las decisiones de tratamiento en forma rutinaria, más que como una actividad intelectual basada en las leyes de la lógica y analizando todas las alternativas posibles. Una incursión debe ser el puerto al que se arriba luego de un exhaustivo análisis, similar al empleado en el área de informática en los programas de bases de datos cuando se les solicita un resultado, que se respaldan en una cascada de procedimientos de "si... entonces".

La tendencia actual de emplear materiales con base en resinas o ionómeros vítreos convencionales o modificados para realizar las restauraciones directas junto con las cerámicas para las restauraciones indirectas están desplazando de manera irreversible a las amalgamas y a los metales colados.

Independientemente de las imputaciones de riesgo para la salud que se le asigna a la amalgama dental, la franca tendencia a las restauraciones estéticas es el factor principal para que sean inexorablemente abandonadas. Igual predilección, sumada a los altos costos de los metales nobles, condenan a los inlays/onlays de oro.

La longevidad de las restauraciones, punto que debe considerarse como uno de los factores en la evaluación de la calidad del servicio odontológico, difícilmente pueda ligarse a parámetros confiables en razón de que es raro que los estudios clínicos longitudinales con estos materiales superen los 10 años, y puede incluirse un sinnúmero de variables en la evaluación.

De todas formas, es probable que la mayor parte de las restauraciones y reemplazos de restauraciones se basen en la duda más que en la certeza de la existencia de lesiones. Se ha demostrado que una maniobra de mejoría en la terminación y el pulido de viejas restauraciones reduce el número de restauraciones que se había planeado reemplazar (Cardoso y col., 1999).

Es importante que los médicos clínicos entiendan que ésta no es una responsabilidad exclusiva sino que, por el contrario, es una instancia que el paciente debe asumir como responsabilidad personal. Solo él, con las medidas de prevención que le sean indicadas (higiene, flúor, modificaciones de hábitos o dieta) podrá mantener la situación o revertirla, para evitar una restauración, una reparación o un reemplazo. En cualquiera de las instancias saldrá ganador ya que ahorrará una importante cantidad de irreemplazable tejido dentario y mantendrá la actual resistencia de su diente.

La provisión de medidas restauradoras basadas en evidencias diagnósticas inconstantes puede generar una enorme cantidad de sobretratamientos y mostrar su impacto no solo en el debilitamiento de las piezas dentarias (al conducirlas al inicio de un sendero de repetición de restauraciones con debilitamiento de sus estructuras, sino también a incrementar de manera innecesaria los costos de los cuidados odontológicos, tanto para los individuos como para las organizaciones (Verdenschot y col., 1999).

En un informe aprobado por un proyecto iniciado a instancias de la Federación Dental Internacional (FDI), Tyas y col. (2000) manifiestan que la población debe ser informada de los beneficios que ofrecen los métodos de diagnóstico actuales, las medidas preventivas, las conductas remineralizadoras, los selladores y las intervenciones mínimas o la reparación de restauraciones en comparación con los procedimientos restauradores convencionales. Evidentemente no existe una propuesta formal para este tipo de operatoria dental, pero puede resumirse en estos cinco principios:

- Remineralización de las lesiones iniciales
- Reducción de bacterias cariogénicas para disminuir o eliminar el riesgo de desmineralización o cavitación en el futuro
- Mínima intervención quirúrgica en lesiones cavitadas
- Reparación antes que reemplazo de restauraciones defectuosas
- Control de la caries como enfermedad

La Sociedad de Operatoria Dental y Materiales Dentales de la Asociación Odontológica Argentina –como conclusiones de grupos de trabajo en una reunión de seminario centrada en la problemática de la conducta por seguir con los dientes restaurados (SODyMD Seminario, 1999)– ha dado a conocer las siguientes pautas por seguir en lo referido a las decisiones de tratamiento, con conocimiento de que los materiales actualmente empleados son incapaces de garantizar un sellado inicial o de mantenerlo por tiempo indefinido, lo que ocasiona que las restauraciones odontológicas no sean tan duraderas como los pacientes y los odontólogos desean:

- No es conveniente decidir el retiro, el ajuste o la reparación de una restauración por el simple cambio de color del margen tomándolo como único indicador. Se sugiere considerar asimismo las variables generales de salud del portador junto con los índices de salud bucal.
- Actuar junto con el paciente en el sentido de acercarlo a situaciones de menor riesgo cariogénico.
- Analizar en forma cuidadosa las restauraciones defectuosas, para determinar si el defecto es solo en esmalte o existe caries activa en esmalte y/o dentina (con dolor o sin él). En caso de verificarse lo anterior deberá procederse al reemplazo de la restauración. Esta medida también deberá tomarse en casos de pérdida de la relación de contacto y/o función oclusal. Las restauraciones realizadas con materiales estéticos que a criterio del profesional cumplan con los requisitos para aceptar su permanencia pero no cuenten con la aceptación del paciente deberán considerarse de modo individual y consensuarse con el paciente.
- Se determina que los materiales con base en resinas son los de elección para generar las reparaciones de restauraciones. Esta selección se fundamenta en la amplia gama de presentación de las resinas y la variedad de formas de preparación de los diferentes sustratos orientados a su adhesión.
- En caso de decidirse por el reemplazo de la restauración deberán extremarse los cuidados tanto para la selección del nuevo material restaurador como para la realización de una preparación tan conservadora del remanente evitando ampliar de manera innecesaria la preparación dentaria original.

En el resumen final del Simposio de Evaluación de la Calidad de las Restauraciones Odontológicas (Anusavice, 1989) se establece como indicaciones para realizar procedimientos restauradores lo siguiente:

- Lesiones en la corona clínica que sean juzgadas como extendidas en dentina. En caso de lesiones radiculares no se recomienda la incursión hasta tanto se presenten indicadores francos de actividad en dentina en un estado más avanzado.
- Existencia de sintomatología pulpar.
- Presencia de conflictos oclusales o funcionales atribuibles a una anatomía impropia u otra deficiencia.
- La salud de los tejidos periodontales se encuentre afectada.
- La apariencia de la lesión es inaceptable para el paciente.

Estos enfoques altamente conservadores, no solo de la estructura dentaria sino también de la salud integral del paciente y de su economía o de los sistemas que soportan los costos de los tratamientos dentales, permitirían una reducción significativa que se ha estimado en un 50% de las restauraciones que son realizadas (Benn, Melzer, 1998).

En tanto los odontólogos continúen identificados, de manera consciente o no, con la filosofía y los postulados de la odontología de Black, esta modalidad que considera un enfoque biológico sobre otro quirúrgico solo podrá realizarse en centros dedicados a la investigación y gran parte de la población mundial seguirá recibiendo costosos e innecesarios tratamientos, aun cuando se empleen materiales y técnicas de última generación.

BIBLIOGRAFÍA

Abate, P (1999). Aire Abrasivo. Aplicaciones Clínicas. Novedades SODyMD 3(11):1-4.

Abate PF, Zahra VN, Bordas F, Macchi RL (2000). Dureza Barcoll de resinas fotopolimerizadas a distintas distancias. Rev Asoc Odontol Argent 88(4):321-324.

Anzaldi MA (1997). Calidad de la Auditoría. ACADAO; 4(6):21-22.

Anusavice KJ. (1989). Quality Evaluation of Dental Restorations. Criteria for Placement and Replacement. Quintessence Pub Co. Chicago 1989.

Anusavice KJ (1998). Properties and Handling Characteristics of Restorative Materials for Posterior Restorations; Op Dent 23:162-167.

Barbakow F, Garberthuel T, Lutz F, Schuepbach P (1988). Maintenance of amalgam restorations; Quintessence Int 19(2):861-869.

Barnes DM, Blank LW, Gingell JC, Latta MA. (1992). Clinical evaluation of castable ceramic veneers. J Esthet Dent 4S:21-26.

Basso M, Abate PF, Novero LP (1999). Dientes restaurados... reparación, retratamiento o reemplazo de las restauraciones. Novedades SODyMD 8(3):1-7.

Bello J (2001). Calidad, longevidad, costo y financiamiento de las restauraciones plásticas. Novedades SODyMD 5(7):2

Benn DK, Melzer M (1998). Will modern caries management reduce restorations in dental practice? J Am Coll Dent 63:39-44.

Bertacchini SM, Abate PF, Blank A, Baglieto MF, Macchi RL (1999). Solubility and fluoride release in ionomers and compomers. Quintessence Int; 30:193-197.

Bjørndal L (2002). Dentin Caries: Progression and Clinical management. Op Dent 27:211-217.

Blackwell RE (1955) Black's Operative Dentistry. 9th edition, South Milwaukee Medico-Dental 238-244.

Boyd MA. Failure, Survival, and Reasons for Replacement of Amalgam Restorations. En Quality evaluations of Dental Restorations by Anusavice KJ. Quintessence Pub 1989; Cap 3:73-83.

Bracket WW, Browning WD, Ross JA, Gregory PN, Owens BM (1999). 1-year clinical evaluation of Compoglass and Fuji II LC in cervical erosion/abfraction lesions; Am J Dent; 12:119/122.

Brantley DF, Bader J, Shugars D, Nesbit S (1995). Does the cycle of restoration lead to larger restorations? J Am Dent Assoc; 126:1407-1413.

Browning WD, Jonson WW, Gregory PN (1997). Post operative pain after bonding amalgam restorations; Op Dent 22(2):66-71.

Buonocore MG (1955). A simple method of increasing the adhesion of acrylic filling materials to enamel surfaces. J Dent Res 14(6):849-853.

Charbeneau GT (1989). Criteria for Treatment of Caries Based on a Patient Risk Classification. En Quality evaluations of Dental Restorations by Anusavice KJ. Quintessence Pub 1989:169-184.

Cardoso M, Baratieri LN, Ritter AV (1999). The effect of finishing and polishing on the decision to replace existing amalgam restorations Quintessence Int 30:413-418.

Cozean C, Arcoria CJ, Pelagalli J, Powell L (1998). Dentistry for the 21st. Century Ergium:YAG laser for Teeth. J Am Dent Assoc 129: 567-577.

Cvar JE, Ryge G (1980). Criteria for the clinical evaluation of dental restorative materials. US Department of Health, Education and Welfare, Washington DC.

Davidson CL, Kemp-Scholte CM (1989). Shortcomings of Composite Resins in Class V Restorations. J Esthet Dent (1)1:1-4.

Davis LG, Ashworth PD, Spriggs LS (1998). Psychological effects of aesthetic dental treatment. J of Dent 26:547-554.

Dickinson GL, Gerbo LR, Leinfelder KF (1993). Clinical evaluation of a highly wear resistant composite. Am J Dent 6:85-87.

Dionysopoulos P, Kotsanos N, Padogiannis Y, Konstantinidis A (1998). Artificial secondary caries around two new F-containing restoratives. Op Dent 23:81-86.

Donly KJ, Segura A (2000). Fluoride release and caries inhibition associated with a resin-modified glass ionomer cement at varying luoride loading doses. Am J Dent 15(1):8-10.

Eley BM (1997a). The future of dental amalgam: a review of the literature: Part 1: Dental amalgam structure and corrosion; Br Dent J 182(7):247-249.

Eley BM (1997b). The future of dental amalgam: a review of the literature: Part 4: Mercury exposure hazards and risk assessment. Br Dent J 182(10)373-381.

Elderton RJ y Nuttall NM. Variation Among Dentists in Planning Treatment, Br Dent J 1983; 154:201-206.

Elderton RJ. Management of Early Dental Caries in Fissures with Fissure Sealant (1986). Br Dent J 158:440-444.

Frencken JE, Makoni F, Sithole WD, Hackenitz E. Three year survival of one-surface ART restorations and glass ionomer sealants in a school oral health programme in Zimbabwe. Caries Res 1998; 32:119-126.

Gaengler P, Hoyer I, Montag R (2001). Clinical evaluation of Posterior Composite Restorations: The 10-year Report. J Adhesive Dent 3:185-194.

Galante M y Spais E (1988). Evaluación de restauraciones de amalgamas. En Barrancos, Operatoria Dental. Buenos Aires: Editorial Médica Panamericana; cap. 25: 554-575.

Geursten W, Schoeler U (1997). A 4-year retrospective clinical study of Class I and Class II composite restorations. J Dent 1997;25:229-232.

Gordan VV, Mjör IA, da Veiga filho LC, Ritter AV (2000). Teaching of Posterior Resin Based Composite Restoration in Brazilian Dental Schools. Quintessence Int 31(7):735-740.

Hadavi F, Czech D, Hey J, Ambrose E (1992). Tensile bond strength of repaired amalgam. J Prosthet Dent 67:313-317.

Hamilton JC, Dennison JB, Stoffers KW, Gregory WA, Welch KB (2001). A clinical evaluation of air-abrasion treatment of questionable carious lesions. A 12-month report. J Am Dent Assoc 132:762-769.

Hamilton JC, Dennison JB, Stoffers KW, Gregory WA, Welch KB (2002). Early treatment of incipient carious lesions. A two-year clinical evaluation. J Am Dent Assoc 133:1643-1651.

Hickel R, Manhart J (2001). Longevity of restorations in posterior teeth and reasons for failure. J Adhesive Dent (3)1:46.

Hofer PS, Lutz F (2002). Evaluation of published clinical studies for reproductibility, comparability and adherence to evidence-based methods; Am J Dent 2002; 15(1):26-30.

Isenberg BP, Essig ME, Leinfelder KF (1992). Three year clinical evaluation of CAD/CAM restorations. J Esthet Dent 4(5):173-176.

Jedynakiewicsz NM, Martin N (2001). Posterior Restorations–A Clinical View. J Adh Dent (3)1:101-114.

Jorgensen KD, Horsted P, Janum O, et al. Abrasion of class I restorative resins. Scan J Dent Res 1979; 87:1,40-5.

Kidd EAM. Caries Diagnosis Within Restored Teeth. en Anusavice KJ. Quality Evaluation of Dental Restorations. Criteria for Placement and Replacement. Quintessence Pub Co. Chicago 1989, Cap 6:111-124.

Kihin PW, Barnes DM (1998). Longevidad clínica de carillas de porcelana: evaluación clínica de 48 meses J Am Dent Assoc (ed Arg) 2(5)45-50.

Lambrechts P, Willems G, Van Meerbeek B, Perdigao J, Braem M, Vanherle G. Amalgam replacement: Can direct resin composite restorations handle the problem? En Minimally Invasive Restorations with Bonding por Degrange M y Roulet JF. Quintessence Publishing Co. Chicago 1997; Cap 4:72.

Lindberg A, van Dijken JW, Horatedt P (1998). Interfacial adaptation of a Class II polyacid-modified resin composite / composite laminate restoration in vivo. Am J Dent 11(6).

Lombardo NP (2001). Calidad, longevidad, costo y financiamiento de las restauraciones plásticas. Novedades SODyMD;5(7):1.

Lutz F, Krejci I, Barbakow F (1991). Quality and durability of marginal adaptation in bonded composite restorations. Dent Mater 7:107-113.

Macchi RL (2001). Calidad, longevidad, costo y financiamiento de las restauraciones plásticas. Novedades SODyMD;5(7):2.

Mahler DB, Marantz RL (1980). Clinical assessments of dental amalgam restorations. Int Dent J 30(4):327-334.

Mair LH, Volwes RW, Cunningham J, Williams DF (1990). The clinical wear of three posterior composites. Br Dent 1990; 169:355-360.

Martos EC (1997). Evaluación de la calidad. Rev ACADAO 4(6):19-20.

Marker VA, Staman JD, Okabe T, Frederick SR. Replication technique for high magnification resolution. Baylor College of Dentistry. Dallas TX. IADR Abstract: 293 (1105), 1984.

McCoy RB, Anderson MH, Lepe X, Jonson GH (1998). Éxito clínico de restauraciones de composite de clase 5 sin retención mecánica. J Am Dent Assoc (ed Arg); 2(5):53-60.

Mertz-Fairhurst EJ, Curtis JW, Ergle JW, Rueggeberg FA, Adair SM (1998). Ultraconservative and cariostatic sealed restorations: results at year 10. J Am Dent Assoc 129:55-66.

Miyazaki M, Hattori T, Ichiishi Y, Kondo M, Onose H, Moore BK (1998). Evaluation of curing units used in private dental offices. Op Dent 23:50-54.

Mjör IA. Amalgam and Composite Resin Restorations: Longevity and Reasons for Replacement en Anusavice KJ. Quality Evaluation of Dental Restorations. Criteria for Placement and Replacement. Quintessence Pub Co. Chicago 1989, Cap 2:61-72.

Mjör IA. (1992). Long term cost of restorative therapy using different materials. Scand J Dent Res 1992;100:60-65.

Mjör IA (1993). Repair versus replacement of failed restorations. Int Dent J 43:466-472.

Mjör IA (1998). The location of clinically diagnosed secondary caries. Quintessence Int 1998; 29:313-317.

Mjör IA, Qvistt V (1997). Marginal failures of amalgam and composite restorations. J Dent 25:25-30.

Mjör IA, Wilson NHF (1998). Teaching class I and class II direct composite restorations: results of a survey of dental schools J Am Dent Assoc 129:1415-1421.

Mjör IA, Shen C, Eliasson ST, Richter S (2002). Placement and replacement of restorations in General Dental Practice in Iceland. Op Dent 27:117-123.

Mjör IA, Gordan VV (2002). Failure, Repair, Refurbishing and Longevity of Restorations. Op Dent 27:528-534.

Mormann WH, Brandestini M, Lutz F, Barbakow, Gotsch T (1990). CAD-CAM ceramic inlays and onlays: a case report after 3 years in place. J Am Dent Assoc 120:517-520.

Mount GJ (2003). Minimal Intervention Dentistry: Rationale of Cavity Design. Op Dent 28:92-99.

Nordbø H, Leirskar J, von der Fehr FR (1998). Saucer-shaped cavity preparations for posterior approximal resin composite restorations: Observations up to 10 years. Quintessence Int 29:5-11.

Opdam NJM, Feilzer AJ, Roeters JJM, Smnale I (1998). Class 1 occlusal composite resin restorations: in vivo post-operative sensitivity, wall adaptation and microleakage Am J Dent 11:229-234.

Opdam NJM, Roeters FJM, Feilzer AJ, Verdonoschot EH (1998). Marginal integrity and postoperative sensitivity in Class 2 resin composite resotrations in vivo. J Dent 26:555-562.

Osborne JW, Philips RW et al (1976). 3-years Clinical comparison of three amalgam alloy types emphasizing and appraisal of the evaluation methods used. J Am Dent Assoc (93):784-789.

Osborne J (1998). Honesty, treatment decisions, and other Illusions of Life. Oper Dent 23:49.

Osborne JW, Summit JB (1998). Extension for prevention: Is it relevant today? Am J Dent 11:189-196.

Özer K, Thylstrup A. What is known about caries in relation to restorations as a reason for replacement? A review. Adv Dent Res 1995; 9:394-402.

Parsell DE, Streckfus CF, Stewart BM, Buchanan WT (1998). The effect of amalgam overhangs on alveolar bone height as a function of patient age and overhang width. Op Dent 23:94-99.

Peters MCC, McLean ME (2001). Minimally invasive Operative CareII. Contemporary Techniques and Materials: an Overview. J Adh Rest (3)1:17-32.

Phatumvanit P, Songpaisan Y, Pilot T, Frencken JE. Atraumatic restorative treatment-ART: A three year field trial in Thailand. Survival of one surface restorations in the permanent dentition. J Public Health Dent 1996; 56:141-146.

Pilebro, Ce, van Kijken JW, Stenberg R (1999). Durability of tunnel restorations in general practice: a three year multicenter study. Acta Odontol Scand 57(1):35-39.

Reich J. The interface of plastic surgery and psychiatry. Clin Plast Surg 1982; 9(3):367-377.

Roeters JJ (2001). Extended Indications for Directly bonded Composite Restorations: A Clinician's view. J Adh Dent (3)1:81-88.

Roulet JF (1997). Benefits and disavantages of tooth-coloured alternatives to amalgam. J Dent 25:459-473.

Ryge G (1980). Clinical criteria. Int Dent J 30(4):347-358.

Ryge G (1989). The California Dental Association quality Evaluation System: A standard for Self-assessment. En Anusavice KJ. Quality Evaluation of Dental Restorations. Criteria for Placement and Replacement. Quintessence Pub Co. Chicago 1989; 273-290.

Sano H, Kanemura N, Burrow MF, Inai N, Yamada T, Tagami J (1998). Effect of operator variability on dentin adhesion: students vs dentists. Dental Material J 17(1):51-58.

Schältze M, Lang NP, Anerud A, Boysen H Bürgin W, Löe H (2001). Influencia de los márgenes de las restauraciones en los tejidos periodontales. Estudio longitudinal a 26 años. Acta Dent Int 2(4):210-220.

SODyMD Seminario (1999). Dientes Restaurados... ¿reparación, retratamiento o reemplazo de las restauraciones? Sociedad de Operatoria Dental y Materiales Dentales, Asociación Odontológica Argentina. Buenos Aires.

Suzuki N (1995). Metal allergy in dentistry: detection of allergen metals with x/ray fluorescence spectroscope and its application toward allergen elimination. Int J Prosthodont 8:351-369.

Strand GV, Nordbø H, Tveit AB, Espelid I, Wikstrand K, Eide GE (1996). A 3-year clinical study of tunnel restorations. Eur J Oral Sci 104:384-389.

Strassler HE, Nathanson D (1989). Clinical evaluation of etched porcelain veneers over a period of 18 to 42 months. J Esthet Dent 1(1):21-28.

Stratis S, Bryant RW (1998). The influence of modified cavity design and finishing techniques on the clinical performance of amalgam restorations: a 2-year clinical study. J Oral Rehabil 24(4):269-278.

Taylor DF, et al. Comparative evaluation of casts for the measurement of composite wear. IADR Abstracts 293 (1104), 1984.

Thylstrup A. How should we manage initial and secondary caries? Quint Int 1998 (29)9:594-596.

Tyas MJ (1998). Clinical evaluation of a plyacid/modified resin composite (compomer). Op Dent 23:77-80.

Tyas MJ, Anusavice KJ, Frencken JE, Mount GJ (2000). Minimal Intervention Dentistry–a review. Int Dent J 50(1):1-12.

van Dijken JWV (2000). Direct resin composite inlays/onlays: an 11 year follow-up. J Dent 28:299-306.

van Dijken JWV (2001). Durability of new restorative materials in class III cavities. J Adhesive Dent 3:65-70.

van Meerbeek B, Inokoshi S, Willems G, Noack MJ, Braem M, Lambrechts P, Roulet JF, Vanherle G (1992). Marginal adaptation of four tooth-coloured inlay system in vivo. J Dent 20:18-26.

Verdenschot EH, Angar-Månsson B, ten Bosch JJ, Deery Ch Huysmans MCD Pitts NB, Waller E (1999). Developments in Caries Diagnosis and Their Relationship to Treatment decisions and Quality of Care. Caries Res 33:32-40.

Walls AWG, Murray JJ, McCabe JF (1988). Composite laminate veneers: a clinical study. J Oral Rehab 15:439-454.

Wassell RW, Walls AWG, McCabe JF (1995). Direct composite inlays versus conventional composite restorations: three-year clinical results. Br Dent J 1995;179:343-349.

Welbury RR, Walls AWG, Murria JJ, McCabe JF (1990). The management of occlusal caries in permanent molars. A 5-year clinical trial comparing a minimal composite with an amalgam restoration. Br Dent J 169:361-366.

Wendt LK, Koch G y Birkhed D (1998) Replacements of restorations in the primary and young permanent dentition. Swed Dent J 22:149-155

Wilson NH, Burke FJT (1998). When should we restore lesions of secondary caries and with what materials? Quintessence Int 29(9) 598-600.

Wiltshire WA, Ferreira MR, Ligthelm AJ (1996). Allergies to dental materials. Quintessence Int; 27:513-520.

Wulff HR (1976). Rational Diagnosis and Treatment, Oxford: Blackwell, 103-119.

58

Costos en Operatoria dental

Nicolás Ortiz

INTRODUCCIÓN

Hace algunos años, para garantizar el éxito en la carrera bastaba con tener una buena capacitación clínica, cierta destreza manual y un mínimo de carisma personal. En la actualidad esto es insuficiente.

Brindar adecuadas respuestas a las necesidades dentales de la gente, vivir decorosamente de la profesión, capacitarse, amortizar las inversiones realizadas asegurando un porvenir, en el presente, es mucho más difícil que tiempo atrás.

Es imprescindible realizar un buen gerenciamiento del ejercicio profesional (véase cap. 4) debido a los cambios en que se desenvuelve hoy la odontología. Hay mucha competencia y ésta posee un perfil más agresivo que en el pasado. La demanda actual es cambiante y existen más exigencias, situaciones socio-económicas complicadas en algunos países y un avance vertiginoso de la odontología que obliga a mantenerse actualizado permanentemente.

Este gerenciamiento abarca diferentes aspectos:

1. Llevar a cabo una *administración* eficiente
2. Aplicar fundamentos de *ergonomía** en cada etapa en la atención del paciente (véase cap. 12)
3. Emplear técnicas de *marketing* para vender mejor los servicios ofrecidos
4. Tener conocimientos de la *estructura de costos* para lograr implementar una política de *aranceles* coherente y acorde con el medio en que se desenvuelve el profesional.

---

* Mediante conocimientos de ergonomía el profesional podrá realizar procedimientos dentales aprovechando mejor el esfuerzo, aumentando el rendimiento final sin producir fatiga excesiva. También es válido aplicar principios de ergonomía en otras actividades que se realizan en el consultorio. Será de suma importancia manejar técnicas clínicas racionalizadas con base en una simplificación de pasos, acortando los de excesiva duración, eliminando los innecesarios, aunque siempre con cuidado de mantener la óptima calidad de los trabajos, para lograr una reducción en los costos finales.[1]

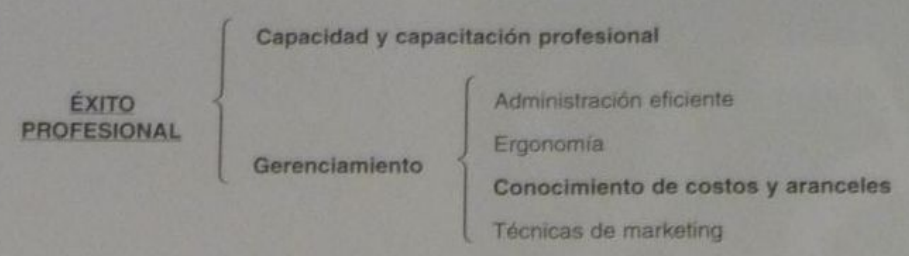

Fig. 58-1. Requisitos para el éxito profesional.

Lo expresado hasta aquí puede resumirse en la figura 58-1.

El nivel de **calidad** odontológica ofrecido y el **gerenciamiento** (véase cap. 4) se encuentran estrechamente unidos y son interdependientes. Por un lado, la capacitación alcanzada definirá qué clase de odontología se pretende brindar, y esto demandará un gerenciamiento acorde, y el gerenciamiento que se logre condicionará decididamente la calidad del servicio pretendido.

De los cuatro aspectos principales que abarcan el gerenciamiento se tratará más en profundidad el de costos y aranceles, aunque como se verá, los cuatro enunciados son imprescindibles e influyen entre sí.

COSTOS Y ARANCELES

Desarrollo

En la década de 1940, José Méndez Ribas describió la estructura de costos, dividiéndolos en costos fijos y variables. Se recomienda denominarlos *costos indirectos* y *directos* ya que aun los costos fijos varían en forma permanente.

Suelen confundirse los términos *costos* y *gastos*.

Costo es un término que se refiere a "cantidad", un concepto estático.

Gasto se refiere a una "acción".

Para simplificar esta idea se citan los materiales dentales como ejemplo. Son parte del costo directo cuando se realizan los cálculos generales de costos. Se transforman en un gasto cuando se realiza el balance del mes y se consideran los ingresos y egresos ocurridos efectivamente en ese lapso.

Para los odontólogos que realizan una práctica generalista es fundamental entender todos los ítems que se deben tener en cuenta para aprender a calcular los *aranceles* que utilizarán. Asimismo, estos conocimientos brindarán información calificada para entender de costos, gastos, ganancias o pérdidas para el caso de que se establecieran convenios con especialistas que trabajen en su consultorio, como también en contratos con diferentes sistemas de atención odontológica.

En el posgrado en gerenciamiento, por lo general, se describen variados tipos de costos: marginales, incrementales, intangibles; diferentes métodos para calcularlos, tableros de control, método de los ingredientes, de asignación escalonada, a través de bases de datos, etc.[2,3]

Este desarrollo se limitará a delinear los aspectos más importantes que cada odontólogo clínico debe conocer y tener en cuenta todo el tiempo.

Para ello se ha elegido un programa muy simple basado en planillas de cálculo, el Excel, por varios motivos: 1) se encuentra instalado en muchas computadoras personales; 2) no requiere efectuar una inversión adicional en software; 3) muchas secretarias administrativas tienen una capacitación básica sobre el uso del Excel; 4) es fácilmente actualizable, y 5) se puede personalizar con sencillez.

Este desarrollo es una actualización y ampliación de dos trabajos del mismo autor realizados con Lotus 1-2-3[4] y Excel 97,[5] publicados con anterioridad.

Esta posibilidad de *personalizar los costos* es fundamental ya que éstos son diferentes en cada profesional y en las distintas etapas de su carrera.

Los costos no son datos estáticos a través del tiempo, son absolutamente dinámicos; además, difícilmente se encuentren dos colegas exactamente con los mismos costos, por lo que no se puede hablar de un mismo costo para toda la profesión. "*...Nadie puede copiar la relación de honorarios de otro profesional, pues podría estar perdiendo dinero o cobrando en exceso...*", según promulga el doctor Jaime Otero M., desde el portal www.odontomarketing.com.[6]

Por todo esto se afirma que **el conocimiento de la estructura de costos es la herramienta de marketing más importante que existe**, el camino más idóneo para lograr valorizar adecuadamente cada prestación que se efectúe y realizar así una sana política arancelaria.

Cada paciente tiene su propia sensibilidad o termómetro sobre cuánto puede costar el servicio recibido, de acuerdo con el esfuerzo y el tiempo dedicados por el odontólogo, el trato profesional y del personal auxiliar, todo sumado a los resultados del tratamiento en sí mismo. Si el paciente entiende que se le ha cobrado más de lo que él supone razonable o que existen incongruencias en los aranceles luego de varias sesiones, se corre el riesgo de perder al paciente.

Si por el contrario, el arancel aplicado o el presupuesto realizado son insuficientes se producen varios efectos negativos, que se enumeran a continuación:

1. Insatisfacción del profesional
2. Desvalorización (desjerarquización) del profesional por parte del paciente
3. Descapitalización del consultorio o clínica en el largo plazo
4. El plan de tratamientos condicionados por un bajo presupuesto corre el riesgo de fracasar por falta de recursos y no satisfacer las expectativas del paciente

Como consecuencia de todo lo anterior **se genera un desprestigio del odontólogo**.

En operatoria dental un error frecuente de muchos profesionales es cobrar todas las restauraciones con el mismo arancel, seguramente por desconocimiento de los costos de cada práctica. Después de analizar en forma detallada los costos explicados en este capítulo se entende-

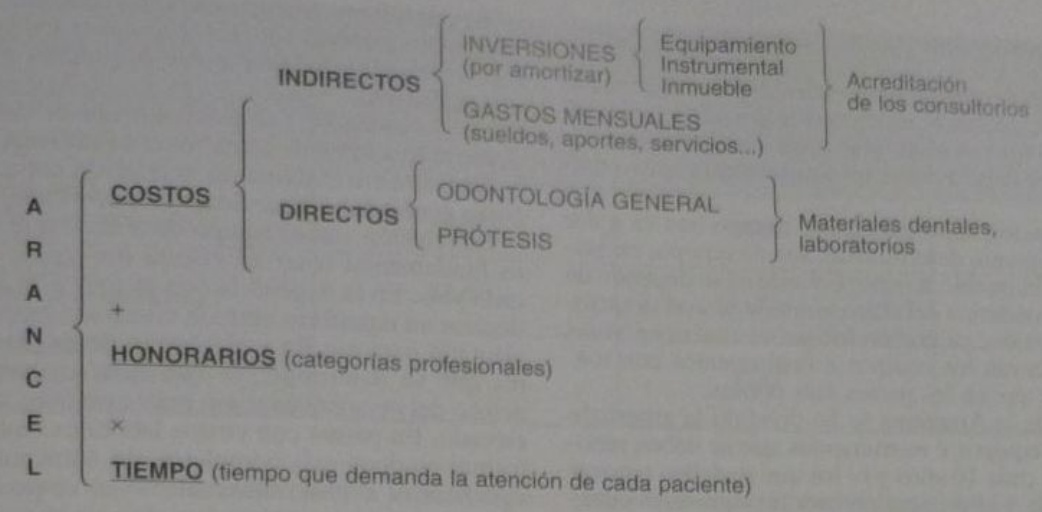

Fig. 58-2. Conformación de aranceles.

que se trata de un error que conlleva consecuencias aves.

Para comprender cómo se conforman los aranceles se alizará esta estructura (fig. 58-2):

Si bien este esquema es aplicable a todas las especialades, se hará referencia con mayor profundidad a la sciplina de este libro, la Operatoria dental.

Los costos no calculados son:

La pérdida del poder adquisitivo desde que se realiza la práctica hasta que se cobra.[7]

Prestaciones no pagadas por los sistemas de medicina prepaga (rechazos) y morosidad de los clientes particulares. Según este estudio esto representa un 7% adicional.

Los sistemas de cobranza, por ejemplo, sobre la base de tarjetas de crédito, producen un gasto que oscila en el 8%.

Surgidos de las enfermedades profesionales que los odontólogos pueden padecer: cardiopatías, problemas traumatológicos, auditivos, oculares, psicológicos o gastrointestinales. Desarrollar un trabajo sobreexigido aumenta la incidencia de estas patologías y ese costo.[1]

OSTOS INDIRECTOS

Los **costos indirectos** abarcan todos los aspectos del ncionamiento del consultorio o clínica; por lo tanto, es- n presentes siempre, independientemente de la práctica ectuada. Se relacionan directamente con la inversión alizada y con la estructura administrativa; estos dos ementos tienen una íntima relación con los tiempos de ención, como seguidamente se verá.

Por lo antedicho, es sencillo entender que se pueden resentar innumerables situaciones que influyen en su onformación.

Solo para analizar tres situaciones distintas y entender ómo actúan estas variables se ha adoptado la estructura eneral y la clasificación de consultorios propuesta por la onfederación Odontológica de la República Argentina CORA) en el "Programa Nacional de Garantía de Calidad de la Atención Odontológica".[8]

Allí se describe un consultorio con instalación mínima para realizar prácticas básicas, denominado *Consultorio de tipo 1*. El *Consultorio de tipo 2* presenta un equipamiento más completo, como también una estructura administrativa más eficiente. Por último, el *Consultorio de tipo 3* pretende describir una inversión mayor, al disponer de un equipamiento general sumamente completo.

Solo se citarán algunos valores necesarios para entender la estructura de costos, según se describe en detalle en ***www.costosenodontologia.com.ar***

Los valores mostrados aquí están calculados con base en una cotización 1 dólar (estadounidense) = 3 pesos. Se debe remarcar que no todos los costos de los insumos varían igual que las oscilaciones de las monedas, por lo que sería un grave error pretender dolarizar todos estos datos automáticamente de acuerdo con los vaivenes de su cotización: no se recomienda.

Por ejemplo, el costo de una restauración estética simple en junio de 1989 era de 3,15 dólares, en noviembre de 2001, 17,41 dólares y actualmente es de 7,73 dólares. Varían permanentemente.

En este estudio de costos los valores utilizados en equipamiento, instrumental y materiales dentales son valores promedio de varias marcas por cada elemento considerado. Se han usado datos suministrados por proveedores tradicionales junto a una empresa virtual y de tantas marcas por rubro como se pudo conseguir. Para brindar una comparación se promedió el valor de 23 marcas comerciales de ionómeros vítreos, aunque no se citarán individualmente aquí.

Para arribar a costos con el menor margen de error deben tomarse necesariamente los promedios en cada ítem, y **no los valores menores posibles**, por la sencilla razón de que deben abarcarse las preferencias de la mayoría de los odontólogos.

Sería ideal incluso tener los valores de proveedores de ciudades del interior de los países, ya que los precios en grandes ciudades o ciudades pequeñas o rurales pueden variar en gran medida.

La mayor dificultad encontrada para realizar un estudio de costos se ha presentado al tratar de conseguir información de los diferentes proveedores.

Los **costos indirectos** dependen de las *inversiones realizadas* que deben amortizarse (equipamiento e instrumental) y de los *gastos mensuales* de funcionamiento del consultorio o clínica.

Inversiones realizadas

Pocos colegas contemplan la necesidad de amortizar la inversión realizada en el momento de establecer su política arancelaria, y eso es un gran error. Error que se reconoce cuando se debe reponer un equipo inutilizado o modernizarlo.

La amortización significa cuánto tiempo nos va a dar utilidad un elemento determinado, sea un equipo, un instrumento o el inmueble mismo. Esta variable depende de la situación económica del sitio en donde se esté desarrollando la profesión, ya que en los países con economías fuertes se renuevan los equipos e instrumentos con mayor frecuencia que en los países más pobres.

En el caso de la Argentina se ha dividido la amortización en: a) los equipos e instrumentos que se deben renovar (amortizar) cada 10 años y b) los que se deben renovar (amortizar) cada 5 años, para obtener las siguientes cifras de acuerdo con los 3 tipos de consultorios mencionados, que se presentan en el cuadro 58-1.

Para calcular la amortización mensual se divide el monto anual por 11 meses, ya que se debe descontar el mes no trabajado por vacaciones u otras interrupciones laborales.

A partir de conocer cuánto dinero se debe generar por mes para garantizar la renovación del capital invertido se divide esa cifra por la cantidad de horas mensuales trabajadas.

En ese mismo cuadro vemos tres ejemplos: 120, 160 y 200 horas mensuales trabajadas. Es notable observar cómo disminuye el costo por hora en la medida que aumentan las horas trabajadas, y cómo aumenta el costo por hora cuando la inversión es mayor. La celda marcada en gris refleja el valor intermedio (consultorio y cantidad de horas trabajadas intermedias).

Gastos mensuales

Siguiendo la misma línea de razonamiento que en el rubro anterior se han contemplado tres escenarios distintos, que reflejan la realidad de esos tres tipos de consultorios.

Se consideran *gastos mensuales* todas las erogaciones de carácter permanente que tenemos todos los meses, como: a) servicios, b) impuestos, c) sueldos, d) cargas previsionales, etc.

En el cuadro 58-2 se pueden observar los montos que generan tres tipos de estructuras administrativas.

Nuevamente es llamativa la relación que existe entre el costo generado y la cantidad de horas trabajadas.

En relación con el equipo de trabajo que se desarrolle es fundamental tener en cuenta los costos laborales de cada país. En la Argentina éste es muy elevado y se debe llegar a un equilibrio entre la eficiencia buscada, la organización para ese fin y el número de empleadas auxiliares que se determine, ya que debe evitarse el tiempo ocioso del personal auxiliar, pues esto tiene un costo muy elevado. En países con costos laborales bajos se pueden formar equipos más completos sin aumentar de manera significativa el gasto mensual.

Costo indirecto total

Sumando las *amortizaciones* con los *gastos mensuales*, se obtiene el *total de costos indirectos por hora* que genera cada tipo de consultorio, en tres regímenes de horarios distintos, como puede verse en el cuadro 58-3:

Finalmente, dividiendo el *valor hora* por 60, se obtendrá el *valor minuto* (cuadro 58-4), dato fundamental para saber qué *costo indirecto* se deberá tener en cuenta en cada práctica. Si una práctica demanda 40 minutos, hay que multiplicar el *costo minuto* por los 40 minutos que se ocupará el consultorio para realizarla (cuadro 58-4).

Se deben remarcar dos conceptos fundamentales:

En primer término, si bien el consultorio de tipo 1 genera un menor costo indirecto, la estructura administrativa elemental que representa va a provocar mayores tiempos de atención por práctica, lo que significará similares o mayores costos que los de otros consultorios.

En segundo término, las cifras que se dan a conocer, previamente desarrolladas en el sitio web mencionado, revelan la gran importancia que tiene la organización, la administración y la ergonomía en la eficiencia para tener

Cuadro 58-1. *Inversión realizada y amortización*

INVERSIÓN REALIZADA (por amortizar)	*Consultorio 1*	*Consultorio 2*	*Consultorio 3*
Inversión que se amortiza a 10 años	17.460,29	29.917,54	44.432,72
Inversión que se amortiza a 5 años	3.298,15	8.546,41	10.443,43
TOTAL DE INVERSIÓN	**20.758,44**	**38.463,95**	**54.876,15**
Amortización (costo) **ANUAL**	**2.405,66**	**4.701,04**	**6.531,96**
Amortización (costo) **MENSUAL**	**218,70**	**427,37**	**593,81**
Amortización (costo) **POR HORA** (si trabaja **120** horas mensuales)	**1,82**	**3,56**	**4,95**
Amortización (costo) **POR HORA** (si trabaja **160** horas mensuales)	**1,37**	**2,67**	**3,71**
Amortización (costo) **POR HORA** (si trabaja **200** horas mensuales)	**1,09**	**2,14**	**2,97**

Cuadro 58-2. *Gastos mensuales*

GASTOS MENSUALES (en $)	*Consultorio 1*	*Consultorio 2*	*Consultorio 3*
GASTO MENSUAL	2.447,71	3.483,42	4.885,84
GASTO HORARIO (si trabaja **120** horas mensuales)	20,40	29,03	40,72
GASTO HORARIO (si trabaja **160** horas mensuales)	15,30	21,77	30,54
GASTO HORARIO (si trabaja **200** horas mensuales)	12,24	17,42	24,43

mínimos tiempos ociosos y poder reducir significativamente los costos de cada prestación.[1]

Por ello, se recomienda cada vez más asociarse o compartir con otros colegas las instalaciones de un consultorio, dividiendo entre varios los gastos centrales de funcionamiento para reducir el costo indirecto al máximo valor.

Las características de los consultorios, responsables de los costos indirectos, puede ser el punto de partida para arribar a un anhelo de muchos denominado *acreditación y categorización de los consultorios*.[8,9]

La globalización y la integración de economías de diferentes regiones, como el Mercado Común Europeo, el Mercosur, el ALCA o economías de países asiáticos podrían conducir en el futuro a que se exija la implementación del concepto.[1]

Ello habla de definir qué características debe tener cada tipo de consultorio para desarrollar cada especialidad y habilitarlos para tal fin.

COSTOS DIRECTOS

Como su nombre lo indica, este componente del arancel odontológico abarca todos los elementos que intervienen directamente en la realización de una práctica. Por lo tanto, incluye los *materiales dentales* y los gastos de *laboratorio*.

Es de remarcar que hay costos que, por razones prácticas, se incluyen como indirectos, como algunos gastos de papelería y otros, pero en realidad suelen ser *costos directos* en el momento de confeccionar una ficha odontológica o una receta. Hay autores que así los consideran.[2] Esto es absolutamente válido. En definitiva, lo que interesa es que se consideren todas las variables, para establecer un costo lo más exacto posible.

Materiales dentales

Para obtener el costo promedio de los materiales dentales se les aplica cuando corresponde un índice de corrección para igualar los diferentes tamaños de envases que se encuentran en el mercado.

Un ejemplo de esto son las resinas reforzadas, ya que hay envases que tienen 2,5 g y otros 3 o 4 g. Aplicando una regla de tres simple se calculó el valor unitario de cada marca como si todos tuvieran 3 g, lo que se denomina *índice de corrección*. Luego se dividió su contenido en fracciones suficientes como para obturar cavidades simples medianas. Como resultado, una jeringa de 3 g alcanza para obturar 45 cavidades. Ese rendimiento se llama *tasa de uso*.[10] No se describirá la tasa de uso de cada material, pero estos datos (valores promedio de productos y tasas de uso) se describen detalladamente en el sitio web mencionado.

Una vez obtenidos los valores de todos los materiales dentales de uso más frecuente, solo resta sumar los valores parciales de los materiales intervinientes en cada práctica. En el cuadro 58-5 se pueden ver los costos directos en operatoria dental. Todos los valores incluyen un 21% del impuesto denominado en la Argentina *al valor agregado*.

Cada práctica tiene sus propias características y cada odontólogo utiliza los materiales dentales que prefiere en sus diferentes casos. Éste es otro de los motivos que justifica haber elegido las planillas de cálculo Excel, dado

Cuadro 58-3. *Total del costo indirecto (por hora)*

COSTO INDIRECTO TOTAL (por hora)	*Consultorio 1*	*Consultorio 2*	*Consultorio 3*
COSTO POR HORA (si trabaja **120** horas mensuales)	22,22	32,59	45,66
COSTO POR HORA (si trabaja **160** horas mensuales)	16,67	24,44	34,25
COSTO POR HORA (si trabaja **200** horas mensuales)	13,33	19,55	27,40

Cuadro 58-4. *Total del costo indirecto por minuto*

COSTO INDIRECTO TOTAL (por minuto)	*Consultorio 1*	*Consultorio 2*	*Consultorio 3*
COSTO POR MINUTO (si trabaja **120** horas mensuales)	0,37	0,54	0,76
COSTO POR MINUTO (si trabaja **160** horas mensuales)	0,28	0,41	0,57
COSTO POR MINUTO (si trabaja **200** horas mensuales)	0,22	0,33	0,46

que permiten personalizarlas con suma facilidad. Las cifras del cuadro 58-5 son el resultado de considerar los materiales dentales más comunes para esas prestaciones, respetando las técnicas ortodoxas para su realización.

Queda aclarado además que se contemplan todos los materiales que se requieren, aunque en muchos casos clínicos algunos de ellos no se necesitan; pero igualmente deben considerarse en el estudio.

Gastos de laboratorio

En el caso de las prácticas que incluyen trabajos de mecánico o protésico dental se les agrega este gasto.

En este estudio de costos se han contemplado aranceles fijados por la Asociación de Protésicos Dentales de la ciudad de La Plata y aranceles que cobran varios laboratorios de gran importancia en la zona, para las prácticas no contempladas por la asociación.

HONORARIOS

Éste es el ítem más opinable de todos los que constituyen la *estructura arancelaria*, de una enorme subjetividad,[11] tanto en odontología como en cualquier actividad de servicios.

En realidad no se debe decir cuál es el honorario en cada prestación. Esto depende de la realidad personal de cada profesional. Depende de cuánto quiera y pueda hacer valer su servicio. No define la calidad de la prestación realizada; es exclusivamente una cuestión de mercado, aunque cueste reconocer esta realidad.

Cuadro 58-5. *Costo directo en operatoria dental*

Código 0201	Amalgama simple	**$ 6,39**
Código 0202	Amalgama compuesta	**$ 10,96**
Código 0203	Amalgama compleja	**$ 13,23**
Código 0204	Amalgama con refuerzo metálico	**$ 18,01**
Código 0209	Reconstrucción ángulo	**$ 17,11**
Código 0215	Restauración estética simple	**$ 6,44**
Código 0216	Restauración estética compuesta	**$ 13,65**
Código 0217	Restauración estética compleja	**$ 15,92**

Un profesional que ejerce en ciudades del interior del país suele hallarse en mejores condiciones para defender sus honorarios, por la mejor relación población/odontólogos de su lugar, que los odontólogos que ejercen en grandes ciudades.

Ello se acentúa más en las ciudades en las que existen facultades de Odontología.

Por citar un ejemplo, la ciudad más afectada en el país por esta situación es La Plata, capital de la provincia de Buenos Aires, que tiene una densidad de 1 odontólogo cada 370 habitantes.

No obstante, para realizar una política arancelaria es necesario determinar hipotéticamente una ganancia neta por parte del odontólogo en su ejercicio profesional.

Para ello se ha tenido en cuenta la iniciativa que impulsaron varias instituciones odontológicas (C.O.R.A., S.O.L.P., Colegio de Odontólogos Distrito I de la Provincia de Buenos Aires) para la determinación de la Categorización Profesional como camino idóneo para incentivar la capacitación y premiar el esfuerzo personal.[8,9,12]

De esta manera, se le da un valor creciente al ingreso del profesional. Como consecuencia de ello se podría organizar la profesión en 3 o 4 categorías; la menor (denominada p. ej., A) abarcaría desde el odontólogo recién egresado hasta los que aún no han reunido una calificación adecuada para ascender de categoría. La categoría máxima (C o D) se limitaría a los odontólogos que hayan accedido a una especialidad reconocida o presentado una tesis de doctorado.

En realidad, esta mayor valorización de su hora de trabajo solo permitiría compensar la disminución natural de las horas netas de trabajo en el consultorio toda vez que el odontólogo va ascendiendo de categoría, como también el menor rendimiento que sucede por el transcurso natural del tiempo. No es garantía de una mayor ganancia mensual, solo una mayor valorización de cada hora de trabajo. Esta situación es justa y lógica en cualquier actividad.

TIEMPOS DE ATENCIÓN

Se trata de los tiempos que demanda la atención del paciente, no los del tratamiento propiamente dicho. En la atención del paciente se deben tener en cuenta las diferentes características clínicas, psicológicas y sociales de cada uno.

Para el trabajo con algunas empresas de medicina prepaga se exige muy a menudo reducir al máximo los tiempos de atención para aumentar la eficiencia y reducir los

ostos. Lo mismo ocurre en la atención privada ante la necesidad creciente de competir con menores aranceles.

Ello afecta negativamente la relación paciente/profesional, aumenta el riesgo de enfermedades citadas con anterioridad y expone al profesional a posibles demandas legales. La ruptura de la relación paciente/profesional es la primera causa hallada como desencadenante de los juicios por mala praxis. En esto el tiempo de atención que se le brinda al paciente es fundamental para reducir esos riesgos. El paciente relacionará directamente el eventual fracaso de un tratamiento con la atención apresurada y despersonalizada.

Si bien se recomienda tener una administración eficiente, aplicar ergonomía en todo momento, observar minuciosamente el costo del funcionamiento general del consultorio y de cada prestación en particular, en la consideración de los tiempos de atención se deben tener en cuenta los siguientes principios:[13]

- Promover una odontología preventiva, para lo cual se debe hacer docencia con cada paciente. No es posible desarrollar prevención sin educación para la salud[14] (véanse caps. 19 y 20), y la correcta educación para la salud exige planificar el tiempo adecuado de trabajo, en el que esté contemplado el tiempo que insume esa docencia.
- Se deben respetar las diferentes situaciones clínicas del paciente: los hay hipertensos, cardíacos, seniles, embarazadas, niños, adolescentes, disminuidos físicos y mentales, etc. En todos los casos debemos lograr generar la mejor predisposición en cada persona.
- Hay que tener en cuenta también las diferentes situaciones psicológicas del paciente: aprehensivos, pusilánimes, pacientes que han tenido malas experiencias anteriores, obsesivos o interesados por saber qué tratamiento se realiza, indecisos, etc. En todos los casos se debe buscar la óptima predisposición de cada uno de ellos.
- Tener éxito en estos últimos dos puntos conduce a lograr que la gente pierda o disminuya el temor al tratamiento odontológico que hoy –siglo XXI– sigue presente.
- Imposibilidad de trabajar por cuadrantes: no siempre hay varias patologías por cuadrante para aumentar la productividad.
- Considerar las distintas capacidades de cada odontólogo. Se deben respetar las diferentes velocidades de trabajo de cada uno. Existen colegas que pueden requerir mayor tiempo que otros para realizar un tratamiento debido a una menor habilidad manual, aunque su organización sea muy eficiente.
- Se promueve la calidad de las prestaciones por sobre la cantidad efectuada, como camino para reducir costos a largo plazo.
- Tener en cuenta la idiosincrasia de la población en donde se ejerza: el ritmo de una gran ciudad demanda por lo común una atención más veloz y muchas veces limitada exclusivamente a hablar solo sobre el tratamiento específico. En cambio, la atención en ciudades más reducidas o en zonas rurales exige un trato personal más distendido que demanda un tiempo adicional de atención. Es imposible aplicar una misma actitud en medios tan distintos sin el riesgo de fracasar en alguno de ellos.
- Cuidar la salud física y psicológica del odontólogo. La pérdida de su salud aumenta enormemente sus costos personales. Este planteo no se observa en muchos estudios de costos que se han analizado. En realidad no es un costo de las prestaciones, es parte del costo del profesional y éste no debe ignorarlo.

Los tiempos de atención sugeridos, teniendo en cuenta lo explicado sobre este tema, y habiéndolos promediado con los propuestos por otros autores,[8] son los expresados en el cuadro 58-6.

Se debe considerar que son los tiempos máximos ideales, dentro del marco de una Odontología ideal, tanto preventiva como conservadora; de ningún modo los menores factibles en condiciones óptimas.

Algún tiempo quizás parezca excesivo, como el asignado a la reconstrucción del ángulo incisal, que se puede realizar en mucho menor tiempo cuando es sencilla –muchas veces no requiere anestesia–; en otros casos son muy complejas, cuando hay dientes apiñados, oclusiones cerradas, bruxómanos, o cuando existe un elevado compromiso estético que obliga a agendar una nueva cita para realizar un control del trabajo. Para calcular su costo se ha asignado en este ejemplo 10 minutos más que el que brindan otros autores.

No obstante, interesa más recalcar en este trabajo la estructura general de costos, no la solución de casos en particular.

Para entender la amplia variedad que puede presentarse en los tiempos de atención se mostrarán los tiempos parciales que suceden, sin contar el tiempo que insume la docencia ya sugerida, en estos dos ejemplos:

1) *Elemento 2.3: pieza con endodoncia previa y sin problemas de oclusión; paciente colaborador*

Ubicación del paciente y presentación del profesional	2'
Uso previo de brochas y pasta de pulir de superficies	1'
Retiro de material provisorio y limpieza de cavidad	3'
Aislamiento relativo, acondicionamiento de dentina y su lavado	2'
Colocación de ionómero vítreo y polimerización	1'
Grabado ácido, lavado y secado	1'
Sistema adhesivo	1'
Colocación de composite de fotocurado (incremental)	4'
Pulido total de la restauración	2'
Control final de la oclusión	1'
Muestra al paciente y diálogo sobre los pasos por seguir	2'

Cuadro 58-6. *Tiempos de atención en operatoria dental*

Código 0201	Amalgama simple	30'
Código 0202	Amalgama compuesta	40'
Código 0203	Amalgama compleja	50'
Código 0204	Amalgama con refuerzo metálico	60'
Código 0209	Reconstrucción ángulo	70'
Código 0215	Restauración estética simple	40'
Código 0216	Restauración estética compuesta	50'
Código 0217	Restauración estética compleja	60'

Retiro del paciente del consultorio	1'
Acondicionamiento del consultorio para el paciente siguiente	4'
TOTAL	**25'**

2) *Elemento 3.6: caries MO profunda no penetrante, cavidad mediana; paciente hipertenso muy aprehensivo; oclusión muy cerrada*

Ubicación del paciente y presentación del profesional	2'
Relajación del paciente y anestesia tópica	2'
Anestesia regional, aplicación y espera de efecto	7' (promedio)
Uso previo de brochas y pasta de pulir de superficies	0' (mientras se espera la anestesia)
Aislamiento absoluto	0'30''
Tallado y limpieza completa de cavidad	6'
Aplicación de protección pulpar o base	1'
Grabado ácido, lavado y secado	1'
Sistema adhesivo	1'
Colocación de matriz y cuña	1'
Colocación de composite de fotocurado (incremental)	6'
Retiro de aislamiento absoluto	0'30''
Control de la oclusión	3'
Pulido total de la restauración	2'
Muestra al paciente y diálogo sobre los pasos por seguir	2'
Retiro del paciente del consultorio	1'
Acondicionamiento del consultorio para el paciente siguiente	4'
TOTAL	**40'**

Estos son solo dos ejemplos de distintas situaciones en las que no se han presentado complicaciones como: a) una anestesia troncular que tarda más de la cuenta en hacer efecto, b) hallarse frente a un paciente excesivamente inquisidor, c) tener complicaciones con el aislamiento, d) requerir mayor tiempo de reconstrucción, e) atender a pacientes con problemas físicos, etc.

Más allá de ejercer con eficiencia, debe existir **algún** momento del profesional para atender sus necesidades fisiológicas, realizar o responder una llamada telefónica, tomar un café o simplemente tener un momento de relajación. Estas situaciones aumentan los tiempos tan escasos sugeridos por otros autores.

Por todo lo enunciado, se insiste con énfasis en considerar los tiempos de atención explicados como uno de los principales caminos para **jerarquizar** la profesión (cuadro 58-6).

COSTOS TOTALES

Finalmente, sumando los costos indirectos con los directos, se obtienen los costos totales.

Se insiste que este valor calculado no incluye honorarios (cuadro 58-7).

Se calculará en el siguiente caso clínico el costo que ocasionaría en un consultorio de tipo 2 el tratamiento individual por pieza dentaria o por cuadrante de los elementos 4,6 y 4,7 de la paciente Julieta M., de 18 años de edad. Los costos calculados se comparan con los que se generan en un consultorio de tipo 1 debido a sus mayores tiempos de atención.

Se reemplazaron 2 restauraciones deficientes. Por la joven edad de la paciente se optó por una solución conservadora, la oclusión lo permitía: evitar desvitalizar el elemento 4.6 y realizar restauraciones directas con composite de fotocurado, para preservar la cúspide y la pared DL.

El trabajo demandó 1 1/2 hora de atención, y en el presente, 14 años después, las piezas se hallan vitales y las restauraciones en óptimas condiciones de salud (figs. 58-3 a 58-5), según lo recomendado para seguimientos longitudinales de obturaciones. Los costos resultantes se observan en el cuadro 58-8.

CONCLUSIONES

Como conclusión, se ha visto que los aranceles surgen de la combinación de:

Costos directos + Costos indirectos + Honorarios × Tiempos de atención

El **costo directo** explica solo el **37,08%** del **costo total** de cada práctica (en promedio), por lo que debe tener-

Cuadro 58-7. *Costo total en operatoria dental*

RESUMEN DE COSTOS		*Septiembre de 2003*		*COSTO TOTAL (dir + ind)*		
Código	*Descripción*	*Tiempo de atención (en min.)*	*Costo directo (en $)*	*Consultorio de tipo 1*	*Consultorio de tipo 2*	*Consultorio de tipo 3*
02.01	Amalgama simple	**30**	**6,39**	14,72	18,61	23,51
02.02	Amalgama compuesta	**40**	**10,96**	22,07	27,26	33,80
02.03	Amalgama compleja	**50**	**13,23**	27,11	33,59	41,77
02.04	Amalgama con refuerzo metálico	**60**	**18,01**	34,67	42,45	52,26
02.09	Reconstrucción de ángulo	**70**	**17,11**	36,55	45,62	57,06
02.15	Restauración estética simple	**40**	**6,44**	17,55	22,74	29,27
02.16	Restauración estética compuesta	**50**	**13,65**	27,54	34,02	42,19
02.17	Restauración estética compleja	**60**	**15,92**	32,59	40,37	50,17

Cuadro 58-8. *Costos por sesión*

Códigos	*DESCRIPCIÓN*	*Tiempo de atención (en min.)*	*Costo directo (en $)*	*Costo indirecto (en $)*	*TOTAL COSTO (en $)*
	Costos si se realiza una práctica por sesión - Consultorio de tipo 2				
02.17	Restauración estética compleja en 46 (1ª sesión)	60	15,92	24,44	40,36
02.15	Restauración estética simple en 47 (2ª sesión)	40	6,44	16,29	22,73
	TOTAL	**100**	**22,36**	**40,73**	**63,09**
	Costos si se realiza el tratamiento del cuadrante en una sesión - Consultorio de tipo 2				
02.17	Restauraciones estéticas en piezas 46 y 47	**90**	**20,61**	**36,66**	**57,27**
	Costos si se realiza una práctica por sesión - Consultorio de tipo 1 (genera mayores tiempos de atención)				
02.17	Restauración estética compleja en 46 (1ª sesión)	90	15,92	25,00	40,92
02.15	Restauración estética simple en 47 (2ª sesión)	60	6,44	16,67	23,11
	TOTAL	**150**	**22,36**	**41,67**	**64,03**

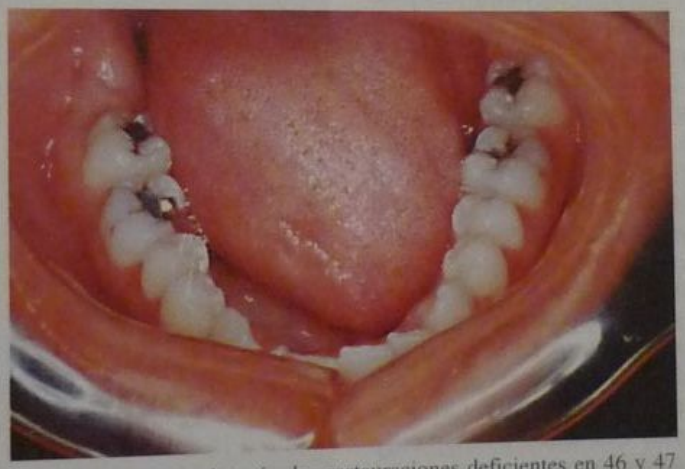

Fig. 58-3. Se reemplazarán dos restauraciones deficientes en 46 y 47 por restauraciones directas con composite para preservar la cúspide y pared distolingual. Preoperatorio.

Fig. 58-4. Preparaciones terminadas.

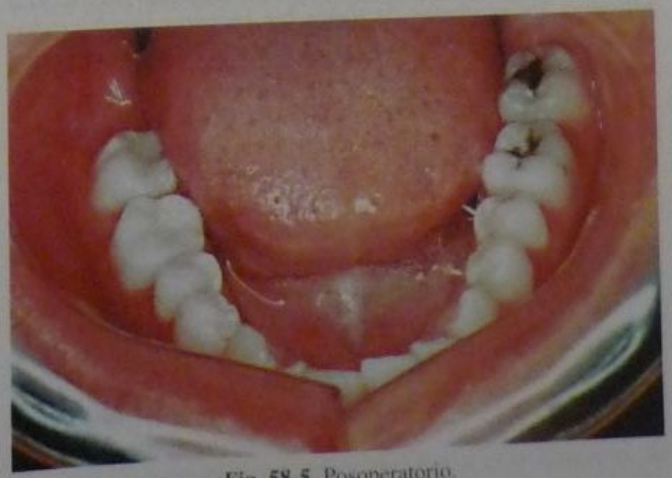

Fig. 58-5. Posoperatorio.

Cuadro 58-9. *Costo indirecto cada 10 minutos*

COSTO INDIRECTO (cada 10 minutos) (en $)	*Consultorio 1*	*Consultorio 2*	*Consultorio 3*
COSTO POR MINUTO (si trabaja **120** horas mensuales)	3,70	5,43	7,61
COSTO POR MINUTO (si trabaja **160** horas mensuales)	2,78	4,07	5,71
COSTO POR MINUTO (si trabaja **200** horas mensuales)	2,22	3,26	4,57

se muy en cuenta la eficiencia del ejercicio profesional, sin comprometer la calidad de la atención, ni dañar la relación paciente-profesional.

Como pudo observarse en el ejemplo mencionado, el tratamiento por cuadrantes reduce sensiblemente los costos de un tratamiento. También en ese ejemplo se puede concluir que el ahorro en personal auxiliar, como se presentó en un consultorio de tipo 1, no significa un ahorro de costos.

Se insiste en la importancia de formar un equipo de trabajo partiendo de la base de trabajar con una asistente dental calificada junto a otros profesionales asociados.[1]

No se debe olvidar que 10 minutos de tiempo ocioso tienen un costo (indirecto) y representan 4 pesos en promedio. En el cuadro 58-9 se muestra el detalle de acuerdo con las características de la atención.

Es muy importante calcular de modo coherente y usar de forma correcta los costos de cada prestación. Ello sirve, por ejemplo, para que los aranceles elevados de algunas disciplinas en comparación con los de otras no condicionen el plan de tratamiento que el odontólogo debería implementar.

Se considera una obligación profesional responder a las necesidades del paciente y no a la conveniencia del odontólogo, sea en la atención privada o en los trabajos con organismos o empresas de medicina prepaga.

El complejo escenario por el que atraviesa la Odontología en la actualidad obliga más que antes a tener muy en cuenta los costos, ya que **condicionan** fuertemente el ejercicio profesional.

Para que los sistemas de atención dental puedan ser eficientes a largo plazo deben contemplar, sin olvidar ninguno, los intereses de todos los sectores involucrados en la profesión: **odontólogos, pacientes, instituciones y empresas**.

REFERENCIAS

1. Barrancos PJ. Comunicación personal, Buenos Aires, 2003.
2. Universidad Argentina de la Empresa. Gestión Estratégica de Servicios Odontológicos, Buenos Aires. 1999.
3. Otero MJ, Otero IJ. Salud Pública, Costos www.gerenciasalud.com. Lima, 2003
4. Ortiz N. Estudio de Costos Odontológicos. Revista del Colegio de Odontólogos Distrito I, 1995; 1 (2):16, La Plata, provincia de Buenos Aires.
5. Ortiz N. Costos y Aranceles Odontológicos. Revista de la Sociedad Odontológica de La Plata, 2000; 13(25): 22, La Plata, provincia de Buenos Aires.
6. Otero MJ. Gerencia del Consultorio Odontológico. Revista Gaceta Odontológica, 1999; vol. 2 (1 y 2); Lima.
7. Roisinbilt SR. Análisis de Costos de Prestaciones Odontológicas y el Nomenclador Nacional. Rev Asoc Odontol Argentina 1984; 72(6):178.
8. Confederación Odontológica de la República Argentina (C.O.R.A.), Programa Nacional de Garantía de Calidad de la Atención Odontológica, Buenos Aires, 1994.
9. Normas aprobadas por el Consejo Superior del Colegio de Odontólogos de la Provincia de Buenos Aires, 1994. Boletines del Colegio de Odontólogos Distrito I de la provincia de Buenos Aires, julio de 1997, agosto de 1997, noviembre de 1997. Nota Editorial de la Revista de la Sociedad Odontológica de La Plata, Revista nº 20; La Plata, provincia de Buenos Aires, 1998. Nota Editorial de la Revista de la Sociedad Odontológica de La Plata, Revista nº 27; La Plata, provincia de Buenos Aires, 2001.
10. www.costosenodontologia.com.ar: "Tasa de Uso", 2003.
11. Leyt S. Sicología del Honorario. Rev Asoc Odontol Argentina 1992; 79(3):178.
12. Ferreri H, Mayoraz J, Figari L. La Retribución del Trabajo Odontológico. Rev El Cooperador Dental, 1990; nº 268, pág. 6, Buenos Aires.
13. Ortiz N. Tiempos de Atención: Crisis de la Profesión. Rev Mensaje del Colegio de Odontólogos Distrito 8, 2004; nº XVII, pág 10; y www.costosenodontologia.com.ar
14. Katz S. Odontología Preventiva en Acción. 3ª Edic. Buenos Aires: Editorial Médica Panamericana; 1982.

59

Marketing en Operatoria dental

Patricio J. Barrancos

INTRODUCCIÓN

A lo largo de la década de 1990, hablar de marketing en odontología generaba cierto rechazo o prurito en los odontólogos más ortodoxos o tradicionales. Con el paso del tiempo, se divulgaron y comprendieron mejor las características y los beneficios que brinda al ejercicio profesional, de modo que ese concepto paulatinamente dejó de considerarse extraño.

El marketing puede aplicarse a todas las áreas de la odontología. En Operatoria dental hay partes de la disciplina que pueden usarse exitosamente como herramientas o estrategias de marketing dentro de un consultorio odontológico moderno, como veremos más adelante.

De acuerdo con la American Marketing Association, el marketing es un proceso de planeamiento y ejecución de la creación, el precio, la promoción y la distribución de ideas, productos y servicios para crear intercambios que satisfagan objetivos individuales y organizacionales. Al marketing recurren las grandes empresas que producen artículos de consumo masivo y también las que brindan servicios personalizados o de empresa a empresa, las PyMEs y los profesionales independientes.

Según Trilnik y Bebermeyer,[1] hasta hace no muchos años, los odontólogos mayormente conseguían sus pacientes a través del sistema de recomendación conocido como *boca a boca*. No importaba cómo o dónde se instalaran: más bien temprano que tarde la clientela se afianzaba y así se llegaba a conseguir pacientes cautivos. Los pacientes sabían que para obtener los servicios profesionales debían disponer de mucha paciencia, tanto para lograr una cita como para permanecer largas horas en las salas de espera.

El flujo histórico de pacientes disminuyó de modo continuo en la Argentina con el tiempo y ya no son ellos, en general, los que abonan las consultas sino sus sistemas de salud: obras sociales, empresas de medicina prepaga y sistemas odontológicos privados, junto con sistemas de prestaciones públicas.[1]

Este abanico de posibilidades no les permite a los pacientes ejercer su elección, sino aceptar a los profesionales que se encuentran dentro de un listado, y algo similar sucede con los odontólogos. Además, se ha producido un reacomodamiento de los sectores sociales, unos han visto disminuir sus ingresos y otros los han visto aumentar abruptamente.[1]

Junto a ello, estos sectores cambiaron sus costumbres de vida de un modo radical. Por ejemplo, eligieron modificar su lugar de residencia. Los *country clubs* y *barrios privados* en el conurbano de las grandes ciudades vieron surgir en sus cercanías nuevos consultorios, a la vez que los que estaban instalados en ciertos barrios o lugares notaron que el número de pacientes se reducía poco a poco. También han ejercido una influencia negativa las insuficientes campañas ejecutadas sobre educación para la salud bucal.[1]

La prevención por lo general sigue siendo algo desconocido en muchos lugares y la concurrencia semestral para un chequeo es algo de lo que solo son conscientes unos pocos. Sumado a esto, surgen en todas partes nuevas facultades de odontología que incrementan de un modo notorio el número de egresados de cada año.[1]

Díaz-Lundstedt y Eshaghian[2] (fig. 59-1) sostienen que en el pasado era más fácil construir una consulta dental.

El odontólogo se instalaba en una buena ubicación, se dedicaba a su profesión y desarrollaba un prestigio acorde con su desempeño.

De esa manera, atraía a una clientela leal que le confiaba su cuidado dental por largo tiempo.

En el presente, sin embargo, aun cuando se tengan todos esos elementos en el lugar preciso, lo más probable es que sea más difícil atraer un número adecuado de pacientes nuevos que dejen beneficios.

¿Cuál es la razón? Sucede que el mundo ha cambiado. La competencia dentro de la profesión odontológica se ha multiplicado unas diez veces.[2]

Actualmente hay dentistas por doquier, y cada día hay más odontólogos que ingresan al campo. Antes era común abrir el consultorio y esperar un flujo saludable de pacientes nuevos; ahora se debe competir con un número creciente de profesionales. Además, los dentistas están disputando el ingreso disponible de las personas también con dermatólogos, cirujanos plásticos, tratamientos de láser para la vista, viajes y otros servicios y artículos de lujo.[2]

Peor aún, la permanencia de los pacientes en su consultorio no está garantizada, ni mucho menos. La sociedad moderna es muy dinámica y las personas cambian de trabajo y de ciudad frecuentemente.

La gente tiene más alternativas y si no les agrada el servicio que están recibiendo en su consultorio se van al de su colega en un abrir y cerrar de ojos. Si el profesional se detiene a pensar un momento, se dará cuenta de que el *marketing dental* es una necesidad y no un lujo.[2]

Según Otero[3] (fig. 59-2) en países como los de esta parte del continente americano, donde cada día más personas caen a niveles de pobreza y en donde pese al esfuerzo que realizan los gobiernos es muy difícil que se logre resolver el problema de la caries dental, la enfermedad periodontal y las maloclusiones, el problema social de la salud bucal no se solucionará sin la decidida y directa participación de los profesionales.

Seguir hablando de sofisticación tecnológica sin detenerse a idear mejores métodos para lograr una mayor cobertura para la salud y sobre todo aplicando metodologías preventivas o restauradoras que la gente pueda pagar, convierte a los odontólogos en seres soñadores, románticos y, por qué no decirlo, ineficientes. Porque los profesionales se deben a la sociedad y por ella existen. Si no logran algún día dar salud bucal a su sociedad, como grupo humano no habrán sido capaces de concretar sus objetivos primordiales.[3]

La única manera en que como gremio podremos brindar mejor salud a nuestros pueblos y por ende a sus hombres será a través del empleo sistemático de los postulados que ponen a nuestra disposición ciencias como el marketing y especialidades afines o complementarias (véanse también caps. 4 y 58), que aún algunos consideran modernas pero que hace rato dejaron de serlo. Ayudarán a lograr mayor eficacia y eficiencia en la labor profesional de prestación de servicios.[3]

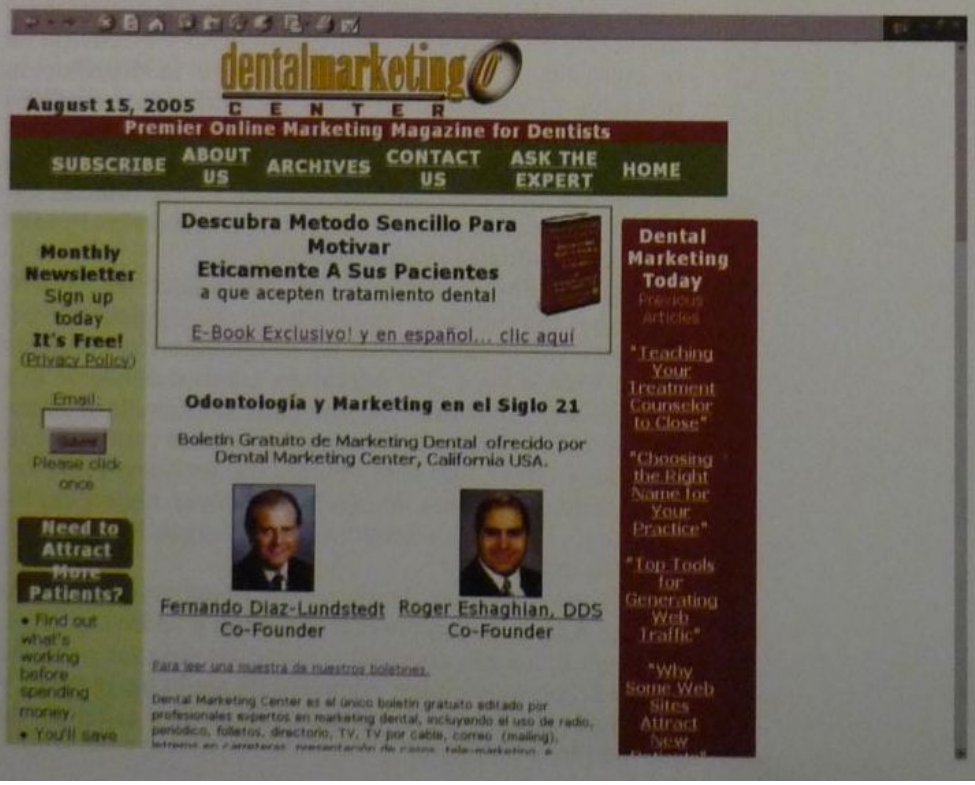

Fig. 59-1. Portal en Internet del sitio Dental Marketing, revista *online* de los doctores Díaz-Lundstedt y Eshaghian sobre marketing para odontólogos.

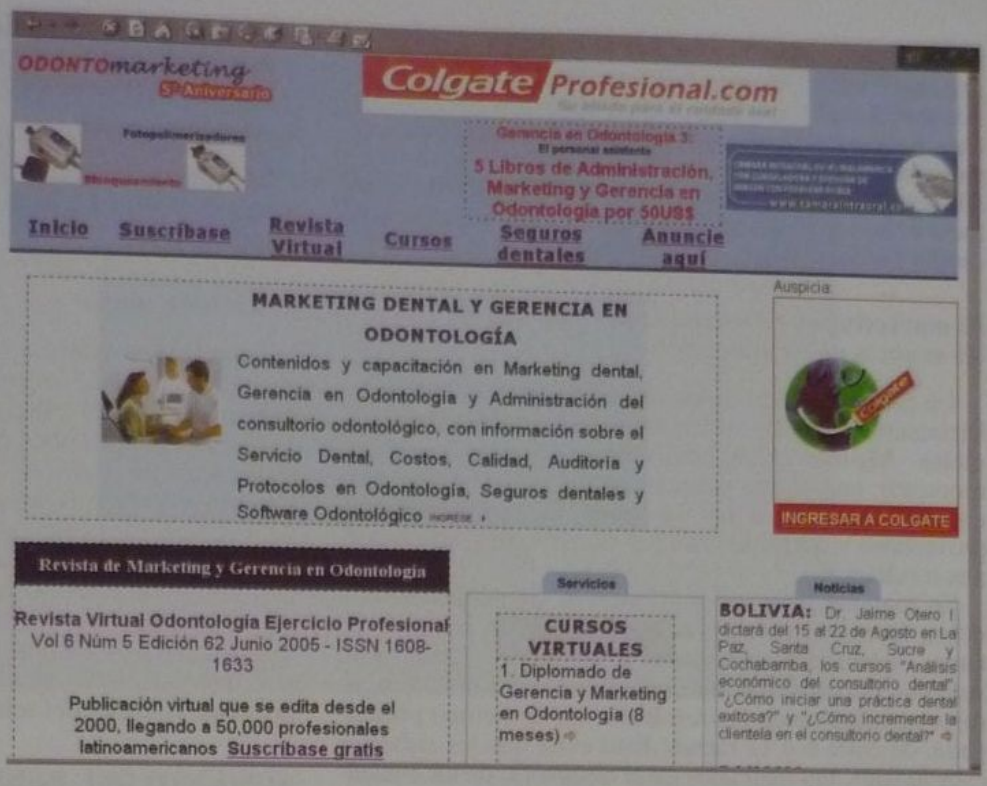

Fig. 59-2. Portal en Internet del sitio Odontomarketing, publicación virtual gratuita de los doctores Jaime Otero M. y Jaime Otero I. acerca de distintos aspectos del ejercicio de la Odontología y el servicio odontológico.

Si se logran desarrollar métodos reales y factibles que aumenten la productividad en nuestros consultorios, podremos dar salud a un mayor número de personas que se beneficiarán de ello con menores niveles de gasto o inversión, con menor esfuerzo físico de parte del odontólogo, con un mayor aprovechamiento de la inversión efectuada en su preparación y en los centros de atención (consultorios), y sobre todo, con mayores posibilidades de alcanzar metas mensurables.[3]

De esta manera, se alcanzarán los objetivos que como profesión se deben tener claramente establecidos. Hacer las cosas solo con buena voluntad o a través de enunciados programáticos sin sustento científico y que no conlleven planes estratégicos establecidos para alcanzar objetivos tangibles no permitirá lograr las metas de salud comunitaria que corporativamente se deben establecer.[3]

Para lograrlas, se requerirá indefectiblemente el *marketing dental*, con inversión de medianos esfuerzos personales y grupales sin requerir grandes cantidades de dinero, elemento necesario en nuestras sociedades, que los profesionales deben estar dispuestos a invertir para provecho de la sociedad y, por qué no decirlo, en beneficio de los resultados de su trabajo.[3]

RAZONES PARA APLICAR EL MARKETING DENTAL

Trilnik y Bebermeye[1] postularon en la Argentina cuatro razones que fundamentan la implementación del marketing en la odontología, y estamos seguros de que lo mismo tiene vigencia en muchos otros países:

1. Es la mejor respuesta a un mercado cambiante.
2. Es una póliza de seguro contra las futuras pérdidas de pacientes.
3. Permite fidelizar a los pacientes o clientes que ya eligieron los servicios de un determinado profesional.
4. Posibilita medir los avances en su aplicación.

Es la mejor respuesta a un mercado cambiante

Las sociedades siempre han cambiado con el transcurso del tiempo, solo que ahora lo hacen a mayor velocidad. La gente tiene hábitos que nadie hubiera imaginado pocos años atrás. El sistema prestacional mismo se está modificando. Los planes son cada vez más restrictivos, tanto para los profesionales prestadores como para los beneficiarios, cuyas opciones se reducen año tras año.[1,4]

Todos estos cambios generan incertidumbre y temor. Y la única solución frente a los cambios, además de enfrentarlos, es aprendiendo a pensar de un modo diferente. Solo el odontólogo que, ante la competencia, se da cuenta de cómo diferenciarse del resto de sus colegas puede hacer que los pacientes se *fidelicen*. Y lograr que con el tiempo se conviertan en *recomendadores*. Para conseguir esa particularidad identificatoria no alcanza con ser un excelente profesional, tener un trato inmejorable, estar actualizado en cuanto a las técnicas y la tecnología. Se requiere un valor agregado, un *algo más*. El marketing ayuda a crearlo o a descubrirlo.[1,4]

El marketing es una póliza de seguro contra las futuras pérdidas de pacientes

El 95% de los pacientes-clientes que no está conforme con un servicio no se queja jamás: simplemente deja de ser cliente. En el mundo de hoy, un paciente es lo más parecido que existe a un cliente. El marketing permite desarrollar métodos éticos para captar y retener pacientes. Eso naturalmente implica dedicarle una parte de las utilidades. Los tiempos en que con una inversión igual a cero dinero se obtenían resultados sorprendentes ya no volverán.[1,4]

El marketing dental permite fidelizar a los pacientes-clientes

Nada hay nada más valioso en un consultorio que el fichero de pacientes. Sin ellos, todo lo demás no tendría

sentido, por experto que sea el odontólogo. Cuando un paciente vuelve, es más fácil que acepte nuevos tratamientos. Llamar con regularidad al paciente, recordarle cada 6 meses la necesidad de una visita preventiva, saludarlo incluso para su fecha de cumpleaños o para fin de año, es algo que todo odontólogo debería realizar como parte de su rutina diaria. Ello implica un plan de comunicación fluido, sistemático y habitual.[1,2,4]

El marketing en odontología permite medir los avances en su aplicación

Un plan de marketing cuidadosamente diseñado y estrictamente aplicado genera resultados visibles y mensurables. Algunos odontólogos han realizado, en cierto momento, una acción puntual: publicaron un aviso o les enviaron una carta a sus pacientes. El resultado no fue provechoso y quizá piensan que el marketing no da buenos resultados[1,4].

En realidad, ésas son solo tácticas de marketing que deben insertarse en un plan estratégico. Un conjunto de tareas sistemáticas, adaptadas al perfil del consultorio. Además, esas acciones deben incluir el seguimiento riguroso, monitorizando los resultados en un tiempo prolongado, de entre 6 y 12 meses. Esto evita que los vaivenes estacionales, tan marcados en el desarrollo de un consultorio, distorsionen las metas alcanzadas.[1,4]

ETAPAS DEL MARKETING EN EL CONSULTORIO DENTAL

Trilnik y Bebermeyer[1] describen 5 etapas del marketing en el consultorio odontológico, claramente diferenciadas: 1. Análisis. 2. Planeamiento. 3. Implementación. 4. Monitorización. 5. Revisión anual.

1. Análisis

Es la etapa de conocimiento del consultorio-empresa. Así como el odontólogo utiliza el examen clínico junto a la radiografía para conocer el estado dental de un paciente, el marketing precisa un análisis objetivo de la situación del consultorio para poder obtener un diagnóstico objetivo. Este diagnóstico será abarcativo, integral; más que tomar una radiografía periapical, será equivalente a tomar una radiografía panorámica.[1]

2. Planeamiento

La realización de un plan torna posible actuar con prudencia, no en respuesta a impulsos o pedidos especiales, sino con una visión de largo plazo. El plan logra que se dejen de priorizar cosas intrascendentes y se concentre la energía y el esfuerzo en lo realmente importante.[1]

En el planeamiento se definen las herramientas por utilizar: la publicidad, los elementos promocionales, las relaciones públicas, el marketing directo, la organización interna, los recursos humanos y otras. Se realiza una evaluación de las más adecuadas para cada caso siempre en respuesta al perfil particular del profesional que encarga el plan.[1]

3. Implementación

En esta etapa se determina cómo actuar ante pacientes establecidos, pacientes que acuden por primera vez, los colegas derivadores y los no colegas para la búsqueda de pacientes-prospectos.[1]

4. Monitorización

Permite verificar que todas las metas de producción se cumplan dentro de lo previsto, en un período relativamente acotado.[1]

5. Revisión anual

Es necesario adecuar el plan de marketing de manera periódica para que responda de manera sincronizada con cada momento del mercado.[1]

El marketing dental es una ciencia que abarca muchas áreas. Se podría hablar de fundamentos del marketing moderno, mensajes de marketing efectivos, enviando sus mensajes eficientemente, marketing en internet (fig 59-3), el marketing de los pacientes que no regresaron, presentaciones de tratamientos, servicios al cliente, etc., y muchos otros temas importantes e interesantes.[2] Sin embargo, no vamos a ampliar extensamente este relato; analizaremos aquí una introducción al concepto y las generalidades del tema.

AUMENTO DEL RENDIMIENTO DEL CONSULTORIO

Recalcamos que el marketing dental ofrece múltiples oportunidades para aumentar el rendimiento del consultorio.[2] Ello permitiría aprender las siguientes cosas:

1. Distinguir su consultorio del de la competencia.
2. Comunicarse con sus pacientes en forma más efectiva.
3. Aumentar su visibilidad profesional sin avisos publicitarios.
4. Mantener contacto con sus buenos pacientes y lograr que le refieran más pacientes sin pedirlo.
5. Establecer honorarios adecuados sin temor a la competencia.

Si pudiéramos lograr todo esto, el consultorio alcanzaría algo así como una explosión de éxitos. Pero la mayoría de los profesionales aún no se sienten cómodos al conversar de marketing. Tal vez porque el marketing de servicios aparenta ser complejo e inefectivo.

¿Se ha encontrado el profesional frente a alguna de las siguientes situaciones?:

1. Presenta el tratamiento sin obtener el resultado esperado.
2. Sus pacientes no quieren hacerse ningún tratamiento más allá de lo básico.
3. Un alto porcentaje de pacientes no cumple con el plan de tratamiento.

Lo más observado es que la culpa se echa a los pacientes. Pero en la mayoría de los casos esto ocurre en realidad debido a conversaciones deficientes entre el dentista y el paciente.

MARKETING Y COMUNICACIONES EFECTIVAS CON LOS PACIENTES

Cabe afirmar que una de las maneras más importantes que las personas tienen para cooperar mutuamente es la capacidad de formular promesas y de comprometerse a futuro.

Fig. 59-3. Portal de un consultorio dental que utiliza la web como estrategia de marketing para ofrecer servicios de estética dental. Páginas diseñadas por gentileza de Dentalmarketing.

No obstante esta realidad, la mayoría de las personas sabe muy poco acerca de cómo administrar sus promesas.

Si se lleva a cabo una conversación deficiente, la promesa será quebrantada o ignorada. De hecho, el paciente está manifestando claramente que él o ella nunca aceptaron el tratamiento propuesto.

Debido a eso, a menudo se producen fricciones y rupturas en las relaciones comerciales y personales. Entonces, ¿cuál es el secreto?

De hecho, podríamos llamarlo, en vez de marketing, *conversaciones para lograr acción*.

Serán conversaciones que generan un compromiso de parte del paciente y del odontólogo. Estos compromisos crean y promueven el progreso de ambas partes.

El paciente mejora su salud y presencia personal, y el dentista pule sus habilidades técnicas y de comunicación.

En cada conversación trataremos de comunicar una solución a un problema específico de los pacientes.

Consideramos que es la única manera de atraer pacientes nuevos a un consultorio odontológico moderno (fig. 59-4).

Para lograr acción, la *conversación* se puede llevar a cabo con la ayuda de las siguientes alternativas:

1. Folletos explicativos (fig. 59-5).
2. Un álbum o libros con fotografías dentales (fig. 59-6).
3. Imágenes digitales, que pueden ser adquiridas o propias, para mostrarlas usando una computadora, un televisor u otros dispositivos (figs. 59-7 y 59-8).

Lamentablemente, algunos odontólogos no educan bien a los pacientes y caen en la rutina de efectuar los procedimientos sin explicar bien o resaltar el problema que están solucionando.

ÁREAS ESPECÍFICAS DE MARKETING

En Operatoria dental es posible efectuar marketing dentro de las siguientes áreas: odontología cosmética general, piercing dental, y en la odontología láser.

Odontología cosmética general

Para iniciarse en el marketing cabe aprovechar el *boom* que produce la odontología cosmética. La American Academy of Cosmetic Dentistry efectúa una encuesta en Norteamérica sobre cuyas conclusiones Eshagian[2] señala:

1. Nueve de cada diez adultos considera que una sonrisa atractiva es un recurso social importante.
2. El 80% piensa que una sonrisa poco grata reduce la posibilidad de éxito para lograr establecer un vínculo sentimental.
3. El 75% de los entrevistados sospechan que los dientes feos y poco atractivos puede afectar en forma negativa su carrera profesional.
4. Casi la mitad respondió que le interesaría realizar cambios en la apariencia de su sonrisa.

La odontología cosmética es la disciplina que está creciendo más rápidamente en toda la odontología.[2] El blanqueamiento dental por sí solo ha aumentado más de un 300% en los últimos cinco años. Servicios como coronas,

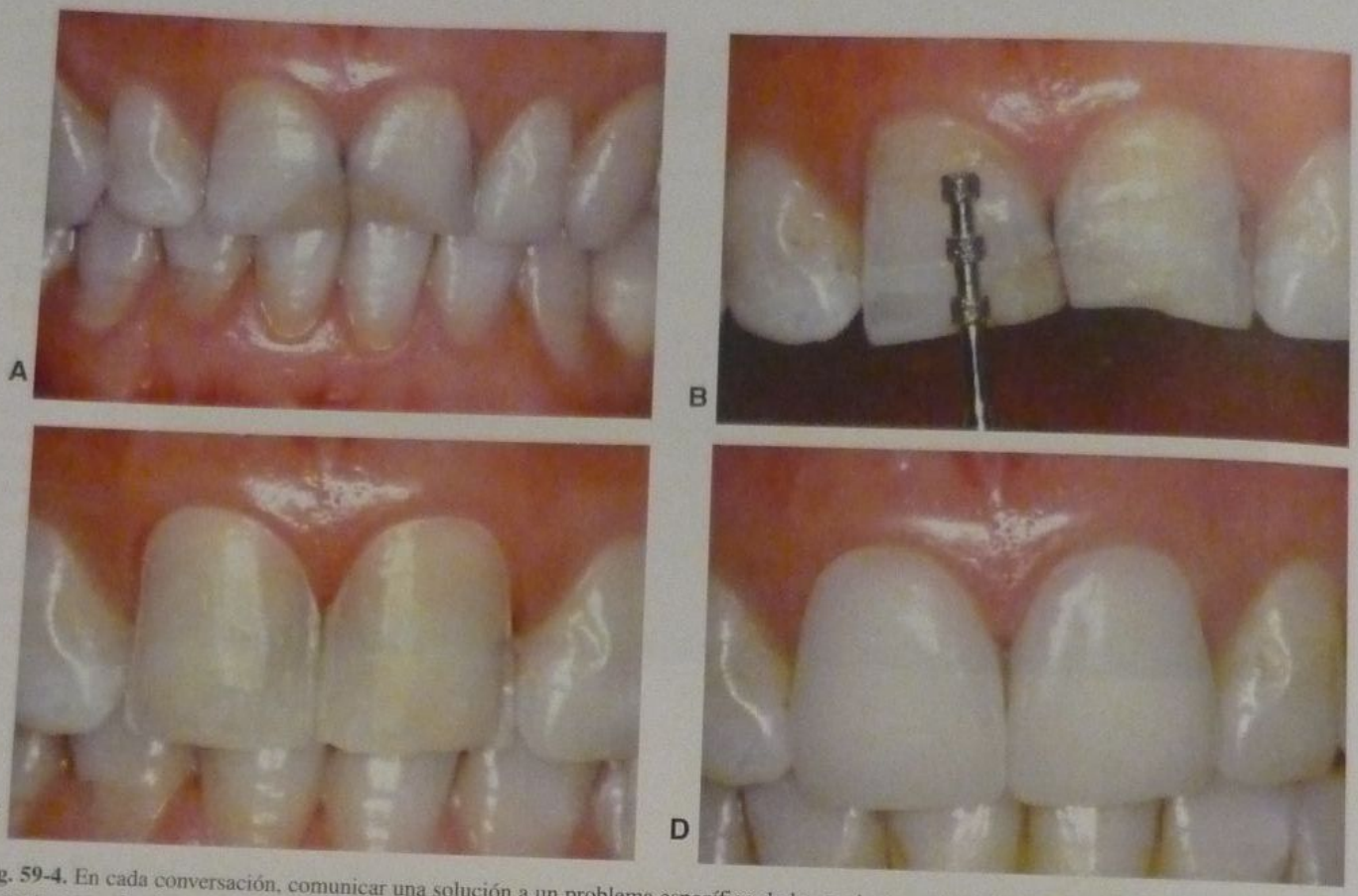

Fig. 59-4. En cada conversación, comunicar una solución a un problema específico de los pacientes es la única manera de atraer pacientes nuevos a nuestro consultorio, como este ejemplo que muestra la construcción de carillas en incisivos afeados por restauraciones envejecidas.

carillas y ortodoncia están creciendo muy velozmente (fig. 59-9).

Piercing dental

El piercing dental es un procedimiento clínico que se caracteriza por colocar brillantes o diamantes, cristales de vidrios de diferentes tipos y colores o pequeños adornos confeccionados con oro, platino o combinaciones en metales preciosos y brillantes sobre la superficie labial de los dientes naturales anterosuperiores e inferiores (fig. 59-10).

La palabra *piercing* se asocia con perforaciones que se efectúan en diferentes partes del cuerpo para colgar pequeños objetos decorativos, pero en el piercing dental por lo general se ponen estos aditamentos sin causarle daño alguno a las piezas dentarias, valiéndose de los principios de la adhesión, pegando los productos con cementos resinosos.

Estos adminículos están concebidos para satisfacer otras necesidades cosméticas de los pacientes. El mercado interesado en el piercing dental es muy particular, no cualquiera se anima a ello (fig. 59-11).

. 59-5. El uso de folletos explicativos permite mejorar la comunica- entre el consultorio y los pacientes.

Fig. 59-6. Un álbum o libros con fotos dentales brindan ayuda para explicar patologías o tratamientos que se sugiere realizar.

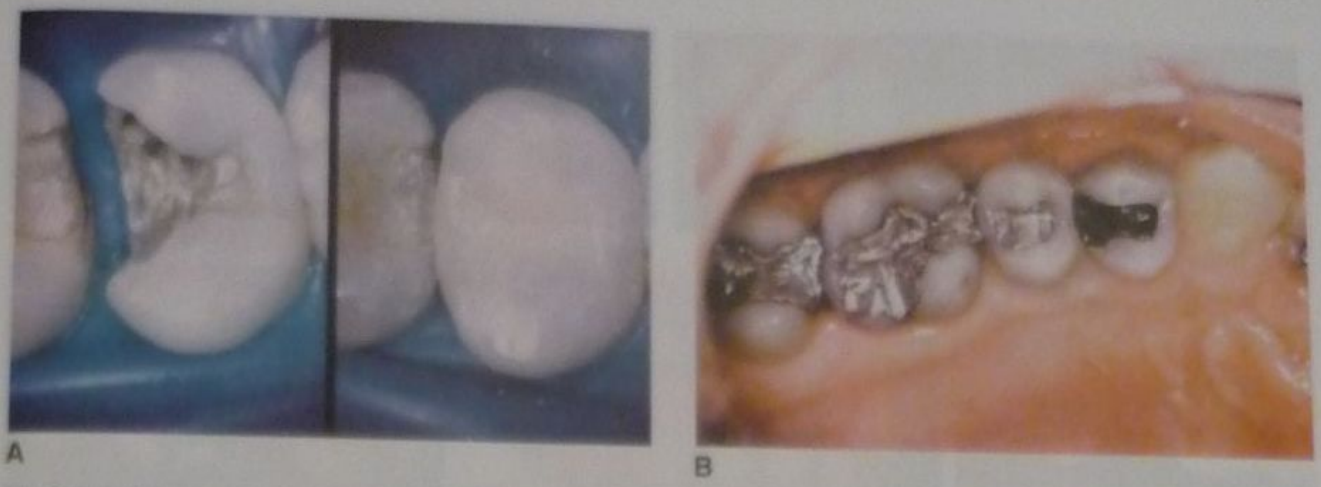

Fig. 59-7. A. Imágenes digitales tomadas con cámara intraoral y luego editadas. Permite mostrar una obturación estética tras restaurar la extensa caries. **B.** Imagen digital que posibilita ver signos de envejecimiento y problemas en diferentes amalgamas de esa boca.

Tatuajes dentales

Existen otros procedimientos dentro de este inusual campo de la estética como el llamado *dental tatoo*. Se trata de tatuajes decorativos que se aplican a las piezas dentarias naturales en la boca o a coronas y puentes preparados en laboratorios (fig. 59-12).

Se puede promover su tratamiento mediante folletos explicativos dejados en la sala de espera, a través de páginas web, comentándolo en publicaciones zonales o barriales, etc.

Los profesionales que se animen a brindar los servicios recién descritos realizan un trabajo puntual de marketing destinado a atraer a esa clientela. Ello producirá

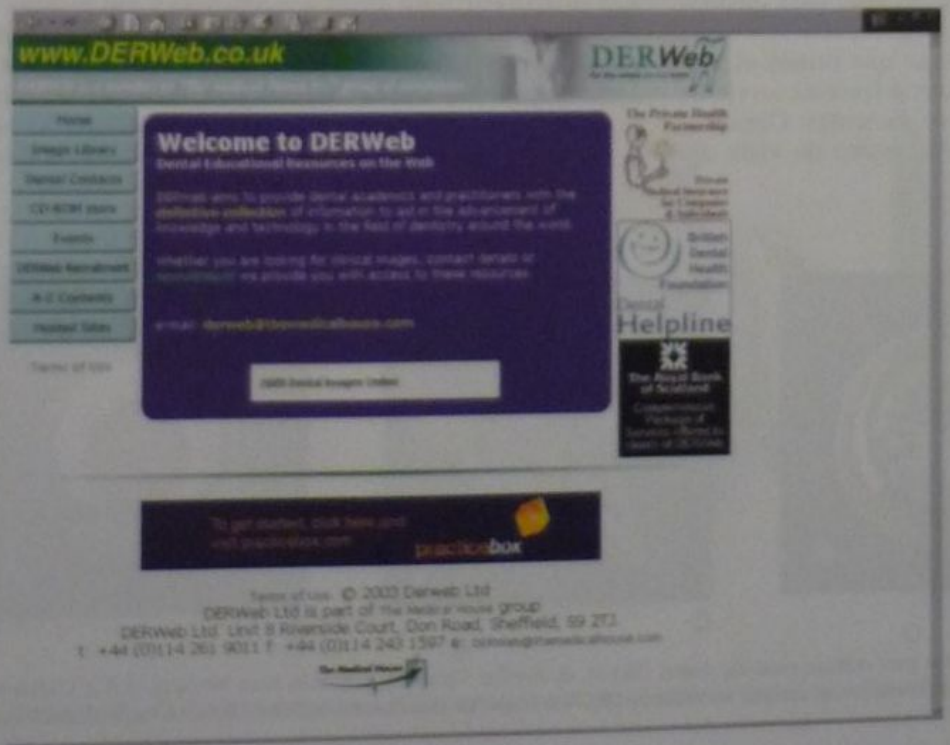

Fig. 59-8. A y **B.** Una sonrisa poco grata reduce la posibilidad de éxito para lograr establecer un vínculo sentimental, dientes feos y poco atractivos puede afectar en forma negativa su carrera profesional. Fotografías digitales gratuitas tomadas del banco de imágenes dentales en Internet DerWeb.

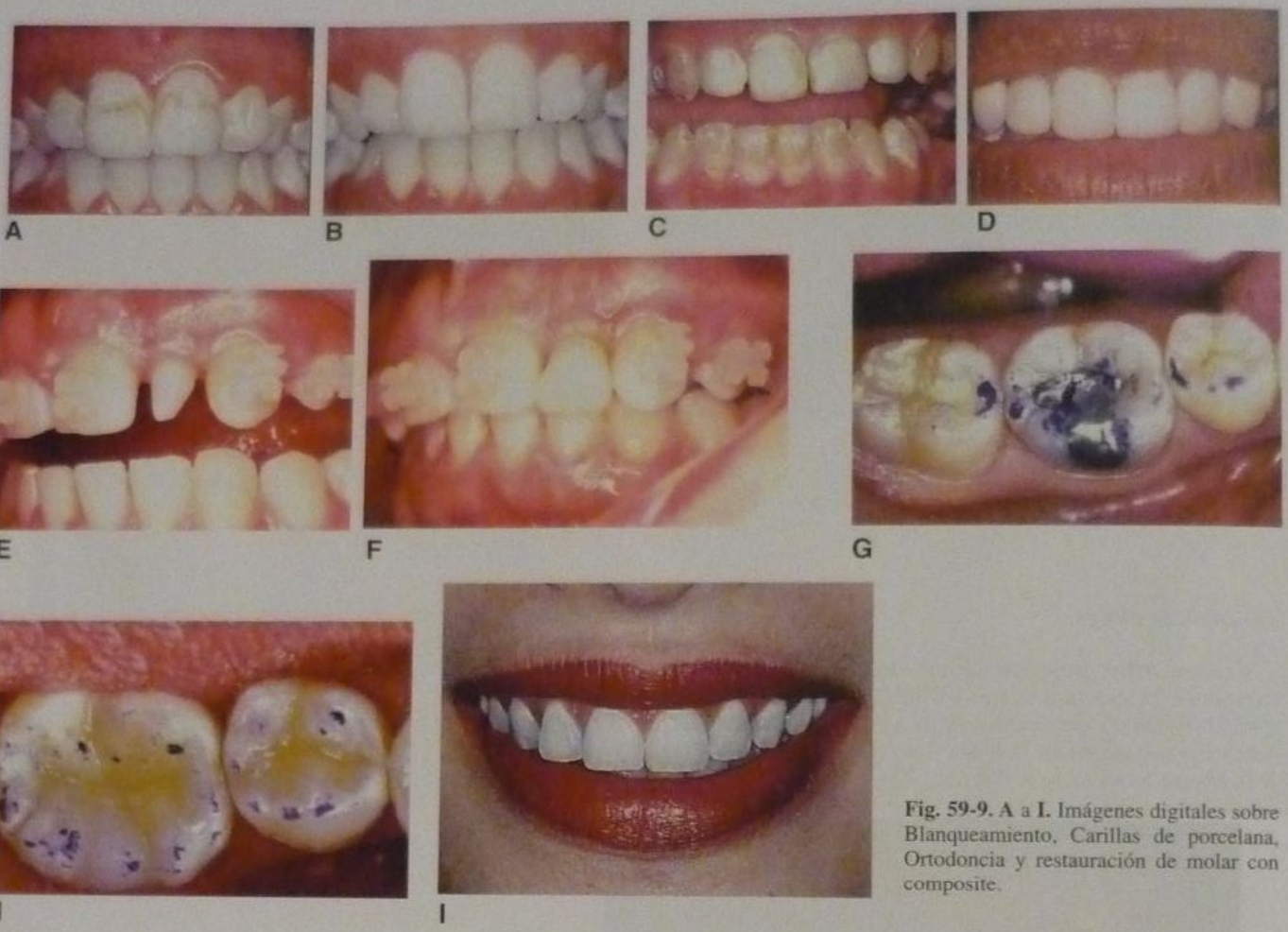

Fig. 59-9. A a **I.** Imágenes digitales sobre Blanqueamiento, Carillas de porcelana, Ortodoncia y restauración de molar con composite.

asombro y/o admiración en algunos pacientes, diferenciando el consultorio de los demás por lo novedoso.

Odontología láser

La Operatoria dental explota desde hace tiempo el empleo de aparatología sobre la base de láser para muchos fines.

Macfarlane[6] describe las ventajas que brinda el empleo del láser dental en relación con diferentes servicios efectuados en un consultorio a los pacientes. Constituye un interesante análisis desde el punto de vista del marketing.

Según el citado autor los pacientes esperan que se les realice la mejor odontología en su boca; se considera una obligación haber tomado cursos para proveer restauraciones supremas para ellos. Los ahora clientes (pacientes) no se preocupan sobre la adaptación de los materiales, las anatomías hermosas, la estética superior; eso es responsabilidad profesional; ellos saben que funciona y eso es todo.

Lo que los pacientes por lo general no esperan es una odontología confortable y placentera. Ésta es la odontología hecha con *nuevas tecnologías menores* de parte nuestra, como la indolora, sin aguja y sin sangre. Al preguntar a la mayoría de la gente ésta responderá: "Odio ir al dentista por las cosas que hace innecesariamente".



Fig. 59-10. A. Cristales de vidrio utilizados para realizar piercing dental (Skyce, de Ivoclar Vivadent; gentileza Juan Novacek S.A.). Colados en oro para piercing dental: en forma circular diseñado con interior en brillante (**B**), con forma de estrella con brillante (**C**) o en oro platinado circular con piedra roja (**D**).

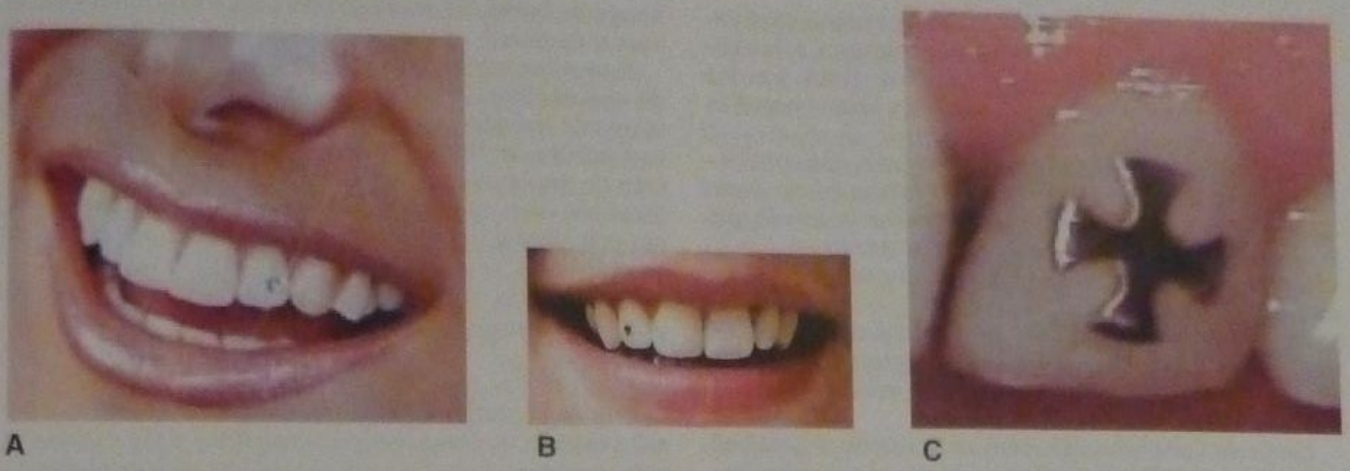

Fig. 59-11. A. Piercing de cristal en incisivo lateral (Skyce, de Ivoclar Vivadent; gentileza Juan Novacek S.A.). **B** y **C.** Casos de piercing sobre la base de dispositivos colados.

Para incorporar nuevas tecnologías al consultorio se debe alcanzar un cambio en el pensamiento desde "¿cómo se puede solventar esta nueva tecnología?" hasta "¿cómo se puede solventar no tener esta tecnología?". Una de las tecnologías que continúa mejorando y es cada vez más requerida por los pacientes son los láseres.

Macfarlane[6] emplea en su consultorio extensamente dos tipos de láser: el láser de diodo para tejidos blandos y detección de caries y el láser de agua para aplicaciones sobre tejidos duros y blandos. Utiliza el DIAGNOdent de Kavo, único detector de caries fluorescente sobre la base de diodo (véase cap. 11).

Antes de tocar cualquier pieza de mano de los láseres el autor estableció en su consultorio cuatro criterios por cumplir para lograr el bienestar total de los pacientes y un máximo retorno de la inversión.

Criterios de Macfarlane

Criterio Nº 1: bienestar para el paciente

Para que un paciente experimente verdadero bienestar durante un procedimiento láser, el profesional debe implementar un cambio de paradigma clínico. Ahora se deben llevar a cabo procedimientos desde el punto de vista del cuidado conservador, y la *microodontología* cubre ese espacio. La habilidad de los láseres para encontrar caries incipientes y el hecho de que los composites y las porcelanas se pueden adherir a cavidades no convencionales significa menos eliminación de diente. El abandono de bisturís, suturas y anestesia permite efectuar procedimientos de tejidos blandos mínimamente invasivos, como una frenectomía o gingivoplastia, con poca, si es que hay, incomodidad durante o después del procedimiento.

Fig. 59-12. A, B y **C.** Tatuajes decorativos que se aplican a las piezas dentarias naturales en la boca o a coronas y puentes preparados en laboratorio.

Una parte adicional y crítica para este criterio es el enfoque en pequeños detalles que les muestran a los pacientes que usted se preocupa por ellos. Éstos son los sistemas especiales de apoyo provistos para ocuparlos mientras se encuentran en su sillón.

Macfarlane los ve como necesidades más que consideraciones porque les agrega *carácter* para la suave experiencia láser y les proporciona a los pacientes más de qué hablar cuando mencionen su láser a los demás.

Su sistema es *universal* y lo usa para todos los procedimientos odontológicos.

Incluye un masajeador corporal incorporado al sillón que trabaja con una temperatura templada (sobresale, p. ej., el Homedics), auriculares estéreo, anteojos oscuros y una manta de lana.

Luego de cada procedimiento se le ofrece al paciente una toalla facial tibia y confirmamos que el procedimiento ha sido confortable para él.

Criterio Nº 2: calidad de tratamiento (exactitud, precisión y predictibilidad)

Imponerse la meta de efectuar *microodontología* cuando fuere posible. Un procedimiento que se ha dado en llamar *Dulces 16* se refiere a los 16 dientes (premolares y molares) de pacientes de 16 años (edad media para pacientes posortodónticos) que requieren cuatro cuadrantes de terapia. Esto se ha convertido para el investigador citado en el procedimiento de ganancias Nº 1 sin emplear laboratorio. Desde que utiliza el equipamiento DIAGNOdent (véase cap. 11) se descubren lesiones cariosas en el 35% de los dientes en que previamente hubiera puesto selladores. Por lo tanto, no deja nada librado al azar. Aunque el problema detectado por el láser sea caries, como también ocurre con piedra pómez dejada en las fisuras tras el trabajo con limpiadores, efectúa luego la apertura de todas las caras oclusales con el láser de agua. Esto genera tres ventajas: abre completamente los hoyos y fisuras, expone al tratamiento cualquier área de caries y esteriliza y graba el diente.

Ahora se puede colocar algún tipo de composite líquido como restauración o sellador. De cualquier manera, es la mejor modalidad de tratamiento para sus pacientes. Por motivos de resguardo legal, a las compañías de medicina prepaga se les envía un formulario de composite o sellador láser acompañado con una aclaración.

Estos procedimientos se efectúan en una hora sin anestesia local. Macfarlane[6] recomienda recordar este concepto.

Para el autor el segundo procedimiento sin laboratorio más redituable es el tratamiento del borde incisal inferior en los adultos maduros. La mayoría de los adultos mayores han gastado, fracturado o ahuecado los bordes incisales inferiores, que quizás no vayan a tener caries. Les ofrece a estos pacientes una opción rápida y "libre de torno" para restaurarlos usando el láser de agua. Seis dientes pueden completarse en 30 minutos sin anestesia o vibración de la turbina.

Un área crucial en la que los láseres se aprovechan mejor es en el *recontorneado estético de la encía*. Es crítico para la altura gingival del contorno que se establezca antes de la preparación de carillas, coronas y onlays, o se obtendrá una falla estética. Usando el láser complementa su odontología. También emplea el láser para crear un *redescubrimiento surcular* anterior a las impresiones. Se logra un fraguado sin sangrado, no se produce trauma por hilo de retracción y la espera medida en segundos por diente es breve. El resultado será un surco sano que se cura muy bien.[6]

Nuevos procedimientos que el autor está perfeccionando con sus láseres incluyen *debridamiento surcular*, aumento de corona del tejido blando, biopsias, frenectomía, extirpación de fibromas, incisión y drenajes, recuperación de implantes, resección de hemangiomas y lunares, escultura ósea, tratamiento de lesiones herpéticas y úlceras por aftas y exposición interceptiva de un diente no erupcionado.

Criterio Nº 3: eficiencia (velocidad) de tratamiento

Ésta es la parte en la que el entrenamiento del personal asistente es clave. Su personal debe estar entrenado para mantener al profesional sentado en su butaca no importa lo que pase. Todos los descansos, como los de 15 minutos para tomar café, deben eliminarse. Ya no se deja que la anestesia haga efecto mientras se va a hacer una llamada. Cuando realiza procedimientos de coronas o puentes convencionales o procedimientos restauradores en un cuadrante donde la anestesia es necesaria, su secretaria debe programar un cuadrante para tratamiento donde dientes vírgenes requieran restauraciones o procedimientos de tejidos blandos sin anestesia.[6]

Con el láser es posible restaurar cuatro caras oclusales o hacer una frenectomía, o blanquear media arcada con el Láser Smile&trade en el tiempo que lleva que haga efecto la anestesia. Además, brinda tiempo para controlar el cuadrante anestesiado para asegurarse de que el paciente está profundamente dormido.[6]

Si elegimos efectuar un blanqueamiento dental (véase cap. 50) como único procedimiento con el Laser Smile, el tiempo total para el paciente es de 16 a 24 minutos. Esto representa de un cuarto a un tercio del tiempo que le toma al sistema de curado mediante arco de plasma y el autor prefiere entonces optar por quedarse solo con la mayor velocidad y redituabilidad.

Se ha establecido un nuevo procedimiento endodóntico para el láser que lleva menos de 45 minutos para hacer un molar. Nuevamente, mediante *microodontología* se realiza una apertura mínima y se usan varias puntas especiales para completar el procedimiento. Los conductos son completamente debridados sin cambiar su estructura anatómica y el diente es obturado usando una pasta y relleno de gutapercha. Los pacientes aprecian la rapidez del procedimiento y han comunicado mínimo dolor posoperatorio.[6]

Criterio Nº4: rentabilidad

Cuando se considera el retorno de inversión (RDI), podrá hallarse en dos áreas:

1. Ingreso incremental basado en la eficiencia
2. Ingreso incremental basado en las derivaciones

El ingreso incremental basado en la eficiencia proviene del uso de menos materiales como hilo retractor, fresas, anestesia, piezas de mano, etc., y disminuyendo el tiempo de trabajo de las restauraciones (véanse caps. 12, 38 y 58). Para el autor esto produjo en promedio una ganancia de 1½ hora por día, cuatro días a la semana, para un total de 6 horas. Esto le permitió disponer de una semana de cuatro días de trabajo sin actividad de consultorio en el fin de semana.

El ingreso incremental basado en las derivaciones proviene de las derivaciones mismas que recibe como resultado directo de marketing externo e interno de sus procedimientos láser. Al efectuar múltiples procedimientos en menos tiempo sin la necesidad de anestesia (en la mayoría de los casos), tendrá clientes derivadores más felices. No se debe dudar en hacer saber al público que se dispone algo especial para ellos. Los láseres proyectan una imagen seductora y de alta tecnología y la gente buscará dentistas con láseres de la misma forma que los pacientes buscan oftalmólogos para corrección de la vista con láseres o cirujanos plásticos para borrar las arrugas mediante láseres.

El autor recomienda encontrar el modo de publicar artículos científicos en sus periódicos locales sobre la *maravillosa experiencia láser,* y el teléfono va a sonar mucho más.

Finalmente, luego de una larga búsqueda de la correcta tecnología odontológica para aumentar su eficiencia, traer nuevos clientes e incrementar sus rentas, el autor encontró que la odontología láser le permitía alcanzar sus metas de realizar *menos* y tener *más*.

CONCLUSIÓN

Se ha explicado la introducción al fascinante mundo del marketing dental y su provechoso nexo con la Operatoria dental.

Encontramos profesionales de mentes creativas que con frecuencia diseñan, implementan o mejoran servicios dentales diferentes e innovadores para sus consultorios.

El arte dental concebido en un todo les sirve como potentes herramientas de marketing.

Sea que provengan de la explotación de ventajas que brinda la odontología cosmética, el uso de los diversos equipamientos láser o ideas tomadas de otras áreas de la Odontología, nuestro consejo es no permanecer inmóviles con el paso del tiempo y estudiar periódicamente cómo lograr producir mejores beneficios económicos dentro del marco de una Odontología ética y de la mano de la mayor calidad posible.

REFERENCIAS

1. Trilnik E, Bebermeyer RD. Marketing para Odontólogos, Odontomarketing.com, 1998.
2. Díaz-Lundstedt F, Eshagian R. Claves del Éxito en el Marketing Dental. www.dentalMarketing.com; 2003.
3. Otero Jaime M, Otero Jaime I. ¿Por qué Administración y Marketing en Odontología? Parte I. www.odontomarketing.com; marzo de 2001.
4. Ortiz N. Costos y Administración en Odontología. Curso por Internet. wwwcostosenodontologia.com.ar; 2004.
5. Díaz-Lundstedt F, Eshagian R. Marketing Dental. Curso por Internet. www.dentalmarketing.com; 2003.
6. Macfarlane G. How to Profit from... Lasers. Dental Economics, marzo de 2003.

Índice analítico

A
Abfracción, 293, 545, 873, 1019, 1020f
Abordaje clínico centrado en el paciente, 91
Abrasión(es), 291, 873, 1018, 1111f
- factores inherentes, 292
- - material, higiene, 292
- - paciente, 292
Abrasivos, 142c, 145c
- aire, 657, 658f
- artificiales, 142c
- discos, 789
- - flexibles, 146
- - rígidos, 145
- gomas, 146
- naturales, 142c
- piedras, 141
- en polvo, 146
- puntas, 141, 145, 789
- ruedas, 145
- tazas, 789
- tiras, 166
- - de terminación proximal, 788, 791c
Acceso remoto
- beneficios, 59
- mediante Windows, 60
- programas, 59, 60
- software, 59c
Acción de cuña, 585
Acero
- de aleación, 118
- composición, 119c
- fabricación, 118
- fresas de, 139
- inoxidable, coronas, 680, 681f, 682f
- - técnica de colocación, 683
- para instrumental, 118
- tipos, 117
Ácido(s)
- endógenos, 873
- exógenos, 873
- fosfórico, 718
- - acción sobre, 720f
- - - dentina, 720f
- - - esmalte, 720f
- grabador en gel, 895
- para grabar porcelana, 834c
- lipoteicoico, 383
- producción de, 303
Acondicionamiento
- del esmalte, 894
- de superficies con láser, 186
Actinobacillus, 305c
Actinomyces, 302, 305c
Actividad anticaries, 380c
- compuestos con, 380c
- - por vía sistémica, 380c
- - por vía tópica, 380c
Adaptación marginal, factores que pueden influir en la calidad de la, 1235c
Adherencia
- bacteriana, inhibición de la, 634
- a la película adquirida, 301
Adhesión
- de amalgama, 723
- - sobre amalgama, 827
- - sobre diente, 824
- cementos, 725
- - con eugenol, 723
- a composite, 835
- - otras aplicaciones, 839
- de composite a otras superficies, 838
- consejos para la práctica diaria, 824c
- a dentina, 896
- - profunda, 898
- a esmalte, 894
- específica, 716
- a estructura dentaria, 715
- eugenol, 723
- del fragmento fracturado, 1005
- húmeda, 900
- en implantes, 839
- mecánica, 716f
- a metal, 819, 823
- - sistemas, 820
- - - mecánicos, 820
- - - mixtos, 822
- - - químicos, 822
- a porcelana, 832
- - técnicas, 833
- química, 716, 717f
- de resinas
- - sobre amalgama, 827
- - a la dentina, 719
- - al esmalte, 717
- - sobre metal no precioso, 831
- - sobre metal precioso, 828
- sistemas de, 820, Véase también *Sistemas adhesivos*
- - macromecánicos, 820
- - mecánicos, 820
- - micromecánicos, 821
- - mixtos, 822
- - químicos, 822
- tipos de, 716
- traba mecánica, 716
Adhesivo(s)
- para amalgama, 826c, 827c
- amalgama con, 1078
- autoacondicionantes, 780
- generación(es), 778
- - cuarta, 778, 825c, 900
- - primera, 778, 825c
- - quinta, 778, 825c, 900
- - segunda, 778, 825c
- - séptima, 779, 902
- - sexta, 778, 825c, 902
- - tercera, 778, 825c
- ionómeros, mecanismo, 758
- manipulación, 905c
- con primers acuosos, 901
- con relleno, 901
- selladores dentinarios, 560
- variables que afectan el comportamiento, 893c
Adper Prompt L-Pop, 903f
Aerosoles, control de, 225
Aftas, 284, 284f
- en labios, 284
Agenda, 54
Agente(s)
- blanqueadores, 1090
- de enlace, 720
- - con carga, 796
- químicos, 234
- - desinfectantes, 234c
- - esterilizantes, 234c
- quimioterápicos preventivos, 380
- - clorhexidina, 381
- - complejos fosfatocálcicos, 380
- - compuestos cálcicos, 381
- - fosfatos inorgánicos, 380
- - triclosán, 381
- - trimetafosfato sódico, 380
- - yodo-povidona, 381
- de unión, 779
- - química de los, 779
Agregación interbacteriana, 301, 301f
Aguja(s)
- descartables, 485f, 486f
- eliminación, 226f
Aire
- abrasivo, 657, 658f
- aparatología impulsora, 150
- aspiradores de, 22
- comprimido, 19
Aislamiento, 491
- absoluto, 499, 885
- - instrumental adicional, 508
- - sostenedores, 501
- - ventajas, 500
- clamps, 502
- elementos requeridos, 500

Agente(s) *(Cont.)*
- goma para dique, 500
- de lesiones gingivales, 521
- maniobras, 207
- objetivos, 493
- relativo, 496, 885
- - sostenedores, 498, Véase también *Sostenedores*
- - técnica, 497
- - - maxilar inferior, 497
- - - maxilar superior, 497
- tipos, 494
- de uniones soldadas, pónticos o dientes ferulizados, 520

Ajuste oclusal, 469, 856, 909, Véase también *Oclusión*

Alambre
- anclaje con, 1061
- separación con, 527f

Alargue quirúrgico de corona, 884, 887f
- clínica, 413

Alarma, 58

Aleación(es)
- con alto contenido de cobre, 1068
- - tipo 1, 1068
- - tipo 2, 1068
- - tipo 3, 1068
- con alto contenido de oro, 1139
- para amalgama, 747
- - con alto contenido de cobre, 749
- - composición, 748
- - - fase gamma, 748
- - convencionales, 748
- - estaño, 748
- - de fase dispersa, 748
- - partículas, 748f
- - plata, 748
- - polvo, 748
- clasificación, 1138
- convencional, 1068
- dosificación, 1070
- evaluación de la mezcla, 1071
- - según proporciones, 1072c
- - según trituración, 1072c
- con exceso de mercurio, 1072c
- con falta de mercurio, 1072c
- forma de presentación, 1069
- - cápsulas, 1070
- - pellets, 1071
- inserción y condensación, 1072
- no nobles, 1139
- nobles, 1139, 1139c
- otros metales, 1069
- de proporciones correctas, 1072c
- selección de la, 1069c
- - según endurecimiento, 1069c
- - según fórmula, 1069c
- - según presentación, 1069c
- seminobles, 1139
- sobretriturada, 1072c
- subtriturada, 1072c
- tipo I, 1139, 1139c
- tipo II, 1139, 1139c
- tipo III, 1139, 1139c
- tipo IV, 1139, 1139c
- tipos, 1068
- trituración, 1071
- - correcta, 1072c
- velocidad de endurecimiento, 1069

Aleta mordible, 105

Alfileres, 420
- anclaje con, 1061

Algodón, rollos de, 496
- preparación, 496

Algoritmo para la toma de decisiones, 1241f

Alloderm, 417f

Almacenamiento digital, 75

Aloinjerto de tejido blando, 417f

Alta tecnología
- aplicación en el consultorio odontológico, 28
- consultorio ideal, 56
- dispositivos modernos, 28c

Alteración(es)
- de color, 875
- - adquiridas, 875
- - - poseruptivas, 876
- - - preeruptivas, 875
- - congénitas, 875
- combinadas, 876
- cromáticas, 1086, Véase también *Alteraciones, de color*
- - envejecimiento, 1090
- - etiología, 1086
- - factores congénitos, 1089
- - iatrogenia, 1090
- - de origen, 1086
- - - extrínseco, 1086
- - - intrínseco, 1087
- - traumatismo, 1090
- de forma, 875, Véase también *Desarmonías de forma*
- posendodónticas, 1208
- - estructurales, 1208
- - externas, 1208
- - fisicoquímicas, 1208
- - internas, 1208
- de posición, 876, Véase también *Desarmonías de posición*
- de tamaño, 876
- del tercio cervical, 873

Alternativas posendodónticas, 1208

Aluminio, óxido de, 657

Amalgama(s)
- adheridas, Véase *Amalgamas, restauración, con adhesivo*
- - cementos indicados para, 826c
- - inconvenientes, 827
- - ventajas, 827
- adhesión, 723
- - sobre diente, 824
- - - técnica con cementos a base de resina, 826
- - - técnica con cementos de ionómero, 826
- adhesivas, 827, Véase *Amalgamas, adheridas*
- adhesivos para, 826c, 827c
- aleación para, 747
- - con alto contenido de cobre, 749
- - composición, 748
- - - fase gamma, 748
- - convencionales, 748
- - estaño, 748
- - de fase dispersa, 748
- - plata, 748
- - polvo, 748
- con alto contenido de cobre, 749
- bruñido
- - postallado, 1074
- - pretallado, 1073
- condensadores, 1072
- corrosión, 752, 1034f
- - importancia clínica, 752
- *creep*, 751
- - importancia clínica, 752
- evaluación, 1231
- - de la mezcla, 1071
- - - según proporciones, 1072c
- - - según trituración, 1072c
- - y performance clínica, 1231
- con exceso de mercurio, 1072c
- con falta de mercurio, 1072c
- fase
- - beta-1, 749
- - dispersa, 748
- - gamma, 748
- - gamma-1, 749
- - gamma-2, 750
- inserción y condensación, 1072
- manipulación, 752
- en operatoria dental pediátrica, 666
- preparaciones cavitarias
- - atípicas, 1050f
- - de clase I
- - - en caras libres de molares, 1050
- - - compuestas, 1051
- - - grande y profunda, 1048
- - - en lingual de dientes anteriores, 1051
- - - en oclusal de molares y premolares, 1035
- - - pequeña superficial, 1047
- - de clase II, 1051
- - - con anclaje adicional, 1061
- - - con caja oclusal y proximal en lesión pequeña, 1052
- - - estrictamente proximal, 1059
- - - en forma de ojo de cerradura, 1059
- - - en forma de ranura, 1058
- - - en forma de túnel, 1060
- - - grande, 1057
- - - mediana, 1057
- - - con reconstrucción de cúspides, 1060
- - de clase V, 1064

- propiedades, 750
- - aspectos biológicos, 750
- - creep, 751
- - estabilidad química, 752
- - fijación a la estructura dentaria, 750
- - físicas, 751
- - mecánicas, 751
- - sellado marginal, 750
- de proporciones correctas, 1072c
- reacción, 749
- - de fraguado, 749
- - con el mercurio, 749
- restauración(es), 1031
- - con adhesivo, 1078
- - control postoperatorio, 1075
- - de cúspides con, 1051f
- - pulido versus alisado, 1076
- - retiro de la matriz, 1075
- selección del material restaurador, 731
- - basada en diferentes formas de un mismo, 742
- sobretriturada, 1072c
- subtriturada, 1072c, 1072f
- tallado, 1073
- con trituración correcta, 1072c

Amalgamador, 1071f

Ameloplastia
- contraindicaciones, 659
- de superficies lisas, 658
- factores, 660
- en hoyos y fisuras, 1042
- - técnica, 1042c
- indicaciones, 659
- técnica, 660

Aminofluoruros, 638

Amonio
- bifluoruro, 638
- fluoruro, 638

Amortización, 1256c

Ampollas
- en labios, 282
- en lengua, 285

Analgesia, 477

Anamnesis
- odontológica, 343
- sistémica, 343

Anatomía dentaria, observación, 1036

Anclaje(s), 561, 1209
- cementado, 1061f, 1063
- colados, 1209
- - técnica, 1209
- - - directa, 1211
- - - indirecta, 1213
- dentinarios, 689, Véase también *Protección dentinopulpar, irritantes, físicos*
- formas de, 563
- a fricción, 1061f, 1062
- preformados, 1209
- - técnica, 1215
- preparaciones con, 1061
- roscado, 1061f, 1062
- tipos, 1062f, 1209

Anestesia, 477, 884
- farmacología, 479
- intraperiodontal, 489
- local, requerimientos, 484
- maniobras para, 205
- maxilar inferior, 884
- - incisivo central y lateral, 884
- - molares, premolares y caninos, 884
- maxilar superior, 884
- - canino e incisivos, 884
- - primer molar y premolares, 884
- - terceros y segundos molares, 884
- mecanismo de acción, 479
- - fibras, 479
- preparación de la jeringa, 485
- técnica, 486
- - para el maxilar inferior, 488
- - para el maxilar superior, 486
- típica, 484
- toxicidad, 481
- troncular, 489

Anestésico(s)
- articaína, 481
- bupivacaína, 481
- comúnmente usados, 481
- etidocaína, 481
- lidocaína, 481
- locales, 481c
- - dosis máximas, 482c
- - duración de la acción de, 481c
- - productos comerciales, 483c
- - reacciones adversas a los, 481c
- - uso durante el embarazo, 482c
- mepivacaína, 481
- prilocaína, 481

Anestubo, 486f

Ángulo(s)
- cavo, 546
- cavo-superficial, 594
- de contacto, 718f
- de fricción, 585

Anteojos, 224
- de protección, 175
- - láser, 175

Antisepsia, 235
- de tejidos de la boca del paciente, 235

Antisialagogos, 496c

Antropología y tejidos calcificados, 277

Aparato masticatorio, 243
- articulación temporomandibular, 249
- bruxismo, 256
- cavidad bucal, 244
- equilibrio de Godon, 251
- examen del sistema masticatorio, 462
- fisiología de la oclusión, 255
- masticación, 249
- morfología dentaria, 246
- movimientos mandibulares, 250
- músculos de la masticación, 247
- otros aspectos, 250
- piso de la boca, 247
- sintomas, 462
- triángulo de Hunter, 250

Aparatología impulsora, 147
- por aire comprimido, 150, Véase también *Instrumento(s)*
- electricidad, 149

Apatita colada, 1192

Apertura, 539
- instrumental, 539
- - diente con brocha, 539
- - diente con esmalte íntegro, 539

Aplicadores de bases, 936f

Arancelas, 1254
- conformación de, 1255f
- desarrollo, 1254

Archivo(s)
- digitales, legalidad, 89, Véase también *Archivos, electrónicos*
- electrónicos
- - legalidad, 86
- de imágenes, 72
- - formatos, 75

Arco de plasma, 1094

Arcos dentarios, 245

Ardor bucal, síndrome de, 286

Área de contacto, 425, Véase también *Relación, de contacto*
- funciones, 425

Armado, 831

Argón, láser de, 188, 188f, 809, 1094

Artglass, 1126, 1171

Articaína, 481

Articulación temporomandibular, 249, 249f
- relación de la, con estructuras vecinas, 249

Asepsia, 238

Asistente, posición de trabajo del, 196

Aspartamos, 387

Aspiración, sistemas de, 22, Véase también *Aspiradores*

Aspiradores
- de aire, 22
- globales, 22, 22f
- hemoaspiradores quirúrgicos, 22
- por sistema de anillo líquido, 22
- por sistema Venturi, 22
- de turbina, 22

Astringente, 884

Atacadores, 162

Atención
- modelo de abordaje, 91
- - componentes interactivos, 92
- odontopediátrica, 97
- de la salud, 44
- - calidad, 44
- tiempos de, 1258

ATM, 249, Véase también *Articulación temporomandibular*

Atrición, 292, 874
- influencia de la, en la curva oclusal, 254

Autoacondicionantes
- pasos de la técnica, 899c
- patrones de grabado, 896f
- sistemas adhesivos, 901
- - efecto antibacteriano, 904
- - mecanismos de acción, 898f
Autoclave, 232, 232f
Autoclisis, 245
Azadón(es), 122
- acción, 123c
- cuello, 123c
- hoja, 123c
Azúcar, papel del, en la cariogénesis, 382

B

B.E.D.A., sistema, 221
- antisepsia, 235
- barreras, 221
- desinfección, 233
- esterilización, 230
Bacilos
- gramnegativos, 304c
- - aerobios, 304c
- - anaerobios, 304c
- grampositivos, 305
- - aerobios, 305c
- - anaerobios, 305c
Bacteria(s)
- cromógenas, 1087f
- enfermedades transmisibles en la práctica odontológica causadas por, 218
- supervivencia de las, dejadas en la dentina, 655
Bandejas, 204
Banquetas, 23
- del asistente dental, 23
- del operador, 23
Barbijos, 224, Véase también *Mascarillas*
Barniz(ces), 559
- de clorhexidina, 444, 445, 646
- fluorados, 443, 637
- - atrapamiento mecánico de, 388
- - técnica de aplicación, 638f
Barreras, 221
Barro dentinario, 576, 720
capa de, hibridizada, 904
irritantes bacterianos, 693
sistemas adhesivos que disuelven y tratan el, 893c, 901
sistemas adhesivos que eliminan totalmente el, 893, 893c
Bases cavitarias, 560c, 561, 763, 1045
aplicador de, 936f
cemento de ionómero vítreo, 696
funciones de, 561c, 696, 1046c
otras, 698
restauraciones de clase I, 933
técnica de aplicación, 1046
ventajas del cemento de ionómero vítreo como, 934c
Bass, técnica de, 377, 406
Beach, filosofía de, sobre ergonomía, 209
Bebés
- caries en los, 668
- limpieza de los dientes, 670f
Belleglass, 1126, 1173
Bevelshape, 144
Bilirrubinemia, 1089
Bimanualidad, desarrollo de la, 199
- acciones, 200, 200c
Biopelícula, 300, 302c
- áreas retentivas, 306, 308c
- formación y desarrollo, 300, Véase también *Placa, dental*
- - cutícula acelular adquirida, 301
Bioseguridad, 215
- anteojos, 224
- barbijos, 224
- clasificación del instrumental, 217
- control de aerosoles, 225
- cuidado de la planta física, 221
- ficha de salud, 216
- generalidades sobre, 215
- guantes, 224
- higiene de las manos, 223
- instrumentos, 217
- - críticos, 217
- - semicríticos, 217
- mascarillas, 224
- material, 225
- - descartable, 225
- - de laboratorio, 226
- micromotores, 227
- protección de los ambientes de trabajo, 222
- ropa de trabajo, 225
- turbinas, 227
Biotipo periodontal, 399
- fino, 399
- grueso, 399
Bisel(es), 576, 1141
- y ángulos cavos, 536
- clase III mediana y grande, 990
- clase IV, 1002
- preparaciones oclusales, motivos por los cuales no llevan, 923c
Bitewing, 105
Black, 536
- clasificación de, 531, Véase también *Preparación(es), clasificación, localización*
- extensión preventiva de, 555
- instrumentos, 119, 119c
- - fórmula de, 119
- - identificación, 119, 121f
- - serie
- - - completa, 122
- - - corta, 125
- - - universitaria, 125
Blanqueadores, 1090
- agentes, 1090
- - mecanismo de acción, 1090
Blanqueamiento, 1085
- agentes blanqueadores, 1090
- ambulatorio, 1095
- - confección de la cubeta, 1095, 1097f
- - productos, 1095
- arco de plasma, 1094
- cubeta, confección de la, 1095
- en dientes con vitalidad pulpar, 1092
- - ambulatorio, 1095
- - profesional, 1092
- en dientes no vitales, 1098
- - ambulatorio, 1099
- - profesional, 1098
- evolución histórica, 1085
- externo, profesional, 1092
- interno, 1098
- - ambulatorio, 1099
- - perborato de sodio, 1101
- - profesional, 1098
- - tapón, 1101
- lámpara de polimerización, 1094
- láser para, profesional, 1094
- microabrasión del esmalte, 1096
- profesional, 1092
- - contraindicaciones, 1092
- - productos, 1095c
- reacción química del, 1099
- sistemas, 1091
Bloqueo anestésico, 483
- preparación, 483
- técnicas, 486
- - maxilar inferior, 488
- - maxilar superior, 486
Boletines electrónicos, 63
Book de odontología, 86
Borde(s)
- de entrada, 566, 567f, 1056f
- incisal, 847f
- - flor de lis, 847f
- de salida, 566, 567f, 1056f
Brasseler LVS, 1115
Bruñido
- postallado, 1074
- pretallado, 1073
Bruñidores, 165
Bruxismo, 470
- oclusión parafuncional, 256
- placas, 257
- reconocimiento del paciente, 256
- secuencia de tratamiento clínico, 257c
- signos y síntomas, 257c
- tratamiento del, 257
Buonocore, 894
Bupivacaína, 481

C

CAD-CAM, 1131, 1199
Calibres, 121
Calidad de la atención de la salud, 44
Calor

- friccional, 149, 686
- - factores por considerar, 687c
- húmedo bajo presión, 232
- seco, 231

Cámara(s)
- digitales, 76
- - medias, 78
- - otro tipo, 77
- intraoral(es), 55, 72, 74f
- tipo Polaroid, 79
- web, 59

Campo operatorio, 473
- aislamiento, 491, 885
- contaminación, 797
- - otros, 797
- - de restauraciones, 797
- - con saliva, 797
- control de la humedad, 797
- desinfección, 474
- evaluación, 474
- lavado, 474
- objetivos, 473
- pasos, 473
- preacuñado, 955
- protección, 523
- separación, 523
- - elementos, 524
- - objetivos, 524c

Cáncer, 284
- en carrillos, 284
- en lengua, 285

Candidiasis seudomembranosa, 287, 288f

Canon
- EOS, 76, 77
- Powershot G5, 78, 78f

Cantidades, 583
- escalares, 583
- vectoriales, 583

Capa híbrida, 721, 896

Capnocytophaga, 304c

Captura de imágenes digitales, 72
- dispositivos típicos, 72

Carbamida, peróxido de, 1091

Carburo de silicio, 909

Carcinoma
- espinocelular, 289, 289f
- de lengua, 285
- de piso de boca, 287

Carga(s), 588
- axiales, 590
- - tensiones ocasionadas por, 590
- compresiva, 588f
- de corte o cizalla, 589f
- traccional, 589f
- transversales, 590

Caries, 297, 1017
- activa, 439
- - aspecto clínico, 439
- aguda
- - características, 323c
- - dureza, 322c
- asociación entre, y *S.mutans*, 302
- en los bebés, 668
- de biberón, 668
- - restauraciones, 671
- - tratamiento de las, 668
- cavitada, tratamientos conservadores para la, 640
- de cemento, 328, 331c
- - activa, 328
- - aguda, 328
- - crónica, 328
- - detenida, 328
- clasificación, 333
- - según el lugar de asiento, 349
- - según ruta de invasión, 299c
- - sitio 1, 334c
- - sitio 2, 334c
- - sitio 3, 334c
- coronales, relación caries radiculares, 435
- crónica, 322c
- - características, 323c
- - distancia, 322c
- de la dentina, 316
- - aspecto macroscópico, 317
- - cambio de color en relación con el tipo de caries, 321
- - cambios en la, afectada, 325c
- - características de tres capas, 327c
- - comparación de la estructura, 327c
- - dureza en relación con el tipo de caries, 321
- - invasión
- - - bacteriana en relación con el tipo de caries, 321
- - - de los conductillos, 317
- - profunda, 320f
- - zonas
- - - de ataque y defensa, 318
- - - de degeneración, según el grado de invasión bacteriana, 321c
- - - de la dentina cariada, 320
- detectores de, 327
- - colorantes, 327
- detenida(s), 316, 436
- - aspecto clínico, 439
- - histopatología de las, 436
- de esmalte, 307
- - características
- - - macroscópicas, 310
- - - microscópicas, 313
- - - químicas, 316
- - detenida, 316
- - mancha blanca, 308
- - zonas, 313
- estadios de progresión de la, 335c
- - estadio 0, 335c
- - estadio 1, 335c
- - estadio 2, 335c
- - estadio 3, 335c
- - estadio 4, 335c
- estudios, 383
- - clínicos, 383
- - epidemiológicos, 383
- - sobre dieta y, 383
- etiología, 300f
- - multifactorial, 300f
- factor sustrato, 303
- factores, 306
- - atenuantes, 306
- - predisponentes, 306
- fluoruros y, 629, 634
- iceberg de, 348f, 618f
- inactiva, 439
- - aspecto clínico, 439
- inactivación, 641
- - evaluación, 642
- - flujograma de procedimientos, 642, 642c
- - fundamentos, 641
- láser para el diagnóstico de, 177
- metabolismo de la sacarosa, 303, 306f
- microflora asociada, 333c
- oclusal, 349
- oculta, 311, 672
- prevención, 373
- - antimicrobianos, 444
- - por irradiación con láser, 178
- - tecnología odontológica para la, 373
- proceso de remineralización, 634
- profundas, 656
- - efecto remineralizante, diamino fluoruro de plata, 656
- proximal, 349
- radicular, 350, 429, Véase también *Caries, de raíz*
- - antimicrobianos, 444
- - aspecto clínico, 438
- - - caries activa, 439
- - - caries inactiva o detenida, 439
- - diagnóstico, 440
- - - color, 440
- - - condición superficial, 440
- - - consistencia, 440
- - - localización, 440
- - - otros tests, 442
- - - radiografías, 442
- - flúor, 443
- - grados de severidad, 350f
- - histopatología de la, 436
- - índice de, de la población geriátrica, 433c
- - oclusión, factor de, 438
- - relación entre, y enfermedad periodontal, 449
- - tratamiento, 443
- - - invasivo-restauradores, 447
- - - no invasivos, 443
- - - otras alternativas, 447
- de raíz, 328, Véase también *Caries, radicular*
- - análisis de estudios epidemiológicos, 435

Caries *(Cont.)*
- - epidemiología, 432
- - factores de riesgo, 433
- - prevalencia e incidencia, 433
- - relación entre flúor y, 433
- reacción(es)
- - de defensa, 330
- - pulpar, 332
- recurrente, 351
- riesgo de
- - odontopediatría, 742
- - pacientes especiales, 742
- secundaria, 351
- sitios de susceptibilidad a la, 334c
- de superficies libres, 349
- teorías, siglo XX, 299
- tratamiento químico, 644
- - Carisolv, 644
Cariescreen, 354
Carilla(s)
- cementado de las, 1129
- colocación de la, 1124
- de composite, 736
- - contraindicaciones, 1122
- - inconvenientes, 1122
- - indicaciones, 1122
- - inserción, adaptación y modelado, 1118
- - a mano alzada, 1111
- - matización, 1117
- - opacificación, 1117
- - preparación del diente, 1122
- - profundidad del desgaste, 1114
- - provisorios, 1122
- - prueba de las, 1123
- - restauración, 1116, 1123
- - simulación, 1120
- - sobre modelo, 1120
- - tallado, 1115
- - - borde incisal, 1116
- - - cara labial, 1115
- - - caras proximales, 1115
- - - margen gingival, 1116
- - técnica
- - - directa, 1111
- - - indirecta, 1120
- terminación, 1119, 1125
- ventajas, 1122
efecto lente de contacto, 1110
estéticas, 1109
- cementos resinosos, 1124c
- cerómeros, 1126
- - secuencia clínica, 1126
- clasificación, 1110, 1110c
- - según el material, 1112c
- colocación de la, 1124
- de composite
- - a mano alzada (técnica directa), 1111, Véase también *Carillas, de composite*
- - sobre modelo (técnica indirecta), 1120, Véase también *Carillas, de composite*
- - contraindicaciones, 1110, 1111c
- - indicaciones, 1110
- - materiales, 1112c
- - de porcelana y otras cerámicas, 1126, Véase también *Carillas, de porcelana*
- - - hechas a máquina, 1131
- - profundidad del desgaste, 1114
- - selección del cemento, 1124
- evaluación y performance clínica, 1239
- labial, 863
- de porcelana, 736, 1126
- - cementado, 1129
- - contraindicaciones, 1127
- - materiales para, 1131
- - - CAD-CAM, 1131
- - - Procera, 1131
- - inconvenientes, 1127
- - indicaciones, 1127
- - materiales para, 1127c
- - preparación del diente, 1127
- - prueba de las, 1129
- - restauración, 1129
- - tallado sobreextendido (overlaped), 1128
- - ventajas, 1127
- prueba de las, 1123, 1129
Cariogénesis
- mecanismo de acción del fluoruro sobre la, 630, 633
- papel del azúcar en la, 382
Cariología, 297, Véase también *Caries*
- biopelícula, 300
- concepto actual, 300
- consideraciones históricas, 298
- diagnóstico, 341
- enfoque de riesgo, 359c
- estudios, 383
- - epidemiológicos, 383
- - sobre dieta y caries, 383
- examen, 341
- factor(es), 359c
- - y niveles de riesgo, 358
- - - en caries, 358
- - de riesgo, 359c
- nivel de riesgo, 359c
- - y actividad, 617c
- placa dental, 300
- prevención, 373
- riesgo, 359c
- - cariogénico en niños, 363
- - clasificación, 361c, 362c
- - distribución del, 363c
- teorías, siglo XX, 299
- tratamientos preventivos en, 629
- vulnerabilidad, 359c
Carisolv, 644, 676
- aplicación del, 678f
Carrillos, 244, 284
- cáncer, 284
- lesiones traumáticas, 284
- manchas, 284
- - pigmentarias, 284
- - vasculares, 284
- puntos de Fordyce, 284
- virosis, 284
Casetes, 236f
- decontaminación-esterilización, 236f
- IMS *(Instrument management system)*, 236f
- - ciclo del instrumental, 236f
Casos de Choquet, 431
Cavidad, 530, Véase también *Preparación*
- limpieza de, 892
- relleno de, 904
Cavidad bucal, 244
- arcos dentarios, 245
- carrillos, 244
- descripción, 244
- especies microbianas en la, 303c, 304c, 305c
- - *actinobacillus*, 305c
- - bacilos
- - - gramnegativos, 304c
- - - grampositivos, 305c
- - cocobacilos gramnegativos, 305c
- - cocos
- - - gramnegativos, 303c
- - - grampositivos, 303c
- - espiroquetas gramnegativas, 305c
- - *haemophillus*, 305c
- - otros microorganismos, 305c
- - treponemas anaerobios, 305c
- labios, 244
- lengua, 245
Cavishape, 144
Cemento(s)
- acelular, 430
- - afibrilar, 430
- - extrínseco con fibras, 430
- - intrínseco con fibras, 430
- adhesivos, 725
- alteraciones resultantes por exposición al medio bucal, 431
- basados en ácidos polialquenoicos, 756, Véase *Ionómeros vítreos*
- a base de resina
- - adhesión amalgama sobre diente, técnica con, 826
- - amalgamas adheridas, indicados para, 826c
- - espesor de película, 832c
- - fluidez, 833c
- - uso de, sobre pernos, tornillos o postes, 831
- cambios con la edad, 431
- caries de, 328, 331c
- - activa o aguda, 328
- - crónica o detenida, 328
- casos de Choquet, 431
- celular, 430
- - intrínseco con fibras, 430
- - mixto estratificado, 430

- composición porcentual en relación con, 309f
- - el peso, 309f
- - el volumen, 309f
- dentario, 277, 396, Véase también *Periodonto, de inserción*
- de dientes temporarios, 278
- estructura del, 429
- con eugenol, 723
- de ionómero vítreo, 826
- - adhesión amalgama sobre diente, técnica con, 826
- - como base cavitaria, 696
- - - ventajas, 696c
- - como forro cavitario, 695
- - manipulación, 697
- - ventajas del, como base cavitaria, 934c
- radicular, 429
- relación esmalte-cemento, 431
- remineralización del, 657
- de resina, 1159c
- resinosos, 1124c
- selección del, 1124
- tipos de, 430
- try-in, 1124
- valores de retención, 833c
Cementocitos, 430f
Centrix, 787f
Cepillado
- características del, 378
- dental, 406
- - técnica de, 406
- de la lengua, 407
- técnicas, 377
Cepillo(s)
- cerda de carburo de silicio, 909, Véase también *Jiffy*
- dental(es), 376, 405
- - eléctricos, 406
- - requisitos para la elección, 376
- interdental, 407
- para profilaxis, 912f
Cerámica(s), 1189, 1190c
- apatita colada, 1192
- colada, 1191
- de laboratorio, 1191
- por estratificación, 1126
- incrustaciones, 1189
- de inyección, 1126
- inyectada, 1192
- maquinadas, 1127
- sistemas, 1189
- - metalocerámicos, 1190
- - totalmente cerámicos, 1190
- - - aplicaciones clínicas, 1191c
- tipos, 1190
Ceramicolor, 907f, 927f
Cerda de cepillo
- para profilaxis, 912f
- para terminación y pulido, 912f
Cermets, 756
Cerómero(s), 775, 1126c, 1167
- carillas de, 1126
- - secuencia clínica, 1126
Cervical(es)
- alteraciones del tercio, 873
- clamps, 502
- restauraciones estéticas, 1017
Cervitec, 446
Choquet, casos de, 431
Ciclamato, 387
Ciclohexilamina, 387
Cierre
- de diastemas, 864, Véase *Diastemas*
- marginal, 797
- - grabado ácido, 797
Cinceles, 125
- biangulados, 123
- de Brännström, 131f
- de Gillett, 125
- rectos, 123
- de Wedelstaedt, 127
Cirugía estomatológica, empleo del láser en, 181c
- desventajas, 181c
- ventajas, 181c
Cita(s), 54
- anotaciones, 37
- duración, 38
- libro de, 37
- programación, 38, 54
- - electrónica, 61
- recitación, 38
- reserva, 37
Citaciones, 54, Véase también *Cita(s)*
Clamp(s)
- 0, 505c
- 1, 505c
- 1A, 509c
- 2, 505c
- 2A, 509c
- 3, 507c
- 4, 507c
- 5, 507c
- 6, 503c
- 7, 507c
- 7A, 509c
- 8, 507c
- 8A, 509c
- 8AD, 509c
- 9, 503c
- 9S, 503c
- 10, 507c
- 11, 507c
- 12, 507c
- 12A, 509c
- 13, 507c
- 13A, 509c
- 14, 507c
- 14A, 509c
- 14AD, 509c
- 15, 503c, 509c
- 17, 507c
- 18, 509c
- 19, 505c
- 20, 505c
- 22, 505c, 507c
- 23, 507c
- 24, 510c
- 25, 510c
- 26, 510c
- 26N, 510c
- 27, 505c, 508c
- 27N, 510c
- 28, 510c
- 29, 505c
- 30, 510c
- 31, 510c
- 51, 510c
- 56, 508c
- 90N, 503c
- 138, 510c
- 139, 510c
- 200, 508c
- 201, 508c
- 202, 508c
- 203, 508c
- 204, 508c
- 205, 508c
- 206, 505c
- 207, 505c
- 208, 505c
- 209, 505c
- 210, 503c
- 211, 503c
- 212, 503c
- - modificación de, 521
- A, 512c
- Ash, 512c
- avíos comerciales, 506
- AW, 512c
- BW, 513c
- C, 512c
- cervicales, 502
- - diseños habituales, 503c
- diseños especiales, 509c
- DW, 512c
- E, 512c
- EW, 512c
- FW, 512c
- G, 512c
- GW, 513c
- HW, 513c
- JW, 513c
- K, 512c
- L, 512c
- M, 512c
- maniobras para estabilizar el, 506
- modificación de, 504f, 521, 525f
- para molares, 504
- - diseños habituales, 507c, 508c
- - Ivory, 504
- - SS White, 506
- NW, 513c
- para premolares, 504
- - diseños habituales, 505c
- PW, 513c
- selección y colocación de, 419

Clase I, preparaciones cavitarias, 1035
- ameloplastia, 1042
- apertura, 1038
- en caras libres de molares, 1050
- compuestas, 1051
- conformación, 1038, 1048
- extensión final, 1041
- extirpación de tejidos deficientes, 1042
- factores de profundidad, 1041c
- forma
- - conveniencia, 1041
- - de profundidad, 1040
- - de resistencia, 1039
- grande y profunda, 1048
- limpieza, 1047
- en lingual de dientes anteriores, 1051
- en oclusal de molares y premolares, 1035
- - mediana de profundidad intermedia, 1036
- pequeña superficial, 1047
- piso, 1041
- protección dentinopulpar, 1045
- retención, 1047
- terminación de paredes, 1047
Clase I, restauraciones estéticas
- simple, 917
- - grande, 928
- - - apertura y conformación, 929
- - - extirpación de tejidos deficientes, 930
- - - inserción adaptación y modelado, 936
- - - maniobras previas, 929
- - - protección dentinopulpar, 932
- - - terminación de paredes, 935
- - - tiempos operatorios de la preparación, 929
- - - tiempos operatorios de la restauración, 935
- - mediana, 928
- - pequeña, 917
- - - apertura y conformación, 918
- - - extirpación de tejidos deficientes, 920
- - - inserción, adaptación y modelado, 926
- - - maniobras previas, 917
- - - protección dentinopulpar, 921
- - - técnica adhesiva, 923
- - - terminación, 926
- - - terminación de paredes, 922
- - - tiempos operatorios de la preparación, 917
- - - tiempos operatorios de la restauración, 923
Clase II, preparaciones cavitarias, 1051
- con anclaje adicional, 1061
- apertura, 1053
- con caja oclusal y proximal en lesión pequeña, 1052
- conformación, 1054
- curva invertida de Hollenback, 1054
- estrictamente proximal, 1059
- extirpación de tejidos deficientes, 1055
- forma
- - de ojo de cerradura, 1059
- - de ranura, 1058
- - de resistencia y profundidad, 1054
- - de túnel, 1060
- grande, 1057
- mediana, 1057
- protección dentinopulpar, 1056
- reconstrucción de cúspides, 1060
- terminación de paredes, 1056
- variantes de la caja proximal, 1057
Clase II, restauraciones estéticas
- compleja, 974
- compuestas, 955
- estrictamente proximal, 950
- - terminación, 954, 954c
- próximo-bucales o linguales, 955
- - preparación
- - - en forma de ojo de cerradura, 955
- - - en forma de túnel oblicuo, 956
- - tiempos operatorios de la restauración, 957
- próximo-oclusales, 958
- - con caja oclusal, 963
- - - contraindicaciones, 963
- - - indicaciones, 963
- - inserción, adaptación y modelado, 969
- - manipulación del composite, 968
- - reborde intacto, preparación con, 958
- - - problemas de la, 959c
- - relación de contacto, 969
- - sin caja oclusal, 960
- - - en forma de platillo, 962
- - - piriforme, 960
- - terminación, 971, 972c
- - tiempos operatorios de la preparación, 958
- - tiempos operatorios de la restauración, 959, 965
- - - sistema de matriz, preparación del, 965
- - túnel, 958
- - - problemas de la, 959c
- simple, 950
- - tiempos operatorios de la preparación, 950
- - tiempos operatorios de la restauración, 952
Clase III, restauraciones
- clasificación de preparaciones, 978c
- estrictamente proximal, 977
- mediana y grande, 985
- - con composite, 986
- - con otros materiales, 993
- - tiempos operatorios de la preparación, 986
- - tiempos operatorios de la restauración, 991
Clase IV, restauraciones, 995
- bisel, 1002
- por caries, 995
- - apertura, 999
- - conformación, 1000
- - - zona del ángulo incisal, 1000
- - - zona proximal, 1000
- - maniobras previas, 996
- - retención, 1002
- defectos del esmalte en la zona del ángulo, 1005
- inserción, adaptación y modelado, 1011
- reemplazo de restauraciones antiguas, 1005
- selección del color, 1007c
- sistema de matriz, 1007
- - colocación del, 1010
- técnica operatoria, 1007
- terminación, 1012
- - secuencia de, 1013c
- por traumatismos, 1003
- - técnica operatoria, 1004
Clase V
- preparaciones cavitarias, 1064
- - sistema de matriz, 1066
- restauraciones, 1017, 1032
Cleoides, 124
Clínica integrada, 213
Clorhexidina, 237, 381
- barniz de, 444, 445
- cambio de color producido por, 1086f
- digluconato de, 444
- fluoruro, combinaciones con, 633
- formulaciones, 446c
- gel, 444
- proceso de liberación al medio bucal, teorías, 445
- productos, 446c
Cloro, 234c
CO_2, 179
Cocaína, 478
Cociente restauración/diente, 335c
Cocobacilos gramnegativos, 305c
Cocos
- gramnegativos, 303c
- - aerobios, 303c
- - anaerobios, 303c
- grampositivos, 303c
- - aerobios, 303c
- - anaerobios, 303c
Col, 399
Colágeno, 316, Véase también *Fibra(s), colágenas*
- composición porcentual de aminoácidos, 317c
- estructura de la fibra, 317f
Colgajo desplazado lateral, 450f

Color
- alteraciones de, 875
- - adquiridas, 875
- - - poseruptivas, 876
- - - preeruptivas, 875
- - congénitas, 875
- cambio de
- - por envejecimiento, 1090f
- - por iatrogenia, 1090f
- - por traumatismo, 1091f
- de los dientes, 852
- - croma, 846, 853, 854f
- - matiz, 846, 853, 854f
- - valor, 846, 853, 854f
- esquema de, 1113f
- estabilidad, 800
- etiología, 1086
- - amarillo claro, 1086
- - amarillo oscuro, 1086
- - blanco, 1086
- - gris, 1086
- - gris azulado, 1086
- - marrón claro, 1086
- - marrón oscuro, 1086
- - negro, 1086
- - rosado, 1086
- factores ambientales, 855
- guías de, 856
- metamerismo, 846
- modificadores de, 1161c
- selección del, 856, 881, 1007c
- - colorímetros digitales, 856
- - pasos, 882c
- tres dimensiones del, 846
- - croma, 846, 853, 854f
- - matiz, 846, 853, 854f
- - valor, 846, 853, 854f
Colorantes detectores de caries, 327c
Colorímetros digitales, 856
Complejo(s)
- dentina-pulpa, 266, 600
- - reacciones biológicas ante la preparación cavitaria, 600
- - - conceptos generales, 600
- - reparación del, 607
- - - etapas del proceso, 607
- fosfatocálcicos, 380
Compoglass F, 1024
Compómero(s), 776
- Compoglass F, 1024
- composición química, 768
- Dyract AP, 1024
- evaluación clínica, 769
- indicaciones clínicas, 768
- en operatoria dental pediátrica, 667
- presentación, 768
- selección del material restaurador, 734
- - basada en diferentes formas de un mismo material, 744
- tabla de composición, 768c
- técnicas de restauración, 768
- terminología, 755
Componente anterior de las fuerzas, 246
Composite(s)
- adaptación y sellado, 785
- adhesión a, 835
- - otras aplicaciones, 839
- adhesión de, a otras superficies, 838
- armonía óptica, 775
- brillo, 775
- cambios de temperatura, 795
- carillas de
- - contraindicaciones, 1122
- - inconvenientes, 1122
- - indicaciones, 1122
- - inserción, adaptación y modelado, 1118
- - a mano alzada, 1111
- - matización, 1117
- - opacificación, 1117
- - preparación del diente, 1122
- - profundidad del desgaste, 1114
- - provisorios, 1122
- - prueba de las, 1123
- - restauración, 1116, 1123
- - simulación, 1120
- - sobre modelo, 1120
- - tallado, 1115
- - - borde incisal, 1116
- - - cara labial, 1115
- - - caras proximales, 1115
- - - margen gingival, 1116
- - técnica, 1120
- - - directa, 1111
- - - indirecta, 1120
- - terminación, 1119, 1125
- - ventajas, 1122
- para cementado, evaluación de los, 1198c
- clasificación, 804
- - partículas de relleno, 804
- comportamiento clínico del, en el sector posterior, 940
- composición, 784
- condensables, 792
- para la confección de carillas a mano alzada, 1113c
- contracción, 785
- - de polimerización, 793
- costos de los, 801
- degradación
- - y desgaste, 785
- - en el medio bucal, 796
- desgaste del, 944
- dientes primarios anteriores, 674
- discos, 788, 791c
- dureza superficial, 799
- empacables, 792
- estabilidad de color, 800
- estéticos, 804
- evaluación y performance clínica, 1233
- factores de éxito o fracaso, 945c
- - inherentes al caso clínico, 945c
- - inherentes al operador, 945c
- fase cerámica, 772
- fenómenos físicos y químicos, 790, 793c
- *flow*, 794
- fluidos, 793, 805c, 806
- forma anatómica, 774
- fresas de terminación, 787, 789c
- híbridos, 806
- - de alta densidad, 795c
- inconvenientes del, 940
- incrustaciones de, 1147. Véase también *Incrustaciones*
- - extracoronaria, 1152
- - intracoronaria, 1149
- - técnica
- - - directa, 1161
- - - indirecta, 1155
- - - mixta, 1162
- - variantes, 1162
- instrumentos
- - para alisado y brillo, 789
- - para eliminación de excesos y terminación, 787
- - para inserción y contorneado, 786
- - para manipulación de composite, 787c
- jeringas para inserción, 786
- jeringas para manipulación, 788c
- manipulación, 776, 785
- matriz orgánica, 775
- microhíbridos, 807c
- de micropartículas, 806, 806c
- en operatoria dental pediátrica, 667
- otros usos, 800
- de partículas nanométricas, 783
- período pre-gel, 775
- piedras de terminación, 788, 790c
- poliácidos modificados, 782
- polimerización, 784
- presencia de humedad, 796
- problemas del, 942c
- reforzado con fibras, 1169f
- de relleno no reactivo, 781
- resistencia al desgaste, 797
- sector posterior, desgaste, escala para, 733
- selección, 771
- - contenido cerámico, en función del, 773
- - - armonía óptica, 775
- - - forma anatómica, 774
- selección del material restaurador, 732
- - basada en diferentes formas de un mismo material, 743
- talladores, 789c
- tendencias actuales, 804
- tiempos operatorios de la restauración, 923c, 951c
- tipos de, 771, 785
- tiras de terminación proximal, 788
- universal, 803
- ventajas del, 943c

Composite(s) *(Cont.)*
- viscosidad, 790, 805
- - alta, 805
- - baja, 805
Compuestos cálcicos, 381
Comunicación, conceptos básicos, 46
Concepto de Ingraham, 586
Concepto Si/Es, 335c, 336
Condensación, 1073
- fuerza requerida, 1073
- mecánica, 1073
- presión de, 687, Véase también *Protección dentinopulpar, irritantes, físicos*
Condensadores, 162
Conformación, 540
- caja proximal, 965f
- contorno, 542
- - instrumental, 542
- - técnica, 542
- extensión final, 554
- factores, 542
- formas de conveniencia, 554
- objetivos, 540
- profundidad, 551
- resistencia, 545
- - ángulo cavo, 546
- - ángulos diedros internos, 550
- - inclinación de paredes, 546
- - paredes de esmalte, 545
- - paredes debilitadas, 550
- - piso cavitario, 550
- - tamaño de la preparación, 545
- - topografía dentaria, 547
Connect, 1173
Construct, 1173
Consultorio
- aumento del rendimiento del, 1266
- digital, 53, 56
- - actividades administrativas, 53
- - actividades diarias, 54
- etapas del marketing en el, dental, 1266
- odontológico
- - aplicación de la alta tecnología en el, 28
- - banquetas, 23
- - barreras, 221
- - color, 31
- - cuidado de la planta física, 221
- - desagüe, 21
- - dimensiones y disposición de ambientes, 13
- - economía de movimientos en el, 192
- - elementos que lo componen, 23
- - especificaciones para el equipamiento, 23
- - iluminación, 19, Véase también *Iluminación*
- instalaciones técnicas, 21
- locales auxiliares, 13
- locales que lo integran, 12
- - maquetas, 18
- - microscopia clínica en el, 28
- - muebles auxiliares, 25
- - olores, 31
- - orientación, 17
- - pisos, 21
- - planeamiento y diseño, 13
- - planos, 18
- - rayos Roentgen, 26
- - recepción, 30
- - requisitos para habilitación, 15
- - sala
- - - de espera, 30
- - - de esterilización, 16f, 30
- - selección del lugar, 17
- - sillón, 25
- - unidad dental, 23
- - ventilación, 31
- en la Web, 61
Contabilidad, 54
Contact Pro, 970
Contax N1D, 78
Contol de la humedad, 797
Contorno
- gingival, 848
- de las restauraciones, 542
Contraángulo(s), 151
- anillos, 153
- multiplicador, 153f
Contracción, 785, Véase también *Composite(s)*
- de polimerización, 688, Véase también *Protección dentinopulpar, irritantes, físicos*
Contrastadores, 81f
Control
- de bolsas periodontales activas, 405
- hoyos y fisuras oclusales, 388
- de infección(es), 220
- - categorización de pacientes, 220
- - en una sesión de consulta y diagnóstico, 366
- - sistema B.E.D.A. para el, 221
- - - antisepsia, 235
- - - barreras, 221
- - - desinfección, 233
- - - esterilización, 230
- mecánico de placa dental, 375
- oclusal, 909, Véase también *Oclusión*
- de placa, 405
- químico de placa dental, 380
Conveniencia, extensión por, 557
Corona(s)
- de acero inoxidable, 680, 681f, 682f
- - técnica de colocación, 683
- de acetato preformadas, 1008
- alargue quirúrgico de, 413, 884, 887f
- de celuloide, 674
- - método, 675
- convencionales, 1191
- con núcleo, 1191
- - de alúmina, 1191
- - moldeado e inyectado, 1191
Corrientes educacionales, 374
Corrosión, 752
- amalgamas con, 1034f
- galvánica, 1138
- importancia clínica, 752
- química, 1138
- de la dentina, 599
- del esmalte, 597
- - deformación plástica, 598
- - fractura adamantina, 598
Costo(s), 49
- y aranceles, 1254
- no calculados, 1255
- de los composites, 801
- desarrollo, 1254
- directos, 1257
- - en operatoria dental, 1258c
- y efectividad, 803
- indirecto(s), 1255
- - cada 10 minutos, 1262c
- - total, 1256
- - - por hora, 1257c
- - - por minuto, 1258c
- liderazgo en, 43
- en operatoria dental, 1253
- por sesión, 1261c
- total(es), 1260
- - en operatoria dental, 1260c
Costras, 282
Creep, 751
- importancia clínica del, 752
Cristóbal +, 1174
Criterio(s)
- clínicos para resinas de Eriksen, 1227c
- de evaluación, 1223
- de Macfarlane, 1271
- de Ryge, 1227c
Croma, 846, 853, 854f
Cromógenos, 293
CRT, 355
Cubeta
- para blanqueamiento ambulatorio, 1095, 1097f
- de ultrasonido, 231
Cucharas, 123
- acción, 125c
- cuello, 125c
- hoja, 125c
Cuello, 289
Cuña(s), 419, 1067
- acción de, 585
- funciones, 968c, 1069c
- de plástico, 793
- preacuñado, 955
- reflectantes, 968f
- separación con, 526
Curado, 810
- guía básica del, 812
- modos de, 810
- - boost, 810
- - pulse, 810

- - ramp, 810
- - regular o normal, 810
- - step, 810
- potencia de, 812
Curetas de Mc Call, 127
Curva
- invertida de Hollenback, 1054, 1055f
- oclusal, 254
- de Spee, 247f
- de Stephan, 382
Cúspide(s), 547, 1036
- altas, 547
- altura, 1036
- bajas, 547
- corrección de las, 1036
- preparaciones con reconstrucción de, 1060
- reconstrucción de, 1048
- restauración con amalgama, 1051f
Cutícula acelular adquirida, 301
Dall, método de, 1190
Daño pulpar
- causas de, 686
- - irritantes
- - - bacterianos, 692
- - - físicos, 686, 686c
- - - químicos, 689

D

Datos, recolección de, 1223
Demanda, 50
Demasticación, 292
Dens in dente, 294, 294f, 875
Dens invaginatus, 294
Dental vision, 72
Dentición
- mixta, tratamientos en la, 671
- permanente, 246
- primaria, 246
- - factores de riesgo y evaluación en, 364c
- - restauraciones en la, 668, 673, 676
- - - dientes posteriores, 676
- - - molares primarios, 676
- - restauraciones en molares, 676
- - restauraciones intermedias, 676
- - tratamientos en la, 671
- - - composites, 674
- - - coronas de celuloide, 674
- - - dientes anteriores, 674
Dentina, 266
- acondicionamiento con láser, 186
- adhesión de las resinas a, 719
- cambio de color en relación con el tipo de caries, 321
- capas de, comparación, 327c
- características de la, 558
- - en caries, 655c
- cariada, 557
- caries, 316
- - capas, 330f
- - ultraestructura, 324
- composición porcentual en relación con, 309f
- - el peso, 309f
- - el volumen, 309f
- composición química, 266
- corte de la, 599
- dentinogénesis, 266
- desecamiento de la, 602, 687
- de dientes temporarios, 278
- dureza en relación con el tipo de caries, 321
- envejecimiento de la, 276
- esclerótica, 321f, 1046f
- estructura, 266
- grabado, respuesta pulpar, 691c
- grado de calcificación, 270
- intertubular, 269
- invasión bacteriana en relación con el tipo de caries, 321
- lavado de la, 899
- neoformada, 331
- nomenclatura, 267
- - primaria, 267
- - secundaria, 267
- - terciaria, 268
- odontoblastos, 271
- peritubular, 269
- predentina, 267, 267f, 270
- presión sobre la, 604
- primaria, 267
- proceso odontoblástico, 269
- profunda, adhesión a, 898
- propiedades físicas, 266, 266f
- remanente, espesor de, 601, 687, Véase también *Protección dentinopulpar, irritantes, físicos*
- de reparación, 641
- secado de la, 899
- secundaria, 267, 331
- sensibilidad de la, 275
- supervivencia de las bacterias dejadas en, 655
- teoría hidrodinámica de la sensibilidad dentinaria, 275
- terciaria, 268, 332, 332f
- translúcida o esclerótica, 330
- túbulos dentinarios, 268
- zonas de ataque y defensa, 1044f
Dentinogénesis, 266
Dentobuff, 356
Dentocult LB, 355, 356f
Dentocult SM, 354, 355f
Desarmonías
- combinadas, 864
- - cierre de diastemas, 864
- de forma, 860, Véase también *Alteraciones de forma*
- - caninos ectópicos, 862
- - defectos de esmalte, 862
- - dientes conoides, 862
- - dientes fracturados, 864
- - enanismo, 862
- - hipoplasias, 864
- - supernumerarios, 862
- - troneras abiertas, 864
- de posición, 858, Véase también *Alteraciones de posición*
- - giroversiones, 860
- - labialización, 860
- - lingualización, 860
- procedimientos para corregir, 856c
- - incrementación, 858
- - recontorneado, 856
- - simulación clínica, 857
- de tamaño, 856
Descalcificaciones del esmalte, 875
Desgaste
- del composite, 944
- dentario, 291
- - abfracción, 293
- - abrasión, 291
- - atrición, 292
- - demasticación, 292
- - erosión, 293
- grietas, 799
- de materiales en el área de contacto oclusal, 1236c
- oclusal, 798
- - por abrasión, 798
- - por lavado, 798
- resistencia, 797
- selectivo, 469
- tipos de, 798
Desilanización, 796
Desinfección, 233
- del campo operatorio, 474
- desinfectantes, 233
- de escupideras, 234
- de fresas, 235
- del instrumental, 235
- de superficies, 234
- - principales soluciones, 234
Desinfectante(s)
- clasificación, 233
- - de agentes químicos, 234c
- cloro, 234c
- desventajas, 234c
- fenoles, 234c
- glutaraldehído, 234c, 235
- de nivel biocida, 233
- - alto, 233
- - bajo, 233
- - mediano, 233
- ventajas, 234c
- yodóforos, 234c
Desobturación endodóntica, límites, 1213f
Detectores de caries, 888, 934f
- colorantes, 327
- productos comerciales, 328c
Diagnodent, 177, 442, 1272
Diagnóstico(s), 342
- caries radiculares, 440
- - color, 440
- - condición superficial, 440

Diagnóstico(s) *(Cont.)*
- - consistencia, 440
- - localización, 440
- - otros tests, 442
- - radiografías, 442
- en cariología, 341
- centrado en la enfermedad, 92
- clínico, 400
- - hemorragia al sondaje, 401
- - lesión de furcación, 401
- - nivel clínico de inserción, 401
- - periodoncia y operatoria dental, 400
- - profundidad al sondaje, 401
- encerado de, 881
- del estado de salud-enfermedad bucal, 342c
- - secuencia para arribar al, 342c
- láser para el, de caries, 177, Véase también *Diagnodent*
- maniobras previas, 880
- - posteriores al, 880
- - relacionadas con, 872
- de patologías cromáticas, 1086c
- pulpar, 872, 1035c
- - protección dentinopulpar, 698
- radiográfico, 872
- - periodoncia y operatoria dental, 403, 404f
- sistemas, 353c
- salivales, 354
Diamino fluoruro de plata, 656
- acción sobre tejidos blandos, 656
- aplicaciones clínicas, 656
- efecto remineralizante, 656
- forma de utilización, 656
- técnica del, 656
Diastemas, 864
- agregado de composite, 866
- carillas, 869
- cierre de, 864
- clasificación, 865
- consideraciones generales, 864
- incrustaciones de porcelana, 867
- - preparación, 868
- - prueba y cementado, 868
- - terminación, 868
- ortodoncia, 869
- técnica, 866
- tratamiento, 865
DICOM, 75
Diente(s)
- color de los, 852
- geminado, 878f
- histología, 261
- nomenclatura, 531
- registro, 351
- tejidos de soporte del, 246
- temporarios, 278
- cemento, 278
- dentina, 278
- esmalte, 278
- pulpa, 278
- veteados, 1110f
Dieta
- asesoramiento dietético, 385
- estudios sobre, 383
- - epidemiológicos, 383
- como factor de riesgo cariógeno, 343
- planillas para el registro de, 343
- recomendaciones, 387
- registro, 384
- - antecedentes dietéticos, 384
- - diario, 384c
- - de hidratos de carbono en la, 343, 346c
- revisión dietética, 344c
Diferenciación, 44
- dentinaria, 655
Digástrico, 249
Digital(es)
- archivos, 89
- cámaras dentales
- - equipamiento, 76
- digitales, 856
- fotografía, 67
- fotos, 65
- imagen(es), 57
- - almacenamiento, 75
- - captura y archivo de, 72
- - ventajas, 67
- radiografía, 105, Véase *Radiología digital*
- radiología, 106, Véase también *Radiología digital*
digitalización, 67
- simulaciones cosméticas, 69
Diodo
- emisor de luz (LED), 809
- láser de, 178, 179f
Dique de goma, 418
- perforación, 515
- tamaño, 515
Disco(s), 788
- abrasivos, 789
- - flexibles, 146
- - para pulido de composites, 791c
- - rígidos, 145
- de óxido de aluminio, 146c
Discoides, 124
Displasia dentinaria, 295
Dolencia
- distinción conceptual, 93
- exploración, 92
Duralay, 1212
Duraphat, 388, 638, 652
Dyract AP, 1024

E

Economía de movimientos, 192
Educación para la salud, 374
- programas de, 375
Edulcorantes, sustitutos, 386, 386c
- almidones hidrolizados, 386c
- aspartamos, 387
- bajas calorías, 387
- ciclamato, 387
- ciclohexilamina, 387
- lycasine, 386c, 387
- polialcoholes, 386, 386c
- proteínas, 386c
- sacarina, 387
- sintéticos químicos, 386c
- sorbitol, 386, 386c
- vegetales, 387
- xilitol, 386, 386c
Eficacia, 42
Eficiencia, 42
Electrocirugía, 411, 884
Electrodepósito, 831
Electroforesis, 822
Embarazo, 482
- uso de anestésicos locales durante el, 482c
eMedicalRecs, 61
Empresa odontológica, 49
Encerado de diagnóstico, 881
Encía, 287, 397
- candidiasis seudomembranosa, 287
- carcinoma espinocelular, 289
- GUNA, 287
- hemangioma, 289
- herpes simple, 287
- hiperplasias, 289
- infecciones, 287
- insertada, 398
- marginal o libre, 397
- melanoma, 289
- pigmentación melánica, 289
- precáncer oral, 289
- PUNA, 287
- instrumental y materiales, bioseguridad, 229
Endurecimiento mecánico, 590
Energía radiante, esterilización por, 233
Enfermedad(es)
- causadas por bacterias, 218
- causadas por virus, 218
- conducta frente, 93
- distinción conceptual, 93
- exploración, 92
- periodontales, 400, 449, Véase también *Periodoncia y operatoria dental*
- - etiología, 400c
- - relación entre caries radicular y, 449
- transmisibles en la práctica odontológica, 218
Enterococcus, 303c
Entrevista clínica, 95
- factores de la, 95
- tipos de, 95
Epidemiología
- análisis de estudios, 435
- de la caries de raíz, 432
Equipamiento
- A-dec, 13f

- Belmont, 13f
- desinfección del, 235f
- especificaciones para el, 23
- Gnatus, 12f
- Isodent, 14f
- Kavo estética confort, 14f
- Kavo estética sensus, 14f
Er:YAG, 181, 182f, 184, 184f, 704
Ergonomía, 191, 1253
- acciones bimanuales, 200c
- bandejas con instrumental, 204
- bimanualidad, desarrollo de la, 199
- concepto del puesto de trabajo, 193
- economía de movimientos, 192
- filosofía de Beach, 209
- lateralidad, predominio de la, 199
- - modelo cinemático de Guiard, 199
- maniobras
- - de aislación de campo, 207
- - para anestesia local, 205
- - de campo lavado, 208
- - de enjuague, 206
- - de examen, 205
- - de pasaje y devolución del instrumental, 207
- posiciones de trabajo, 193
- - del asistente, 196
- - de los dedos, 200
- - del operador, 194
- - del paciente, 193
- prensión del instrumental, 203
- - auxiliar, 204
- - cortante de mano, 203
- - de examen, 203
- - rotatorio, 203
- principios de simplificación del trabajo, 192
- puntos de apoyo, 202
- sistema numeral codificado, 212
- tareas asimétricas cooperativas, 200c
- toma
- - de lapicera, 200
- - - fuerte, 202
- - - leve, 202
- - - modificada, 202
- - palmar, 202
Eriksen, criterios clínicos para resinas, 1227c
Eritroblastosis fetal, 1089
Erosión, 293, 545, 873, 1018
- clasificación según severidad clínica, 293
- extrínseca, 293
- idiopática, 293
- intrínseca, 293
Escaneado, 75
Escáner, 75
- para diapositivas, 75f
- pasos, 75
- de vitalidad, 477f
Esmalte, 261
- acondicionamiento con láser, 186
- adhesión, 894
- - de las resinas a, 717
- caries de, 307
- cicatriz del, 1090
- clasificación radiográfica de lesiones de, proximales, 349c
- composición
- - porcentual en relación con, 309f
- - - el peso, 309f
- - - el volumen, 309f
- - química, 262c
- corte del, 597
- cristales, 262
- defectos de, 862
- descalcificaciones, 875
- de dientes temporarios, 278
- envejecimiento del, 276
- espesor del, en la cara vestibular, 1114f
- estrías de Retzius, 264
- estructura, 261
- grietas del, 265
- husos, 264
- laminillas, 264
- microabrasión del, 1096, 1101f
- otras características, 265
- pared(es), 545
- - resistencia, 545
- patrones de grabado, 895, Véase también*Patrones de grabado*
- penachos, 264
- pérdida de, entre técnicas para eliminar decoloraciones, 1098c
- periquematías, 265
- permeabilidad, 265
- prismas adamantinos, 262
- propiedades, 262c
- relación esmalte-cemento, 431
- revestimiento superficial, 266
- superficie del, características de la, 265
- sustancia orgánica, 265
- técnica de acondicionamiento, 894
- - secado, 895
Espacio(s)
- biológico, 398, 848
- - dimensiones fisiológicas del periodonto, 848
- - longitud del, 398c
- interdentarios, 253, 398
- interproximales, 849
Especies microbianas, 303c, 304c, 305c
- *Actinobacillus*, 305c
- bacilos
- - gramnegativos, 304c
- - grampositivos, 305c
- cocobacilos gramnegativos, 305c
- cocos
- - gramnegativos, 303c
- - grampositivos, 303c
- espiroquetas gramnegativas, 305c
- *Haemophillus*, 305c
- otros microorganismos, 305c
- treponemas anaerobios, 305c
Espectro electromagnético, 172, 173f
Espejo(s)
- bucal, 159
- - cóncavo, 159
- - conector, 159
- - mango, 159
- - plano, 159
- - usos, 160
- intraorales, 80f
Espiroquetas gramnegativas, 305c
Estadio(s)
- de la lesión, 348
- de progresión de caries
- - diagnóstico clínico, 335c
- - estadio 0, 335c
- - estadio 1, 335c
- - estadio 2, 335c
- - estadio 3, 335c
- - estadio 4, 335c
- - opciones de tratamiento, 335c
- pulpares, 477, 478c
- - diagnóstico y tratamiento, 480c
Estado pulpar, 872
Estañado, 822, 828
Estaño, 748
Esterilización, 230
- calor húmedo bajo presión, 232
- - autoclave, 232
- calor seco, 231
- energía radiante, 233
- métodos de, 231
- - calor húmedo bajo presión, 232
- - calor seco, 231
- - energía radiante, 233
- prelavado de instrumentos, 231
- - en cubeta de ultrasonido, 231
- - manual, 232
- sala de, 30
Estética
- bordes incisales, 846
- contorno, 845
- - gingival, 848
- equilibrio, 845
- extensión por, 557
- factor, predominio del, 737
- forma, 845
- parámetros, 843
- periodontal, 847
- posición y alineamiento, 844
- proporción, 845
- - dorada, 845, 845f
- relación de contacto, 847
- simetría, 845
- textura de superficie, 846
Estimulación eléctrica, 465, Véase también *Oclusión*
Estomatitis por prótesis dental, 227
Estrategia
- diferenciación, 44
- de negociación, 47
- plan, 43
Estrías de Retzius, 264, 264f

Estructura(s), 45
- periodontales, 454f
Estufa, 231f, Véase también *Esterilización, calor seco*
Etidocaína, 481
Eugenol
- cementos con, 723
- inhibición de la polimerización, 723
Evaluación
- criterios de, 1223
- métodos de, 1225
- de restauraciones, 1222, 1226
- - amalgamas, 1231
- - composites, 1233
- - criterios, 1223
- - - clínicos para resinas de Eriksen, 1227c
- - - de Ryge, 1227c
- - directas
- - - en dientes anteriores, 1226
- - - en dientes posteriores, 1231
- - indirectas, 1237
- - - carillas, 1239
- - - frentes estéticos, 1239
- - - inlays/onlays, 1237
- - observar, 1241
- - reemplazar, 1242
- - reparar, 1242
- - toma de decisiones y conductas, 1241
- - valores mínimos y máximos de duración, 1224c
- sistemas de, 1224, 1225c
- - de la CDA, 1225c
- - código R, 1225c
- - código S, 1225c
- - código T, 1225c
- - código V, 1225c
Examen(es)
- bucal, 343
- en cariología, 341
- dentario, 348
- - condiciones, 351
- - estadio de la lesión, 348
- - evaluación de factores de riesgo, 348
- - pasos, 352f
- radiográfico, 622
- - operatoria dental pediátrica, 672
Excavadores, 125
- de Darby Perry, 126
- de Gillett, 125
Expansión higroscópica, 796
Explorador, 160
Extensión de una preparación, 555
- por cierre marginal, 555
- por conveniencia, 557
- por estética, 557
- factores, 555
- por higiene, 556
- por instrumentación, 555
- preventiva, 556
- preventiva de Black, 555
- por resistencia, 557
Extirpación de tejidos deficientes, 557
Extrusión(es), 415, 416f
- corrección de, 881

F

Factor C, 785
Factor de riesgo cariógeno
- dieta, 343
- saliva, 353
Fase(s)
- cerámica, composites, 772
- - núcleos de refuerzo, 772
- líquidas, 717c
Fenoles, 234c
Férulas oclusales, 257, 467, Véase también *Placas, oclusales*
Fibra(s)
- apicales, 396
- colágenas, 316, Véase también *Colágeno*
- - estructura, 317f
- composite reforzado con, 1169f
- Construct, 1173
- crestodentales, 396
- oblicuas, 396
- pulpares, 273
- de refuerzo, 1173f
- de Sharpey, 430
- tipo A, 273
- tipo C, 273
Fibrilla de Tomes, 268f, 269
Fibroblastos, 273
Ficha(s)
- clínica, 36
- - oclusión, 464
- económica, 625
- movimiento de las, 36
- de salud, 216
Film de articular, 877, 913
Filosofía de Beach, 209
Filtración marginal, 693, 715, 797
- amalgama, 750
- reducción, 797
Firma digital, 89
Fisiología de la oclusión, 255
Fisura(s), 530
- observación de, 875
Fisurótomos, 920f
Flor de lis, 847f
Flujo salival, medición, 356
Flujograma de procedimientos, 642, 642c
Flúor
- relación entre, y caries de raíz, 433
- utilización del, 443
Fluor Protector, 638, 652
Fluoración, 374
- del agua de consumo, 635
- azúcar, 636
- leche, 636
- de la sal, 635
Fluorescencia, 854
Fluorfosfato acidulado, 637
- técnica de aplicación, 637
Fluorosis, 1088
- clasificación, 1088
- grave, 1088, 1088f
- leve, 1088
- moderada, 1088, 1088f
- recaudos, 637
Fluoruro(s)
- absorbido no específicamente, 632
- absorción del, 630
- de amonio, 638
- y caries dental, 629
- cinética del, 630
- combinaciones, 638
- - con clorhexidina, 633
- concentración(es), 634
- - plasmática, 630
- diamino, de plata, 656
- - técnica del, 656
- disponibilidad en la boca, 632
- distribución, 630
- - placenta, a través de la, 630
- dosis para niños, 635c
- efecto(s), 633
- - antimicrobianos, 633
- - terapéutico, 633
- eliminación, 630
- de estaño, 656
- - técnica del, 656
- - - preparaciones muy profundas, 656
- - - preparaciones poco profundas, 656
- estañoso al 8%, 637
- fluorfosfato de sodio acidulado, 637
- - técnica de aplicación, 637
- fundamentos para el uso preventivo y terapéutico, 629
- en gel, 670
- - tratamiento de caries de biberón, 670
- impacto sobre la caries dental, 634
- incorporación
- - a esmalte, 631
- - - período de mineralización, 631
- - - período poseruptivo, 631
- - - período preeruptivo, 631
- - a los tejidos dentarios, 630
- mecanismos de acción, 633
- - aumento de la recristalización, 634
- - disminución, solubilidad de los cristales, 634
- - inhibición de la pérdida mineral, 634
- - modificación, morfología dentaria, 634
- - reducción, producción ácida bacteriana, 633
- - sobre la cariogénesis, 630, 633

- precipitado de, sobre la superficie dentaria, 631
- reducción de la producción ácida bacteriana, 633
- en saliva, 632
- sistémicos, 635
- - fluoración, 635
- - - del agua de consumo, 635
- - - del azúcar, 636
- - - de la leche, 636
- - - de la sal, 635
- - suplementos fluorados, 635
- tendencias y perspectivas, 639
- tópicos, 636
- - de aplicación profesional, 637
- - - estañoso al 8%, 637
- - - fluorfosfato de sodio acidulado, 637
- - barnices fluorados, 637
- - - técnica de aplicación, 638f
- - enjuagatorios, 636
- - enjuagatorios de fluoruro
- - - estañoso, 636
- - - de sodio, 636
- - geles de autoaplicación, 637
- - nuevos agentes fluorados, 638
- - pastas dentales fluoradas, 636
- uso de los, 634
- vehículos fluorados, 639
Fórmula de Black, 119
Forro(s) cavitario(s), 560, 560c, 695, 760, 763, 921, 1045
- cemento de ionómero vítreo, 695
- funciones de, 561c, 695, 1046c
- hidróxido de calcio fraguable, 695
- materiales fotopolimerizables, 695
Fosa, 530
Fosfatos inorgánicos, 380
Fotografía
- dental, 68
- - accesorios, 79
- digital, 67
- - en odontología, 67
Fractura
- de ángulo, restauraciones, 1003
- dentaria, 1203
- de la incrustación, 1202
- observación de, 875
Frahm, tallador de, 1073
Frentes estéticos, evaluación y performance clínica, 1239
Fresa(s)
- 245, 933f
- 329, 919f
- 330, 920f
- 56, 138f
- de acero, 139
- aplicación de las, 134c
- de carburo de tungsteno, 139
- castor de corte cruzado, 138
- cilíndrica, 138, 567f
- - de 12 hojas, 572f
- - dentada, 568f
- - dentada de punta redondeada, 891f
- - de extremo plano, 138
- - de extremo redondeado o cónico, 138
- clasificación, 135
- de cono invertido, 136
- descripción, 134
- desinfección de, 235
- diseño, 138
- - elementos para, 139c
- de 6 filos, 892f
- de 12 filos, 139, 923f
- - numeración estadounidense, 140c
- de 30 filos, 141
- - numeración estadounidense, 141c
- de filos múltiples, 928f, 930f
- fisurótomos, 920f
- formas, 136c
- para hombro, 138
- de 12 hojas, 567f
- inclinación conveniente, 1039
- material de las, 139
- múltiples filos, 910f
- numeración estadounidense, 136c
- - de 12 filos, 140c
- - de 30 filos, 141c
- número de hojas, 139
- parte activa, 134
- piriforme, 138, 918
- para preparaciones para amalgama, 138
- con recubrimiento de aleaciones extraduras, 140
- redonda grande, 891f
- redonda o esférica, 135
- reemplazo de, por el láser, 140
- rueda, 136
- tallo, 134
- - tamaño de los, 134
- - traba, 135
- - - por fricción, 135
- - - mecánica, 135
- para terminación de composite, 787, 789c
- para terminar
- - cavidades, 142f
- - - de tungsteno, 141f
- - preparaciones, 572f
- - - de 40 hojas, 572f
- - - sin hojas, 572f
- troncocónica, 138
- - de filos múltiples, 923f, 929f
- - lisa, 575f
- uso de, en velocidad superalta, 140
- vástagos, 136f
Fricción, 583
- ángulo, 585
- efectos, 585
Fucsina, 327
- estructura molecular, 328f
Fuente de luz, 855
Fuerza(s), 583
- que actúan sobre un diente, 584
- componente anterior de las, 246
- momento de una, 584
- oclusales excesivas, 688, Véase también *Protección dentinopulpar, irritantes, físicos*
- en el sistema masticatorio, 584
Fujifilm Finepix, 76, 79
Furcación, lesión de, 401
- clasificación, 402
Fusayama, 299c, 321f, 655, 662f

G

Galvanismo bucal, 741
Gastos mensuales, 1256
Gerencia de salud, 41
Gerenciamiento, 41, 1253
- eficacia y eficiencia, 42
- plan estratégico, 43
- solución de problemas, 42
Gestión, 41
- dental, programas de, 55
- programas de, sistema integrado, 619
Gingivectomía, 410, 414f, 884, 1023f
- con láser de CO_2, 184f
- técnica quirúrgica, 410
Gingivitis, 400
Giómeros, 761, 776
Giroversiones, 860
Glándulas salivales, hipofunción, Véase también *Saliva*
- causas, 354
- medicaciones, 354, 354c
- síntomas, 353
Glucosiltransferasa, 383
Glutaraldehído, 234c, 235
Glutasept, 237f
Godon, equilibrio de, 251, 251f
Goma(s)
- abrasivas, 146, 147c
- dique, 500, 501f
- - perforador de, 508
- - sin látex, 501f
Grabado
- ácido
- - del esmalte, 895
- - patrones, 895
- total
- - pasos de la técnica, 899c
- - sistemas adhesivos
- - - mecanismos de acción, 898f
Guantes, 224
Guía para la captura y el archivo de imágenes digitales, 72
Guiard, modelo cinemático de, 199
GUNA, 287
Hachitas, 123
Hachuelas, 122c
- acción, 122c
- cuello, 122c
- para esmalte, 122
- - acción, 123c

Hachuelas *(Cont.)*
- - cuello, 123c
- - hoja, 123c
- fuera de ángulo, 127
- hoja, 122c
- Jeffery, 127
Haemophillus, 305c
Halógena(s), 806
Hanau, triángulo de, 250, 250f
Hemangioma, 289, 289f
Hemoaspiradores quirúrgicos, 22
Hepatitis
- B, 219
- - sintomatología, 219
- - vacunación, 219
- C, 220
- - control del virus de la, 220
- D, 220
- - control del virus de la, 220
Herpes simple, 287
Hibridación, 686
Hidratos de carbono
- en la dieta, 343
- modificación del metabolismo, 633
- racionalización del consumo de, 382, 384
- registro de, en la dieta, 346c
Hidrógeno, peróxido de, 1092f
Hidroxiapatita, 263, 266
- cristal de, 263f
Hidróxido de calcio fraguable, 695
Higiene, 556
- bucal
- - efectividad de las técnicas de, 378
- - evaluación de la técnica, 378
- - recursos para la, 376
- - - cepillo dental, 376
- - - hilo dental, 377
- - - irrigadores de agua, 377
- condiciones de, del paciente, 556
- extensión por, 556
- interproximal, técnicas, 406
- de las manos, 223
- medidas de, y seguridad en relación con los pacientes, 220
Hilo dental, 377, 407, 513
- ligadura, confección de, 515f
- técnicas para el pasaje de, 378
Hilo retractor
- instrumentos para colocación, 886f
- técnica de colocación, 884
- utilización, 884
Hiperemia, 480c
Hiperplasia(s)
- fibrosa, exéresis con láser de CO_2, 183f
- gingival, 178f
- - gingivectomía con láser de CO_2, 184f
- paraprotética, 288f
- simple(s), 289
- - de tipo seudopapilomas, 284, 284f
Hipocalcificación, 875
Hipoclorito de sodio, 233
Hipoplasia, 875, 1089, 1089f, 1111f
- adamantina, 295
- tipos de, 1089
Histología dentaria, 261
- cemento dentario, 277
- complejo dentina-pulpa, 266
- dentina, 266
- dientes temporarios, 278
- esmalte, 261
- pulpa, 271
- tejidos calcificados, 277
Histopatología de la(s) caries, 436
- detenidas, 438
- radicular, 436
HIV
- control del, 218
- inactivación del, 218
- normas de bioseguridad, 218
- curva invertida de, 1054, 1055f
- tallador de, 1073
Honorarios, 1258
Hooke, Ley de, 589
Howard, método de, 1190
Hoyo, 530, Véase también *Hoyos y fisuras*
Hoyos y fisuras, 874
- ameloplastia en, 659, 1042
- - técnica, 1042c
- control de, oclusales, 388
- restauración preventiva, 661
- sellado de, 657
- - técnica, 389
- - uso del láser para, 657
- selladores, resultado del empleo de, 390
Hueso alveolar, 397
- composición porcentual en relación con, 309f
- - el peso, 309f
- - el volumen, 309f
Human Performance Institute (HPI), 209

I

Iceberg de caries, 348f, 618f
Iluminación, Véase también *Luz*
- niveles luminosos, 20c
- prioridades en el diseño de la, 20c
- - criterio ergonómico, 20c
Ilusiones ópticas, 857f
Imagen(es)
- archivo de, 72
- - formatos, 75
- digital(es), 67
- - captura y archivo, 72
- - extensiones, 75
- - ventajas, 67
- electrónicas. Véase también *Imágenes, digitales*
- - captura, 84
- - manipulación, 84
- - ventajas, 83
- fecha de autenticación y modificación de las, 89
- mejoramiento, 76
- obtención de, 622
Imanes, fijación de, 832
Implantes, adhesión en, 839
Impresiones, materiales para, 1155c
Imprimador, 721, Véase también *Primer*
Inactivación de caries, 641, 673
- evaluación, 642
- flujograma de procedimientos, 642, 642c
- fundamentos, 641
- con ionómeros, 766
Incisión semilunar, 451f
Inclinación de paredes, 546
- cúspides altas, 547
- cúspides bajas, 547
Incrementación, 858
Incrustación(es)
- de composite, 1147
- - cementado, 1157
- - clasificación, 1149, 1150c
- - contraindicaciones, 1148, 1149c
- - extracoronaria, 1152
- - - tiempos operatorios, 1153
- - inconvenientes, 1149, 1149c
- - indicaciones, 1148, 1149c
- - *inlay/onlay*, 735
- - inserción y polimerización, 1159
- - intracoronaria, 1149
- - - tiempos operatorios, 1150
- - manipulación del cemento, 1159
- - materiales, 1157c
- - preparación de la superficie interna, 1158
- - prueba, 1157
- - selección basada en diferentes formas de un mismo material, 744
- - sistema, 1162
- - - Clearfil Inlay, 1162
- - - Coltène, 1162
- - - Herculite XRV, 1162
- - - Kulzer Inlay CS, 1162
- - técnica
- - - directa, 1161
- - - indirecta, 1155
- - - mixta, 1162
- - terminación, 1160
- - variantes, 1162
- - ventajas, 735, 736, 1149, 1149c
- *inlay/onlay*, 735
- - de composite, 735
- - - desventajas, 735
- - - ventajas, 735
- - de porcelana, 735
- - - desventajas, 736
- - - ventajas, 736
- metálicas, 1137
- - acabado, 1144
- - ajuste, 1144
- - - marginal, 1144

- - - oclusal, 1144
- - - de la relación de contacto, 1143
- - bisel, 1141
- - cementación, 1144
- - - con base en resinas, 1145
- - - fosfato de zinc, 1144
- - - ionómero vítreo, 1145
- - preparaciones dentarias, 1139
- - - extracoronarias, 1142
- - - intracoronarias proximoocluso-sales, 1140
- - prueba de colado, ajuste y acabado, 1142
- - pulido, 1144
- de porcelana, 1189
- - cierre de diastemas, 867
- - complicaciones, 1199
- - contraindicaciones, 1192
- - desventajas, 735, 736, 1193
- - diseño y fabricación por computadora, 1199
- - fractura, 1202
- - hipersensiblidad, 1199
- - indicaciones, 1192
- - *inlay/onlay*, 735
- - selección basada en diferentes formas de un mismo material, 745
- - técnica operatoria, 1194
- - - cementado, 1198
- - - preparación cavitaria, 1194
- - - primera sesión, 1194
- - - prueba, 1197
- - - segunda sesión, 1197
- - - silanización, 1197
- - - terminación, 1198
- - - terminación de paredes, 1195
- - tipos de cerámicas, 1190
- - ventajas, 1193
Índice
- de Loe y Silness, 344
- - grados o categorías, 344
- de placa oclusal (IPO), 345, 346f
- - grados o categorías, 345
- de placa oclusal simplificado (IPOS), 347
- de tasa de formación de placa en 24 horas, 347
Inervación del sistema dentario, 482
- maxilar, 482
- - inferior, 483
- - superior, 482
Infección(es)
- control de la, 366, Véase también *Control, infección*
- - en una sesión de consulta y diagnóstico, 366
- cruzadas, 222
- - medios a través de los cuales se producen, 222
- de encía, 287
- en lengua, 285
- en paladar, 286
- supragingival o subgingival, 404
- - acciones para disminuir el nivel de, 404c
Información, 48, 65
- dental, 65
- visual, 65
Informes administrativos, 55
Inlay(s), 1139, Véase también *Incrustaciones*
- de composite, 735
- evaluación y performance clínica, 1237
- de porcelana, 735
Instrumental, 115, Véase también *Instrumento(s)*
- aceros para, 118
- activo, 115, 116c
- adicional, aislamiento, 508
- afilado del, 131, 133f
- aparatología impulsora, 147
- aplicadores de bases, 936f
- bioseguridad, 217
- - clasificación, 217
- bruñidores, 165
- ciclo del, 236f
- complementario, 116c, 158
- cortante de mano, 115
- - cuello, 117
- - mango, 117
- - parte activa, 117
- - uso(s), 117c, 129
- - - apoyo, 131
- - - mano dominante, 129
- - - presión digital, 130
- - - toma de lapicera modificada, 130
- - - toma palmar, 130
- desinfección del, 235
- endodoncia, bioseguridad, 229
- para examen, 159
- - elementos varios, 161
- - espejo bucal, 159
- - explorador, 160
- - localizador de fracturas, 161
- - papel de articulac, 160
- - pinza para algodón, 160
- - sonda periodontal, 161
- fabricación, 118
- maniobra de pasaje y devolución del, 207
- - toma del, 208
- - transferencia del, 208
- de mano de Brasseler-Komet, 131c
- metalurgia, 117
- moderno, 127
- ortodoncia, bioseguridad, 229
- prensión del, 203
- - auxiliar, 204
- - cortante de mano, 203
- - de examen, 203
- - rotatorio, 203
- procedimientos básicos para evitar la contaminación de, 222
- para el recorte de obturaciones, 166
- para restauraciones, 116c, 162
- - atacadores, 162
- - bruñidores, 165
- - condensadores, 162
- - para llevar el material a la preparación, 162
- - para el recorte de obturaciones, 166
- - talladores, 165
- - para terminación, 166
- rotatorio, 132
- - acción, 133c
- - calor friccional, 149
- - clasificación, 134
- - comportamiento, 132
- - dureza de los tejidos, 149
- - fresas, 134
- - impulsión, 149
- - - aire comprimido, 150
- - - electricidad, 149
- - luz, 153
- - piedras y puntas abrasivas, 141
- - presión de corte, 149
- - refrigeración, 149
- - selección, 148
- - sistemas de protección, 154
- - - daños potenciales, 155c
- - - del operador y el asistente, 154
- - - del paciente, 154
- - torque, 149
- - trépanos dentales, 147
- - vibración, 148
- talladores, 165
- para la terminación, 166
- tradicional, 119
- transmisor de la velocidad, 151
- - contraángulos, 151
- - pieza de mano, 151
Instrumento(s)
- aire comprimido, impulsados por, 150
- - micromotor neumático, 150
- - turbinas, 150
- de Alan Boghosian, 163
- de Andrews, 164
- de Black, 119c, 121
- - identificación, 119
- - serie
- - - completa, 122
- - - corta, 125
- - - universitaria, 125
- de Bronner, 127
- Ceramicolor, 164, 907f
- CML 163
- Coltène, 164
- para composite
- - para eliminación de excesos y terminación, 787
- - inserción y contorneado, 786
- - para manipulación de, 787c
- con criterio ergonómico, 212

Instrumento(s) *(Cont.)*
- críticos, 217
- para desgaste interproximal, 909f
- ergonómicos, 198
- especiales, 122
- Felt, 164
- de Gillett, 125
- - cinceles, 125
- - excavadores, 125
- - recortadores gingivales, 126
- de Goldstein, 164
- de Hollenback, 165
- identificación, 119, 122c
- L-M Dental, 129f, 131c
- de Ladmore, 165
- de lado, 123
- - usos, 125c
- largos, 124
- de Markley, 165
- medición de, 121
- de Mortonson, 165
- ordinarios, 122
- PFI, 163
- prelavado de, 231
- - en cubeta de ultrasonido, 231
- - manual, 232
- semicríticos, 217
- de Smith, 165
- de Tanner, 165
- de Ward, 165
- de Woodbudy, 127
- Woodson, 163
Integración diente-restauración, 906f
Intellinet, 58
Interfase amalgama-resina, 1080
Internet
- consultorio en, 61
- sitios de interés odontológico en, 62c, 64f
Interpenetración dentinaria, 723, Véase *Capa híbrida*
Inversiones realizadas, 1256
Iodo-povidona, 381
Ionómero(s) vítreo(s)
- adhesivos, 761, Véase también *Sistemas adhesivos, ionoméricos*
- de alta densidad, 756
- cemento de
- - como base cavitaria, 696
- - - ventajas, 696c
- - como forro cavitario, 695
- cermets, 756
- clasificación, 756c
- composición, 756, 757c
- convencional, 696
- encapsulados, 762
- intercambio iónico, 758
- manipulación, 697, 760, 762f
- mecanismo de difusión, 758
- modificados con resinas, 697, 756
- - autopolimerización, 767
- en operatoria dental pediátrica, 667
- presentación, 756
- pretratamientos dentarios, 759
- propiedades, 758
- - adhesividad, 758
- - compatibilidad biológica, 758
- - liberación de fluoruros, 758
- - mecánicas, 759
- - otras, 759
- reacción de endurecimiento, 757
- para reconstrucción de muñones, 764
- remineralizadores, 761
- secuencia de preparación manual, 762
- selección del material restaurador, 734
- - basada en diferentes formas de un mismo, 744
- técnicas de manipulación, 761
- técnicas para la aplicación clínica, 763
- terminología, 755
- usos, 760
- - bases cavitarias, 760
- - cementado de restauraciones rígidas, 760
- - forros cavitarios, 760
- - otros, 760
- - rellenos, 760
- - restauraciones, 760
- - - intermedias, 760
- ventajas, 1020c
Ionorresinas, 1020
- ventajas, 1020c
IPO (Índice de placa osclusal), 345
IPOS (Índice de placa oclusal simplificado), 347
IPS Empress, 1192
Irrigadores de agua, 377
Ivory
- perforador de, 514f
- pinza portaclamps de, 514f
- portamatriz de, 967f, 1066
- separador de, 988
- sostenedor de, 498

J

Jeringa(s), 487f
- agua/aire, bioseguridad, 229
- para inserción de composite, 786
- para manipulación de composite, 788
- preparación de la, 485
Jiffy, 912f
Jig, 464, 467f

K

Kangasniemi, Pekka, 127, 196
Kaposi, sarcoma de, 218
Knoop, dureza, 322, 322f, 323f
Kodak, 77

L

L-M Dental, 129f, 131c
Labialización, 860
Labios, 244
- mucosa labial, 283
- - aftas, 284
- - manchas, 283
- - - melánicas, 283
- - - vasculares, 284
- - mucocele, 283
- semimucosa bucal, 281
- - ampollas, 282
- - costras, 282
- - lesiones ilcerovegetantes, 282
- - leucoplasia, 282
- - papilomavirus humano, 282
- - queilitis, 281
- - - angulares, 282
- - - crónicas, 281
- - vesículas, 282
Lactobacillus, 302, 305c
- recuento, método, 355
- - CRT, 355
Lámpara de (foto)polimerización, 810c, 1094
- arco de plasma, 809
- equipos en forma de pistola, 812
- halógenas, 806
- inalámbricas, 811f
- insertos intercambiables, 813f
- intensidad, 799
- láser de argón, 809
- LED, 809
- manipulación, 806
- pantallas de protección, 812
- potencia de curado, 812
- puntas e insertos, 812
Lámpara(s) de curado, tipos de, 806, Véase también *Lámpara de (foto)polimerización*
Láser(es), 169
- acondicionamiento de superficies, 186
- anteojos de protección, 175
- de argón, 188, 188f, 809, 1094
- capacidad de penetración en los tejidos blandos, 182f
- clasificación, 175, 175f
- - clase 1, 175
- - clase 2, 175
- - clase 3a, 175
- - clase 3b, 175
- - clase 4, 175
- de CO_2, 179, 710
- coherencia, 170
- colimación, 170
- componentes básicos, 170
- diagnóstico de caries, 177
- de diodo, 178, 179f
- - quirúrgico, 704
- - - fibras ópticas, 711f
- direccionalidad, 170
- efectos sobre los tejidos, 173f
- empleo del, en cirugía estomatológica
- - desventajas, 181c
- - ventajas, 181c
- de Er:YAG, 181, 182f, 184, 184f, 704
- espectro electromagnético, 172, 173f

- factores de riesgo durante el uso del, 174
- generalidades, 169
- interacción de la radiación, con la materia viva, 173
- longitud de onda, 171
- monocromaticidad, 170
- de Nd:YAG, 179, 182f
- polimerización de resinas con, 187
- prevención de caries por irradiación con, 178
- principos básicos, 170
- protectores del complejo pulpar, 704
- quirúrgicos, 178
- - en tejidos blandos, 178
- y sellado de fisuras, 657
- usos clínicos, 177
Lavaje cavitario, sustancias, 922c
LED, 809
Lengua, 245, 284
- ampollas, 285
- cáncer, 285
- cepillado de la, 407
- estados especiales de la, 284
- geográfica, 286f
- infecciones, 285
- lesiones traumáticas, 285
- manchas, 285
Lente de contacto, efecto, 1110
Lesión(es)
- cervicales, 1017
- - abfracción, 1019
- - abrasión, 1018
- - caries, 1017
- - erosión, 1018
- - etiología, 1017
- de clase I, 917, 1032
- - localización y etiología, 1032
- de clase II, 949, 1032
- - localización y etiología, 1032
- de clase III estrictamente proximal, 977, Véase también *Restauraciones, clase III estrictamente proximal*
- de clase III mediana y grande, 985, Véase también *Restauraciones, clase III mediana y grande*
- de clase IV, 995, Véase también *Restauraciones, clase IV*
- de clase V, 1032
- - localización y etiología, 1032
- clasificación radiográfica de, de esmalte proximales, 349c
- estadio de la, 348
- evaluación, 474
- - estadios pulpares, 477, 478c
- - lupa, 474
- - percusión, 475
- - pruebas, 475
- - sintomatología subjetiva, 474
- - transiluminación, 474
- de furcación, 401
- - clasificación, 402
- incipientes, 651
- - ameloplastia
- - - en hoyos y fisuras, 659
- - - en superficies lisas, 658
- - hoyos y fisuras, 652c
- - opciones terapéuticas, 651
- - remineralización
- - - del cemento, 657
- - - de la dentina, 654
- - - del esmalte, 652
- - restauraciones, 661
- - sellado de hoyos y fisuras, 657
- - superficies lisas, 652c
- - tratamiento de, 651
- precoces (no cavitadas)
- - sistemas diagnósticos, 353c
- pulpares
- - clasificación, 605
- - graves, 606, 607
- - leves y moderadas, 606, 607
- remineralizada, 440f
- traumáticas, 284
- - en carrillos, 284
- - en lengua, 285
- ulcerovegetantes, 282
- - en labios, 282
en piso de la boca, 286
- en labios, 282
- en paladar, 286
Lidocaína, 481
Ligamento periodontal, 396
- anestesia del, 489
- fibras, 396
- - apicales, 396
- - crestodentales, 396
- - oblicuas, 396
Límite(s)
- amelocementario, 396f
- de la desobturación endodóntica, 1213f
- elástico, 588, 1138
- de escurrimiento, 589
- gingival, ubicación del, 421
- proporcional, 588
Limpiador cavitario, 892f
Limpieza
- cavidad, 577, 892
- de la preparación, 576, Véase también *Limpieza, cavidad*
- - elementos utilizados, 577
- - procedimiento, 579
- - - básico, 579
- - - cariostático, 579
- - - desengrasante, 579
- - - microbicida, 579
Línea de la sonrisa, 852
Liners, 695
Lingualización, 860
Liquen, 286, 288f
- en paladar, 286
Llave(s)
- de masilla, 881f
- de oclusión, 253
Localizador de fracturas, 161
Loe y Silness, índice de, 344
Longevidad de las restauraciones, 1223
Lupa(s), 474, 475f
Luz
- fuente de, 855
- temperatura de la, 855f
Lycasine, 387

M

Macfarlane, criterios de, 1271
Macropartículas, 772
Macrulia, 178f
Madonna, punta de, 970f
Malformación(es)
- dentarias, 294
- - dens in dente, 294
- - dens invaginatus, 294
- - displasia dentinaria, 295
- - hipoplasia adamantina, 295
Mancha(s), 283
- blanca, 308, 311c, 653f, 875, 1018
- en lengua, 285
- marrón(es), 311f, 652
- - mecanismos en la formación de, 1087
- melánica(s), 283
- - en labios, 283
- - vaporización con láser de CO_2, 179f
- en paladar, 286
- pigmentarias, 284
- - en carrillos, 284
- vasculares, 284
- - en carrillos, 284
- - en labios, 284
Mandíbula, movimientos bordeantes, 252f, 258f
Mandibular(es)
- movimientos, 250, 257, Véase *Movimientos, mandibulares*
- posiciones, 257
- - oclusión céntrica, 258
- - relación céntrica, 257
Mandril(es), 145f
Manejo remoto, 60, Véase *Acceso remoto*
Maniobra(s)
- de campo lavado, 208
- de enguaje, 206
- estabilizar el clamp, 506
- de examen, 205
- de pasaje y devolución del instrumental, 207
- previas
- - posteriores al diagnóstico, 873, 880
- - relacionadas con el diagnóstico, 873
- - tiempo operatorio, 538
- en la técnica de cuatro manos, 205
- - aislación de campo, 207
- - para anestesia local, 205

Mano(s)
- higiene de las, 223
- odontología a cuatro,, 192
- - maniobras básicas, 205
- patologías ocupacionales, 196
Margen gingival
- desplazamiento coronal del, 451f
- localización, 742
- de las restauraciones, 421
Marketing, 1263
- análisis, 1266
- áreas específicas del, 1267
- aumento del rendimiento en el consultorio, 1266
- y comunicaciones efectivas con los pacientes, 1266
- criterios de Macfarlane, 1271
- etapas del, en el consultorio dental, 1266
- implementación, 1266
- monitorización, 1266
- odontología cosmética general, 1267
- odontología láser, 1270
- operatoria dental, 1263
- piercing dental, 1268
- planeamiento, 1266
- razones para aplicar el, dental, 1265
- rentabilidad, 1272
- revisión, 1266
- tatuajes dentales, 1269
Mascarillas, 224, Véase también *Barbijos*
Masetero, 247
Masticación, 247, 249
- músculos de la, 247, 248f
- - digástrico, 249
- - masetero, 247
- - pterigoideo, 248
- - - externo, 248
- - - interno, 248
- - - lateral, 248
- - - medial, 248
- temporal, 248
Material(es)
- adhesivos, empleo en surcos, 389
- comparación de, para el sector posterior, 1193c
- descartable, 225
- desgaste de diferentes, en el área de contacto oclusal, 1236c
- endodoncia, bioseguridad, 229
- para impresiones, 1155c
- para incrustaciones de composite, 1157c
- de laboratorio, 226
- de obturación provisorio, 1196
- propiedades mecánicas, 587
- deformaciones, 588
- dinámicas, 587
- ductilidad, 589
- escurrimiento, 589
- estáticas, 587
- fatiga y tensión, 587
- - fluidez, 589
- - límite
- - - elástico, 588
- - - de escurrimiento, 589
- - - proporcional, 588
- - tensiones ocasionadas por cargas axiales, 590
- de protección, 691
- - irritantes químicos, 691
- para provisorios, 1157c
- resistencia a la compresión, 588c
- de restauración
- - irritantes químicos, 691
- - protección dentinopulpar, 700
- restaurador(es)
- - aleaciones de oro, 732
- - amalgama, 731, Véase también *Amalgama*
- - carillas, 736
- - clasificación, 728
- - compómero, 734
- - composite, 732, Véase también *Composite*
- - - desventajas, 733
- - - ventajas, 733
- - diferentes formas de un mismo material, 742
- - - amalgama, 742
- - - compómeros, 744
- - - composite, 743
- - - ionómeros vítreos, 744
- - - metálica colada, 743
- - durabilidad, 728
- - estética, 730
- - estéticos, 730
- - forma de inserción, 729
- - incrustación
- - - composite, 735
- - - porcelana, 735
- - ionómero vítreo, 734
- - odontopediatría, 742
- - pacientes especiales, 742
- - permanentes, 728
- - plásticos, 729
- - propiedades, 730, 730c
- - provisorios, 729
- - restauración metálica colada, 732
- - rígidos, 729
- - selección del, 742
- - - basada en diferentes formas de un mismo material, 727
- - - factores complementarios, 736c, 738
- - - factores principales, 736, 736c
- - temporarios, 728
- para el sector posterior, 1233c
- - propiedades y características de manipulación, 1233c
- - sistemas restauradores estéticos, 1190c
Matiz, 846, 853, 854f
Matización, 1117
Matriz(ces), 420
- ángulos preformados de acetato, 1008
- - colocación del, 1010
- circulares, 1065f, 1066
- circunferenciales, 967
- para clase III estrictamente proximal, 983
- para clase III mediana y grande, 991
- para clase IV, 1007
- - tipos, 1007
- clasificación, 966c
- colocación, 967, 1067
- comerciales, 965
- - autoajustable, 967f
- - circunferencial contorneada, 967f
- coronas de acetato preformadas, 1008
- - colocación, 1010
- fijación, 968
- fundamental de la pulpa, 273
- individuales, 966, 967f
- metálicas, 966
- orgánica, composites, 775
- - variaciones, 775
- papel de España, 1065
- parciales, 967
- plásticas, 966
- de plata 1000, 1008
- - colocación, 1011
- preparación, 1065
- - del sistema de, 965
- en restauraciones próximo-oclusales, 966c
- retiro de la, 1075
- seccionadas, 967
- en T, 1065, 1066f
- tipos de, 965
- tiras de acetato, 1008
- - colocación, 1010
- tubo de cobre, 1065
Maxilar
- inferior
- - inervación, 483
- - técnica(s)
- - - de aislamiento relativo, 497
- - - anestésicas, 488
- superior
- - inervación, 482
- - técnica(s)
- - - de aislamiento relativo, 497
- - - anestésicas, 486
McCall, cureta de, 127, 576f
- formas de usar, 126f
Medidas preventivas
- aplicación, 374
- - individual, 375
- - masiva, 374
Melanoma, 289, 289f
Mepivacaína, 481
Mercado
- segmentación, 50
- selección, 50
Mercurio, 1031, 1070

- bioseguridad, 230
- libre, 750
- líquido, 723
- reacción con el, 749
Metal(es)
- adhesión a, 823
- biocompatibilidad, 1138
- coeficiente de variación térmica, 1138
- corrosión
- - galvánica, 1138
- - química, 1138
- densidad, 1138
- generalidades, 1138
- límite elástico, 1138
- módulo de elasticidad, 1138
- pigmentación, 1138
- preparación, 823
- - de la superficie, 827
- propiedades
- - físicas, 1138
- - mecánicas, 1138
- - químicas, 1138
- reacciones, 1138
- - inmunológicas, 1138
- - toxicológicas, 1138
- resistencia, 1138
- temperatura de fusión, 1138
Metalurgia, 117
Metamerismo, 846, 855
Métodos de evaluación, 1225
Microabrasión, 821
- aplicaciones clínicas, 823c
- efectos favorables, 821
- del esmalte, 1096
- - conjugación de técnicas, 1098, 1103f
- - física, 1097
- - marcas comerciales, 1098c
- - patologías a tratar, 1096
- - química, 1097
- - resultado a largo plazo, 1097
- - técnica clínica, 1097
- física, 1097
- portátil, 821
- química, 1097
Micromotor(es)
- bioseguridad, 227
- disminución de velocidad, 1040c
- eléctricos, 149
- neumático, 150
Microodontología, 1271
Micropartículas, 773
Microrretenciones, 719
Microscopia, 28
- clínica, 28
- - aumentos, 29c
- - instalación, 29
- - ventajas, 29c
- terminación de paredes, hallazgos en, 566
Microscopio, 29f, Véase *Microscopia, clínica*
Midipartículas, 772
Miedo, 98
Minipartículas, 773
Minirrestauración, 661
Minolta, 79
MLS, 55
Modelo(s)
- de abordaje clínico, 92
- cinemático de Guiard, 199
Modificaciones morfológicas, 856
Modos de curado, 810, Véase *Curado*
Monitor, 55
Morfología
- dentaria, 246
- - dentición, 246
- - - permanente, 246
- - - primaria, 246
- gingival, 415
- - corrección quirúrgica, 415
- radicular, 1210
Mount y Hume, clasificación de caries de, 333, Véase también *Caries, clasificación*
Movimientos
- bordeantes de la mandíbula, 252f, 258f
- clasificación, 192
- - clase I, 192
- - clase II, 192
- - clase III, 192
- - clase IV, 192
- - clase V, 192
- - clase VI, 192
- economía de, 192
- extremos de la muñeca, 198
- mandibulares, 250, 250c, 258f
- - depresores, 250
- - diductores, 250
- - elevadores, 250
- - proyectores, 250
- principios básicos para disminuir y aprovechar los, 192
Mucocele, 283, 283f
Mucosa labial, 283
- manchas
- - melánicas, 283
- - vasculares, 284
- mucocele, 283
Muebles
- auxiliares, 25
- y equipos, 38
Munsell, 853
Músculo(s)
- de la masticación, 247, 248f
- - digástrico, 249
- - masetero, 247
- - pterigoideo, 248
- - - externo, 248
- - - interno, 248
- - - lateral, 248
- - - medial, 248
- - temporal, 248

N

Nanoclúster(es), 783f
Nanómero, 783f
Nanopartículas, 773, 783, 783f
Nd:YAG, 179, 182f
Necrosis pulpar, 480c
- aséptica, 480c
- séptica, 480c
Negociación, 47
- estrategias, 47
Neisseria, 303c
Nemodent, 621
Nikon, 76, 79
Nitruro, 786
- de aluminio, 786f
- de titanio, 786
Niveles, 408
- gingivales, 408
- - nivel 1, 408
- - - restauraciones en el, 408
- - nivel 2, 408
- - - restauraciones en el, 408
- - nivel 3, 408
- - - restauraciones en el, 410
- - nivel 4, 408
- - - restauraciones en el, 412
- de riesgo y actividad, 617
- - articulación temporomandibular, 617c
- - cariología, 617c
- - organización oclusal, 618c
- - periodoncia, 617c
- - sistema neuromuscular, 617c
Nomenclatura
- del diente, 531
- de preparaciones cavitarias, 532
Normas
- internacionales para equipamiento del consultorio, 24f
- de protección laboral, 220, 221
Núcleos de refuerzo, 772

O

Obturaciones y coronas provisorias, 420
Oclusal(es)
- análisis, 1036
- caries, 349
- curva, 254
- fuerzas excesivas, 688, Véase también *Protección dentinopulpar, irritantes, físicos*
- organización, niveles de riesgo y actividad en la, 618c
- placas, 257
- sobrecarga, trauma por, 688, Véase también *Protección dentinopulpar, irritantes, físicos*
Oclusión
- ajustes, 469
- céntrica, 257
- control

Oclusión *(Cont.)*
- - y ajuste, 909
- - sintomatológico, 463
- desgaste selectivo, 469
- estado funcional de la, 462
- estimulación eléctrica, 465
- factor de caries radiculares, 438
- fisiología de la, 255
- funcional, 256
- interferencias, 462
- - de balanceo, 462
- jig, 464, 467f
- llaves de, 253
- mantenimiento, 472
- observación, 877
- y odontología restauradora, 461
- opciones de tratamiento, 463
- parafuncional, 256
- placas oclusales, 467
- plan de tratamiento, elección
- planeamiento clínico
- procedimientos ortodónticos, 471
- protección dentinopulpar, 700
- protocolo de tratamiento, 461
- - ficha clínica, 464c, 465c, 466c
- - obtención de datos, 462
- - opciones de tratamiento, 463
- rehabilitación oral, 471
- relacionamiento interoclusal, 471
- restauraciones unitarias, 470
- retroalimentación electromiográfica, 465
- síntomas en el aparato masticatorio, 462
Odontoblastos, 266, 271
- aspiración de los, 603, 687, 687f
- estructura, 273
- función, 273
Odontofobia, 98
Odontograma
- confección del, 36
- símbolos, 37
Odontología
- cosmética general, 1267
- a cuatro manos, 192
- - maniobras básicas, 205
- pediátrica, 665, Véase *Operatoria dental pediátrica*
Odontólogo
- condiciones que debe reunir el, 5
- posición de trabajo, 194
- responsabilidad frente a la comunidad, 6
Odontopediatría, 5, Véase también *Operatoria dental pediátrica*
OdontoSoft Millenium, 61
Odontotomía profiláctica, 388, Véase también *Ameloplastia*
- de Hyatt, 661, 661f
- de Marmasse, 661, 662f
Ojo de cerradura, preparación en forma de, 955
Ojo(s), 174
- zonas del, que pueden ser lesionadas, 174f
Olympus, 79
Onlay(s), 1139, 1149
- de composite, 735
- evaluación y performance clínica, 1237
- de porcelana, 735
Opacificación, 1117
Opacificador(es), 827, 1008c, 1161c
- artesanal, 1111, 1112c
- comerciales, 1118c
- para metal, 834f
- uso de, de acuerdo con su indicación clínica, 1118c
Opalescencia, 854, 1112
Opalustre, 1100f
Operatoria dental
- aislamiento, 491
- anestesia-analgesia, 477
- bloqueo anestésico, 483
- campo operatorio, 473
- conocimientos indispensables, 3
- consideraciones estéticas en, 843
- costos en, 1253
- con criterio preventivo, 652c
- definición, 2
- división, 3
- instrumental, 115
- con láser, 180
- logros de la investigación, 7
- marketing y, 1263
- mínimamente invasiva, 651
- - opciones de tratamiento, 652c
- papel de las instituciones profesionales, 7
- pasado, presente y futuro, 7
- pediátrica, 665
- - agentes remineralizantes, 670
- - exámenes radiográficos, 672
- - - frecuencia, 673
- - - técnica, 672
- - - valoración diagnóstica, 673
- - fluoruros en gel, 670
- - el futuro de la, 683
- - información a los padres, 670
- - materiales, 666
- - - amalgama, 666
- - - compómeros, 667
- - - composites, 667
- - - ionómeros vítreos, 667
- - preparación del niño, 667
- - soluciones simples a problemas complejos, 666
- - visión crítica, 665
- y periodoncia, 395
- relaciones con otras especialidades, 3
- - ciencias básicas, 4
- - endodoncia, 4
- - materiales dentales, 3
- - odontopediatría, 5
- - ortodoncia, 5
- - periodoncia, 4
- - prostodoncia, 5
- - radiología, 5
- - semiología y patología bucodental, 5
- separación y protección, 523
Optibond Solo self-etch, 903f
Optilux 501, 810
Ormocer(s), 776, 783
Oro, aleaciones, 732
- con alto contenido de, 1139
Ortodoncia
- cierre de diastemas, 869
- instrumental, bioseguridad, 229
Ostectomía, 887f
Overlaped (tallado sobreextendido), 1128, 1128f
Óxido de aluminio, 657

P

Paciente(s)
- de alto riesgo, 220
- anamnesis, 217
- anciano, 96
- antisepsia de los tejidos de la boca del, 235
- bruxómano, 256
- categorización, 382, 647c
- - alto riesgo, 647c
- - bajo riesgo, 647c
- - mediano riesgo, 647c
- control de infecciones, 220
- - categorización, 220
- edad del, protección dentinopulpar, 699
- especiales, 742
- firma digital, 89
- habituales, 220
- marketing y comunicaciones efectivas con los, 1266
- medidas de higiene y seguridad en relación con los, 220
- odontología centrada en el, 91
- posición de trabajo, 193
- preparación del, para blanqueamiento, 1093
- problema para el, 91
- profesional, relación, 91
- recepción del, 35
- de riesgo, 220
Pagos electrónicos, 61
Paladar, 247, 286
- infecciones, 286
- leucoplasia, 286
- liquen, 286
- manchas, 286
- torus palatino, 286
- tumores, 286
- - benignos, 286
- - malignos, 286
Palillo interdental, 407
Panavia 21, 823f
Pantallas de protección, 812

Papel de articular, 160
Papila interdental, 398
- corte histológico, 399f
Papiloma virus humano, 282
Pared(es)
- cavitaria, 577f
- debilitadas, 550
- de esmalte, 545
- gingival, características, 1056
- inclinación de, 546
- - cúspides altas, 547
- - cúspides bajas, 547
- rectificación de la, dentinaria, 575
- rectificación y alisado de la, de esmalte, 575
- terminación de, 566
Parestesia, 481c
Partículas
- macropartículas, 772
- micropartículas, 773
- midipartículas, 772
- minipartículas, 773
- nanopartículas, 773
- de refuerzo, obtención de, 772
- tamaño de las, esquema comparativo, 772f
Parula, 537
Pasta(s)
- para brillo, 790, 793c
- de pulido, 911f
- para pulir, 1130
- - composite, 1130c, 1160c
- - porcelana, 1130c
Patología(s)
- cromáticas, diagnóstico, 1086c
- dentarias, 291
- - de etiología no infecciosa, 291
- ocupacionales, 196
Patrones de grabado, 896f
- sistema autoacondicionante, 896f
- tipo 1, 896
- tipo 2, 896
- tipo 3, 896
Pediátrica, operatoria dental, 665, Véase *Operatoria dental pediátrica*
Película, 301
- adquirida, 301, 1087
- - adherencia a la, 301
Peptococcus, 303c
Peptostreptococcus, 303c
Perborato de sodio, 1101
Percusión, 475
Perforador de goma dique, 508
Performance clínica de las restauraciones, 1226
Periapical(es), 102f, 103
- indicaciones, 104
- radiografía(s), 103
Periodoncia y operatoria dental, 395
- aloinjerto de tejido blando, 417f
- control de placa, 405
- coronas provisorias, 420
- cuñas, 419
- diagnóstico
- - clínico, 400
- - radiográfico, 403
- dique de goma, 418
- espacio interdentario, 398
- estructuras normales gingivoperiodontales, 396
- hemorragia al sondaje, 401
- inspección clínica, 400
- lesión de furcación, 401
- matrices, 420
- nivel clínico de inserción, 401
- normalización de los tejidos periodontales, 404
- obturaciones provisorias, 420
- pins, alfileres y tornillos, 420
- portamatrices, 420
- preparación de estructuras dentarias, 408
- preparación gingivo-periodontal, 403
- profundidad al sondaje, 401
- pulido, 425
- relación entre, 415
- requisitos periodontales de una restauración, 421
- - área de contacto, 425
- - contorno de las caras libres y proximales, 422
- - margen gingival, 421
- - pulido, 425
- selección y colocación de clamps, 419
- utilización de instrumental cortante, 416
Periodontitis, 400, 401f
- crónicas generalizadas, 456f
Periodonto
- dimensiones fisiológicas del, 848
- de inserción, 396
- - cemento dentario, 396
- - hueso alveolar, 397
- - ligamento periodontal, 396
- de protección, 397
- - encía, 397
- - - insertada, 398
- - - marginal o libre, 397
- - surco gingival, 398
Permeabilidad dentinaria, 699
Pernos, uso de cementos resinosos sobre, 831
Peróxido, 1091
- de carbamida, 1091
- de hidrógeno, 1092f
Persona total, 93
PFRI (Índice de tasa de formación de placa en 24 horas), 347
Piedra(s)
- abrasivas, 141
- de carborundo, 144
- de diamante, 142
- - equivalencia de codificación, 144c
- - de grano medio, 908f
- - para terminación en forma de huevo, 928f
- equivalencia de codificación, 144c
- LVS2, 1114f
- montadas, 142
- de terminación, 788, 790c
Piercing dental, 1268, 1271f
Pieza de mano, 151
Pigmentación(es)
- dentarias, 293
- - extrínsecas, 293
- - intrínsecas, 294
- extrínsecas, 293
- - cromógenos, 293
- - precromógenos, 293
- - sustancias coloreadas, 293
- - sustancias no coloreadas, 293
- intrínsecas, 294
- - poseruptivas, 294
- - preeruptivas, 294
- melánica, 288f, 289
- anclaje con, 1061
Pinza
- para algodón, 160
- portaclamp, 511
Piso, 1041
- de la boca, 247, 286
- - carcinoma de, 287, 288f
- - leucoplasia, 286
- - ránula, 287
- - sialolitiasis, 287
- - torus mandibularis, 286
- cavitario, 550, 577f
- condiciones del, 1042c
- flexión del, 587
Pistola inyectora, 162
Placa(s)
- bacteriana, 301
- - colonización, 301
- - - primaria, 301f
- - - secundaria, 301f
- - índices para cuantificación, 380
- dental, 300, 302c, 344
- - áreas retentivas, 306, 308c
- - control
- - - mecánico, 375
- - - químico, 380
- - formación y desarrollo, 300, Véase también *Placa, bacteriana*
- - - cutícula acelular adquirida, 301
- - índice de Loe y Silness, 344
- factores que condicionan la retención de, 348
- de Hawley, 467
- de mordida modelo Universidad de Michigan, 467
- oclusales, 257, 467
- para reposicionar la mandíbula y el menisco, 468
- de Sved, 467

Plan, 43
- estratégico, 43
- de tratamiento, 619c, 620c, 621c
Planificación, 49
Plata, 748
- 1000, matriz de, 1008
- diamino fluoruro de, 656
Plexo de Raschkow, 274
Plucking effect, 799f
Polaroid, 79
Polialcoholes, 386
Polialquenoatos, 756, Véase *Ionómeros vítreos*
Polimerización, 784
- contracción de, 688, 793
- controlada, 795f, 969f
- exotermia de, 795
- intensidad de la lámpara de, 799
- de resinas con láser, 187
Pólipo pulpar, 480c
Polisacáridos
- extracelulares, 304
- intracelulares, 305
Porcelana(s)
- ácidos para grabar, 834c
- adhesión a, 833
- - aplicaciones en operatoria dental, 833
- - técnicas, 833
- aluminizada, 735
- apatita colada, 1192
- de baja fusión, 735
- carillas de, 1126
- - cementado, 1129
- - contraindicaciones, 1127
- - hechas a máquina, 1131
- - - CAD-CAM, 1131
- - - Procera, 1131
- - inconvenientes, 1127
- - indicaciones, 1127
- - materiales para, 1127c
- - preparación del diente, 1127
- - prueba de las, 1129
- - restauración, 1129
- - tallado sobreextendido (*overlaped*), 1128
- - ventajas, 1127
clasificación, 735
disilicato de litio, 735
empleadas en la confección de incrustaciones, 1191
feldespáticas, 735
incrustaciones de, 1189
- complicaciones, 1199
- contraindicaciones, 1192
- desventajas, 1193
- fractura, 1202
- hipersensibilidad, 1199
- indicaciones, 1192
- técnica operatoria, 1194
- - cementado, 1198
- - preparación cavitaria, 1194
- - primera sesión, 1194
- - - prueba, 1197
- - - segunda sesión, 1197
- - - silanización, 1197
- - - terminación, 1198
- - - terminación de paredes, 1195
- - ventajas, 1193
- reforzadas con leucita, 735
- sistema CAD-CAM, 735
Porfiria, 1089
Porphyromonas, 304c
Portaamalgamas, 162, 1072
Portadique
- radiolúcido, 501
- de Young, 501, 502f
Portamatriz, 420, 967f
- de Ivory, 967f, 1066
- de Tofflemire, 967f, 1067f
Posición(es)
- del asistente, 196
- básica inicial, 210
- de los dedos, 200
- del operador, 194
- del paciente, 193
- de trabajo, 193
- - de hora 1, 195
- - de hora 11, 195
- - de hora 12, 195
- - de hora 3-4, 195
- - de hora 8-9, 194
- - técnica de visión indirecta, 195
- - trastornos musculares y esqueléticos por malas,, 196
Posicionadores de película, 104f
Posicionamiento, 47, 50
Poste(s)
- preformados, 1215f
- uso de cementos resinosos sobre, 831
- zirconio, 1218f
Precromógenos, 293
Predentina, 267, 270
Prelavado de instrumentos, 231
- en cubeta de ultrasonido, 231
- manual, 232
Prema, 1100f
Preparación(es)
- para amalgama, 1035
- - atípica, 1049f
- atípica, 1049f
- con caja oclusal, 963
- - contraindicaciones, 963
- - indicaciones, 963
- cavitaria(s), 886
- - ameloplastia, 1042
- - borde, 1056
- - - de entrada, 566, 567f, 1056f
- - - de salida, 566, 567f, 1056f
- - de clase I, 1035
- - - apertura, 1038c
- - - en caras libres de molares, 1050
- - - compuestas, 1051
- - - conformación, 1038, 1048
- - - extirpación de tejidos deficientes, 1042
- - - grande y profunda, 1048
- - - limpieza, 1047
- - - en lingual de dientes anteriores, 1051
- - - en oclusal de molares y premolares, 1035
- - - pequeña superficial, 1047
- - - protección dentinopulpar, 1045
- - - retención, 1047
- - - terminación de paredes, 1047
- - de clase II, 1051
- - - con anclaje adicional, 1061
- - - apertura, 1053
- - - con caja oclusal y proximal en lesión pequeña, 1052
- - - conformación, 1054
- - - curva invertida de Hollenback, 1054
- - - estrictamente proximal, 1059
- - - extirpación de tejidos deficientes, 1055
- - - en forma de ojo de cerradura, 1059
- - - en forma de ranura, 1058
- - - en forma de túnel, 1060
- - - grande, 1057
- - - mediana, 1057
- - - protección dentinopulpar, 1056
- - - con reconstrucción de cúspides, 1060
- - - terminación de paredes, 1056
- - de clase V, 1064
- - eliminación de tejidos infectados, 887
- - evitar la eliminación de dentina afectada, 889
- - extensión final, 1041
- - - factores que influyen en la, 1042c
- - extensíon preventiva, 388
- - factores de profundidad, 1041c
- - forma
- - - conveniencia, 1041
- - - de profundidad, 1040
- - - de resistencia, 1039
- - - de resistencia y profundidad, 1054
- - ganar acceso, 886
- - incrustación de porcelana, 1194
- - objetivos, 889c
- - piso, 1041
- - - condiciones del, 1042c
- - reacciones biológicas del complejo dentina-pulpa, 600
- - reducir el perímetro cavitario, 889
- - refuerzo, 890
- - - de paredes, 1049
- - - del remanente dentario, 890
- - técnica operatoria, 888

- - tiempos operatorios, 1036c
- - variantes de la caja proximal, 1057
- de clase I, 532
- - en molares, 532
- - - ángulos cavosuperficiales, 534
- - - ángulos diedros, 534
- - - ángulos triedros, 534
- - - compuesta, 534
- - - paredes, 532
- de clase II, 532
- - molares primarios, 678
- - en premolares, 534
- de clase III estrictamente proximal, 977
- - características, 978
- de clase III mediana y grande, 987
- - apertura y conformación, 988
- - bisel, 990
- - extirpación de tejidos deficientes, 989
- - protección dentinopulpar, 989
- - retención, 990
- - terminación de paredes, 990
- - tiempos operatorios, 987
- de clase IV, 534
- - ángulos, 535
- - paredes, 535
- clasificación, 530
- - clase I, 531
- - clase II, 531
- - clase III, 531
- - clase IV, 531
- - clase V, 531
- - por etiología, 531
- - por extensión, 531
- - por finalidad, 531
- - por localización, 531
- dientes adyacentes luego de la, 891
- extensión final, 554
- extracoronaria, 1152
- - tiempos operatorios, 1153
- factores cavitarios, 535
- finalidad, 531
- - estética, 531
- - mixta, 531
- - preventiva, 531
- - protésica, 531
- - terapéutica, 531
- formas de conveniencia, 554
- gingivo-periodontal, 403
- intermedia, 702
- intracoronaria, 1149
- - tiempos operatorios, 1150
- nomenclatura, 531
- - del diente, 531
- - de preparaciones cavitarias, 532
- - bisel, motivos por los cuales no llevan, 923c
- en ojo de cerradura, 955
- preventiva de Fusayama, 662f
- profunda, 702
- profundidad, 551, 702c
- - protección dentinopulpar, 699
- con protección de cúspides, 1177
- para puentes de dos pilares y un tramo, 1177
- con reborde intacto, 958
- restauración(es), 530
- sin caja oclusal, 960
- - en forma de platillo, 962
- - piriforme, 960
- superficial, 701
- tamaño de la, 545
- tiempos operatorios, 536
- - apertura, 539
- - conformación, 540
- - extirpación de tejidos deficientes, 557
- - limpieza de la preparación, 576
- - maniobras previas, 538
- - nuevo ordenamiento, 537
- - protección dentinopulpar, 559
- - retención o anclaje, 561
- - terminación de paredes, 566
- túnel oblicuo, 956
Presentación electrónica, 70f
Press finger technique, 677f
Prevención de caries por irradiación con láser, 178
Prevotella, 304c
Prilocaína, 481
Primer(s), 721, 900
- acídicos, 904
- acuosos, 901
- autoacondicionantes, 722
- reactividad de los, 796
Primera entrevista, 95
Principios
- biológicos, 597
- - reacciones biológicas del complejo dentina-pulpa, 600
- - reparación del complejo dentina-pulpa, 607
- - respuesta pulpar, 604
- mecánicos, 583
- - aplicación, 592
- - cantidades, 583
- - - escalares, 583
- - - vectoriales, 583
- - flexión del piso, 587
- - fricción, 583
- - fuerza, 583
- - momento de una fuerza, 584
- - paralelogramo de fuerzas, 584
- - resolución de fuerzas, 584
- - resultante, 583
Prismas adamantinos, 262
- área interprismática, 263
- dirección, 264
- sustancia interprismática, 264
- tamaño, 263
- vaina, 264
Probadores pulpares, 161
Procedimientos básicos para la atención odontológica, 871
- maniobras previas, 872
- - posteriores al diagnóstico, 873
- - relacionadas con el diagnóstico, 873
Procera, 1131
Proceso odontoblástico, 269, 329f
Profundidad de la preparación, 551
- factores
- - primordiales, 551
- - secundarios, 553
Programa(s)
- de acceso remoto, 61f
- de autogestión, 374
- de educación para la salud, 375
- - componentes, 376c
- de gestión, 619
- - dental, 55, 60f
- - - con imágenes, 55
- no dentales, 58
- odontológicos MLS, 55
Promoción de la salud, 94
Propiedades ópticas, 854
- fluorescencia, 854
- opalescencia, 854
- translucidez, 855
- transparencia, 855
Proporción dorada, 845, 845f
Protección, 523
- de los ambientes de trabajo, 222
- dentinopulpar, 685, Véase *Protección dentinopulpar*
- pulpar directa, 702, 703f, 705f, 891f
- - factores que condicionan el éxito, 703c
- - técnica, 703
- según profundidad, 1049c
Protección dentinopulpar, 685
- bases cavitarias, 561
- causas de daño pulpar, 686
- forros cavitarios, 560
- irritantes
- - bacterianos, 692
- - físicos, 686, 686c
- - - calor friccional, 687c
- - químicos, 689
- - - antisépticos, 689
- - - grabado dentinario, 690
- - - limpiadores cavitarios, 689
- - - materiales de protección, 691
- - - materiales de restauración, 691
- láser, 704
- materiales, 694
- - aplicación clínica, 701, 701c
- - manipulación correcta, 692c
- protección pulpar directa, 702
- selección del material, 698
- - diagnóstico pulpar, 698
- - edad del paciente, 699
- - factores, 698c
- - material de restauración, 700
- - oclusión, 700

Protección dentinopulpar *(Cont.)*
- - permeabilidad dentinaria, 699
- - profundidad de la preparación, 699
- selladores dentinarios, 559
- - adhesivos, 560
- - barnices, 559
Prótesis, reparación de una, 1181
Protocolos
- adhesivos, 872
- - procedimientos comunes para, 872c
- de atención
- - alta vulnerabilidad a las caries, 645, 646
- - pacientes sanos, 645
- para embarazadas, 647
- fundamentos, 644
- de mantenimiento
- - alta vulnerabilidad a las caries, 645, 646
- - pacientes sanos, 645
Provisorias(os), 1156
- materiales para, 1157c
- obturaciones y coronas, 420
Prueba(s), 475
- anestésica, 475
- eléctricas, 475
- de fresado, 475
- térmicas, 475
Pterigoideo, 248
Pulido, 905
Pulpa, 271
- cuernos pulpares, 553
- líneas de recesión de los, 553
- daño, 686
- desarrollo, 272
- de dientes temporarios, 278
- envejecimiento de la, 275
- estructura de la, 272
- fibras, 273
- tipo A, 273
- tipo C, 273
- inervación, 274
- fibras, 274
- - tipo A, 274
- - tipo C, 274
- matriz fundamental, 273
- protección
- dentinopulpar, 685, Véase *Protección dentinopulpar*
- directa, 891
- materiales, 694
- proximidad a, 552
- zona peripulpar, 553
- reacción pulpar, 332
- respuestas de la, 685
- tina, características histológicas de la, 604
- vasos, 274
- linfáticos, 274
- sanguíneos de la, 273
- venas, 272
Pulpar, Véase *Pulpa*
- capacidad de reacción, 602
- respuesta, factores que influyen en la, 600
- - calor friccional, 602
- - capacidad de reacción pulpar, 602
- - desecamiento de la dentina, 602
- - espesor de dentina remanente, 601
Pulpitis, 480c
- abscedosa, 480c
- infiltrativa, 480c
- ulcerosa, 480c
- - primaria, 480c
- - secundaria, 480c
PUNA, 287, 288f
Punta(s)
- abrasivas de goma, 789, 792c
- de Madonna, 970f
Punto de contacto, funciones, 425, Véase también *Relación, de contacto*
Puntos de Fordyce, 284

Q

Queilitis, 281
- angulares, 282, 282f
- crónicas, 281
Quimiclave, 232f

R

Radiación láser
- efectos sobre los tejidos, 173f
- interacción de la, con la materia viva, 173
- principios básicos, 170
Radicales organofuncionales, 1180
Radicular
- caries, 429, Véase también *Caries, radicular*
- cemento, 429, Véase también *Cemento, radicular*
Radiofísica Sanitaria, 26
Radiografías
- aleta mordible, 105
- bitewing, 105
- borrosas, 103c
- claras, 103c
- defectuosas, 103c
- digital, Véase *Radiología, digital*
- elementos para observar, 875c
- con imágenes parciales, 103c
- manchadas, 103c
- oclusales, 106
- oscuras, 103c
- panorámicas, 106
Radiología
- digital, 55, 106
- - características de un aparato típico, 110
- - comparación de tecnologías, 111c
- - comparación entre sistemas de, y placas Rx, 112c
- - desventajas, 110
- - Logicon Trophy, 28f
- - sensores, 108f
- - - comparación de tecnologías, 111c
- - sistemas, 108
- - - comparación de, 110c
- - - marcas comerciales, 110c
- - ventajas, 110
- en operatoria dental, 101
- procesado, 102
- - consideraciones generales, 102
- técnica(s), 102
- - de la bisectriz, 104
- - del cilindro largo, 103
- - de cono corto, 104
- - consideraciones generales, 102
- - intrabucales, 103
- - del paralelismo, 103, 104
- - periapical(es), 102f, 103, 104
Radiómetro, 799, 800f
- digital, 800f
Raíz, caries de, 328, Véase también *Caries, radicular*
Ránula, 287
Raschkow, plexo de, 274
Rayos Roentgen, 26, Véase también *Rayos X*
- radiología digital, 27
Rayos X, 26
- normas de seguridad, 26
- radiología digital, 27
Reacciones adversas a los anestésicos locales, 481c
- alérgicas, 481c
- efectos tóxicos, 481c
- parestesia, 481c
- psicógenas, 481c
Reborde, signos de debilitamiento del, 951c
Recepción, 30
- del paciente, 35
Recesión gingival, porcentaje de sitios, 452c
Recolección de datos, formas y métodos, 1223
Reconstrucción de muñones, 800
Recontorneado, 856
Recortador(es)
- gingival de Gillett, 126
- de margen gingival, 123
- - cuello, 125c
- - hoja, 125c
Recubrimiento *liner*, 763, Véase *Forros cavitarios*
Reforzador de superficie, 863f
Regeneración tisular guiada, 449, 453f
Registro(s)
- dentario, 348, 351
- de pacientes, 69

Relación(es)
- caries radicular y enfermedad periodontal, 449, 452c
- caries radiculares-caries coronales, 435
- céntrica, 258
- de contacto, 252, 252f, 880, 969
- - ajuste de la, 1143
- - elementos integrantes de la, 978c
- - obtención de, 969
- esmalte-cemento, 431
- flúor y caries de raíz, 433
- interdentarias, 252
- con los niños, 97
- paciente-profesional, 91
- - entrevista clínica y la, 95
Relacionamiento interoclusal, 471
Relleno
- de la cavidad, 904
- cavitario, 763
Remineralización
- caries, proceso, 634
- del cemento, 657
- de la dentina, 654
- del esmalte, 652
- - técnica, 652
- ionómeros, 761
Remineralizantes para dentina, 656
Remodelación estético-funcional, 856
Rentabilidad, 47
Resellado, 863
Resina(s), 717
- adhesión
- - a la dentina, 719
- - al esmalte, 717
- - sobre amalgama, 831
- - sobre metal
- - - no precioso, 831
- - - precioso, 828
- de autopolimerizaciónen ionómeros vítreos, 767
- criterios clínicos para, de Eriksen, 1227c
- espesor de capa, 904
- polimerización con láser, 187
- reforzadas, 784
- reparación con, sobre prótesis
- - fija, 832
- - removible, 833
- tipos de sistemas adhesivos para, 721
- de última generación, 1167
- - Artglass, 1171
- - Belleglass NG, 1173
- - contraindicaciones, 1169
- - Cristóbal +, 1174
- - desventajas, 1170
- - indicaciones, 1169
- - productos comerciales, 1170, 1172c
- - Sinphony, 1174
- - Targis, 1176
- - Tescera ATL, 1177
- - ventajas, 1170
Resistencia
- extensión por, 557
- factor, predominio del, 736
Respuesta pulpar, 604
- clasificación, 605
- - a los 14 días, 606
- - a las 3 semanas, 606
- - a las 5 semanas, 607
- - reacciones inmediatas, 605
- - reacciones tardías, 605
- a las diferentes técnicas operatorias, 608
- factores, 610c, 1035c
- - agravantes, 609, 1035c
- - atenuantes, 609, 1035c
- grabado de la dentina, 691c
- a la invasión bacteriana, 319f
- mecanismos, 641
Restauración(es), 530
- adhesiva en superficies libres, 662
- con amalgama(s), 1031, 1065
- - con adhesivo, 1078
- - control posoperatorio, 1075
- - evaluación y performance clínica, 1231
- - manipulación del material, 1068
- - pulido versus alisado, 1076
- - retiro de la matriz, 1075
- - tiempos operatorios, 1065
- - - para clase I compuesta, 1065
- - - para clase II con caja proximal, 1065
- - tiempos operatorios, 1065
- antiguas, reemplazo de, 1005
- asistidas por computadora, 1199
- caries de biberón, 671
- carillas, 736
- - evaluación y performance clínica, 1239
- cervicales, 1017, Véase *Restauraciones, estéticas cervicales*
- de clase I, 917
- - estéticas, 917, Véase también *Restauraciones, estéticas de clase I*
- - principios mecánicos, 592
- - - espesor, 592
- - - pared pulpar, 592
- de clase II, 949
- - con composite, 950c
- - estéticas, 949, Véase también *Restauraciones, estéticas de clase II*
- - principios mecánicos, 593
- - - paredes de esmalte, 593
- - - resistencia de paredes, 593
- - - tamaño de la cavidad, 593
- de clase III estrictamente proximal, 977
- - agudización de ángulos, 981
- - apertura, 980
- - conformación, 980
- - grabado ácido, 982
- - inserción del composite, 983
- - inserción del sistema adhesivo, 982
- - limpieza, 981
- - matriz, 983
- - preparaciones cavitarias, 977
- - - características, 978
- - protección dentinopulpar, 982
- - remoción de tejidos cariados, 981
- - técnica operatoria, 979
- - terminación de paredes, 981
- de clase III mediana y grande, 985
- - inserción, adaptación y modelado, 992
- - preparación del sistema de matriz, 991
- - restauración
- - - con composite, 986
- - - con otros materiales, 993
- - selección del material restaurador, 985
- - terminación, 992
- - tiempos operatorios de la preparación, 986
- - tiempos operatorios de la restauración, 991
- de clase III, principios mecánicos, 595
- de clase IV, 995
- - bisel, 1002
- - por caries, 995
- - - apertura, 999
- - - conformación, 1000
- - - maniobras previas, 996
- - - retención, 1002
- - - técnica operatoria, 996
- - - tiempos operatorios de la preparación, 996c
- - clasificación y preparación dentaria, 995
- - de defectos del esmalte en la zona del ángulo, 1005
- - inserción, adaptación y modelado, 1011
- - principios mecánicos, 595
- - reemplazo de restauraciones antiguas, 1005
- - selección del color, 1007c
- - sistema de matriz, 1007
- - - colocación del, 1010
- - técnica, 1007
- - - adhesiva, 1009
- - - operatoria, 1007
- - terminación, 1012
- - - secuencia de, 1013c
- - por traumatismos, 1003
- - - técnica operatoria, 1004
- de clase V, principios mecánicos, 595
- con compómeros, 769
- composites
- - evaluación y performance clínica, 1233

Restauración(es) *(Cont.)*
- - tiempos operatorios, 923c
- con preparación cavitaria, 1032
- de prueba, 883, Véase también *Simulación clínica*
- en la dentición primaria, 668
- en diastemas, 866
- dientes primarios posteriores, 676
- directas en dientes anteriores, 1226
- - evaluación y performance clínica, 1226
- directas en dientes posteriores, 1231
- - evaluación y performance clínica, 1231
- estéticas cervicales, 1017
- - características y tratamiento, 1017
- - compómeros, 1024
- - composites, 1024
- - ionómero vítreo convencional, 1024
- - ionorresina, 1024
- - materiales de restauración, 1020
- - - compómeros, 1020
- - - composites, 1020
- - - ionómeros vítreos, 1020
- - - ionorresinas, 1020
- - preparación, 1021
- - con preparación cavitaria, 1021, 1023, 1027
- - - tratamiento, 1027
- - restauración, 1022
- - selección del material, 1021
- - técnica restauradora, 1025
- - terminación, 1027
- - tiempos operatorios de la restauración, 1022
- - tratamiento, 1021
- estéticas de clase I, 917
- compuesta, 939
- grande, 928
- maniobras previas, 919c
- mediana, 928
- oclusal, 917
- otras localizaciones, 939
- simple, 917
- - pequeña, 917
- tiempos operatorios de la preparación, 917, 929
- tiempos operatorios de la restauración, 923, 935
- estéticas de clase II, 949
- con caja oclusal, 962, 963
- compleja, 974
- compuestas, 955
- estrictamente proximal, 950
- - terminación, 954, 954c
- inserción, adaptación y modelado, 969
- manipulación del composite, 968
- en ojo de cerradura, 955
- próximo-bucales o linguales, 955
- - ojo de cerradura, preparación en forma de, 955
- - - tiempos operatorios de la restauración, 957
- - - túnel oblicuo, preparación en forma de, 956
- - próximo-oclusales, 958
- - - tiempos operatorios de la preparación, 958
- - - tiempos operatorios de la restauración, 959
- - - túnel, 958
- - con reborde intacto, 958
- - relación de contacto, 969
- - signos de debilitamiento del reborde, 951c
- - simple, 950
- - - tiempos operatorios de la restauración, 952
- - sin caja oclusal, 960
- - - en forma de platillo, 962
- - - piriforme, 960
- - terminación, 971, 972c
- - tiempos operatorios de la preparación, 950
- - tiempos operatorios de la restauración, 952, 962
- - - sistema de matriz, preparación del, 965
- - en túnel oblicuo, 956
- evaluación de, 1222, 1226
- factores que pueden influir en la calidad de la adaptación marginal de las, 1235c
- frentes estéticos, evaluación y performance clínica, 1239
- incrustación, 735
- indirectas, 1167
- - evaluación y performance clínica, 1237
- - con resinas de última generación, 1167
- - - Artglass, 1171
- - - Belleglass NG, 1173
- - - características de las preparaciones, 1177
- - - Connect, 1173
- - - Construct, 1173
- - - contraindicaciones, 1169, 1171c
- - - Cristóbal +, 1174
- - - desventajas, 1170
- - - estabilización y polimerización final, 1181
- - - fibra de refuerzo, 1173f
- - - fijación, 1180
- - - indicaciones, 1169, 1171c
- - - productos comerciales, 1170, 1172c
- - - prueba de la restauración, 1180
- - - reparación de una prótesis, 1181
- - - Sinphony, 1174
- - - Targis, 1176
- - - Tescera ATL, 1177
- - - ventajas, 1170
- instrumental para, 162
- intermedias, 676
- - con ionómeros, 760, 766
- con ionómeros, 764
- - convencionales, 764
- - - técnica de, 764
- - modificados con resinas, 764
- - - técnica de, 765
- longevidad de las, 1223
- margen gingival, 421, 849
- materiales, 536
- - clasificación, 536
- metálica colada
- - selección del material restaurador, 732
- - - basada en diferentes formas de un mismo material, 743
- con mínima preparación cavitaria, 661
- en molares primarios, 676
- - clase I, 676
- - clase II, 676, 680f
- - - técnica, 678
- niveles gingivales, 408
- - en el nivel 1, 408
- - en el nivel 2, 408
- - en el nivel 3, 410
- - en el nivel 4, 412
- performance clínica de las, 1226
- preexistentes, observación de, 876
- preparación
- - gingivo-periodontal previa a la, 403
- - del niño para las, 667
- - contraindicaciones, 1033
- - diagnóstico, 1034
- - indicaciones, 1033
- - pasos, 1032
- - pronóstico, 1034
- preventiva, 661
- - indicaciones, 661
- - técnica, 661
- - características, 420f
- requisitos periodontales de una, 421
- selección del material, 727, Véase también *Materiales restauradores*
- - basada en diferentes formas de un mismo material, 742
- - - amalgama, 742
- - - compómeros, 744
- - - composite, 743
- - - ionómeros vítreos, 744
- - - metálica colada, 743
- - factores
- - - complementarios, 736c, 738
- - - principales, 736, 736c
- - odontopediatría, 742
- - pacientes especiales, 742
- sin preparación cavitaria, 661

- sobrecontorneado de la, 422
- subcontorneado de la, 424
- valores mínimos y máximos de duración, 1224c
Resultante, 583
Retención, 561, Véase también *Anclaje*
- condiciones de, 565
- formas de, 561
- tipos de, 563
- - adhesión, 564
- - compresión, 565
- - elementos adicionales, 564
- - falsa escuadra, 563
- - fricción, 563
- - microporos, 564
- - mortaja, 563
- - profundidad, 565
- - socavados, 563
- - traba mecánica, 564
Retractores, 81f
Retroalimentación electromiográfica, 465, Véase también *Oclusión*
Riesgo, 359c
- de caries
- - categoría de, 362c
- - clasificación, 361c, 362c
- - distribución del, 363c
- cariogénico
- - en niños, 363
- - saliva, 353
- enfoque de, 359c
- factor(es), 359c
- - en dentición primaria, 364c
- - durante el uso del láser, 174
- - y niveles de, 358
- - - de caries de corona, 359c
- - - de caries de raíz, 360c
- nivel de, 359c
- vulnerabilidad, 359c
Rojo ácido, 327
- estructura molecular, 328f
Rollos de algodón, preparación de, 496
Ruedas, 145
Ryge, criterios de, 1227c

S

Sacarina, 387
Sacarosa
- frecuencia del consumo, significado clínico, 385c
- metabolismo de la, 303, 306f
- polisacáridos
- - extracelulares, 304
- - intracelulares, 305
- producción de ácidos, 303
Sala
- de conferencias, 32f
- de espera, 30
- de esterilización, 30
- operatoria, 23
Saliva
- capacidad buffer, 356
- - Dentobuff, 356
- determinación de levaduras, 356
- diagnósticos salivales, 354c
- como factor de riesgo cariógeno, 353
- funciones de la, 353c
- medición del flujo, 356
- secreción, 493
Salud
- educación para la, 374
- - programas de, 375
- - - componentes, 376c
- ficha de, 216
- gingivoperiodontal, 399
Sarcoma de Kaposi, 218
Secreción salival, 493
Segmentación, 44
- del mercado, 50
Selección
- del color, 856, 881, 1007c
- del material de restauración, 882, 883c
Sellado de hoyos y fisuras, uso del láser para, 657
Sellador(es)
- dentinario(s), 559, 560c, 694, 921, 1045
- - barnices, 694
- - funciones, 561c, 694c, 1045c
- - sistemas adhesivos, 694
- resultados, 390
- surcos, indicaciones para el uso de, en, 389
- técnica, 389, 390f
Semimucosa bucal, 281
- ampollas, 282
- costras, 282
- lesiones ulcerovegetantes, 282
- leucoplasia, 282
- papiloma virus humano, 282
- queilitis, 281
- - angulares, 282
- - crónicas, 281
- vesículas, 282
Semiología, 281
- carrillos, 284, Véase también *Carrillos*
- - cáncer, 284
- - lesiones traumáticas, 284
- - manchas, 284
- - - pigmentarias, 284
- - - vasculares, 284
- - puntos de Fordyce, 284
- - virosis, 284
- cuello, 289
- encía, 287, Véase también *Encía*
- - candidiasis seudomembranosa, 287
- - carcinoma espinocelular, 289
- - GUNA, 287
- - hemangioma, 289
- - herpes simple, 287
- - hiperplasias, 289
- - infecciones, 287
- - melanoma, 289
- - pigmentación melánica, 289
- - precáncer oral, 289
- - PUNA, 287
- inspección de mucosa, 282f
- labios, 281, Véase también *Labios, semimucosa bucal*
- - mucosa labial, 283, Véase también *Labios, mucosa labial*
- - semimucosa bucal, 281
- lengua, 284, Véase también *Lengua*
- - ampollas, 285
- - cáncer, 285
- - estados especiales de la, 284
- - infecciones, 285
- - lesiones traumáticas, 285
- - manchas, 285
- de la mucosa bucal, 281
- - inspección, 282f
- paladar, 286, Véase también *Paladar*
- - infecciones, 286
- - leucoplasia, 286
- - liquen, 286
- - manchas, 286
- - torus palatino, 286
- - tumores, 286
- - - benignos, 286
- - - malignos, 286
- piso de la boca, 286, Véase también *Piso de la boca*
- - carcinoma de, 287
- - leucoplasia, 286
- - ránula, 287
- - sialolitiasis, 287
- - torus mandibularis, 286
Sensibilidad dentinaria, 275
- teoría hidrodinámica, 275f, Véase también *dentina, sensibilidad de la*
Sensor(es)
- radiología digital, 108
- - comparación de tecnologías, 111c
Separación, 523
- elementos, 524
- gingival, 409
- - métodos de, 409
- objetivos, 524c
- de Ivory, 988
Sialolitiasis, 287
SIDA, 218
Sigma SD9, 77
Silanización, 1197
- pirogénica, 822
Silano(s), 834c, 1180
Sillón, 25, Véase también *Equipamiento*
- adaptador pediátrico para, 25f
Simulación(es)
- clínica, 857
- cosméticas, 69
Síndrome del túnel carpiano, 197
- factores desencadenantes, 197
- maniobras para prevenir, 199c
- movimientos extremos de la muñeca, 198
- prevención del, 197

Sinphony, 1174
Sintomatología subjetiva, 474
Sistema(s)
- de adhesión, 777, Véase también *Sistemas adhesivos*
- - desarrollo generacional, 777
- adhesivos, 780c, Véase también *Sistemas adhesivos*
- - ionoméricos, 761
- - selladores dentinarios, 694
- de anillo líquido, 22
- B.E.D.A., 221
- - antisepsia, 235
- - barreras, 221
- - desinfección, 233
- - esterilización, 230
- de blanqueamiento, 1091
- CAD-CAM, 735
- Cerec, 1199
- Clearfil Inlay, 1162
- Coltène, 1162
- dentario
- - inervación, 482
- - - maxilar inferior, 483
- - - maxilar superior, 482
- diagnósticos, lesiones precoces, 353c
- estomatognático, 243, 616
- examen integral, 616
- de evaluación, 1224, 1225c
- de la CDA, 1225c
- Código R, 1225c
- Código S, 1225c
- Código T, 1225c
- Código V, 1225c
- Herculite XRV, 1162
- de información, 48
- integrado, 619
- de programas de gestión, 619
- Intellinet, 58
- Kulzer Inlay CS, 1162
- masticatorio, 243, Véase *Aparato masticatorio*
- examen del, 462, Véase también *Oclusión*
- de matriz, 965
- clasificación, 966c
- colocación del, 967, 1010
- preparación del, 965, 1065
- metalocerámicos, 1190
- monoméricos, 784
- composición, 784
- Munsell, 853
- neuromuscular
- niveles de riesgo y actividad en el, 617c
- numeral codificado, 212
- oclusera, 1131
- odiología digital, 108c
- comparación, 110c
- entre sistemas de, y placas Rx, 112c
- marcas comerciales, 110c
- casi totalmente cerámicos, 1190
- - aplicaciones clínicas, 1191c
- Venturi, 22
- Sistemas adhesivos, 780c, Véase también *Adhesivos*
- Adper Prompt L-Pop, 903f
- aspectos de interés en el uso de, 722
- autoacondicionantes, 780, 901
- - clasificación según pH, 902
- - comparación de pasos clínicos, 905c
- - efecto antibacteriano, 904
- - mecanismos de acción, 898f
- características comparativas, 825c
- carga cerámica, 723
- clasificación, 893c
- - según su aplicación clínica, 893c
- - según su composición, 893c
- - según su generación, 893c
- que disuelven y tratan el barro dentinario
- - desventajas, 904c
- - marcas comerciales, 901, 902c
- - ventajas, 904c
- que eliminan totalmente el barro dentinario, 893
- - marcas comerciales, 901c
- grabado total, mecanismos de acción, 898f
- ionoméricos, 761
- monocomponente, 900
- monoenvase, 893c
- - desventajas, 901c
- - ventajas, 901c
- multicomponente, 900
- multienvase, 893c, 900
- - desventajas, 900c
- - ventajas, 900c
- nivel óptimo de humedad, 780c
- Optibond Solo self-etch, 903f
- secuencia histórica, 781
- solventes, 722, 780c
- - acetona, 722, 901
- - agua, 722, 901
- - alcohol, 722
- tiempo de aplicación, 780c
- tipos de, para resinas, 721
- vehículos, 722
- Sistemas de adhesión, 820, Véase *Sistemas adhesivos*
- Sitio(s)
- 1, 335f
- 2, 335f
- 3, 335f
- dentales comunitarios, 65
- de interés odontológico, 62c, 64f
- de susceptibilidad a la caries, 334c
- Sobrecarga, trastornos acumulativos, 196
- movimientos extremos de la muñeca, 198
- prevención del síndrome del túnel carpiano, 197
- Sobrecontorneado, 422
- Software de acceso remoto, 59c
- Solución de problemas, 42
- Soluciones fluoradas, 654c
- Solventes, 780c
- Sondaje
- hemorragia al, 401
- profundidad al, 401
- Sonrisa
- gingival, 849f
- línea de la, 852
- tratamiento de la, 851
- Sony DCS, 79
- Sorbitol, 386
- Sostenedores, 498, 501
- Automaton de Eggler, 498
- de Ivory, 498
- Spandex, 498
- Stephan, curva de, 382
- *Streptococcus*
- grupo, 303c
- - *milleri*, 303c
- - *mitis*, 303c
- - *mutans*, 303c
- - *sanguis*, 303c
- *mutans*, 383, 452, 455
- - asociación entre caries y, 302
- - recuento, métodos, 354, 355
- - - Cariescreen, 354
- - - CRT, 355
- - - Dentocult SM, 354
- *salivarius*, 302
- *sanguis*, 302
- Subcontorneado, 424
- Supercámaras
- de tipo 1, 77
- de tipo 2, 77
- Surco(s), 530
- antisépticos para reducir la flora bacteriana en el, 388
- gingival, 398
- materiales adhesivos, empleo de, 389
- selladores, indicaciones para el uso de, 389
- Sved, placa de, 467

T

- Tags de resina, 894f, 897f
- Tallado, 1073
- secuencia de, para restauraciones, 1074
- - clase V, 1074
- - clases I y II, 1074
- sobreextendido (*overlaped*), 1128, 1128f
- Talladores, 165, 1073
- Beach, 165, 1074f
- Frahm, 165, 1073
- Hollenback, 165, 1073
- Nystrom, 165
- otros, 1073
- PKT3, 1074f
- Tanner, 165

- Ward, 165
Targis, 1126, 1176, 1177f
Tatuajes dentales, 1269, 1271f
Taurodoncia, 878f
Tazas abrasivas de goma, 789, 792c
Técnica(s)
- adhesiva(s), 893, Véase también *Sistemas adhesivos*
- - convencional, 923, 953
- - de grabado total, 893
- - pasos de la, según su aplicación clínica, 899c
- - pasos fundamentales para una, correcta, 905c
- - restauraciones de clase I, 923
- - restauraciones de clase II, 952
- - para sistemas, 901
- - - adhesivos que disuelven y tratan el barro dentinario, 901
- - - sistemas adhesivos que eliminan totalmente el barro dentinario, 893
- - - autoacondicionantes, 924, 954
- de aislamiento de uniones soldadas, pónticos o dientes ferulizados, 520
- de Bass, 406
- de cepillado
- - de Bass, 377
- - de Charters, 378
- - horizontal, 378
- - en niños, 378
- - de Stillman modificada, 378
- para colocación de dique de goma, 513
- - maniobra de Medina, 520f
- - del diamino fluoruro de plata, 656
- - del fluoruro de estaño, 656
- - FOFO, 442
- - gingivectomía, 410
- - de higiene bucal, 378
- - efectividad de las, 378
- - evaluación de la, 378
- - hilo dental, pasaje del, 378
- - para llevar el dique a la boca, 517
- de Parula, 518f
- de restauración atraumática, 643, 676, 677f, 767
- - evaluación, 643
- - fundamentos, 643
- - pasos técnicos, 643
- - técnica, 643
- de Stibbs, 519f
- de visión indirecta, 195
ecnología
- infraestructura de, 56
- para la prevención de caries, 373
egosis, 874
ejido(s)
- blandos
- - manejo, 884
- - observación, 876
- calcificados, 277
- dentarios, 263f
- - dentina
- - - secundaria, 276
- - - terciaria, 277
- - envejecimiento
- - - dentina, 276
- - - esmalte, 276
- - - líneas de recesión, 277
- - - pulpa, 275
- gingivales, maniobras que implican riesgos, 416c
- periodontales, 404
- - normalización de los, 404
- de soporte del diente, 246
Temporal, 248
Tensión superficial, 717
Teoría de Robinson, 586
Teoría hidrodinámica de la sensibilidad dentinaria, 275f, Véase también *dentina, sensibilidad de la*
Terminación
- de paredes, 566
- - nuevos instrumentos, 569
- - técnica operatoria, 572
- y pulido, 905
- - alisar la restauración, 907
- - brillo, 907
- - - compómeros, 909
- - - híbridos, 907
- - - micropartículas, 907
- - calor, 795
- - caracterizar la restauración, 907
- - obtención de la forma, 906
Tescera ATL, 1177
Tetraciclina(s)
- grados de tinción, 1088
- - grado I, 1088
- - grado II, 1088
- - grado III, 1089
- - grado IV, 1089
- leve, 1088f
- moderada, 1088f
- severa, 1089f
- tinción por, 1088
Tetrafluoruro de titanio, 638
Textura, 854
- de superficie, 846
Tiempos de atención, 1258
- en operatoria dental, 1259c
- principios de los, 1259
Tiempos operatorios
- apertura, 539
- conceptos de otros autores, 536
- conformación, 540
- - contorno, 542
- - factores, 542
- definición, 536
- extirpación de tejidos deficientes, 557
- fundamentos, 536
- limpieza, 576
- maniobras previas, 538
- nuevo ordenamiento, 537
- objetivos, 536
- de la preparación
- - para composite, 951c
- - estética de clase I
- - - grande, 929
- - - pequeña, 917
- - estética de clase II
- - - estrictamente proximal, 950
- - - próximo-bucales o linguales, 957
- - - simple, 950
- protección dentinopulpar, 559
- de la restauración
- - estética de clase I
- - - grande, 935
- - - pequeña, 923
- - estética de clase II, 952
- retención o anclaje, 561
- terminación de paredes, 566
Tintes, 1008c, 1113f, 1161c
- comerciales, 1118c
- uso de, de acuerdo con su indicación clínica, 1118c
Tiras
- abrasivas, 166
- de terminación proximal, 788, 791c
Toma
- de decisiones, 1241
- - algoritmo para la, 1241f
- fuerte de lapicera, 202
- de lapicera, 200
- - modificada, 130, 202
- leve de lapicera, 202
- palmar, 130, 202
Tomes, fibrilla de, 269
Topografía
- dentaria, influencia de la, 547
- - caras
- - - libres, 549
- - - linguales, 550
- - - oclusales, 548
- - - proximales, 549
- oclusal, 881
Torque, 149
Torus
- mandibularis, 286
- palatino, 286, 286f
TRA, 643, 676, 767, Véase *Técnica, de restauración atraumática*
Tracción forzada, 415, Véase también *Extrusión*
Transiluminación, 474
Translucidez, 855
Transparencia, 855
Trastornos
- acumulativos por sobrecarga, 196
- musculares y esqueléticos, 196
Tratamiento(s)
- blanqueamiento combinados, 1096f, Véase también *Blanqueamiento*
- del bruxismo, 257
- caries

Tratamiento(s) *(Cont.)*
- de biberón, 668
- - radiculares, 443
- - - antimicrobianos, 444
- - - flúor, 443
- - - invasivo-restauradores, 447
- - - no invasivos, 443
- - - otras alternativas, 447
- conservadores, caries cavitada, 640
- dientes primarios anteriores, 674
- - composites, 674
- - coronas de celuloide, 674, 675f
- - - método, 675
- - tallado interproximal, 674
- integral, 615
- - determinación de los niveles de riesgo y actividad, 616
- - disminución del nivel de infección, 617
- - etapas, 615
- - - iniciación, 616
- - historia clínica, 616
- - informatizado, 619
- - iniciación, 616
- - refuerzo del huésped, 618
- - resolución de urgencias o emergencias, 616
- oclusión, 461
- - estimulación eléctrica, 465
- - ficha clínica, 464c, 465c, 466c
- - jig, 464, 467f
- - obtención de datos, 462
- - opciones de tratamiento, 463
- - placas oclusales, 467
- - retroalimentación electromiográfica, 465
- plan de, 619c, 620c, 621c
- - oclusión, 468
- químico de la caries, 644
- restaurador atraumático, 643, Véase también *Técnica, de restauración atraumática*
- sonrisa, 851
- térmico, 590
Trauma, 688, Véase también *Protección dentinopulpar, irritantes, físicos*
- acústico, 155
- - análisis del ruido, 156
- - audiometrías, 157
- - descripción, 155
- - medidas de protección, 158
- - pruebas de fatiga, 156
- por sobrecarga oclusal, 688, Véase también *Protección dentinopulpar, irritantes, físicos*
Trépanos dentales, 147
Treponemas anaerobios, 305c
Tres dimensiones del color, 846, 854f. Véase también *Color*
Triclosán, 381
Trimetafosfato sódico, 380
Trophy, 27, 72f
- Logicon, 28f
Tropocolágeno, 316
- molécula de, 317f
Túbulos dentinarios, 268, 897f
- cantidad de, 268
- esclerosis de los, 438
- fibrilla de Tomes, 269
- proceso odontoblástico, 269
Tumores en el paladar, 286
Túnel
- carpiano, síndrome del, 197
- - factores desencadenantes, 197
- - maniobras para prevenir, 199c
- - movimientos extremos de la muñeca, 198
- - prevención del, 197
- oblicuo, preparación en forma de, 956
- preparación con reborde intacto, 958
- - problemas de la, 959c
Turbina(s), 150
- aspiradores de, 22
- bioseguridad, 227
- disminución de velocidad, 1040c
- factores para la selección de, 159c
Turner, diente de, 1089

U

Ultrasonido, cubeta de, 231
Unidad dental
- componentes, 23
- desinfección, 222

V

Valor, 846, 853, 854f
Vasoconstrictores, cálculo de dosis, 480c
Veillonella, 303c
Velocidad
- clasificación, 153
- disminución de, 1040c
- de endurecimiento, 1069
- instrumental transmisor, 153
Ventana de infectividad, 668
Vesículas, 282
Vibración, efectos, 148
Viga(s), 591
- forma de la, 591
- tensiones en una, simple, 591
Virosis, 284
- en carrillos, 284
Virus
- enfermedades transmisibles en la práctica odontológica causadas por, 218
- hepatitis B, 219
- hepatitis C, 220
- hepatitis D, 220
- HIV, 218
- - inactivación del, 218
- papiloma, humano, 282
vitalómetro, 477

W

Watts DC, 781, 783
Web, consultorio en la, 61
- ventajas adicionales, 65
Wet bonding, 900
Witlockita, 326f, 895

X

Xerostomía
- causas, 354
- medicaciones, 354c
Xilitol, 386

Y

Yodóforos, 234c
Yodopovidona, 381
Young, portadique de, 501

Z

Zabotinsky, 537
Zirconio, poste de, 1218f
Zona híbrida, 721