

HENRI ROUVIÈRE • ANDRÉ DELMAS

ANATOMÍA

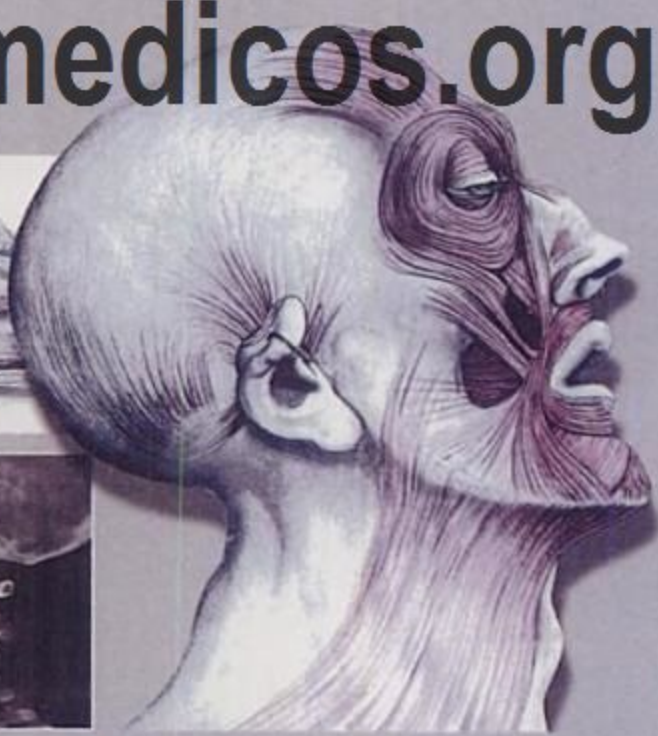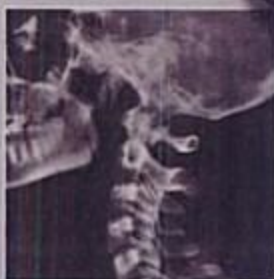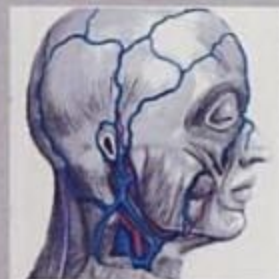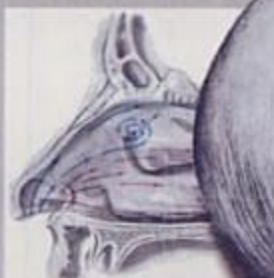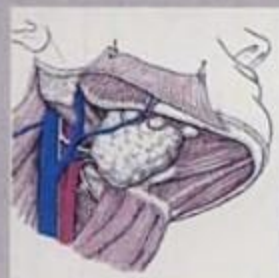H U M A N A

DESCRIPTIVA, TOPOGRÁFICA Y FUNCIONAL

11.ª EDICIÓN

Revisada por Vincent Delmas

booksmedicos.org



1

CABEZA Y CUELLO



MASSON

Es una publicación



ELSEVIER

MASSON

booksmedicos.org

Edición en español de la obra original en francés

Anatomie humaine: Descriptive, topographique et fonctionnelle. Tome 1. Tête et cou

Copyright © MCMXXIV, MMII Masson, Paris

Coordinación de la traducción

Dr. **Víctor Götzens García**

Profesor titular de Anatomía Humana,
Facultad de Medicina, Universitat de Barcelona

Diseño de maqueta: Gérard Finel

Las ilustraciones que encabezan las diferentes partes y capítulos
son obra de Catherine Darphin

Novena edición	1987
Reimpresiones	1988, 1991, 1994, 1996
Décima edición	1999
Reimpresiones	2001, 2002
Undécima edición	2005
Reimpresión	2006

© 2005 MASSON, S.A.

Travessera de Gràcia, 17-21 - Barcelona (España)



Fotocopiar es un delito (Art. 270 C.P.)

Para que existan libros es necesario el trabajo de un importante colectivo (autores, traductores, dibujantes, correctores, impresores, editores...). El principal beneficiario de ese esfuerzo es el lector que aprovecha su contenido.

Quien fotocopia un libro, en las circunstancias previstas por la ley, delinque y contribuye a la «no» existencia de nuevas ediciones. Además, a corto plazo, encarece el precio de las ya existentes.

Este libro está legalmente protegido por los derechos de propiedad intelectual. Cualquier uso fuera de los límites establecidos por la legislación vigente, sin el consentimiento del editor, es ilegal. Esto se aplica en particular a la reproducción, fotocopia, traducción, grabación o cualquier otro sistema de recuperación de almacenaje de información.

ISBN edición original: 2-294-00391-8

ISBN 13 edición española: 978-84-458-1313-3

ISBN 10 edición española: 84-458-1313-7

Depósito Legal: B. 30.157 - 2006

Composición y compaginación: Fotocomposición A. Parras

Impreso en España por Aleu, S.A.

Anatomía Humana Descriptiva, topográfica y funcional. Tomo 1. Cabeza y cuello 11.ª ed.

AUTORES

Rouvière, H.: Profesor Honorario de Anatomía de la Facultad de Medicina de París.

Delmas, V.: Miembro del Instituto de Anatomía de París y Profesor de Anatomía de la Facultad de Medicina de la Universidad René Descartes de París.

Delmas, A.: Profesor de Anatomía de la Facultad de Medicina de París.

DESCRIPCIÓN

- Se trata de la nueva edición del Tratado de Anatomía humana, descriptiva, topográfica y funcional de Henry Rouvière y André Delmas revisada por Vincent Delmas. Es una obra clásica que en sucesivas ediciones ha ido mejorando para mantener su vigente actualidad proporcionando una exposición didáctica, completa y actualizada de las estructuras corporales.
- Este primer tomo está dedicado al estudio de la cabeza y cuello. Con el objetivo de facilitar un enfoque didáctico y entendedor, la obra incluye una parte de anatomía funcional que aclara de forma más activa la parte descriptiva. Asimismo, aporta iconografía muy precisa y clara que incluye imágenes fotográficas, radiográficas, tomográficas y las obtenidas por resonancia magnética nuclear. Incorporándose en el Tomo 3 y 4 un pequeño atlas de imágenes por RM.
- Al inicio de cada tomo hay un Índice de la nomenclatura anatómica que facilita una referencia anatómica internacional. Además, junto a la nueva terminología, cada vez que aparece un término anatómico nuevo se incluye, entre paréntesis, los términos referentes a epónimos o a aquellas denominaciones consideradas tradicionales. De esta manera se permite que los estudiantes comprendan más fácilmente la terminología que emplean los clínicos, y que no siempre coincide con la de los anatomistas.
- En cuanto a la estructura del Tratado en esta edición el Sistema Nervioso Central se trata en un cuarto tomo introduciendo una parte nueva sobre Anatomía Funcional del SNC que aporta unidad y equilibrio a la obra.

MERCADO

MERCADO PRINCIPAL

Medicina: Anatomía humana

MERCADO SECUNDARIO

Fisioterapia: Anatomía.

ÍNDICE DE CONTENIDOS

- ISBN: 9788445813133
- Encuadernación: Tapa dura
- 651 páginas
- Fecha de publicación: Abril 2005
- Formato: 17x24
- Precio: 56,50 €

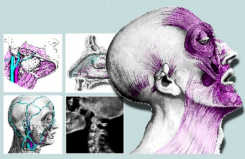
HENRI ROUVIÈRE • ANDRÉ DELMAS

ANATOMÍA

H U M A N A

DESCRIPTIVA, TOPOGRÁFICA Y FUNCIONAL

11.ª EDICIÓN



1

CABEZA Y CUELLO



**Novedad
editorial**

Área


MEDICINA

Especialidad

Anatomía Humana

Tipo

Texto



**ELSEVIER
MASSON**

Anatomía Humana Descriptiva, topográfica y funcional. Tomo 1. Cabeza y cuello 11.^a ed.

ÍNDICE DE CONTENIDOS

CONSIDERACIONES GENERALES SOBRE LA ANATOMÍA HUMANA. I. Aparatos de relación. II. Aparatos de nutrición. III. Órganos genitales. ANATOMÍA DESCRIPTIVA DE LA CABEZA Y DEL CUELLO. ESQUELETO DE LA CABEZA Y DEL CUELLO. I. Esqueleto de la cabeza. II. Esqueleto del cuello. ARTICULACIONES DE LA CABEZA Y DEL CUELLO. I. Articulación temporomandibular. II. Articulaciones de las vértebras cervicales. III. Articulaciones de la cabeza con la columna vertebral. MÚSCULOS DE LA CABEZA Y DEL CUELLO. I. Músculos de la cabeza. II. Músculos del cuello. III. Fascia cervical. VASOS DE LA CABEZA Y DEL CUELLO. I. Arterias. II. Venas. III. Linfáticos. NERVIOS DE LA CABEZA Y DEL CUELLO. I. Nervios craneales. II. Plexo cervical. III. Plexo braquial. IV. Ramos posteriores o dorsales de los nervios cervicales. V. Porciones cervical y cefálica del sistema nervioso autónomo. ÓRGANOS DE LOS SENTIDOS. I. Órgano del olfato u olfatorio. II. Órgano de la visión. III. Órgano vestibulococlear. ESTRUCTURAS ANATÓMICAS DE LOS APARATOS DIGESTIVO Y RESPIRATORIO CONTENIDAS EN LA CABEZA Y EL CUELLO. I. Aparato digestivo. II. Aparato respiratorio. ANATOMÍA TOPOGRÁFICA DE LA CABEZA Y DEL CUELLO. I. Cráneo. II. Cara. III. Cuello. ÍNDICE ALFABÉTICO DE MATERIAS.

- ISBN: 9788445813133
- Encuadernación: Tapa dura
- 651 páginas
- Fecha de publicación: Abril 2005
- Formato: 17x24
- Precio: 56,50 €

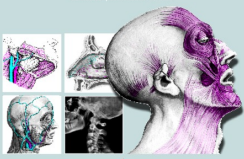
HENRI ROUVIÈRE • ANDRÉ DELMAS

ANATOMÍA

H U M A N A

DESCRIPTIVA, TOPOGRÁFICA Y FUNCIONAL

11.^a EDICIÓN



1

CABEZA Y CUELLO



Novedad
editorial

Área


MEDICINA

Especialidad

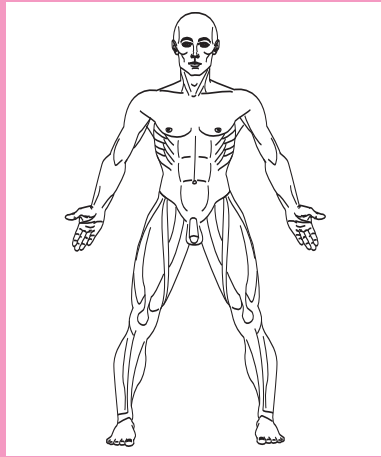
Anatomía Humana

Tipo

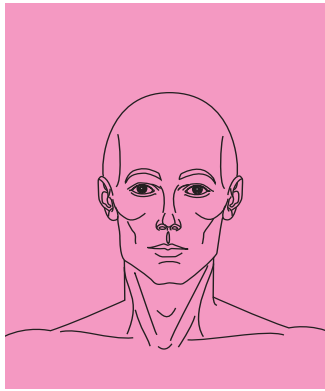
Texto



ELSEVIER
MASSON



ANATOMÍA HUMANA DESCRIPTIVA, TOPOGRÁFICA Y FUNCIONAL



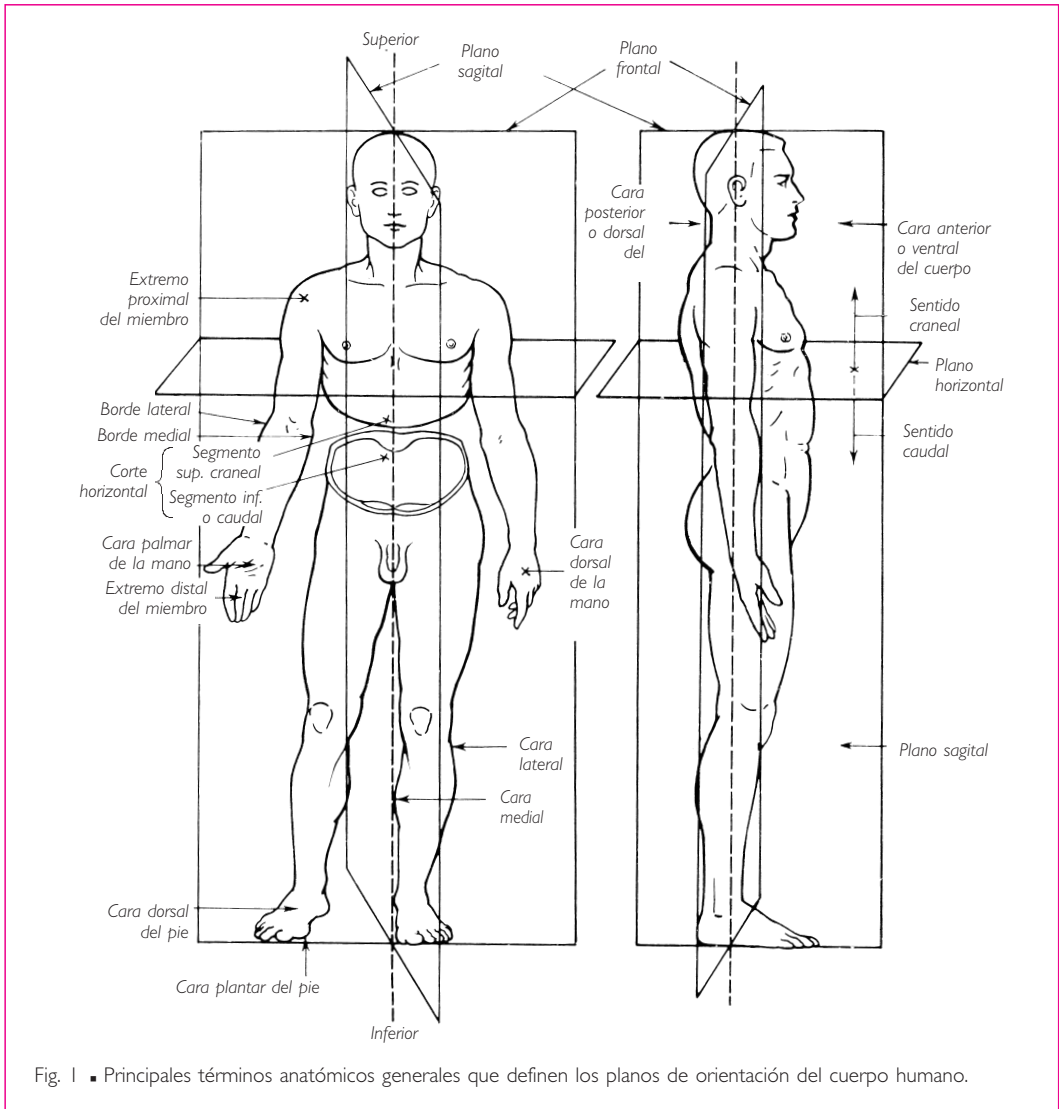
CONSIDERACIONES GENERALES SOBRE LA ANATOMÍA HUMANA

La anatomía es la ciencia de las estructuras del cuerpo. □ La que describe y muestra su organización es la anatomía descriptiva. □ La que expone su disposición recíproca en las diferentes regiones es la anatomía topográfica. □ La que indica las relaciones entre formas y funciones es la anatomía funcional.

Una descripción anatómica precisa comporta un cierto número de datos físicos que informan sobre las dimensiones, peso, color y consistencia del órgano considerado; su forma se compara con formas geométricas conocidas (p. ej., una pirámide o una esfera) o que se observan en la naturaleza (p. ej., la luna, los árboles o las hojas). Los términos anatómicos también son a menudo imaginarios: cabeza para los extremos redondeados, cuello para las partes estrechas, surco, tuberosidad, eminencia, disco, nervaduras, etc.

El elemento anatómico está situado en relación con los tres planos del espacio, en relación con sus ejes o con puntos de referencia. De los términos que permiten una orientación correcta y una descripción clara, algunos pertenecen al lenguaje corriente y no requieren definición: vertical, horizontal, medio, derecho, izquierdo, longitudinal, transversal, superior, inferior, superficial, profundo; otros, por el contrario, son más específicos del lenguaje anatómico.

Se habla de *plano sagital* cuando un órgano o un plano están orientados de anterior a posterior; de *plano frontal*, cuando un órgano o un objeto están situados en un plano paralelo a la frente; el *plano transversal* es equivalente al plano horizontal. Un elemento presenta una cara medial que mira hacia el eje del cuerpo y una cara lateral que mira hacia el exterior. Las *caras anterior* y *posterior* miran la primera anteriormente y la segunda posteriormente; también se denominan *cara ventral* y *cara dorsal*. El extremo de un elemento anatómico se denomina *craneal* o *caudal* según se oriente hacia el cráneo o hacia el extremo inferior del tronco.



Cuando se trata de los miembros, el término *proximal* indica la parte más cercana a la raíz; la parte *distal* es la más alejada. El lado del antebrazo que mira hacia el eje del cuerpo se denomina *cubital*; el que se dirige lateralmente se denomina *radial*. La mano tiene una cara *palmar*, la palma de la mano, y una cara *dorsal*, el dorso de la mano.

Del mismo modo, la pierna consta de una cara *tibial*, que mira hacia el eje del cuerpo, y una cara *peronea*, orientada lateralmente.

Por lo que respecta a los diferentes órganos, se emplean otros términos descriptivos, generales o específicos. La mayoría de ellos no requieren ninguna explicación y se entienden fácilmente, ya que algunos quedan definidos por la propia descripción anatómica.

El cuerpo humano está compuesto por órganos constituidos para llevar a cabo una función determinada.

Todos los órganos que tienen una estructura análoga constituyen un *sistema*, mientras que todos los sistemas que contribuyen a una misma función forman un *aparato*.

En el cuerpo humano se distinguen tres grupos de aparatos: los aparatos de la vida de relación, los aparatos de la nutrición y el aparato reproductor u órganos genitales.

I. APARATOS DE RELACIÓN

Los aparatos de relación son el aparato locomotor, el aparato de la inervación y el aparato sensorial u órganos de los sentidos.

APARATO LOCOMOTOR

El aparato locomotor comprende el esqueleto, las articulaciones y los músculos.

A. Esqueleto

El esqueleto forma el armazón del cuerpo. Sirve de órgano de sostén a las partes blandas y forma verdaderas palancas sobre las que actúan los músculos.

■ **CONSTITUCIÓN DEL ESQUELETO.** El esqueleto está constituido por órganos blancos y duros, los *huesos*, unidos entre sí por articulaciones.

En el esqueleto, podemos distinguir: □ *a*) una columna media, la *columna vertebral* (raquis); □ *b*) las *costillas*, articuladas posteriormente con la columna vertebral y anteriormente con una pieza ósea media y anterior, el *esternón*; □ las costillas, el esternón y las vértebras correspondientes constituyen el *tórax* o *caja torácica*; □ *c*) la *cabeza*, articulada con el extremo superior de la columna vertebral; está compuesta por el cráneo y la cara situada en la parte anteroinferior del cráneo; □ *d*) los *miembros superiores e inferiores*; los primeros, o miembros torácicos, se unen al tórax por medio de la *cintura escapular* o *pectoral*, constituida por la clavícula y la escápula; □ los segundos, o miembros pelvianos, se unen a la columna vertebral por medio de la *cintura pélvica*, formada por los dos huesos coxales. Los dos huesos coxales se unen entre sí anteriormente y se articulan con la porción inferior de la columna vertebral a nivel del sacro. El conjunto formado por los dos huesos coxales y el sacro constituye la *pelvis*.

Finalmente, en la parte anterior del cuello se sitúa un hueso, el hioides, situado a distancia del resto del esqueleto.

■ **NÚMERO DE HUESOS.** El número de huesos es de doscientos, sin contar los huesecillos del oído, los pequeños sesamoideos y los huesos suturales.

■ **CONFIGURACIÓN EXTERNA DE LOS HUESOS.** Los huesos adoptan una forma diferente, característica para cada uno de ellos. No obstante, considerando las relaciones que existen entre sus tres dimensiones, longitud, anchura y espesor, los huesos se clasifican en tres grupos: huesos largos, huesos planos y huesos cortos.

Los *huesos largos* son aquellos en que una dimensión, la longitud, predomina sobre las otras dos. En los huesos largos se distinguen un cuerpo o *diáfisis* y dos extremos en-

grosados o *epífisis*. La clavícula es una excepción, ya que no presenta epífisis diferenciadas. La diáfisis es generalmente prismática triangular.

Los *huesos planos* se caracterizan por el predominio de la longitud y la anchura sobre el espesor. Los huesos planos presentan dos caras; el número de bordes varía según la forma del hueso.

Los *huesos cortos* son aquellos cuyas tres dimensiones son casi iguales.

■ **EMINENCIAS O PROCESOS Y CAVIDADES DE LOS HUESOS.** La superficie de los huesos presenta relieves o procesos y depresiones, que pueden dividirse en eminencias y cavidades articulares y no articulares.

Las *eminencias y cavidades articulares* son las superficies por medio de las cuales se unen los huesos. Su forma varía según el tipo de articulación al que pertenecen (v. *Articulaciones*).

Las *eminencias no articulares* presentan formas muy diversas, que se designan con los términos de tuberosidad, tubérculo, espina, cresta o línea. Tienen un doble origen. □ Unas están únicamente determinadas por inserciones tendinosas o ligamentosas. Su existencia da a la superficie ósea la extensión necesaria para la inserción de un tendón o ligamento (Rouvière y Cordier). Su volumen y extensión depende de la importancia de los tendones o ligamentos que se insertan en ellas. □ Otras eminencias no articulares se forman por medio de un centro de osificación particular. Se encuentran sobre todo en las epífisis de los huesos largos y en los ángulos de los huesos planos. Son también el punto de encuentro de numerosas inserciones musculares y ligamentosas.

Las *cavidades no articulares* se dividen en tres categorías. Unas se desarrollan, al igual que ciertos procesos, bajo la influencia de inserciones musculares y tienen como misión aumentar la superficie de inserción del tendón. □ Otras, en forma de escotadura, agujero*, surco, canal, etc., sirven de paso a vasos y nervios. □ Finalmente, ciertas cavidades son divertículos, como los de las cavidades nasales y timpánica; se desarrollan en los huesos vecinos, y constituyen las cavidades sinusales y mastoideas.

■ **AGUJEROS Y CONDUCTOS NUTRICIOS DE LOS HUESOS.** En la superficie de los huesos se encuentran numerosos orificios, los agujeros nutricios, que dan acceso a los conductos nutricios del hueso. Estos orificios y conductos son de tres órdenes.

— Los *orificios y conductos de primer orden* pertenecen a la diáfisis de los huesos largos y a las caras de los huesos planos. Dan paso a la arteria nutricia principal del hueso. Los conductos nutricios de primer orden del cuerpo de los huesos largos se dirigen a la cavidad medular siguiendo un trayecto oblicuo según la fórmula de Testut: «*ganan el codo y huyen de la rodilla*». La oblicuidad del conducto se debe al alargamiento más rápido de la diáfisis hacia la epífisis más fértil, de manera que el orificio superficial del conducto nutricional se desplaza hacia este extremo al mismo tiempo que se forman nuevas laminillas de hueso perióstico (v. pág. 8).

* *N. del T.* El término *agujero*, como traducción del término latino *foramen*, será empleado a lo largo de toda la obra, ya que nos parece más adecuado que el de *foramen* que recoge la edición española de la Terminología Anatómica.

— Los *orificios y conductos de segundo orden* se localizan sobre las epífisis de los huesos largos, los bordes y ángulos de los huesos planos y, sobre todo, en la superficie no articular de los huesos cortos. Son especialmente numerosos en las proximidades de las superficies articulares.

— Los *orificios y conductos de tercer orden*, de muy pequeño calibre, se hallan en número considerable en toda la superficie no articular del hueso.

■ **CONSTITUCIÓN DE LOS HUESOS.** Los huesos están formados por hueso o tejido óseo compacto y hueso o tejido óseo esponjoso. El *hueso compacto* forma en la periferia del hueso una capa continua.

El *hueso esponjoso* está envuelto por el hueso compacto. Está formado por laminillas óseas que limitan espacios rellenos de médula ósea que comunican unos con otros.

Las trabéculas o laminillas del hueso esponjoso se orientan en cada hueso de manera que ofrecen la mayor resistencia posible a las presiones que deben soportar.

La distribución del hueso compacto y del hueso esponjoso es un poco diferente en los huesos largos, cortos y planos.

En los *huesos largos*, el cuerpo está constituido por una cubierta de hueso compacto, cuyo espesor disminuye, en general, de la parte media hacia los extremos. Algunos huesos son una excepción, ya que en ellos el espesor de la cubierta de hueso compacto depende de la resistencia que los huesos deben oponer no sólo a las presiones sino también a las tracciones ejercidas por los músculos y ligamentos. Además, el espesor de dicha cubierta aumenta en las partes curvas de la diáfisis, ya que éstas están más expuestas al peligro de fractura que las partes rectilíneas.

La cubierta de hueso compacto limita una cavidad que se extiende a lo largo de todo el cuerpo del hueso; se trata de la *cavidad medular*. La cavidad medular, que es atravesada por finas trabéculas óseas, está rellena de médula ósea. □ Los extremos de los huesos largos están formados por una laminilla periférica de hueso compacto que envuelve a una masa de hueso esponjoso. Los espacios del hueso esponjoso comunican entre sí y con la cavidad medular; al igual que ésta, también están rellenos de médula ósea.

Los *huesos planos* están formados por dos láminas de hueso compacto, entre las cuales hay una capa más o menos gruesa de hueso esponjoso, aunque éste puede faltar en una extensión variable. En tal caso, las dos láminas de hueso compacto se fusionan en una sola lámina delgada, a veces translúcida.

En los huesos de la bóveda craneal, las dos láminas de hueso compacto se denominan *lámina o tabla interna* y *lámina o tabla externa*; la capa esponjosa intermedia se denomina generalmente *diploe*.

Los *huesos cortos* se componen de una delgada envoltura de hueso compacto que rodea al hueso esponjoso.

■ **PERIOSTIO.** El periostio es una membrana fibrosa y blanquecina que recubre los huesos, salvo en las superficies articulares. Alrededor de las superficies articulares, el periostio se une a la cápsula articular. El periostio se adhiere al hueso que envuelve. Esta adherencia es tanto más fuerte cuanto más irregular es la superficie ósea. Así, la

adherencia es débil en la diáfisis de los huesos largos; es muy fuerte en la base del cráneo, las epífisis de los huesos largos, los bordes y ángulos de los huesos planos, y en los huesos cortos. El periostio desempeña un papel esencial en el desarrollo y la vascularización de los huesos (v. más adelante y pág. 6).

■ **VASCULARIZACIÓN E INERVACIÓN DEL HUESO.** Las arterias nutricias de los huesos, al igual que los conductos nutricios, son de tres órdenes. Los huesos largos y los huesos planos poseen tan sólo un conducto nutricional de primer orden en el que se introduce la arteria nutricia principal del hueso. En los huesos largos, esta arteria penetra en la cavidad medular y se divide en dos ramas que divergen hacia los extremos del hueso.

Las venas y los nervios siguen el trayecto de las arterias.

■ **OSIFICACIÓN.** El hueso se desarrolla bien directamente en el tejido conjuntivo (es decir, por osificación membranosa) bien en un esbozo cartilaginoso (es decir, por osificación cartilaginosa).

1. Osificación cartilaginosa. En ciertas regiones del esbozo cartilaginoso y en determinados períodos del desarrollo, se producen modificaciones histológicas que dan lugar a la formación de los centros de osificación. Éstos se extienden y transforman toda la pieza cartilaginosa en tejido óseo, con excepción de una delgada capa de cartílago que reviste las superficies articulares.

El primer centro de osificación que aparece en el esbozo cartilaginoso de un hueso se denomina *centro de osificación primario*. Forma la mayor parte del hueso; los otros centros de osificación, o centros de osificación secundarios, aparecen más tarde y forman algunos procesos.

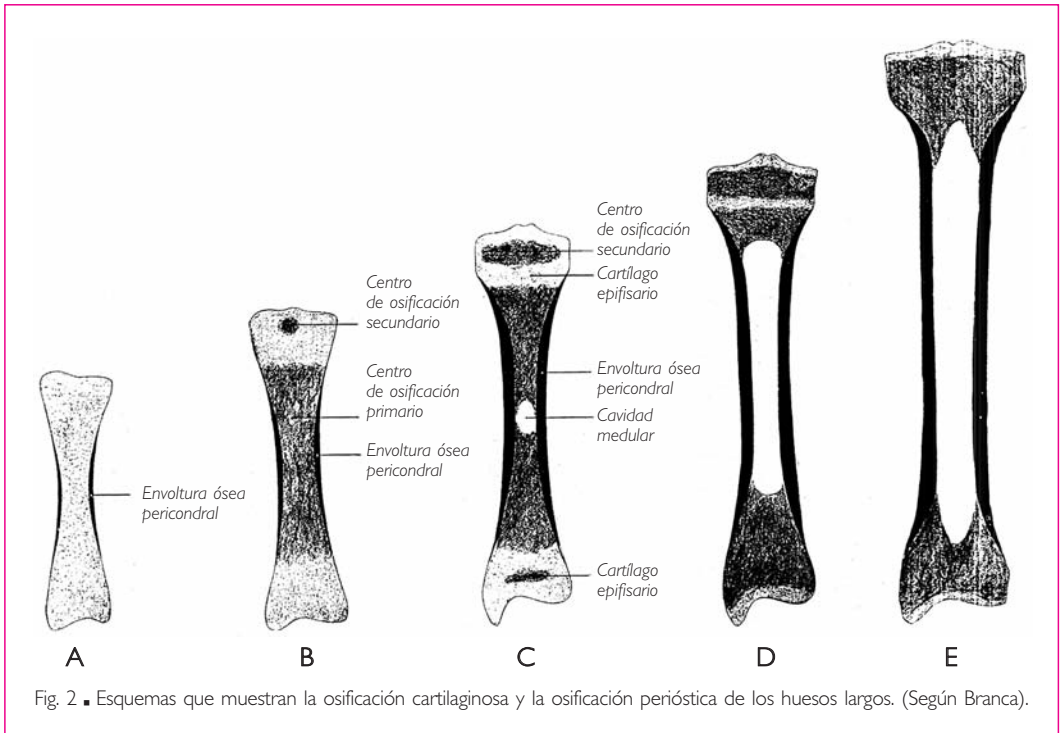
En los huesos largos, el centro de osificación primario aparece en la parte media del hueso y forma la diáfisis. Los centros de osificación secundarios constituyen las epífisis (fig. 2, B y C).

a) **CARTÍLAGOS EPIFISARIOS.** A lo largo de todo el desarrollo y el crecimiento del hueso, el centro diafisario se encuentra separado de los centros epifisarios por una delgada capa de cartílago denominada *cartílago epifisario* (fig. 2, C y D).

b) **OSIFICACIÓN PERIÓSTICA.** Antes de que tenga lugar la osificación cartilaginosa diafisaria, la membrana conjuntiva que envuelve al cartílago, es decir, el pericondrio, adopta las características del periostio y produce tejido óseo en forma de una *envoltura ósea pericondral*, cuyo espesor aumenta por aposición de sucesivas laminillas óseas (fig. 2, A).

c) **CRECIMIENTO DEL HUESO.** El *crecimiento del hueso en longitud* se realiza en su mayor parte a nivel del cartílago epifisario. Las capas superficiales del cartílago, sobre todo las de la superficie diafisaria, se transforman en tejido óseo, mientras que el cartílago se renueva por proliferación de elementos de su parte media. El cartílago epifisario persiste hasta el momento en que el hueso alcanza su desarrollo completo; entonces el cartílago deja de regenerarse y es invadido por los centros de osificación diafisario y epifisario, que entran en contacto.

Cada hueso largo tiene, por lo tanto, dos cartílagos de crecimiento, si bien uno es más activo que el otro. Damos el nombre de *epífisis fértil* a la que posee el cartílago más activo.



Las epífisis fértiles están situadas cerca de la rodilla y lejos del codo; es decir, los cartílagos epifisarios correspondientes a las epífisis superior del húmero, inferior del radio, inferior del fémur y superior de la tibia presentan una actividad o «fuerza proliferativa» (Ombredanne) mayor que los cartílagos epifisarios del extremo opuesto de cada uno de estos huesos.

No obstante, contrariamente a la descripción clásica, el cartílago epifisario apenas interviene en el crecimiento del hueso en anchura. La osificación perióstica participa también en una gran parte, tal vez la más importante, de este crecimiento.

El cartílago que recubre las epífisis contribuye también, aunque de manera poco importante, en el crecimiento en longitud (Dubreuil).

El crecimiento en espesor se realiza por medio de la capa profunda, osteogénica, del periostio.

P. Lacroix ha demostrado que la función osteogénica del cartílago epifisario y del periostio resulta de la acción inductora de una sustancia organizadora que se halla en cada uno de estos tejidos.

d) FORMACIÓN DE LA CAVIDAD MEDULAR. En los huesos largos, a medida que la diáfisis se engruesa por aposición de sucesivas capas óseas de origen perióstico, la parte central constituye la localización de fenómenos de reabsorción. El hueso endocondral desaparece en la diáfisis y, a continuación, el proceso de reabsorción se extiende a las capas más profundas del hueso perióstico. Así se forma una cavidad que se extiende a lo largo de toda la diáfisis; se trata de la cavidad medular (fig. 2, C, D y E).

2. Osificación membranosa. Los huesos de la bóveda del cráneo y de la cara no están precedidos por un esbozo de cartílago. Los centros de osificación de estos huesos se desarrollan directamente en el tejido conjuntivo embrionario. Estos huesos, desarrollados por osificación membranosa, se denominan a veces *huesos de membrana*.

■ B. Articulaciones

Denominamos *articulaciones* al conjunto de elementos por los que los huesos se unen entre sí. La *artrología* o *sindesmología* tiene por objeto el estudio de las articulaciones.

Las articulaciones se dividen en tres clases principales:

- Articulaciones inmóviles o fibrosas.
- Articulaciones semimóviles o cartilaginosas.
- Articulaciones móviles o sinoviales.

■ **ARTICULACIONES FIBROSAS.** Estas articulaciones se caracterizan por tener dos superficies articulares unidas por tejido fibroso, bien entre dos huesos desarrollados a partir de tejido cartilaginoso bien entre dos huesos desarrollados a partir de tejido fibroso. En el primer caso, la articulación es una *sindesmosis*; en el segundo, se trata de una *sutura*.

Las suturas se dividen, dependiendo de la configuración de las superficies articulares, en *dentada*, *escamosa* y *plana*. En la *sutura dentada*, los huesos se unen por engranaje de las superficies articulares, que presentan una especie de dientes. □ La *sutura escamosa* es una sutura dentada en que las superficies articulares están talladas en bisel. □ La *sutura plana* se caracteriza por superficies articulares relativamente planas y sin dientes. □ Finalmente, se da el nombre de *esquindilexis* a aquella articulación una de cuyas superficies, en forma de cresta, se enclava en la superficie opuesta, en forma de ranura. La articulación del hueso vómer con el hueso esfenoides es un ejemplo de esquindilexis.

■ **ARTICULACIONES CARTILAGINOSAS.** En las articulaciones cartilaginosas, las superficies articulares, planas o cóncavas, recubiertas de cartílago, se unen: *a)* por medio de un ligamento interóseo, fibroso o fibrocartilaginoso, que se extiende entre las superficies articulares, y *b)* por ligamentos periféricos que recubren el contorno del ligamento interóseo (fig. 11, C). El tejido intermedio o ligamento interóseo puede diferenciarse en cartílago hialino y entonces la articulación se denomina *sincondrosis*, o bien en una masa de tejido fibrocartilaginoso situada entre las superficies articulares que recibe la denominación de *sínfisis* (fig. 11, D). Ocasionalmente, las sínfisis pueden presentar en su parte central un esbozo de cavidad articular, por lo que en ocasiones se han considerado articulaciones intermedias entre las articulaciones sinoviales y las cartilaginosas, y han recibido el nombre de articulaciones sinoviocartilaginosas.

■ **ARTICULACIONES SINOVIALES O DIARTROSIS.** Las articulaciones sinoviales presentan: *a)* superficies articulares lisas, que se hallan separadas por una cavidad articular y se mueven unas sobre otras; *b)* una cápsula articular y ligamentos, y *c)* una membrana sinovial (fig. 3, A).

1. Superficies articulares. Las superficies articulares están siempre revestidas de cartílago, denominado *cartílago articular*. Este cartílago presenta una superficie libre, lisa y pulida. Su espesor es *proporcional a la presión que soporta por unidad de superficie*. Sólido, flexible, elástico y liso, el cartílago articular facilita los deslizamientos, protege la superficie ósea e impide el desgaste del hueso.

a) DISCO O MENISCO ARTICULAR. Con frecuencia las superficies articulares no se adaptan exactamente. En este caso, la concordancia se restablece mediante láminas fibrocartilaginosas interarticulares denominadas *meniscos articulares* (fig. 3, B, lado izquierdo). Las caras libres y lisas de los meniscos se aplican exactamente sobre las superficies articulares correspondientes. Su contorno se adhiere a la cápsula. En ocasiones el menisco forma un tabique completo o *disco articular*, que divide la cavidad articular en dos porciones. Otras veces el tabique es incompleto; las superficies articulares entran en contacto en el centro de la articulación y se separan una de otra en su periferia; el menisco se reduce entonces a un anillo situado entre las porciones periféricas de las superficies articulares.

b) RODETES PERIARTICULARES. Se denominan así los anillos fibrocartilaginosos dispuestos alrededor de las cavidades articulares. Los rodetes se diferencian de los meniscos por el hecho de que sólo una de las dos caras del rodete es libre y articular, mientras que la otra se adhiere a la superficie articular correspondiente (fig. 3, B, lado derecho). Los rodetes aseguran, al igual que los meniscos, la perfecta adaptación de las superficies articulares. Al mismo tiempo, aumentan la extensión y profundidad de la superficie articular a que pertenecen.

2. Cápsula articular y ligamentos. Las superficies articulares se mantienen en contacto mediante una cápsula articular y ligamentos. La cápsula articular es un manguito fibroso que se une al contorno o a las proximidades de las superficies articulares (fig. 3, A y B).

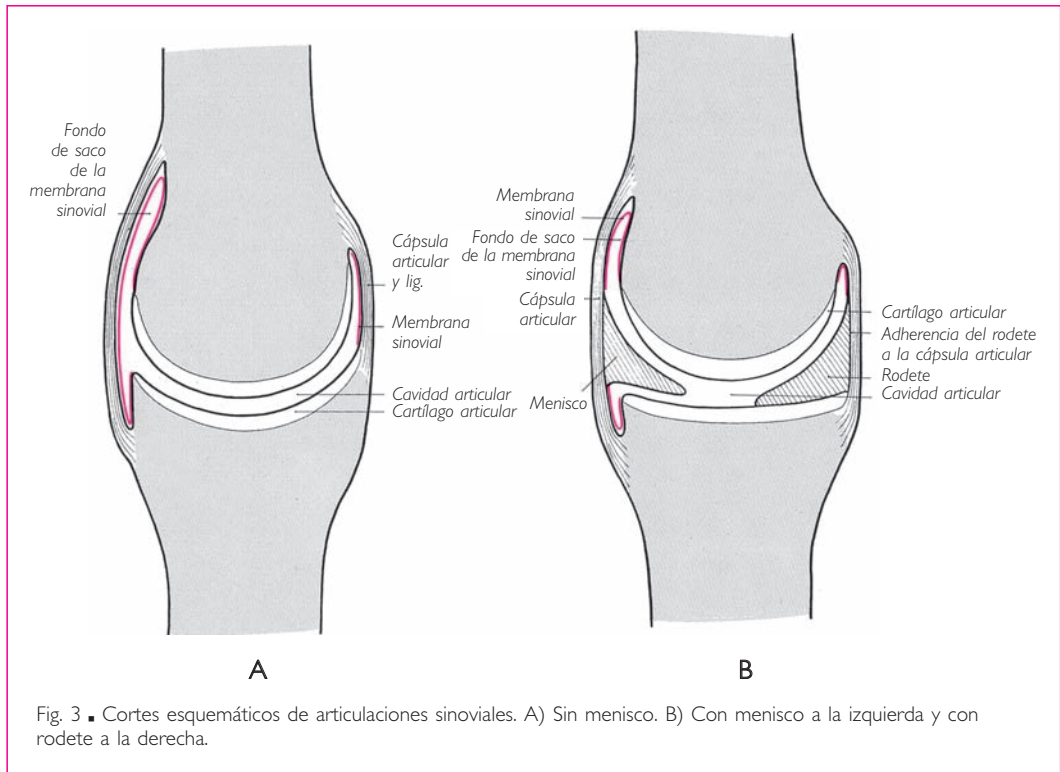
La cápsula es tanto más laxa cuanto más móvil es la articulación y más amplios son sus movimientos.

La cápsula puede fijarse bien en la vecindad inmediata del cartílago articular, bien a una distancia más o menos grande del revestimiento cartilaginosa. La inserción de la cápsula a distancia del cartílago se observa en las articulaciones muy móviles. Resulta evidente que la movilidad de la articulación es tanto mayor cuanto más alargada es la cápsula.

La inserción capsular se efectúa además siempre más allá de las superficies articulares, hasta el límite de las superficies óseas opuestas, aunque no articulares, que se rozan o simplemente entran en contacto en los movimientos de la articulación.

La cápsula articular presenta en algunos lugares refuerzos, denominados *ligamentos*, que se sitúan allí donde la cápsula debe presentar una mayor resistencia.

No todos los ligamentos son refuerzos capsulares. Algunos están situados a distancia de la cápsula y corresponden, la mayoría de las veces, a tendones o músculos que, en su origen, estaban en relación con la articulación. Posteriormente, estos músculos han tomado nuevas inserciones o bien han perdido toda función; sin embargo, el tendón primitivo, próximo a la articulación, persiste y se transforma en un ligamento (Sutton).



3. Membrana sinovial. La membrana sinovial es una membrana delgada y transparente que se aplica sobre la cara interna de la cápsula articular y forma cuerpo con ella. Se inserta alrededor del revestimiento cartilaginoso de las superficies articulares y tapiza toda la cavidad articular, salvo las superficies articulares.

Así, cuando la cápsula se inserta a una cierta distancia del revestimiento cartilaginoso, la membrana sinovial reviste el periostio desde el contorno del cartílago hasta la inserción capsular, y enseguida se refleja sobre la cara profunda de la cápsula (fig. 3, A y B, lado izquierdo). Si la articulación presenta un menisco, la membrana sinovial se detiene en el borde de las superficies meniscales. De este modo se divide en dos segmentos separados por el menisco (fig. 3, B).

a) **PLIEGUES SINOVIALES.** La cara interna de la mayoría de las membranas sinoviales está elevada por prolongaciones que protruyen hacia la cavidad articular, formadas por tejido conjuntivo muy vascularizado; se trata de los *pliegues sinoviales*.

Los pliegues sinoviales son de forma y volumen muy variables. Unos son filiformes, otros laminares, y otros constituyen voluminosas acumulaciones adiposas que recubren la membrana sinovial.

Todos ellos tienen la misma función y sirven para llenar los espacios libres que se crean entre las superficies articulares en determinados movimientos de la articulación. Ése es el motivo de que los pliegues sinoviales se desarrollen sobre todo en la parte anterior de las interlíneas articulares.

b) **LÍQUIDO SINOVIAL.** Las superficies articulares están constantemente lubricadas por un líquido incoloro, viscoso y filante, denominado *líquido sinovial* o *sinovia*. El líquido sinovial facilita el deslizamiento de las superficies articulares.

c) **PROLONGACIONES EXTERNAS DE LA MEMBRANA SINOVIAL.** Es frecuente encontrar prolongaciones en forma de fondo de saco de la membrana sinovial, que se sitúan entre los fascículos de la cápsula articular o de los ligamentos. Son los *fondos de saco sinoviales* descritos por Gosselin. Otras prolongaciones externas de la membrana sinovial se extienden por debajo de los tendones periarticulares, o a veces los envuelven. Estas prolongaciones resultan de la unión a la membrana sinovial de una bolsa serosa peritendinosa, primitivamente independiente de la membrana sinovial.

4. Clasificación de las articulaciones sinoviales. Según la forma de las superficies articulares, se distinguen seis clases de articulaciones sinoviales:

1. La *articulación esferoidea* o *enartrosis*, cuyas superficies articulares son segmentos de esfera, uno convexo y otro cóncavo.
2. La *articulación elipsoidea* o *condílea*, cuyas superficies articulares son segmentos de elipsoide, uno convexo y otro cóncavo.
3. El *encaje recíproco* o *articulación sellar* o *en silla de montar*, caracterizada por superficies articulares que son cóncavas en un sentido y convexas en el otro; la concavidad de una se opone a la convexidad de la otra.
4. El *gínglimo* o *tróclea*, una de cuyas superficies tiene la forma de una polea.
5. La *articulación trocoide*, cuyas superficies son segmentos de cilindro, uno convexo y otro cóncavo.
6. La *articulación plana* o *artrodia*, cuyas superficies articulares son planas.

5. Anatomía funcional de las articulaciones sinoviales. Las articulaciones sinoviales son articulaciones móviles. Son localización de movimientos pasivos o activos, dependiendo de si las superficies articulares en contacto se desplazan por la acción de una fuerza exterior o por la de los músculos. La forma de las articulaciones sinoviales determina los ejes alrededor de los cuales se efectúa obligatoriamente el movimiento.

Las articulaciones sinoviales también pueden clasificarse desde el punto de vista mecánico en articulaciones de uno, dos o tres ejes, que se corresponden con los movimientos en los tres planos del espacio.

Las *articulaciones de un eje* son los gínglimos y las articulaciones trocoides; el eje de los gínglimos es transversal, mientras que el de las articulaciones trocoides es longitudinal.

El gínglimo típico está representado por la articulación del codo, es decir, la articulación humerocubital. El cúbito gira alrededor de un cilindro excavado por una garganta; se trata de la tróclea humeral, cuyo eje es casi perpendicular a la dirección del húmero (figs. 4 y 5).

El único movimiento posible es la flexión y la extensión del antebrazo sobre el brazo.

Las superficies articulares de la articulación trocoide están representadas por segmentos de cilindro: un cilindro sólido que gira dentro de un cilindro hueco. La articulación radiocubital es un excelente ejemplo de este tipo articular. El eje de esta articulación es

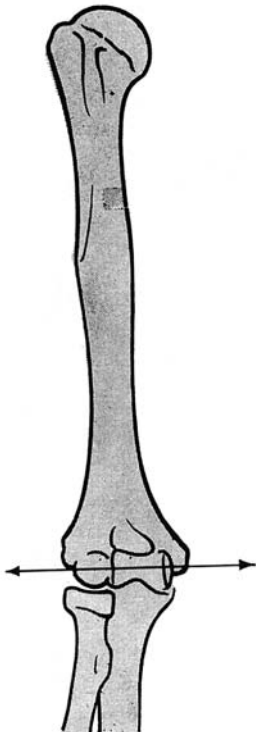


Fig. 4 ■ Articulación con un eje del tipo de los gínglimos.



Fig. 5 ■ El gínglmo del codo, un solo tipo de movimientos: flexión-extensión.

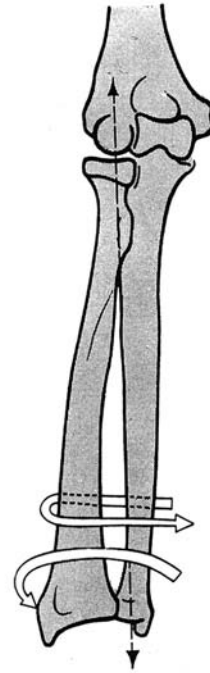

Fig. 6 ■ Articulación con un eje longitudinal, trocoide. Un solo movimiento, la rotación medial o lateral (articulaciones radiocubitales).

longitudinal, de manera que la rotación del radio en la escotadura radial del cúbito y en el anillo fibroso que la completa permite a la cabeza del radio girar sobre sí misma alrededor de un eje que pasa por el centro de la cabeza del radio. Este movimiento desplaza el extremo inferior del radio medialmente (pronación) o lateralmente (supinación) (fig. 6).

Las *articulaciones de dos ejes* son de dos tipos: la articulación elipsoidea o condílea y la articulación por encaje recíproco o «en silla de montar».

La articulación elipsoidea se caracteriza por una superficie convexa, el cóndilo, cuyos radios de curvatura son perpendiculares entre sí. □ Un ejemplo de este tipo de articulación es el cóndilo carpiano, que se desplaza inferiormente a una cavidad, la glena, formada por la cara inferior del extremo distal del radio y por el disco articular.

El cóndilo carpiano puede girar alrededor de sus dos ejes y desplazarse, bien anterior o posteriormente (movimiento de flexión y extensión) bien lateralmente (abducción cubital o radial) (figs. 7 y 8).

La articulación en silla de montar presenta también dos ejes, pero la superficie articular móvil, en vez de ser convexa en los dos sentidos, sólo lo es en uno de sus diámetros,

mientras que el otro es cóncavo. La articulación carpometacarpiana del pulgar (trapezio-metacarpiana) constituye un buen ejemplo. El pulgar puede ejecutar, alrededor de sus dos ejes, movimientos de flexión y de extensión, así como de lateralidad, es decir, de aducción, desplazándose hacia el eje de la mano, y de abducción, separándose de dicho eje.

Las *articulaciones con tres ejes* reciben el nombre de *articulaciones esferoideas*. Una de las superficies es esférica (de ahí el nombre de *cabeza*) y gira en una cavidad más o menos esférica, denominada *cavidad glenoidea* o *acetábulo* (fig. 9).

La cabeza del húmero o del fémur puede pivotar alrededor de su centro en todos los sentidos, siguiendo una infinidad de ejes que se reducen a tres principales. Un primer eje es anteroposterior; en relación con éste, la cabeza se separa (abducción) o se aproxima (aducción) a la línea media. Un segundo eje es perpendicular al primero y pasa también por el centro de la cabeza; a su alrededor se ejecutan los movimientos de flexión, cuando el brazo o el muslo se mueven anteriormente, o de extensión, cuando son llevados en sentido posterior. Un tercer eje es vertical o, más exactamente, longitudinal; pasa por el centro de la cabeza y es perpendicular a los dos primeros; el húmero o el fémur giran alrededor de él efectuando movimientos de rotación, medial o lateralmente, de manera que la cara anterior de estos huesos se orienta medial o lateralmente cuando se realiza el movimiento.

Las articulaciones esferoideas permiten además movimientos de circunducción, es decir, aquellos en que el hueso correspondiente pasa por todas las posiciones extremas (aducción, flexión, abducción y extensión) para volver finalmente a la de partida.

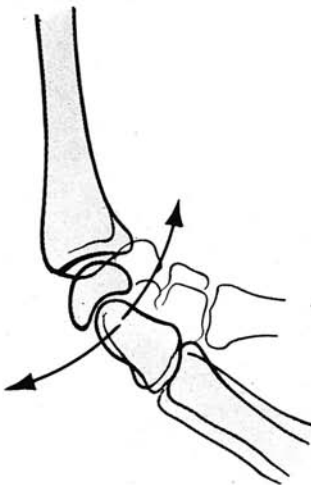


Fig. 7 ■ Articulación con dos ejes: condílea (articulación radiocarpiana). 1.º tipo de movimiento sobre el eje transversal: flexión-extensión del carpo.

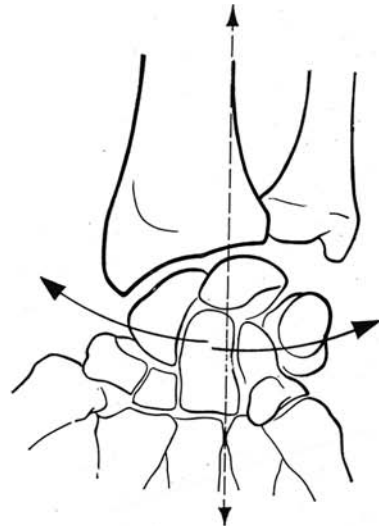
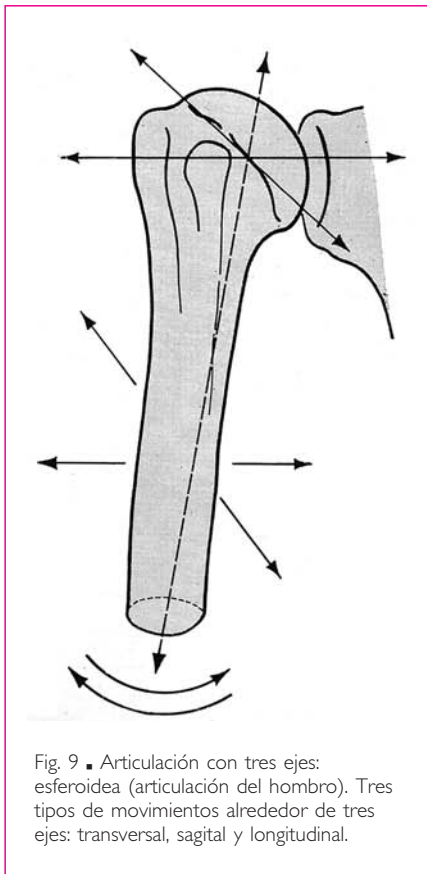


Fig. 8 ■ Articulación con dos ejes: condílea (articulación radiocarpiana). 2.º tipo de movimiento sobre el eje longitudinal: abducción radial o cubital.



La *articulación plana* es un tipo de articulación sinovial totalmente diferente: las superficies planas se deslizan una sobre otra sin perder el contacto. Los huesos se desplazan sin un eje directriz. Este juego articular se observa en el carpo y en el tarso cuando los elementos óseos modifican ligeramente su posición, adaptándola a las diversas condiciones propuestas por la mano o el pie cuando se ejecuta un gesto complejo. Este tipo de articulación sinovial asegura a los miembros una eficaz plasticidad.

■ **DESARROLLO DE LAS ARTICULACIONES.** Los esbozos cartilaginosa de dos huesos que deben articularse entre sí están originariamente separados uno del otro por una gran masa de tejido indiferenciado. Sin embargo, mientras los centros de osificación invaden el cartílago, éste se renueva, crece durante un cierto tiempo y se aproxima al hueso vecino. Este crecimiento se realiza por transformación en tejido condrógeno de la capa vecina de tejido indiferenciado. El tejido condrógeno es el resultado de las primeras modificaciones en el desarrollo del cartílago. Se asemeja bastante al cartílago y acaba por transformarse en éste.

De este modo, dos huesos destinados a articularse se aproximan progresivamente uno a otro y, en un determinado estadio de su desarrollo, sus esbozos cartilaginosa están separados entre sí por una *zona intermedia* (Nicolas) constituida por una capa media de tejido indiferenciado y dos capas yuxtacartilaginosa de tejido condrógeno (fig. 10, A).

El tipo de articulación según el cual se unirán los dos huesos resultará de las diferentes transformaciones experimentadas por los elementos de la zona intermedia en cada tipo de articulación.

Deben recordarse dos hechos importantes: en primer lugar, que el tejido condrógeno se transforma siempre en su totalidad en cartílago, y, en segundo lugar, que el esbozo cartilaginosa es totalmente invadido por el tejido óseo, con excepción de una delgada capa que reviste las superficies articulares y que se convierte en el cartílago articular.

a) **DESARROLLO DE LAS ARTICULACIONES FIBROSAS Y CARTILAGINOSAS** (fig. 10). En las articulaciones cartilaginosa, todo el tejido indiferenciado de la zona intermedia se transforma en tejido condrógeno. Ahora bien, se sabe que el tejido condrógeno se transforma en su totalidad en tejido cartilaginosa. Por consiguiente, las superficies articulares revestidas de cartílago llegarán a contactar y, si se sueldan, se formará una articulación cartilaginosa (fig. 10).

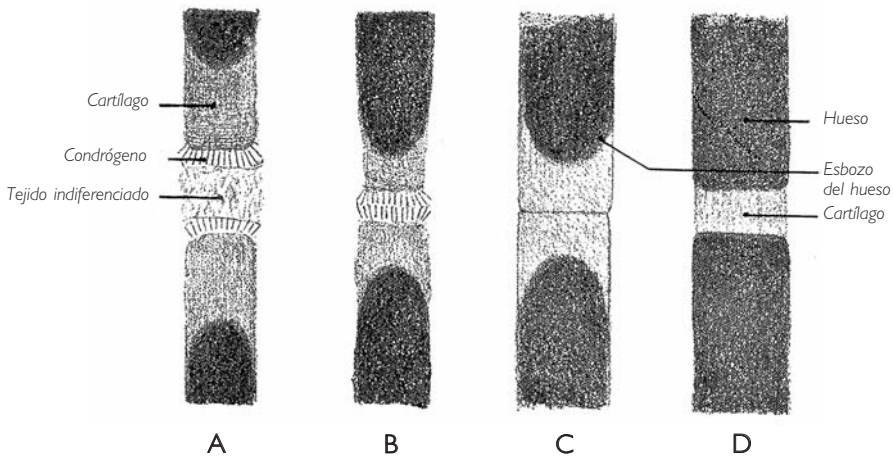


Fig. 10. Esquemas que muestran el desarrollo de una articulación cartilaginosa.

En A, cada esbozo óseo, representado en gris oscuro, está precedido por un molde cartilaginoso desarrollado a expensas de una capa de tejido condrógeno. Las capas condrógenas opuestas están separadas por tejido indiferenciado. En B, el tejido indiferenciado ha sido invadido por tejido condrógeno. En C, el tejido condrógeno se ha transformado en tejido cartilaginoso. Por último, en D los huesos se han unido por medio de sus cartílagos, soldándose entre sí.

Los huesos que se articulan mediante articulaciones fibrosas se desarrollan directamente en el tejido conjuntivo. En este caso, las superficies articulares están unidas por tejido fibroso en vez de cartílago.

Si el tejido cartilaginoso o el tejido fibroso interarticular de las articulaciones fibrosas y de las articulaciones cartilaginosas es invadido por el proceso de osificación, se produce una *sinostosis*.

b) DESARROLLO DE LAS SÍNFISIS. A lo largo del desarrollo de una sínfisis, la producción de tejido condrógeno cesa aun cuando los extremos cartilagosos de los huesos vecinos están todavía separados por un gran espesor de tejido indiferenciado (fig. 11, A). Este tejido indiferenciado se organiza en tejido fibrocartilaginoso y se convierte en un ligamento interóseo que se extiende entre las láminas de cartílago que recubren las superficies articulares (fig. 11, C).

A veces se desarrolla una cavidad articular en el espesor del ligamento interóseo. La articulación forma así un tipo intermedio entre las articulaciones cartilagosas y las sinoviales, que recibe el nombre de *articulación sinoviocartilaginosa* (fig. 11, D).

c) DESARROLLO DE LAS ARTICULACIONES SINOVIALES O DIARTROSIS. Hay que distinguir dos casos posibles, dependiendo de si las superficies articulares de la articulación sinovial se adaptan exactamente o si existe un menisco articular.

En el primer caso, toda la zona intermedia da lugar a tejido condrógeno. Cuando éste ha sido enteramente invadido por el cartílago, los dos esbozos cartilagosos llegan a contactar. Pero, justo antes de que las dos capas de tejido condrógeno hayan experimentado la transformación cartilaginosa, se producen entre ellas vacuolas que

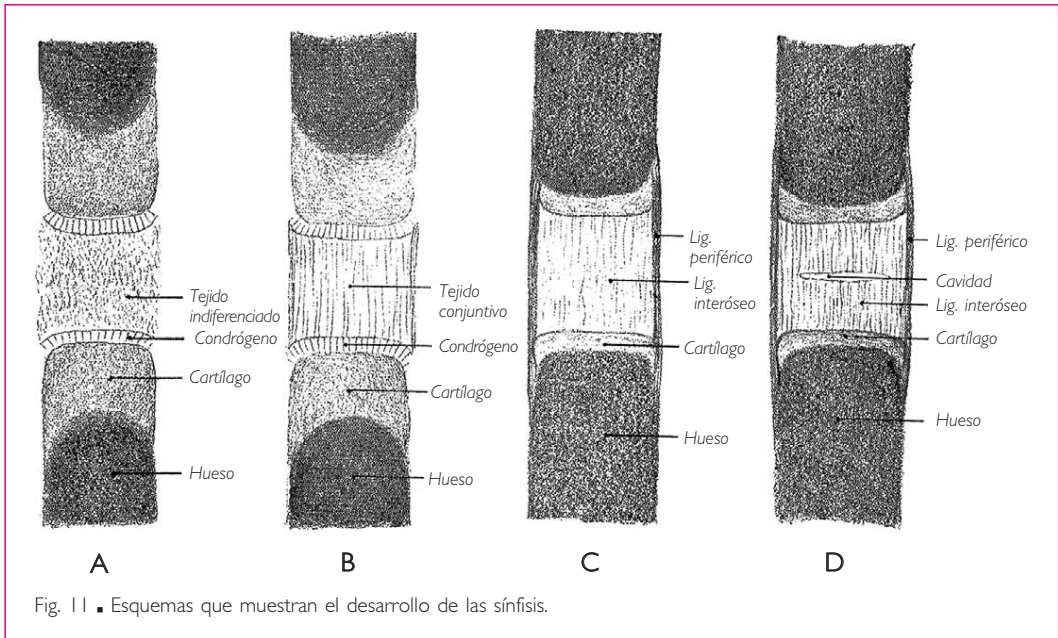


Fig. 11 ■ Esquemas que muestran el desarrollo de las sínfisis.

se reúnen y forman el esbozo de la cavidad articular (fig. 12, A). Ésta aparece al principio en la periferia de la articulación, y luego se extiende hacia el centro. De inmediato, cuando las láminas cartilaginosas se encaran, se encuentran separadas por una hendidura articular (fig. 12, B). La soldadura de los cartílagos de revestimiento (en una palabra, la articulación cartilaginosa) no puede entonces producirse. Es probable, como indica Nicolas, que el desarrollo de la hendidura articular esté favorecido por las tracciones que los esbozos musculares ejercen sobre los segmentos esqueléticos. El examen de los hechos demuestra, contrariamente a la opinión de Nicolas, que la cavidad aparece sin intervención de causas mecánicas.

En el segundo caso, cuando el crecimiento de las capas condrogénicas se detiene, éstas se encuentran todavía separadas entre sí por tejido indiferenciado, bien en toda la extensión de la articulación, bien tan sólo en su periferia.

Este tejido se organiza, se transforma en fibrocartílago y forma un menisco. Este menisco está separado de los cartílagos de revestimiento por una hendidura articular doble si el disco es completo (fig. 13, A), simple en el centro y desdoblada en la periferia si el menisco posee forma de anillo o de media luna (fig. 13, B) o única en toda la extensión de la articulación si se trata de un rodete periarticular fusionado por una de sus caras con la superficie articular correspondiente.

Se forme o no un menisco, todo el tejido indiferenciado que hay alrededor de la articulación se convierte en una lámina fibrosa, en la que los fascículos van de un extremo óseo al otro. Así, se forma alrededor de la articulación un manguito fibroso, la *cápsula articular*, que mantiene en contacto las superficies articulares. □ La capa más profunda del esbozo del manguito capsular se diferencia en una membrana vascular,

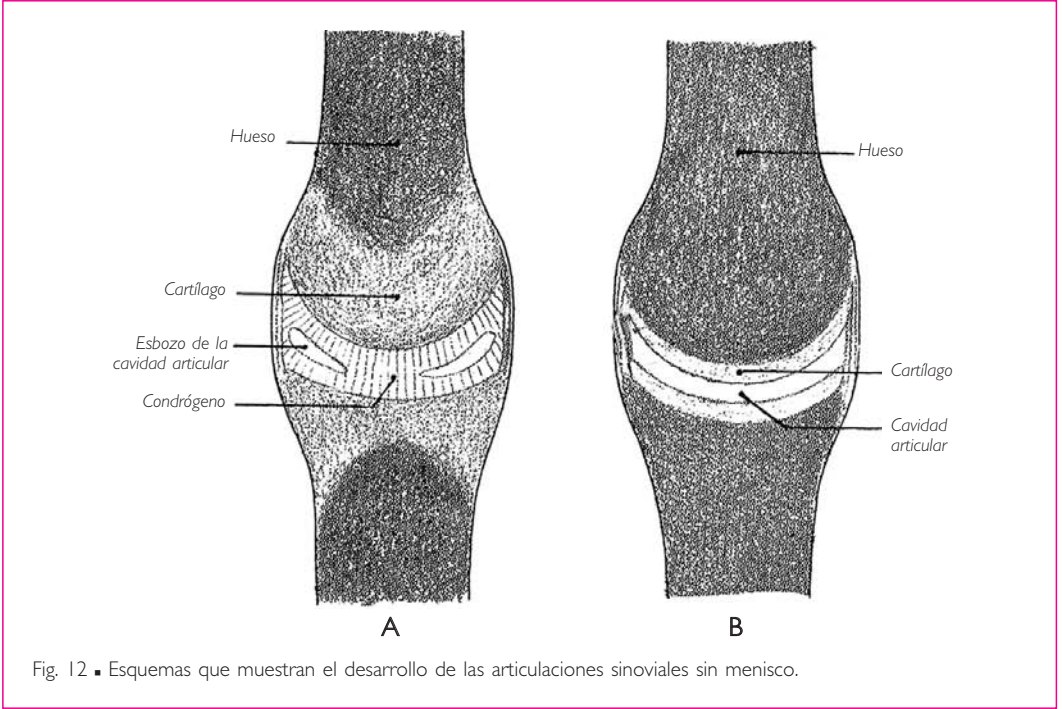


Fig. 12. ■ Esquemas que muestran el desarrollo de las articulaciones sinoviales sin menisco.

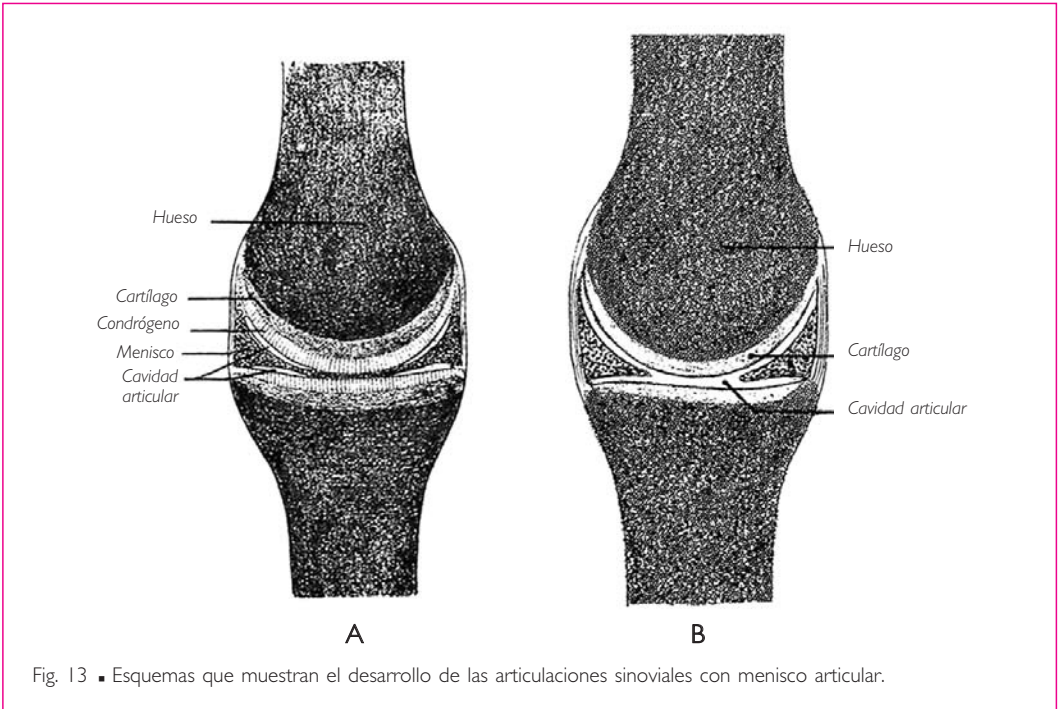


Fig. 13. ■ Esquemas que muestran el desarrollo de las articulaciones sinoviales con menisco articular.

delgada y transparente, que se compacta con la cápsula; se trata de la *membrana sinovial*.

■ C. Músculos

Los músculos son órganos dotados de la propiedad de contraerse. Según Bichat, se dividen en dos grupos: *a)* músculos rojos, estriados, voluntarios o de la vida animal, y *b)* músculos blancos, lisos, involuntarios o de la vida vegetativa. Los músculos de estos dos grupos se diferencian por su configuración, estructura, tipo de contracción, función e inervación.

Aquí nos ocuparemos sólo de los músculos estriados.

■ **CONFIGURACIÓN EXTERIOR.** Un músculo estriado está compuesto por dos partes. Una parte gruesa, blanda y roja, que es la parte contráctil, muscular o carnosa, y que ocupa la parte media del músculo, por lo que se denomina *cuerpo* o *vientre*. La otra, más estrecha, muy densa, resistente y blanca, es la parte tendinosa, que forma los extremos del músculo.

Los músculos se clasifican en largos, anchos y cortos. Existe además una categoría de músculos formados por fascículos curvilíneos; se trata de los músculos orbiculares.

La mayoría de los músculos son simples, es decir, no poseen más que un cuerpo muscular; otros son compuestos. Entre éstos, están los denominados *músculos digástricos* o *poligástricos*, cuyo cuerpo está dividido en dos o más vientres por uno o más tendones intermedios. Las intersecciones tendinosas se forman en los músculos que reciben varios nervios, en el límite de los territorios de inervación, cuando dicho límite es perpendicular a la dirección de los fascículos musculares (Rouvière y Orts Llorca).

Otros músculos, denominados *bíceps*, *tríceps* o *cuádriceps*, están formados por dos, tres o cuatro cuerpos musculares que tienen un origen distinto y se reúnen en uno de sus extremos.

■ **INSERCIÓN DE LOS MÚSCULOS.** Los músculos se insertan mediante sus tendones. La superficie de inserción puede ser ósea, cartilaginosa, fascial o incluso cutánea (músculos cutáneos). Muy frecuentemente, uno de los tendones formado por fibras excesivamente cortas parece faltar; se dice entonces, impropriamente, que el músculo se inserta directamente mediante fibras musculares o carnosas.

La inserción se realiza mediante fibras musculares cuando la superficie de inserción es lisa. Los tendones o las láminas tendinosas se fijan en salientes o en depresiones, ya que la inserción de un tendón requiere una superficie de inserción mayor que la superficie de sección de dicho tendón (Rouvière y Cordier).

Las inserciones se dividen en fijas y móviles, o bien en inserciones de origen e inserciones terminales; la inserción de origen corresponde a la inserción fija y la terminal a la inserción móvil. Estas denominaciones tan sólo tienen un valor relativo, ya que, en muchos músculos, la inserción fija puede transformarse en inserción móvil y a la inversa.

■ TEXTURA DE LOS MÚSCULOS

a) **TEXTURA DEL CUERPO MUSCULAR.** La longitud de las fibras musculares o carnosas y las relaciones que estas fibras establecen con los tendones varían según los músculos. Si bien la fibra muscular se sitúa en la prolongación de la fibra tendinosa, frecuentemente las fibras musculares poseen una dirección oblicua en relación con el eje mayor del músculo y se implantan oblicuamente, bien en una de las caras del tendón (músculos semipenniformes), bien en las dos caras de éste (músculos penniformes). Se denominan *músculos seudopenniformes* (Weiss) aquellos cuyas fibras musculares se implantan en uno de los tendones a manera de músculos penniformes y terminan convergiendo en el otro tendón (fig. 14, D). La longitud de las fibras musculares y las diferencias de textura del cuerpo muscular resultan de la adaptación del músculo a su función y se rigen por las leyes siguientes (Marey, W. Roux, Weiss):

— Un músculo que produce un gran desplazamiento pero una tracción débil está formado por fibras largas, paralelas y cuya dirección prolonga la de las fibras tendinosas (fig. 14, A).

— Un músculo que produce una tracción fuerte y un desplazamiento débil está constituido por fascículos musculares superpuestos y orientados oblicuamente sobre el eje mayor del músculo. Esta disposición se encuentra en los músculos penniformes y semipenniformes (fig. 14, B y C). El esquema C muestra que, en este caso, la sección transversal de las fibras musculares, xx , es más grande que la sección transversal del músculo, yy .

b) **TEXTURA DE LOS TENDONES. DIRECCIÓN DE LAS FIBRAS TENDINOSAS Y MUSCULARES.** Los tendones transmiten la fuerza desarrollada por el músculo. Sin embargo, las fibras tendinosas no siempre siguen una dirección paralela a la del tendón y a la de la fuerza actuante. Por ello, los tendones se clasifican en tendones cortos, planos, largos y cilíndricos.

Las fibras tendinosas de los tendones cortos y de los tendones planos son paralelas entre sí y siguen la dirección general del tendón. Los fascículos tendinosos de los tendones largos y cilíndricos pertenecen a músculos fuertes y describen un trayecto helicoidal más o menos pronunciado. Esta disposición helicoidal da al tendón una cierta elasticidad, gracias a la cual los efectos de la fuerza se transmiten sin contra-tiempo y, por lo tanto, sin pérdida ni daño (Weiss y Rouvière).

La disposición helicoidal falta en los músculos fuertes con tendón largo, cuando el tendón se refleja a lo largo de su trayecto. El punto de reflexión de un tendón no es jamás de una fijeza absoluta, sino que cede frente al esfuerzo y, mediante su desplazamiento, amortigua la brusquedad del choque. Así pues, este dispositivo tiene el mismo efecto que la disposición helicoidal que, por lo tanto, deja de ser útil.

Personalmente hemos demostrado que las fibras musculares de los músculos largos y fuertes presentan a veces también una dirección helicoidal, en particular cuando los tendones de estos músculos son cortos (p. ej., el tríceps braquial). En algunas ocasiones, además, es el mismo músculo el que se enrolla en hélice alrededor de otro músculo; es el caso del músculo semimembranoso.

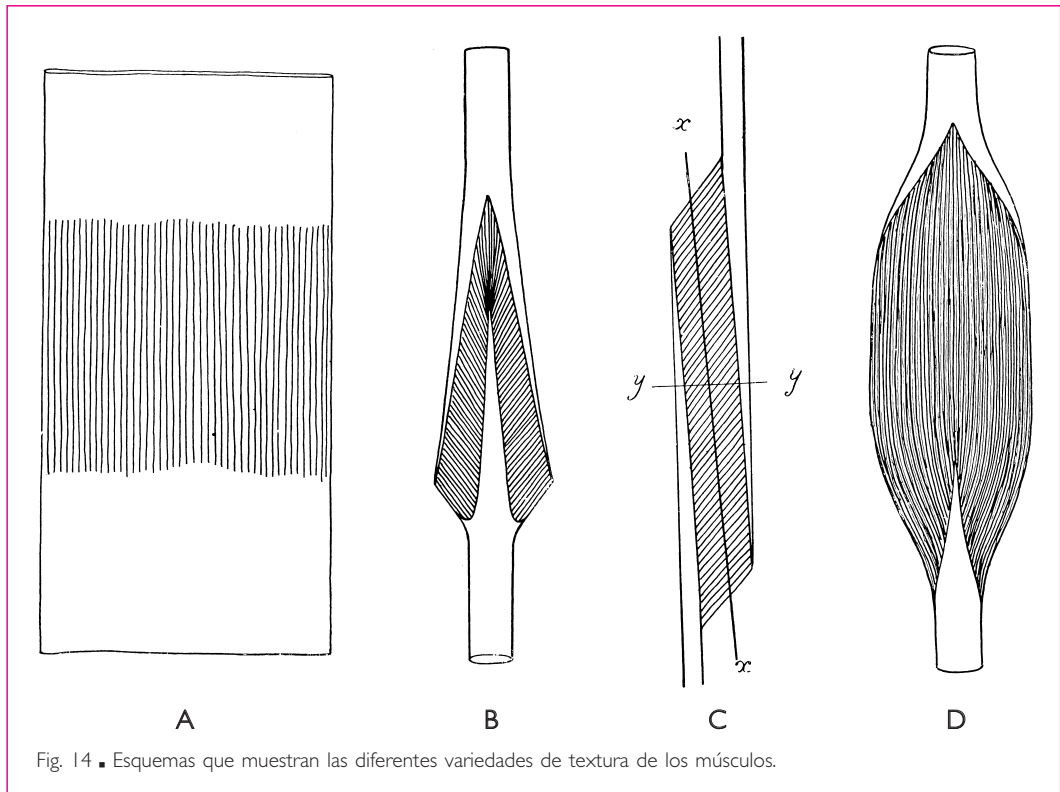


Fig. 14. ■ Esquemas que muestran las diferentes variedades de textura de los músculos.

■ **BOLSA SINOVIAL.** Se denomina *bolsa sinovial* a las membranas conjuntivas que limitan una cavidad cerrada por todos los lados y cuyo papel es facilitar el deslizamiento de los órganos a los que se encuentran anexas. Las bolsas sinoviales se dividen en dos categorías: bolsas sinoviales subcutáneas y bolsas sinoviales anexas a los tendones y a los músculos.

Las *bolsas sinoviales subcutáneas* se describirán con los tegumentos.

Las *bolsas sinoviales anexas a los tendones y a los músculos* se desarrollan allí donde un tendón se desliza sobre una superficie dura, ya se trate de una superficie ósea, ligamentosa o incluso tendinosa. Se desarrollan igualmente entre un tendón y una superficie ósea cuando el tendón entra en contacto intermitente con esta superficie (Poirier).

Las bolsas sinoviales se encuentran especialmente en las proximidades inmediatas de las articulaciones. Originariamente, son distintas de la cavidad articular y pueden mantenerse siempre independientes de esta cavidad. No obstante, en muchos casos se produce un desgaste de las paredes adosadas de la bolsa sinovial y del manguito capsular y sinovial; la cavidad serosa se abre así a la cavidad articular.

Denominamos *vaina sinovial* a las bolsas sinoviales cilíndricas que envuelven los tendones contenidos en una vaina fibrosa u osteofibrosa.

■ **FASCIAS.** Hay que distinguir entre fascias de revestimiento y aponeurosis (fascias de inserción). □ Las *fascias de revestimiento* son membranas fibrosas que envuelven los múscu-

los y los separan de los órganos vecinos. Las envolturas fasciales de los músculos superficiales de un segmento del cuerpo se reúnen entre sí y forman, en este segmento, un revestimiento continuo que separa los planos superficiales o tegumentarios de los planos profundos. Los músculos que están en contacto con las fascias superficiales se hallan unidos a estas fascias por *fascículos tensores* fibrosos o tendinosos. □ Las *aponeurosis* son tendones aplanados y membranosos, que se unen a los músculos anchos y planos.

APARATO DE LA INERVACIÓN

El aparato de la inervación regula el funcionamiento de todos los otros aparatos.

■ **DIVISIÓN.** Se distinguen dos sistemas nerviosos: el *sistema nervioso cerebroespinal* o sistema nervioso de la vida animal o vida de relación y el *sistema nervioso organovegetativo* o *sistema nervioso autónomo*. Estos dos sistemas nerviosos no son totalmente independientes entre sí: el sistema nervioso vegetativo autónomo tiene el mismo origen que el sistema nervioso cerebroespinal; sus centros están en un mismo conjunto y los dos sistemas están a menudo comunicados.

□ A. Sistema nervioso cerebroespinal

■ **SISTEMA NERVIOSO CENTRAL Y SISTEMA NERVIOSO PERIFÉRICO.** El sistema nervioso cerebroespinal comprende dos partes: una central y otra periférica.

La parte central, denominada *sistema nervioso central*, *eje cerebroespinal* o *neuroeje*, es una voluminosa masa nerviosa situada en la cavidad craneal y en el conducto vertebral; de ahí la división del sistema nervioso central en dos segmentos principales: uno superior, el *encéfalo*, que ocupa la cavidad craneal, y otro inferior, la *médula espinal*, que está situada en el conducto vertebral.

La parte periférica, o sistema nervioso periférico, está formada por los *nervios*, que conectan los órganos con el sistema nervioso central.

■ **CONSTITUCIÓN GENERAL.** Cortes practicados en los diferentes segmentos del sistema nervioso central muestran que éste está compuesto por dos partes denominadas, debido a su coloración, *sustancia gris* y *sustancia blanca*.

Los nervios están enteramente formados por sustancia blanca, en continuidad con la del sistema nervioso central.

■ **CÉLULA NERVIOSA O NEURONA.** Todo el sistema nervioso, tanto el central como el periférico, está formado sobre todo por células nerviosas o neuronas (fig. 16).

Una célula nerviosa está constituida por un cuerpo celular, que contiene un núcleo, y por prolongaciones que emanan del cuerpo celular. El cuerpo celular ocupa la sustancia gris de los centros nerviosos, cuya coloración se debe a la presencia de los cuerpos neuronales, que están pigmentados, y de fibras amielínicas. La sustancia blanca del neuroeje y los nervios están formados por fibras nerviosas con mielina.

a) FISIOLÓGIA GENERAL DE LA NEURONA. El cuerpo celular de la neurona desempeña un papel trófico. Por ello, cuando se secciona un nervio, las fibras nerviosas separadas

de su cuerpo celular se degeneran. Además, todas las partes de la neurona poseen un papel conductor.

Sin embargo, la conducción no se efectúa tan sólo en un sentido. Desde este punto de vista, pueden distinguirse en la neurona dos clases de prolongaciones: *a)* las *prolongaciones protoplasmáticas* o *dendritas*, variables en número, en las que la conducción es *celulípeta*, es decir, se dirige desde los extremos de las prolongaciones hacia la célula, □ y *b)* la *prolongación cilindroaxial*, *cilindroeje* o *axón*, siempre única en cada neurona y en la que la conducción es *celulífuga*, es decir, se dirige desde el cuerpo celular hacia el extremo terminal de la prolongación. Así, una sensación recogida por las ramificaciones terminales de la dendrita es transmitida al cuerpo celular y, a través de éste, al axón.

b) RELACIONES DE LAS NEURONAS ENTRE SÍ. Las neuronas son elementos individualizados y sólo presentan con las neuronas vecinas relaciones de contigüidad (fig. 16 bis).

Así, la transmisión nerviosa pasa de una neurona a otra por el contacto que se establece entre las ramificaciones terminales del axón de una célula nerviosa y las ramificaciones de la dendrita de otra célula nerviosa.

■ **NERVIOS.** Son cordones blancos que comunican las diferentes partes del organismo con el sistema nervioso central.

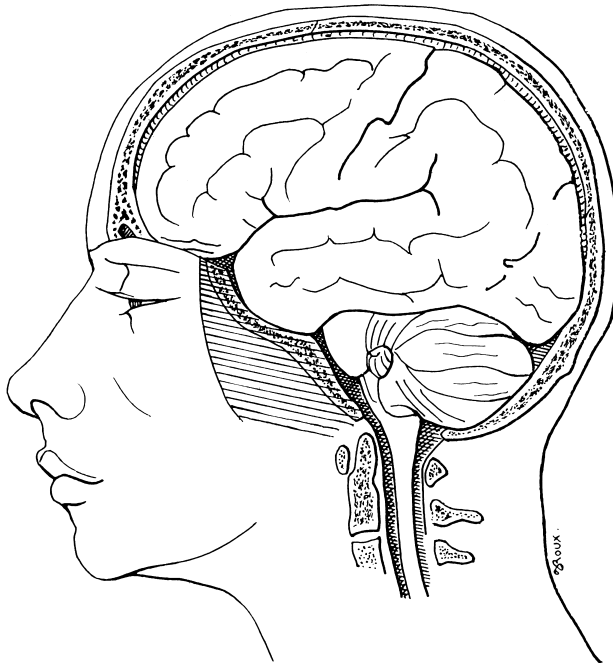


Fig. 15 ■ Vista general del encéfalo y segmento superior de la médula.

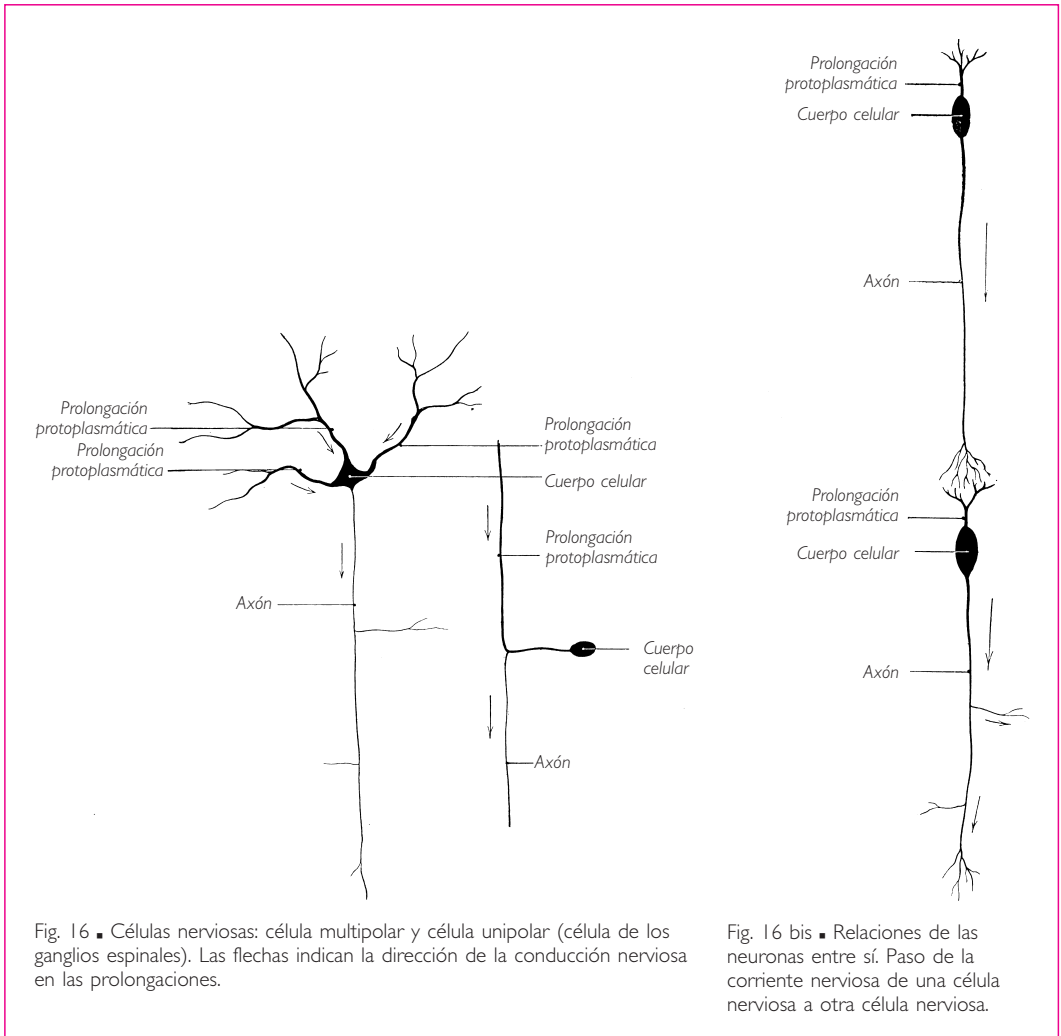


Fig. 16 ■ Células nerviosas: célula multipolar y célula unipolar (célula de los ganglios espinales). Las flechas indican la dirección de la conducción nerviosa en las prolongaciones.

Fig. 16 bis ■ Relaciones de las neuronas entre sí. Paso de la corriente nerviosa de una célula nerviosa a otra célula nerviosa.

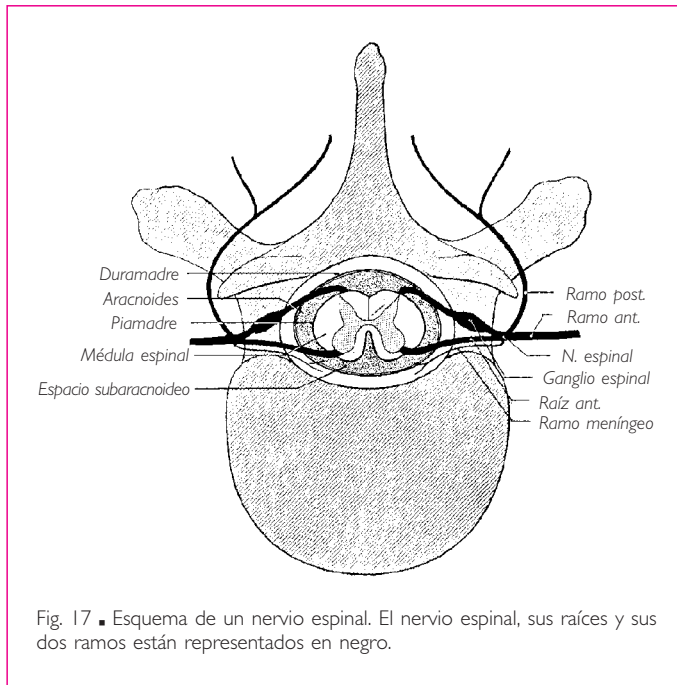
Los nervios relacionados con la médula espinal se denominan *nervios espinales* o *nervios raquídeos*; los que están en continuidad con el encéfalo se conocen como *nervios craneales*.

Todos estos nervios están dispuestos simétricamente a uno y otro lado del eje nervioso central, *por pares*.

a) **NERVIOS ESPINALES.** Existen 31 pares de nervios espinales. Se dividen, dependiendo de la región a que pertenecen, en nervios cervicales, torácicos, lumbares, sacros y coccígeos.

Existen 8 pares de nervios cervicales, 12 pares de nervios torácicos, 5 lumbares, 5 sacros y 1 coccígeo.

Cada nervio espinal se origina de la médula espinal por medio de dos raíces: una anterior, motora, y otra posterior, sensitiva (fig. 17). Las fibras de la raíz anterior son los axones de células situadas en el asta anterior de la sustancia gris de la médula espinal.



Aquí, la conducción es celulífuga, si bien también es centrífuga, ya que se efectúa desde el centro nervioso hacia la periferia.

La raíz posterior presenta en su trayecto un abultamiento ganglionar, el *ganglio espinal* o *ganglio sensitivo del nervio espinal*. Este ganglio está frecuentemente desdoblado, en la especie humana, en las tres últimas raíces lumbares (Davida, Guido Landra). Las fibras de la raíz posterior son las prolongaciones de las células nerviosas que se encuentran en ese ganglio. Estas células presentan una prolongación que se divide en T: una de sus ramas se dirige hacia la periferia y constituye la prolongación protoplasmática o dendrita, mientras que la otra penetra en la médula y da lugar a la prolongación cilindroaxial o axón.

La dendrita, prolongación celulípeta, transmite la sensación recibida en la periferia al axón, prolongación celulífuga, que la conduce a los centros nerviosos.

Así constituidas, las raíces anterior y posterior se reúnen en un tronco común, el *nervio espinal*, que sale del conducto vertebral por el agujero intervertebral correspondiente.

El nervio espinal formado por la fusión de una raíz motora y una raíz sensitiva es mixto, es decir, sensitivomotor.

Al salir del agujero intervertebral, el nervio espinal da una de las dos raíces del ramo meníngeo (nervio senovertebral) (fig. 17) (v. pág. siguiente: *Ramo meníngeo*) y se divide en dos ramos, uno *anterior* y otro *posterior*.

El *ramo posterior* se distribuye por la piel y los músculos de la parte dorsal o posterior del cuerpo; el *ramo anterior* inerva los tegumentos y los músculos de la parte anterior o ventral.

b) NERVIOS CRANEALES. Existen 12 pares. A excepción de los nervios ópticos, que no se pueden considerar propiamente como nervios, y también de los nervios olfatorios y cocleares, que tienen una significación particular, los otros nervios craneales son o sensitivomotores o sólo motores.

Los nervios craneales sensitivomotores están formados de la misma manera que los nervios espinales. En efecto, en ellos se pueden distinguir una raíz motora, que tiene su origen en los núcleos encefálicos de sustancia gris, y una raíz sensitiva, formada por las prolongaciones de las células de un ganglio situado en el trayecto del nervio.

El *conducto alimentario* o *tubo digestivo* es un conducto continuo, abierto en sus extremos y situado, en toda su extensión, anteriormente a la columna vertebral; empieza en el orificio de la boca y acaba en el ano. Su longitud en el individuo adulto es de 9 a 10 m. De acuerdo con las diferencias de forma, calibre y estructura que presenta, se distinguen varios segmentos, que son: boca, faringe, esófago, estómago, intestino delgado e intestino grueso.

La boca, la faringe y el esófago se encuentran por encima del diafragma.

El estómago, el intestino delgado y el intestino grueso se sitúan por debajo del diafragma, en la cavidad abdominal y pélvica, donde se relacionan con una membrana serosa, el *peritoneo*.

Las *glándulas anexas* al tubo digestivo son las glándulas salivares, el páncreas y el hígado. Las glándulas salivares, situadas en las proximidades de la cavidad bucal, vierten su producto de secreción en dicha cavidad. El páncreas y el hígado están situados en la cavidad abdominal. Sus conductos excretores desembocan en un segmento del intestino delgado denominado *duodeno*.

APARATO CIRCULATORIO

Los intercambios nutritivos están asegurados por la sangre y la linfa. La sangre aporta a los tejidos los materiales nutritivos, al tiempo que se carga de productos de desecho para su eliminación.

Las características generales de la sangre difieren según sea rica en sustancias nutritivas o se encuentre cargada de productos de desecho. Desde este punto de vista, distinguimos la *sangre arterial*, de color rojo intenso y rica en oxígeno unido a la hemoglobina, y la *sangre venosa*, de color rojo oscuro, pobre en oxígeno y cargada de anhídrido carbónico.

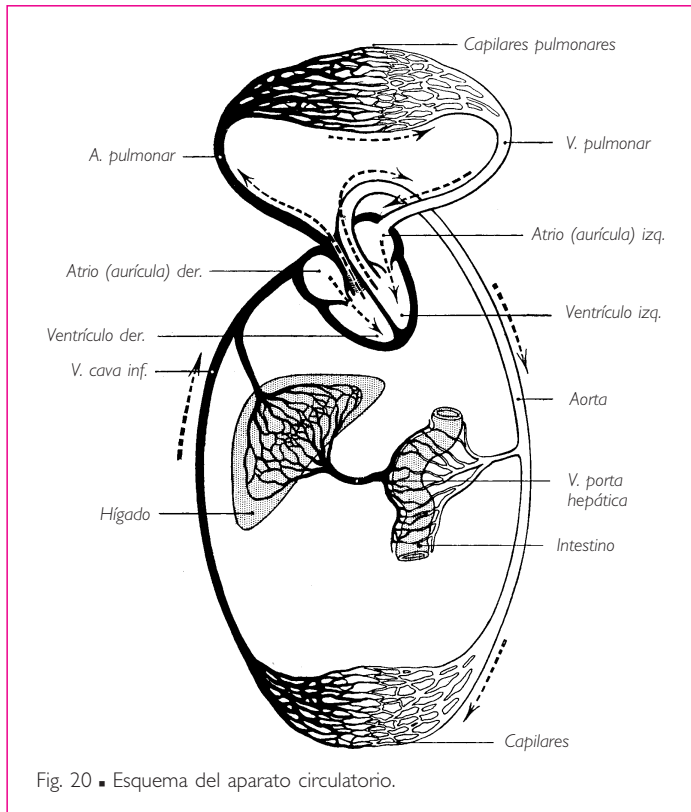
Para asegurar los intercambios, la sangre se pone en movimiento mediante un aparato que la difunde a todo el organismo y la devuelve continuamente a su punto de partida. Se trata del aparato circulatorio.

El aparato circulatorio comprende un órgano central, el corazón, que confiere movimiento a la sangre, y los vasos (fig. 20).

1. El *corazón* es un órgano muscular hueco que presenta cuatro cavidades: dos a la derecha, el atrio o aurícula y el ventrículo derechos; y dos a la izquierda, el atrio o aurícula y el ventrículo izquierdos. El atrio derecho comunica con el ventrículo derecho, y el atrio izquierdo con el ventrículo izquierdo; las cavidades derechas están separadas de las izquierdas por los tabiques interatrial e interventricular, que dividen el corazón en dos partes distintas, el corazón derecho y el corazón izquierdo.

2. Los vasos son conductos membranosos que se ramifican por todo el organismo. Se dividen en vasos sanguíneos y vasos linfáticos, dependiendo de si contienen sangre o linfa.

■ **VASOS SANGUÍNEOS.** Los *vasos sanguíneos* comprenden los *vasos arteriales* o *arterias*, los *vasos venosos* o *venas* y los *vasos capilares*.



1. Arterias. Las arterias conducen la sangre impulsada por los ventrículos del corazón hacia todas las partes del organismo.

En el cadáver tienen un color blanco grisáceo; en el ser vivo son de color blanco rosáceo. Su pared, relativamente gruesa, es contráctil y elástica.

El sistema arterial nace en el corazón mediante dos troncos: uno tiene su origen en el ventrículo izquierdo y se denomina *aorta*; el otro nace en el ventrículo derecho y se denomina *tronco pulmonar*.

La *aorta* da ramas colaterales y terminales que se ramifican por todo el cuerpo.

El *tronco pulmonar* conduce la sangre venosa del ventrículo derecho a los pulmones.

Las características generales de las arterias que vamos a indicar pertenecen particularmente a la aorta y sus ramas.

a) DISPOSICIÓN GENERAL. □ Las arterias dan origen a ramas colaterales y a ramas terminales.

Las *ramas colaterales* tienen su origen en puntos diversos de un tronco arterial; □ las *ramas terminales* nacen por división del extremo terminal de este tronco en dos o más ramas. Así, la aorta da ramas colaterales y terminales, y cada una de ellas, por medio de sucesivas divisiones, proporciona ramas colaterales y terminales cada vez más pequeñas.

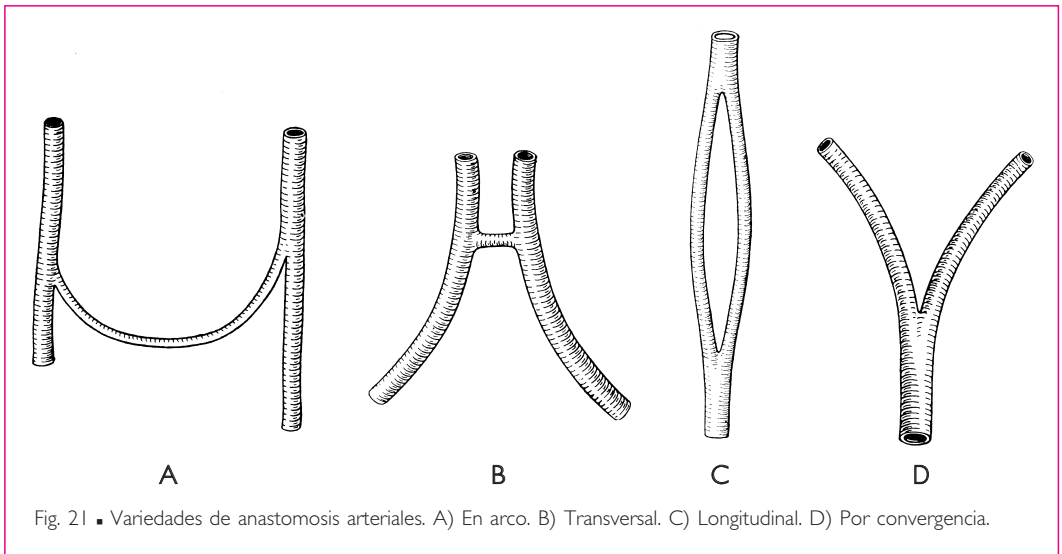
Las ramas colaterales se separan de su tronco de origen frecuentemente en ángulo agudo, a veces en ángulo recto y, más raramente, en ángulo obtuso. Estas últimas siguen un trayecto retrógrado y se denominan *arterias recurrentes*.

b) FORMA Y CALIBRE. Las arterias son cilíndricas. El cilindro es regular en el segmento comprendido entre dos colaterales vecinas, pero disminuye de diámetro después de la salida de una colateral. El calibre de la arteria se reduce progresivamente a medida que se aleja de su origen.

c) DIRECCIÓN. Las arterias son generalmente rectilíneas. No obstante, son flexuosas en las regiones susceptibles de grandes desplazamientos o en los órganos so-

metidos alternativamente a movimientos de contracción y dilatación, como el corazón.

d) ANASTOMOSIS. Las anastomosis arteriales son frecuentes. Se distinguen varios tipos: *a)* la anastomosis por inosculación o en arco, en la que las dos arterias que discurren en sentidos opuestos se reúnen para formar una arcada; *b)* la anastomosis transversal u oblicua; *c)* la anastomosis longitudinal, y *d)* la anastomosis por convergencia (fig. 21).



2. Venas. Las venas son conductos membranosos muy dilatables, que conducen la sangre de los capilares a los atrios. Su pared es rojiza, más delgada y menos elástica y contráctil que la de las arterias.

a) DISPOSICIÓN GENERAL. Las venas se dividen en profundas o subfasciales y superficiales o suprafasciales.

Las *venas profundas* acompañan a las arterias y son en general dos por arteria; son las venas satélites de las arterias. No obstante, para esta regla hay excepciones: para los grandes troncos arteriales y para las arterias de las vísceras abdominales sólo hay una vena; la sangre venosa que proviene del territorio de la aorta es devuelta al corazón por tres troncos, las venas cavas superior e inferior y el seno venoso; las venas correspondientes al tronco pulmonar son cuatro, dos por cada pulmón.

Las *venas superficiales* o *subcutáneas* siguen un trayecto independiente del de las arterias. Comunican, por medio de numerosas anastomosis, con las venas profundas, en las que desembocan sus troncos colectores.

b) **ANASTOMOSIS.** Las anastomosis venosas presentan las mismas modalidades que las anastomosis arteriales, aunque son más numerosas que éstas. Así, es normal encontrar varias anastomosis transversales entre las dos venas satélites de una misma arteria. Las anastomosis longitudinales también son frecuentes; en este caso, la rama anastomótica que se extiende entre dos puntos más o menos alejados de una vena se designa con el nombre de *conducto colateral*.

Las anastomosis son a veces muy numerosas en una región determinada y forman una *red* o *plexo venoso*.

c) **VÁLVULAS VENOSAS.** Las venas presentan, en su cara interna, pliegues membranosos, delgados y de forma semilunar, generalmente dispuestos por pares, denominados *válvulas venosas*. Las válvulas venosas contrarrestan la acción desfavorable de la gravedad sobre la circulación en las venas que siguen un trayecto ascendente. Por esta razón están ausentes en las venas de la cabeza y del cuello.

Tampoco existen válvulas en las venas pulmonares y en las del sistema porta.

Las válvulas venosas son de dos tipos: unas, denominadas *parietales*, están situadas en diferentes puntos del trayecto de las venas; otras, denominadas *ostiales*, se encuentran en la desembocadura de venas colaterales.

3. Vasos capilares. Los vasos capilares son vasos muy finos que unen las últimas ramificaciones de las arterias a los orígenes de las venas. Están ampliamente anastomosados, formando una red que se interpone entre arterias y venas, y en ellos se realizan los intercambios nutritivos. □ A veces se encuentran anastomosis arteriovenosas, más voluminosas que las de los vasos capilares, denominadas *conductos de derivación* o *conductos de Sucquet*.

■ **MECÁNICA DE LA CIRCULACIÓN.** Si se comprende todo lo anteriormente expuesto, es fácil deducir cómo se realiza la circulación de la sangre (fig. 20).

Del ventrículo izquierdo, la sangre arterial es impulsada hacia la aorta y sus ramas, y atraviesa los vasos capilares, donde se realizan los intercambios de materiales que caracterizan la nutrición. Convertida en venosa, la sangre pasa a las venas, que la conducen hacia el atrio derecho. Este recorrido de la sangre se denomina *circulación mayor*.

Del atrio derecho, la sangre venosa pasa hacia el ventrículo derecho. Del ventrículo derecho, la sangre es vertida al tronco pulmonar, atraviesa los vasos capilares del pulmón, donde se convierte en arterial, y luego es conducida por las venas pulmonares hacia el atrio izquierdo. Este segundo circuito constituye la *circulación menor* o *circulación pulmonar*. Del atrio izquierdo, la sangre pasa hacia el ventrículo izquierdo, que es el punto de partida de la circulación mayor.

■ **CIRCULACIÓN PORTA** (fig. 22). Toda la sangre venosa no vuelve directamente al corazón por el sistema venoso de la circulación mayor. Las venas que siguen a los vasos capilares del estómago, intestino, bazo y páncreas se reúnen en un gran tronco veno-

so, denominado *vena porta*. Ésta penetra en el hígado, donde se capilariza. De estos capilares nacen las venas hepáticas, que desembocan en los troncos venosos de la circulación mayor.

Se denomina *sistema porta* a todo el aparato vascular, arterial o venoso, formado por un vaso que termina en sus dos extremos por una red capilar. Así pues, la vena porta constituye un sistema porta.

■ **SISTEMA LINFÁTICO. VASOS Y NÓDULOS LINFÁTICOS.** El sistema linfático conduce la linfa y la deriva hacia el sistema venoso. De este modo, transporta una gran parte de las sustancias absorbidas en el tubo digestivo. Éstas se recogen en la mucosa intestinal mediante vasos linfáticos denominados *vasos quilíferos* (fig. 22).

1. Disposición general del sistema linfático. El sistema linfático está constituido por los vasos y los nódulos linfáticos situados en el trayecto de los vasos.

a) **VASOS LINFÁTICOS.** Los vasos linfáticos originados en todas las partes del cuerpo a partir de una red de capilares linfáticos desembocan en los troncos colectores. Éstos, a su vez, lo hacen en los confluente venosos de la base del cuello (fig. 22).

Los vasos linfáticos presentan las siguientes características principales: son blancos, se anastomosan entre sí y poseen válvulas semilunares, regularmente dispuestas por pares y siempre más numerosas que en las venas.

En el intervalo entre válvulas, la pared se dilata, lo cual da al vaso un aspecto moniliforme.

Los vasos linfáticos se dividen en *superficiales* o suprafasciales y *profundos* o subfasciales. Los vasos linfáticos profundos son normalmente satélites de vasos sanguíneos profundos, mientras que muchos de los vasos linfáticos superficiales son independientes del trayecto de las venas superficiales.

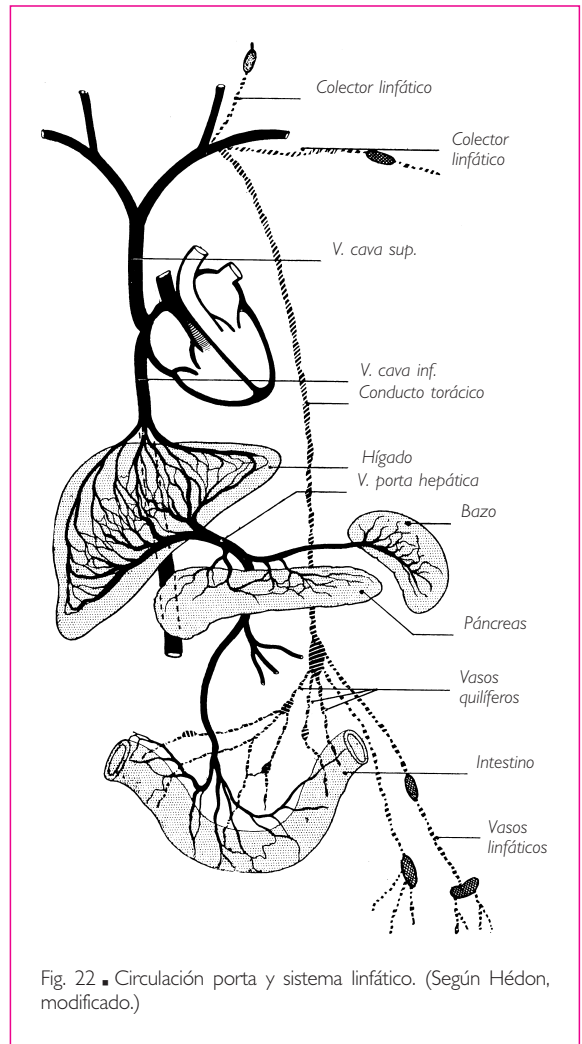


Fig. 22 ■ Circulación porta y sistema linfático. (Según Hédon, modificado.)

b) **NÓDULOS LINFÁTICOS.** Los nódulos o ganglios linfáticos son masas de tejido linfático situadas en el trayecto de los vasos linfáticos. Su forma es variable. Son globulosos, aplanados, alargados o reniformes.

Sus dimensiones son también muy variables: unos son microscópicos, mientras que otros alcanzan un volumen de 1 cm³.

Su color es blanco grisáceo. Los nódulos linfáticos traqueobronquiales, a menudo infiltrados de polvo de carbón, son grises o negros. Algunos nódulos son solitarios. Frecuentemente se reúnen en grupos de 2 a 15 nódulos.

Cada nódulo linfático recibe, por una parte de su superficie (por su convexidad si el nódulo es reniforme), los vasos linfáticos denominados *aferentes*, y emite por el lado opuesto vasos eferentes, menos numerosos pero más voluminosos que los aferentes.

APARATO RESPIRATORIO

El aparato respiratorio está destinado a poner en contacto el aire atmosférico y la sangre venosa. Por su mediación, se exhala anhídrido carbónico y se absorbe oxígeno, que transforma la sangre venosa en sangre arterial.

El aparato respiratorio comprende: a) los *pulmones*, en los que se producen los intercambios gaseosos; los pulmones se encuentran en el interior del tórax y están envueltos por membranas serosas, las *pleuras*, y b) las *vías respiratorias*, que conducen el aire a los pulmones. Estas vías están constituidas por las cavidades nasales, la porción superior de la faringe, la laringe, la tráquea y los bronquios.

La laringe no es tan sólo un órgano conductor del aire de la respiración. Es también el órgano esencial de la fonación.

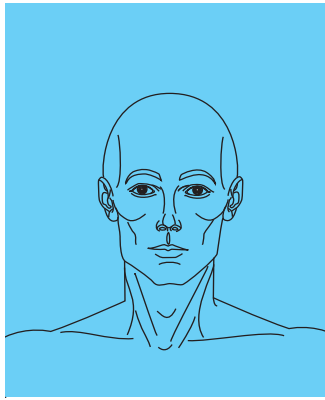
ÓRGANO URINARIO

El órgano urinario contribuye en gran medida a desembarazar al organismo de los productos de desasimilación.

Se compone de: a) dos glándulas, los riñones, que secretan la orina; b) dos conductos excretores, los uréteres, que transportan la orina hasta la vejiga; c) un reservorio, la vejiga, en el que se acumula la orina en el intervalo entre micciones, y d) un conducto excretor, la uretra, a través de la cual la orina acumulada en la vejiga se expulsa al exterior.

dulas bulbouretrales, que secretan un líquido destinado a diluir el esperma, y *d*) la uretra, a la que se asocian los órganos eréctiles que aseguran el vaciado del esperma en el órgano reproductor femenino.

El *aparato genital femenino* comprende: *a*) los ovarios, que son órganos productores de los ovocitos; *b*) dos conductos, las trompas uterinas, que conducen los ovocitos hacia el órgano de la gestación; *c*) el útero, y *d*) la vagina y la vulva, órganos de la copulación.



ANATOMÍA DESCRIPTIVA DE LA CABEZA Y DEL CUELLO

ESQUELETO DE LA CABEZA Y DEL CUELLO

I. ESQUELETO DE LA CABEZA

El esqueleto de la cabeza se divide en dos partes: el *cráneo* y la *cara*. □ El *cráneo* es una caja ósea que contiene el encéfalo. Se distingue una porción superior o *bóveda* y una porción inferior plana que se denomina *base*. □ La *cara* es un macizo óseo suspendido de la mitad anterior de la base del cráneo. Limita con el cráneo las cavidades ocupadas por la mayor parte de los órganos de los sentidos.

HUESOS DEL CRÁNEO

El cráneo está constituido por ocho huesos, sin incluir ciertas piezas óseas inconstantes denominadas *huesos suturales*. Estos ocho huesos son: el *hueso frontal*, el *etmoides*, el *esfenoides*, el *occipital*, los dos *huesos temporales* y los dos *huesos parietales*. Los cuatro primeros son impares y medios, mientras que los cuatro últimos son pares y están simétricamente situados en las porciones laterales del cráneo.

A. Hueso frontal

El hueso frontal está situado en la porción anterior del cráneo, superiormente al macizo facial.

Su porción superior o *escama del frontal*, vertical o frontal, es regularmente convexa y forma parte de la bóveda craneal; la otra, inferior, horizontal u orbitonasal, se sepa-

ESQUELETO DE LA CABEZA

ra casi en ángulo recto del borde inferior de la escama del frontal y se proyecta horizontalmente en sentido posterior.

En conjunto, el frontal presenta dos caras: una, posterior y cóncava, es la *cara interna* (endocraneal o cerebral); la otra, anterior, angulosa y proyectada hacia delante, es la *cara externa* (exocraneal o cutánea). Las dos caras, interna y externa, están separadas por un *borde circunferencial*.

1. Cara externa (exocraneal). Está dividida en dos partes (una, vertical o frontal, denominada *escama del frontal*; la otra, horizontal u orbitonasal) por la arista del ángulo que forman las dos porciones del hueso frontal, denominada *cresta orbitonasal* (fig. 23).

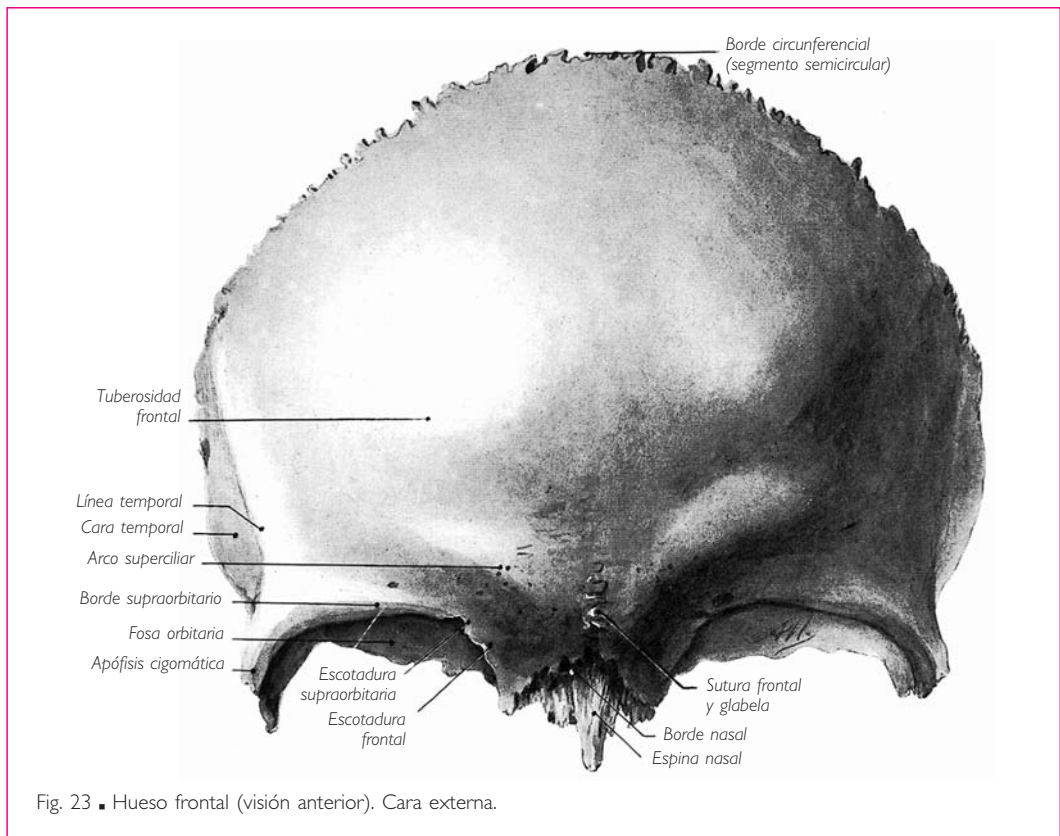


Fig. 23 ■ Hueso frontal (visión anterior). Cara externa.

a) **CRESTA ORBITONASAL.** Se distinguen tres segmentos: uno medial, el *borde nasal*, y dos laterales, los *bordes supraorbitarios*, que están situados a uno y otro lado del borde nasal (fig. 23).

El *borde nasal* tiene forma de V ampliamente abierta por su parte inferior. Es dentado y se articula con los huesos nasales medialmente y con la apófisis frontal del maxilar lateralmente.

Los *bordes supraorbitarios* forman, a cada lado, el reborde superior de la cavidad orbitaria.

Cada uno de ellos es romo medialmente y cortante lateralmente, y presenta, aproximadamente a 3 cm de la línea media, en la unión de las porciones roma y cortante, una escotadura o agujero, la *escotadura o agujero supraorbitario*, que da paso a los vasos y nervios supraorbitarios. □ Ligeramente medial al agujero supraorbitario, se observa en ocasiones una escotadura estrecha y poco profunda, la *escotadura frontal*, recorrida por los vasos del mismo nombre. El borde supraorbitario termina lateralmente en una prominencia prismática triangular, la *apófisis cigomática*, que se articula con el ángulo superior del hueso cigomático.

En el extremo medial del borde supraorbitario se describe generalmente otra apófisis, denominada *apófisis orbitaria medial*, que está situada, no obstante, un poco posterior al extremo medial del borde supraorbitario. Desciende entre la apófisis frontal del maxilar y la lámina orbitaria del hueso etmoides hasta el borde superior del hueso lagrimal, que está yuxtapuesto al borde superior de los dos huesos vecinos (v. fig. 97).

b) ESCAMA DEL FRONTAL. Toda esta parte de la superficie del hueso frontal es convexa y corresponde a la frente, a excepción de una pequeña carilla cóncava que se orienta lateralmente y que pertenece a la fosa temporal (fig. 23).

En esta cara se reconocen: □ *a)* en la línea media, inmediatamente superior al borde nasal, los vestigios de la *sutura frontal* o *sutura metópica*, que une las dos mitades primitivamente diferentes del hueso frontal; □ *b)* superior y próxima al borde nasal, una eminencia media, ancha y roma, arqueada y cóncava superiormente, que se denomina *glabella* (eminencia frontal media); □ *c)* una prominencia roma, el *arco superciliar*, que se prolonga lateral y un poco superiormente al extremo lateral correspondiente de la glabella; □ *d)* superior al arco superciliar, una eminencia redondeada y lisa, la *eminencia frontal*, que es más acentuada en el sujeto joven; frecuentemente, un *surco vascular* excavado por una rama de la arteria supraorbitaria recorre la cara inferior y lateral de las eminencias frontales; □ *e)* una cresta curva de concavidad posterior, denominada *línea temporal*, que asciende superiormente a la apófisis cigomática y forma la porción anterior de la línea temporal superior, y □ *f)* una pequeña superficie triangular, la *cara temporal* del hueso frontal, situada posteriormente a la línea temporal y sobre la que se insertan los fascículos anteriores del músculo temporal.

c) PORCIÓN ORBITONASAL. Esta porción del hueso frontal presenta, en la línea media, la *escotadura etmoidal*, que es ancha, rectangular y circunscrita por una superficie anfractuosa en forma de herradura, la *superficie etmoidal del hueso frontal* (fig. 24).

De la porción media de esta superficie se proyecta, inmediatamente posterior al borde nasal, una larga apófisis, la *espinas nasal* (figs. 23 y 24). La espina nasal tiene la forma de una pirámide triangular de base superior y vértice inferior. De las tres caras de la espina, la anterior es rugosa y se articula con la cara posterior de los huesos nasales. Las dos caras posterolaterales son lisas y cóncavas, y contribuyen a la formación de la pared superior de las cavidades nasales; están separadas una de otra por una arista media posterior que se articula con la lámina perpendicular del hueso etmoides (fig. 24).

La escotadura etmoidal está bordeada lateralmente por dos superficies anfractuosas, alargadas de anterior a posterior, excavadas por cavidades separadas entre sí por

ESQUELETO DE LA CABEZA

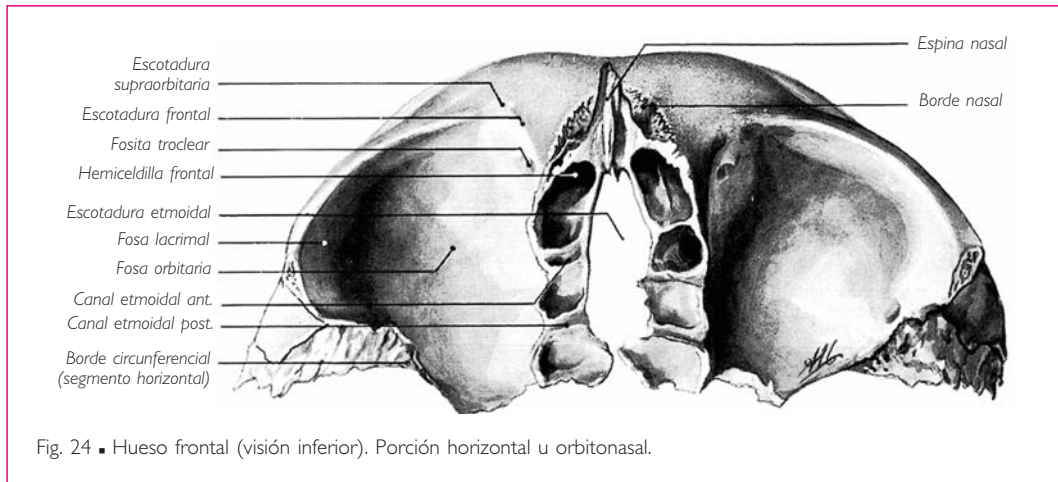


Fig. 24 ■ Hueso frontal (visión inferior). Porción horizontal u orbitonasal.

medio de delgadas laminillas óseas. Estas cavidades son las *celdillas frontales*, que completan las celdillas etmoidales.

En estas superficies anfractuosas se observan también dos canales ligeramente oblicuos medial y anteriormente, casi transversales. Estos canales son transformados en conductos, denominados *agujeros etmoidales*, por los canales situados en la cara superior del laberinto etmoidal.

Lateralmente a la zona etmoidal se encuentran dos superficies cóncavas, lisas y triangulares denominadas *caras orbitarias*. La concavidad de estas caras orbitarias no es regular. Está más acentuada: *a)* lateralmente, donde se marca una depresión denominada *fosa de la glándula lagrimal*, ya que en ese punto se encuentra la glándula lagrimal, y *b)* medialmente, donde existe una pequeña excavación, la *fosita troclear*, sobre la que se inserta la polea de reflexión del músculo oblicuo superior. La fosita troclear está a veces reemplazada por una espina o una simple rugosidad.

2. Cara interna (endocraneal). Esta cara es cóncava en su conjunto (fig. 25). A nivel de la línea en que las dos porciones, vertical y horizontal, se continúan entre sí, el hueso frontal está notablemente engrosado, de forma que el ángulo abierto posteriormente formado por la unión de las dos porciones del frontal está disminuido.

En la *línea media* se aprecia, inmediatamente superior a la escotadura etmoidal, un agujero, denominado *agujero ciego*, que conduce a un conducto muy corto que acaba en un fondo de saco. Con frecuencia el agujero ciego está reemplazado por un surco que el borde anterior, escotado, de la *cresta galli* transforma en conducto (v. *Hueso etmoides*, pág. 44).

□ Superior al agujero ciego se alza una arista aguda y media, de 2 a 3 cm de longitud; se trata de la *cresta frontal*. La cresta frontal se bifurca superiormente, y las dos ramas de bifurcación forman el *surco del seno sagital superior*. □ A cada lado de este surco se observan con frecuencia depresiones de forma y dimensiones variables, que se denominan *fositas granulares* (de Pacchioni) y están excavadas por vegetaciones del tejido subaracnoideo.

A los lados se observan inferiormente, a un lado y otro de la escotadura etmoidal, dos superficies convexas y mamelonadas: son las *paredes superiores de las órbitas* (eminencias orbitarias), que corresponden a la porción orbitaria del hueso frontal. Están cubiertas por depresiones irregulares, las *impresiones digitales*, que corresponden a las circunvoluciones del lóbulo frontal, y por salientes alargados que las separan entre sí, conocidos con el nombre de *eminencias mamilares*. Por encima de las paredes superiores de las órbitas se encuentran las *fosas frontales*, que se corresponden con las eminencias frontales de la cara externa.

3. Borde del frontal. El borde del hueso frontal comprende dos segmentos: uno superior y semicircular y otro inferior y horizontal (fig. 25).

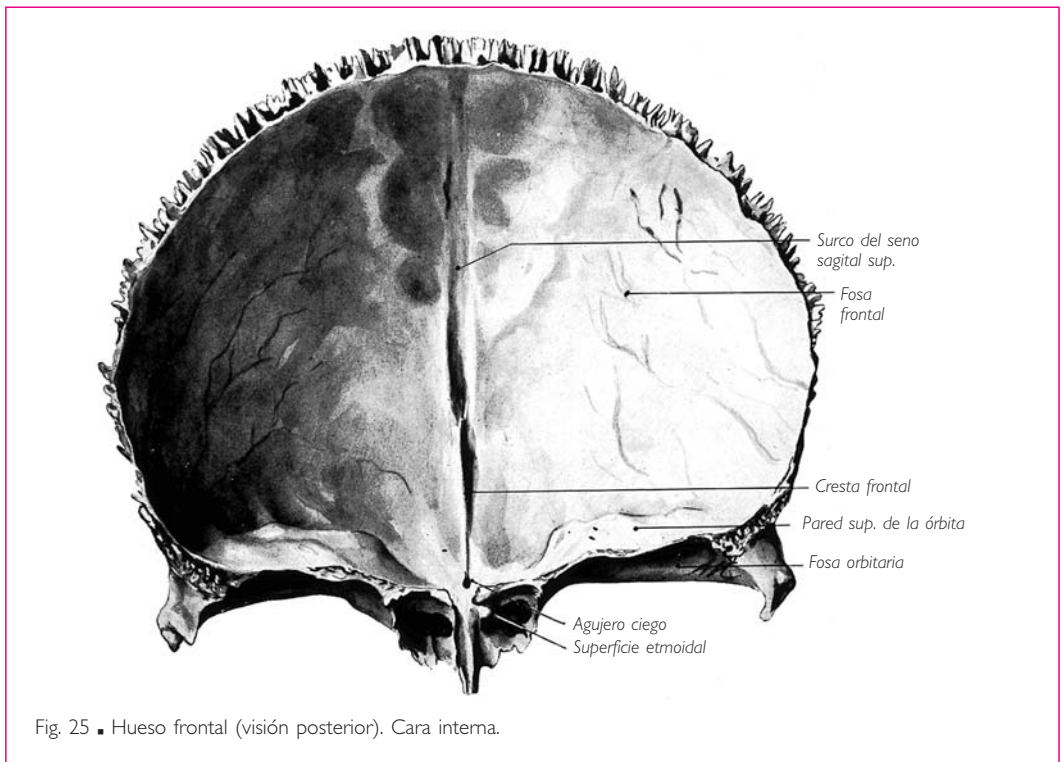


Fig. 25 ■ Hueso frontal (visión posterior). Cara interna.

El *segmento semicircular* es dentado y está cortado en bisel, a expensas de la lámina interna del hueso superiormente y de la lámina externa inferiormente. Se articula con los huesos parietales superiormente y con las alas mayores del hueso esfenoides inferiormente (v. fig. 58).

El *segmento horizontal*, interrumpido en la línea media por la escotadura etmoidal, limita posteriormente con las *paredes superiores de la órbita*. Se articula en casi toda su extensión con el ala menor del hueso esfenoides.

ESQUELETO DE LA CABEZA

Sin embargo, un poco antes de alcanzar su extremo lateral, el segmento horizontal del borde del frontal es libre y liso en algunos milímetros de longitud, y forma a este nivel el límite superior del extremo lateral de la fisura orbitaria superior.

En la unión de los dos segmentos, semicircular y horizontal, el borde del frontal se extiende formando una superficie triangular que se une a una superficie semejante del ala mayor del hueso esfenoides (figs. 24 y 25).

■ **ARQUITECTURA Y CONFIGURACIÓN INTERNA.** La escama del hueso frontal está constituida, como todos los huesos de la bóveda del cráneo, por dos láminas de tejido óseo compacto, las láminas o tablas externa e interna, entre las que se interpone una capa de tejido óseo esponjoso que recibe el nombre de *diploe*.

□ La porción orbitonasal es muy delgada; en casi toda la extensión de la pared superior de la órbita falta el tejido óseo esponjoso.

SENO FRONTAL. Normalmente, una de las celdillas frontales anteriores de la superficie etmoidal del hueso frontal adquiere un gran desarrollo y forma a cada lado, en el espesor del hueso, una cavidad neumática de dimensiones variables, denominada *seno frontal*. El seno frontal se describirá con las cavidades nasales, de las cuales constituye una dependencia.

■ **OSIFICACIÓN.** A excepción de la espina nasal, el hueso frontal se forma directamente en el tejido conjuntivo embrionario y proviene sólo de dos centros de osificación laterales. Se forma a partir de dos piezas laterales, primitivamente independientes, separadas por la sutura frontal inferiormente y por el ángulo inferior de la fontanela anterior superiormente (v. *Desarrollo del cráneo*, pág. 89). □ La espina nasal del hueso frontal, de osificación endocondral, se desarrolla a partir de dos centros de osificación, que se forman en la porción antero-superior del cartílago que da origen a la lámina perpendicular del hueso etmoides.

□ B. Hueso etmoides

El hueso etmoides está situado inferiormente a la porción orbitonasal del hueso frontal, en la porción anterior y media de la base del cráneo. Completa la escotadura etmoidal del hueso frontal y se une a ésta por medio de las superficies anfractuosas que bordean lateralmente dicha escotadura.

El hueso etmoides está constituido por cuatro partes (fig. 26): *a*) una lámina ósea sagital, es decir, vertical, anteroposterior y media; *b*) una lámina horizontal, que cruza la

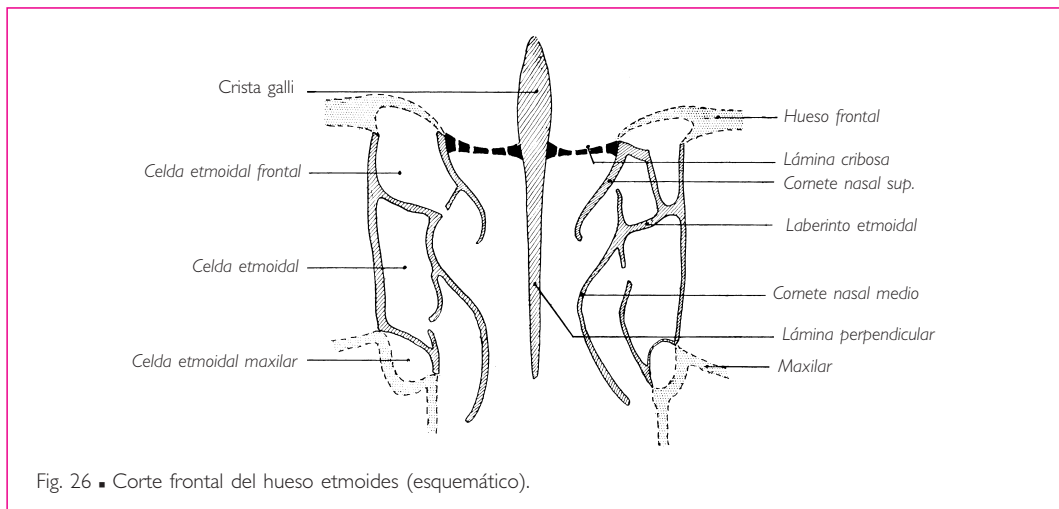


Fig. 26 ■ Corte frontal del hueso etmoides (esquemático).

anterior cerca de su extremo superior, y c) dos laberintos etmoidales suspendidos de los extremos laterales de la lámina horizontal.

■ **LÁMINA VERTICAL.** Está dividida por la lámina horizontal en dos porciones; una superior, la *crista galli*, sobresale en la cavidad craneal; la otra, inferior, denominada *lámina perpendicular*, forma parte del tabique de las cavidades nasales (figs. 26, 27, 29 y 96).

1. Crista galli. Esta apófisis es triangular (fig. 31). Las dos *caras laterales* son convexas, sobre todo anteriormente. □ La *base* se une a la lámina horizontal. □ El *borde posterior*, muy oblicuo inferior y posteriormente, termina en una cresta que se adelgaza progresivamente hasta el límite posterior del hueso etmoides. □ El *borde anterior*, casi vertical, muy poco oblicuo inferior y anteriormente, se articula inferiormente con el hueso frontal, bien en toda su extensión bien por dos crestas laterales, denominadas *alas de la crista galli* (fig. 29); estas crestas limitan un canal que completa posteriormente el agujero ciego. □ El *vértice* es obtuso y da inserción a la hoz del cerebro.

2. Lámina perpendicular. La lámina perpendicular es delgada y a menudo está desviada a uno u otro lado. Es pentagonal. □ Sus dos caras están excavadas por surcos vasculonerviosos, especialmente numerosos cerca del borde superior. □ El *borde anterior* se articula superiormente con la arista posterior de la espina nasal del hueso frontal e inferiormente con los huesos nasales (v. figs. 92, 93 y 96). □ El *borde anteroinferior*, oblicuo inferior y posteriormente, se une al cartílago del tabique nasal. □ El *borde posterior* es vertical y se articula con la cresta esfenoidea del cuerpo del hueso esfenoides. □ El *borde posteroinferior*, oblicuo inferior y anteriormente, se une al borde anterior del vómer. □ El *borde superior* se confunde con la lámina horizontal del hueso etmoides (v. fig. 96).

■ **LÁMINA HORIZONTAL.** La lámina horizontal se denomina *lámina cribosa* debido a los numerosos orificios que la perforan (figs. 26 y 28). Es cuadrilátera y se extiende de un borde a otro de la escotadura etmoidal. Su cara superior es endocraneal y está dividida por la *crista galli* en dos porciones laterales. Éstas están excavadas en forma de canales que discurren de anterior a posterior y que se denominan *canales olfatorios*. La parte anterior de cada uno de los canales presenta una depresión en la que descansa el bulbo olfatorio.

Cada uno de los canales olfatorios está perforado por orificios, de forma y dimensiones muy diversas, irregularmente diseminados por toda la extensión del canal; estos agujeros están algunas veces (aunque raramente) dispuestos en dos o tres hileras paralelas. Los agujeros de la lámina cribosa son siempre más numerosos en la porción anterior del canal, que es más estrecha, que en la porción posterior, y son más numerosos y pequeños en la cara inferior que en la superior. Ello determina que cada agujero de la cara superior se comporte como una criba secundaria y se presente como una depresión cuyo fondo está ocupado por numerosos pequeños orificios.

Los agujeros de la lámina cribosa dan paso a filetes del nervio olfatorio, a excepción de dos agujeros denominados *hendidura etmoidal* y *agujero etmoidal*.

Estos dos agujeros ocupan el extremo anterior del canal olfatorio (fig. 27).

ESQUELETO DE LA CABEZA

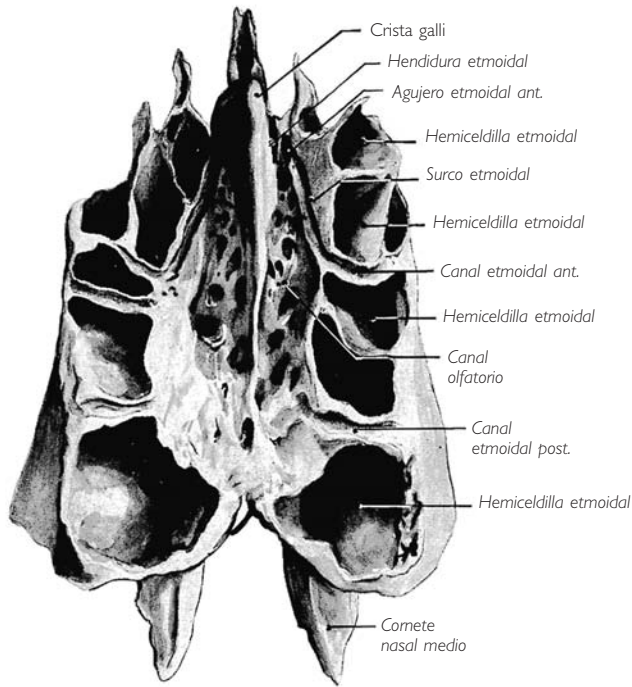


Fig. 27 ■ Hueso etmoides (visión superior).

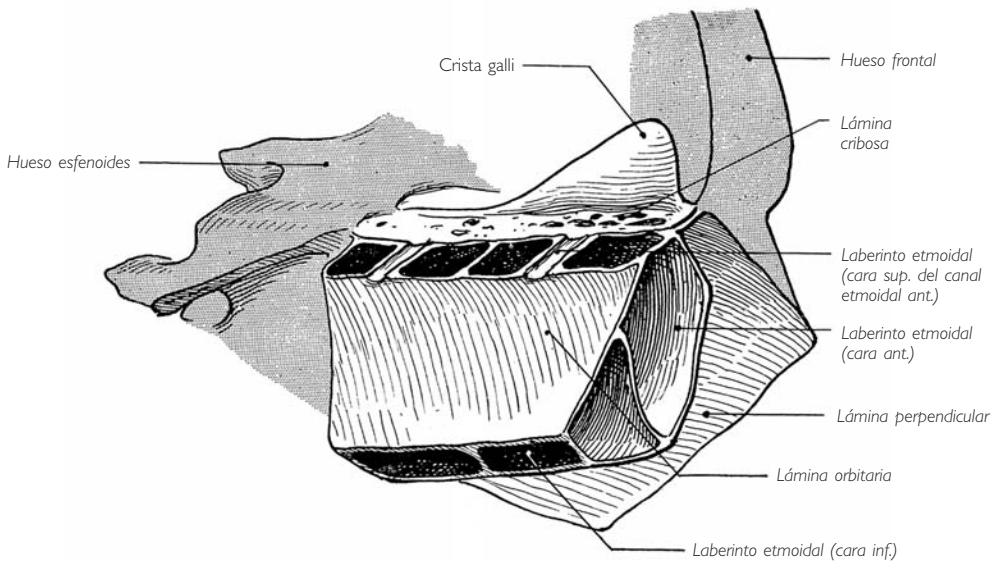


Fig. 28 ■ Laberinto etmoidal derecho del hueso etmoides (visión de lateral a medial y un poco de anterior a posterior) (esquemático).

La *hendidura etmoidal* está situada junto a la *crista galli* y da paso a una prolongación de la duramadre.

El *agujero etmoidal anterior* está situado lateralmente a la hendidura etmoidal. Está unido al agujero medial del canal etmoidal anterior, que se abre algunos milímetros posteriormente a éste, en el borde lateral del canal olfatorio, por medio del *surco etmoidal*.

Este surco es muy estrecho y recorre de anterior a posterior el borde lateral de la lámina cribosa. Por el canal etmoidal, el surco etmoidal y el agujero etmoidal anterior, pasa el nervio etmoidal anterior, ramo del nervio oftálmico.

La cara inferior de la lámina cribosa forma parte del techo de las cavidades nasales (fig. 95).

■ **LABERINTOS ETMOIDALES.** Los laberintos etmoidales están suspendidos de los bordes laterales de la lámina cribosa. Están localizados entre las cavidades orbitarias y las cavidades nasales (fig. 95).

Cada laberinto etmoidal puede compararse con un cubo muy irregular, aplanado de lateral a medial (fig. 28). Pueden distinguirse seis caras.

1. Cara superior. Prolonga lateralmente la cara superior de la lámina cribosa (figs. 26 y 27) y se articula con la superficie etmoidal del hueso frontal (figs. 94 y 95). Está excavada por cavidades o celdillas etmoidales, que están recubiertas y completadas por las celdillas frontales. La cara superior de los laberintos etmoidales presenta asimismo dos canales, uno anterior y otro posterior, que se orientan de lateral a medial y ligeramente de posterior a anterior; estos canales se transforman en los *conductos etmoidales anterior y posterior* por medio de los canales correspondientes del hueso frontal. Los conductos etmoidales se abren *lateralmente* en la órbita a nivel de la sutura frontoetmoidal y *medialmente* en el borde lateral de la lámina cribosa. Por el agujero etmoidal anterior pasan la arteria etmoidal anterior y el nervio etmoidal anterior; □ el agujero etmoidal posterior está atravesado por la arteria etmoidal posterior y por el nervio etmoidal posterior.

2. Cara anterior. Está tallada en bisel a expensas de las caras lateral e inferior, de forma que se orienta anterior, lateral e inferiormente (figs. 28, 31 y 33). Se articula con la porción superior de la cara medial del hueso lagrimal, y también, por su porción superior, con la cara medial de la apófisis frontal del maxilar (figs. 88 y 89; v. también figuras 92 y 93). Esta cara presenta celdillas que se complementan con las celdillas lagrimales y maxilares.

3. Cara inferior. Es muy estrecha y está biselada y orientada inferior y lateralmente (figs. 28 y 31). Se articula de anterior a posterior con la porción más superior de la cara nasal del maxilar y con la carilla etmoidal de la apófisis orbitaria del hueso palatino. Esta superficie está excavada también por celdillas que se complementan con las celdillas del maxilar y de la apófisis orbitaria del hueso palatino (figs. 26, 28, 31 y 95).

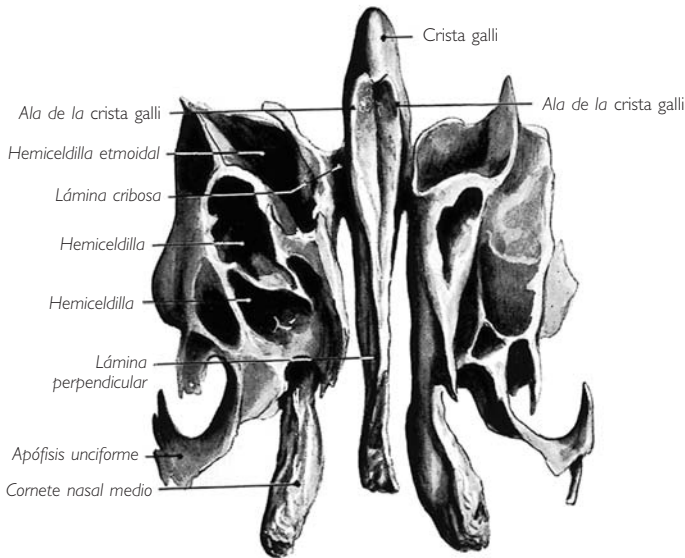


Fig. 29 ■ Hueso etmoides (visión anterior).

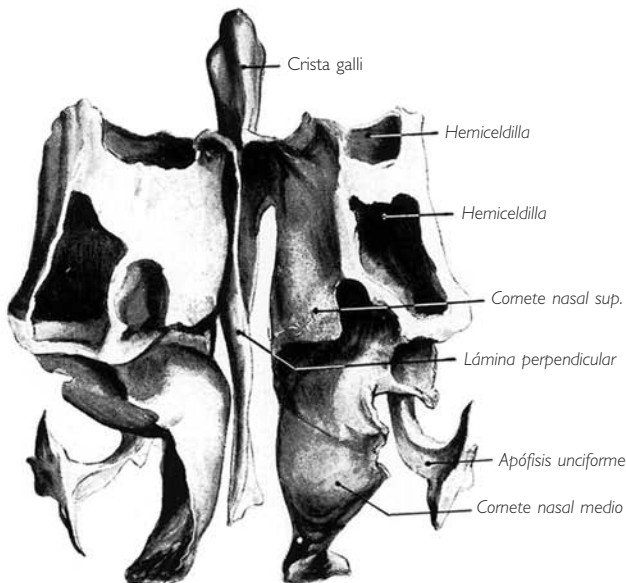
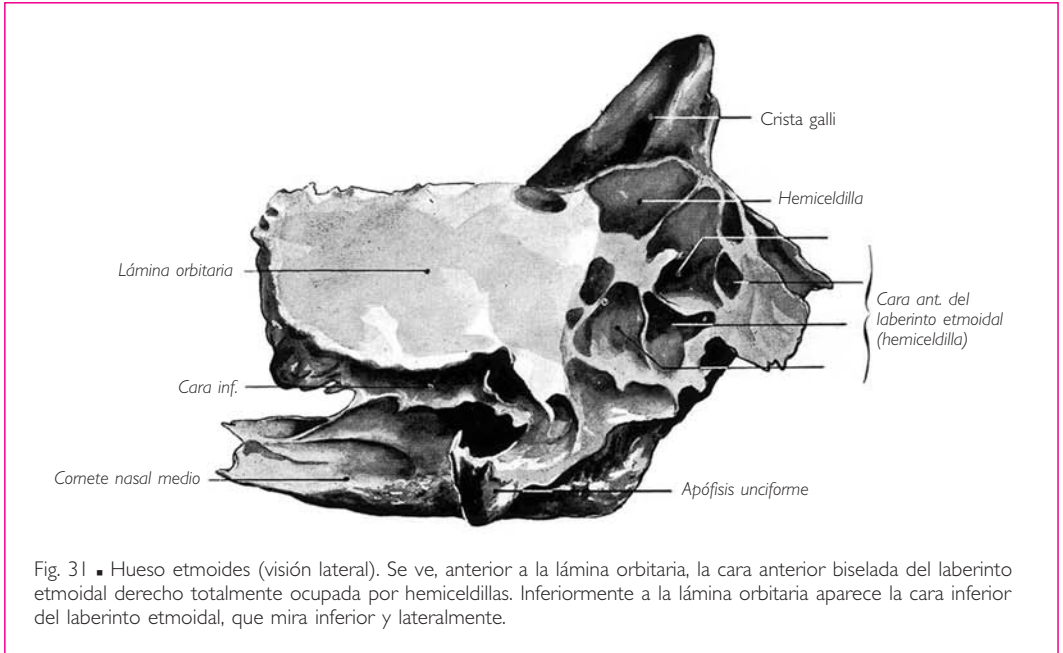


Fig. 30 ■ Hueso etmoides (visión posterior).

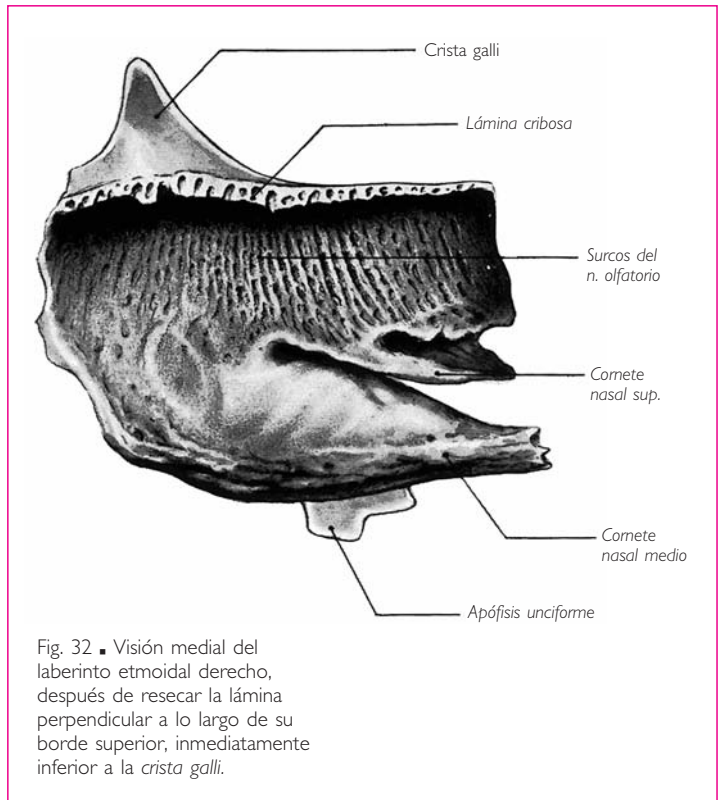
4. Cara posterior. Se une a la cara anterior del cuerpo del hueso esfenoides y presenta, igual que las otras caras articulares de los laberintos etmoidales, una o varias celdillas complementadas por las cavidades correspondientes del cuerpo del hueso esfenoides (figs. 30 y 92).

5. Cara lateral. Es cuadrilátera, lisa y casi vertical (figs. 21 y 24). Constituye la cara lateral de una lámina plana y muy delgada, que limita lateralmente el laberinto etmoidal, por lo que recibe el nombre de *lámina orbitaria*. La

cara lateral de los laberintos etmoidales forma parte de la pared medial de la órbita (v. figs. 92 a 95).

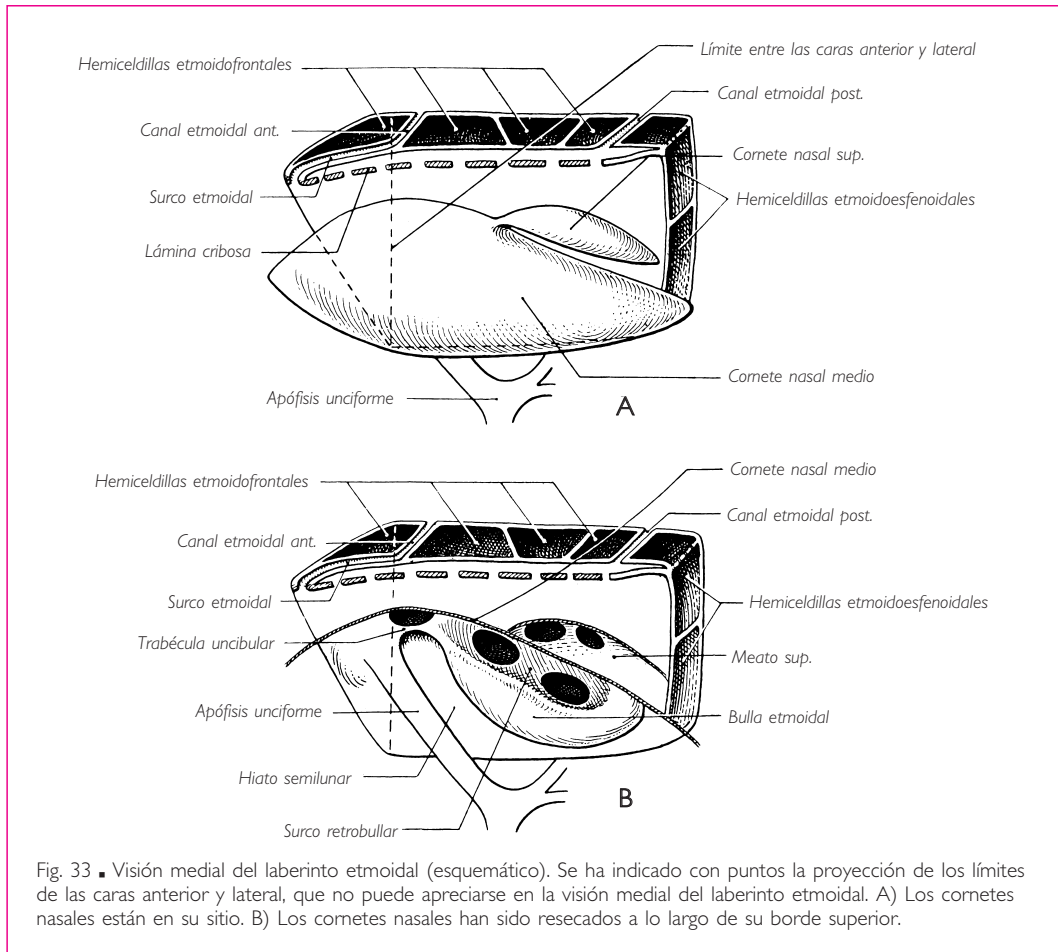


6. Cara medial. Es muy irregular y da origen a laminillas recurvadas, convexas medialmente, denominadas *concha nasal superior* o *cornete nasal superior* y *concha nasal media* o *cornete nasal medio* (figs. 26 y 32; v. también figs. 87 a 89, que muestran en toda su extensión la cara medial del laberinto etmoidal derecho). Cada cornete nasal se fija en el hueso etmoides por su borde superior, mientras que todo el resto de su superficie permanece libre en la cavidad nasal. El *cornete nasal medio* se implanta a lo largo de toda la cara medial del



ESQUELETO DE LA CABEZA

hueso etmoides. Su borde superior o adherente rebasa el propio laberinto etmoidal de anterior a posterior, de forma que su extremo anterior se articula con la cresta etmoidal del maxilar, mientras que su extremo posterior se une al hueso palatino (v. figs. 33, 88 y 89). La línea por la cual el cornete nasal medio se une al laberinto etmoidal es primero ligeramente oblicua superior y posteriormente, y después se inclina inferior y posteriormente. Este último segmento es mucho más largo que el primero (figs. 32 y 33).



El *cornete nasal superior* es superior y posterior a la mitad posterior del cornete nasal medio. Su extremo anterior se une a la porción media del borde superior del cornete nasal medio. Su extremo posterior se extiende hasta el límite posterior de la cara medial del laberinto etmoidal. Su línea de unión con la cara medial del laberinto etmoidal es oblicua inferior y posteriormente (figs. 33 y 87).

Pueden existir uno o dos cornetes nasales etmoidales suplementarios suprayacentes al cornete nasal superior. Son los *cornetes nasales supremo y de Zuckerkanndl* (v. *Cavidades nasales*, pág. 347).

Por regla general, los cornetes nasales etmoidales son unos superiores a otros, de tal forma que cada uno de ellos se dispone superiormente a la mitad posterior del cornete nasal subyacente, y la porción más superior de todos los cornetes nasales se encuentra aproximadamente en la misma línea horizontal, que pasa entre 5 y 8 mm inferiormente a la lámina cribosa.

Los cornetes nasales limitan, con la porción correspondiente de la cara medial del laberinto etmoidal, los espacios denominados *meatos nasales*, que son dos: el meato nasal medio y el meato nasal superior. La pared lateral de los meatos nasales presenta orificios por los cuales las celdillas etmoidales se abren en la cavidad nasal (fig. 26; v. también *Cavidades nasales*).

Del extremo anterior del meato nasal medio se desprende una delgada laminilla ósea, la *apófisis unciforme* (figs. 32 y 33). Ésta se dirige inferior y posteriormente, cruzando la porción superior del hiato maxilar. Termina en dos laminillas: una inferior, que se articula con la apófisis etmoidal del cornete nasal inferior, y otra posterior, muy delgada, que se dirige posteriormente y se extiende hasta el borde posterior del hiato maxilar, o bien termina en un extremo libre (figs. 32 y 89). Esta segunda laminilla puede dividirse en dos expansiones, de las cuales una se dirige posteriormente hacia el hueso palatino, y la otra posterior y superiormente hacia el extremo posterior de la bulla etmoidal.

En relación con el extremo superior de la apófisis unciforme, existe frecuentemente un saliente determinado por una celdilla etmoidal; su nombre es *agger nasi* o *eminencia nasal*.

Posteriormente a la apófisis unciforme, la pared lateral del meato nasal medio está elevada por una celdilla etmoidal, que forma un saliente alargado en sentido oblicuo inferior y posteriormente, denominada *bulla etmoidal* (v. figs. 33 y 89).

La bulla etmoidal prolonga la porción posterior del borde superior del cornete nasal medio, de la que está separada por una depresión, el *surco retrobullar*. En la porción superior o media de este surco se aprecian uno o dos orificios de celdillas etmoidales.

La bulla etmoidal está separada de la apófisis unciforme por un espacio que la mucosa transforma en un canal alargado en el mismo sentido que los salientes óseos que la limitan; se denomina *hiato semilunar* (v. *Cavidades nasales*).

En el extremo superior del hiato semilunar se encuentra una laminilla ósea aplanada transversalmente, la *trabécula uncibullar*, que une el extremo superior de la bulla con el de la apófisis unciforme. La trabécula uncibullar no es sino la prolongación del tabique óseo que separa dos celdillas que se abren en el extremo superior del canal uncibullar, una medial y otra lateralmente a esta laminilla ósea. Una de estas celdillas es el seno frontal.

La porción superior de la cara medial del hueso etmoides presenta, inferiormente a la lámina cribosa, los surcos excavados por los filetes del nervio olfatorio (fig. 32).

■ **ARQUITECTURA.** El hueso etmoides sólo presenta tejido óseo esponjoso en la *crista galli*. Está casi exclusivamente formado por delgadas laminillas de tejido óseo compacto. Estas laminillas circunscriben, en los laberintos etmoidales, cavidades neumáticas denominadas *celdillas etmoidales* o *hemiceldillas* según si están total-

ESQUELETO DE LA CABEZA

mente excavadas en el etmoides o se desarrollan en los laberintos etmoidales y en los huesos vecinos (para más detalles, v. *Tabique nasal*).

■ **OSIFICACIÓN.** El hueso etmoides se desarrolla por medio de cuatro centros de osificación: dos laterales y dos paramediales. □ Los dos centros laterales se componen de múltiples centros secundarios y forman los laberintos etmoidales. □ Los centros paramediales están representados por dos series de nódulos óseos situados a ambos lados de la línea media, a lo largo de la base de la *crista galli*, que constituyen la lámina vertical y la porción medial de la lámina horizontal del hueso etmoides. Uno o dos centros suplementarios pueden intervenir en la formación de la *crista galli* (Rambaud, Augier).

■ C. Hueso esfenoides

El hueso esfenoides está situado en la porción media de la base del cráneo, entre el hueso etmoides y el hueso frontal, que son anteriores, y el hueso occipital y los huesos temporales, que son posteriores.

Se distinguen en él una parte media, el *cuero*, de donde parten a cada lado tres apófisis. De estas tres apófisis, dos son laterales, el *ala menor* y el *ala mayor del hueso esfenoides* (fig. 34), y una tercera es vertical y descendente, y se denomina *apófisis pterigoideas* (fig. 36).

■ **CUERPO DEL HUESO ESFENOIDES.** Es irregularmente cúbico y presenta seis caras.

1. Cara superior. En la porción anterior de esta cara se puede observar una superficie cuadrilátera y lisa, denominada *yugo esfenoidal* (figs. 34 y 35).

El *yugo esfenoidal* está ligeramente deprimido a cada lado de la línea media, formando un canal que se continúa anteriormente con el canal olfatorio correspondiente. La parte anterior del *yugo esfenoidal* finaliza en un borde anguloso y saliente, que sobrepasa la cara anterior del hueso y se articula con el extremo posterior de la *crista*

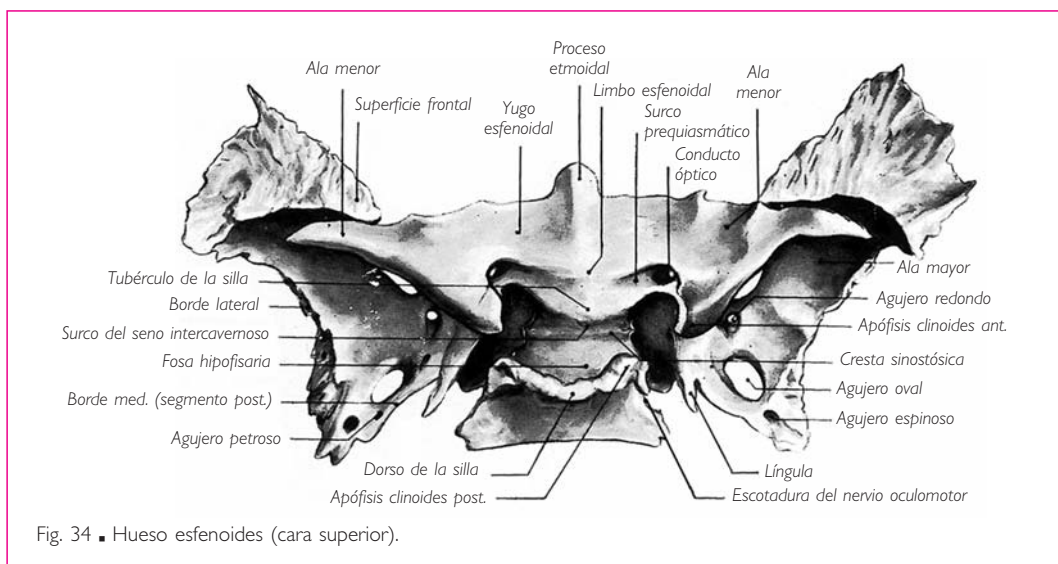


Fig. 34 ■ Hueso esfenoides (cara superior).

galli en la porción central y con la lámina cribosa a los lados. Esta prolongación anterior del yugo se denomina *proceso etmoidal del hueso esfenoides*.

El yugo esfenoidal está limitado posteriormente por una cresta transversal, un tanto cóncava anteriormente: es el *limbo esfenoidal*. Posteriormente al limbo esfenoidal se encuentra el *surco prequiasmático* (canal óptico), que se dispone en posición transversal y se continúa a cada lado con el conducto óptico excavado en la base de las alas menores. El surco prequiasmático está limitado posteriormente por una cresta transversal, el *tubérculo de la silla*. Este tubérculo limita anteriormente la *fosa hipofisaria*, que se denomina también *silla turca* debido a su forma (figs. 34 y 35).

La fosa hipofisaria contiene la glándula pituitaria o hipófisis. En la vertiente anterior de la fosa hipofisaria se encuentra el *surco del seno intercavernoso*; este surco transversal está limitado posteriormente por un saliente transversal, vestigio de la soldadura de dos huesos, el hueso basipreesfenoides y el basipostesfenoides, que constituyen el origen del cuerpo del hueso esfenoides. Esta cresta de soldadura o *cresta sinostósica* termina a cada lado en dos salientes más o menos marcados según los sujetos: las *apófisis clinoides medias*.

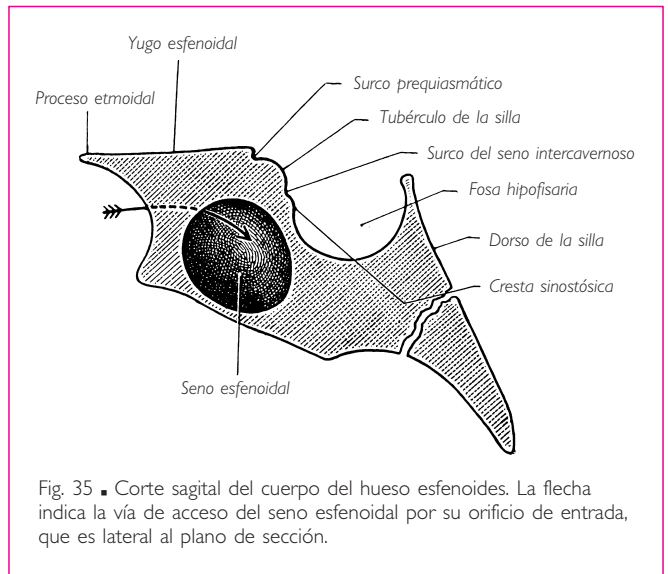


Fig. 35 ■ Corte sagital del cuerpo del hueso esfenoides. La flecha indica la vía de acceso del seno esfenoidal por su orificio de entrada, que es lateral al plano de sección.

La vertiente posterior de la fosa hipofisaria está formada por el *dorso de la silla*. La cara posterior de este dorso es una superficie rugosa y plana, inclinada inferior y posteriormente, que se halla en continuidad con el *clivus* del hueso occipital. El borde superior del dorso de la silla forma el reborde posterior de la fosa hipofisaria y se prolonga a cada lado por medio de un saliente denominado *apófisis clinoides posterior*. Sus bordes laterales presentan cada uno dos escotaduras: una superior, en relación con el nervio oculomotor, y otra inferior, en relación con el seno petroso inferior.

2. Cara anterior. La cara anterior del hueso esfenoides forma parte del techo de las cavidades nasales y presenta: ■ *a*) superiormente, el borde anterior de una delgada lámina horizontal, el proceso etmoidal, que se articula con la lámina cribosa del hueso etmoides (fig. 36); el proceso etmoidal rebasa el resto de la cara anterior y constituye el tercio o mitad anterior del yugo esfenoidal; ■ *b*) una cresta media vertical, la *cresta esfenoidal*, que se une al borde posterior de la lámina perpendicular del hueso etmoides; ■ *c*) a cada lado de la cresta esfenoidal, un canal vertical, cóncavo anteriormente, en medio del cual se sitúa la *abertura del seno esfenoidal*, y ■ *d*) una superficie anfractuosa lateral, excavada por

ESQUELETO DE LA CABEZA

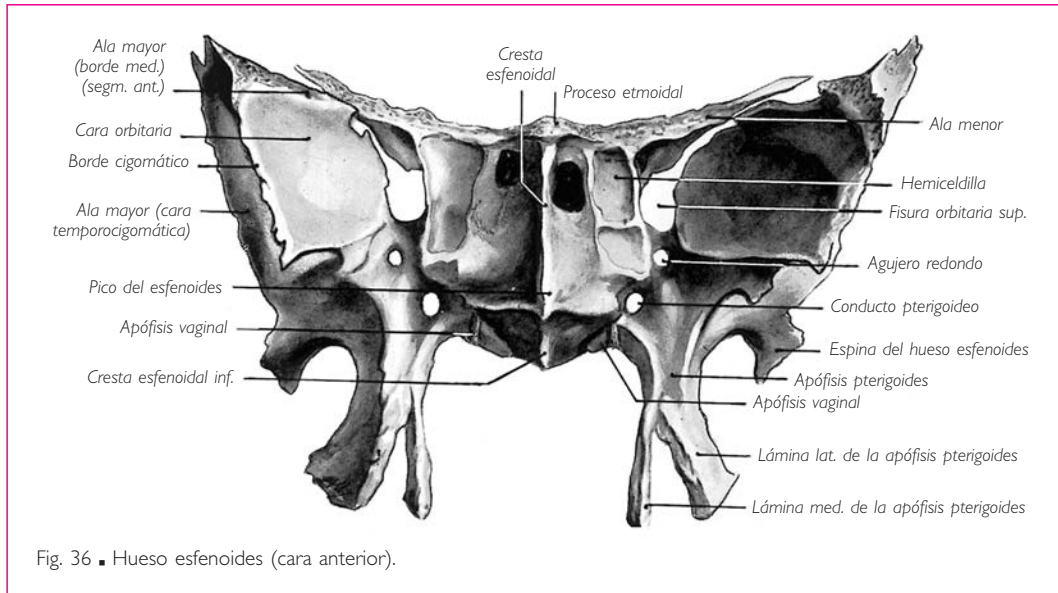


Fig. 36 ■ Hueso esfenoides (cara anterior).

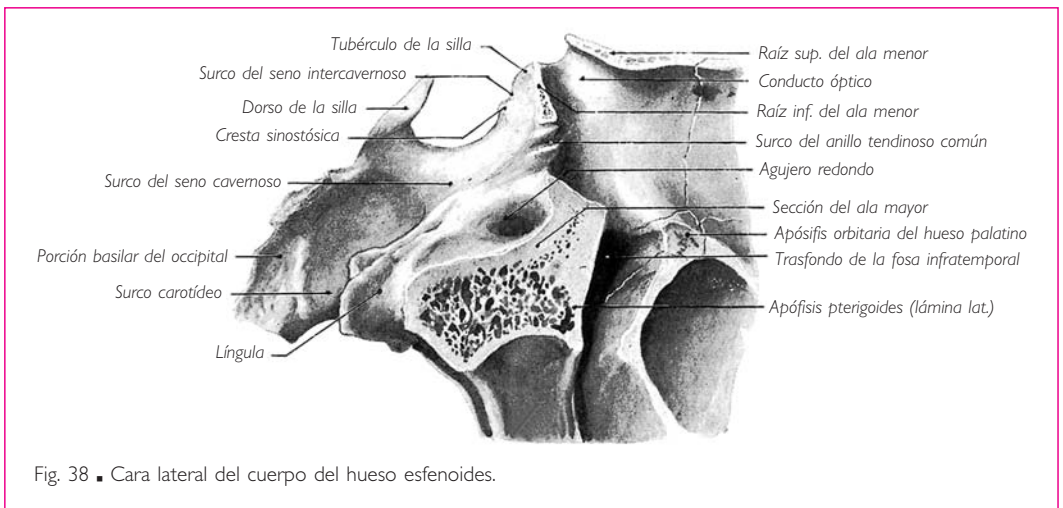
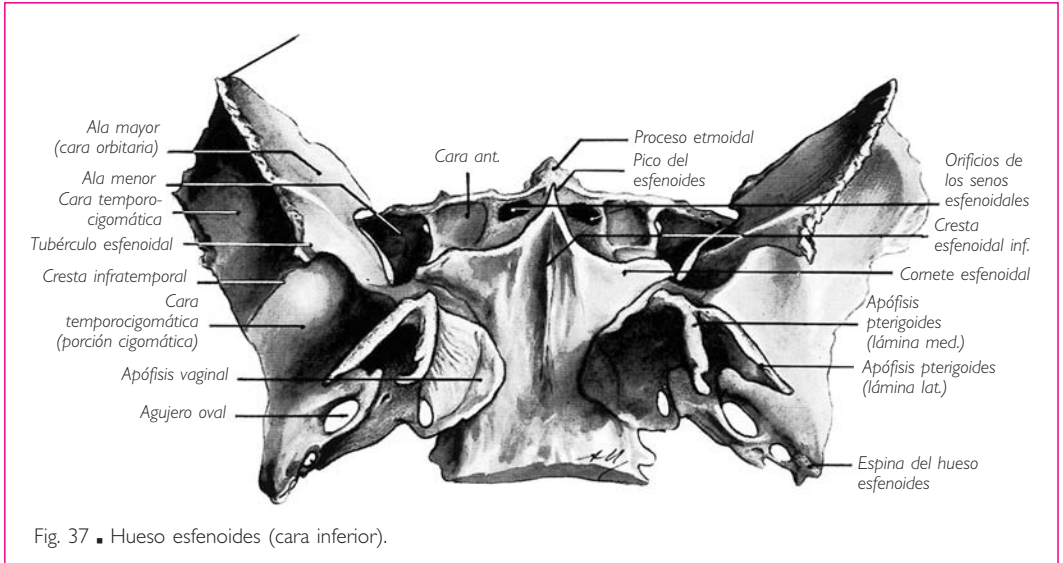
celdillas esfenoidales, que se articula con la cara posterior de los laberintos etmoidales y con la superficie esfenoidal de la apófisis orbitaria del hueso palatino (figs. 36, 88 y 92).

3. Cara inferior. Constituye la porción más posterior del techo de las cavidades nasales. Esta cara presenta, en la línea media, la *cresta esfenoidal inferior* (fig. 37).

Su extremo anterior se denomina *pico del esfenoides*. Es muy saliente y se continúa con la cresta esfenoidal. La cresta esfenoidal inferior se articula con el canal comprendido entre las alas del borde superior del vómer. La adaptación de las dos superficies no es perfecta y entre estos dos huesos queda, en la línea media, un *conducto esfenovomeriano medio*, comprendido entre el fondo del canal vomeriano y la arista de la cresta esfenoidal inferior (fig. 77). □ A cada lado de la cresta media se encuentra una superficie lisa, triangular de base anterior, formada por los cornetes esfenoidales (de Bertin) (v. *Osificación*). Esta superficie triangular está limitada lateral y posteriormente por un saliente de la raíz de la lámina medial de la apófisis pterigoides; se denomina *apófisis vaginal de la apófisis pterigoides* y se describirá junto con las apófisis pterigoides.

4. Cara posterior. La *cara posterior* es una superficie cuadrilátera y desigual, por medio de la cual el hueso esfenoides se une al hueso occipital. Estos dos huesos se sueldan tempranamente y, en el adulto, por lo general ha desaparecido todo resto de articulación (figs. 39, 57 y 60).

5. Caras laterales. De las caras laterales del cuerpo del esfenoides nacen: superior y anteriormente, las alas menores del hueso esfenoides; inferior y posteriormente, las alas mayores (fig. 38). El espacio comprendido entre la raíz inferior del ala menor



y el borde anterior del ala mayor corresponde al extremo medial de la fisura orbitaria superior. En esta porción de la fisura orbitaria superior hemos descrito un estrecho surco en el cual se inserta el anillo tendinoso común de los músculos extraoculares; se denomina *surco del anillo tendinoso común*, es casi anteroposterior y se halla sobrepasado anteriormente por un pequeño saliente, el *tubérculo subóptico*.

Anteriormente a la fisura orbitaria superior, la cara lateral es lisa y constituye la porción más posterior de la pared medial de la órbita.

Superior y posteriormente a la raíz del ala mayor del hueso esfenoides se observa un canal en forma de S, el *surco carotídeo*. En la parte anterior de este surco, entre éste y

la vertiente anterior de la fosa hipofisaria, se sitúa la apófisis clinoides media ya señalada.

■ **ALAS MENORES.** Son dos láminas horizontales, triangulares de vértice lateral, situadas a ambos lados de la porción anterior y superior del cuerpo del hueso esfenoides (figs. 34 y 39). Nacen del cuerpo del hueso esfenoides por medio de dos raíces (fig. 38): una raíz superior, delgada y aplanada de superior a inferior, que parece prolongar lateralmente el yugo esfenoidal; la otra, posteroinferior y más estrecha, se origina del cuerpo del hueso esfenoides un poco inferior y posteriormente a la precedente. Estas dos raíces se unen lateralmente y circunscriben, con la porción correspondiente del cuerpo del hueso esfenoides, el *conducto óptico*, que tiene 5 mm de longitud y a través del cual pasan el nervio óptico y la arteria oftálmica (figs. 34 y 38).

La *cara superior* de las alas menores es plana y lisa, y se continúa anteriormente con la cara superior de la porción orbitaria del hueso frontal.

La *cara inferior* forma la porción más profunda de la pared superior de la órbita y limita superiormente la fisura orbitaria superior (figs. 38 y 97). □ El *borde anterior*, tallado en bisel a expensas de la cara inferior, se articula con la porción orbitaria del hueso frontal. □ El *borde posterior* es libre y más grueso medial que lateralmente; se continúa medialmente con un saliente de vértice posterior, la *apófisis clinoides anterior* (fig. 34). □ El *vértice* es afilado y se extiende a algunos milímetros del extremo lateral de la fisura orbitaria superior.

■ **ALAS MAYORES.** Desde su origen en la porción posteroinferior de las caras laterales del cuerpo del hueso esfenoides, las alas mayores se despliegan primero lateral y después lateral y superiormente. En cada una de ellas se pueden distinguir dos caras principales: una medial, cerebral o endocraneal y otra lateral o exocraneal.

1. Cara cerebral (endocraneal). Esta cara es de concavidad superior y posterior (fig. 38). En su porción medial presenta tres orificios que son, de anterior a posterior: *a)* el *agujero redondo*, situado 3 o 4 mm posteriormente al extremo medial de la fisura orbitaria superior; se trata de un conducto muy corto, anteroposterior, que da paso al nervio maxilar y a veces también a pequeñas venas emisarias; *b)* el *agujero oval*, horadado en sentido vertical, aproximadamente 1 cm posterior y lateral al agujero redondo; da paso al nervio mandibular, a la rama accesoria de la arteria meníngea media y a pequeñas venas emisarias (inconstantes), y *c)* el *agujero espinoso*, situado 2 o 3 mm posterior y lateral al agujero oval; está atravesado por la arteria meníngea media y por el ramo meníngeo del nervio mandibular. Además, en esta región se pueden encontrar dos orificios inconstantes: *a)* el *agujero venoso* (de Vesalio), situado anterior y medialmente al agujero oval y atravesado por una vena emisaria, y *b)* el *agujero petroso* (orificio superior del conducto innominado de Arnold), situado medial y posteriormente al agujero oval y destinado al paso del ramo comunicante con el plexo timpánico unido al nervio petroso menor (fig. 34).

En el resto de su extensión, la cara cerebral está recubierta de impresiones digitales, eminencias mamilares y surcos vasculares.

2. Cara exocraneal. La cara exocraneal está dividida en dos partes o caras, una orbitaria y otra temporocigomática, por una cresta denominada *borde cigomático* (fig. 36).

a) El *borde cigomático* es vertical y se articula con el borde posterior de la apófisis frontal del hueso cigomático.

b) La *cara orbitaria* (fig. 36) se halla orientada anterior y medialmente, y participa en la formación de la pared lateral de la órbita. Es plana y triangular. □ Su base anterolateral se confunde con el borde cigomático. □ El vértice de esta cara es posterior y medial; corresponde a la extremidad anterior de la raíz del ala mayor. □ Su borde superior forma el labio inferior de la fisura orbitaria superior. □ Su borde inferior limita superiormente la fisura orbitaria inferior (v. figs. 97 y 98).

c) La *cara temporocigomática* está subdividida en dos porciones, una superior o temporal y otra inferior o cigomática, por una cresta anteroposterior denominada *cresta infratemporal* (figs. 37 y 41).

La *porción superior o temporal* de la cara temporocigomática se orienta lateralmente, forma parte de la fosa temporal y da inserción al músculo temporal. □ La *porción inferior o cigomática* es horizontal (fig. 37); constituye la pared superior de la fosa infratemporal y da inserción al fascículo superior del músculo pterigoideo lateral.

La *cresta infratemporal* es rugosa y presenta, en su extremo anterior, un saliente orientado lateral e inferiormente, el *tubérculo esfenoideal* (fig. 41). Este tubérculo da inserción a fascículos del músculo temporal y del músculo pterigoideo lateral.

3. Bordes. El ala mayor del hueso esfenoides está limitada por dos bordes: uno medial y otro lateral.

a) BORDE MEDIAL. Este borde comprende tres segmentos: anterior, medio y posterior. □ El *segmento anterior* está constituido por el borde superior de la porción orbitaria de la cara exocraneal (figs. 38 y 39). Forma el labio inferior de la *fisura orbitaria superior*. Esta fisura, ancha medialmente y estrecha en su mitad lateral, permite el paso de los nervios oculomotor, *abducens* y troclear, de los ramos terminales del nervio oftálmico y de la vena oftálmica. El límite entre la parte medial ancha y la parte lateral estrecha de la fisura orbitaria superior está marcado por un pequeño saliente del borde inferior de ésta. □ El *segmento medio*, unido al cuerpo del hueso esfenoides, constituye la raíz del ala mayor. □ El *segmento posterior* se dirige oblicuamente, posterior y lateralmente (fig. 34). Anteriormente, forma el borde anterior del agujero rasgado (v. pág. 70 y fig. 60). Se articula, posteriormente a este orificio, con el borde anterior de la porción petrosa del hueso temporal. A lo largo de su labio inferior se encuentra un canal que corresponde a la trompa auditiva. Cerca del cuerpo del hueso y del segmento posterior del borde medial, se origina un saliente largo y estrecho, aplanado transversal y oblicuamente, que se orienta posterior y lateralmente; se trata de la *línula esfenoideal*, que forma el reborde lateral de la parte posterior y vertical del seno cavernoso. La línula divide parcialmente el agujero rasgado en dos partes (v. pág. 70).

b) BORDE LATERAL. Cóncavo posterior y superiormente, el borde lateral está cortado en bisel a expensas de su lámina externa superiormente y de su lámina interna inferior-

mente (figs. 34 y 39). Se articula en toda su extensión con la porción escamosa del hueso temporal.

Los bordes lateral y medial del ala mayor del hueso esfenoides se unen anteriormente por medio de una *superficie triangular frontal*, que es rugosa y se articula con el hueso frontal anteriormente y, superior y posteriormente, con el ángulo esfenoidal del hueso parietal (figs. 34 y 58). Estos bordes se unen posteriormente y forman un ángulo agudo cuyo vértice ocupa el espacio angular comprendido entre la porción escamosa del hueso temporal y la parte anterior de su porción petrosa. El vértice de este ángulo se prolonga inferiormente mediante una apófisis vertical, la *espina del hueso esfenoides* (fig. 39).

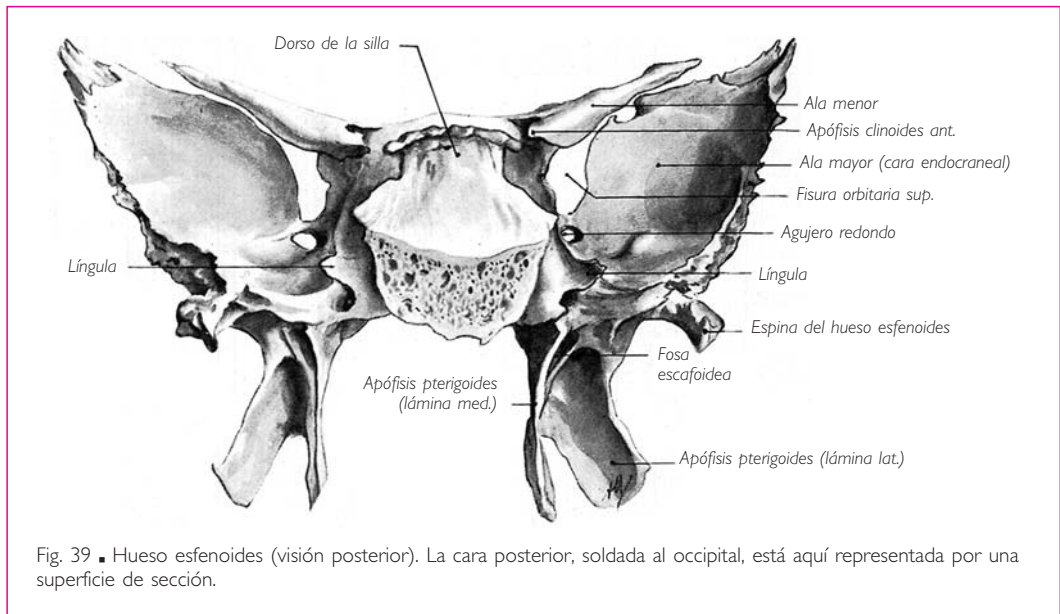


Fig. 39 ■ Hueso esfenoides (visión posterior). La cara posterior, soldada al occipital, está aquí representada por una superficie de sección.

■ **APÓFISIS PTERIGOIDES.** Las apófisis pterigoides se implantan en la cara inferior del hueso esfenoides por medio de dos raíces: una medial y otra lateral. La raíz medial nace de la cara inferior del cuerpo del hueso esfenoides. La raíz lateral, más voluminosa que la precedente, se desprende del ala mayor (fig. 40).

Las dos raíces, en un principio separadas una de otra, se reúnen un poco inferiormente a su origen y circunscriben un conducto anteroposterior, el *conducto pterigoideo*, por el cual pasan los vasos y nervios del conducto pterigoideo.

Por debajo del conducto pterigoideo, cada raíz se continúa inferiormente con una lámina ósea (ala), aplanada de lateral a medial. Por tanto, se distinguen una *lámina medial* y una *lámina lateral de la apófisis pterigoides*. Esta última es más ancha que la lámina medial. Las dos alas se unen por su borde anterior en la mitad superior de su altura y configuran un ángulo diedro abierto posteriormente, que contribuye a formar la *fosa pterigoidea* (figs. 39 y 40).

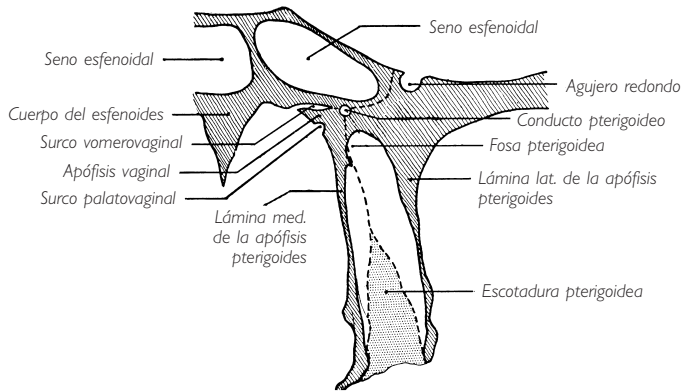


Fig. 40 ■ Corte frontal del cuerpo, del ala mayor y de la apófisis pterigoides del hueso esfenoides (mitad derecha, segmento anterior).

En su mitad inferior, las dos láminas se separan una de otra, al mismo tiempo que se estrechan gradualmente de superior a inferior. De este modo delimitan una escotadura triangular, la *escotadura pterigoidea*, ocupada por la apófisis piramidal del hueso palatino.

La *cara anterior* de la apófisis pterigoides forma parte de la pared posterior del trasfondo de la fosa infratemporal. En su extremo superior se observa el agujero anterior, ensanchado, del conducto pterigoideo (fig. 36).

La *cara medial* se articula anteriormente con la lámina perpendicular del hueso palatino. Del extremo superior de esta cara nace una laminilla ósea, la *apófisis vaginal* (figuras 36, 37 y 40). Ésta se dirige medialmente, apoyándose en la cara inferior del cuerpo del hueso esfenoides. Finaliza en un borde medial libre, que limita un surco profundo con la parte correspondiente de la cara inferior del cuerpo del hueso esfenoides. El borde del ala del vómer se une a la entrada de este surco y lo transforma en el *surco vomerovaginal* (v. fig. 77).

En la cara inferior de la apófisis vaginal existe un canal anteroposterior, transformado en *surco palatovaginal* por la apófisis esfenoidal del hueso palatino (figs. 38, 40 y 77).

La *cara lateral* de la apófisis pterigoides limita medialmente la fosa infratemporal (figs. 41 y 98) y sirve de inserción al músculo pterigoideo lateral.

La *cara posterior* participa en su totalidad en la formación de la fosa pterigoidea (figs. 39, 40 y 57). En la parte superomedial de la fosa pterigoidea destaca una pequeña depresión alargada, la *fosa escafoidea*, en la que se inserta el músculo tensor del velo del paladar. La pared medial de la fosa pterigoidea se relaciona con el músculo tensor del velo del paladar; la pared lateral y el fondo dan origen al músculo pterigoideo medial.

La fosa pterigoidea está limitada lateralmente por el borde posterior de las dos láminas. El borde posterior de la lámina medial presenta superiormente la escotadura tubárica, que corresponde a la trompa auditiva; su extremo inferior se prolonga inferior y posteriormente por medio de un gancho cóncavo superiormente, sobre el que

ESQUELETO DE LA CABEZA

se refleja el músculo tensor del velo del paladar. El borde posterior de la lámina lateral presenta, un poco superior a su parte media, un saliente agudo, la *apófisis pterigo-espinosa*, en la que se inserta el ligamento del mismo nombre (fig. 41).

■ **ARQUITECTURA.** El hueso esfenoides está formado principalmente por tejido óseo compacto. Se encuentra un poco de tejido esponjoso en las porciones anterior y superior de las alas mayores, en la base de las apófisis pterigoides y en la porción posterior del cuerpo del hueso esfenoides. □ El cuerpo del hueso esfenoides está horadado por dos cavidades, los *senos esfenoidales*, que se describirán junto con las cavidades nasales.

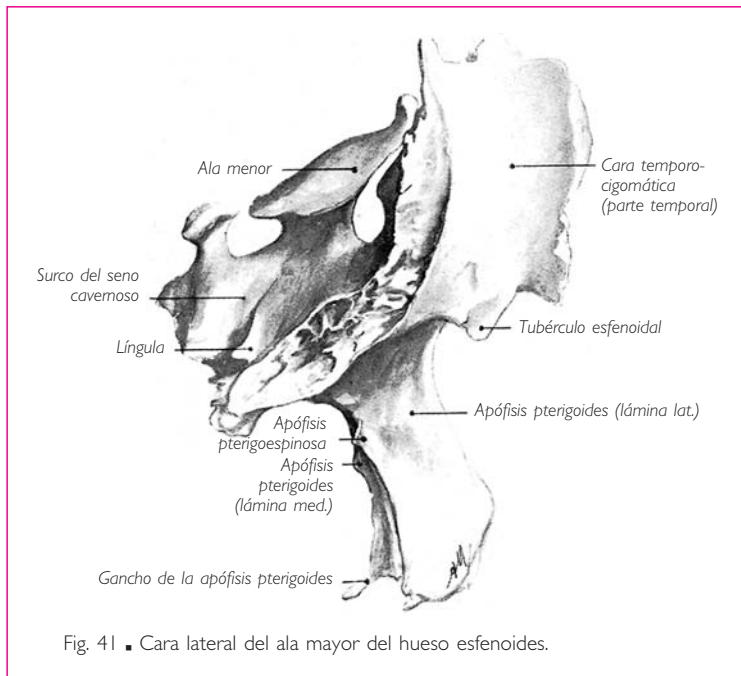


Fig. 41 ■ Cara lateral del ala mayor del hueso esfenoides.

■ **OSIFICACIÓN.** El hueso esfenoides se forma por el desarrollo de los siguientes centros de osificación (Augier): *a)* los centros pterigoideos para la lámina medial de la apófisis pterigoides; *b)* los centros postesfenoidales, que comprenden, a cada lado, un centro alipostesfenoidal para el ala mayor del hueso esfenoides y la lámina lateral de la apófisis pterigoides; un centro basipostesfenoidal que forma la porción del hueso esfenoides situada inferiormente a la fosa hipofisaria y, por último, un centro alar situado posteriormente, entre el basipostesfenoidal y el alipostesfenoidal, y que emite una apófisis posterior, la lingula; *c)* los centros presfenoidales, constituidos a cada lado por un centro alipreesfenoidal para el ala menor, un centro basipreesfenoidal

lateral y, finalmente, un centro impar y medio, el centro basipreesfenoidal medio, que se extiende desde la porción anterior y medial del cuerpo del hueso esfenoides hasta el basipostesfenoides; la unión de estos últimos centros corresponde a la cresta sinostósica de la fosa hipofisaria, y *d)* los *cornetes esfenoidales* (de Bertin), que son una dependencia del cuerpo del esfenoides y forman, en el adulto, la pared inferior de los senos esfenoidales.

Todos estos centros son de origen endocondral, salvo el centro pterigoideo y el alipreesfenoides, que se forman en parte por osificación fibrosa.

■ D. Hueso temporal

El hueso temporal está situado en la porción inferior y lateral del cráneo; es posterior al hueso esfenoides, anterior y lateral al hueso occipital e inferior al hueso parietal.

El hueso temporal se constituye, antes del nacimiento, a partir de tres porciones distintas: la *porción escamosa*, el *hueso timpánico* y la *porción petrosa*. A lo largo del desarrollo, estas porciones óseas crecen y, al mismo tiempo, se sueldan unas con otras; no obstante, quedan restos de estas soldaduras en forma de fisuras, que permiten comprender la situación y las relaciones que existen en el adulto mediante una exposición somera del desarrollo del hueso temporal.

■ **DESARROLLO.** □ En el recién nacido (fig. 42, A), la porción escamosa, el hueso timpánico y la porción petrosa adoptan la siguiente disposición. □ La *porción petrosa* está situada en la parte inferior del hueso temporal. Tiene forma de pirámide de base posterior, cuyo eje mayor es oblicuo anterior y medialmente. □ La *porción escamosa* es una lámina ósea vertical, aplanada transversalmente, situada superior y lateralmente a la porción petrosa, a la que se une por su borde inferior, formando la *fisura petroescamosa*. □ El *hueso timpánico* tiene la forma de un anillo incompleto, abierto superiormente y apoyado sobre la cara inferolateral de la porción petrosa. Está soldado a la parte inferior de la porción escamosa por sus dos extremos.

A lo largo del desarrollo, la porción petrosa y la porción escamosa crecen en todos los sentidos (fig. 42, B y C). La *porción escamosa* se extiende inferiormente, posterior al círculo timpánico, uniéndose a este nivel con la base de la porción petrosa y formando con ella la porción mastoidea del hueso temporal. De esta unión resulta la formación de una *fisura petroescamosa posterior* de la que quedan algunos vestigios en el adulto. Al mismo tiempo, la parte inferior de la porción escamosa, unida a la porción petrosa, se desarrolla de medial a lateral, de forma que, en el adulto, la porción escamosa presenta dos partes distintas: una superior y vertical y otra, inferior y horizontal. (Compárense A, B y C de la fig. 43.) Ésta permanece soldada al borde anterior de la porción petrosa por medio de la *fisura petroescamosa superior*, visible en la cara endocraneal del hueso. En la cara exocraneal del hueso temporal, esta fisura está recubierta posteriormente por el hueso timpánico; sólo es visible su extremo anteromedial (fig. 42, B y C).

El *anillo timpánico* se extiende de medial a lateral y se transforma en un canal abierto superiormente. Los bordes del canal, que provienen del alargamiento de los extremos del anillo, permanecen soldados a la cara inferior de la parte horizontal de la porción escamosa; sus paredes forman las paredes anterior, inferior y posterior del conducto auditivo externo (figs. 42 y 43).

La pared superior de este conducto está constituida por el segmento de la parte horizontal de la porción escamosa comprendido entre los dos bordes del canal timpánico. La cara anterior del canal timpánico permanece libre en la cara inferior del hueso temporal y se une superiormente a la porción escamosa por la *fisura petrotimpanoescamosa*. La cara posterior del hueso timpánico está unida lateralmente a la cara anterior de la apófisis mastoides y medialmente a la porción petrosa. Dado que la parte anterior de la apófisis mastoides es de origen escamoso, la sutura que, sobre la cara inferior del hueso temporal, limita posteriormente el hueso timpánico, es por consiguiente una *sutura timpanoescamosa posterior* lateralmente y *petrotimpánica* medialmente.

El extremo medial del canal timpánico está soldado a la cara anteroinferior de la porción petrosa, salvo en una pequeña extensión de su segmento anterior, donde está separado de la porción petrosa por un pequeño espacio, que es el esbozo del conducto de la trompa auditiva.

A lo largo del desarrollo, esta porción tubárica del extremo medial del hueso timpánico se prolonga medialmente en una *apófisis tubárica*, que forma la pared inferolateral de la porción ósea de la trompa auditiva (fig. 42, B y C). El borde anterior de esta apófisis tiene continuidad con el borde anterior del hueso timpánico y se articula

ESQUELETO DE LA CABEZA

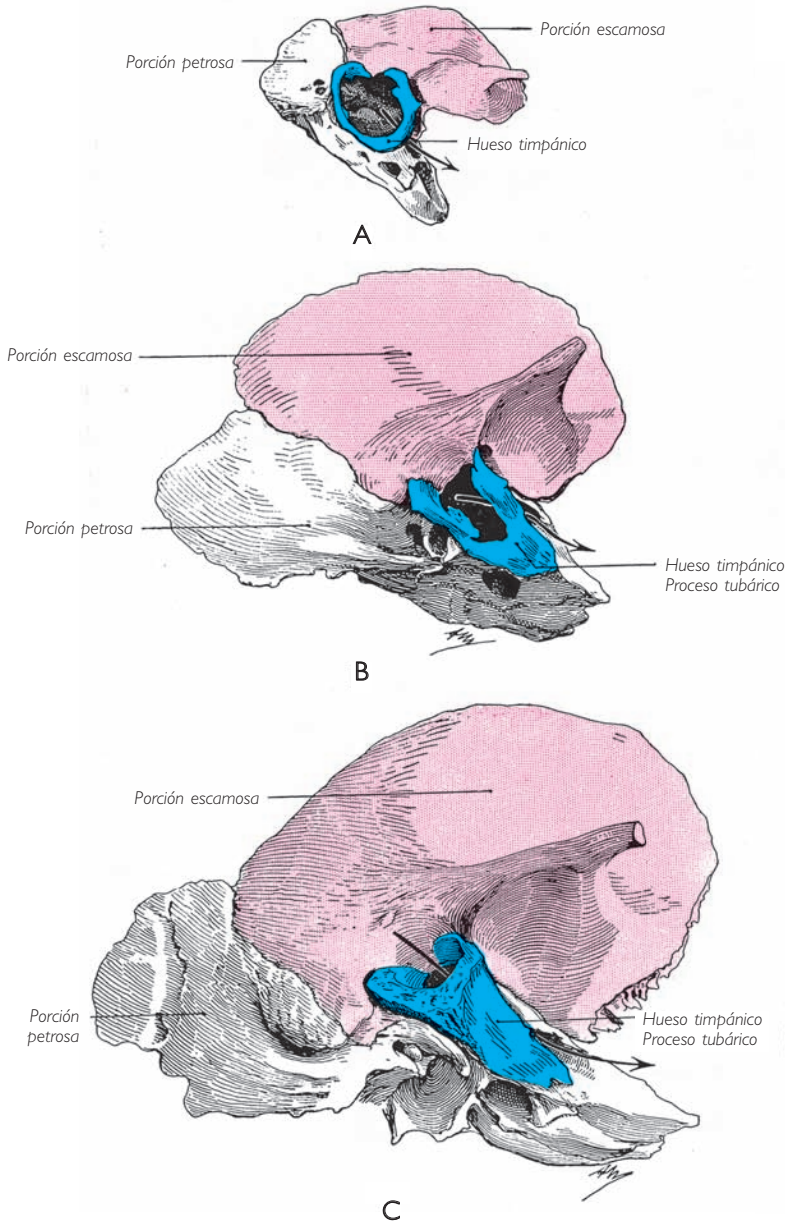


Fig. 42 ■ Esta figura está destinada a mostrar el desarrollo del hueso temporal. A) Temporal derecho de un recién nacido. B) Temporal de un niño de 2 años. C) Temporal de un niño de 7 años. En cada una de las figuras, la porción escamosa está coloreada en rojo y el hueso timpánico en azul; la flecha atraviesa sucesivamente el conducto auditivo externo, la cavidad timpánica y el esbozo tubárico o conducto óseo de la trompa auditiva.

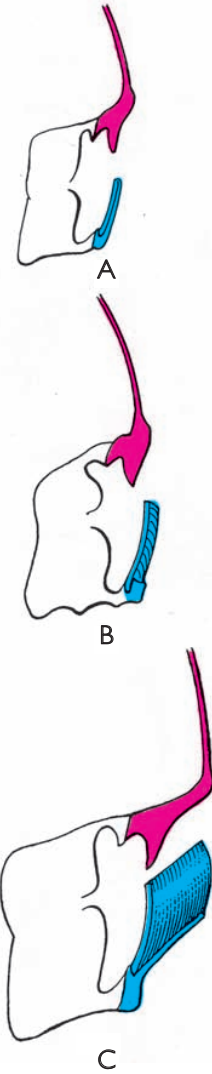


Fig. 43 ■ Los esquemas A, B y C representan los cortes de los temporales A, B y C de la figura 42, dirigidos a través del conducto auditivo externo y paralelamente a éste (segmento anterior del corte). Muestran el crecimiento de medial a lateral del hueso timpánico y de la porción escamosa.

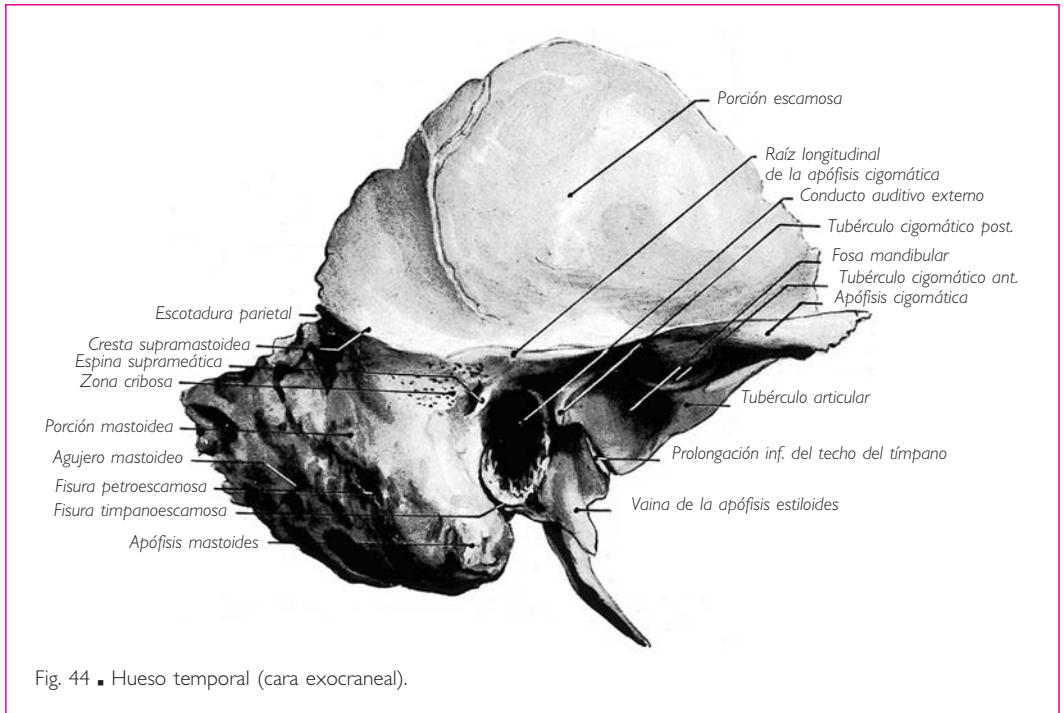


Fig. 44 ■ Hueso temporal (cara exocraneal).

posteriormente con la porción escamosa por medio de una sutura que continúa la fisura petrotimpanoescamosa; anteriormente, el borde anterior de la apófisis tubárica está unido a una cresta de la porción petrosa, que se sitúa como una cuña entre la porción escamosa y la apófisis tubárica. Así, el canal terminal parece desdoblarse anteriormente en dos fisuras secundarias: una anterior petroescamosa y otra posterior petrotimpánica. Estas dos fisuras están separadas por la *cresta intertimpanoescamosa* de la porción petrosa, generalmente designada *prolongación inferior del techo del tímpano*.

El hueso temporal puede dividirse en tres porciones: □ una porción escamosa que comprende toda la porción escamosa con excepción del segmento posterior, que forma parte de la constitución de la apófisis mastoideas; □ una porción petrotimpánica, y □ una porción mastoidea.

■ DESCRIPCIÓN

1. Porción escamosa. Es una lámina semicircular, aplanada de lateral a medial, que presenta dos caras: una exocraneal y otra endocraneal o cerebral, separadas por un borde circunferencial.

a) **CARA EXOCRANEAL.** Esta cara está dividida en dos partes, una superior o temporal y otra inferior o basilar, por una larga apófisis denominada *apófisis cigomática* (fig. 44).

APÓFISIS CIGOMÁTICA. Comprende dos segmentos: uno transversal o base y otro anteroposterior o apófisis cigomática propiamente dicha.

ESQUELETO DE LA CABEZA

Segmento basal. □ El segmento basal se dirige de lateral a medial y está aplanado de superior a inferior. Su *cara superior* (fig. 46), excavada a modo de canal, se relaciona con los fascículos posteriores del músculo temporal. □ Su *cara inferior* (figs. 44 y 48) muestra dos salientes alargados, uno longitudinal y otro transversal; son las raíces de la apófisis cigomática. □ La *raíz longitudinal* (fig. 44) se dirige primero posteriormente sobre la prolongación de la apófisis cigomática; después se incurva posterior y superiormente, y contribuye a formar la *cresta supramastoidea*, en continuidad con la línea temporal inferior perteneciente al hueso parietal. Presenta, inmediatamente anterior al conducto auditivo externo, un abultamiento denominado *tubérculo cigomático posterior*. □ La *raíz transversa* o *tubérculo articular* se alarga de lateral a medial sobre la cara inferior del hueso temporal. Es lisa, convexa de anterior a posterior, y se articula con la mandíbula. En la unión de las dos raíces se localiza un saliente voluminoso, el *tubérculo cigomático anterior*.

Segmento anterior. El segmento anterior de la apófisis cigomática es alargado de anterior a posterior y aplanado de lateral a medial. Es libre y presenta: □ una *cara lateral* convexa; □ una *cara medial* cóncava y lisa; □ un *borde superior* estrecho, donde se inserta la fascia temporal; □ un *borde inferior* grueso y rugoso, que da inserción al músculo masetero (fig. 45), y □ un *extremo anterior* dentado y cortado en bisel a expensas del borde inferior, que se articula con el hueso cigomático.

PARTE SUPERIOR O CARA TEMPORAL. Superiormente a la apófisis cigomática, la cara exocraneal de la porción escamosa es convexa y lisa, y permite la inserción del músculo temporal (fig. 45). A menudo está recorrida posteriormente por un surco vascular excavado por la arteria temporal media (fig. 44).

PARTE INFERIOR O BASILAR. Pertenece a la base del cráneo y presenta (figs. 44 y 48): □ *a*) la raíz transversa de la apófisis cigomática o *tubérculo articular*, que ya se describió; □ *b*) posteriormente al tubérculo articular, una depresión profunda, la *fosa mandibular*; ésta es elíptica y su eje mayor se orienta de lateral a medial y de anterior a posterior; el fondo de la fosa mandibular está recorrida por la *fisura timpanoescamosa*, que divide la cavidad en dos zonas: la anterior es articular y pertenece a la porción escamosa y la posterior es no articular y forma parte del hueso timpánico; esta fisura está subdividida anterior y medialmente por la prolongación inferior del techo del tímpano en dos fisuras secundarias: una anterior o petroescamosa y otra posterior o petrotimpánica; □ *c*) los *tubérculos cigomáticos anterior y posterior*, señalados anteriormente, y □ *d*) por último, anteriormente al tubérculo articular, una superficie triangular, plana y lisa, la *superficie plana subtemporal*, que contribuye a la formación del techo de la fosa infratemporal.

b) **CARA CEREBRAL** (cara endocraneal). Presenta depresiones en relación con las circunvoluciones cerebrales y los surcos vasculares excavados por las ramas de la arteria meníngea media (fig. 47).

c) **BORDE CIRCUNFERENCIAL.** El borde de la porción escamosa comprende dos partes: una inferior y adherente, por medio de la cual la porción escamosa se une al resto del hueso, y otra superior y libre.

La *parte adherente* se confunde posteriormente con la porción mastoidea del hueso temporal. Anteriormente a la apófisis mastoides, está indicada por dos suturas: una,

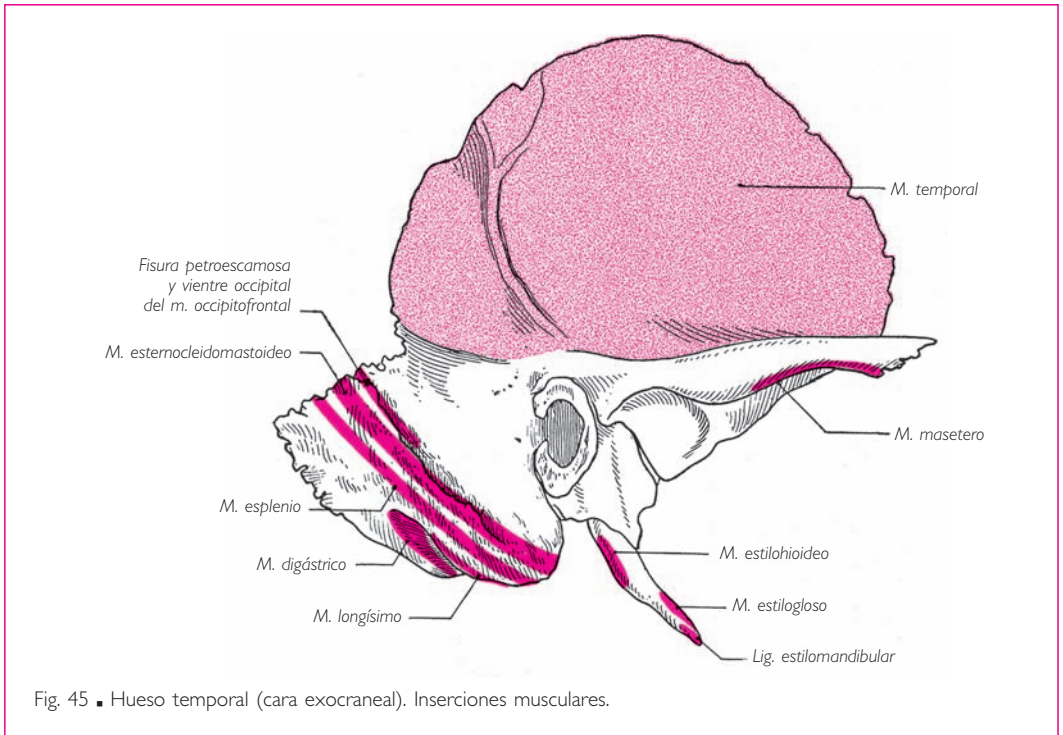


Fig. 45 ■ Hueso temporal (cara exocraneal). Inserciones musculares.

la *fisura petroescamosa*, es visible en la cara cerebral (fig. 47); la otra, denominada *fisura timpanoescamosa*, es visible en la cara exocraneal. Esta última sutura se prolonga anteriormente por la fisura petroescamosa inferior que une la porción escamosa con la lengüeta de la porción petrosa, denominada *prolongación inferior del techo del tímpano* (figs. 44 y 48).

La *parte libre* del borde circunferencial representa aproximadamente los dos tercios de una circunferencia (figs. 44 y 47). Empieza anteriormente en el vértice del ángulo comprendido entre las porciones escamosa y petrosa, y finaliza posteriormente en el vértice de otro ángulo entrante, la *escotadura parietal*, que separa la porción escamosa de la región mastoidea. La parte libre del borde de la porción escamosa está cortada en bisel a expensas de la lámina interna superior y posteriormente, donde se articula con el hueso parietal, y a expensas de la lámina externa en su extremo anteroinferior, donde se articula con el ala mayor del hueso esfenoides.

■ **PORCIÓN MASTOIDEA.** La porción mastoidea del hueso temporal está situada en la parte posteroinferior del hueso temporal, posteriormente al conducto auditivo externo. Los dos tercios posteriores de esta región están constituidos por la base de la porción petrosa, y su tercio anterior por la porción escamosa. Se distinguen una cara externa o exocraneal, una cara interna o endocraneal y un borde circunferencial.

1. Cara exocraneal. La cara exocraneal presenta frecuentemente los vestigios de la fisura petroescamosa posterior, que separa, en la apófisis mastoideas, la zona de origen escamosa de la zona de origen petrosa (fig. 45). Esta fisura se dirige oblicua, inferior y anteriormente, desde la escotadura parietal hasta el borde anterior de la apófisis mastoideas.

Los tres cuartos posteroinferiores de la cara lateral de la región mastoidea presentan las rugosidades que dan inserción al vientre occipital del músculo occipitofrontal, así como a los músculos esternocleidomastoideo y esplenio de la cabeza (fig. 45). El borde anterosuperior de esta superficie rugosa se continúa posteriormente con la línea nucal superior y da inserción al músculo esternocleidomastoideo. En la proximidad del borde posterior y hacia su parte media, se aprecia el orificio externo del *agujero mastoideo*, que permite el paso de una vena emisaria y se abre, por otra parte, en la cara endocraneal.

El cuarto anterosuperior de la superficie exocraneal de la región mastoidea es casi liso. En él se observan: *a)* superior y posteriormente al orificio del conducto auditivo externo, un pequeño saliente agudo; se trata de la *espina suprameática*, y *b)* inmediatamente posterior a esta espina, una superficie perforada por pequeños orificios vasculares, denominada por esta razón *zona cribosa*.

La parte inferior de la cara exocraneal se prolonga inferiormente por medio de una eminencia cónica denominada *apófisis mastoideas*.

La *apófisis mastoideas* es ligeramente aplanada transversalmente. □ Su cara lateral es rugosa y proporciona inserción a los músculos esternocleidomastoideo, esplenio y longísimo de la cabeza, cuyas inserciones, ya consignadas en la cara exocraneal de la porción mastoidea, se prolongan sobre este saliente (fig. 45). □ Su cara medial está limitada superiormente por un profundo surco anteroposterior, denominado *escotadura mastoidea*, en el que se inserta el vientre posterior del músculo digástrico (figs. 45 y 48). La escotadura mastoidea está bordeada medialmente por una eminencia ancha y roma que se extiende de anterior a posterior y que se denomina *eminencia yuxtamastoidea*; en su lado medial discurre un canal excavado por la arteria occipital (fig. 48).

2. Cara endocraneal. Esta cara se confunde anteriormente con la base de la pirámide petrosa. Posteriormente a la porción petrosa, es lisa y contribuye a formar el piso posterior de la cavidad craneal (fig. 47). En ella se observan, siempre aplicados contra la porción petrosa, el segmento mastoideo, descendente, de un ancho surco producido por el seno sigmoideo, y, hacia la porción media de este canal, el agujero mastoideo, a través del cual pasa una vena anastomótica.

3. Borde circunferencial. Se confunde anteriormente con las porciones escamosa y petrosa. En el resto de su extensión es grueso y rugoso, y se articula con el hueso parietal superiormente y con el hueso occipital posteriormente.

■ **PORCIÓN PETROSA. PORCIÓN PETROTIMPÁNICA.** La porción petrosa del hueso temporal, que debería denominarse *porción petrotimpánica*, adopta la forma de una pirámi-

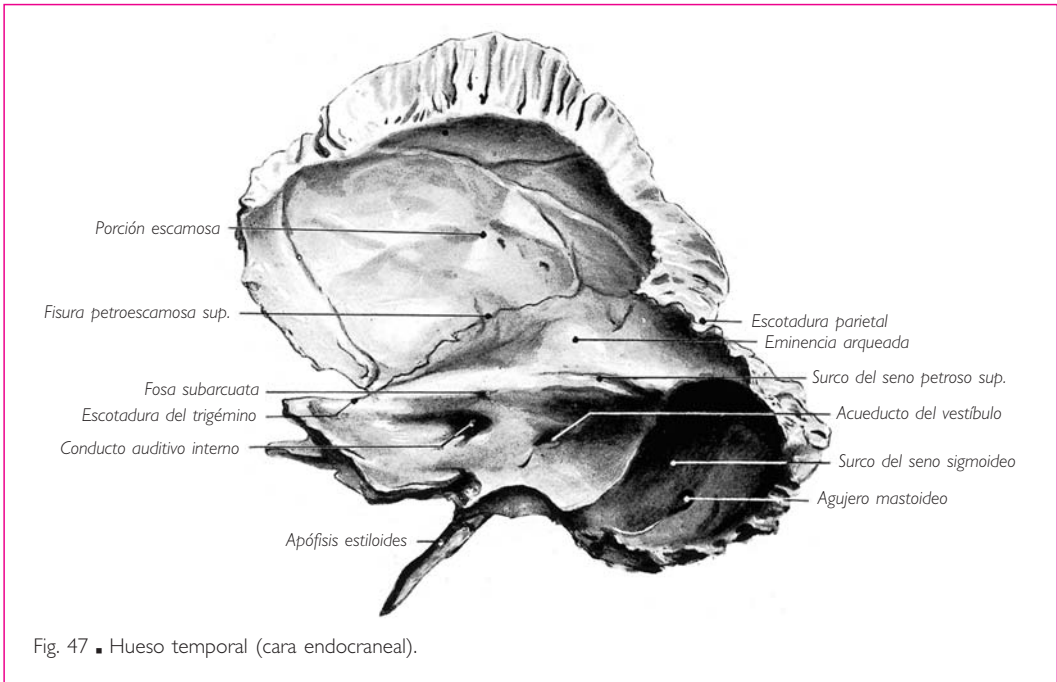
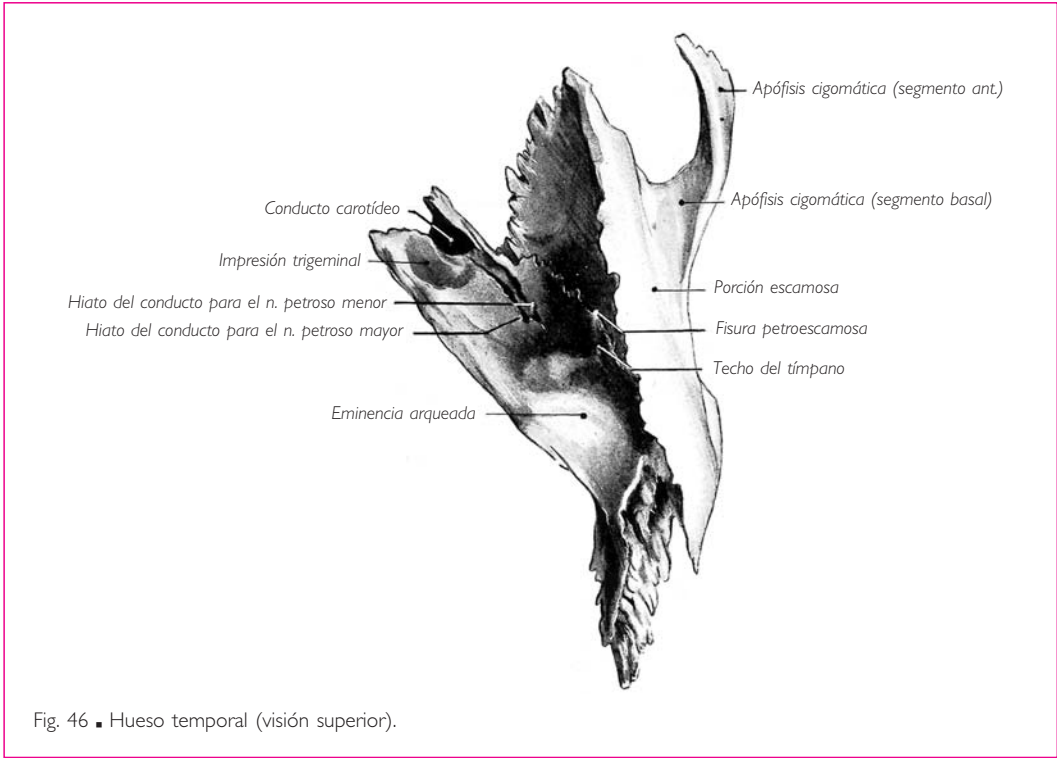
de cuadrangular de eje oblicuo anterior y medialmente. La base está orientada lateral y posteriormente. El vértice, truncado, es anterior y medial. Se pueden reconocer cuatro caras, cuatro bordes, una base y un vértice. Las cuatro caras se dividen en anterosuperior, posterosuperior, anteroinferior y posteroinferior. Las dos primeras, superiores, son endocraneales; las otras dos, inferiores, son exocraneales.

1. Cara anterosuperior. En esta cara se observan: □ *a*) en la unión de su tercio posterior con sus dos tercios anteriores, un saliente determinado por el conducto semicircular anterior, denominado *eminencia arcuata* o *eminencia arqueada* (fig. 46); □ *b*) anteriormente a la eminencia arcuata, un orificio alargado, el *hiato del conducto del nervio petroso mayor*, y lateralmente a éste, uno o dos pequeños orificios, los *hiatos del conducto del nervio petroso menor*; a estos orificios, por los que pasan los nervios petrosos mayor y menor, les siguen unos estrechos surcos donde se alojan estos mismos nervios; □ *c*) anteriormente al hiato del conducto del nervio petroso mayor y cerca del vértice de la porción petrosa, una depresión, la *impresión trigeminal*, sobre la que descansa el ganglio trigeminal; el borde posterior de la impresión trigeminal produce a veces un notable saliente conocido con el nombre de *tubérculo retrogaseariano*, que resulta de la osificación de la duramadre correspondiente, y □ *d*) finalmente, el *techo del tímpano*. El techo del tímpano es la parte de la cara anterosuperior de la porción petrosa situada anterior y lateralmente a la eminencia arcuata; a este nivel, la pared ósea es delgada y forma la pared superior de la cavidad timpánica. El techo del tímpano está recorrido de anterior a posterior por la fisura petroescamosa superior, ya que la porción lateral del techo del tímpano está formada por la porción escamosa (v. pág. 430-431).

2. Cara posterosuperior. Esta cara presenta (fig. 47): □ *a*) ligeramente anterior a su parte media, el gran orificio de entrada al conducto auditivo interno u *orificio auditivo interno*, por el que pasan los nervios vestibulococlear, facial e intermedio; □ *b*) unos milímetros superior y posteriormente al conducto auditivo interno y muy cerca del borde superior de la porción petrosa del hueso temporal, una depresión estrecha, la *fosa subarcuata*; en el fondo de esta fosa se encuentra el orificio anterior del *conducto petromastoideo*, y □ *c*) aproximadamente 1 cm en sentido posterior al conducto auditivo interno, una nueva depresión, la *fosita ungueal*; en la porción superior de esta fosa se encuentra una hendidura oblicua inferior y anteriormente, la *apertura externa del acueducto vestibular*.

3. Cara anteroinferior. La cara anteroinferior está formada en sus dos tercios posterolaterales por una lámina ósea delgada, cóncava y lisa, que pertenece embriológicamente al hueso timpánico y constituye la pared anterior del conducto auditivo externo. Forma al mismo tiempo la porción de la fosa mandibular no articular, situada posteriormente a la fisura petrotimpanoescamosa (fig. 48). Esta lámina ósea emite una prolongación inferior que forma una hemivaina en la base de la apófisis estiloides y que, por esta razón, se denomina *vaina de la apófisis estiloides*.

ESQUELETO DE LA CABEZA



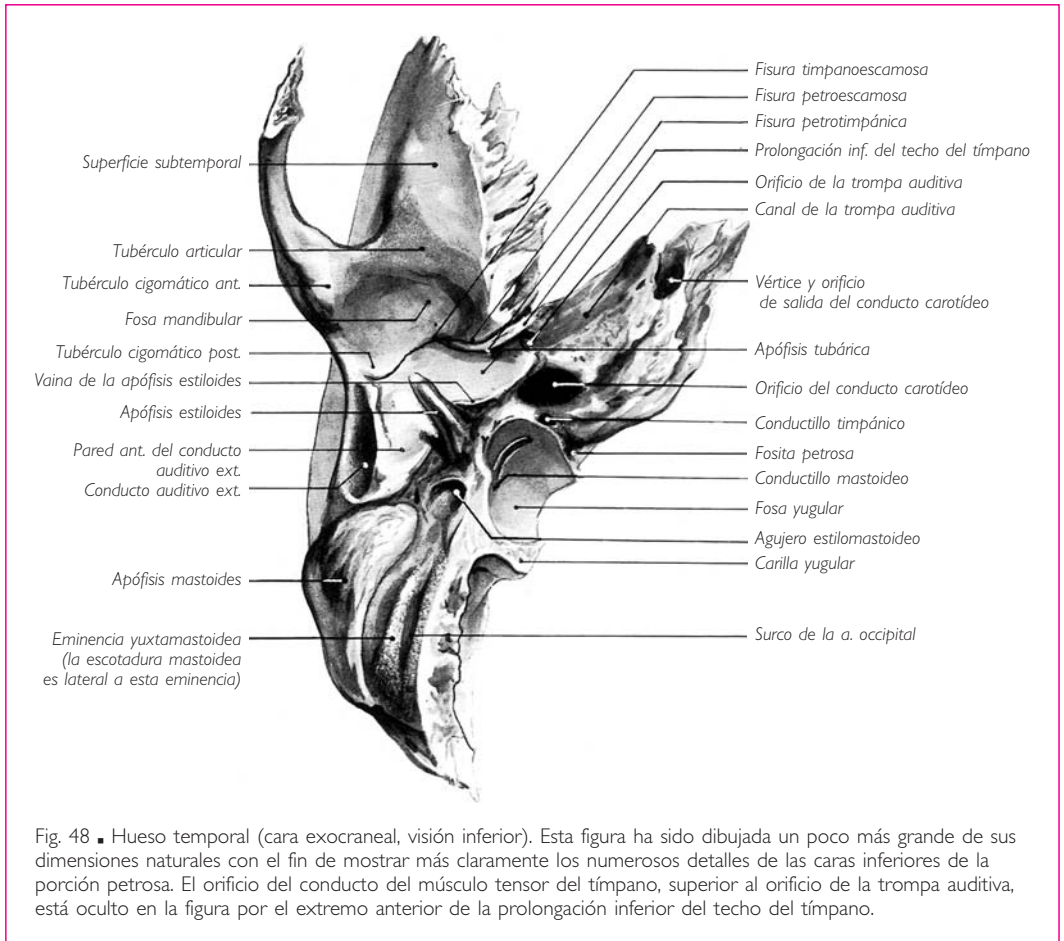


Fig. 48 ■ Hueso temporal (cara exocraneal, visión inferior). Esta figura ha sido dibujada un poco más grande de sus dimensiones naturales con el fin de mostrar más claramente los numerosos detalles de las caras inferiores de la porción petrosa. El orificio del conducto del músculo tensor del tímpano, superior al orificio de la trompa auditiva, está oculto en la figura por el extremo anterior de la prolongación inferior del techo del tímpano.

Medial y anteriormente a la fosa mandibular, la cara anteroinferior está constituida por la *apófisis tubárica* del hueso timpánico, que contribuye a formar la porción ósea de la trompa (fig. 48). □ Anteriormente al extremo anteromedial de la apófisis tubárica, en el ángulo formado por la porción escamosa y el borde anterior de la porción petrosa, se abren dos conductos superpuestos: superiormente el *conducto del músculo tensor del tímpano* e, inferiormente, el *conducto de la trompa auditiva*. Anterior y medialmente a estos dos orificios, la cara anteroinferior de la porción petrosa está excavada en canal y forma, por su unión con el ala mayor del hueso esfenoides, un canal más ancho, denominado *canal de la trompa auditiva*, que corresponde a la trompa auditiva.

4. Cara posteroinferior. Esta cara presenta (fig. 48): □ *a)* posteriormente, la *apófisis estiloideas*, soldada a la porción petrosa pero independiente de ella embriológicamente, ya que pertenece al aparato hioideo; da inserción a los elementos del ramillete de Riolo (ligamentos estilomandibular y estilohioideo; músculos estilofaríngeo, estilohioideo y esti-

logloso); **□ b)** posteriormente a la apófisis estiloides, entre ésta y la apófisis mastoides, una depresión en el fondo de la cual se abre el *agujero estilomastoideo* o agujero inferior del conducto del nervio facial; **□ c)** posterior y medialmente al agujero estilomastoideo, una superficie rugosa, la *carilla yugular*, que se articula con la apófisis yugular del hueso occipital; **□ d)** anteriormente a la carilla yugular y medialmente a la apófisis estiloides, una excavación lisa, la *fosa yugular*, que se relaciona con el bulbo superior de la vena yugular interna; sobre su pared lateral se observa el orificio inferior de entrada de un pequeño conducto que permite el paso al ramo auricular del nervio vago; a menudo se halla precedida, sobre la pared anterolateral de la fosa yugular, por un fino surco horizontal semi-circular; **□ e)** anteriormente a la fosa yugular, el orificio inferior del conducto carotídeo; **□ f)** el orificio inferior del conductillo timpánico, que está situado sobre la cresta que separa la fosa yugular del orificio del conducto carotídeo y da paso al nervio timpánico; este orificio está unido a la fosita petrosa (que describiremos en el borde posterior de la porción petrosa) por medio de un estrecho surco por el cual discurre el nervio timpánico antes de penetrar en el conductillo timpánico, y **□ g)** por último, anteriormente al conducto carotídeo, una superficie rugosa que se extiende hasta el vértice de la porción petrosa; se relaciona con el extremo superior de la pared lateral de la faringe y da inserción, a lo largo del conducto musculotubárico, al músculo elevador del velo del paladar.

5. Bordes. Se dividen en superior, anterior, posterior e inferior.

a) BORDE SUPERIOR. Este borde está recorrido en la mayor parte de su longitud por el surco del seno petroso superior (fig. 47). Está excavado por delante y enfrente de la impresión trigeminal, a 1 cm aproximadamente del vértice de la porción petrosa, por una ancha escotadura que tiene relación con el nervio trigémino. Anteriormente a ésta, muy cerca del vértice de la porción petrosa, se encuentra a veces una pequeña muesca que corresponde al nervio *abducens*. **□** El extremo posterior del borde superior se continúa posteriormente con el labio superior del surco del seno sigmoideo.

b) BORDE ANTERIOR. El borde anterior presenta posteriormente la fisura petrotimpanoescamosa, por medio de la cual la porción petrotimpánica del hueso temporal se une a la porción escamosa (fig. 48). Más anteriormente, la fisura se desdobra, por la prolongación inferior del techo del tímpano o cresta intertimpanoescamosa, en una fisura petroescamosa y una fisura petrotimpánica (fig. 48). Por último, anteriormente el borde está separado de la porción escamosa por un ángulo entrante en el que penetra el extremo posterior del ala mayor del hueso esfenoides (figs. 48 y 57). Ésta se articula con el borde anterior de la porción petrosa, salvo en la proximidad de su extremo anterior, donde los dos huesos están separados por un espacio de dimensiones variables, el *agujero rasgado* (v. *Vértice*, pág. 72; v. también figs. 57 y 60).

c) BORDE POSTERIOR. El borde posterior (fig. 48) presenta posteriormente la carilla yugular ya señalada a propósito de la cara posteroinferior de la porción petrosa. Anteriormente a la carilla yugular se observa una ancha escotadura que limita, con la porción correspondiente del hueso occipital, el *agujero yugular*. Esta escotadura está dividida por un saliente agudo, la *apófisis intrayugular*, en dos segmentos: uno posterior, venoso, que corresponde al bulbo superior de la vena yugular interna; otro anterior, ner-

vioso, que está en relación con los nervios accesorio, vago y glossofaríngeo. En este último segmento se encuentra una excavación denominada *fosita petrosa*, que aloja el ganglio inferior del nervio glossofaríngeo. En el vértice de la fosita se observa el orificio inferior del conductillo timpánico.

Anteriormente al agujero yugular, el borde posterior de la porción petrosa, yuxtapuesto al hueso occipital, está unido a éste por medio de fibrocartílago. Está prolongado superiormente (es decir, por su lado endocraneal) por medio de un canal general-

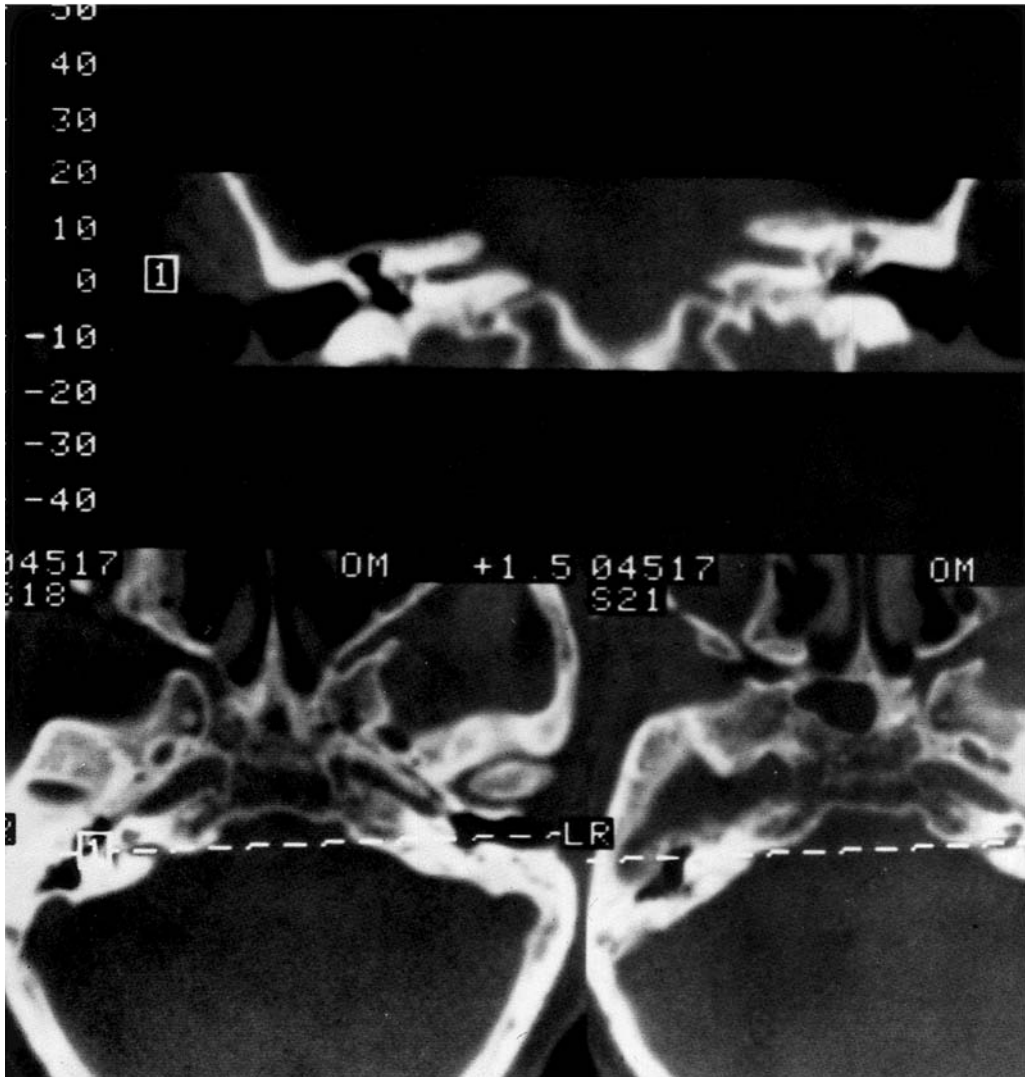


Lámina I • Corte frontal de las porciones petrosas en escáner RX, que pasa por los conductos auditivos externos así como por el oído medio (*imagen superior*). Imagen obtenida por reconstrucción a partir de una sucesión de cortes horizontales (*imagen inferior*). (De U. Salvolini.)

mente poco delimitado y en relación con el seno petroso inferior; inferiormente, en la cara exocraneal, es prolongado por otro canal que conecta con el seno petrooccipital.

d) BORDE INFERIOR. Este borde separa las caras antero y posteroinferior (fig. 48). Es cortante y muy acusado posteriormente, donde está formado por el borde inferior de la vaina de la apófisis estiloides y después por el borde inferior de la apófisis tubárica del hueso timpánico. Apenas se distingue anteriormente, donde forma el límite medial del conducto de la trompa auditiva.

6. Base. La base de la porción petrotimpánica del hueso temporal se confunde en casi toda su extensión con la región mastoidea. Sólo está representada en la superficie exocraneal del hueso por el *orificio auditivo externo*, situado entre la porción mastoidea, que es posterior, y la porción escamosa, que es superior.

Este orificio es elíptico y su eje mayor se dirige de superior a inferior y ligeramente de anterior a posterior. Está formado por la porción escamosa superiormente y por el hueso timpánico anterior, inferior y posteriormente. La porción escamosa es lisa. La porción de origen timpánico es rugosa y da fijación al fibrocartilago del conducto auditivo.

7. Vértice. Es truncado y muy desigual, y presenta el orificio anterior del conducto carotídeo. Corresponde al ángulo formado posteriormente entre el cuerpo y el ala mayor del hueso esfenoides.

Entre el vértice de la porción petrosa del hueso temporal por un lado y el ala mayor del hueso esfenoides y la parte contigua del cuerpo de este hueso por otro, se encuentra un orificio cuyos bordes son irregulares; se trata del *agujero rasgado* (fig. 60). La llingua del ala mayor del hueso esfenoides divide este orificio en dos partes: una medial, que está ocupada por la arteria carótida interna en el punto en que penetra en el seno cavernoso, y otra lateral, que está ocupada, en el cráneo fresco, por un tejido fibroso que atraviesan los nervios petrosos mayor y profundo.

■ **CONFORMACIÓN INTERNA.** El hueso temporal está ahuecado por cavidades que pertenecen al aparato auditivo: conducto auditivo externo, oído medio y oído interno. Estas cavidades serán descritas junto con el aparato auditivo, del cual dependen. □ En lo concerniente a los conductos vasculares y nerviosos que tienen relaciones más o menos inmediatas con las cavidades del aparato auditivo, su estudio se realizará junto con el de los nervios y vasos que lo atraviesan. Sin embargo, consideramos que debemos realizar un esquema que permita mejorar la comprensión de la situación que ocupan, en la superficie del hueso temporal, los orificios de cada uno de estos conductos.

a) CONDUCTO CAROTÍDEO. Da paso a la arteria carótida interna. Este conducto empieza en la cara posteroinferior de la porción petrosa del hueso temporal, en el orificio inferior del conducto carotídeo. Primero asciende verticalmente; después, tras un trayecto de algunos milímetros, se acoda en ángulo recto y se dirige anterior y medialmente hasta el vértice de la porción petrosa, donde termina en el orificio que hemos señalado.

b) CONDUCTILLO CAROTIDOTIMPÁNICO. Es un conducto corto y delgado que se extiende desde la pared lateral de la porción ascendente del conducto carotídeo hasta la

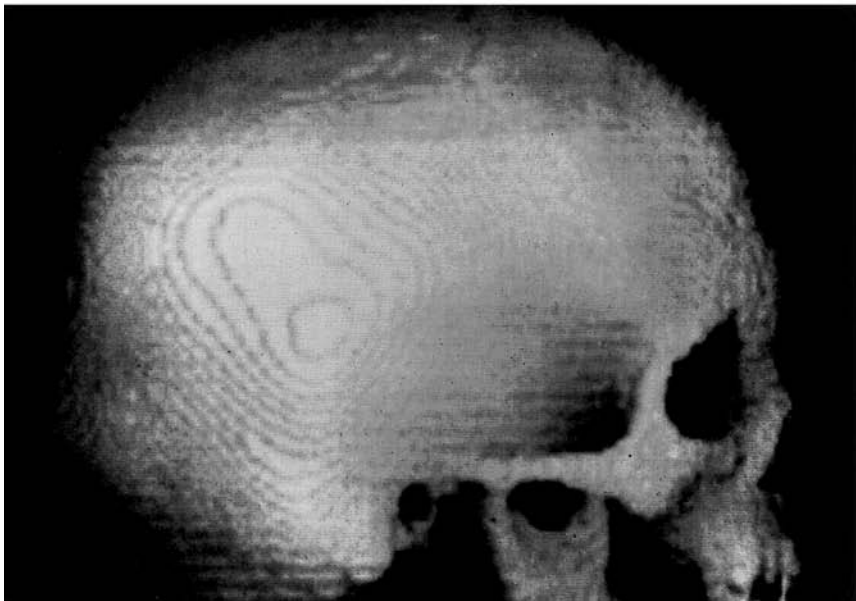
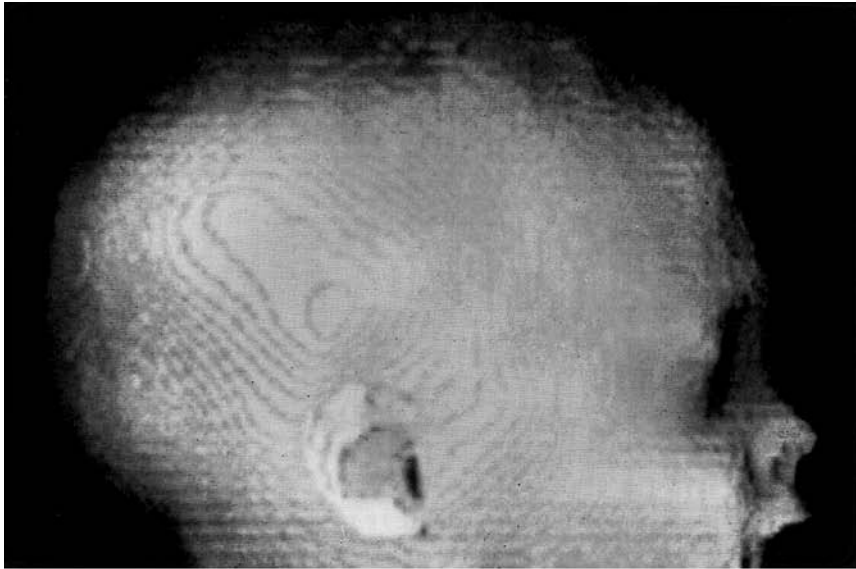


Lámina II ■ Anatomía de la superficie ósea (abajo) y cutánea (arriba) de una cabeza de niño vista de perfil (reconstrucción a partir de cortes horizontales de escáner RX). (De U. Salvolini.)

pared anterior de la cavidad timpánica. Por este conducto pasan el nervio y la arteria carotidotimpánicos.

c) CONDUCTO FACIAL. Se inicia en la porción anterosuperior del fondo del conducto auditivo interno. Desde allí se dirige en sentido lateral y ligeramente anterior, de for-

ma perpendicular al eje de la porción petrosa del hueso temporal, hasta un punto uno o varios milímetros posterior al hiato del conducto del nervio petroso mayor, donde se acoda por primera vez. Este segmento mide de 3 a 4 mm de longitud. El conducto se dirige luego de forma oblicua, posterior, lateral y un poco inferiormente, casi paralelo al eje de la porción petrosa del hueso temporal, a lo largo de aproximadamente 1 cm. Después se acoda por segunda vez y desciende verticalmente hasta el agujero estilomastoideo, donde finaliza; este último segmento es el más largo (10-15 mm).

d) **CONDUCTILLO TIMPÁNICO.** El orificio inferior de este conductillo se halla en la cresta que separa la fosa yugular del orificio inferior del conducto carotídeo. Desde este orificio, el conductillo se dirige lateral y superiormente, y se abre en la porción inferomedial de la cavidad timpánica.

e) **CONDUCTILLO MASTOIDEO.** Hemos descrito su orificio de entrada en la pared lateral de la fosa yugular. Se dirige lateralmente y se abre en la porción descendente del conducto facial, un poco superior al agujero estilomastoideo.

■ **ARQUITECTURA.** La porción escamosa está formada por dos láminas de tejido óseo compacto y una capa intermedia de tejido óseo esponjoso.

La porción petrosa del hueso temporal está formada sobre todo por tejido óseo compacto y tejido óseo esponjoso. El tejido óseo compacto se compone de una cubierta superficial que forma la superficie de la pirámide, y de una masa central laberíntica que limita las cavidades del oído interno; entre estas porciones compactas se encuentran islotes de tejido óseo esponjoso y cavidades neumáticas en conexión con las celdas diploicas o neumáticas de la apófisis mastoides (v. *Aparato auditivo*, pág. 439).

■ **OSIFICACIÓN.** La porción escamosa y el hueso timpánico son de origen membranoso. La porción petrosa del hueso temporal se forma a partir de tejido cartilaginoso.

Según Augier, es necesario distinguir: a) uno o dos centros de osificación principales para la porción escamosa, es decir, un centro escamosocigomático y, a veces, un centro postescamosomastoideo; b) tres centros para el hueso timpánico, y c) por último, tres centros principales para la porción petrosa, que comprenden un centro cocleocanalicular para la región de la cóclea, de la porción inferior del vestíbulo y de la porción contigua del conducto semicircular posterior, un centro canalicular anterior y un centro canalicular posterior, que conforman el resto de la porción petrosa del hueso temporal.

■ E. Hueso occipital

El hueso occipital está situado en la porción media, posterior e inferior del cráneo. Tiene la forma de un segmento de esfera cuyos bordes delimitan un rombo (figs. 51 y 52). El hueso occipital está atravesado en su porción inferior por un ancho orificio oval de grueso extremo posterior, el *agujero magno*. Este orificio mide unos 35 mm de anterior a posterior, y 30 mm en sentido transversal. Comunica la cavidad craneal con el conducto vertebral y da paso a la médula oblonga, a las arterias vertebrales y, a cada lado, al nervio accesorio.

En el hueso occipital del adulto se distinguen cuatro porciones que caracterizan sus relaciones con el agujero magno: □ a) una anterior, denominada *porción basilar*; □ b) dos laterales, las *porciones laterales*, y □ c) finalmente, una porción posterior denominada *escama occipital*. Estas cuatro porciones están primitivamente separadas y aún pueden diferenciarse en el recién nacido.

■ **PORCIÓN BASILAR.** La porción basilar del hueso occipital es cuadrilátera, y más ancha y menos gruesa posterior que anteriormente. En ella se distinguen dos caras y cuatro bordes.

1. Cara exocraneal (fig. 49). Esta cara, denominada *superficie basilar del hueso occipital*, presenta en la línea media, en la unión de su tercio posterior con sus dos tercios anteriores, el *tubérculo faríngeo*, en el que se inserta el rafe faríngeo. Ligeramente anterior a este tubérculo se observa una depresión alargada de anterior a posterior, la *fosita navicular*, en el fondo de la cual se halla en algunas ocasiones una depresión más estrecha denominada *fosita faríngea*. A cada lado de la línea media, la superficie basilar está recorrida por dos crestas curvas de concavidad anterior, una posterior y otra anterior. La cresta posterior o *cresta muscular del hueso occipital* parte del tubérculo faríngeo y da inserción al músculo recto anterior de la cabeza (fig. 52). La anterior es inconstante y se denomina *cresta sinostósica del hueso occipital* (Poirier), porque se pensaba que resultaba de la unión de un centro de osificación posterior o basioccipital con un centro de osificación anterior o basiótico (v. *Osificación*). Está situada un poco anteriormente a la cresta posterior. Entre las dos crestas se inserta el músculo recto anterior de la cabeza. Anteriormente a la cresta sinostósica se encuentra una ancha depresión en que se inserta el músculo largo de la cabeza.

2. Cara endocraneal. Está inclinada inferior y posteriormente, y deprimida a modo de canal; se trata del *clivus*, más ancho y profundo posterior que anteriormente (fig. 50). Está en relación con el mielencéfalo o con la médula oblonga y con el metencéfalo o el puente.

3. Bordes. Los *bordes laterales* de la porción basilar del hueso occipital están unidos a la porción petrosa del hueso temporal por un fibrocartílagos. Sobre su labio superior discurre

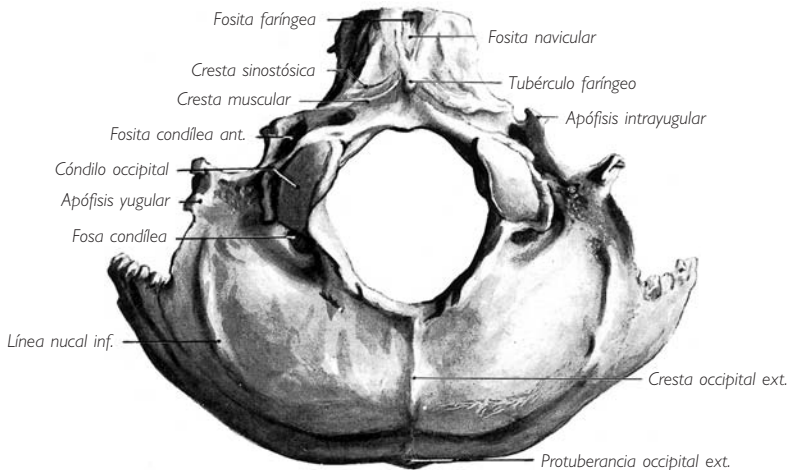


Fig. 49. ■ Hueso occipital. Cara exocraneal de la porción basilar y de las porciones laterales.

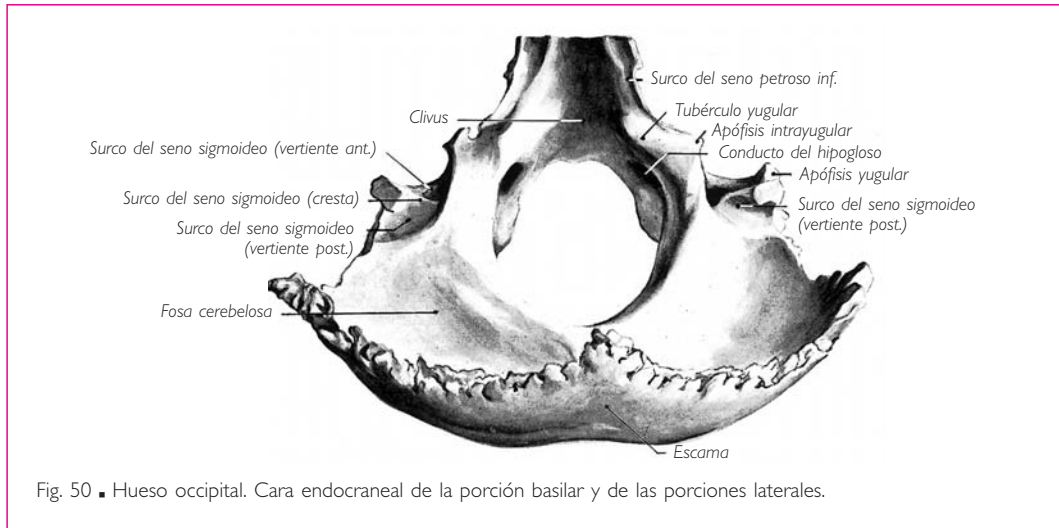


Fig. 50 ■ Hueso occipital. Cara endocraneal de la porción basilar y de las porciones laterales.

un surco en relación con el seno petroso inferior. □ El *borde anterior* está soldado al cuerpo del hueso esfenoides. □ El *borde posterior* forma, por su porción media, el límite anterior del agujero magno y se continúa por los lados con las porciones laterales del hueso occipital.

■ **PORCIONES LATERALES.** Se hallan situadas a ambos lados del agujero magno, y son más altas y estrechas anterior que posteriormente. Cada una de ellas presenta dos caras, dos bordes y dos extremos.

4. Cara exocraneal. En la cara exocraneal de cada una de las porciones laterales del hueso occipital se encuentra, frente a la mitad anterior del agujero magno, un saliente articular convexo y elíptico, con un eje mayor orientado anterior y medialmente: se trata del *cóndilo occipital*. El cóndilo está frecuentemente estrechado en la unión de su mitad anterior con su mitad posterior. Se articula con el atlas. □ Anterior y lateralmente al cóndilo se encuentra la *fosita condílea anterior*, en el fondo de la cual se abre el orificio externo del conducto del nervio hipogloso o agujero condíleo anterior. □ Posteriormente al cóndilo se encuentra la *fosa condílea*, donde nace el conducto condíleo o agujero condíleo posterior. Este conducto es inconstante. □ Por último, lateralmente al cóndilo se extiende una superficie rugosa para la inserción del músculo recto lateral de la cabeza.

5. Cara endocraneal. Esta cara muestra (figs. 50 y 60): □ *a*) anteriormente, una eminencia, denominada *tubérculo yugular*, surcada por un canal que ocupan los nervios accesorio, vago y glosofaríngeo para alcanzar el agujero yugular; □ *b*) posterior e inferiormente al tubérculo, el orificio interno del conducto del hipogloso, que da paso al nervio hipogloso; muy a menudo este conducto está parcial o totalmente desdoblado; este desdoblamiento está limitado, en la mayor parte de los casos, al orificio interno o posterior del conducto (A. Tavares), y □ *c*) posterior y lateralmente al tubérculo, sobre

la apófisis yugular (v. *Borde lateral*), la corta porción terminal del surco del seno sigmoideo. El segmento yugular del surco sinusal está dividido por una aguda arista transversal, cóncava superiormente, en dos vertientes: una posterior, ligeramente inclinada inferior y posteriormente o casi horizontal, y otra anterior, vertical o muy oblicua, en relación con el bulbo superior de la vena yugular interna (figs. 50 y 53). En la porción medial de la vertiente horizontal suele abrirse el conducto condíleo.

6. Bordes. El *borde medial* limita lateralmente el agujero magno.

El *borde lateral* está dividido en dos partes por la *apófisis yugular* (fig. 50), la cual se articula con la carilla yugular del hueso temporal. Posteriormente a la apófisis, el borde es rugoso y se une a la porción mastoidea del hueso temporal. Anteriormente a la apófisis, el borde lateral forma el límite medial del *agujero yugular*.

Este orificio, comprendido entre la porción petrosa del hueso temporal y el hueso occipital, está subdividido en dos porciones, una anterior y otra posterior, por dos salientes agudos, las *apófisis intrayugulares*. Estas dos apófisis nacen una de la porción petrosa del hueso temporal y otra del hueso occipital, y están unidas por un fascículo fibroso. La porción posterior del agujero yugular se relaciona con el origen de la vena yu-

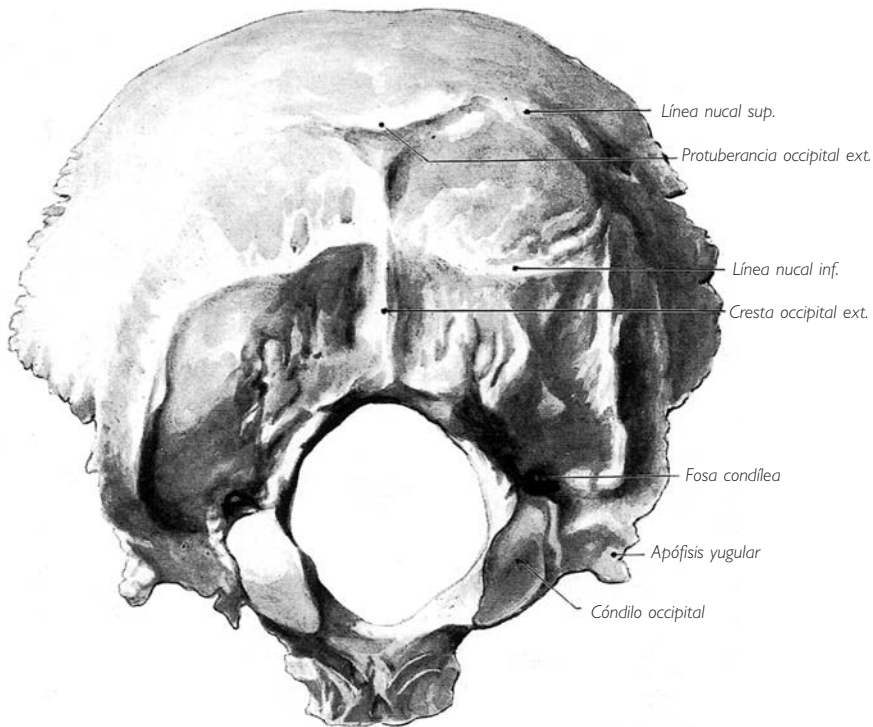


Fig. 51 ■ Hueso occipital. Cara exocraneal de la escama.

ESQUELETO DE LA CABEZA

gular interna; la anterior está subdividida por un tabique fibroso en dos segmentos: uno posterior, para el paso de los nervios accesorio y vago, y otro anterior, atravesado por el nervio glossofaríngeo y, anteriormente a éste, por el seno petroso inferior. Además, el agujero yugular está atravesado por la arteria meníngea posterior, rama de la arteria faríngea ascendente, y por una rama meníngea de la arteria occipital.

■ **ESCAMA OCCIPITAL.** La escama occipital es ancha, aplanada y romboidal. En ella se distinguen dos caras, cuatro bordes y cuatro ángulos.

1. Cara exocraneal. Hacia el centro de esta cara se observa una eminencia media rugosa; es la protuberancia occipital externa o inión (fig. 51). De la protuberancia parte la *cresta occipital externa*, que se extiende de superior a inferior hasta el borde posterior del agujero magno. De la protuberancia occipital externa y de la mitad de la cresta occipital externa, parten a cada lado dos crestas rugosas transversales, cóncavas anteriormente; se trata de las *líneas nucales superior e inferior* (líneas curvas occipitales superior e inferior).

La línea nocal superior se extiende lateralmente hasta la apófisis mastoides.

La línea nocal inferior se incurva lateral y anteriormente hacia la apófisis yugular; su trayecto es irregular. Presenta a cada lado dos curvas sucesivas, cóncavas anteriormente (Trolard). La curva medial y la superficie de la escama situada por debajo de ésta dan inserción al músculo recto posterior menor de la cabeza; la curva lateral y la superficie ósea subyacente dan origen al músculo recto posterior mayor de la cabeza (fig. 52).

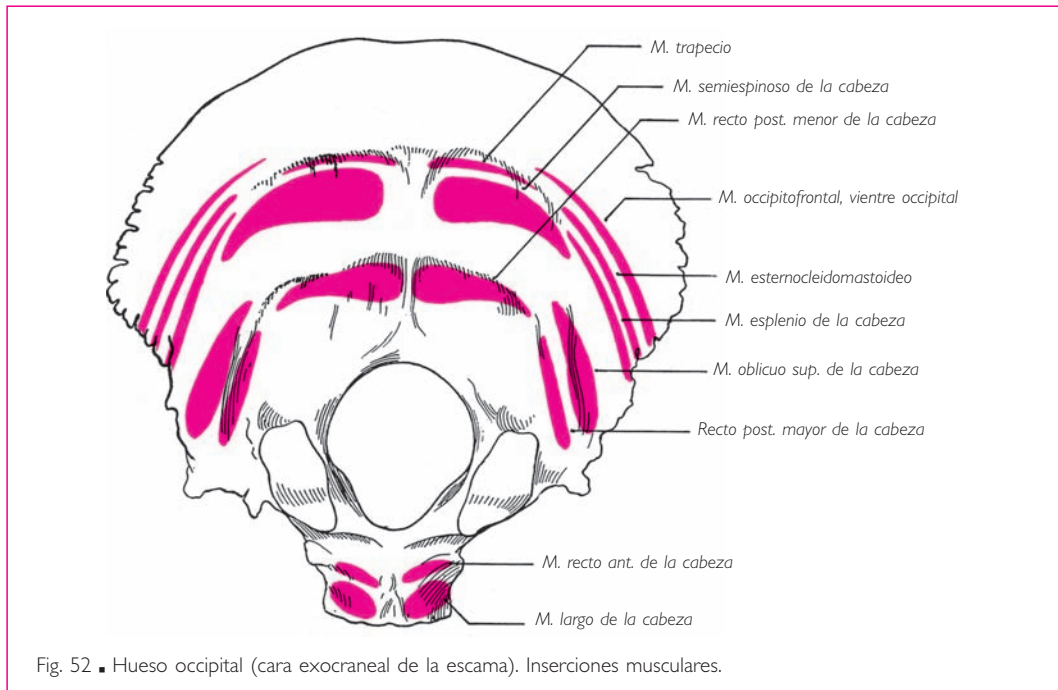


Fig. 52 ■ Hueso occipital (cara exocraneal de la escama). Inserciones musculares.

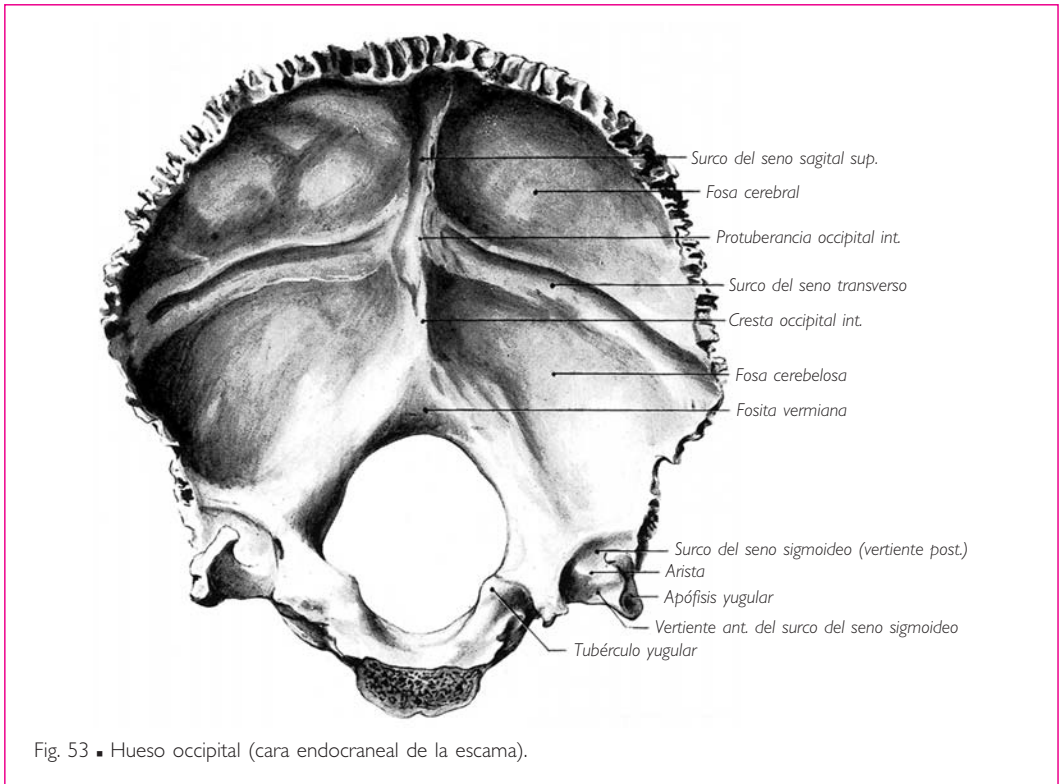


Fig. 53 • Hueso occipital (cara endocraneal de la escama).

Entre las dos líneas nucales, superior e inferior, la superficie ósea es desigual, y da inserción al músculo semiespinoso de la cabeza medialmente y al músculo oblicuo superior de la cabeza lateralmente (fig. 52).

A menudo existe una depresión correspondiente a la zona de inserción de este último músculo (Trolard).

Superiormente a la línea nugal superior, la escama occipital, que es lisa, se relaciona con el cuero cabelludo.

2. Cara endocraneal. En la línea media se ubica una eminencia, la *protuberancia occipital interna*, situada al mismo nivel que la protuberancia occipital externa. La protuberancia occipital interna corresponde a la confluencia de los senos; esta confluencia se traduce a menudo por una depresión excavada en el centro de la protuberancia (fig. 53).

De la protuberancia parten: □ *a*) dos surcos horizontales, uno a cada lado, para la porción occipital u horizontal de los senos transversos; □ *b*) un surco vertical y ascendente para el seno sagital superior, y □ *c*) una cresta vertical descendente y muy acusada, denominada *cresta occipital interna*, que se bifurca en las proximidades del agujero magno; sus dos ramas se pierden en los bordes de dicho agujero y limitan una depresión, la *fosita vermiana*.

Los surcos sinusales y la cresta occipital interna dividen la cara endocraneal de la escama en cuatro *fosas occipitales*: dos superiores o *fosas cerebrales* y dos inferiores o *fosas cerebelosas*.

3. Bordes. Los *bordes superiores* de la escama occipital se articulan con los huesos parietales mediante una sutura dentada, denominada *sutura lambdoidea*; los *bordes inferiores* se unen a la porción mastoidea del hueso temporal (fig. 57).

4. Ángulos. Los *ángulos laterales* separan los bordes superiores de los inferiores y se relacionan con el extremo posterior de la sutura escamosa (fig. 58). □ El *ángulo superior* está situado entre los dos huesos parietales. □ El *ángulo inferior* es ancho; constituye en su parte media el borde posterior del agujero magno y se une, a los lados, con el extremo posterior de las porciones laterales del hueso occipital (fig. 51).

■ **ARQUITECTURA.** La escama está constituida por dos láminas compactas, las láminas externa e interna, y por una capa intermedia de diploe, que se adelgaza a nivel de las fosas occipitales. □ La porción basilar y las porciones laterales del hueso occipital están formadas por una vaina de tejido óseo compacto y por una gruesa capa de tejido óseo esponjoso.

■ **OSIFICACIÓN.** La porción basilar del hueso occipital está formada casi siempre por un solo centro de osificación basioccipital, raramente por dos (Augier), uno posterior y otro anterior, que corresponden respectivamente al basioccipital y al basiótico; estos dos centros han sido ya descritos. □ Las porciones laterales del hueso occipital derivan cada una de un sólo centro de osificación. □ La escama occipital se forma mediante dos centros de osificación: uno inferior o suboccipital para la porción inferior o cerebelosa de la escama; otro superior o interparietal para la porción superior; este último centro se subdivide a su vez en otros dos, uno derecho y otro izquierdo. □ A partir de dos centros de osificación anormales, superiores al centro interparietal, se forma a veces un hueso medio denominado *hueso interparietal* (hueso preinterparietal). El centro interparietal es de origen membranoso; el resto del hueso occipital se desarrolla en el condrocraqueo. □ El *huesecillo de Kerkring*, localizado sobre el borde posterior del agujero magno, sólo ha sido encontrado por Augier tres veces en 250 fetos humanos.

□ F. Hueso parietal

Es un hueso plano y cuadrangular, situado a cada lado de la línea media, en la porción superolateral del cráneo, posteriormente al hueso frontal, anteriormente al occipital y superiormente al temporal.

Pueden estudiarse en él dos caras, una exocraneal o externa y otra endocraneal o interna, cuatro bordes y cuatro ángulos.

1. Cara externa (cara exocraneal). Es convexa y está recorrida inferiormente por dos líneas curvas concéntricas: las *líneas temporales superior e inferior* (fig. 54). La primera da inserción a la fascia temporal; la segunda, al músculo temporal. Superiormente a la línea temporal superior, la superficie del hueso parietal es lisa y convexa, y su porción media, que es la más saliente, constituye la *tuberosidad parietal*. Por último, cerca del borde superior del hueso parietal y un poco anteriormente a su borde posterior, se observa el *agujero parietal*, que se abre en la cavidad craneal y da paso a una vena emisaria.

2. Cara interna (cara endocraneal). La cara interna es cóncava y más profunda, y está más regularmente deprimida en su porción media, denominada *fosa parietal*. Está recorrida por surcos vasculares ramificados, que se dirigen desde el borde escamoso hacia el borde sagital del hueso. Por estos surcos discurren las ramas de la arte-

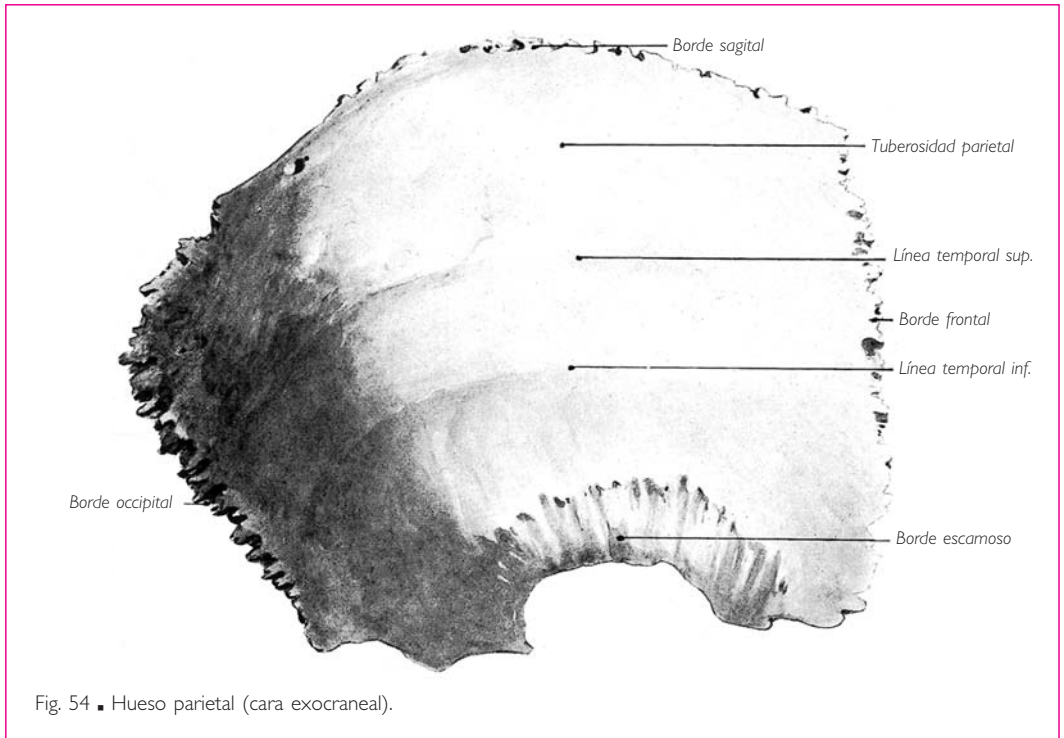


Fig. 54 ■ Hueso parietal (cara exocraneal).

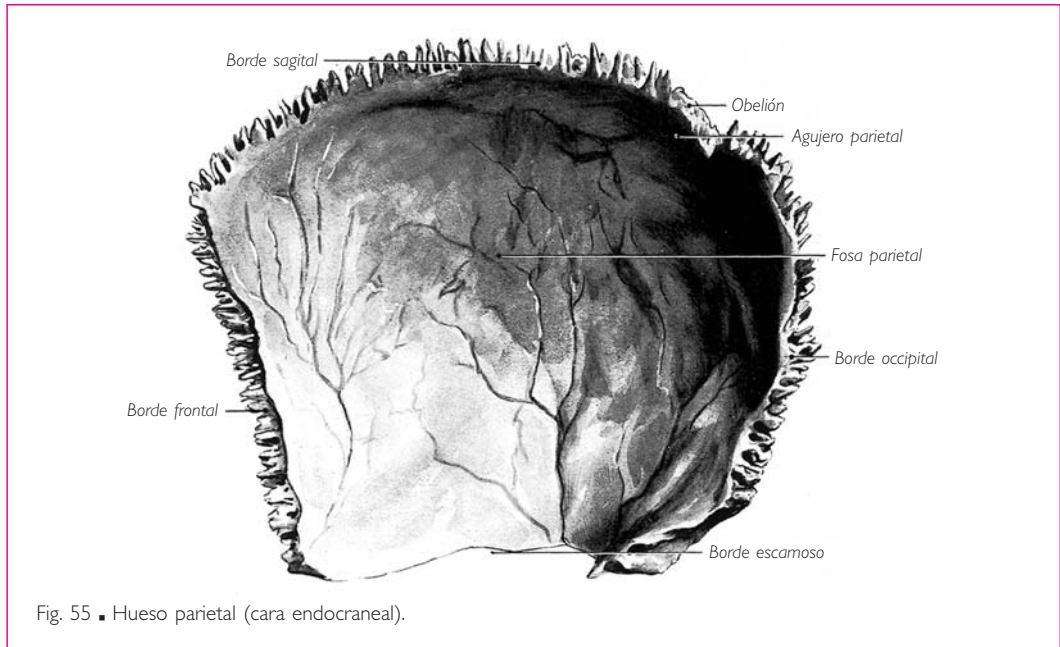
ria meníngea media y sus venas satélites (fig. 55). □ A lo largo del borde sagital se encuentra un surco que se une al del hueso parietal del lado opuesto para formar el surco del seno sagital superior. Lateralmente a este surco, el hueso parietal presenta a menudo fositas granulares (de Pacchioni) análogas a las del hueso frontal.

De su ángulo esfenoidal parte un saliente oblicuo superior y posteriormente, la *cresta silviana*, que corresponde al surco lateral del hemisferio cerebral.

3. Bordes. El *borde sagital* (borde superior) es dentado y se articula con el borde correspondiente del hueso parietal del lado opuesto mediante la *sutura sagital*. Frente al agujero parietal, las dentaduras son poco pronunciadas, y esta porción casi rectilínea de la sutura recibe el nombre de *obelión* (fig. 56). □ El *borde escamoso* (borde inferior) es cóncavo, está tallado en bisel a expensas de su lámina externa y se articula con la porción escamosa del hueso temporal (figs. 54 y 58). □ El *borde frontal* (borde anterior) se articula con el hueso frontal por la sutura coronal o frontoparietal. □ El *borde occipital* (borde posterior) se une a la escama occipital por medio de la sutura lambdoidea o parietooccipital.

4. Ángulos. El *ángulo frontal* (ángulo anterosuperior) corresponde a la unión de las suturas coronal y sagital. Este punto de unión se denomina *bregma* (fig. 56). □ El *ángulo occipital* (ángulo posterosuperior) se halla en la unión de las suturas sagital y lambdoidea. Este punto se denomina *lambda*. □ El *ángulo esfenoidal* (ángulo anteroinferior) es truncado y se une al ala mayor del hueso esfenoides por medio de una sutura que for-

ESQUELETO DE LA CABEZA



ma parte del *pterión*, es decir, de la región donde se unen los huesos frontal, parietal y el ala mayor del hueso esfenoides (fig. 58). □ El *ángulo mastoideo* (ángulo posteroinferior) está igualmente truncado y penetra en el ángulo formado por las porciones escamosa y mastoidea del hueso temporal. Interviene en la formación del *asterión*, es decir, del punto de unión de las suturas que unen los huesos parietal, occipital y temporal (fig. 58).

■ **ARQUITECTURA.** Es la de los huesos de la bóveda del cráneo.

■ **OSIFICACIÓN.** El hueso parietal está formado por un solo centro de osificación central, que se desarrolla hacia la mitad del segundo mes de vida fetal.

■ G. Huesos suturales

Entre los diversos huesos del cráneo, se encuentran con cierta frecuencia pequeñas piezas óseas, denominadas *huesos suturales* o *huesos wormianos*, descritos por un médico danés llamado Olaus Wormius.

Los huesos suturales se dividen en dos categorías: huesos *suturales verdaderos* y huesos *suturales falsos*.

Los huesos suturales verdaderos se desarrollan a partir de centros de osificación anormales. □ Los huesos suturales falsos están constituidos por algunos centros de osificación normales de algún hueso del cráneo, que son restos independientes de otros centros de osificación de la misma pieza ósea. El hueso interparietal es un ejemplo de hueso sutural falso.

Los huesos suturales verdaderos se dividen en dos grupos principales: *huesos suturales de origen membranoso* y *huesos suturales de origen cartilaginoso* (Augier); también pueden dis-

tinguirse, en cada uno de estos grupos, los *huesos suturales fontanelares*, los *huesos suturales* propiamente dichos y los *huesos suturales insulares* incrustados en un hueso del cráneo.

Los *huesos suturales fontanelares* pueden hallarse en todas las fontanelas y adoptan el nombre de la fontanela donde se desarrollan. Se observan frecuentemente un hueso sutural astérico y un hueso sutural ptérico; los huesos suturales lambdático, bregmático, glabellar, etc., son mucho más raros.

Los *huesos suturales* propiamente dichos pueden desarrollarse en todas las suturas. Los más comunes se observan a lo largo de la sutura lambdoidea.

Los *huesos suturales insulares* incrustados en una pieza ósea craneana se hallan a distancia de las suturas y de las fontanelas.

■ H. Generalidades del cráneo

El cráneo es una caja ósea de forma ovoide con un extremo posterior grueso y una porción inferior aplanada. Por término medio, su capacidad es de 1.400 a 1.500 cm³.

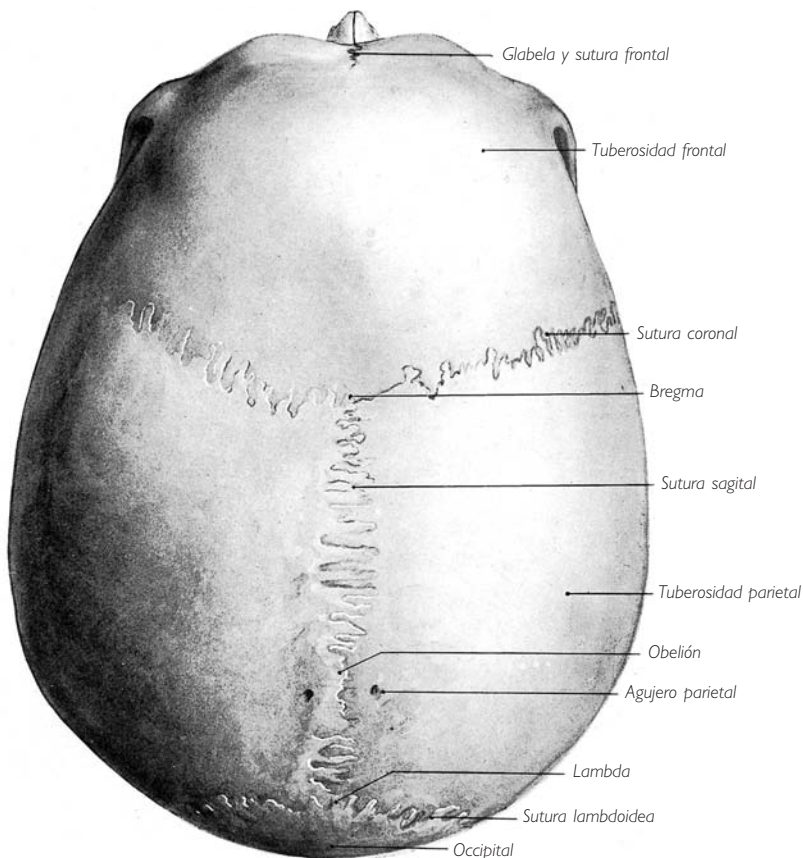


Fig. 56 ■ Bóveda del cráneo (cara exocraneal).

En el cráneo se distinguen dos partes: una superior, la *calvaria* (bóveda), y otra inferior, la *base*.

La calvaria está formada por la escama del hueso frontal anteriormente, los huesos parietales y las porciones escamosas de los huesos temporales a los lados, y la porción superior del hueso occipital posteriormente. □ La base comprende todas las otras partes del esqueleto del cráneo, es decir, el hueso etmoides y la porción orbitonasal del hueso frontal anteriormente, el hueso esfenoides en la porción media y los huesos occipital y temporales posteriormente.

El límite entre la calvaria y la base es una línea sinuosa que se extiende del surco nasofrontal a la protuberancia occipital externa, pasando por el borde supraorbitario, el arco cigomático y la línea nugal superior (fig. 58).

A continuación describiremos la configuración externa e interna del cráneo. Para cada una de estas descripciones, consideraremos sucesivamente la calvaria y la base del cráneo.

■ CONFIGURACIÓN EXTERNA DEL CRÁNEO

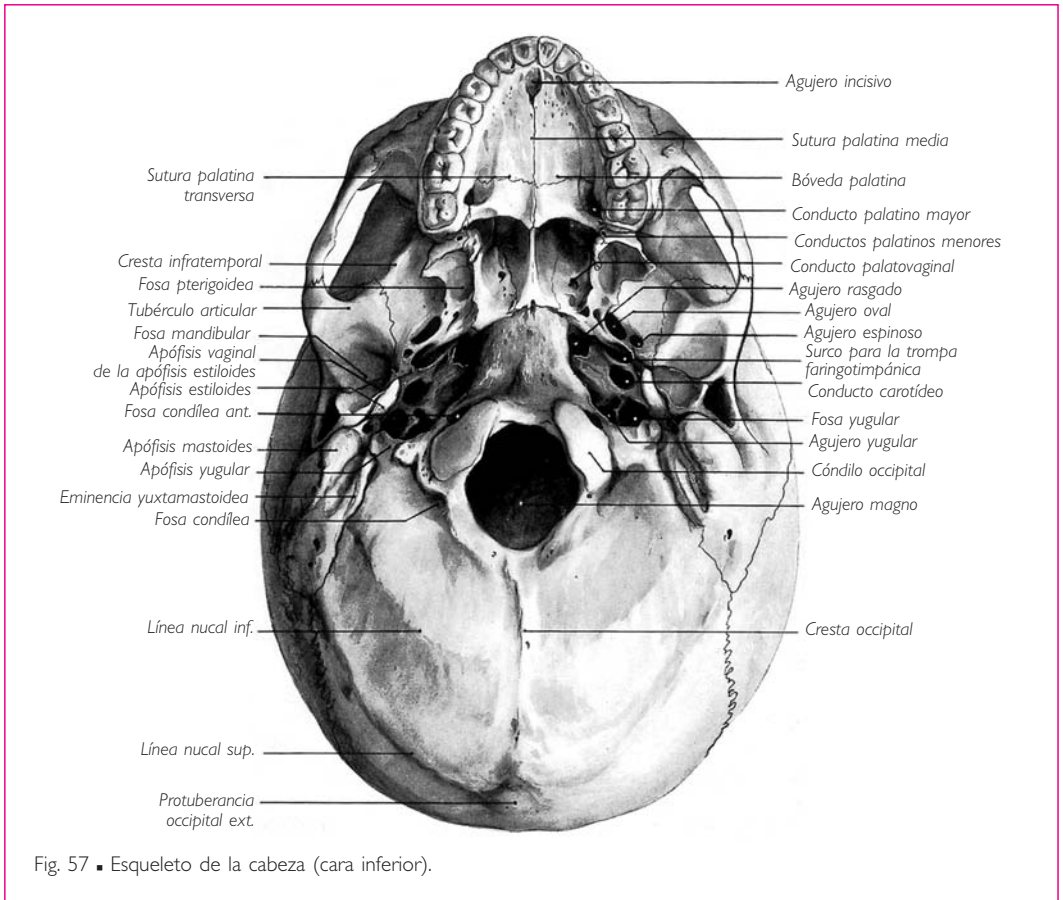
1. Calvaria (bóveda). La calvaria es convexa y lisa (fig. 56). Presenta en la línea media y de anterior a posterior, la glabella (eminencia frontal media) y la sutura frontal; después, la sutura sagital. En la sutura sagital se reconoce el *obelión*, situado frente a los agujeros parietales.

A los lados destacan la tuberosidad frontal, la sutura coronal (frontoparietal), la tuberosidad parietal y la sutura lambdoidea (parietooccipital).

Se denomina *bregma* al punto de unión de la sutura sagital con la sutura coronal. El punto de reunión de las suturas lambdoideas con la sutura sagital constituye el lambda. Inferiormente a la tuberosidad parietal, la calvaria está ocupada por la fosa temporal (fig. 58).

La *fosa temporal* está limitada: □ superiormente, por la línea temporal superior del hueso parietal, que se continúa anteriormente con la línea temporal del hueso frontal y el borde lateral de la apófisis cigomática de este hueso; □ inferiormente, por el arco cigomático; □ anteriormente, por el borde posterosuperior del hueso cigomático; este borde se continúa superiormente con el borde lateral de la apófisis cigomática y la línea temporal del hueso frontal. Está marcadamente deprimida en su porción anterior debido al relieve formado por el hueso cigomático. Posteriormente es un tanto convexa. La fosa temporal está constituida por la porción escamosa del hueso temporal, la porción inferior del hueso parietal, la porción temporal del ala mayor del hueso esfenoides y la cara temporal del hueso frontal. El conjunto de las suturas que unen estas diversas piezas óseas se denomina *pterión* y tiene forma de H o de K. La fosa temporal está recorrida por la línea temporal inferior del hueso parietal, que se continúa posteriormente con la *cresta supramastoidea* de la porción escamosa del hueso temporal, mientras que se pierde anteriormente en la fosa temporal hacia el límite anterior del hueso parietal.

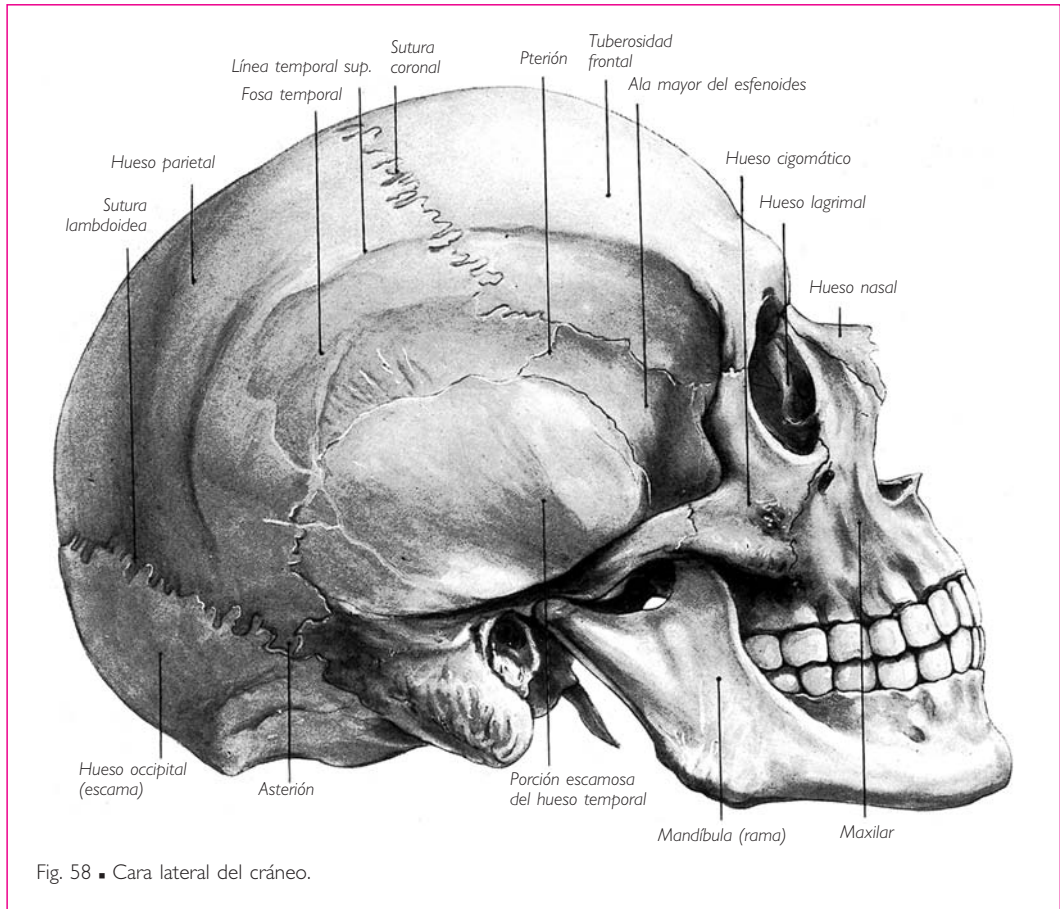
2. Base. La superficie exocraneal de la base puede dividirse en dos porciones: una, anterior, está articulada con el macizo óseo de la cara y se denomina *porción facial*; la



otra, posterior y libre, está constituida sobre todo por los huesos temporal y occipital, y puede denominarse *porción temporooccipital* (fig. 57).

a) PORCIÓN FACIAL. La porción facial está constituida por el hueso etmoides, por la porción orbitonasal del hueso frontal y por el hueso esfenoides. Presenta, en la zona media y de anterior a posterior: *a)* el borde nasal y la espina nasal del hueso frontal; *b)* la cara inferior del hueso etmoides; *c)* la cara anterior del cuerpo del hueso esfenoides y los orificios de los senos esfenoidales, y *d)* la cara inferior del cuerpo del hueso esfenoides. □ A los lados se observan, de anterior a posterior: *a)* las caras orbitarias del hueso frontal; *b)* la cara inferior de las alas menores del hueso esfenoides; *c)* la cara exocraneal de las alas mayores del hueso esfenoides, separadas de las alas menores por la fisura orbitaria superior, y *d)* por último, en la unión de las alas mayores y el cuerpo del hueso esfenoides, las apófisis pterigoides. La porción medial del ala mayor del hueso esfenoides está atravesada por el agujero redondo anteriormente y por los agujeros oval y espinoso posteriormente, así como por los agujeros venoso y petroso.

ESQUELETO DE LA CABEZA



b) PORCIÓN TEMPOROCCIPITAL. En la línea media y de anterior a posterior, se encuentran: *a)* la porción basilar del hueso occipital con el tubérculo faríngeo y la fosita navicular; *b)* el agujero magno, y *c)* la cresta occipital externa (fig. 57).

Las porciones laterales de la región temporooccipital de la base del cráneo pueden dividirse en dos zonas triangulares, una anterolateral o temporal y otra posteromedial u occipital, por medio de una línea que va del borde posterior de la lámina medial de la apófisis pterigoides hasta el borde posterior de la apófisis mastoides. Esta línea pasa por la fisura petrooccipital y por el agujero yugular.

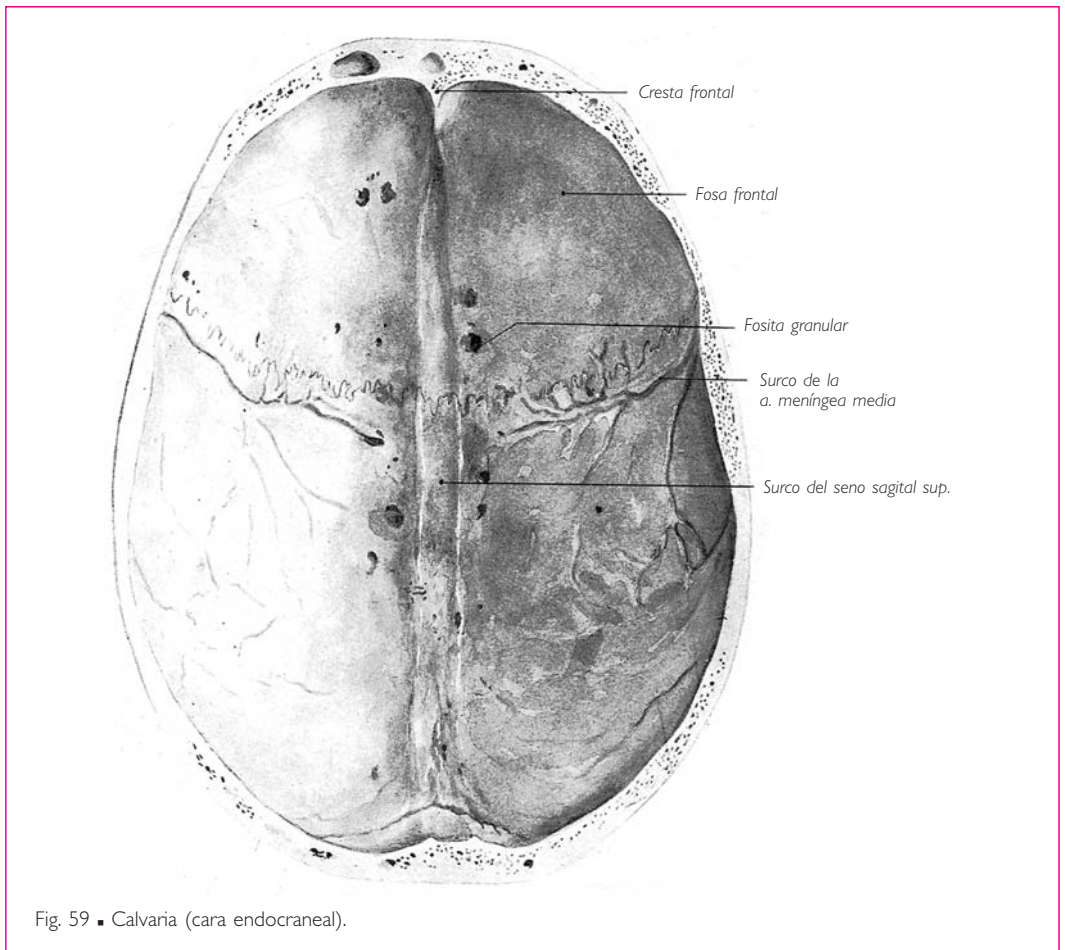
El *triángulo anterolateral* o *temporal* está constituido por la cara inferior del hueso temporal y por el extremo posterior, anguloso, del ala mayor del hueso esfenoides. Ésta ocupa el ángulo abierto anteriormente, limitado por la porción escamosa y el borde anterior de la porción petrosa del hueso temporal. En este triángulo se observan, lateralmente y de anterior a posterior: el tubérculo articular y la fosa mandibular, la apófisis mastoides, la escotadura mastoidea y la eminencia yuxtamastoidea del hueso temporal. Más medialmente destacan los salientes, orificios y depresiones de las caras inferiores de la

porción petrosa del hueso temporal: conducto carotídeo, fosa yugular, apófisis tubárica, etc. Cabe señalar también el conducto musculotubárico, que se extiende anteriormente al orificio anterior de la porción ósea de la trompa auditiva, a lo largo de la sutura que une la porción petrosa del hueso temporal al ala mayor del hueso esfenoides.

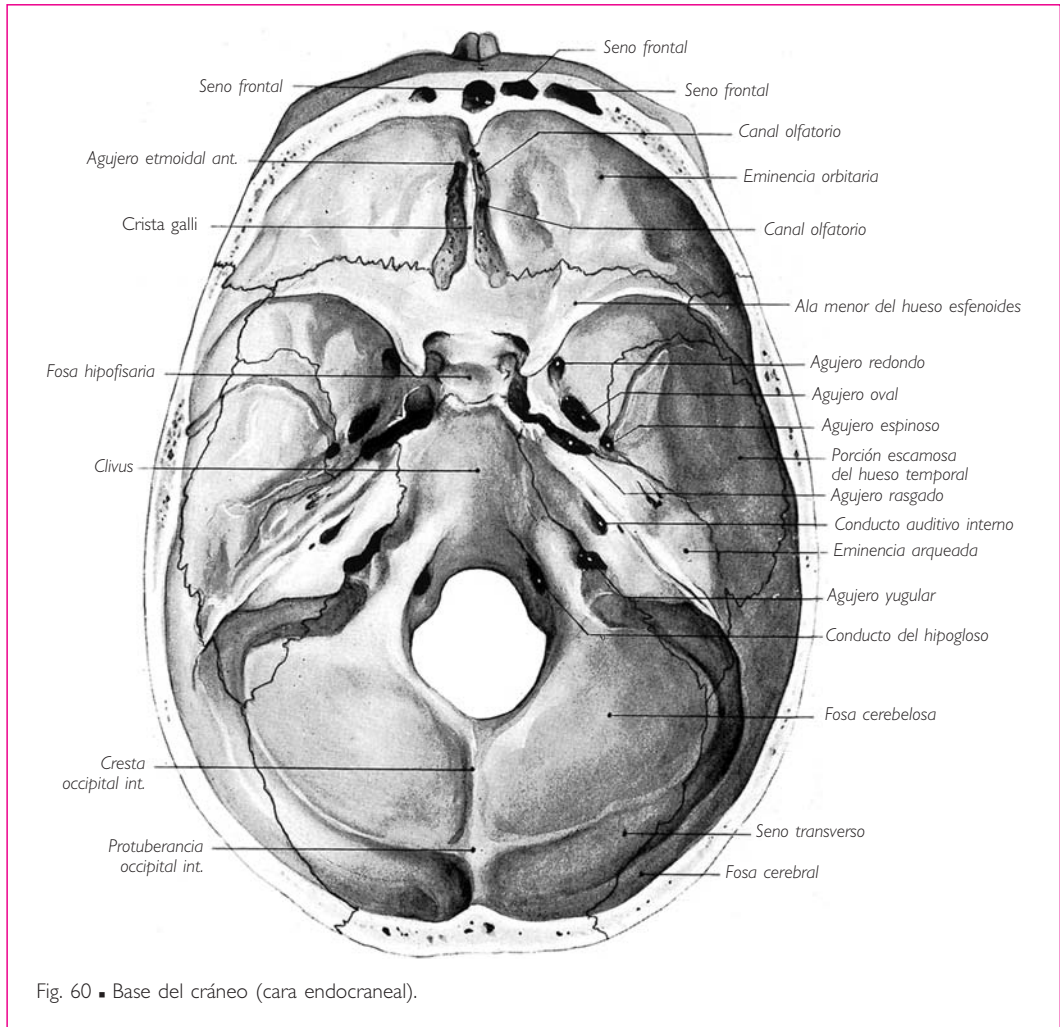
El *triángulo posteromedial* u *occipital* presenta: *a)* anteriormente, la porción lateral del hueso occipital con el cóndilo y los conductos condíleo y del hipogloso, y *b)* posteriormente, la escama occipital, en la que se reconocen las líneas nucales superior e inferior.

■ CONFIGURACIÓN INTERNA DEL CRÁNEO

1. Calvaria (bóveda) (fig. 59). □ La superficie endocraneal de la calvaria es cóncava. En ella se reconocen: *en la línea media* y de anterior a posterior, la cresta frontal y el surco del seno sagital superior, flanqueado a cada lado, en la porción media de la calvaria, por las fositas granulares (de Pacchioni); □ *a los lados*, las fosas frontales, la sutura co-



ESQUELETO DE LA CABEZA



ronal, las fosas parietales, los surcos vasculares de la arteria meníngea media, la sutura lambdoidea y las fosas cerebrales del hueso occipital.

2. Base. En la base del cráneo se distinguen tres regiones o fosas craneales (fig. 60):

La *fosa craneal anterior* está limitada por la porción vertical del hueso frontal anteriormente y por el tubérculo de la silla y el borde posterior de las alas menores del hueso esfenoides posteriormente. Presenta en su parte media la *crista galli* y el agujero ciego anterior a esta apófisis; □ a los lados se observan los canales olfatorios atravesados por los agujeros de la lámina cribosa, entre los cuales se distinguen anteriormente el agujero etmoidal anterior y la hendidura etmoidal; después se observan las eminencias de la pared superior de las órbitas, atravesadas transversal y posteriormente por la sutura esfenofrontal; en el límite entre los canales olfatorios y las eminencias de

las órbitas, se destacan los orificios de los agujeros etmoidales y el surco etmoidal, que conduce anteriormente al agujero etmoidal anterior.

Posteriormente a la *crista galli* y a la lámina cribosa, se encuentran, de anterior a posterior, el yugo esfenoidal, el limbo esfenoidal y el surco prequiasmático. El conducto óptico se abre a cada lado, en los extremos de este surco, entre las dos raíces del ala menor.

La *fosa craneal media* (fosa esfenotemporal) está comprendida entre el límite posterior de la fosa craneal anterior por una parte y el dorso de la silla y el borde superior de la porción petrosa de los huesos temporales por otra. En ella se encuentran: *en su porción media*, la fosa hipofisaria, cuyos cuatro ángulos están ocupados por las apófisis clivoides anteriores y posteriores; ■ *a los lados*, los surcos de los senos cavernosos y las fosas laterales medias.

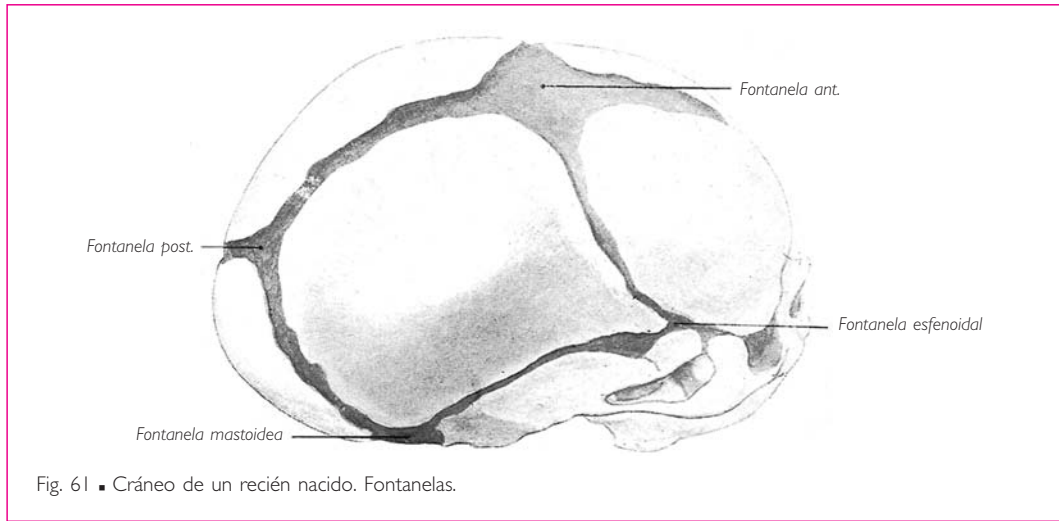
Las fosas craneales medias están constituidas anteriormente por la cara endocraneal de las alas mayores del hueso esfenoides y por la porción escamosa del hueso temporal; posteriormente, por la cara anterosuperior de la porción petrosa del hueso temporal. Presentan, de anterior a posterior, la fisura orbitaria superior, el agujero redondo, el agujero oval, el agujero venoso, el agujero petroso, el agujero espinoso, el agujero rasgado (v. pág. 72), la impresión trigeminal, los hiatos de los conductos para los nervios petrosos mayor y menor, y la eminencia arcuata. Del agujero espinoso parte el canal ramificado por donde discurren la arteria meníngea media y sus ramas.

La *fosa craneal posterior* (fosa occipitotemporal) está circunscrita por el dorso de la silla, el borde superior de la porción petrosa del hueso temporal y los surcos de los senos transversos. Se reconocen en la porción media de esta fosa, de anterior a posterior, el clivus, el agujero magno y la cresta y la protuberancia occipitales internas. ■ A los lados se encuentran, de medial a lateral, las porciones laterales del hueso occipital con el orificio del conducto del hipogloso, seguidas del agujero yugular; lateralmente al agujero yugular, se hallan la cara posterosuperior de la porción petrosa del hueso temporal con el conducto auditivo interno, la fosa subarcuata y la fosita del acueducto del vestíbulo; posteriormente se observan las fosas cerebelosas del hueso occipital y el surco del seno transversosigmoideo; este surco presenta en su segmento vertical el agujero mastoideo y, en su segmento terminal, el conducto condíleo. (*Respecto a los vasos y nervios que atraviesan estos orificios, v. la descripción de los huesos correspondientes.*)

■ DESARROLLO DEL CRÁNEO. FONTANELAS

Los huesos del cráneo no tienen todos el mismo origen. ■ Unos, los de la base, son el resultado de la osificación de un esbozo cartilaginoso que se extiende por toda la base del cráneo; éstos se denominan *huesos primarios* o *huesos de cartílagos*. ■ Otros, los de la calvaria, se desarrollan directamente en el tejido conjuntivo embrionario; se denominan *huesos de membrana* o *de revestimiento*.

Los centros de osificación de los diversos huesos de la calvaria se desarrollan de forma regular desde el centro hacia la periferia. En el momento del nacimiento, los ángulos de los huesos de la calvaria no están aún formados. De ahí que, en los puntos de unión de varios huesos vecinos, los huesos estén separados por espacios en que el cráneo es todavía membranoso. Estos espacios se denominan *fontanelas* (fig. 61).

ESQUELETO DE LA CABEZA

En el recién nacido existen seis fontanelas principales, que son: ■ *a*) la *fontanela anterior*, la más extensa de todas, de forma romboidal, alargada de anterior a posterior y situada en la línea media, entre los huesos frontal y parietales; ■ *b*) la *fontanela posterior*, de forma triangular, situada en la línea media a la altura del lambda; ■ *c*) las *fontanelas esfenoidales* o *anterolaterales*, que corresponden al pterión, y ■ *d*) las *fontanelas mastoideas* o *posterolaterales*, que ocupan el lugar del asterión.

HUESOS DE LA CARA

El esqueleto de la cara está situado inferiormente a la mitad anterior del cráneo. Se divide en dos partes principales: la *mandíbula superior* y la *mandíbula inferior*. ■ La *mandíbula superior* está formada por 13 huesos, de los cuales sólo uno es medio e impar, el *vómer*. Los restantes son pares y laterales, y se sitúan simétricamente a ambos lados de la línea media. Estos huesos son los *maxilares*, los *huesos lagrimales*, los *huesos palatinos*, los *cornetes nasales inferiores*, los *huesos nasales* y los *huesos cigomáticos*. La *mandíbula inferior* está constituida por un solo hueso, la *mandíbula* (fig. 83).

■ A. Maxilar

El maxilar está situado superior a la cavidad bucal, inferior a la cavidad orbitaria y lateral a las cavidades nasales, y participa en la formación de las paredes de estas tres cavidades. Se articula con el del lado opuesto para formar la mayor parte de la *mandíbula superior*. El maxilar es voluminoso y sin embargo ligero, debido a la existencia de una cavidad, el *seno maxilar*, que ocupa los dos tercios superiores del espesor del hueso. La configuración externa del maxilar es muy irregular. No obstante, se puede reconocer en él una forma cuadrilátera y distinguir dos caras, una lateral y otra medial, y cuatro bordes.

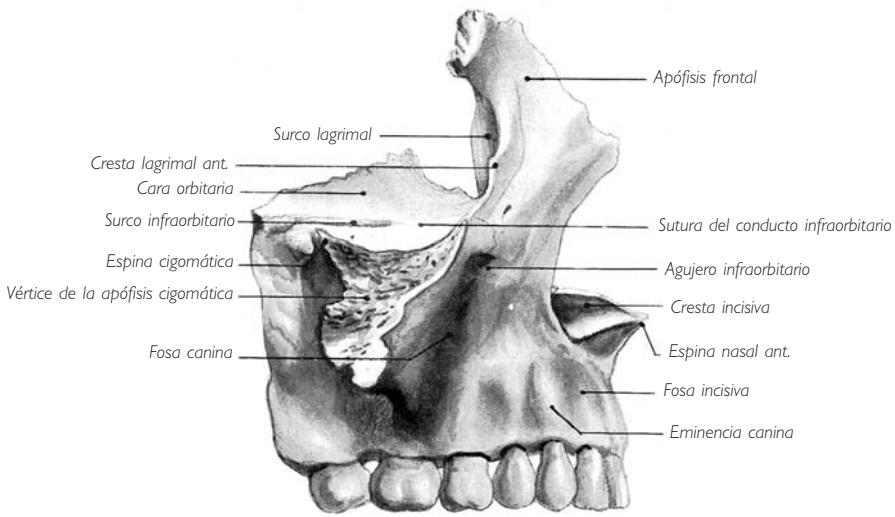


Fig. 62 ■ Maxilar (visión lateral).

1. Cara lateral. La cara lateral presenta, a lo largo de su borde inferior, los salientes verticales que corresponden a las raíces de los dientes (fig. 62). El saliente determinado por la raíz del canino, denominado *eminencia canina*, es muy marcado. Medialmente a la eminencia canina se encuentra una depresión, la *fosa incisiva* o *fosita mirtifforme*. Superiormen-te a la parte inferior de esta fosa se inserta el músculo depresor del tabique nasal.

a) **APÓFISIS CIGOMÁTICA** (apófisis piramidal). Superiormente a los relieves determina-dos por las raíces de los dientes, la cara lateral del maxilar sobresale lateralmente for-mando una *apófisis cigomática*, con aspecto de pirámide triangular truncada, que pre-senta tres caras, tres bordes, una base y un vértice*.

1. La *cara orbitaria* (cara superior) es lisa y triangular, y constituye la mayor parte de la pared inferior de la órbita. Está ligeramente inclinada, de tal forma que se halla orientada superior, anterior y lateralmente.

De la parte media del borde posterior parte un surco, denominado *surco infraorbi-tario*, que se dirige anterior, inferior y un poco medialmente, y se continúa con el *con-ducto infraorbitario*. Por el surco, el conducto y el orificio infraorbitarios pasan el nervio y los vasos infraorbitarios.

La pared superior del conducto infraorbitario aumenta de espesor de posterior a anterior. Está formada por la soldadura de los dos labios del surco infraorbitario, que precede al conducto en su desarrollo. De esta unión resulta la formación de una sutu-ra, de la que suelen existir vestigios en el adulto (fig. 62).

* Algunos autores dan a todo el maxilar la forma de una pirámide triangular y describen en ella una base y tres caras, que se corresponden en gran parte con las tres caras de la apófisis cigomática. Poirier describe separadamente la parte subyacente a esta apófisis con el nombre de *arcada alveolar*. Otros autores describen en el maxilar tres caras: medial, lateral y superior.

ESQUELETO DE LA CABEZA

De la pared inferior del conducto infraorbitario y por término medio a 5 mm por detrás del orificio infraorbitario, se desprende un conductillo estrecho, el *conducto alveolar*. Este conducto se dirige inferiormente en el espesor de la pared ósea, y permite el paso de los vasos y nervios alveolares superiores anteriores, destinados al canino y a los incisivos del mismo lado.

2. La *cara anterior* (cara geniana) está en relación con las partes blandas de la mejilla. Presenta el orificio infraorbitario, que termina anteriormente al conducto infraorbitario. Este orificio está situado unos 5 o 6 mm inferiormente al borde infraorbitario de la órbita, en la unión de sus tercios medial y medio, a unos 3 cm de la línea media y, en consecuencia, en la vertical que desciende desde la escotadura supraorbitaria.

Inferiormente al orificio infraorbitario, la cara anterior de la apófisis cigomática está excavada. Esta depresión, denominada *fosa canina*, debe su nombre a sus relaciones con el músculo elevador del ángulo de la boca.

3. La *cara infratemporal* (cara posterior o cigomática) (fig. 63) forma la pared anterior de la fosa infratemporal y de su trasfondo. Es convexa en su parte medial y cóncava en sentido transversal lateralmente, cerca del hueso cigomático. □ La parte medial es convexa y saliente, y se denomina *tuberosidad del maxilar* o *eminencia del maxilar*. En su parte media se observan los orificios de los *conductos alveolares*, en número de 2 a 3, en los cuales se introducen los vasos y nervios alveolares superiores posteriores. La parte más medial es descrita por algunos autores junto con el borde posterior del hueso (v. este borde, pág. 96).

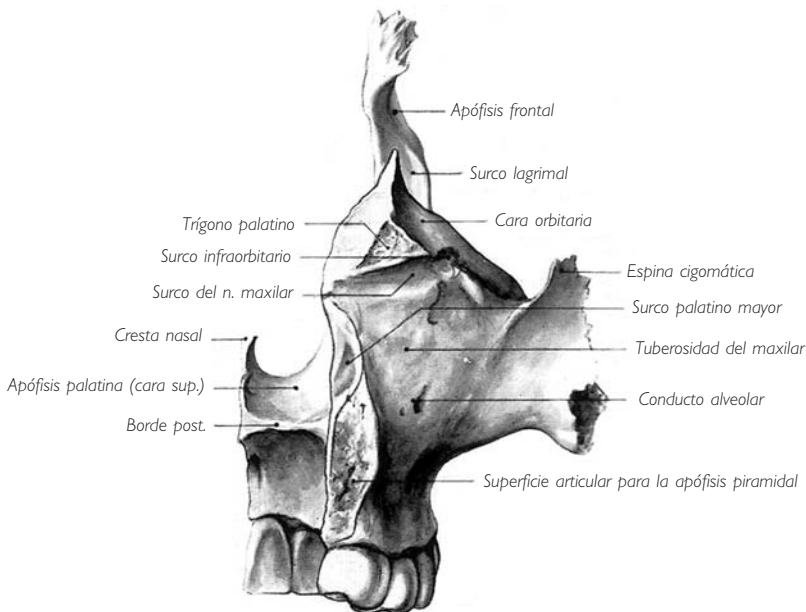


Fig. 63 ■ Maxilar (visión posterior).

La cara posterior de la tuberosidad está excavada superiormente, cerca de su borde superior, por un surco transversal cuya profundidad aumenta de medial a lateral hasta llegar al extremo posterior del surco infraorbitario. Este surco corresponde al nervio maxilar.

4. De los tres bordes, el *borde anterior* de la apófisis cigomática separa la cara orbitaria de la cara anterior. Forma aproximadamente el tercio medial del borde infraorbitario de la órbita.

El *borde posterior* separa la cara orbitaria de la cara infratemporal (fig. 63). Constituye el borde inferior de la fisura orbitaria inferior. Su extremo lateral describe un saliente en forma de gancho; se trata de la *espina cigomática*, cuya concavidad posterior limita anteriormente esta fisura.

El *borde inferior* es cóncavo, grueso y romo, y separa la cara anterior de la infratemporal.

5. La *base* de la apófisis cigomática ocupa en altura los tres cuartos superiores de la cara lateral del maxilar.

6. El *vértice* es truncado y triangular, y se articula con el hueso cigomático. Su ángulo anterior es muy alargado y se extiende medialmente hasta el nivel del agujero infraorbitario (fig. 62).

2. Cara medial. Esta cara está dividida en dos partes muy desiguales por una ancha apófisis horizontal, la *apófisis palatina del maxilar*. Ésta nace de la superficie medial del maxilar en la unión de su cuarto inferior con los tres cuartos superiores. Inferiormente a la apófisis palatina del maxilar, la superficie medial pertenece a la pared bucal; superiormente, a la pared lateral de las cavidades nasales.

a) APÓFISIS PALATINA. Es una lámina ósea triangular y aplanada de superior a inferior. Se articula en la línea media con la del lado opuesto y contribuye a formar el tabique que separa las cavidades nasales de la cavidad bucal.

Tiene dos caras y tres bordes.

La *cara superior*, lisa y cóncava transversalmente, pertenece al suelo de las cavidades nasales (fig. 64).

La *cara inferior* forma parte de la bóveda palatina. Es rugosa, está perforada por numerosos orificios vasculares y casi siempre excavada, cerca de su borde lateral, por un canal oblicuo anterior y medialmente, por el que pasan la arteria y las venas palatinas mayores, así como el nervio palatino mayor (figs. 57 y 64).

El *borde lateral* es curvilíneo y se une a la cara medial del hueso.

El *borde posterior*, transversal y tallado en bisel a expensas de la cara superior, se articula con la lámina horizontal del hueso palatino.

El *borde medial* es mucho más grueso anterior que posteriormente, y está estriado verticalmente por muescas dentadas que se engranan con las de la apófisis palatina del lado opuesto. Presenta una prominencia superior en forma de arista, la *cresta nasal*, que recorre este borde en la cara superior de la apófisis. Cuando las dos apófisis palatinas se articulan, la unión de las dos crestas nasales forma a su vez una cresta, que hace relieve en la línea media del suelo de las cavidades nasales. En el tercio anterior de la apófisis, la cresta nasal se eleva bruscamente y constituye una laminilla alta que

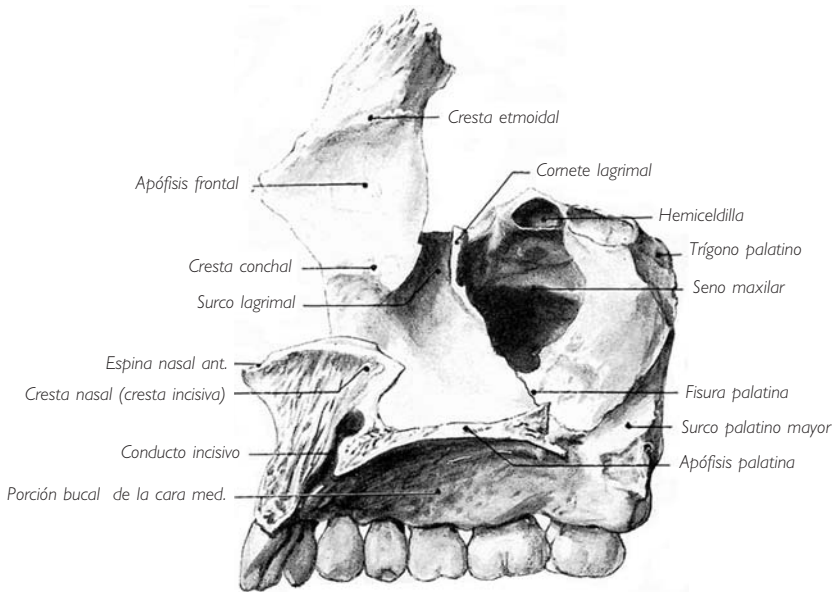


Fig. 64 ■ Maxilar (visión medial).

se extiende hasta el borde anterior del hueso, donde se proyecta anteriormente a modo de saliente triangular agudo: la *espina nasal anterior* (fig. 64).

En la cara inferior, la articulación de las dos apófisis palatinas se manifiesta por una sutura media, la *sutura palatina media* (sutura intermaxilar) (figs. 57 y 64). En el extremo anterior de esta sutura se encuentra un orificio ovalado, el *agujero incisivo*, que tiene una longitud de 1 cm y una anchura de 5 mm, y da acceso al *conducto incisivo*. Éste resulta de la unión de los dos semicanales laterales, que pertenecen cada uno a la apófisis palatina correspondiente; es corto y se bifurca en dos conductos secundarios laterales que desembocan en las cavidades nasales, a cada lado de la cresta nasal. Dan paso a los nervios y vasos nasopalatinos.

b) PORCIÓN BUCAL DE LA CARA MEDIAL. Situada inferiormente a la apófisis palatina, consiste en una superficie estrecha y rugosa comprendida entre la apófisis palatina y el arco alveolar (fig. 64).

c) PORCIÓN NASAL DE LA CARA MEDIAL (fig. 64). Esta parte del maxilar presenta un amplio orificio, el *hiato maxilar*, que es irregularmente triangular de base superior, y da acceso al *seno maxilar*. Del ángulo inferior del hiato maxilar parte una fisura oblicua inferior y un poco posteriormente, en la cual penetra la cara maxilar del palatino; es la denominada *fisura palatina*.

Superiormente al hiato maxilar, la cara medial está excavada por una o dos depresiones, generalmente poco profundas. Estas depresiones completan las cavidades correspondientes del hueso etmoides, que se transforman así en celdas etmoidomaxilares.

Anteriormente al hiato maxilar desciende el *surco lagrimal*, cuyos dos labios son muy acusados. El labio anterior prolonga el borde posterior de la apófisis frontal del maxilar. Del extremo inferior de este labio parte una cresta oblicua anterior e inferiormente, la *cresta de la concha* o *cresta del cornete*, que se articula con la parte anterior del cornete nasal inferior.

El labio posterior del surco lagrimal está constituido por la parte más elevada del borde anterior del hiato maxilar. A este nivel, el borde anterior del seno se incurva medial y anteriormente por medio de una lamina ósea delgada que se denomina *cornete lagrimal*; la cara cóncava de esta laminilla forma la vertiente posterior del surco (fig. 62).

Los dos labios del surco lagrimal se articulan con los bordes de otro surco excavado en la cara lateral del hueso lagrimal. Así se forma la mayor parte del *conducto nasolagrimal* (fig. 91).

Posteriormente al hiato maxilar, la superficie ósea está dividida en dos zonas rugosas, una anterosuperior y otra posteroinferior, por un canal oblicuo inferior y anterior.

El hueso palatino se articula con las dos zonas rugosas y cubre el canal, que se transforma así en el *conducto palatino mayor*.

3. Bordes. Los bordes del maxilar se dividen en superior, inferior, anterior y posterior.

a) BORDE SUPERIOR. Orientado de anterior a posterior, el borde superior es delgado e irregular. Se articula de anterior a posterior con el hueso lagrimal y con la lámina orbitaria del hueso etmoides. Presenta, frente al hueso lagrimal, una escotadura cóncava medialmente, que se articula con el *gancho lagrimal* del hueso lagrimal y forma con éste el borde lateral del orificio de entrada del conducto nasolagrimal.

Del extremo anterior del borde superior del maxilar se eleva la *apófisis frontal del maxilar*.

APÓFISIS FRONTAL DEL MAXILAR. Es una lámina ósea, cuadrilátera y aplanada transversalmente (figs. 62 y 64).

La *cara lateral* está dividida por una cresta vertical, denominada *cresta lagrimal anterior*, en dos partes, una anterior y otra posterior (fig. 62). La parte anterior es más o menos lisa; la parte posterior está ocupada por un canal que contribuye a formar el *surco del saco lagrimal*.

La *cara medial* de la apófisis frontal forma parte de la pared lateral de las cavidades nasales (fig. 64). En esta cara se aprecian, superior y posteriormente, rugosidades articulares entre las cuales se excava a veces una hemicelda. Rugosidades y hemicelda se corresponden con la cara anterior del laberinto etmoidal. La cara medial de la apófisis frontal presenta además, en su parte media, una cresta oblicua anterior e inferiormente, denominada *cresta etmoidal*, que se articula con el cornete nasal medio.

De los cuatro *bordes* de la apófisis frontal, ■ el *anterior* se articula con el hueso nasal; ■ el *posterior*, delgado, cortante y casi vertical, se une al borde anterior del hueso lagrimal y se continúa inferiormente con el labio anterior del surco lagrimal, excavado en la cara medial del maxilar; ■ el *superior*, estrecho y dentado, se corresponde con la parte lateral del borde nasal del hueso frontal.

b) BORDE INFERIOR O ALVEOLAR. El borde inferior del maxilar, cóncavo medial y posteriormente, forma con el del lado opuesto un arco de concavidad posterior. Está excavado por cavidades denominadas *alvéolos*, donde se implantan las raíces de los dientes.

c) BORDE ANTERIOR. Este borde está escotado en su parte media; esta *escotadura nasal* limita con la del maxilar opuesto la abertura piriforme o abertura nasal anterior.

d) BORDE POSTERIOR. El borde posterior es ancho y grueso, y pertenece a la tuberosidad del maxilar. Es casi vertical. En sus extremos se observan dos superficies rugosas (fig. 63). La superficie rugosa superior es triangular; se denomina *trígono palatino* y se articula con la apófisis orbitaria del hueso palatino. La superficie rugosa inferior coincide con la apófisis piramidal del hueso palatino. Entre las dos superficies articulares, el borde posterior del maxilar contribuye a limitar anteriormente el trasfondo de la fosa infratemporal*.

■ **ARQUITECTURA.** Seno maxilar. □ El hueso maxilar está formado principalmente por tejido óseo compacto. Generalmente sólo existe tejido óseo esponjoso en el espesor del borde alveolar, de la apófisis palatina y del vértice truncado de la apófisis cigomática. El seno maxilar invade toda la apófisis cigomática del maxilar. Será descrito junto con las cavidades nasales.

■ **OSIFICACIÓN.** El maxilar se forma a partir de dos centros de osificación principales: el posmaxilar y el premaxilar o intermaxilar (Augier). Éstos se desarrollan en el tejido óseo membranoso que recubre la cápsula nasal cartilaginosa. □ El *posmaxilar* desarrolla: a) un proceso cigomaticoorbitario, separado del centro principal por una escotadura por la que pasan el nervio y los vasos infraorbitarios, y b) un proceso palatino que forma la apófisis palatina del maxilar. El *premaxilar* está situado anteriormente al precedente. Constituye el contorno del borde nasal y la parte más anterior de la apófisis palatina con la cresta incisiva. □ La separación entre el posmaxilar y el premaxilar está indicada por la sutura incisiva, visible en el paladar duro hacia los 12 años de edad.

□ B. Hueso lagrimal

El *hueso lagrimal* (hueso unguis) es una lámina ósea cuadrilátera, aplanada de lateral a medial, situada en la pared medial de la órbita, inmediatamente posterior a la apófisis frontal del maxilar.

Presenta dos caras y cuatro bordes.

1. Cara lateral. Está dividida por la *cresta lagrimal posterior* en dos partes, una anterior y otra posterior (fig. 65). □ La parte posterior es lisa y se sitúa en el mismo plano que la lámina orbitaria del etmoides. La parte anterior está excavada por un canal vertical, que completa superiormente el surco del saco lagrimal y contribuye a formar inferiormente el conducto nasolagrimal. El hueso lagrimal desciende inferiormente al borde superior del maxilar, donde los dos labios del surco lagrimal se articulan con los del surco lagrimal de la cara medial del maxilar para formar la parte superior del conducto nasolagrimal.

En el punto en que la cresta lagrimal posterior se encuentra con el borde superior del maxilar, se observa una pequeña apófisis en forma de gancho, denominada *gancho*

* Como hacen ciertos autores, también puede describirse, junto con la cara posterior de la apófisis frontal del maxilar, el trígono palatino, superficie articular que corresponde a la apófisis piramidal del palatino, así como la superficie del hueso intermedia a estas dos superficies articulares. En estos casos, el borde posterior del hueso se reduce a una arista lineal, que forma igualmente el límite posterior de la superficie medial del hueso.

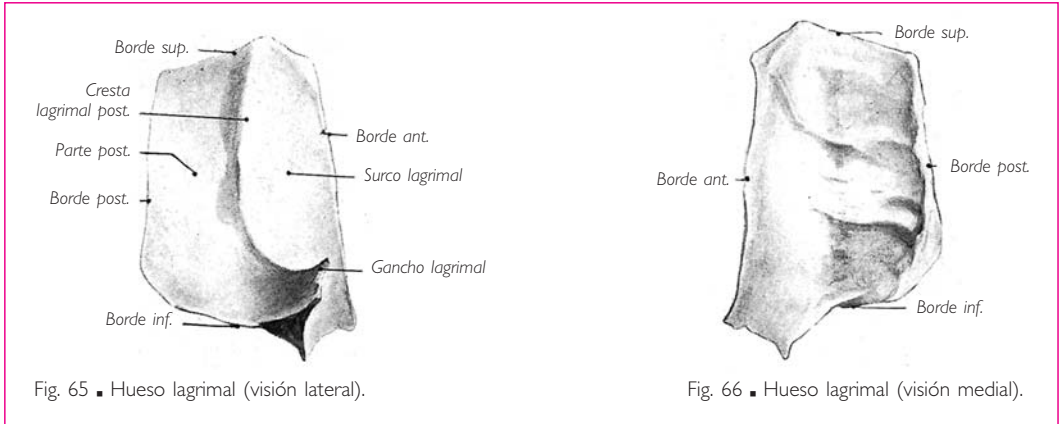


Fig. 65 ■ Hueso lagrimal (visión lateral).

Fig. 66 ■ Hueso lagrimal (visión medial).

lagrimal. Éste se dirige lateral y anteriormente para articularse con el borde superior escotado del maxilar y limita lateralmente el orificio superior del conducto nasolagrimal.

2. Cara medial. La cara medial es lisa anterior e inferiormente, donde está cubierta por la mucosa de las cavidades nasales; es desigual en su parte posterosuperior, donde se articula con la cara anterior del laberinto etmoidal (fig. 66). Presenta, además, una depresión que corresponde a la cresta lagrimal posterior de la cara lateral.

3. Bordes. El *borde superior* se articula con la apófisis orbitaria medial del hueso frontal; el *borde inferior*, con la apófisis lagrimal del cornete nasal inferior; el *borde posterior*, con la lámina orbitaria del hueso etmoides y el cornete lagrimal del maxilar; el *borde anterior*, con el borde posterior de la apófisis frontal del maxilar y el labio anterior del surco lagrimal de este hueso (figs. 86, 88 y 97).

■ **DESARROLLO.** El hueso lagrimal se desarrolla en el tejido óseo membranoso a partir de un sólo centro de osificación, que se forma en el tercer mes de vida intrauterina.

■ **ARQUITECTURA.** El hueso lagrimal es una lámina de tejido óseo compacto.

■ C. Hueso palatino

El hueso palatino es una lámina ósea delgada e irregular, situada posteriormente al maxilar. Su forma puede compararse con la de un ángulo diedro recto. Este hueso se compone de una lámina horizontal y una lámina perpendicular, que se unen en ángulo recto siguiendo una arista de dirección anteroposterior (fig. 67).

■ **LÁMINA HORIZONTAL.** Es rectangular y presenta un eje mayor transversal (figs. 67 y 68). □ Su cara superior o *cara nasal* es lisa y cóncava transversalmente, y completa posteriormente el suelo de las cavidades nasales. □ Su cara inferior o *cara palatina* corresponde al paladar duro. Es rugosa y está excavada lateralmente por un canal oblicuo anterior y medialmente, que continúa el conducto palatino mayor (fig. 57). □ El

ESQUELETO DE LA CABEZA

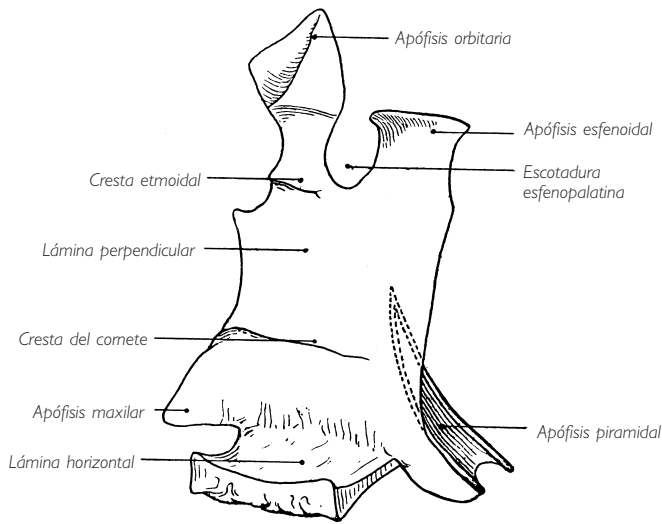


Fig. 67 ■ Hueso palatino (visión medial).

borde lateral corresponde a la línea de unión de las láminas horizontal y perpendicular. En él se observa una escotadura que limita, con la parte correspondiente del maxilar, el orificio inferior del conducto palatino mayor. □ El *borde medial*, grueso y rugoso, forma en el suelo de las cavidades nasales, con el del lado opuesto, una cresta que continúa la cresta nasal de las apófisis palatinas del maxilar. □ El *extremo posterior* de este borde se prolonga posteriormente en un saliente agudo, que, reunido con el del hueso contralateral, forma la *espina nasal posterior*. □ El borde anterior, biselado a expensas de su cara inferior, se apoya sobre el borde posterior de la apófisis palatina del maxilar. □ El *borde posterior* es liso y cóncavo posteriormente.

■ **LÁMINA PERPENDICULAR** (lámina vertical). Esta parte del hueso palatino es irregularmente rectangular, más alta que ancha y aplanada de lateral a medial.

1. Cara nasal. La cara nasal es medial y forma parte de la pared lateral de las cavidades nasales. En la unión de sus tercios medio e inferior se observa una cresta horizontal, la *cresta del comete*, que se articula con el cornete nasal inferior (figs. 67 y 68). En su parte superior se aprecia, inmediatamente inferior a la apófisis orbitaria del hueso palatino, una segunda cresta, denominada *cresta etmoidal*, que se une al cornete nasal medio.

2. Cara maxilar. Esta cara es lateral y presenta cuatro segmentos principales que son, de anterior a posterior (figs. 69 y 70): □ *a*) un *segmento sinusal*, que rebasa anteriormente el borde posterior del hiato maxilar; este segmento, que corresponde a la cavidad del seno maxilar, da nacimiento, a lo largo del borde posterior del hiato maxilar, a una cresta ósea delgada que se dirige posteriormente y fija el hueso palatino al reborde del seno

maxilar (figs. 69 y 91); ■ *b*) un *segmento maxilar* rugoso, articulado con la parte posterior de la cara medial del maxilar; ■ *c*) únicamente en la mitad superior del hueso, un *segmento interpterigomaxilar* liso, situado entre los segmentos maxilar y pterigoideo; forma la pared medial del trasfondo de la fosa infratemporal y se continúa inferiormente con la pared medial del conducto palatino mayor, y ■ *d*) un *segmento posterior* o *pterigoideo* rugoso que se articula con la cara medial de la lámina medial de la apófisis pterigoides.

El segmento maxilar está dividido en dos zonas rugosas secundarias, una anterior y otra posterior, por un canal oblicuo inferior y lateralmente, que sigue al segmento interpterigomaxilar. Se trata del *surco palatino mayor*, que forma, con el surco correspondiente de la cara medial del maxilar, el *conducto palatino mayor*.

3. Borde inferior. Se confunde con el borde lateral de la lámina horizontal.

4. Borde superior. Este borde, muy irregular, presenta dos apófisis, una anterior o *apófisis orbitaria* y otra posterior o *apófisis esfenoidal*. Estas dos apófisis están separadas entre sí por una profunda *escotadura esfenopalatina* (figs. 67 a 69 y 71).

a) APÓFISIS ORBITARIA. La apófisis orbitaria del hueso palatino se tuerce anterior y lateralmente al plano de la lámina perpendicular del hueso palatino. Tiene forma de pirámide triangular y su base medial o nasal se une al hueso palatino mediante un estrecho pedículo. La apófisis orbitaria presenta tres carillas articulares: ■ *a*) una *carilla inferior* o *palatina* que corresponde al trígono palatino del maxilar; ■ *b*) una *carilla anterosuperior* o *etmoidal*, articulada con el laberinto etmoidal, y ■ *c*) una *carilla posterosuperior* o *esfenoidal* so-

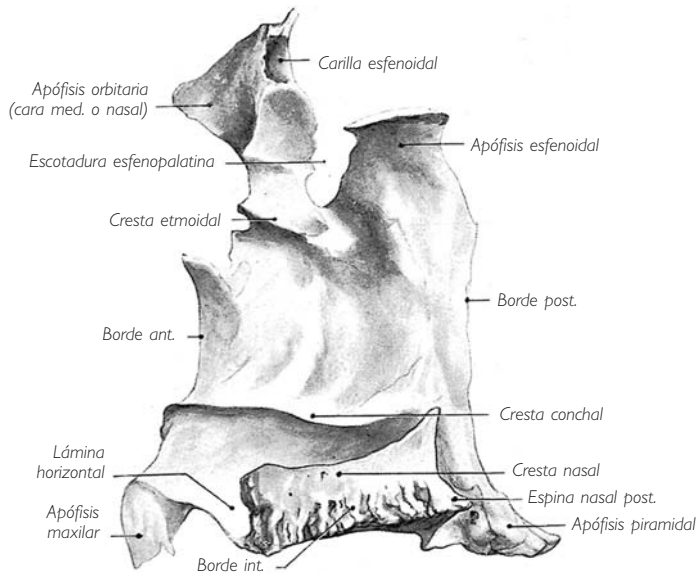
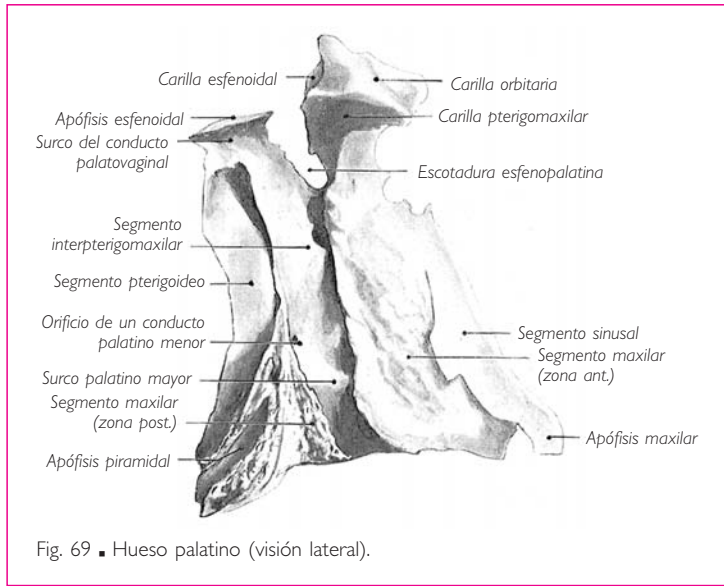


Fig. 68 ■ Hueso palatino (visión medial).

ESQUELETO DE LA CABEZA



bre la cual se apoya el cuerpo del hueso esfenoides. Estas diferentes carillas pueden estar excavadas por depresiones o cavidades que se relacionan con el seno maxilar inferiormente, con una celda etmoidal anteriormente y con el seno esfenoidal posteriormente.

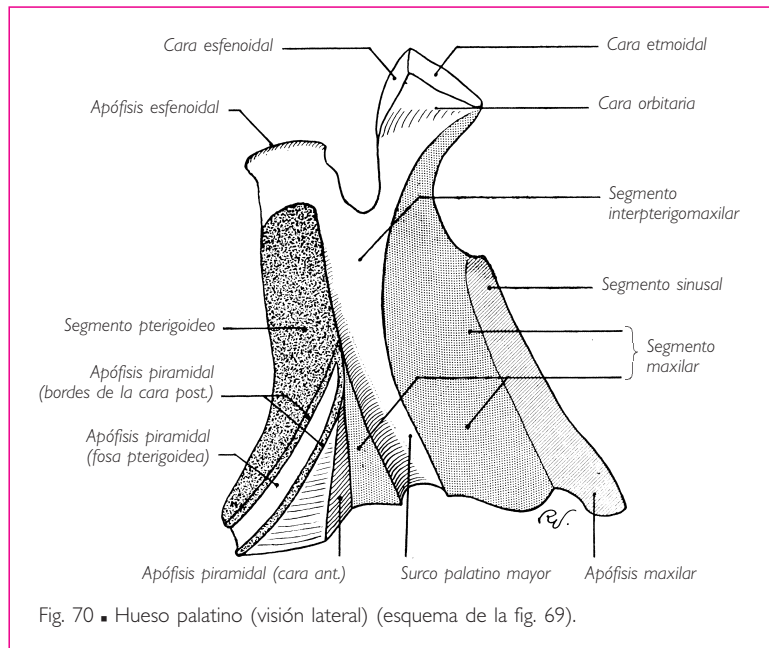
Lateral e inferiormente a la carilla esfenoidal, la apófisis orbitaria del hueso palatino presenta una pequeña superficie libre, lisa y en

forma de lomo de burro; de las dos vertientes de esta superficie, la superior forma la parte más posterior de la pared inferior de la órbita y se denomina *carilla orbitaria* (fig. 69); la vertiente posterior o *carilla pterigomaxilar* constituye la parte más alta de la pared anterior del trasfondo de la fosa infratemporal.

b) APÓFISIS ESFENOIDAL. Esta apófisis es una lámina ósea que se dirige superior, medial y posteriormente, y se incurva de tal manera que presenta una cara inferomedial cóncava y una cara superolateral convexa.

□ Su *cara inferomedial* forma parte de la pared superior de las cavidades nasales. □ Su *cara superolateral* se aplica en un principio contra

la cara medial de la lámina medial de la apófisis pterigoides, y después sobre su apófisis vaginal. Limita con ésta el conducto palatovaginal (fig. 77).



5. Borde anterior. El borde anterior de la lámina perpendicular del hueso palatino, oblicuo inferior y anteriormente, cruza superiormente la parte posterior del hiato maxilar. Inferiormente a este orificio, el borde anterior emite una larga apófisis delgada y triangular; se trata de la *apófisis maxilar del hueso palatino*, que se hunde en la fisura palatina del maxilar y se articula, sobre la pared medial del seno maxilar, con el borde posterior de la apófisis maxilar del cornete nasal inferior.

6. Borde posterior. Muy delgado, este borde se apoya sobre la cara medial de la lámina medial de la apófisis pterigoides.

7. Apófisis piramidal.

Es una prolongación del hueso palatino que nace de la cara lateral de la lámina perpendicular, posteriormente al segmento maxilar del hueso palatino y hacia la mitad inferior de esta lámina (figuras 69, 70 y 71). La apófisis piramidal se dirige inferior, posterior y lateralmente, y ocupa el espacio comprendido entre los extremos inferiores de las dos láminas de la apófisis pterigoides (fig. 90).

La *cara posterior* de la apófisis piramidal presenta, sobre sus lados, superficies lineales rugosas pterigoideas, que se articulan

con el borde anterior de las láminas de la apófisis pterigoides. Entre estas dos líneas rugosas, esta cara es lisa y completa el fondo de la fosa pterigoidea (figs. 67 y 69 a 71).

La *cara anterior* de la apófisis piramidal se articula con la tuberosidad del maxilar y cierra así inferiormente el trasfondo de la fosa infratemporal (figs. 90, 98 y 99).

La *cara inferior* presenta los orificios de los conductos palatinos menores; estos conductos se extienden desde el conducto palatino mayor a la bóveda palatina a través de la apófisis piramidal del hueso palatino.

■ **ARQUITECTURA.** El hueso palatino está casi únicamente formado por tejido óseo compacto. Sólo presenta tejido óseo esponjoso en la apófisis piramidal.

■ **OSIFICACIÓN.** El hueso palatino se desarrolla a partir de un solo centro de osificación que aparece en el ángulo formado por las porciones horizontal y perpendicular del hueso, o un poco superiormente (Augier).

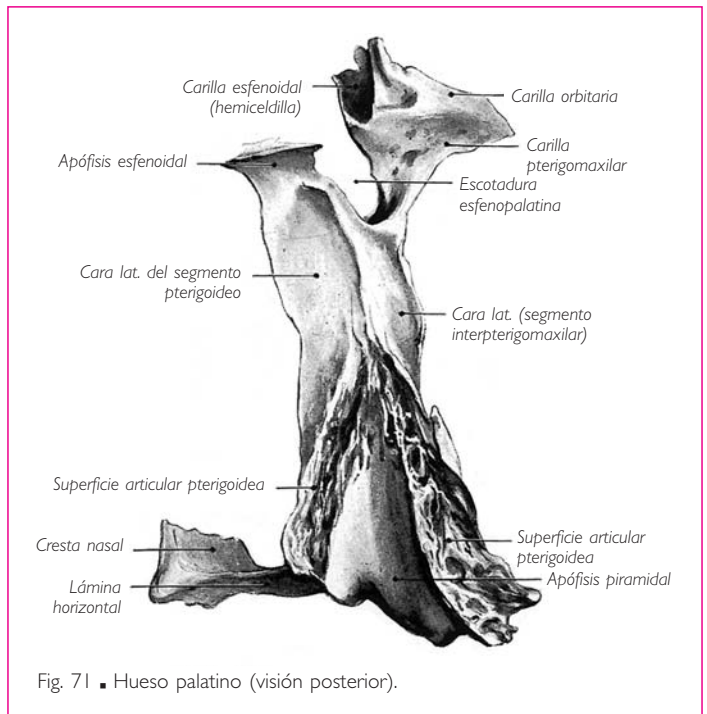


Fig. 71 ■ Hueso palatino (visión posterior).

■ D. Cornete nasal inferior

El cornete nasal inferior o concha nasal inferior es una lámina ósea incurvada que se alarga de anterior a posterior. Está fija a la pared lateral de las cavidades nasales por uno de sus bordes y queda libre en la luz de estas cavidades en el resto de su extensión.

Presenta dos caras, una medial y otra lateral, y dos bordes, uno superior o articular y otro inferior o libre; ambos se unen entre sí en los extremos afilados del hueso.

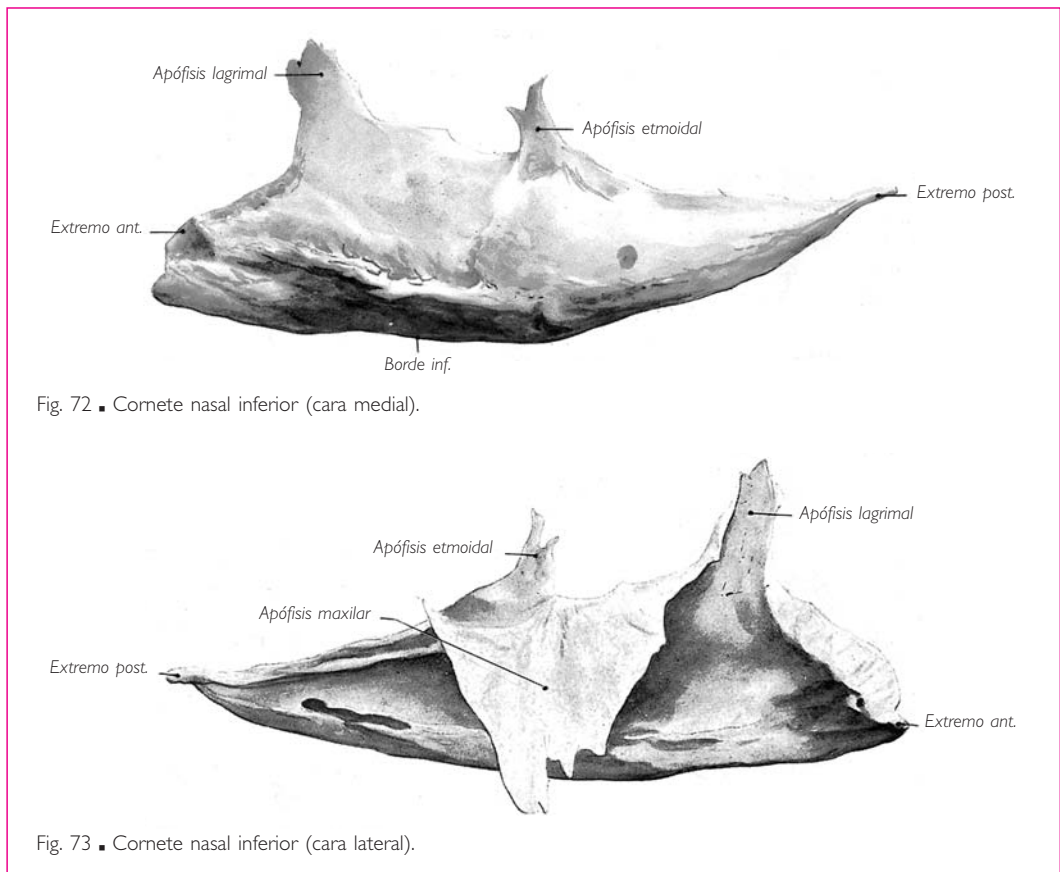
La *cara medial* es convexa y está orientada hacia el tabique nasal. Es lisa superiormente y desigual y rugosa inferiormente. Con frecuencia, una cresta anteroposterior separa la parte lisa de la parte rugosa (fig. 72).

La *cara lateral* es cóncava y limita medialmente el meato nasal inferior (fig. 73).

El *borde inferior* es libre, convexo de anterior a posterior, rugoso y grueso.

El *borde superior* o articular es igualmente convexo en sentido anteroposterior.

De anterior a posterior, presenta (figs. 72 y 73): **■ a**) una parte anterior, delgada y rugosa, que se articula con la cresta del cornete del maxilar; **■ b**) la *apófisis lagrimal*, un saliente laminar, cóncavo lateralmente, que forma la parte inferior del conducto nasolagrimal



mal, articulándose con el borde inferior del hueso lagrimal y con la parte inferior de los labios del surco lagrimal del maxilar; se desprende de la parte más elevada del borde superior del cornete nasal inferior; \square *c*) la *apófisis maxilar* (fig. 73), una lámina triangular que nace por su base del borde superior del cornete nasal inferior en toda la anchura del hiato maxilar; desde allí desciende y cierra toda la parte del hiato maxilar situada superiormente al borde superior del cornete; la apófisis maxilar se articula con el labio sinusal del contorno inferior del hiato maxilar (fig. 95); además, su borde posterior se une a la apófisis maxilar del hueso palatino; \square *d*) la *apófisis etmoidal*, que es plana y delgada, se alza verticalmente sobre el borde superior del hueso, frente a la parte media del hiato maxilar, se articula con el extremo inferior de la apófisis unciforme del hueso etmoides (fig. 88), y \square *e*) una parte rugosa en relación con la cresta del cornete del hueso palatino.

■ **ARQUITECTURA.** El cornete nasal inferior está únicamente formado por tejido óseo compacto.

■ **OSIFICACIÓN.** Se desarrolla en una expansión de la cápsula nasal cartilaginosa, por medio de un solo centro de osificación que se forma en el tercer mes de vida intrauterina.

■ E. Huesos nasales

Se sitúan a ambos lados de la línea media, entre las apófisis frontales del maxilar e inmediatamente inferiores al borde nasal del hueso frontal.

Cada hueso nasal es una lámina ósea cuadrilátera, aplanada de anterior a posterior, más ancha y menos gruesa inferior que superiormente.

La *cara anterior* es convexa en sentido transversal. En sentido vertical es cóncava superiormente y convexa inferiormente. Esta cara presenta, en su parte media, el orificio de un conducto que se abre en la cara posterior (fig. 74).

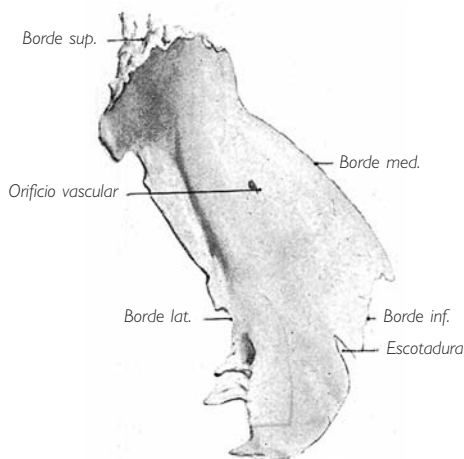


Fig. 74 ■ Hueso nasal (cara anterior).

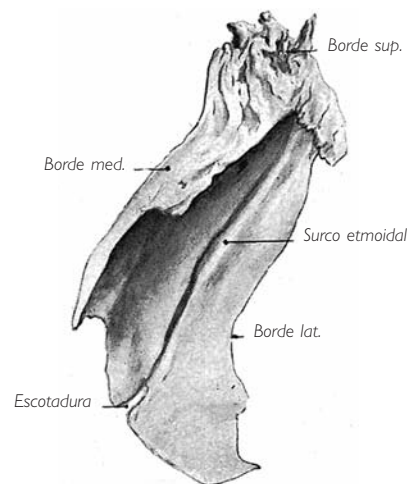


Fig. 75 ■ Hueso nasal (cara posterior).

ESQUELETO DE LA CABEZA

La *cara posterior* (fig. 75) está recubierta superiormente de asperezas por medio de las cuales el hueso nasal se une a la espina nasal del hueso frontal. En el resto de su extensión esta cara es cóncava y lisa, y está cruzada en toda su longitud por un estrecho surco, denominado *surco etmoidal*, por el cual pasa el ramo nasal externo del nervio etmoidal anterior.

El *borde superior* es dentado y se articula con el borde nasal del hueso frontal, medialmente a la apófisis frontal del maxilar.

El *borde inferior* tiene continuidad con el cartílago lateral de la nariz. Presenta, frente al extremo inferior del surco etmoidal, una escotadura por la que pasan los ramos nasales laterales del nervio etmoidal anterior (fig. 75).

El *borde lateral* se articula con la apófisis frontal del maxilar.

El *borde medial*, grueso y rugoso, se articula con el hueso nasal del lado opuesto.

■ **ARQUITECTURA.** Este hueso está casi enteramente formado por tejido óseo compacto. Sólo en su extremo superior se encuentra un poco de tejido óseo esponjoso.

■ **OSIFICACIÓN.** El hueso nasal se desarrolla en el tejido conjuntivo que rodea la cápsula nasal a partir de un único centro de osificación que aparece en el tercer mes de vida intrauterina.

■ F. Vómer

Es una lámina vertical, media, delgada y aplanada transversalmente, que se halla situada en la parte posterior e inferior del tabique nasal.

Es cuadrilátero y en él se distinguen dos caras y cuatro bordes (fig. 76).

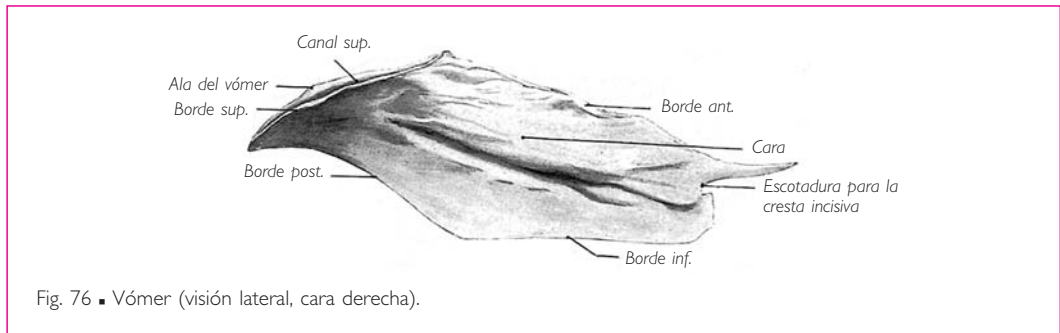


Fig. 76 ■ Vómer (visión lateral, cara derecha).

1. Caras. Las caras son generalmente planas. A pesar de ello, con frecuencia presentan tales desviaciones de forma que una de las caras es convexa en mayor o menor parte de su extensión, mientras que la otra es cóncava. Ambas están cruzadas por estrechos surcos vasculares y nerviosos. Uno de ellos, más marcado que los otros, sigue el borde anterior del hueso y corresponde al nervio nasopalatino.

2. Bordes. El *borde superior* está dividido en dos láminas, las *alas del vómer*, proyectadas lateralmente y separadas por un canal. Este canal se engarza en la cresta media que presenta la cara inferior del cuerpo del hueso esfenoides. □ El vértice de la cresta esfenoidal

no desciende hasta el fondo del canal comprendido entre las alas del vómer, y limita con éste el conducto vomerorrostral (fig. 77). □ El borde de las alas del vómer se extiende a ambos lados hasta la entrada de la fisura comprendida entre la apófisis vaginal de la lámina medial de la apófisis pterigoides y la cara inferior del hueso esfenoides. Esta fisura queda así cerrada, transformándose en un conducto denominado *conducto vomerovaginal*.

El *borde anterior* es marcadamente oblicuo inferior y anteriormente. Está también dividido en dos láminas. En la ranura delimitada por éstas, penetran: superiormente, el borde posterior de la lámina perpendicular del hueso etmoides; inferiormente, el cartílago del tabique nasal (fig. 96).

El *borde posterior* es delgado, libre y oblicuo inferior y anteriormente. Separa los orificios posteriores de las cavidades nasales o *coanas* (v. páginas 350 y 355).

El *borde inferior* se articula en toda su longitud con la cresta nasal y presenta, en su parte anterior, una escotadura muy marcada (fig. 76).

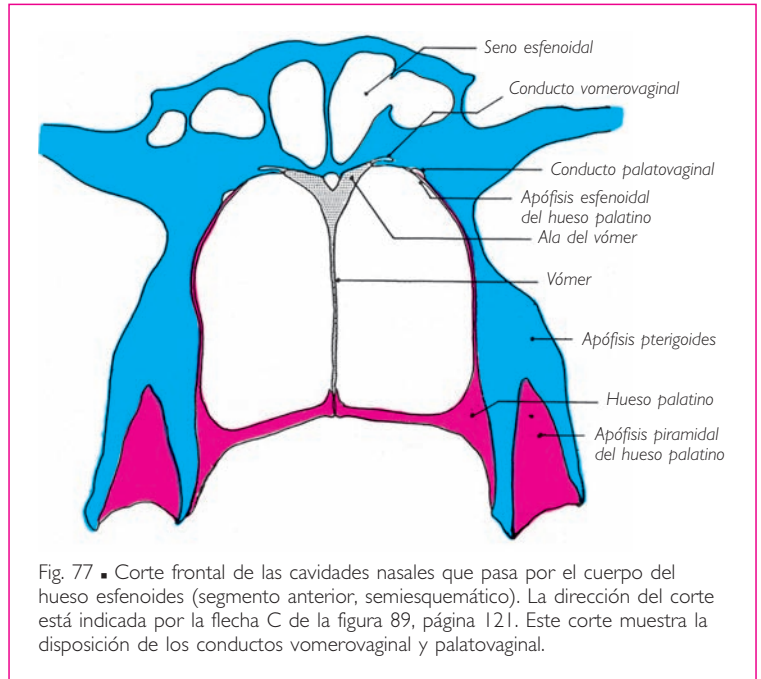


Fig. 77 ■ Corte frontal de las cavidades nasales que pasa por el cuerpo del hueso esfenoides (segmento anterior, semiesquemático). La dirección del corte está indicada por la flecha C de la figura 89, página 121. Este corte muestra la disposición de los conductos vomerovaginal y palatovaginal.

■ **ARQUITECTURA.** El vómer está únicamente integrado por tejido óseo compacto.

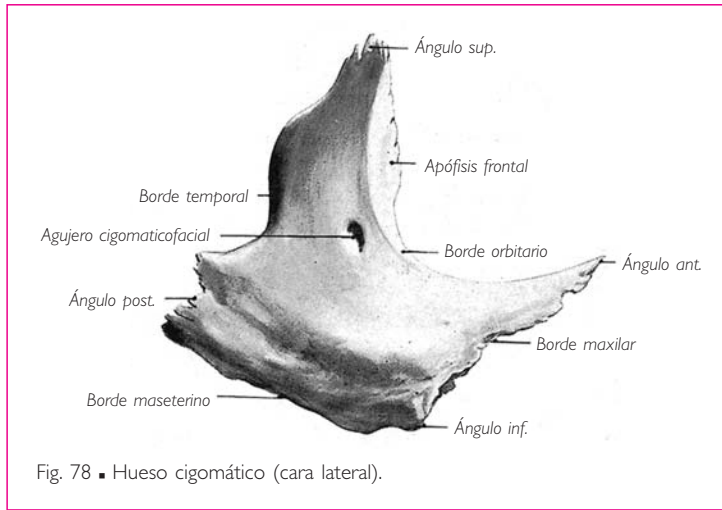
■ **OSIFICACIÓN.** El vómer se desarrolla por medio de dos centros de osificación, que aparecen al final del segundo mes de vida intrauterina, en el tejido conjuntivo que reviste por ambos lados el cartílago que forma el tabique nasal primitivo. Se forman así dos láminas óseas, separadas por el cartílago vomeriano, que se unen a lo largo de su borde inferior. En el curso del desarrollo, el cartílago vomeriano se reabsorbe y las dos láminas óseas se unen. No obstante, el desdoblamiento del vómer en dos láminas distintas persiste en el adulto a lo largo de los bordes superior y anterior.

■ G. Hueso cigomático

El hueso cigomático (hueso malar) está situado en la parte superior y lateral de la cara, lateralmente al maxilar.

Es cuadrilátero y aplanado de lateral a medial. En él se observan dos caras, cuatro bordes y cuatro ángulos.

ESQUELETO DE LA CABEZA



1. Caras. La *cara lateral* (cara cutánea) es convexa y lisa y presenta el agujero cigomático-facial del conducto cigomático-temporal (fig. 78). Da inserción a los músculos cigomáticos.

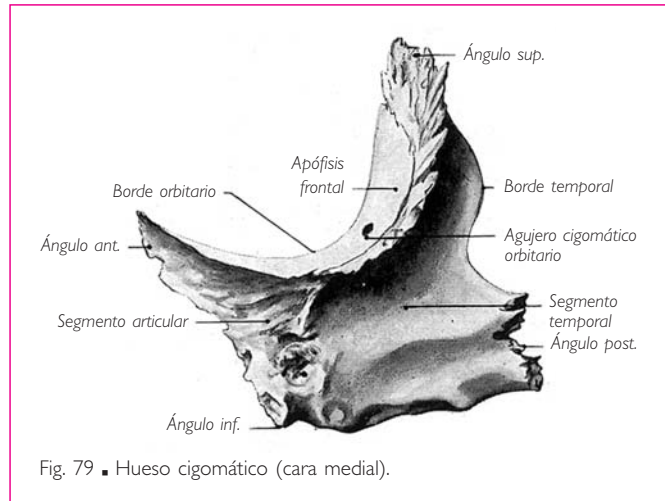
La *cara medial* comprende dos segmentos (fig. 79): **□ a**) un *segmento anterior* o *articular*, triangular y rugoso, por medio del cual el hueso cigomático se une al vértice truncado de la

apófisis cigomática del maxilar, y **□ b**) un *segmento posterior* o *temporal*, liso y cóncavo transversalmente, que está en relación con la fosa temporal superiormente y con la fosa infratemporal inferiormente.

2. Bordes

a) BORDE ANTEROSUPERIOR U ORBITARIO. Es cóncavo medial y superiormente, y forma la parte infraorbitaria y lateral del reborde orbitario.

De este borde nace una apófisis laminar, la apófisis frontal del hueso cigomático (figs. 78 y 79). Esta apófisis, de forma cuadrangular, es aplanada de lateral a medial. **□** Su cara medial es cóncava y forma parte de las paredes lateral e inferior de la órbita; presenta el orificio de entrada del conducto cigomático-temporal (figuras 79 y 92). **□** Su cara lateral es convexa y pertenece a la fosa temporal; cerca de su borde anterior se observa el agujero cigomático-orbitario



□ El borde posterior de la apófisis frontal se articula, de superior a inferior, con el hueso frontal, el ala mayor del hueso esfenoides y el maxilar.

Entre estos dos últimos huesos, el borde posterior de la apófisis frontal presenta un corto segmento libre que corresponde al extremo anterior de la fisura orbitaria inferior (fig. 92).

b) BORDE POSTEROSUPERIOR O TEMPORAL. El borde posterosuperior del hueso cigomático, sinuoso y contorneado en forma de S, de inserción a la fascia del músculo temporal.

c) BORDE ANTEROINFERIOR O MAXILAR. Este borde coincide con el borde anterior del vértice truncado de la apófisis cigomática del maxilar.

d) BORDE POSTEROINFERIOR O MASETERINO. Es grueso, rugoso y da inserción al músculo masetero.

3. Ángulos. El *ángulo superior* es dentado y se articula con la apófisis cigomática del hueso frontal. □ El *ángulo inferior* y el *ángulo anterior* corresponden a los ángulos inferior y anterior del vértice truncado de la apófisis cigomática del maxilar. □ El *ángulo posterior* está tallado en bisel a expensas del borde superior. Es dentado y se articula con el extremo anterior de la apófisis cigomática del hueso temporal.

■ **ARQUITECTURA Y CONFIGURACIÓN INTERNA.** El hueso cigomático está formado por tejido óseo compacto en la periferia y por tejido óseo esponjoso en el centro.

CONDUCTO CIGOMATICOTEMPORAL. Es un conducto en forma de Y que comienza en la cara medial de la apófisis frontal del hueso cigomático por medio de un único orificio. Se divide, en el espesor del hueso, en dos conductos secundarios (fig. 92). Uno de estos conductos termina en la cara lateral del hueso; el otro, en la cara temporal de la apófisis frontal, cerca de su borde anterior. Ambos suelen ser independientes uno del otro en todo el espesor del hueso, y comienzan en la cara medial de la apófisis frontal por medio de dos orificios distintos. Permiten el paso al nervio y a los vasos cigomaticotemporales y cigomaticofaciales.

■ **OSIFICACIÓN.** El hueso cigomático se desarrolla a partir de un único centro de osificación en el tejido membranoso (Béclard, Meckel Mall, Augier, etc.).

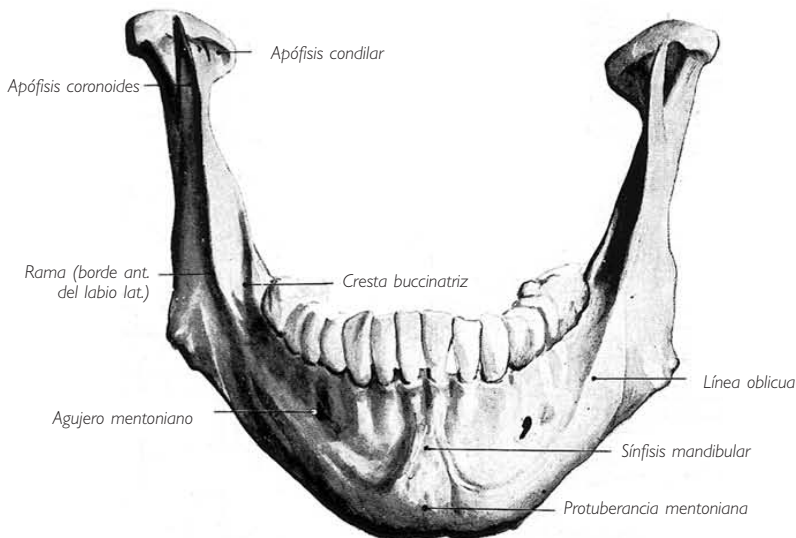
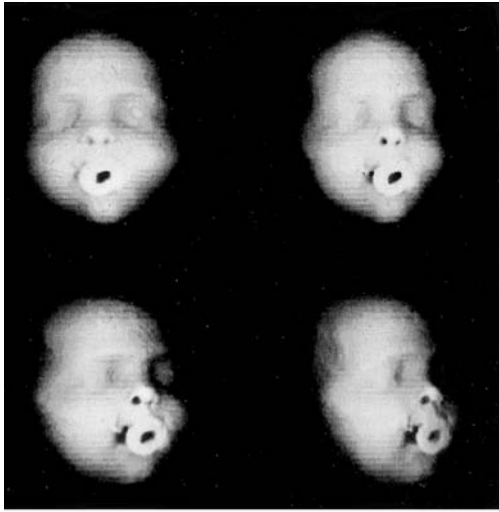
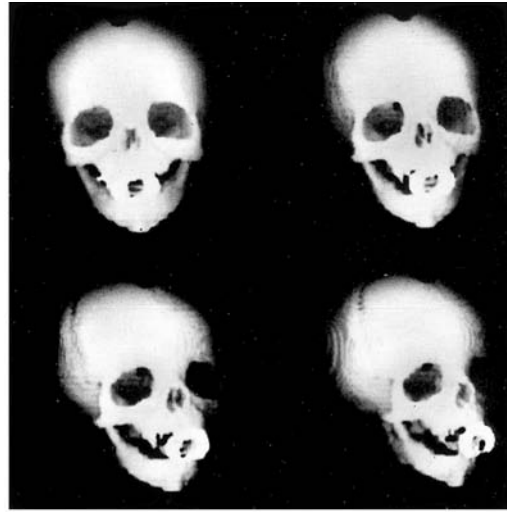


Fig. 80 ■ Mandíbula (visión anterior).

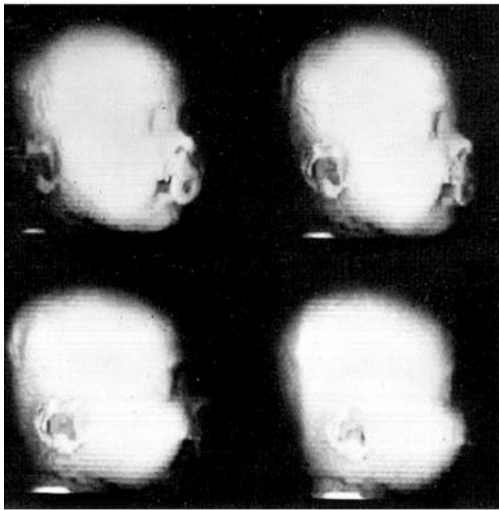
ESQUELETO DE LA CABEZA



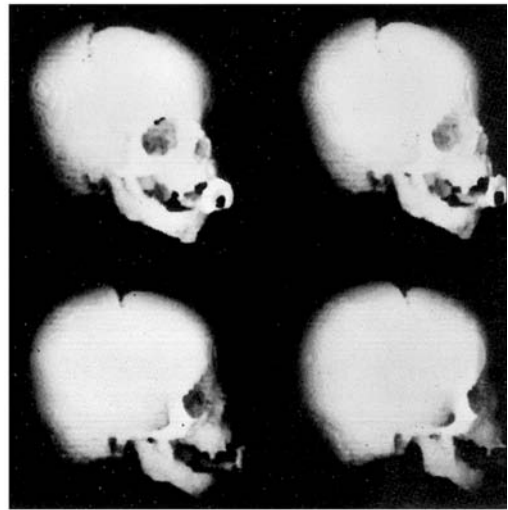
A



B



A'



B'

Lámina III • Anatomía de superficie cutánea (AA') y ósea (BB') de la cabeza de un niño examinado por escáner RX. La computadora permite girar la imagen (aquí lateralmente), haciendo así posible la observación anatómica desde la imagen de frente a la de perfil. (De U. Salvolini.)

■ H. Mandíbula

La mandíbula está situada en la parte inferior de la cara. Se distinguen tres partes: una parte media, el *cuerpo*, y dos partes laterales, las *ramas* (ramas ascendentes), que se alzan en los extremos posteriores del cuerpo (fig. 80).

■ **CUERPO.** El cuerpo está incurvado en forma de herradura. Presenta una cara anterior convexa, una cara posterior cóncava, un borde superior o alveolar y un borde inferior libre.

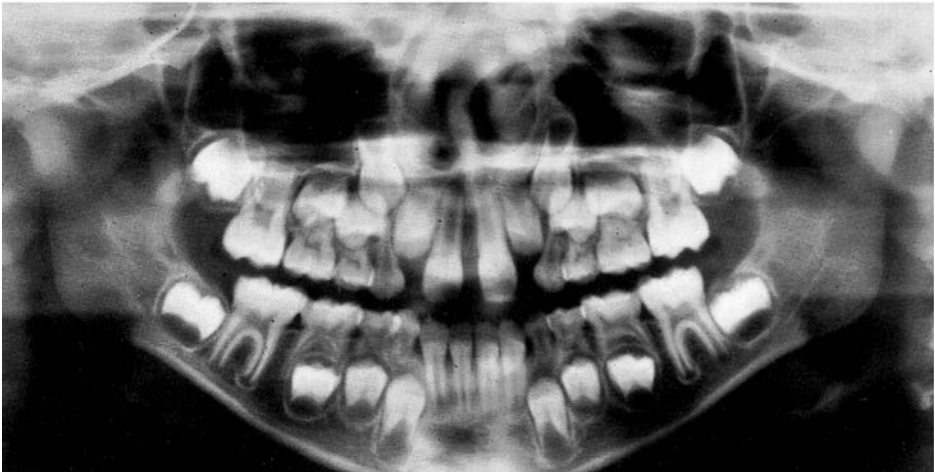
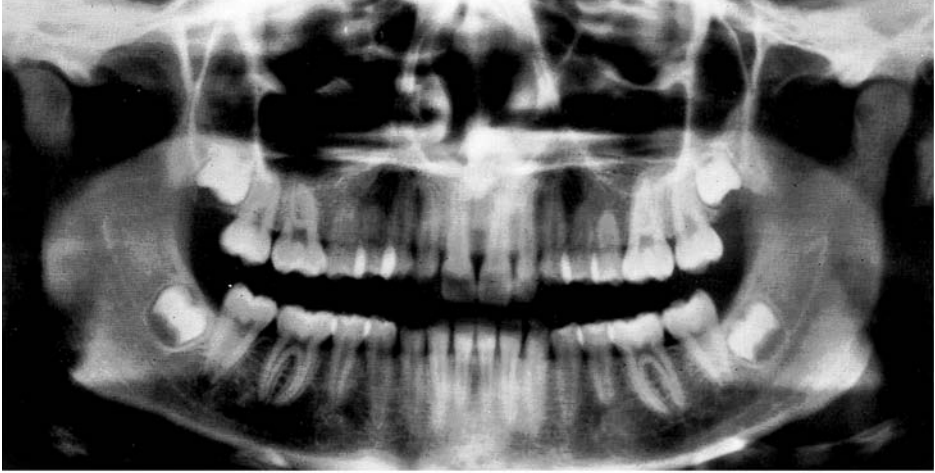


Lámina IV ■ Radiografías panorámicas dentarias. Arriba: dientes permanentes en el adulto joven. Abajo: en el niño, presencia simultánea de dientes temporales y de dientes permanentes en erupción (los terceros molares no son visibles todavía). (De G. Pasquet, R. Cavezián.)

1. Cara anterior. En la línea media se observa una cresta vertical, la *sínfisis mandibular* (fig. 80), que es la huella de la unión de las dos piezas laterales que integran la mandíbula. □ La sínfisis mandibular termina inferiormente en un vértice triangular de base inferior, la *protuberancia mentoniana*.

De ésta nace a cada lado una cresta, denominada *línea oblicua*, que se dirige posterior y superiormente y se continúa con el labio lateral del borde anterior de la rama de la mandíbula (figs. 80 y 81). □ Superiormente a la línea oblicua se encuentra el *agujero mentoniano*. Este orificio se sitúa a la misma distancia de los dos bordes de la mandíbula y en una vertical que pasa entre los dos premolares o por uno u otro de ellos. Da paso a los vasos y nervios mentonianos.

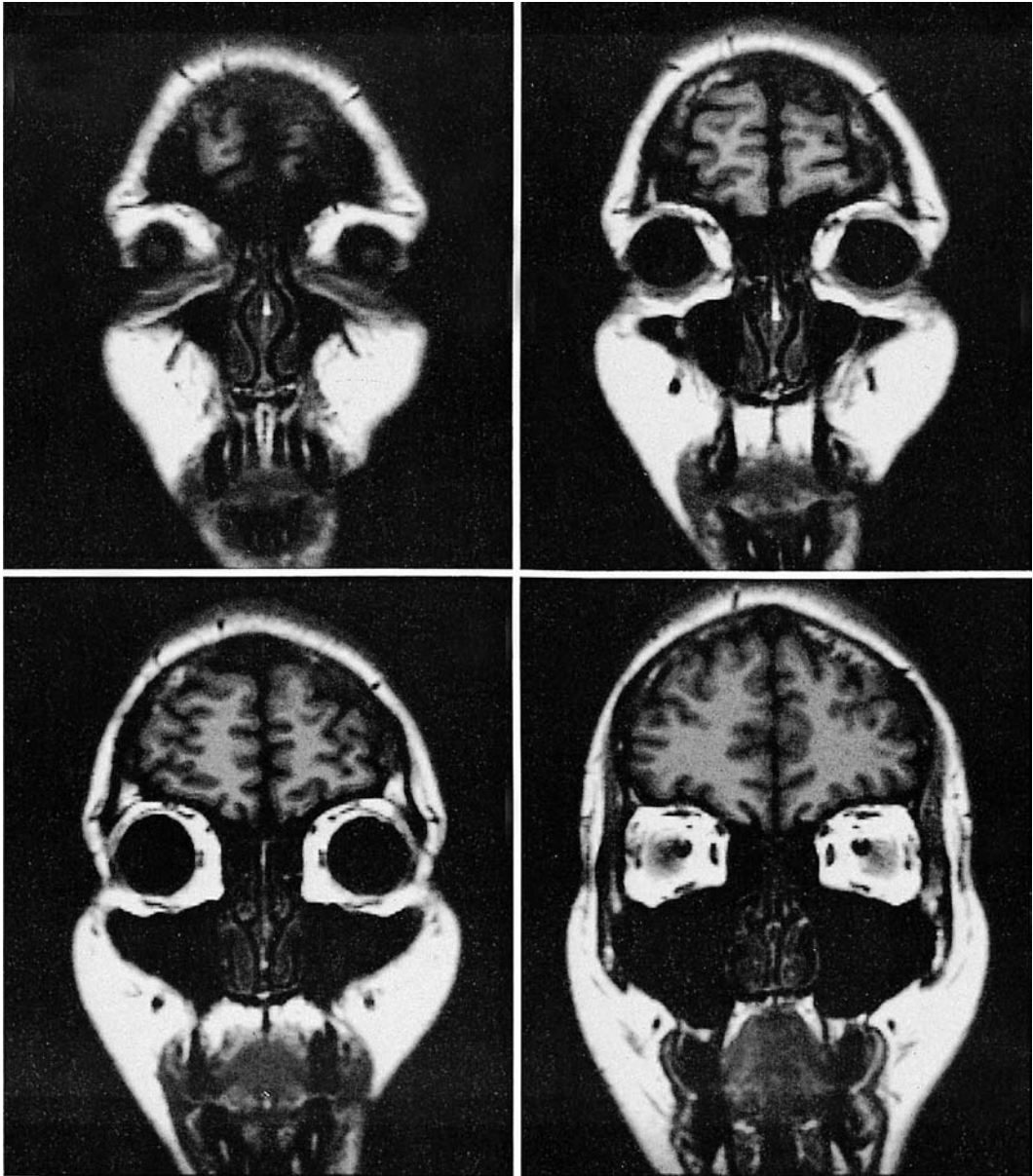


Lámina V ■ Serie de cortes frontales anteriores de la cabeza obtenidos por RM. Morfología del macizo facial. Compárese con las figuras 83, 94, 95, 97 y 107.

2. Cara posterior. En la parte media y cerca del borde inferior, se aprecian cuatro pequeños salientes superpuestos, dos a la derecha y dos a la izquierda, denominados *espinas mentonianas superiores e inferiores* (fig. 82). Las espinas mentonianas superiores dan inserción a los músculos genioglosos; las inferiores, a los músculos geniioideos. Frecuentemente las espinas mentonianas inferiores, y a veces las cuatro apófisis, se fusionan en una sola.

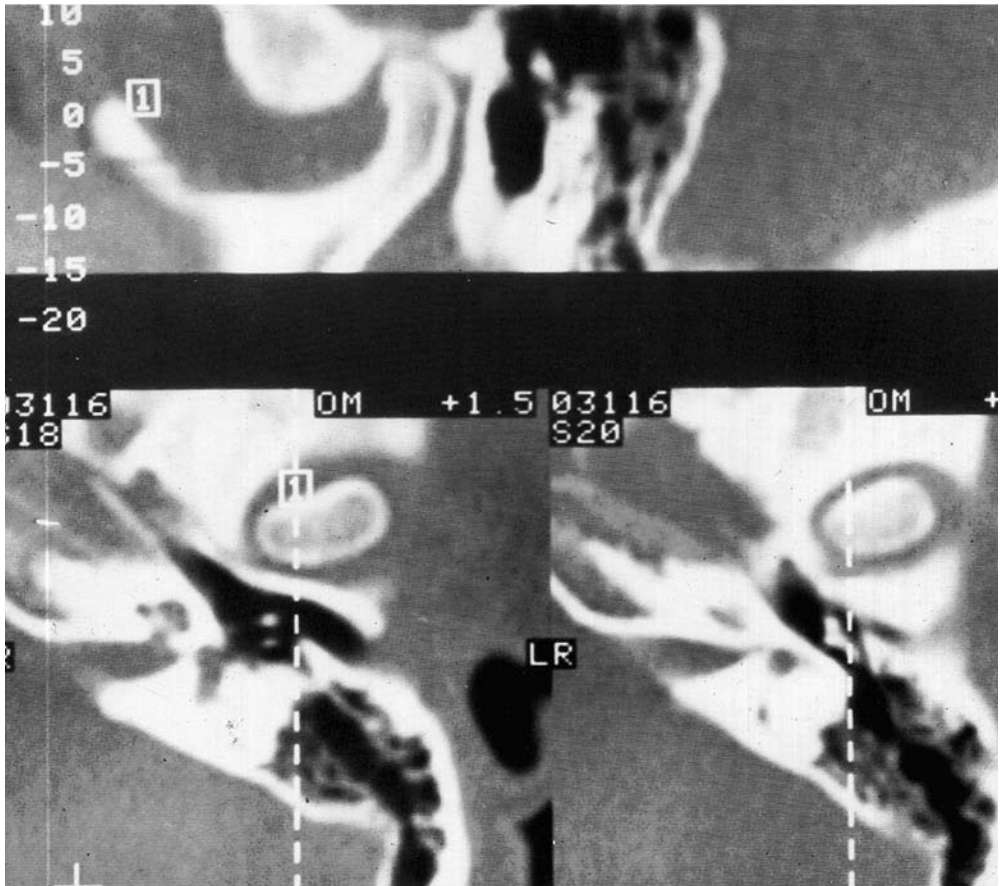


Lámina VI ■ Articulación temporomandibular observada en el adulto por escáner RX. A partir de los cortes horizontales (abajo), el ordenador reconstruye la anatomía de la articulación en un corte de perfil (arriba).

De las espinas mentonianas nace, a cada lado, una cresta, la *línea milohioidea* (línea oblicua interna). La línea milohioidea se dirige superior y posteriormente y termina en la rama de la mandíbula, formando el labio medial de su borde anterior; da inserción al músculo milohioideo. Inferiormente a ella existe un estrecho surco, denominado *surco milohioideo*, por donde pasan los vasos y el nervio del mismo nombre.

La línea milohioidea divide la cara posterior del cuerpo de la mandíbula en dos partes, superior e inferior. La superior está excavada sobre todo anteriormente, de manera que es más alta anterior que posteriormente; se denomina *fosita sublingual* y está en relación con la glándula sublingual. □ La inferior es más alta posterior que anteriormente y está en gran parte ocupada por una depresión, la *fosita submandibular*, que se relaciona con la glándula submandibular.

3. Bordes. El *borde superior* o *borde alveolar* del cuerpo de la mandíbula está excavado por cavidades, los *alvéolos dentarios*, destinadas a las raíces de los dientes.

ESQUELETO DE LA CABEZA

El *borde inferior* es grueso, obtuso y liso. Presenta, un poco lateralmente a la línea media, una superficie ovalada, ligeramente deprimida, denominada *fosa digástrica*, en la cual se inserta el vientre anterior del músculo digástrico.

■ **RAMAS.** Las ramas de la mandíbula son rectangulares y alargadas de superior a inferior, y presentan dos caras, una lateral y otra medial, y cuatro bordes.

1. Cara lateral. En su parte inferior se aprecian crestas rugosas, oblicuas inferior y posteriormente, en las cuales se insertan las láminas tendinosas del músculo masetero (fig. 81).

2. Cara medial. En la parte inferior de la cara medial también existen crestas rugosas, oblicuas inferior y posteriormente. Dan inserción al músculo pterigoideo medial (fig. 82).

□ En la parte media de esta cara se encuentra el orificio de entrada del *conducto mandibular*, en el cual penetran los vasos y nervios alveolares inferiores. El orificio del conducto mandibular está situado en la prolongación del reborde alveolar (E. Olivier) y coincide con el punto medio de una línea trazada desde el trago hasta el ángulo anteroinferior del músculo masetero (Merkel). Está limitado anteriormente por un saliente triangular agudo, la *lín-gula mandibular* (espina de Spix), sobre la cual se inserta el ligamento esfenomandibular. Posteriormente al orificio del conducto mandibular se encuentra a veces otro saliente, más pequeño que el anterior, denominado *antilín-gula*. En el orificio del conducto mandibular empieza el surco milohioideo ya descrito.

3. Bordes. El *borde anterior* está comprendido entre dos crestas o labios, uno medial y otro lateral. El *labio medial* limita inferiormente, con el labio lateral, un canal que

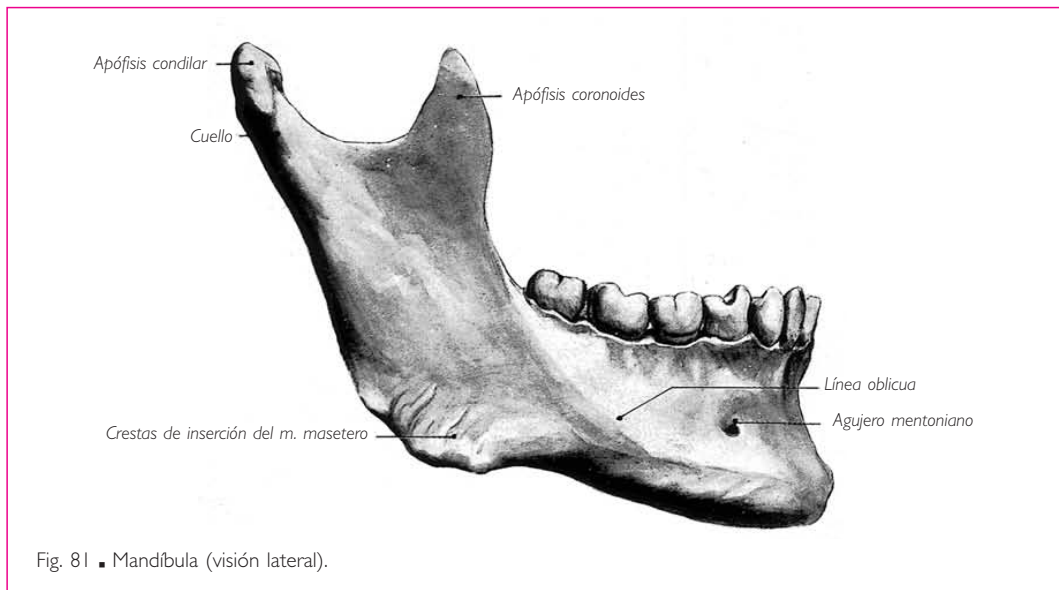


Fig. 81 ■ Mandíbula (visión lateral).

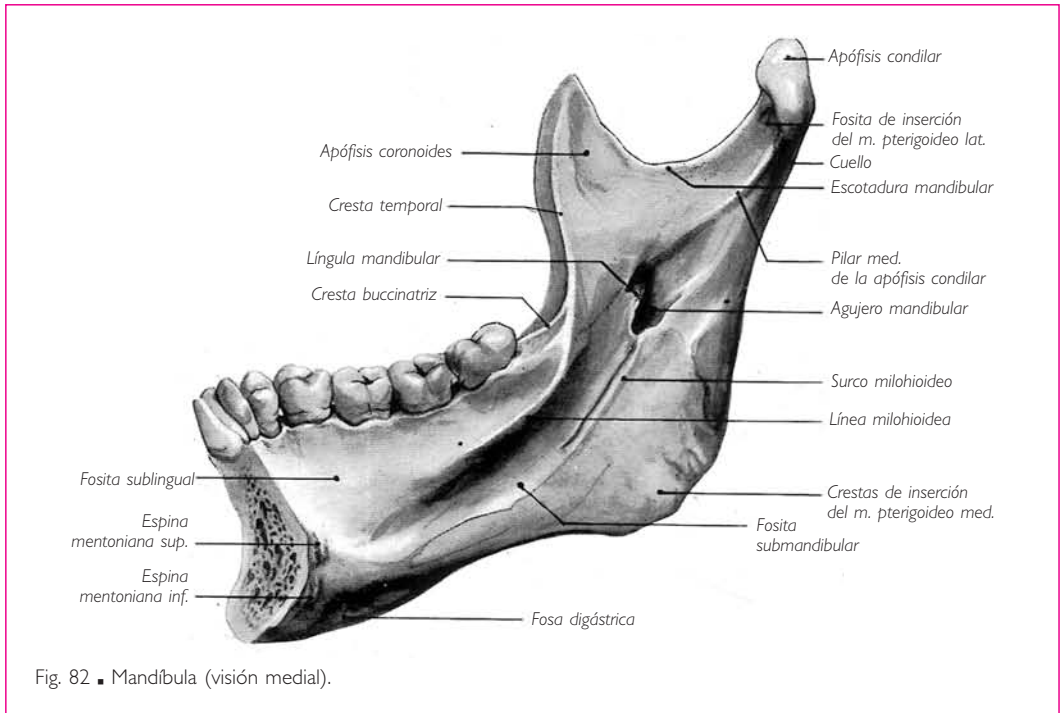


Fig. 82 ■ Mandíbula (visión medial).

aumenta de profundidad y anchura de superior a inferior. Su extremo inferior se continúa, más o menos directamente, con la línea milohioidea del cuerpo de la mandíbula. Superiormente, el labio medial asciende sobre la cara medial de la rama mandibular y de la apófisis coronoides, formando un relieve denominado *cresta temporal* (Hovelacque).

En el canal que limitan inferiormente los dos labios del borde anterior se observa una cresta oblicua orientada inferior y lateralmente, la *cresta buccinatrix*, que da inserción al músculo buccinador (fig. 80).

Los dos labios del borde anterior dan inserción a los fascículos tendinosos del músculo temporal.

El *borde posterior* es grueso y romo, y describe una curva en forma de S muy alargada.

El *borde inferior* se continúa anteriormente con el borde inferior del cuerpo de la mandíbula; forma posteriormente, cuando se une con el borde posterior de la rama mandibular, el *ángulo de la mandíbula*. Frecuentemente está excavado en su parte anterior por una depresión transversal debida al paso de la arteria facial.

El *borde superior* presenta dos salientes, uno posterior, la *apófisis condilar*, y otro anterior, la *apófisis coronoides*, separados por la *escotadura mandibular*.

La *apófisis condilar* es una eminencia oblonga cuyo eje mayor se dirige de lateral a medial y de anterior a posterior. Sobresale más en la cara medial que en la cara lateral de la rama de la mandíbula. En ella se aprecia una cara superior en lomo de burro, la

cabeza de la mandíbula o *cóndilo de la mandíbula*, cuyas vertientes anterior y posterior se articulan con el hueso temporal. La vertiente posterior tiene continuidad inferiormente con una superficie triangular, cuyo vértice inferior se confunde con el extremo superior del borde posterior de la rama mandibular.

La apófisis condilar presenta además, en la mayor parte de los casos, inferiormente a su extremo lateral, una pequeña rugosidad determinada por la inserción del ligamento lateral de la articulación temporomandibular. La apófisis condilar está adherida a la rama mandibular por una parte estrecha, el *cuello de la mandíbula*. Éste está excavado medial y anteriormente por una fosita rugosa en la cual se inserta el músculo pterigoideo lateral. Sobre la cara medial del cuello de la mandíbula se aprecia un saliente, el *pilar medial de la apófisis condilar*, que está formado por el labio medial de la fosita de inserción del músculo pterigoideo lateral y se prolonga inferior y anteriormente hasta las proximidades de la línula mandibular (fig. 82).

La *apófisis coronoides* es triangular. Su cara lateral es lisa; su cara medial presenta la cresta temporal ya descrita. Su borde anterior tiene continuidad con el labio lateral del borde anterior de la rama mandibular. Su borde posterior, cóncavo posteriormente, limita anteriormente la escotadura mandibular. Su base se continúa con el hueso. Su vértice superior es romo. □ La apófisis coronoides da inserción al músculo temporal (v. pág. 161).

La *escotadura mandibular* es ancha, profunda y cóncava superiormente; comunica las regiones maseterina y cigomática, y da paso a los vasos y nervios maseterinos.

■ **ARQUITECTURA Y CONFIGURACIÓN INTERNA.** La mandíbula está formada por una gruesa capa de tejido óseo compacto y de tejido óseo esponjoso. El *conducto mandibular* la atraviesa de lado a lado. Este conducto comienza en la cara medial de la rama mandibular y se dirige inferior y anteriormente describiendo una curva anterior y superior. Puede constituir un conducto de paredes bien delimitadas o describir un trayecto a través de las trabéculas de tejido óseo esponjoso. Cualquiera que sea su disposición, el conducto mandibular no siempre se divide anteriormente en un conducto mentoniano y un conducto incisivo, pues, si el nervio mentoniano emerge por el agujero mentoniano, el nervio incisivo continúa su trayecto anteriormente, no en un conducto de paredes definidas sino a través de las celdas del tejido óseo esponjoso (E. Olivier).

En el feto y en el niño pequeño, la mandíbula está recorrida por otro conducto denominado *conducto de Serres*, subyacente al anterior. El conducto de Serres contiene únicamente vasos. Desde el nacimiento tiende a obliterarse y a desaparecer muy pronto. Sin embargo, a veces en el adulto su orificio posterior se sitúa inferior y posteriormente al agujero mandibular, y su orificio anterior anteriormente al del agujero mentoniano (Vallois y Bennejeant).

■ **OSIFICACIÓN.** La mandíbula está precedida en su formación, a cada lado de la línea media, por un tallo cartilaginoso, el *cartílago de Meckel*.

El centro de osificación principal se desarrolla en el tejido conjuntivo, en la cara lateral del cartílago de Meckel, al iniciarse el segundo mes de vida fetal. Después se forman otros centros de osificación: un centro mentoniano para la sínfisis mandibular del mentón (Augier) y otros dos centros distintos para la apófisis condilar y la apófisis coronoides.

□ I. Huesos de la cara en general

El conjunto de los diferentes huesos de la cara constituye un macizo óseo de forma prismática triangular. Presenta tres caras, dos anterolaterales y una posterior, y dos bases, una superior y otra inferior.

La *cara superior* adhiere el esqueleto de la cara a la parte anterior de la base del cráneo.

La cara *inferior* corresponde inferiormente a la excavación ancha y profunda, circunscrita por la mandíbula, cuyo fondo está constituido por el paladar óseo.

La cara *posterior*, comprendida entre las dos ramas de la mandíbula, presenta los orificios posteriores de las cavidades nasales, denominados *coanas*.

Las caras *anterolaterales* (fig. 83) muestran, en la región media y de superior a inferior: el saliente de la nariz, el orificio anterior de las cavidades nasales óseas, las arcadas alveolodentarias, la sínfisis mandibular y la protuberancia mentoniana; □ a los lados, la órbita, el orificio infraorbitario, la fosa canina, y a continuación las partes laterales de las arcadas alveolodentarias y el agujero mentoniano. Más lateralmente se observa la cara lateral del hueso cigomático y la rama de la mandíbula. Un amplio espacio comprendido entre la escotadura mandibular y el arco cigomático da acceso a las regiones profundas.

■ **CAVIDADES DE LA CARA.** El macizo facial presenta un gran número de cavidades. Se cuentan siete cavidades principales. Sólo una de ellas es impar y media, y se halla en relación con los huesos de la cara: se trata de la cavidad bucal o cavidad oral. Las otras son laterales, pares y limitadas a la vez por los huesos de la cara y de la base del cráneo. Éstas son las cavidades nasales, las cavidades orbitarias y las fosas infratemporales.

Todas estas cavidades serán descritas junto con las regiones a las cuales pertenecen (v. *Región palatina, Cavidades nasales, Órbita, Región infratemporal*). Aquí indicaremos tan sólo cómo están constituidas y las relaciones recíprocas de los huesos que las integran.

1. Cavidad bucal o cavidad oral. La cavidad bucal no tiene, en el esqueleto, pared inferior ni pared posterior. Está limitada anterior y lateralmente por la mandíbula y por las arcadas alveolodentarias, y superiormente por el paladar óseo. Está formada anteriormente por las apófisis palatinas de los maxilares y posteriormente por las láminas horizontales de los huesos palatinos. □ Estas piezas óseas están unidas por una sutura en forma de cruz (fig. 57).

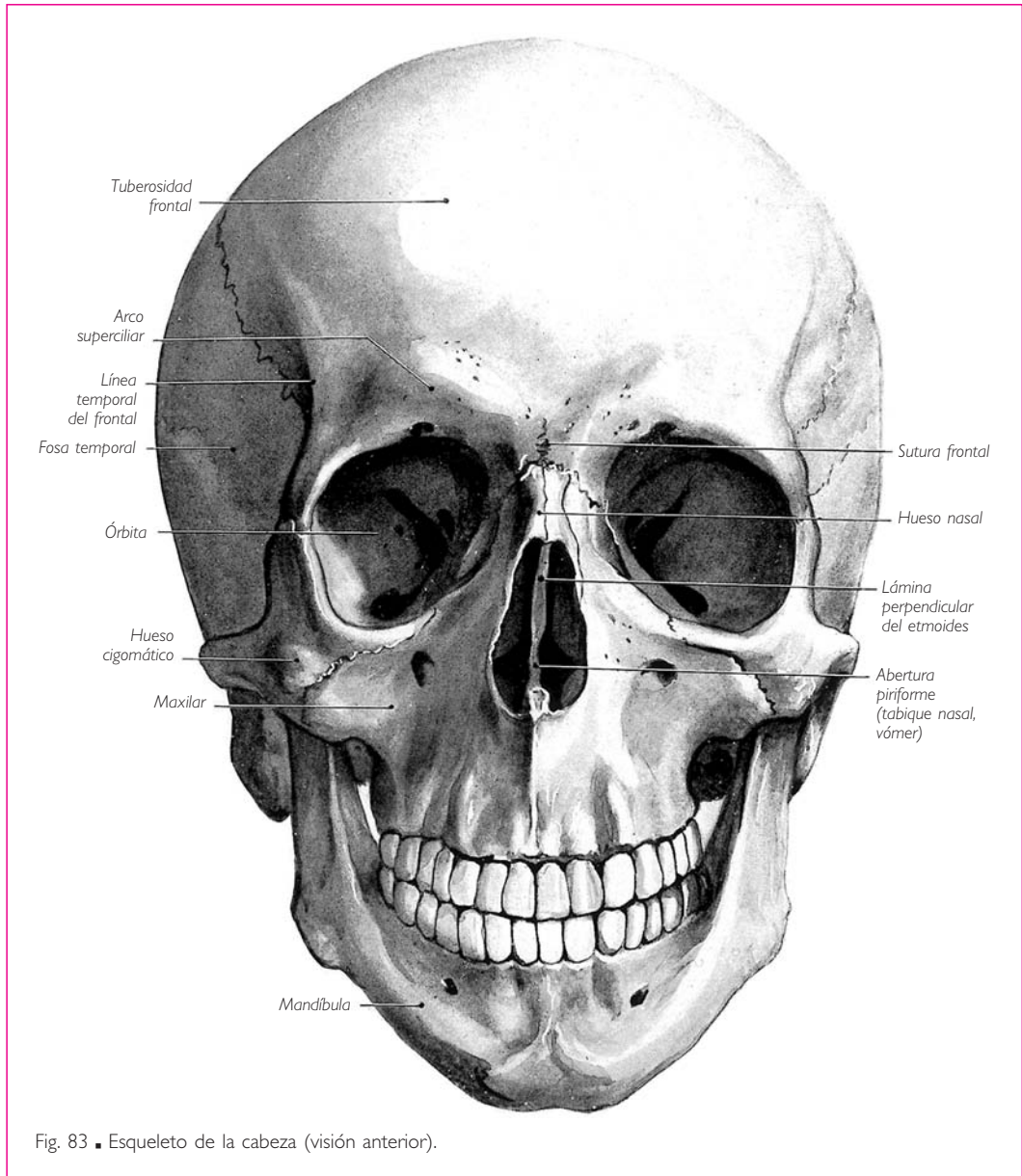
En el paladar óseo se observan: *a*) anteriormente, en el extremo anterior de la sutura palatina media que une entre sí las apófisis palatinas de los maxilares, el agujero incisivo, y *b*) posteriormente y a cada lado, el orificio inferior del conducto palatino mayor, formado lateralmente por el maxilar y medialmente por el borde lateral de la lámina horizontal del hueso palatino.

2. Cavidades nasales. Se trata de dos cavidades anfractuosas situadas a ambos lados de la línea media, superiores a la cavidad bucal ósea, inferiores a la base del cráneo y mediales a las cavidades orbitarias.

Para examinar cómo están formadas las cavidades nasales, consideraremos cuatro paredes: lateral, medial, superior e inferior.

a) **PARED LATERAL.** Seis huesos intervienen en la constitución de esta pared: el maxilar, el hueso esfenoides, el hueso palatino, el hueso lagrimal, el cornete nasal inferior y el hueso etmoides (figs. 84 a 89).

ESQUELETO DE LA CABEZA



El *maxilar* pertenece a la pared lateral de las cavidades nasales en virtud del segmento de su cara medial situado superiormente a la apófisis palatina (fig. 84).

El *hueso esfenoides* sólo interviene en la constitución de esta pared mediante la apófisis pterigoides. Ésta es posterior al maxilar y está separada de éste por un espacio que se ensancha de inferior a superior (fig. 84). La cara medial de la lámina medial de la apófisis pterigoides, situada en el mismo plano vertical que la cara me-

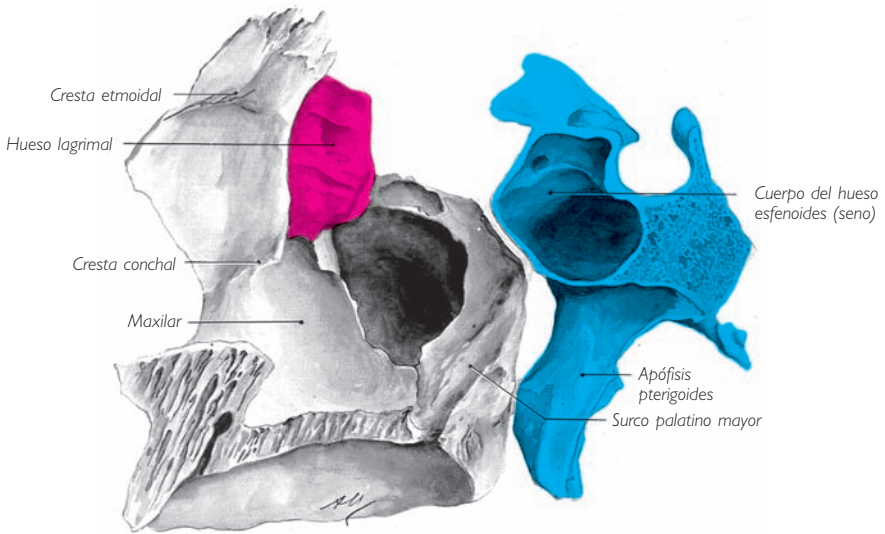


Fig. 84 ■ Maxilar, hueso lagrimal y hueso esfenoides, con sus relaciones recíprocas. Primera figura que muestra la constitución de la pared lateral de las cavidades nasales.

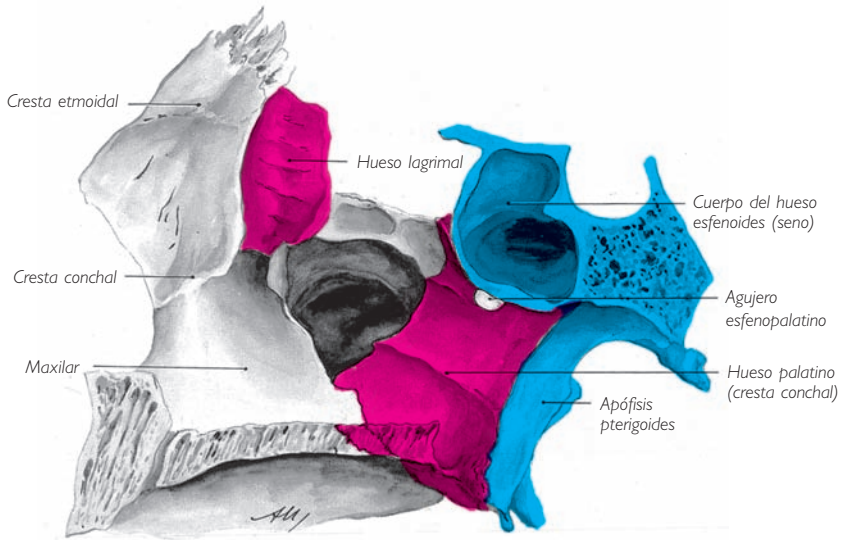
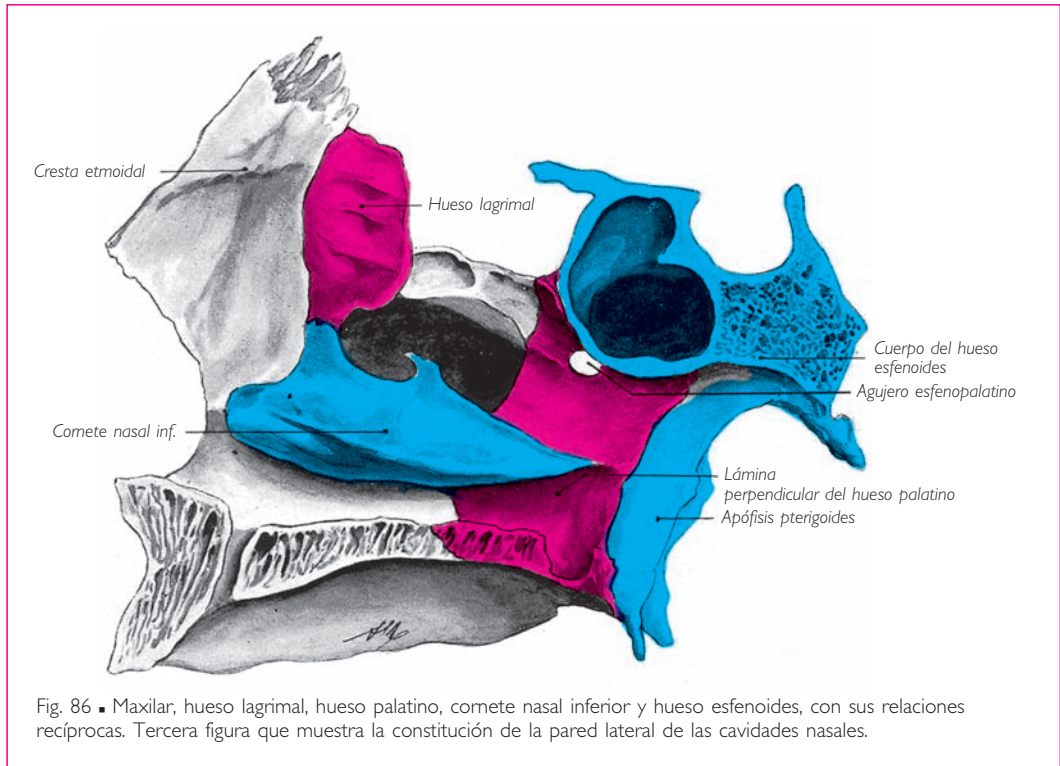


Fig. 85 ■ Maxilar, hueso lagrimal, hueso palatino y hueso esfenoides, con sus relaciones recíprocas. Segunda figura que muestra la constitución de la pared lateral de las cavidades nasales.

ESQUELETO DE LA CABEZA



dial del maxilar, forma la parte más posterior de la pared lateral de las cavidades nasales.

El *hueso lagrimal* es posterior a la apófisis frontal del maxilar y anterior al correspondiente laberinto etmoidal (figs. 84 a 87). La parte inferior de este hueso desciende sobre la cara medial del maxilar y recubre los dos tercios superiores del surco lagrimal del maxilar, que transforma en conducto nasolagrimal.

La *lámina perpendicular del hueso palatino* se articula a la vez con la parte posterior del maxilar y con la parte anterior de la apófisis pterigoides (fig. 85). Inferiormente, ocupa con su apófisis piramidal el espacio comprendido entre el borde posterior del maxilar y el borde anterior de las láminas pterigoideas, en la región en que ambas láminas se separan una de otra, limitando la escotadura pterigoidea. De este modo, dicha escotadura se encuentra cerrada por la apófisis piramidal, que contribuye en esta región a formar la fosa pterigoidea.

La lámina perpendicular del hueso palatino cierra medialmente el espacio comprendido entre el maxilar y la lámina medial de la apófisis pterigoides, superiormente a la apófisis piramidal del hueso palatino, a excepción de su parte más superior, donde la escotadura esfenopalatina da acceso al trasfondo de la fosa infratemporal (v. más adelante, *Agujero esfenopalatino*). La lámina perpendicular del hueso palatino transforma este espacio en una fosa denominada *fosa pterigopalatina* y constituye así el

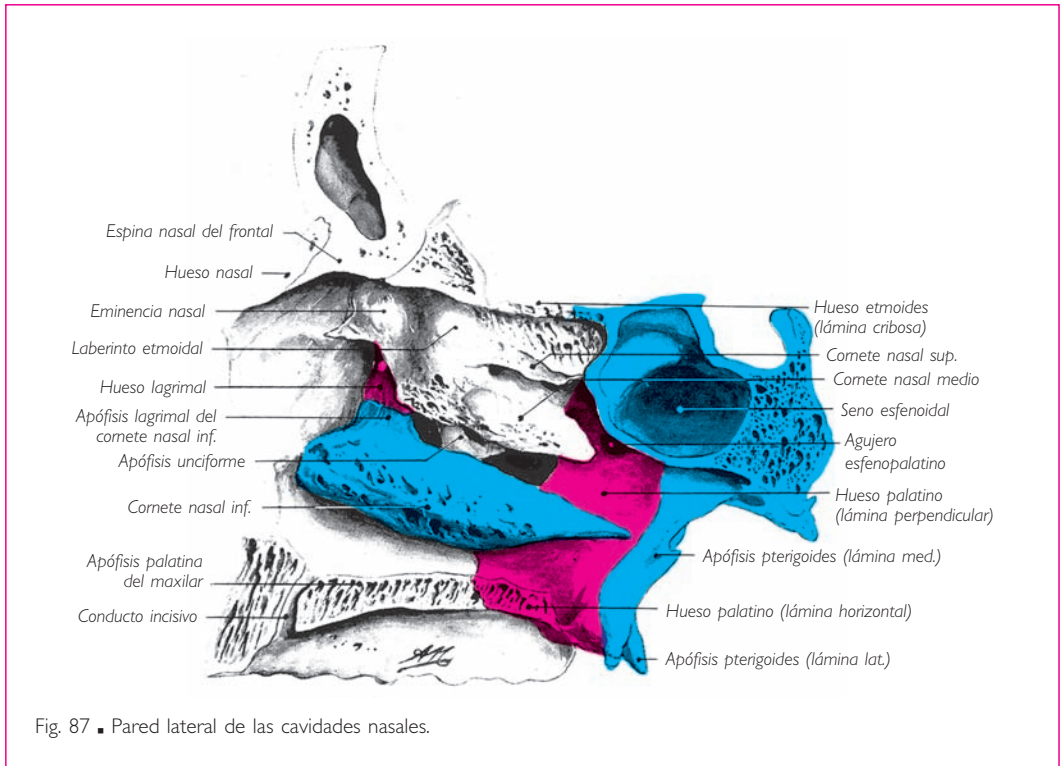


Fig. 87 ■ Pared lateral de las cavidades nasales.

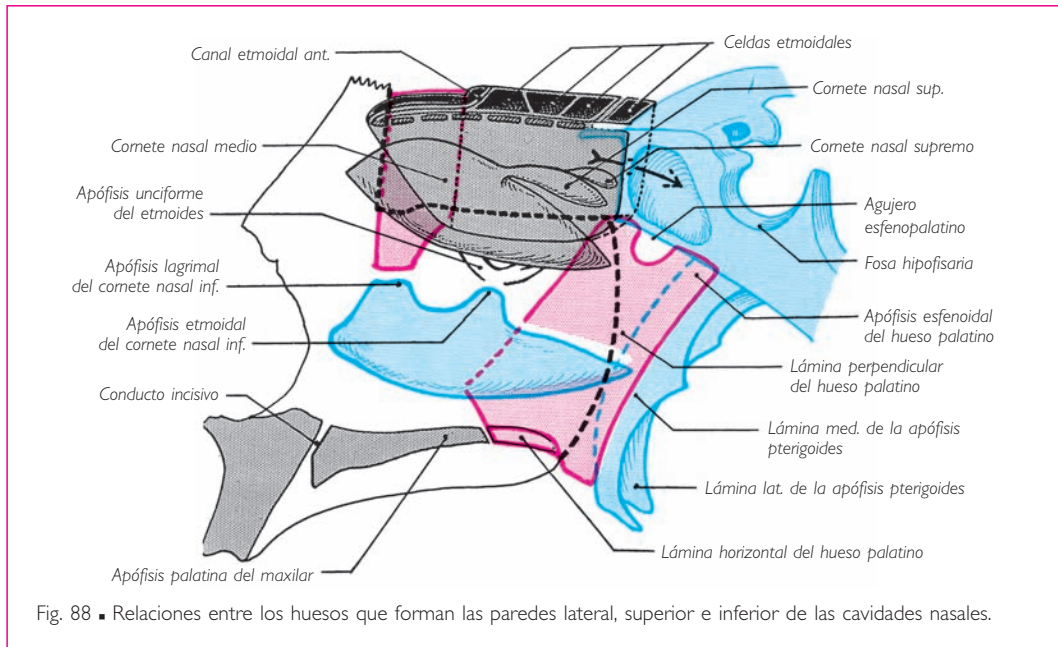
fondo de dicha fosa (v. *Región infratemporal*, pág. 567). La lámina perpendicular del hueso palatino rebasa anteriormente el borde posterior del seno maxilar, al mismo tiempo que se une a dicho borde por medio de una lámina en forma de gancho (fig. 89).

Emite además, superiormente al hiato maxilar, la apófisis maxilar, que se insinúa en la fisura palatina del maxilar y se une a la apófisis maxilar del cornete nasal inferior.

Al articularse con la parte posterior de la cara medial del maxilar, la lámina perpendicular del hueso palatino opone, al canal que presenta el maxilar en esta región, otro canal cuya concavidad está orientada en sentido inverso (fig. 88). Así se forma el conducto palatino mayor. □ Superiormente, el cuerpo del hueso esfenoides se articula con las apófisis orbitaria y esfenoidal del hueso palatino, y pasa como un puente superiormente a la escotadura que separa estas dos apófisis. El hueso esfenoides transforma así esta escotadura en *agujero esfenopalatino* (figs. 85, 88 y 89). □ Esta abertura, practicada en la parte superior de la lámina perpendicular del hueso palatino, comunica la fosa infratemporal con las cavidades nasales.

El *cornete nasal inferior* se sitúa en la parte inferior de la pared lateral de las cavidades nasales. Está fijado a la pared por su borde superior, que se articula con la cresta conchal: anteriormente, con la del maxilar; posteriormente, con la del hueso palatino (figs. 86 y 87).

ESQUELETO DE LA CABEZA



La porción media de este borde atraviesa de anterior a posterior la parte media del hiato maxilar. Tres apófisis sobresalen: la apófisis lagrimal se articula superiormente con el borde inferior del hueso lagrimal y completa, inferiormente a dicho hueso, la pared medial del conducto nasolagrimal (fig. 94); la apófisis maxilar oblitera toda la parte inferior del hiato maxilar, situada inferiormente al borde superior del cornete nasal inferior, y se engarza al reborde lateral de este orificio (fig. 94); por último, la apófisis etmoidal se articula con la apófisis unciforme del etmoides (figuras 87 a 89 y 94).

Los *laberintos etmoidales* se unen a las piezas óseas mencionados para acabar de formar la pared lateral de las cavidades nasales (figs. 87 a 89).

Se sitúan superiormente al maxilar, posterior y medialmente al hueso lagrimal y anteriormente al cuerpo del hueso esfenoides y de la apófisis orbitaria del hueso palatino.

Cada laberinto etmoidal se articula con los huesos vecinos por medio de sus caras anterior, superior, posterior e inferior. □ La cara anterior, tallada en bisel a expensas de las paredes inferior y lateral del hueso, se une a la parte superior de la cara medial del hueso lagrimal y de la apófisis frontal del maxilar (figs. 88, 92 y 93); □ la cara superior se articula con la zona etmoidal de la cara inferior del hueso frontal (figs. 94 y 95); □ la cara posterior se une a la zona lateral de la cara anterior del cuerpo del hueso esfenoides (figs. 92 y 93); □ por último, inferiormente se articula con la cara medial del maxilar, superiormente al hiato maxilar, y con la apófisis orbitaria del hueso palatino (fig. 95).

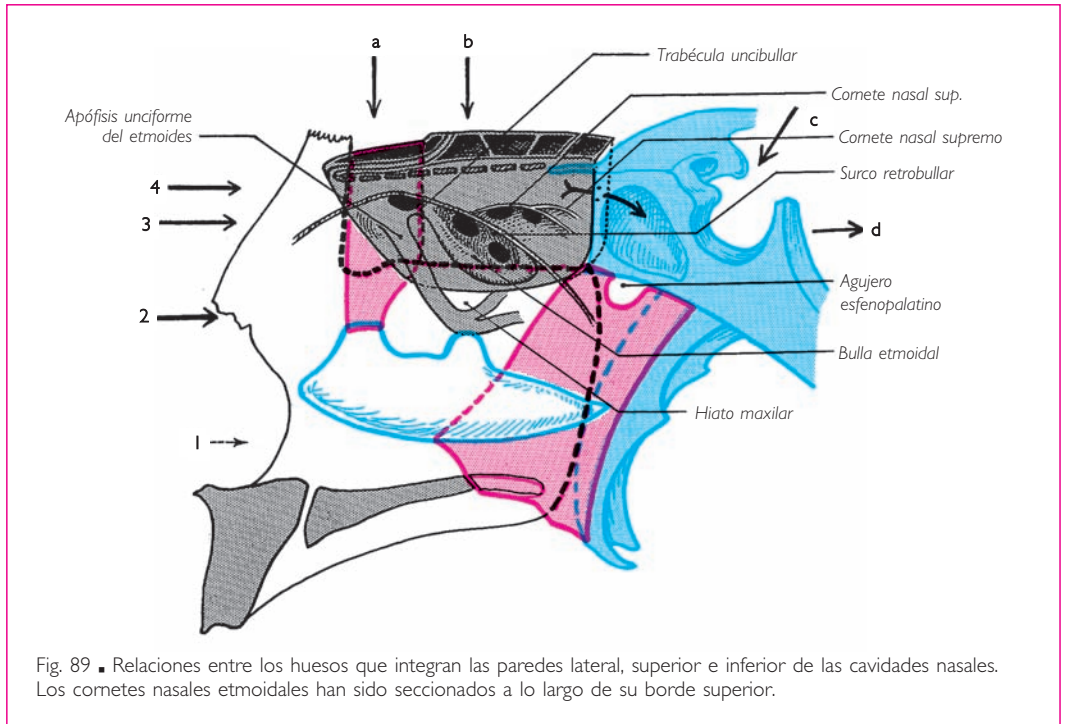


Fig. 89 ■ Relaciones entre los huesos que integran las paredes lateral, superior e inferior de las cavidades nasales. Los cornetes nasales etmoidales han sido seccionados a lo largo de su borde superior.

La cara lateral de los laberintos etmoidales está orientada hacia la órbita. De la cara medial se desprenden los cornetes y la apófisis unciforme del hueso etmoides. Esta última se articula inferiormente con la apófisis etmoidal del cornete nasal inferior.

b) PARED SUPERIOR O TECHO. Esta pared está formada de anterior a posterior por los huesos nasales, la espina nasal del hueso frontal, la lámina cribosa del hueso etmoides y el cuerpo del hueso esfenoides (fig. 96).

Los *huesos nasales* se articulan con la cara anterior de la espina nasal del hueso frontal (fig. 93).

La *espina nasal del hueso frontal* participa en la constitución del techo de las cavidades nasales a través de sus caras posterolaterales.

La *lámina cribosa* del hueso etmoides, situada posteriormente a la espina nasal del hueso frontal, llena la escotadura etmoidal del hueso frontal y se articula posteriormente con el cuerpo del hueso esfenoides.

El *cuerpo del hueso esfenoides* es posterior al hueso etmoides y se articula: *a)* con la lámina cribosa de dicho hueso, por el borde anterior del proceso etmoidal (fig. 96), y *b)* con los laberintos etmoidales, por las partes laterales de su cara anterior (figs. 92 y 93).

Las caras anterior e inferior del cuerpo del hueso esfenoides contribuyen a formar el techo de las cavidades nasales.

c) PARED INFERIOR O SUELO. La pared inferior está constituida anteriormente por las apófisis palatinas de los maxilares y posteriormente por las láminas horizontales de

ESQUELETO DE LA CABEZA

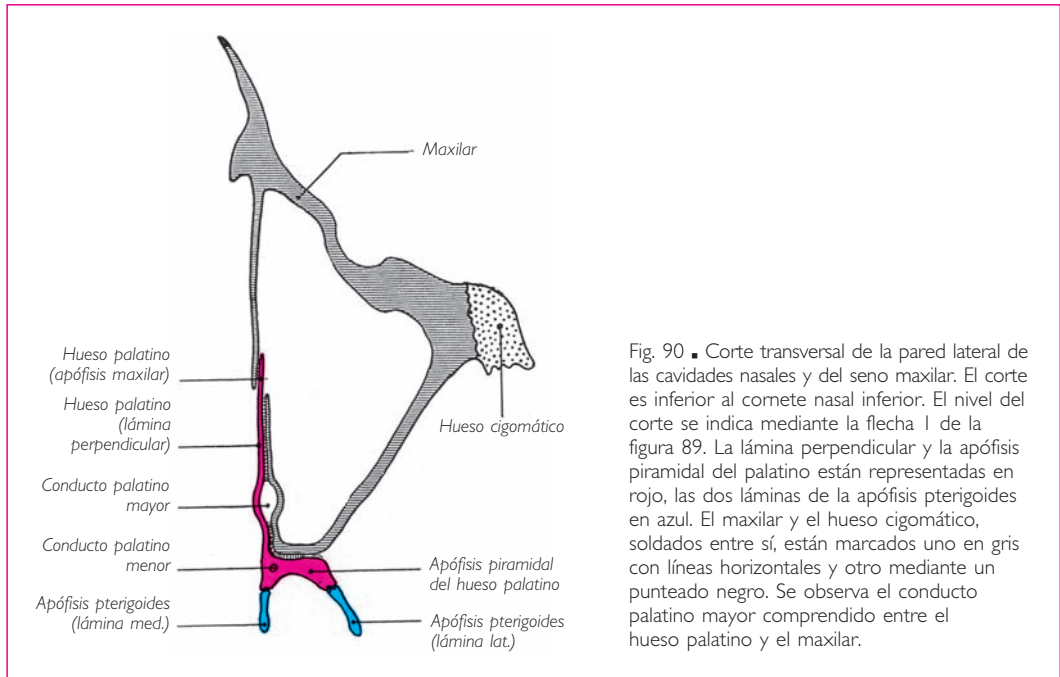


Fig. 90 ■ Corte transversal de la pared lateral de las cavidades nasales y del seno maxilar. El corte es inferior al comete nasal inferior. El nivel del corte se indica mediante la flecha I de la figura 89. La lámina perpendicular y la apófisis piramidal del palatino están representadas en rojo, las dos láminas de la apófisis pterigoides en azul. El maxilar y el hueso cigomático, soldados entre sí, están marcados uno en gris con líneas horizontales y otro mediante un punteado negro. Se observa el conducto palatino mayor comprendido entre el hueso palatino y el maxilar.

los huesos palatinos, que se apoyan sobre el borde posterior, biselado, de las apófisis palatinas (fig. 96). Presenta, en su parte anterior, el orificio superior del conducto incisivo.

d) PARED MEDIAL O TABIQUE NASAL. El tabique nasal comprende tres piezas esqueléticas: dos óseas, el vómer y la lámina perpendicular del hueso etmoides; una cartilaginosa, denominada *cartílago del tabique nasal* (fig. 96).

El *vómer* ocupa la parte posterior del tabique nasal. Su borde superior se articula con la cresta esfenoidea; el inferior, con la cresta nasal; el anterior, con la lámina perpendicular del hueso etmoides y el cartílago del tabique nasal.

La *lámina perpendicular del hueso etmoides*, situada anteriormente a la parte superior del vómer, se confunde superiormente con la base de la *crista galli*. Se articula posteriormente con la cresta esfenoidea, inferior y posteriormente con el vómer y superior y anteriormente con la cresta posterior de la espina nasal del hueso frontal; inferior y anteriormente se une al cartílago del tabique nasal.

El tabique nasal se completa anteriormente con el *cartílago del tabique nasal*.

En lo que concierne a la descripción detallada de las cavidades nasales, véase *Órgano del olfato*.

3. Órbitas. Las órbitas o cavidades orbitarias están situadas lateralmente a las cavidades nasales, superiormente a los maxilares e inferiormente a la base del cráneo. Tienen forma de pirámide cuadrangular de base anterior y vértice posterior.

Fig. 91. ■ Corte transversal de la pared lateral de las cavidades nasales y del seno maxilar. El corte pasa por el extremo inferior de la apófisis unciforme del etmoides. El nivel del corte se indica mediante la flecha 2 de la figura 89. Los huesos están coloreados de la misma forma que en la figura 90, a excepción del hueso cigomático, que es distinto y se marca mediante un punteado negro.

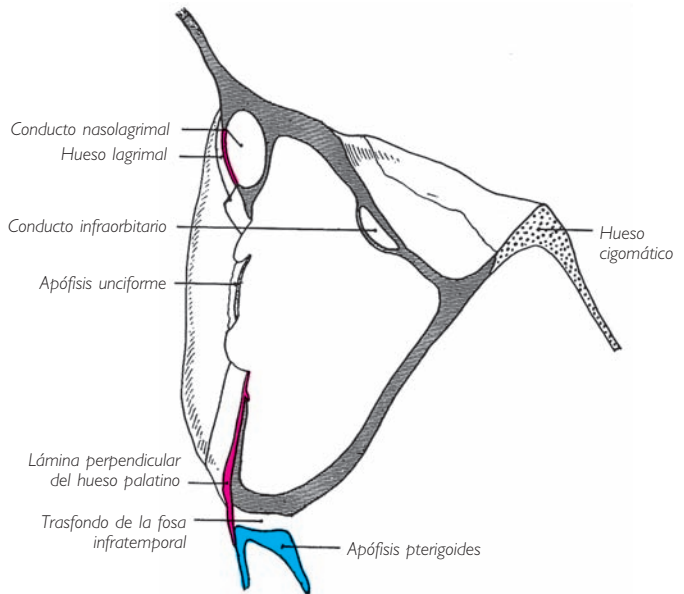
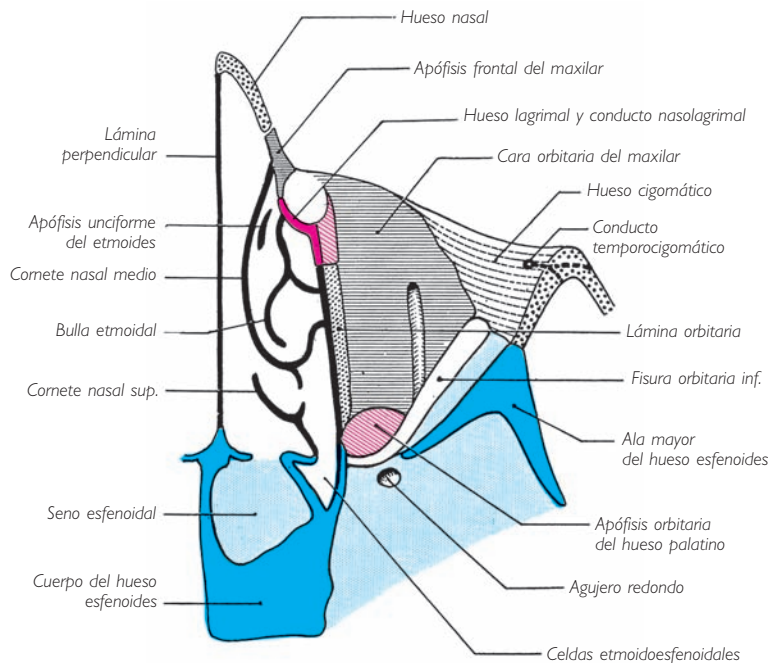
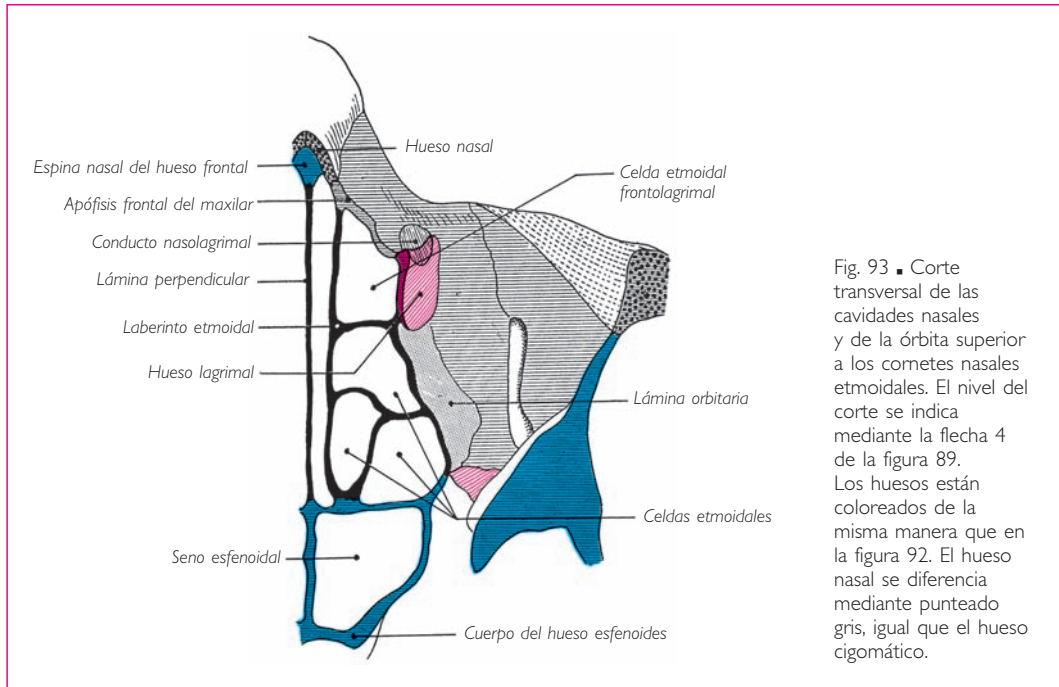


Fig. 92. ■ Corte transversal de las cavidades nasales y de la órbita que pasa por el comete y el meato nasales medios. El nivel del corte se indica mediante la flecha 3 de la figura 89. En negro, el hueso etmoides; en azul, el hueso esfenoides; en rojo, el hueso lagrimal y el hueso palatino; en gris rayado, el maxilar; en gris punteado, el hueso cigomático. Las superficies de sección están intensamente coloreadas; las superficies libres de los huesos se indican con tonos más suaves.



ESQUELETO DE LA CABEZA



a) CONSTITUCIÓN. La órbita presenta cuatro paredes: superior, inferior, medial y lateral (fig. 97).

La *pared superior* o *techo de la órbita* está constituida por la porción horizontal del hueso frontal anteriormente y por el ala menor del hueso esfenoides posteriormente.

La *pared inferior* o *suelo de la órbita* está formada por tres huesos: ■ la cara orbitaria de la apófisis cigomática del maxilar ocupa los dos tercios o los tres cuartos mediales de esta pared; ■ la apófisis frontal del hueso cigomático está situada lateralmente al maxilar, en la parte anterolateral de la pared inferior de la órbita; ■ por último, la apófisis orbitaria del hueso palatino ocupa, posteriormente al maxilar, el extremo posterior o vértice de la pared inferior de la órbita.

La *pared medial* se compone de cuatro piezas óseas que son, de anterior a posterior: ■ a) el segmento de la apófisis frontal del maxilar, situado posteriormente a la cresta lacrimal anterior; ■ b) el hueso lagrimal; ■ c) la lámina orbitaria del hueso etmoides, y ■ d) el segmento de la cara lateral del cuerpo del hueso esfenoides, situado anteriormente a la fisura orbitaria superior y al ala mayor del hueso esfenoides.

La *pared lateral* está formada, en los dos tercios posteriores de su extensión, por la cara orbitaria del ala mayor del hueso esfenoides. La pared es completada anteriormente por la apófisis frontal del hueso cigomático y por la apófisis orbitaria del hue-

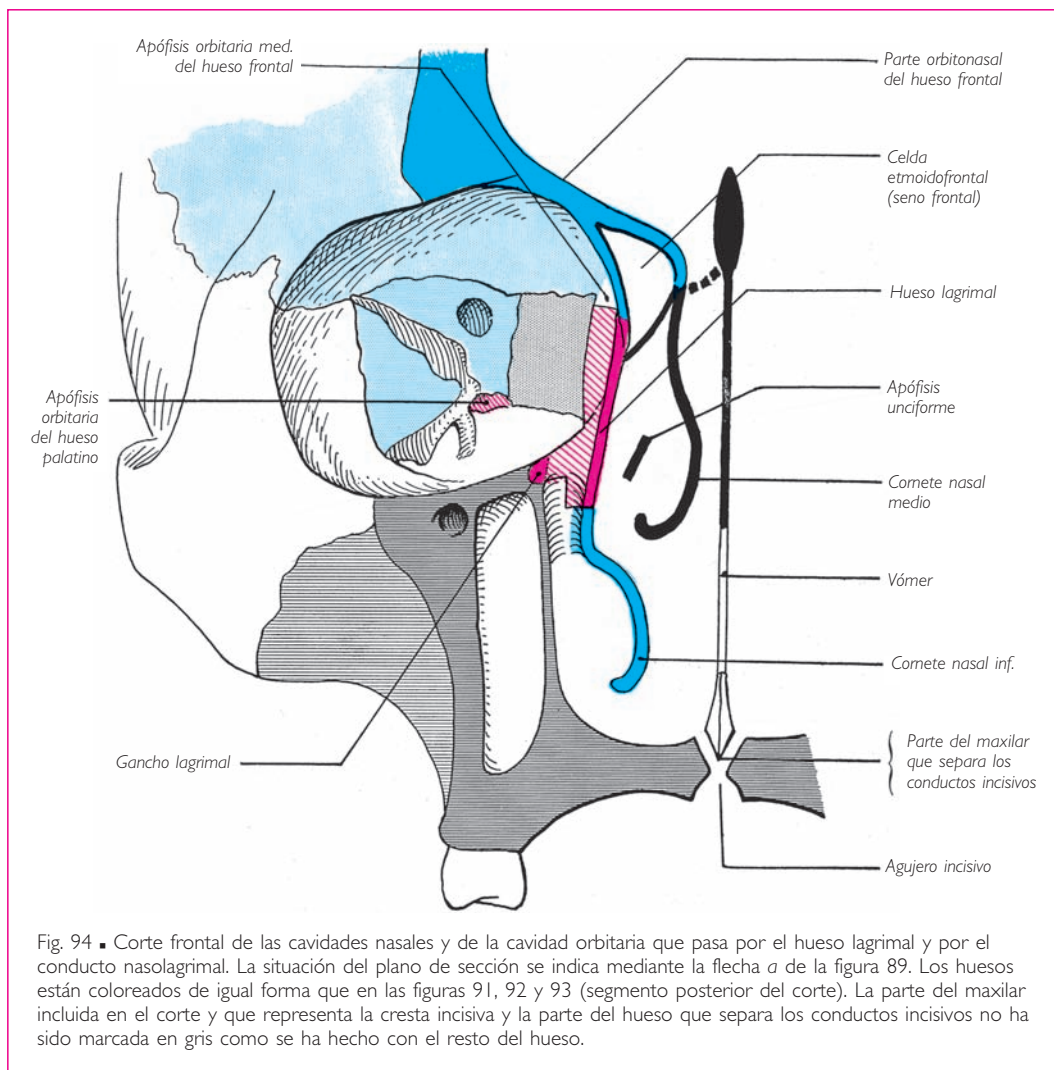


Fig. 94 ■ Corte frontal de las cavidades nasales y de la cavidad orbitaria que pasa por el hueso lagrimal y por el conducto nasolagrimal. La situación del plano de sección se indica mediante la flecha *a* de la figura 89. Los huesos están coloreados de igual forma que en las figuras 91, 92 y 93 (segmento posterior del corte). La parte del maxilar incluida en el corte y que representa la cresta incisiva y la parte del hueso que separa los conductos incisivos no ha sido marcada en gris como se ha hecho con el resto del hueso.

so frontal, así como por la parte colindante de la fosa de la glándula lagrimal del hueso frontal.

Por lo que respecta a la descripción detallada de las cavidades orbitarias, véase *Órgano de la visión* (pág. 366).

4. Fosa infratemporal. Se designa con el nombre de *fosa infratemporal* a una amplia excavación que presenta el esqueleto de la cabeza. Es posterior al maxilar, inferior al ala mayor del hueso esfenoides y lateral a la apófisis pterigoides.

a) CONSTITUCIÓN DE LA FOSA INFRATEMPORAL Y DE SU TRASFONDO. Esta fosa tiene forma de pirámide triangular y presenta una pared anterior, una pared superior, una pared medial, un vértice y una base (figs. 98 y 99).

ESQUELETO DE LA CABEZA

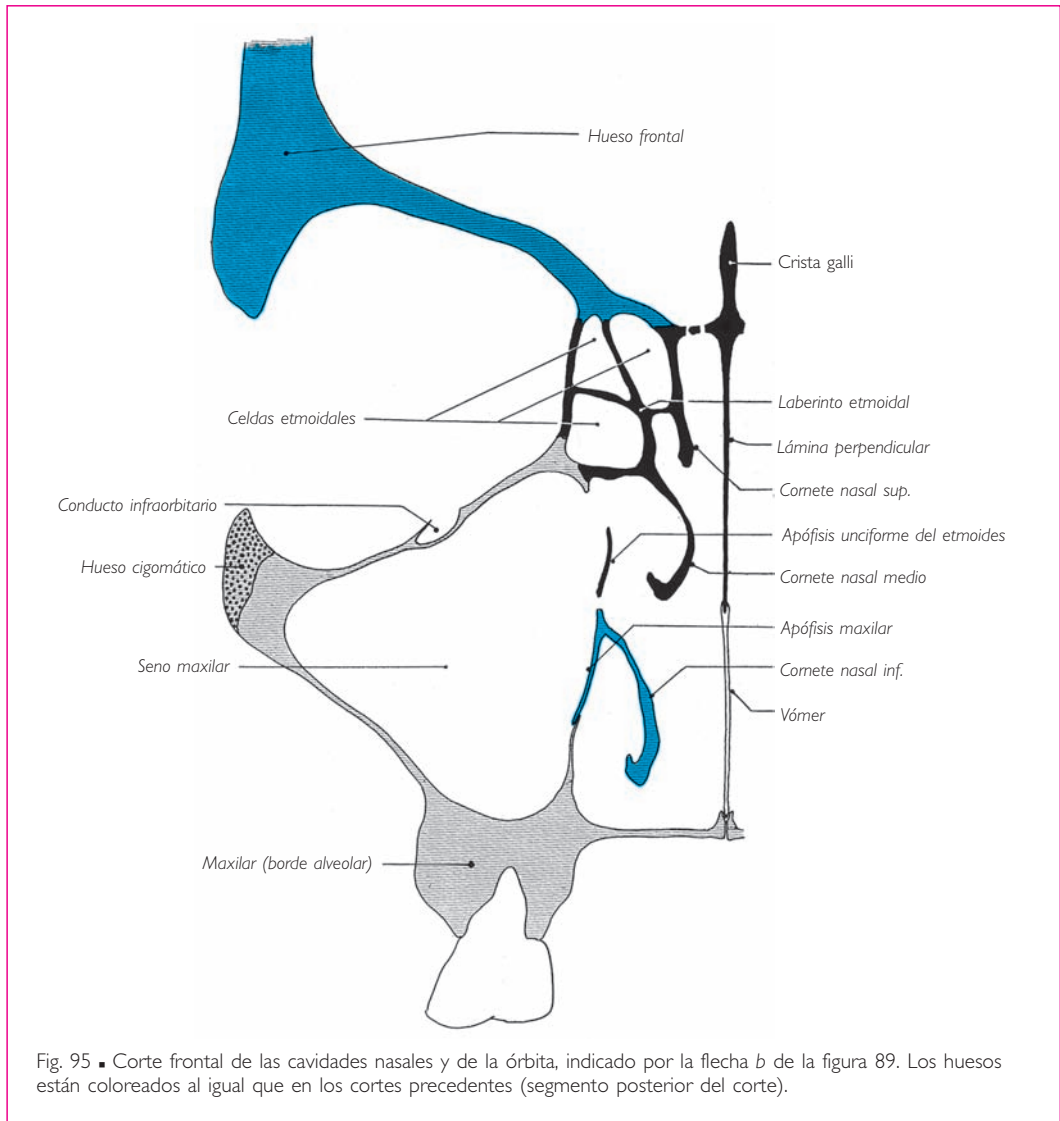


Fig. 95 ■ Corte frontal de las cavidades nasales y de la órbita, indicado por la flecha *b* de la figura 89. Los huesos están coloreados al igual que en los cortes precedentes (segmento posterior del corte).

La *pared anterior* está formada por la tuberosidad del maxilar; □ la *pared superior* está constituida por la parte inferior horizontal del ala mayor del hueso esfenoides; □ la *pared medial* está formada por la lámina lateral de la apófisis pterigoides; □ el *vértice* corresponde al punto de unión de las tres caras frente al extremo superior de la apófisis pterigoides; □ por último, por su *base*, la fosa se abre lateralmente.

La apófisis pterigoides está separada de la tuberosidad del maxilar por una hendidura vertical más ancha superior que inferiormente, denominada *fisura pterigomaxilar*. Esta fisura está cerrada inferiormente por la apófisis piramidal del hueso palatino, que

ocupa el intervalo comprendido entre los extremos inferiores de las láminas pterigoideas posteriormente y la parte correspondiente de la tuberosidad del maxilar anteriormente.

La fisura pterigomaxilar da acceso a una cavidad diverticular de la fosa infratemporal, denominada *fosa pterigopalatina*.

El *trasfondo* está comprendido entre la parte medial de la tuberosidad del maxilar anteriormente y la cara anterior de la apófisis pterigoides posteriormente. Está cerrado medialmente por la lámina perpendicular del hueso palatino. El extremo superior o base del trasfondo corresponde a la raíz del ala mayor del hueso esfenoides, que sobrepasa la cara anterior de la apófisis pterigoides. El extremo inferior o vértice constituye la articulación de la apófisis piramidal del hueso palatino con la tuberosidad del maxilar (para más detalles, v. *Región infratemporal*).

■ **HUESO HIOIDES.** El hueso hioides es un hueso situado en la línea media, convexo anteriormente, cóncavo posteriormente e incurvado en forma de herradura o de ípsilon («y griega»), de donde deriva su nombre.

Está situado transversalmente, superior a la laringe, y a la altura de la cuarta vértebra cervical, en el ángulo formado por la cara anterior del cuello y el suelo de la boca. Este hueso está aislado del resto del esqueleto, al cual se halla unido sólo por ligamentos y músculos.

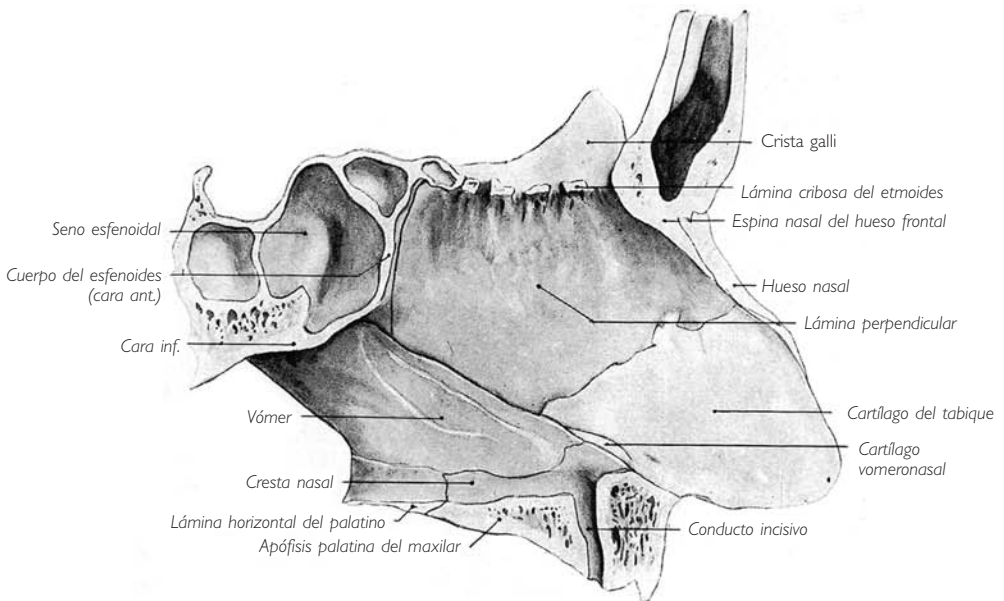
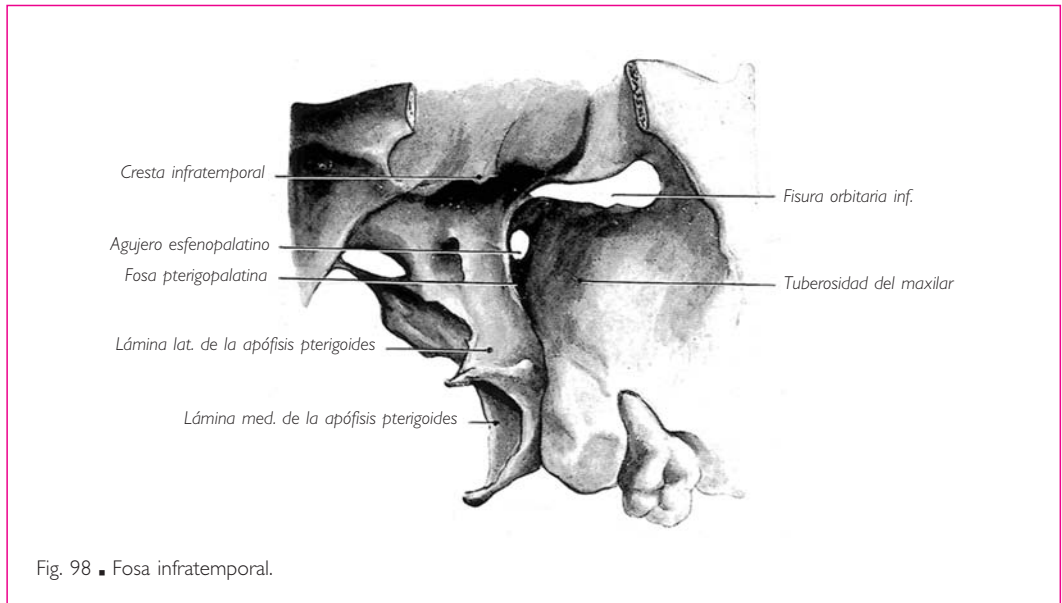
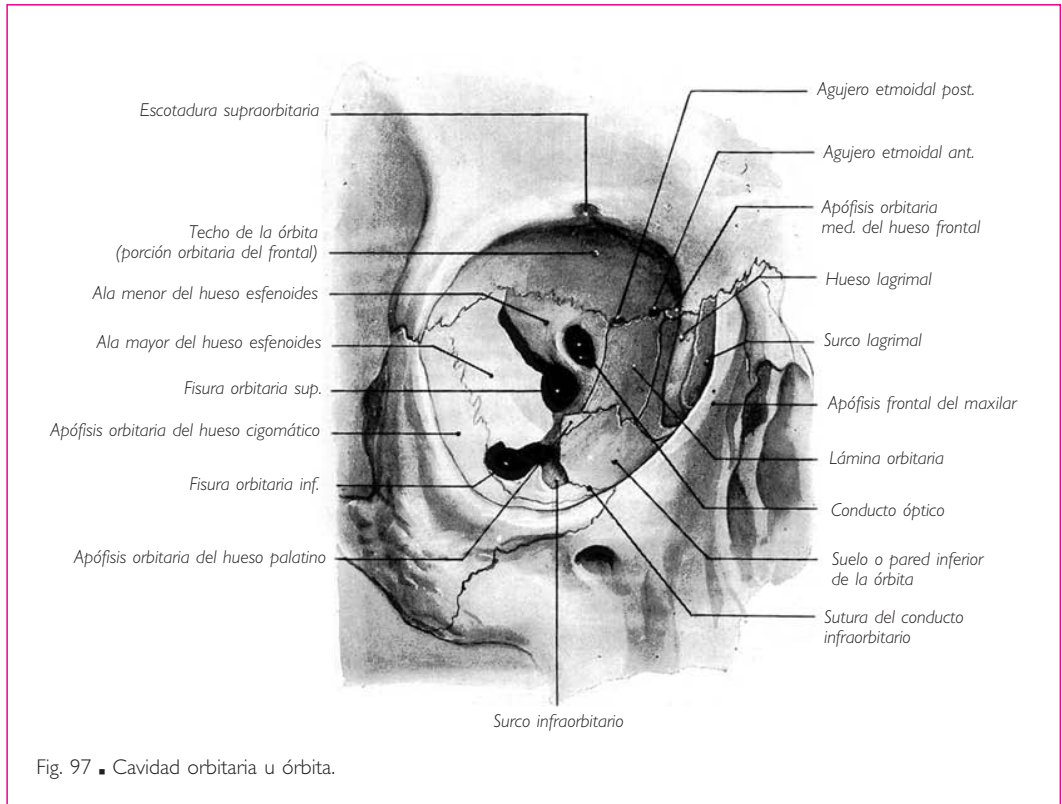
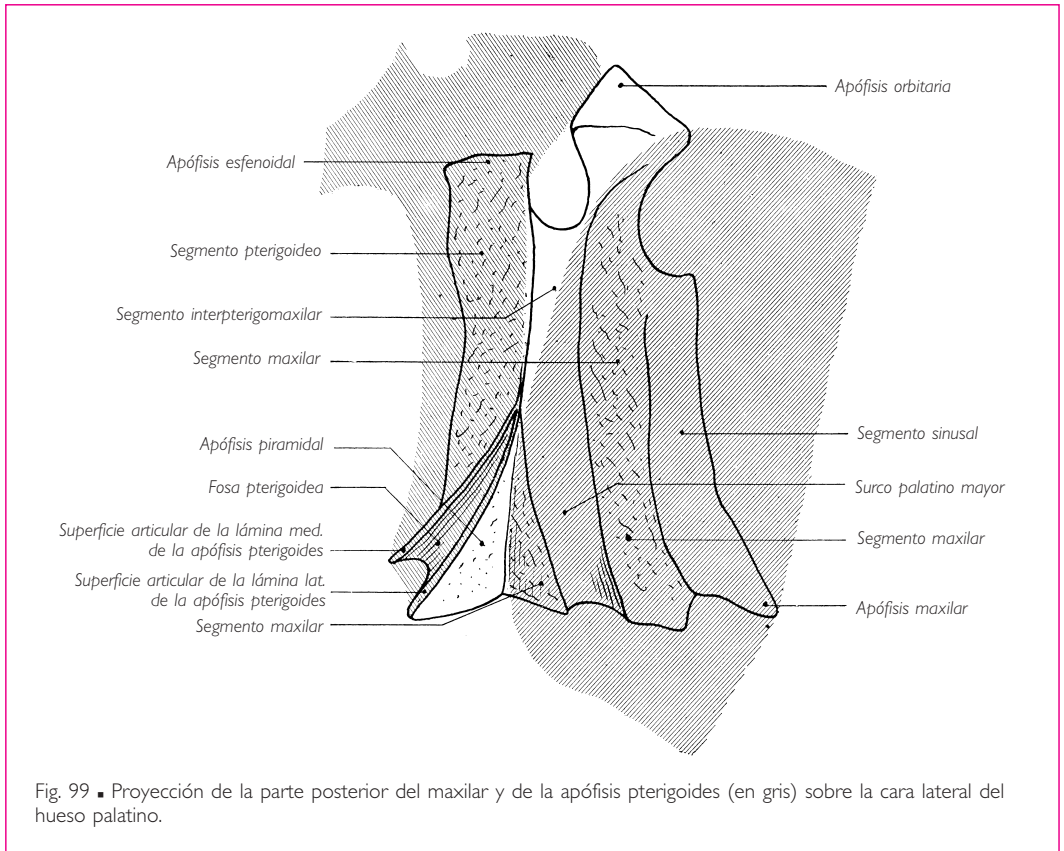


Fig. 96 ■ Tabique de las cavidades nasales. Corte del techo y del suelo de las cavidades nasales. Aquí, la apófisis etmoidal del hueso esfenoides está invadida por la prolongación de una celdilla etmoidoesfenoidal.

ESQUELETO DE LA CABEZA





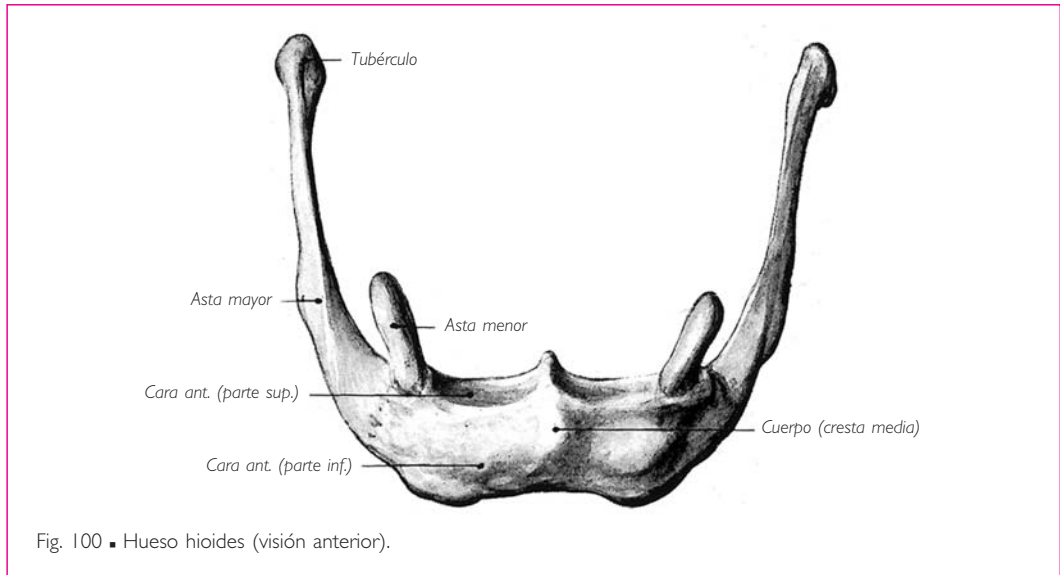
En el hueso hioides se describe una parte media, el *cuerpo*, de cuyos extremos laterales parten dos prolongaciones: el *asta mayor* y el *asta menor* (figs. 100 y 101).

1. Cuerpo. Es una lámina ósea cuadrilátera, aplanada de anterior a posterior, alargada transversalmente y ligeramente incurvada, de manera que su concavidad se orienta posteriormente. Presenta los siguientes elementos: dos caras, una anterior y otra posterior; dos bordes, uno superior y otro inferior, y dos extremos.

La *cara anterior* es marcadamente convexa, tanto en sentido transversal como vertical. Una cresta transversal la divide en dos partes: una es superior y está orientada superior y anteriormente; la otra es inferior y se proyecta directamente en sentido anterior (fig. 100). Estas dos partes se dividen a su vez en dos superficies laterales por medio de una cresta media que se extiende desde el borde superior hasta el borde inferior del hueso. Del punto de unión de las crestas transversal y media se eleva un saliente más o menos pronunciado, vestigio de una apófisis que, en algunos animales, se prolonga en el espesor de la lengua.

La cara anterior del hueso hioides da inserción a los músculos genihioides, geniogloso, hiogloso, milohioides, digástrico y estilohioides.

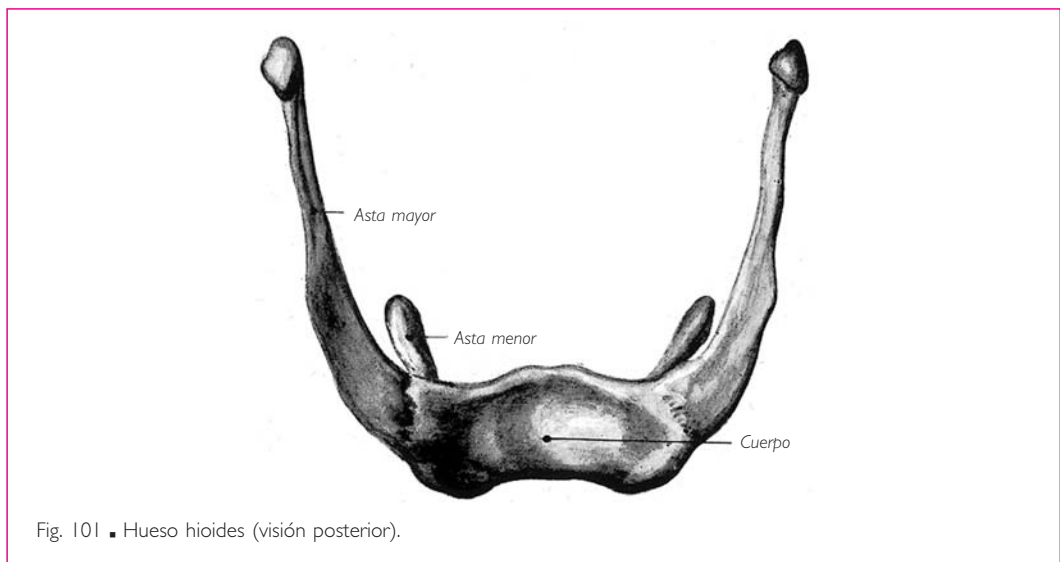
ESQUELETO DE LA CABEZA



La *cara posterior* es profunda y se halla regularmente excavada (fig. 101). Da inserción lateral e inferiormente al músculo tirohioideo.

El *borde superior* es delgado y cóncavo posteriormente. Proporciona inserción a las membranas hioglosa y tirohioidea y a algunas fibras del músculo geniogloso.

El *borde inferior* es más grueso que el anterior; sobre él se insertan los músculos esternohioideo, omohioideo y tirohioideo.



2. Astas mayores. Las astas mayores prolongan el cuerpo en sus extremos. Se dirigen posterior, lateral y superiormente, y presentan una ligera curvatura de concavidad medial. Están aplanadas de superior a inferior, son más anchas anterior que superiormente y terminan, en su extremo posterior, formando un engrosamiento, el *tubérculo del asta mayor*.

En las astas mayores se reconocen: *a*) una *cara superior*, orientada un poco lateralmente; ésta da inserción a los músculos hiogloso y constrictor medio de la faringe, así como a algunas fibras del músculo estilohioideo; *b*) una *cara inferior*, orientada un poco medialmente y sobre la que se inserta una parte del músculo tirohioideo; *c*) un *borde lateral* convexo que da inserción al músculo tirohioideo; *d*) un *borde medial* cóncavo donde se inserta la membrana tirohioidea, y *e*) un extremo posterior, denominado *tubérculo*, destinado a la inserción del ligamento tirohioideo lateral.

3. Astas menores. Son pequeños huesecillos ovoides que se articulan, por su extremo más grueso o base, con el cuerpo y el asta mayor, en el extremo superior de la línea de unión de estas dos piezas esqueléticas. Son alargadas de superior a inferior y de medial a lateral. Su extremo superior o vértice es libre y da inserción al ligamento estilohioideo.

En las astas menores se insertan también los músculos longitudinales superior e inferior de la lengua y el constrictor medio de la faringe.

a) **LIGAMENTO ESTILOHIOIDEO.** Se denomina así a un fino cordón fibroso que se extiende desde el vértice de la apófisis estiloides hasta el vértice del asta menor del hueso hioides. Este ligamento es medial a la arteria carótida externa y al músculo hiogloso.

ARQUITECTURA. El hueso hioides está formado sobretodo por tejido óseo compacto. Sólo se encuentra tejido óseo esponjoso en las partes laterales del cuerpo y en los extremos de las astas mayores.

OSIFICACIÓN. El hueso hioides se desarrolla a partir de ocho centros de osificación: dos para el cuerpo; dos para las astas mayores, que aparecen hacia el final de la vida intrauterina; dos para los extremos posteriores de las astas mayores, y dos para las astas menores, que se forman hacia los 15 años de edad.

4. Desarrollo: aparato hioideo. En el embrión humano, el *cartílago de Reichert*, comprendido en el segundo arco o *arco hioideo*, se divide en el curso del desarrollo en tres segmentos: *a*) un segmento distal o asta menor del hueso hioides; *b*) un segmento medio que se transforma en el *ligamento estilohioideo*, y *c*) un segmento proximal que se convierte en la apófisis estiloides.

A estos diferentes segmentos, pertenecientes al segundo arco y que forman la *cadena hioidea*, se agrega otro segmento derivado del tercer arco, el *tirohioidal*, que constituye el asta mayor del hueso hioides.

Esta disposición es la que se observa normalmente en el adulto.

Algunas veces el segmento medio del cartílago de Reichert, en lugar de volverse fibroso, constituye una pieza ósea. Se forma así un aparato hioideo anormal, en el cual se reconocen a cada lado cuatro piezas: *a*) una superior, *epihioidal*, *estilohioidal* o *apófisis estiloides*; *b*) una media o *ceratohioidal*, completamente ósea o mitad ósea y mitad

ligamentosa, según el caso; \square c) una inferior o *hipohioidal* que forma el asta menor del hueso hioides, y \square d) una basilar o *basihoidal* que constituye el cuerpo del hueso hioides y completa el arco hioideo.

ANATOMÍA FUNCIONAL DEL CRÁNEO

1. Arquitectura del cráneo. El cráneo, a pesar de su aparente rigidez, constituye un conjunto elástico, ligeramente deformable por la acción de los golpes y presiones habituales. Sin embargo, la calvaria y la base del cráneo no ofrecen la misma resistencia a los traumatismos. La base es la parte más frágil, ya que sus constituyentes son de espesor diferente (unos de tejido óseo esponjoso y otros de tejido óseo compacto) y está excavada por cavidades o canales mal ajustados, que dejan entre sí soluciones de continuidad. La calvaria, por el contrario, es más homogénea. La imbricación y la soldadura de sus diferentes piezas óseas aumentan la solidez de su conjunto.

Calvaria y base están unidas y reforzadas por engrosamientos denominados *contrafuertes* en la base, *arcos* en la calvaria y *pilares* en los puntos de unión.

La base parece estar organizada alrededor de un centro de resistencia (Félizet), el cuerpo del hueso esfenoides, en el cual convergen los contrafuertes de la base. Los contrafuertes se dirigen anterior y posteriormente hacia los pilares.

A cada lado del cuerpo del esfenoides se describen tres contrafuertes principales (fig. 102).

Un contrafuerte anterior esfenofrontal, que recorre el yugo esfenoidal y las alas menores y desemboca en la apófisis cigomática del frontal o pilar cigomático. Este contrafuerte está reforzado por un contrafuerte accesorio que sigue el borde libre del ala menor del hueso esfenoides, se une con el principal y se apoya sobre el pilar cigomático.

De los dos contrafuertes posteriores, uno es petroso y el otro occipital.

El contrafuerte petroso recorre la porción petrosa del hueso temporal hasta el pilar lateral mastoideo.

El contrafuerte occipital recorre los bordes de la porción basilar del hueso occipital, muy próximo al contrafuerte del lado opuesto; forma las porciones laterales del hueso occipital y allí se divide en dos partes: una de ellas se dirige lateralmente hacia el pilar mastoideo siguiendo el surco del seno sigmoideo; la otra, después de bordear el agujero magno, se une con la del lado opuesto para continuarse con el ángulo frontooccipital de la calvaria.

Estos dos contrafuertes occipitales forman, alrededor del agujero magno, un anillo denominado *anillo de resistencia occipital*, que descansa sobre dos cortos pilares de apoyo, los cóndilos occipitales.

La calvaria está reforzada por tres arcos longitudinales, de los cuales uno, denominado *arco frontooccipital*, es impar y medio, y los otros dos se extienden sobre las paredes laterales de la calvaria y, en consecuencia, son pares y simétricos.

El arco frontooccipital parte de la espina del hueso frontal y se incurva superior y posteriormente; después se desvía inferior y anteriormente. Recorre la sutura sagital y la cresta occipital interna. Se prolonga entonces a nivel del anillo occipital por los contrafuertes occipitales posteriores.

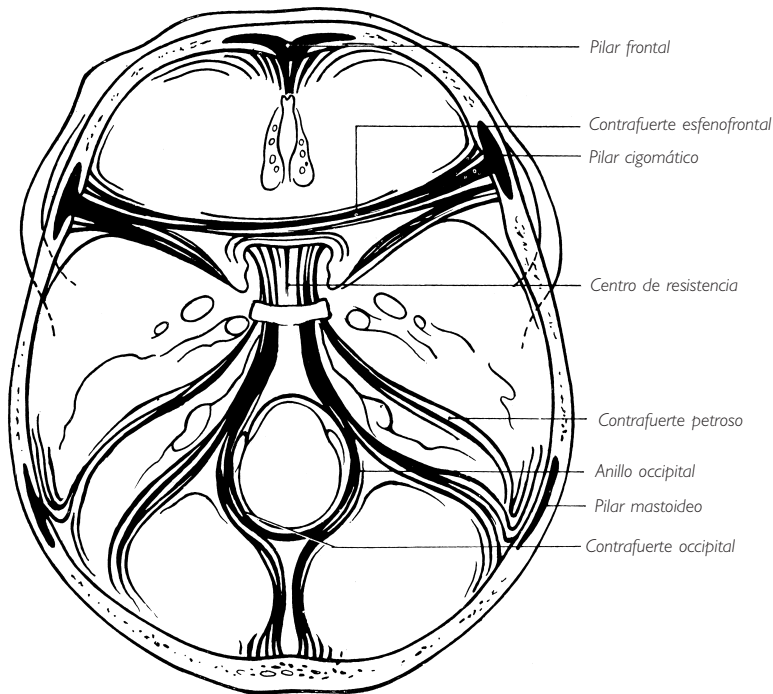


Fig. 102 ■ Arquitectura de la base del cráneo: centro de resistencia, contrafuertes y pilares. (Según Benninghoff.)

Los arcos laterales describen dos curvas concéntricas sobre las paredes laterales de la calvaria: el arco superior va desde la apófisis cigomática del frontal hasta la apófisis mastoideas; el arco inferior, del tubérculo esfenoidal hasta la raíz de la apófisis cigomática.

Los arcos longitudinales están reforzados transversalmente, en la región de la nuca, por los arcos semicirculares que siguen las líneas nucales (Popa) y anteriormente por los arcos supraorbitarios (fig. 103).

2. Pilares. Si el hueso esfenoides constituye la pieza central de la base, cabe señalar que los contrafuertes y los arcos vienen a unirse para anclarse sólidamente en los pilares situados en la unión de la calvaria con la base. Son, anteriormente, el pilar frontal y la apófisis cigomática del frontal; lateralmente, los pilares mastoideos y, posteriormente, los cóndilos del occipital. Como veremos más adelante, los dos primeros corresponden a las contrapresiones ejercidas por las mandíbulas, los segundos al aparato motor de la cabeza y los últimos al apoyo de la cabeza sobre la columna vertebral.

3. Medios de resistencia auxiliares del cráneo. Sin embargo, la resistencia del cráneo resultaría frágil si no estuviera considerablemente reforzado por un doble revestimiento: uno exterior, la galea aponeurótica o aponeurosis epicraneal, que es una lá-

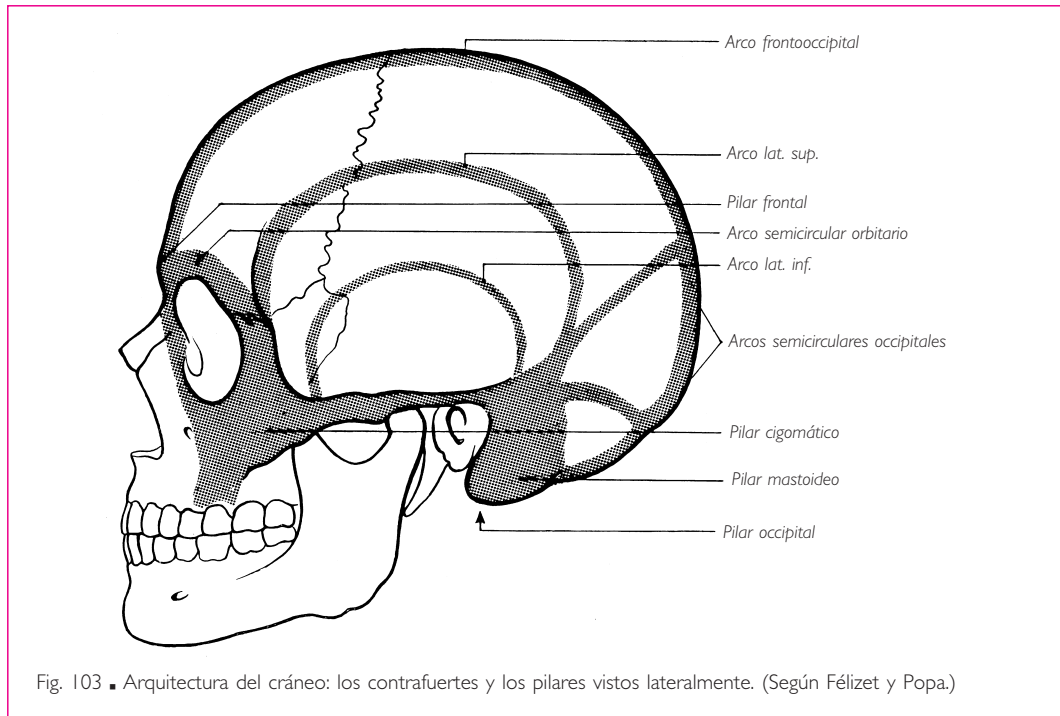


Fig. 103 ■ Arquitectura del cráneo: los contrafuertes y los pilares vistos lateralmente. (Según Félizet y Popa.)

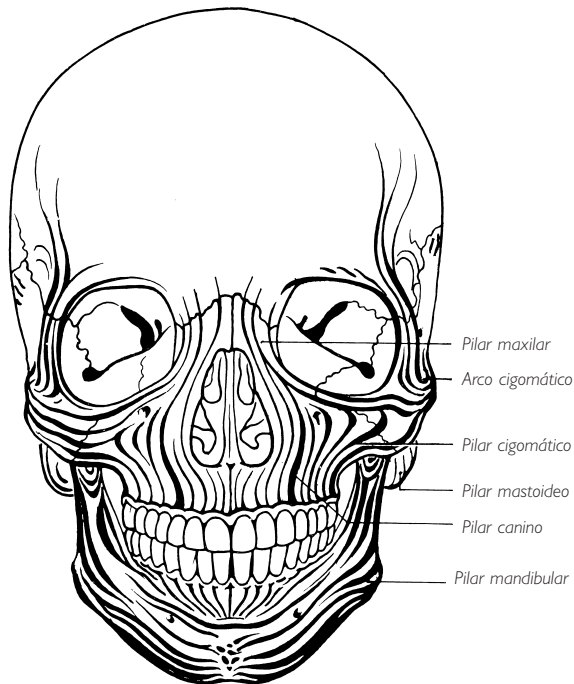
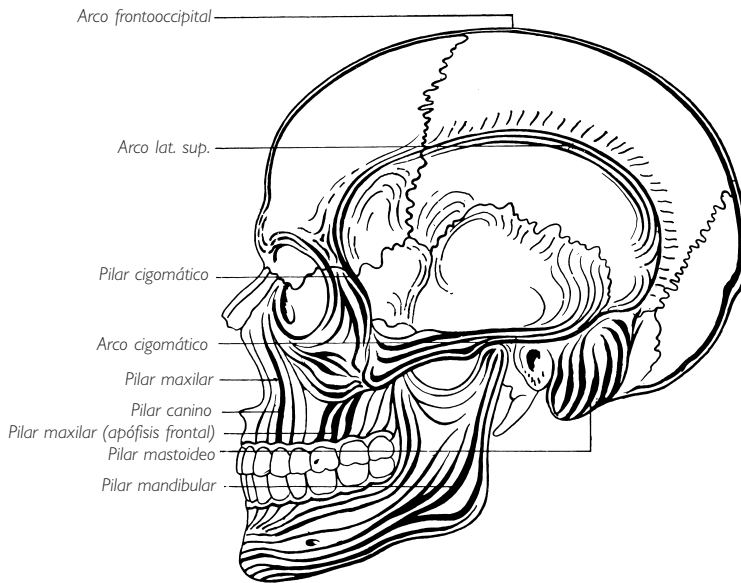
mina fibrosa que recubre la calvaria, y otro interior, la duramadre, que tapiza la cavidad craneal. Unida estrechamente al periostio, sólo se separa de éste en el agujero magno. La adherencia de la duramadre es más fuerte en la base que en la calvaria, especialmente en los relieves óseos y orificios vasculares o nerviosos, donde rellena los intersticios. Las prolongaciones de la duramadre se describen en el tomo 4: la hoz del cerebro, la hoz del cerebelo, la tienda del cerebelo y la tienda de la hipófisis atraviesan la cavidad craneal y consolidan sus paredes, haciéndolas más resistentes a las fuerzas que tienden a separarlas (Rainer).

4. Arquitectura de la cara. Unión del cráneo y de la cara. La orientación de las trabéculas óseas del macizo craneofacial refleja la importancia de la cara, considerada desde un punto de vista mecánico como órgano masticatorio (Benninghoff) (fig. 104).

Las trabéculas óseas ascienden desde la arcada dentaria superior hacia el cráneo, siguiendo bien la apófisis frontal del maxilar para apoyarse sobre la apófisis orbitaria interna del hueso frontal (pilar frontal), bien el hueso cigomático y la apófisis cigomática del hueso frontal (pilar cigomático). Unas trabéculas transversales unen estos pilares, encuadrando las cavidades orbitarias.

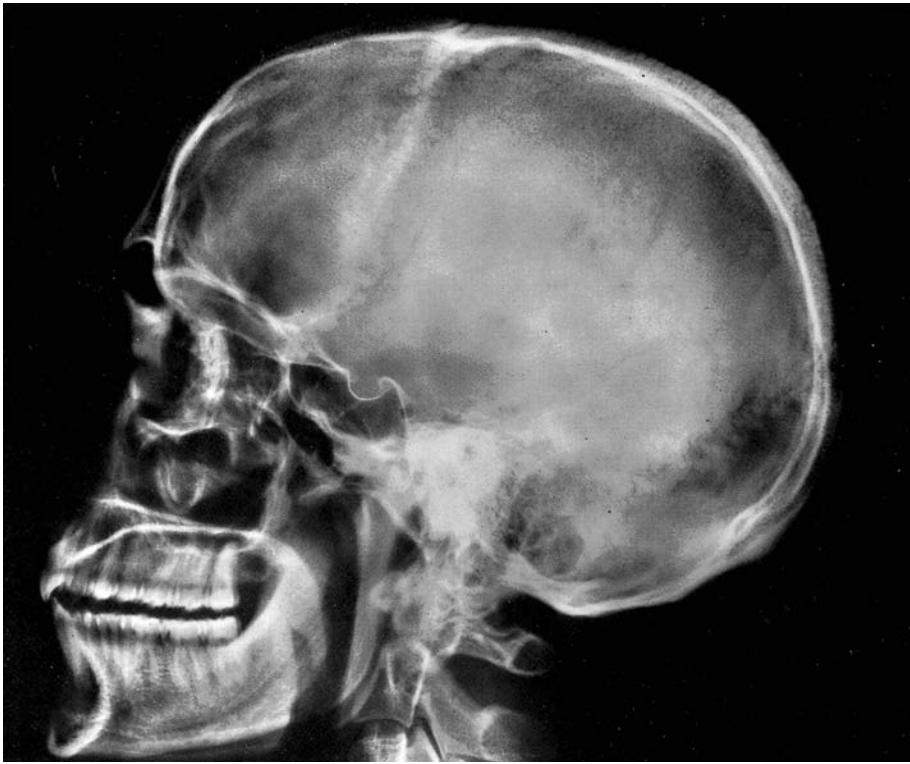
Un arco transversal maxilopalatino, que ensambla las dos mitades superiores de la cara, se apoya sobre los dos pilares pterigoideos.

Cada una de las ramas de la mandíbula de su mismo lado ejerce presión sobre el hueso temporal con que se articula (fig. 105).



Figs. 104 y 105 ■ Las líneas marcadas en la cara y el cráneo indican las fuerzas musculares y las presiones que se ejercen durante la masticación.

ESQUELETO DE LA CABEZA



1. Hueso frontal
2. Sutura coronal
3. Conducto óptico
4. Yugo esfenoidal
5. Seno frontal
6. Techo orbitario
7. Hueso nasal
8. Crista galli
9. Apófisis clinoides anterior
10. Hueso etmoides
11. Seno esfenoidal
12. Silla turca
13. Apófisis clinoides post. y dorso de la silla
14. Seno maxilar
15. Paladar óseo
16. Apófisis condilar
17. Incisivos inf.
18. Mandíbula
19. Hueso parietal
20. Surco de vasos meníngeos
21. Venas diploicas (impresiones)
22. Sutura lambdoidea
23. Borde sup. de la porción petrosa
24. Conducto auditivo externo
25. Seno lat. (impresión)
26. Apófisis mastoides
27. Protuberancia occipital externa
28. Borde ant. del agujero magno
29. Borde post. del agujero magno
30. Arco post. de C1 y tubérculo
31. Arco de C2 y apófisis espinosa

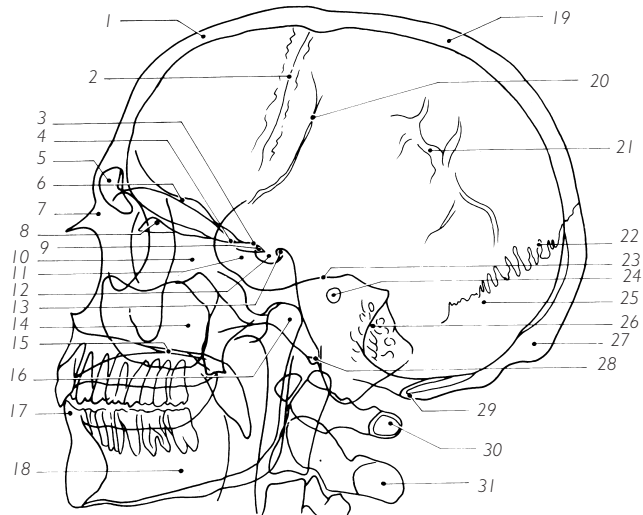
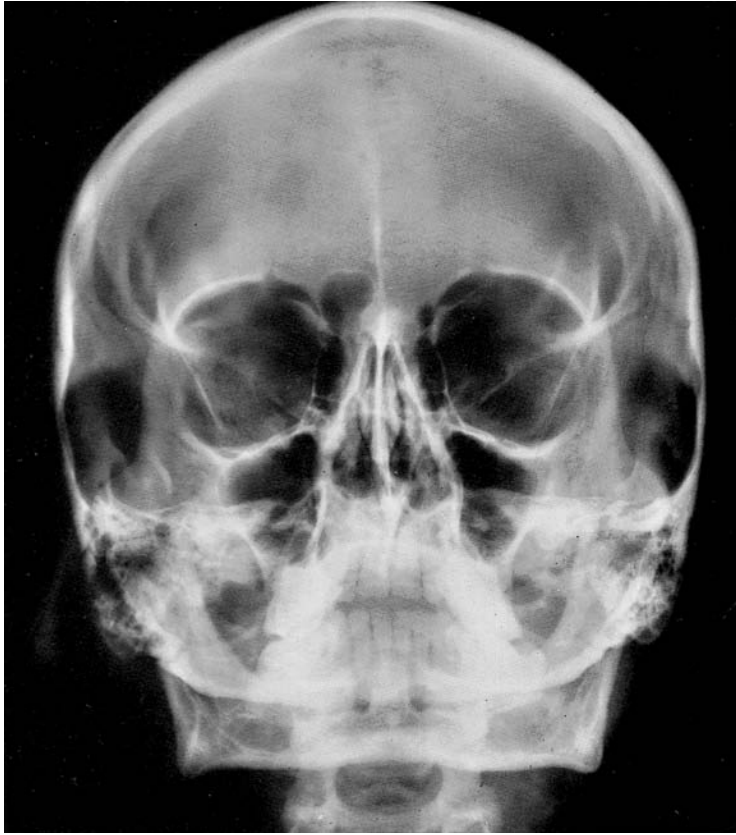

Fig. 106 ■ Radiografía de la cabeza (vista de perfil).



1. Seno frontal
2. Laberinto etmoidal
3. Ala menor del hueso esfenoides
4. Ala mayor del hueso esfenoides
5. Fisura orbitaria superior
6. Agujero redondo
7. Lámina perpendicular del hueso etmoides
8. Apófisis mastoideas
9. Hueso frontal (diploe)
10. Sutura sagital
11. Techo y reborde sup. de la órbita
12. Hueso nasal
13. Crista galli
14. Limbo esfenoidal
15. Suelo de la silla turca
16. Hueso cigomático
17. Seno maxilar
18. Mandíbula
19. Columna cervical

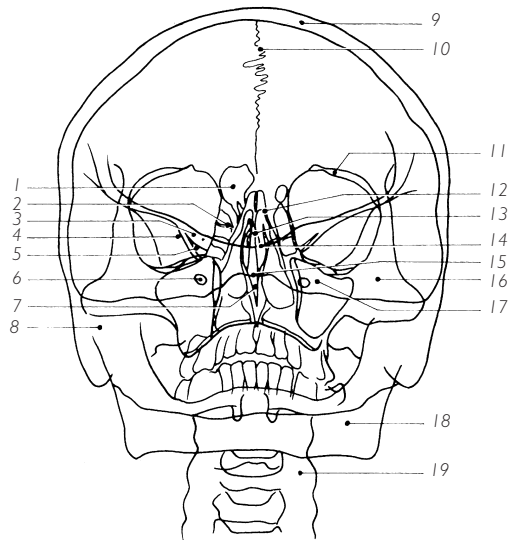


Fig. 107 ■ Radiografía de la cabeza (vista de frente).

5. Fuerzas que actúan sobre el macizo craneofacial. La arquitectura ósea del cráneo responde a la acción conjugada de fuerzas internas o externas que actúan sobre él (presión ejercida por el encéfalo, por el aparato masticador o por la gravedad).

La calvaria está sometida durante el crecimiento y durante toda la vida a fuerzas de tensión interna debidas a variaciones de volumen de la masa encefálica en el curso de la sístole y la diástole.

La base del cráneo y una parte de la calvaria están sujetas a las presiones de los dientes durante el proceso de la masticación y a las tracciones que ejercen en su superficie los músculos masticadores. La gravedad, que actúa sobre la cabeza, se propaga por medio de los cóndilos occipitales y por el juego de las tracciones de los músculos motores del cráneo; son éstos los que determinan los salientes óseos de la apófisis mastoides y de las líneas nucales superiores e inferiores, así como de la protuberancia occipital externa.

6. Zonas débiles del cráneo o interpilares de Félizet. Entre los contrafuertes de la base se encuentran las zonas débiles del cráneo, implicadas en las fracturas de la base. Son las siguientes:

❑ Para la fosa craneal anterior y anteriormente al contrafuerte anterior, la región etmoidofrontal, la lámina cribosa y los techos de las órbitas.

❑ Para la fosa craneal media, entre los contrafuertes anterior y petroso, la fosa esfenoidal constituida por el ala mayor del hueso esfenoides y el vértice de la porción petrosa del hueso temporal.

❑ Para la fosa craneal posterior, las fosas cerebelosas del hueso occipital.

II. ESQUELETO DEL CUELLO

VÉRTEBRAS CERVICALES*

La columna vertebral cervical está compuesta de siete vértebras superpuestas y articuladas entre sí. Se designan con los nombres de primera, segunda, tercera, etc., numerándolas de superior a inferior.

A. Características generales de las vértebras cervicales

Cada vértebra cervical comprende un *cuerpo*, dos *pedículos*, dos *laminas*, una *apófisis espinosa*, cuatro *apófisis articulares*, dos *apófisis transversas* y un *agujero vertebral* (fig. 108).

a) CUERPO. Es alargado transversalmente y más grueso anterior que posteriormente. Presenta seis caras: superior, inferior, anterior, posterior y dos laterales. ❑ La cara superior está limitada a cada lado por una cresta anteroposterior denominada *gancho del cuerpo* o *apófisis unciforme*. ❑ La cara inferior presenta dos superficies laterales bise-

* Las características generales de las vértebras y su desarrollo se describirán junto con la columna vertebral (tomo 2).

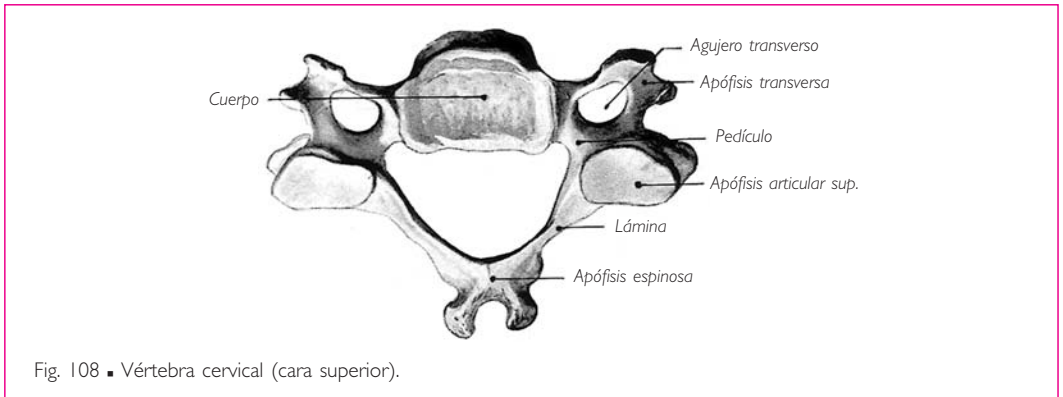


Fig. 108 ■ Vértebra cervical (cara superior).

ladas que corresponden a los ganchos de la vértebra subyacente. □ En la cara anterior se observa un saliente vertical medio. □ La cara posterior es cóncava y limita anteriormente el agujero vertebral. □ Por último, de cada cara lateral se origina el pedículo y la raíz anterior de la apófisis transversa del lado correspondiente.

b) PEDÍCULOS. Se implantan en la cara posterior de las caras laterales del cuerpo, cerca de la cara superior, y se extienden hasta la apófisis articular.

Se denomina *agujero intervertebral* al orificio situado entre los pedículos de dos vértebras vecinas.

c) APÓFISIS ARTICULARES. Las apófisis articulares forman una columna ósea vertical, unida al cuerpo por el pedículo y con las caras superior e inferior talladas en bisel. Estas caras son planas y articulares: la superior está orientada posterior y superiormente, y la inferior anterior e inferiormente.

d) APÓFISIS TRANSVERSAS. Cada una de ellas está formada por la unión de dos raíces, una anterior y otra posterior. La raíz anterior se implanta en la cara lateral del cuerpo, anteriormente al pedículo; la raíz posterior se implanta en el pedículo, en su punto de unión con la apófisis articular. La apófisis transversa y sus dos raíces circunscriben, junto con el pedículo, el agujero transverso que permite el paso a la arteria vertebral, a la vena vertebral y también, en las vértebras cervicales quinta y sexta, al nervio vertebral.

Cada apófisis transversa está excavada en su cara superior por un canal transversal que contiene el nervio espinal, y termina lateralmente en dos tubérculos, uno anterior y otro posterior.

e) LÁMINAS. Más anchas que altas, las láminas están inclinadas inferior y posteriormente; se extienden desde las apófisis articulares a la apófisis espinosa.

f) APÓFISIS ESPINOSA. Está formada por la unión de las dos láminas. Su vértice es bitubercular lateralmente y su cara inferior está excavada por un amplio canal.

g) AGUJERO VERTEBRAL. Es triangular con una ancha base anterior.

■ B. Características específicas de algunas vértebras cervicales

1. Primera vértebra cervical o atlas. El atlas se extiende más transversalmente que las otras vértebras cervicales. Está formado por dos masas laterales unidas por dos

ESQUELETO DEL CUELLO

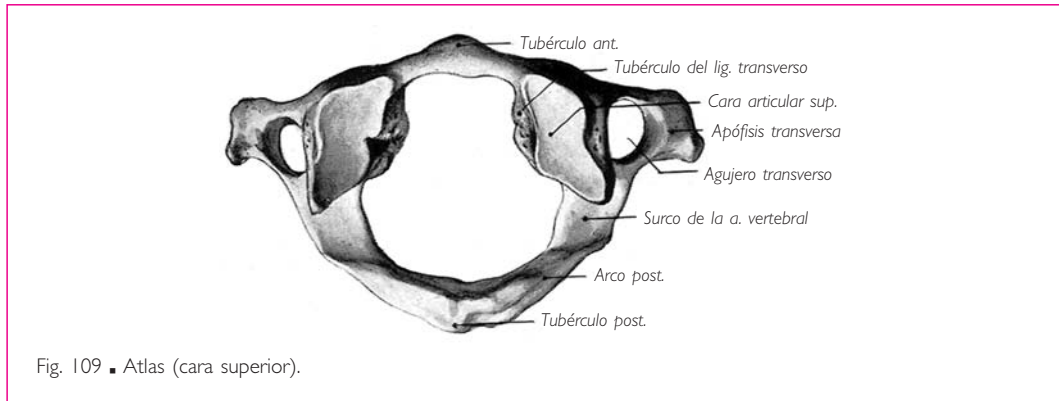


Fig. 109 ■ Atlas (cara superior).

arcos óseos, uno anterior y otro posterior. Estos diferentes segmentos circunscriben el agujero vertebral (fig. 109).

a) MASAS LATERALES. Las masas laterales están aplanadas de superior a inferior. En ellas se distinguen seis caras:

La *cara superior* está ocupada por una superficie articular cóncava, alargada de posterior a anterior y de lateral a medial. Se trata de la *cara articular superior* (cavidad glenoidea). La longitud de esta cavidad es aproximadamente el doble que su anchura. Es elíptica y muy frecuentemente está estrechada por dos escotaduras laterales, un poco posteriores a su parte media. Muy raramente está dividida a este nivel en dos partes por un surco perpendicular a su eje mayor. La cara articular superior está orientada superior y medialmente, y se articula con el cóndilo occipital correspondiente.

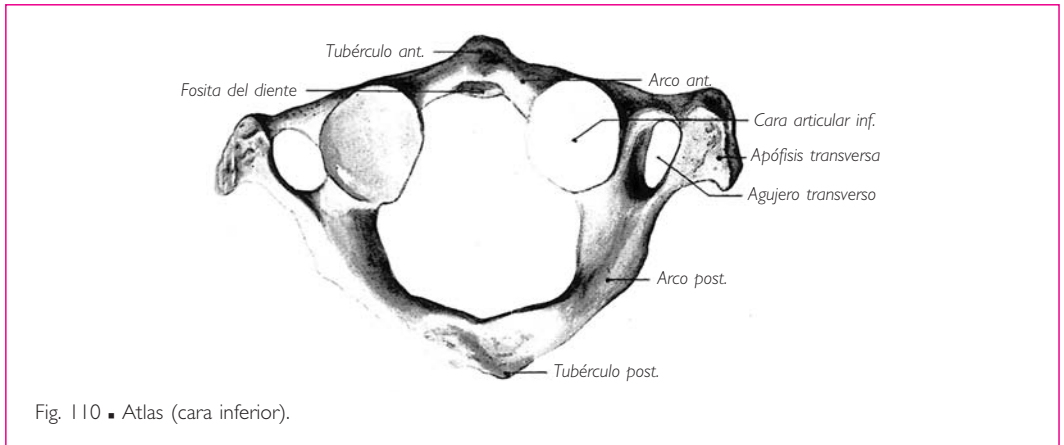
La *cara inferior* presenta una superficie articular ovalada, con el extremo posterolateral más grande (fig. 110). Es plana o ligeramente cóncava en sentido transversal, convexa de anterior a posterior y orientada inferior y medialmente; se relaciona con la cara articular superior del axis.

Las *caras anterior y posterior* de las masas laterales dan origen a los arcos anterior y posterior. La cara posterior está excavada superiormente al arco posterior por un surco que se halla en relación con la arteria vertebral.

La *cara lateral* soporta las raíces de la apófisis transversa.

La *cara medial* presenta, cerca del origen del arco anterior, un grueso tubérculo sobre el cual se inserta el ligamento transverso (fig. 109). Posteriormente a este tubérculo, la cara medial, frecuentemente cóncava, está horadada por numerosos orificios vasculares.

b) ARCO ANTERIOR. Ligeramente arqueado y convexo anteriormente, el arco anterior está aplanado de anterior a posterior. Presenta en la línea media: □ anteriormente, el *tubérculo anterior* del atlas, en el que se inserta el músculo largo del cuello; □ posteriormente, una carilla articular cóncava, elíptica y de eje mayor transversal o (muy rara vez) vertical (Dubreuil-Chambardel); se articula con el diente del axis.



c) ARCO POSTERIOR. El arco posterior, cóncavo anteriormente, nace en toda la anchura de la cara posterior de las masas laterales. Presenta en la mitad de su cara posterior, donde está aplanado de anterior a posterior, un saliente denominado *tubérculo posterior*, que da inserción a cada lado al músculo recto posterior menor de la cabeza. Lateralmente, el arco posterior está aplanado de superior a inferior. Inmediatamente posterior a las masas laterales se observa, sobre su cara superior, un canal transversal por donde pasa el primer nervio cervical y la arteria vertebral (fig. 109).

d) APÓFISIS TRANSVERSAS. Las apófisis transversas, monotuberculares y muy salientes lateralmente, nacen a la mitad de la altura de las masas laterales por medio de dos raíces que circunscriben el agujero transversal. Las dos raíces se unen lateralmente a este orificio formando un gran tubérculo, aplanado de superior a inferior, que da inserción a la mayor parte de los músculos rotadores y flexores laterales de la cabeza y del cuello.

e) AGUJERO VERTEBRAL. El agujero vertebral del atlas es mayor en todos sus diámetros que el del resto de las vértebras. Consta de dos partes: una anterior, cuadrilátera; otra posterior, semielíptica. Ambas partes están separadas entre sí por el ligamento transversal. En la parte anterior se sitúa el diente del axis. La parte posterior, más extensa en sentido transversal que el agujero vertebral de las otras vértebras, contiene la médula espinal.

2. Axis. Es la segunda vértebra cervical.

a) CUERPO. Superiormente al cuerpo se sitúa un voluminoso saliente vertical denominado *diente del axis* o *apófisis odontoides*, destinado a articularse con el arco anterior del atlas (figs. 111 y 112).

El *diente del axis* tiene forma de pivote cilindrocónico. Se distinguen en él: una *base* muy ancha, fijada al cuerpo del axis; una parte estrangulada, el *cuello*, situada inmediatamente superior a la base, y un engrosamiento, el *cuerpo*, que termina en un *vértice* romo y está recubierto por rugosidades destinadas a las inserciones de los ligamentos occipitodontoides. El cuerpo del diente del axis, ligeramente aplanado de anterior a posterior, presenta dos carillas articulares elípticas, de eje mayor vertical:

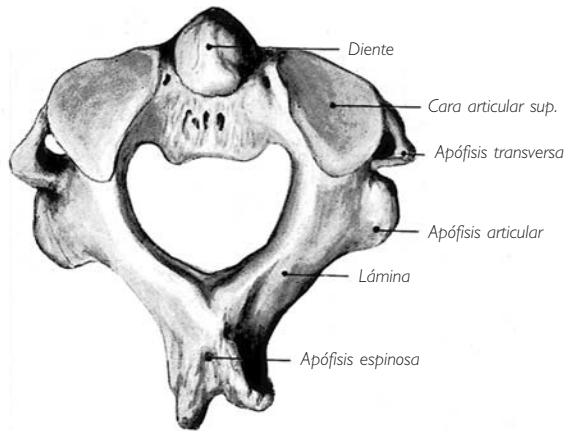


Fig. 111 ■ Axis (cara superior).

una es anterior, convexa de superior a inferior y transversalmente, y se articula con el arco anterior del atlas; otra es posterior, cóncava de superior a inferior y convexa transversalmente, y se relaciona con el ligamento transversero.

El cuerpo del axis presenta, además, dos particularidades: **a)** la cresta media anterior es triangular de base inferior y mucho más acentuada que en las otras vértebras, y **b)** la cara inferior, marcadamente cóncava de anterior a posterior, se prolonga inferior y lateralmente por medio de un relieve óseo muy marcado, que refuerza el extremo inferior de la cresta media anterior.

b) APÓFISIS ARTICULARES. Las superficies articulares no ocupan en el axis los extremos de una misma columna ósea vertical.

Las *caras articulares superiores* están situadas a cada lado del diente del axis, del que sólo están separadas por un estrecho surco. Son ovaladas y tienen un pequeño extremo orientado anterior y medialmente. Estas superficies son planas transversalmente, ligeramente convexas de anterior a posterior y un poco inclinadas lateralmente.

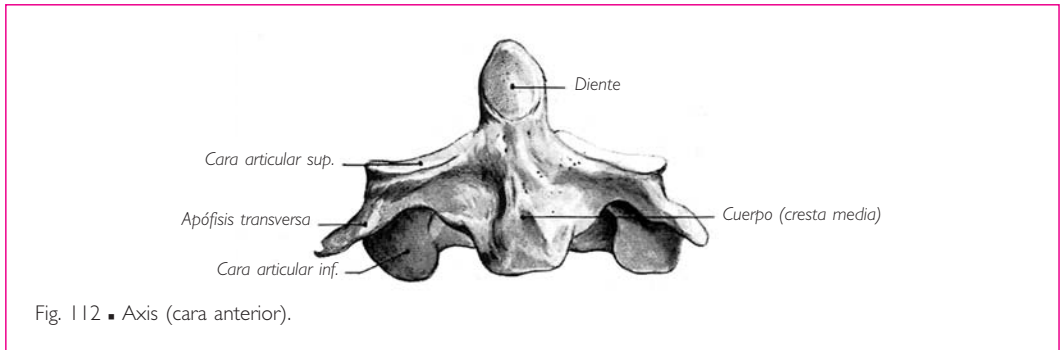
Las *caras articulares inferiores* son inferiores al extremo anterior de las láminas y presentan la misma orientación que en las otras vértebras cervicales (fig. 112).

c) PEDÍCULOS. Los pedículos se extienden desde las caras articulares superiores al extremo anterior de las láminas (fig. 111). No presentan escotadura superior.

d) APÓFISIS TRANSVERSAS. La raíz posterior de las apófisis nace del pedículo; la raíz anterior se implanta en el cuerpo. Esta última sostiene la parte lateral de la cara articular superior.

e) LÁMINAS. Son gruesas.

f) APÓFISIS ESPINOSA. La apófisis espinosa es voluminosa y prismática triangular, y termina en un extremo posterior bifurcado. **a)** Su cara inferior está excavada por un surco anteroposterior. **b)** Sus caras superolaterales, deprimidas y rugosas, dan inserción a los músculos oblicuos inferiores de la cabeza.

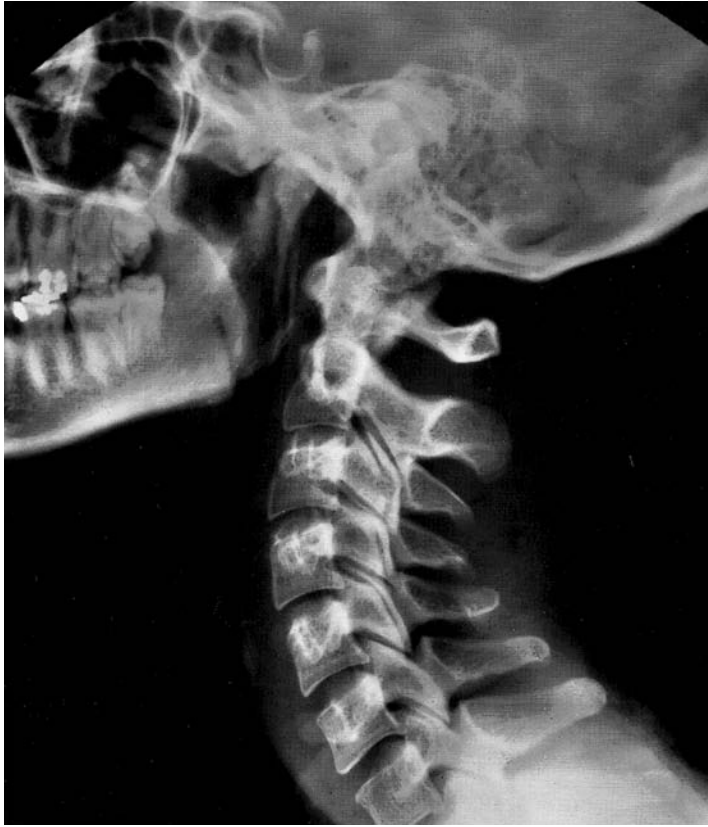

g) AGUJERO VERTEBRAL. El agujero vertebral tiene forma de triángulo cuya base anterior está escotada en su parte media. Es mayor que el de las vértebras cervicales subyacentes, pero más pequeño que el del atlas.

3. Sexta vértebra cervical. Esta vértebra ofrece solamente una particularidad interesante. El tubérculo anterior de las apófisis transversas es más grueso y saliente que el de las otras vértebras. Se denomina *tubérculo carotídeo* (Chassaignac).

4. Vértebra prominente. La séptima vértebra cervical es una vértebra de transición entre las vértebras cervicales y las torácicas. □ El *cuerpo* presenta a veces, en la parte inferior de sus caras laterales, una pequeña carilla articular en relación con la primera costilla. □ Las *apófisis transversas* son más largas y monotuberculares. □ El *agujero transverso* es más pequeño; sólo está atravesado por la vena vertebral. □ Las *láminas* son más altas que en las otras vértebras cervicales. □ La *apófisis espinosa* tiene un solo tubérculo, largo y saliente, de donde deriva el nombre de *vértebra prominente* que se da a veces a la séptima vértebra cervical.

ESQUELETO DEL CUELLO



1. Mandíbula.
2. Hueso hioides.
3. Eje aéreo.
4. M. prevertebrales.
5. Paladar óseo (borde post.).
6. Borde ant. del agujero magno.
7. Arco ant. de C1.
8. Borde post. del agujero magno.
9. Masa lat. de C1.
10. Diente del axis (C2).
11. Arco post. de C1.
12. Agujero vertebral (C2).
13. Apófisis espinosa de C2.
14. Cuerpo vertebral (C2).
15. Espacio articular.
16. Apófisis articular (C3).
17. Conducto vertebral.
18. Apófisis espinosa de C3.
19. Cuerpo vertebral de C7.

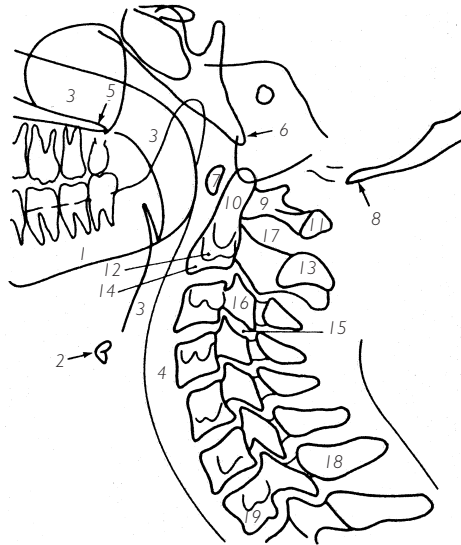
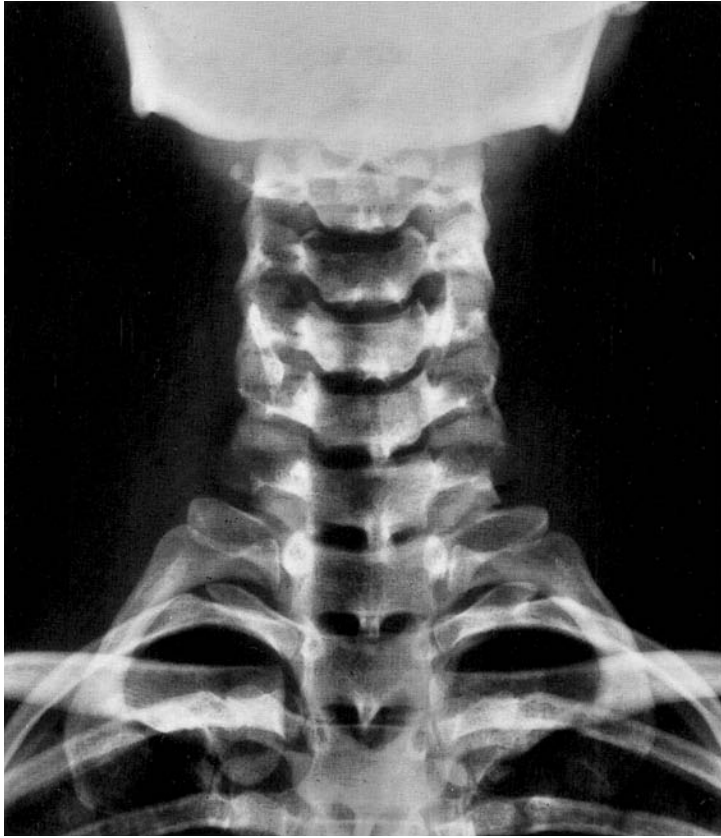

Fig. 113 ■ Radiografía de la columna cervical (visión de perfil).



1. Cuerpo vertebral (C3).
2. Apófisis transversa (C4).
3. Apófisis espinosa (C4).
4. Cartilago tiroides (borde post.).
5. Espacio intervertebral.
6. Pedículo (C7).
7. Cuerpo vertebral (C7).
8. Cuerpo vertebral (T1).
9. Primera costilla.
10. Segunda costilla.
11. Clavícula.

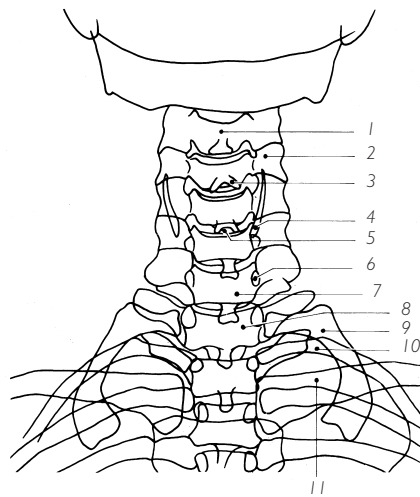
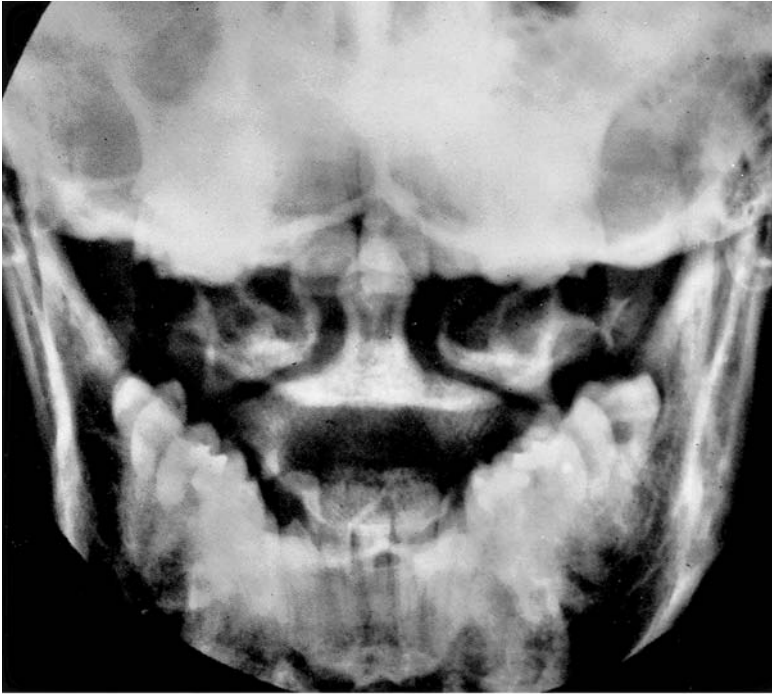


Fig. 114A ■ Radiografía de la columna cervical (visión de frente).

ESQUELETO DEL CUELLO



1. Incisivos.
2. Diente del axis (C2).
3. Arco post. del atlas (C1).
4. Rama mandibular.
5. Seno maxilar.
6. Apófisis mastoides.
7. Masa lat. del atlas (C1).
8. Apófisis transversa.
9. Articulación atlantoaxoidea.

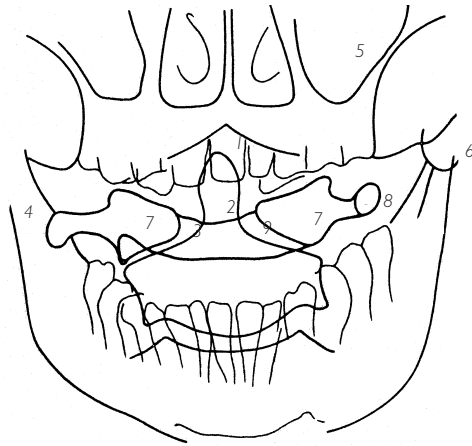


Fig. 114B ■ Radiografía del atlas y del axis (visión de frente y boca abierta).

ARTICULACIONES DE LA CABEZA Y DEL CUELLO

Describiremos sucesivamente: *a)* las articulaciones de la cabeza; *b)* las articulaciones que unen entre sí las vértebras cervicales, y *c)* las articulaciones de la cabeza con la columna vertebral.

Las articulaciones de la cabeza pueden dividirse en dos grupos: *a)* las articulaciones de los huesos del cráneo y de la cara entre sí, y *b)* la articulación de la mandíbula con el cráneo o articulación temporomandibular.

Los huesos del cráneo y de la cara se unen entre sí mediante articulaciones cartilaginosas si se han desarrollado por osificación endocondral (huesos de la base del cráneo) □ o mediante articulaciones fibrosas si proceden de un esbozo conjuntivo (huesos de la calvaria y huesos de la cara).

Los principales tipos de articulaciones fibrosas y cartilaginosas ya han sido señalados (v. pág. 10). Describir las variedades a que pertenecen las diferentes articulaciones de los huesos del cráneo y de la cara sería una repetición inútil de la descripción ya efectuada de las superficies articulares de cada uno de estos huesos.

I. ARTICULACIÓN TEMPOROMANDIBULAR

La articulación temporomandibular es una doble articulación condílea.

■ **SUPERFICIES ARTICULARES.** Las superficies articulares son, por una parte, la fosa mandibular y el tubérculo articular de cada uno de los huesos temporales y, por otra parte, las apófisis condilares de la mandíbula (fig. 44).

1. Tubérculo articular y fosa mandibular. El *tubérculo articular* o raíz transversa de la apófisis cigomática del hueso temporal es una eminencia casi transversal, un poco oblicua medial y posteriormente. Es convexo de anterior a posterior y ligeramente cóncavo de lateral a medial. □ Su extremo lateral corresponde al tubérculo cigomático anterior. El tubérculo articular se continúa anteriormente con la superficie plana, y subtemporal y posteriormente con la fosa mandibular (fig. 48).

La *fosa mandibular* es posterior al tubérculo articular, anterior al conducto auditivo externo, medial a la raíz longitudinal del arco cigomático y lateral a la espina del hueso esfenoides (fig. 48). Es ancha, profunda y oblonga. Su eje mayor sigue la misma dirección que el tubérculo articular. Está dividida por la fisura petrotimpánica en dos partes: una anterior, *articular*, en continuidad con la vertiente posterior del tubérculo articular; otra posterior, *no articular*, que se confunde con la pared anterior del conducto auditivo externo.

El tubérculo articular y la parte de la fosa mandibular situada anteriormente a la fisura petrotimpánica constituyen la superficie articular del hueso temporal (fig. 115).

2. Apófisis condilares. Las apófisis condilares son dos eminencias oblongas, alargadas de lateral a medial y un poco de anterior a posterior. Están inclinadas en sentido medial y sobresalen marcadamente de la cara medial de la rama de la mandíbula.

ARTICULACIÓN TEMPOROMANDIBULAR

Cada una de las apófisis condilares presenta una cara superior en lomo de burro, la *cabeza de la mandíbula* o *cóndilo de la mandíbula*, cuyas vertientes anterior y posterior están separadas entre sí por una cresta roma paralela al eje mayor de la apófisis condilar. La vertiente anterior es convexa. La vertiente posterior es aplanada y desciende casi verticalmente, estrechándose. Tiene continuidad con el borde posterior de la rama de la mandíbula.

La superficie articular de la apófisis condilar comprende la vertiente anterior, la arista y la parte inmediata de la vertiente posterior. Está revestida, al igual que el tubérculo articular del hueso temporal, por una delgada capa de fibrocartílago.

3. Disco articular. Ambas superficies articulares son convexas y no pueden adaptarse. La concordancia se establece mediante un disco articular (fig. 115). El disco de la articulación temporomandibular es alargado transversalmente, ovalado y con un grueso extremo medial. Es bicóncavo. Su espesor disminuye desde la periferia hacia el centro, que está a veces, aunque muy raramente, perforado.

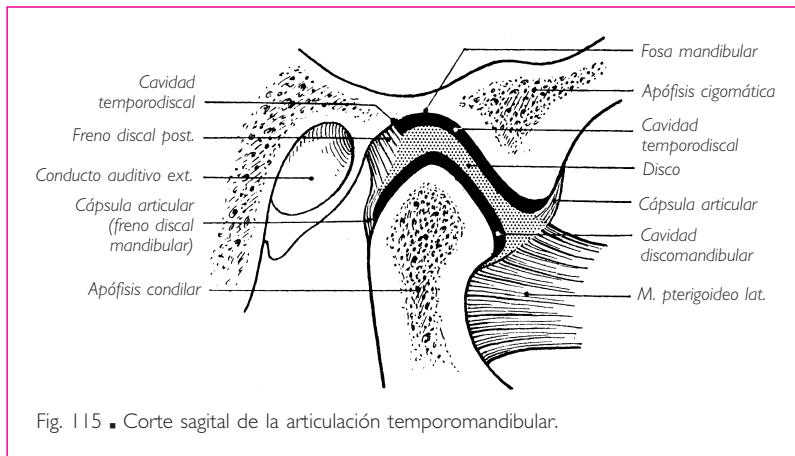


Fig. 115 ■ Corte sagital de la articulación temporomandibular.

Su *cara superior* se orienta superior y anteriormente. Es cóncava de anterior a posterior, aunque a lo largo de su borde posterior se observa una convexidad anteroposterior en relación con la concavidad de la parte anterior de la fosa mandibular

(fig. 115). Presenta también una ligera convexidad transversal que se opone a la concavidad transversal del tubérculo articular del hueso temporal.

La *cara inferior* del disco se corresponde con la cabeza de la mandíbula. Es cóncava en ambos sentidos.

El borde periférico del disco es el doble de grueso posteriormente, donde mide de 3 a 4 mm de altura, que anteriormente, donde no sobrepasa los 2 mm. Los dos extremos se incurvan inferiormente y están completamente adheridos a la cápsula (J. Economos); ésta une estrechamente los extremos del disco a la apófisis condilar. Más adelante se explicará la importancia de este hecho desde el punto de vista de la mecánica articular.

■ **MEDIOS DE UNIÓN.** El hueso temporal y la mandíbula están unidos mediante una cápsula reforzada por dos ligamentos, uno lateral y otro medial.

1. Cápsula articular. La cápsula articular es delgada y muy laxa. □ Se inserta superiormente en todo el contorno de la superficie articular temporal, es decir, anteriormente sobre el borde anterior del tubérculo articular, posteriormente en el labio anterior de la fisura petrotimpánica, medialmente en la base de la espina del hueso esfenoides y lateralmente en el tubérculo cigomático anterior y la raíz longitudinal de la apófisis cigomática. □ Inferiormente, la cápsula se inserta también en el contorno de la superficie articular, salvo posteriormente, donde la línea de inserción desciende 0,5 cm inferior al revestimiento fibrocartilinoso.

La cara medial de la cápsula articular se adhiere al contorno del disco (fig. 115). En consecuencia, la cavidad articular se divide en dos partes: una *temporodiscal* y otra *discomandibular*.

La cápsula articular se compone de dos tipos de fibras: fibras largas superficiales, que se extienden directamente del hueso temporal a la mandíbula, y fibras cortas, que van desde ambos huesos a la periferia del disco.

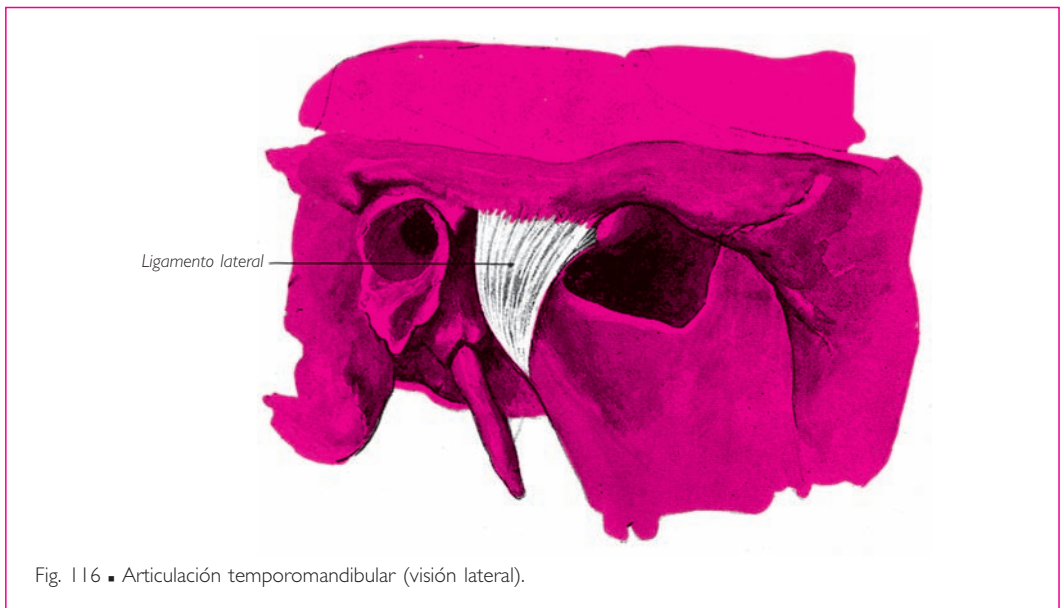


Fig. 116 ■ Articulación temporomandibular (visión lateral).

Las fibras cortas forman, en la parte posterior de la cápsula articular, un haz fibroelástico grueso y corto que se extiende entre la fisura petrotimpánica y el borde posterior del disco y que se denomina *freno discal posterior*. Indicaremos su función al estudiar la mecánica de la articulación.

Además las fibras cortas forman, según Farabeuf, otros tres frenos: un freno posterior discomandibular y dos frenos anteriores, uno temporodiscal y otro discomandibular. Estos tres frenos discales tienen poca importancia (J. CEconomos).

ARTICULACIÓN TEMPOROMANDIBULAR

Algunos haces del músculo pterigoideo lateral se insertan en la cara anterior de la cápsula y, por medio de ésta, en el disco articular.

a) **LIGAMENTO LATERAL.** El ligamento lateral es externo, grueso y triangular; refuerza la parte lateral de la cápsula articular y cubre la cara lateral de la articulación (fig. 116). Se inserta superiormente, por su base, en el tubérculo cigomático anterior y en la parte vecina del borde lateral de la fosa mandibular. De esta inserción, las fibras se dirigen convergiendo entre sí en sentido inferior y posterior; las fibras anteriores son más oblicuas y largas que las posteriores. Terminan en la parte lateral y posterior del cuello de la mandíbula.

b) **LIGAMENTO MEDIAL.** El ligamento medial refuerza la parte medial de la cápsula articular, pero es delgado y menos resistente que el ligamento lateral (fig. 117).

Se inserta superiormente en el extremo medial de la fisura petrotimpánica, en la fisura petroescamosa que le sigue y en la espina del hueso esfenoides, e inferiormente en la cara medial del cuello de la mandíbula.

c) **LIGAMENTOS ACCESORIOS.** Generalmente se denominan *ligamentos accesorios de la articulación temporomandibular* los ligamentos esfenomandibular y estilomandibular y el

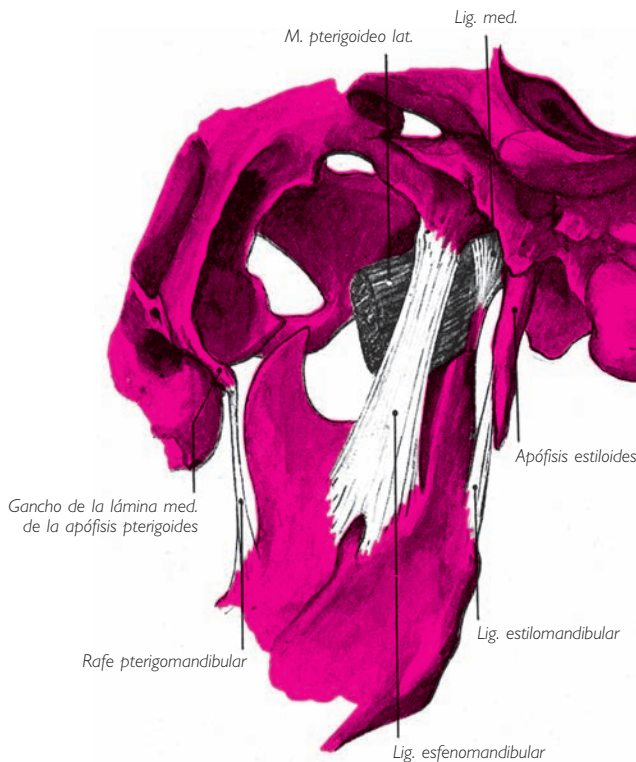


Fig. 117 ■ Articulación temporomandibular (visión medial).

rafe pterigomandibular (fig. 117). No son verdaderos ligamentos, sino simples cintas fibrosas que carecen de función en el mecanismo de la articulación.

El *ligamento esfenomandibular* es una parte engrosada de la fascia interpterigoidea y será descrito junto con ésta.

El *ligamento estilomandibular* es una cinta fibrosa que se inserta superiormente en el borde lateral de la apófisis estiloides, cerca del vértice de ésta, e inferiormente en el ángulo de la mandíbula y en el borde posterior de este hueso superiormente al ángulo.

Hemos demostrado, con E. Olivier, que este ligamento se forma como consecuencia de la regresión fibrosa del haz mandibular del músculo estilogloso y representa el arco fibroso que unía primitivamente los haces estiloideo y mandibular de este músculo.

El *rafe pterigomandibular* debe considerarse como una intersección tendinosa entre los músculos buccinador y constrictor superior de la faringe. Se inserta medialmente en el vértice y el borde inferior del gancho de la lámina medial de la apófisis pterigoideas. Desde este punto, el ligamento va ensanchándose lateral, inferior y anteriormente, y termina en el lado medial del borde alveolar de la mandíbula, posteriormente al último molar.

■ **MEMBRANA SINOVIAL.** El disco articular, unido por su borde periférico a la cápsula articular, divide la articulación temporomandibular en dos articulaciones secundarias: una temporodiscal y otra discomandibular.

Para cada una de estas articulaciones existe una membrana sinovial que tapiza internamente la parte correspondiente de la cápsula articular.

■ **MECANISMO.** La articulación temporomandibular puede ejecutar tres tipos de movimientos principales: *a)* movimientos de descenso y elevación de la mandíbula; *b)* movimientos de propulsión y retropropulsión, y *c)* movimientos de lateralidad o de diducción.

I. MOVIMIENTOS DE DESCENSO Y DE ELEVACIÓN. Estos movimientos son el resultado de la combinación de dos movimientos: *a)* un movimiento de traslación de la cabeza de la mandíbula de posterior a anterior y de anterior a posterior, que se produce en la articulación temporomeniscal, y *b)* un movimiento de rotación de la cabeza de la mandíbula, que se lleva a cabo en la articulación discomandibular.

a) Movimientos en la articulación temporomeniscal. En el movimiento de descenso de la mandíbula, la cabeza de este hueso se desplaza anteriormente y arrastra consigo al disco fijado a la apófisis condilar por sus dos extremos. Así, el disco, que en posición de reposo se relaciona superiormente con la vertiente posterior del tubérculo articular y la fosa mandibular, viene a situarse, dirigiéndose anteriormente y descendiendo, inferiormente al tubérculo articular (fig. 118).

Durante este proceso sus relaciones con la cabeza de la mandíbula se modifican. En reposo, el disco cubre la parte anterior de la cabeza de la mandíbula mientras que, cuando la mandíbula se abate, cubre su parte culminante.

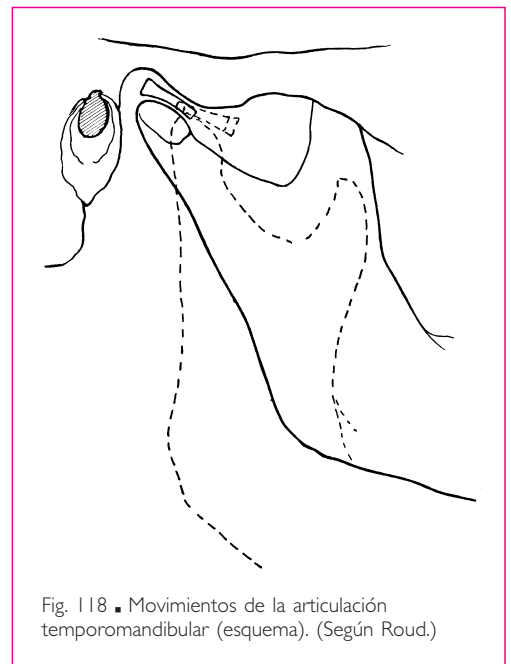


Fig. 118 ■ Movimientos de la articulación temporomandibular (esquema). (Según Roud.)

El movimiento de proyección anterior del disco es detenido por la tensión del freno discal posterior.

El movimiento de elevación se realiza en sentido inverso. Suele admitirse, siguiendo a Sappey, que, en el movimiento de elevación, el freno discal contribuye, debido a su elasticidad, a reponer el disco posteriormente.

b) Movimiento en la articulación discomandibular. Al mismo tiempo que se produce el desplazamiento anterior del disco articular, las cabezas de la mandíbula giran sobre un eje transversal que pasa por el centro de curvatura de las dos cabezas. Este movimiento de rotación provoca la abertura de la boca. Está limitado por la tensión del ligamento lateral.

2. MOVIMIENTO DE PROPULSIÓN Y RETROPULSIÓN. El movimiento de propulsión desplaza la mandíbula anteriormente; la retropulsión es el movimiento inverso. Estos movimientos se producen sobre todo en la articulación temporodiscal. Ya hemos indicado el mecanismo de este movimiento, que está normalmente asociado a la rotación de las cabezas de la mandíbula en el movimiento de descenso o elevación de ésta.

3. MOVIMIENTOS DE LATERALIDAD O DE DIDUCCIÓN. Estos movimientos desplazan el mentón a derecha o izquierda. Cuando el mentón se dirige hacia un lado, la cabeza de la mandíbula del mismo lado pivota sobre sí misma, en tanto que la cabeza de la mandíbula del lado opuesto avanza y se coloca bajo el tubérculo articular.

▮ II. ARTICULACIONES DE LAS VÉRTEBRAS CERVICALES ▮

Estudiaremos sucesivamente: *a)* las articulaciones entre las cinco últimas vértebras cervicales; *b)* las articulaciones que unen el atlas y el axis, y *c)* las articulaciones que unen el hueso occipital a las dos primeras vértebras cervicales.

▮ A. Articulaciones de las cinco últimas vértebras cervicales entre sí

Las vértebras cervicales tercera, cuarta, quinta, sexta y séptima están unidas entre sí de la misma manera que las otras vértebras del tronco (v. *Articulaciones vertebrales*). Sólo existen diferencias en las articulaciones de los cuerpos vertebrales y en el ligamento supraespinoso.

a) UNIÓN DE LOS CUERPOS VERTEBRALES. Los cuerpos vertebrales cervicales están unidos: *a)* por un disco intervertebral análogo a los de otras regiones de la columna vertebral, y *b)* por las articulaciones uncovertebrales.

Las *articulaciones uncovertebrales* (Trolard) son de tipo plano. Las *superficies articulares* son dos para cada una de las articulaciones: la cara superior del gancho del cuerpo vertebral inferior y la cara lateral inferior biselada de la vértebra correspondiente. ▮ Esta articulación posee una cápsula articular, reforzada anteriormente por un fascículo ligamentoso y revestida en su cara interna por una membrana sinovial.

b) LIGAMENTO NUCAL O SUPRAESPINOSO. En el cuello, el ligamento supraespinoso adquiere un gran desarrollo. Presenta la forma de una lámina fibrosa triangular, media y sagital, que separa los músculos de uno y otro lado. Su borde superior o base se inserta en la protuberancia occipital externa y en la cresta occipital externa; su borde anterior se fija a las apófisis espinosas de las vértebras cervicales; su borde posterior se extiende desde la protuberancia occipital externa hasta la apófisis espinosa de la séptima vértebra cervical, confundiéndose en la línea media con la fascia nugal.

Esta membrana se denomina *ligamento nugal*.

III. ARTICULACIONES DE LA CABEZA CON LA COLUMNA VERTEBRAL

En este apartado se incluyen las articulaciones del atlas con el axis, las del hueso occipital con el atlas, y los medios de unión entre el hueso occipital y el axis.

ARTICULACIÓN ATLANTOAXIAL O ATLANTOAXOIDEA

El atlas y el axis están unidos: *a)* por una articulación atlantoaxial media; *b)* por dos articulaciones atlantoaxiales laterales, y *c)* por los ligamentos atlantoaxiales.

A. Articulación atlantoaxial media o atlantoaxoidea media

El diente del axis está contenido en un anillo osteofibroso formado anteriormente por el arco anterior del atlas y posteriormente por una lámina fibrosa, el *ligamento transverso del atlas*.

El anillo del atlas y el diente del axis se unen mediante dos articulaciones trocoides: la anterior une el arco anterior del atlas al diente del axis; la posterior une el ligamento transverso del atlas al diente del axis (fig. 119).

a) SUPERFICIES ARTICULARES. El arco anterior del atlas y la cara anterior del diente del axis se oponen mediante dos caras articulares elípticas recubiertas de cartílago (v. págs. 140 y 142). La cara articular del atlas es cóncava. La del diente del axis es convexa.

b) SUPERFICIES ARTICULARES DE LA ARTICULACIÓN DEL LIGAMENTO TRANSVERSO DEL ATLAS CON EL DIENTE DEL AXIS. La cara posterior del diente del axis presenta una cara articular elíptica, de eje mayor vertical, cóncava de superior a inferior, convexa transversalmente y revestida de cartílago.

El *ligamento transverso del atlas* es una lámina fibrosa, aplanada de anterior a posterior, gruesa y densa, que se extiende entre los tubérculos de las masas laterales del atlas, describiendo una curva de concavidad anterior. Su cara anterior, revestida de cartílago, se corresponde con la cara posterior del diente del axis.

De la parte media de los bordes superior e inferior del ligamento transverso del atlas parten dos fascículos longitudinales (fig. 120). El fascículo superior, también denominado *ligamento occipitotransverso*, es ascendente y se fija superiormente en el clivus del hueso occipital, muy cerca del agujero magno; el fascículo inferior, también denominado *ligamento transversoaxial*, es descendente y termina en la cara posterior del cuerpo del axis. El aparato ligamentoso en forma de cruz constituido por el ligamen-

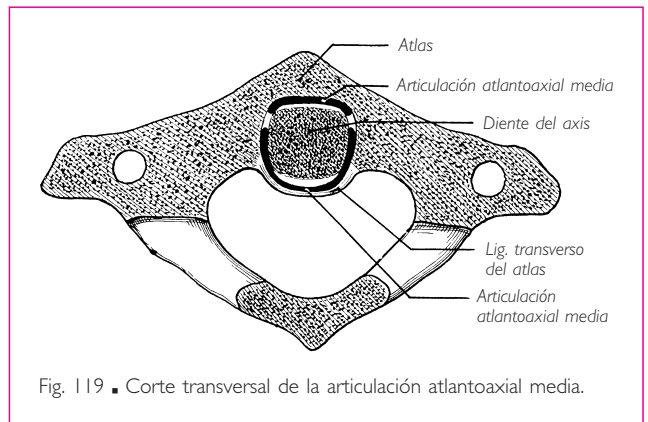


Fig. 119. ■ Corte transversal de la articulación atlantoaxial media.

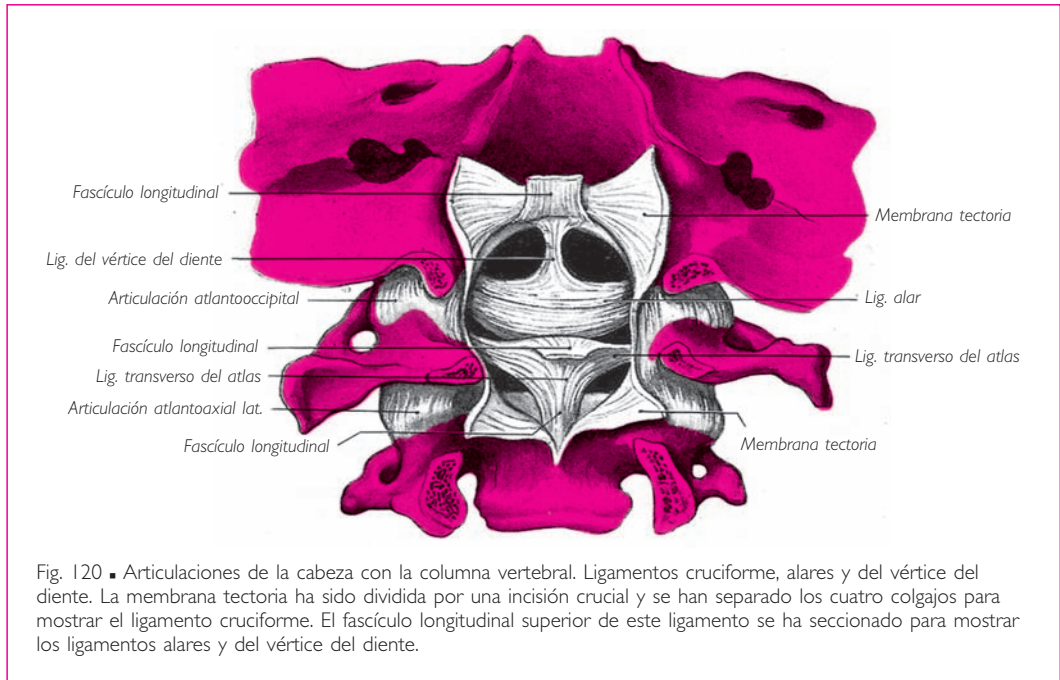


Fig. 120 ■ Articulaciones de la cabeza con la columna vertebral. Ligamentos cruciforme, alares y del vértice del diente. La membrana tectoria ha sido dividida por una incisión crucial y se han separado los cuatro colgajos para mostrar el ligamento cruciforme. El fascículo longitudinal superior de este ligamento se ha seccionado para mostrar los ligamentos alares y del vértice del diente.

to transverso y los fascículos longitudinales superior e inferior se denomina *ligamento cruciforme del atlas*.

■ **MEDIOS DE UNIÓN.** Dos cápsulas articulares laxas distintas rodean las superficies articulares de la articulación atlantoaxial media. Cada una de ellas se inserta a cierta distancia del revestimiento cartilaginoso, en particular la cápsula articular posterior, cuyas inserciones laterales están muy cerca de las de la cápsula articular anterior (fig. 119).

■ **MEMBRANA SINOVIAL.** Cada una de estas articulaciones posee una membrana sinovial muy laxa, como la cápsula articular que tapiza.

■ B. Articulaciones atlantoaxiales laterales o atlantoaxoideas laterales

El atlas y el axis se unen a ambos lados mediante dos articulaciones atlantoaxiales, del tipo de las articulaciones planas.

■ **SUPERFICIES ARTICULARES.** Son, por un lado, las caras articulares inferiores de las masas laterales del atlas y, por otro, las caras articulares superiores del axis.

En el hueso seco, las caras articulares del atlas están orientadas inferior y medialmente; son convexas de anterior a posterior y planas o cóncavas transversalmente.

Las caras articulares del axis se orientan superior y lateralmente; son convexas de anterior a posterior y planas transversalmente.

En el hueso en estado fresco, estas superficies articulares están revestidas por una capa de cartílago más grueso en el centro que en la periferia. Son convexas en todos los sentidos; sin embargo, la convexidad anteroposterior es siempre más acentuada que la transversal.

Las superficies articulares, al ser ambas convexas, no son concordantes. No obstante, no existe menisco o fibrocartílago interarticular. Sólo delgadas franjas sinoviales llenan el espacio comprendido entre las superficies articulares. Más adelante explicaremos las consecuencias de esta disposición en la mecánica de estas articulaciones.

■ **MEDIOS DE UNIÓN.** La *cápsula articular* es muy laxa y permite movimientos articulares muy amplios. Su inserción se localiza a cierta distancia de las superficies articulares; esta distancia es mayor lateral que medialmente.

La cápsula articular está reforzada medialmente por un fascículo fibroso atlantoaxial conocido como *ligamento lateral inferior* (de Arnold).

■ **MEMBRANA SINOVIAL.** Muy laxa, sobre todo lateralmente, algunas veces comunica medialmente con la de la articulación entre el ligamento transversal del atlas y el diente del axis.

■ C. Ligamentos atlantoaxiales

Son dos, uno anterior y otro posterior.

El *ligamento atlantoaxial anterior* es una lámina fibrosa vertical, gruesa en su parte media y delgada en sus partes laterales. Se extiende del borde inferior del arco anterior del atlas a la cara anterior del cuerpo del axis. Este ligamento se confunde a los lados con la parte anterior de las cápsulas articulares atlantoaxiales laterales (fig. 121).

El *ligamento atlantoaxial posterior* es una membrana delgada y laxa, que une el borde inferior del arco posterior del atlas al borde superior de las láminas y de la base de la apófisis espinosa del axis. Está atravesado a los lados por el segundo nervio cervical o por sus dos ramos terminales (fig. 122).

UNIÓN DEL HUESO OCCIPITAL Y EL ATLAS

El hueso occipital y el atlas están unidos: *a)* por las articulaciones atlantooccipitales, y *b)* por las membranas atlantooccipitales.

■ A. Articulaciones atlantooccipitales

Estas articulaciones son condíleas.

■ **SUPERFICIES ARTICULARES.** *Por parte del hueso occipital*, las superficies articulares son dos *cóndilos* orientados inferior y lateralmente. Los cóndilos son elípticos, alargados de posterior a anterior y de lateral a medial.

Por parte del atlas, las superficies articulares o *caras articulares superiores* son cóncavas, elípticas y alargadas de posterior a anterior y de lateral a medial, paralelamente al eje mayor del cóndilo del hueso occipital. Se orientan superior y lateralmente. □ Las ca-

ras articulares superiores del atlas y los cóndilos del hueso occipital presentan frecuentemente un estrechamiento hacia su parte media. Algunas veces cada una de estas superficies está dividida por una escotadura transversal en dos caras articulares distintas.

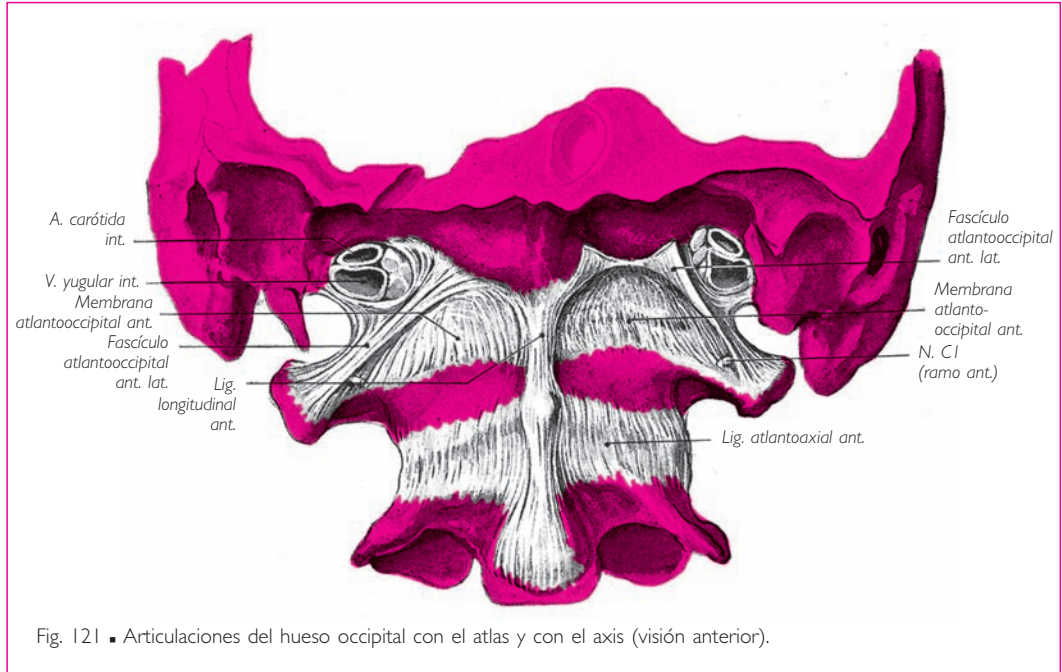


Fig. 121 ■ Articulaciones del hueso occipital con el atlas y con el axis (visión anterior).

Las superficies articulares están revestidas por una delgada capa de cartilago.

■ **MEDIOS DE UNIÓN.** El contacto entre las superficies articulares tiene lugar gracias a una cápsula laxa insertada alrededor del revestimiento cartilaginoso en el cóndilo del hueso occipital y a cierta distancia de dicho revestimiento en la cara articular superior del atlas. La cápsula es delgada medial y anteriormente, y está reforzada lateral y posteriormente por fascículos verticales y oblicuos, que constituyen el *ligamento atlantooccipital lateral* (fig. 122).

■ **MEMBRANA SINOVIAL.** Es muy laxa, al igual que la cápsula.

□ B. Membranas atlantooccipitales

Estas membranas son dos y unen el hueso occipital con los arcos anterior y posterior del atlas.

1. La *membrana atlantooccipital anterior* está formada por dos láminas fibrosas, situadas una anteriormente a la otra, que descienden desde el borde anterior del agujero magno hasta el borde superior del arco anterior del atlas (fig. 121).

La *lámina fibrosa profunda* es delgada y se confunde lateralmente con la cápsula articular de la articulación atlantooccipital. □ La *lámina superficial* es más gruesa. Está

reforzada, en su parte media, por un fascículo anterior, vertical y saliente, que se extiende desde el hueso occipital hasta el tubérculo anterior del atlas. Anteriormente a este fascículo asciende el ligamento longitudinal anterior, al cual volveremos a referirnos más adelante.

Muy a menudo, la capa superficial de la membrana atlantooccipital anterior está también reforzada, a cada lado y anteriormente a las articulaciones atlantooccipitales, por un *ligamento atlantooccipital anterolateral* de espesor variable, orientado oblicuamente en sentido inferior y lateral desde el hueso occipital hasta el tubérculo de la apófisis transversa del atlas (fig. 121).

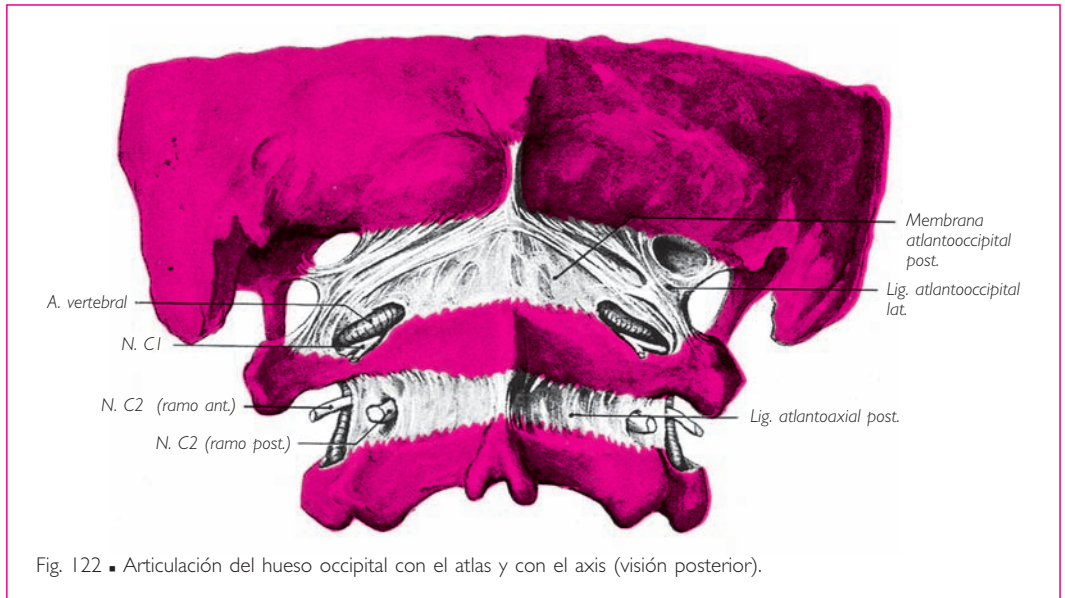


Fig. 122 ■ Articulación del hueso occipital con el atlas y con el axis (visión posterior).

2. La *membrana atlantooccipital posterior* es una lámina fibrosa delgada que se extiende desde el borde posterior del agujero magno hasta el arco posterior del atlas (figura 122). Esta membrana se une lateralmente a la cápsula de las articulaciones atlantooccipitales; limita con una parte de ésta un orificio por el que pasan la arteria vertebral y el primer nervio cervical.

Dubreuil-Chambardel describe con el nombre de *gran ligamento circular atlantooccipital* un sistema ligamentoso que incluye las membranas atlantooccipitales anterior y posterior, unidas entre sí a cada lado por el ligamento atlantooccipital lateral.

UNIÓN DEL HUESO OCCIPITAL Y EL AXIS

El hueso occipital está unido al axis por ligamentos muy potentes: la membrana tectoria, los ligamentos alares y el ligamento del vértice del diente.

a) MEMBRANA TECTORIA. Es ancha y resistente. Desde el cuerpo del axis, donde se insertan, sus fibras ascienden posteriormente al ligamento cruciforme y se dividen en tres fascículos más o menos diferenciados, uno medio y dos laterales (fig. 123). El *fascículo principal* o *medio* asciende verticalmente y termina en el clivus del hueso occipital algunos milímetros anterior al agujero magno. □ Los *fascículos accesorios* o *laterales*, oblicuos superior y lateralmente, se fijan en el hueso occipital entre el borde del agujero magno y el orificio medial del conducto del hipogloso. Estos fascículos se confunden inferiormente con los ligamentos de las articulaciones atlantoaxiales, a los cuales recubren.

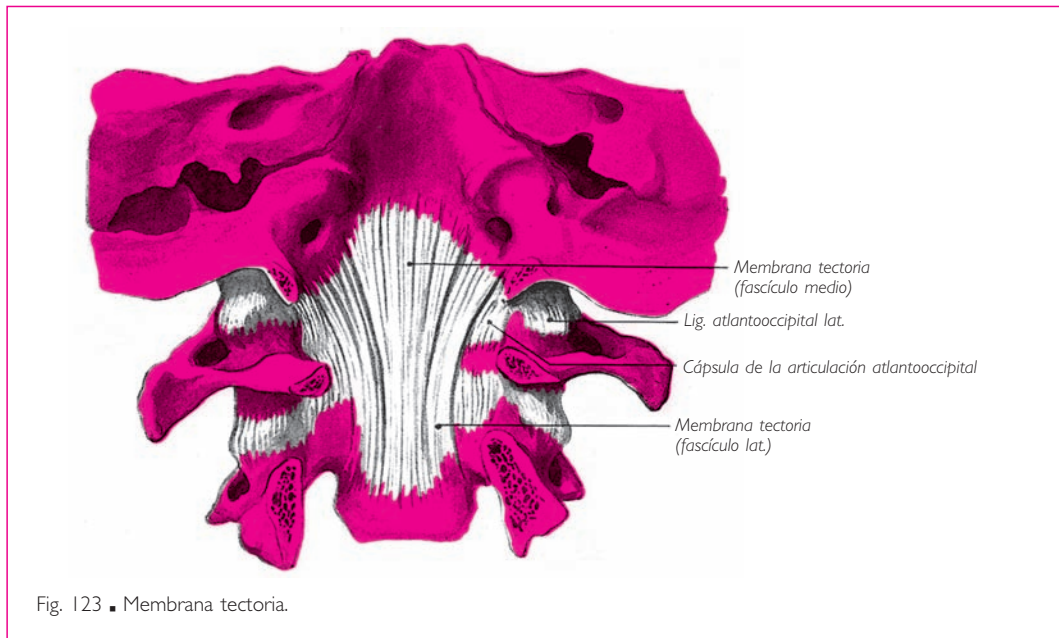


Fig. 123 ■ Membrana tectoria.

b) LIGAMENTOS OCCIPITOODONTOIDEOS. Los ligamentos occipitoodontoideos se extienden desde el hueso occipital hasta el diente del axis y tienen la función de mantener este diente en el anillo del atlas. Son tres: uno medio y dos laterales. Están situados entre la membrana atlantooccipital anterior, que es anterior a ellos, y el ligamento cruciforme, que es posterior (figs. 120 y 124).

El *ligamento del vértice del diente* es generalmente delgado y se extiende desde la parte media del borde anterior del agujero magno hasta el vértice del diente del axis (fig. 120).

Los *ligamentos alares* son gruesos y muy resistentes; se dirigen un poco horizontalmente desde la cara medial de los cóndilos occipitales hasta las partes laterales del extremo superior del diente del axis.

La unión del hueso occipital con el atlas y con el axis también está reforzada por los ligamentos longitudinales anterior y posterior, que descienden respectivamente en sentido anterior y posterior a los cuerpos vertebrales, desde la porción basilar del hueso occipital hasta el sacro.

El examen de un corte sagital de las articulaciones atlantoaxiales laterales y atlantooccipitales muestra que, independientemente de las articulaciones propiamente dichas, existen además, uniendo el hueso occipital, el atlas y el axis, seis planos ligamentosos superpuestos desde la cara anterior de la columna vertebral hasta el conducto vertebral (fig. 124). El primer plano está formado por el ligamento longitudinal anterior; el segundo, por la membrana atlantooccipital anterior y el ligamento atlantoaxial anterior; el tercero, por los ligamentos alares; el cuarto, por el ligamento cruciforme; el quinto, por la membrana tectoria, y el sexto, por el ligamento longitudinal posterior.

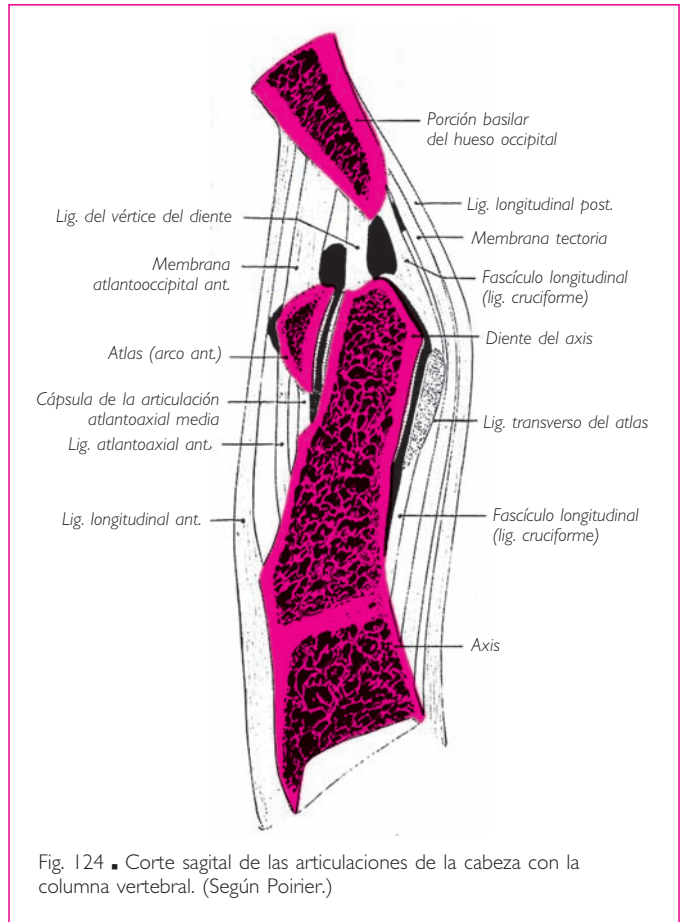


Fig. 124 ■ Corte sagital de las articulaciones de la cabeza con la columna vertebral. (Según Poirier.)

■ MECÁNICA DE LAS ARTICULACIONES DE LA CABEZA CON LA COLUMNA VERTEBRAL

EQUILIBRIO DE LA CABEZA SOBRE LA COLUMNA VERTEBRAL. Cuando la vertical del centro de gravedad de la cabeza pasa por el eje transversal de los cóndilos del hueso occipital, la cabeza se halla en equilibrio inestable, ya que el centro de gravedad se sitúa superiormente a dicho eje; la cabeza entonces se halla en un equilibrio «casi como el de un huevo sobre su punta» (Roud). El mantenimiento de este equilibrio requiere la intervención de los músculos antagonistas de los movimientos de inclinación que la cabeza tiende a ejecutar.

En el individuo vivo, el peso de la cabeza, según Braune y Fischer, sería de 4,14 kg y su centro de gravedad se localizaría 1 cm posterior a las apófisis clinoides posteriores. La vertical trazada desde este centro es sólo ligeramente anterior al eje transversal de los cóndilos occipitales.

La gravedad tendería a causar la caída de la cabeza anteriormente si la tonicidad de los músculos de la nuca y la resistencia elástica del ligamento nucal no se opusieran. Esto es lo que representa el verdadero agente de equilibrio cefálico; desde luego, sería una verdadera neoformación (Vallois), relacionada con la adquisición de la posición vertical.

Sin embargo, el equilibrio de la cabeza es precario y debe ser continuamente mantenido por la acción de los músculos de la nuca y del cuello en el curso de sus cambios de posición en el espacio.

ARTICULACIONES DE LA CABEZA CON LA COLUMNA VERTEBRAL

A *fortiori*, los músculos intervienen cuando esta inclinación es efectiva. «En la posición más habitual de la cabeza, cuando miramos directamente hacia el frente... la vertical del centro de gravedad de la cabeza es anterior al eje de los cóndilos» (Roud). En este caso, la cabeza mantiene el equilibrio sobre la columna vertebral mediante un mínimo esfuerzo de los músculos de la nuca. Por el contrario, cuando la cabeza se inclina posteriormente, la vertical de su centro de gravedad es posterior al eje de los cóndilos y el equilibrio de la cabeza se mantiene gracias a la contracción de sus músculos flexores.

Según Delattre y Fénart, la morfogénesis de la cabeza en el hombre, como en los demás mamíferos, depende del vestíbulo y, más específicamente, de los conductos semicirculares laterales. Éstos informan sin cesar al individuo de la posición de la cabeza en el espacio en relación con la verticalidad. El plano horizontal vestibular permite determinar la posición fisiológicamente normal de la cabeza en el espacio. Este plan fisiológico es aquel en el cual la mirada puede explorar el suelo durante la marcha en búsqueda de alimento. En este caso, la cabeza debe ser sostenida activamente por acción de los músculos de la nuca, lo cual no ocurre en el plano de la cabeza que se levanta para mirar a lo lejos, que es cuando se necesita un menor gasto de energía.

MOVIMIENTOS DE LA CABEZA SOBRE LA COLUMNA VERTEBRAL. La cabeza puede ejecutar tres tipos principales de movimientos: *a)* movimientos de flexión y de extensión; *b)* movimientos de inclinación lateral, y *c)* movimientos de rotación.

Movimientos de flexión y de extensión. Estos movimientos se localizan en las articulaciones atlantooccipitales y se efectúan en torno a un eje transversal que pasa por el centro de curvatura de los cóndilos occipitales.

En la flexión, el mentón desciende hacia el tórax; la extensión produce el movimiento inverso.

La amplitud del movimiento de flexión es de 20°; la del movimiento de extensión es de 30°; por tanto, la amplitud total es de 50°. No obstante, los movimientos de flexión y de extensión de la cabeza pueden ser mucho más amplios; en la flexión extrema de la cabeza, el mentón puede llegar a ponerse en contacto con el pecho; en ese caso, una gran parte del movimiento se realiza en las articulaciones de todas las vértebras cervicales.

El movimiento de flexión en las articulaciones atlantooccipitales está limitado por la tensión de la membrana atlantooccipital posterior, los ligamentos alares y la membrana tectoria. Los movimientos de extensión se detienen por la tensión de la membrana atlantooccipital anterior y los ligamentos atlantooccipitales laterales.

Movimientos de inclinación lateral. Estos movimientos se realizan en las mismas articulaciones atlantooccipitales. Se efectúan en torno a un eje medio anteroposterior que pasa por el centro de curvatura transversal de los dos cóndilos. Los cóndilos occipitales representan, en efecto, los segmentos de una misma esfera maciza, que se deslizan en los segmentos análogos de una esfera hueca: las caras articulares superiores del atlas.

La amplitud máxima del movimiento de inclinación lateral de un solo lado, localizado en las articulaciones atlantooccipitales, es de 20°. Está limitada por la tensión de las membranas atlantooccipitales, la membrana tectoria y el ligamento alar del lado opuesto. Cuando el movimiento de inclinación es más acentuado, es ejecutado por toda la columna cervical.

Los movimientos de inclinación lateral y los movimientos de flexión y de extensión pueden producirse también en las articulaciones atlantoaxiales laterales; no obstante, estos movimientos son de extensión muy limitada.

Movimientos de rotación. Estos movimientos se localizan en las articulaciones atlantoaxiales media y laterales.

En los movimientos de rotación, el atlas, que arrastra consigo la cabeza, gira sobre el axis alrededor de un eje vertical que pasa por el diente del axis.

Las masas laterales del atlas se deslizan en sentido inverso sobre las caras articulares superiores del axis. Ahora bien, en este movimiento, el atlas no se mantiene en un mismo plano horizontal. Las superficies opuestas en las articulaciones atlantoaxiales laterales son ambas convexas y, cuando la cara se halla orientada anteriormente, estas superficies entran en contacto por su parte más saliente. Cuando se realizan los movimientos de rotación, una de las masas laterales se dirige anteriormente, se desliza sobre la vertiente anterior de la superficie axial convexa y, en consecuencia, desciende un poco; la otra masa lateral es desplazada posteriormente, se desliza sobre la vertiente posterior de la convexidad axial y se abate del mismo modo. El abatimiento máximo que puede experimentar el atlas se mide por la distancia vertical que separa el punto más saliente del punto más deprimido de la superficie axial; es aproximadamente de 2 mm.

El movimiento del atlas sobre el axis es «un movimiento de tornillo, que consiste en una progresión ascendente o descendente» (Roud).

La mayor amplitud del movimiento de rotación de un lado, ejecutado por las articulaciones del atlas con el axis, no excede los 30°. Sin embargo, el movimiento de rotación de la cabeza puede alcanzar aproximadamente 80° a la derecha y a la izquierda. En este caso, la mayor parte de la columna vertebral participa en el movimiento.

┌ MÚSCULOS DE LA CABEZA Y DEL CUELLO ┐

┌ I. MÚSCULOS DE LA CABEZA ┐

Los músculos de la cabeza se dividen en dos grupos: *músculos masticadores* y *músculos faciales*.

MÚSCULOS MASTICADORES

Los músculos masticadores son cuatro a cada lado: *temporal*, *masetero*, *ptéricoideo lateral* y *ptéricoideo medial*.

■ MÚSCULO TEMPORAL

1. Forma, situación y trayecto. Ancho, plano y radiado, el músculo temporal ocupa la fosa temporal, desde donde sus fascículos convergen hacia la apófisis coronoides de la mandíbula (fig. 125).

2. Inserciones y descripción. Se origina: □ *a*) de toda la extensión de la fosa temporal excepto del surco retrocigomático, donde el borde anterior del músculo temporal está separado de la pared ósea por una acumulación de tejido adiposo; □ *b*) de la línea temporal inferior y la cresta infratemporal, que limitan, la primera superior y la segunda inferiormente, la fosa temporal, y □ *c*) de la mitad o de los dos tercios superiores de la cara profunda de la fascia temporal. Todas las inserciones del músculo temporal se realizan por implantación directa de las fibras musculares excepto en la cresta infratemporal, donde el músculo se une también por medio de cortos fascículos tendinosos unidos a los del músculo pterigoideo lateral.

Desde estos orígenes las fibras van convergiendo hacia la apófisis coronoides: las anteriores descienden casi verticalmente; las medias son oblicuas inferior y anteriormente; las posteriores se deslizan casi horizontalmente por el surco del segmento basal de la apófisis cigomática, reflejándose después sobre el extremo anterior de este surco y alcanzando el borde posterior de la apófisis coronoides a través de un trayecto oblicuo anterior e inferior.

Las fibras musculares terminan en las dos caras de una lámina tendinosa de inserción, que se extiende muy superiormente en el espesor del músculo. Las fibras que nacen en la fosa temporal se insertan en toda la extensión de la cara profunda de esta lámina. Las fibras que provienen de la fascia temporal se fijan sobre su cara superficial, si bien son escasas y se reducen a algunos pequeños fascículos dispersos que recubren tan sólo la parte superior de la fascia. Ésta, ancha y delgada superiormente, se desprende enseguida de la masa carnosa y se extiende inferiormente sobre la cara superficial del músculo temporal. La fascia tendinosa se estrecha y aumenta progresivamente de espesor de superior a inferior. Finalmente, se transforma en un tendón terminal muy grueso que se une a la apófisis coronoides.

Anteriormente, la inserción coronoidea ocupa toda la extensión del borde anterior de la apófisis coronoides y se prolonga mediante dos fascículos tendinosos sobre los dos

labios del surco anterior de la rama mandibular hasta el nivel de inserción del músculo buccinador en la mandíbula (v. pág. 174); \square *posteriormente*, la inserción se extiende por todo el borde posterior de la apófisis coronoides; \square *medialmente*, la inserción del músculo temporal ocupa toda la cara medial de la apófisis coronoides; \square *lateralmente*, el tendón se inserta sólo en la parte superior de la cara lateral de la apófisis coronoides (fig. 129).

Las inserciones son tendinosas en el vértice, la cara lateral, los bordes y parte de la cara medial próxima a éstos; son musculares o se realizan mediante fibras tendinosas muy cortas posteriormente a la cresta temporal.

Entre el borde anterior del músculo y la masa adiposa que llena el fondo del surco retrocigomático frecuentemente existe una bolsa serosa (Grynfelk y Peyron).

a) **FASCIA TEMPORAL.** El músculo temporal está recubierto por una fascia gruesa, resistente y de color blanco azulado. Esta fascia se inserta superiormente siguiendo una línea semicircular formada, de anterior a posterior, por el borde posterosuperior del hueso cigomático, la línea temporal del frontal, la línea temporal superior y el intervalo comprendido entre las dos líneas temporales, donde se confunde con el periostio.

Es única superiormente, pero hacia el tercio o el cuarto inferior de su altura se divide en dos láminas, una superficial y otra profunda, que se insertan en los dos labios del borde superior del arco cigomático (fig. 129). El espacio comprendido entre las dos láminas está lleno de grasa (v. *Región temporal*).

La cara profunda de la fascia, unida superiormente al músculo temporal, al que sirve como medio de inserción, está separada del músculo inferiormente por una capa de tejido adiposo cuyo espesor aumenta de superior a inferior.

3. Acción. Véase más adelante *Acción de los músculos masticadores*.

■ MÚSCULO MASETERO

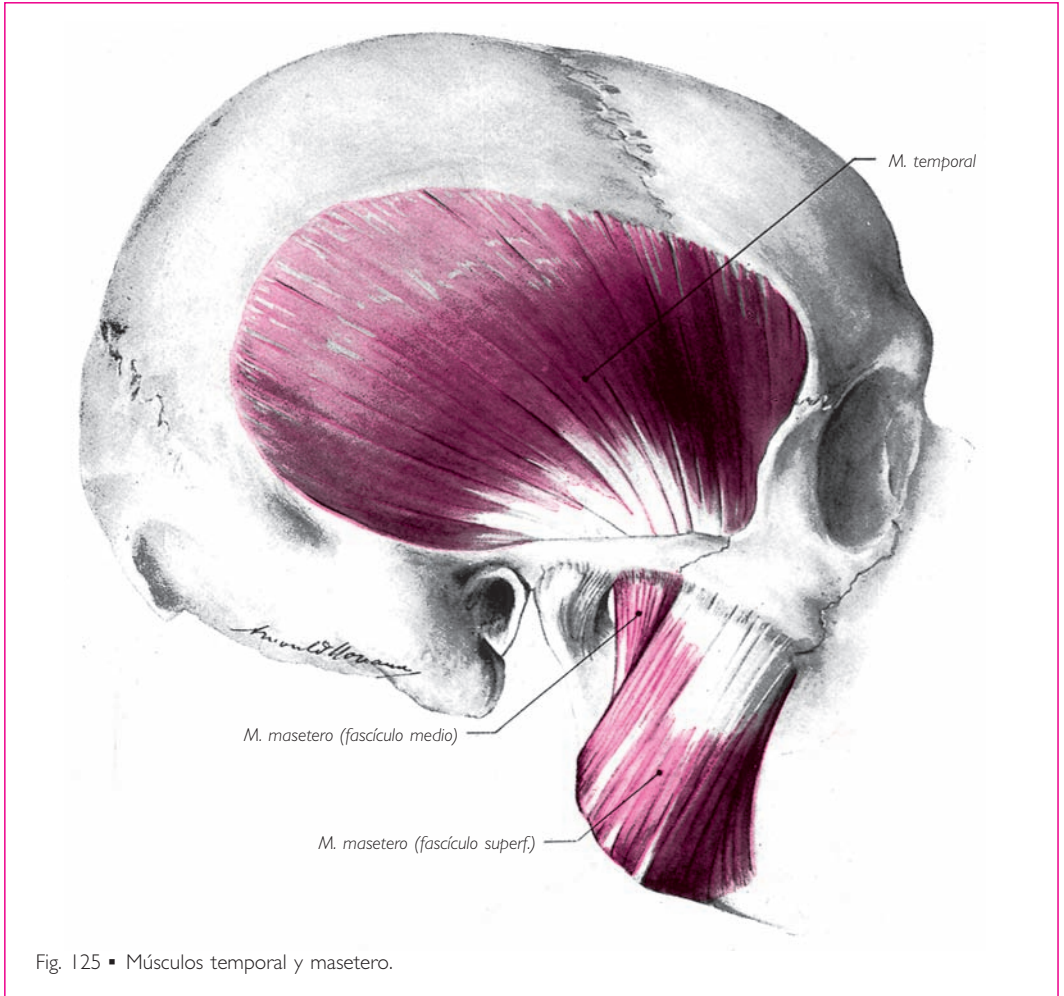
1. Forma, situación y trayecto. El músculo masetero es corto, grueso, rectangular y alargado de superior a inferior; se extiende desde el arco cigomático hasta la cara lateral de la rama de la mandíbula (fig. 125).

2. Inserciones y descripción. Según Winslow, en el músculo masetero se distinguen tres fascículos: superficial, medio y profundo.

a) El *fascículo superficial* nace, mediante una gruesa lámina tendinosa, de los tres cuartos anteriores del borde inferior del arco cigomático. Esta inserción se extiende, anteriormente al ángulo inferior del hueso cigomático, sobre la parte inmediatamente vecina a la apófisis cigomática del maxilar.

Los fascículos musculares se desprenden de la cara profunda de la fascia tendinosa. Se dirigen oblicuamente de inferior a posterior y terminan en el ángulo, el borde inferior y la parte inferior de la cara lateral de la rama mandibular. Unos se implantan directamente sobre la mandíbula, mientras que otros se insertan, por medio de láminas tendinosas, en las crestas oblicuas de la cara lateral del ángulo de la mandíbula.

b) El *fascículo medio*, en gran parte cubierto por el anterior, lo sobrepasa posteriormente (fig. 125). Se inserta mediante fibras musculares y pequeños fascículos tendinosos en toda la extensión del borde inferior del arco cigomático. Las fibras muscula-



res descienden verticalmente, lo que las diferencia de las del fascículo superficial, y terminan por medio de delgadas laminillas tendinosas y mediante la implantación de las fibras musculares en la cara lateral de la rama mandibular, superiormente a la inserción del fascículo superficial.

Un intersticio celular separa los fascículos medio y superficial, excepto cerca de su inserción superior y a lo largo del borde anterior del músculo, donde ambos se confunden.

c) El *fascículo profundo* es más delgado que los anteriores, que lo recubren, y nace mediante fibras musculares de la cara medial del arco cigomático y de la parte próxima a la cara profunda de la fascia temporal. Los fascículos musculares se dirigen oblicuamente en sentido inferior y medial, y terminan mediante delgados fascículos tendinosos (fig. 126) en la cara lateral de la apófisis coronoides, superiormente a la inser-

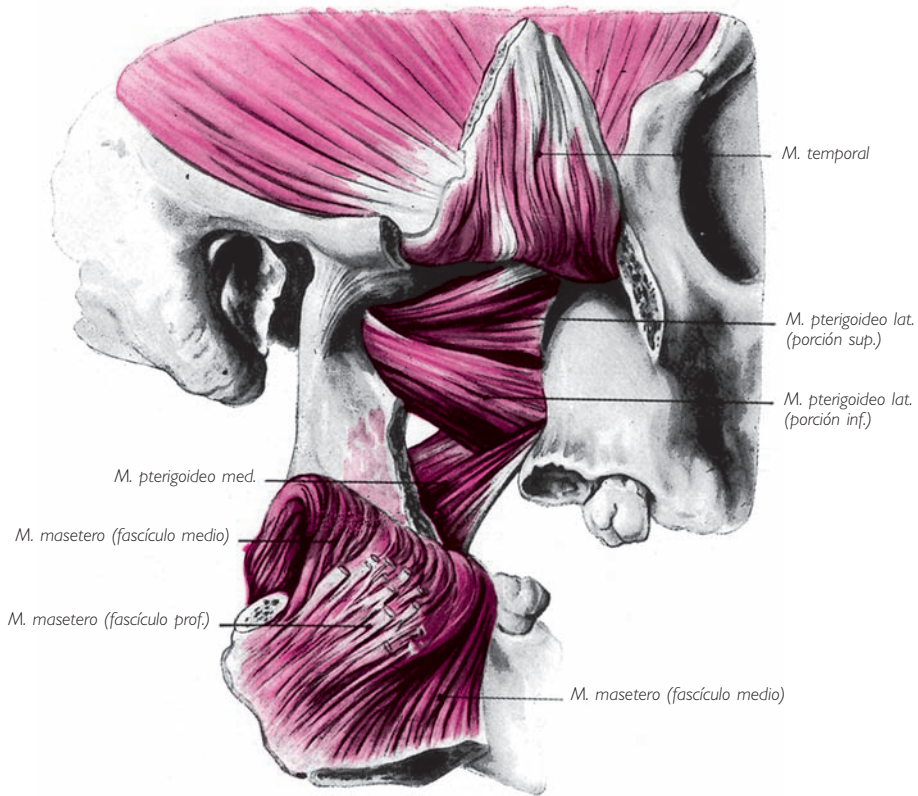


Fig. 126 ■ Músculos masticadores.

Los músculos temporal y masetero se han separado después de la resección del arco cigomático y de la apófisis coronoides para poner al descubierto los músculos pterigoideos.

ción del fascículo medio del músculo masetero e inmediatamente inferiores al tendón del músculo temporal.

El fascículo profundo del músculo masetero, que Bichat diferencia en razón de la dirección particular de sus fibras, está generalmente unido al músculo temporal. No obstante, una gruesa masa adiposa lo separa de este músculo, mientras que forma cuerpo con el fascículo medio del músculo masetero. Además, está inervado por un ramo del nervio masetérico; este ramo penetra en el músculo por un intersticio que separa el fascículo profundo del fascículo medio.

a) FASCIA MASETÉRICA. El músculo masetero está recubierto por una fascia delgada pero resistente, que se halla unida: superiormente, al arco cigomático; inferiormente, al borde inferior de la mandíbula; posteriormente, al borde posterior de este hueso y, anteriormente, al borde anterior de la apófisis coronoides y de la rama mandibular.

La fascia masetérica se desdobra para envolver la prolongación anterior de la parótida y el conducto parotídeo (fig. 129) (v. *Región parotídea* y *Región masetérica*).

■ MÚSCULO PTERIGOIDEO LATERAL

1. Forma, situación y trayecto. El músculo pterigoideo lateral es corto, grueso y aplanado transversalmente; está situado en la región infratemporal o pterigomaxilar. Se extiende desde la apófisis pterigoides hasta el cuello de la mandíbula (fig. 126).

2. Inserciones y descripción. El músculo pterigoideo lateral se inserta anteriormente mediante dos cabezas: una superior o esfenoidal y otra inferior o pterigoidea.

a) El *fascículo superior o esfenoidal del músculo pterigoideo lateral* nace: □ de la parte horizontal de la cara lateral del ala mayor del hueso esfenoides comprendida entre la lámina lateral de la apófisis pterigoides y la cresta infratemporal; □ de la cresta infratemporal; la inserción en esta cresta tiene lugar mediante cortos fascículos tendinosos unidos a los del músculo temporal, y □ del tercio o cuarto superior de la cara lateral de la lámina lateral de la apófisis pterigoides (fig. 126).

b) El *fascículo inferior o pterigoideo del músculo pterigoideo lateral* se inserta: □ en los tres cuartos o dos tercios inferiores de la cara lateral de la lámina lateral de la apófisis pterigoides; □ en la cara lateral de la apófisis piramidal del hueso palatino, comprendida entre la lámina lateral de la apófisis pterigoides y la tuberosidad del maxilar, y □ en la parte adyacente de esta tuberosidad.

Estas inserciones se realizan mediante fibras musculares y fibras tendinosas cortas. Sin embargo, se distingue un manajo tendinoso bastante fuerte que se inserta en la parte anterior de la cresta infratemporal y, más particularmente, en el tubérculo esfenoidal.

Los dos fascículos del músculo pterigoideo lateral convergen posterior y lateralmente hacia la articulación temporomandibular; el fascículo esfenoidal es casi horizontal, el fascículo pterigoideo es oblicuo superior, posterior y lateralmente. Están separados por un intersticio celular por el que pasa, en la mitad de los casos, la arteria maxilar. Los dos cuerpos musculares se confunden enseguida y terminan juntos mediante cortas fibras tendinosas y pequeños fascículos tendinosos: *a)* en el borde anterior del fibrocartílago articular, y *b)* en la fosita anteromedial del cuello de la mandíbula. Las inserciones del músculo pterigoideo lateral sobrepasan generalmente los límites de esta depresión, sobre todo inferiormente (fig. 127).

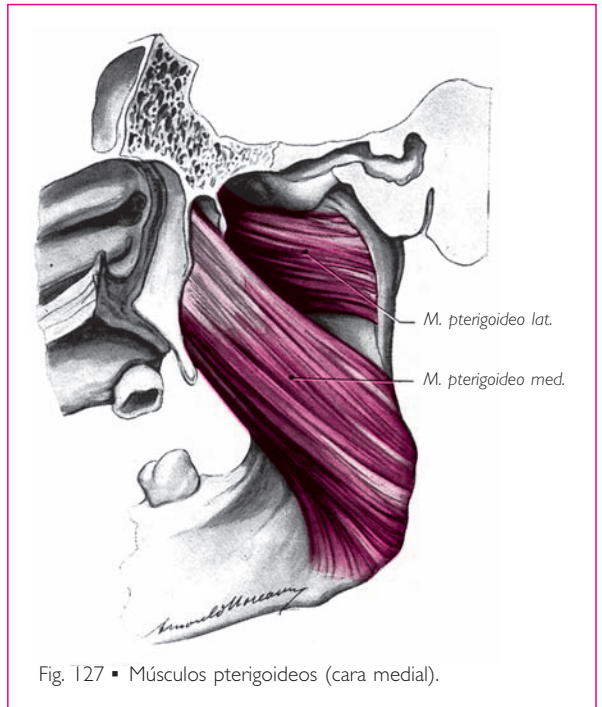


Fig. 127 ■ Músculos pterigoideos (cara medial).

■ MÚSCULO PTERIGOIDEO MEDIAL

1. Forma, situación y trayecto. Es un músculo grueso y cuadrilátero, que está situado medialmente al músculo pterigoideo lateral. Se extiende oblicuamente desde la fosa pterigoidea hasta la cara medial del ángulo de la mandíbula (fig. 127).

2. Inserciones y descripción. El músculo pterigoideo medial se inserta en toda la superficie de la fosa pterigoidea, a excepción de la fosa escafoidea y la parte posterior de la pared medial de dicha fosa, que está en relación con el músculo tensor del velo del paladar. Así pues, nace (fig. 128): □ *a*) de la cara medial de la lámina lateral de la apófisis pterigoides; □ *b*) de la parte anterior de la lámina medial, y □ *c*) del fondo de la fosa pterigoidea y de la cara posterior de la apófisis piramidal del hueso palatino. Nace también de la cara lateral de la apófisis piramidal del hueso palatino y de la parte adyacente de la tuberosidad del maxilar, anterior y lateralmente a las inserciones del músculo pterigoideo lateral, por medio de un fascículo aberrante que cruza el borde inferior y la cara lateral del músculo pterigoideo lateral cerca de sus orígenes en la apófisis pterigoides (figura 126). Estos orígenes se forman por implantación directa de las fibras musculares y por láminas tendinosas que se prolongan sobre las caras y en el espesor del músculo.

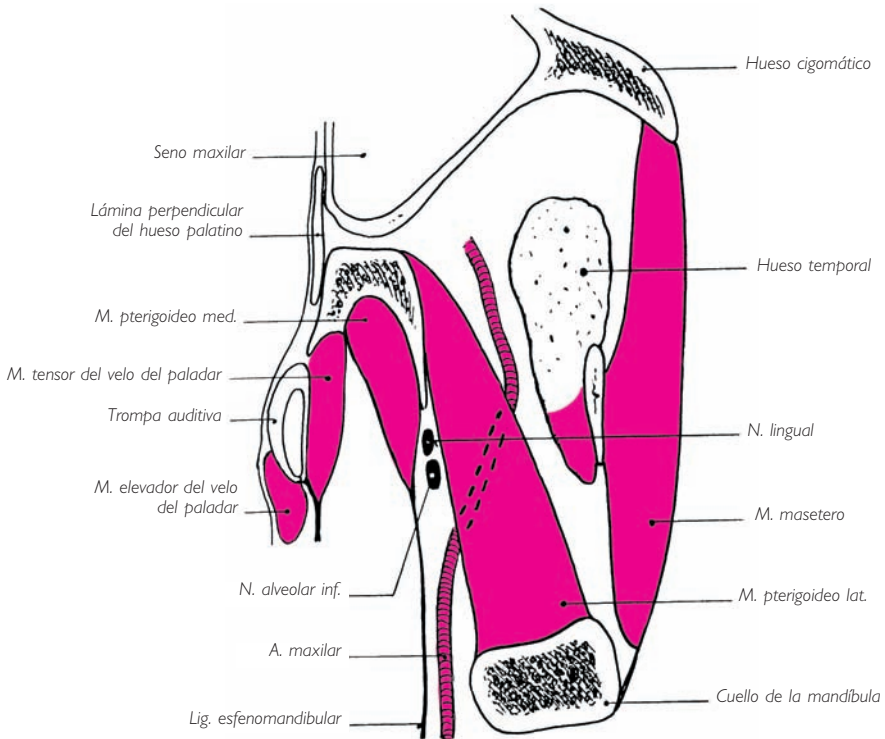


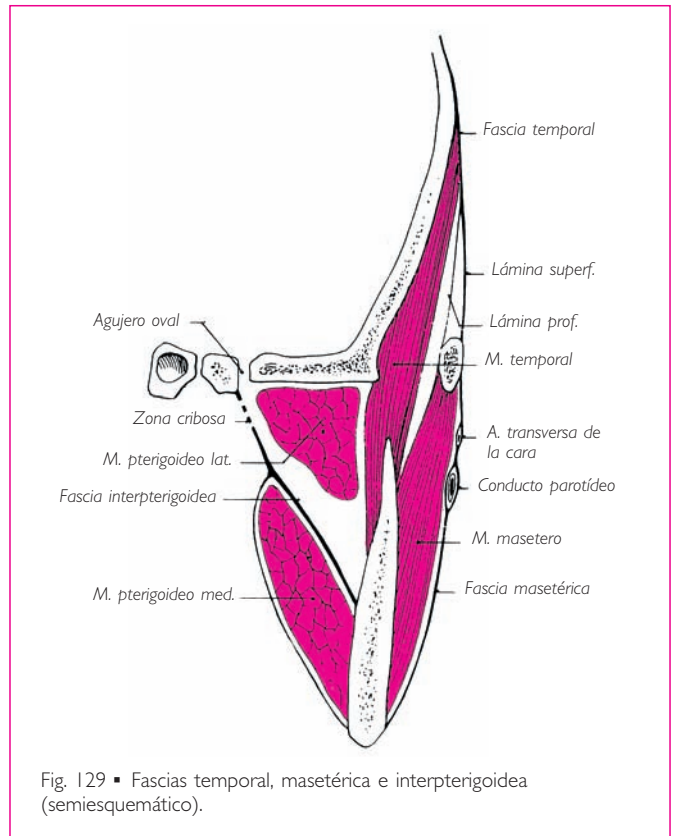
Fig. 128 ■ Corte transversal de los músculos masticadores que pasan por el cuello de la mandíbula.

El cuerpo muscular, que es oblicuo inferior, posterior y lateralmente, termina en la cara medial del ángulo de la mandíbula y de la rama mandibular, cerca de dicho ángulo. Las inserciones maxilares del músculo se efectúan mediante fibras musculares y láminas tendinosas análogas a las del fascículo superficial del músculo masetero.

■ **FASCIAS ANEXAS A LOS MÚSCULOS PTERIGOIDEOS. FASCIA INTERPTERIGOIDEA.** Los dos músculos pterigoideos están separados entre sí por una lámina fibrosa, denominada *fascia interpterigoidea*, que se confunde inferiormente con la vaina del músculo pterigoideo medial.

La *fascia interpterigoidea* se sitúa entre los músculos pterigoideos, siguiendo un plano oblicuo de superior a inferior, de medial a lateral y de anterior a posterior (figura 129). Es cuadrilátera. □ Su *borde superior* se une, de posterior a anterior, a los dos labios de la fisura petrotimpanoescamosa, a la prolongación de la porción petrosa del hueso temporal interpuesta entre las fisuras petrotimpánica y timpanoescamosa, a la espina del hueso esfenoides y al reborde medial del agujero oval. □ Su *borde inferior* se fija en la mandíbula, inmediatamente superior a las inserciones del músculo pterigoideo medial, y también en la línula mandibular. □ Su *borde posterior* es libre y limita con el cuello de la mandíbula un orificio, el *ojal retrocondíleo*, por el que pasan los vasos maxilares y el nervio auriculotemporal (v. fig. 343). □ Su *borde anterior* se une al borde posterior de la lámina lateral de la apófisis pterigoides; más inferiormente, se dirige hacia la cara lateral de la base de la lengua, donde se une a la prolongación anterior o lingual de la fascia faringobasilar.

La fascia interpterigoidea no tiene el mismo aspecto ni el mismo espesor en toda su extensión (v. fig. 343). Desde este punto de vista, puede dividirse en dos partes, una posterior y otra anterior. □ La parte posterior es gruesa, resistente y nacarada, y se



conoce con el nombre de *ligamento esfenomandibular*. Algunos autores, como Juvara, distinguen en este ligamento dos fascículos: uno anterior, que proviene de la espina del hueso esfenoides y constituye el ligamento esfenomandibular propiamente dicho; el otro nace de la fisura petrotimpanoescamosa y es denominado por Juvara *ligamento timpanomandibular*. □ La parte anterior se subdivide asimismo en dos por medio del *ligamento pterigoespinoso*, que se extiende de la espina del hueso esfenoides a la apófisis pterigoespínosa. Inferiormente a este ligamento, la fascia es delgada; superiormente, constituye una auténtica *fascia cribiforme*, cuyos orificios dan paso a vasos y nervios de los músculos elevador del velo del paladar, pterigoideo medial y tensor del tímpano.

Lateralmente a la fascia interpterigoidea se encuentra otra lámina fibrosa insertada, como aquélla, superiormente en el ala mayor del hueso esfenoides y fijada anteriormente sólo a la parte superior de la lámina lateral de la apófisis pterigoides. Se trata de la *fascia pterigotemporomandibular* (Hovelacque y Virenque).

Su borde superior se hace libre y se engruesa inferior y lateralmente al agujero oval para formar un *ligamento innominado*. Este ligamento limita, junto con la parte correspondiente de la base del cráneo, el *agujero o poro crotafiticobuccinador* (Hyrtl).

□ A. Acción de los músculos masticadores

Los músculos masticadores imprimen a la mandíbula movimientos de elevación, propulsión, retropulsión y lateralidad o diducción.

Los músculos temporal, masetero y pterigoideo medial son elevadores. Se sabe que, en el movimiento de descenso de la mandíbula, la cabeza de la mandíbula se desplaza anterior e inferiormente; la contracción de los fascículos posteriores del músculo temporal contribuye en gran medida a asegurar el retorno posterior de ésta.

La contracción de un sólo músculo pterigoideo lateral produce un movimiento de lateralidad o diducción, en el que una de las cabezas mandibulares pivota mientras que la otra se desplaza anteriormente. La contracción simultánea de los dos músculos pterigoideos laterales determina la propulsión por la que la arcada dentaria inferior se desplaza anteriormente a la arcada superior.

MÚSCULOS FACIALES

Los músculos faciales de la cabeza tienen tres características comunes principales: a) todos tienen una inserción móvil cutánea; b) todos están inervados por el nervio facial, y c) todos están agrupados alrededor de los orificios de la cara y son constrictores o dilatadores de éstos.

Los músculos faciales de la cabeza se dividen en cuatro grupos:

1. *Músculos de los párpados y de las cejas.*
2. *Músculos de la oreja.*
3. *Músculos de la nariz.*
4. *Músculos de los labios, a los que añadiremos el platisma.*

■ A. Músculos de los párpados y de las cejas

Los músculos que actúan sobre los párpados y las cejas son el *occipitofrontal*, *prócer*, *orbicular del ojo* y *corrugador de la ceja*.

■ MÚSCULO OCCIPITOFONTAL

1. Forma, situación y trayecto. El músculo occipitofrontal es un músculo digástrico, plano, delgado y cuadrilátero. Cada uno de los vientres musculares del músculo digástrico occipitofrontal está formado por dos músculos, los vientres occipitales posteriormente y los vientres frontales anteriormente (fig. 132). Sin embargo, mientras que los vientres occipitales se diferencian claramente entre sí y están separados en la línea media por un largo intervalo que llena una prolongación de la aponeurosis epicraneal, los vientres frontales están unidos en la línea media y forman un plano muscular continuo que ocupa toda la anchura de la región frontal.

El músculo occipitofrontal está aplicado sobre la bóveda craneal y se extiende desde la línea nucal superior hasta la región de las cejas.

2. Inserciones y descripción

a) **VIENTRE OCCIPITAL.** Nace mediante cortas fibras tendinosas de los dos tercios laterales de la línea nucal superior y de la parte próxima a la región mastoidea del músculo temporal. Las fibras musculares ascienden y terminan, siguiendo una línea curva de concavidad inferior, en el borde posterior de la aponeurosis epicraneal.

b) **VIENTRE FRONTAL.** El vientre frontal nace del borde anterior de la aponeurosis epicraneal, siguiendo una línea curva convexa posteriormente. Las fibras musculares descienden y se unen a la cara profunda de la piel de las regiones de las cejas e interiliar. En las cejas, las fibras musculares cruzan los fascículos curvilíneos de los músculos orbicular del ojo y corrugador de la ceja. Entre las cejas, se entrecruzan con las fibras del músculo prócer.

c) **APONEUROSIS EPICRANEAL O GALEA APONEURÓTICA.** La aponeurosis epicraneal es el tendón intermedio del músculo occipitofrontal. Se trata de una lámina fibrosa que se extiende sobre la bóveda craneal, desde los vientres occipitales hasta los frontales (fig. 132).

El borde posterior de la aponeurosis epicraneal emite en la línea media, entre los vientres occipitales, una prolongación que va a insertarse en la protuberancia occipital externa y en el tercio medial de la línea curva occipital superior. El borde anterior también da origen a una prolongación media que penetra entre los dos vientres frontales hasta la unión de éstos en la línea media. Lateralmente, la aponeurosis epicraneal da inserción a los músculos auriculares superior y anterior. Luego se prolonga inferiormente a la inserción de estos músculos y termina, de posterior a anterior, en la línea temporal inferior, sobre el conducto auditivo externo y, finalmente, en el tejido subcutáneo de la región maseterina (Gilis).

La aponeurosis epicraneal se comporta como un centro tendinoso alrededor del cual se insertan los vientres frontales anteriormente, los vientres occipitales posteriormente y los músculos auriculares lateralmente.

La cara superficial de la aponeurosis epicraneal está unida a la cara profunda de la dermis por numerosas trabéculas conjuntivas que atraviesan el panículo adiposo. Esto explica por qué la contracción de los vientres frontales u occipitales hace mover el cuero cabelludo.

3. Acción. La acción de uno de los vientres del músculo digástrico occipitofrontal está generalmente subordinada a la acción del otro. De este modo, el vientre occipital es sobre todo tensor de la aponeurosis epicraneal. Ésta, cuando está tensada, sirve de punto fijo al vientre frontal, que eleva la piel de las cejas y determina secundariamente la elevación del párpado superior.

La acción del vientre frontal puede preceder a la del vientre occipital. En este caso, el vientre occipital se contrae después del vientre frontal para traccionar posteriormente el cuero cabelludo (Poirier).

■ MÚSCULO PRÓCER (músculo piramidal de la nariz)

1. Forma, situación y trayecto. Los músculos próceres son dos pequeños fascículos musculares, delgados y alargados, que se sitúan sobre la parte superior del dorso de la nariz a cada lado de la línea media (fig. 131).

2. Inserciones y descripción. Cada músculo prócer se inserta inferiormente sobre el cartílago lateral y la parte inferomedial del hueso nasal. Las fibras ascienden hacia la raíz de la nariz, se entrecruzan con las fibras del vientre frontal del músculo occipitofrontal y terminan en la cara profunda de la piel de la región intercililar.

3. Acción. El músculo prócer es antagonista de la porción medial del vientre frontal del músculo occipitofrontal. Tracciona inferiormente la piel del espacio intercililar.

■ MÚSCULO ORBICULAR DEL OJO

El músculo orbicular del ojo es un músculo ancho y delgado, cuyas fibras concéntricas se disponen alrededor de la hendidura palpebral (figs. 130 y 132).

Las inserciones y la descripción de este músculo no pueden comprenderse si no se conoce la disposición de la membrana fibroelástica de los párpados. Por esta razón describiremos estos músculos junto con los párpados (v. pág. 400).

■ MÚSCULO CORRUGADOR DE LA CEJA (músculo corrugador supercililar)

1. Forma, situación y trayecto. El músculo corrugador de la ceja es plano y delgado, y se extiende a lo largo de la porción medial del arco supercililar, desde el extremo medial de este arco hasta la piel de la ceja (fig. 130).

2. Inserciones y descripción. □ Nace por medio de una o varias lengüetas musculares del extremo medial del arco supercililar. □ Desde este origen, las fibras musculares, recubiertas por el vientre frontal del músculo occipitofrontal y la porción orbitaria del músculo orbicular del ojo, se dirigen lateralmente a lo largo del arco supercililar.

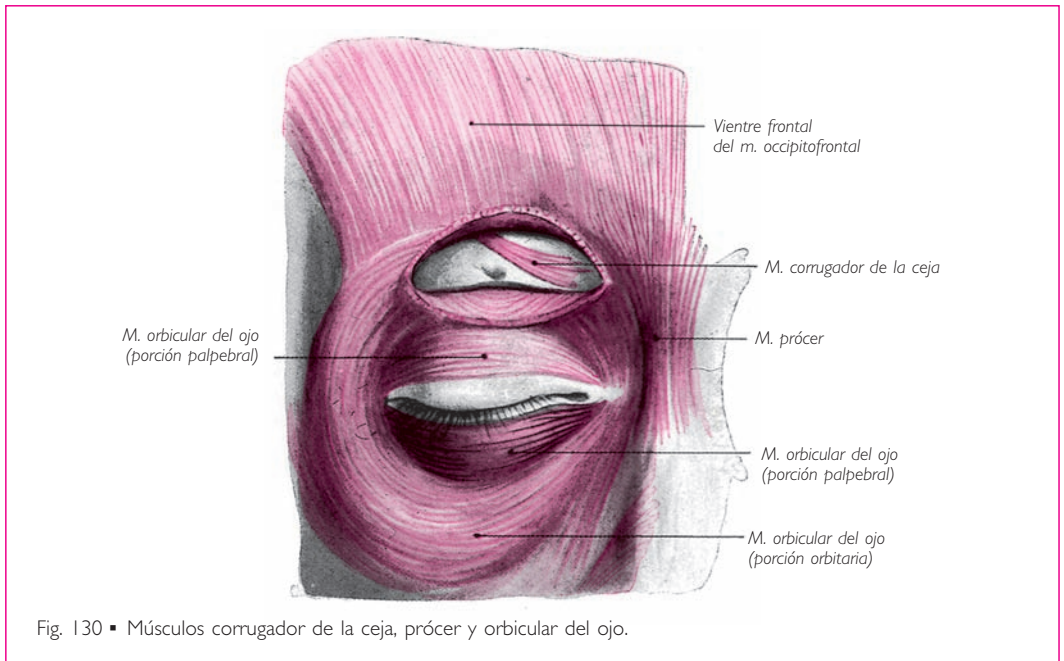


Fig. 130 ■ Músculos corrugador de la ceja, prócer y orbicular del ojo.

Terminan en la cara profunda de la mitad o los dos tercios mediales de la piel de la ceja, entrecruzándose con las fibras musculares del vientre frontal del músculo occipitofrontal y del músculo orbicular del ojo.

3. Acción. El músculo corrugador de la ceja levanta y eleva la porción medial (cabeza) de la ceja, mientras que tira inferior y medialmente de sus dos tercios laterales (Cruveilhier).

■ B. Músculos de la oreja

Los músculos de la oreja se dividen en dos grupos: *a)* los *músculos intrínsecos*, que pertenecen enteramente a la oreja y se describirán junto con el oído externo, y *b)* los *músculos extrínsecos* o *músculos auriculares*, que se extienden desde la oreja hasta las regiones vecinas.

■ **MÚSCULOS AURICULARES.** Son músculos rudimentarios, muy delgados, dispuestos para actuar como dilatadores del conducto auditivo externo y «orientadores» de la oreja.

Esta acción es nula en la especie humana debido al estado de atrofia de estos músculos. Se describen tres músculos auriculares: anterior, superior y posterior (fig. 132).

El *músculo auricular anterior* se sitúa anterior a la oreja y nace de la aponeurosis epicraneal. Termina en la espina del hélix y en el borde anterior de la concha.

El *músculo auricular superior* se une a la aponeurosis epicraneal, superiormente a la oreja. Desde ese punto, sus fibras descienden convergiendo e insertándose en la convexidad de la cara medial de la oreja, que corresponde a la fosa triangular del antehélix.

El *músculo auricular posterior* se une, por una parte, a la base de la apófisis mastoides, inferior y lateralmente a las inserciones del vientre occipital del *músculo occipitofrontal*; por otra parte, a la convexidad de la concha de la oreja.

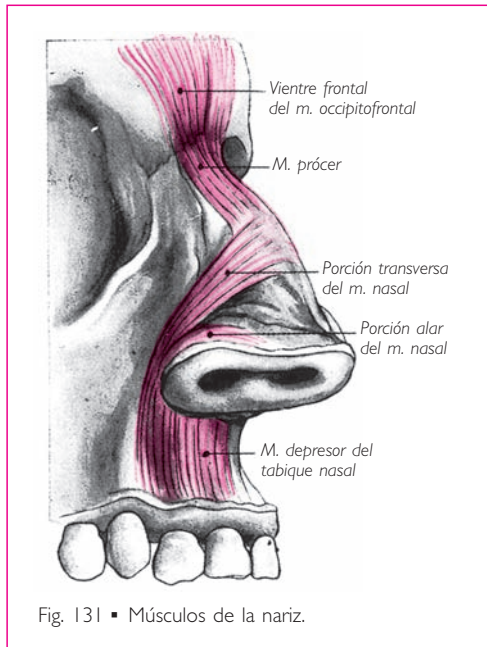
■ C. Músculos de la nariz

En la nariz se insertan tres músculos: la *porción transversa del músculo nasal*, la *porción alar del músculo nasal* y el *músculo depresor del tabique nasal*. La nariz recibe, además, algunos fascículos provenientes de los músculos elevadores del ala de la nariz y del labio superior, así como del *músculo depresor del ángulo de la boca*, que estudiaremos junto con los músculos de los labios.

■ PORCIÓN TRANSVERSA DEL MÚSCULO NASAL

1. Forma, situación y trayecto. Aplanado, triangular y delgado, este músculo se extiende transversalmente sobre la parte media de la nariz, desde el dorso de la nariz hasta la fosa canina (figs. 131 y 132).

2. Inserciones y descripción. Nace de una lámina fascial que recubre el dorso de la nariz y lo une al del lado opuesto. □ Desde ese punto, las fibras se dirigen hacia el surco nasolabial: las fibras inferiores se unen a la cara profunda de la piel, a lo largo de este surco; las superiores se continúan con los fascículos laterales del *músculo depresor del tabique nasal* (fig. 131).



3. Acción. La porción transversa del *músculo nasal* tira del ala de la nariz superior y anteriormente. Es dilatador de las narinas.

■ PORCIÓN ALAR DEL MÚSCULO NASAL

1. Forma, situación y trayecto. Es un músculo pequeño, delgado, aplanado y triangular, cuyas fibras se extienden en el espesor del ala de la nariz, del surco nasolabial al borde lateral de la narina correspondiente (fig. 131).

2. Inserciones y descripción. Posteriormente se une a la piel del surco nasolabial. □ Las fibras que se aplican sobre el cartílago del ala de la nariz alcanzan el borde inferior del ala de la nariz y se fijan en la cara profunda del tegumento.

3. Acción. Este músculo desplaza el ala de la nariz lateralmente, aumentando así el diámetro transversal de las narinas.

■ MÚSCULO DEPRESOR DEL TABIQUE NASAL (músculo mirtiforme)

1. Forma, situación y trayecto. El músculo depresor del tabique nasal es aplanado y cuadrilátero y se extiende desde el arco alveolar hasta el borde posterior de las narinas (fig. 131).

2. Inserciones y descripción. Nace de la parte inferior de la fosa incisiva y de la eminencia alveolar del canino. □ El músculo se dirige superiormente y se fija a la cara profunda de la piel que reviste el subtabique y el borde posterior del orificio de las narinas. Las fibras laterales del músculo depresor del tabique nasal se continúan con los fascículos superiores de la porción transversa del músculo nasal.

3. Acción. El músculo depresor del tabique nasal hace descender el ala de la nariz y estrecha transversalmente el orificio de las narinas.

■ D. Músculos de los labios

Los músculos de los labios se dividen en dos grupos: dilatadores y constrictores.

Los *músculos dilatadores* son láminas musculares que irradian desde los labios hacia las diferentes regiones de la cara.

Estos músculos son, de superior a inferior: el *músculo elevador del labio superior y del ala de la nariz*, el *músculo elevador del labio superior*, el *músculo elevador del ángulo de la boca*, los *músculos cigomáticos menor y mayor*, el *músculo buccinador*, el *músculo risorio*, el *músculo depresor del ángulo de la boca*, el *músculo depresor del labio inferior*, el *músculo mentoniano* y el *platisma*.

Estos músculos se disponen en dos planos principales. El plano profundo está constituido superiormente por el músculo elevador del ángulo de la boca, en la parte media por el músculo buccinador, e inferiormente por el músculo depresor del labio inferior y el músculo mentoniano. El plano superficial está representado superiormente por el músculo elevador del labio superior y del ala de la nariz, por el músculo elevador del labio superior (éste está parcialmente recubierto por el primero) y por los músculos cigomáticos menor y mayor; en la parte media por el músculo risorio, e inferiormente por el músculo depresor del ángulo de la boca y el platisma. Estudiaremos primero los músculos dilatadores profundos y después los superficiales.

Los *músculos constrictores* son el músculo orbicular de la boca y el músculo compresor de los labios.

■ MÚSCULO ELEVADOR DEL ÁNGULO DE LA BOCA (músculo canino)

1. Forma, situación y trayecto. Aplanado y cuadrilátero, el músculo elevador del ángulo de la boca se extiende desde la fosa canina hasta el labio superior (fig. 132).

2. Inserciones y descripción. El músculo elevador del ángulo de la boca se inserta superiormente en la fosa canina, inferiormente al agujero infraorbitario. □ Desciende oblicuamente en sentido inferior y lateral, y se une a la cara profunda de la piel de la comisura y del labio inferior.

3. Acción. El músculo elevador del ángulo de la boca eleva la comisura y el labio inferior.

■ MÚSCULO BUCCINADOR

1. Forma, situación y trayecto. El músculo buccinador es aplanado, ancho e irregularmente cuadrilátero, se sitúa en la parte profunda de la mejilla, entre el maxilar y la mandíbula y la comisura de los labios (fig. 132).

2. Inserciones y descripción. Sus inserciones posteriores son: □ *a)* el borde anterior del rafe pterigomandibular, y □ *b)* el borde alveolar del maxilar y la mandíbula, a lo largo de los tres últimos molares. La inserción en el borde alveolar de la mandíbula se prolonga sobre la cresta buccinadora, uniéndose posteriormente al fascículo tendinoso del músculo temporal, que se inserta en el labio medial del borde anterior de la rama mandibular.

Desde esta línea de inserción, que describe una U abierta anteriormente, las fibras alcanzan la comisura labial: las superiores un poco oblicuamente inferior y anteriormente, las medias casi horizontalmente, y las inferiores oblicuamente superior y anteriormente (fig. 133). Las fibras se entrecruzan en las proximidades de la comisura y se fijan a la cara profunda de la piel de la comisura y del tercio lateral de los labios. El entrecruzamiento es tal que las fibras superiores se dirigen a la comisura y al labio inferior, mientras que las fibras inferiores terminan en la comisura y el labio superior.

El músculo buccinador está recubierto por la *fascia del buccinador*, que es densa y fibrosa posteriormente y delgada y celular anteriormente.

3. Acción. Los músculos buccinadores tiran posteriormente de las comisuras labiales y alargan la hendidura bucal. Cuando la cavidad bucal se distiende, los músculos buccinadores comprimen el contenido del vestíbulo de esta cavidad. Pueden determinar la expulsión de dicho contenido, que, de hecho, es lo que se produce en la acción de soplar o silbar. También pueden empujar el contenido hacia las arcadas dentarias, ayudando así a la masticación, o hacia el centro de la cavidad bucal, participando así en la formación del bolo alimenticio.

■ MÚSCULO DEPRESOR DEL LABIO INFERIOR (músculo cuadrado del labio inferior)

1. Forma, situación y trayecto. El músculo depresor del labio inferior es aplanado y cuadrilátero; está situado en la parte lateral del mentón y del labio inferior, entre la mandíbula y el labio inferior (fig. 132).

2. Inserciones y descripción. Este músculo nace del tercio anterior de la línea oblicua de la mandíbula. □ Las fibras ascienden oblicuamente en sentido superior y medial, y constituyen una lámina muscular romboidal cuyo borde anterior se une superiormente al del lado opuesto en la línea media. Se unen a la piel del labio inferior.

3. Acción. El músculo depresor del labio inferior tira inferior y lateralmente de la mitad correspondiente del labio inferior.

■ MÚSCULOS MENTONIANOS (músculos borla de la barba)

1. Forma, situación y trayecto. Los músculos mentonianos son dos pequeños fascículos situados a un lado y otro de la línea media, en el espacio triangular comprendido entre los dos músculos depresores del labio inferior (fig. 132).

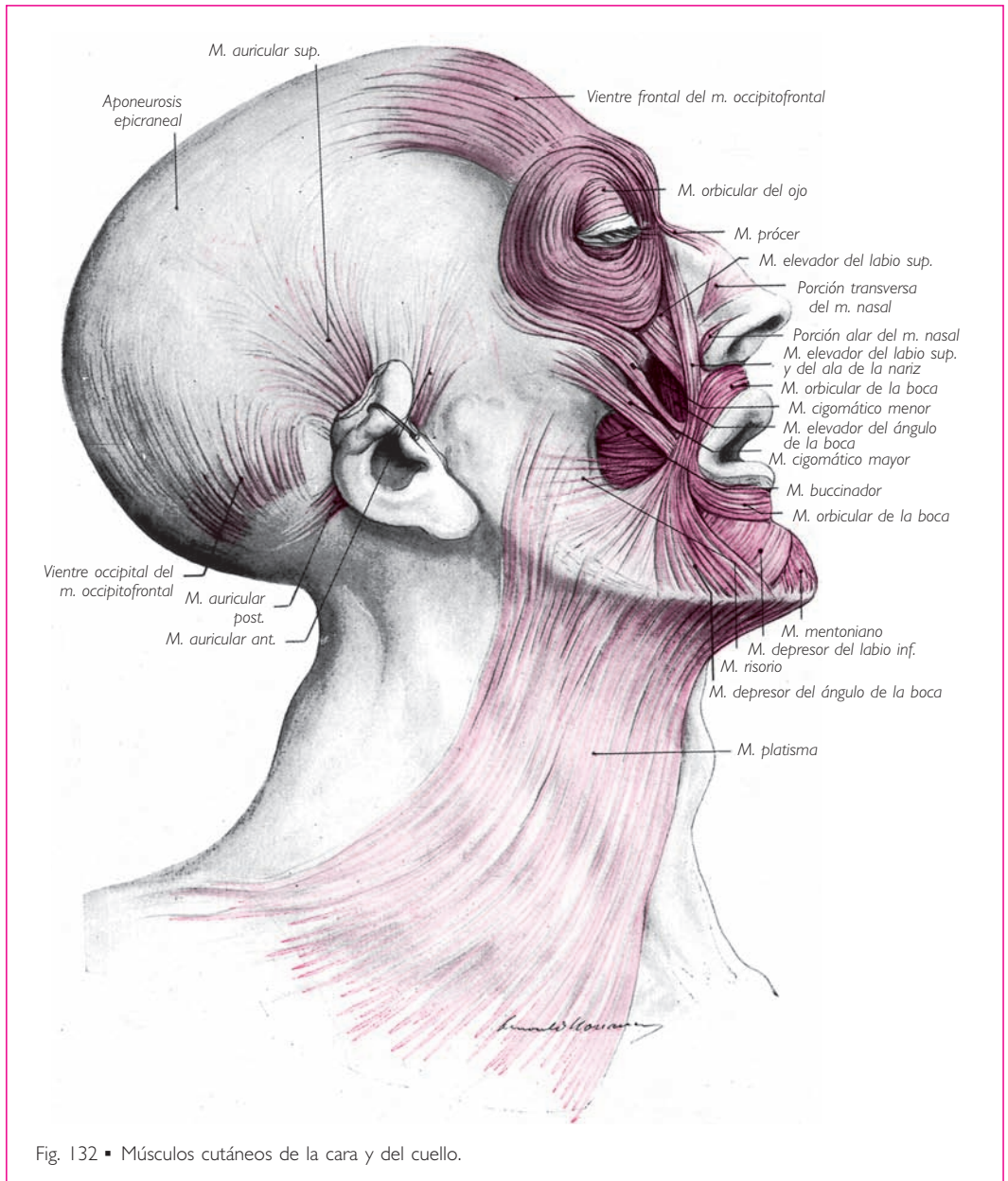


Fig. 132 ■ Músculos cutáneos de la cara y del cuello.

2. Inserciones y descripción. Nacen, a un lado y otro de la línea media, de las eminencias alveolares de los dos incisivos y del canino, inferiormente a la encía.

□ Desde ese punto, los dos músculos se dirigen inferiormente, expandiéndose «a modo de una borla» y uniéndose a la piel del mentón.

3. Acción. Estos músculos son elevadores del mentón y del labio inferior.

■ MÚSCULO ELEVADOR DEL LABIO SUPERIOR Y DEL ALA DE LA NARIZ

1. Forma, situación y trayecto. El músculo elevador del labio superior y del ala de la nariz es delgado, acintado y alargado en el surco nasolabial desde el reborde medial de la órbita hasta el labio superior (fig. 132).

2. Inserciones y descripción. Se inserta superiormente sobre la cara lateral de la apófisis frontal del maxilar. Sus inserciones superiores están recubiertas por el músculo orbicular del ojo. □ El músculo desciende un poco oblicuamente en sentido inferior y lateral; después se extiende en abanico para unirse a la piel del borde posterior del ala de la nariz y a la del labio superior.

3. Acción. Tira superiormente del ala de la nariz y del labio superior.

■ MÚSCULO ELEVADOR DEL LABIO SUPERIOR

1. Forma, situación y trayecto. Es aplanado, delgado y amplio; está recubierto en parte por el músculo precedente y se extiende desde el reborde de la órbita hasta el labio superior (fig. 132).

2. Inserciones y descripción. Nace de la mitad medial del reborde inferior de la órbita, inferiormente al agujero infraorbitario. □ Las fibras, ligeramente oblicuas inferior y medialmente, forman una lámina muscular ancha y cuadrilátera, recubierta superiormente por el músculo orbicular del ojo y medialmente por el músculo elevador del labio superior y del ala de la nariz. Cruzan superficialmente el músculo elevador del ángulo de la boca y terminan en la cara profunda de la piel del borde posterior del ala de la nariz y del labio superior.

3. Acción. Se confunde con la del músculo elevador del labio superior y del ala de la nariz.

■ MÚSCULO CIGOMÁTICO MENOR. Delgado, estrecho y alargado paralelamente al borde lateral del músculo elevador del labio superior, el músculo cigomático menor se inserta, superiormente, en la parte media de la cara lateral del hueso cigomático e, inferiormente, sobre la cara profunda de la piel del labio superior.

Este músculo tira superior y lateralmente del labio superior.

■ MÚSCULO CIGOMÁTICO MAYOR

1. Forma, situación y trayecto. El músculo cigomático mayor es aplanado y acintado; se extiende lateralmente al músculo cigomático menor, desde el hueso cigomático hasta la comisura de los labios (fig. 132).

2. Inserciones y descripción. Este músculo nace, por medio de cortas fibras fasciales, de la cara lateral del hueso cigomático, cerca de su ángulo posterior, superior y posteriormente a la inserción del músculo cigomático menor. □ Desde ese punto, el músculo desciende oblicuamente en sentido inferior y medial, cruza a distancia el músculo buccinador, del que está separado por el cuerpo adiposo de la boca (bola adiposa de Bichat) y se une a la piel y a la mucosa de la comisura de los labios.

3. Acción. Tracciona la comisura de los labios en sentido lateral y superior.

■ **MÚSCULO RISORIO.** Es un músculo inconstante, extremadamente delgado y triangular, que se extiende por la parte media de la mejilla, de la región maseterina a la comisura de los labios (fig. 132).

Se une posteriormente a la fascia masetérica mediante dos fascículos más o menos diferenciados que terminan en la piel de la comisura de los labios.

El músculo risorio tracciona lateral y posteriormente la comisura labial.

■ **MÚSCULO DEPRESOR DEL ÁNGULO DE LA BOCA** (músculo triangular de los labios)

1. Forma, situación y trayecto. El músculo depresor del ángulo de la boca es ancho, aplanado, delgado y triangular; se extiende entre la mandíbula y la comisura de los labios (fig. 132).

2. Inserciones y descripción. Se inserta por su base en la parte anterior de la línea oblicua de la mandíbula, inferiormente a la línea de inserción del músculo depresor del labio inferior. □ Desde este origen, las fibras musculares alcanzan la comisura labial, donde se entrecruzan con las fibras de los músculos cigomáticos y elevadores del labio y del ala de la nariz, que son más superficiales, y con las del buccinador, que son más profundas. Se insertan en la piel de la comisura y del labio superior. Algunos fascículos se extienden hasta el cartílago del ala de la nariz y el tegumento del subtabique (fig. 133).

3. Acción. El músculo depresor del ángulo de la boca tracciona la comisura de los labios inferior y lateralmente.

■ **PLATISMA** (músculo cutáneo del cuello)

1. Forma, situación y trayecto. El platisma es un músculo muy ancho, delgado y cuadrilátero, que recubre la región anterolateral del cuello y la parte inferior de la cara. Se extiende desde el tórax hasta la mandíbula y la mejilla (fig. 132).

2. Inserciones y descripción. Este músculo se inserta inferiormente, a lo largo de la cintura escapular, en la cara profunda de la piel que recubre el acromion, las regiones deltoidea e infraclavicular.

Los fascículos musculares, en principio no homogéneos y separados entre sí, se dirigen superior y medialmente a modo de una capa muscular continua, que asciende, en un desdoblamiento de la fascia superficial, por la región anterolateral del cuello. Los platismas, separados uno de otro inferiormente, se aproximan de forma gradual a medida que ascienden debido a su dirección oblicua; muy a menudo las fibras anteriores se entrecruzan en la línea media, en las proximidades del mentón.

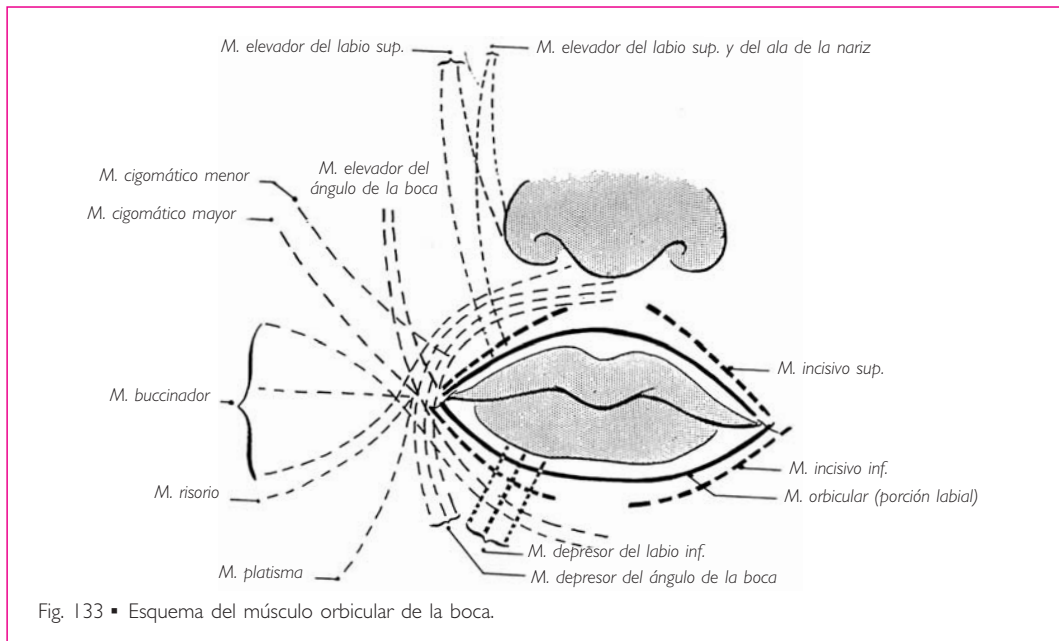
Las inserciones superiores del platisma son a la vez óseas y cutáneas: □ *a*) las fibras anteriores se fijan, tras entrecruzarse, en la piel de la protuberancia mentoniana; □ *b*) las medias se unen al borde inferior de la mandíbula y a la parte anterior de la línea oblicua, entrecruzándose con las del músculo depresor del ángulo de la boca y del músculo depresor del labio inferior, y □ *c*) las posteriores o laterales se continúan en parte con las fibras laterales del músculo depresor del ángulo de la boca; otras se dirigen directamente a la comisura labial y a la piel de la mejilla.

3. Acción. El platisma tira inferiormente de la piel del mentón y hace descender la comisura labial. También puede tensar y plegar la piel del cuello.

■ MÚSCULO ORBICULAR DE LA BOCA (músculo orbicular de los labios)

1. Forma, situación y trayecto. El músculo orbicular de la boca ocupa el espesor de los dos labios. Es elíptico y está formado por fibras dispuestas concéntricamente alrededor del orificio bucal (figs. 132 y 133).

Está compuesto de dos porciones: una periférica o marginal y otra central o labial.
a) PORCIÓN MARGINAL. En la porción marginal se distinguen dos tipos de fibras: extrínsecas e intrínsecas (fig. 133).



1. Las *fibras extrínsecas* pertenecen a los músculos dilatadores que terminan en la cara profunda de la piel de uno y otro labio. Son: □ en el *labio superior*, las fibras que irradian del músculo depresor del ángulo de la boca y los fascículos inferiores del músculo buccinador y que, después de entrecruzarse con los fascículos superiores, terminan en

el labio superior; □ en el *labio inferior*, las fibras del músculo elevador del ángulo de la boca y los fascículos superiores del músculo buccinador.

2. Las *fibras intrínsecas* pertenecen a los *músculos incisivos*. Estos músculos son cuatro, dos para cada labio. □ Los *incisivos superiores* se insertan medialmente en el borde lateral de la fosa incisiva; □ los *incisivos inferiores* se insertan en la eminencia alveolar del canino inferior. Los incisivos superiores e inferiores se unen lateralmente a la piel de la comisura de los labios.

b) PORCIÓN LABIAL. La porción labial ocupa, a lo largo del borde libre del labio, aproximadamente la mitad de cada labio. Su parte marginal es libre superficialmente, mientras que su parte excéntrica está recubierta por la parte marginal (Charpy).

Sus fibras se extienden en toda la longitud de los labios. Tras entrecruzarse con las del labio opuesto, se fijan en la piel y la mucosa de la comisura de los labios.

2. Acción. El músculo orbicular de la boca determina la oclusión de la boca.

■ **MÚSCULO COMPRESOR DE LOS LABIOS.** Damos este nombre a los fascículos musculares que se extienden de anterior a posterior alrededor de la hendidura bucal y a través de las fibras de la porción labial del músculo orbicular de la boca, desde la cara profunda de la piel hasta la cara profunda de la mucosa. Este músculo comprime los labios de anterior a posterior. Está particularmente desarrollado en el recién nacido y desempeña un papel importante en el acto de succión.

■ E. Músculos faciales y de la mímica

Mediante electromiografía se ha comprobado «el lenguaje de las pasiones y los sentimientos» (Duchenne de Boulogne).

Ciertos músculos producen al contraerse una expresión que les es propia, e implican por sinergia la contracción de otros músculos que completan dicha expresión. Estos últimos ejercen una acción más limitada, insuficiente por sí misma para expresar un sentimiento. Otros, no obstante, aunque forman parte de la musculatura facial, no pertenecen propiamente al grupo de músculos de la mímica.

1. Mímica de la alegría (fig. 134, A). La alegría se manifiesta en la cara mediante una elevación general de los orificios transversales. Todos los músculos susceptibles de elevar estos orificios producen una expresión de contento con sus diferentes matices.

El músculo elevador del labio superior, que lo separa de la línea media, agrandándolo, pone de manifiesto en el rostro una ligera satisfacción. No obstante, su contracción exagerada se traduce, al dilatar las narinas, en una satisfacción vana u orgullosa.

El músculo risorio es sin duda un atributo especial del hombre; como su nombre indica, es el músculo de la risa o, mejor dicho, de la sonrisa, ya que combina su acción con la del músculo orbicular de la boca.

La alegría desbordante y la risa son la acción del músculo cigomático mayor; este músculo provoca el ascenso de la comisura labial, eleva e hincha las partes blandas de la región del pómulo y provoca una ligera elevación del párpado inferior. Es el músculo de la alegría de Duchenne, que expresa, según el grado de contracción, la sonrisa o la risa franca.

Las estrechas conexiones del músculo cigomático mayor con el músculo orbicular del ojo son el origen de los pliegues que se forman en el ángulo lateral de los párpados y que acompañan a la risa.

Esta acción, unida a la del músculo risorio y a la del músculo elevador del labio superior y del ala de la nariz, es necesaria para dar al rostro una expresión de completa alegría.

Por el contrario, su contracción aislada en un rostro por lo demás inmóvil da la impresión de una risa forzada o una mueca.

El hoyuelo que se observa en ciertas personas se debe a un intervalo especialmente grande entre los músculos cigomático mayor y risorio cuando se contraen de forma simultánea.

2. Mímica de la tristeza (fig. 134, B). El descenso de las hendiduras transversales de los orificios de la cara refleja la tristeza. En un principio, el músculo cigomático menor, cuyo trayecto es paralelo al del músculo cigomático mayor, debería ser un músculo de la alegría; no obstante, para Duchenne su acción es diferente. Es cierto que eleva el ángulo de la boca, pero tira en sentido inferior del músculo orbicular de la boca, crispera un poco el rostro al llorar y contribuye a la expresión de la tristeza.

Esto, sin embargo, parece ser el efecto del músculo corrugador de la ceja. Este músculo eleva la cabeza de la ceja, tira inferior y medialmente de sus dos tercios laterales y da a la fisonomía una expresión de sufrimiento. Este fruncimiento de las cejas comporta pliegues o arrugas verticales que son el signo de la tristeza. Del mismo modo que el músculo cigomático mayor es denominado por Duchenne el *músculo de la alegría*, el músculo corrugador de la ceja ha sido denominado *músculo de la tristeza* por este autor. No obstante, participa junto con otros músculos en la expresión de acciones concretas, como la atención.

El músculo depresor del ángulo de la boca es también el músculo de la tristeza, ya que tira en sentido inferior y medial de la comisura labial, y alarga el surco nasolabial; este músculo confiere al rostro un aire sombrío. A veces su contracción voluntaria es utilizada para contener el llanto, como observó Darwin, asegurando así una oclusión de los labios que viene a reforzar la producida por el músculo orbicular de la boca y la del maxilar y la mandíbula, debida al músculo masetero.

El músculo elevador del ángulo de la boca también puede denominarse *músculo de la tristeza*; su acción principal se concentra en la comisura labial, que desciende causando pliegues oblicuos. Esta acción se observa en el rostro taciturno o también en la expresión del disgusto.

El músculo depresor del labio inferior y el músculo mentoniano, que actúan más verticalmente sobre el labio inferior, lo hacen descender directamente y lo evierten, dando al rostro un aspecto desdeñoso: el labio realiza un mohín.

3. Músculos de la atención (fig. 134, C). La atención y la concentración del pensamiento se manifiestan por la acción conjugada de los músculos orbiculares: músculo orbicular del ojo, músculo orbicular de la boca y músculos de la frente (vientre frontal del músculo occipitofrontal y músculo corrugador de la ceja).

La atención es, de hecho, un estado de tensión en que la máscara facial limita el juego de sus aberturas.

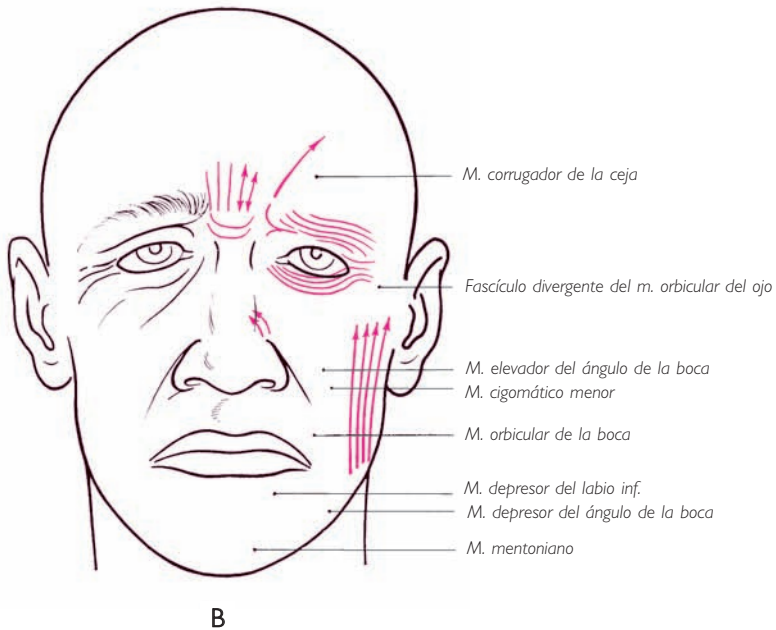
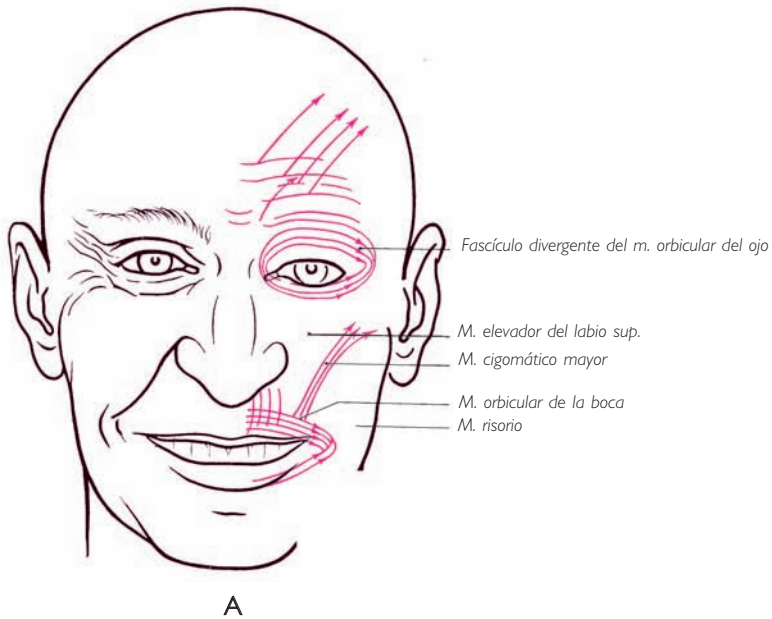


Fig. 134 ■ Músculos faciales y mímica.

A) Mímica de la alegría. B) Mímica de la tristeza. C) Mímica de la atención. D) Mímicas emotivas.

MÚSCULOS DE LA CABEZA

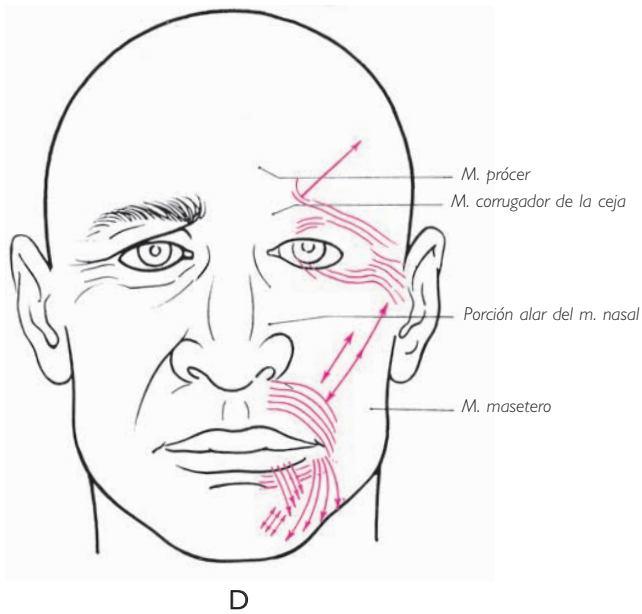
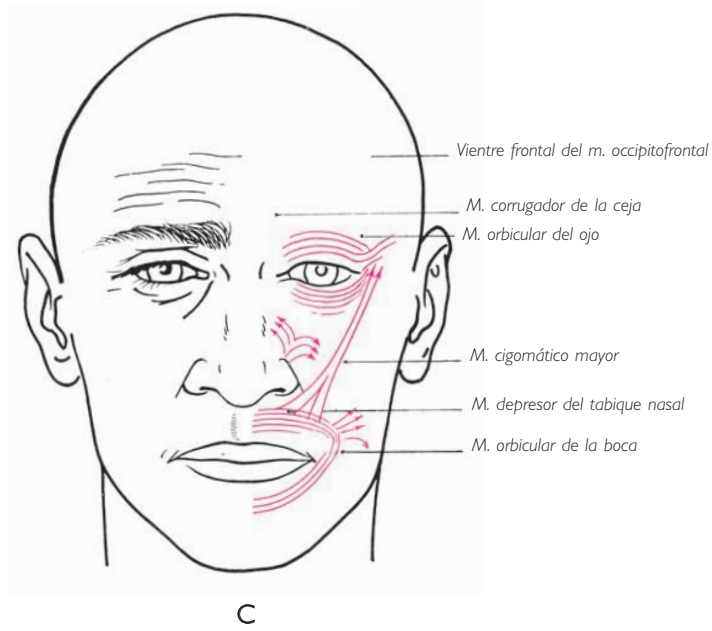


Fig. 134 • (Continuación.)

El vientre frontal del músculo occipitofrontal es el músculo esencial de la atención, ya que interviene en la mirada intensa que se asocia a la fijación del ojo. Eleva la ceja y aumenta la acción de su antagonista, el músculo orbicular del ojo.

Los músculos orbitales del ojo y de la boca tienden a actuar simultáneamente, lo cual provoca la oclusión de las hendiduras palpebrales y bucal.

Mientras el músculo orbicular del ojo estrecha la hendidura palpebral, la piel de la región temporal se tensa y la de la mejilla se eleva hacia el ángulo medial del ojo.

De manera concomitante, las fibras comunes entremezcladas de los músculos orbicular de la boca, elevador del labio superior y cigomático mayor actúan sobre la mecánica de los labios.

Para Duchenne, aunque de forma controvertida, las fibras superiores del músculo orbicular de la boca constituyen el músculo de la meditación, mientras que las inferiores son las de la atención benevolente.

El músculo orbicular de la boca, cuya acción y constitución son complejas, desempeña un papel particular: este músculo cierra la boca tanto durante el esfuerzo intelectual como durante el esfuerzo físico; traduce tanto la contención del espíritu como la decisión o la energía. Como indica Roy, la acción de los músculos orbitales que actúan sobre las aberturas «tiende más o menos a cerrarlas simultáneamente, como para inducirnos a la abstracción». El músculo depresor del tabique nasal, finalmente, deprime el ala de la nariz, dando así al rostro un aire de atención concentrada.

4. Mímicas emotivas (fig. 134, D). El sufrimiento, la impaciencia, la cólera y las grandes emociones se acompañan de una mímica facial característica, debida a los «músculos trágicos».

La contracción exagerada del músculo corrugador de la ceja, cuyo papel hemos descrito en la expresión de la tristeza, puede manifestar no sólo el dolor sino también la tortura moral, o incluso la impaciencia y la cólera.

La manifestación de la cólera hace intervenir también el platisma, que hincha las partes blandas del rostro, mientras que la porción alar del músculo nasal dilata el orificio nasal.

Finalmente, el músculo prócer, al hacer descender la piel de la frente, que tensa formando un surco transversal en el espacio interciliar, contribuye a expresar el dolor intenso o a dar al rostro un aspecto agresivo.

La acción combinada del músculo cigomático mayor, que eleva la comisura labial, la porción transversa del músculo nasal, que dilata las narinas, y el músculo orbicular de la boca, que provoca la formación de una boca anhelante, puede dar al rostro una expresión de deseo sensual.

II. MÚSCULOS DEL CUELLO

Los músculos del cuello se dividen en dos grupos: los músculos de la región anterior del cuello y los músculos de la nuca, según se sitúen anterior o posteriormente a la columna vertebral.

MÚSCULOS DE LA REGIÓN ANTERIOR DEL CUELLO

Los músculos de la región anterior del cuello se dividen en seis grupos, que son, desde el esqueleto a los planos superficiales: □ *a)* el grupo profundo medio, formado por los músculos prevertebrales; □ *b)* el grupo profundo lateral; □ *c)* el grupo de los músculos infrahioideos; □ *d)* el grupo de los músculos suprahioideos; □ *e)* el grupo anterolateral, y □ *f)* el grupo superficial o suprafascial. Este último grupo comprende a cada lado un sólo músculo, el platisma, que ha sido descrito junto con los músculos faciales (v. pág. 177).

□ A. Grupo muscular profundo medio

■ **MÚSCULOS PREVERTEBRALES.** Existen tres músculos prevertebrales: el largo del cuello, el recto anterior de la cabeza y el largo de la cabeza.

1. Músculo largo del cuello

a) FORMA, SITUACIÓN Y TRAYECTO. Este músculo tiene la forma de un triángulo isósceles de base medial (Luschka). Se distinguen tres porciones que corresponden a los tres lados del triángulo: longitudinal, oblicua inferolateral y oblicua superolateral (fig. 135).

b) INSERCIONES Y DESCRIPCIÓN

PORCIÓN LONGITUDINAL. La porción longitudinal es alargada verticalmente y se inserta inferiormente, mediante lengüetas tendinosas, en los cuerpos de las tres primeras vértebras torácicas y de las tres últimas vértebras cervicales, así como en los tubérculos anteriores de la cuarta, quinta y sexta vértebras cervicales. Termina superiormente mediante tres fascículos tendinosos en los cuerpos de la segunda, tercera y cuarta vértebras cervicales.

PORCIÓN OBLICUA INFEROLATERAL. Se trata de un cuerpo muscular situado lateralmente a la mitad inferior de la porción longitudinal, con la que más o menos se confunde.

Nace inferiormente mediante delgadas láminas fasciales del cuerpo de las tres primeras vértebras torácicas y se inserta superiormente por medio de tres fascículos tendinosos en los tubérculos anteriores de las apófisis transversas de las tres últimas vértebras cervicales.

PORCIÓN OBLICUA SUPEROLATERAL. Este cuerpo muscular, grueso y más ancho inferior que superiormente, está situado lateralmente a la mitad superior de la porción longitudinal. Se inserta mediante tres tendones en los tubérculos anteriores de las apófisis transversas de la tercera, cuarta y quinta vértebras cervicales, y termina mediante un tendón en el tubérculo anterior del atlas (figs. 135 y 136).

c) ACCIÓN. Flexiona la columna cervical. El fascículo superolateral tiende a ejecutar, al mismo tiempo, un ligero movimiento de rotación que orienta la cara hacia el lado del músculo contraído.

2. Músculo recto anterior de la cabeza

a) FORMA, SITUACIÓN Y TRAYECTO. Es un músculo corto, aplanado y triangular, que se extiende entre el hueso occipital y el atlas, anteriormente a la articulación atlantooccipital (fig. 120).

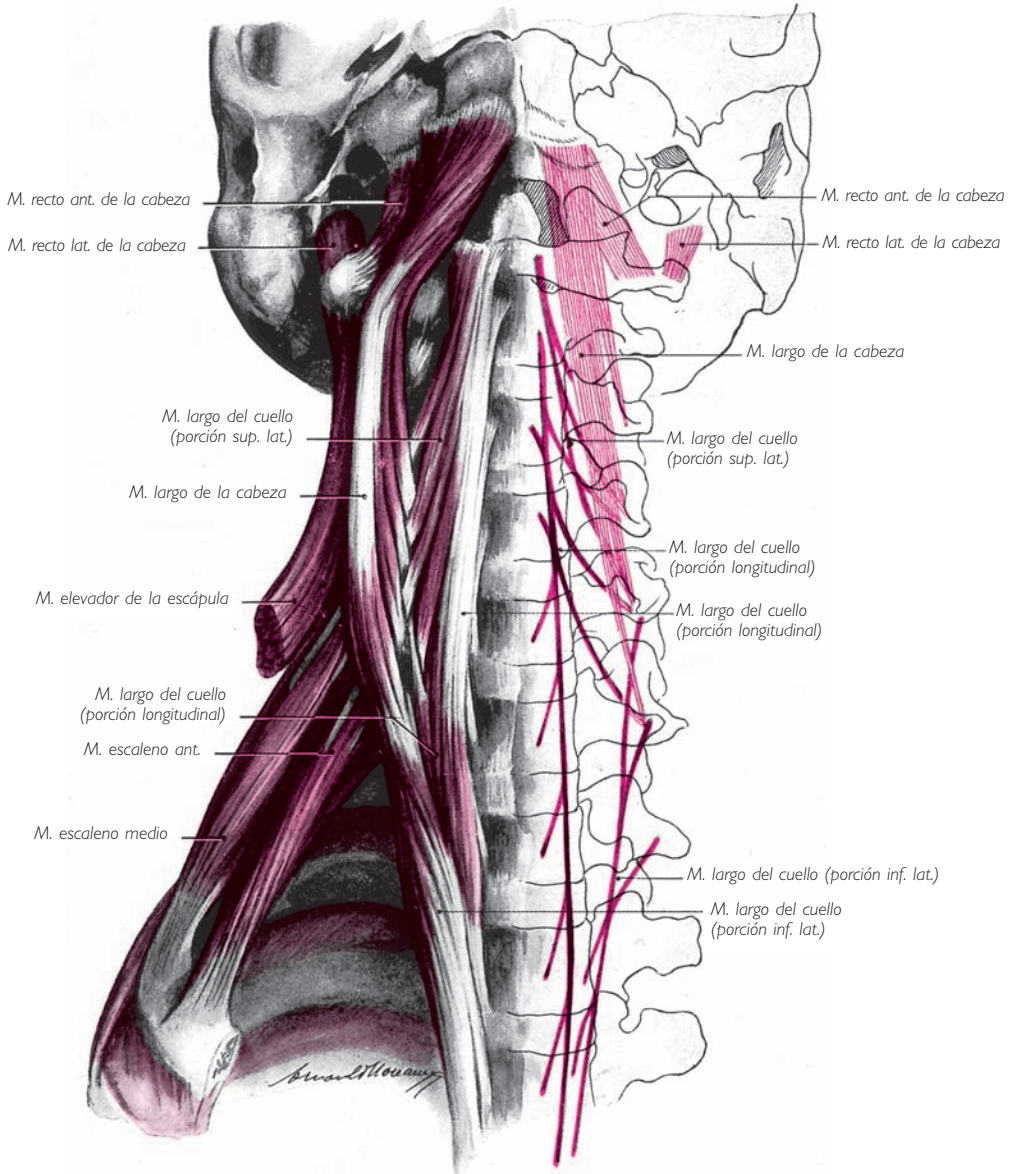
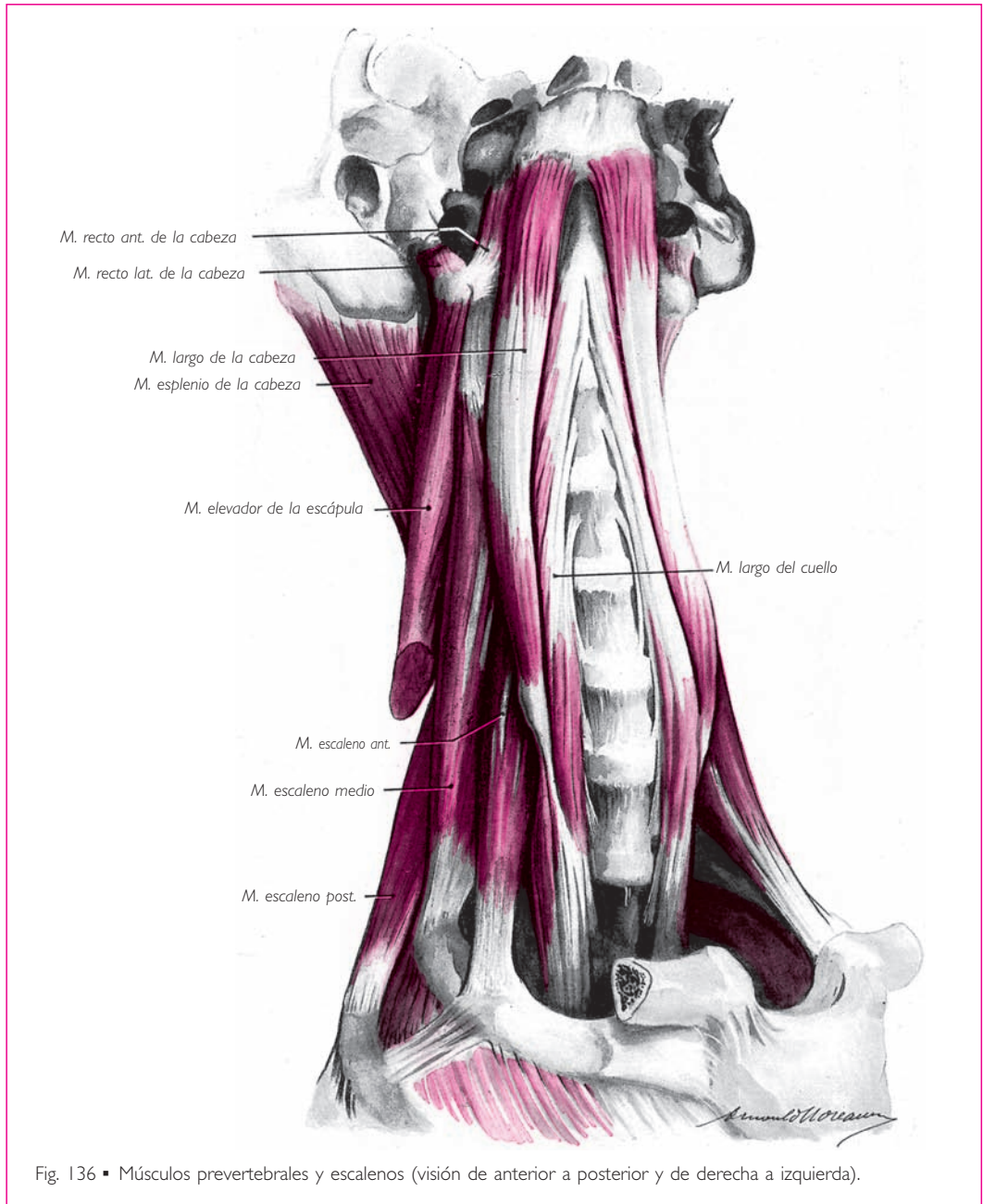


Fig. 135 ■ Músculos prevertebrales y escalenos (visión anterior).

b) **INSERCIÓNES Y DESCRIPCIÓN.** El músculo recto anterior de la cabeza se inserta inferiormente mediante un tendón aplanado en la raíz anterior de la apófisis transversa y en la zona próxima a la masa lateral del atlas.

Desde ese punto, el músculo se dirige muy oblicuamente en sentido superior y medial, ensanchándose. ■ Se inserta superiormente mediante fibras fasciales: *a)* en las

MÚSCULOS DEL CUELLO



crestas muscular y sinostósica de la porción basilar del hueso occipital y en el espacio comprendido entre estas dos crestas; *b*) en el fibrocartílago de la porción más lateral de la sincondrosis petrooccipital, y *c*) en la porción petrosa del hueso temporal, medialmente al conducto carotídeo (Trolard).

c) ACCIÓN. El músculo recto anterior de la cabeza flexiona la cabeza y la inclina lateralmente.

3. Músculo largo de la cabeza

a) FORMA, SITUACIÓN Y TRAYECTO. El músculo largo de la cabeza es el más lateral, voluminoso y superficial de los tres músculos prevertebrales. Es aplanado, ancho superiormente y estrecho inferiormente, y se extiende desde la columna cervical hasta la porción basilar del hueso occipital (figs. 135 y 136).

b) INSERCIONES Y DESCRIPCIÓN. Este músculo se inserta inferiormente en el vértice de los tubérculos anteriores de las apófisis transversas de las vértebras cervicales tercera, cuarta, quinta y sexta mediante cuatro tendones que van seguidos de cuatro fascículos musculares. □ La masa muscular formada por la unión de estos fascículos asciende un poco oblicuamente en sentido superior y medial, ensanchándose de inferior a superior y cubriendo en parte el músculo largo del cuello y el músculo recto anterior de la cabeza. La mayoría de las fibras musculares terminan en la cara profunda de una lámina tendinosa que recubre toda la porción media de la cara anterior del músculo. De esta lámina nacen nuevas fibras musculares que se unen mediante cortas fibras tendinosas a la fosita triangular que presenta la porción basilar del hueso occipital, anteriormente a la inserción del músculo recto anterior de la cabeza. El músculo también se inserta en el fibrocartílago de la articulación petrooccipital, así como en la cara inferior de la porción petrosa del hueso temporal, medialmente al conducto carotídeo (Trolard).

c) ACCIÓN. El músculo largo de la cabeza es flexor de la cabeza. Además, debido a su oblicuidad, imprime un movimiento de rotación que dirige la cara hacia el lado del músculo contraído.

■ B. Grupo muscular profundo lateral

A este grupo pertenecen los músculos escalenos e intertransversos del cuello.

1. Músculos escalenos

a) FORMA, SITUACIÓN Y TRAYECTO. Los músculos escalenos, situados lateralmente a los prevertebrales, descienden oblicuamente a los lados de la columna cervical, desde las apófisis transversas de estas vértebras hasta las dos primeras costillas. Existen tres a cada lado: *anterior*, *medio* y *posterior*. Cada uno de ellos presenta un cuerpo muscular alargado, subdividido superiormente en varias cabezas o fascículos (figs. 136 y 137).

b) INSERCIONES Y DESCRIPCIÓN

MÚSCULO ESCALENO ANTERIOR. El músculo escaleno anterior nace, mediante cuatro tendones, de los tubérculos anteriores de las apófisis transversas de las vértebras cervicales tercera, cuarta, quinta y sexta. La inserción se realiza bien en el vértice y borde inferior del tubérculo (Theile) bien en la cara lateral y posterior de éste (Gilis). □ A los tendones les siguen cuatro fascículos musculares, que se reúnen en un cuerpo muscular, ligeramente aplanado de anterior a posterior, que se dirige oblicuamente en sentido inferior, anterior y un poco lateral. Termina en la concavidad posterior de un

tendón semicónico grueso, por medio del cual el músculo escaleno anterior se fija en la cara superior de la primera costilla.

La inserción de este tendón se realiza en el tubérculo del músculo escaleno anterior.

MÚSCULO ESCALENO MEDIO. El músculo escaleno medio es lateral y un poco posterior al precedente. Se inserta superiormente: □ *a)* mediante cinco tendones en los tubérculos anteriores de las apófisis transversas y el reborde lateral del surco transverso de las vértebras cervicales segunda, tercera, cuarta, quinta y sexta; □ *b)* mediante un sexto tendón, en la apófisis transversa de la séptima vértebra cervical. □ Los tendones se continúan mediante fascículos musculares que se unen y forman un cuerpo muscular aplanado transversalmente y orientado, igual que el músculo escaleno anterior, en sentido inferior, lateral y un poco anterior.

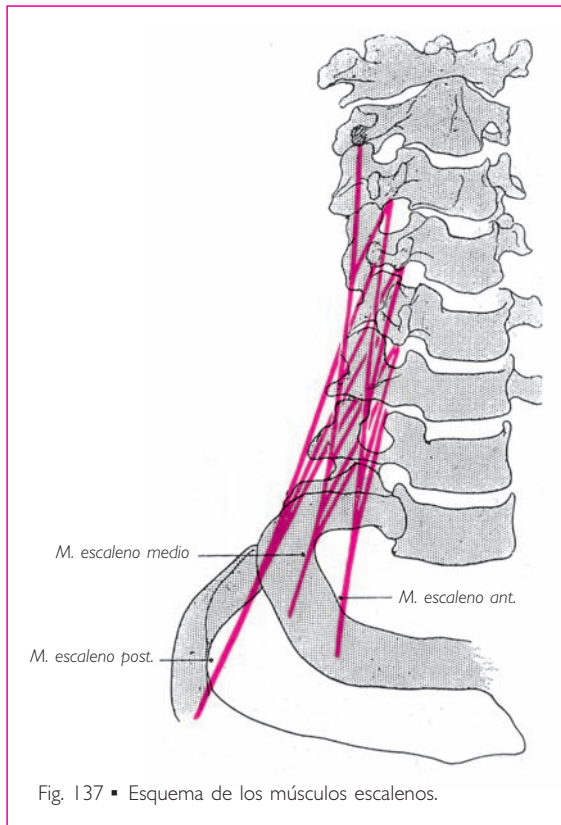


Fig. 137 ■ Esquema de los músculos escalenos.

El músculo escaleno medio termina mediante fibras tendinosas en la cara superior de la primera costilla, posterior y lateralmente a la inserción del músculo escaleno anterior, del que está separado por el surco de la arteria subclavia. El músculo escaleno medio está unido superiormente al escaleno anterior. Se aleja de forma progresiva de este músculo de superior a inferior y limita con él un espacio triangular de base inferior, por el que pasan la arteria subclavia y el plexo braquial.

MÚSCULO ESCALENO POSTERIOR. Éste se inserta superiormente, mediante tres lengüetas tendinosas, en los tubérculos posteriores de las apófisis transversas de las vértebras cervicales cuarta, quinta y sexta. □ Los fascículos musculares que siguen a los tendones forman un cuerpo muscular, aplanado transversalmente, situado lateral y posteriormente al músculo escaleno medio, con el que

se confunde en parte. El músculo escaleno posterior desciende más inferiormente que éste y se inserta, mediante un tendón aplanado, en el borde superior y la cara lateral de la segunda costilla.

c) ACCIÓN. Si los músculos escalenos toman su punto fijo en la columna cervical, elevan las dos primeras costillas y son *inspiradores*. Si el punto fijo está en el tórax, inclinan la columna cervical hacia el lado de los músculos contraídos y le imprimen un li-

gero movimiento de rotación que lleva la cara hacia el lado opuesto al de los músculos contraídos.

2. Músculos intertransversos del cuello. Existen, para cada espacio intertransverso del cuello, dos músculos intertransversos: uno anterior y otro posterior. Son dos láminas musculares aplanadas y cuadriláteras, formadas por fibras verticales paralelas entre sí que se insertan: □ inferiormente, en los dos labios del surco de la apófisis transversa; □ superiormente, en el borde inferior de la apófisis transversa suprayacente. □ Los músculos intertransversos anterior y posterior limitan entre sí un espacio triangular de base inferior, atravesado por los ramos anteriores de los nervios cervicales, la arteria vertebral y el nervio vertebral.

3. Músculo recto lateral de la cabeza. El músculo recto lateral representa el primer músculo intertransverso del cuello. Se inserta inferiormente en la rama anterior de la apófisis transversa del atlas y superiormente en la apófisis yugular del hueso occipital (figs. 135 y 136).

El músculo recto lateral y los músculos intertransversos inclinan lateralmente la cabeza y el cuello hacia el lado contraído.

■ C. Músculos infrahioideos

Los músculos infrahioideos son delgados y acintados, y están separados de los músculos prevertebrales por las vísceras del cuello, situándose anteriormente a éstas. Son cuatro a cada lado y se disponen en dos planos: uno profundo, formado por los músculos esternotiroideo y tirohioideo, y el otro superficial, que incluye los músculos esternohioideo y omohioideo (fig. 138).

1. Músculo esternotiroideo

a) FORMA, SITUACIÓN Y TRAYECTO. Aplanado y alargado, el músculo esternotiroideo se extiende anteriormente a la laringe y a la glándula tiroides, desde el esternón hasta el cartílago tiroides (fig. 138).

b) INSERCIONES Y DESCRIPCIÓN. Se inserta inferiormente mediante fibras musculares que siguen una línea oblicua en sentido superior y lateral en la cara posterior del manubrio esternal y del primer cartílago costal. La línea de inserción del músculo esternotiroideo se extiende medialmente hasta la línea media, donde se une con la del lado opuesto.

Desde estas inserciones, el músculo asciende un poco oblicuamente en sentido superior y lateral, anteriormente a la glándula tiroides, a la cual recubre. Al principio es bastante ancho, pero se estrecha un poco de inferior a superior y al mismo tiempo aumenta de espesor. Se fija mediante cortas fibras fasciales y fibras musculares en los tubérculos de la cara lateral de las láminas del cartílago tiroides, así como en la cresta o el cordón fibroso que une estos tubérculos.

Debido a la oblicuidad superior y lateral de los dos músculos esternotiroideos, sus bordes mediales están separados por un espacio triangular de base superior.

MÚSCULOS DEL CUELLO

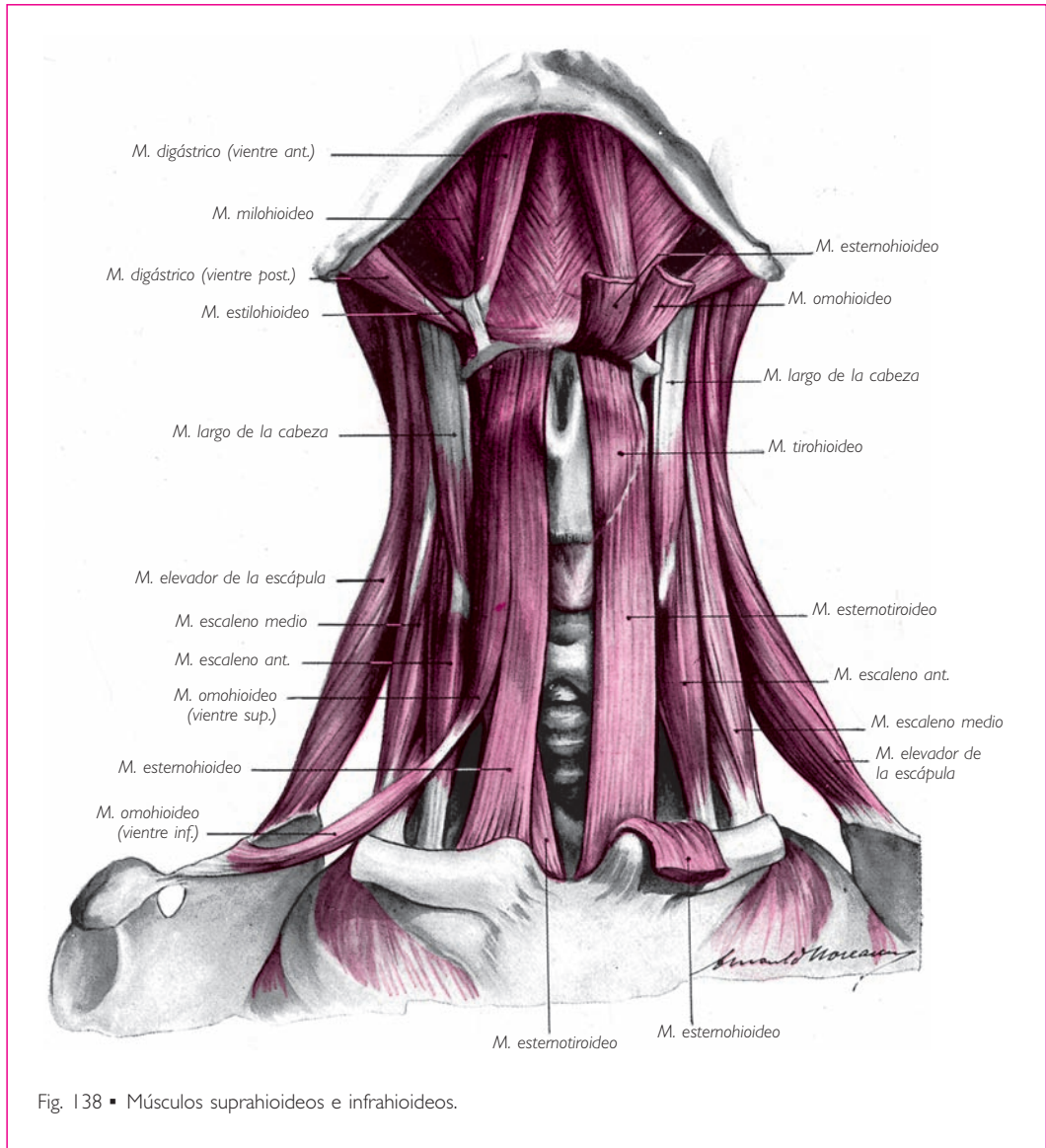


Fig. 138 ■ Músculos suprahioideos e infrahioideos.

Muy frecuentemente el músculo esternotiroideo presenta, un poco superiormente al esternón, una intersección tendinosa casi siempre incompleta.

c) ACCIÓN. Véase *Acción de los músculos infrahioideos*.

2. Músculo tirohioideo

a) FORMA, SITUACIÓN Y TRAYECTO. Este músculo es aplanado, delgado y cuadrilátero, y prolonga el músculo esternotiroideo superiormente desde el cartílago tiroides hasta el hueso hioides (fig. 138).

b) **INSERCIONES Y DESCRIPCIÓN.** El músculo tirohioideo nace, mediante cortas fibras fasciales, de los tubérculos del cartílago tiroides, así como de la cresta o del cordón fibroso que los une. Es frecuente observar algunos fascículos del músculo tirohioideo que se continúan directamente con los del músculo esternotiroideo.

Las fibras del músculo tirohioideo ascienden anteriormente a la membrana tirohioidea y se insertan: □ *a)* en el tercio lateral del borde inferior y de la cara posterior del cuerpo del hueso hioides, y □ *b)* en la mitad medial de la cara inferior del asta mayor del hueso hioides (Clermont).

3. Músculo esternohioideo

a) **FORMA, SITUACIÓN Y TRAYECTO.** El músculo esternohioideo, delgado y acintado, se extiende anteriormente a los músculos esternotiroideo y tirohioideo, desde la clavícula hasta el hueso hioides (fig. 138).

b) **INSERCIONES Y DESCRIPCIÓN.** Se inserta inferiormente mediante fibras musculares: □ *a)* en la cara posterior de la extremidad esternal de la clavícula; □ *b)* en el ligamento esternoclavicular posterior, y □ *c)* en la parte próxima del manubrio del esternón.

Desde este origen, el músculo asciende un poco oblicuamente en sentido superior y medial, estrechándose, y se fija mediante cortas fibras tendinosas en el borde inferior del hueso hioides, muy cerca de la línea media.

El músculo esternohioideo presenta frecuentemente, a un nivel variable, una intersección tendinosa, casi siempre incompleta. □ Este músculo recubre en parte los músculos esternotiroideo y tirohioideo, a los que cruza. Los bordes mediales de los músculos esternohioideo y esternotiroideo limitan, con los del lado opuesto, un espacio romboidal medio, muy alargado y de eje mayor vertical, en el que se hallan, de superior a inferior, la laringe, la glándula tiroides y la tráquea.

4. Músculo omohioideo

a) **FORMA, SITUACIÓN Y TRAYECTO.** Es un músculo digástrico, es decir, formado por dos vientres, uno inferior y otro superior, aplanados, alargados y unidos por un tendón intermedio. Se extiende oblicuamente, a un lado del cuello, desde la escápula hasta el hueso hioides (fig. 138).

b) **INSERCIONES Y DESCRIPCIÓN.** El *vientre inferior del músculo omohioideo* se inserta, mediante fibras tendinosas más largas lateral que medialmente, en el borde superior de la escápula, entre la escotadura de la escápula y la inserción del músculo elevador de la escápula.

El vientre inferior del músculo omohioideo se dirige oblicuamente en sentido superior, medial y anterior; primero pasa posteriormente a la clavícula y anteriormente a los músculos escalenos, y después al paquete vasculonervioso del cuello, donde se halla recubierto por el músculo esternocleidomastoideo. Cuando el músculo cruza la cara anterior de la vena yugular interna, cambia de dirección y forma un ángulo obtuso abierto lateral y superiormente. A nivel de este ángulo, el vientre inferior se estrecha bruscamente y da lugar a un tendón de longitud variable, denominado *tendón intermedio*.

Al tendón intermedio le sigue un nuevo cuerpo muscular aplanado, el *vientre superior*, generalmente menos largo y ancho que el vientre inferior. El vientre superior se dirige en sentido superior y un poco medial, bordea lateralmente el músculo esternohioideo y recubre, junto con este último, los músculos esternotiroideo y tirohioideo. Finalmente se inserta, mediante fibras tendinosas, en el borde inferior del cuerpo del hueso hioides, lateralmente al músculo esternohioideo.

En conjunto, el músculo omohioideo describe una curva cóncava posterior, superior y lateral.

■ **ACCIÓN DE LOS MÚSCULOS INFRAHIOIDEOS.** Los músculos infrahioideos hacen descender el hueso hioides. □ Los músculos esternohioideo y omohioideo actúan directamente sobre este hueso. El músculo esternohioideo tira directamente del hueso hioides en sentido inferior; el músculo omohioideo lo hace en sentido inferior, posterior y lateral. □ El músculo esternotiroideo baja la laringe y fija la inserción del músculo tirohioideo, que hace descender directamente el hueso hioides.

Todos estos músculos que actúan sobre el hueso hioides contribuyen al abati-miento de la mandíbula, fijando la inserción inferior de los músculos suprahioideos.

□ D. Músculos suprahioideos

Este grupo comprende cuatro músculos a cada lado, dispuestos en tres planos: el plano profundo está constituido por el músculo *genihioideo*; el plano medio por el músculo *milohioideo*, y el plano superficial por los músculos *digástrico* y *estilohioideo* (figs. 138 a 140).

1. Músculo genihioideo

a) FORMA, SITUACIÓN Y TRAYECTO. Es un músculo corto, aplanado de superior a inferior y bastante grueso. Es yuxtamedial y se extiende de la parte media de la mandíbula al hueso hioides (fig. 139).

b) INSERCIONES Y DESCRIPCIÓN. El músculo genihioideo se inserta anteriormente mediante cortas fibras tendinosas en la espina mentoniana inferior del mismo lado. □ Estrecho en su origen, el músculo, adosado al del lado opuesto, avanza ensanchándose de anterior a posterior y un poco de superior a inferior. Termina en la cara anterior del cuerpo del hueso hioides sobre una superficie de inserción en forma de herradura, cuya concavidad lateral recibe el borde anterior del músculo hiogloso.

c) ACCIÓN. Véase *Acción de los músculos suprahioideos*.

2. Músculo milohioideo

a) FORMA, SITUACIÓN Y TRAYECTO. El músculo milohioideo es ancho, aplanado y delgado; se extiende transversalmente desde la cara medial de la mandíbula hasta el hueso hioides y el rafe medio (figs. 138 y 139).

b) INSERCIONES Y DESCRIPCIÓN. Se inserta superiormente mediante cortas fibras tendinosas a lo largo de toda la línea milohioidea de la mandíbula.

El músculo se extiende desde ese punto en sentido medial e inferior hacia el hueso hioides y el rafe medio milohioideo. Las fibras anteriores son muy cortas y casi ho-

horizontales; la longitud de las fibras aumenta de anterior a posterior, al mismo tiempo que se van haciendo más oblicuas inferior y medialmente.

Las fibras anteriores y medias terminan en un rafe tendinoso medio que va desde la mandíbula hasta el hueso hioides. Las fibras posteriores se insertan en la cara anterior del cuerpo del hueso hioides, inferiormente a las del músculo genihioides, a lo largo del borde inferior del hueso.

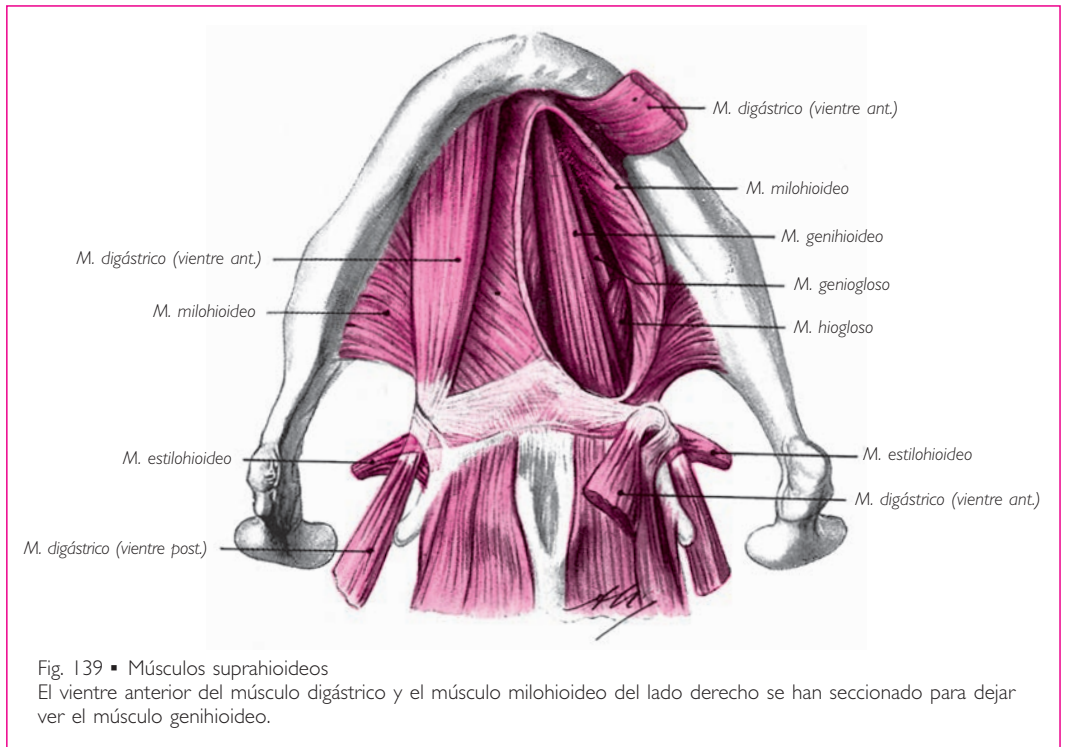


Fig. 139 ■ Músculos suprahioides

El vientre anterior del músculo digástrico y el músculo milohioideo del lado derecho se han seccionado para dejar ver el músculo genihioides.

Los dos músculos milohioideos, unidos por el rafe medio desde la sínfisis mandibular hasta el hueso hioides, forman en conjunto una cincha muscular sobre la que reposan: en el medio los músculos genihioides y más superiormente la lengua. A los lados se encuentran las glándulas sublinguales.

3. Músculo digástrico

a) FORMA, SITUACIÓN Y TRAYECTO. Se trata de un músculo alargado, formado por dos vientres musculares, uno anterior y otro posterior, unidos por un tendón intermedio. Está situado en la parte superior y lateral del cuello, y se extiende incurvándose superiormente al hueso hioides, desde la región mastoidea hasta las proximidades de la sínfisis mandibular (figs. 138 y 141).

b) INSERCIONES Y DESCRIPCIÓN. El músculo digástrico nace, medialmente a la apófisis mastoides, en la escotadura mastoidea. Esta inserción se realiza en parte mediante fi-

MÚSCULOS DEL CUELLO

bras musculares y en parte mediante fibras tendinosas, que se prolongan sobre el borde anterior del cuerpo muscular.

Éste, aplanado de lateral a medial, forma el *vientre posterior del músculo digástrico*. Desciende oblicuamente en sentido inferior, anterior y medial, estrechándose progresivamente, y se continúa un poco superiormente al hueso hioides mediante un tendón delgado, el *tendón intermedio del músculo digástrico*.

Este tendón, prácticamente cilíndrico, atraviesa casi siempre el músculo estilohioideo, o bien pasa medial o lateralmente a éste. Después se sitúa, anteriormente a este músculo, en una corredera fibrosa que forma la lámina superficial de la fascia cervical. El tendón intermedio se incurva al mismo tiempo en sentido anterior y superior, y se continúa con el *vientre anterior del músculo digástrico*.

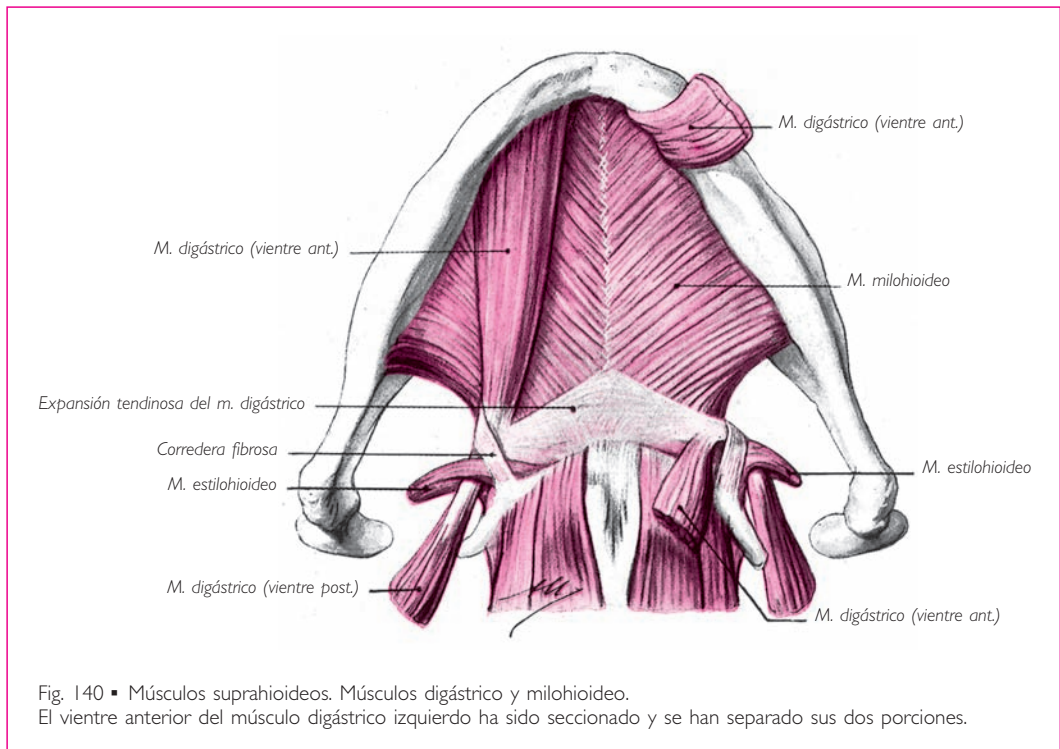


Fig. 140 ■ Músculos suprahioides. Músculos digástrico y milohioideo. El vientre anterior del músculo digástrico izquierdo ha sido seccionado y se han separado sus dos porciones.

Éste, menos voluminoso que el precedente y aplanado de superior a inferior, se dirige en sentido anterior, superior y medial aplicado sobre el músculo milohioideo, y se inserta mediante fibras musculares y tendinosas en la fosa digástrica del borde inferior de la mandíbula.

INSERCIONES HIOIDEAS. La reflexión del músculo digástrico se debe a que está fijado al hueso hioides por medio de numerosas fibras tendinosas.

En efecto, las fibras más inferiores del vientre posterior, en vez de continuarse con el tendón intermedio, descienden en la prolongación del vientre posterior y divergen.

Unas se fijan en el hueso hioides; otras se unen en la línea media con las del lado opuesto y se confunden, superiormente al hueso hioides, con la lámina superficial de la fascia cervical, a la que refuerzan (figs. 139 a 141); constituyen la *expansión tendinosa del músculo digástrico*. Además, el vientre anterior recibe a veces del hueso hioides algunos fascículos tendinosos independientes del tendón intermedio.

Las fibras tendinosas del músculo digástrico insertadas en el hueso hioides son los elementos que sujetan el músculo a este hueso y determinan su reflexión. De hecho, no pueden considerarse como agentes de esta reflexión ni el músculo estilohioideo, que no siempre es atravesado por el tendón intermedio, ni la corredera fibrosa de naturaleza fascial, que es poco resistente e incluso a veces se halla ausente.

Nosotros hemos demostrado que las inserciones hioideas de los dos vientres del músculo digástrico son una prueba de la primitiva dualidad de este músculo. En efecto, el músculo digástrico proviene de la unión, por medio de sus extremos hioideos, de dos músculos primitivamente distintos.

4. Músculo estilohioideo

a) FORMA, SITUACIÓN Y TRAYECTO. Es un músculo delgado y fusiforme situado medial y anteriormente al vientre posterior del músculo digástrico. Desciende oblicuamente desde la apófisis estiloides hasta el hueso hioides (figs. 139 a 141).

b) INSERCIONES Y DESCRIPCIÓN. El músculo estilohioideo se inserta mediante un tendón en la parte posterolateral de la apófisis estiloides, cerca de la base de ésta.

Al tendón le sigue un fascículo muscular fusiforme, que se dirige oblicuamente en sentido inferior, anterior y medial. Acompaña al vientre posterior del músculo digástrico, y se sitúa al principio medial y luego anteriormente a este músculo. Al llegar al tendón intermedio del músculo digástrico, el músculo estilohioideo se desdobra para dar paso a este tendón o bien, más raramente, pasa en su totalidad medial o lateralmente a éste. En estos diferentes casos, el músculo termina mediante una delgada lámina tendinosa en la cara anterior del cuerpo del hueso hioides. Esta inserción invade a veces la parte vecina del asta mayor.

■ **ACCIÓN DE LOS MÚSCULOS SUPRAHIOIDEOS.** Los músculos genihioides, milohioideo y vientre anterior del músculo digástrico permiten bajar la mandíbula o elevar el hueso hioides, dependiendo de si toman su punto de apoyo en uno u otro hueso.

El vientre posterior del músculo digástrico y el músculo estilohioideo son elevadores del hueso hioides.

■ E. Grupo anterolateral

Este grupo está constituido únicamente por el músculo *esternocleidomastoideo*.

1. Músculo esternocleidomastoideo

a) FORMA, SITUACIÓN Y TRAYECTO. El músculo esternocleidomastoideo es un grueso músculo cuadrilátero que se extiende oblicuamente por la región anterolateral del cuello, desde la apófisis mastoides hasta el esternón y la clavícula (fig. 141).

MÚSCULOS DEL CUELLO

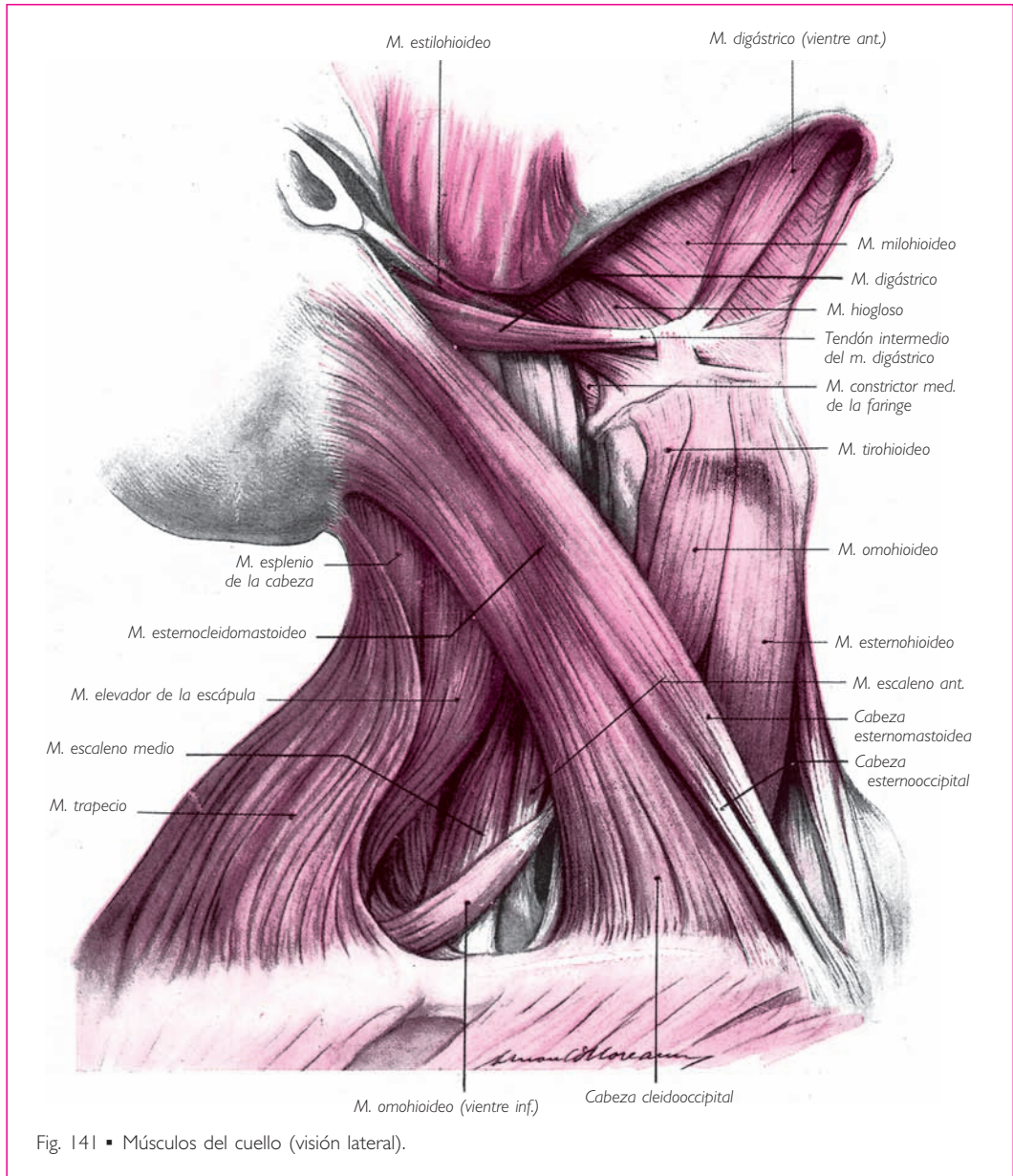


Fig. 141 ■ Músculos del cuello (visión lateral).

b) **INSERCIÓNES Y DESCRIPCIÓN.** Se inserta inferiormente mediante tres (a veces cuatro) cabezas, denominadas *esternomastoidea*, *esternooccipital*, *cleidomastoidea* y *cleidooccipital* (figura 142). Las cabezas *esternomastoidea* y *esternooccipital* suelen confundirse en un sólo fascículo o cabeza, denominada *esternomastoideaoccipital* o simplemente *cabeza esternal*.

CABEZA ESTERNOMASTOIDEAOCIPITAL O CABEZA ESTERNAL. Nace del manubrio esternal, inferior y medialmente a la interlínea esternoclavicular, mediante un fuerte ten-

dón ligeramente aplanado. Este tendón se expande sobre el esternón y sus fibras más mediales se entrecruzan frecuentemente en la línea media con las del lado opuesto.

El tendón pasa oblicuamente en sentido anterior a la articulación esternoclavicular y se continúa, un poco superiormente a ésta, por medio de un cuerpo muscular grueso que se alarga en sentido superior, posterior y lateral; el tendón de origen esternal se prolonga de forma amplia superiormente sobre la cara anterior del músculo.

Éste termina: *a)* en el borde anterior y la cara lateral de la apófisis mastoides, anteriormente al músculo esplenio de la cabeza, mediante un tendón que se engruesa anteriormente y se alarga sobre el borde anterior del músculo, y *b)* en la parte lateral de la línea nucal superior, por medio de una delgada lámina tendinosa.

La inserción en la cara lateral de la apófisis mastoides se realiza exactamente en el borde anterosuperior de la superficie rugosa que ocupa los tres cuartos posteroinferiores de la región mastoidea del hueso temporal. Este borde rugoso se continúa posteriormente con la línea nucal superior.

La cabeza esternal a veces se desdobra en sus dos fascículos, esternomastoideo y esternooccipital (fig. 142).

Éstos se unen al esternón por medio de dos tendones distintos; el tendón del esternooccipital, siempre más pequeño, se sitúa lateralmente al del esternomastoideo.

CABEZA CLEIDOOCCIPITAL (figs. 141 y 142). Es una cabeza clavicular superficial y oblicua. Se inserta inferiormente en la cara superior del tercio o del cuarto medial de la clavícula, mediante fibras musculares y tendinosas muy cortas.

El cuerpo muscular es ancho y delgado; asciende oblicuamente en sentido posterior a la cabeza esternal y luego se confunde con ésta y se fija mediante una lámina tendinosa, delgada pero resistente, en los dos tercios laterales de la línea nucal superior, posteriormente a la inserción de la cabeza esternal.

CABEZA CLEIDOMASTOIDEA (fig. 142). La cabeza cleidomastoidea se distingue de la precedente por su situación profunda y su dirección vertical. Se inserta posteriormente a la cabeza cleidooccipital, en la cara superior de la clavícula, en el límite de esta cara y el borde posterior del hueso, mediante fibras musculares y tendinosas de longitud variable.

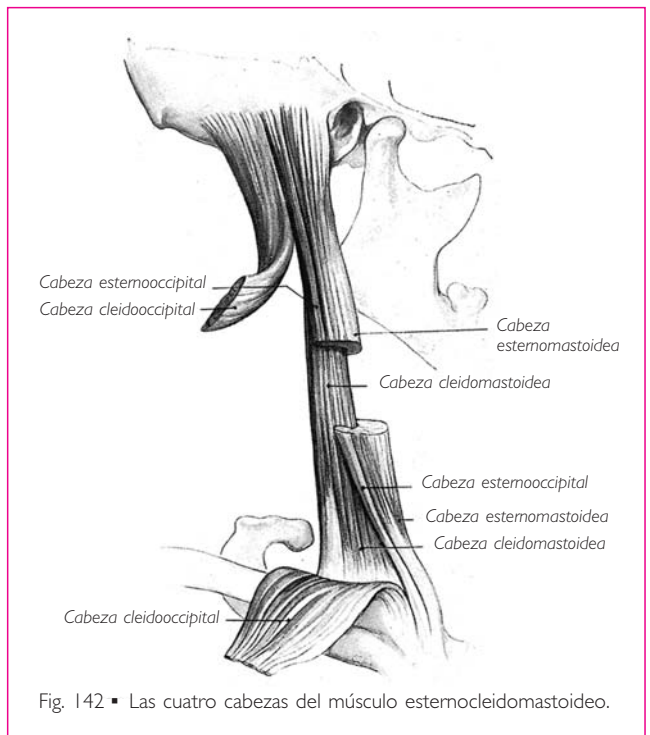


Fig. 142 ■ Las cuatro cabezas del músculo esternocleidomastoideo.

MÚSCULOS DEL CUELLO

El cuerpo muscular es grueso, muy ligeramente oblicuo superior y posteriormente, y casi vertical. En un principio está recubierto inferiormente por la cabeza cleidooccipital (fig. 142); poco a poco se insinúa por debajo de la cabeza esternal, a la que está en principio adosado y después estrechamente unido hasta la apófisis mastoides, donde la cabeza cleidomastoidea se inserta mediante una lámina tendinosa que se confunde con el tendón de la cabeza esternal, en el borde anterior y la cara lateral de la apófisis mastoides.

La cabeza cleidomastoidea está atravesada por el ramo lateral del nervio espinal.

Cuando se examina el músculo esternocleidomastoideo antes de aislar mediante disección las tres o cuatro cabezas que lo constituyen, se reconocen solamente, en la parte inferior del músculo, dos fascículos principales, uno esternal y otro clavicular. Estos dos fascículos están separados por un intervalo celular triangular de base inferior. Más superiormente y debido a su diferente oblicuidad, el fascículo clavicular se dispone en gran parte medialmente, es decir, profundo a la cara profunda del fascículo esternal.

En su trayecto, el músculo esternocleidomastoideo recubre los músculos infrahioideos, la parte superior de los músculos escalenos, el músculo digástrico y el paquete vasculonervioso del cuello (v. *Región esternocleidomastoidea*).

c) ACCIÓN. El músculo esternocleidomastoideo flexiona la cabeza, la inclina hacia el lado del músculo contraído y le imprime un movimiento de rotación por medio del cual la cara gira hacia el lado contrario al del músculo contraído.

Cuando se contraen los dos músculos a la vez, producen la flexión directa de la cabeza.

Si la cabeza está previamente en extensión, la contracción del músculo esternocleidomastoideo puede exagerar este movimiento de extensión. En este caso, la inserción superior del músculo se sitúa de hecho posteriormente al punto de apoyo de la palanca constituida por la cabeza.

Tomando su punto fijo en la cabeza, el músculo esternocleidomastoideo eleva el esternón y las costillas, actuando como inspirador.

MÚSCULOS DE LA REGIÓN POSTERIOR DEL CUELLO

Los músculos de la región posterior del cuello o de la nuca se disponen en varios planos. Los músculos más profundos son los más cortos. Los otros son tanto más largos cuanto más superficiales; los que ocupan el plano superficial se extienden inferiormente más allá de la nuca e invaden la región torácica del tronco. En sentido inverso, algunos músculos de la columna del tronco se extienden hasta la región posterior del cuello.

En la nuca se distinguen cuatro planos musculares superpuestos, de profundo a superficial, en el orden siguiente: *a)* el plano profundo, situado inmediatamente sobre el esqueleto y las articulaciones; *b)* el plano de los músculos semiespinoso y longísimo de la cabeza; *c)* el plano de los músculos esplenio y elevador de la escápula, y *d)* el plano superficial o del músculo trapecio.

■ A. Plano profundo

Los músculos que pertenecen a este plano son: *a)* aquellos que se extienden entre el atlas y el axis, o desde el atlas y el axis hasta el hueso occipital; son los músculos recto posterior menor, recto posterior mayor y oblicuos superior e inferior de la cabeza; *b)* la porción cervical del músculo transversoespinoso, y *c)* los músculos interespinosos.

■ MÚSCULO RECTO POSTERIOR MENOR DE LA CABEZA

1. Forma, situación y trayecto. Corto, aplanado y triangular, el músculo recto posterior se sitúa a cada lado de la línea media y se extiende desde el atlas hasta el hueso occipital (fig. 143).

2. Inserciones y descripción. Se inserta mediante un tendón en el tubérculo posterior del atlas, a cada lado de la línea media. Desde ese punto, el músculo, que está separado del del lado opuesto por un intervalo celular, asciende ensanchándose posteriormente a la membrana atlantooccipital posterior. □ Termina mediante cortas fibras tendinosas en el tercio medial de la línea nucal inferior y en la parte subyacente de la escama del occipital, lateralmente a la cresta occipital externa.

3. Acción. Es extensor de la cabeza.

■ MÚSCULO RECTO POSTERIOR MAYOR DE LA CABEZA

1. Forma, situación y trayecto. Corto y triangular de base superior, el músculo recto posterior mayor de la cabeza se sitúa lateral al precedente, entre el axis y el hueso occipital (fig. 143).

2. Inserciones y descripción. Se implanta mediante fibras musculares y cortas fibras tendinosas en la parte superior de la fosita lateral de la apófisis espinosa del axis, a lo largo de la cresta media. □ Desde ese punto, el músculo recto posterior mayor de la cabeza asciende oblicuamente en sentido superior y lateral, se ensancha y se inserta mediante cortas fibras tendinosas lateralmente al músculo recto posterior menor de la cabeza, en la línea nucal inferior y en la impresión rugosa subyacente a dicha línea.

El músculo recto posterior mayor de la cabeza recubre superiormente el ángulo lateral del músculo recto posterior menor de la cabeza. El espacio comprendido entre los dos músculos rectos posteriores mayores está ocupado por los músculos rectos posteriores menores.

3. Acción. Este músculo es extensor de la cabeza; también es rotador de la cabeza y gira la cara hacia el lado contraído.

■ MÚSCULO OBLICUO INFERIOR DE LA CABEZA

1. Forma, situación y trayecto. Alargado, grueso y fusiforme, este músculo se sitúa inferior y lateralmente al músculo recto posterior mayor de la cabeza, extendiéndose muy oblicuamente entre el axis y el atlas (fig. 143).

2. Inserciones y descripción. El músculo oblicuo inferior de la cabeza nace mediante fibras musculares y cortas fibras tendinosas, inferior y lateralmente al músculo recto pos-

MÚSCULOS DEL CUELLO

terior mayor de la cabeza, desde la fosita lateral de la apófisis espinosa del axis y la parte vecina de la lámina correspondiente (Trolard). □ Desde su origen, este músculo asciende oblicuamente en sentido superior, lateral y un poco anterior. Se inserta mediante cortas fibras tendinosas en la cara inferior y el borde posterior de la apófisis transversa del atlas.

3. Acción. El músculo oblicuo inferior imprime a la cabeza un movimiento de rotación que hace girar la cara hacia el lado contraído.

■ MÚSCULO OBLICUO SUPERIOR DE LA CABEZA

1. Forma, situación y trayecto. El músculo oblicuo superior de la cabeza es corto, aplanado y triangular. Se sitúa posterior y lateral a la articulación atlantooccipital, entre la apófisis transversa del atlas y el hueso occipital (fig. 143).

2. Inserciones y descripción. El músculo oblicuo superior de la cabeza se inserta inferiormente, mediante fibras tendinosas, en el vértice y la cara superior de la apófisis transversa del atlas, lateralmente al agujero transverso.

El cuerpo muscular se dirige en sentido superior y un poco medial, y se ensancha al tiempo que se adelgaza. □ Se inserta mediante fascículos tendinosos y musculares en el tercio lateral de la línea nuchal inferior y en una impresión rugosa situada inferior y superiormente a dicha línea, superiormente a la inserción del músculo recto posterior mayor de la cabeza.

Los músculos recto posterior mayor de la cabeza, oblicuo inferior de la cabeza y oblicuo superior de la cabeza forman los tres lados de un espacio triangular cuyo fondo está atravesado por la arteria vertebral, y en el que penetra y se divide el ramo posterior del primer nervio cervical.

3. Acción. El músculo oblicuo superior de la cabeza extiende la cabeza, la inclina hacia su lado y le imprime un movimiento de rotación que hace girar la cara hacia el lado opuesto.

■ MÚSCULO MULTÍFIDO. El músculo multifido es un músculo transversoespinoso que ocupa, a lo largo de toda la columna vertebral, el canal vertebral comprendido entre las apófisis espinosas y el vértice de las apófisis transversas. Los fascículos que lo constituyen se extienden desde las apófisis transversas hasta las apófisis espinosas o hasta las láminas de las cuatro vértebras situadas superiormente a su inserción transversaria.

Este músculo será descrito junto con los músculos del tronco.

■ MÚSCULOS INTERESPINOSOS DEL CUELLO

1. Forma, situación y trayecto. Son pequeños músculos cuadriláteros que se extienden a cada lado de la línea media, entre las apófisis espinosas de dos vértebras vecinas.

En el cuello existen seis pares, situados desde el axis hasta la primera vértebra torácica.

2. Inserciones y descripción. Cada músculo interespinoso del cuello se inserta superiormente en los bordes del canal espinoso de la vértebra superior e, inferiormente, en el

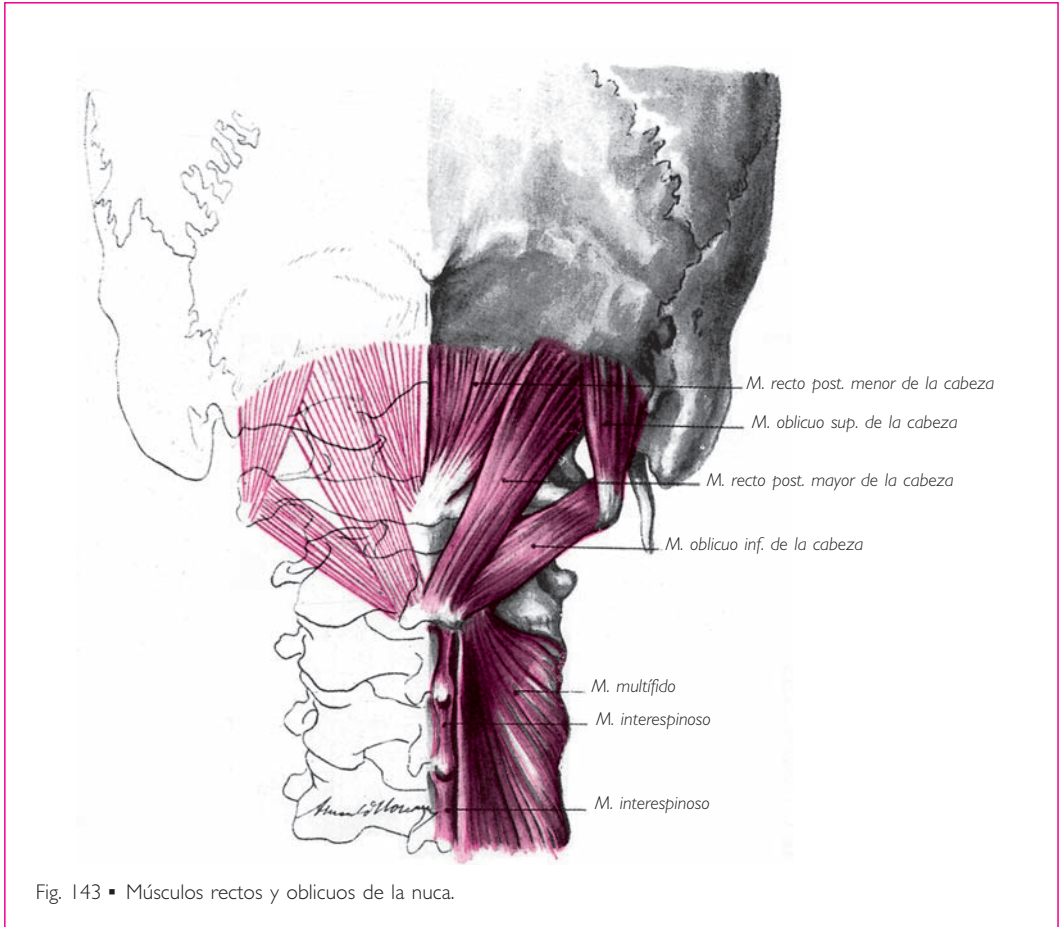


Fig. 143 ▪ Músculos rectos y oblicuos de la nuca.

tubérculo correspondiente de la apófisis espinosa situada inferiormente (fig. 143). Cada músculo interespino está en contacto lateralmente con el músculo semiespinoso y está separado del músculo interespino del lado opuesto por el ligamento interespino.

3. Acción. Son extensores de la columna vertebral.

■ B. Plano de los músculos semiespinoso y longísimo de la cabeza

Este plano comprende cuatro músculos, que se yuxtaponen a cada lado de la línea media en el siguiente orden de medial a lateral: músculo semiespinoso de la cabeza, músculo longísimo de la cabeza, músculo longísimo del cuello y músculo iliocostal del cuello. Estos músculos recubren directamente los del plano profundo (fig. 144).

■ MÚSCULO SEMIESPINOSO DE LA CABEZA

1. Forma, situación y trayecto. El músculo semiespinoso de la cabeza es un músculo ancho y grueso que se extiende sobre la nuca y parte superior del dorso, desde la sexta vértebra torácica hasta el occipital (fig. 144).

2. Inserciones y descripción. Se inserta inferiormente: a) mediante cortos tendones en el vértice de las apófisis transversas de las cinco a seis primeras vértebras torácicas y en la base de las apófisis transversas de las cuatro últimas vértebras cervicales, y b) mediante pequeños fascículos musculares en las apófisis espinosas de la séptima vértebra cervical y primera vértebra torácica; esta última inserción es inconstante.

Los fascículos musculares que siguen a los tendones de inserción se condensan en un músculo ancho y grueso que asciende hasta el hueso occipital, separado solamente del músculo semiespinoso de la cabeza del lado opuesto por el ligamento nual. El músculo semiespinoso de la cabeza recubre, en este trayecto ascendente, los músculos del plano profundo: multifido, rectos posteriores de la cabeza y oblicuos de la cabeza. Termina mediante fibras tendinosas en una amplia impresión rugosa situada entre las dos líneas nucales, lateralmente a la cresta occipital externa.

Frecuentemente pueden distinguirse en el músculo semiespinoso de la cabeza dos partes diferenciadas, una medial y otra lateral.

La *porción medial*, que proviene de las apófisis transversas de las vértebras torácicas tercera, cuarta y quinta, así como de las apófisis espinosas de la séptima vértebra cervical y de la primera vértebra torácica, se conoce como *músculo digástrico de la nuca*. Está más o menos completamente dividida en dos vientres musculares por un tendón intermedio situado a nivel de las últimas vértebras cervicales. El vientre superior de este músculo digástrico está cruzado además por una intersección tendinosa muy estrecha.

La *porción lateral*, más ancha que la precedente, presenta también una intersección tendinosa transversal hacia la parte media del cuello.

3. Acción. El músculo semiespinoso de la cabeza extiende la cabeza y la inclina hacia el lado del músculo contraído. La contracción de los dos músculos semiespinosos de la cabeza produce una extensión directa.

■ MÚSCULO LONGÍSIMO DE LA CABEZA

1. Forma, situación y trayecto. Se trata de un músculo largo y delgado, situado lateralmente al músculo semiespinoso de la cabeza, que conecta la columna cervical con la apófisis mastoides (fig. 144).

2. Inserciones y descripción. Este músculo se inserta inferiormente en las cuatro o cinco últimas vértebras cervicales y en la primera vértebra torácica, en el ángulo de unión de la base de las apófisis transversas y de las apófisis articulares correspondientes. Los tendones se continúan con fascículos musculares y después con una lámina muscular aplanada transversalmente. Ésta asciende verticalmente en sentido lateral al músculo semiespinoso de la cabeza y se fija mediante cortas fibras tendinosas en el vértice y el borde posterior de la apófisis mastoides.

3. Acción. Es la misma que la del músculo semiespinoso de la cabeza.

■ MÚSCULO LONGÍSIMO DEL CUELLO

1. Forma, situación y trayecto. Es un músculo alargado y delgado, situado lateralmente al músculo longísimo de la cabeza (fig. 144).

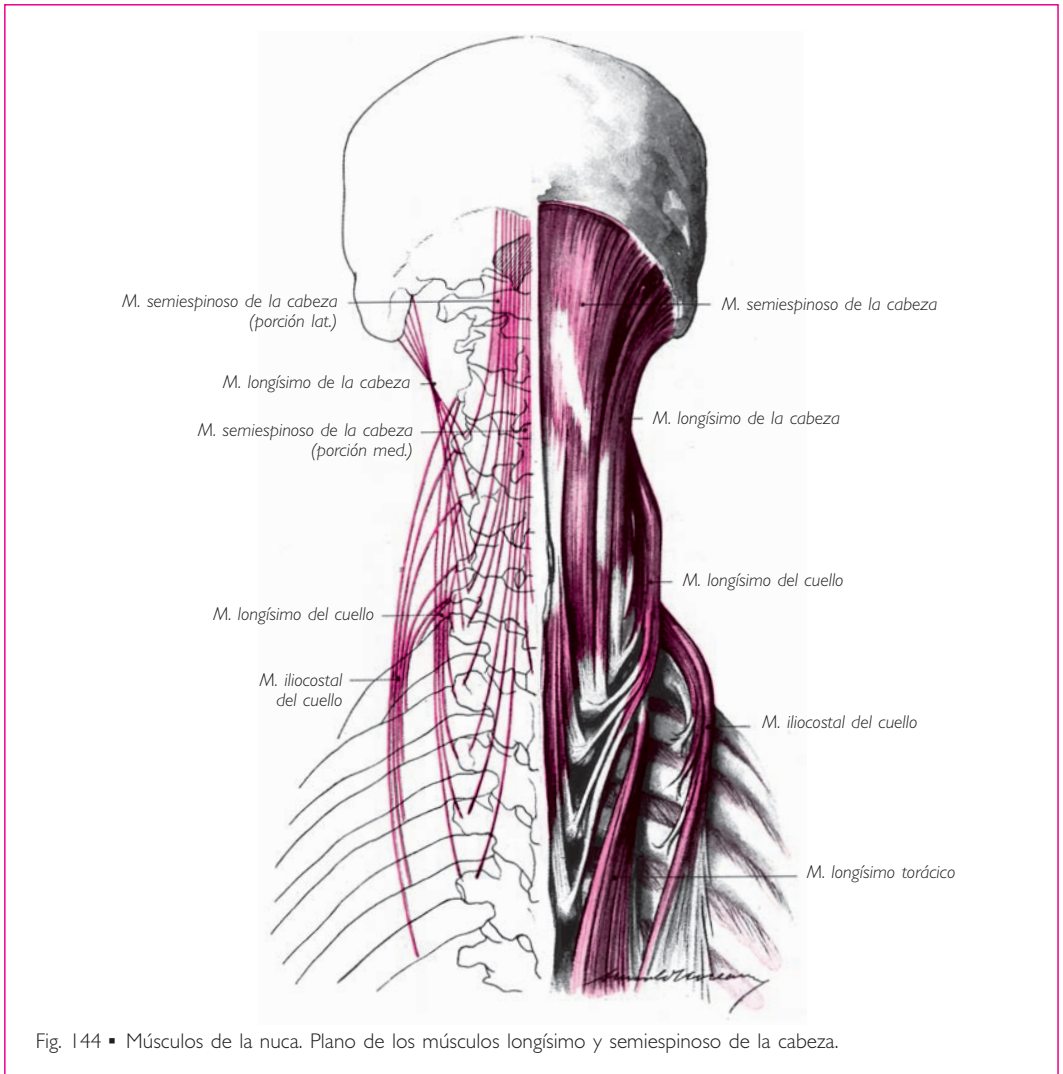


Fig. 144 ■ Músculos de la nuca. Plano de los músculos longísimo y semiespinoso de la cabeza.

2. Inserciones y descripción. El músculo longísimo del cuello se inserta mediante pequeños tendones: inferiormente, en el vértice de las apófisis transversas de las cinco primeras vértebras torácicas y, superiormente, en los tubérculos posteriores de las apófisis transversas de las cinco últimas vértebras cervicales. El cuerpo muscular, aplanado transversalmente, se sitúa sobre la cara lateral del músculo longísimo de la cabeza.

3. Acción. Este músculo extiende la columna cervical y la inclina hacia el lado del músculo contraído.

■ **MÚSCULO ILIOCOSTAL DEL CUELLO.** El músculo iliocostal se describe junto con los músculos del tronco.

Aquí tan sólo indicaremos que la porción cervical de este músculo es un cuerpo muscular delgado y aplanado, situado lateralmente al músculo longísimo del cuello (fig. 144). Se inserta mediante pequeñas lengüetas tendinosas: inferiormente, en el borde superior de las seis primeras costillas, medialmente al ángulo de la costilla y, superiormente, en los tubérculos posteriores de las cuatro o cinco últimas vértebras cervicales.

Extiende la columna cervical y la inclina hacia el lado del músculo contraído.

■ C. Plano de los músculos esplenio y elevador de la escápula

Los músculos esplenio y elevador de la escápula forman una única capa muscular que recubre casi en su totalidad el plano de los músculos semiespinoso y longísimo de la cabeza.

■ MÚSCULO ESPLENIO

1. Forma, situación y trayecto. Se trata de un músculo alargado, aplanado y bastante grueso; es ancho excepto en su parte inferior. Se extiende a lo largo de toda la nuca y por la parte superior del dorso, desde las primeras vértebras torácicas hasta el hueso occipital y la apófisis mastoides (fig. 145).

2. Inserciones y descripción. Este músculo nace: □ *a)* de la mitad inferior del ligamento nual; □ *b)* de las apófisis espinosas de la séptima vértebra cervical y de las cuatro o cinco primeras vértebras torácicas, y □ *c)* de los ligamentos interespinosos correspondientes.

Estos orígenes se realizan mediante fibras tendinosas tanto más largas cuanto más inferiores. El cuerpo muscular es ancho y se dirige en sentido superior y lateral, aplicado sobre la cara posterior de los músculos semiespinosos de la cabeza. Muy pronto se divide en dos partes: una, medial y voluminosa, es el *músculo esplenio de la cabeza*; la otra, lateral y menos aparente, es el *músculo esplenio del cuello*.

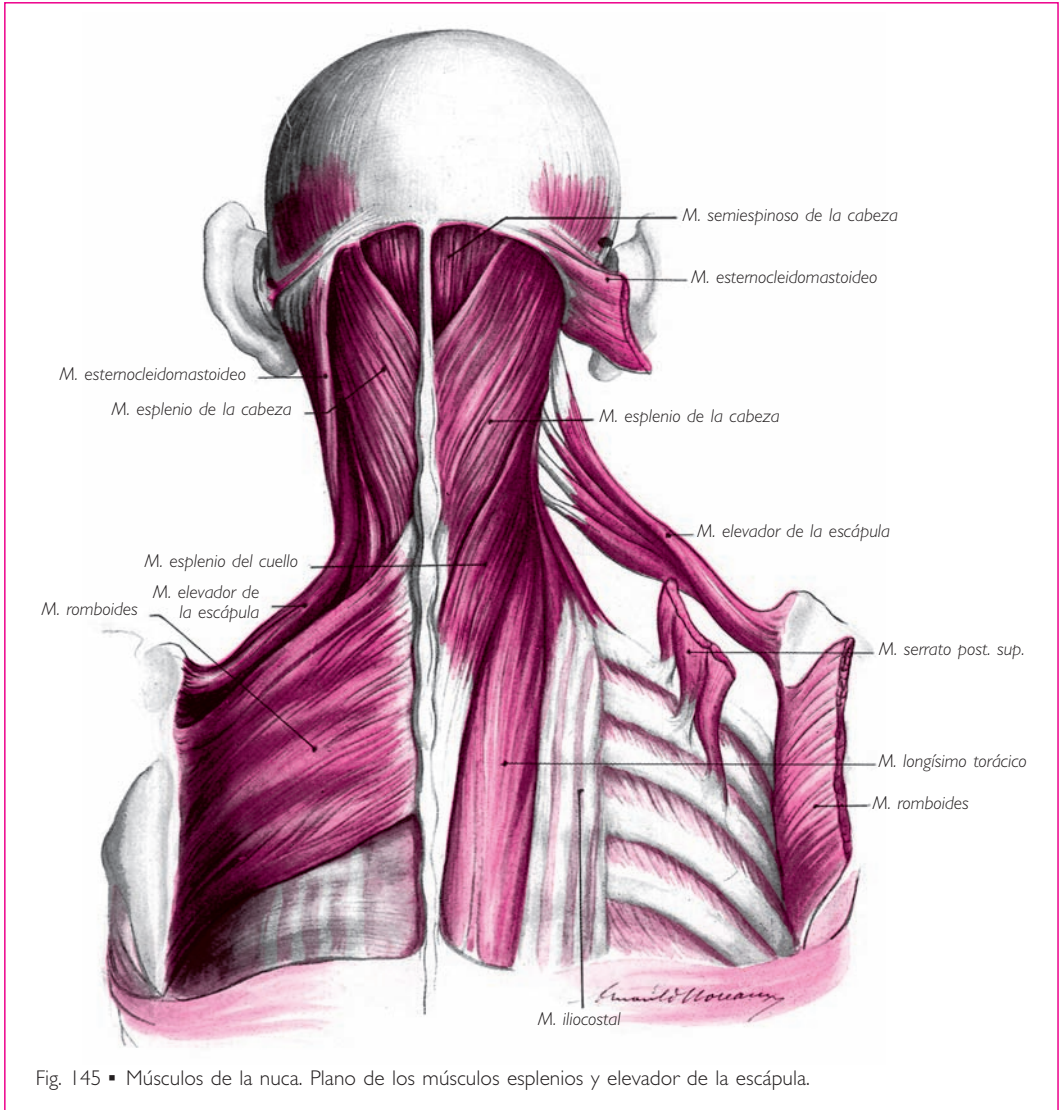
El *músculo esplenio de la cabeza* se dirige hacia la cabeza y se inserta, inferiormente al músculo esternocleidomastoideo que lo recubre: *a)* en la mitad o los dos tercios laterales del labio inferior de la línea nual superior, y *b)* en el borde posterior y la cara lateral de la apófisis mastoides, inferior y posteriormente al músculo esternocleidomastoideo. Las inserciones craneales del músculo esplenio de la cabeza se realizan mediante fascículos tendinosos cortos y apretados que se reúnen en las proximidades del vértice de la apófisis mastoides, formando un tendón muy resistente.

El borde medial del músculo esplenio de la cabeza limita con el del lado opuesto un espacio triangular de base superior, en el cual se observa el extremo superior de los músculos semiespinosos de la cabeza.

El *músculo esplenio del cuello* se inserta mediante dos o tres lengüetas tendinosas en el tubérculo de la apófisis transversa del atlas y en el tubérculo posterior de las apófisis transversas del axis y de la tercera vértebra cervical.

3. Acción. El músculo esplenio extiende la cabeza, la inclina hacia el lado contraído y le imprime un movimiento de rotación que hace girar la cara hacia el lado del músculo contraído.

La contracción de los dos músculos esplenios produce una extensión directa.



■ MÚSCULO ELEVADOR DE LA ESCÁPULA

1. Forma, situación y trayecto. Es un músculo alargado y aplanado que se extiende, lateralmente al músculo esplenio y posteriormente a los músculos escalenos, desde el ángulo de la escápula hasta la columna cervical (fig. 145).

2. Inserciones y descripción. El músculo elevador de la escápula se inserta inferiormente mediante cortas fibras tendinosas en el ángulo superomedial de la escápula y en la parte supraespinosa del borde medial de este hueso.

El cuerpo muscular asciende en dirección anterior y medial, y recubre la parte lateral del músculo esplenio, el músculo longísimo del cuello y el músculo iliocostal del cuello.

Superiormente se divide en cuatro o cinco fascículos, que se fijan mediante pequeños tendones en las apófisis transversas o en los tubérculos posteriores de las apófisis transversas de las cuatro o cinco primeras vértebras cervicales. Éstos se confunden en cierta medida, a nivel de su inserción, con los tendones del músculo longísimo de la cabeza y del músculo esplenio posteriormente, y con los del músculo escaleno medio anteriormente.

3. Acción. Cuando el músculo elevador de la escápula toma su punto fijo en la columna cervical, tracciona del ángulo superior de la escápula en sentido superior y medial y hace descender el hombro. Si el punto fijo es la escápula, el músculo elevador de la escápula inclina la columna cervical hacia su mismo lado.

■ D. Plano superficial

■ MÚSCULO TRAPICIO

1. Forma, situación y trayecto. El músculo trapecio es ancho, aplanado, delgado y triangular. Es el más superficial de los músculos de la región posterior del cuello y del tronco, y se extiende desde la columna cervicotorácica hasta el hombro (fig. 146).

2. Inserciones y descripción. El músculo trapecio se origina de: □ *a*) el tercio medial de la línea nual superior y la protuberancia occipital externa; □ *b*) el borde posterior del ligamento nual; □ *c*) el vértice de las apófisis espinosas de la séptima vértebra cervical y de las diez primeras vértebras torácicas, o a veces incluso de las doce vértebras torácicas, y □ *d*) los ligamentos interespinosos correspondientes. Todas estas inserciones se realizan mediante cortas fibras tendinosas, excepto en las últimas vértebras cervicales y las primeras torácicas. En esta región, las fibras tendinosas son largas y constituyen una lámina triangular de base medial, que forma con la del lado opuesto un rombo aponeurótico. Lo mismo ocurre en el extremo inferior del músculo trapecio, donde las fibras tendinosas se vuelven cada vez más largas de superior a inferior, formando una lámina triangular que ocupa el ángulo superior de la fascia toracolumbar.

Las fibras musculares convergen lateralmente para terminar en la clavícula, el acromion y la espina de la escápula. Las *fibras superiores*, oblicuas inferior y lateralmente, se insertan en el tercio lateral del borde posterior de la clavícula y en la parte próxima de su cara superior. Las *fibras medias* van a fijarse transversalmente en el acromion y en la vertiente superior del borde posterior de la espina de la escápula; su inserción es especialmente amplia sobre el tubérculo del músculo deltoides. Las *fibras inferiores*, oblicuas superior y lateralmente, desembocan en una pequeña lámina tendinosa triangular que se desliza, con o sin bolsa serosa, sobre la cara triangular del extremo medial de la espina de la escápula. Esta lámina se introduce después profundamente a las fibras transversales de la porción media y se inserta en la parte medial del borde posterior de la espina hasta el tubérculo del músculo deltoides, que este borde presenta en la unión de su tercio medial y sus dos tercios laterales.

El músculo trapecio recubre superiormente los músculos de la nuca e inferiormente el músculo romboides y la porción superior del músculo dorsal ancho. Su borde anterosuperior, adosado superiormente al borde posterior del músculo esternocleidomastoideo, se separa al descender y limita entre éste y la clavícula el triángulo lateral del cuello.

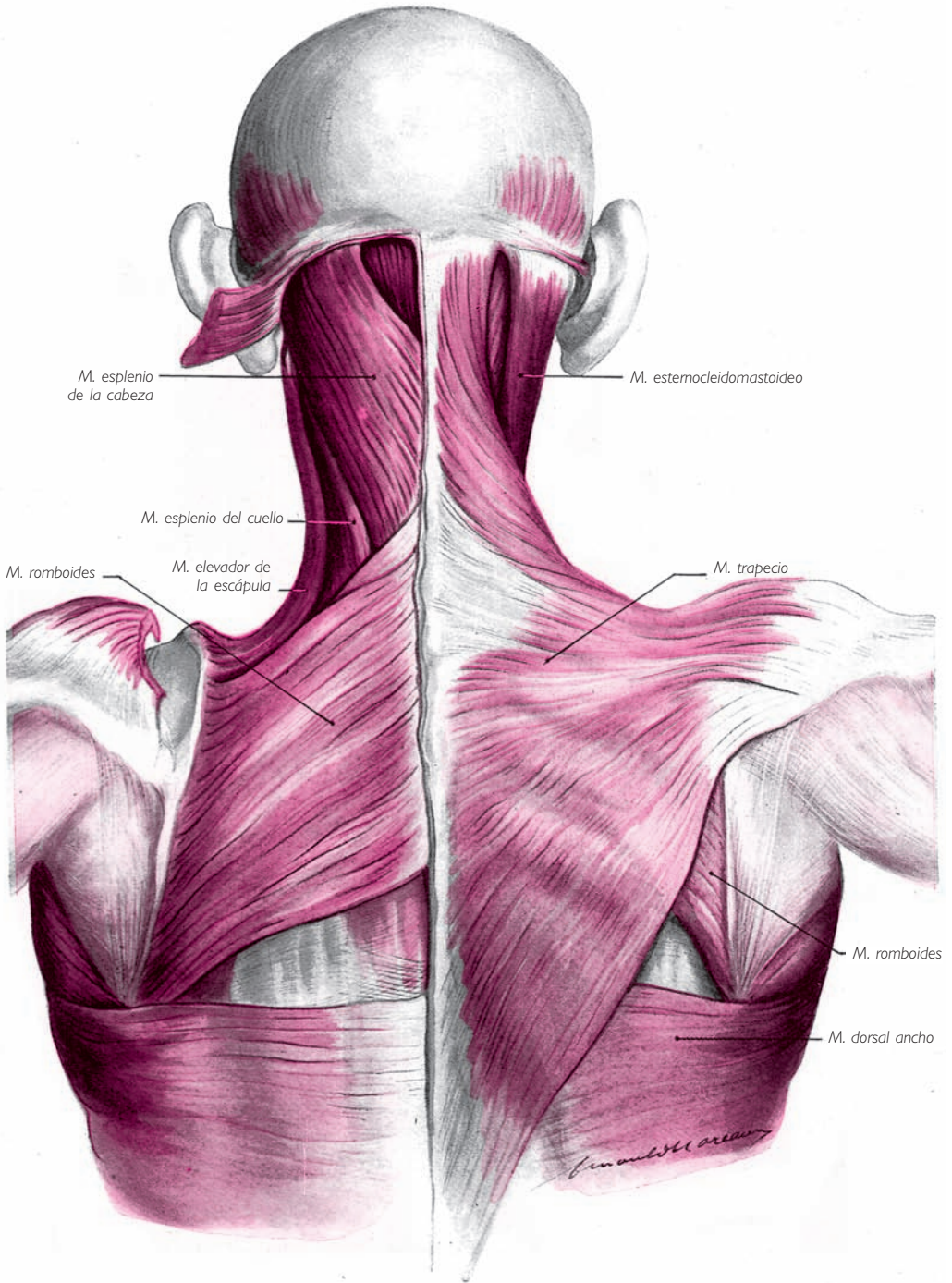


Fig. 146 ▪ Músculos de la nuca. Planos de los músculos trapecio a la derecha y esplenio a la izquierda.

3. Acción. Las fibras superiores del músculo trapecio mueven el hombro en sentido superior y medial. Las fibras medias tiran de la escápula medialmente, al tiempo que imprimen a la escápula un movimiento de rotación que eleva el hombro. Las fibras inferiores traccionan en sentido medial, pero al mismo tiempo hacen descender el borde medial de la escápula y elevan el hombro.

Cuando el músculo trapecio toma su punto fijo en la cintura escapular, las fibras superiores inclinan la cabeza hacia el lado contraído y le imprimen un movimiento de rotación que hace girar la cara hacia el lado opuesto; los fascículos inferiores contribuyen a elevar el tronco.

▮ III. FASCIA CERVICAL ▮

FASCIAS DE LA REGIÓN ANTERIOR

En un corte transversal de la región anterior del cuello pueden observarse:

▣ *a)* tres planos musculares subfasiales: un plano superficial, formado por los músculos esternocleidomastoideos; un plano medio constituido por los músculos infrahioideos, y un plano profundo integrado por los músculos prevertebrales y escalenos; ▣ *b)* las vísceras del cuello, situadas entre el plano muscular medio o infrahioideo y el plano profundo o prevertebral; los órganos viscerales son la faringe y la laringe superiormente, el esófago y la tráquea inferiormente, y la glándula tiroidea anteriormente a éstos, y ▣ *c)* el paquete vasculonervioso del cuello, que acompaña a las vísceras a cada lado.

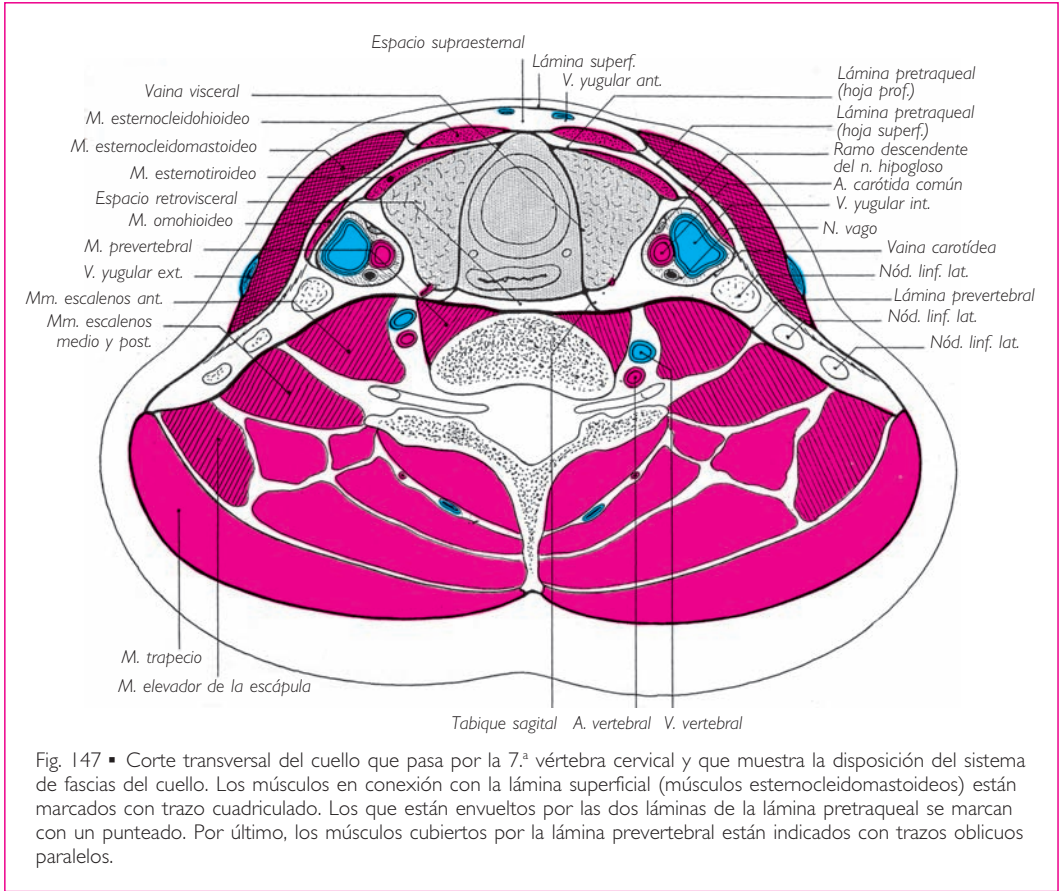
En el cuello existe una disposición fascial particular para cada uno de los planos musculares, para las vísceras y para el paquete vasculonervioso (fig. 147). Por tanto, estudiaremos las tres láminas (superficial, pretraqueal y prevertebral) de la fascia cervical en relación con cada uno de los planos musculares de la región, la vaina visceral y las vainas carótidas.

▣ A. Lámina superficial de la fascia cervical

La lámina superficial de la fascia cervical forma, en el cuello, una vaina completa (fig. 147). Esta vaina se inserta superiormente en la línea nucal superior, apófisis mastoideas, cartílago del conducto auditivo externo, fascia masetérica y borde inferior de la mandíbula; inferiormente se inserta en el borde anterior de la escotadura yugular y en la cara anterior del manubrio del esternón, en la cara superior de la clavícula y en el borde posterior de la espina de la escápula.

De la cara profunda de la lámina superficial se desprende, a lo largo del borde anterior del músculo trapecio, una expansión fibrosa discontinua, que se une lateralmente a la fascia de los músculos escalenos.

Esta expansión lateral permite distinguir, en la lámina superficial de la fascia cervical, dos partes, una anterior y otra posterior, en relación con las regiones anterior y posterior del cuello.



En la región anterior, la lámina superficial es delgada allí donde está recubierta por el músculo platisma (Charpy), mientras que en el resto de su extensión es bastante gruesa. Es igualmente gruesa en la parte posterior.

La lámina superficial de la región cervical anterior recubre anteriormente la región infrahioidea y se extiende superiormente al hueso hioides hasta la mandíbula; a los lados envuelve el músculo esternocleidomastoideo y se prolonga más allá de éste hasta el músculo trapecio.

a) En la región infrahioidea, la lámina superficial está atravesada por la vena yugular anterior, que discurre, en una parte de su trayecto, por un desdoblamiento de esta lámina fascial, antes de pasar posteriormente a ella.

b) La lámina superficial pasa de la región infrahioidea a la suprahioidea, estableciendo con el hueso hioides conexiones un poco diferentes en la parte media y en las partes laterales de este hueso. ■ En la parte media, la fascia se adhiere al cuerpo del hueso hioides a lo largo de su borde inferior; seguidamente recubre la región suprahioidea media, donde se refuerza, en las proximidades del hueso hioides, mediante expansiones del tendón intermedio del músculo digástrico. ■ A los lados (fig. 148), la lámina superficial con-

FASCIA CERVICAL

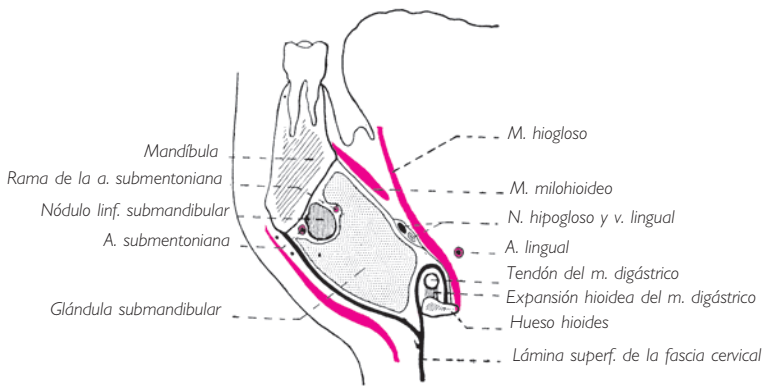


Fig. 148 ■ Corte frontal de la región suprahioidea (esquemático).

tacta con el borde inferior de la glándula submandibular, que es rebasada inferiormente por el asta mayor del hueso hioides. A este nivel, la fascia se desdobra en dos hojas, una superficial y otra profunda: □ la *hoja superficial* o *directa* pasa sobre la glándula y se dirige hacia el borde inferior de la mandíbula; □ la *hoja profunda* o *refleja* va a unirse al borde lateral del asta mayor del hueso hioides, bien directamente bien después de haber conterminado el tendón intermedio del músculo digástrico, al que proporciona una corredera fibrosa. Esta corredera fibrosa se une por su segmento profundo a la hoja fibrocelular que reviste los músculos subyacentes, es decir, a los músculos milohioideo e hiogloso.

Superior y posteriormente a la glándula submandibular, la fascia recubre la glándula parótida, uniéndose, anteriormente a ésta, a la fascia masetérica (v. *Regiones masetérica y parotídea*).

c) A cada lado de las regiones supra e infrahioideas, la lámina superficial se desdobra para envolver el músculo esternocleidomastoideo. La hoja profunda de esta vaina es delgada, celular y bastante menos resistente que la hoja superficial. Ésta es más fuerte y más gruesa en la parte superior del músculo, que sobrepasa superiormente el músculo platisma, que en la parte inferior. Además, en las proximidades de las inserciones superiores del músculo está estrechamente unida a la dermis mediante trabéculas fibrosas que atraviesan el tejido subcutáneo.

Esta hoja superficial contiene, en un desdoblamiento, la vena yugular externa, así como los nervios auricular mayor y transversal del cuello del plexo cervical, en una parte más o menos importante de su trayecto.

Desde el borde anterior de la vaina del músculo esternocleidomastoideo se desprende, frente al borde inferior de la mandíbula, una lámina fibrosa que se dirige anteriormente y se fija en el ángulo de la mandíbula. Se trata de la *cinta* o *bandeleta mandibular*. Más adelante veremos que esta cinta contribuye en gran medida a separar entre sí las celdas parotídea y submandibular.

d) Posteriormente al músculo esternocleidomastoideo, la fascia es muy delgada, recubre el triángulo lateral del cuello y se continúa hacia la región cervical posterior, envolviendo

al músculo trapecio. A veces presenta, en el ángulo anteroinferior del triángulo lateral del cuello, un engrosamiento fibroso, el *repliegue falciforme* (Dittel), cuyo borde lateral limita medialmente el orificio por el que la vena yugular externa atraviesa la fascia.

B. Lámina pretraqueal de la fascia cervical

Esta fascia está anexa a los músculos infrahioideos. Éstos se disponen en dos planos que se corresponden con las dos hojas que conforman la lámina pretraqueal de la fascia cervical (fig. 147).

La *hoja superficial* se extiende de un músculo omohioideo a otro, envolviendo los músculos omohioideos y esternohioideos. Se inserta superiormente en el hueso hioides, mientras que inferiormente se une al borde posterior de la escotadura yugular y de la clavícula.

Los elementos fibrosos, que tienen una significación particular, la refuerzan en los intervalos entre los dos músculos que envuelve, y muy especialmente en el intervalo comprendido entre el vientre inferior del músculo omohioideo y la clavícula. Estos elementos sobreañadidos provienen de la transformación fibrosa de la parte media de un músculo cleidohioideo del que, en la especie humana, sólo suelen persistir los fascículos extremos: el músculo omohioideo lateralmente y el músculo esternohioideo medialmente (Gegenbaur).

Lateralmente, la hoja superficial de la lámina pretraqueal se confunde en mayor o menor medida con el tejido celulofibroso que rodea los nódulos linfáticos cervicales laterales profundos, se prolonga lateralmente al músculo omohioideo hasta la lámina superficial de la fascia cervical y se une a ésta anteriormente al músculo trapecio.

La *hoja profunda* es delgada y celular, y envuelve los músculos esternotiroideos y tirohioideos. Se une lateralmente a éstos con la hoja superficial.

a) ESPACIO SUPRAESTERNAL. La hoja superficial de la lámina pretraqueal está unida anteriormente, sobre la línea media, a la lámina superficial de la fascia cervical, desde el hueso hioides hasta el nivel del extremo inferior de la laringe o hasta el istmo de la glándula tiroides (fig. 148 bis). Más inferiormente, las láminas se separan y van a unirse respectivamente a los bordes anterior y posterior de la escotadura yugular. El espacio comprendido entre estas dos láminas fasciales, superior al esternón, se denomina *espacio supraesternal*.

Lateralmente, el espacio supraesternal está limitado por el borde anterior del músculo esternocleidomastoideo, a lo largo del cual la fascia pretraqueal se adhiere a la vaina de este músculo.

No obstante, este espacio presenta a cada lado un divertículo en fondo de saco que se hunde posteriormente al músculo esternocleidomastoideo a lo largo de la clavícula, a una profundidad de 1 a 3 cm (Gruber). En este divertículo penetra el segmento horizontal de la vena yugular anterior correspondiente.

b) ESPACIO SUPRACLAVICULAR. Existe también, lateralmente al músculo esternocleidomastoideo, entre la lámina superficial y la hoja superficial de la lámina pretraqueal de la fascia cervical, un *espacio supraclavicular* limitado inferiormente por la clavícula, donde se insertan las dos láminas, y lateralmente por la adherencia anterior al músculo trapecio, desde la lámina pretraqueal hasta la lámina superficial; medialmente el es-

pacio se prolonga profundamente al músculo esternocleidomastoideo, hasta el borde medial de éste.

Volveremos a ocuparnos de estos dos espacios al abordar la anatomía topográfica del cuello.

■ C. Lámina prevertebral de la fascia cervical

La lámina prevertebral de la fascia cervical recubre los músculos prevertebrales y escalenos (fig. 147). Entre estos dos grupos musculares, la fascia se adhiere a los tubérculos anteriores de las apófisis transversas. La fascia de los músculos escalenos se prolonga lateralmente, en una parte de su altura, hasta la cara profunda de la lámina superficial de la fascia cervical.

La parte de la lámina prevertebral que se extiende entre los tubérculos anteriores de las vértebras cervicales por una parte y la lámina superficial por la otra contribuye, junto con la columna vertebral, a separar la región anterior o visceral del cuello de su región posterior o muscular. Por consiguiente, en la fascia pueden distinguirse dos partes: una media, la parte prevertebral propiamente dicha, y otra lateral o premuscular.

Laux y A. Delmas han demostrado que esta fascia es una lámina fibrosa que engloba los ramos anteriores de los nervios espinales desde su emergencia de la columna vertebral.

La parte prevertebral constituye también, en sus bordes laterales, una lámina conjuntivonerviosa, ya que contiene en su espesor, a cada lado, el tronco simpático cervical y los ramos comunicantes.

La parte lateral de la lámina prevertebral no se prolonga lateralmente en toda su altura hasta la lámina superficial de la fascia cervical. En efecto, veremos más adelante que el plano celulofibroso de nódulos linfáticos cervicales laterales profundos, que se extiende anteriormente a los músculos escalenos y al paquete vasculonervioso, se prolonga lateralmente en sentido profundo a la cara profunda del músculo trapecio, hacia la fosa supraespinosa.

■ D. Vaina visceral y cápsula fibrosa de la glándula tiroides

La lámina pretraqueal es una membrana delgada que envuelve el esófago y la tráquea (fig. 147). Se continúa superiormente en el espacio laterofaríngeo, sobre las paredes de la faringe, y se prolonga inferiormente en el mediastino. En la faringe, la lámina pretraqueal recubre los músculos constrictores y adopta el nombre de *fascia faringobasilar*.

La lámina pretraqueal se desdobra en dos hojas al alcanzar la cara posterior de la glándula tiroides. La hoja *profunda* o *medial* continúa la lámina pretraqueal sobre la tráquea y la laringe, formando la hoja profunda de la vaina tiroidea. La hoja *lateral* tapiza de medial a lateral la cara posterior del lóbulo lateral correspondiente de la glándula tiroides y se une, en el límite lateral de esta cara, con la hoja profunda de la lámina pretraqueal, que engloba los músculos del cuello y completa anteriormente la cápsula fibrosa de la glándula tiroides (fig. 147; v. *Glándula tiroides*).

De la parte anterior de la vaina visceral, a lo largo del borde inferior de la glándula tiroides, se origina una expansión que acompaña a las gruesas venas tiroideas infe-

riores, envuelve la vena braquiocefálica izquierda y se prolonga hasta el pericardio. Esta expansión se conoce como *lámina cervicopericárdica*, *tiropericárdica* o *tirotimopericárdica* (Richet).

La lámina cervicopericárdica y la parte cercana del pericardio limitan, con la hoja profunda de la lámina pretraqueal y el ligamento esternopericárdico superior, un espacio ocupado por el timo o sus vestigios; se trata de la *celda tímica* (fig. 148 bis).

La lámina pretraqueal está fijada, a cada lado, a la lámina prevertebral y a los tubérculos anteriores de las apófisis transversas por medio de expansiones laterales de dirección anteroposterior, denominadas *tabiques sagitales* (Charpy). Los tabiques sagitales forman las paredes laterales de un *espacio retrovisceral* limitado anteriormente por la parte posterior de la celda pretraqueal y posteriormente por la lámina prevertebral de la fascia cervical (fig. 147).

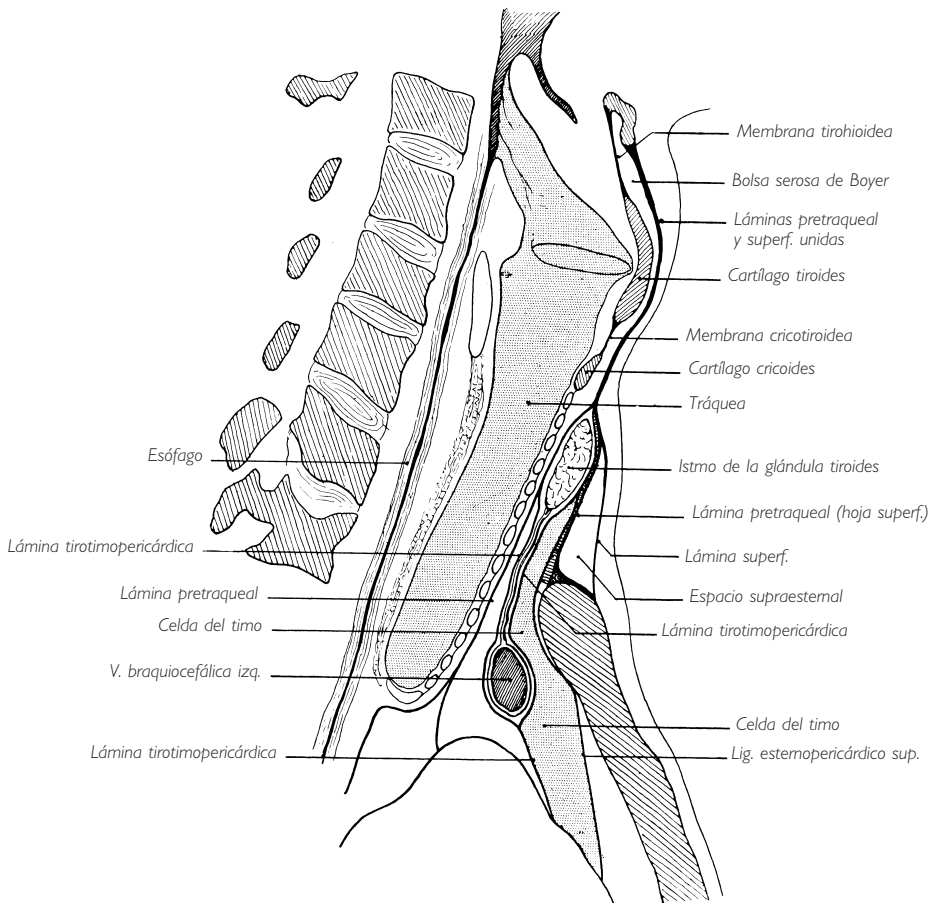


Fig. 148 bis ■ Corte sagital medio de la porción anterior del cuello que muestra la disposición de las fascias.

■ E. Vaina carotídea

La vaina carotídea envuelve los elementos del paquete vasculonervioso del cuello. Está constituida (fig. 147): ■ *a*) por una vaina fibrosa común para los tres elementos del paquete, es decir, arteria, vena y nervio, y ■ *b*) por una vaina celular independiente para cada uno de los elementos contenidos en la vaina común. La vaina fibrosa común se desdobra anteriormente para englobar el ramo descendente del nervio hipogloso; también se desdobra para envolver el ramo descendente del plexo cervical y el asa comunicante que lo une al ramo descendente del nervio hipogloso.

La existencia de vainas independientes para los elementos del paquete vasculonervioso permite reconocer en una sección, en el interior de la vaina común, finos tabiques que separan la arteria, la vena y el nervio.

La *arteria carótida común izquierda* nace en el tórax de la porción horizontal del arco de la aorta; presenta, antes de penetrar en el cuello, un corto trayecto intratorácico.

Por consiguiente: ■ *a*) la arteria carótida común izquierda es más larga que la derecha en toda la longitud de su segmento intratorácico, siendo su tamaño casi igual al del tronco braquiocefálico, es decir, unos 3 cm; ■ *b*) la arteria carótida común izquierda se desprende del arco de la aorta a la izquierda y posteriormente al tronco braquiocefálico, siendo su origen por consiguiente más profundo que el de este tronco, y gana la base del cuello mediante un trayecto oblicuo superior, lateral y ligeramente posterior o, a veces, incluso ligeramente anterior. Inmediatamente después asciende por el cuello del mismo modo que la derecha.

El calibre de las arterias carótidas comunes es casi uniforme. Sin embargo, a veces se estrechan en su porción media (Stahel) y a menudo presentan, en su extremo superior, una dilatación denominada *seno carotídeo* (bulbo carotídeo) (v. *Arteria carótida interna*).

■ **TERMINACIÓN.** Las arterias carótidas comunes se dividen en interna y externa. Esta bifurcación se produce normalmente 1 cm superiormente al borde superior del cartílago tiroideos. Puede tener lugar hasta 4 cm superior o inferiormente a este punto (Livini), a la altura de la cuarta vértebra cervical.

■ **RELACIONES.*** *En el tórax.* La arteria carótida común izquierda asciende posteriormente al cuerpo del esternón y a la vena braquiocefálica izquierda, anteriormente a la arteria subclavia y al conducto torácico, lateralmente a la tráquea y medialmente al nervio vago y a la pleura y al pulmón izquierdos (v. *Vasos del tronco*, tomo 2).

En el cuello. Las dos arterias carótidas comunes tienen relaciones casi idénticas: ■ *anteriormente* están recubiertas por la glándula tiroides, el músculo omohioideo y la lámina pretraqueal de la fascia cervical, el músculo esternocleidomastoideo y la lámina superficial de la fascia cervical (fig. 147); ■ *posteriormente* se relacionan con la fascia y los músculos prevertebrales, medialmente a los tubérculos anteriores de las apófisis transversas; están cruzadas por la arteria tiroidea inferior, por lo general un poco inferiormente al tubérculo de la apófisis transversa de la sexta vértebra cervical; ■ *medialmente* siguen la tráquea y la laringe, el esófago y la faringe; además están en relación, hasta la laringe, con el nervio laríngeo recurrente y los nódulos linfáticos recurrentes correspondientes; ■ *lateralmente* se relacionan con la vena yugular interna.

Una misma vaina, la *vaina carotídea*, rodea a cada lado la arteria carótida común, la vena yugular interna y el nervio vago, situado posteriormente a ambos vasos (v. pág. 214).

Posteriormente al ángulo de bifurcación de la arteria carótida común (Rieffel), en el ángulo diedro abierto medialmente que forman las arterias carótidas externa e interna en su origen, en el primer centímetro de su trayecto (Léger), se encuentra una peque-

* Las relaciones de estas arterias y de otros vasos de la cabeza y el cuello se describen con las regiones a las que pertenecen, después de haber estudiado todos los órganos con los que están en conexión. Aquí señalaremos sólo las relaciones principales y, más específicamente, las que los vasos presentan con los órganos ya conocidos: huesos, arterias, músculos y fascias.

ARTERIAS

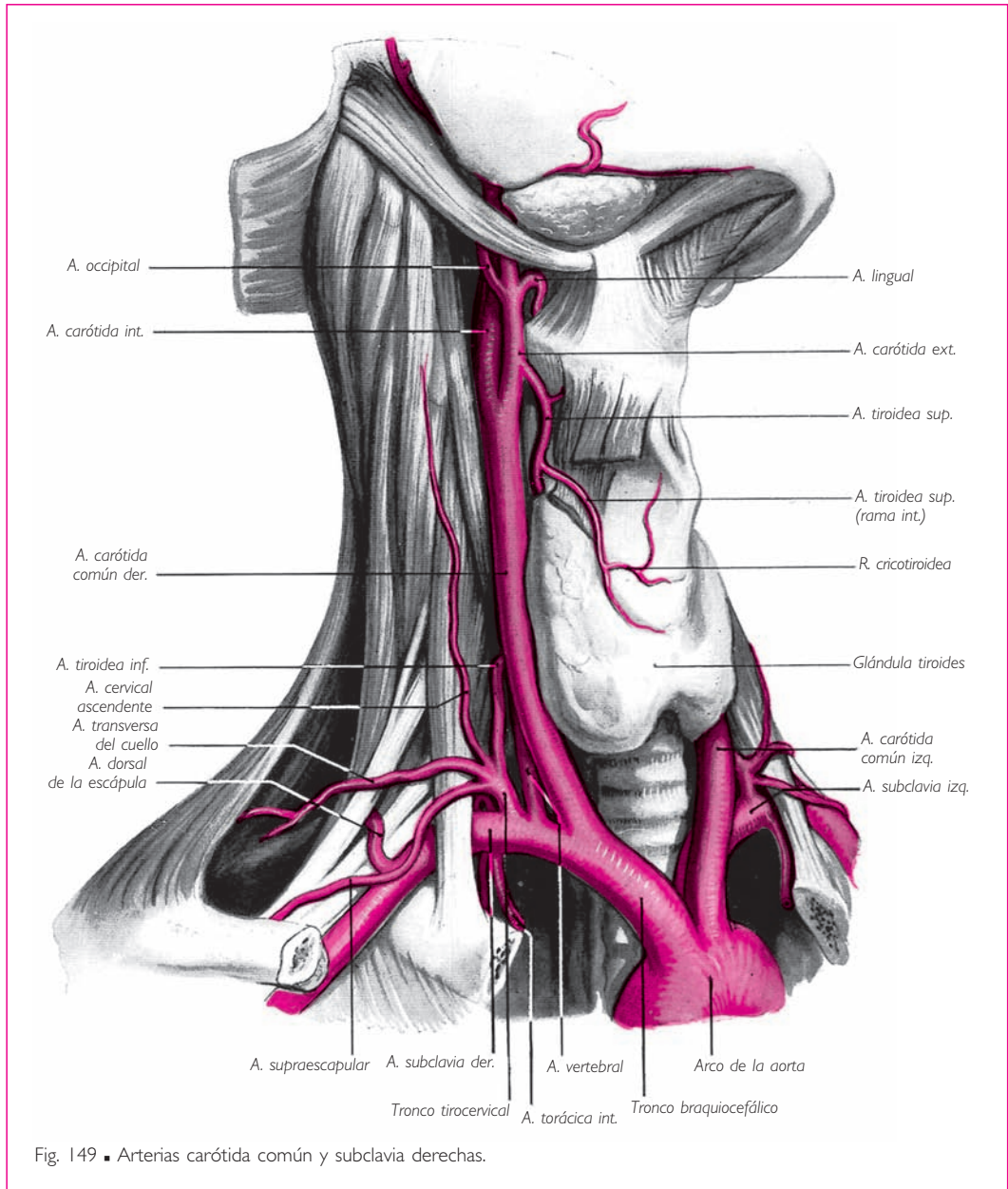


Fig. 149 ■ Arterias carótida común y subclavia derechas.

ña glándula de secreción interna, de color gris rojizo y de 4 a 5 mm de diámetro. Se trata del *glomus carotídeo* o *cuerpo carotídeo*.

Seno carotídeo y glomo o cuerpo carotídeo. A la altura de la bifurcación carotídea, al inicio de las dos ramas pero sobre todo en la arteria carótida interna, el calibre arterial aumenta, formando una dilatación fusiforme, el seno carotídeo. A su nivel la pared del

vaso es más elástica y menos muscular, pero sobre todo es rica en terminaciones nerviosas provenientes de los pares craneales IX o X o del tronco simpático. Esto hace que el seno se considere un verdadero órgano. Es un barorreceptor sensible a las variaciones de presión en el interior del sistema arterial, capaz de informar a los centros nerviosos superiores y determinar por vía refleja bien una elevación bien un descenso de la tensión arterial; estas variaciones de tensión se acompañan de una modificación del ritmo cardíaco.

El cuerpo o glomo carotídeo, de 5 mm de altura, está situado posteriormente a la división carotídea; de ahí también el nombre de *corpúsculo retrocarotídeo*. Su estructura, compuesta de células epiteliales y especialmente de numerosos capilares, es la de un glomo.

El glomo intercarotídeo es una formación rica en nervios y terminaciones nerviosas que provienen, sobre todo, del nervio glossofaríngeo; así, en razón de su estructura vasculonerviosa, es considerado un quimiorreceptor capaz de informar al sistema nervioso de las variaciones químicas de la sangre y de determinar, por vía refleja, las modificaciones del ritmo respiratorio (fig. 150).

■ **RAMAS.** A excepción de una o dos minúsculas ramas destinadas al glomo carotídeo y que nacen bien de la ranura de separación de las arterias carótidas interna y externa bien de una u otra de dichas arterias en su origen (Princeteau), las arterias carótidas comunes no dan ninguna rama colateral.

ARTERIA CARÓTIDA EXTERNA

La arteria carótida externa se extiende desde la bifurcación de la arteria carótida común hasta 4 o 5 cm superiormente al ángulo de la mandíbula, donde se divide en sus ramas terminales: la arteria temporal superficial y la arteria maxilar (figs. 149 y 153).

■ **DIRECCIÓN.** Desde su origen, la arteria, que al principio es anterior y medial a la arteria carótida interna, asciende verticalmente a lo largo de 1-2 cm; seguidamente sigue ascendiendo un poco lateralmente y cruza la cara anterior de la arteria carótida interna; por último, se endereza y asciende hasta su terminación, bien verticalmente bien describiendo una ligera curva de concavidad lateral y posterior (Livini). En este trayecto, la arteria se sitúa primero en el cuello y después en la cabeza.

■ **RELACIONES.** *En su porción cervical*, la arteria carótida externa se relaciona: *anteriormente*, con el músculo esternocleidomastoideo y la lámina superficial de la fascia cervical que lo recubre, con el nervio hipogloso y el tronco venoso tirolinguofacial, que la cruzan; *posteriormente*, con la arteria carótida interna; *medialmente*, con la faringe (v. *Región esternocleidomastoidea*, pág. 612).

En su porción cefálica, la arteria es al principio *infra* y *retroparotídea*. Se sitúa profundamente al vientre posterior de los músculos digástrico y estilohioideo. Pasa a través del diafragma de los músculos estiloideos, medialmente al músculo estilohioideo y lateralmente al ligamento estilohioideo, al músculo estilogloso y al ligamento estiloman-

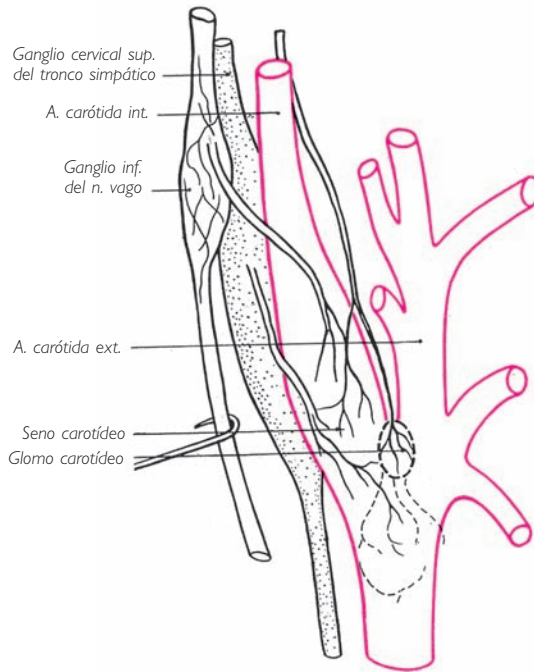


Fig. 150 ■ Seno carotídeo y glomo carotídeo.

dibular, y penetra en la parótida (v. *Espacio retroestiloideo*, pág. 580). □ En la parótida, la arteria se labra primero un surco; después es rodeada por la glándula hasta su terminación. De todos los órganos, vasos o nervios que atraviesan la parótida, la arteria carótida externa es la que se sitúa más profundamente (v. *Región parotídea*, pág. 583).

La arteria carótida externa irriga la cara y los tegumentos del cráneo.

■ **RAMAS COLATERALES.** La arteria carótida externa da múltiples ramas colaterales, cuyo número varía de 4 a 12. Livini describe 9 en el morfotipo normal; sin embargo, según este autor, en la mayoría de los casos sólo se encuentran 7; el resto no existe más que en una proporción inferior al 50 %. Por tanto, nosotros describiremos las 7 ramas colaterales normales de la arteria carótida externa. Atendiendo a su orden de emergencia, son las arterias *tiroidea superior*, *lingual*, *facial*, *faríngea ascendente*, *occipital*, *auricular posterior* y las ramas *parotídeas* de la arteria *auricular posterior* y de la arteria *temporal superficial* (fig. 151).

1. Arteria tiroidea superior. Nace de la cara anterior de la arteria carótida externa, muy cerca del origen de ésta (fig. 149). Desde ese punto se dirige primero medial y anteriormente, y luego inferiormente, y alcanza el extremo superior del lóbulo correspondiente de la glándula tiroides. En este trayecto, la arteria, aplicada sobre la fa-

ringe, está recubierta superiormente por el músculo esternocleidomastoideo y la lámina superficial de la fascia cervical; más inferiormente, por los músculos infrahioideos y la lámina pretraqueal de la fascia cervical.

a) RAMAS COLATERALES. Son dos:

1. La *rama esternocleidomastoidea de la arteria tiroidea superior*, que penetra en la porción media del músculo, cerca de su borde anterior.

2. La *arteria laríngea superior*, que se vuelve profunda al músculo tirohioideo, atraviesa la membrana tirohioidea y se distribuye por los músculos de la laringe y la mucosa del vestíbulo.

b) RAMAS TERMINALES. La arteria tiroidea superior se divide en el vértice del lóbulo lateral de la glándula tiroides en tres ramas: *anterior*, *lateral* y *posterior*. Descienden una sobre la cara anterior, otra por el borde lateral y la tercera sobre la cara posterior del lóbulo lateral.

La rama anterior se anastomosa, en el borde superior del istmo, con la rama correspondiente del lado opuesto. Además, da origen a la *rama cricotiroidea* (arteria laríngea inferior), que se describe generalmente como una rama colateral de la arteria tiroidea superior.

La rama cricotiroidea se dirige medialmente y se anastomosa anteriormente a la membrana cricotiroidea con la del lado opuesto. Irriga el músculo cricotiroideo y la mucosa subglótica.

2. Arteria lingual. La arteria lingual nace generalmente de la cara medial de la arteria carótida externa, de 1,5 a 2 cm superiormente al origen de esta arteria (como media 1 cm superior a la arteria tiroidea superior, según Farabeuf).

Al principio describe una curva cuya concavidad inferior mira hacia el extremo posterior del asta mayor del hueso hioides (figs. 153 y 154). En esta primera parte de su trayecto, la arteria se sitúa sobre el músculo constrictor medio de la faringe. A continuación se dirige anteriormente, pasa en sentido superior al asta mayor del hueso hioides y se vuelve profunda al músculo hiogloso, lateralmente al músculo constrictor medio de la faringe. Después la arteria lingual se dirige oblicuamente en sentido anterior, medial y superior, inferiormente al músculo longitudinal inferior y lateralmente al músculo geniogloso, y alcanza el borde anterior del músculo hiogloso, donde se divide en dos ramas terminales: las arterias sublingual y profunda de la lengua (fig. 152). (Para las relaciones de esta arteria, v. *Regiones submandibular y esternocleidomastoidea*.)

a) RAMAS COLATERALES. La arteria lingual da dos colaterales principales:

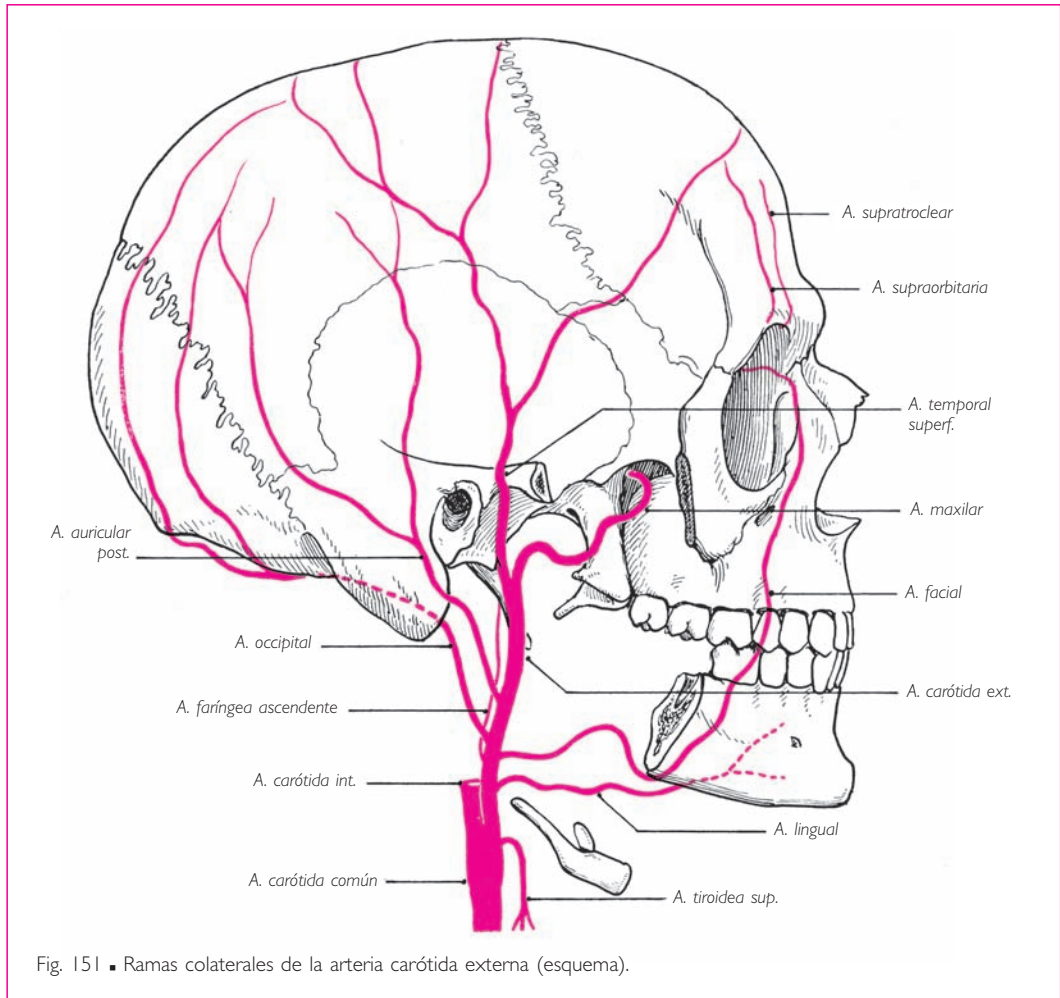
1. La *rama suprahioidea*, que sigue el borde superior del hueso hioides y se anastomosa, posteriormente al músculo genihiideo, con la del lado opuesto.

2. La *rama dorsal de la lengua* o *lingual dorsal* se separa de esta porción de la arteria lingual, que se corresponde, a través del músculo hiogloso, con el vientre posterior del músculo digástrico. Ascende por el lado de la base de la lengua y se distribuye por el pilar anterior del velo del paladar, la epiglotis y la base de la lengua.

b) RAMAS TERMINALES. Son dos:

1. La *arteria sublingual*, que se dirige anteriormente por la cara profunda o medial de la glándula sublingual. Da dos ramas para esta glándula y una rama para el frenillo

ARTERIAS



de la lengua, la *arteria del frenillo*; luego se divide en dos ramas terminales: una *mentoniana*, destinada al mentón, y otra *mandibular*, para la porción de la mandíbula en relación con los incisivos (Bertelli).

2. La *arteria profunda de la lengua* o *lingual profunda*, que se dirige superior y anteriormente a lo largo del borde inferior del músculo longitudinal inferior hasta el vértice de la lengua, donde termina. Irriga los músculos y la mucosa de la lengua.

3. Arteria faríngea ascendente (faringomeníngea). La arteria faríngea ascendente es la rama más pequeña de la arteria carótida externa. Nace de la cara posterior de la arteria carótida externa, casi al mismo nivel que la arteria lingual (figs. 151 y 154), asciende verticalmente sobre la pared lateral de la faringe y proporciona ramas a la pared faríngea y a los músculos prevertebrales.

Da: □ *a) ramas mediales* para la faringe, entre las cuales se distingue normalmente una rama faríngea inferior; □ *b) ramas posteriores* o prevertebrales, y □ *c) la arteria meníngea posterior*. Esta última penetra en el cráneo por el agujero yugular o por el conducto del hipogloso, o bien puede dividirse en dos ramas que entran en el cráneo a través de los dos agujeros anteriores. La arteria meníngea posterior se ramifica por la duramadre vecina.

4. Arteria facial. La arteria facial se origina de la cara anterior de la arteria carótida externa, 5 mm superiormente a la arteria lingual (figs. 153 y 154). La arteria se dirige en sentido superior y anterior, adosada a la pared faríngea, pasa inferiormente al vientre posterior del músculo digástrico y al músculo estilogloso, y penetra superiormente a éstos en la celda submandibular. La arteria facial rodea esta glándula de medial a lateral, dirigiéndose anteriormente y pasando superiormente a ésta; describe así una primera *curva faríngea* o *supraglandular*, cuya concavidad inferior reposa sobre la glándula, donde frecuentemente se labra un profundo surco (v. fig. 273). Seguidamente se incurva sobre el borde inferior de la mandíbula y describe una segunda *curva submandibular*, cuya concavidad abraza el borde inferior de la mandíbula, frente al ángulo anteroinferior del músculo masetero. Finalmente, la arteria facial asciende por la

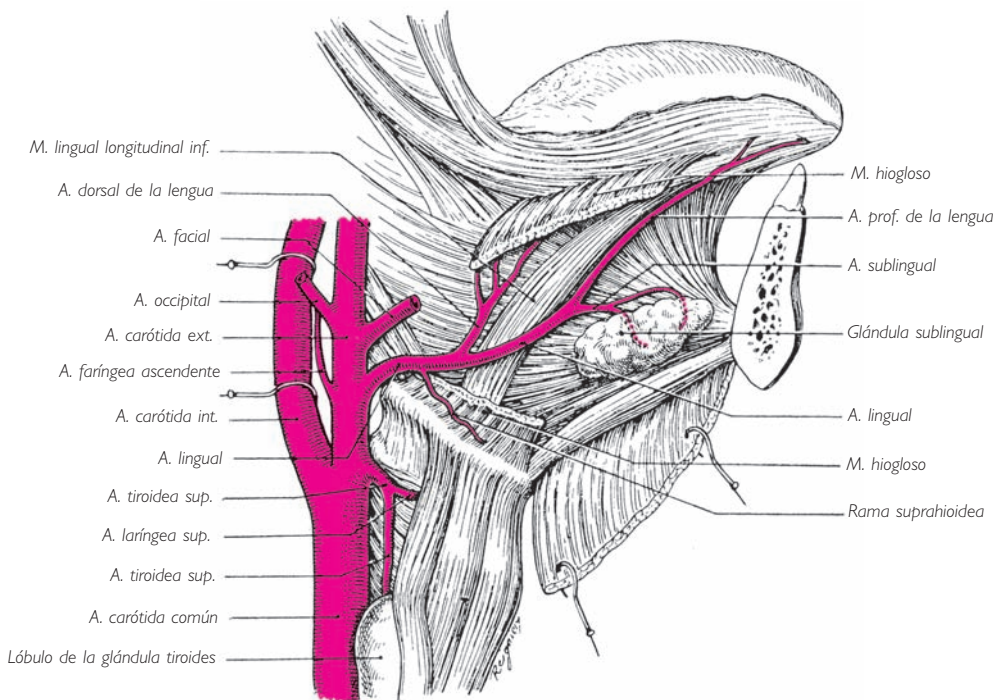


Fig. 152 ■ Arteria lingual.

ARTERIAS

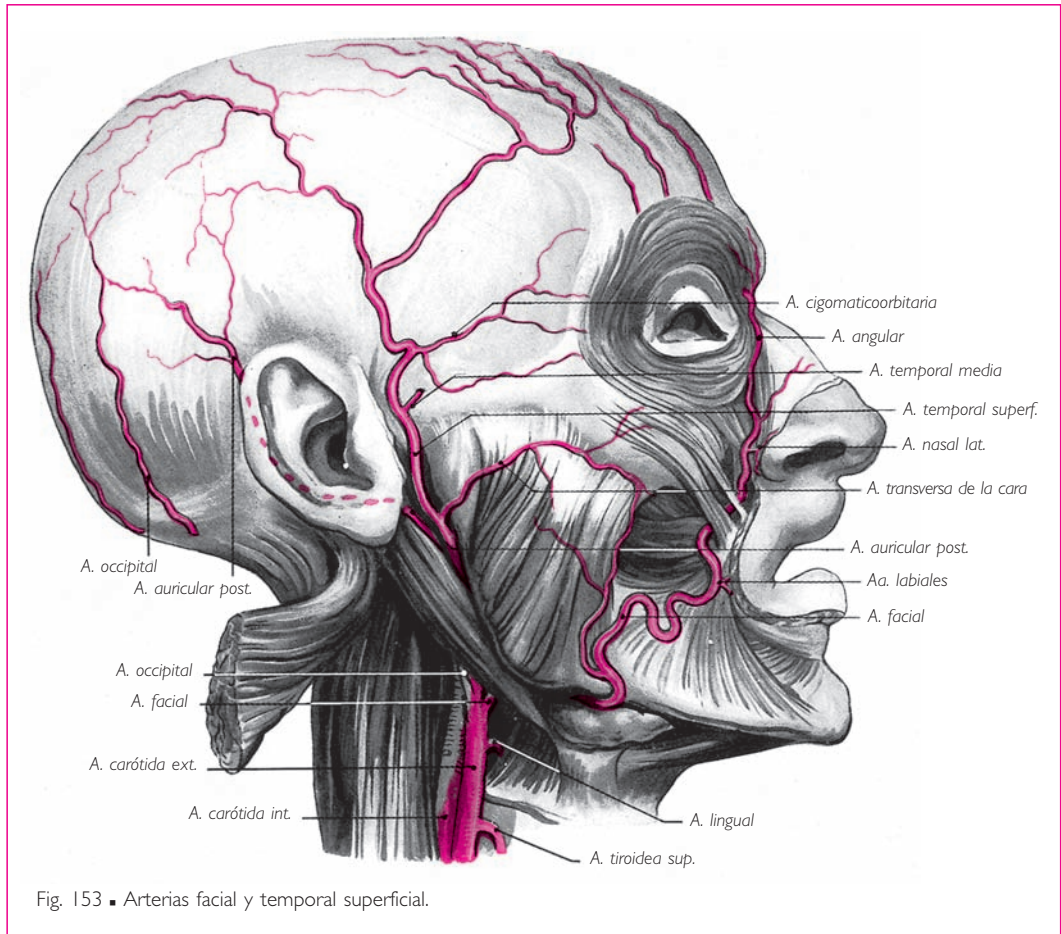


Fig. 153 ■ Arterias facial y temporal superficial.

cara, oblicuamente superior y anterior, describiendo una tercera curva, la *curva facial*, cuya concavidad se orienta posterior y superiormente. Se dirige entonces hacia la comisura de los labios, luego se endereza para recorrer el surco nasolabial y termina en el ángulo interno del ojo, anastomosándose con la arteria dorsal de la nariz (fig. 153).

En su trayecto por el rostro, la arteria facial es muy sinuosa: descansa sobre el músculo buccinador, el músculo elevador del ángulo de la boca y el músculo elevador del labio superior y del ala de la nariz; la recubren el platisma y los músculos depresor del ángulo de la boca y cigomáticos (v. *Nódulos linfáticos submandibulares* y *Región submandibular*).

a) RAMAS COLATERALES. Son las siguientes:

1. La *arteria palatina ascendente*, que nace en el vértice de la curva faríngea, anteriormente al extremo inferior de la tonsila o amígdala faríngea (fig. 182). Ascende por la pared lateral de la faringe y se distribuye por el músculo estilogloso, al que cruza, por la pared faríngea y por el velo del paladar. Su rama más importante es la *rama tonsilar de la arteria palatina ascendente*.

2. Las *ramas submandibulares*, variables en número, se dirigen directamente a la glándula submandibular.

3. La *arteria submentoniana*, que se origina inferiormente al borde inferior de la mandíbula. Se dirige anteriormente, aplicada a la cara medial de la mandíbula a lo largo de su borde inferior. Vasculariza la glándula submandibular, los músculos milohioideo y digástrico y las partes blandas del mentón, donde se anastomosa con las ramas mentonianas de la arteria alveolar inferior.

4. La *rama pterigoidea*, que se ramifica por el músculo pterigoideo medial.

5. La *arteria masetérica*, que nace de la arteria facial anteriormente al músculo masetero.

6. La *arteria labial inferior*.

7. La *arteria labial superior*.

Las arterias labiales superior e inferior se separan de la arteria facial en las comisuras. Se dirigen de forma muy flexuosa hacia la línea media, donde se anastomosan con las arterias labiales del lado opuesto. De la anastomosis entre las dos arterias labiales superiores se origina la *arteria del tabique nasal*, que recorre el tabique hasta el vértice de la nariz. Cada una de las arterias labiales superiores está situada cerca del borde libre del labio, inferiormente al músculo orbicular de la boca.

8. La *arteria nasal lateral* (arteria del ala de la nariz), que irriga con sus ramas el ala y el vértice de la nariz.

b) RAMA TERMINAL. *Arteria angular*. Después de formar la arteria nasal lateral, la arteria facial se convierte en *arteria angular* (fig. 153). Ésta asciende primero a lo largo del surco nasolabial y, seguidamente, se anastomosa, hacia el ángulo medial del ojo, con la arteria dorsal de la nariz, rama de la arteria oftálmica.

5. Arteria occipital (fig. 154). Esta arteria nace generalmente de la cara posterior de la arteria carótida externa, a la altura de la arteria facial o, más raramente, de la arteria lingual. La arteria occipital se dirige superior, posterior y un poco lateralmente, cruza la cara anterior de la vena yugular interna y asciende posteriormente al intersticio estilodigástrico y al vientre posterior del músculo digástrico a lo largo del borde medial de este músculo. Al llegar a la altura del atlas, pasa de anterior a posterior entre la apófisis transversa de esta vértebra y la eminencia yuxtamastoidea, sobre la cual suele labrar un surco. La arteria occipital se dirige seguidamente en sentido medial y se desliza sobre el músculo occipital, profunda a los músculos longísimo de la cabeza y esplenio, hasta el borde medial de este último, donde se divide en dos ramas terminales, una lateral y otra medial.

a) RAMAS COLATERALES. La arteria occipital da:

1. Numerosas *ramas musculares*, entre las cuales se encuentra una *rama esternocleidomastoidea* y una *rama descendente* (arteria cervical posterior) (Cruveilhier); ésta desciende por la nuca entre los músculos esplenio y semiespinoso de la cabeza.

2. La *arteria estilomastoidea*, que se introduce en el conducto facial, donde discurre al lado del nervio facial; suele provenir de la arteria auricular posterior;

3. Una *rama meníngea de la arteria occipital*, que penetra en el cráneo por el agujero yugular o por el agujero mastoideo.

ARTERIAS

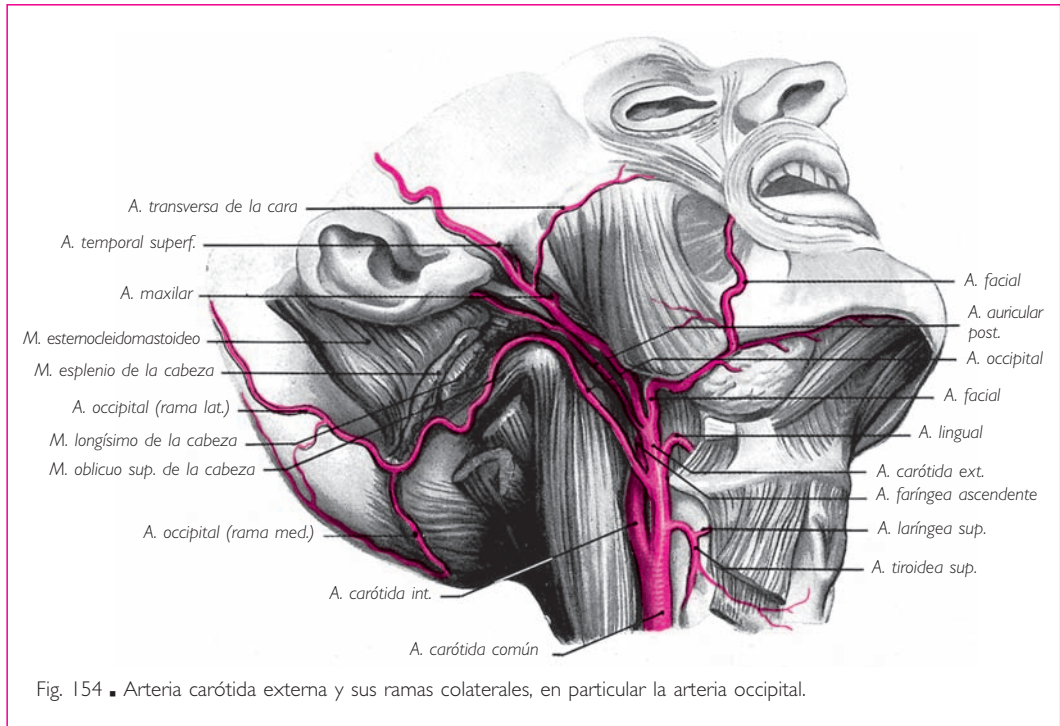


Fig. 154 ■ Arteria carótida externa y sus ramas colaterales, en particular la arteria occipital.

b) RAMAS TERMINALES. De las dos ramas terminales de la arteria occipital, la *rama lateral* se refleja desde su origen de inferior a superior, atraviesa la inserción occipital del músculo trapecio o pasa lateralmente a ésta, y penetra en el cuero cabelludo. □ La *rama medial* continúa el trayecto horizontal de la arteria hasta la protuberancia occipital externa. Entonces se acoda en ángulo recto, atraviesa el músculo trapecio y penetra también en el cuero cabelludo.

Las dos ramas se expanden por los tegumentos de la porción superior del cráneo. La rama medial da una *rama meníngea parietal* inconstante que penetra en el cráneo por el agujero parietal (Cruveilhier). □ Se anastomosan con las arterias auricular posterior, temporal superficial y rama medial de la arteria occipital del lado opuesto.

6. Arteria auricular posterior (figs. 153 y 154). La arteria auricular posterior se origina de la cara posterior de la arteria carótida externa, superiormente a la arteria occipital y a una distancia del origen de esta arteria que varía entre algunos milímetros y 2 cm (Livini). Oblicua superior, posterior y lateralmente, esta arteria pasa anteriormente al músculo estilohioideo y al vientre posterior del músculo digástrico. Alcanza el borde anterior de la apófisis mastoideas, donde se divide en dos ramas terminales.

La arteria puede estar cubierta por la parótida a lo largo de todo su trayecto, puede atravesarla o puede nacer más o menos superiormente a ella.

- a) RAMAS COLATERALES. La arteria auricular posterior da lugar a *ramas parotídeas*, *ramas musculares* y a la *arteria estilomastoidea*, cuando ésta no proviene de la arteria occipital.
- b) RAMAS TERMINALES. Una, *anterior o auricular*, está destinada sobre todo al pabellón auricular y asciende a lo largo del ángulo craneoauricular. □ La otra, *posterior o mastoidea*, se ramifica por las partes blandas de la región mastoidea y se anastomosa con las arterias occipital y temporal superficial (fig. 153).

7. Ramas parotídeas de la arteria auricular posterior y de la arteria temporal superficial. Su número varía, si bien generalmente son dos. Nacen a niveles variables y se ramifican por la glándula parótida.

■ **RAMAS TERMINALES.** La arteria carótida externa se divide en dos ramas terminales: la arteria temporal superficial y la arteria maxilar. Esta bifurcación suele localizarse inferiormente al cuello de la mandíbula, 4 cm superiormente al ángulo de ésta (Livini) (figs. 151 y 154).

1. Arteria temporal superficial. La arteria temporal superficial es la rama de bifurcación lateral y superficial de la arteria carótida externa. Desde su origen, la arteria temporal superficial se dirige superior y un poco lateralmente. En un principio se halla en el espesor de la glándula parótida; después, la arteria se desprende de la glándula y se hace superficial a la altura de una línea trazada desde el borde superior del conducto auditivo externo hasta la porción media del borde superior de la órbita (Eustathianos). Pasa entonces anteriormente al trago y posteriormente a la articulación temporomandibular. Muy a menudo se encuentra entonces situada anteriormente a su vena satélite, la cual se halla asimismo anterior al nervio auriculotemporal. A continuación la arteria asciende por la región temporal y se divide en dos ramas terminales 2 o 3 cm superiormente al arco cigomático.

a) RAMAS COLATERALES. La arteria temporal superficial presenta numerosas ramas colaterales destinadas a la parótida, al músculo masetero, a la articulación temporomandibular y al pabellón auricular, así como tres ramas colaterales que merecen describirse aparte (fig. 153).

1. La *arteria transversa de la cara o facial transversa* nace en el cuello de la mandíbula, se dirige en sentido anterior inferiormente al arco cigomático y termina en la mejilla.

2. La *arteria cigomáticoorbitaria* nace en el arco cigomático, se dirige en sentido anterior superiormente al arco y termina en la porción lateral del músculo orbicular del ojo, donde se anastomosa con la arteria palpebral superior.

3. La *arteria temporal media* es inconstante. Esta rama nace un poco superiormente o al mismo nivel que el arco cigomático y alcanza el músculo temporal a través de la fascia temporal.

b) RAMAS TERMINALES (fig. 153). De las dos ramas terminales de la arteria temporal superficial, la *anterior o frontal* se dirige superior y anteriormente, mientras que la *posterior o parietal* lo hace directamente en sentido superior. Ambas son flexuosas, se ramifican en los tegumentos de la porción lateral del cráneo y se anastomosan, por una parte,

entre ellas y, por otra, con la arteria frontal anteriormente y con las arterias auricular posterior y occipital posteriormente.

2. Arteria maxilar. Es una rama de bifurcación medial o profunda de la arteria carótida externa. Se extiende a través de la fosa infratemporal hasta el agujero esfenopalatino (fig. 139).

Desde su origen, la arteria maxilar, muy flexuosa en todo su trayecto, se dirige primero en sentido superior y anterior y penetra en la fosa infratemporal, pasando por el *ojal retrocondíleo* (Juvara) comprendido entre el cuello de la mandíbula y el ligamento esfenomandibular (fig. 128); en este orificio, la arteria suele situarse inferior a la vena, que a su vez es inferior al nervio auriculotemporal. En esta primera parte de su trayecto se aplica sobre la cara medial del cuello de la mandíbula y del músculo pterigoideo lateral. La arteria se dirige seguidamente hacia el trasfondo de la fosa infratemporal; para ello puede emplear dos vías diferentes con la misma frecuencia (Juvara), que consisten en: *a)* alcanzar la cara lateral del músculo pterigoideo lateral atravesando oblicuamente, de posterior a anterior y de medial a lateral, el intersticio que separa los dos fascículos de este músculo (*variedad profunda*), o *b)* rodear el borde inferior del músculo pterigoideo lateral y discurrir por la cara lateral de este músculo hasta el trasfondo (*variedad lateral*).

Sea cual sea el camino seguido, cuando la arteria llega a las proximidades de la entrada del trasfondo, describe una curva cuya convexidad anterior se apoya en la porción superior de la tuberosidad del maxilar. Seguidamente entra en el trasfondo de la fosa infratemporal, pasa inferiormente al nervio maxilar y alcanza el agujero esfenopalatino, donde adopta el nombre de arteria esfenopalatina.

a) RAMAS COLATERALES. La arteria maxilar proporciona 14 ramas colaterales. Estas ramas pueden dividirse en cuatro grupos: *a)* las que nacen mediales al músculo pterigoideo lateral; *b)* las que nacen inferiores al músculo, cuando la arteria maxilar rodea su borde inferior; *c)* las que se originan de la arteria maxilar laterales al músculo y, finalmente, *d)* las que tienen su origen en el trasfondo.

Describiremos las ramas de cada grupo siguiendo el orden en el que se originan.
Primer grupo. Con excepción de la arteria timpánica anterior, que nace a nivel del cuello de la mandíbula, todas las arterias de este grupo se originan de la arteria maxilar, en general anteriormente al cuello de la mandíbula y frente a la cara medial del músculo pterigoideo lateral (v. fig. 184).

1. La *arteria timpánica anterior* se dirige superior y posteriormente y penetra por la fisura petrotimpánica en la cavidad timpánica, donde se ramifica.

2. La *arteria meníngea media* es voluminosa; asciende en sentido vertical, medialmente al músculo pterigoideo lateral, atraviesa un bucle formado por el nervio auriculotemporal y penetra en el cráneo por el agujero espinoso. Se dirige a continuación lateral y anteriormente hacia el ángulo esfenoidal del hueso parietal y se ramifica por la pared lateral de la cavidad craneal.

La arteria meníngea media da antes origen a algunas pequeñas ramas. Una de ellas penetra en el hiato del conducto del nervio petroso mayor y se anastomosa con la arteria estilomastoidea, rama de la arteria auricular posterior.

La arteria y sus ramas terminales discurren por la pared craneal en surcos conocidos con el nombre de *nervadura de la hoja de higuera*. Estos surcos poseen labios irregulares que tienen tendencia, sobre todo en los ancianos, a unirse superiormente al vaso. Esta disposición favorece el desgarro de la arteria en las fracturas del cráneo que afectan a estos surcos vasculares (G. Marchant).

En la arteria meníngea media se distinguen dos ramas principales, una anterior y otra posterior (v. fig. 337).

La *rama anterior* o *frontal* pasa por el ángulo esfenoidal del hueso parietal y se dirige hacia la sutura sagital, discurrendo aproximadamente 1 cm posterior a la sutura coronal o parietofrontal (G. Marchant). De ella se origina, en las proximidades del ángulo esfenoidal del hueso parietal, una rama, denominada *rama media*, que se inclina posteriormente hacia la tuberosidad parietal.

La *rama posterior* o *parietal* se dirige superior y posteriormente y se ramifica por la escama del hueso temporal y la porción inferior del hueso parietal. (En lo que concierne a las relaciones, v. *Región temporal*.)

3. La *rama meníngea accesoria* es inconstante; asciende verticalmente, penetra en el cráneo por el agujero oval, atravesándolo posterior y lateralmente al nervio mandibular, y se distribuye hacia el ganglio trigeminal y la duramadre próxima.

Segundo grupo. Este segundo grupo sólo puede distinguirse cuando la arteria maxilar presenta su variedad lateral, es decir, cuando rodea el borde inferior del músculo pterigoideo lateral (fig. 155). Cuando la arteria pasa entre los dos fascículos del músculo, una de sus ramas, la arteria alveolar inferior, pertenece al primer grupo; las otras se unen al tercer grupo o nacen entre los dos fascículos.

1. La *arteria alveolar inferior* desciende oblicuamente en sentido inferior y anterior, y de ella se originan la *arteria del nervio lingual* y la *arteria milohioidea*, que discurre a lo largo del surco del mismo nombre. La arteria alveolar inferior penetra seguidamente en el conducto mandibular, que recorre en toda su extensión, y proporciona *ramas óseas* y *ramas dentales* para todas las raíces de los dientes implantados superiormente al conducto. En el extremo anterior del conducto mandibular, se divide en dos ramas terminales: □ la *rama mentoniana* sale por el agujero mentoniano y se distribuye por las partes blandas del mentón; la *rama incisiva* continúa la dirección de la arteria alveolar inferior y proporciona ramas a las raíces del canino y de los incisivos.

2. La *arteria masetérica* se dirige lateralmente, atraviesa la escotadura mandibular y penetra en la porción posterosuperior del músculo masetero.

3. La *arteria temporal profunda posterior* suele nacer de un mismo tronco con la precedente. Se eleva sobre la cara lateral del músculo pterigoideo lateral y se ramifica por la parte posterior del músculo temporal.

4. Las *ramas pterigoideas*, variables en número, se distribuyen por los dos músculos pterigoideos.

Tercer grupo. Las cuatro arterias de este grupo nacen en la proximidad inmediata de la tuberosidad del maxilar.

1. La *arteria bucal* se dirige hacia el músculo buccinador y se ramifica por las partes blandas de la mejilla.

ARTERIAS

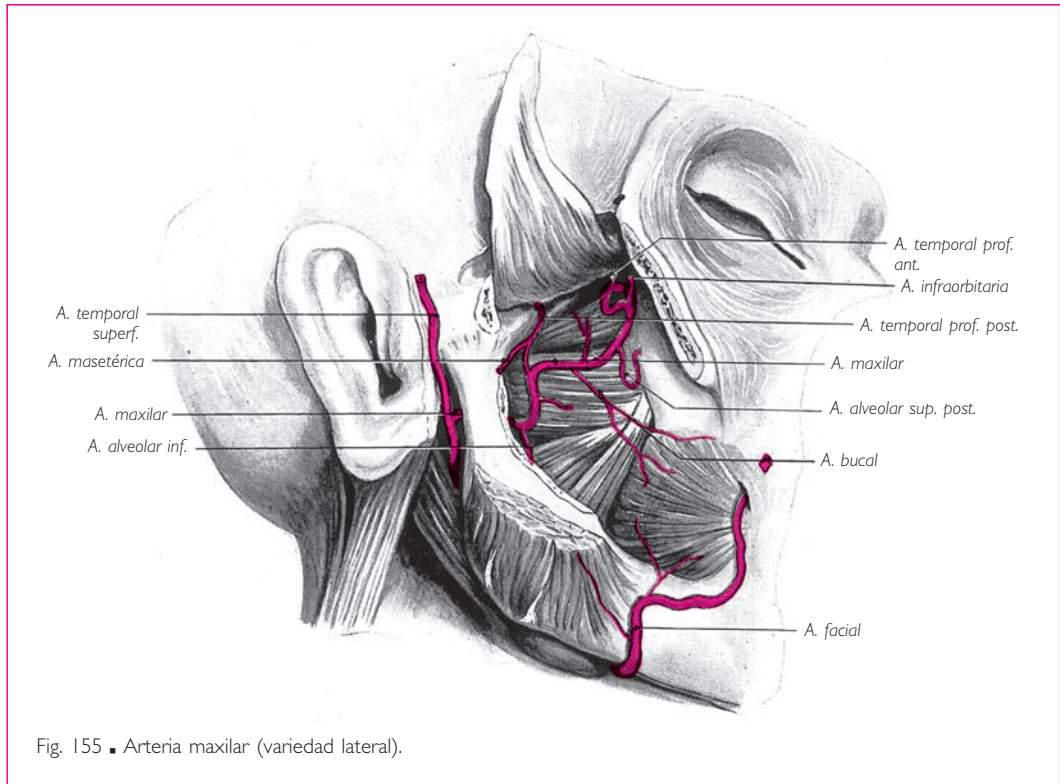


Fig. 155 ■ Arteria maxilar (variedad lateral).

2. La *arteria temporal profunda anterior* se dirige superiormente, se introduce bajo la cara profunda del músculo temporal y se distribuye por la parte anterior de éste.

3. La *arteria alveolar superior posterior* desciende aplicada a la tuberosidad del maxilar; de ella se originan ramas dentales que se introducen en los conductos alveolares y se distribuyen hacia el seno maxilar y las raíces de los molares.

4. La *arteria infraorbitaria* nace de la arteria maxilar un poco anteriormente a su entrada en el trasfondo. Esta rama arterial recorre el surco y el conducto infraorbitarios y sale por el agujero infraorbitario, expandiéndose mediante numerosas ramas destinadas al párpado inferior y a la mejilla.

Cuarto grupo. Las tres arterias de este grupo nacen en el trasfondo de la fosa infratemporal.

1. La *arteria palatina descendente* (palatina superior) desciende por el conducto palatino mayor y se distribuye por el velo del paladar y el paladar duro. Una de sus ramas anteriores se anastomosa, en el conducto incisivo, con la terminación de la rama medial de la arteria esfenopalatina (v. figs. 172 y 173).

2. La *arteria del conducto pterigoideo* es muy delgada; recorre de anterior a posterior el conducto pterigoideo y se distribuye por la mucosa de la bóveda de la faringe.

3. La *arteria pterigopalatina*, también muy delgada, se dirige hacia la mucosa de la bóveda de la faringe por el conducto palatovaginal.

b) RAMA TERMINAL. *Arteria esfenopalatina*. □ Después de dar origen a sus ramas colaterales, la arteria maxilar acaba como *arteria esfenopalatina*. Ésta penetra en la cavidad nasal correspondiente por la parte inferior del agujero esfenopalatino (Ramadier) y se divide inmediatamente en dos ramas: una medial o nasopalatina, para el tabique nasal, y otra lateral, destinada a la pared lateral (v. figs. 172 y 173).

ARTERIA CARÓTIDA INTERNA

La arteria carótida interna se extiende desde la bifurcación de la arteria carótida común hasta el cráneo, donde termina al lado del nervio óptico. □ En un principio la arteria carótida interna está situada en el cuello; atraviesa inmediatamente, de inferior a superior, el espacio laterofaríngeo y después el conducto carotídeo y el seno cavernoso, para desembocar finalmente en la cavidad craneal (fig. 156).

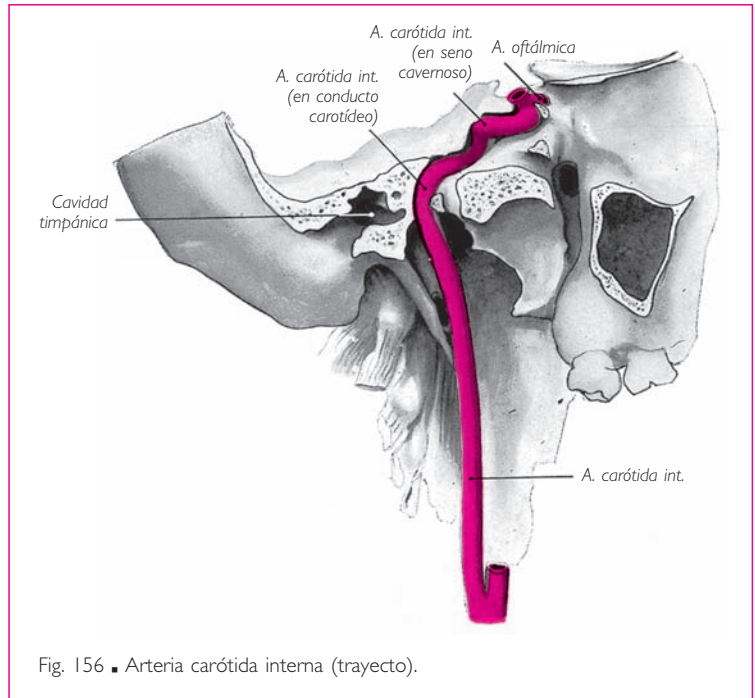


Fig. 156 • Arteria carótida interna (trayecto).

■ DIRECCIÓN

Después de un trayecto vertical de 1-2 cm, la arteria carótida interna se dirige superior y medialmente; a continuación alcanza el espacio laterofaríngeo y se dirige primero verticalmente hasta el nivel de la masa lateral del atlas y luego oblicuamente en sentido superior y posterior. Finalmente, en las proximidades del conducto carotídeo, asciende verticalmente. La arteria recorre el conducto carotídeo y el seno cavernoso siguiendo sus sinuosidades.

De este modo, describe en el seno cavernoso una primera curva que conduce la arteria anteriormente, luego una segunda curva que la endereza (fig. 156) y, finalmente, como demuestra la arteriografía, describe después de este trayecto otra curva anterior y otra curva posterior. Este recorrido, descrito por Egas Moniz, ha sido denominado por este autor *sifón carotídeo*. Frecuentemente, la arteria carótida interna presenta además otra inflexión anterior, «lo que le da el aspecto de un doble sifón» (Egas Moniz; fig. 157).

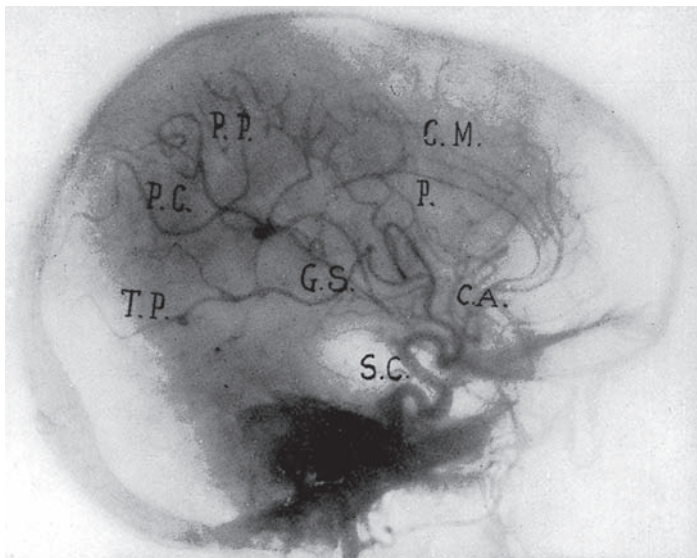


Fig. 157. Arteriografía carotídea normal de perfil. S.C., sifón carotídeo; G.S., cerebral media; T.P., temporal posterior; P.C., circunvolución angular; P.P., parietal posterior; C.A., cerebral anterior; P., pericallosa; C.M., callosomarginal. (Egas Moniz 1931.)

■ **CALIBRE.** El calibre de la arteria carótida interna es regular, salvo en su origen, donde presenta una dilatación denominada *seno carotídeo* (bulbo carotídeo). Este abultamiento puede afectar tan sólo a la arteria carótida interna o bien a la arteria carótida interna y a la terminación de la arteria carótida común, o incluso al extremo terminal de la arteria carótida común y al origen de las arterias carótidas externa e interna; es alrededor de esta dilatación carotídea donde se ramifica el plexo carotídeo común.

■ **RELACIONES.** Desde su origen hasta la base del cráneo, la arteria carótida interna se sitúa, en un principio, lateral y posteriormente a la arteria carótida externa, que la cruza enseguida pasando anteriormente a ella. Se relaciona medialmente con la faringe y posteriormente con las apófisis transversas de las vértebras cervicales.

En el cuello y en el espacio laterofaríngeo, adquiere estrechas relaciones con la vena yugular interna, el tronco simpático y los cuatro últimos pares de nervios craneales; estas relaciones se describirán con mayor detalle cuando abordemos los correspondientes vasos y nervios, la región esternocleidomastoidea y el espacio laterofaríngeo (v. estas regiones).

En el conducto carotídeo, la arteria carótida interna está rodeada por un plexo venoso sin importancia y por un plexo simpático. La arteria está casi directamente en contacto con la pared ósea. Por esta razón, la pared de la arteria carótida interna, que en el cuello es musculoelástica, pierde aquí la mayor parte de sus elementos elásticos, ya que le resultan inútiles (Ramadier, Leroux y Bousquet), y adquiere las característi-

cas de un vaso venoso (J. Richards). Saliendo del conducto, la arteria se dirige superior y un poco anteriormente y penetra en el seno cavernoso atravesando la pared inferior de este seno.

En el seno cavernoso, la arteria está en contacto con la pared lateral del seno posteriormente y con su pared medial anteriormente. Está unida al extremo posterior del surco cavernoso mediante fascículos fibrosos que constituyen el *ligamento carotídeo* (Trolard). La arteria carótida interna está en relación, en esta parte de su trayecto, con los nervios motores del globo ocular y oftálmico, que discurren, en su mayor parte, por la pared lateral del seno (v. fig. 177).

Al llegar al extremo anterior del seno cavernoso, la arteria carótida interna se dirige superior y posteriormente, atraviesa la duramadre y la aracnoides medialmente a la apófisis clinoides anterior y da lugar a su única rama colateral importante, la *arteria oftálmica*. Seguidamente cruza la cara lateral del nervio óptico y se divide inmediatamente después en cuatro ramas terminales, que son las *arterias cerebral anterior, comunicante posterior, coroidea anterior y cerebral media*. Estas arterias, destinadas al encéfalo, sólo pueden describirse adecuadamente una vez se haya estudiado el encéfalo (v. tomo 4).

■ **RAMAS COLATERALES.** La arteria carótida interna está destinada al encéfalo y al contenido de la órbita. Inferiormente al cráneo no presenta ninguna rama colateral.

En el conducto carotídeo se origina una rama muy delgada, la *arteria carotidotimpánica*, que alcanza la cavidad timpánica por el conducto carotidotimpánico.

1. Arteria oftálmica. Esta arteria nace de la arteria carótida interna, medialmente a la apófisis clinoides anterior. Se dirige en sentido anterior, atraviesa el conducto óptico inferior y lateralmente al nervio óptico y penetra en la órbita (fig. 174). En la órbita, la arteria oftálmica rodea primero la cara lateral del nervio óptico, lateralmente o un poco posterior al ganglio ciliar, después su cara superior y, seguidamente, se dirige en sentido anterior a lo largo del borde inferior del músculo oblicuo superior (fig. 158). Termina en el ángulo medial del ojo por medio de la arteria dorsal de la nariz o nasal dorsal (arteria nasal externa). (En lo que concierne a las relaciones v. para detalles pág. 413.)

a) RAMAS COLATERALES. La arteria oftálmica presenta numerosas ramas colaterales, que pueden dividirse en tres grupos: □ *a)* las arterias del primer grupo nacen de la arteria oftálmica inferior y lateralmente al nervio óptico; □ *b)* las del segundo grupo se originan superiormente al nervio óptico, y □ *c)* las del tercer grupo nacen medialmente al nervio óptico, a lo largo de la pared medial de la órbita (fig. 158).

Primer grupo. Este grupo comprende la arteria central de la retina y la arteria lagrimal.

La *arteria central de la retina* es muy delgada, penetra en el nervio óptico 1 cm posteriormente al globo ocular y alcanza la retina, donde se ramifica.

La *arteria lagrimal* se dirige anterior y lateralmente y alcanza la glándula lagrimal siguiendo el borde superior del músculo recto lateral. De ella se originan ramas para esta glándula y una rama temporocigomática; esta última se introduce en el conduc-

to del mismo nombre y se anastomosa con la arteria temporal profunda anterior. La arteria termina en el párpado superior.

Segundo grupo. A este grupo pertenecen la arteria supraorbitaria, las arterias ciliares posteriores cortas, las arterias ciliares posteriores largas y las arterias musculares.

1. La *arteria supraorbitaria* discurre de posterior a anterior entre la pared superior de la órbita y el músculo elevador del párpado superior. Emerge de la órbita por el agujero supraorbitario, donde da lugar a una rama palpebral. Después la arteria supraorbitaria se refleja sobre la escotadura y se divide en varias ramas para las partes blandas de la frente.

2. Las *arterias ciliares posteriores cortas*, en número de 10 a 20, nacen mediante dos o tres troncos. Son muy flexuosas; se dirigen anteriormente y rodean el nervio óptico, atravesando la esclera y ramificándose en la coroides (v. *Vasos de la membrana vascular del ojo*).

3. Las *arterias ciliares posteriores largas* son dos, una lateral y otra medial. Atraviesan la esclera, una medial y otra lateralmente al nervio óptico. Se dirigen seguidamente hacia la superficie de la coroides, hasta el borde periférico del iris, donde se anastomosan para formar el círculo arterial mayor del iris.

4. Las *arterias musculares de la arteria oftálmica* son dos, una superior y otra inferior. La *arteria muscular superior* se distribuye en los músculos elevador del párpado superior, recto superior, recto medial y oblicuo superior. La *arteria muscular inferior* irriga los músculos recto inferior, recto lateral y oblicuo inferior. De las arterias musculares se originan además delgadas ramificaciones, las *arterias ciliares anteriores*, que atraviesan la parte anterior de la esclera y terminan en el círculo arterial mayor del iris.

Tercer grupo. Este grupo comprende las arterias etmoidales posterior y anterior, las arterias palpebrales y la arteria supratrocLEAR (fig. 158).

1. La *arteria etmoidal posterior* nace frente al conducto etmoidal posterior, o bien anteriormente a éste, a partir de un tronco común con la arteria etmoidal anterior. Se introduce en el conducto etmoidal posterior y termina en la duramadre que recubre la lámina cribosa o bien en la parte próxima de las cavidades nasales.

2. La *arteria etmoidal anterior* se origina de la arteria oftálmica a la altura del agujero etmoidal anterior y termina en las cavidades nasales, atravesando sucesivamente el conducto etmoidal anterior, el surco etmoidal y el agujero etmoidal anterior de la lámina cribosa.

3. Las *arterias palpebrales* son dos, una superior y otra inferior. Nacen bien aisladamente, bien por medio de un tronco común, inferiormente a la tróclea del músculo oblicuo superior. Se dirigen de medial a lateral, cerca del borde libre del párpado, entre el músculo orbicular del ojo y el tarso correspondiente.

Las arterias palpebrales se distribuyen en los párpados y se anastomosan con las arterias de las regiones vecinas, es decir, con las arterias lagrimal, supraorbitaria, supratrocLEAR, nasal, transversa de la cara e infraorbitaria (v. *Párpados*, pág. 394). La arteria palpebral inferior da origen además a una rama dirigida al conducto nasal.

4. La *arteria supratrocLEAR* nace de la arteria oftálmica a la altura o anteriormente a la tróclea del músculo oblicuo superior; discurre de posterior a anterior hasta la escotadura frontal, donde se refleja para ramificarse por la parte medial de la frente.

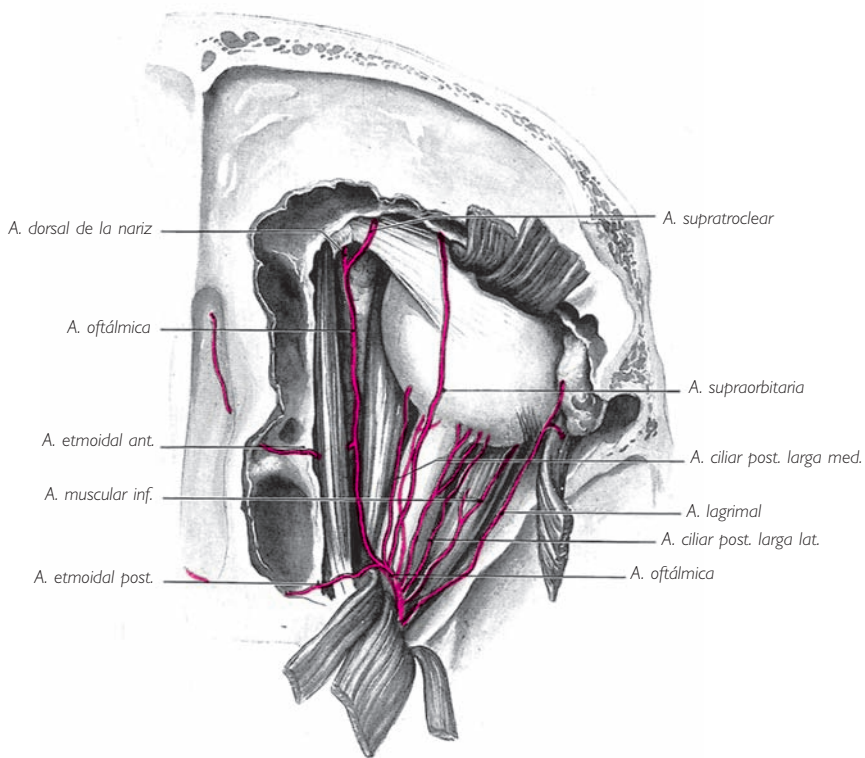


Fig. 158 ■ Arteria oftálmica y sus ramas en la cavidad orbitaria (visión superior).

■ **RAMA TERMINAL.** La *arteria dorsal de la nariz* o *nasal dorsal* (nasal externa) es continuación de la arteria oftálmica. Se dirige en sentido anterior e inferior y cruza el reborde medial de la órbita, superiormente al tendón directo del músculo orbicular del ojo. La arteria dorsal de la nariz se anastomosa entonces directamente con la arteria facial, que ha adoptado el nombre de *arteria angular*. Aporta finas ramas para el conducto nasolagrimal y la nariz.

ARTERIA SUBCLAVIA

■ **ORIGEN Y TRAYECTO.** Las arterias subclavas nacen: a la derecha, del tronco braquiocefálico, posteriormente a la articulación esternoclavicular; a la izquierda, del arco de la aorta. Cada una de ellas se extiende hasta el borde inferior del músculo subclavio, donde se continúa con la arteria axilar, frente a la parte media de la clavícula. La arteria subclavia derecha está casi enteramente fuera del tórax. La izquierda es intratorácica en una parte de su trayecto.

Debido a su origen diferente, las arterias subclavas derecha e izquierda difieren en longitud, dirección y relaciones (fig. 159).

ARTERIAS

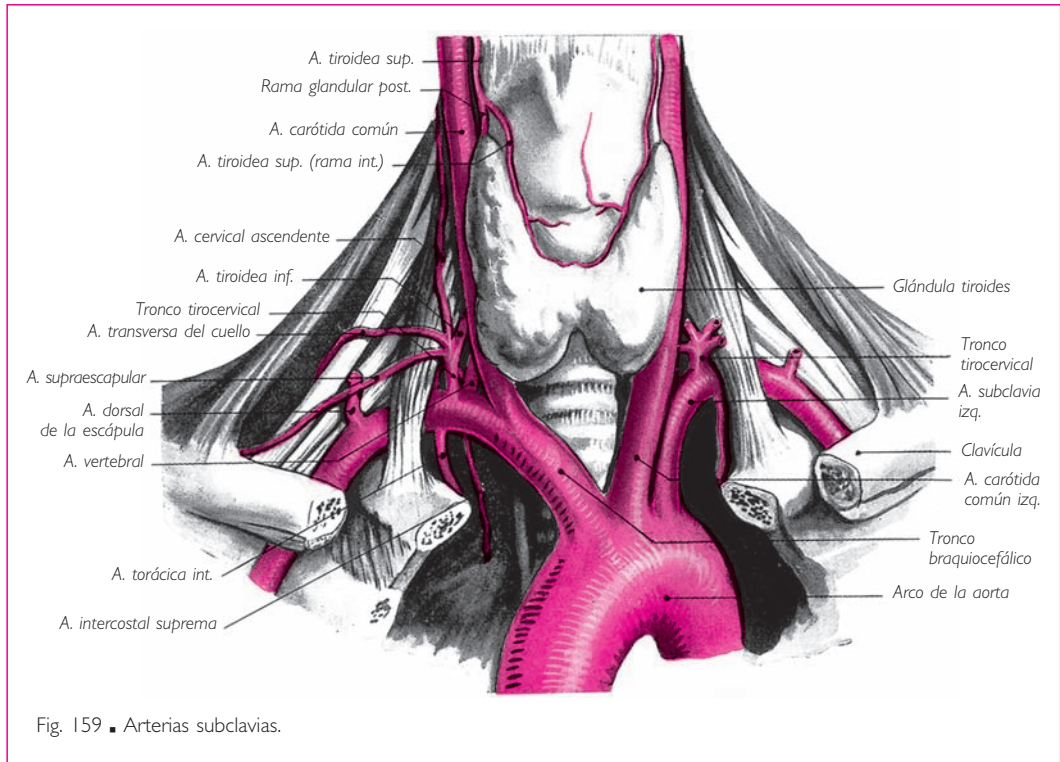


Fig. 159 ■ Arterias subclavias.

■ **LONGITUD.** La arteria subclavia izquierda es más larga que la derecha en todo su trayecto intratorácico, que es aproximadamente de unos 3 cm.

■ **DIRECCIÓN.** La arteria subclavia derecha se dirige en sentido lateral y un poco anterior, describiendo de uno a otro de sus extremos una curva cuya concavidad inferior reposa sobre la cúpula pleural y la primera costilla. □ La arteria subclavia izquierda asciende primero verticalmente en el tórax; después se incurva lateral y un poco anteriormente, describiendo una curva parecida a la de la arteria subclavia derecha.

■ **RELACIONES.** A lo largo de su trayecto, las arterias subclavias atraviesan el espacio comprendido entre los músculos escalenos anterior y medio, lo que permite distinguir, desde su origen hasta su terminación, tres partes: una primera situada medialmente a los músculos escalenos y denominada *porción preescalénica* o *intraescalénica*; una segunda situada entre los músculos escalenos o *porción interescalénica*; una tercera situada lateralmente a los músculos escalenos o *porción postescalénica* o *extraescalénica*.
a) **PORCIÓN PREESCALÉNICA O INTRAESCALÉNICA.** Las relaciones son diferentes a derecha e izquierda.

Arteria subclavia derecha. □ En su origen, la arteria subclavia derecha es unos 3 cm posterior a la clavícula.

Anteriormente a la arteria subclavia derecha se encuentran (fig. 160): □ *a*) el nervio vago, el asa subclavia y el nervio frénico; □ *b*) la vena subclavia y el origen del tronco braquiocefálico, y □ *c*) los músculos infrahioideos, la clavícula y la articulación esternoclavicular. La parte superior del arco de la aorta se eleva, por término medio, 17 mm superiormente a la clavícula cuando el miembro superior pende a lo largo del cuerpo; esta distancia disminuye cuando el miembro está en abducción (Granjon) (para detalles, v. *Región esternocleidomastoidea*).

Posteriormente, la arteria subclavia se relaciona con el nervio laríngeo recurrente, con la membrana suprapleural y el ligamento vertebropleural, y con el ganglio cervical inferior del tronco simpático.

Inferiormente la arteria descansa, por medio de la fascia endotorácica, sobre la cúpula pleural anteriormente al vértice de esta cúpula, que es *retroarterial* y se eleva unos 8 mm superiormente a la arteria (Granjon). En este punto imprime un surco sobre la pleura y el pulmón. Además, la cara inferior de la arteria subclavia está cruzada por el nervio laríngeo recurrente; lateralmente al nervio laríngeo recurrente, primero por el asa subclavia y después por la comunicación que el nervio frénico envía al ganglio cervical inferior (fig. 160).

El extremo medial de la arteria subclavia izquierda es más profundo que el de la derecha. Es unos 4 cm posterior a la clavícula.

En su trayecto vertical intratorácico, la arteria subclavia izquierda asciende posteriormente a la arteria carótida común y al nervio vago izquierdos; anterior y lateralmente a los cuerpos de las dos primeras vértebras torácicas; lateralmente a la tráquea, el esófago, el nervio laríngeo recurrente izquierdo y el conducto torácico, y medialmente a la pleura y al pulmón.

Al llegar a la base del cuello, la arteria subclavia izquierda adquiere con el confluente venoso de Pirogoff casi las mismas relaciones que la arteria subclavia derecha en su porción intraescalénica. No obstante, las relaciones nerviosas difieren: el nervio vago acoplado a la arteria carótida común no entra en contacto con la arteria subclavia izquierda; el nervio frénico y el asa subclavia la cruzan, y el conducto torácico pasa superiormente a ella (v. *Región esternocleidomastoidea*).

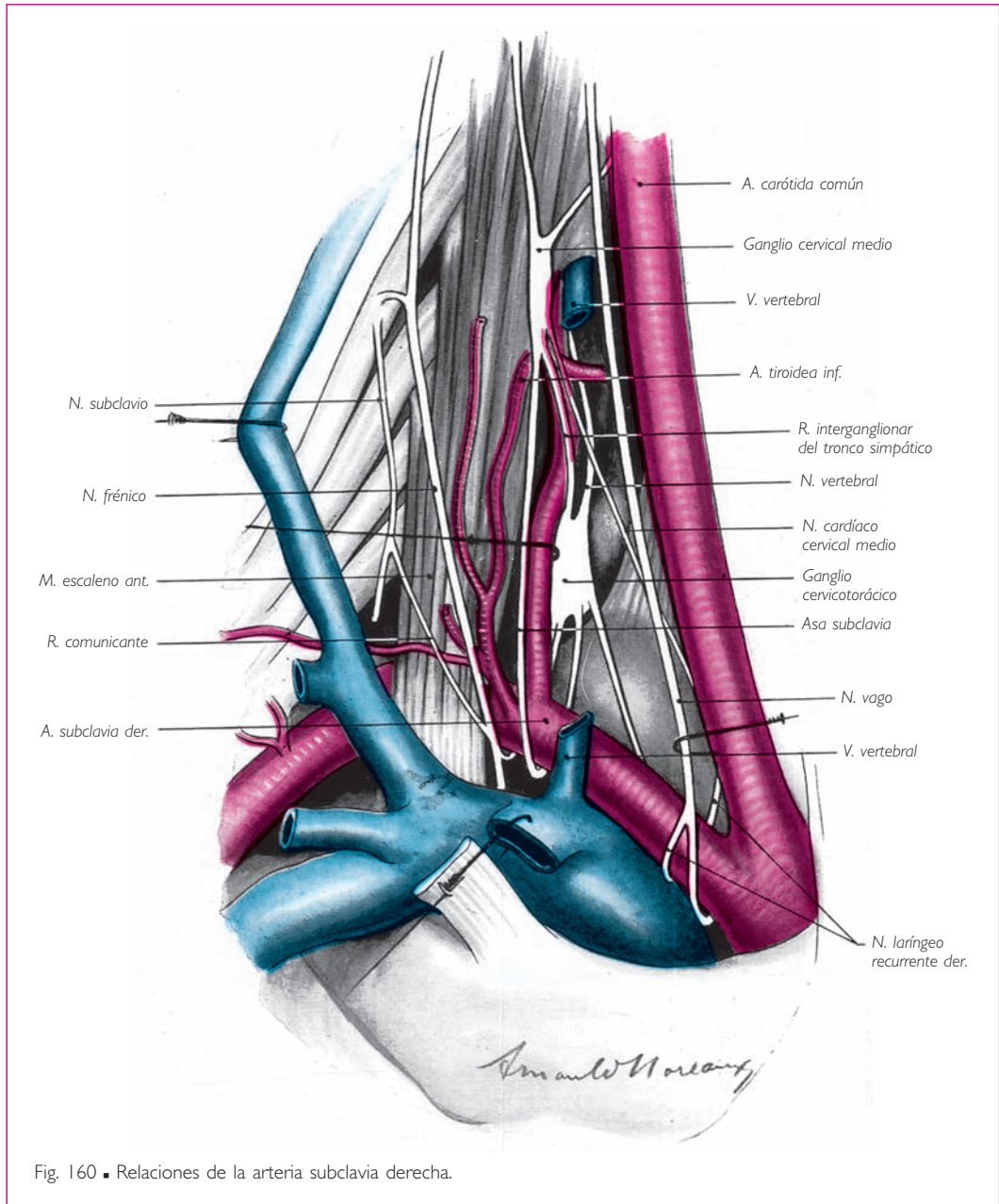
Las arterias subclavias son abordadas directamente en su porción intraescalénica por ramos del nervio simpático procedentes del ganglio cervicotorácico y del asa subclavia. Estos ramos forman, alrededor de la arteria, una red de amplias mallas de donde parten ramificaciones para las ramas de la arteria subclavia. Sin embargo, las colaterales ascendentes (arteria vertebral, etc.) reciben directamente sus filetes simpáticos del ganglio cervicotorácico (Granjon).

b) PORCIÓN INTERESCALÉNICA. Las arterias subclavias pasan por el espacio comprendido entre los músculos escalenos anterior y medio. Descansan en el surco que la primera costilla presenta posteriormente al tubérculo del músculo escaleno anterior.

El plexo braquial pasa posterior y superiormente a la arteria, separándola del músculo escaleno medio.

c) PORCIÓN POSTESCALÉNICA O EXTRAESCALÉNICA. Desde los músculos escalenos hasta su terminación, las arterias subclavias se apoyan en la primera digitación del músculo

ARTERIAS



serrato anterior. Están recubiertas superiormente por la lámina pretraqueal de la fascia cervical y anteriormente por la clavícula y el músculo subclavio. El plexo braquial se sitúa posteriormente a la arteria.

En el punto en que la arteria subclavia se continúa como arteria axilar, el tronco arterial se encuentra en el espacio que separa la clavícula de la primera costilla. Aho-

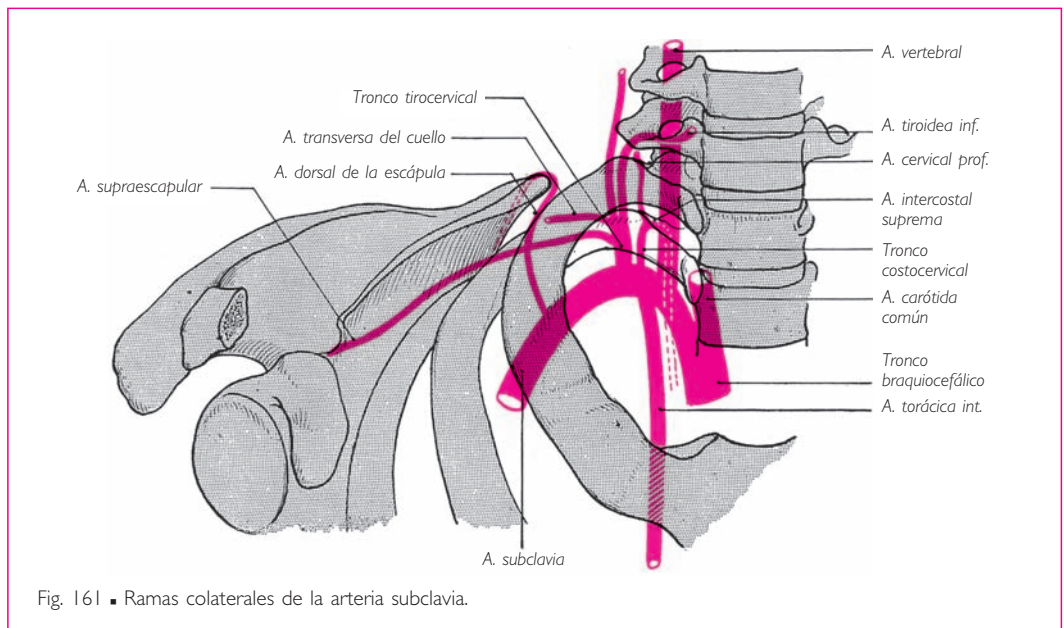
ra bien, la distancia comprendida entre el borde posterior de la clavícula y el surco arterial de la primera costilla es de unos 3 cm cuando el miembro superior está en reposo; así, el paquete vasculonervioso está situado en el «desfiladero costoclavicular». Esta distancia aumenta cuando el hombro y el brazo son desplazados anteriormente y disminuye cuando el brazo está en abducción hasta medir sólo 14 mm (Granjon).

Debido a su dirección general, que es un poco oblicua anterior y lateralmente, la arteria es, en su terminación, aproximadamente 1 cm anterior al plano frontal en que se encuentra su origen (Granjon).

■ **RAMAS COLATERALES.** En la arteria subclavia se describen nueve ramas colaterales, que son las *arterias vertebral, torácica interna, intercostal suprema, cervical profunda, tiroidea inferior, cervical ascendente, transversa del cuello, supraescapular y dorsal de la escápula* (fig. 161).

En realidad, de la arteria subclavia no se originan más que cinco colaterales. En efecto, las arterias intercostal suprema y cervical profunda nacen de un tronco común denominado *tronco costocervical*. Del mismo modo, las arterias tiroidea inferior, cervical ascendente, transversa del cuello y supraescapular se originan de un tronco común, denominado *tronco tirocervical*.

Todas las colaterales nacen de la porción intraescalénica de la arteria subclavia, con excepción de la arteria dorsal de la escápula, que tiene su origen en la porción interescalénica o incluso en la porción extraescalénica de la arteria.



1. Arteria vertebral (fig. 162). La arteria vertebral nace de la cara superior de la arteria subclavia, cerca del origen de este tronco, y se extiende hasta la cavidad craneal. Al principio asciende en sentido casi vertical o ligeramente inclinada posteriormente, entre los músculos escalenos y prevertebrales, anteriormente al ganglio cervicotorácico (v. pág. 339) y a la apófisis transversa de la séptima vértebra cervical y posteriormente a la vena vertebral y a la arteria carótida común.

A continuación entra junto con el nervio vertebral, que asciende posteriormente a ella, en el agujero transverso de la sexta vértebra cervical, o a veces de la quinta (figura 162). Atraviesa de inferior a superior los agujeros transversos de las seis primeras vértebras cervicales y pasa, en el intervalo de las apófisis transversas, entre los músculos intertransversos anteriores y posteriores. En este trayecto y hasta el axis, la arteria se sitúa medialmente a la vena vertebral y cruza la cara anterior de los nervios cervicales.

Desde el axis hasta el hueso occipital, la arteria vertebral presenta una dirección y relaciones bastante complejas. Saliendo del agujero transverso del axis, asciende hacia el del atlas, más lateral, describiendo una curva vertical cóncava anteriormente. Desde el agujero transverso del atlas hasta el agujero magno, describe una segunda curva horizontal, cuya concavidad anterior rodea el extremo posterior de la masa lateral (v. *Región de la nuca*). Después atraviesa la membrana atlantooccipital posterior inferiormente al primer nervio cervical y se dirige en sentido anterior y un poco superior y medial, inferiormente a la duramadre, a la cual atraviesa inmediatamente en sentido anterior al ligamento dentado e inferior a la digitación superior de este ligamento. A continuación asciende muy oblicuamente, en sentido superior y medial, y penetra en la cavidad craneal por el agujero magno, pasando anteriormente a la primera digitación del ligamento dentado e inferiormente al nervio hipogloso. Superiormente al agujero magno, la arteria vertebral se inclina superior, anterior y medialmente, rodea la cara lateral de la médula oblonga y se reúne con la arteria vertebral del lado opuesto en la línea media, frente al surco bulbopontino. De la unión de las dos arterias vertebrales se origina la arteria basilar.

La *arteria basilar* asciende por la línea media entre el clivus del hueso occipital y el puente. La arteriografía muestra que su dirección es vertical (Egas Moniz). Termina casi a nivel del borde superior del puente proporcionando dos ramas terminales, las arterias cerebrales posteriores.

a) RAMAS COLATERALES. La *arteria vertebral* está destinada sobre todo a la irrigación de la médula espinal y el rombencéfalo. Da, *en el cuello, ramas espinales*, que van a la médula espinal a través de los agujeros intervertebrales, y *ramas musculares* para los músculos vecinos.

En la cavidad craneal, la arteria vertebral da: *a) la rama meníngea*, que se ramifica en la fosa cerebelosa; *b) la arteria espinal posterior*; *c) la arteria espinal anterior*; estas dos últimas ramas están destinadas a la médula oblonga y a la médula espinal cervical, y *d) la arteria cerebelosa inferior posterior*.

El *tronco basilar* da: *a) las ramas pontinas de la arteria basilar*; *b) las arterias laberínticas*; *c) las arterias cerebelosas inferiores anteriores*; *d) las arterias cerebelosas superiores*, y *e) dos ramas terminales, las arterias cerebrales posteriores*.

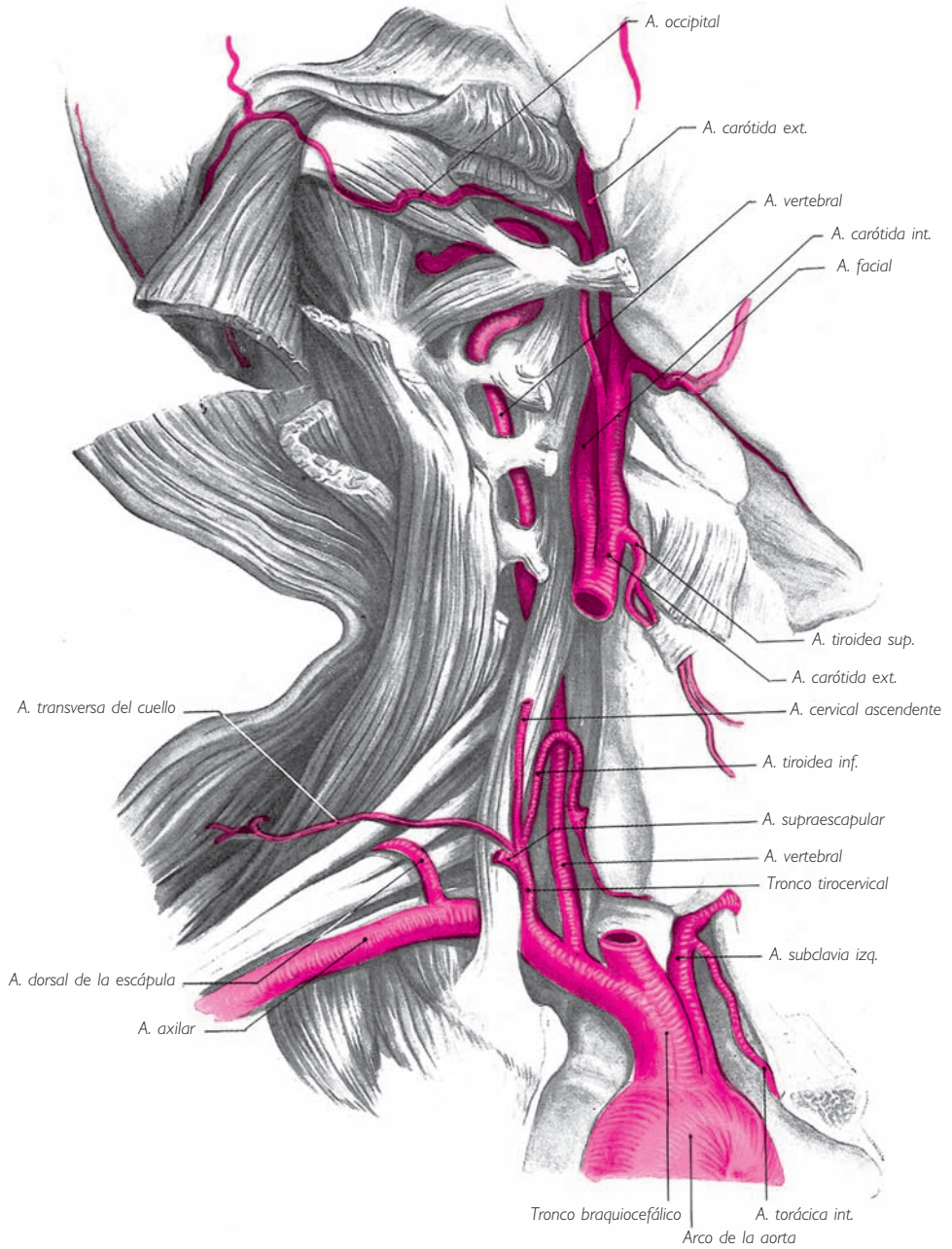


Fig. 162 ■ Arteria subclavia derecha, arterias vertebral y tiroidea inferior.

El trayecto, relaciones y distribución de las diferentes ramas de las arterias basilar y vertebral no pueden entenderse si no se conoce el eje nervioso central. Describiremos estas ramas junto con los vasos de la médula espinal y del encéfalo (v. tomo 4).

2. Arteria torácica interna. La arteria torácica interna nace de la cara inferior de la arteria subclavia, un poco lateralmente a la arteria vertebral (fig. 159); se dirige en sentido inferior y un poco medial, aplicada a la vertiente anterior de la cúpula pleural, posteriormente a la vena subclavia y al extremo esternal de la clavícula, y penetra en el tórax. Desciende posteriormente al plastrón esternocostal, hasta el sexto espacio intercostal, donde se divide en ramas terminales (v. fig. 163).

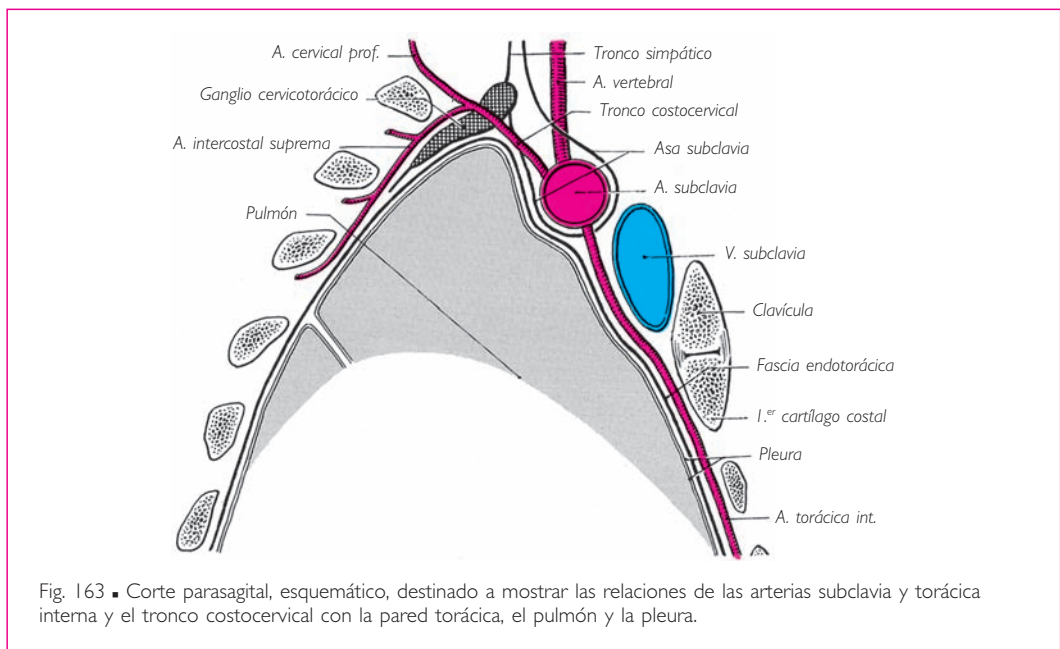


Fig. 163 ■ Corte parasagital, esquemático, destinado a mostrar las relaciones de las arterias subclavia y torácica interna y el tronco costocervical con la pared torácica, el pulmón y la pleura.

En este trayecto intratorácico, la arteria cruza superiormente primero el nervio frénico, que pasa anterior y luego medialmente a la arteria (v. este nervio), y después la cara posterior de los seis primeros cartílagos costales a una distancia del borde lateral del esternón que varía entre 1 y 2 cm. Esta distancia suele crecer de superior a inferior; es de cerca de 1 cm a la altura del primer cartílago costal, de 13 mm frente al tercero y de 20 mm posteriormente al sexto (Delorme y Mignon). Posteriormente, la arteria torácica interna se relaciona con la pleura, de la que está separada a partir de la tercera costilla por el músculo transverso del tórax (v. tomo 2, fig. 142).

a) RAMAS COLATERALES. Aunque todas las ramas colaterales y terminales de la arteria torácica interna pertenecen al tórax y a la pared abdominal, las describiremos aquí a fin de no fragmentar la descripción de la arteria subclavia y sus ramas.

Las ramas colaterales se dividen en posteriores, anteriores, mediales y laterales (v. tomo 2, fig. 142).

Las *ramas posteriores* se dirigen al timo, al pericardio y al diafragma (arteria pericardiofrénica). Esta última nace muy superiormente de la arteria torácica interna y acompaña al nervio frénico hasta el diafragma. □ Las *ramas anteriores* o *perforantes* atraviesan los espacios intercostales; van al músculo pectoral mayor y a la glándula mamaria. □ Las *ramas mediales* se ramifican por la cara posterior del esternón. □ Las *ramas laterales* o *intercostales anteriores* son dos por cada espacio intercostal; se dirigen lateralmente y se anastomosan con la correspondiente arteria intercostal posterior aórtica y su rama inferior.

b) RAMAS TERMINALES. La arteria torácica interna se divide a la altura del sexto espacio intercostal en dos ramas: una *lateral* o *musculofrénica* y otra *medial* o *epigástrica superior*.

La *arteria musculofrénica* desciende oblicuamente a lo largo y superiormente a las inserciones costales del diafragma. Por una parte, proporciona medialmente ramas para este músculo y para la porción próxima de la pared abdominal anterior; por otra parte, genera las intercostales anteriores análogas a las ramas homónimas del tronco de la arteria torácica interna y que se anastomosan como ellas con las intercostales posteriores aórticas (v. tomo 2, figs. 128 y 142).

La *arteria epigástrica superior* continúa el trayecto de la arteria torácica interna, pasa entre las porciones esternal y costal del diafragma, y penetra en la vaina del músculo recto del abdomen. A media distancia entre el esternón y el ombligo, penetra en el músculo, donde se anastomosa, en la región umbilical, con la arteria epigástrica inferior (v. tomo 2, *Arteria epigástrica inferior*).

3. Tronco costocervical. El tronco costocervical se origina a partir de la cara posterior de la arteria subclavia, a la altura de la arteria torácica interna. Este tronco es oblicuo desde su origen posterior y superiormente, y pasa lateralmente al ganglio cervicotorácico; muy pronto alcanza el cuello de la primera costilla, donde se divide en dos ramas: la arteria intercostal suprema y la arteria cervical profunda (figs. 161 y 163).

a) ARTERIA INTERCOSTAL SUPREMA. Desciende anteriormente al cuello de las tres primeras costillas hasta el tercer espacio intercostal. Da a cada uno de los tres primeros espacios intercostales una *rama dorsoespinal* y una *rama intercostal posterior*, que se comportan del mismo modo que las ramas dorsoespinal e intercostal posteriores de las arterias intercostales posteriores aórticas.

b) ARTERIA CERVICAL PROFUNDA. La arteria cervical profunda se dirige posteriormente y pasa entre el cuello de la primera costilla y la apófisis transversa de la séptima vértebra cervical, superiormente al octavo nervio cervical. A continuación se incurva superiormente y asciende entre los músculos transversoespinosos y semiespinoso de la cabeza, en los que termina.

4. Tronco tirocervical. El tronco tirocervical (Farabeuf) es voluminoso y corto; nace de la cara superior de la arteria subclavia, un poco lateralmente a la arteria vertebral.

Se dirige en sentido superior y se divide, después de un trayecto de algunos milímetros, en cuatro ramas terminales: las *arterias tiroidea inferior, cervical ascendente, transversa del cuello* y *supraescapular* (figs. 159, 161 y 162).

a) **ARTERIA TIROIDEA INFERIOR.** Es la rama más medial del tronco tirocervical.

Asciende, al principio verticalmente, hasta la proximidad del tubérculo anterior de la apófisis transversa de la sexta vértebra cervical, raramente hasta dicho tubérculo (tubérculo de Chassaignac) (J. Gosset). En general termina 1 cm inferiormente a éste (Braine y Funck-Brentano). En este trayecto, pasa medialmente a las inserciones del músculo escaleno anterior. □ A continuación, la arteria se incurva y se dirige medial y luego inferiormente (fig. 162). Describe así una primera curva de concavidad inferior, cuyo segmento transversal pasa entre la arteria carótida común, que es anterior, y la arteria vertebral, situada posteriormente. □ Después de un trayecto descendente de longitud variable, la arteria tiroidea inferior se endereza, se vuelve ascendente y alcanza el extremo inferior de la glándula tiroides, donde se divide en ramas terminales. En esta última porción, siempre muy corta, de su trayecto, sigue la tráquea y el esófago y cruza el nervio laríngeo recurrente (v. este nervio, pág. 315).

RAMAS COLATERALES. La arteria tiroidea inferior da: a) *ramas musculares*; b) *ramas traqueales y esofágicas*, y c) *la arteria laríngea inferior*, que asciende con el nervio laríngeo recurrente por la cara posterior de la laringe, donde termina.

RAMAS TERMINALES. La arteria tiroidea inferior se divide en el extremo inferior de la glándula tiroides en tres ramas terminales: inferior, posterior y profunda. □ La *rama inferior* sigue por el borde inferior de la glándula y se anastomosa con la del lado opuesto. □ La *rama posterior* asciende por la cara posterior de la glándula tiroides y se anastomosa con la rama posterior de la arteria tiroidea superior. □ La *rama medial o profunda* se insinúa entre la tráquea y la glándula tiroides y se ramifica por la cara medial de la glándula.

b) **ARTERIA CERVICAL ASCENDENTE.** La arteria cervical ascendente asciende verticalmente, bien anteriormente al músculo escaleno anterior (fig. 159) bien (más a menudo) anteriormente a las apófisis transversas, entre los músculos escaleno anterior y prevertebrales. Se extiende hasta la cuarta, tercera o segunda vértebra cervical, donde termina.

La arteria cervical ascendente da *ramas musculares* y *ramas espinales*, que penetran en el conducto vertebral por los agujeros intervertebrales.

c) **ARTERIA TRANSVERSA DEL CUELLO O CERVICAL TRANSVERSA.** La arteria transversa del cuello se dirige transversalmente en sentido lateral, pasa anteriormente a los músculos escalenos, anterior o posteriormente al músculo omohioideo, y se introduce profundamente en el músculo trapecio, en el que termina (fig. 159).

d) **ARTERIA SUPRAESCAPULAR** (fig. 159). Desde su origen, la arteria supraescapular se dirige en sentido anterior y lateral hasta la clavícula, pasando anteriormente al músculo escaleno anterior. La arteria se sitúa inmediatamente anterior al plexo braquial y posterior al músculo omohioideo, la clavícula y el músculo subclavio, alcanzando así el borde superior de la escápula. Pasa inferiormente al ligamento transversal superior de la escápula y se hunde en la fosa supraespinosa profunda al músculo supraespinoso; rodea después el borde lateral de la espina de la escápula, pasando inferior al ligamento transversal inferior de la escápula, y penetra finalmente en la fosa infraespinosa.

sa, donde se ramifica. Sus ramificaciones terminales se anastomosan con las ramas de las arterias subescapular y dorsal de la escápula.

En su trayecto, la arteria supraescapular da ramas a los músculos vecinos. De ellos salen también ramas articulares que forman, con las ramas provenientes de la arteria subescapular, un círculo arterial alrededor del cuello de la escápula.

5. Arteria dorsal de la escápula (descendente de la escápula). La arteria dorsal de la escápula nace bien de la porción interescalénica de la arteria subclavia bien (normalmente) (Billet) de las porciones intra o extraescalénica de esta arteria (figs. 159 y 162).

Es muy flexuosa; se dirige en sentido superior y lateral, pasa o bien anteriormente o bien por en medio de los troncos del plexo braquial, dependiendo de si nace de la porción extra o intraescalénica; cuando atraviesa el plexo, pasa entre el sexto y el séptimo ramo cervical (Billet). A continuación cruza la cara anterior del músculo escaleno medio 1 cm superiormente a la primera costilla (Fruchaud) y después el músculo escaleno posterior. Más allá de estos músculos, la arteria se dirige lateral y posteriormente, se vuelve profunda al músculo trapecio, cruza la cara profunda del músculo elevador de la escápula y llega al ángulo superior de la escápula. Seguidamente desciende a lo largo del borde medial de este hueso, anteriormente a las inserciones de los músculos romboides, hasta el ángulo inferior de la escápula, donde termina anastomosándose con la arteria subescapular.

Desde su origen hasta el ángulo superior de la escápula, la arteria dorsal de la escápula da algunas ramas para los músculos vecinos y para el plexo braquial. En particular, da origen a una importante *rama subtrapezoidea*, que desciende profunda al músculo trapecio y lateral al nervio accesorio.

La arteria dorsal de la escápula da todavía, a lo largo del borde medial de la escápula, ramas mediales para los músculos del dorso y ramas laterales para los músculos subescapular, serrato anterior, supraespinoso e infraespinoso. Estas últimas se anastomosan con las arterias supraescapular y subescapular.

II. VENAS

La sangre venosa de la cabeza y del cuello se vierte, a cada lado, en los grandes troncos venosos de la base del cuello mediante seis venas principales, que son la vena yugular interna, la vena yugular externa, la vena yugular anterior, la vena cervical profunda, la vena vertebral y las venas tiroideas inferiores. Las venas yugulares interna, externa y anterior y las venas tiroideas inferiores están en la región anterior del cuello, es decir, son anteriores a la columna cervical; las venas cervical profunda y vertebral pertenecen a la nuca y a la región vertebral.

Cada uno de los troncos venosos del cuello posee un territorio distinto. Sin embargo, en los confines de estos territorios existen numerosas anastomosis entre las ramas vecinas.

En cada una de estas venas estudiaremos: *a)* las ramas de origen; *b)* el tronco venoso propiamente dicho (vena yugular, vertebral, cervical profunda o tiroidea), y *c)* las

ramas colaterales. Describiremos después la vena subclavia, que recibe en la base del cuello las venas yugulares interna, externa y anterior.

VENA YUGULAR INTERNA

La vena yugular interna recibe la sangre venosa de la cavidad craneal, de la región orbitaria, de una parte de la cara y de la mayor parte de la región anterior del cuello.

■ A. Ramas de origen de la vena yugular interna o senos de la duramadre

Las ramas de origen de la vena yugular interna son los senos de la duramadre. Éstos reciben todas las venas de los órganos contenidos en la cavidad craneal (encéfalo y meninges) y en la cavidad orbitaria (ojo y sus anexos).

Los *senos de la duramadre* son conductos venosos comprendidos en un desdoblamiento de la duramadre. Generalmente son prismáticos triangulares o irregularmente cilíndricos y están situados unos en la pared craneal, donde gravan surcos más o menos profundos, y otros en las prolongaciones de la duramadre.

Las paredes de los senos no son elásticas ni contráctiles, sino inextensibles. Una vez seccionado, el seno se mantiene abierto. Su cavidad no presenta indicio alguno de válvula. No obstante, la superficie interna no es lisa, ya que da origen a trabéculas que atraviesan la cavidad. Estas trabéculas son especialmente numerosas en algunos senos, sobre todo en el seno cavernoso.

Existen 21 senos. Cinco son impares y medios, mientras que los otros son pares y laterales. Se pueden dividir en dos grupos, uno posterosuperior y otro anteroinferior.

■ GRUPO POSTEROSUPERIOR. Los senos de este grupo tienen como característica común que desembocan anteriormente a la protuberancia occipital interna, en un mismo confluente denominado *confluencia de los senos*.

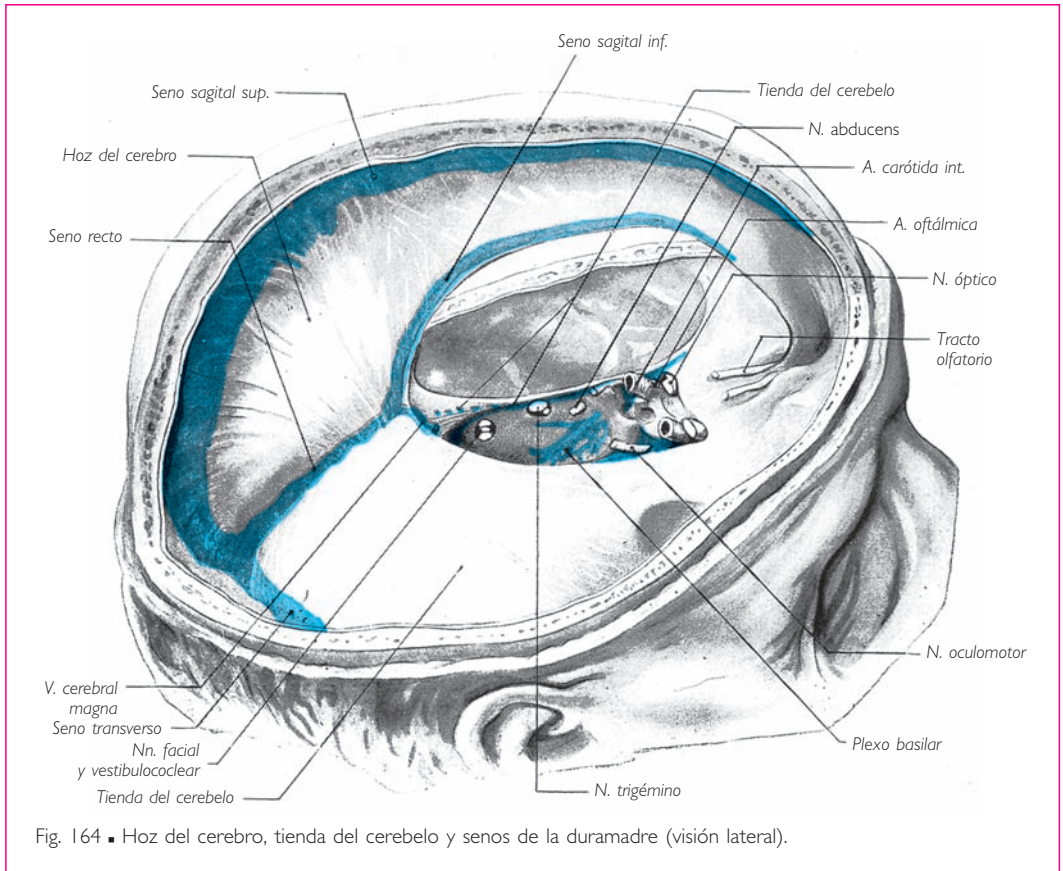
Son siete; de ellos, tres son impares y ocupan los tres bordes de la hoz del cerebro. Son el *seno sagital superior*, el *seno sagital inferior* y el *seno recto*. Los otros cuatro son pares. Son los *senos marginales* y los *senos laterales*.

a) **SENO SAGITAL SUPERIOR.** El seno sagital superior está en la línea media y ocupa toda la extensión del borde convexo de la hoz del cerebro (fig. 164).

Se origina inmediatamente superior a la cresta frontal y se extiende hasta la confluencia de los senos, donde termina de la manera que se indicará más adelante. Este seno se corresponde, a lo largo de todo su recorrido, con el surco excavado de anterior a posterior en la bóveda craneal.

Su calibre, pequeño anteriormente, aumenta de forma progresiva hasta su extremo posterior, donde alcanza alrededor de 1 cm. Su forma es la de un prisma triangular. Su sección presenta la forma de un triángulo isósceles, cuya base superior es curva y corresponde al surco sagital.

La superficie interna del seno es irregular debido a numerosas bridas salientes y frecuentemente también a las granulaciones aracnoideas que protruyen en la cavidad.



El seno sagital superior recibe: ■ *a*) las venas del agujero ciego y del extremo anterior de la hoz del cerebro; ■ *b*) las venas cerebrales superiores; ■ *c*) la vena anastomótica superior, que se extiende del seno sagital superior al seno cavernoso; ■ *d*) la vena anastomótica inferior, que lo une al seno transverso; ■ *e*) las venas meníngicas medias; ■ *f*) las venas diploicas, y ■ *g*) la vena emisaria parietal (vena emisaria del agujero parietal), que anastomosa las circulaciones intra y extracraneales (v. pág. 256).

La mayoría de estas venas son de origen cerebral o meníngeo y se describirán junto con los vasos del encéfalo y de las meninges.

b) SENO RECTO. El seno recto se extiende a lo largo de toda la base de la hoz del cerebro (fig. 164). Su sección representa un triángulo isósceles, cuya base corresponde a la parte media de la tienda del cerebelo.

El seno recto recibe en su extremo anterior: ■ *a*) las venas cerebrales profundas o la vena cerebral magna; ■ *b*) la vena cerebelosa superior, y ■ *c*) el seno sagital inferior.

La vena cerebral magna, las venas basales y las venas cerebelosas se describirán junto con los vasos del encéfalo (v. tomo 4, *Venas del encéfalo*).

VENAS

c) **SENO SAGITAL INFERIOR.** Ocupa casi la mitad posterior del borde inferior libre de la hoz del cerebro (fig. 164). Es delgado, pero su calibre aumenta de anterior a posterior; recibe las venas de la hoz del cerebro y desemboca en el extremo anterior del seno recto.

d) **SENOS MARGINALES.** Son muy estrechos. Su origen se encuentra en el agujero yugular, donde comunican con el extremo terminal del seno sigmoideo (fig. 164 bis). Desde ese punto se dirigen posterior y medialmente, rodeando el agujero magno; penetran a continuación en la hoz del cerebelo y desembocan en la confluencia de los senos, bien separadamente bien por medio de un tronco común medio o seno occipital.

❑ Sus afluentes son algunas vénulas de la duramadre y del cerebelo.

e) **SENOS LATERALES** (fig. 164 bis). Estos senos tienen su origen en la confluencia de los senos y se extienden hasta el agujero yugular, donde se continúan con el origen de la vena yugular interna. Su calibre aumenta desde la confluencia de los senos hacia el agujero yugular. El calibre del seno lateral derecho es mayor que el del seno lateral izquierdo.

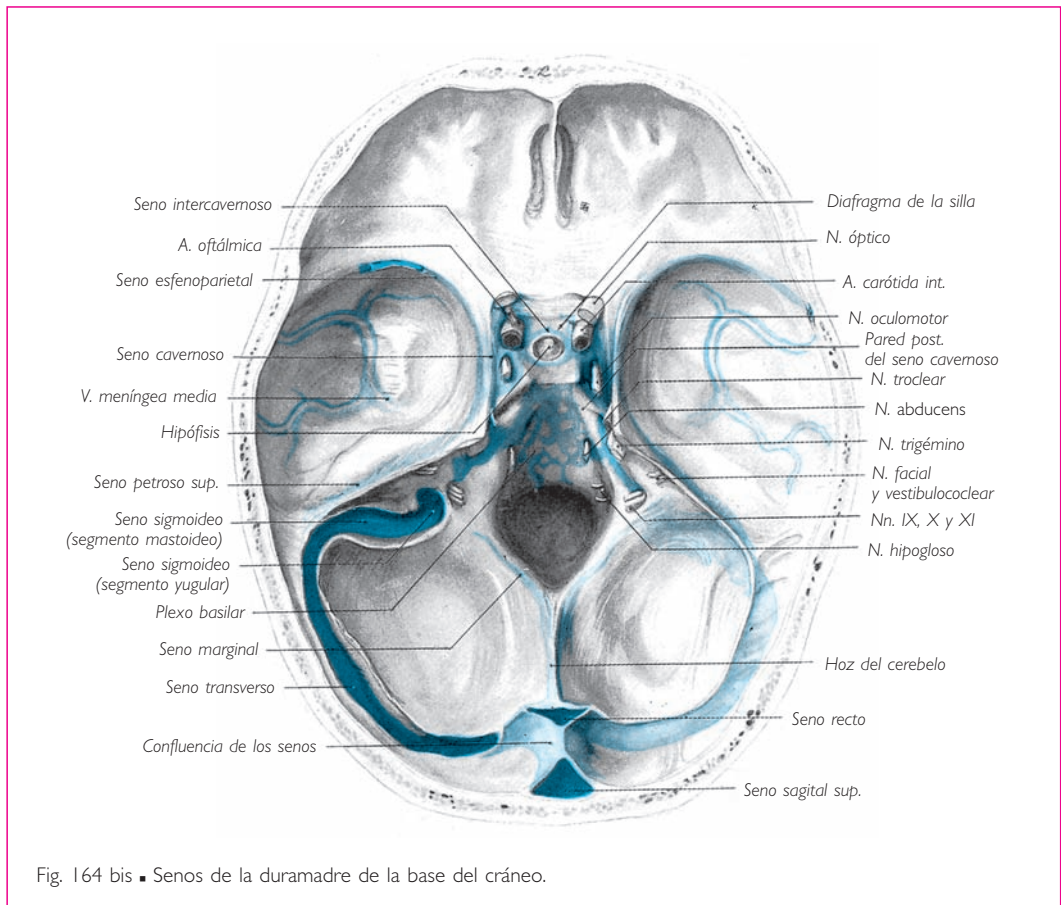


Fig. 164 bis • Senos de la duramadre de la base del cráneo.

Su trayecto es sinuoso, lo cual permite distinguir un seno transverso y un seno sigmoideo, con un segmento mastoideo o descendente y un segmento yugular (fig. 164 bis). *Seno transverso.* Este seno, que va desde la confluencia de los senos hasta el extremo posterior del borde superior de la porción petrosa del hueso temporal, está inmerso en el espesor de la gran circunferencia de la tienda del cerebelo y se corresponde con el surco del hueso occipital.

Seno sigmoideo: segmento mastoideo o descendente. En el extremo posterior de la porción petrosa del hueso temporal, el seno se acoda y desciende oblicuamente en sentido inferior, medial y anterior por el surco excavado en la cara endocraneal de la porción mastoidea del hueso temporal. Establece importantes relaciones con las cavidades mastoideas, que se estudiarán junto con el oído medio.

Seno sigmoideo: segmento yugular. Al llegar al extremo inferior de la base de la porción petrosa del hueso temporal, el seno se endereza, dirigiéndose superior, anterior y medialmente hasta el borde del segmento yugular del surco del seno. En este punto, el seno se continúa con el bulbo superior de la vena yugular interna. En este segmento yugular, el seno sigmoideo se corresponde de lateral a medial, a través de la pared craneal, con el extremo posterior de la escotadura mastoidea, la mitad posterior de la eminencia yuxtamastoidea y la apófisis yugular del hueso occipital (Chatellier).

Los senos laterales reciben: ■ *a) en su origen*, los senos sagital superior, recto y marginales; ■ *b) en su segmento transverso*, las venas cerebrales posteriores e inferiores y las venas cerebelosas posteriores; ■ *c) en el origen del segmento mastoideo*, el seno petroso superior, y ■ *d) finalmente, en el segmento mastoideo*, las venas del acueducto del vestíbulo y una voluminosa *vena emisaria mastoidea* que, a través del agujero mastoideo, comunica el seno sigmoideo con el origen de las venas cervical profunda y vertebral.

f) CONFLUENCIA DE LOS SENOS. Es el nombre que se da al punto de unión de los senos sagital superior, recto y marginales, anteriormente a la protuberancia occipital interna.

La forma en que los senos se reúnen en la confluencia es muy variable. A veces desembocan en un reservorio común. Otras veces el seno sagital superior y el seno recto se dividen en dos ramas laterales, que se continúan con el seno transverso correspondiente y circunscriben, anteriormente a la protuberancia, un islote de duramadre. En ocasiones el seno sagital superior se abre en uno u otro de los senos transversos, más frecuentemente en el del lado derecho; al mismo tiempo, el seno recto se incurva a la izquierda y desemboca en el seno transverso izquierdo. En este caso, el seno sagital superior y el seno transverso derecho sólo comunican con el otro seno transverso por medio un estrecho conducto o por uno o dos orificios que se abren en un segmento de pared común a los dos senos adosados. ■ La asimetría de la confluencia de los senos estaría en relación con el desarrollo preponderante de un hemisferio (Delmas y Chifflet).

■ **GRUPO ANTEROINFERIOR.** Los senos cavernosos constituyen un confluente venoso anterior en el que desembocan, junto con las venas oftálmicas y central de la retina,

VENAS

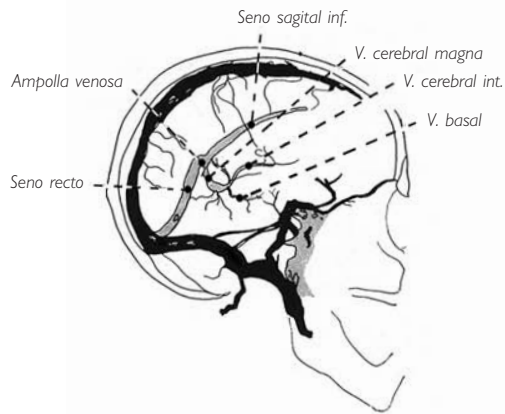
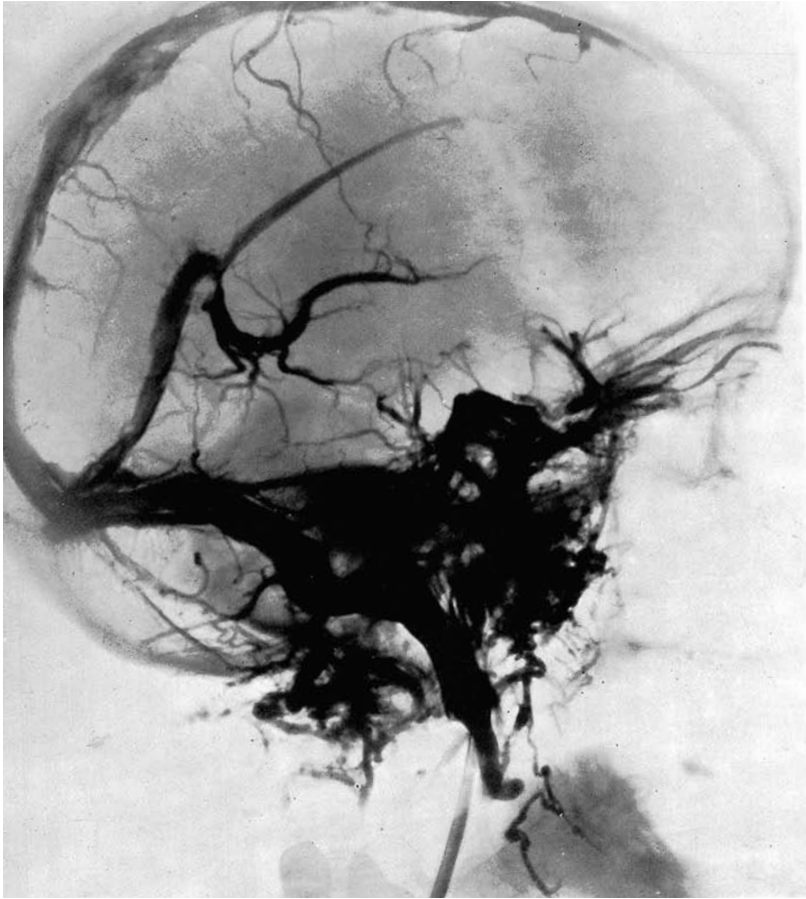


Fig. 165 ■ Flebografía de los senos de la duramadre que muestra sus anastomosis y sus derivaciones hacia los plexos de la base del cráneo. (Según Cl. Gillot, Cl. Aaron y A. Delmas.)

los senos esfenoparietales, intercavernosos y el plexo basilar. □ De los senos cavernosos parten posteriormente los conductos que drenan la sangre venosa del confluente anterior hacia los senos sigmoideos. Éstos son, en definitiva, los troncos colectores de toda la sangre venosa de los senos de la duramadre. □ Describiremos sucesivamente los senos cavernosos, sus ramas aferentes y sus ramas eferentes.

1. Senos cavernosos (fig. 166). Voluminosos y alargados de anterior a posterior, los senos cavernosos se extienden, a cada lado de la fosa hipofisaria, desde la parte medial, ancha, de la fisura orbitaria superior hasta el extremo anterior de la porción petrosa del hueso temporal. Descansan anteriormente en el surco situado en la cara lateral del cuerpo del hueso esfenoides, y se corresponden posteriormente con el orificio superior del conducto carotídeo. Limitan a cada lado la fosa hipofisaria, que contiene la hipófisis. Nosotros hemos demostrado, al estudiar las meninges, cómo se forman las paredes de la duramadre de estos senos (v. tomo 4, *Duramadre craneal*).

En la cavidad areolar del seno cavernoso discurren la arteria carótida interna y el nervio *abducens*, cuando éste no está incluido en la pared lateral del seno (fig. 166).

La pared lateral del seno está dividida en dos láminas fibrosas por una red venosa intermedia, considerada como una porción superficial del seno cavernoso (Langer). Esta red venosa sinusal lateral está separada del seno cavernoso propiamente dicho por una lámina fibrosa que contiene en su espesor los nervios oculomotor, troclear y oftálmico.

El seno cavernoso se comunica con el plexo pterigoideo del mismo lado por medio de cuatro venas emisarias que atraviesan la base del cráneo por orificios vecinos del

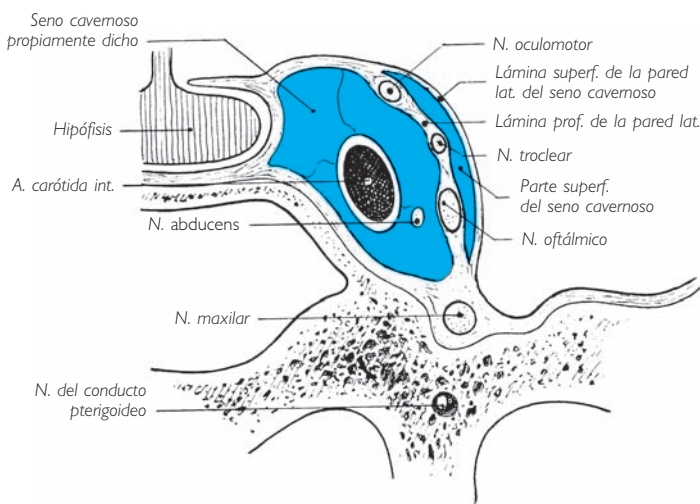


Fig. 166 ■ Corte frontal del seno cavernoso (semiesquemático).

VENAS

seno cavernoso. Estas venas son el plexo venoso del agujero oval, la vena del agujero redondo, la vena del agujero venoso (de Vesalio) (inconstante) y las venas del agujero rasgado.

a) RAMAS AFERENTES. El seno cavernoso recibe las venas oftálmicas, la vena central de la retina, el seno esfenoparietal, los senos intercavernosos y el plexo basilar.

VENAS OFTÁLMICAS. Estas venas drenan al seno cavernoso la sangre venosa de la órbita. Son dos para cada órbita: una superior y otra inferior.

La *vena oftálmica superior* se origina en el ángulo medial del ojo mediante varias vénulas, una de las cuales está en continuidad con la vena angular. Desde su origen se dirige, de manera muy flexuosa, posterior y lateralmente; pasa inferiormente al músculo recto superior y superiormente al nervio óptico. Alcanza así la parte media, ancha, de la fisura orbitaria superior, que atraviesa lateralmente al anillo tendinoso común de los músculos del globo ocular, y desemboca en el extremo anterior de los dos planos, lateral o superficial y medial o profundo, del seno cavernoso (Hovelacque y Reinhold).

Las ramas principales de la vena oftálmica superior son las venas satélites de las arterias etmoidales, las venas muscular superior y lagrimal, las dos venas vorticosas superiores y, a veces, también la vena central de la retina y la vena oftálmica inferior.

La *vena oftálmica inferior* nace en la parte anteromedial del suelo de la órbita mediante algunas vénulas que provienen de las vías lagrimales y de los párpados. Se dirige en sentido posterior y lateral. La vena pasa superiormente al músculo recto inferior e inferiormente al globo ocular y al nervio óptico. Desemboca, en el vértice de la órbita, en la vena oftálmica superior, o bien atraviesa la fisura orbitaria superior, inferior y lateralmente al anillo tendinoso común de los músculos del globo ocular, y termina en el extremo anterior del seno cavernoso.

Las colaterales son las venas musculares inferiores y las dos venas vorticosas inferiores.

La vena oftálmica inferior comunica siempre, mediante una o dos anastomosis, con la vena oftálmica superior.

Las dos venas oftálmicas también están unidas a las venas de la cara y de la fosa infratemporal por medio de numerosas ramas anastomóticas.

Estas venas son avalvulares.

VENA CENTRAL DE LA RETINA. Es muy delgada y constituye un satélite de la arteria central de la retina; desemboca bien en una de las venas oftálmicas bien directamente en el seno cavernoso.

SENO ESFENOPARIETAL. Breschet ha dado este nombre a un conducto venoso que se origina en el seno sagital superior, desciende por un surco óseo situado en la parte anterolateral de la bóveda craneal y continúa seguidamente por el borde posterior del ala menor del hueso esfenoides hasta el extremo anterior del seno cavernoso, donde termina (fig. 164 bis). □ Recibe venas diploicas, meníngeas y cerebrales.

SENOS INTERCAVERNOSOS (fig. 164 bis). La duramadre que tapiza la fosa hipofisaria y forma la tienda de la hipófisis contiene una red venosa a veces bien desarrollada. La par-

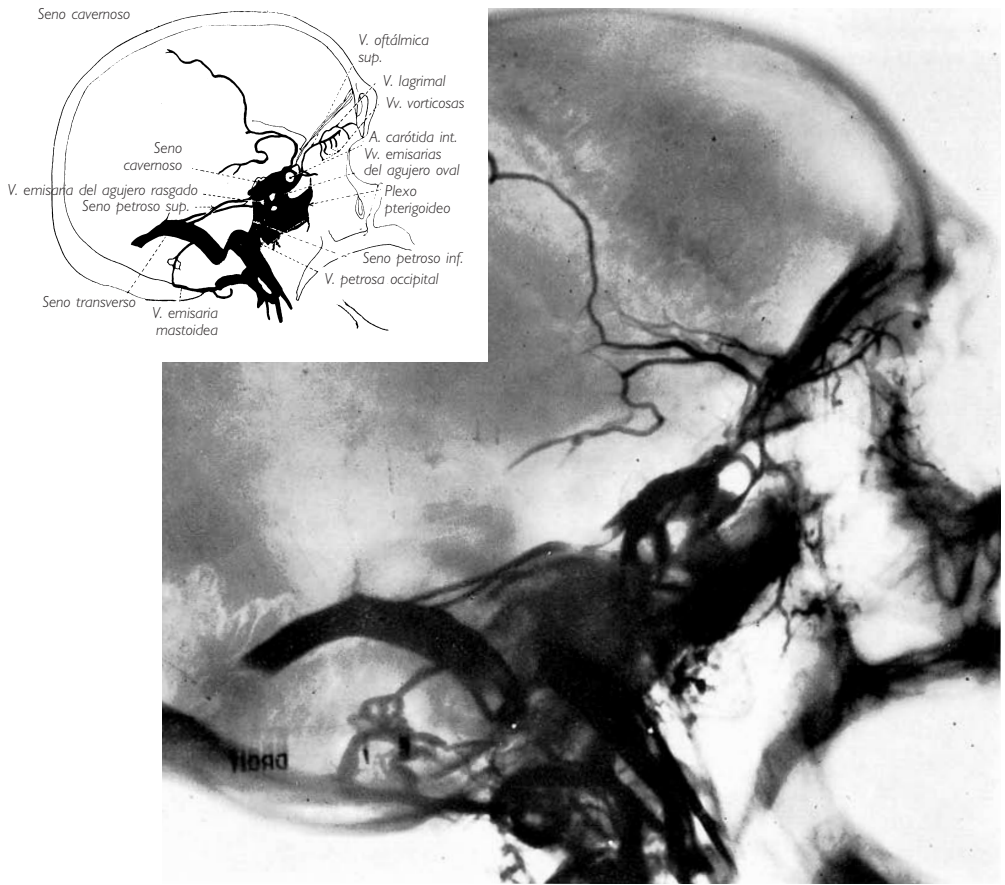


Fig. 167 ■ Flebografía del seno cavernoso, pieza anatómica. (De Cl. Gillot, Cl. Aaron y A. Delmas.)

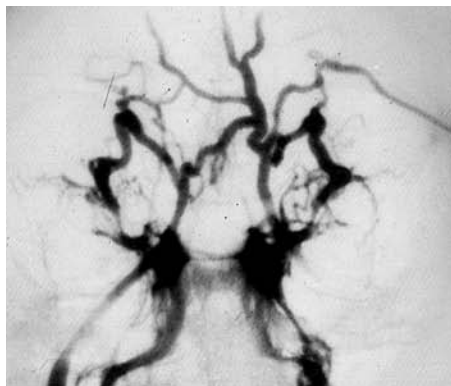


Fig. 167 bis ■ Flebografía orbitaria de la cara de un paciente (sin las siluetas óseas); contraste de las venas oftálmicas superiores y de los senos cavernosos, que drenan en los senos petrosos.

te de esta red situada en la tienda de la hipófisis forma, alrededor del tallo de la hipófisis, un anillo en que se reconoce un segmento anterior o *seno intercavernoso anterior* y un segmento posterior o *seno intercavernoso posterior*. Estos dos conductos sinusales se unen lateralmente y desembocan, por medio de un tronco común, en el seno cavernoso.

PLEXO BASILAR. Se da este nombre a un plexo venoso labrado en la duramadre, que recubre el clivus del hueso occipital y la cara posterior del dorso de la silla del hueso esfenoides (fig. 164 bis). Une de un lado a otro los extremos posteriores de los senos cavernosos y los orígenes de los senos petrosos.

b) RAMAS EFERENTES. La sangre venosa de los senos cavernosos es conducida hacia los senos sigmoideos y la vena yugular interna por los senos petroso superior, petroso inferior, petrooccipital y por los plexos venosos carotídeos internos, también denominados senos carotídeos. Todos estos senos son pares y simétricos.

SENO PETROSO SUPERIOR (fig. 164 bis). Este seno nace del extremo posterior del seno cavernoso, a lo largo del borde superior de la porción petrosa del hueso temporal, y termina en el seno sigmoideo a la altura del codo formado por la unión de este seno con el seno transverso. Recibe venas cerebelosas, pontinas y timpánicas.

SENO PETROSO INFERIOR. Parte del extremo posterior del seno cavernoso y discurre al principio oblicuamente en sentido inferior y lateral, en el interior del cráneo, a lo largo de la fisura petrooccipital. El seno petroso inferior emerge seguidamente de la cavidad craneal por el extremo anterior del agujero yugular, se transforma en vena y desemboca en la vena yugular interna cerca del bulbo superior de la vena yugular.

❑ Sus afluentes son las venas del cerebelo, las pontinas y las de la médula oblonga, así como las venas laberínticas.

SENO PETROOCCIPITAL. El seno petrooccipital está enteramente situado fuera de la cavidad craneal. Desde su origen en el extremo posterior del seno cavernoso, a la altura del agujero rasgado, desciende a lo largo de la cara inferior de la fisura petrooccipital y desemboca bien en el seno petroso inferior bien en la vena yugular interna.

PLEXO VENOSO CAROTÍDEO INTERNO. La arteria carótida interna está rodeada, en el conducto carotídeo, por un plexo venoso sin gran importancia, difícil de reconocer en una simple disección y que comunica anteriormente con el seno cavernoso. Este plexo venoso carotídeo interno desemboca en la vena yugular interna mediante una o dos vénulas.

Lagunas laterales. De forma constante, en las proximidades de algunos senos y más concretamente a lo largo del seno sagital superior y de los senos laterales, existen cavidades venosas areolares excavadas en el trayecto de las venas meníngeas, en el espesor de la duramadre. Estas cavidades, denominadas *lagunas laterales*, reciben venas diploicas y meníngeas, y están en comunicación con el seno vecino y con las venas cerebrales subyacentes. Las lagunas laterales regulan la circulación venosa del encéfalo; son «lagos derivativos de seguridad» (Ch. Labbé).

❑ B. Tronco de la vena yugular interna

■ **ORIGEN, TRAYECTO Y DENOMINACIÓN.** La vena yugular interna se origina en el agujero yugular, donde continúa el seno sigmoideo. Al principio está inclinada en

sentido inferior, anterior y ligeramente lateral; después desciende verticalmente hasta las proximidades de la base del cuello, donde se incurva un poco medial y anteriormente. La vena yugular interna, posteriormente al extremo esternal de la clavícula, acaba reuniéndose con la vena subclavia para formar la vena braquiocefálica (fig. 168).

■ **CALIBRE.** La vena yugular interna presenta un calibre desigual. Como es natural, su grosor aumenta de superior a inferior, a medida que recibe nuevas ramas colaterales. Pero, además, presenta dos dilataciones constantes, independientes de todo nuevo aporte sanguíneo, situadas en sus extremos. La dilatación superior constituye el extremo superior de la vena y ocupa la fosa yugular; recibe el nombre de *bulbo superior de la vena yugular*. La dilatación inferior es fusiforme y se denomina *bulbo inferior de la vena yugular*; está situada en el extremo inferior de la vena. □ La vena yugular interna posee dos válvulas ostiales generalmente suficientes.

■ **RELACIONES.** El origen de la vena corresponde a la porción posterior o yugular del agujero yugular. Inferiormente a este orificio, el bulbo superior de la vena yugular ocupa y rellena la fosa yugular labrada en la porción petrosa del hueso temporal, inferiormente a la cavidad timpánica. Al emerger de la pared craneal, la vena yugular interna es en un principio totalmente posterior a la arteria carótida interna. Muy pronto se sitúa lateralmente a esta arteria y desciende, hasta su terminación, lateral a la arteria carótida interna superiormente y a la arteria carótida común inferiormente. Está incluida, junto con estas arterias y el nervio vago, en la misma vaina vascular.

En su trayecto, la vena yugular interna establece relaciones diversas con los cuatro últimos nervios craneales y el tronco simpático. Las relaciones de la vena yugular interna se describirán junto con estos nervios, con el espacio laterofaríngeo y la región esternocleidomastoidea.

■ C. Ramas colaterales

La vena yugular interna recibe, cerca de la base del cráneo, el seno petroso inferior, el seno petrooccipital y el plexo carotídeo interno ya estudiados, una vena emisaria condílea anterior y algunas venas faríngeas.

En el cuello y en las proximidades del hueso hioides, la vena yugular interna recibe sus afluentes más importantes, que son las venas facial, lingual, tiroidea superior, faríngeas y tiroidea media. En la mayor parte de los casos, las tres primeras de estas colaterales desembocan en la vena yugular interna por medio de un tronco tirolinguofacial (fig. 168).

1. Vena facial. *Origen.* La vena facial se origina en el ángulo interno del ojo, donde recibe el nombre de *vena angular* (fig. 169). La vena angular se anastomosa con la vena oftálmica superior y desciende a lo largo y lateralmente a la arteria angular hasta el surco nasolabial, donde adopta el nombre de vena facial.

Trayecto y relaciones. La vena facial, siempre situada lateralmente a la arteria, se dirige hacia el borde inferior de la mandíbula siguiendo un trayecto oblicuo inferior y posteriormente, que corresponde a la cuerda del arco descrito por la arteria. En este trayecto pasa profunda a los músculos cigomáticos y buccinador. Alcanza así el ángulo anteroinferior del músculo masetero, donde se sitúa junto a la arteria facial. Después de haber cruzado el borde inferior de la mandíbula, la vena desciende profunda a la fascia, en la celda submandibular, sobre la cara lateral de la glándula y oblicuamente en sentido inferior y posterior, hacia el vértice del asta mayor del hueso hioides. Los nódulos linfáticos submandibulares son retrovasculares, hallándose posteriores a la vena, inferiormente al borde inferior de la mandíbula. La vena termina bien directamente en la vena yugular interna bien anastomosándose con las venas lingual y tiroidea superior para formar el *tronco tirolinguofacial*.

Ramas colaterales. La vena facial recibe: a) la *vena supratroclear*, que desciende por la frente verticalmente, a cada lado de la línea media, se une a la del lado opuesto por medio de un *arco venoso nasal* y desemboca en la vena angular; b) las *venas nasales externas*; c) la *vena facial profunda* o *vena profunda de la cara*; Cruveilhier designa con este nombre a una voluminosa vena que proviene de un *plexo venoso alveolar* situado en la tuberosidad del maxilar (fig. 170); el plexo alveolar está anastomosado posteriormente con el plexo pterigoideo y, por consiguiente, con la vena maxilar; recibe las venas que corresponden a los dos últimos grupos de colaterales de la vena maxilar; d) las *venas labiales*; e) las *venas bucales*; f) las *venas masetéricas anteriores*; g) las *venas submentonianas*; h) las *venas submandibulares*, e i) las *venas palatinas externas*, cuyo territorio corresponde al de las arterias homónimas. La vena facial recibe además la vena comunicante intraparotídea y la vena carotídea externa cuando estos vasos no desembocan en el tronco tirolinguofacial.

2. Venas linguales. La sangre venosa de la lengua fluye a cada lado por tres grupos de venas, que son la vena profunda de la lengua, las venas dorsales de la lengua y la vena satélite del nervio hipogloso.

La *vena profunda de la lengua*, de pequeño calibre, es satélite de la arteria lingual.

Las *venas dorsales de la lengua* acompañan a la arteria dorsal de la lengua.

Las *venas satélites del nervio hipogloso*, o venas linguales principales, son dos: una derecha y otra izquierda. Descienden desde el vértice hacia la raíz de la lengua, profundas a la mucosa de la cara inferior de la lengua, a través de la cual se transparentan. Más inferiormente, siguen el borde inferior del nervio hipogloso, y pasan con éste por la cara lateral del músculo hiogloso, que las separa de la arteria.

Cada vena satélite del nervio hipogloso recibe las venas dorsales y las venas profundas de la lengua del mismo lado. De la unión de estas diferentes venas resulta la formación de un tronco común, la *vena lingual* propiamente dicha, que desemboca en la vena yugular interna, bien aisladamente bien a través del tronco tirolinguofacial (fig. 168).

3. Vena tiroidea superior. Satélite de la arteria homónima, esta vena se forma en la porción superior del lóbulo lateral de la glándula tiroides. Se dirige lateral y superior-

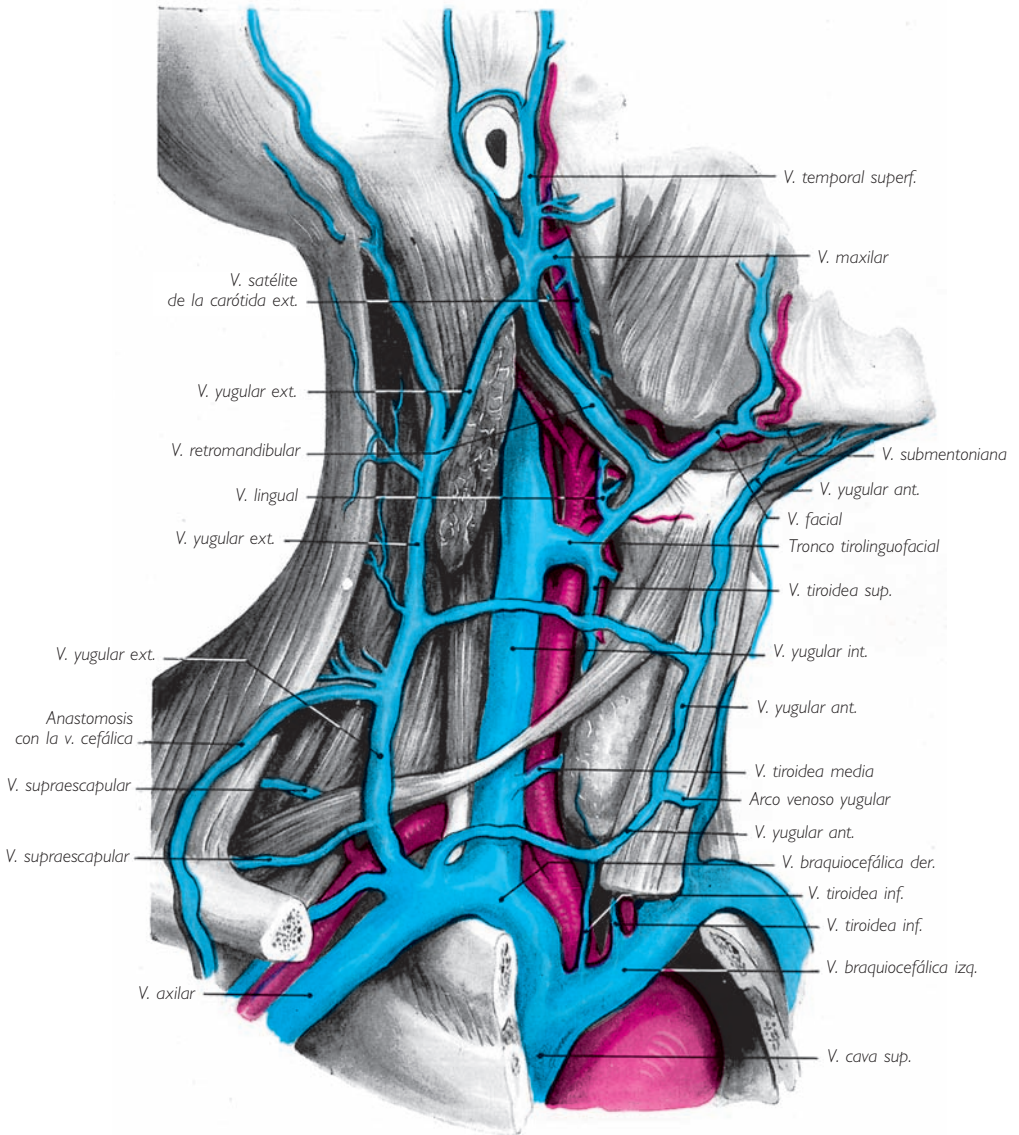


Fig. 168 ■ Venas yugulares. (Según Bourgerie, ligeramente modificado según una figura de Launay).

mente, cruza la arteria carótida común y desemboca bien directamente en la vena yugular interna bien en el tronco tirolinguofacial (fig. 168).

4. Tronco tirolinguofacial. Corto y voluminoso, el tronco tirolinguofacial, formado por la unión de las venas facial, lingual y tiroidea superior, cruza la arteria carótida

común cerca de su bifurcación o incluso al nivel de ésta. Drena en la vena yugular interna frente al borde superior del cartílago tiroideos, o un poco superiormente, a la altura del espacio tirohioideo (fig. 168).

5. Vena faríngea. Acompaña a la arteria faríngea y desemboca en la vena yugular interna; desemboca a veces en el tronco tirolinguofacial, que se convierte entonces en tronco *tirolinguofaringofacial*.

6. Vena tiroidea media. La vena tiroidea media proviene del lóbulo lateral de la glándula tiroides, se dirige lateralmente, cruza la arteria carótida común y termina en la vena yugular interna.

■ D. Anastomosis

La vena yugular interna se anastomosa con la *vena yugular externa* mediante: ■ *a*) dos ramas que unen las venas supratrocleares a la vena temporal; ■ *b*) la densa red que relaciona el plexo alveolar y el plexo pterigoideo; ■ *c*) una vena de importancia variable, denominada *vena retromandibular* (vena facial posterior), y ■ *d*) las *venas emisarias*; se da este nombre a los conductos venosos anastomóticos que comunican los senos de la duramadre con las venas extracraneales tributarias de la vena yugular externa.

La *vena retromandibular* nace de la porción intraparotídea de la vena yugular externa, cerca del origen de ésta, desciende a través de la parótida y de la cintilla mandibular y desemboca en la vena facial o en el tronco tirolinguofacial.

A veces la vena comunicante es reemplazada por una rama satélite de la arteria carótida externa, la *vena carotídea externa* (Launay), que desciende en general lateralmente a la arteria y termina en el tronco tirolinguofacial (figs. 168 y 169); las venas retromandibular y carotídea externa existen a veces simultáneamente.

La vena yugular interna está anastomosada con la *vena yugular anterior* mediante una o dos ramas que unen la vena yugular anterior con la vena facial.

Las *principales venas emisarias* son la vena emisaria mastoidea, la emisaria parietal, la del agujero venoso (de Vesalio) y la del agujero rasgado; otras venas emisarias atraviesan a veces los agujeros redondo y oval.

VENA YUGULAR EXTERNA

La vena yugular externa es un vaso generalmente voluminoso que recoge la sangre de la mayor parte de las paredes del cráneo, de las regiones profundas de la cara y, finalmente, de los planos superficiales de las regiones posterior y lateral del cuello. Su origen está en la región parotídea; acaba en la base del cuello, donde desemboca en la vena subclavia (fig. 168).

■ A. Ramas de origen

La vena yugular externa nace en el espesor de la parótida, un poco inferiormente al cuello de la mandíbula, de la unión de las venas temporal superficial y maxilar.

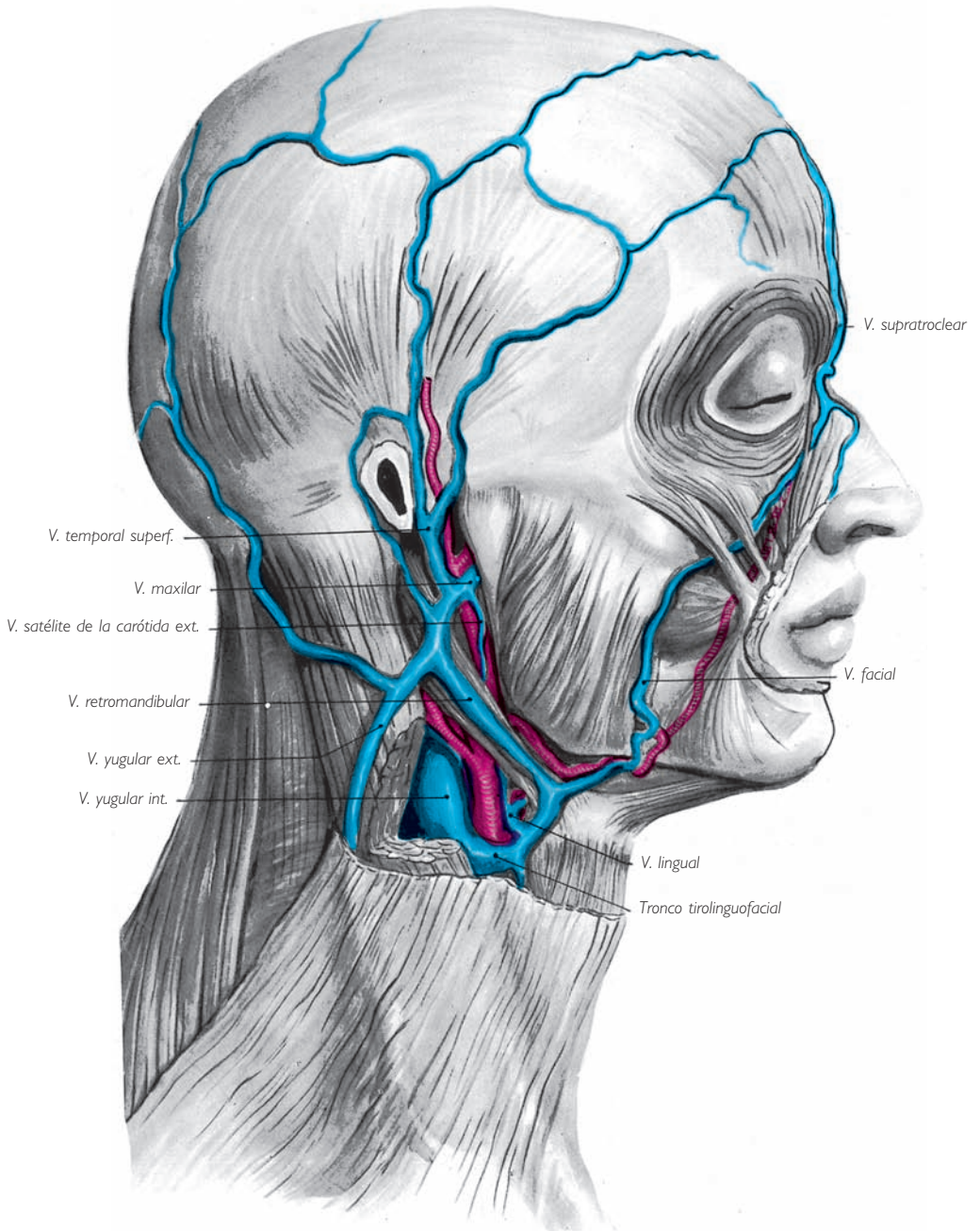


Fig. 169 ■ Vena yugular externa. Sus anastomosis con la vena yugular interna. (Según Bourgerly, ligeramente modificado.)

1. Vena temporal superficial (fig. 169). Este vaso proviene de una red venosa que ocupa toda la extensión del cuero cabelludo; desciende anteriormente al trago y posteriormente a la articulación temporomandibular. En este corto trayecto, la vena temporal superficial se sitúa anteriormente al nervio auriculotemporal y posteriormente (a veces anteriormente) a la arteria temporal superficial. La vena penetra a continuación en la glándula parótida, donde se une a la vena maxilar.

La vena temporal superficial recibe colaterales de poca importancia, provenientes de la región temporal, de la oreja, de la parótida, de la articulación temporomandibular y de los tegumentos de la cara.

2. Vena maxilar y plexo pterigoideo (fig. 170). La vena maxilar tiene su origen en la vena esfenopalatina, satélite de la arteria del mismo nombre. Desde su origen hasta su terminación, puede adoptar dos disposiciones diferentes, con una frecuencia semejante. □ En una de las disposiciones, conserva su individualidad propia a lo largo de todo su recorrido y discurre sobre todo inferior y lateralmente a la arteria (fig. 170); en este caso, las colaterales desembocan normalmente en el tronco colector, que pasa por el ojal retrocondíleo, por lo general superiormente a la arteria e inferiormente al nervio auriculotemporal. Se anastomosa, posteriormente a la apófisis condilar de la mandíbula, con la vena temporal superficial para formar la vena yugular externa. □ En la otra disposición, la vena maxilar se convierte, en el curso de su trayecto, en dos plexos venosos anastomosados entre sí, el *plexo venoso alveolar* y el *plexo pterigoideo*; estos plexos están formados por las anastomosis que unen entre sí las venas satélites de las ramas vecinas de la arteria maxilar.

El plexo alveolar está situado sobre la tuberosidad del maxilar (fig. 170).

El plexo pterigoideo se desarrolla en las dos caras del músculo pterigoideo lateral. Cuando el plexo pterigoideo existe, la vena maxilar se reconstituye posteriormente a él, pasa por el ojal retrocondíleo y termina de la misma manera que en el primer caso.

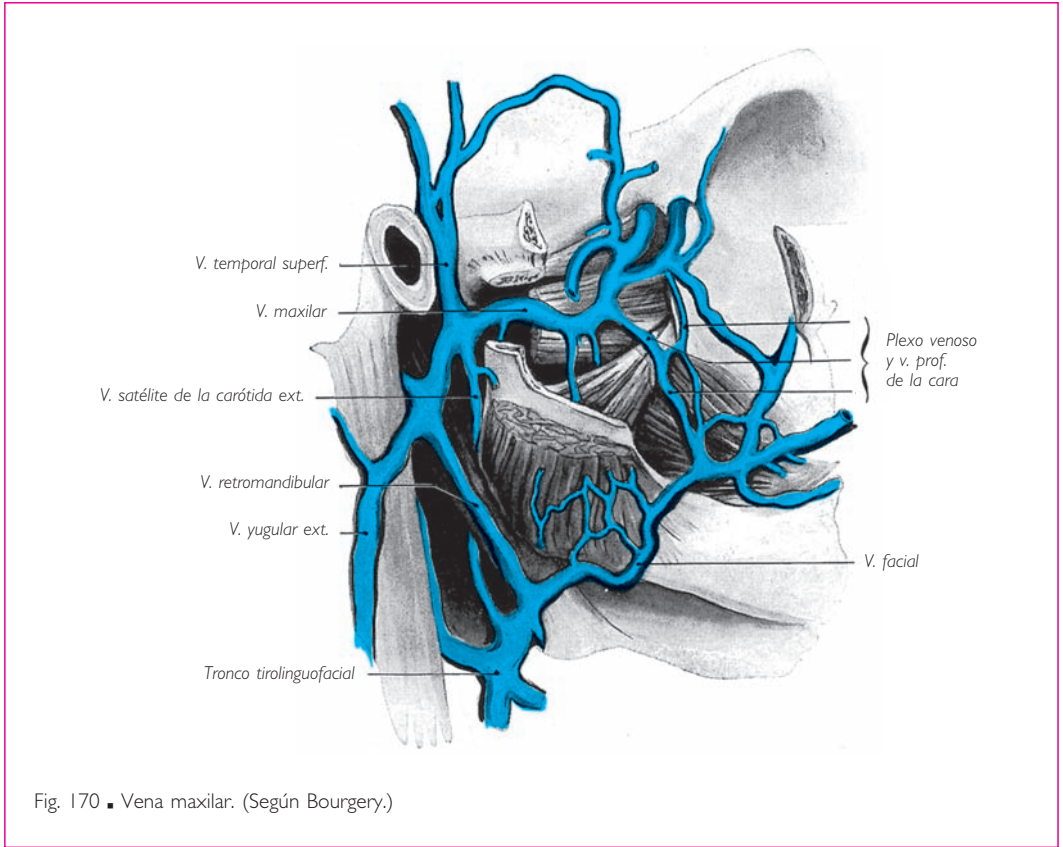
La vena maxilar no drena toda la sangre venosa del territorio de la arteria homónima, ya que una parte de esta sangre se deriva hacia la vena facial a través del tronco alveolar (fig. 170).

□ B. Tronco de la vena yugular externa

Desde su origen hasta su terminación, la vena yugular externa atraviesa sucesivamente las regiones parotídea, esternocleidomastoidea y supraclavicular (para más detalles, v. cada una de estas regiones).

En la región parotídea, la vena yugular externa desciende verticalmente en el espesor de la glándula parótida; se sitúa lateralmente a la vena carotídea externa y está cruzada lateralmente por el nervio facial. En el extremo inferior de la glándula, la vena se introduce en un desdoblamiento de la lámina superficial de la fascia cervical y pasa hacia la región esternocleidomastoidea.

En la región esternocleidomastoidea, la vena yugular externa, oblicua inferior y un poco posteriormente, casi vertical, cruza oblicuamente el músculo esternocleidomastoideo.



En este trayecto, la vena está al principio incluida en un desdoblamiento de la hoja superficial de la vaina fascial del músculo y después en el tejido celular subcutáneo (Charpy). Está recubierta por el platismo y cruzada por el nervio transverso del cuello del plexo cervical, que pasa profundo a ella.

En esta región, está además relacionada con los nódulos linfáticos cervicales laterales superficiales.

En la fosa supraclavicular, el trayecto de la vena yugular externa es muy corto. La vena aborda la región cerca del ángulo anteroinferior de la fosa supraclavicular mayor. Atraviesa primero la lámina superficial de la fascia cervical, lateralmente al repliegue falciforme de Dittel, y después la lámina pretraqueal de la fascia cervical, inferiormente al músculo omohioideo. A continuación, la vena yugular externa se incurva medial e inferiormente y desemboca en la cara superior de la vena subclavia, en las proximidades de la confluencia de este tronco venoso y de la vena yugular interna.

La vena yugular externa presenta generalmente dos válvulas, una en su parte media y la otra en su terminación. Ambas son insuficientes.

■ C. Ramas colaterales

La vena yugular externa recibe a lo largo de su trayecto: □ *a)* la vena auricular posterior y la vena occipital, satélites de las arterias homónimas; *b)* las venas occipitales superficiales; □ *c)* varias ramas cervicales subcutáneas, entre las cuales se distingue una vena cervical superficial posterior, y □ *d)* la vena de la cavidad timpánica y la vena supraescapular, satélites de las arterias del mismo nombre.

■ D. Anastomosis

Las numerosas ramas anastomóticas que comunican la vena yugular externa con el sistema de la vena yugular interna (venas retromandibular y carotídea externa) han sido ya señaladas a propósito de la vena yugular interna. A lo ya dicho sobre la vena retromandibular, agregaremos que este vaso suple a la vena yugular externa cuando ésta es de un calibre muy reducido o cuando se halla ausente.

La vena yugular externa también se anastomosa: *a)* con la vena yugular anterior por medio de varias ramas más o menos voluminosas; *b)* con los plexos vertebrales mediante las ramificaciones profundas de las venas occipitales, y *c)* de forma frecuente, también con la vena cefálica, a través de una rama que pasa a veces inferiormente o, con mayor frecuencia, superiormente a la clavícula (fig. 168).

VENA YUGULAR ANTERIOR

La vena yugular anterior drena una parte de la sangre de las regiones anteriores del cuello.

Origen, trayecto y relaciones. Se forma de la unión, en la región suprahioidea, de varias pequeñas venas submentonianas superficiales.

Así formada, la vena yugular anterior desciende, un poco lateralmente a la línea media, hasta las proximidades de la escotadura yugular del esternón. A continuación se acoda en ángulo recto y se dirige transversalmente en sentido lateral hasta su terminación en la vena subclavia (fig. 168).

Cerca de sus orígenes, la vena yugular anterior es suprafascial. Un poco inferiormente al hueso hioides, perfora la fascia que la envuelve y sigue siendo intrafascial hasta el borde superior del espacio supraesternal, en el que penetra. En este espacio, la vena yugular anterior se acoda en ángulo recto y se dirige lateralmente. En esta parte transversal de su trayecto pasa por el fondo de saco lateral correspondiente del espacio supraesternal, cruza la cara profunda del músculo esternocleidomastoideo y termina bien en la vena subclavia o en la vena yugular externa.

Está en relación con los nódulos linfáticos yugulares anteriores.

Ramas colaterales. La vena yugular anterior recibe ramas provenientes de los tegumentos y músculos vecinos.

Anastomosis. Ya hemos indicado las anastomosis que comunican la vena yugular anterior con las venas yugulares interna y externa.

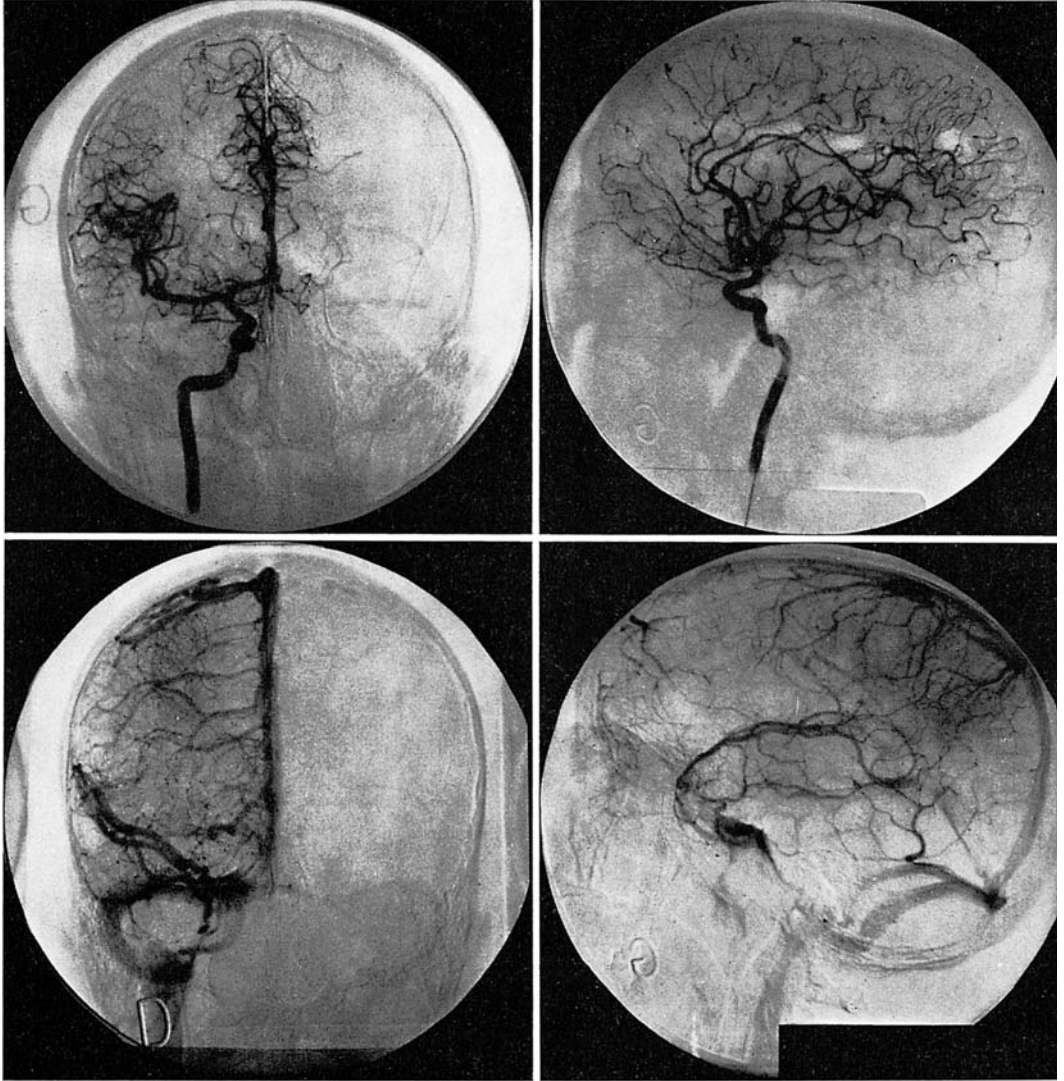


Lámina VII ■ Arteriografía selectiva de la arteria carótida interna derecha con sustracción digital. Imágenes superiores: fase arterial de frente (izquierda) y de perfil (derecha). Imágenes inferiores: fase venosa de frente (izquierda) y de perfil (derecha).

VENAS

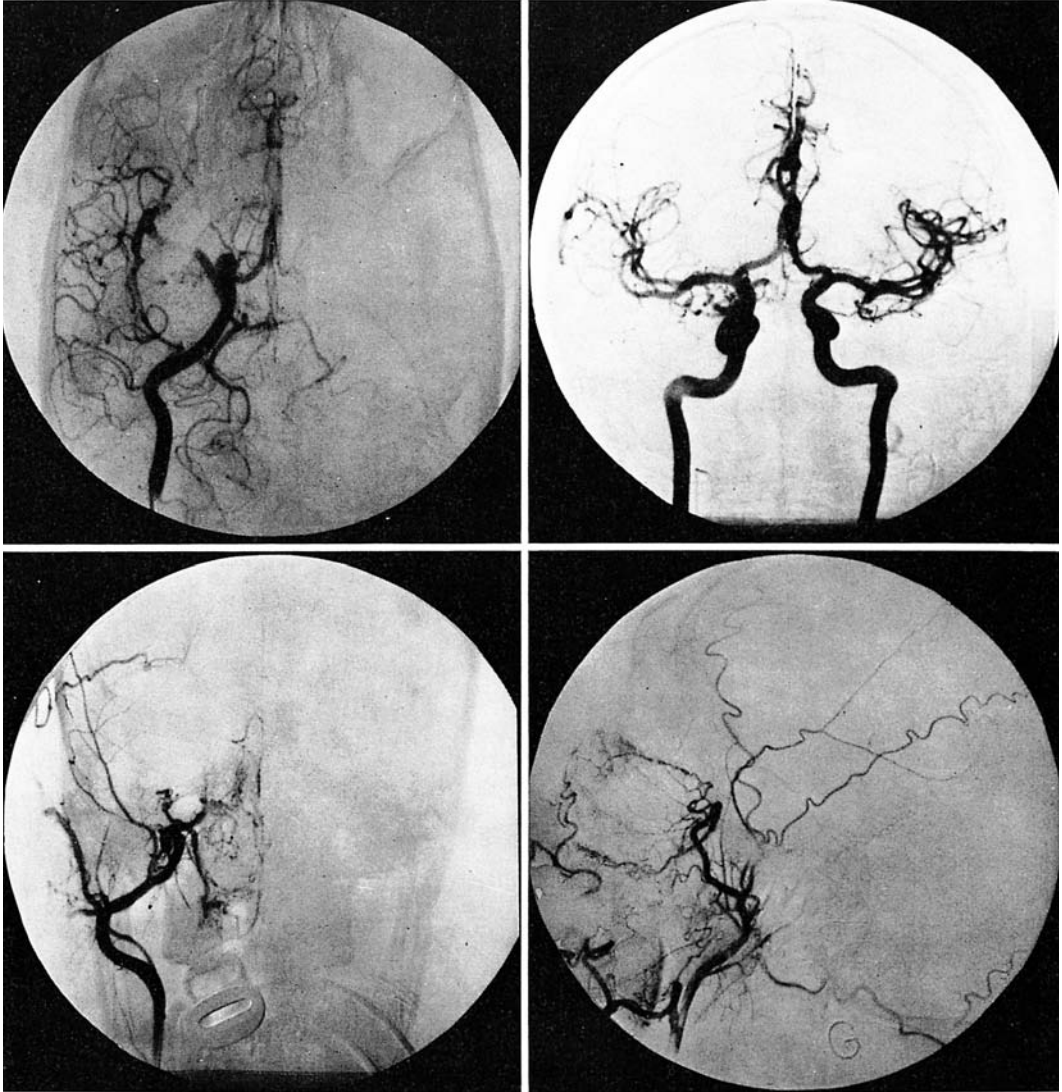


Lámina VIII ■ Imágenes superiores: arteriografía de la arteria carótida interna derecha en fase arterial. Incidencia axial (izquierda) y frontal bilateral por superposición de sustracciones (derecha). Imágenes inferiores: arteriografía selectiva de la arteria carótida externa con sustracción digital, en fase arterial, de frente (izquierda) y de perfil (derecha).

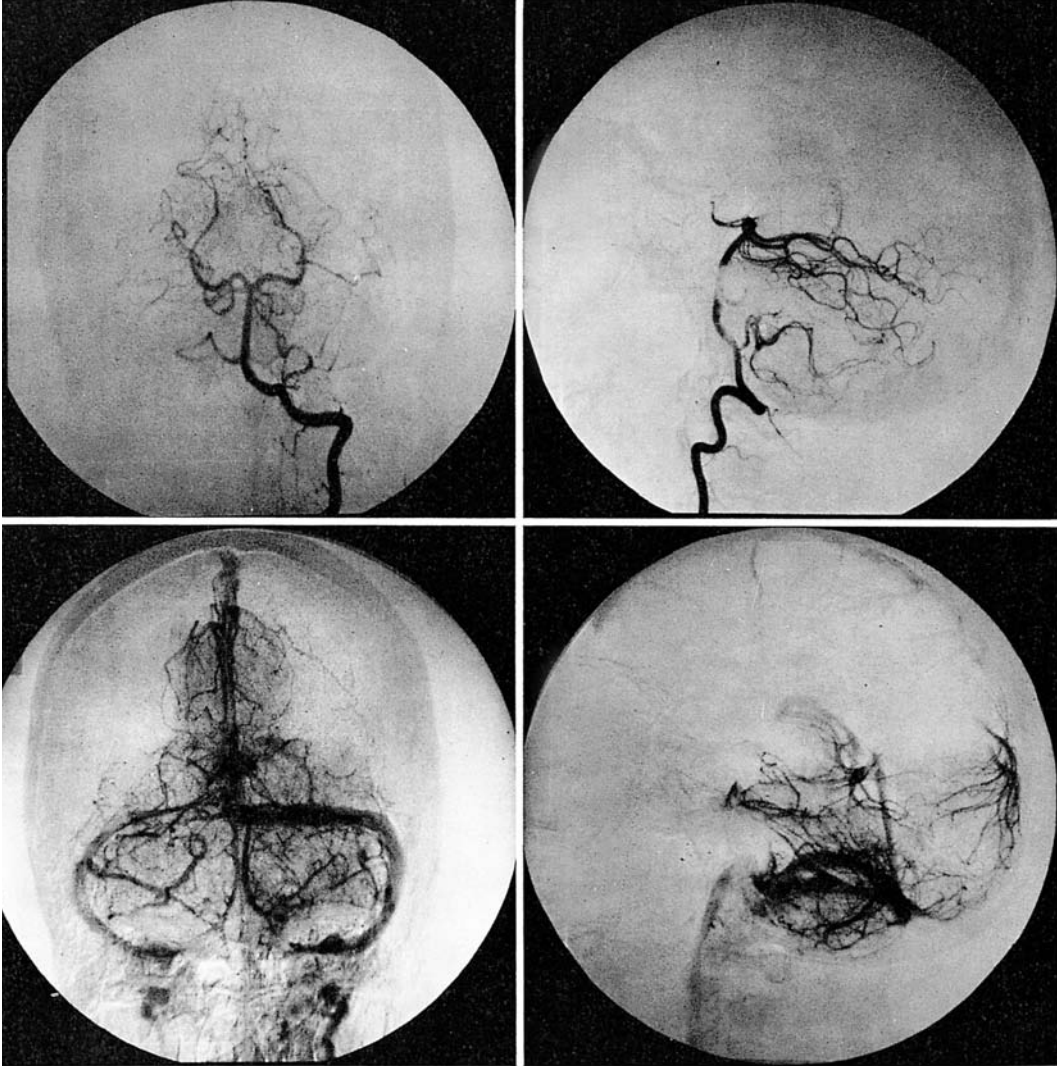


Lámina IX ■ Arteriografía selectiva de la arteria vertebral izquierda, con sustracción digital. Imágenes superiores: fase arterial, de frente (izquierda) y de perfil (derecha). Imágenes inferiores: fase venosa, de frente (izquierda) y de perfil (derecha).

VENAS

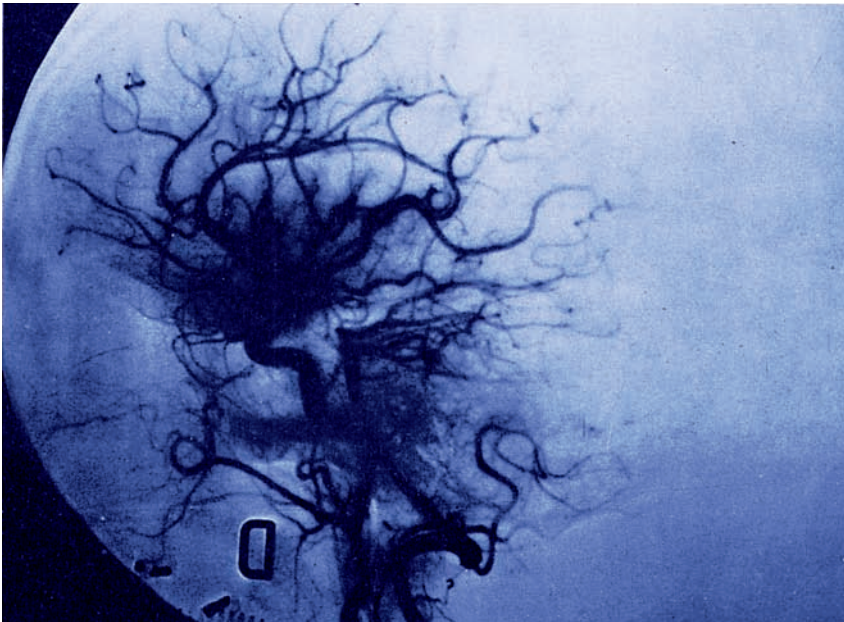
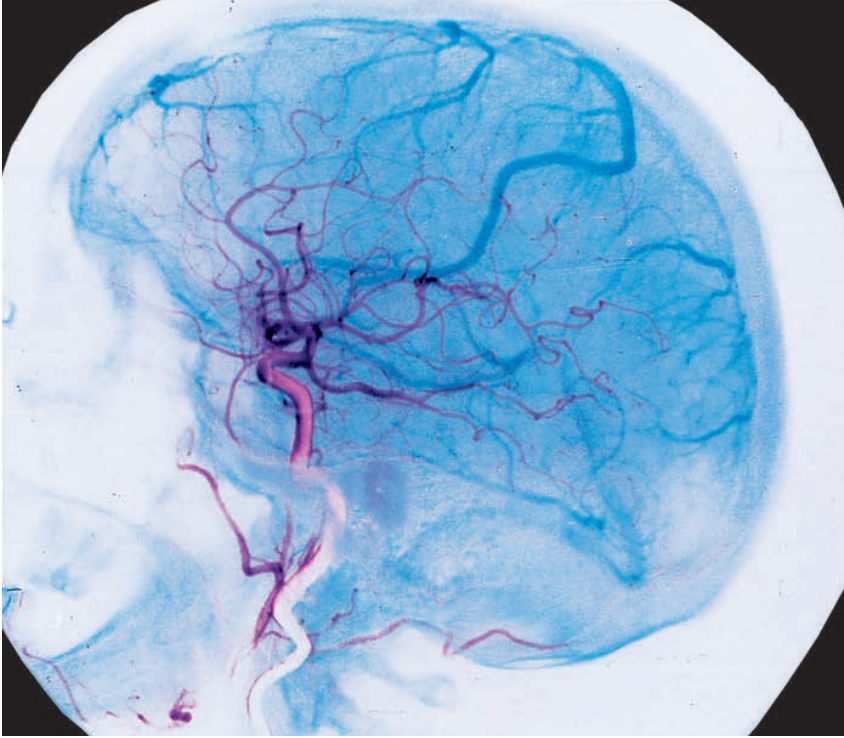


Lámina X ■ Arteriografías de perfil. Imagen superior: arteriografía de la arteria carótida común derecha con superposición en color de las sustracciones de la fase arterial (en rojo) y de la fase venosa (en azul). Imagen inferior: arteriografía global por inyección retrógrada de la arteria braquial derecha en el pliegue del codo; sustracción del tiempo arterial; opacificación simultánea de los territorios de las arterias carótida común derecha y vertebral derecha.

La vena yugular anterior también se anastomosa: *a)* con las venas tiroideas, y *b)* con la vena yugular anterior del lado opuesto, mediante una o varias anastomosis transversales u oblicuas. Una de ellas, la más importante y que raramente falta, une las dos venas yugulares anteriores en el espacio supraesternal a la altura del codo que forman sus segmentos vertical y transversal (fig. 168). Las numerosas anastomosis que unen entre sí las tres venas yugulares de un mismo lado y éstas a las venas yugulares del lado opuesto permiten a estas venas suplir y prevenir los trastornos resultantes de la obliteración de una de ellas.

VENA VERTEBRAL

A lo largo de todo el conducto vertebral existen plexos venosos denominados *plexos venosos vertebrales internos*. Alrededor de la columna vertebral también existen los *plexos vertebrales externos*, que las apófisis transversas dividen en plexos anterior y posterior (v. *Venas de la columna vertebral*). En el cuello, el plexo vertebral externo posterior está especialmente desarrollado en el espacio comprendido entre el hueso occipital y el atlas, donde adopta el nombre de *plexo venoso suboccipital*.

Es en este plexo venoso suboccipital, anastomosado por una parte con los plexos venosos vertebrales internos y los senos de la duramadre y por otra parte con la red subcutánea, donde tienen su origen principal las venas vertebrales y cervicales profundas. Las venas vertebrales y cervicales profundas son las principales vías de drenaje de los plexos venosos vertebrales internos y externos de la región cervical.

La *vena vertebral* es una vena generalmente única, satélite de la porción cervical de la arteria vertebral.

Origen, trayecto, relaciones y terminación. Se forma a partir de la unión de varias vénulas que provienen del plexo venoso suboccipital, de la vena condílea posterior, de la vena emisaria mastoidea y de los músculos de la nuca.

Desde su origen, la vena vertebral alcanza oblicuamente el agujero transversal del atlas, discurriendo a lo largo del lado superior de la arteria vertebral. Seguidamente desciende a través de los agujeros transversos de las seis primeras vértebras cervicales, lateralmente al tronco arterial que, a su vez, es anterior al nervio vertebral.* Al emerger del agujero de la sexta vértebra cervical, la vena se dirige en sentido anterior e inferior y se sitúa anteriormente a la arteria. Pasa con ella anteriormente al ganglio cervicotórácico del tronco simpático (fig. 160) y posteriormente al arco del conducto torácico en el lado izquierdo; raramente es anterior a este conducto. Finalmente desemboca en la vena braquiocefálica, inferior y posteriormente a la vena yugular interna.

Ramas colaterales. La vena vertebral recibe: *a)* las venas provenientes de los plexos vertebrales externos anterior y posterior; *b)* los ramos espinales provenientes de los plexos venosos vertebrales internos; *c)* la vena vertebral anterior (vena cervical ascenden-

* Contrariamente a esta noción clásica, Laux, Guerrier y Paras han constatado recientemente que, en el agujero transversal, desde el atlas hasta la sexta vértebra cervical, la vena vertebral forma normalmente, alrededor de la arteria, una vaina venosa sinusal que Trolard denominó *seno venoso vertebrotransverso*.

VENAS

te), y *d*) la vena vertebral accesoria. Estos dos últimos vasos son satélites de las arterias cervical ascendente y vertebral.

Anastomosis. La vena vertebral está anastomosada mediante sus ramas de origen con los senos de la duramadre, la vena occipital y la vena cervical profunda. Comunica además con los plexos vertebrales a través de sus ramas de origen y sus ramas espinales.

VENA CERVICAL PROFUNDA

La vena cervical profunda es extravertebral y está situada profundamente en la nuca.

Origen, trayecto, relaciones y terminación. Desde su origen en la confluencia occipitovertebral, la vena cervical profunda se dirige primero oblicuamente en sentido inferior y medial, posteriormente al músculo oblicuo inferior de la cabeza hasta la apófisis espinosa del axis, donde se anastomosa con la del lado opuesto; después desciende oblicuamente en sentido inferior y lateral, entre los músculos semiespinoso de la cabeza y transversoespinoso, hasta la apófisis transversa de la séptima vértebra cervical. La vena se inclina entonces anterior e inferiormente, pasa entre la apófisis transversa de la séptima vértebra cervical y la primera costilla y termina en la vena braquiocefálica, inferiormente a la vena vertebral.

Ramas colaterales. Recibe un gran número de venas de los músculos de la nuca.

Anastomosis. La vena cervical profunda comunica superiormente con la circulación venosa intracraneal y, mediante las venas occipitales, con las venas yugulares interna y externa. A nivel de cada agujero intervertebral está anastomosada con la vena vertebral y con los plexos venosos vertebrales internos.

VENAS TIROIDEAS INFERIORES

Las venas tiroideas inferiores nacen en número variable de la porción inferior de la glándula tiroides. Descienden anteriormente a la tráquea, se anastomosan entre sí y se reúnen finalmente en uno o dos troncos principales que desembocan en la vena braquiocefálica izquierda (fig. 168).

VENA SUBCLAVIA

La vena subclavia es la continuación de la vena axilar y se une a la vena yugular interna para constituir la vena braquiocefálica del lado correspondiente (fig. 168). Se origina anteriormente a la arteria subclavia, frente al borde inferior del músculo subclavio, y termina posteriormente a la articulación esternoclavicular.

Desde su origen hasta su terminación, la vena subclavia se dirige casi transversalmente de lateral a medial, pasando sobre la primera costilla, anteriormente al tubérculo

lo del músculo escaleno anterior. Es casi rectilínea y describe la cuerda del arco descrito por la arteria; en ningún punto de su trayecto está en contacto con ésta, hallándose siempre situada más inferior y anteriormente (Granjon).

Se corresponde anteriormente con el músculo subclavio y la clavícula; posteriormente, lo hace primero con la arteria subclavia, de la que está separada en su parte media por el músculo escaleno anterior, y después con la cúpula pleural por medio de la fascia endotorácica.

Medialmente, los músculos escalenos pasan entre la vena y la arteria: a la derecha, los nervios vago y frénico y el asa subclavia; a la izquierda, sólo el nervio frénico y el asa subclavia (v. *Región esternocleidomastoidea*, pág. 612).

La vena subclavia recibe, en su cara superior, las venas yugulares externa y anterior. En cada uno de sus extremos posee un par de válvulas suficientes.

III. LINFÁTICOS

Los nódulos linfáticos de la cabeza y del cuello se reparten en los siguientes grupos (fig. 171): **a**) un grupo superior, dispuesto a modo de collar en la unión de la cabeza y el cuello; se trata del círculo de nódulos linfáticos pericervical (Poirier y Cunéo); **b**) un grupo yugular anterior; **c**) un grupo cervical lateral superficial; **d**) un grupo cervical lateral profundo, situado a cada lado, a lo largo del paquete vasculonervioso del cuello, y **e**) un grupo cervical anterior profundo yuxtavisceral.

1. Círculo de nódulos linfáticos pericervical. El círculo de nódulos linfáticos pericervical comprende, a cada lado, cinco grupos de nódulos secundarios, que se escalonan de posterior a anterior en el siguiente orden: **a**) grupo occipital; **b**) grupo mastoideo; **c**) grupo parotídeo; **d**) grupo submandibular, y **e**) grupo submentoniano (fig. 171).

GRUPO OCCIPITAL. Comprende: *a*) uno o varios *nódulos linfáticos occipitales superficiales* situados en las proximidades del extremo posterior de la inserción occipital del músculo esternocleidomastoideo; *b*) un *nódulo linfático subfascial* inconstante, situado en la misma región o más inferiormente, y *c*) hemos demostrado que existen además *nódulos linfáticos occipitales profundos subesplénicos*; estos se sitúan profundos al músculo esplénico, a lo largo de los vasos occipitales. Estos diversos nódulos reciben los vasos linfáticos de la porción occipital del cuero cabelludo y una parte de los vasos linfáticos superficiales y profundos de la nuca.

GRUPO MASTOIDEO. Lo forman de uno a cuatro nódulos linfáticos situados en la región mastoidea. Sus aferentes provienen de la oreja, del conducto auditivo externo y de la porción temporal del cuero cabelludo.

GRUPO PAROTÍDEO. En este grupo incluimos todos los nódulos linfáticos que se encuentran en la región parotídea. Éstos pueden repartirse en tres grupos: suprafascial, subfascial y parotídeo profundo. **a**) Los *nódulos linfáticos suprafasciales* son vecinos del

trago y existen en un tercio de los casos. □ Los *nódulos linfáticos subfaciales* se sitúan entre la fascia y la cara lateral de la glándula. Unos son preauriculares y otros infraauriculares; estos últimos se sitúan alrededor de la vena yugular externa a su salida de la parótida. □ Finalmente, los *nódulos linfáticos parotídeos profundos intraglandulares* se sitúan en el espesor de la parótida, a lo largo de las venas yugular externa, retromandibular y carotídea externa; los nódulos linfáticos vecinos de la vena yugular externa suelen ser los más numerosos. □ Los nódulos linfáticos parotídeos reciben los vasos linfáticos de las regiones temporal y frontal del cuero cabelludo, de los párpados, de la raíz de la nariz, del oído externo, del oído medio, de la parótida y de la mucosa de las cavidades nasales.

GRUPO SUBMANDIBULAR Y NÓDULOS LINFÁTICOS FACIALES. Los *nódulos linfáticos submandibulares*, en número de tres a seis a cada lado, son subfaciales y se sitúan a lo largo del borde inferior de la mandíbula.

Se pueden dividir en cuatro grupos: preglandular, prevascular, retrovascular y retroglandular, dependiendo de si se disponen anteriormente a la glándula, anteriormente a la vena facial, posteriormente a la vena facial o posteriormente a la glándula. Algunos autores admiten además la existencia de nódulos linfáticos intracapsulares o intraglandulares, si bien esto no siempre se admite. □ Los nódulos linfáticos submandibulares reciben los vasos linfáticos de la porción medial de los párpados, de la nariz, de la mejilla, de los labios, de las encías y del suelo de la boca.

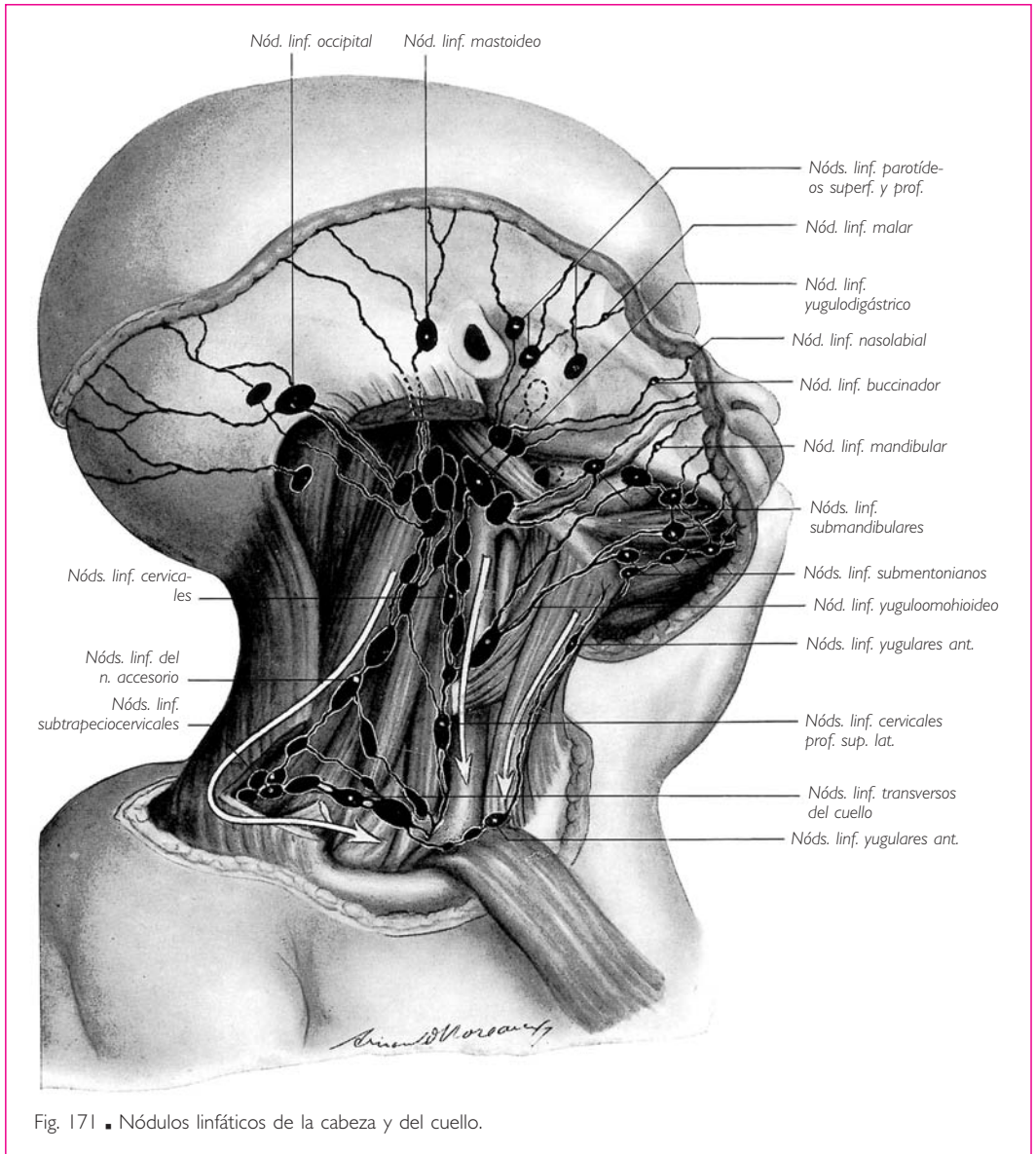
Nódulos linfáticos faciales. A veces se encuentran en la cara, en el trayecto de los vasos faciales y de los vasos linfáticos tributarios de los nódulos linfáticos submandibulares, pequeños nódulos linfáticos intercalados, denominados *nódulos linfáticos faciales*.

Estos nódulos linfáticos, inconstantes, son: *a)* el *nódulo linfático mandibular*, situado en el ángulo anteroinferior del músculo masetero; *b)* los *nódulos linfáticos buccinadores*, situados en la cara lateral del músculo buccinador; *c)* los *nódulos linfáticos nasolabiales* (nódulos linfáticos del surco nasolabial o infraorbitarios), y *d)* el *nódulo linfático malar*.

GRUPO SUBMENTONIANO. Los nódulos linfáticos submentonianos, en número de dos o tres, están situados en el espacio comprendido entre los vientres anteriores de los dos músculos digástricos, bien superficiales bien profundos a la fascia. Sus vasos aferentes provienen del mentón, del labio inferior, de las mejillas, de la parte media de la encía inferior, del suelo de la boca y del vértice de la lengua.

2. Grupo yugular anterior o cervical anterior superficial (fig. 171). Con este nombre se designan algunos pequeños nódulos linfáticos situados a lo largo de los vasos linfáticos que acompañan a la vena yugular anterior. Los nódulos y estos vasos linfáticos forman una *vía yugular anterior* que desemboca, en la base del cuello, en los nódulos linfáticos yugulares internos o en los transversos del cuello.

3. Grupo cervical lateral superficial (yugular externo) (fig. 171). Consta de uno a cuatro pequeños nódulos linfáticos, que pueden escalonarse de superior a inferior, desde los nódulos linfáticos parotídeos inferiores hasta la mitad del músculo esterno-



cleidomastoideo. Se sitúan a lo largo de un vaso linfático satélite de la vena yugular externa, que une los nódulos linfáticos parotídeos a los nódulos linfáticos yugulares internos o a los transversos del cuello.

4. Grupo cervical lateral profundo. Las linfografías muestran que los nódulos linfáticos cervicales laterales profundos se ordenan en tres cadenas: la cadena yugular interna, la cadena del nervio accesorio y la cadena transversa del cuello (fig. 171).

La *cadena yugular interna* se compone de numerosos nódulos linfáticos yuxtapuestos a la vena yugular interna. □ Unos son *laterales* y se disponen en una o varias series verticales a lo largo de su borde lateral. □ Otros son *anteriores* y se relacionan con la cara anterior de la vena. Estos últimos se dividen en tres grupos principales: un grupo superior o yugulodigástrico, inferior al músculo; un grupo medio, yuguloomohioideo, superior al músculo, y un grupo inferior, próximo a la terminación de la vena yugular interna. El grupo inferior muy raramente existe. Los otros dos son constantes.

La *cadena del nervio accesorio* acompaña al ramo lateral de este nervio y penetra con éste profundamente al músculo trapecio, donde forma, uniéndose al extremo lateral de la cadena transversa del cuello, un agregado de *nódulos linfáticos cervicales subtrapezoides* situado sobre la fascia del músculo supraespinoso o en su proximidad.

La *cadena transversa del cuello* se extiende a lo largo de la arteria transversa del cuello; después sigue al agregado de nódulos linfáticos cervical subtrapezoideo hasta el confluente venoso yugulosubclavio.

Los vasos linfáticos que enlazan entre sí los nódulos linfáticos yugulares internos, del nervio accesorio y transversos del cuello forman, con los nódulos linfáticos correspondientes, las vías linfáticas yugular interna, del nervio accesorio y transversa del cuello.

La *vía yugular interna* recoge la linfa de toda la parte interior de la cabeza y el cuello, directamente o por medio de grupos de nódulos linfáticos de las regiones anteriores de la cabeza y del cuello. Termina mediante uno o dos *troncos yugulares* en el confluente venoso yugulosubclavio, o bien a la derecha en el conducto linfático derecho y a la izquierda en el conducto torácico.

La *vía linfática de la cadena del nervio accesorio* recibe eferentes de los nódulos linfáticos occipitales y mastoideos. Se continúa inferiormente con la vía transversa del cuello (fig. 171).

La *vía linfática transversa del cuello* se resume en uno o dos colectores terminales que desembocan en el confluente venoso yugulosubclavio o bien en los troncos yugulares, o incluso a la derecha en el conducto linfático derecho y a la izquierda en el conducto torácico.

Todos los nódulos linfáticos cervicales laterales profundos están rodeados por una capa celuloadiposa que ocupa toda la extensión de las regiones subesternocleidomastoidea y supraclavicular. Esta capa se prolonga posteriormente, profunda al músculo trapecio, y se extiende por toda la región supraespinosa, donde se sitúa el agregado de nódulos linfáticos cervical subtrapezoideo.

5. Nódulos linfáticos cervicales anteriores profundos. Este grupo comprende:

1. Los *nódulos linfáticos retrofaríngeos laterales*; éstos, generalmente en número de dos, se disponen anteriores a los músculos prevertebrales, frente a las masas laterales del atlas. Reciben vasos linfáticos de las cavidades nasales, de la trompa auditiva y de la nasofaringe. □ Ocasionalmente, también existen pequeños nódulos linfáticos retrofaríngeos medios aplicados a la cara posterior de la faringe, en un punto cualquiera superior al hueso hioides.

2. Uno o dos *nódulos linfáticos prelaríngeos*, situados anteriormente a la membrana cricotiroidea; están intercalados en el trayecto de los vasos linfáticos de la porción infraglótica de la laringe y de la glándula tiroides.

3. Los *nódulos linfáticos pretraqueales*, a los que van a parar los vasos linfáticos de la glándula tiroides y de la tráquea. Están relacionados, por medio de sus eferentes, con los nódulos linfáticos paratraqueales o con los nódulos linfáticos yugulares internos.

4. Los *nódulos linfáticos paratraqueales* (nódulos linfáticos recurrentes), que son pequeños y están escalonados a lo largo del nervio laríngeo recurrente. En ellos drenan los vasos linfáticos de la laringe, de la tráquea, del esófago y de la glándula tiroides. Los nódulos linfáticos paratraqueales derechos e izquierdos vierten su contenido en uno de los troncos colectores de la base del cuello, o a la izquierda en el conducto torácico, o incluso directamente en el confluente yugulosubclavio.

■ **TRONCOS COLECTORES LINFÁTICOS DE LA CABEZA Y EL CUELLO.** Toda la linfa del organismo se vierte hacia la base del cuello, mediante varios troncos colectores terminales, en los confluente yugulosubclavios o en las venas yugulares internas y subclavias.

El *conducto torácico*, que es el más importante de ellos, recoge casi toda la circulación linfática de la parte infradiafragmática del cuerpo y drena igualmente la linfa de la región posterior de la pared torácica. Además, a menudo recibe, en la base del cuello, uno o varios de los otros troncos colectores terminales del sistema linfático.

El conducto torácico sigue un corto trayecto en la región cervical. Las características descriptivas y topográficas del segmento cervical de este conducto serán descritas más adelante a propósito de los linfáticos del tronco, junto con el conducto torácico.

Los *otros troncos colectores terminales* del sistema linfático son, a cada lado, los troncos yugular, transverso del cuello, subclavio, paratraqueal, mamario, laterotraqueal y broncomediastínico.

Todos estos troncos pueden ser dobles.

A la derecha, algunos de estos colectores terminan normalmente de forma separada en el confluente yugulosubclavio o en las venas yugular interna y subclavia, mientras que otros se reúnen previamente en un tronco único, grueso y muy corto, denominado *conducto linfático derecho*.

A la izquierda, en la mayor parte de los casos, algunos colectores desembocan aisladamente en el conducto torácico; otros se abren de forma directa en el confluente venoso yugulosubclavio o en los dos gruesos troncos venosos que lo forman (Alvaro Rodrigues y Sousa Pereira).

┌ NERVIOS DE LA CABEZA Y DEL CUELLO ─┐

La cabeza y el cuello están inervados por los nervios craneales, el plexo cervical, el plexo braquial, los ramos posteriores de los nervios cervicales y la porción cervicocefálica del tronco simpático.

┌ I. NERVIOS CRANEALES ─┐

Se distinguen doce pares de nervios craneales numerados del I al XII, según su orden de emergencia en la superficie del encéfalo y su orden de salida de la cavidad craneal.

Éstos son, en orden, los nombres de los diferentes pares de nervios:

- I par = nervio olfatorio.
- II par = nervio óptico.
- III par = nervio oculomotor.
- IV par = nervio troclear.
- V par = nervio trigémino.
- VI par = nervio *abducens*.
- VII par = nervio facial.
- VIII par = nervio vestibulococlear.
- IX par = nervio glossofaríngeo.
- X par = nervio vago.
- XI par = nervio accesorio.
- XII par = nervio hipogloso.

Desde un punto de vista fisiológico, los nervios craneales se dividen en tres categorías: ■ *a) nervios sensoriales* (nervios olfatorio, óptico y vestibulococlear); ■ *b) nervios motores* (nervios oculomotor, troclear, *abducens*, accesorio e hipogloso), y ■ *c) nervios mixtos* o sensitivomotores (nervios trigémino, facial, glossofaríngeo y vago).

De los *tres nervios sensoriales*, los nervios olfatorio y vestibulococlear son comparables a la porción sensitiva de un nervio mixto; el nervio óptico, así como la retina donde tienen origen sus fibras, representan un divertículo del cerebro anterior o telencéfalo. ■ Los *nervios motores* y la porción motora de los nervios mixtos son asimilables a la porción motora de los nervios espinales, excepto en lo que concierne a ciertas partes de los pares III, VII, IX y X, que se relacionan con el sistema nervioso autónomo. ■ Los nervios mixtos nacen, como los nervios espinales, mediante dos raíces, una motora y otra sensitiva; esta última presenta en su trayecto un ganglio nervioso semejante a los ganglios espinales, y las fibras sensitivas nacen de las células de estos ganglios.

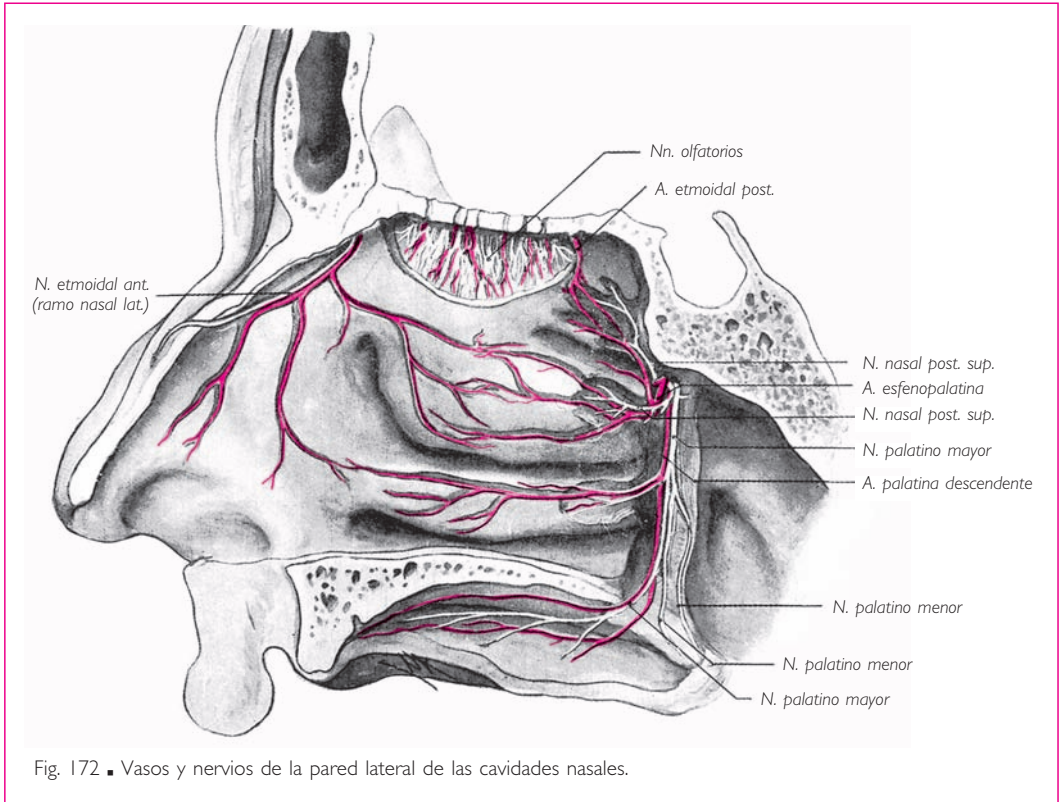
I PAR: NERVIO OLFATORIO

■ **ORIGEN.** El nervio olfatorio, al igual que todos los nervios sensitivos, procede de células nerviosas situadas fuera del sistema nervioso central.

Estas células están situadas en la mucosa olfatoria que recubre la porción superior de las paredes lateral y medial de las cavidades nasales, desde la lámina cribosa del hueso etmoides hasta un plano horizontal tangente al borde inferior del cornete nasal superior. En conjunto, estas células constituyen un ganglio extendido, comparable a un ganglio espinal. Son células bipolares. Su prolongación periférica es celulípeta y se encuentra comprendida entre las células de sostén; termina en la superficie de la mucosa olfatoria por medio de algunos cilios cortos y finos. El axón de estas células constituye una fibra nerviosa del nervio olfatorio. La zona sensorial de la mucosa de las cavidades nasales se denomina *región olfatoria de la mucosa nasal*.

■ **TRAYECTO Y RELACIONES.** Los filetes o nervios olfatorios discurren profundos a la mucosa olfatoria aplicados contra la pared ósea, en la cual imprimen finos surcos, y convergen en la lámina cribosa del etmoides (figs. 172 y 173). En este trayecto submucoso, los filetes nerviosos forman ramos cada vez más importantes, unidos entre sí por numerosas comunicaciones que confieren a esta formación submucosa del nervio olfatorio una disposición plexiforme.

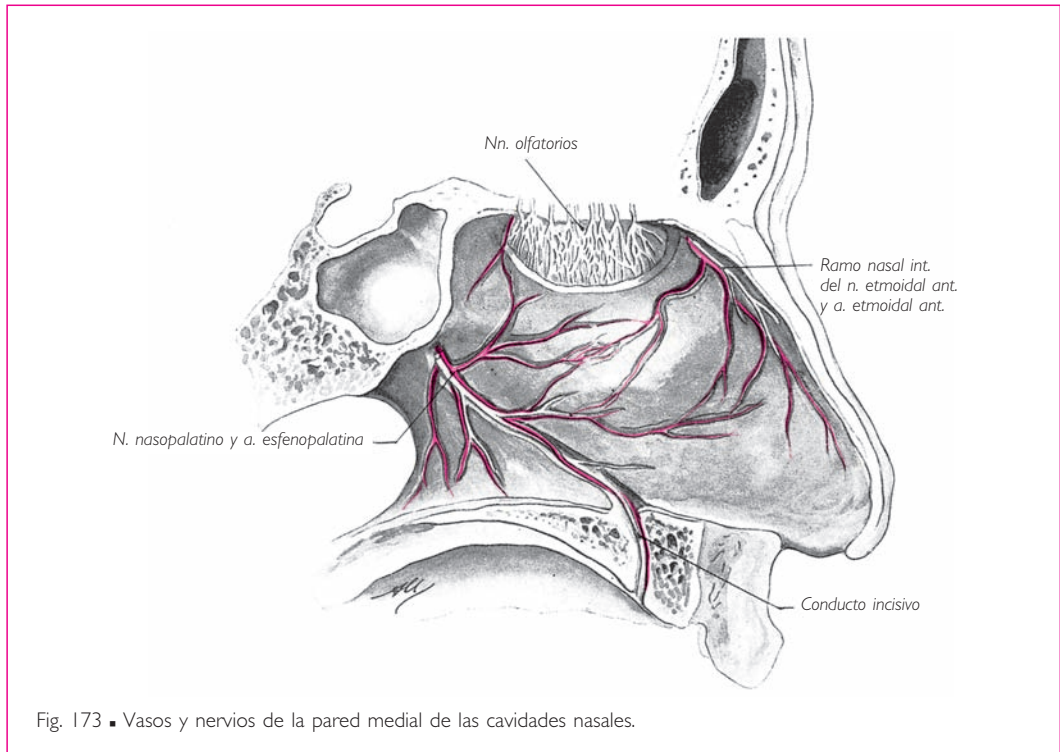
En la cara inferior de la lámina cribosa, los ramos laterales del nervio olfatorio procedentes de la pared lateral de las cavidades nasales son de 12 a 20 (Valentin); los



NERVIOS CRANEALES

ramos mediales procedentes del tabique son algo menos numerosos; se describen de 12 a 16 (Valentin). Todos estos ramos atraviesan los orificios de la lámina cribosa y alcanzan la cara inferior del bulbo olfatorio*.

Relaciones del nervio olfatorio con las meninges. Los ramos de los nervios olfatorios establecen con las meninges relaciones diferentes de las que presentan los otros nervios craneales (v. tomo 4). La piamadre forma alrededor de cada filete olfatorio una vaina conjuntiva que constituye su neurilema. □ La aracnoides se fija en el contorno de los orificios de la lámina cribosa, pero el tejido subaracnoideo se prolonga profundo a esta lámina alrededor de los ramos nerviosos hasta su origen. □ La duramadre se divide a la altura de los orificios de la lámina cribosa en dos hojillas: una se confunde con el periostio; la otra penetra en las cavidades nasales alrededor de los ramos nerviosos y forma una vaina, separada de la envoltura de piamadre o neurilema por el tejido subaracnoideo (Key y Retzius).



II PAR: NERVIO ÓPTICO

■ **ORIGEN.** El nervio óptico está constituido por las fibras nerviosas que nacen de las células ganglionares de la retina. Todas estas fibras convergen hacia el disco óptico,

* Para el nervio terminal (I nervio craneal, Lazorthes), véase *Sistema vegetativo craneal*, tomo 4.

atravesan la coroides y la esclera y constituyen, en su emergencia del globo ocular, un voluminoso cordón redondeado denominado *nervio óptico*.

■ **TRAYECTO, DIRECCIÓN Y RELACIONES.** El nervio óptico se desprende del globo ocular a 3 mm medialmente y 1 mm inferiormente del polo posterior del globo ocular. Desde ese punto se dirige posterior y medialmente, y atraviesa sucesivamente la órbita y el conducto óptico; después penetra en la cavidad craneal y termina en el ángulo anterolateral correspondiente del quiasma óptico (fig. 174).

En la órbita, el nervio óptico ocupa el eje del cono musculoaponeurótico formado por los músculos rectos del ojo y sus expansiones aponeuróticas. No es rectilíneo. Describe dos sinuosidades de muy amplio radio: una, anterior, de concavidad lateral; la otra, posterior, cóncava medialmente. Estas sinuosidades previenen los estiramientos del nervio óptico en los movimientos del globo ocular.

El nervio se relaciona: *a)* con el cuerpo adiposo de la órbita; *b)* con la arteria oftálmica que cruza, cerca del vértice de la órbita, primero su cara lateral y después su cara superior (fig. 174); *c)* con las venas oftálmicas, que pasan una superior y otra inferior al nervio; *d)* con los nervios nasociliar, oculomotor y *abducens*; *e)* con el ganglio ciliar situado en su cara lateral, y *f)* con los vasos y nervios ciliares. Precisaremos estas relaciones a propósito de cada uno de los vasos y nervios, y las describiremos en conjunto al estudiar la topografía general de los órganos situados en la órbita.

En el vértice de la órbita, el nervio está rodeado por los orígenes de los músculos rectos del ojo (v. pág. 384); después penetra en el conducto óptico.

En el conducto óptico, el nervio óptico se adhiere a las paredes del conducto por medio de su vaina de duramadre. En este conducto se relaciona con la arteria oftálmica, que discurre a lo largo de la parte lateral de su cara inferior (fig. 174).

En la cavidad craneal, el nervio óptico se aplanata poco a poco, de superior a inferior, hasta el quiasma óptico. Esta porción intracraneal del nervio óptico, de 1 cm de longitud, se relaciona: □ inferiormente con el diafragma de la silla; □ superiormente, con la sustancia perforada anterior, la arteria cerebral anterior y la estría olfatoria medial; □ lateralmente, con el extremo terminal de la arteria carótida interna y el origen de sus ramas terminales. La arteria oftálmica se desprende de la carótida interna lateral e inferiormente al nervio óptico (fig. 164 bis).

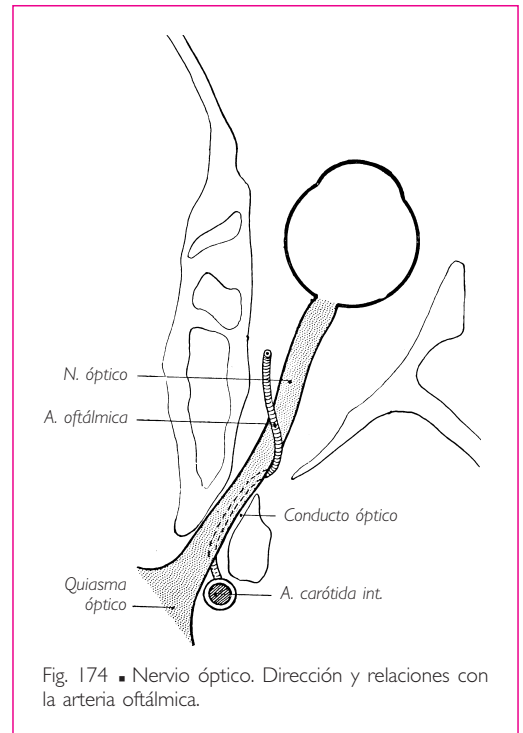


Fig. 174 ■ Nervio óptico. Dirección y relaciones con la arteria oftálmica.

Vainas meníngeas del nervio óptico. Los nervios ópticos derivan de la transformación de los pedículos ópticos, que unen las vesículas ópticas al cerebro anterior. Por tanto, son divertículos del cerebro y están rodeados, como todas las demás partes del sistema nervioso central, por las meninges.

Las meninges forman, alrededor del nervio óptico, tres vainas concéntricas que se extienden hasta el globo ocular. La vaina de piamadre está separada de la aracnoides por el tejido subaracnoideo; la aracnoides limita con la vaina de duramadre una prolongación del espacio subaracnoideo. Al llegar al globo ocular, la duramadre, la aracnoides y la piamadre se continúan con la esclera; los espacios supra y subaracnoideos terminan en el espesor mismo de la pared ocular, a lo largo de la línea de unión de las meninges con la túnica fibrosa del globo ocular (v. fig. 222).

La constitución del nervio óptico y las conexiones de sus fibras nerviosas se estudiarán junto con las vías ópticas (v. tomo 4).

III PAR: NERVI OCULOMOTOR O NERVI MOTOR OCULAR COMÚN

Este nervio es motor. Inerva los músculos de la cavidad orbitaria, excepto el músculo oblicuo superior y el músculo recto lateral, y además, mediante sus fibras del sistema nervioso autónomo, el músculo esfínter de la pupila y las fibras circulares del músculo ciliar.

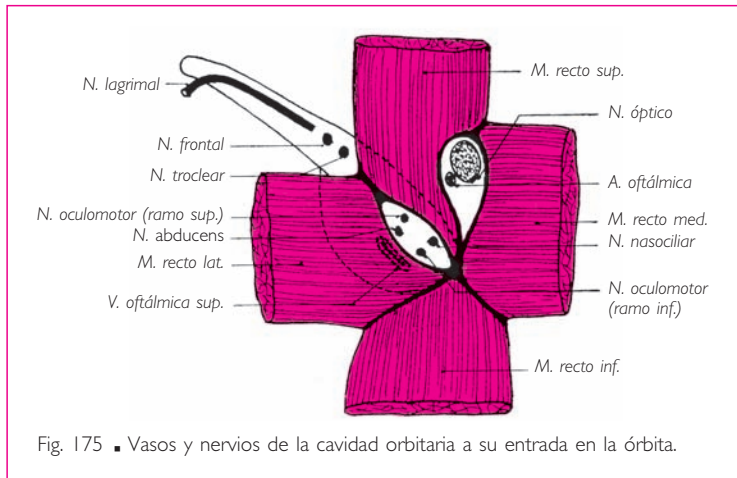


Fig. 175 ■ Vasos y nervios de la cavidad orbitaria a su entrada en la órbita.

■ ORIGEN REAL Y APARENTE

Nace, a cada lado, de un núcleo situado a la altura del colículo superior, en la parte anterolateral de la sustancia gris que rodea el acueducto mesencefálico (fig. 180). La porción anterior del núcleo proporciona las fibras destinadas a los músculos elevador del

párpado superior y recto superior; la porción media, las del músculo recto medial; la porción posterior, las fibras para los músculos oblicuo inferior y recto inferior. El lugar de origen de las fibras vegetativas iridoconstrictoras está todavía bajo discusión. Todas estas fibras se reúnen en delgados filetes radiculares que atraviesan el tegumento mesencefálico y salen del sistema nervioso central siguiendo dos líneas de emergencia: una medial, a lo largo del surco que separa el pedúnculo cerebral de la sustancia perforada posterior; otra lateral, que corresponde a la parte medial del pedúnculo y describe junto con la precedente una «V» abierta anterior y lateralmente.

Los filetes radiculares se unen poco después en un tronco común, el nervio oculomotor.

■ **TRAYECTO** (fig. 176). Desde el pedúnculo, el nervio se dirige primero anterior, lateral y un poco superiormente, y pasa lateral a la apófisis clinoides posterior (superiormente al dorso de la silla del hueso esfenoides, según Hovelacque). El nervio penetra enseguida en la pared superior, triangular, del seno cavernoso (fig. 179). Después discurre de posterior a anterior en el espesor de la pared lateral del seno, hasta la parte medial de la fisura orbitaria superior, donde se divide en dos ramos terminales.

■ **RELACIONES.** Desde su origen hasta la pared del seno cavernoso, el nervio oculomotor, envuelto por una prolongación de piamadre, atraviesa el tejido subaracnoideo, la aracnoides y el espacio supraaracnoideo. En el espesor del tejido subaracnoideo, el nervio pasa entre la arteria cerebelosa superior, que es inferior, y la arteria cerebral posterior, que es superior a él (fig. 180).

En la pared lateral del seno cavernoso, el nervio oculomotor, al igual que los demás nervios localizados en esta pared, está situado en el espesor de la lámina fibrosa profunda que separa las porciones superficial y profunda del seno cavernoso (fig. 179). Al

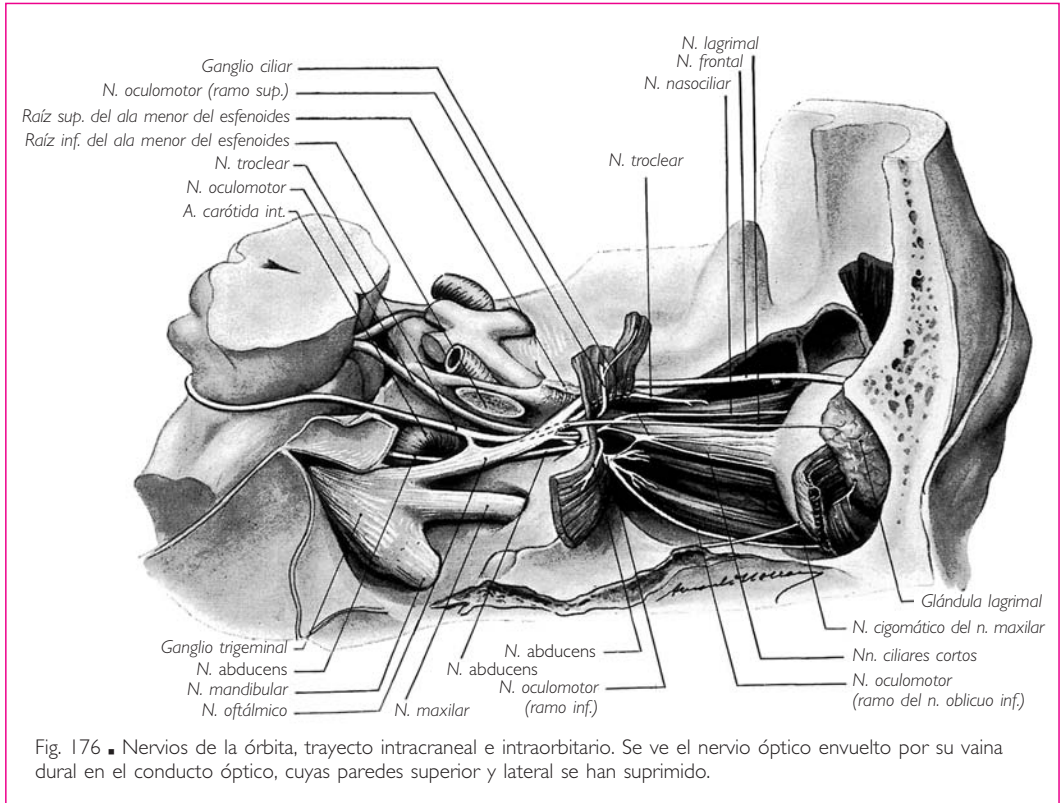
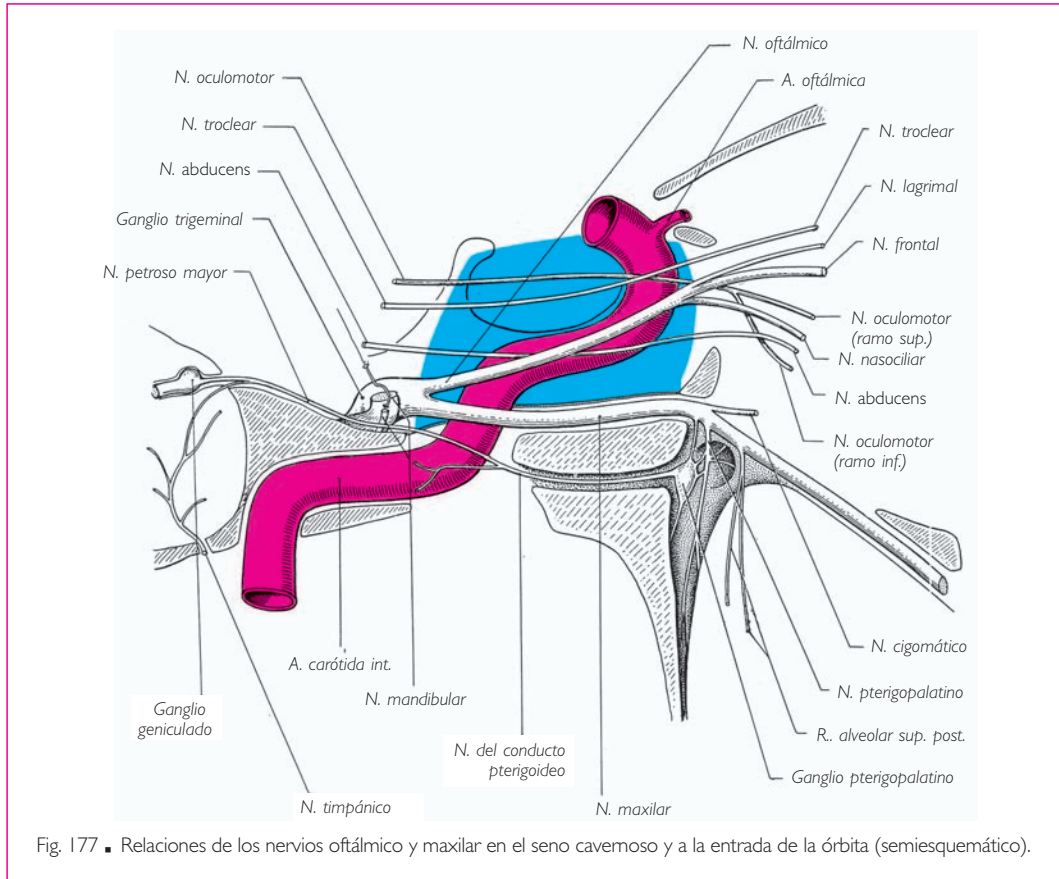


Fig. 176 ■ Nervios de la órbita, trayecto intracraneal e intraorbitario. Se ve el nervio óptico envuelto por su vaina dural en el conducto óptico, cuyas paredes superior y lateral se han suprimido.

NERVIOS CRANEALES

principio, el nervio es superior a los nervios troclear y oftálmico pero, hacia el extremo anterior del seno, el nervio troclear, así como los ramos frontal y lagrimal del nervio oftálmico, lo cruzan y pasan lateralmente a él (figs. 176 y 177).



■ **RAMOS.** El nervio oculomotor se divide, al atravesar el ancho extremo medial de la fisura orbitaria superior, en dos ramos terminales que penetran en la órbita pasando por el anillo tendinoso común de los músculos extrínsecos del globo ocular (fig. 176). Estos dos ramos se denominan respectivamente superior e inferior.

El *ramo superior* (fig. 176) se dirige superiormente, cruza la cara lateral del nervio óptico y se divide en dos ramos: uno penetra en la porción posterior de la cara profunda del músculo recto superior; el otro cruza el borde medial de este músculo y penetra en el músculo elevador del párpado superior (figs. 176 y 178).

El *ramo inferior*, voluminoso pero corto, se divide muy pronto en tres ramos: □ el *ramo del músculo recto inferior* penetra en dicho músculo cerca de su extremo posterior; □ el *ramo del músculo recto medial* termina en el músculo recto medial; □ finalmente, el *ramo del músculo oblicuo inferior* alcanza el borde posterior de este músculo inferior-

mente al globo ocular. De este último ramo se desprende, posteriormente, un filete corto y delgado, que termina en el ganglio ciliar e inerva las fibras circulares del músculo ciliar y el esfínter de la pupila mediante los nervios ciliares cortos (figs. 176 y 205).

■ **COMUNICACIONES.** El nervio oculomotor se comunica, en la pared del seno, con el nervio oftálmico y con el plexo simpático carotídeo interno.

IV PAR: NERVIPO TROCLEAR O NERVIPO PATÉTICO

El nervio troclear es también exclusivamente motor e inerva tan sólo el músculo oblicuo superior del ojo.

■ **ORIGEN REAL Y APARENTE.** Este nervio tiene su origen en un núcleo situado inferiormente y en la prolongación del núcleo del nervio oculomotor. Se entrecruza en la línea media con el del lado opuesto y sale del sistema nervioso central a cada lado del frenillo del velo medular superior (v. tomo 4).

■ **TRAYECTO.** El nervio troclear se dirige lateral y anteriormente, rodeando primero los pedúnculos cerebelosos superiores y después el pedúnculo cerebral (fig. 176). Este nervio llega así a la base del cráneo y penetra en la pared del seno cavernoso, posterior y lateralmente al nervio oculomotor, a la altura del ángulo formado por el entrecruzamiento de las dos circunferencias de la tienda del cerebelo (fig. 164). Se dirige enseguida de posterior a anterior por la pared lateral del seno cavernoso, atraviesa la fisura orbitaria superior y penetra en la órbita.

■ **RELACIONES Y DISTRIBUCIÓN.** *En su trayecto circumpeduncular,* el nervio troclear pasa por el espesor del tejido subaracnoideo y presenta con las meninges las mismas relaciones que el nervio oculomotor.

En la pared lateral del seno cavernoso (fig. 176), el nervio está situado, al principio, inferior al nervio oculomotor y superior al nervio oftálmico. Cerca del extremo anterior del seno, el nervio troclear cruza el nervio oculomotor y se sitúa superior y lateral a éste.

En la fisura orbitaria superior (fig. 175), el nervio troclear se localiza en la porción medial ancha de esta fisura, lateralmente al anillo tendinoso común de los músculos extrínsecos del globo ocular y medialmente al nervio frontal.

En la órbita, el nervio troclear se dirige anterior y medialmente bajo el techo de la órbita. Cruza la cara superior del músculo elevador del párpado superior y penetra en el borde superior del músculo oblicuo superior, cerca del extremo posterior de este músculo (figs. 176 y 178).

■ **COMUNICACIONES.** El nervio troclear recibe dos comunicaciones: una del plexo simpático carotídeo interno y otra del nervio oftálmico. En efecto, el nervio troclear recibe del nervio oftálmico el *ramo tentorial* que, después de haber cruzado o atravesado el nervio troclear, se ramifica en la tienda del cerebelo (v. *Nervio oftálmico*).

NERVIOS CRANEALES

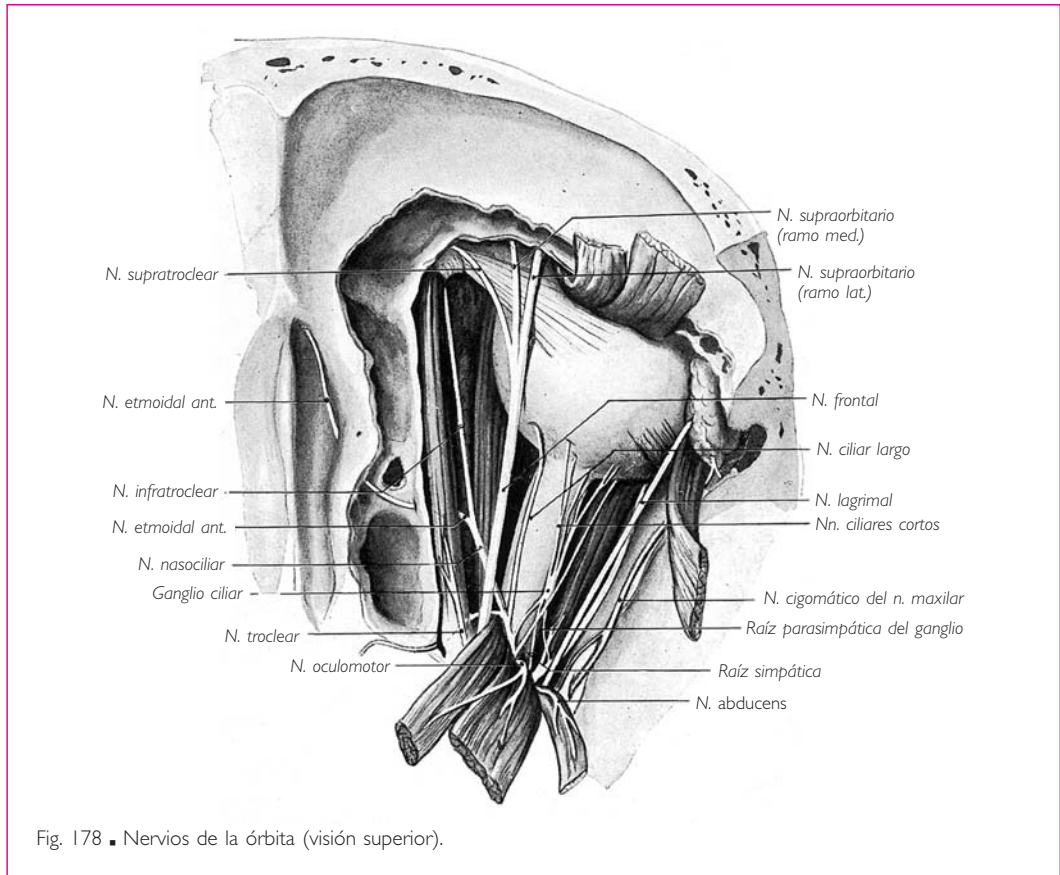


Fig. 178 ■ Nervios de la órbita (visión superior).

V PAR: NERVIOS TRIGÉMINO

El nervio trigémino emerge de la parte lateral del puente mediante dos raíces, una motora y otra sensitiva. Este nervio es, por tanto, mixto o sensitivomotor; por una parte estimula los músculos masticadores y, por otra, proporciona sensibilidad a la cara, a la órbita, a las cavidades nasales y a la cavidad bucal.

■ A. Origen real

■ **ORIGEN SENSITIVO.** Las fibras nerviosas nacen del *ganglio trigeminal* o *del trigémino* (de Gasser o semilunar) (fig. 180).

El *ganglio trigeminal* es una masa nerviosa de forma semilunar, aplanada de superior a inferior, que se sitúa en la parte anterior de la cara anterosuperior de la porción petrosa del hueso temporal. Está contenido en una cavidad, la *cavidad trigeminal* (de Meckel), que resulta de un desdoblamiento de la duramadre. Se reconocen en él dos caras, dos bordes y dos extremos. □ La *cara superior* está adherida muy fuertemente a la hoja de duramadre que la recubre. □ La *cara inferior* está cruzada por la raíz motora del nervio trigémino y se relaciona con la impresión trigeminal, excavada en la cara anterosu-

perior de la porción petrosa del hueso temporal. Está también en relación con los nervios petrosos mayor, menor y profundo, que discurren en el espesor de la lámina fibrosa que cubre la superficie ósea. En la porción petrosa del hueso temporal e inferiormente al ganglio, pasa la arteria carótida interna. □ El *borde posteromedial* es cóncavo y está en continuidad con la raíz sensitiva del nervio trigémino. □ El *borde anterolateral* es convexo y da origen a tres ramos del nervio trigémino, que son, de anterior a posterior, los nervios oftálmico, maxilar y mandibular. □ El *extremo anterior* tiene continuidad con el extremo posterior del seno cavernoso. Está relacionado con el plexo simpático carotídeo interno mediante algunos delgados filetes comunicantes. □ Finalmente, el *extremo posterior* corresponde al borde posterior del origen del nervio mandibular.

El ganglio trigeminal, al igual que todos los otros ganglios que se encuentran en el trayecto de los nervios craneales mixtos, tiene la misma estructura que los ganglios espinales. Está formado por células cuya prolongación se divide en forma de «T»; una de sus ramas es periférica y se convierte en una fibra de uno de los nervios sensitivos del nervio trigémino; la otra es central y constituye una fibra de la raíz sensitiva. Esta raíz penetra en el puente y termina en una larga columna gris bulbopontina, denominada *núcleo espinal del nervio trigémino*, que prolonga en el bulbo y en el puente la cabeza del asta posterior de la sustancia gris medular (v. tomo 4).

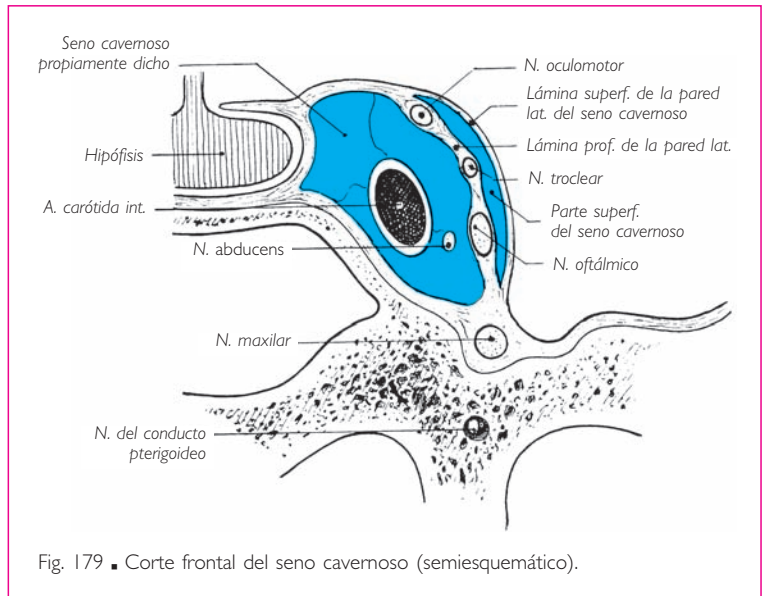


Fig. 179 ■ Corte frontal del seno cavernoso (semiesquemático).

■ **ORIGEN MOTOR.** Las fibras motoras nacen de células de dos núcleos masticadores: □ el núcleo principal está situado en la formación reticular gris del puente; □ el núcleo accesorio se localiza superiormente al precedente en el mesencéfalo (v. tomo 4).

■ B. Origen aparente*

Las dos raíces emergen del puente en el límite entre su cara inferior y los pedúnculos cerebelosos medios. La raíz motora, mucho más pequeña que la raíz sensitiva,

* Para los nervios mixtos o sensitivomotores, el término de *origen aparente* designa el origen aparente de la porción motora y la terminación aparente de la porción sensitiva.

emerge del sistema nervioso central medialmente a la raíz sensitiva, cerca del borde superior de ésta.

■ C. Trayecto y relaciones

Desde su origen aparente, las dos raíces se dirigen superior, anterior y lateralmente, entre el pedúnculo cerebeloso medio y la cara poserosuperior de la porción petrosa del hueso temporal. Penetran en la cavidad trigeminal por medio de un orificio demasiado grande, comprendido entre el borde superior de la porción petrosa del hueso temporal, que presenta a esta altura una escotadura, y la circunferencia mayor de la tienda del cerebelo, que contiene el seno petroso superior (fig. 180).

La *raíz sensitiva del nervio trigémino*, casi redondeada en la proximidad del puente, se aplana gradualmente de medial a lateral y se despliega, al llegar al ganglio trigeminal, en un abanico plexiforme denominado *plexo triangular*. Tiene continuidad con el borde medial de este ganglio. La disposición de las raicillas sensitivas es muy variable. Pueden enrollarse en hélice, comunicarse entre sí o con la raíz motora, o seguir un trayecto aberrante (Prochaska, A. Sicard, J.R. Portugal).

La *raíz motora del nervio trigémino*, primero situada medial y anteriormente a la raíz sensitiva, cerca de su borde superior, se sitúa poco a poco inferiormente a ésta; así llegan a la cavidad trigeminal. En su trayecto en la cavidad trigeminal, la raíz motora es primero inferior al plexo triangular y después llega a la parte media del borde cóncavo del ganglio. Se dirige enseguida oblicuamente, a fin de ganar la cara inferomedial de la raíz sensitiva del nervio mandibular (Portugal), con la que se une en el agujero oval.

Las relaciones que las raíces del nervio trigémino presentan con las meninges varían en el curso de su trayecto. Al principio envueltas por la piamadre, atraviesan después el tejido subaracnoideo, la aracnoides y el espacio supraaracnoideo, que se prolonga, en la entrada de la cavidad trigeminal, en un pequeño fondo de saco anular de 2-4 mm de profundidad. A continuación, la raíz motora discurre por la cavidad trigeminal, bien directamente inferior al ganglio trigeminal, bien en el espesor de la lámina profunda de duramadre de esta cavidad. Más allá del ganglio, la raíz motora se encuentra, hasta el agujero oval, en una envoltura de la duramadre independiente de aquella que envuelve la raíz sensitiva del mandibular.

■ D. Ramos

El nervio trigémino se compone de tres ramos principales, que son los nervios *oftálmico, maxilar y mandibular*.

■ **NERVIO OFTÁLMICO.** El nervio oftálmico es sensitivo y nace de la porción antero-medial del ganglio trigeminal.

1. Trayecto y relaciones. Se dirige anterior y un poco superiormente, en el espesor de la pared lateral del seno cavernoso, hasta el extremo anterior del seno, donde se divide en ramos terminales (figs. 176, 177 y 179). El nervio oftálmico en principio se sitúa inferiormente al nervio troclear y al nervio oculomotor. A causa de su dirección oblicua ascen-

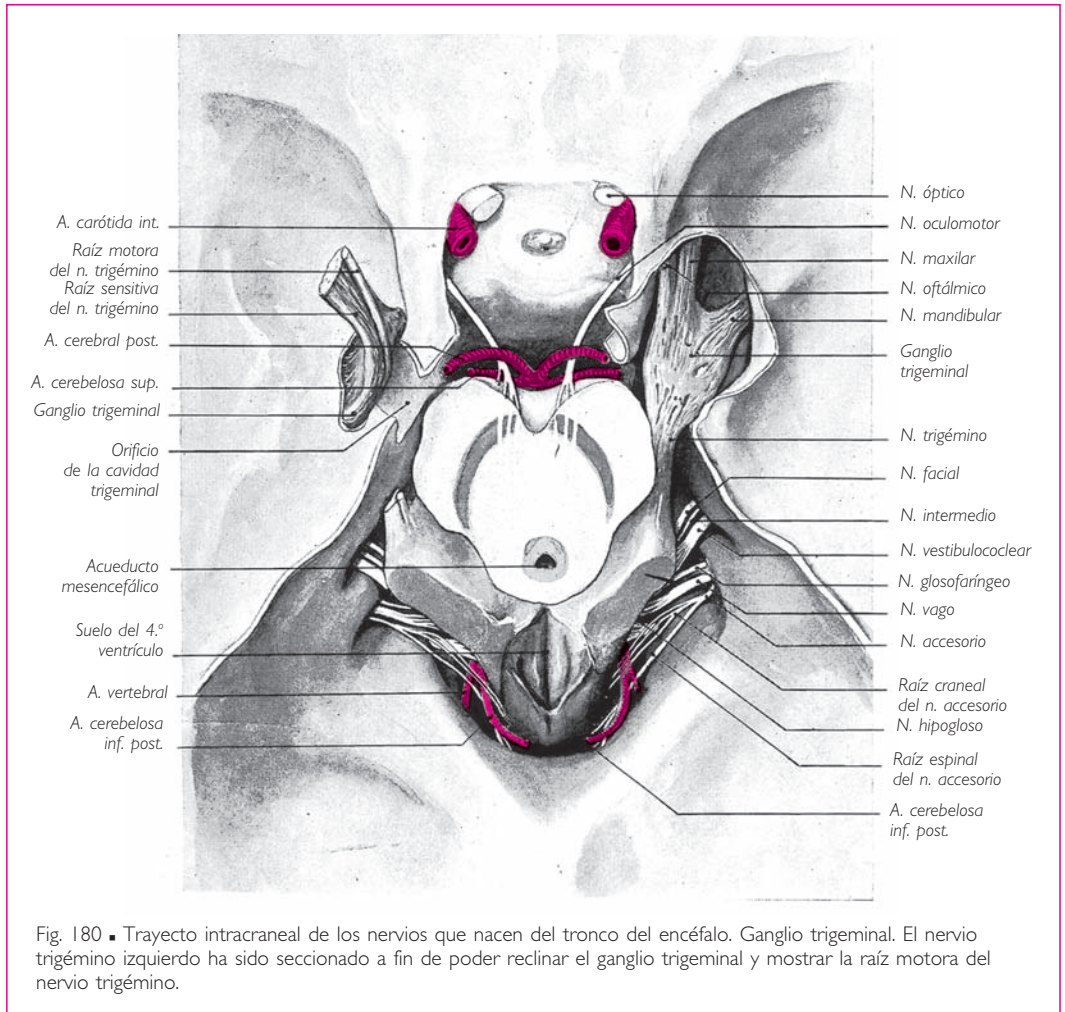


Fig. 180 ■ Trayecto intracraneal de los nervios que nacen del tronco del encéfalo. Ganglio trigeminal. El nervio trigémino izquierdo ha sido seccionado a fin de poder reclinar el ganglio trigeminal y mostrar la raíz motora del nervio trigémino.

dente, alcanza pronto al nervio troclear y se coloca lateral a éste; después, los dos cruzan la cara lateral del nervio oculomotor y pasan superiormente a dicho nervio (figs. 176 y 177).

2. Distribución. El nervio oftálmico proporciona:

1. *Filetes comunicantes* al plexo carotídeo interno, al nervio troclear y al nervio oculomotor.

2. *Ramos colaterales meníngeos.* Uno de ellos, denominado *ramo tentorial* (nervio recurrente de Arnold), se incurva en dirección posterior, cruza el nervio troclear, al cual se adhiere, o bien lo perfora, y se distribuye por la tienda del cerebelo.

En el extremo anterior del seno cavernoso, el nervio oftálmico se divide en tres ramos terminales: el medial es el *nervio nasociliar*; el medio se denomina *nervio frontal*; el lateral recibe el nombre de *nervio lagrimal*.

a) **NERVIO NASOCILIAR (NERVIO NASAL)**. El nervio nasociliar penetra en la órbita por la porción ancha de la fisura orbitaria superior, pasando por el anillo tendinoso común de los músculos extrínsecos del globo ocular (fig. 175). Cruza enseguida el nervio óptico de lateral a medial, pasando superiormente a éste, y acompaña a la arteria oftálmica a lo largo del borde inferior del músculo oblicuo superior hasta el agujero etmoidal anterior (v. figs. 243 y 244). El nervio se divide en dos ramos terminales: el nervio etmoidal anterior y el nervio infratroclear (fig. 178).

RAMOS COLATERALES. A lo largo de su trayecto, el nervio nasociliar proporciona:

❑ a) un ramo comunicante con el ganglio ciliar; se trata de la raíz *sensitiva* de ese ganglio; ❑ b) los *nervios ciliares largos*; estos ramos, en general dos, nacen superiormente al nervio óptico y van al globo ocular, y ❑ c) el *nervio etmoidal posterior* (nervio esfeno-etmoidal) (Luschka), que penetra en el agujero etmoidal posterior y se distribuye por las celdillas etmoidales posteriores y el seno esfenoidal.

RAMOS TERMINALES. *Nervio etmoidal anterior.* Acompaña a la arteria etmoidal anterior y recorre con ella al principio el conducto etmoidal anterior y después el surco etmoidal, que lo conduce al agujero etmoidal anterior.

El nervio penetra por este orificio en las cavidades nasales, donde se divide en dos ramos, uno interno y otro externo (figs. 172 y 173). ❑ El *ramo nasal interno* se ramifica en la parte anterior del tabique. ❑ El *ramo nasal externo* desciende por un surco en la cara posterior del hueso nasal, rodea el borde inferior de este hueso y termina en la piel del vértice de la nariz.

Nervio infratroclear. Este ramo continúa el trayecto del nervio nasociliar y sigue, con la arteria oftálmica, el borde inferior del músculo oblicuo superior del ojo. Una vez llega a la parte inferior de la tróclea del músculo oblicuo superior, el nervio infratroclear se divide en pequeños ramos ascendentes para la piel del entrecejo y en pequeños ramos descendentes destinados a las vías lagrimales y a los tegumentos de la raíz de la nariz.

b) **NERVIO FRONTAL.** El nervio frontal penetra en la órbita por la porción medial, ancha, de la fisura orbitaria superior, lateralmente al anillo tendinoso común de los músculos extrínsecos del globo ocular y al nervio troclear y medialmente al nervio lagrimal (fig. 175). Pasa de posterior a anterior, entre el músculo elevador del párpado superior y el techo de la órbita, y se divide, un poco posteriormente al borde supraorbitario, en los nervios supraorbitario y supratroclear (fig. 178).

El *ramo lateral del nervio supraorbitario* (nervio frontal externo) emerge de la órbita por la escotadura supraorbitaria.

El *ramo medial del nervio supraorbitario* (nervio frontal interno) cruza el borde supraorbitario medialmente al precedente y lateralmente a la tróclea del músculo oblicuo superior. Estos dos ramos se distribuyen por los tegumentos de la frente, el párpado superior y la raíz de la nariz.

El nervio frontal se comunica en la órbita con el nervio infratroclear por medio del *nervio supratroclear*, así denominado porque pasa superiormente a la tróclea del músculo oblicuo superior (fig. 178).

c) **NERVIO LAGRIMAL.** El nervio lagrimal atraviesa la fisura orbitaria superior en sentido inmediatamente lateral al precedente (fig. 175). Se dirige anterior y lateralmente a lo

largo del borde superior del músculo recto lateral. En este trayecto, el nervio está primero aplicado a la membrana fibrosa de la fisura orbitaria superior hasta el extremo lateral de dicha fisura (Hovelacque y Reinhold) y después al periostio orbitario. Se ramifica por la glándula lagrimal y la parte lateral del párpado superior.

Los filetes palpebrales del nervio supratroclear y del nervio lagrimal se comunican con los del nervio infraorbitario.

El nervio lagrimal se comunica posteriormente con el nervio troclear (comunicación rara) y anteriormente con el nervio cigomático del nervio maxilar (figs. 176 y 178). De esta última comunicación, en forma de arco, nacen los ramos lagrimales y el ramo cigomaticotemporal (v. *Nervio maxilar*).

3. Territorio funcional del nervio oftálmico. El nervio oftálmico recoge y conduce la sensibilidad de la piel de la región frontal y del párpado superior; mediante sus ramos profundos asegura la sensibilidad de las mucosas de la parte superior de las cavidades nasales, es decir, de la región olfatoria (v. pág. 362), de los senos frontales, esfenoidales y etmoidales, y del globo ocular (reflejo corneal); mediante sus ramos intracraniales inerva la duramadre frontal y occipital.

Por último, conduce fibras vegetativas originalmente incorporadas al nervio facial para la secreción lagrimal y al nervio oculomotor para la dilatación de la pupila y la vasomotricidad del globo ocular.

■ **NERVIO MAXILAR.** El nervio maxilar, al igual que el nervio oftálmico, es exclusivamente sensitivo. Se desprende del borde anterolateral del ganglio trigeminal, lateralmente al nervio oftálmico (fig. 180).

1. Trayecto. Desde su origen, el nervio maxilar se dirige anteriormente, atraviesa el agujero redondo y penetra en el trasfondo de la fosa infratemporal. En esta cavidad, el nervio sigue una dirección oblicua anterior, inferior y lateral; sale así del trasfondo para entrar en la fosa infratemporal y alcanza el extremo posterior del surco infraorbitario (figs. 181 y 207). El nervio maxilar cambia entonces por segunda vez de dirección y se introduce en el surco infraorbitario, después en el conducto infraorbitario y desemboca en la fosa canina por el agujero infraorbitario.

Debido a estas acodaduras, el nervio maxilar sigue, en su conjunto, un trayecto «en bayoneta» (Poirier).

2. Relaciones. *En el cráneo,* el nervio maxilar pasa por un desdoblamiento de la duramadre, a lo largo y lateralmente a la pared inferior del seno cavernoso (fig. 179).

En el trasfondo de la fosa infratemporal y en esta fosa, el nervio está situado en la parte superior de la cavidad y pasa superiormente a la arteria maxilar y superior y lateralmente al ganglio pterigopalatino. Está conectado a este ganglio por medio del nervio pterigopalatino.

En el surco y el conducto infraorbitario, el nervio maxilar adopta el nombre de nervio infraorbitario. Va acompañado por la arteria del mismo nombre, que primero es late-

ral, después inferior y a continuación medial al nervio. Una lámina de desdoblamiento del periostio, que cubre el surco infraorbitario, separa el nervio de la órbita. La pared inferior del surco y del conducto es muy delgada y lo separa del seno maxilar.

3. Ramos colaterales. Son seis.

a) RAMO MENÍNGEO (RAMO MENÍNGEO MEDIO). Se desprende del nervio maxilar antes de su salida del cráneo y se distribuye por la duramadre vecina.

b) NERVIO CIGOMÁTICO. Este ramo nace inmediatamente anterior al agujero redondo, o bien a la altura de este agujero, atraviesa la fisura orbitaria inferior y se comunica con un ramo del nervio lagrimal en la pared lateral de la órbita, aproximadamente en la unión del tercio anterior con los dos tercios posteriores de dicha pared (figs. 177 y 181).

Del asa comunicante así formada se desprenden los *ramos lagrimales*, destinados a la glándula lagrimal, y el nervio temporocigomático; éste nace a la altura del borde inferior del músculo recto lateral, penetra en el agujero cigomaticoorbitario y da: a) un *ramo cigomaticofacial* para los tegumentos del pómullo, y b) un *ramo cigomaticotemporal* que se distribuye en la piel de la región temporal y se comunica a veces con un nervio temporal profundo anterior, ramo del nervio mandibular.

c) NERVIO PTERIGOPALATINO. El nervio pterigopalatino se desprende del nervio maxilar en el trasfondo de la fosa infratemporal. Se dirige en sentido inmediatamente inferior y un poco medial, pasa lateral o anteriormente al ganglio pterigopalatino, con el que está estrechamente unido, y le proporciona uno o dos ramos comunicantes (fig. 181 y sobre todo fig. 207). El nervio se divide inferiormente a este ganglio en numerosos ramos terminales,

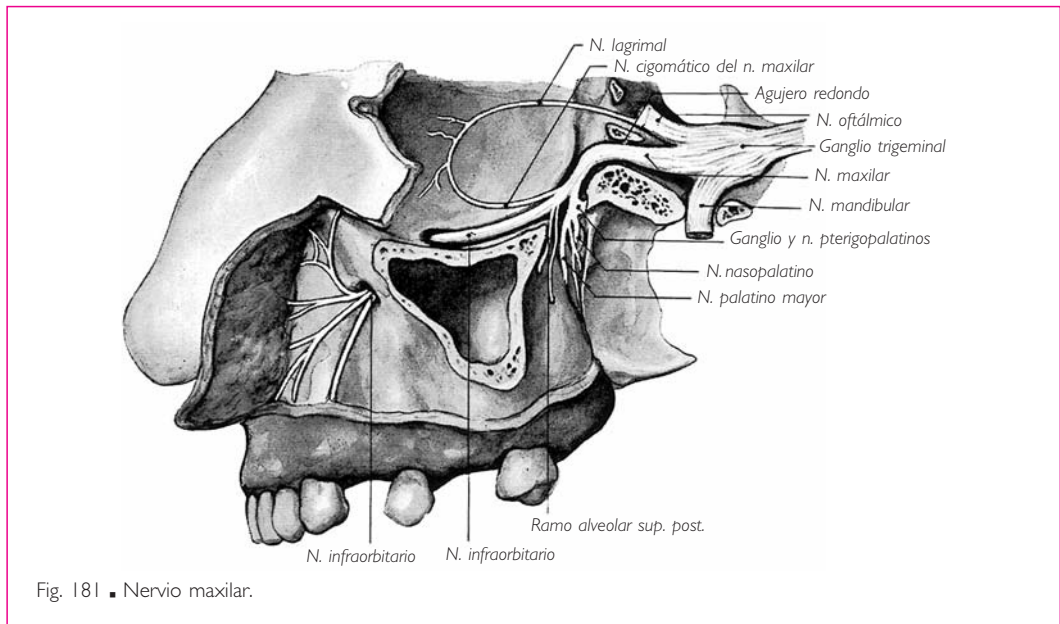


Fig. 181 ■ Nervio maxilar.

que son los *ramos orbitarios*, los *ramos nasales posteriores superiores*, el *nervio nasopalatino*, el *nervio faríngeo*, el *nervio palatino mayor* y los *nervios palatinos menores* (figs. 181, 172 y 173).

Los *ramos orbitarios* se desprenden del nervio pterigopalatino a la altura del ganglio pterigopalatino. Son muy delgados, entran en la órbita y alcanzan, atravesando las suturas de la pared medial de la órbita, la mucosa del seno esfenoidal y las celdillas etmoidales posteriores.

Los *nervios nasales posteriores superiores*, en número de tres a cuatro, son delgados y penetran en las cavidades nasales por el agujero esfenopalatino, ramificándose en la mucosa de los cornetes nasales superior y medio (fig. 172).

El *nervio nasopalatino* se introduce también en las cavidades nasales por el agujero esfenopalatino y alcanza junto con la arteria nasopalatina, bajo la mucosa del paladar duro, el tabique nasal. Recorre este tabique de superior a inferior y de posterior a anterior, le proporciona numerosos filetes y penetra en el conducto incisivo, atravesándolo para terminar en la mucosa de la parte anterior del paladar duro (fig. 173).

El *nervio faríngeo* se dirige posteriormente por el conducto palatovaginal y termina en la mucosa de la nasofaringe.

El *nervio palatino mayor* (nervio palatino anterior) desciende por el conducto palatino mayor, da en su camino un ramo para el cornete inferior y se ramifica en la mucosa del velo del paladar y del paladar duro (fig. 172).

Los *nervios palatinos menores* (nervios palatinos medio y posterior) descienden, por detrás del precedente, por los conductos palatinos menores y se distribuyen por la mucosa del velo del paladar. El nervio palatino menor posterior proporciona también finos ramos que terminan en los músculos elevador del velo del paladar, palatogloso y de la úvula, así como en el fascículo palatino del músculo palatofaríngeo (Rousset). Ahora bien, el nervio maxilar es exclusivamente sensitivo y la patología enseña que estos músculos están inervados por el nervio vago o por el nervio accesorio. Por lo tanto, es verosímil suponer que el nervio palatino menor posterior contiene fibras motoras del nervio vago o del ramo interno del nervio accesorio que se une al nervio vago. Consideramos posible que estas fibras accedan al nervio palatino menor posterior a través de: *a)* el ramo auricular (ramo del nervio vago) hasta el nervio facial; *b)* a continuación el nervio facial, de inferior a superior (es decir, hacia su origen) hasta el ganglio geniculado; *c)* el nervio petroso mayor y el nervio del conducto pterigoideo hasta el ganglio pterigopalatino y, finalmente, *d)* los ramos comunicantes que unen este ganglio con el nervio pterigopalatino.

d) RAMOS ALVEOLARES SUPERIORES POSTERIORES (fig. 181). Estos ramos, en número de dos o tres, se desprenden del nervio maxilar un poco antes de su entrada en la órbita. Descienden por la tuberosidad del maxilar, se introducen en los orificios alveolares y forman, comunicándose superiormente a los molares y premolares, un *plexo dentario superior* que proporciona filetes nerviosos a las raíces de todos los molares superiores, al maxilar y a la mucosa del seno maxilar.

e) RAMO ALVEOLAR SUPERIOR MEDIO. Nace del nervio infraorbitario, bien en el surco infraorbitario bien en el extremo posterior del conducto infraorbitario. Desde allí desciende en el espesor de la pared anterolateral del seno maxilar hasta la parte media del plexo dentario superior.

Este nervio es inconstante, ya que frecuentemente se confunde con el más elevado de los ramos alveolares superiores posteriores, cuyo trayecto comparte hasta la proximidad de su territorio de distribución.

f) RAMO ALVEOLAR SUPERIOR ANTERIOR. Nace del nervio maxilar en el conducto infraorbitario, se introduce en el conducto alveolar superior anterior y se distribuye por las raíces correspondientes de los incisivos y del canino, así como por la mucosa de la parte anterior del meato nasal inferior. Este ramo se comunica posteriormente con el plexo dentario superior.

4. Ramos terminales. El nervio infraorbitario, desde su salida del conducto infraorbitario, se divide en numerosos ramos terminales (fig. 181). Éstos se clasifican en ascendentes o palpebrales, descendentes o labiales y mediales o nasales. Los ramos palpebrales van al párpado inferior; los labiales se ramifican en los tegumentos y en la mucosa de la mejilla y del labio superior; los nasales terminan en los tegumentos de la nariz. Uno o varios ramos del nervio infraorbitario se comunican: por una parte, inferiormente, con los ramos infraorbitarios del nervio facial; por otra parte, en los párpados, con los filetes palpebrales del nervio lagrimal lateralmente y con los del nervio frontal medialmente.

5. Territorio funcional del nervio maxilar. El nervio maxilar recibe y conduce por sus terminaciones la sensibilidad de la piel de la mejilla, del párpado inferior, del ala de la nariz y del labio superior.

Sus ramos profundos conducen la sensibilidad de la mucosa de la parte inferior de las cavidades nasales o área respiratoria (v. pág. 363), de las raíces dentarias y de las encías del maxilar.

Sus ramos intracraneales inervan la duramadre temporal y parietal, así como la arteria meníngea media.

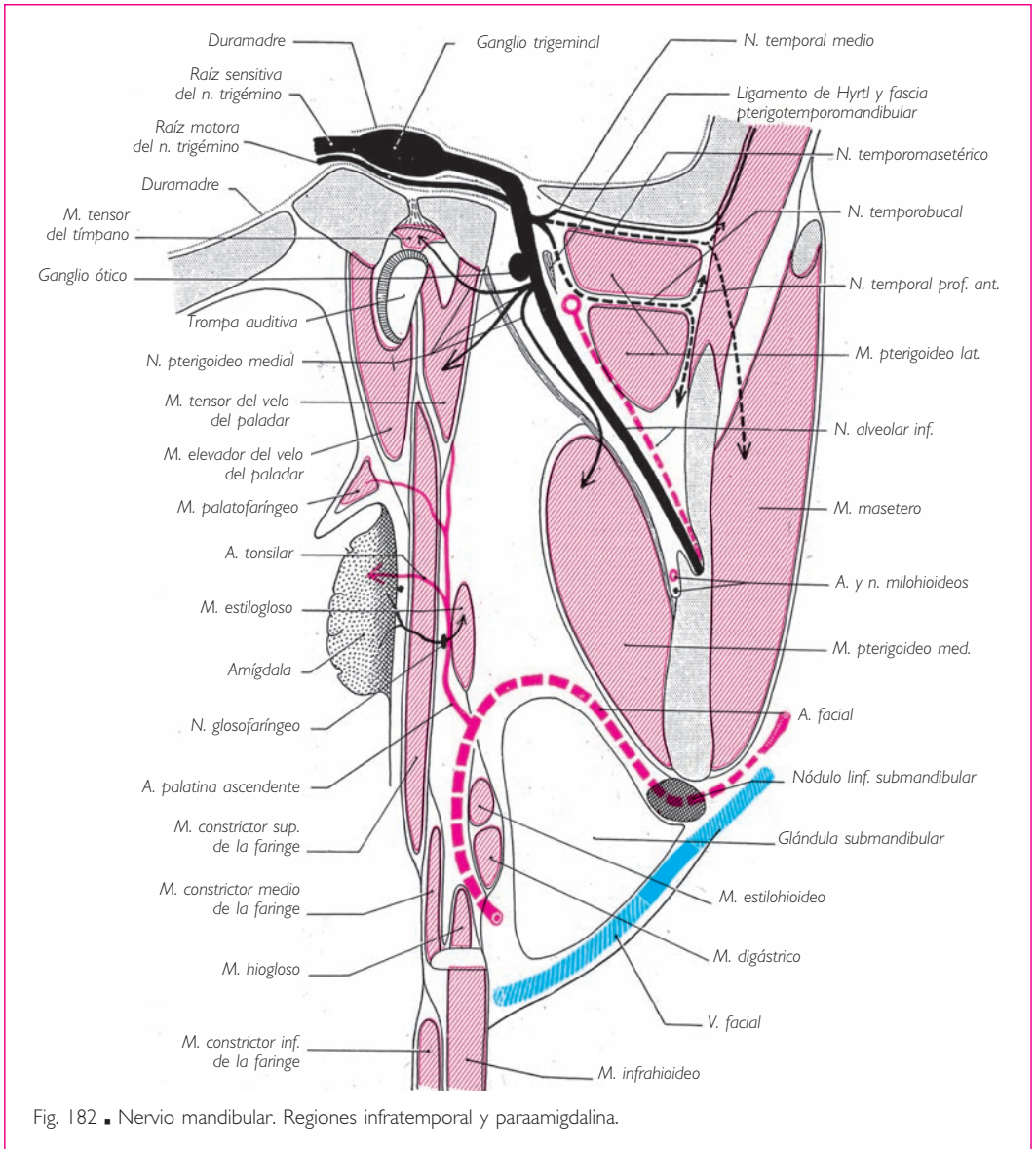
Por último, conduce fibras vegetativas, previamente incluidas en el nervio facial, para las secreciones lagrimal y nasal.

■ **NERVIO MANDIBULAR.** El nervio mandibular es sensitivomotor. Es el resultado de la reunión de dos raíces: una gruesa raíz sensitiva, que nace del borde anterolateral del ganglio trigeminal, posteriormente al maxilar, y una pequeña raíz motora inferior a la precedente, que es la raíz motora del nervio trigémino (fig. 180).

1. Trayecto y relaciones. Las raíces sensitiva y motora del nervio mandibular se dirigen inferior y lateralmente, en un desdoblamiento de la duramadre, individual para cada una de ellas (v. *Raíz motora*), y se introducen en el agujero oval, donde las dos raíces independientes llegan a unirse. En el agujero oval, el nervio mandibular está en relación con la rama accesoria de la arteria meníngea media, que se sitúa posterior y lateralmente al nervio.

Algunos milímetros inferiormente a este orificio, el nervio se divide en dos troncos terminales, uno anterior y otro posterior.

En este corto trayecto extracraneal, el nervio mandibular se sitúa en la fosa infratemporal, lateralmente a la fascia interpterigoidea y medialmente al músculo pteri-



goideo lateral y a la fascia pterigotemporomandibular (v. fig. 182). En su cara medial se encuentra el ganglio ótico, al que está estrechamente unido (figs. 182 y 184).

2. Ramo colateral. Ramo meníngeo. En su emergencia del agujero oval, el nervio mandibular da un *ramo recurrente*, que se dirige posteriormente y penetra en el cráneo por el agujero espinoso. Las ramificaciones de este ramo acompañan a las de la arteria meníngea media.

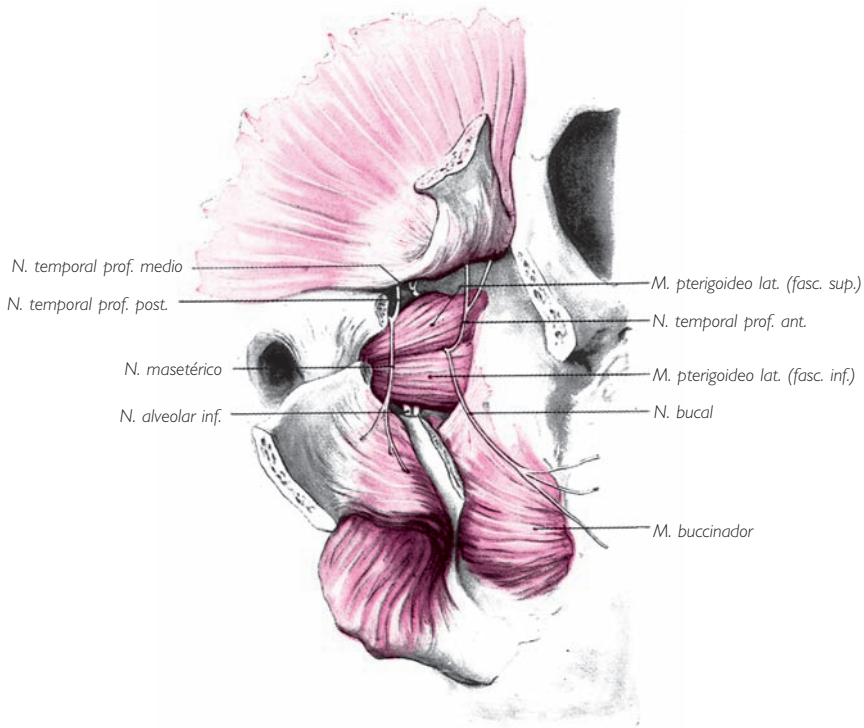


Fig. 183 ■ Ramos temporales, masetérico y bucal del nervio mandibular.

3. Ramos terminales. Un poco más inferiormente, el nervio mandibular se divide en dos troncos terminales.

a) RAMOS DEL TRONCO TERMINAL ANTERIOR. El tronco terminal anterior da tres ramos: el nervio temporobucal, el nervio temporal profundo medio y el nervio temporomasetérico (figs. 183 y 184).

Desde su origen, los tres ramos del tronco terminal anterior se dirigen lateralmente y atraviesan el *agujero* o *poro crotafiticobuccinador de Hyrtl*. Este orificio está comprendido entre el reborde lateral del agujero oval y un haz ligamentoso subyacente, el *ligamento innominado*, descrito por Hyrtl, que se extiende cerca e inferiormente a la base del cráneo, entre el borde posterior de la lámina lateral de la apófisis pterigoides y una eminencia ósea a menudo poco visible, situada lateral y posteriormente al agujero oval. Este ligamento es un espesamiento de la fascia pterigotemporomandibular (fig. 182).

En el *agujero*, el nervio temporobucal se sitúa anteriormente al nervio temporal profundo medio, que es asimismo anterior al nervio temporomasetérico.

Más allá del agujero crotafiticobuccinador, los tres nervios se separan.

NERVIO TEMPOROBUCAL. Este nervio se dirige lateral, inferior y un poco anteriormente, pasa entre los dos fascículos del músculo pterigoideo lateral, a los cuales proporciona algunos pequeños ramos y, cuando llega a la superficie lateral del músculo, se divide en

dos ramos, uno ascendente y otro descendente. □ El ramo ascendente, o *nervio temporal profundo anterior*, es motor. Se distribuye por la parte anterior del músculo temporal. □ El ramo descendente, o *nervio bucal*, es sensitivo. Desciende posteriormente a la tuberosidad del maxilar, aplicado a la cara profunda del tendón del músculo temporal, cerca del borde anterior de dicho tendón; alcanza la cara lateral del músculo buccinador, donde se divide en ramos superficiales y profundos destinados a la piel y la mucosa de las mejillas.

Uno de los ramos superficiales del nervio bucal se comunica con un filete del nervio facial.

NERVIO TEMPORAL PROFUNDO MEDIO. El nervio temporal profundo medio se dirige lateralmente, entre el pterigoideo lateral y el ala mayor del hueso esfenoides, se refleja superiormente sobre la cresta infratemporal y termina en la parte media del músculo temporal.

NERVIO TEMPOROMASETÉRICO. El nervio temporomasetérico se dirige también lateralmente, entre el pterigoideo lateral y el techo de la fosa infratemporal, pero posteriormente al nervio temporal profundo medio. Al llegar al nivel de la cresta infratemporal, el nervio se divide en dos ramos. □ El *nervio masetérico* atraviesa la escotadura mandibular y termina en el músculo masetero, al cual aborda por su cara profunda. □ El *ramo temporal*, o *nervio temporal profundo posterior*, se incurva superiormente y se distribuye por la parte posterior del músculo temporal. □ Uno u otro de estos ramos dan un ramito a la articulación temporomandibular.

b) **RAMOS DEL TRONCO TERMINAL POSTERIOR.** Este tronco se divide en cuatro ramos: el tronco común de los nervios de los músculos pterigoideo medial, tensor del velo del paladar y tensor del tímpano; el nervio auriculotemporal; el nervio alveolar inferior, y el nervio lingual (fig. 184).

TRONCO COMÚN DE LOS NERVIOS DE LOS MÚSCULOS PTERIGOIDEO MEDIAL, TENSOR DEL VELO DEL PALADAR Y TENSOR DEL TÍMPANO (fig. 182). Este tronco es muy corto. Se dirige medialmente, cruza el borde anterior del ganglio ótico, al cual está unido, y se divide en tres ramos: □ uno, el *nervio del músculo pterigoideo medial*, se dirige inferiormente y penetra en dicho músculo; □ los otros dos, los *nervios del músculo tensor del velo del paladar y del músculo tensor del tímpano*, atraviesan la zona cribosa de la fascia interpterigoidea para alcanzar los músculos a los cuales están destinados.

Algunas veces el nervio del músculo pterigoideo medial atraviesa también esta fascia y penetra en el músculo por su cara medial (fig. 273), o bien a veces el nervio discurre en el espesor de la fascia hasta el borde superior del músculo.

NERVIO AURICULOTEMPORAL. El nervio auriculotemporal se dirige posteriormente y se divide muy pronto en dos ramos que rodean la arteria meníngea media. El nervio atraviesa luego el ojal retrocondíleo, superiormente a la vena maxilar, que por lo común es superior a la arteria. Penetra así en la región parotídea. Entonces se incurva superior y lateralmente y atraviesa el extremo superior de la parótida, pasando primero medial a los vasos temporales superficiales; después asciende anteriormente al conducto auditivo externo y posteriormente a estos vasos. Termina mediante numerosos ramos en los tegumentos de la parte lateral del cráneo (fig. 188).

NERVIOS CRANEALES

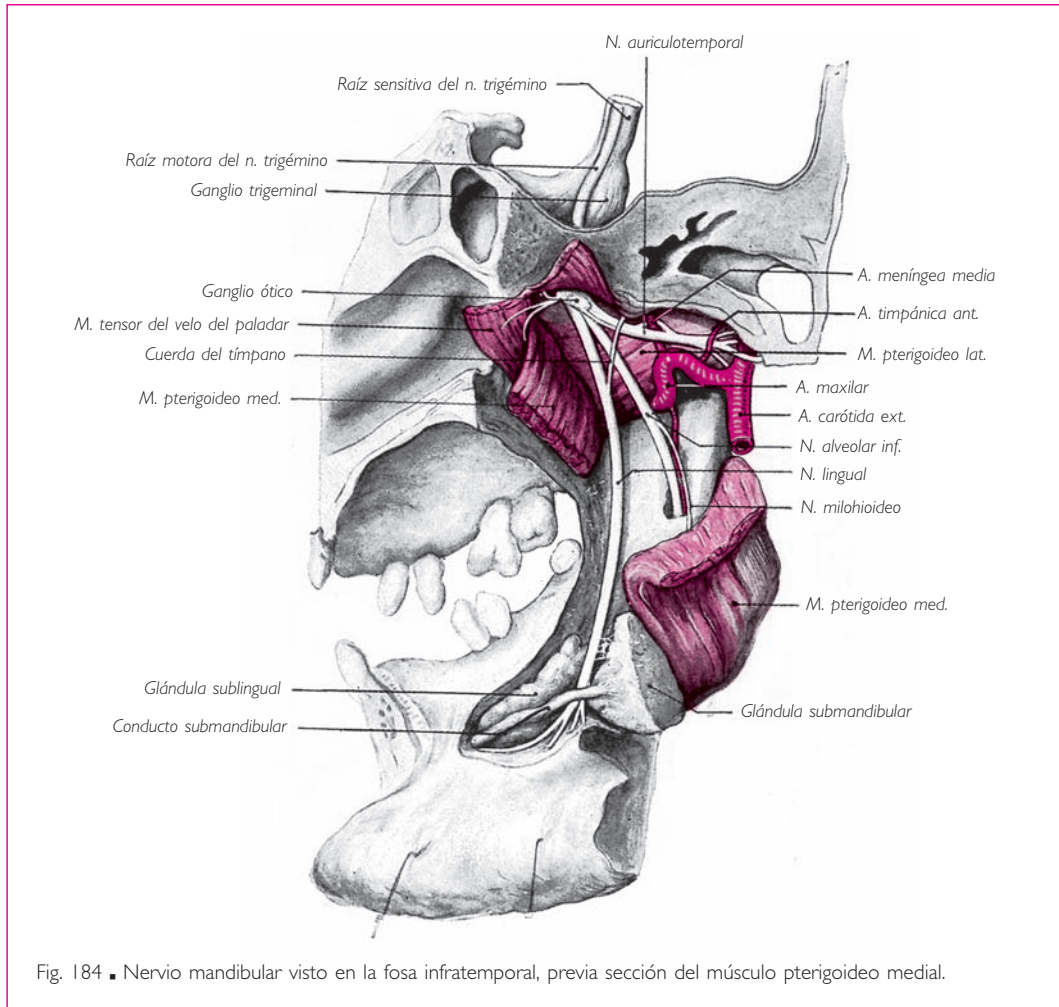


Fig. 184 ■ Nervio mandibular visto en la fosa infratemporal, previa sección del músculo pterigoideo medial.

En el curso de su trayecto, el nervio auriculotemporal proporciona algunos filetes a los vasos menígeos medios y temporales superficiales, a la articulación temporomandibular, a la parótida, al conducto auditivo externo, a la membrana del tímpano y a la oreja.

El nervio auriculotemporal conduce a la parótida su inervación secretora. Ésta es llevada por el nervio petroso menor, procedente del nervio glossofaríngeo, al ganglio ótico, que da un filete al nervio auriculotemporal.

El nervio auriculotemporal se comunica: con el ganglio ótico; con el nervio alveolar inferior; en la parótida, con los ramos temporales del nervio facial por medio de uno o dos ramos que pasan posteriormente al cuello de la mandíbula (cuando la comunicación es doble, a menudo uno pasa anterior y otro posteriormente a la arteria temporal superficial); con el plexo nervioso de la arteria carótida externa y, por último, mediante sus ramificaciones anteriores, con el nervio infraorbitario.

NERVIO ALVEOLAR INFERIOR. El nervio alveolar inferior es el ramo más voluminoso del nervio mandibular. Se dirige en sentido inferior, anteriormente a la arteria alveolar inferior, entre la fascia interptergoidea y el músculo pterigoideo medial, que son mediales a él, y el músculo pterigoideo lateral y la rama mandibular, que son laterales (fig. 182). Acompañado por la arteria alveolar inferior, el nervio penetra en el conducto mandibular, donde puede presentar dos disposiciones bastante diferentes (E. Olivier):

1. En la más frecuente, que se da en dos tercios de los casos aproximadamente, el nervio discurre con los vasos alveolares inferiores en el conducto hasta el agujero mentoniano. En este caso, el nervio alveolar inferior se divide en dos ramos terminales: el nervio mentoniano y el plexo dentario inferior.

No obstante, antes de esto el nervio alveolar inferior origina varias colaterales: a) un *ramo comunicante* inconstante para el nervio lingual; b) el *nervio milohioideo*; este ramo se separa del nervio alveolar inferior un poco antes de la entrada de este nervio en el conducto mandibular; se dirige inferior y anteriormente a lo largo del surco milohioideo e inerva el músculo milohioideo y el vientre anterior del músculo digástrico, y c) los *ramos dentarios inferiores*, que nacen en el conducto y se dirigen a las raíces dentarias molares y premolares de la mandíbula y a la encía correspondiente.

De los dos ramos terminales, el *nervio mentoniano* atraviesa el agujero mentoniano y se divide en numerosos ramos terminales, destinados a la mucosa del labio inferior, así como a la piel del labio inferior y del mentón. El *plexo dentario inferior* (nervio incisivo) se dirige anteriormente (v. *Conducto mandibular*, pág. 114) y da ramos al canino, los incisivos y la encía correspondiente.

2. En el otro tercio de los casos, el nervio alveolar inferior se divide, desde su entrada en el conducto mandibular, en dos ramos terminales. Uno es el *nervio mentoniano*, que alcanza el agujero mentoniano sin dar ramos dentarios; el otro es el *nervio dentario inferior*. Este último, frecuentemente comunicado con el nervio mentoniano, proporciona todos los nervios dentarios. En este caso no existe plexo dentario inferior (E. Olivier).

NERVIO LINGUAL (fig. 184). El nervio lingual desciende anteriormente al nervio alveolar inferior y describe una curva de concavidad anterior y medial. Primero está comprendido, como el nervio precedente, entre la fascia interptergoidea y el músculo pterigoideo medial medialmente y el músculo pterigoideo lateral y la rama mandibular lateralmente. Es en esta región, y un poco inferiormente a su origen, donde el nervio lingual recibe la cuerda del tímpano, que es un ramo del nervio facial.

Cuando el nervio lingual se libera del borde anterior del músculo pterigoideo lateral, se incurva anteriormente y discurre primero bajo la mucosa del surco gingivolingual, superiormente al borde superior de la glándula submandibular y del nódulo linfático submandibular. Desciende enseguida por la cara medial de la glándula, rodea el conducto submandibular de lateral a medial, pasando inferiormente a él, y se sitúa medialmente a la glándula sublingual (fig. 184). Entonces se divide en numerosos ramos terminales que inervan la mucosa de la lengua anteriormente al surco terminal lingual. Uno de los ramos del nervio lingual desciende sobre el músculo hiogloso y se comunica con el nervio hipogloso.

El nervio lingual proporciona, en el curso de su trayecto, algunos filetes destinados a la mucosa del arco palatogloso y de las amígdalas palatinas. Otros ramos se dirigen a la glándula submandibular y a la glándula sublingual por medio de los ganglios submandibular y sublingual, de donde salen los filetes nerviosos destinados a las glándulas correspondientes. Los ramos submandibulares abordan la glándula por su borde superior; el nervio de la glándula sublingual se ramifica por la parte posterior y por la cara lateral de dicha glándula.

4. Territorio funcional del nervio mandibular. El nervio mandibular conduce los influjos sensitivos percibidos en la piel de la región temporal, de la mejilla y del mentón. □ Sus ramos profundos reciben la sensibilidad de la mucosa bucal, de la cara interna de la mejilla, de las encías, del labio inferior, de la región anterior de la lengua, de los dientes inferiores y de la mandíbula.

Conduce las fibras sensitivas incluidas en el nervio intermedio (VII bis) para la sensibilidad gustativa del vértice y los bordes de la lengua. Proporciona la inervación propioceptiva a los músculos de la mímica (Winckler).

Sus ramos intracraneales inervan las meninges del territorio de la fosa cerebral media correspondiente a la arteria cerebral media.

El nervio mandibular es el nervio masticador, ya que inerva los músculos que cumplen esta función. Por otra parte, induce la contracción de los músculos tensor del velo del paladar, tensor del tímpano, milohioideo y vientre anterior del músculo digástrico. Conduce las fibras vegetativas secretoras para la parótida (aportadas por el nervio glosofaríngeo) y para las glándulas submandibular y sublingual (aportadas por el sistema secretor del nervio facial).

□ E. Sensibilidad de la cara

Los territorios cutáneos de la cara están inervados casi en su totalidad por los ramos sensitivos del nervio trigémino. El territorio del nervio oftálmico y sus ramos colaterales se extiende por la región de la frente y de la mitad anterior del cuero cabelludo, la región del párpado superior y el dorso de la nariz hasta el vértice, dejando a un lado las alas de la nariz y las narinas. Inerva también en profundidad la parte anterior de las cavidades nasales y los senos, así como el globo ocular (fig. 185).

El nervio maxilar conduce las sensaciones cutáneas percibidas en la parte anterior de la sien, en la región cigomática (es decir, el pómulos) y en una parte del párpado inferior, del ala de la nariz y del labio superior hasta la comisura labial. En profundidad, su territorio se extiende por la parte posterior de las cavidades nasales, la bóveda palatina, el velo del paladar, las encías y los dientes del maxilar.

El territorio del nervio mandibular se extiende en altura hasta el nivel del nervio maxilar y se superpone en líneas generales a la mandíbula subyacente, excepto en la región del ángulo de la mandíbula, que recibe su inervación superficial del plexo cervical superficial (tercer nervio cervical). Posteriormente, el territorio del nervio mandibular está limitado, tanto en la región temporal como en la nuca, por el territorio del segundo nervio cervical. En resumen, su inervación sensitiva com-

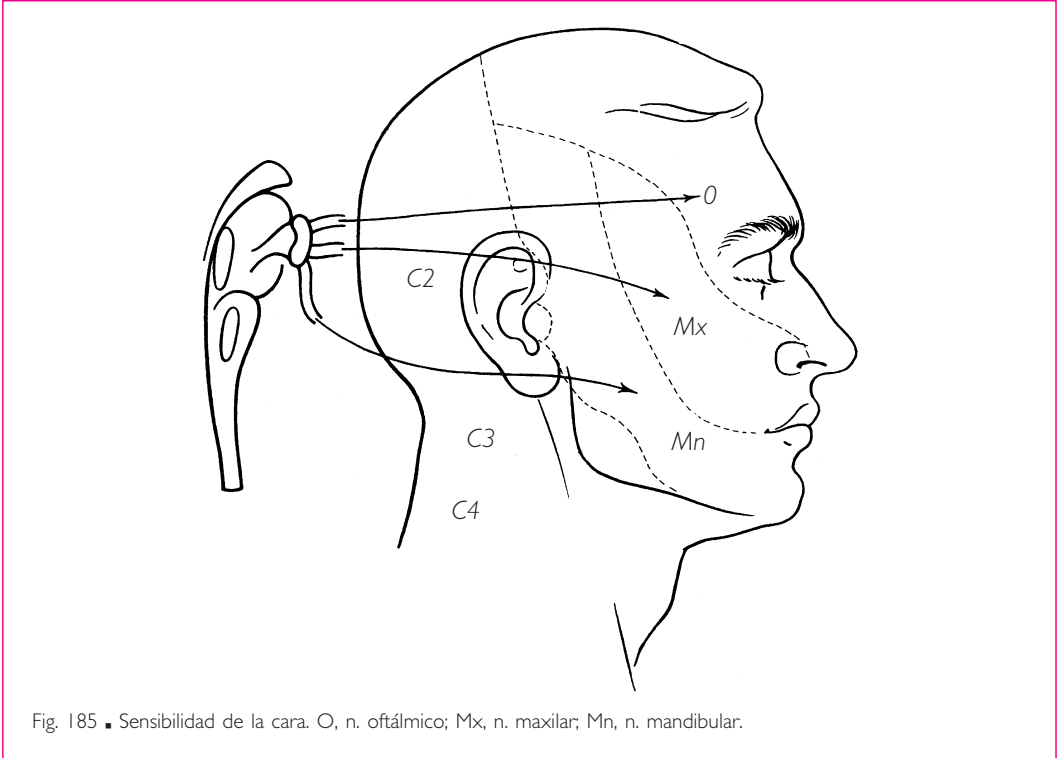


Fig. 185 ■ Sensibilidad de la cara. O, n. oftálmico; Mx, n. maxilar; Mn, n. mandibular.

prende la región temporal, el trago y el lobulillo de la oreja, la mejilla, el labio inferior y el mentón.

En profundidad, el nervio mandibular inerva la mucosa de la mejilla, las encías y dientes inferiores y una parte de la lengua (v. *La lengua y el gusto*, pág. 476).

VI PAR: NERVIIO ABDUCENS O MOTOR OCULAR EXTERNO

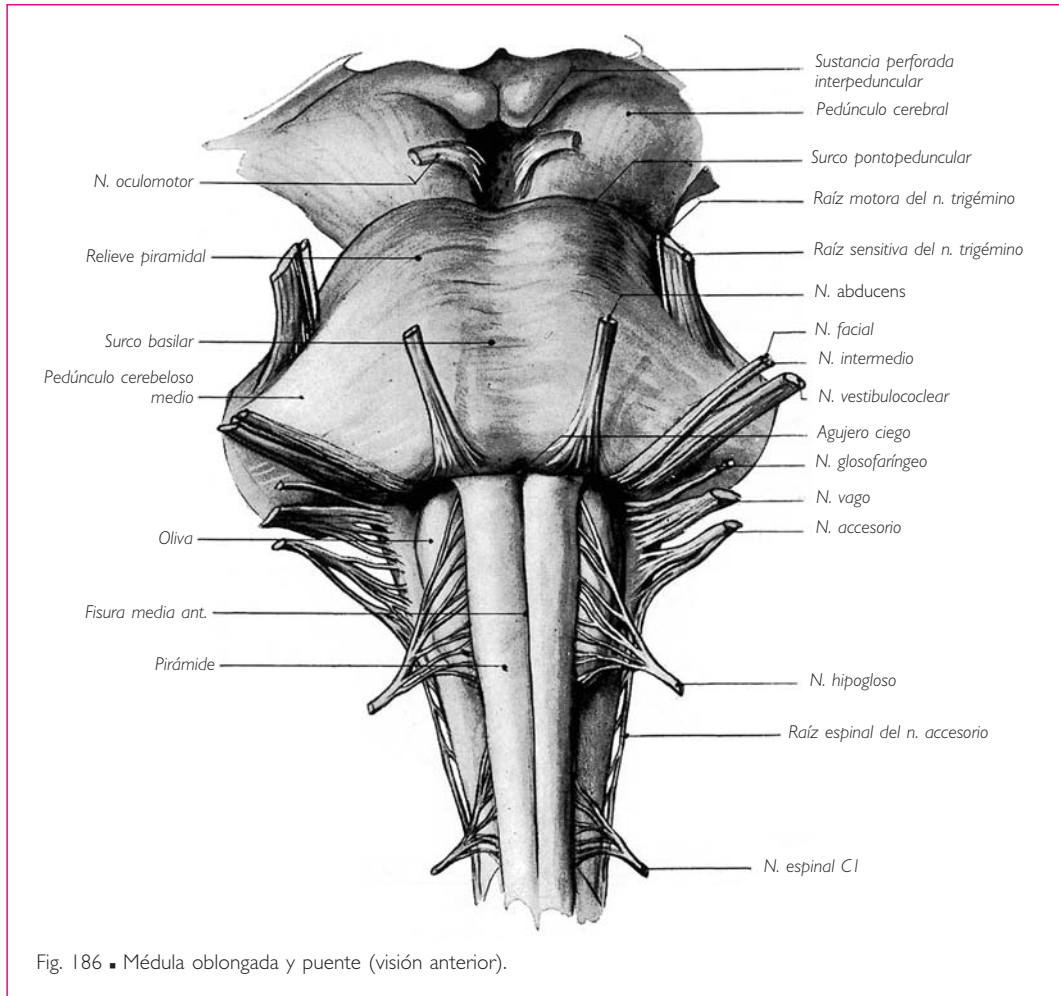
El nervio *abducens*, exclusivamente motor, inerva un solo músculo del ojo: el recto lateral.

■ **ORIGEN REAL Y APARENTE.** El nervio *abducens* tiene su origen en un núcleo pontino situado en la fosa romboidea o suelo del cuarto ventrículo, a la altura del colículo facial. Atraviesa el bulbo de posterior a anterior y emerge del sistema nervioso central por el surco bulbopontino, superiormente a la pirámide (fig. 186).

■ **TRAYECTO.** Desde su origen aparente, el nervio *abducens* se dirige anterior, lateral y superiormente, penetra en el seno cavernoso, el cual recorre de posterior a anterior, y se introduce en la órbita por la fisura orbitaria superior (figs. 175 y 176).

■ **RELACIONES.** Desde su origen hasta la pared del seno cavernoso, el nervio *abducens*, envuelto por una prolongación de la piamadre que forma su neurilema, discurre por el

NERVIOS CRANEALES



tejido subaracnoideo entre el puente y el *clivus*. Atraviesa la aracnoides, el espacio subaracnoideo y la duramadre, a la que aborda un poco inferiormente a la pared posterior del seno cavernoso, cerca de la fisura petrooccipital. En el espesor de esta membrana, el nervio se vuelve oblicuo superior y lateralmente y cruza la cara posterior y después el borde superior de la porción petrosa del hueso temporal cerca de su vértice, pasando medialmente al seno petroso superior e inferiormente al *ligamento petrosesfenoidal*. Este ligamento se extiende desde el vértice de la porción petrosa del hueso temporal hasta el borde lateral del dorso de la silla del esfenoides.

El nervio *abducens* penetra enseguida en el seno cavernoso.

En el seno cavernoso, el nervio está muy frecuentemente libre en el conducto venoso, situándose entre la arteria carótida interna y la pared lateral del seno (figs. 176 y 179).

Anteriormente al seno cavernoso, el nervio *abducens* franquea la porción ancha de la fisura orbitaria superior, pasa a través del anillo tendinoso común de los músculos

extrínsecos del globo ocular y termina en el músculo recto lateral cerca del extremo posterior de dicho músculo (figs. 176 y 178).

■ **COMUNICACIONES.** Este nervio se comunica con el plexo simpático carotídeo interno.

VII PAR: NERVIIO FACIAL Y NERVIIO INTERMEDIO

El nervio facial es un nervio mixto formado por dos raíces: □ una motora, que constituye el nervio facial propiamente dicho; también comprende fibras del sistema vegetativo que controlan la secreción lagrimal; □ la otra es el nervio intermedio (de Wrisberg); esta segunda raíz es sensitiva, pero comprende también fibras vegetativas que inervan las glándulas linguales, submandibular y sublingual (v. tomo 4, *Sistema nervioso parasimpático*).

■ **ORIGEN REAL Y APARENTE.** La raíz motora nace del núcleo del nervio facial situado en la sustancia reticular gris del puente. Sale del sistema nervioso central por la parte lateral del surco bulbopontino (fig. 186), después de un trayecto intrapontino complejo que describiremos junto con la vía motora principal (v. tomo 4). Las fibras vegetativas proceden de dos núcleos situados posteriormente al núcleo motor: los núcleos parasimpáticos del nervio facial.

La raíz sensitiva tiene su origen en el ganglio geniculado, situado en el trayecto del nervio facial, a la altura de su primer codo intrapetroso. Las prolongaciones celulífugas de las células del ganglio geniculado constituyen las fibras sensitivas del nervio intermedio. □ Estas fibras penetran en el sistema nervioso central a la altura del surco bulbopontino, laterales al nervio facial y mediales al nervio vestibulococlear (fig. 186), y terminan finalmente en la parte superior del núcleo del tracto solitario.

■ **TRAYECTO.** Desde el surco bulbopontino, las dos raíces del nervio facial se dirigen lateral, anterior y superiormente y se introducen en el conducto auditivo interno (fig. 180).

Al llegar al fondo de este conducto, las dos raíces penetran en el conducto facial y lo recorren en toda su extensión (fig. 187). El nervio presenta, al igual que el conducto, tres porciones o segmentos: □ a) el primer segmento, de 3 a 4 mm de longitud, comienza en el orificio del conducto facial, en el fondo del conducto auditivo interno; es oblicuo anterior y lateralmente y perpendicular al eje de la porción petrosa del hueso temporal; □ b) el segundo segmento, de aproximadamente 1 cm de largo, es oblicuo posterior y lateral y un poco inferiormente, y está situado en un plano horizontal casi paralelo al eje mayor de la porción petrosa del hueso temporal, y □ c) el tercer segmento es vertical, comienza inferiormente a la entrada al antro mastoideo y termina en el agujero estilomastoideo; mide aproximadamente 15 mm de longitud.

Al salir de la porción petrosa del hueso temporal, el nervio penetra en la parótida, donde se divide en sus ramos terminales.

■ **RELACIONES.** En la cavidad craneal, los nervios facial e intermedio pasan sobre el hueso occipital y la cara posterosuperior de la porción petrosa del hueso temporal, inferiormente al puente y al pedúnculo cerebeloso medio, en el confluente subarac-

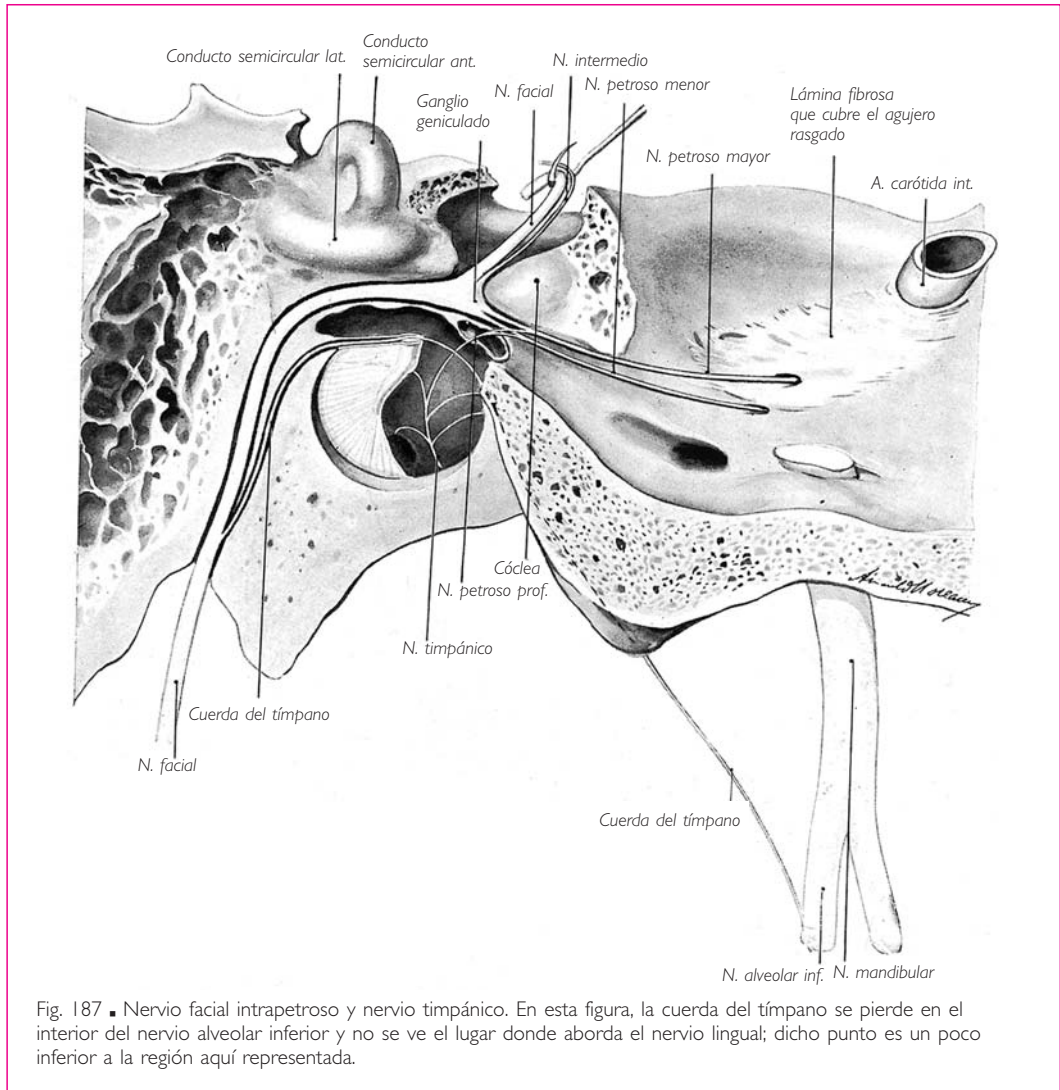


Fig. 187 ■ Nervio facial intrapetroso y nervio timpánico. En esta figura, la cuerda del tímpano se pierde en el interior del nervio alveolar inferior y no se ve el lugar donde aborda el nervio lingual; dicho punto es un poco inferior a la región aquí representada.

noideo pontocerebeloso (v. tomo 4). El nervio facial es primero anterior y después superior al nervio vestibulococlear; el nervio intermedio está situado entre el nervio facial y el nervio vestibulococlear (de ahí su nombre) (fig. 189).

En el conducto auditivo interno, el nervio vestibulococlear adopta la forma de un canal cóncavo superiormente, en el cual descansan los nervios facial e intermedio. Las meninges y los espacios supra y subaracnoideos forman las vainas comunes a los tres nervios y se prolongan hasta el fondo del conducto auditivo interno. Junto con los nervios, en el conducto auditivo interno penetra la arteria laberíntica.

En la primera porción del conducto facial, los nervios facial e intermedio son todavía distintos y están situados entre la cóclea y el vestíbulo (fig. 189). En el extremo lateral

de este segmento, el nervio facial cambia de dirección para continuar su trayecto en la segunda porción del conducto facial. Forma un primer codo situado frente al hiato del conducto del nervio petroso mayor. En la cara anterior de este primer codo, denominado *rodilla del facial*, se encuentra el ganglio geniculado. Este ganglio, de forma cónica y vértice anterior, se confunde por su base con el tronco nervioso.

El nervio intermedio penetra en el ganglio y, a partir de este punto, este nervio y el nervio facial propiamente dicho se unen en un solo cordón nervioso.

En la segunda porción del conducto facial, el nervio facial está situado sobre la pared medial de la cavidad timpánica, superior y posteriormente a la fosita de la ventana vestibular (figura 187). Este segundo segmento del nervio facial termina inferiormente a la entrada al antro mastoideo, donde el conducto facial se acoda por segunda vez para hacerse vertical.

En la tercera porción, vertical, del conducto facial, el nervio facial desciende posteriormente al conducto del músculo estapedio, en el espesor del muro óseo que separa la cavidad timpánica del antro mastoideo y de las celdillas mastoideas (fig. 187) (para más detalles, v. pág. 430 y principalmente *Celdas mastoideas*, pág. 439). En esta porción de su trayecto, el nervio es casi vertical y ligeramente oblicuo inferior y lateralmente (v. pág. 439).

En el interior del conducto facial, el nervio facial está acompañado por la arteria estilomastoidea, que es una rama de la arteria auricular posterior.

Al salir del conducto facial por el agujero estilomastoideo, el nervio facial se dirige inferior, anterior y lateralmente, cruza la cara lateral de la base de la apófisis estiloides y penetra en la parótida pasando entre los músculos digástrico y estilohioideo.

En la parótida, el nervio facial, que es oblicuo anterior, inferior y lateralmente, llega a la cara lateral de la vena yugular externa, donde se divide en dos ramos terminales. En su trayecto intraparotídeo, el nervio facial y la parte inicial de sus ramos terminales discurren en un plano celulofibroso que divide la glándula parótida en dos lóbulos, uno superficial y otro profundo (v. *Glándula parótida*, pág. 479).

■ **DISTRIBUCIÓN.** El nervio facial proporciona: □ *a*) ramos colaterales intrapetrosos, que nacen del tronco nervioso en la porción petrosa del hueso temporal; □ *b*) ramos extrapetrosos, que se desprenden del nervio facial inferiormente al agujero estilomastoideo, y □ *c*) ramos terminales.

1. Ramos colaterales intrapetrosos. Estos ramos nacen del nervio facial en el conducto facial. Son seis: el nervio petroso mayor, el ramo comunicante con el plexo timpánico, el nervio estapedio, la cuerda del tímpano (fig. 187), el ramo sensitivo del conducto auditivo externo y el ramo comunicante con el nervio vago.

a) NERVIOS PETROSO MAYOR. Este nervio se desprende del vértice del ganglio geniculado, se dirige anteriormente y sale de la porción petrosa del hueso temporal por el hiato del conducto del nervio petroso mayor. Discurre después por la cara anterosuperior de la porción petrosa del hueso temporal en un surco óseo que es continuación del hiato, pasa inferiormente al ganglio trigeminal y recibe en este trayecto el nervio petroso profundo y después un filete comunicante del plexo simpático carotídeo interno. De la unión de los nervios petroso mayor y petroso profundo y del filete simpático, se forma

el *nervio del conducto pterigoideo* (nervio vidiano). Éste atraviesa el tejido fibroso que cubre el agujero rasgado, recorre de posterior a anterior el conducto pterigoideo y desemboca en el ganglio pterigopalatino (fig. 207). El nervio petroso mayor inerva, por medio de este ganglio, la mucosa buconasofaríngea y la glándula lagrimal (v. fig. 206).

b) RAMO COMUNICANTE CON EL PLEXO TIMPÁNICO. Desde su origen lateral en el ganglio geniculado, el ramo comunicante con el plexo timpánico menor se dirige anteriormente, atraviesa el hiato del conducto del nervio petroso menor y se desliza en un surco de la cara anterosuperior de la porción petrosa del hueso temporal, lateralmente al nervio petroso mayor. Este nervio recibe, poco después de su origen, el nervio petroso menor. Después, engrosado además por una comunicación del plexo que rodea la arteria meníngea media, atraviesa la base del cráneo bien por el agujero petroso bien por la fisura esfenopetrosa o por el agujero rasgado, y penetra en el ganglio ótico (v. fig. 206).

c) NERVIO ESTAPEDIO. Se desprende del segmento vertical del facial y se dirige hacia el músculo estapedio atravesando la delgada pared que separa el músculo del conducto facial.

d) CUERDA DEL TÍMPANO. La cuerda del tímpano nace del nervio facial 2 o 3 mm superiormente al agujero estilomastoideo. Desde ese punto presenta un trayecto recurrente superior y lateral y un poco anterior, y se introduce en un conducto óseo, el *conductillo de la cuerda del tímpano*. Penetra en la cavidad timpánica a través de un orificio situado en la pared posterior de ésta, entre la eminencia piramidal del músculo estapedio, que es medial, y el surco timpánico, que es lateral; está, no obstante, muy cerca de este último, es decir, de la inserción de la membrana timpánica.

En la cavidad timpánica, la cuerda del tímpano se dirige anteriormente dentro del pliegue anterior del martillo y rodea la cara medial del cuello del martillo. Pasa por el surco maleolar de la porción timpánica del hueso temporal (v. pág. 429) y emerge de la cavidad timpánica por la *apertura del conductillo de la cuerda del tímpano*, excavada en el espesor de la fisura petrotimpánica (Hovelacque y Rheinhold). La cuerda sale de la base del cráneo cerca de la espina del hueso esfenoides.

La cuerda del tímpano se inclina entonces inferior y anteriormente, pasa lateralmente a la fascia interpterigoidea y medialmente al nervio alveolar inferior, y se une al nervio lingual. A través del nervio lingual, las fibras de la cuerda del tímpano van a los ganglios nerviosos submandibular y sublingual, cuyos ramos eferentes se dirigen a las glándulas submandibular y sublingual (v. fig. 206).

e) RAMO SENSITIVO DEL CONDUCTO AUDITIVO EXTERNO. Este filete nervioso se desprende del nervio facial a la altura o un poco inferiormente al agujero estilomastoideo, rodea el borde anterior de la apófisis mastoides inmediatamente inferior al conducto auditivo externo y penetra en la pared posterior de dicho conducto, al cual inerva, así como a una porción de la membrana timpánica.

f) RAMO COMUNICANTE CON EL NERVIO VAGO (Cruveilhier). Nace 4 o 5 mm superiormente al agujero estilomastoideo y se introduce por un canalículo óseo intrapetroso hasta la fosa yugular, donde desemboca por el conductillo mastoideo. Se une poco después al ganglio superior del nervio vago (v. este nervio). Según algunos autores, tendría continuación con el ramo del conducto auditivo externo y formaría con éste el *ramo auricular del nervio vago*.

2. Ramos colaterales extrapetrosos. El nervio facial, inferiormente a la porción petrosa del hueso temporal, proporciona cuatro ramos: el ramo comunicante con el nervio glossofaríngeo, el nervio auricular posterior, los ramos de los músculos estilogioideo y digástrico y el ramo lingual (fig. 188).

a) RAMO COMUNICANTE CON EL NERVIOS GLOSOFARÍNCEO (ASA DE HALLER). Se desprende del nervio facial inmediatamente inferior al agujero estilomastoideo, cruza la cara anterior de la vena yugular interna y termina en el ganglio inferior del nervio glossofaríngeo. Es inconstante.

b) NERVIOS AURICULAR POSTERIOR. Nace del nervio facial algunos milímetros inferiormente al agujero estilomastoideo; este ramo rodea anteriormente el vientre posterior del músculo digástrico y después el borde anterior de la apófisis mastoides. Se comunica en la cara lateral de la apófisis mastoides con el nervio auricular mayor del plexo cervical y se divide en dos ramos secundarios: uno ascendente para los músculos auricular posterior y auricular superior y para los músculos de la cara medial de la oreja; otro horizontal destinado al vientre occipital del músculo occipitofrontal.

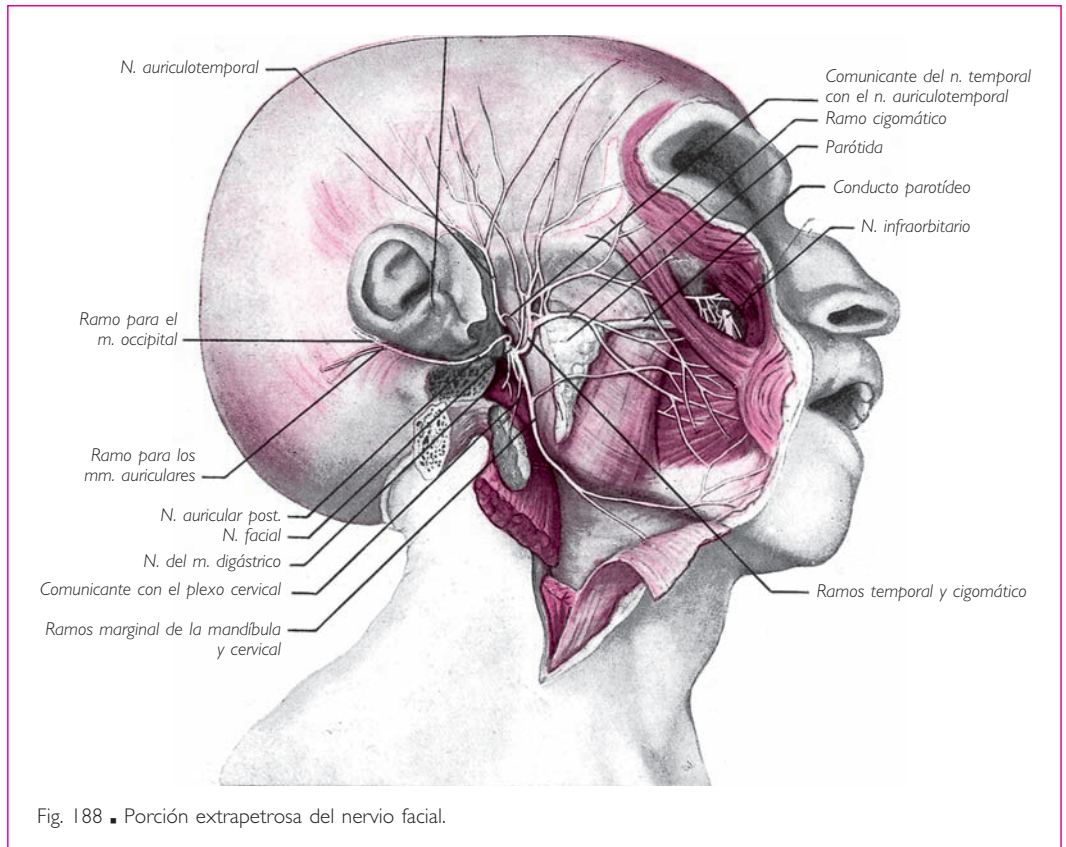


Fig. 188 ■ Porción extrapetrosa del nervio facial.

c) RAMOS DE LOS MÚSCULOS ESTILOHIOIDEO Y VIENTRE POSTERIOR DEL DIGÁSTRICO. Nacen del nervio facial un poco inferiormente al precedente, bien por separado bien, más a menudo, mediante un tronco común. El ramo del músculo digástrico suele comunicarse con el nervio glossofaríngeo; esta comunicación sustituye el ramo comunicante con el nervio glossofaríngeo (Guerrier y Colin).

d) RAMO LINGUAL. El ramo lingual se observa raramente y parece suplir el ramo comunicante con el nervio glossofaríngeo o la comunicación inconstante que une el ramo del músculo digástrico con el noveno par. Este ramo se desprende del facial en la proximidad del origen de los ramos precedentes. Se dirige inferior y anteriormente, a lo largo del músculo estilogloso, y termina cerca de la base de la lengua, donde se comunica con el nervio glossofaríngeo (fig. 195). De esta comunicación nacen los filetes para la mucosa de la base de la lengua, así como para los músculos palatogloso y estilogloso.

3. Ramos terminales. El nervio facial se divide, en la cara lateral de la vena yugular externa, en dos ramos terminales: *temporofacial* y *cervicofacial* (fig. 188).

a) RAMO TEMPOROFACIAL. Este ramo se dirige anteriormente, se comunica con el nervio auriculotemporal y se divide enseguida en numerosos ramos destinados a los músculos cutáneos del cráneo y de la cara, situados superiormente al orificio bucal. Los ramos terminales del ramo temporofacial discurren en principio entre los dos lóbulos de la parótida (v. *Región parotídea*). En ese punto, numerosas comunicaciones los unen entre sí y también con el ramo cervicofacial; así se forma el *plexo intraparotídeo*. Los ramos salen de la parótida a lo largo de sus bordes anterior y superior y divergen hacia su territorio.

Se distinguen, de superior a inferior: ■ *ramos temporales* destinados al músculo auricular anterior y a los músculos de la cara lateral de la oreja; ■ *ramos frontales* y *palpebrales* para el vientre frontal del músculo occipitofrontal, los músculos corrugador de la ceja, prócer y orbicular del ojo; ■ *ramos cigomáticos* (infraorbitarios) destinados a los músculos cigomáticos mayor y menor, elevador del ala de la nariz y del labio superior, milohioideo, porción transversa del músculo nasal, elevador del labio superior y depresor del tabique; ■ *ramos bucales superiores* para el músculo buccinador y para la mitad superior del músculo orbicular de la boca.

b) RAMO CERVICOFACIAL. El ramo cervicofacial discurre entre los dos lóbulos parotídeos inferior, anterior y lateralmente, se comunica con el nervio auricular mayor del plexo cervical, y se divide en numerosos ramos en las proximidades del ángulo de la mandíbula, pero en general un poco superior y posteriormente a éste. Estos ramos están destinados a los músculos cutáneos de la cara y del cuello situados inferiormente al orificio bucal. Son: ■ *ramos bucales inferiores*, destinados al músculo risorio y a la mitad inferior del músculo orbicular de la boca; ■ *ramo marginal mandibular* (ramos mentonianos) para los músculos depresor del ángulo de la boca, depresor del labio inferior y mentoniano, y ■ un *ramo cervical* para el platisma. Este último se comunica con el nervio transverso del cuello del plexo cervical.

Los ramos temporofacial y cervicofacial del nervio facial se encuentran constantemente comunicados en la parótida por una *comunicación paraductal*, que cruza la cara lateral de la porción inicial del conducto parotídeo (Pons Tortella).

■ **COMUNICACIONES.** El nervio facial presenta numerosas comunicaciones con los nervios vecinos. Ya hemos señalado aquellas que lo unen a los ganglios ótico y pterigopalatino mediante los nervios petrosos, a los nervios vago, glossofaríngeo y lingual a través de la cuerda del tímpano, al nervio auriculotemporal y al plexo cervical. Además está comunicado con el nervio vestibulococlear por medio de dos delgados filetes que proceden respectivamente del nervio intermedio y del ganglio geniculado. Finalmente, un número variable de comunicaciones relacionan los ramos terminales del nervio facial con las ramificaciones periféricas vecinas de los ramos sensitivos del nervio trigémino (supraorbitario, infraorbitario, bucal y mentoniano).

■ **ANATOMÍA FUNCIONAL DEL NERVIIO FACIAL.** El nervio facial es, en principio, el nervio de la mímica; los diferentes músculos faciales reciben su inervación del nervio facial.

Accesoriamente, desempeña un papel en la transmisión de los sonidos, ya que inerva el músculo estapedio, cuya contracción disminuye la presión en el interior del oído interno.

El nervio facial es también un nervio sensitivo y sensorial: conduce la sensibilidad del tercio medio de la oreja, del conducto auditivo externo y del tímpano.

Mediante las fibras de la cuerda del tímpano que se unen al nervio lingual, asegura la sensibilidad gustativa del vértice y de los bordes de la lengua (salado, ácido).

Por último, el nervio facial controla, gracias al nervio trigémino, que conduce sus fibras vegetativas a su territorio terminal, las secreciones lagrimal, nasal y salival de las glándulas submandibular y sublingual.

VIII PAR: NERVIO VESTIBULOCOCLEAR

El nervio vestibulococlear es un nervio sensorial, constituido por dos partes: el *nervio coclear* y el *nervio vestibular* (fig. 189). El nervio coclear recoge las impresiones auditivas en el oído interno y las transmite a los centros nerviosos. El nervio vestibular recoge y conduce las impresiones destinadas a mantener el equilibrio.

■ **ORIGEN REAL.** Las dos partes del nervio vestibulococlear tienen su origen real en ganglios periféricos análogos a los ganglios espinales.

El *ganglio de origen del nervio coclear* es el *ganglio coclear* o *ganglio espiral* (de Corti). Este ganglio ocupa en la cóclea toda la extensión del conducto espiral del modiollo. Las prolongaciones protoplasmáticas de las células de este ganglio se extienden desde el órgano espiral al ganglio, pasando por los conductos longitudinales del modiollo. Los axones de las células del ganglio coclear constituyen las fibras del nervio coclear. Este nervio penetra en el puente por el extremo lateral del surco bulbopontino y termina anteriormente al pedúnculo cerebeloso inferior en los dos núcleos denominados *núcleo coclear posterior* y *núcleo coclear anterior* (v. tomo 4).

El *ganglio de origen del nervio vestibular* se llama *ganglio vestibular* (de Scarpa). Está situado en el fondo del conducto auditivo interno. Las prolongaciones protoplasmáticas de las células del ganglio vestibular conducen las impresiones procedentes del utrículo.

NERVIOS CRANEALES

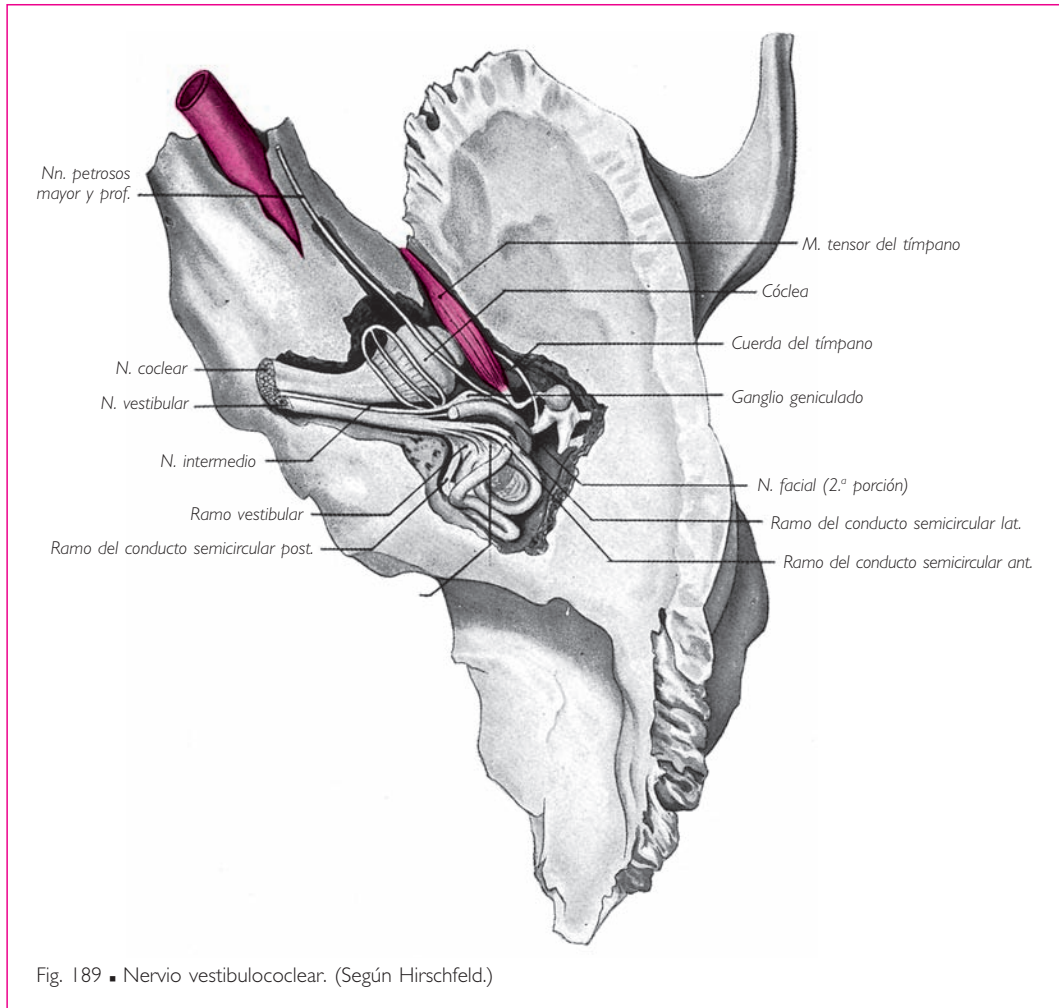


Fig. 189 ■ Nervio vestibulococlear. (Según Hirschfeld.)

lo, del sáculo y de las ampollas membranosas de los conductos semicirculares. Sus axones constituyen las fibras del nervio vestibular. Éste penetra en el puente por el surco bulbopontino, inmediatamente medial al nervio coclear. Termina en los núcleos de la zona vestibular de la fosa romboidea (v. *Vías vestibulares*, tomo 4).

■ **ORIGEN APARENTE.** El nervio vestibulococlear penetra en el puente por el extremo lateral del surco bulbopontino, lateralmente a los nervios facial e intermedio (figura 186). Éste es el punto de emergencia del sistema nervioso central, es decir, su origen aparente.

■ **TRAYECTO Y RELACIONES.** El nervio vestibulococlear, constituido por la fusión de los nervios coclear y vestibular, se extiende desde el fondo del conducto auditivo in-

terno hasta la porción lateral del surco bulbopontino. En este trayecto, el nervio vestibulococlear presenta con las meninges y los nervios intermedio y facial relaciones que ya se han precisado a propósito de dichos nervios.

IX PAR: NERVIO GLOsofaríngeo

El nervio glossofaríngeo es sensitivomotor. Mediante sus fibras motoras contribuye a la inervación de los músculos de la faringe y de algunos músculos de la lengua. Sus fibras sensitivas inervan la mucosa de la faringe y el tercio posterior de la mucosa lingual. Este nervio contiene además fibras vegetativas destinadas a la parótida (v. tomo 4).

■ **ORIGEN REAL.** Las *fibras motoras* nacen en el bulbo a partir de células situadas en la parte superior del *núcleo ambiguo*.

Las *fibras sensitivas* tienen su origen en dos ganglios situados en el trayecto del nervio glossofaríngeo, a la altura del agujero yugular. Uno de los dos ganglios denominado *ganglio inferior del nervio glossofaríngeo* (de Andersch), se aloja en la fosita petrosa del borde posterior de la porción petrosa del hueso temporal; el otro, conocido con el nombre de *ganglio superior del nervio glossofaríngeo* (de Ehrenritter), depende del precedente; está situado en el trayecto del nervio glossofaríngeo, inmediatamente medial al ganglio inferior, al cual suele hallarse unido.

Las células de estos dos ganglios son semejantes a las de los ganglios espinales. Su prolongación única se bifurca en un ramo periférico, que termina en las mucosas faríngea y lingual, y en un ramo central, que se convierte en una fibra de la raíz sensitiva del nervio glossofaríngeo. Estas fibras sensitivas, que se confunden con las fibras motoras, penetran en el bulbo por la parte superior del surco posterolateral y terminan en el *núcleo del tracto solitario* (v. tomo 4).

Las *fibras vegetativas* están en conexión dentro del bulbo con dos núcleos: uno de tipo visceromotor, denominado *núcleo salivatorio inferior*; otro de tipo viscerosensitivo, conocido como *núcleo paramediano posterior*.

■ **ORIGEN APARENTE.** Las fibras motoras y sensitivas salen mezcladas del bulbo por la parte superior del surco posterolateral, superiormente al nervio vago e inferiormente al nervio vestibulococlear. Esta emergencia se realiza mediante cinco o seis filetes radiculares que se unen muy pronto en un solo cordón nervioso, el nervio glossofaríngeo (fig. 186).

■ **TRAYECTO.** Desde el bulbo, el nervio glossofaríngeo se dirige anterior y lateralmente y emerge del cráneo por el agujero yugular (fig. 180). Se acoda entonces en ángulo recto y desciende describiendo una curva de concavidad anterior y superior hasta la base de la lengua, donde termina.

■ **RELACIONES.** En la *cavidad craneal*, el nervio glossofaríngeo, envuelto por la piamadre, pasa por el tejido subaracnoideo, entre el tubérculo yugular, sobre el cual des-

cansa, y el flóculo, que lo cubre. Atraviesa seguidamente la aracnoides y la duramadre y penetra en el agujero yugular.

En el *agujero yugular*, el nervio glossofaríngeo ocupa la parte anterior de este orificio. El nervio está situado primero posterior y después lateralmente al seno petroso inferior, y anteriormente a los nervios vago y accesorio, de los cuales está separado por un tabique fibroso.

En el agujero yugular, el nervio glossofaríngeo presenta abultamientos ganglionares. Sólo el ganglio inferior es aparente: protruye superior y anteriormente y se introduce en la fosita petrosa del borde posterior de la porción petrosa del hueso temporal (fig. 192).

Inferiormente al cráneo, el nervio glossofaríngeo está primero situado posteriormente a la arteria carótida interna. Se incurva inmediatamente anterior e inferiormente y cruza la cara lateral de esta arteria, dejando posteriormente los nervios vago y accesorio, de los que está separado superiormente, primero por el seno petroso inferior y después por la vena yugular interna (figs. 191 y 192). Anteriormente a la arteria carótida interna, el nervio, siempre oblicuo anterior e inferiormente, cruza la cara lateral del músculo estilofaríngeo y se aplica al músculo constrictor superior de la faringe. Permaneciendo en contacto con este músculo, llega a la base de la lengua, siguiendo primero el borde posterior y después la cara profunda del músculo estilogloso; al mismo tiempo, cruza la parte inferior de la amígdala palatina y la arteria palatina ascendente (figs. 182, 190 y 195).

■ **RAMOS COLATERALES.** El nervio glossofaríngeo proporciona el ramo comunicante con el nervio facial, el nervio timpánico, los ramos del seno carotídeo, los ramos faríngeos, el ramo del músculo estilofaríngeo, el ramo del músculo estilogloso y los ramos tonsilares.

a) RAMO COMUNICANTE CON EL NERVIOS FACIAL (ASA DE HALLER). Véase *Nervio facial*.

b) NERVIOS TIMPÁNICO (DE JACOBSON). Desde su origen en la cara lateral del ganglio inferior del nervio glossofaríngeo, el nervio timpánico se dirige al principio lateralmente por el surco excavado en la cresta que separa la fosa yugular del conducto carotídeo. En el extremo lateral de este surco, el nervio penetra en el *conductillo timpánico* y desemboca por el orificio superior de este conductillo en la cavidad timpánica, inferiormente al promontorio (fig. 187). Ascende sobre este saliente labrando un fino surco y se divide en seis ramos (fig. 187): □ a) *dos ramos posteriores* destinados a la mucosa que rodea las fositas de la ventana vestibular y de la ventana coclear; □ b) *dos ramos anteriores*: uno *tubárico* que termina en la mucosa de la trompa auditiva; el otro, denominado nervio *carotidotimpánico*, alcanza el conducto carotídeo a través de la pared anterior de la cavidad timpánica y se comunica con el plexo simpático carotídeo interno, y □ c) *dos ramos superiores*, el *nervio petroso profundo* y el *nervio petroso menor*.

Estos dos últimos ramos penetran en la pared superior de la cavidad timpánica. El nervio petroso profundo se une al nervio petroso mayor y contribuye a la formación del nervio del conducto pterigoideo, que termina en el ganglio pterigopalatino; el nervio petroso menor se comunica con el ramo comunicante con el plexo timpánico y termina en el ganglio ótico. Los estímulos secretores conducidos por el ramo comunicante con el plexo timpánico son transmitidos a la parótida por los ramos eferentes del ganglio ótico, que se confunden con el nervio auriculotemporal.

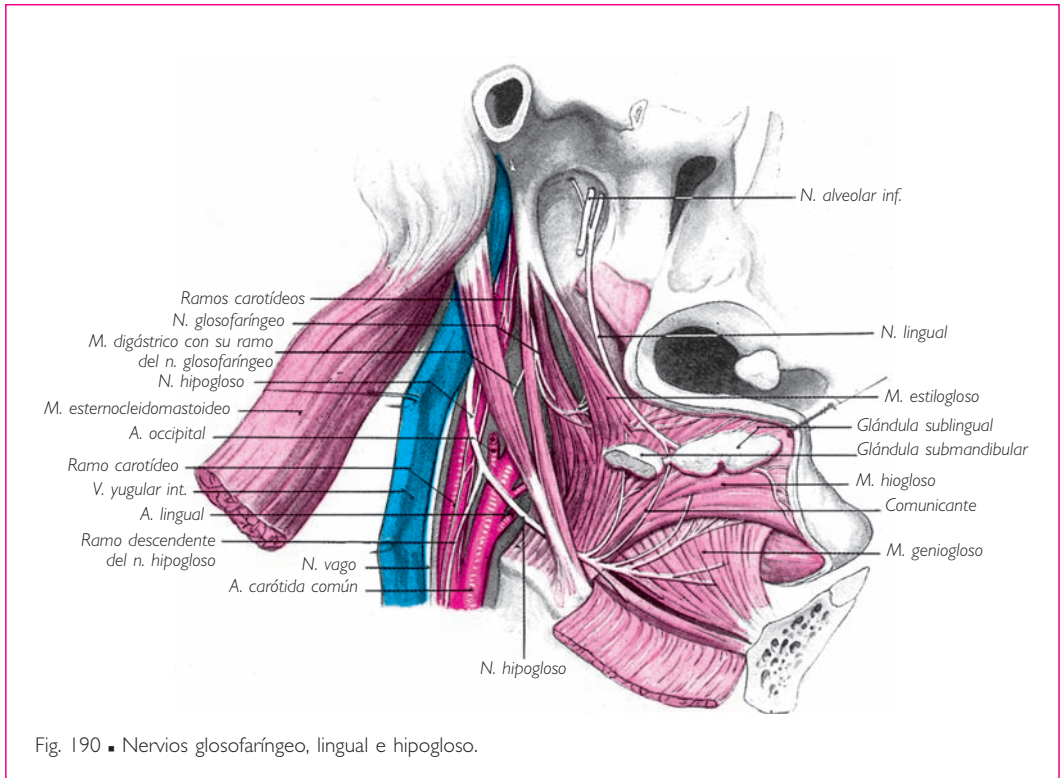


Fig. 190 ■ Nervios glosofaríngeo, lingual e hipoglosa.

c) RAMOS DEL SENO CAROTÍDEO. Generalmente son dos. Descienden sobre la arteria carótida interna y contribuyen a formar, junto con el tronco simpático y el nervio vago, el *plexo carotídeo común*, que inerva el seno y el glomo carotídeos (v. pág. 342).

d) RAMOS FARÍNGEOS. Estos ramos, en número de dos a tres, se dirigen medialmente. Se comunican en la pared lateral de la faringe con los ramos faríngeos del nervio vago y del tronco simpático para formar el *plexo faríngeo*. De este plexo nacen filetes nerviosos para los músculos, la mucosa y los vasos de la faringe.

e) RAMO DEL MÚSCULO ESTILOFARÍNGEO. El ramo del músculo estilofaríngeo se separa del nervio glosofaríngeo cerca del borde posterior de dicho músculo, en el que penetra por su cara lateral (fig. 190). Frecuentemente emite un pequeño ramo que se dirige al músculo estilohioideo y al vientre posterior del músculo digástrico, comunicándose con el ramo que el nervio facial da a este músculo.

f) RAMO DEL MÚSCULO ESTILOGLOSO. Este ramo nace un poco inferiormente al precedente y termina en el músculo estilogloso, al cual aborda por su cara profunda.

g) RAMOS TONSILARES. Los ramos tonsilares, muy delgados, nacen del nervio glosofaríngeo frente a la amígdala palatina y forman, comunicándose sobre la cara lateral de este órgano, el *plexo tonsilar*. De este plexo parten filetes para la mucosa de la amígdala palatina y los arcos palatogloso y palatofaríngeo.

■ **RAMOS TERMINALES.** Al llegar a la base de la lengua, el nervio glossofaríngeo se divide en numerosos ramos terminales, que se expanden en la mucosa de la lengua alrededor de las papilas del surco terminal y posteriormente a éste.

■ **COMUNICACIONES.** □ Ya hemos señalado los ramos comunicantes que unen este nervio al nervio vago y al tronco simpático, por una parte en la pared lateral de la faringe y por otra alrededor de las arterias carótidas comunes. También hemos descrito, al hallar el nervio facial, el ramo comunicante que lo une a este nervio y la comunicación que recibe del nervio facial por medio del ramo lingual (fig. 195). El nervio glossofaríngeo se comunica además, en ocasiones, con el nervio vago y el ganglio cervical superior del tronco simpático, cerca de la base del cráneo.

■ **ANATOMÍA FUNCIONAL DEL NERVIO GLOsofaríngeo.** El nervio glossofaríngeo es, en principio, un nervio sensorial. Es el nervio del gusto, que percibe por sus receptores los diferentes tipos de sabor, especialmente el dulce y el amargo.

El nervio glossofaríngeo conduce además la sensibilidad de la mucosa nasofaríngea, de la trompa auditiva, de la cavidad timpánica y de la orofaringe. Ello explica que sea el origen de los reflejos de deglución y de los reflejos nauseosos.

El nervio glossofaríngeo participa, con los nervios facial, vago, accesorio e hipogloso, en la motricidad orofaríngea. Está en el centro mismo de estas contracciones y es el agente esencial de la deglución. El músculo constrictor superior de la faringe, innervado por el nervio glossofaríngeo, es el que determina mediante su contracción peristáltica todos los tiempos de la deglución.

El nervio glossofaríngeo es el nervio secretor de la parótida; sus fibras siguen la vía incluida en el nervio trigémino a través del nervio auriculotemporal. La secreción parotídea es el complemento necesario de la deglución, ya que facilita el deslizamiento del bolo alimenticio en el curso de la etapa orofaríngea.

Finalmente, el nervio glossofaríngeo es un barorregulador. Regula la presión arterial, cuyas variaciones son percibidas en el seno carotídeo por sus terminaciones barorreceptoras.

También es quimiorreceptor, ya que percibe las variaciones de la composición química de la sangre en el glomo carotídeo.

X PAR: NERVIO VAGO (NERVIO NEUMOGÁSTRICO)

El *nervio vago* es un nervio sensitivomotor cuyo territorio, muy extenso, comprende las vísceras del cuello, del tórax y del abdomen. En realidad pertenece en buena medida al sistema organovegetativo (v. tomo 4).

■ **ORIGEN REAL.** Las *fibras somatomotoras* del nervio vago proceden del segmento del núcleo ambiguo situado inferiormente al núcleo de origen de las fibras motoras del nervio glossofaríngeo (v. tomo 4).

Las *fibras sensitivas* nacen de dos ganglios, denominados *ganglio superior* (yugular) y *ganglio inferior* (plexiforme). Ambos están situados en el trayecto del nervio vago; el ganglio superior está a la altura del agujero yugular y el ganglio inferior es un poco inferior a la base del cráneo. El ganglio inferior es el más voluminoso; es fusiforme y mide de 1 a 2 cm de longitud.

Las células de estos ganglios son semejantes a las de los ganglios espinales y a las de los ganglios de otros nervios craneales sensitivos o mixtos que ya hemos estudiado. Su prolongación única se divide en dos ramos: uno periférico que se extiende hasta el territorio sensitivo del nervio; el otro es central y penetra en el sistema nervioso central por el surco posterolateral del bulbo, terminando en el núcleo del tracto solitario inferiormente a la raíz sensitiva del nervio glossofaríngeo.

La *porción vegetativa* del nervio vago es la más importante. Las *fibras visceromotoras* tienen su origen en el *núcleo dorsal del nervio vago*, que está en relación con el trígono del nervio vago; las *fibras viscerosensitivas* terminan en un núcleo *viscerosensitivo* contiguo a la parte lateral del núcleo dorsal del vago.

■ **ORIGEN APARENTE.** El nervio vago, formado por fibras sensitivas, vegetativas y motoras, emerge mediante 6-8 filetes radicales principales del surco posterolateral del bulbo, inferiormente al nervio glossofaríngeo y superiormente a la raíz craneal del nervio accesorio (figs. 180 y 186).

■ **TRAYECTO.** Los fascículos radicales no tardan en reunirse en un cordón nervioso que se dirige lateral, anterior y superiormente, y que emerge de la cavidad craneal por el agujero yugular. El nervio vago desciende enseguida casi verticalmente, atraviesa el cuello y el tórax y penetra en el abdomen, donde termina.

■ **RELACIONES.** *En la cavidad craneal*, el nervio vago está en principio situado en el tejido subaracnoideo, inferior y lateralmente al nervio glossofaríngeo. Pasa entre el tubérculo yugular y el flóculo, atraviesa luego la aracnoides y la duramadre posteriormente al nervio glossofaríngeo y se introduce en el agujero yugular.

En el agujero yugular, el nervio vago es anterior al nervio accesorio. Ambos están separados del bulbo superior de la vena yugular por un tabique osteofibroso formado por las apófisis intrayugulares y por el tejido fibroso que las une. El nervio vago está separado del nervio glossofaríngeo, que pasa anteriormente a él, primero por un tabique fibroso (fig. 180) y más inferiormente por el seno petroso inferior. Presenta a esta altura uno de sus abultamientos ganglionares, el ganglio superior del nervio vago.

De la base del cráneo al cuello, es decir, en el *espacio laterofaríngeo*, el vago desciende posteriormente a la arteria carótida interna y a la vena yugular interna, en el canal posterior formado por estos dos vasos unidos (fig. 191). Posee, con los nervios glossofaríngeo, accesorio e hipogloso y con el tronco simpático, relaciones muy estrechas, que ya se han descrito (v. pág. 306) o serán comentadas junto con cada uno de estos nervios y estudiadas en su conjunto al abordar el espacio laterofaríngeo (v. *Espacio retroestélico*, pág. 580 y fig. 192).

NERVIOS CRANEALES

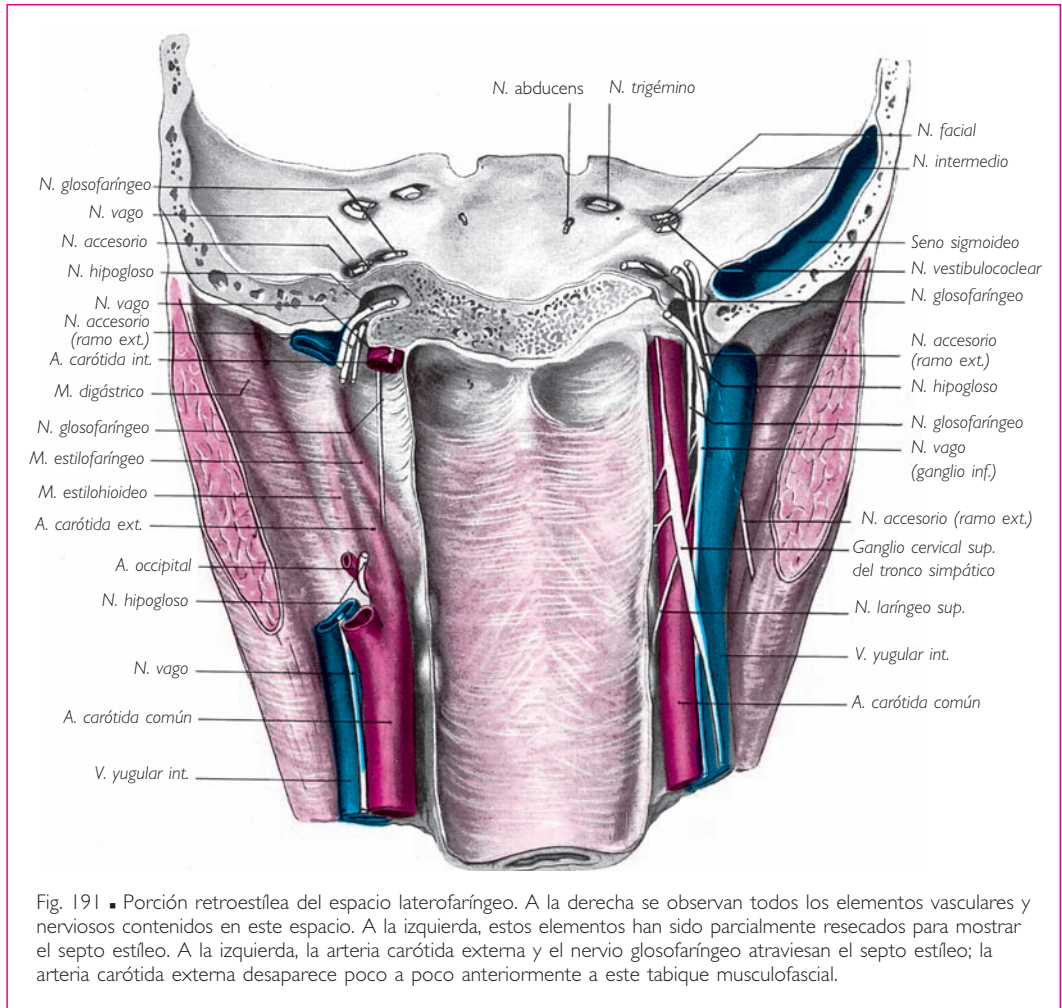


Fig. 191 ■ Porción retroestílea del espacio laterofaríngeo. A la derecha se observan todos los elementos vasculares y nerviosos contenidos en este espacio. A la izquierda, estos elementos han sido parcialmente resecaados para mostrar el septo estíleo. A la izquierda, la arteria carótida externa y el nervio glossofaríngeo atraviesan el septo estíleo; la arteria carótida externa desaparece poco a poco anteriormente a este tabique musculofascial.

Un poco inferiormente al agujero yugular, el nervio vago presenta su ganglio inferior. Este ganglio está unido al nervio hipogloso, que lo cruza posteriormente, mediante cortos filetes comunicantes.

En el cuello, el nervio vago continúa su trayecto posterior a los grandes vasos, en el ángulo diedro formado por el adosamiento de la vena yugular interna con la arteria carótida interna superiormente y con la arteria carótida común inferiormente. El nervio y los vasos están contenidos en la vaina carotídea del cuello.

En el tórax, las relaciones del nervio vago son diferentes a derecha e izquierda.

A la derecha (fig. 193), el nervio vago cruza la cara lateral de la arteria carótida común y pasa entre la arteria subclavia y el ángulo venoso yugulosubclavio; cruza luego, de superior a inferior y de anterior a posterior, la cara lateral del tronco braquiocefálico, sigue a lo largo de la cara derecha de la tráquea y desciende primero medialmente

al arco de la vena ácigos y después posteriormente al bronquio derecho. Posteriormente al bronquio, el nervio vago se divide y proporciona los ramos comunicantes que contribuyen a formar el *plexo pulmonar* (v. más adelante).

Inferiormente al pedículo pulmonar, el nervio vago está dividido o bien se reconstituye para volver a dividirse poco después en numerosos ramos. Éstos descienden al principio por el lado derecho y después por la cara posterior del esófago. Estos ramos comunicantes forman un *plexo esofágico* de mallas muy alargadas.

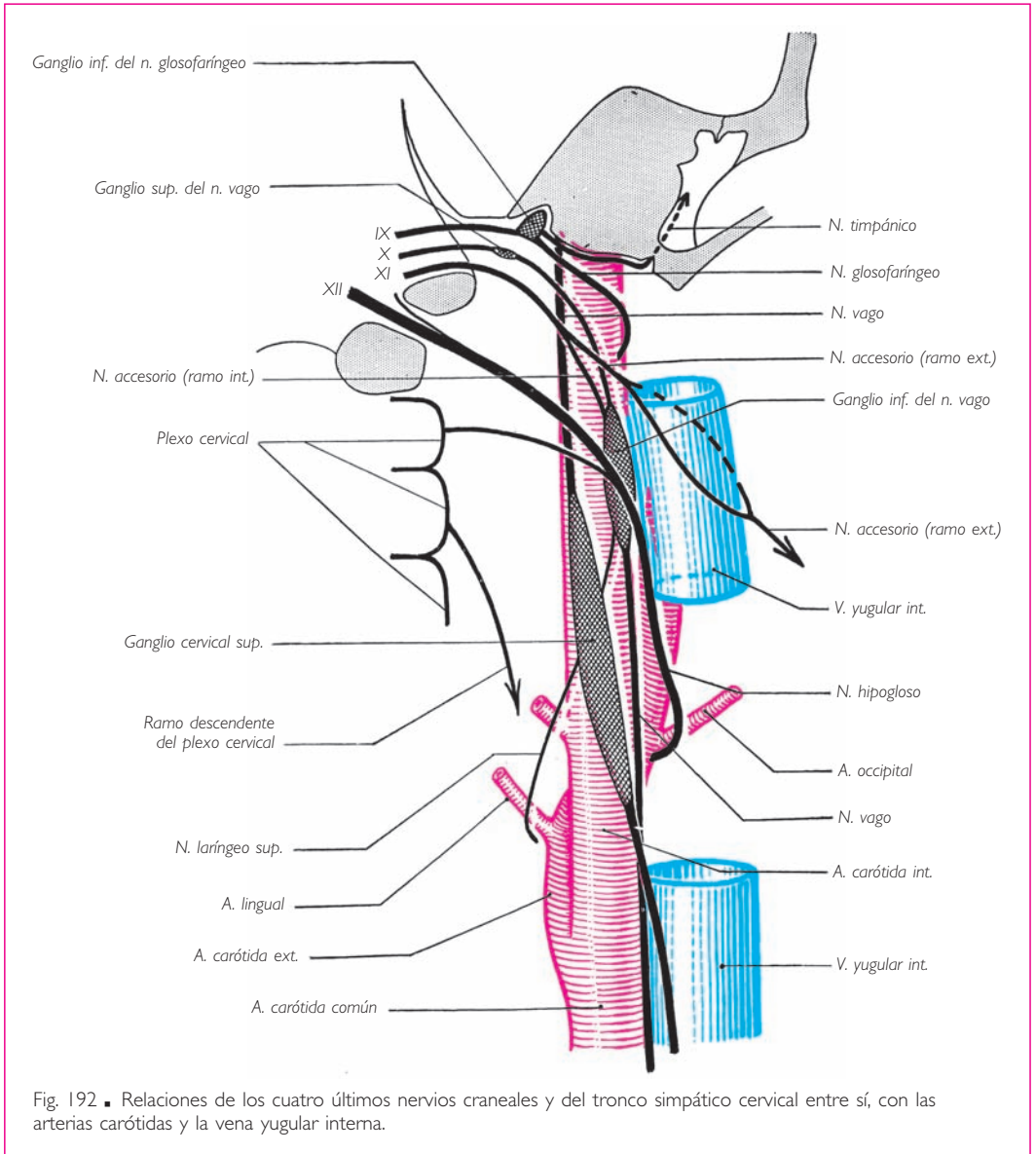


Fig. 192 ■ Relaciones de los cuatro últimos nervios craneales y del tronco simpático cervical entre sí, con las arterias carótidas y la vena yugular interna.

NERVIOS CRANEALES

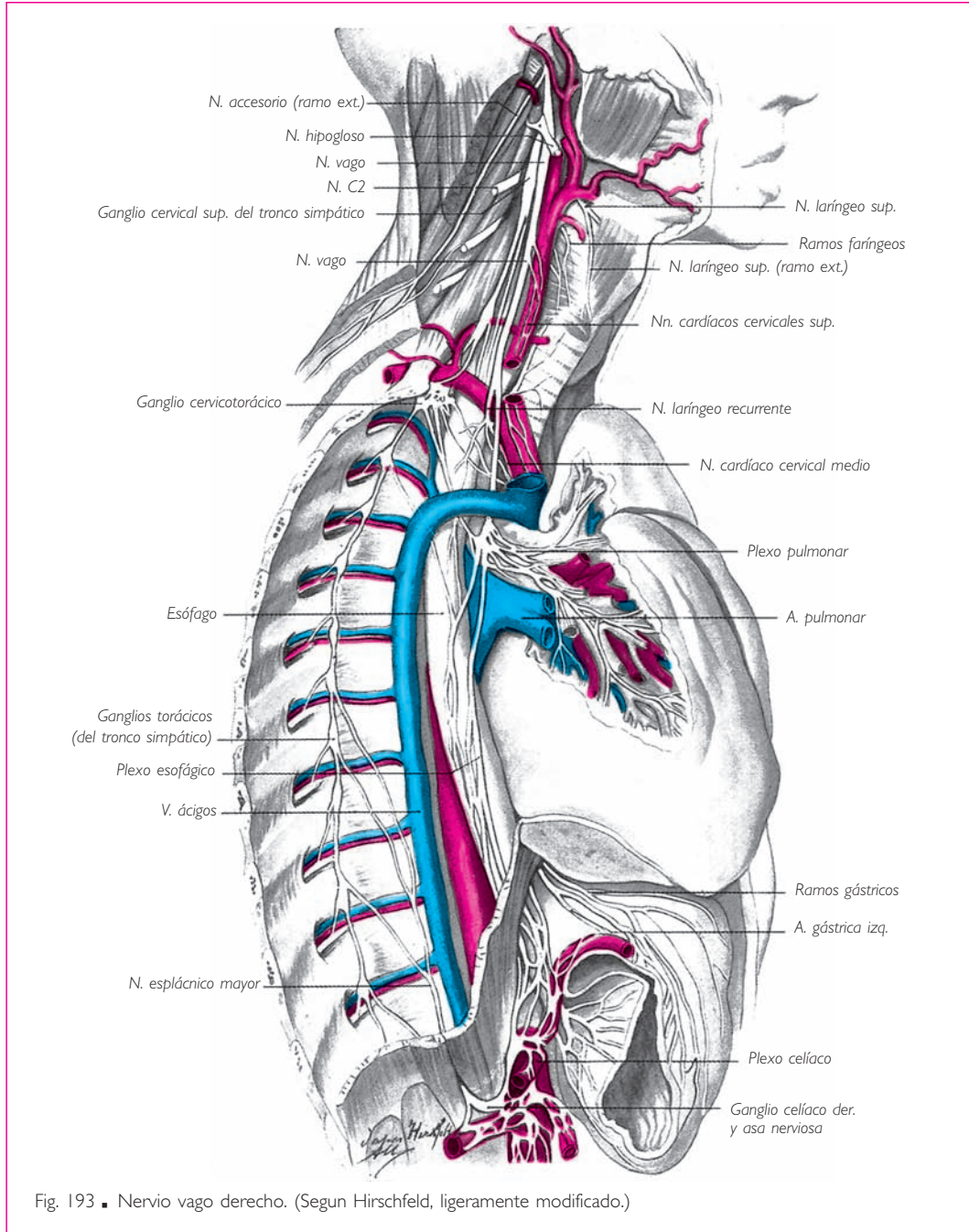


Fig. 193 ■ Nervio vago derecho. (Segun Hirschfeld, ligeramente modificado.)

A la izquierda (fig. 194), el nervio no entra en contacto con la arteria subclavia; desciende hasta el arco de la aorta, a lo largo de la cara lateral de la arteria carótida común izquierda, y después cruza la cara anterolateral de la porción horizontal del

arco de la aorta, siguiendo un trayecto oblicuo inferior y posteriormente que lo conduce a la cara posterior del pedículo pulmonar.

El nervio vago desciende luego posteriormente al bronquio izquierdo y anteriormente a la aorta torácica, a igual distancia del pulmón y del esófago (Hovelacque). Al igual que el nervio vago derecho, el nervio vago izquierdo se divide posteriormente al pedículo y forma un plexo pulmonar. Inferiormente, el nervio discurre primero sobre el lado izquierdo y después cruza la cara anterior del esófago, donde forma un plexo esofágico análogo al del nervio vago derecho. Los dos nervios vagos se reconstituyen normalmente en un solo tronco cuando atraviesan el diafragma, pasando por el hiato esofágico (Hovelacque).

En la cavidad abdominal, el nervio vago izquierdo está aplicado sobre la cara anterior del esófago y proporciona ramos terminales hepáticos y gástricos.

El nervio vago derecho desciende posteriormente al esófago y cubre con sus ramos la cara posterior del estómago. No obstante, uno de ellos, que ciertos autores consideran el ramo terminal de este nervio, pasa posteriormente a la bolsa omental y se dirige al ganglio celíaco derecho.

■ **DISTRIBUCIÓN.** Los ramos del nervio vago, según la región donde tienen su origen, se dividen en cervicales, torácicos y abdominales.

1. Ramos cervicales. En el cuello, el nervio vago da un ramo meníngeo, el ramo auricular, los ramos faríngeos, los ramos cardíacos cervicales superiores y el nervio laríngeo superior.

a) RAMO MENÍNCEO. Este ramo se desprende del ganglio superior en el agujero yugular, regresa al cráneo y se distribuye por la duramadre próxima al agujero yugular.

b) RAMO AURICULAR (RAMO COMUNICANTE DE LA FOSA YUGULAR) (Cruveilhier). Este ramo ya se ha mencionado a propósito del nervio facial. Sale del ganglio superior, cruza la cara anterolateral de la fosa yugular y penetra por el *conductillo mastoideo*, que lo conduce al conducto facial, donde se une con el nervio facial.

Muchos autores consideran el ramo auricular como el primer segmento del nervio del conducto auditivo externo, descrito como ramo del nervio facial. Según estos autores, este nervio es un ramo del nervio vago, que se adosa, en una parte de su trayecto, al extremo inferior del nervio facial intrapetroso (v. pág. 300).

c) RAMOS FARÍNGEOS (figs. 191, 193 y 194). Estos ramos, cuyo número varía de uno a tres, se desprenden del ganglio inferior del nervio vago y terminan en la pared lateral de la faringe pasando anteriormente a la arteria carótida común. Contribuyen a formar el plexo faríngeo. El nervio vago participa en la inervación de los músculos y de la mucosa faríngea; inerva también los músculos del velo del paladar, excepto el músculo tensor del velo del paladar (Rethi) (v. *Nervio palatino mayor*).

d) RAMOS CARDÍACOS CERVICALES SUPERIORES. Generalmente son dos. Nacen del nervio vago cervical a diferentes niveles. Descienden a lo largo de la arteria carótida común, primero lateral y después anteriormente a dicho vaso, y también anteriormente, en el lado derecho, al tronco braquiocefálico; terminan en el plexo cardíaco anterior.

NERVIOS CRANEALES

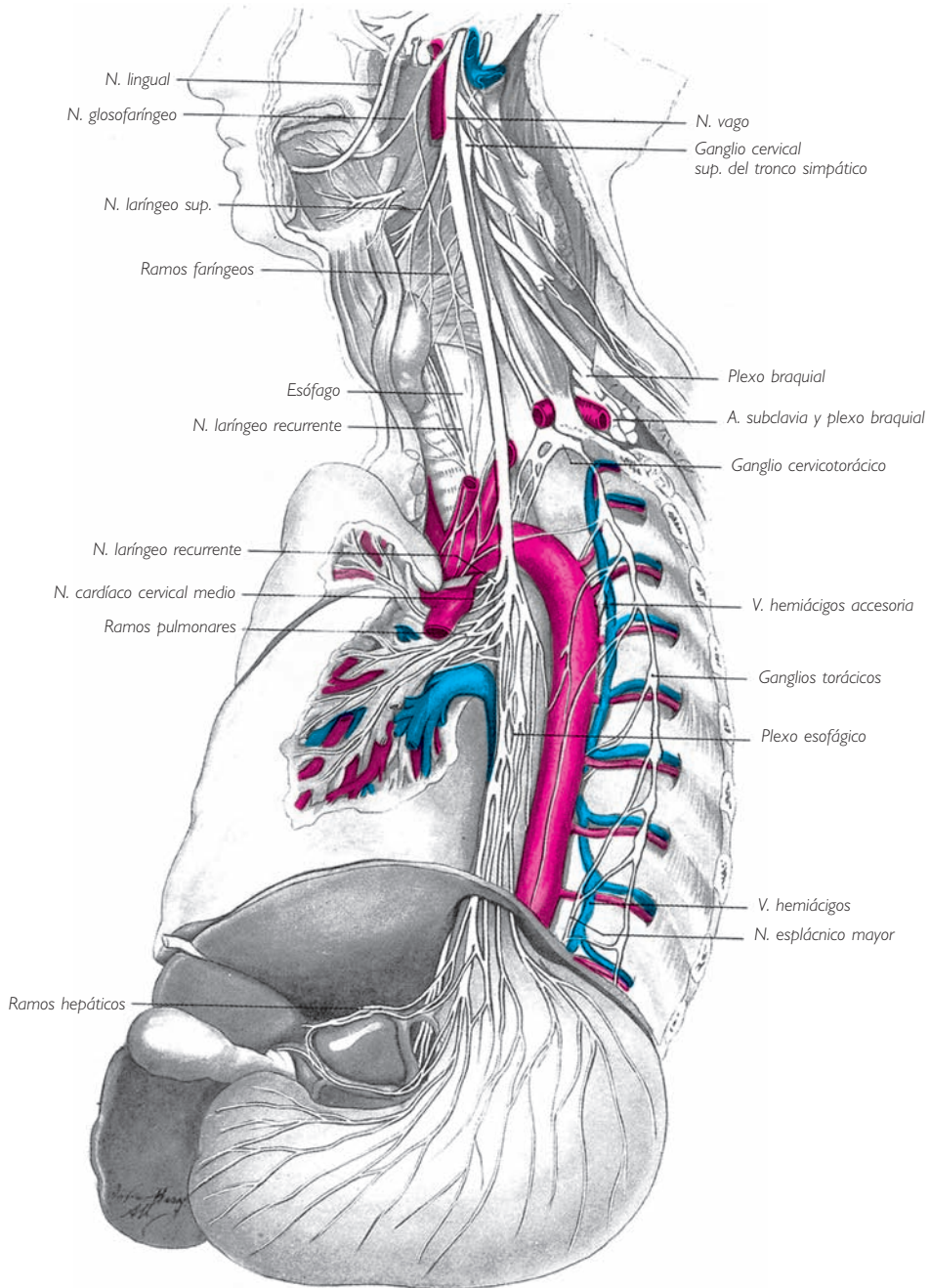


Fig. 194 ■ Nervio vago izquierdo. (Según Hirschfeld, ligeramente modificado.)

e) **NERVIO LARÍNGEO SUPERIOR.** Nace del extremo inferior del ganglio inferior del nervio vago (fig. 191) y se dirige inferior, medial y anteriormente hacia la pared faríngea. En este trayecto, pasa primero posterior y después medialmente a la arteria carótida interna. El nervio laríngeo superior desciende enseguida, aplicado sobre la pared lateral de la faringe, y cruza la cara medial de la arteria carótida externa pasando inferiormente a la arteria lingual (figs. 195 y 359). Cerca del origen de esta arteria y del asta mayor del hueso hioides, el nervio se divide en dos ramos terminales, uno interno (superior) y otro externo (inferior).

El *ramo interno* pasa inferiormente al asta mayor del hueso hioides y discurre sobre la membrana tirohioidea, primero posteriormente al músculo tirohioideo y después entre este músculo y la membrana (figs. 195). Atraviesa la membrana tirohioidea inferiormente a la arteria laríngea superior y por el mismo orificio que ésta. Este orificio está situado aproximadamente 1 o 2 cm anterior al ligamento tirohioideo lateral y a igual distancia del hueso hioides y del cartílago tiroides.

Al llegar a la mucosa, el ramo superior del nervio laríngeo superior se divide en numerosos ramos terminales: *ramos anteriores* para la mucosa de la epiglotis y de la parte vecina de la base de la lengua; *ramos medios* para la mucosa de la porción supraglótica de la laringe, y *ramos posteriores* para la mucosa faríngea que recubre la cara posterior de la laringe. Uno de estos últimos ramos se comunica con un filete del nervio laríngeo recurrente, el *ramo comunicante con el nervio laríngeo recurrente* (asa de Galeno).

El *ramo externo* del nervio laríngeo superior, también denominado *ramo inferior*, desciende a lo largo y anteriormente a la inserción anterior del músculo constrictor inferior de la faringe, inerva al músculo cricotiroideo, perfora seguidamente la membrana cricotiroidea y termina en la mucosa del ventrículo laríngeo y de la porción infra-glótica de la laringe.

f) **RAMOS CAROTÍDEOS.** Estos filetes nacen del ganglio inferior del nervio vago, del nervio laríngeo superior y también de ramos faríngeos del nervio vago. Contribuyen a formar, con los ramos carotídeos del nervio glossofaríngeo y del tronco simpático, el *plexo carotídeo común* (v. pág. 342).

2. Ramos torácicos. Son el nervio laríngeo recurrente, los ramos cardíacos torácicos, los ramos pulmonares, los ramos bronquiales y los ramos esofágicos (figs. 193 y 194).

a) **NERVIO LARÍNGEO RECURRENTE.** Su origen, trayecto y relaciones son diferentes a derecha e izquierda.

El *nervio laríngeo recurrente derecho* se desprende del nervio vago anteriormente a la arteria subclavia. Rodea esta arteria, pasando primero inferior y después posteriormente a ella, y sigue un trayecto oblicuo superior y medial hasta llegar al surco que forman a la derecha la tráquea y el esófago adosados; seguidamente asciende por este canal hasta la laringe.

El *nervio laríngeo recurrente izquierdo* se desprende del nervio vago izquierdo a la altura de la cara inferior del arco de la aorta. Se dirige posteriormente y describe un asa

que rodea por su concavidad superior la porción horizontal del arco de la aorta y a veces también el ligamento arterioso. Pasa por el ángulo de unión del ligamento arterioso y el arco o inferiormente al ligamento arterioso. El nervio está relacionado a este nivel con el nódulo linfático del asa del nervio laríngeo recurrente (v. tomo 2, *Linfáticos del tórax*). El nervio laríngeo recurrente se dirige enseguida superiormente hacia la laringe; en este trayecto, está aplicado contra la cara anterior o anterolateral izquierda del esófago, que desborda a la izquierda la tráquea.

En su trayecto ascendente, los nervios laríngeos recurrentes están contenidos en la lámina pretraqueal y se relacionan con los nódulos linfáticos pretraqueales.

A la altura del extremo inferior del lóbulo lateral de la glándula tiroidea, los dos nervios laríngeos recurrentes establecen relaciones muy variables con la arteria tiroidea inferior. Discurren bien anteriores y laterales, bien posteriores y mediales a la arteria o a sus ramas terminales, o muy a menudo cruzan entre sus ramas terminales.

Al llegar al extremo superior de la tráquea, los nervios laríngeos recurrentes se introducen profundos al músculo constrictor inferior de la faringe y penetran bajo la mucosa que reviste los recesos piriformes. Terminan dando: □ a) *ramos musculares* destinados a todos los músculos de la laringe, excepto al músculo cricotiroideo, y □ b) un *ramo comunicante* que se une a un ramo descendente del nervio laríngeo superior para formar el ramo comunicante con el nervio laríngeo recurrente.

En el curso de su trayecto, cada nervio laríngeo recurrente suministra numerosos ramos colaterales: *ramos cardíacos cervicales inferiores*, que nacen del asa del nervio laríngeo recurrente y terminan en el plexo cardíaco posterior; *ramos traqueales*, *ramos esofágicos*, y *ramos faríngeos* para el músculo constrictor inferior de la faringe.

b) RAMOS CARDÍACOS TORÁCICOS. Estos filetes nerviosos se desprenden del nervio vago un poco inferiormente al origen del nervio laríngeo recurrente y se dirigen al plexo cardíaco posterior.

c) RAMOS PULMONARES. Estos ramos nacen bien directamente del nervio vago bien, más frecuentemente, de sus ramos cardíacos cervicales inferiores o torácicos. Se ramifican anteriormente a la tráquea y al pedículo pulmonar. Se comunican entre sí y penetran en los pulmones con los bronquios y los grandes vasos del pedículo. Forman el *plexo pulmonar anterior*.

d) RAMOS BRONQUIALES. El nervio vago suministra, posteriormente a los bronquios, numerosos ramos que se comunican entre sí y con los del lado opuesto, con los ramos procedentes del plexo cardíaco y también con los ramitos que se desprenden del centro mediastínico posterior de la cadena simpática, es decir, de los cinco primeros ganglios torácicos (v. *Simpático torácico*).

Del plexo pulmonar posterior salen los filetes traqueales, esofágicos, pericárdicos y, sobre todo, los ramos nerviosos destinados a los pulmones (v. *Plexos pulmonares*).

e) RAMOS ESOFÁGICOS. En la parte superior, nacen del propio tronco de los nervios vagos; en la parte inferior, del plexo esofágico.

3. Ramos abdominales. Los nervios vagos derecho e izquierdo terminan en el abdomen de maneras diferentes (figs. 193 y 194).

El *nervio vago derecho* da, al principio, cuatro o cinco ramos gástricos que se ramifican en la cara posterior del estómago. Emite luego un ramo que termina en el extremo medial del ganglio celíaco derecho y forma, con este ganglio y con el esplácnico mayor derecho, un *asa nerviosa* (asa memorable de Wrisberg). Se desprende también un pequeño filete nervioso que termina en el extremo interno del ganglio celíaco izquierdo (Laignel-Lavastine). Finalmente suministra numerosas ramificaciones terminales. De ellas, unas se mezclan con el plexo celíaco, otras van al plexo mesentérico superior y, finalmente, otras terminan en el plexo mesentérico inferior (Villemin y Dufour, Laux y Marchal). Sin embargo, la acción de la belladona y la experimentación tienden a demostrar que el nervio vago, que es el «*nervio del tubo digestivo*», no extiende su acción más allá del colon derecho (Rouvière y Cordier).

El *nervio vago izquierdo* se divide en cinco o seis ramos. Recibe algunos filetes comunicantes del plexo gástrico y se distribuye en la cara anterior del estómago.

El nervio vago izquierdo emite además, a la altura del cardias, 3 o 4 *ramos hepáticos* que se introducen en la parte superior del omento menor y terminan en el plexo nervioso hepático, en el extremo izquierdo del porta hepático (Cruveilhier).

Según Latarjet y Wertheimer, los ramos gástricos de los dos nervios vagos son independientes entre sí y cada uno de ellos inerva un territorio distinto.

■ **COMUNICACIONES.** El nervio vago se comunica: □ con el *nervio vago* del lado opuesto, posteriormente a la bifurcación traqueal; □ con el *ramo interno del nervio accesorio*, que se une a él a la altura del extremo superior del ganglio inferior; □ con el *nervio glossofaríngeo*, mediante un ramito que se une al ganglio inferior a través del plexo faríngeo y el plexo carotídeo, al cual el nervio vago y el nervio laríngeo superior envían algunos filetes; □ con el *nervio hipogloso* a la altura del ganglio inferior; □ con el *tronco simpático* mediante ramos que van del ganglio inferior al ganglio cervical superior, y también mediante los plexos faríngeo, carotídeo, pulmonar, cardíaco y celíaco, y □ por último, con el *nervio facial* mediante el ramo auricular.

■ **TERRITORIO FUNCIONAL DEL NERVIO VAGO.** El nervio vago presenta un doble territorio sensitivo: periférico y visceral.

Conduce la sensibilidad de la piel de la región retroauricular, de la oreja y de una porción del conducto auditivo externo.

Recibe las impresiones gustativas percibidas en la base de la lengua, por detrás del surco terminal y de la epiglotis.

Conduce además la sensibilidad propioceptiva de las mucosas de la laringofaringe y de la laringe; de esta manera, desempeña una función importante en la protección de las vías aéreas.

El nervio vago inerva, con el IX y el XI par craneal, la musculatura de los músculos constrictores medio e inferior de la faringe e interviene de manera importante en las últimas etapas de la deglución. Su participación en la inervación del velo del paladar, en concordancia con el nervio accesorio, le otorga una importante función en la protección de las vías aéreas superiores en el curso de la segunda fase de la deglución.

El nervio vago desempeña una función esencial en la fonación, directamente o por medio de la raíz craneal del nervio accesorio. El nervio laríngeo superior inerva el músculo cricotiroideo, tensor del cono elástico; el nervio laríngeo recurrente inerva todos los demás músculos de la laringe. Según Lazorthes, las fibras propias del X par craneal se destinarían en su mayor parte al músculo cricoaritenoso posterior, dilatador de la glotis, que permite la entrada de aire al piso inferior de la laringe. Las fibras encargadas de la fonación proceden de la raíz craneal del nervio accesorio, cuyas fibras tienen continuación con el nervio laríngeo inferior según la concepción clásica.

El nervio vago es, sobre todo y ante todo, un nervio visceral. Su territorio, tanto sensitivo como motor, se extiende a las vísceras torácicas y abdominales. Conduce la sensibilidad interoceptiva del pulmón y de las vísceras digestivas supramesocólicas, del intestino delgado y posiblemente también del intestino grueso. Es también el nervio del corazón y de los grandes vasos.

Su territorio motor comprende la musculatura lisa de los pulmones, del esófago y de la mayor parte del intestino. Interviene en la secreción gástrica y biliar y en la respiración, y enlentece el ritmo cardíaco.

Inerva el seno carotídeo (nervio de Hering) y controla así la presión arterial.

XI PAR: NERVIO ACCESORIO

El nervio accesorio termina en parte en el nervio vago y en parte en los músculos esternocleidomastoideo y trapecio.

■ **ORIGEN REAL.** El nervio accesorio tiene dos raíces: una espinal, medular, y otra craneal, bulbar.

La *raíz espinal* es a la vez motora, sensitiva y vegetativa (Laruelle). □ La *porción motora* nace del núcleo del nervio accesorio situado en la parte anterolateral del asta anterior. □ Las *fibras sensitivas* se originan en los ganglios espinales situados en la unión de los filetes radiculares con el tronco de las raíces sensitivas espinales. □ Las *fibras vegetativas* nacen de la columna intermediolateral de la médula (Laruelle). □ Todos estos orígenes se localizan a la altura de los cinco a seis primeros nervios cervicales (v. tomo 4).

La *raíz craneal* nace de un núcleo que es la continuación inferior del núcleo ambiguo. Como veremos más adelante (v. tomo 2), esta raíz craneal debe considerarse como una porción aberrante del nervio vago, porque estas fibras de ambos, que proceden del núcleo ambiguo, tienen un mismo origen y un mismo territorio.

■ **ORIGEN APARENTE.** La *raíz espinal* está formada por numerosos filetes que salen del cordón lateral de la médula anteriormente a las raíces espinales posteriores, desde la cuarta o quinta raíz cervical hasta el bulbo (fig. 186). La *raíz craneal* comprende de cuatro a cinco filetes radiculares, que salen del surco posterolateral del bulbo inferiormente a las raíces del nervio vago.

■ **TRAYECTO.** La raíz espinal asciende por el conducto vertebral, penetra en el cráneo por el agujero magno y se une a la raíz craneal cerca del agujero yugular.

Así formado, el nervio accesorio sigue un trayecto lateral, anterior y superior, atraviesa el agujero yugular y se divide a la salida de éste en sus dos ramos terminales.

■ **RELACIONES.** *En el conducto vertebral,* la raíz espinal está situada posteriormente al ligamento dentado y anteriormente a las raíces posteriores.

La raíz espinal se comunica frecuentemente con las raíces posteriores de los dos primeros nervios cervicales. Se trata de un simple adosamiento, en un corto trayecto, de filetes radiculares de las raíces espinales a la raíz espinal del nervio accesorio.

En el agujero magno, cruza posteriormente el borde superior del ligamento dentado e, inmediatamente después, la cara posterior de la arteria vertebral. A esta altura, las dos raíces del nervio accesorio están en relación con el origen de la arteria cerebelosa inferoposterior; a menudo pasan medial y posteriormente a esta arteria, aunque algunas veces lo hacen anterior y lateralmente a ésta. Por último, a veces la raíz espinal asciende anteriormente y la raíz craneal posteriormente a este vaso (fig. 180).

En la cavidad craneal, el nervio accesorio discurre posterior e inferiormente al nervio vago; establece las mismas relaciones que éste con la pared craneal, el cerebelo y las meninges.

En el agujero yugular, el nervio accesorio está en el mismo espacio que el nervio vago y posterior a éste. Presenta las mismas relaciones que este nervio (v. anteriormente).

■ **RAMOS.** A la salida del agujero yugular, el nervio se divide en dos ramos, uno interno y otro externo (fig. 191).

El *ramo interno del nervio accesorio* se une al nervio vago a la altura del extremo superior del ganglio inferior del nervio vago. Constituye la raíz craneal del nervio accesorio. Contribuye a la inervación del velo del paladar, de la faringe y de la laringe.

El *ramo externo del nervio accesorio* inerva los músculos esternocleidomastoideo y trapecio. Se dirige oblicuamente en sentido inferior, lateral y posterior, cruza a veces la cara posterior o a veces la cara anterior de la vena yugular interna, pasa posteriormente a los músculos estilohioideo y digástrico, y aborda la cara profunda del músculo esternocleidomastoideo unos 4 cm inferiormente a la apófisis mastoides. El nervio suele atravesar el fascículo cleidomastoideo de dicho músculo, pero a veces se encuentra simplemente aplicado sobre la cara profunda del músculo esternocleidomastoideo. Cruza luego, de superior a inferior y de anterior a posterior, el triángulo omoclavicular, a lo largo del cual se halla en gran parte cubierto por los nódulos linfáticos que lo acompañan. Finalmente, el nervio se hace profundo al músculo trapecio, 2 o 3 cm superiormente a la clavícula, y desciende aplicado a la cara profunda de este músculo, con la rama subtrapezoidea de la arteria dorsal de la escápula, hasta cerca de su extremo inferior. Termina en el músculo trapecio.

Profundo a los músculos esternocleidomastoideo y trapecio, o en el espesor de este último músculo, el ramo externo se comunica con ramos de la segunda asa cervical o del tercer nervio cervical. Los filetes nerviosos destinados al músculo esternocleido-

mastoideo parecen proceder directamente del nervio accesorio para el fascículo esternomastoideo y de la comunicación para el resto de los fascículos musculares. En realidad, el ramo externo del nervio accesorio suministra a los músculos esternocleidomastoideo y trapecio toda su inervación motora, en tanto que el tercer nervio cervical sólo proporciona a estos músculos los ramos sensitivos (Lesbre y Maignon).

■ **COMUNICACIONES.** En la descripción del nervio accesorio hemos señalado las comunicaciones que éste presenta con las raíces posteriores de los nervios cervicales en el conducto vertebral, con el nervio vago mediante su ramo terminal interno y con ramos del plexo cervical en la cara profunda o en el espesor de los músculos esternocleidomastoideo y trapecio.

■ **ANATOMÍA FUNCIONAL DEL NERVIIO ACCESORIO.** El nervio accesorio conduce la sensibilidad propioceptiva de los músculos que inerva y, por lo tanto, desempeña un papel importante en el tono de los músculos del cuello. Sin embargo, es sobre todo un nervio motor.

Es el nervio cefalógiro. □ Inerva el músculo esternocleidomastoideo y provoca la rotación de la cabeza hacia el lado opuesto y la inclinación hacia su mismo lado. La inserción de este músculo en la apófisis mastoides, un poco posteriormente al eje transversal de los cóndilos del occipital, hace que sea un extensor de la cabeza y no un flexor, como suele afirmarse, salvo si la cabeza está previamente flexionada.

La función extensora del nervio accesorio se acentúa aún más por el hecho de que también inerva un músculo de situación posterior, el músculo trapecio, que proyecta la cabeza posteriormente.

Por lo tanto, puede decirse que el nervio accesorio es, sobre todo, un nervio extensor de la cabeza. No obstante, los músculos que inerva actúan mediante su inserción inferior sobre el orificio superior del tórax: el músculo esternocleidomastoideo lo eleva en la inspiración; el músculo trapecio dirige la clavícula y el hombro posterior y superiormente, y tracciona de los hombros medialmente, por lo que puede afirmarse que el nervio accesorio participa activamente en los mecanismos de la inspiración forzada.

El nervio accesorio, por medio de sus raíces craneales y antes de confundirse con el nervio vago, participa en la inervación de la laringe. Para los autores clásicos, sería el nervio que interviene principalmente en el estrechamiento de la glotis y en una gran parte de los movimientos que se producen durante la fonación.

XII PAR: NERVIO HIPOGLOSO

El nervio hipogloso es exclusivamente motor e inerva los músculos de la lengua.

■ **ORIGEN REAL.** Las fibras del nervio hipogloso nacen de células de una columna gris del bulbo que se extiende a lo largo de casi todo el bulbo: superiormente, a la altura del triángulo del nervio hipogloso en la fosa romboidea; inferiormente, en el lado anterolateral del conducto central (v. tomo 4).

■ **ORIGEN APARENTE.** Los filetes radiculares del nervio hipogloso son de 10 a 12 y salen del bulbo por el surco anterolateral (fig. 186).

■ **TRAYECTO.** Todos estos filetes convergen lateralmente y se unen en un solo tronco que atraviesa el conducto del hipogloso. Fuera del cráneo, el nervio hipogloso desciende hacia la cara lateral de la lengua, describiendo una curva de concavidad anterior y superior.

■ **RELACIONES.** *En la cavidad craneal* (fig. 180), el nervio hipogloso discurre en el espacio subaracnoideo, donde cruza la arteria vertebral, que pasa inferiormente a él, y la arteria cerebelosa posterior, que es posterior. Atraviesa la aracnoides, el espacio subaracnoideo y la duramadre por uno o dos orificios distintos, pero muy próximos uno de otro.

En el conducto del hipogloso, el nervio está frecuentemente acompañado por la arteria meníngea posterior, rama terminal de la arteria faríngea ascendente, y por la vena condílea anterior.

De la base del cráneo al cuello, el nervio hipogloso desciende por el espacio laterofaríngeo y sigue una dirección ligeramente oblicua en sentido inferior, anterior y lateral (fig. 191). Desde su entrada en este espacio, el nervio hipogloso es posterior y medial a la arteria carótida interna. Cruza al principio la cara posterior de este vaso y pasa posteriormente al nervio carotídeo interno, cerca de su origen en el polo superior del ganglio cervical superior del tronco simpático o bien posteriormente a la parte superior de dicho ganglio. El nervio pasa luego posteriormente al ganglio inferior del nervio vago, al cual se adhiere; después se incurva inferior y anteriormente y se insinúa muy oblicuamente entre la vena yugular interna, que es lateral a él, el nervio vago y la arteria carótida interna, que continúan medialmente al nervio. A continuación, el nervio hipogloso rodea lateralmente la arteria carótida externa. El punto donde el nervio hipogloso cruza la cara lateral de la arteria carótida externa es inmediatamente inferior al origen de la arteria occipital. A este nivel, el nervio cambia de dirección y se dirige anteriormente hacia la región suprahioidea.

En la región suprahioidea (fig. 195), el nervio hipogloso está situado, junto con la vena lingual, que sigue su borde inferior, superficialmente al músculo hiogloso, que lo separa de la arteria lingual. Lo cubren el vientre posterior del músculo digástrico, el músculo estilohioideo y la glándula submandibular. El nervio hipogloso forma en esta región, anterior y posteriormente al vientre posterior del músculo digástrico, el lado superior de los triángulos de Béclard y de Pirogoff (v. *Región suprahioidea*). Más anteriormente, el hipogloso se introduce junto con el conducto submandibular, situado superiormente a éste, en la región sublingual, exactamente en el intervalo que separa los músculos hiogloso y geniogloso de la glándula sublingual. Anteriormente al borde anterior del músculo hiogloso, el nervio se divide en sus ramos terminales.

■ DISTRIBUCIÓN

1. Ramos colaterales. El nervio hipogloso suministra un ramo meníngeo, ramos vasculares, un ramo descendente, el nervio del músculo tirohioideo, los nervios de los músculos hiogloso y estilogloso y el nervio del músculo genihoideo.

a) RAMO MENÍNGEO O RECURRENTE. Nace del nervio hipogloso en el conducto del hipogloso, regresa hacia la cavidad craneal siguiendo la cara lateral del nervio y se distribuye en la duramadre vecina (v. *Comunicaciones*).

b) RAMOS VASCULARES DEL NERVIPOGLOSO. Son filetes delgados que salen del nervio hipogloso a niveles diferentes y terminan en las paredes de las arterias carótidas y de la vena yugular interna (Valentin).

c) RAMO DESCENDENTE (fig. 195). El ramo descendente se desprende del codo formado sobre la arteria carótida externa por las porciones vertical y horizontal del nervio hipogloso. Desciende en sentido vertical anteriormente a los grandes vasos, a lo largo del ángulo diedro formado por la arteria carótida común y la vena yugular interna. Llega a la altura del tendón intermedio del músculo omohioideo y se comunica, anteriormente a la vena yugular interna, con el ramo descendente del plexo cervical, formando con éste el *asa cervical* (asa del hipogloso).

De esta asa comunicante nacen los ramos para los músculos omohioideo, esternohioideo y esternotiroideo.

Frecuentemente el asa cervical es superior al tendón intermedio del músculo omohioideo y, a veces, también se halla cerca del tronco tirolinguofacial. En este último caso, el asa nerviosa suele ser posterior a la vena.

El ramo descendente del nervio hipogloso se adosa a veces al nervio vago y parece desprenderse de éste. Esta disposición no es rara cuando el asa comunicante que lo une al plexo cervical es superior y posterior a la vena yugular interna.

d) NERVIPO DEL MÚSCULO TIROHIOIDEO. Este ramo nace un poco anteriormente al precedente y termina en la cara anterior del músculo tirohioideo.

e) NERVIOS DE LOS MÚSCULOS HIPOGLOSO Y ESTILOGLOSO. Son ramitos delgados y ascendentes que se desprenden del nervio hipogloso cuando éste cruza la cara superficial del músculo hiogloso.

f) NERVIPO DEL MÚSCULO GENIHIOIDEO. Nace del nervio hipogloso a la altura del borde anterior del músculo hiogloso y termina en la cara lateral del músculo genihioideo.

2. Ramos terminales. El nervio hipogloso se divide, en la cara lateral del músculo geniogloso, en numerosos ramos terminales destinados a los músculos de la lengua (fig. 195).

■ **COMUNICACIONES.** El nervio hipogloso se comunica: a) con el ganglio cervical superior del tronco simpático; b) con el nervio vago, a la altura del ganglio inferior; c) con el nervio lingual, por un asa nerviosa, cóncava posteriormente, aplicada sobre la cara lateral del músculo hiogloso, y d) con el plexo cervical.

Las *comunicaciones que unen el nervio hipogloso con el plexo cervical* son particularmente interesantes, pues explican por qué el nervio hipogloso, que es exclusivamente motor y está enteramente destinado a los músculos de la lengua, suministra sin embargo un ramo sensitivo, el ramo meníngeo, así como ramos motores para los músculos infrahioideos. En efecto, estos diferentes ramos están constituidos por fibras «cedidas» que el nervio hipogloso recibe del plexo cervical por los ramos comunicantes que lo unen a dicho plexo (fig. 196).

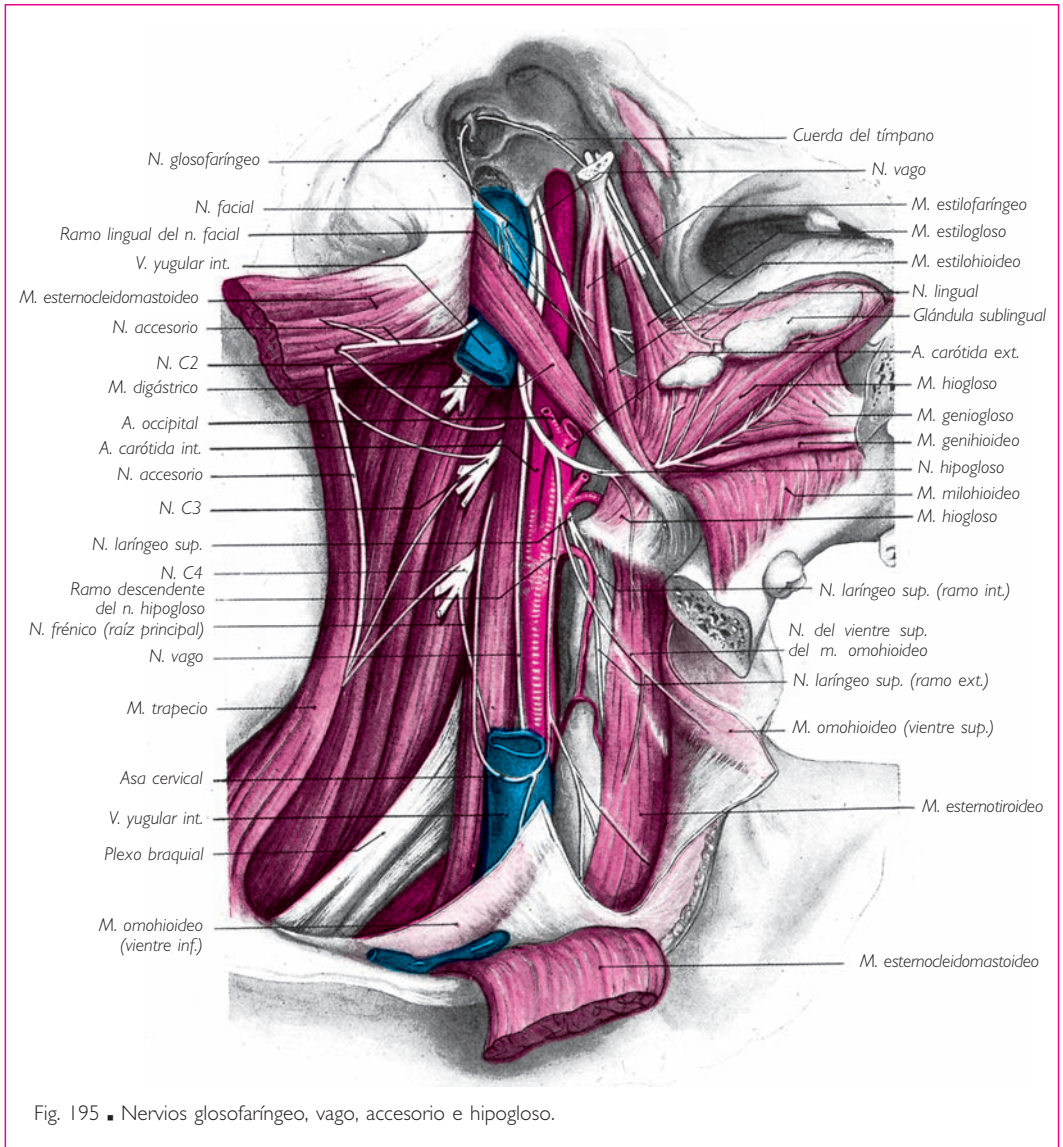


Fig. 195 ■ Nervios glossofaríngeo, vago, accesorio e hipogloso.

Se distinguen dos comunicaciones del nervio hipogloso con el plexo cervical: una superior y otra inferior.

La *comunicación superior* está constituida por uno o dos ramitos que nacen del asa nerviosa que une entre sí los ramos anteriores de los dos primeros nervios cervicales. Estos filetes nerviosos se unen al nervio hipogloso a la altura del axis.

La *comunicación inferior* une el ramo descendente del nervio hipogloso con el ramo descendente del plexo cervical.

Es clásico afirmar, según Holl, que las fibras aportadas al nervio hipogloso por estas dos comunicaciones constituyen, como muestra el esquema de la figura 196,

el ramo recurrente meníngeo, los ramos de los músculos geniioideo y tiroioideo, el ramo descendente del nervio hipogloso y, con éste, los ramos destinados a los músculos omohioideo, esternohioideo y esternotiroideo. □ Según Beau y Granpierre, el ramo del músculo geniioideo procedería del nervio hipogloso propiamente dicho.

■ **ANATOMÍA FUNCIONAL DEL NERVIOS HIPOGLOSO.** El nervio hipogloso es el nervio motor de la lengua. También se le adjudica un papel innegable en la masticación, ya que presiona y mueve el contenido de la boca y lo proyecta entre los arcos dentarios.

Interviene en los mecanismos del primer tiempo de la deglución, que impulsan el bolo alimenticio hacia la cavidad faríngea.

Finalmente, el hipogloso es uno de los nervios del lenguaje articulado. Es responsable de la pronunciación de la mayor parte de las vocales y de un cierto número de consonantes.

▮ II. PLEXO CERVICAL ▮

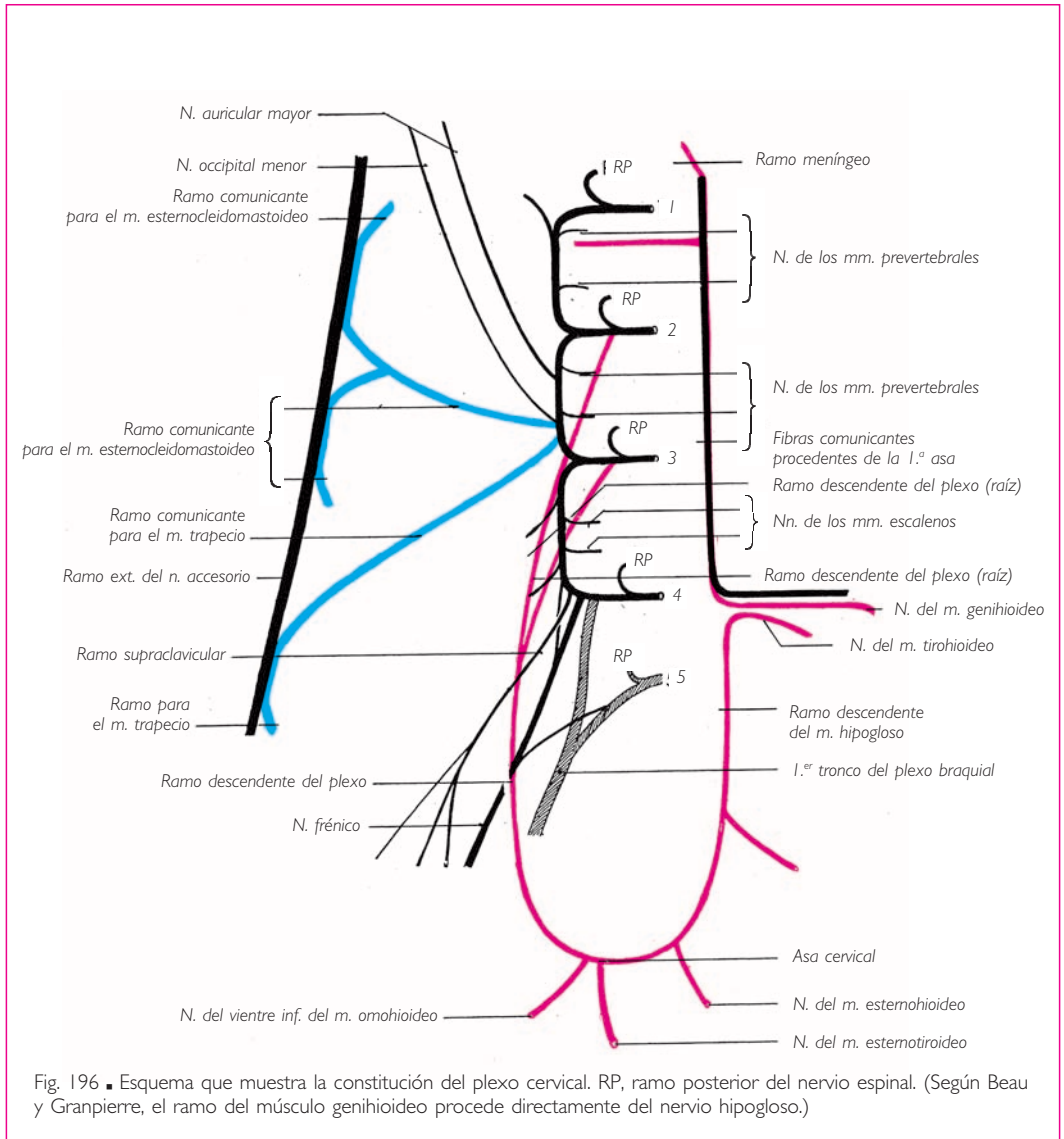
Anteriormente hemos dicho que existen 31 pares de nervios espinales y que estos nervios se dividen, según las regiones que atraviesan, en *cervicales*, *torácicos*, *lumbares*, *sacros* y *coccígeos*. Existen 8 nervios cervicales, 12 torácicos, 5 lumbares, 5 sacros y 1 coccígeo.

Los nervios espinales se dividen, al salir del agujero intervertebral, en dos ramos, uno posterior y otro anterior. □ El *ramo posterior de los nervios cervicales* está destinado a los tegumentos y a los músculos de la parte posterior del cuerpo; □ el *ramo anterior* inerva la piel y los músculos de la parte anterior del cuerpo. □ Los ramos anteriores de los nervios cervicales y del primer nervio torácico forman a cada lado, comunicándose, el plexo cervical y el plexo braquial.

■ **CONSTITUCIÓN.** El plexo cervical está formado por los *ramos anteriores de los cuatro primeros nervios cervicales* (fig. 196).

El *primer nervio cervical* o C1 sale del conducto vertebral por el orificio que da paso a la arteria vertebral y discurre inferior y posteriormente a ésta, en el surco que presenta la cara superior del arco posterior del atlas (fig. 122). En este surco, el nervio se divide en dos ramos, uno anterior y otro posterior. □ El *ramo posterior* se estudiará más adelante. □ El *ramo anterior* se dirige en sentido lateral; pasa superiormente a la apófisis transversa y lateralmente al músculo recto anterior de la cabeza para dirigirse después inferiormente y comunicarse con el ramo ascendente del ramo anterior del segundo nervio cervical. Se forma así el *asa del atlas*.

El *segundo nervio cervical* o C2 sale del conducto vertebral entre la articulación atlantoaxial y el borde lateral del ligamento atlantoaxial posterior, o bien a través del extremo lateral de dicho ligamento; enseguida se divide en sus dos ramos terminales, uno anterior y otro posterior (fig. 122). □ El *ramo anterior* se dirige lateralmente sobre la

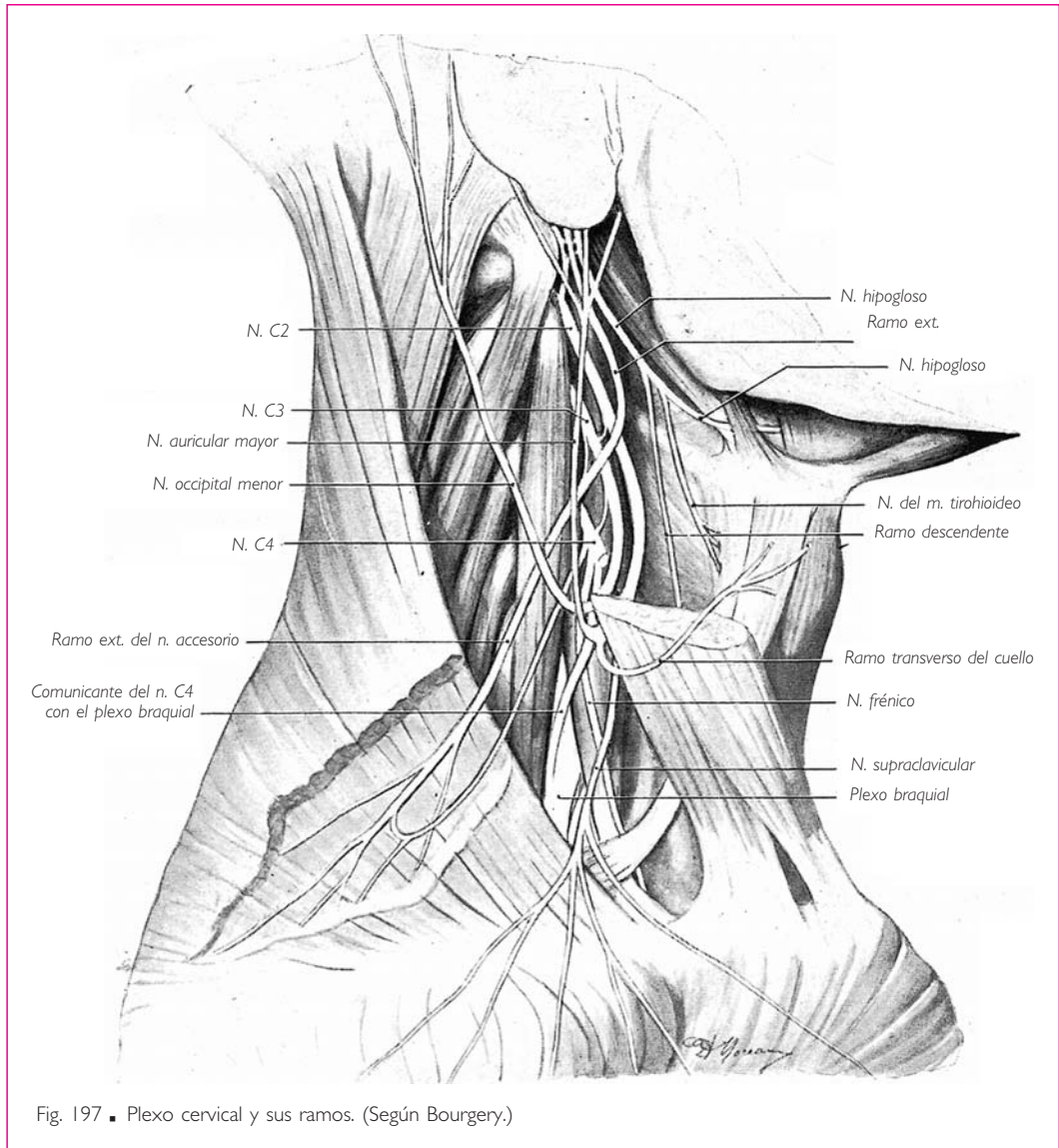


apófisis transversa del axis, rodea la cara posterior de la arteria vertebral y pasa entre los dos músculos intertransversos.

Al llegar al vértice de la apófisis, este ramo se divide en un ramo ascendente, que se comunica con el ramo anterior del primer nervio cervical, y un ramo descendente, que se une al tercer nervio cervical, con el cual forma el *asa del axis*.

Los *nervios cervicales tercero y cuarto*, o C3 y C4, se dividen en un ramo posterior y otro anterior a su salida del agujero intervertebral. Su *rama anterior* se dirige lateralmente, pasa posteriormente a la arteria vertebral y después por el surco de la apófisis

PLEXO CERVICAL



transversa correspondiente, entre los músculos intertransversos. Recibe la comunicación del nervio cervical suprayacente y suministra un ramo descendente que comunica con el nervio espinal situado inferiormente. □ El ramo descendente del ramo anterior del cuarto nervio cervical se une al ramo anterior del quinto nervio cervical e interviene en la constitución del plexo braquial.

La comunicación establecida entre los nervios cervicales tercero y cuarto forma lo que diversos autores denominan la tercera asa cervical.

Así pues, el plexo cervical está formado por tres asas nerviosas situadas anteriormente al extremo de las apófisis transversas y lateralmente a los músculos prevertebrales.

■ **DISTRIBUCIÓN.** El plexo cervical proporciona tres clases de ramos: *ramos motores o profundos*, *ramos cutáneos o superficiales* y *ramos comunicantes* (figs. 196 y 197).

1. Ramos motores o profundos. El plexo cervical suministra ramos: □ al músculo recto lateral de la cabeza y a los tres primeros músculos intertransversos; □ a los músculos prevertebrales, recto anterior de la cabeza, largo de la cabeza y largo del cuello, y □ a la porción superior de los músculos escaleno anterior, escaleno medio, elevador de la escápula y romboides.

Suministra además dos ramos motores de mayor importancia que los precedentes: el *nervio frénico* y el *ramo descendente*. Este último se une al ramo descendente del nervio hipogloso para formar el asa cervical; se trata de un ramo comunicante (v. más adelante).

a) **NERVIO FRÉNICO.** El nervio frénico nace por medio de una raíz principal del cuarto nervio cervical y mediante dos raíces secundarias inconstantes de los nervios cervicales tercero y quinto, o bien de la tercera asa y de la comunicación que une el cuarto ramo con el quinto. Desde su origen desciende, a través del cuello y del tórax, hasta el diafragma, donde termina.

TRAYECTO Y RELACIONES. *En el cuello*, el nervio desciende en la vaina fascial del músculo escaleno anterior, al principio a lo largo del borde lateral de este músculo, hasta el punto donde recibe el ramo del quinto nervio cervical. A partir de este punto, el nervio frénico se dirige oblicuamente en sentido inferior y medial sobre la cara anterior del músculo escaleno anterior hasta alcanzar su borde medial en la base del cuello. Esta segunda porción de su trayecto está indicada, cuando la cabeza está girada hacia el lado opuesto (posición quirúrgica), por una línea que parte de un punto situado a mitad de la distancia comprendida entre el ángulo de la mandíbula y la mitad de la clavícula (figs. 198 y 199); desde ese punto desciende oblicuamente en sentido inferior y medial, para cruzar la clavícula a 3 o 4 cm de la articulación esternoclavicular, es decir, en la unión del cuarto medial con los tres cuartos laterales de este hueso (Zeki-Zeren). La arteria cervical ascendente asciende medialmente al nervio frénico.

En la base del cuello, el nervio frénico está situado en la porción medial del músculo escaleno anterior y se proyecta en el intersticio que separa las cabezas esternales de las cabezas claviculares del músculo esternocleidomastoideo (punto cervical de la neuralgia del nervio frénico).

A la entrada del tórax, el *nervio frénico derecho* discurre entre la arteria y la vena subclavias, o bien entre la arteria subclavia y el ángulo venoso yugulosubclavio. Cruza con frecuencia la arteria lateralmente al origen de la arteria torácica interna, a veces a la altura de su origen o medialmente a éste, pero siempre lateralmente al nervio vago y al asa subclavia (fig. 204); se encuentra entonces sobre la cúpula pleural.

Cruza luego de lateral a medial la cara anterior de la arteria torácica interna y desciende primero medial y después posteriormente a este vaso (fig. 200). Desciende a ve-

PLEXO CERVICAL

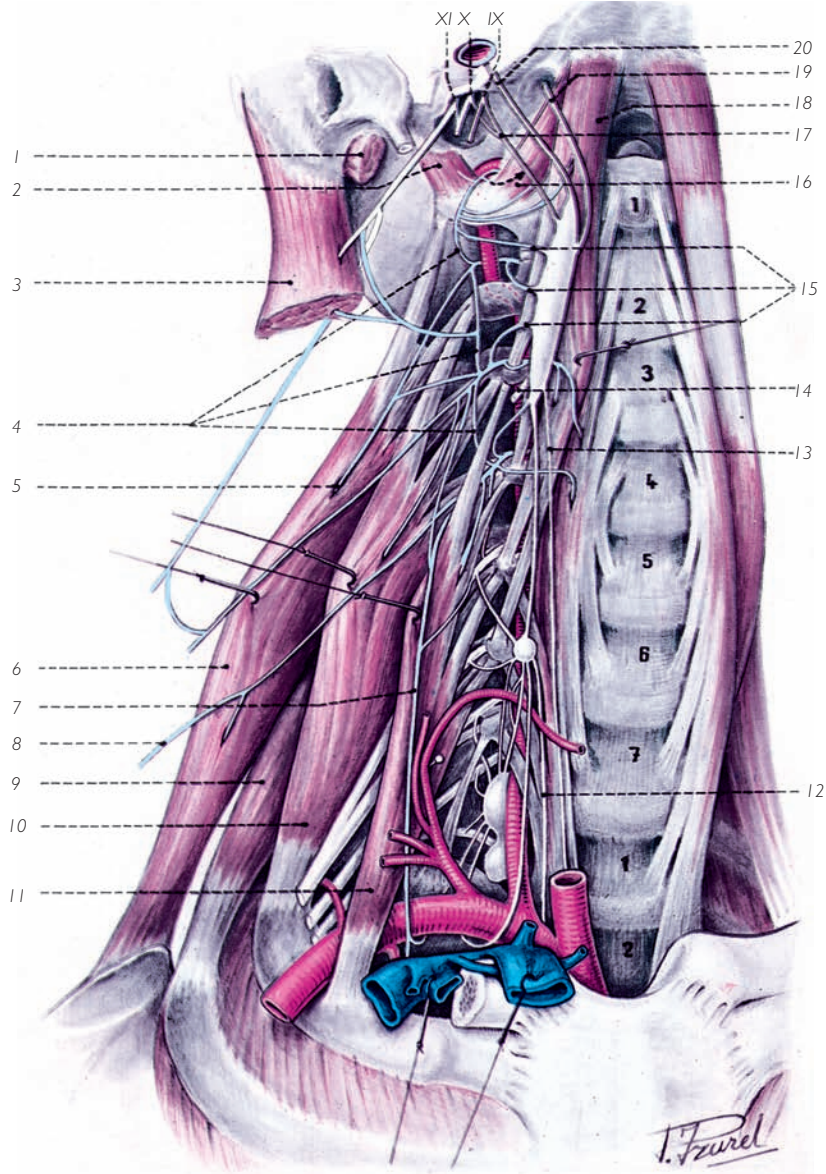


Fig. 198 ■ Visión anterior detallada del plexo cervical y del tronco simpático cervical.

El plexo cervical, constituido por las asas nerviosas formadas por la comunicación de los ramos anteriores de los cuatro primeros nervios cervicales, está representado en azul claro.

El tronco simpático cervical está ilustrado en blanco.

Los ramos comunicantes destinados a los cuatro primeros nervios cervicales están en azul claro.

Los ramos comunicantes destinados a los nervios que constituyen el plexo braquial (C5, C6, C7, C8, T1) están en blanco.

El nervio vertebral y el nervio cardíaco cervical inferior procedentes del ganglio cervicotorácico no se muestran.

El nervio hipogloso, en su porción superior, debe ser más voluminoso. Rodea el polo superior del ganglio cervical superior, el cual le envía una comunicación.

ces directamente medial a la arteria torácica interna. En este caso, cruza la arteria subclavia a la misma altura o medialmente al origen de la arteria torácica interna. □ El nervio *frénico izquierdo* discurre lateralmente al arco del conducto torácico, del que está separado por la fascia del músculo escaleno anterior (fig. 370), posteriormente a la vena subclavia o al origen de la vena braquiocefálica izquierda, y anteriormente a la arteria subclavia. A continuación adquiere con la arteria torácica interna las mismas relaciones que el nervio frénico derecho.

En el tórax (fig. 200), el nervio *frénico derecho* desciende por el lado posterolateral del tronco braquiocefálico derecho y después sobre la cara lateral de la vena cava superior. Inmediatamente después pasa en sentido anterior al pedículo pulmonar derecho y desciende verticalmente hasta el diafragma, a lo largo de la cara lateral del pericardio. El nervio frénico derecho aborda el diafragma por el lado anterolateral de la vena cava inferior. Sin embargo, se encuentra separado de este vaso por una prolongación del pericardio, cubierto a su vez por el ligamento frenopericárdico derecho. □ El nervio *frénico iz-*

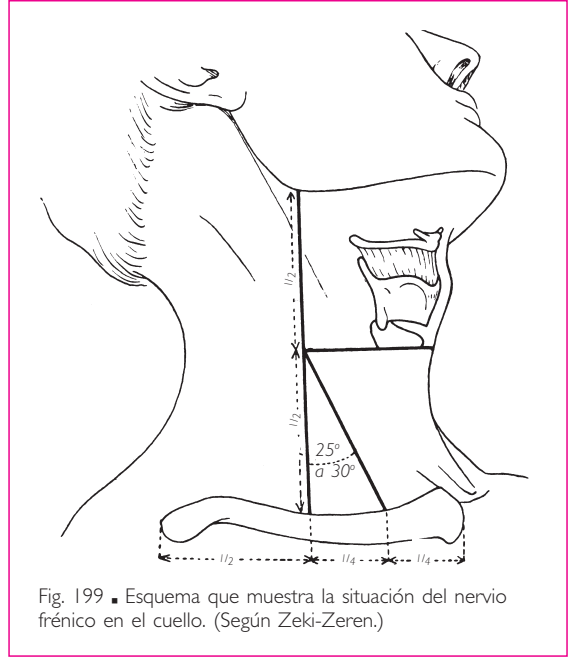

Fig. 199 ■ Esquema que muestra la situación del nervio frénico en el cuello. (Según Zeki-Zeren.)

1. Músculo digástrico.
2. Músculo recto lateral.
3. Músculo esternocleidomastoideo.
4. Asas del plexo cervical.
5. Rama descendente del plexo cervical.
6. Músculo angular.
7. Nervio frénico.
8. Nervio del romboides que da inervación al músculo angular.
9. Músculo escaleno posterior.
10. Músculo escaleno medio.
11. Músculo escaleno anterior.
12. Nervio cardíaco medio.
13. Nervio cardíaco superior.
14. Nervio hipogloso que rodea el ganglio superior del simpático cervical.
15. Ramos comunicantes de los tres primeros nervios cervicales.
16. Músculo recto anterior menor.
17. Nervio yugular.
18. Músculo recto anterior mayor.
19. El nervio hipogloso sale del conducto condíleo anterior y rodea el polo superior del ganglio superior del simpático al que se adhiere (su volumen es mayor que el que representa la figura).
20. Nervio carotídeo (interno).

PLEXO CERVICAL

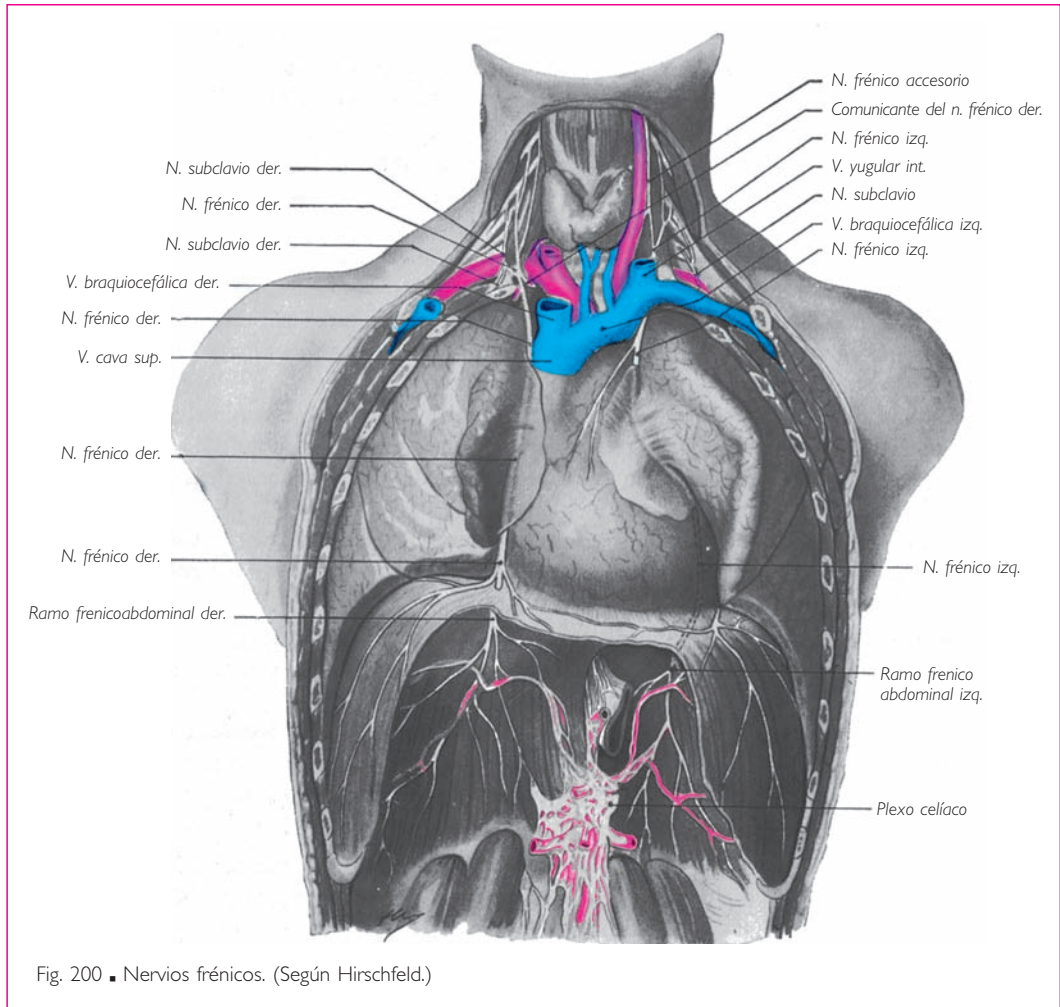


Fig. 200 ■ Nervios frénicos. (Según Hirschfeld.)

quierdo, un poco más largo que el derecho, cruza la cara anterior de la porción horizontal de la aorta, un poco anteriormente al nervio vago. Normalmente está separado del arco de la aorta por un estrecho intervalo ocupado por la pleura y el pulmón izquierdos o por nódulos linfáticos mediastínicos anteriores (v. tomo 2, fig. 150). Inferiormente, el nervio desciende por la cara lateral izquierda del pericardio, no verticalmente como el nervio frénico derecho, sino oblicuamente anterior y a la izquierda. Así, pasa unos 2 cm anteriormente al pedículo pulmonar izquierdo y aborda el diafragma un poco posteriormente al vértice del corazón. Su punto de entrada en el diafragma es, por tanto, más anterior y lateral que el del nervio frénico derecho (fig. 200; v. también tomo 2, figs. 171 y 172).

En su extremo inferior, los nervios frénicos están en relación con los nódulos linfáticos frénicos superiores derechos o izquierdos.

Finalmente, en su trayecto torácico, los nervios frénicos están en relación inmediata con la pleura, al principio con la de la cúpula pleural y después con la pleura mediastínica. En todo su trayecto torácico, los nervios frénicos están acompañados por los vasos pericardiofrénicos.

DISTRIBUCIÓN. El nervio frénico, tanto el derecho como el izquierdo, no da ningún ramo colateral en el cuello. En el tórax, proporciona ramos a la pleura y al pericardio. Termina en las caras superior e inferior del diafragma, de manera un poco diferente a derecha e izquierda.

La descripción clásica de los ramos terminales de los nervios frénicos, completada y modificada por Hovelacque, es la siguiente.

Nervio frénico derecho. El nervio frénico derecho se divide, por lo general, superiormente y muy cerca del diafragma, en tres o cuatro ramos. Éstos penetran en el diafragma y pasan bien por la porción lateral del orificio de la vena cava bien lateralmente a este orificio. Se dividen en dos clases. La mayor parte de ellos, excepto uno que se dirige a la vena cava inferior, son los *ramos musculares superiores*, destinados a la porción esternocostal del diafragma; el otro, denominado *ramo abdominal*, inerva sobre todo los pilares.

a) Los *ramos musculares superiores* se dirigen, irradiando a partir de su punto de penetración en el diafragma, unos anteriormente y otros lateral y posteriormente. Discurren al principio en el espesor del centro tendinoso y después entre las digitaciones musculares del diafragma. Salen finalmente de la cara inferior del músculo, penetrando entre los fascículos musculares de origen esternal y costal, cerca de su inserción ósea.

Existen algunas comunicaciones entre los ramos musculares superiores. Además, el ramo más medial se une anteriormente al pericardio con un ramo análogo del nervio frénico izquierdo, para constituir así la comunicación prepericárdica.

b) El *ramo abdominal* se dirige posteriormente, al principio entre los fascículos del centro tendinoso y después en el espesor o en la cara inferior del pilar correspondiente, al cual inerva. No obstante, antes da nacimiento a filetes nerviosos para la vena cava inferior, el peritoneo y la glándula suprarrenal derecha.

El ramo abdominal se comunica con filetes del plexo celíaco y forma con ellos el plexo frénico derecho, que acompaña a la arteria frénica inferior derecha. Este plexo presenta uno o varios ganglios, denominados *ganglios frénicos*.

Nervio frénico izquierdo. Se divide de forma similar al nervio frénico derecho.

Los *ramos musculares superiores*, destinados a la porción esternocostal del diafragma, presentan la misma disposición que a la derecha.

El *ramo abdominal*, más delgado que el del lado derecho, difiere en que el plexo frénico izquierdo resultante de sus comunicaciones con el plexo celíaco no presenta jamás ganglios. Además, no suministra ramos a la glándula suprarrenal.

Los ramos abdominales derecho e izquierdo a veces se comunican entre sí.

COMUNICACIONES. El nervio frénico se comunica a la entrada del tórax con el nervio subclavio y también con el ganglio cervical inferior. Esta última comunicación pasa inferiormente a la arteria subclavia y lateralmente al asa subclavia (figs. 200 y 204).

❑ Anteriormente se han señalado las comunicaciones que se efectúan entre los ramos terminales de los dos nervios frénicos.

NERVIO FRÉNICO ACCESORIO. Recibe esta denominación un ramo nervioso de volumen variable, que constituye una porción del nervio frénico y que no se une al tronco nervioso hasta una distancia considerable de su origen, en la base del cuello o incluso en el tórax. Parte habitualmente del nervio subclavio (fig. 204) (Hjelmman).

ANATOMÍA FUNCIONAL DEL NERVIO FRÉNICO. El nervio frénico, que inerva el diafragma, es el nervio esencial del mecanismo de la inspiración. Su sección produce no solamente dificultades en la respiración, sino también en las acciones de toser, estornudar y expulsar el esputo, fenómenos relacionados con la protección de las vías respiratorias.

Cuando actúa sobre el diafragma, es causante de la respiración abdominal; en efecto, aumenta primero el diámetro vertical del tórax, pero también sus diámetros sagital y transversal.

El diafragma, debido a su inervación por el nervio frénico, contribuye a ciertos esfuerzos abdominales de expulsión, como la defecación y el parto.

El nervio frénico es también un nervio sensitivo; inerva en particular la cúpula pleural, en el vértice de la cual forma un plexo.

Su función sensitiva se extiende al pericardio y al peritoneo subdiafragmático de la región hepática, lo cual explicaría ciertos dolores del hombro derecho debidos a crisis de cólico hepático o a pericarditis.

Interviene también en la inervación de ciertos vasos, en particular de la vena cava inferior.

2. Ramos cutáneos o superficiales. Los ramos cutáneos del plexo cervical son cuatro: el nervio occipital menor, el nervio auricular mayor, el nervio transversal del cuello y el nervio supraclavicular (figs. 196, 197 y 201). El conjunto de estos ramos constituye el plexo cervical superficial.

a) **NERVIO OCCIPITAL MENOR.** Nace de la segunda asa cervical y se dirige al principio lateralmente hasta el borde posterior del músculo esternocleidomastoideo, donde se refleja para dirigirse superior y posteriormente. En este trayecto ascendente, el nervio occipital menor discurre primero en el espesor de la fascia del músculo esternocleidomastoideo, a lo largo del borde posterior de éste; después atraviesa la fascia a una altura variable y se distribuye por medio de dos ramos terminales, uno anterior y otro posterior, en los tegumentos de la región mastoidea y de la región occipital.

b) **NERVIO AURICULAR MAYOR.** El nervio auricular mayor se desprende de la segunda asa cervical. Rodea el borde posterior del músculo esternocleidomastoideo y asciende casi de forma vertical hacia la oreja, posteriormente a la vena yugular externa. Al principio está contenido en un desdoblamiento de la fascia; después se vuelve superficial a una altura variable.

El nervio auricular mayor se divide cerca del ángulo de la mandíbula en dos ramos, uno anterior y otro posterior. ❑ El *ramo anterior* (auriculoparotídeo) se distribuye en la

piel de la cara lateral de la oreja y de la región parotídea. Emite además algunos filetes parotídeos que penetran en la glándula. Algunos de estos filetes se comunican en la parótida con el ramo cervical del nervio facial. □ El *ramo posterior* (auriculomastoideo) se ramifica en los tegumentos de la cara medial de la oreja y de la región mastoidea. Se comunica con el nervio occipital menor.

c) NERVIO TRANSVERSO DEL CUELLO O CERVICAL TRANSVERSO. Este nervio nace, como los precedentes, de la segunda asa del plexo cervical, rodea el borde posterior del músculo esternocleidomastoideo y se dirige transversal y anteriormente, primero en un desdoblamiento de la hoja superficial de la fascia de este músculo y después superficial a la fascia. Cruza la vena yugular externa, pasando a veces superficial pero, más frecuentemente, profundo a dicha vena. Sus ramos terminales atraviesan el platisma y se ramifican en los tegumentos de las regiones suprahioidea y cervical anterior. Uno de los ramos se comunica con un filete del nervio facial destinado al platisma.

d) NERVIO SUPRACLAVICULAR. El nervio supraclavicular se desprende del cuarto ramo anterior. Se divide inmediatamente en varios ramos que se dirigen inferior, posterior y lateralmente, y que en el triángulo lateral del cuello se vuelven superficiales un poco superiormente a la clavícula, y se distribuyen laterales e inferiores al músculo esternocleidomastoideo. Estos ramos abordan el triángulo de la manera siguiente: los *mediales* (supraesternales) se dirigen a la piel de las regiones esternocleidomastoidea y esternal; los *intermedios* (supraclaviculares) se distribuyen por los tegumentos de las regiones supra e infraclaviculares; los *laterales* (posteriores o supraacromiales) se ramifican en la piel del muñón del hombro (fig. 201).

3. Ramos comunicantes. El plexo cervical se comunica con el tronco simpático, el nervio hipogloso y el nervio accesorio.

1. Las *comunicaciones con el tronco simpático* se efectúan mediante tres o cuatro ramos, que van desde los tres o cuatro primeros ramos cervicales hasta el ganglio cervical superior. El ramo del cuarto procede del ganglio cervical medio (fig. 205).

2. *El plexo cervical se comunica con el nervio accesorio:* por una parte, en el espesor o en la cara profunda del músculo esternocleidomastoideo, por medio de un ramo de la segunda asa cervical; por otra parte, profundamente al músculo trapecio, mediante un ramo que se desprende del tercer nervio cervical o de la segunda asa cervical. Se ha observado, a propósito del nervio accesorio, que estos ramos dan a los músculos esternocleidomastoideo y trapecio inervación sensitiva, en tanto que la inervación motora depende del nervio accesorio (figs. 196 y 197).

3. *El plexo cervical se comunica con el nervio hipogloso* por medio de uno o dos ramos que se desprenden de la primera asa cervical y mediante el ramo descendente del plexo cervical.

El *ramo descendente* nace de los ramos anteriores segundo y tercero del plexo cervical mediante dos raíces distintas. Desciende, rodeando de posterior a anterior la cara lateral de la vena yugular interna, y se comunica anteriormente a dicha vena, a la altura del tendón intermedio del músculo omohioideo, con el ramo descendente del

PLEXO CERVICAL

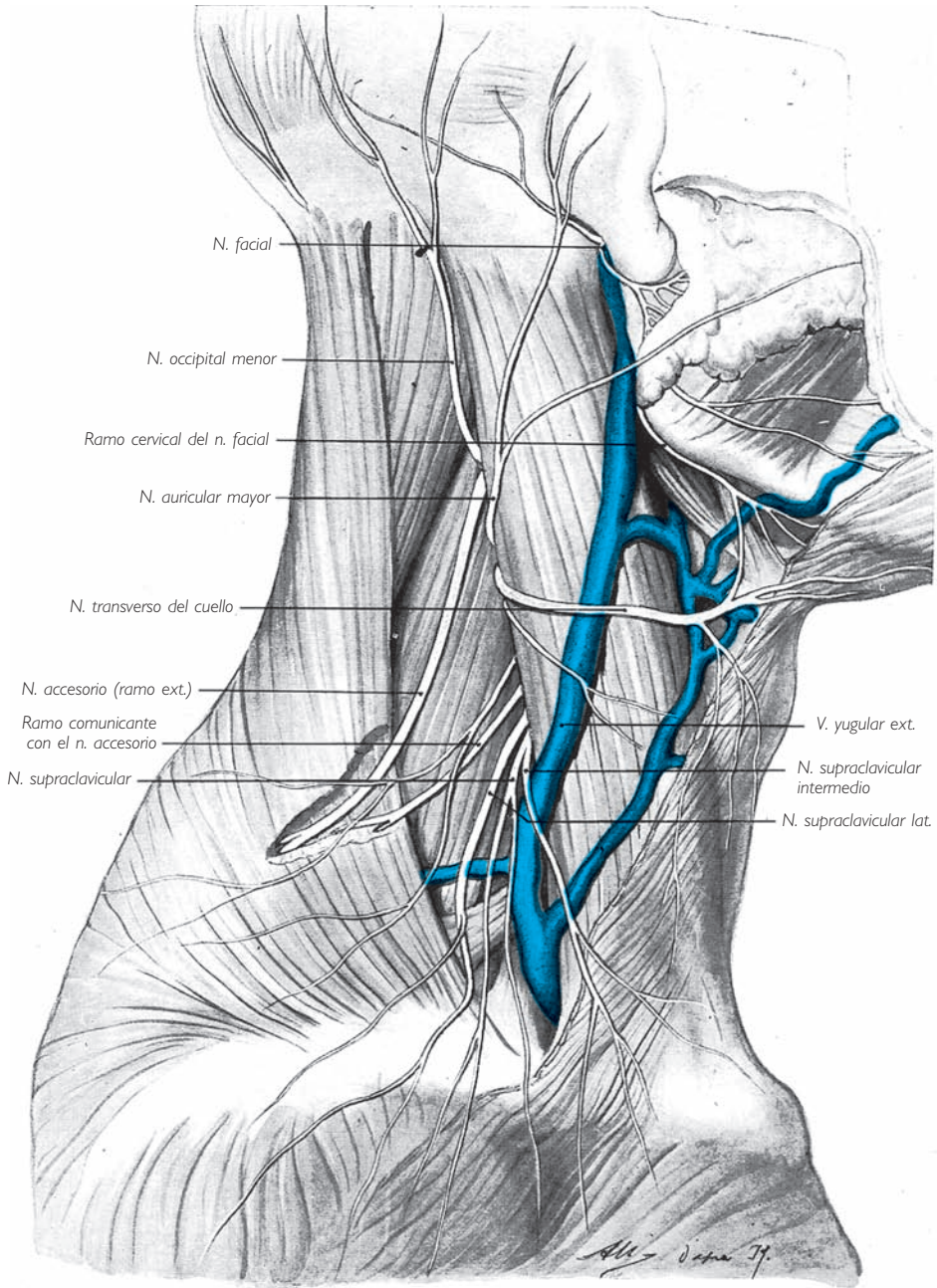


Fig. 201 ■ Plexo cervical, ramos superficiales. (Según Hirschfeld.)

nervio hipogloso. El asa comunicante así formada se denomina *asa cervical*. Se ha descrito junto con el nervio hipogloso.

III. PLEXO BRAQUIAL

El plexo braquial está constituido por las comunicaciones de los ramos anteriores de los cuatro últimos nervios cervicales y el primer nervio torácico (figs. 198 y 202).

□ El quinto ramo anterior cervical se comunica con el cuarto, y se une con el sexto para formar el primer tronco o tronco superior; □ el séptimo ramo anterior cervical permanece independiente y forma el segundo tronco o tronco medio; □ el octavo ramo anterior cervical se une con el primer ramo anterior torácico para formar el tercer tronco o tronco inferior.

Cada uno de los troncos (troncos primarios) presenta dos divisiones, una anterior y otra posterior. Las divisiones posteriores de los tres troncos se unen en un solo cordón, que es el *fascículo posterior* (tronco secundario posterior).

La división anterior del tronco superior se une a la división anterior del tronco medio y forma el *fascículo lateral* (tronco secundario anterolateral). Finalmente, la división anterior del tronco inferior permanece independiente y constituye el *fascículo medial* (tronco secundario anteromedial) (para detalles y explicación de la fig. 202 y los ramos del plexo, v. tomo 3).

■ **RELACIONES.** El plexo braquial está situado en parte en el cuello y en parte en la región axilar. □ Las relaciones de la porción axilar del plexo se describirán junto con esta región (v. tomo 3).

En el cuello, el plexo braquial tiene la forma de un triángulo cuya base corresponde a las apófisis transversas de las cuatro últimas vértebras cervicales y cuyo vértice se introduce en el orificio superior de la cavidad axilar. Está situado en la región supraclavicular, entre los músculos escalenos anterior y medio, superiormente a la primera costilla y a la cúpula pleural. La arteria subclavia se sitúa sobre la primera costilla, anteriormente a los ramos inferiores del plexo, el cual es cruzado lateralmente por el músculo omohioideo, la arteria transversa del cuello y la arteria supraescapular. La arteria dorsal de la escápula atraviesa el plexo entre los troncos superior y medio (fig. 159) y el nervio subclavio desciende anteriormente a su porción medial (para detalles, v. *Región cervical lateral*, pág. 623).

■ **DISTRIBUCIÓN.** En el cuello, el plexo braquial da origen a siete ramos colaterales, que se clasifican en anteriores y posteriores (fig. 202).

1. Ramos anteriores. Son los nervios subclavio, pectoral lateral y pectoral medial.

El *nervio subclavio* nace del tronco superior y desciende hacia el vértice de la axila anteriormente al plexo y a lo largo del borde lateral del músculo escaleno anterior. Envía un ramo comunicante al nervio frénico.

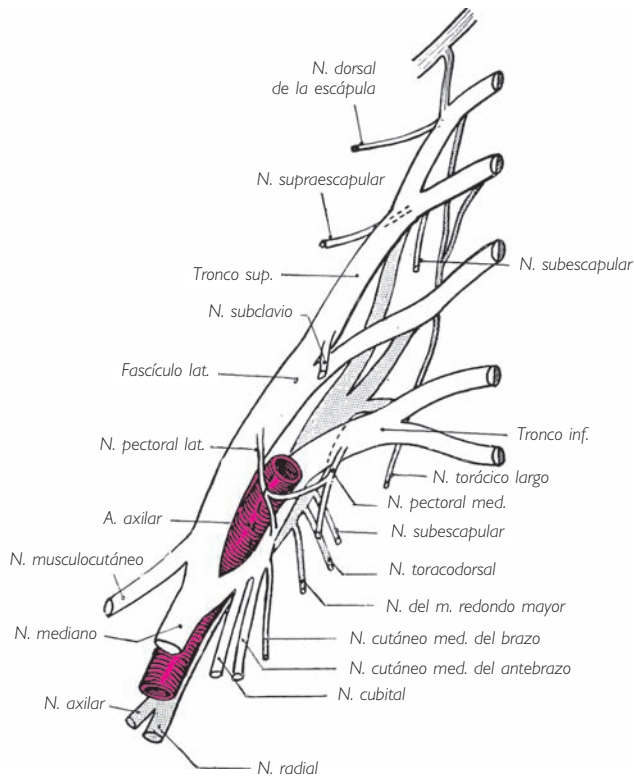


Fig. 202. ■ Constitución del plexo braquial y origen de sus ramos (esquema).

Los *nervios pectoral lateral* y *pectoral medial* nacen posteriormente a la clavícula y penetran inmediatamente en la axila.

2. Ramos posteriores. Son cuatro: el nervio dorsal de la escápula, el nervio supraescapular, el nervio torácico largo y el nervio subescapular.

El *nervio dorsal de la escápula* nace del quinto nervio cervical, a veces del cuarto. Se dirige posteriormente, cruza la cara anterior del músculo escaleno medio o lo atraviesa, pasa anteriormente al músculo elevador de la escápula, al que suministra un ramo, y termina en la cara anterior del músculo romboides.

El *nervio supraescapular* tiene su origen en el tronco superior y sigue paralelo al vientre inferior del músculo omohioideo hasta la escotadura de la escápula, la cual atraviesa para llegar a inervar los músculos supraespinoso e infraespinoso.

El *nervio torácico largo* se desprende de los ramos anteriores cervicales quinto y sexto, desciende posteriormente al plexo, penetra en la región axilar e inerva el músculo serrato anterior.

El *nervio subescapular* nace, posteriormente al plexo, del tronco superior o del fascículo posterior, y termina en la porción superior del músculo subescapular.

IV. RAMOS POSTERIORES O DORSALES DE LOS NERVIOS CERVICALES

a) RAMO POSTERIOR DEL PRIMER NERVIOS CERVICAL. NERVIOS SUBOCCIPITAL. Este ramo es totalmente motor. Nace del primer nervio cervical en el surco del atlas y se dirige posteriormente en el espacio triangular limitado por los músculos recto posterior mayor de la cabeza, oblicuo inferior de la cabeza y oblicuo superior de la cabeza (fig. 203). El nervio suboccipital suministra ramos a estos músculos, así como al recto posterior menor de la cabeza y al semiespinoso de la cabeza. Proporciona además un ramo comunicante que se une a la segunda rama cervical posterior.

b) RAMO POSTERIOR DEL SEGUNDO NERVIOS CERVICAL. NERVIOS OCCIPITAL MAYOR (DE ARNOLD) (fig. 203). El ramo posterior del segundo nervio cervical, el nervio occipital mayor, es muy grueso y se separa del ramo anterior inmediatamente después (o, a veces, antes) de atravesar el ligamento atlantoaxial posterior (fig. 122).

El nervio occipital mayor se dirige enseguida posteriormente, se acoda en la parte media del borde inferior del músculo oblicuo inferior de la cabeza y discurre superiormente. En este trayecto, el nervio occipital mayor cruza primero la cara posterior del músculo oblicuo inferior de la cabeza, atraviesa luego el semiespinoso de la cabeza cerca del ligamento nucal, perfora superiormente la lámina tendinosa del trapecio en su inserción occipital y se vuelve subcutáneo. La rama medial de la arteria occipital emerge a veces del músculo trapecio acompañada por el nervio. Este último se ramifica en toda la parte posterior del cuero cabelludo.

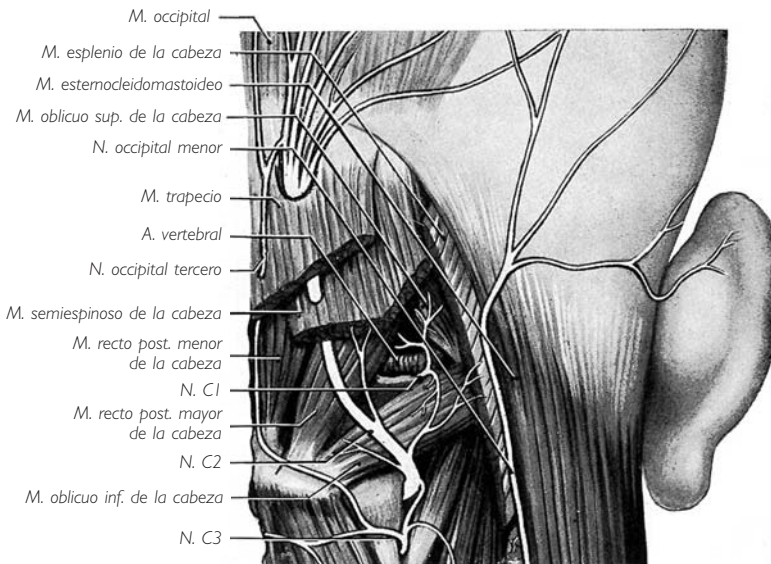


Fig. 203 ■ Ramos posteriores de los tres primeros nervios cervicales.

El nervio occipital mayor emerge del músculo trapecio unos 2 cm inferior y lateralmente a la protuberancia occipital externa.

El nervio occipital mayor suministra, cerca de su origen, los ramos musculares para los músculos oblicuo inferior de la cabeza, oblicuo superior de la cabeza, esplenios de la cabeza y cuello, longísimo de la cabeza y semiespinoso de la cabeza. Del nervio se desprenden muy superiormente algunos filetes destinados a este último músculo y al músculo trapecio. Cerca de su origen, da además *dos ramos comunicantes*: uno ascendente que se une a un ramo descendente del nervio suboccipital; otro descendente que se comunica con un ramo del ramo posterior del tercer nervio cervical.

c) RAMOS POSTERIORES DE LOS NERVIOS CERVICALES TERCERO, CUARTO, QUINTO, SEXTO, SÉPTIMO Y OCTAVO. El volumen de estos ramos decrece desde el tercero hasta el octavo. Con excepción del tercer nervio cervical, que presenta algunas características particulares sobre las cuales insistiremos, todos los demás muestran una disposición muy semejante.

Cada uno de ellos se separa del ramo anterior a la salida del agujero intervertebral y se dirige posterior, medial e inferiormente. Pasa al principio entre la apófisis articular, que es medial, y el borde medial del músculo intertransverso, que es lateral; después se insinúa entre los músculos multífido y semiespinoso de la cabeza. El nervio rodea a continuación el borde medial de este músculo, atraviesa los músculos esplenio de la cabeza y trapecio cerca de la línea media y se incurva lateralmente, para terminar en la piel de la nuca. Los ramos posteriores de los cinco últimos nervios cervicales inervan a su paso los músculos vecinos: multífido, interespinoso, semiespinoso de la cabeza, longísimo de la cabeza y esplenios.

El *ramo posterior del tercer nervio cervical* se distingue de los precedentes en que suministra además dos ramos específicos, uno cutáneo y otro comunicante (fig. 203). □ El *ramo cutáneo* o *nervio occipital tercero* asciende lateralmente al músculo semiespinoso de la cabeza o atraviesa la porción medial de dicho músculo; se aproxima poco a poco al músculo trapecio, el cual perfora cerca de la línea media y un poco inferiormente a la protuberancia occipital externa, y se ramifica en la porción vecina del cuero cabelludo.

□ El *ramo comunicante* se une al ramo correspondiente del nervio occipital mayor.

Cruveilhier ha dado el nombre de *plexo cervical posterior* a las dos asas comunicantes que unen entre sí los ramos posteriores de los tres primeros nervios cervicales. De este plexo se desprenden finos ramitos para los músculos adyacentes.

┌ V. PORCIONES CERVICAL Y CEFÁLICA DEL SISTEMA NERVIOSO AUTÓNOMO ─┐

PORCIÓN CERVICAL DEL SISTEMA NERVIOSO AUTÓNOMO

1. Situación y relaciones. El tronco simpático cervical comprende dos o tres ganglios unidos por un cordón intermedio. Constituye el *centro cervicomediastínico anterior*, que contribuye a la formación, en el tórax, de los plexos cardíacos y pulmonar.

Situado posteriormente al paquete vasculonervioso, el tronco simpático cervical está adosado contra la lámina prevertebral de la fascia cervical por medio de una del-

gada lámina celulofibrosa que puede considerarse como una hoja de desdoblamiento de dicha fascia. La lámina prevertebral de la fascia cervical y los músculos prevertebrales separan el tronco simpático de las apófisis transversas de las vértebras cervicales.

2. Ganglios cervicales. Se dividen en ganglio cervical superior, ganglio cervical medio y ganglio cervical inferior (figs. 198 y 204).

El *ganglio cervical superior* es voluminoso y fusiforme. Su longitud es, por término medio, de 4 cm. Está en relación posteriormente con el músculo recto anterior de la cabeza y la segunda y tercera vértebras cervicales, y anteriormente con el paquete vasculonervioso retroestíleo del espacio laterofaríngeo (fig. 191). Precisaremos estas relaciones al estudiar esta región (pág. 577).

El *ganglio cervical medio* es inconstante. Cuando existe, lo cual es poco frecuente, es muy pequeño. Se relaciona posteriormente con la apófisis transversa de la sexta vértebra cervical y anteriormente con el paquete vasculonervioso, rara vez con la arteria tiroidea inferior.

El *ganglio cervicotorácico* o *ganglio estrellado* es el resultado de la unión del ganglio cervical inferior y del primer ganglio torácico. Generalmente es un poco aplanado de anterior a posterior y alargado de superior a inferior. Su longitud es de 8 mm aproximadamente. Su forma es muy variable. El ganglio puede ser irregularmente redondeado, estrellado o semilunar.

Está situado anteriormente al cuello de la primera costilla y al primer nervio torácico; se eleva más o menos hasta la altura de la apófisis transversa de la séptima vértebra cervical. A veces presenta una situación inferior y entonces desciende, posteriormente a la pleura y anteriormente al primer espacio intercostal, hasta la segunda costilla. Está situado superior y posteriormente a la cúpula pleural, en una depresión denominada *fosita suprarretropleural*, que está limitada por el ligamento vertebropleural medialmente, el ligamento costopleural lateralmente, la pleura inferiormente, el ligamento vertebropleurocostal superior y lateralmente, y el extremo posterior de la primera costilla posteriormente (v. tomo 2, fig. 174). La arteria y vena vertebrales pasan anteriores a él y lo cubren, pero el ganglio rebasa a menudo a la arteria lateral o medialmente, más frecuentemente por la parte lateral (fig. 204 y tomo 2, fig. 137). Por lo general, la arteria subclavia está separada de él por la parte más alta de la cúpula pleural (Granjon).

El tronco costocervical cruza su cara lateral.

En la mayoría de los casos, el ganglio cervicotorácico está compuesto por dos partes unidas por cordones o filetes nerviosos más o menos numerosos; una de sus partes ocupa el lugar del ganglio normal; la otra, denominada *ganglio intermedio*, está situada superior y medialmente a la precedente y se halla en el lado medial de la arteria vertebral. Existe una relación entre el volumen de estos dos ganglios: cuando uno es pequeño, el otro es voluminoso y viceversa (Leriche).

3. Ramo interganglionar cervical (cordón intermedio). Los tres ganglios están unidos entre sí y con el tronco simpático torácico por medio del ramo interganglionar cervical. A la altura del ganglio cervical medio, el ramo interganglionar se desdobra

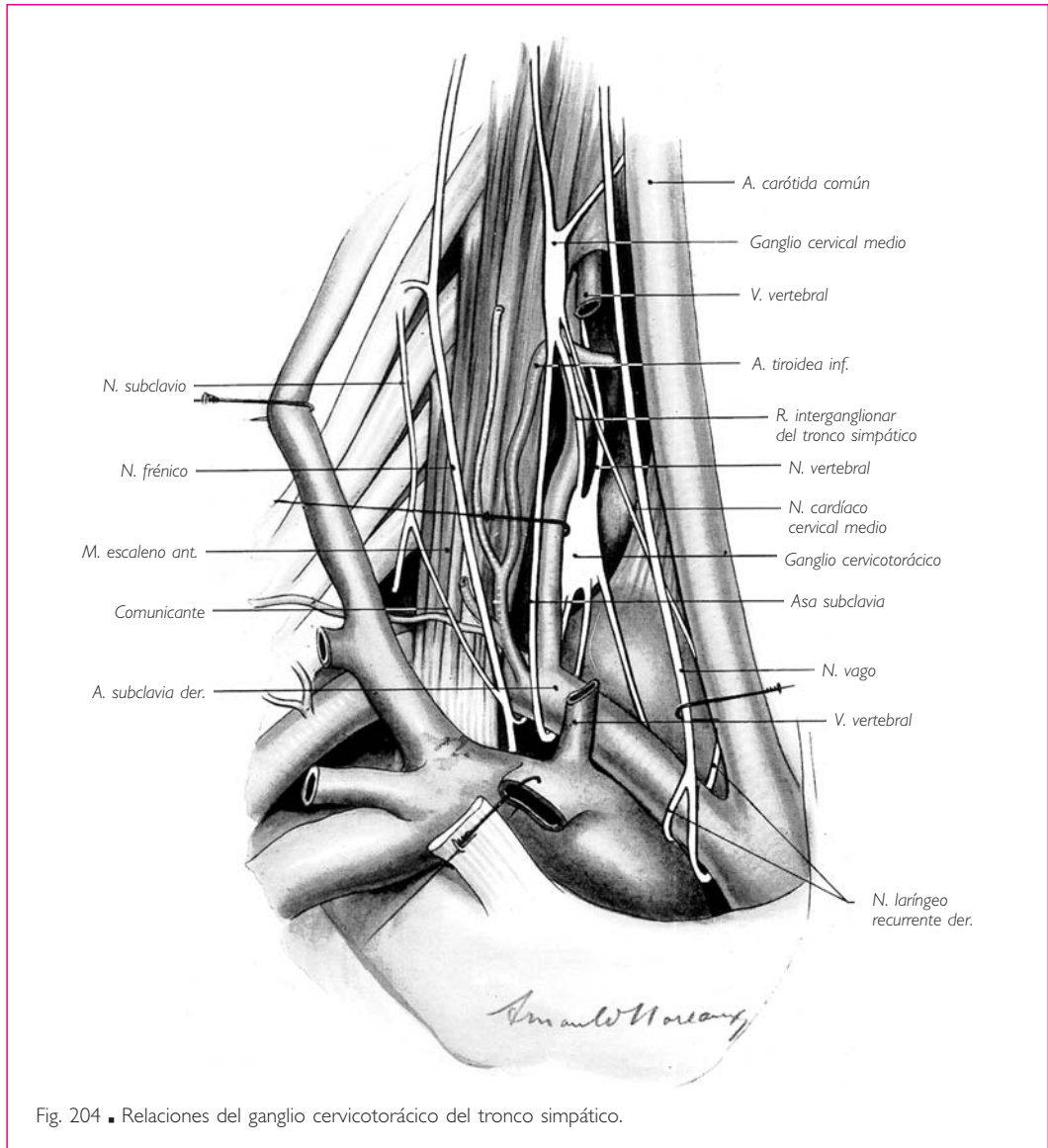


Fig. 204 ■ Relaciones del ganglio cervicotorácico del tronco simpático.

en dos ramos a través de los cuales pasa el primer codo de la arteria tiroidea inferior (Drobnik, Jonnesco). A continuación, se divide en dos cordones secundarios.

Uno de ellos continúa el trayecto del ramo interganglionar y se dirige al ganglio cervicotorácico.

El otro suele hallarse constituido por numerosos filetes nerviosos que se desprenden bien del ganglio cervical medio bien del ramo interganglionar inferior a dicho ganglio o, con mayor frecuencia, del ganglio cervicotorácico o del ganglio intermedio cuando este último existe (Hovelacque). Estos filetes nerviosos descienden anteriormente a la arteria

vertebral, pasan luego sucesivamente por las caras anterior, inferior y posterior de la arteria subclavia, y terminan en el ganglio cervicotorácico. Describen alrededor de la arteria subclavia una curva de concavidad superior y posterior, denominada *asa subclavia* (asa de Vieussens) (para las relaciones del asa subclavia v. *Región esternocleidomastoidea*, pág. 612).

4. Ramos comunicantes de los ganglios cervicales. El *ganglio cervical superior* se comunica: *a)* con los ganglios superior del nervio vago e inferior del nervio glossofaríngeo, por medio de un ramo denominado *nervio yugular*, y *b)* directamente con el nervio

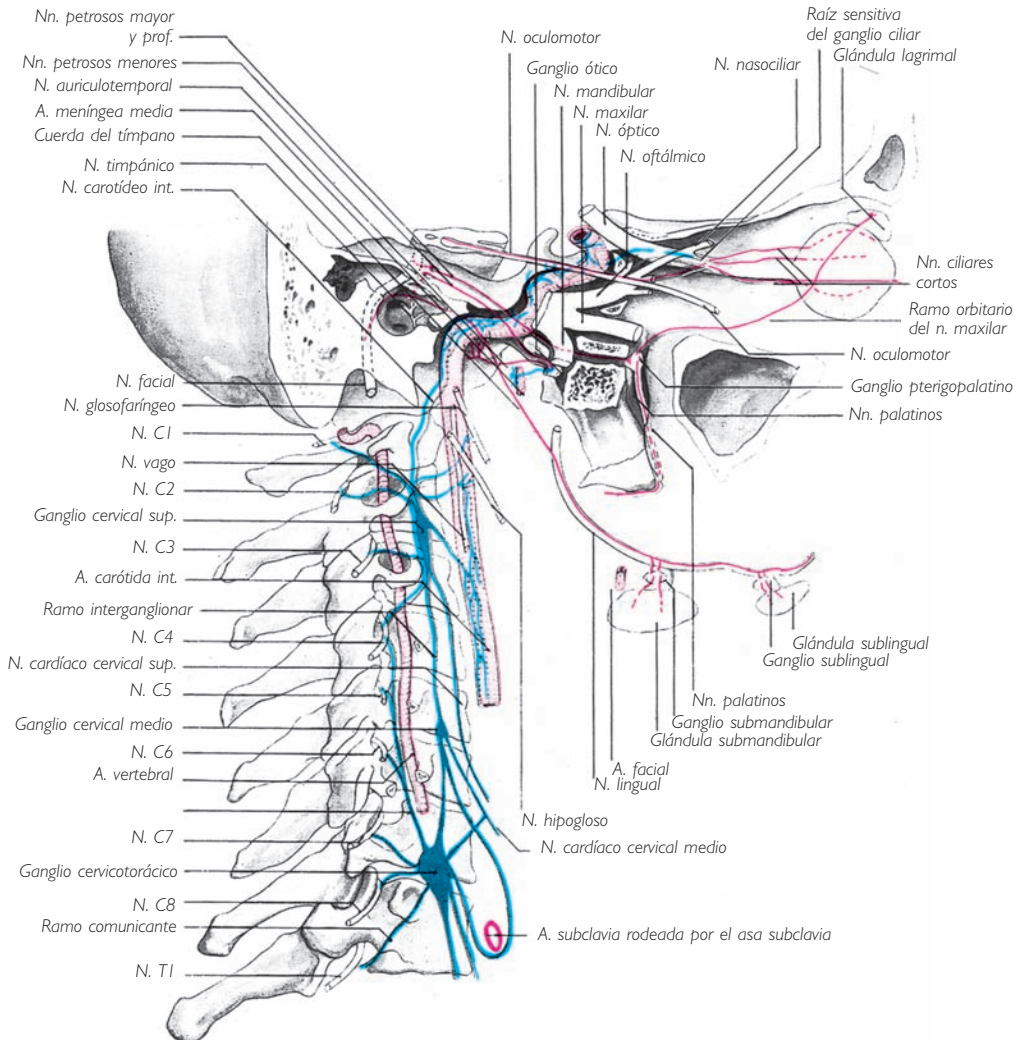


Fig. 205 ■ Tronco simpático cervicocéfálico. El tronco simpático está representado en color azul, la porción parasimpática en rojo.

glosofaríngeo, el nervio vago, el nervio hipogloso y los ramos anteriores de los tres o cuatro primeros nervios cervicales (fig. 205).

Nervio carotídeo interno. □ El ganglio cervical superior está unido a los ganglios pterigo-palatino y ciliar, así como a los nervios que discurren por la pared del seno cavernoso y al ganglio trigeminal, por el *nervio carotídeo interno*. Éste parte del polo superior del ganglio, asciende posteriormente a la arteria carótida interna, penetra con ésta en el conducto carotídeo y forma a su alrededor un denso plexo, el *plexo carotídeo interno*, de donde salen estos filetes comunicantes.

El plexo carotídeo interno contiene pequeños ganglios simpáticos (Gellert).

El *ganglio cervical medio* está unido por ramos comunicantes a los ramos anteriores de los nervios cervicales quinto y sexto.

El *ganglio cervicotorácico* está directamente en conexión con los nervios cervicales séptimo y octavo, el primer nervio torácico, los ramos cardíacos cervicales inferiores y el nervio frénico, por medio de distintos ramos. Está unido con los nervios cervicales cuarto a séptimo por medio del nervio vertebral.

5. Ramos periféricos de los ganglios cervicales

a) RAMOS DEL GANGLIO CERVICAL SUPERIOR. El ganglio cervical superior suministra ramos vasculares, ramos faríngeos, ramos esofágicos, ramos laríngeos y el nervio cardíaco cervical superior.

Los *ramos vasculares o carotídeos*, en un número variable, descienden a lo largo de la arteria carótida interna, se comunican con los ramos de los nervios vago y glosofaríngeo y forman con ellos, a la altura de la bifurcación de la arteria carótida común, el *plexo carotídeo común* (intercarotídeo). De este plexo se desprenden numerosos filetes que constituyen los plexos secundarios, situados alrededor de las diferentes ramas colaterales de la arteria carótida externa.

El *plexo carotídeo común* inerva también el seno y el glomo carotídeos. Se sabe que la compresión de este plexo en la región del seno carotídeo provoca un reflejo hipotensor (Hering).

Los *ramos faríngeos* son numerosos y forman el plexo faríngeo, comunicándose en la pared lateral de la faringe con los ramos de los nervios glosofaríngeo y vago.

Los *ramos esofágicos* se dirigen a la porción superior del esófago.

Los *ramos laríngeos* se comunican con los ramos de los nervios laríngeos del nervio vago para formar, medialmente a la arteria carótida común, el *plexo laríngeo* (de Haller). De este plexo se desprenden los filetes destinados a la laringe, a la glándula tiroidea y al esófago.

El *nervio cardíaco cervical superior* se desprende, por medio de una o varias raíces, del ganglio cervical superior o del ramo interganglionar cervical inferiormente al ganglio; este segundo caso parece sobre todo frecuente a la izquierda. El nervio desciende posteriormente al paquete vasculonervioso, en un desdoblamiento de la lámina prevertebral de la fascia cervical, medialmente al tronco simpático. Penetra en el tórax y pasa posteriormente a la arteria subclavia a la derecha y a la arteria carótida común a la izquierda. El nervio cardíaco cervical superior derecho termina posteriormente a la aorta, en el plexo cardíaco posterior; el nervio cardíaco cervical superior izquierdo termina bien en el plexo cardíaco anterior bien en el plexo cardíaco posterior.

b) RAMOS DEL GANGLIO CERVICAL MEDIO. El ganglio cervical medio proporciona (figs. 198 y 205): □ *ramos vasculares* que acompañan a la arteria tiroidea inferior; □ el *nervio cardíaco cervical medio*, que termina en el plexo cardíaco posterior. Cuando el ganglio cervical medio falta, el nervio cardíaco cervical medio se desprende del ramo interganglionar cervical.

c) RAMOS DEL GANGLIO CERVICOTORÁCICO (figs. 198 y 205). El ganglio cervicotorácico suministra ramos vasculares, el nervio cardíaco cervical inferior y algunos filetes nerviosos que discurren a lo largo del cuello hasta la primera vértebra torácica (Cruveilhier).

Los *ramos vasculares* se dirigen a la arteria subclavia y a sus ramas. Uno de ellos constituye un voluminoso satélite de la arteria vertebral, conocido con el nombre de *nervio vertebral* (figs. 198 y 205).

El *nervio vertebral* nace del ganglio cervicotorácico por medio de dos clases de raíces. Unas son anteriores y ascienden anteriormente a la arteria, expandiéndose alrededor de ésta. Las otras, generalmente dos, son posteriores a la arteria y se unen en un tronco común, que es el nervio vertebral. Éste asciende hasta la cuarta vértebra cervical, posteriormente a la arteria vertebral, la cual a su vez es medial a la vena. Aplicado a la arteria, el nervio se sitúa casi frente al intersticio que separa la arteria de la vena. Proporciona a su paso un ramo comunicante para los nervios cervicales séptimo, sexto y quinto, y frecuentemente también para el cuarto. El ramo comunicante destinado al cuarto nervio cervical parece ser el final del nervio vertebral. No obstante, éste ha suministrado antes finos ramos vasculares que rodean la arteria con un plexo que se prolonga hasta la cavidad craneal, alrededor de la arteria basilar.

El nervio vertebral también da origen a la raíz simpática del ramo meníngeo del nervio espinal correspondiente (v. pág. 27).

El *nervio cardíaco cervical inferior* contribuye a formar el plexo cardíaco posterior.

Los *nervios cardíacos cervicales superior, medio e inferior* constituyen los nervios esplácnicos mediastínicos anteriores.

PORCIÓN CEFÁLICA DEL SISTEMA NERVIOSO AUTÓNOMO

El simpático cefálico* comprende tres ganglios principales unidos al tronco simpático cervical por el *plexo carotídeo interno* y por el de la arteria meníngea media (fig. 206).

Los tres ganglios del simpático cefálico son el ganglio ciliar, el ganglio pterigopalatino y el ganglio ótico. Cada uno de ellos posee ramos comunicantes o aferentes y ramos periféricos o eferentes.

1. Ganglio ciliar (ganglio oftálmico). El ganglio ciliar es pequeño, cuadrilátero, alargado de anterior a posterior y aplanado transversalmente; está situado en la cara lateral del nervio óptico, unos 7 u 8 mm anteriormente al conducto óptico.

* Describiremos con el simpático cefálico los ganglios ciliar, pterigopalatino, ótico, submandibular y sublingual. Más adelante (v. tomo 4) explicamos que el sistema nervioso autónomo comprende un sistema nervioso simpático y un sistema nervioso parasimpático. Indicaremos en ese momento lo que, en el simpático cefálico, pertenece a uno y otro de esos sistemas nerviosos.

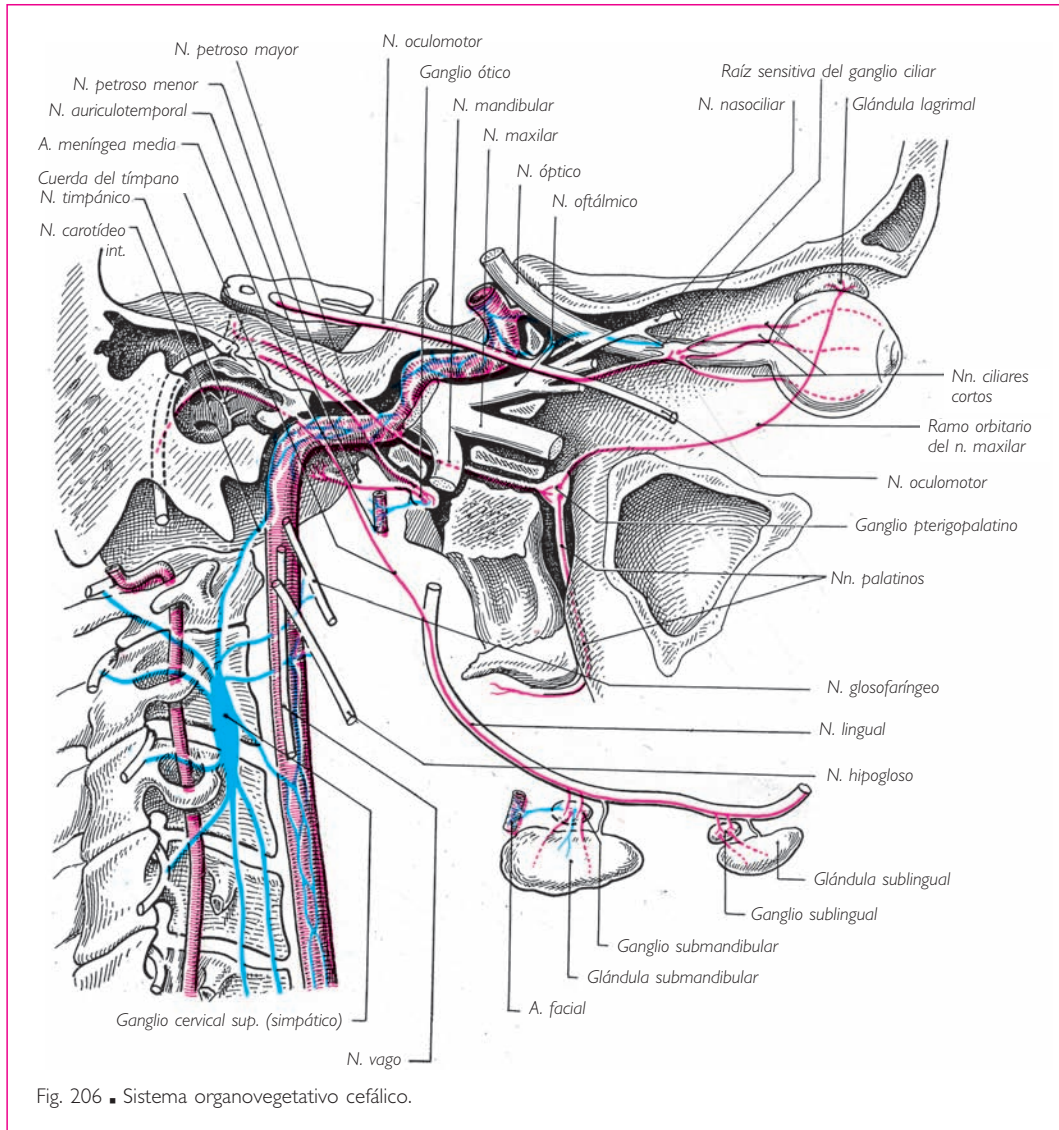


Fig. 206 ■ Sistema organovegetativo cefálico.

Ramos aferentes. El ganglio ciliar recibe, por su extremo posterior, tres ramos aferentes o raíces (fig. 206):

1. *Raíz parasimpática u oculomotora.* Se extiende desde el nervio del músculo oblicuo inferior, ramo del nervio oculomotor, hasta el ángulo posteroinferior del ganglio.

2. *Raíz sensitiva o nasociliar.* Procede del nervio nasociliar y llega al ángulo posterosuperior del ganglio.

3. *Raíz simpática.* Nace del plexo carotídeo interno y termina en el borde posterior del ganglio ciliar, entre las otras dos raíces.

Ramos eferentes. Del borde anterior del ganglio ciliar se desprenden, en número de cinco a seis, los *nervios ciliares cortos*. Éstos se dirigen anteriormente, dividiéndose, y perforan la esclera alrededor del nervio óptico. Están destinados a la esclera, la córnea, la coroides, el cuerpo ciliar y el iris (v. *Nervio oculomotor*).

Se da el nombre de *nervio de Tiedeman* a un filete nervioso que se desprende de los nervios ciliares cortos posteriormente al globo ocular y penetra con la arteria central de la retina en el nervio óptico.

2. Ganglio pterigopalatino (ganglio esfenopalatino) (fig. 207). El ganglio pterigopalatino es un abultamiento que se encuentra en el extremo anterior del nervio del conducto pterigoideo. Está situado en la pared posterior del trasfondo de la fosa infratemporal, en la fosita infundibular que continúa el conducto pterigoideo. El ganglio es de forma cónica y está unido al nervio del conducto pterigoideo por su vértice, que está orientado posteriormente (fig. 206).

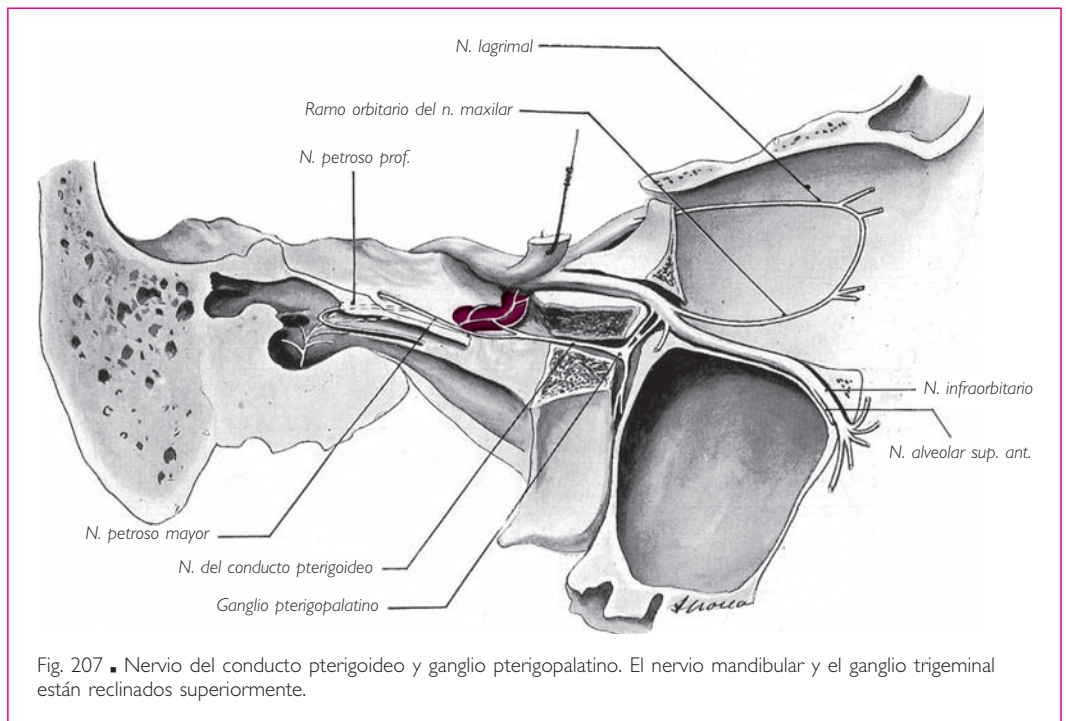


Fig. 207 ■ Nervio del conducto pterigoideo y ganglio pterigopalatino. El nervio mandibular y el ganglio trigeminal están reclinados superiormente.

El ganglio pterigopalatino recibe el *nervio del conducto pterigoideo*. Este nervio está formado por la unión del nervio petroso mayor, ramo del nervio facial, del nervio petroso profundo, ramo del nervio glossofaríngeo, y de un ramo simpático procedente del plexo carotídeo interno. Los nervios petrosos mayor y profundo, a su salida del hiato del conducto petroso mayor, discurren de posterior a anterior sobre la cara an-

terosuperior de la porción petrosa del hueso temporal, cruzan la cara inferior del ganglio trigeminal o la cara inferior del nervio mandibular, y se unen, si no lo han hecho todavía. El tronco nervioso resultante recibe la raíz simpática bien superiormente a la lámina fibrosa que obtura el agujero rasgado bien en el espesor de dicha lámina. □ Los ramos eferentes del ganglio pterigopalatino se incorporan al nervio pterigopalatino, que desciende lateral o anteriormente a éste, adhiriéndosele. Terminan en la mucosa buconasofaríngea. Otras fibras eferentes del ganglio, en conexión con el nervio facial mediante el nervio petroso mayor, se incorporan indirectamente, a través del nervio maxilar, al ramo orbitario de dicho nervio y, por medio del nervio lagrimal, con el cual se comunica, a la glándula lagrimal (fig. 206).

3. Ganglio ótico. El ganglio ótico es un corpúsculo de 2 a 3 mm de diámetro situado inferiormente al agujero oval, sobre la cara medial del nervio mandibular o del extremo superior del nervio lingual.

En este ganglio termina un ramo nervioso formado por la unión del nervio petroso menor, el nervio petroso profundo y un ramo simpático del plexo que rodea la arteria meníngea media. □ Los ramos que salen del ganglio ótico discurren hacia los ramos sensitivos del nervio mandibular, en particular al nervio auriculotemporal; estos últimos inervan con él la glándula parótida. Algunas fibras se dirigen también al tronco común de los nervios del músculo tensor del velo del paladar, del músculo pterigoideo medial y del músculo tensor del tímpano, así como a la cuerda del tímpano.

4. Ganglios submandibular y sublingual. El ganglio submandibular está situado entre el nervio lingual y el borde superior de la glándula submandibular.

El ganglio sublingual se localiza en el trayecto del nervio lingual, en la parte posterior o en la cara lateral de la glándula sublingual.

Estos ganglios reciben los filetes del nervio lingual, de la cuerda del tímpano y del plexo simpático de la arteria facial (fig. 206). Emiten ramos destinados a las glándulas submandibular y sublingual.

┌ ÓRGANOS DE LOS SENTIDOS ─┐

Los órganos de los sentidos son cinco: el del tacto, el del olfato, el de la vista, el vestibulococlear y el del gusto.

Describiremos en este capítulo sólo el órgano del olfato, el de la vista y el vestibulococlear. El órgano del tacto ya ha sido descrito (v. pág. 28) y el órgano del gusto, la lengua, se estudiará junto con la cavidad bucal.

┌ I. ÓRGANO DEL OLFATO U OLFATORIO ─┐

El sentido del olfato se sitúa en las cavidades nasales.

Las *cavidades nasales* o *fosas nasales* son dos cavidades anfractuosas, separadas entre sí por un delgado tabique sagital y situadas superiormente a la cavidad bucal, inferiormente a la cavidad craneal y medialmente a las cavidades orbitarias.

Por medio de la nariz y sus orificios, denominados *narinas* u *orificios nasales*, las cavidades nasales comunican con el exterior. Posteriormente se abren a la faringe.

Las cavidades nasales no son sólo el lugar donde se asienta el sentido del olfato; éste ocupa únicamente su parte superior. Constituyen también la porción más elevada de las vías respiratorias.

a) DIVISIÓN. Las cavidades nasales y la nariz están constituidas: *a)* por un armazón esquelético osteocartilaginoso, y *b)* por una mucosa que tapiza el esqueleto y se prolonga anteriormente hasta las alas de la nariz, donde se continúa con un revestimiento cutáneo.

Además, las cavidades nasales se comunican con numerosas cavidades neumáticas excavadas en los huesos que forman sus paredes lateral y superior. Estas cavidades anexas a las cavidades nasales se conocen con el nombre de *senos paranasales*.

Estudiaremos sucesivamente: *a)* el armazón óseo de las cavidades nasales; *b)* el esqueleto cartilaginoso de la nariz; *c)* la mucosa de las cavidades nasales o, mejor dicho, las modificaciones producidas en las cavidades nasales óseas por su revestimiento mucoso, y *d)* las cavidades neumáticas anexas a las cavidades nasales.

CAVIDADES NASALES

En el armazón esquelético de las cavidades nasales se describen cuatro paredes (lateral, medial, superior e inferior) y dos orificios (anterior y posterior). En lo que concierne a las paredes óseas de las cavidades nasales, indicaremos únicamente su configuración general. Su formación, es decir, las relaciones que presentan entre sí las diferentes piezas óseas que las constituyen, ya ha sido descrita (v. pág. 117).

a) PARED LATERAL. La pared lateral de las cavidades nasales es muy irregular debido a la presencia de los cornetes nasales y de los meatos nasales (fig. 208).

Cornetes nasales o *conchas nasales*. Son tres, de inferior a superior: el cornete nasal inferior o concha nasal inferior, el cornete nasal medio o concha nasal media y el cornete nasal superior o concha nasal superior. En ocasiones existe un cuarto cornete nasal,

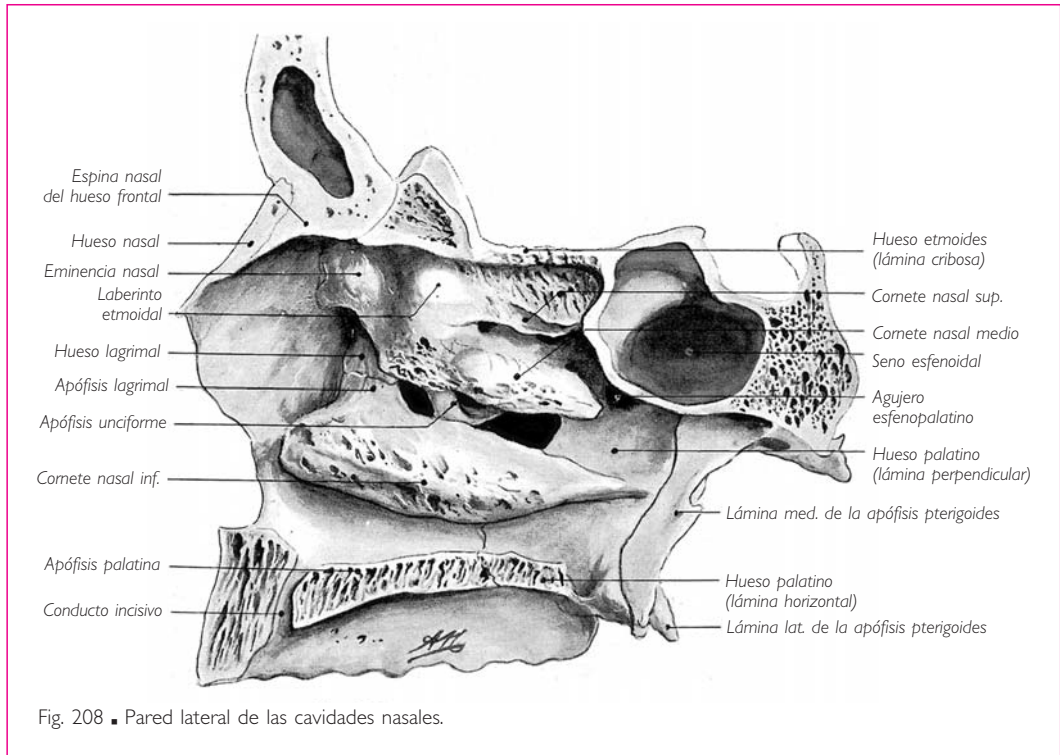


Fig. 208 ■ Pared lateral de las cavidades nasales.

denominado *cornete nasal supremo* o *concha nasal suprema*, situado superiormente al cornete nasal superior. Por último, una vez de cada cien se encuentra un quinto cornete nasal, situado superiormente al cornete nasal supremo: el *cornete nasal de Zuckerkandl* o *concha nasal de Zuckerkandl*.

El cornete nasal inferior es un hueso independiente. Es el más largo de todos, pero menos alto que el cornete nasal medio.

Los otros cornetes nasales son parte del hueso etmoides.

La longitud y la altura de los *cornetes etmoidales* son tanto menores, y su extremo anterior está tanto más alejado del plano frontal que pasa por las narinas cuanto más superior se encuentra situado el cornete nasal en la pared lateral de la cavidad nasal. La inserción del cornete nasal medio es oblicua superior y posteriormente en su tercio o cuarto anterior; después se inclina inferior y posteriormente en el resto de su extensión. Los cornetes nasales etmoidales superiores al cornete nasal medio se fijan por medio de un borde inclinado inferior y posteriormente. Se superponen de inferior a superior, de tal manera que cada uno de ellos se sitúa superiormente a la mitad o a los dos tercios posteriores del cornete nasal subyacente, encontrándose la parte culminante de estos cornetes nasales en una misma línea casi horizontal. Esta línea se encuentra aproximadamente a una distancia de la lámina cribosa de 5 mm anteriormente y 8 mm posteriormente.

Cada uno de los cornetes nasales limita, con la parte correspondiente de la pared lateral, una cavidad denominada *meato nasal*.

Meatos nasales. Hay un mismo número de meatos nasales que de cornetes nasales, y se denominan de la misma manera.

El *meato nasal inferior* está comprendido entre la cara lateral, cóncava, del cornete nasal inferior y la pared nasal. A lo largo de su borde superior y 1 cm posteriormente al extremo anterior del meato nasal, se encuentra el orificio del conducto nasolagrimal.

El *meato nasal medio*, limitado medialmente por la cara lateral del cornete nasal medio y lateralmente por la pared, presenta: *a*) la *apófisis unciforme* del hueso etmoides y la eminencia nasal (v. págs. 51 y 353); *b*) el *hiato maxilar*, dividido por la apófisis unciforme del hueso etmoides y su expansión posterior en tres orificios secundarios: anterior, superior o medio y posterior; *c*) la *bullula etmoidal*, separada de la apófisis unciforme del hueso etmoides por un intervalo que la mucosa transforma en el *hiato semilunar*; la bullula etmoidal está separada de la porción correspondiente del borde adherente del cornete nasal por una depresión denominada *surco retrobullar*; *d*) una trabécula ósea, *trabécula uncibullar*, aplanada de lateral a medial, que une el extremo superior de la apófisis unciforme del hueso etmoides con el extremo superior de la bullula etmoidal, y *e*) los orificios de las celdas etmoidales, cuya ubicación exacta se expondrá al describir las cavidades nasales revestidas por la mucosa.

El *meato nasal superior* presenta dos o tres orificios de celdas etmoidales. Posteriormente al meato nasal superior se observa el agujero esfenopalatino y, posteriormente a éste, se encuentra el conducto palatovaginal, comprendido entre la apófisis esfenoidal del hueso palatino y la apófisis vaginal de la apófisis pterigoides.

Los *meatos nasales supremo* (de Santorini) y *de Zuckerkandl* son inconstantes. Cada uno de ellos presenta el orificio de una celda etmoidal.

b) PARED SUPERIOR O TECHO DE LAS CAVIDADES NASALES. Esta pared presenta la forma de un canal anteroposterior con una anchura de 3 a 4 mm por término medio, más estrecho en su parte media que en sus extremos. Su concavidad está orientada hacia la cavidad nasal.

En esta pared pueden distinguirse cuatro segmentos, diferentes en cuanto a su orientación (fig. 209): *a*) un *segmento anterior frontonasal*, oblicuo superior y posteriormente, formado por los huesos nasales y la espina nasal del hueso frontal; *b*) un *segmento etmoidal* horizontal formado por la lámina cribosa del hueso etmoides y, posteriormente a ésta, por la porción etmoidal del cuerpo del hueso esfenoides; *c*) un *segmento esfenoidal anterior* vertical, formado por la cara anterior del cuerpo del hueso esfenoides, en el que se observa el orificio del seno esfenoidal, y *d*) un *segmento esfenoidal inferior*, oblicuo de inferior a posterior, constituido por la cara inferior del hueso esfenoides; en este segmento se encuentran los conductos vomerorrostrales medio y laterales, comprendidos entre las alas del vómer por una parte y la cara inferior del hueso esfenoides y la apófisis vaginal de la lámina medial de la apófisis pterigoides por otra.

c) PARED MEDIAL O TABIQUE NASAL. El tabique óseo nasal se complementa inferior y anteriormente con el cartílago del tabique nasal, que ocupa el ángulo formado por el vómer y la lámina perpendicular del hueso etmoides (fig. 209). La pared medial es del-

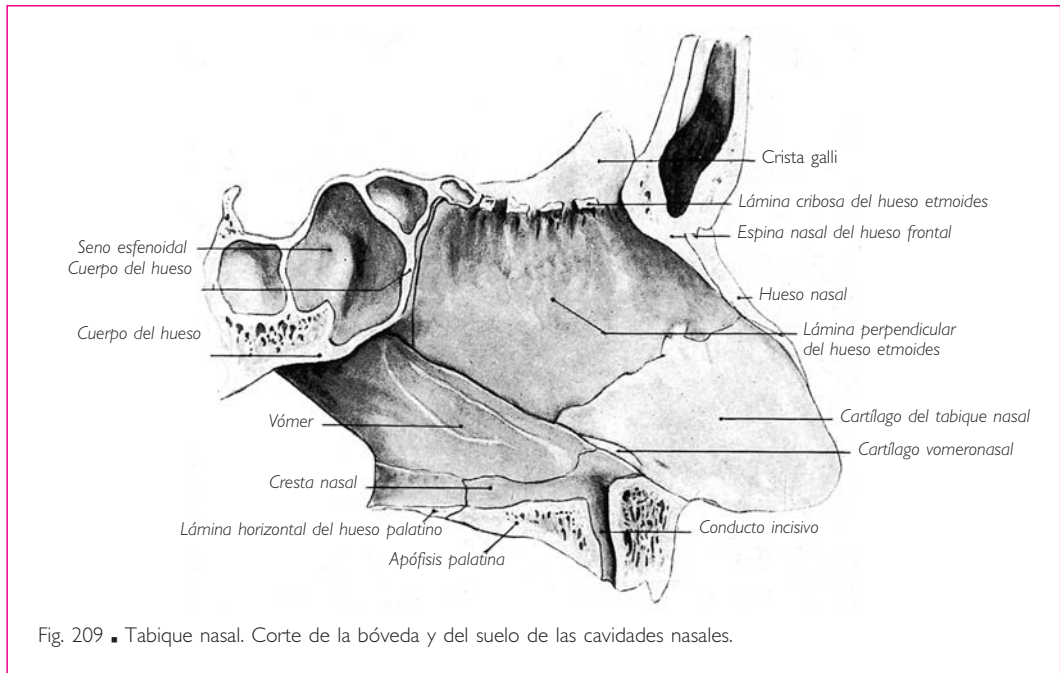


Fig. 209 ■ Tabique nasal. Corte de la bóveda y del suelo de las cavidades nasales.

gada y plana y está situada en el plano sagital; puede presentar desviaciones hacia uno u otro lado, pero éstas son raras en personas jóvenes.

d) PARED INFERIOR O SUELO. La pared inferior tiene el aspecto de un canal alargado de anterior a posterior. Este canal es más ancho que el formado por la pared superior, y su concavidad está orientada superiormente. En esta pared se describen: *a)* la sutura que une la apófisis palatina del maxilar con la lámina horizontal del hueso palatino, y *b)* a unos milímetros posteriormente al extremo anterior de la pared, el orificio de uno de los canales secundarios laterales que forman, al unirse, el conducto incisivo.

e) ORIFICIO ANTERIOR. Las cavidades nasales se abren anteriormente en un orificio común circunscrito inferior y lateralmente por el borde anterior de los maxilares y superiormente por los huesos nasales. El orificio tiene la forma de un corazón de naipes, de base inferior, escotado en la línea media por la cresta incisiva y la espina nasal anterior; recibe el nombre de *abertura piriforme* u *orificio piriforme*.

f) ORIFICIOS POSTERIORES. Las cavidades nasales se abren posteriormente por medio de sendos orificios. Estos orificios, denominados *coanas*, son rectangulares, alargados de superior a inferior y de posterior a anterior. Están limitados: medialmente por el borde posterior del vómer, que separa una coana de otra; lateralmente por la lámina medial de la apófisis pterigoides; superiormente por el cuerpo del hueso esfenoides y el borde posterior de las alas del vómer, e inferiormente por el borde posterior de la lámina horizontal del hueso palatino. En el extremo inferior del tabique vomeriano se observa la espina nasal posterior.

ESQUELETO CARTILAGINOSO DE LA NARIZ

El esqueleto cartilaginoso de la nariz comprende tres cartílagos principales y cartílagos accesorios.

Los cartílagos principales son el cartílago del tabique nasal, los cartílagos laterales y los cartílagos alares.

a) CARTÍLAGO DEL TABIQUE NASAL. El cartílago del tabique nasal es una lámina cartilaginosa cuadrilátera, vertical y media, situada anteriormente al vómer y a la lámina perpendicular del hueso etmoides (fig. 209).

Sus caras son planas o pueden estar desviadas hacia uno u otro lado, presentando en tal caso una concavidad y una convexidad. Según su orientación, los bordes se dividen en posteroinferior, posterosuperior, anterosuperior y anteroinferior.

El *borde posteroinferior* penetra entre las dos láminas del borde anterior del vómer y se une a ellas. Con frecuencia emite superior y posteriormente una prolongación, denominada *apófisis posterior* o *apófisis esfenoideal*, que se insinúa entre el borde posteroinferior de la lámina perpendicular del hueso etmoides y el fondo del canal comprendido entre las dos láminas del vómer.

El *borde posterosuperior* se une a la lámina perpendicular del hueso etmoides.

El *borde anterosuperior* se une superiormente a la parte inferior y medial de los huesos nasales. Inferiormente, el cartílago se relaciona con la piel hasta el vértice de la nariz, en el intersticio existente entre los dos cartílagos laterales.

El *borde anteroinferior* se continúa con el precedente mediante un ángulo redondeado que se relaciona con el vértice de la nariz. Posteriormente, termina en la espina nasal anterior, donde se une con el borde posteroinferior.

El cartílago del tabique nasal constituye la porción más gruesa del tabique nasal. Puede presentar engrosamientos irregulares en forma de crestas o espolones, que se desarrollan sobre todo cerca del borde posteroinferior del cartílago.

CARTÍLAGO VOMERONASAL. Se designan con este nombre dos laminillas cartilaginosas estrechas, delgadas e inconstantes, situadas a ambos lados del cartílago del tabique nasal, a lo largo de su borde posteroinferior y posteriormente a la espina nasal anterior.

b) CARTÍLAGOS LATERALES DE LA NARIZ. Los cartílagos laterales de la nariz son dos láminas triangulares situadas a cada lado de la línea media, sobre las caras laterales de la nariz, inferiormente a los huesos nasales y superiormente a las alas de la nariz (fig. 210). Su borde anterior se suelda total o parcialmente al borde anterosuperior del cartílago del tabique nasal. Su borde superior se une al hueso nasal del lado correspondiente. Finalmente, su borde inferior se relaciona con el segmento lateral del cartílago del ala de la nariz, al que está unido por una lámina fibrosa.

c) CARTÍLAGO ALAR MAYOR Y CARTÍLAGOS ALARES MENORES (fig. 210). Estos cartílagos se encuentran en cada una de las narinas. Cada uno de ellos constituye una lámina delgada y flexible, contorneada en forma de «U», cuya concavidad limita lateral, anterior y medialmente la narina correspondiente. Se describen en estos cartílagos: *a)* un segmento lateral; *b)* un segmento medial, más estrecho y corto que el lateral, aplica-

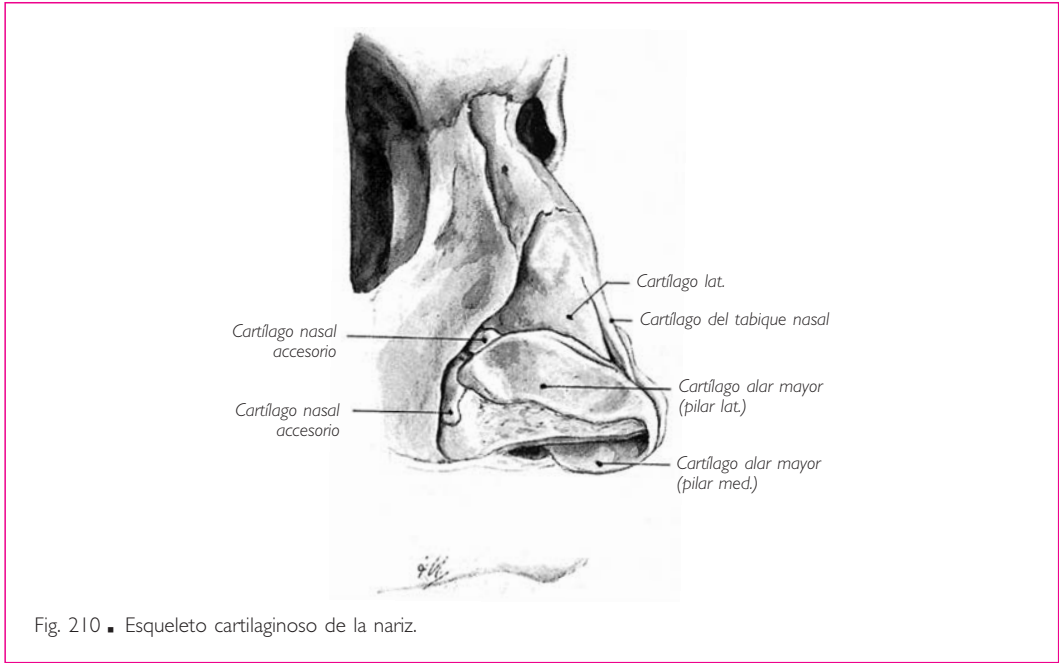


Fig. 210 ■ Esqueleto cartilaginoso de la nariz.

do a lo largo del borde anteroinferior del tabique nasal, al que desborda inferiormente, y c) un segmento anterior, intermedio a los otros dos, redondeado, cóncavo posteriormente y en relación con la mitad correspondiente del vértice de la nariz.

d) **CARTÍLAGOS NASALES ACCESORIOS.** Son pequeñas piezas cartilaginosas de forma variable, situadas en los intervalos que separan los cartílagos alares de los cartílagos laterales.

e) **MEMBRANA FIBROSA DE LA NARIZ.** Los espacios comprendidos entre los cartílagos nasales están ocupados por una membrana fibrosa que se continúa, por una parte, con el periostio de los huesos y, por otra, con el pericondrio de cada uno de estos cartílagos.

DESCRIPCIÓN DE LAS CAVIDADES NASALES REVESTIDAS POR LA MUCOSA NASAL

Las paredes de las cavidades nasales están revestidas por una mucosa muy adherente, denominada *mucosa nasal*.

Las cavidades nasales se continúan en sentido anterior con dos pequeñas cavidades ligeramente dilatadas, los *vestíbulos nasales*. Los vestíbulos nasales presentan un revestimiento cutáneo, mientras que las cavidades nasales están tapizadas por la mucosa nasal. Entre el revestimiento cutáneo de los vestíbulos nasales y la mucosa nasal se encuentra una zona de transición de 1 a 2 cm de anchura.

La mucosa nasal ocasiona profundas modificaciones en la configuración de las cavidades nasales.

a) PARED LATERAL. La pared lateral de las cavidades nasales se divide en tres zonas: una zona posterior, de los cornetes nasales o turbinal; una zona anterior, preconchal o pre-turbinal, y una zona superior, supraconchal o supraturbinal (J. Ramadier).

Zona de los cornetes nasales. Esta zona ocupa la mayor parte de las cavidades nasales y corresponde a los cornetes nasales y a los meatos nasales que la mucosa recubre de forma regular (fig. 211).

El *meato nasal inferior* comienza aproximadamente 2 cm posterior y superiormente al borde posterior de la narina. Presenta, 1 o 1,5 cm posteriormente a su extremo anterior, el orificio del conducto nasolagrimal.

El *meato nasal medio* presenta una superficie lateral muy irregular. La mucosa recubre los salientes que presenta este meato nasal y se refleja en los orificios de las células etmoidales. Cierra dos de los tres orificios óseos del seno maxilar. Por lo general el único que permanece abierto es el orificio superior o medio, situado superiormente a la apófisis unciforme del hueso etmoides y a su expansión.

Con la mucosa en su sitio, la superficie lateral del meato nasal está ocupada en sus partes superior y media por dos salientes, uno anterior y otro posterior, orientados paralelamente de superior a inferior y de anterior a posterior (fig. 212). □ El saliente anterior, denominado *pliegue unciforme*, está formado por el pliegue que describe la mucosa al reflejarse desde la cara medial hasta la cara lateral de la apófisis unciforme del

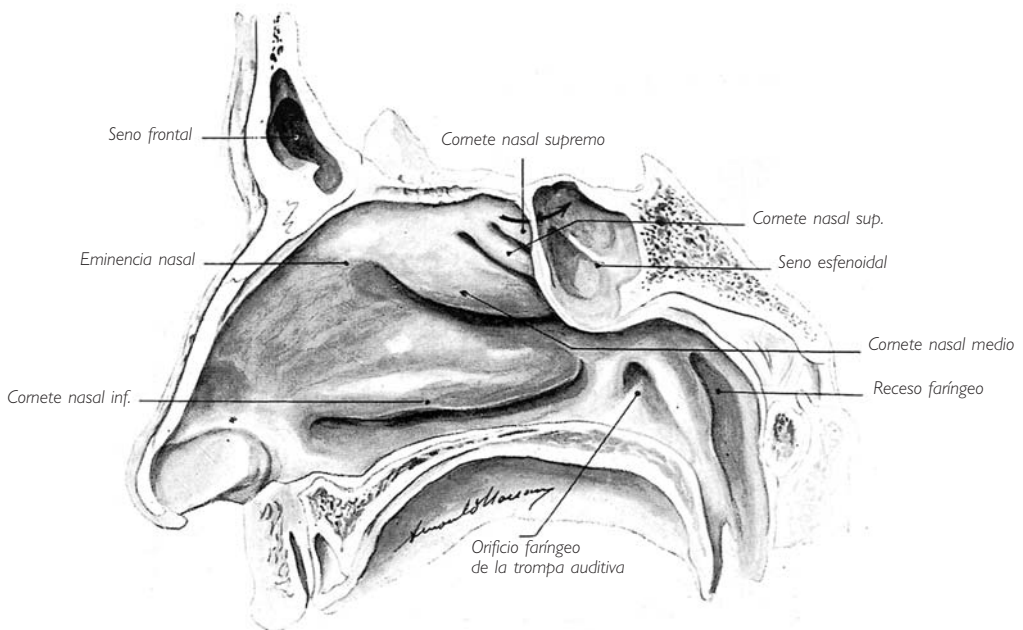


Fig. 211 ■ Pared lateral de las cavidades nasales.

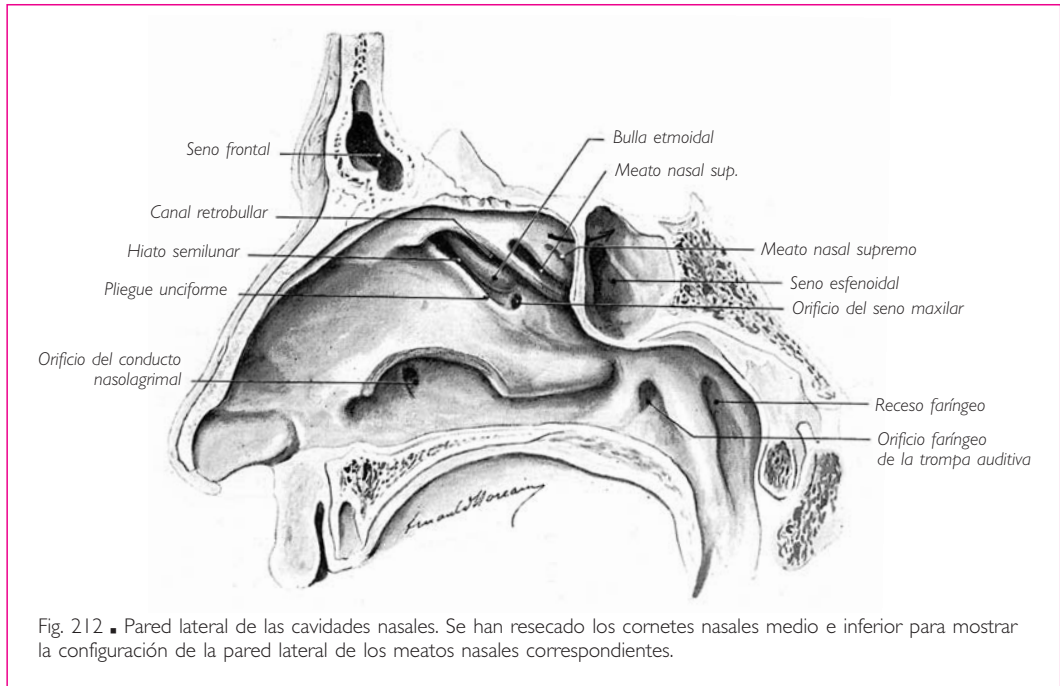


Fig. 212 ■ Pared lateral de las cavidades nasales. Se han resecado los cornetes nasales medio e inferior para mostrar la configuración de la pared lateral de los meatos nasales correspondientes.

hueso etmoides, a lo largo su borde posterior. □ El saliente posterior, denominado *bulla etmoidal*, está formado por una celda etmoidal.

El pliegue unciforme y la bulla etmoidal originan la formación de dos canales orientados paralelamente a los salientes. Entre el pliegue unciforme y la bulla etmoidal se encuentra el *hiato semilunar*; éste se hunde entre la cara lateral del pliegue unciforme y la parte correspondiente de la pared lateral del meato nasal. □ Entre la bulla etmoidal y el borde superior del cornete nasal medio se encuentra un segundo canal, menos profundo y menos extenso que el primero, denominado *canal retrobullar*.

El pliegue unciforme y la bulla etmoidal están unidos, en su extremo superior, por un pliegue mucoso producido por la *trabécula ósea uncibullar* (fig. 214).

En el fondo del hiato semilunar y del surco retrobullar, sobre todo en su extremo superior, a lo largo del borde superior del cornete nasal medio, se observan los orificios, en número variable, por los que las celdas etmoidales se abren a las cavidades nasales (v. más adelante).

En el extremo superior del hiato semilunar se encuentran habitualmente dos orificios situados uno medial y otro lateral a la trabécula ósea uncibullar. El seno frontal desemboca en las cavidades nasales por uno u otro de estos orificios.

En el extremo inferior del hiato semilunar se encuentra el orificio del seno maxilar.

A la misma altura y anteriormente al extremo superior del pliegue unciforme, la pared lateral del meato nasal medio está realzada la mayoría de las veces por un saliente en forma de rodete alargado de superior a inferior y de posterior a anterior. Este

saliente se denomina *eminencia nasal* o *agger nasi*. Está formado por una celda generalmente subyacente al seno frontal.

El *meato nasal superior* presenta generalmente dos orificios de celdas etmoidales. El agujero esfenopalatino se localiza en la parte posterior de este meato nasal y está cubierto por la mucosa. La arteria esfenopalatina, acompañada por los nervios nasales posteriores superiores, penetra y se divide a nivel de la parte inferior del orificio. Por la parte superior, da paso al nervio nasopalatino, que se une a la rama medial de la arteria esfenopalatina (Ramadier).

Zona preconchal. Esta porción de la pared lateral de las cavidades nasales es lisa y está situada anteriormente a los cornetes nasales y a los meatos nasales. Presenta en su parte anteroinferior, inmediatamente superior a las narinas, una depresión cóncava medial y un poco inferiormente, que forma la pared lateral del vestíbulo nasal.

Zona supraconchal. J. Ramadier ha denominado así a un segmento de la pared lateral de las cavidades nasales, que es plano y liso y está comprendido entre la línea de unión de los cornetes nasales etmoidales y la lámina cribosa. Su altura media es de 5 mm anteriormente y 8 mm posteriormente.

El extremo posterior de la zona supraconchal determina, entre la cara anterior del hueso esfenoides y el cornete nasal superior o el cornete nasal supremo, una depresión denominada *receso esfenoetmoidal*.

b) PARED MEDIAL. Esta pared presenta los mismos detalles que la pared esquelética. Además, es frecuente encontrar, aproximadamente 1,5 cm posterior y superiormente al borde posterior de la narina, un pequeño orificio que da acceso a un conducto de 1 cm de largo que termina en un fondo de saco. Este canal es el vestigio del *órgano vomeronasal* (fig. 213).

También se encuentra en esta pared, frente a la parte inferior del cartílago del tabique y ligeramente superior y posteriormente a la narina, una zona muy vascularizada, la *mancha vascular*, donde tienen origen casi siempre las epistaxis de repetición.

c) PARED SUPERIOR. La mucosa cubre los orificios de la lámina cribosa, así como los de los conductos palatovaginales y vomerorrostrales. Estos orificios y conductos son, por tanto, submucosos. En cambio, la mucosa se invagina en los senos esfenoidales, estrechando los orificios de éstos. Cada uno de estos orificios está oculto por el cornete nasal medio.

Anteriormente, la pared superior corresponde al dorso de la nariz y presenta, a la altura del vértice de la nariz y de las narinas, una depresión profunda denominada *vestíbulo nasal*.

d) PARED INFERIOR. Esta pared, cubierta por la mucosa, presenta la misma disposición que en el esqueleto, aunque la mucosa normalmente cierra los orificios de las ramas laterales correspondientes del conducto incisivo.

e) ORIFICIOS ANTERIORES. NARINAS U ORIFICIOS NASALES. Tienen una forma muy variable. Suelen ser ovaladas y mayores en su extremo posterior. Existen pelos, denominados *vibrisas*, que se implantan inmediatamente superiores a estos orificios y ocupan aproximadamente la mitad inferior de las paredes del vestíbulo nasal.

f) ORIFICIOS POSTERIORES. COANAS. Las coanas poseen las mismas características que los orificios posteriores de las cavidades nasales óseas. La mucosa las estrecha ligera-

mente. Cada una de ellas mide por término medio 2 cm de altura y de 12 a 14 mm de anchura.

g) **CAVIDADES NAALES.** La cavidad nasal es muy irregular a causa de los salientes que forman los cornetes nasales. El cornete nasal medio es el que más se aproxima al tabique nasal. Limita con éste, en su parte más saliente, un estrecho intervalo denominado *surco olfatorio*. Este surco divide la cavidad nasal en dos porciones, una inferior o respiratoria y otra superior u olfatoria.

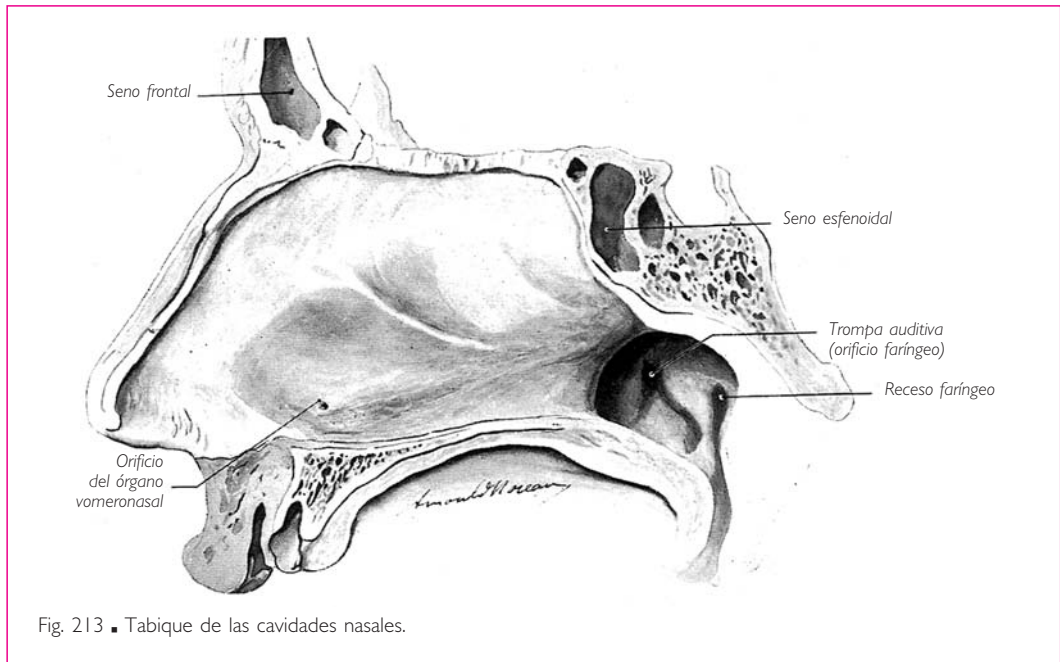


Fig. 213 ■ Tabique de las cavidades nasales.

SENOS PARANASALES

Los senos paranasales pueden dividirse en tres grupos principales: a) un *grupo maxilar*, constituido por los senos maxilares; b) un *grupo etmoidal*, que comprende todas las celdas etmoidales, es decir, todos los senos que se abren en las cavidades nasales mediante orificios excavados en los laberintos etmoidales, y c) un *grupo esfenoidal*, formado por los senos esfenoidales.

■ A. **Seno maxilar**

El seno maxilar es una cavidad que ocupa casi todo el espesor de la apófisis cigomática del maxilar. Esta apófisis se reduce en casi toda su extensión a una delgada cubierta ósea que forma las paredes del seno. Por lo tanto, se describen en el seno maxilar, al igual que en la apófisis cigomática del maxilar, tres paredes o caras, una base y un vértice.

a) PAREDES (sígase la descripción con ayuda de las figs. 90 a 95). La *pared superior* u orbitaria corresponde a la pared inferior de la órbita (fig. 88). Presenta un saliente alargado de anterior a posterior, determinado por el surco y el conducto infraorbitarios.

La *pared anterior* o *yugal* presenta una convexidad que corresponde a la concavidad de la fosa canina (figs. 90 y 91). En la parte superior de esta pared se observa el relieve formado por el conducto infraorbitario. En el espesor de esta pared, que es muy delgada, se encuentra el conducto alveolar.

La *pared posterior* o *infratemporal* se corresponde con la fosa infratemporal (fig. 91). En su espesor, que es un poco mayor que el de otras paredes, discurren los nervios alveolares superiores posteriores.

b) BASE. La *base* del seno corresponde a la pared lateral de las cavidades nasales. Se divide en dos segmentos que están en relación con el meato nasal inferior y con el meato nasal medio respectivamente (fig. 95).

El segmento inferior presenta una delgada zona media constituida por la apófisis maxilar del cornete nasal inferior y por la cara maxilar del palatino, que se articula con el cornete nasal inferior.

El segmento superior presenta el orificio del seno maxilar. Anterior y posteriormente a este orificio, en las zonas correspondientes a los orificios situados entre el borde superior del cornete nasal inferior y la apófisis unciforme del hueso etmoides, la pared es simplemente mucosa. A veces puede encontrarse, en estas zonas mucosas, un orificio accesorio del seno maxilar (fig. 214). Anteriormente, el segmento superior está en relación con el conducto nasolagrimal, que forma en el seno un saliente semicilíndrico oblicuo inferior y posteriormente.

La base del seno maxilar, aunque corresponde a la base de la pirámide triangular que constituye la apófisis cigomática del maxilar, tiene un contorno cuadrangular debido a que la pared posterior del seno se amplía inferior y posteriormente, cerca de la base del seno. Dicho de otro modo, el borde posterior de la base del seno que corresponde a su pared posterior se acoda dividiéndose en dos bordes secundarios, uno inferior y otro posterior, unidos por un ángulo redondeado.

El *borde superior* de la base del seno sigue el borde superior del hueso. Está abombado por uno o dos salientes redondeados, formados por las hemiceldas de la cara medial del maxilar. □ El *borde anterior* ocupa el fondo de un profundo surco vertical, a veces muy estrecho, comprendido entre el saliente del conducto nasolagrimal y la pared anterior del seno (fig. 91). □ El *borde inferior* es un canal cóncavo cuyo fondo descende un poco inferiormente al nivel del suelo de las cavidades nasales (figs. 94 y 95). Está en relación con los dientes premolares y los dos primeros dientes molares superiores. Con frecuencia las raíces de los dientes molares protruyen en la cavidad del seno. □ El *borde posterior* corresponde a la tuberosidad del maxilar y a la fosa infratemporal (figs. 90 y 91).

El ángulo situado en la unión del borde superior con el borde posterior corresponde a la apófisis orbitaria del hueso palatino.

c) VÉRTICE. El vértice del seno se prolonga a menudo en el hueso cigomático.

■ B. Celdas etmoidales

Las celdas etmoidales son de ocho a diez cavidades neumáticas que se abren en los meatos nasales mediante orificios excavados en el espesor de los laberintos etmoidales.

Las celdas etmoidales están excavadas bien totalmente en los laberintos etmoidales bien a la vez en los laberintos etmoidales y en los huesos que se articulan con ellos. Las primeras son poco frecuentes. Las otras se dividen en tantas categorías como los huesos situados alrededor del laberinto etmoidal; así pueden distinguirse celdas etmoidofrontales, etmoidoesfenoidales, etmoidomaxilares y etmoidolacrimales (v. figs. 26, 92, 93 y 214).

Frecuentemente las conexiones entre las celdas son más complejas; una misma celda puede estar excavada a la vez en el hueso etmoides y en otros huesos vecinos. Por esta razón, existen celdas etmoidofrontolagrimal, etmoidofrontoesfenoidales, etc.

Las celdas se abren en un meato nasal tanto más elevado cuanto más posteriores son. Las celdas etmoidales se dividen generalmente en dos grupos principales: las celdas etmoidales anteriores, que desembocan en el meato nasal medio, y las celdas et-

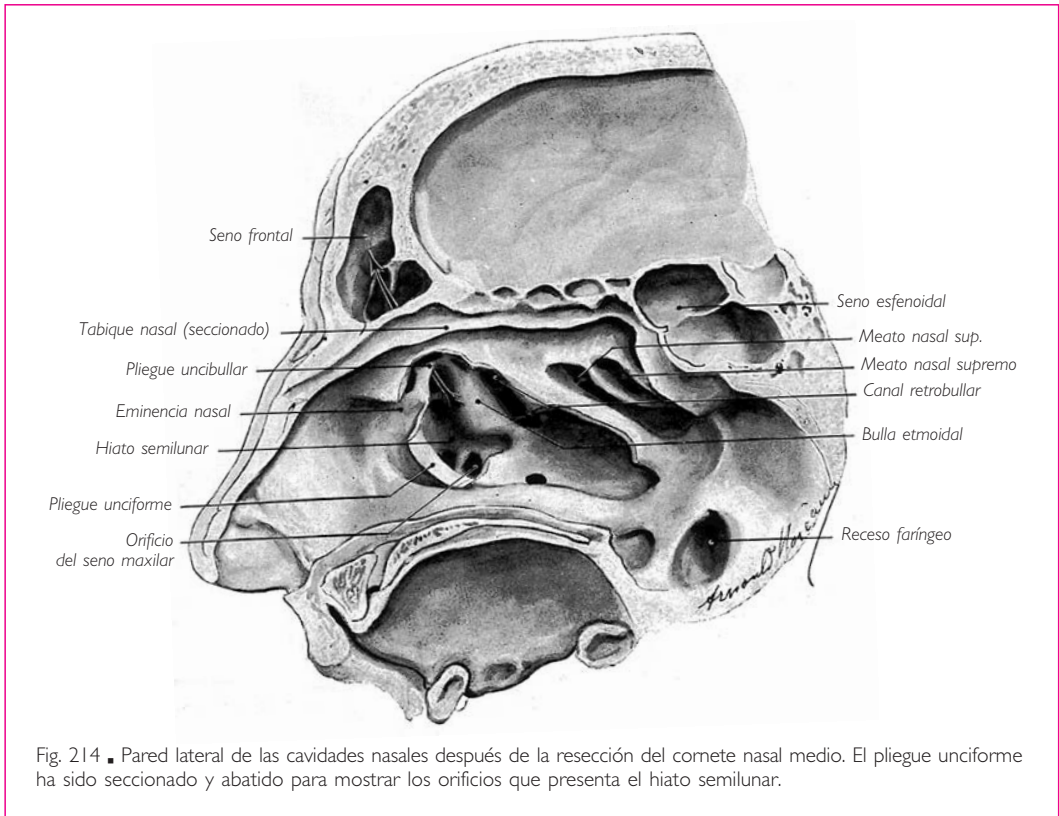


Fig. 214 ■ Pared lateral de las cavidades nasales después de la resección del comete nasal medio. El pliegue unciforme ha sido seccionado y abatido para mostrar los orificios que presenta el hiato semilunar.

moidales posteriores, que se abren en el meato nasal superior, en el meato nasal supremo o en el meato nasal de Zuckerkandl.

De acuerdo con Ranglaret, se admite que un plano frontal que pasa por el agujero etmoidal anterior separa las celdas del grupo anterior de las del grupo posterior.

Esta división topográfica no es completamente exacta; es frecuente que una celda del grupo anterior esté situada total o parcialmente posterior a este plano frontal.

Los orificios de las celdas etmoidales están siempre situados en la mitad anterior de los meatos nasales, a lo largo de su borde superior y cerca de su punto más elevado (fig. 214).

1. Celdas etmoidales anteriores. Celdas del meato nasal medio. Generalmente son cinco. Se abren: *a)* en el hiato semilunar; *b)* medialmente a la apófisis unciforme del hueso etmoides y a la trabécula uncibullar, y *c)* en el canal retrobullar. Estas celdas están excavadas en el hueso etmoides, el hueso frontal, el hueso lagrimal y el maxilar. Hay una celda etmoidofrontal que presenta un gran desarrollo en el espesor del hueso frontal y que constituye el *seno frontal*.

a) SENO FRONTAL. El seno frontal es una celda etmoidofrontal que, a partir de los 15 años de edad, se extiende entre la escama y la porción orbitonasal del hueso frontal y se desarrolla entre las dos tablas del hueso (fig. 214).

En su desarrollo normal, el seno frontal tiene la forma de una pirámide triangular de 2 cm de altura por término medio. Presenta tres paredes, una base y un vértice.

La *pared anterior* corresponde a la región superciliar. Normalmente no sobrepasa lateralmente la escotadura supraorbitaria. Su espesor es de 3 o 4 mm.

La *pared posterior* o cerebral es más delgada que la precedente; su espesor es de aproximadamente 1 mm. Se relaciona con las meninges y el encéfalo.

La *pared medial* separa un seno frontal del opuesto. Es delgada y con frecuencia se desvía hacia uno u otro lado.

La *base* del seno tiene dos partes: una lateral u orbitaria y otra medial o etmoidal.

❑ La *parte lateral* u *orbitaria* es convexa superior y medialmente, y se divide con frecuencia en varios divertículos mediante trabéculas óseas que unen las paredes a la base del seno. ❑ La *parte interna* o *etmoidal* está situada en un plano un poco inferior respecto a la pared lateral. Tiene continuidad con una hemicelda etmoidal por medio de la cual el seno se comunica con las cavidades nasales.

La forma de esa hemicelda es variable. La mayor parte de las veces es infundibuliforme y atraviesa el hueso etmoides oblicuamente en sentido inferior y posterior hasta su orificio de desembocadura en el meato nasal medio. Debido a su forma de embudo ha sido denominado *infundíbulo etmoidal*. El infundíbulo etmoidal se abre, en dos terceras partes de los casos, en el extremo superior del hiato semilunar. Por esta razón, este hiato se denomina generalmente *canal infundibular*. En el otro tercio de los casos, el infundíbulo etmoidal desemboca medialmente en el extremo superior de la apófisis unciforme del hueso etmoides o de la trabécula uncibullar.

Senos grandes y pequeños. La descripción precedente es la de senos frontales normales, de dimensiones medias.

Las dimensiones del seno frontal son variables. Pueden observarse senos grandes y senos pequeños. Se consideran pequeños aquellos senos cuya cavidad no tiene relación con la escama del hueso frontal y que corresponden solamente al ángulo superomedial de la cavidad orbitaria. Esta disposición se encuentra en un 12 % (Rouvière y Caudrelier) o en un 31 % de los casos (Sieur y Jacob, 1901). Con independencia de las dimensiones del seno, éste siempre corresponde a la apófisis orbitaria medial del hueso frontal y a la parte de dicho hueso cercana a ésta (fig. 94).

2. Celdas etmoidales posteriores. En número de dos a cuatro, están excavadas en la parte posterior de los laberintos etmoidales, en el hueso esfenoides, el maxilar y la apófisis orbitaria del hueso palatino. Estas celdas desembocan en el meato nasal superior y en el meato nasal supremo.

■ C. Senos esfenoidales

Los senos esfenoidales están excavados en el cuerpo del hueso esfenoides y separados entre sí por un delgado tabique que frecuentemente se desvía hacia uno u otro lado. Cada seno esfenoidal presenta seis paredes: anterior, posterior, superior, lateral, inferior y medial (fig. 214).

La *pared anterior* presenta un segmento nasal en relación anterior con las cavidades nasales y un segmento etmoidal en conexión con los laberintos etmoidales. □ El segmento medial o nasal presenta el orificio de entrada al seno, que es redondeado o elíptico; este orificio es 5 mm inferior a la lámina cribosa y se abre frente al receso esfenoidetmoidal. El segmento etmoidal está en relación con las celdas etmoidoesfenoidales que sobresalen en la cavidad del seno.

La *pared posterior* está más o menos alejada de la porción basilar del hueso occipital.

La *pared superior* se relaciona con la cara superior del cuerpo del esfenoides y con los elementos nerviosos situados superiormente: el quiasma óptico y la hipófisis.

La *pared lateral* corresponde a la parte más posterior de la pared medial de la órbita y al canal del seno cavernoso.

La *pared inferior* está en relación con el techo de las cavidades nasales y la faringe.

La *pared medial* o tabique es delgada y generalmente está desviada.

Los senos esfenoidales son de dimensiones muy variables. Pueden ser pequeños, medianos y grandes. Cuando el seno es grande, puede emitir prolongaciones hacia el ala menor del hueso esfenoides y el conducto óptico (prolongación óptica), hacia el ala mayor del hueso esfenoides (prolongación alar), hacia la base de la apófisis pterigoideas (prolongación pterigoidea) e incluso a veces hacia la porción basilar del hueso occipital (prolongación occipital).

VASOS Y NERVIOS DE LAS CAVIDADES NASALES

a) ARTERIAS. Las arterias de las cavidades nasales son: □ las arterias etmoidales anterior y posterior, ramas de la arteria oftálmica; □ las arterias palatina descendente, es-

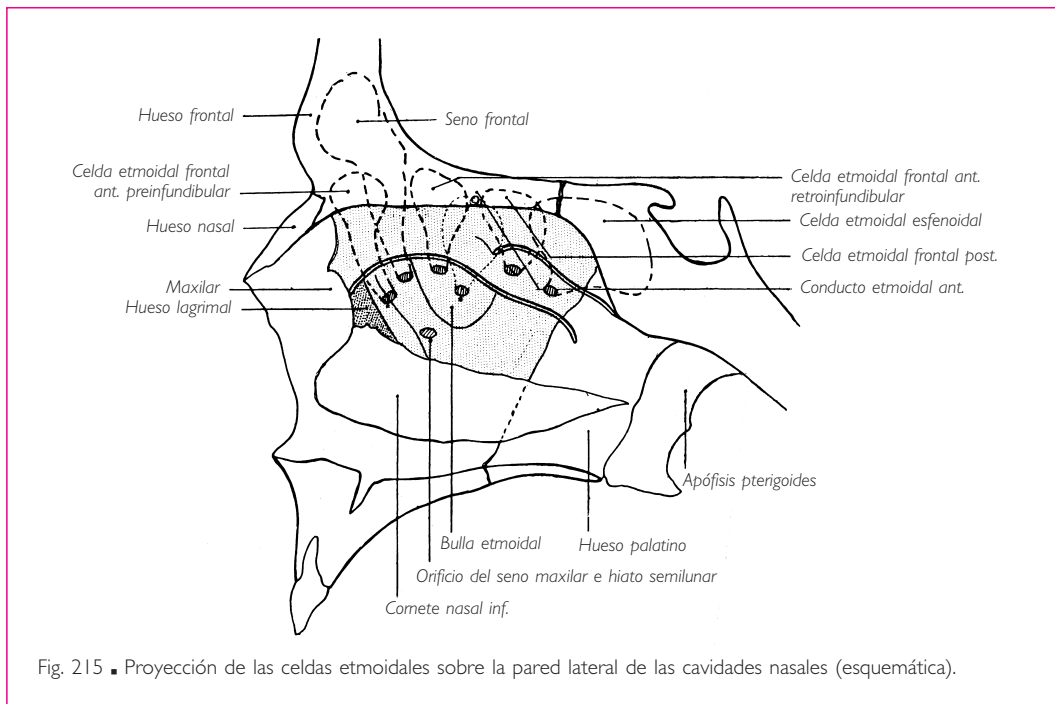


Fig. 215 ■ Proyección de las celdas etmoidales sobre la pared lateral de las cavidades nasales (esquemática).

fenopalatina y palatina mayor, ramas de la arteria maxilar, y □ las ramas lateral nasal y del tabique nasal, ramas de la arteria facial.

Las *arterias etmoidales* llegan a la lámina cribosa por los conductos etmoidales. La arteria etmoidal posterior suministra algunas ramas a las celdas etmoidales posteriores. La arteria etmoidal anterior penetra en las cavidades nasales por el agujero etmoidal anterior y se ramifica en la parte anterior de las cavidades nasales (figs. 172 y 173).

La arteria *esfenopalatina*, rama terminal de la arteria maxilar, atraviesa el agujero esfenopalatino y se divide en la parte anteroinferior de dicho orificio en dos ramas, una medial y otra lateral (figs. 172 y 173). □ La *rama medial* o arteria septal cruza la bóveda nasal de lateral a medial y llega al tabique nasal. Desciende oblicuamente en sentido inferior y anterior, penetra en el conducto incisivo y se anastomosa con la arteria palatina descendente. Esta rama irriga la mucosa del tabique nasal. □ La *rama lateral* se distribuye por los cornetes nasales y los meatos nasales superior y medio, así como por la mucosa de las celdas etmoidales y del seno maxilar.

La *arteria palatina descendente*, rama de la arteria maxilar, desciende por el conducto palatino mayor; a nivel del cornete nasal inferior suministra una o dos ramas que atraviesan la lámina perpendicular del hueso palatino y se distribuyen en el cornete nasal y el meato nasal inferiores.

La *arteria palatina mayor* también es rama de la arteria maxilar; recorre el conducto palatino mayor y se ramifica en la mucosa de la bóveda de las cavidades nasales y de la faringe.

Las *arterias nasal lateral y del tabique nasal*, ramas de la arteria facial, irrigan el vértice y las alas de la nariz.

b) VENAS. Satélites de las arterias, las venas nacen de una red mucosa muy densa.

c) VASOS LINFÁTICOS. Los vasos linfáticos van a parar a los nódulos linfáticos retrofaríngeos y a los nódulos linfáticos profundos superiores. Los de la nariz se dirigen a los nódulos linfáticos submandibulares.

d) NERVIOS. El *nervio olfatorio* recubre con sus filetes de origen la parte superior de las paredes lateral y medial de las cavidades nasales (figs. 172 y 173).

El *ganglio pterigopalatino*, mediante sus ramos nasales posteriores superiores, y los nervios nasopalatino, pterigopalatino y palatino mayor proporcionan sensibilidad a la mayor parte de las cavidades nasales. Sólo la parte anterior de éstas se halla inervada por el *nervio etmoidal anterior*.

ANATOMÍA FUNCIONAL DE LAS CAVIDADES NAALES

Las cavidades nasales cumplen dos funciones esenciales asociadas y no obstante diferentes: llevan el aire de la respiración a la nasofaringe y conducen las partículas odoríferas hasta el órgano olfatorio.

El aire que penetra por las narinas llega al vestíbulo nasal, que actúa como cavidad común, y allí se divide en dos corrientes, de las cuales la más importante sigue, en dirección a las coanas, el piso inferior o respiratorio donde están las formaciones conchales; la otra corriente asciende y alcanza el piso superior u olfatorio.

Los relieves óseos y mucosos que aseguran, más allá del vestíbulo nasal, la separación de las dos corrientes aéreas son el relieve del cornete nasal medio en la pared lateral y el saliente de la mucosa o tubérculo del tabique en relación con el cornete nasal medio. Los dos pisos, olfatorio y respiratorio, aunque comunican en toda su longitud, se diferencian por su morfología, la estructura de su mucosa, su vascularización y su inervación, de acuerdo con la función que cada uno desempeña.

La propia forma de la pirámide nasal parece asociarse a esta diferencia de actividad. Según Van Dishock, cuando el dorso de la nariz es cóncavo y los orificios de las narinas se abren inferior y anteriormente, el aire inspirado tiende a seguir más fácilmente la vía respiratoria. Por el contrario, cuando la nariz es convexa, con los orificios de las narinas abiertos inferior y un poco posteriormente, la vía olfatoria adquiere más importancia. Los sujetos de nariz aguileña o encorvada serían sobre todo de tipo olfatorio.

1. Región olfatoria y piso olfatorio de las cavidades nasales. La corriente aérea ascendente que se introduce en la región olfatoria de la mucosa es conducida hasta el área olfatoria. La región olfatoria es un canal estrecho que corresponde a la convexidad del dorso de la nariz; se inicia en el vestíbulo y asciende superiormente al plano de la eminencia nasal, dejando inferiormente el hiato semilunar.

La mucosa que lo tapiza es delgada y pobre en glándulas de moco y en formaciones ciliadas; por lo tanto, se trata de un conducto relativamente seco y casi liso, que ni

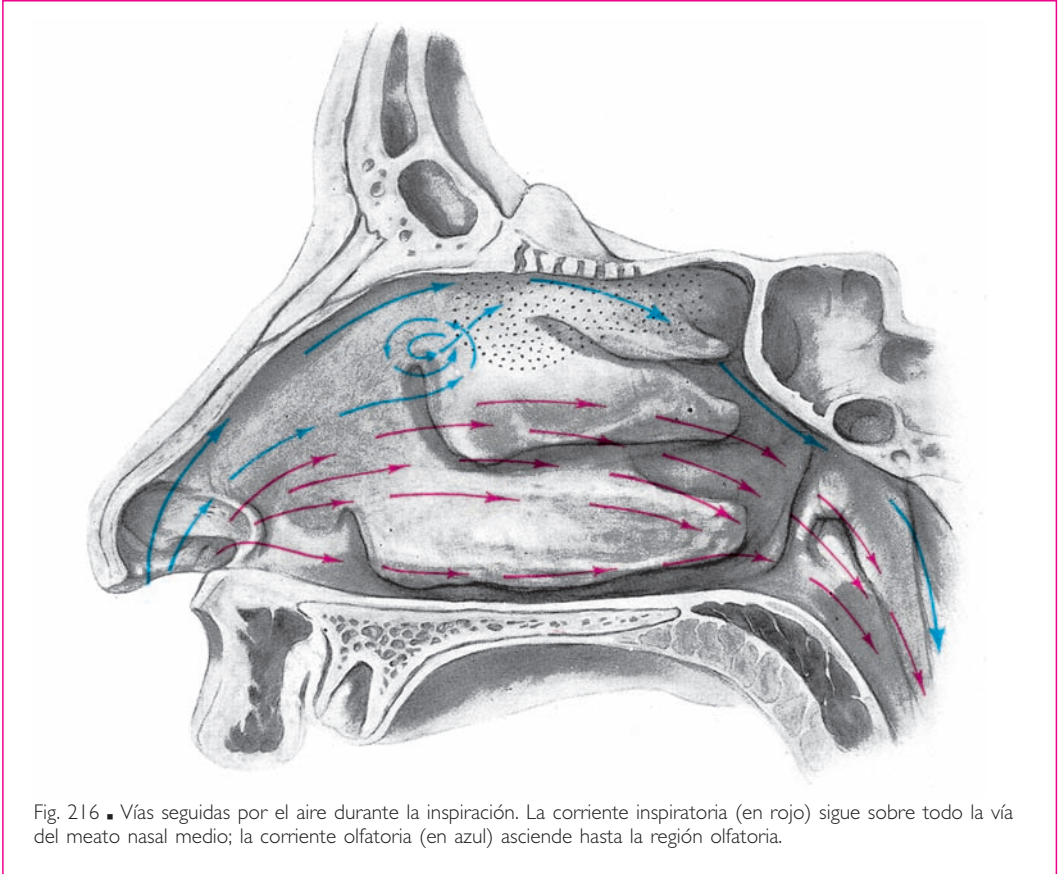


Fig. 216 ■ Vías seguidas por el aire durante la inspiración. La corriente inspiratoria (en rojo) sigue sobre todo la vía del meato nasal medio; la corriente olfatoria (en azul) asciende hasta la región olfatoria.

modifica ni fija las partículas odoríferas. Su nervio sensitivo, que no sensorial, es el nervio etmoidal anterior; es un ramo del nervio oftálmico, por lo que no depende de los centros vegetativos parasimpáticos del resto de las cavidades nasales. La mucosa está irrigada por una rama intracraneal de la arteria oftálmica, la arteria etmoidal anterior, que ha participado, superiormente a la lámina cribosa, en la vascularización del bulbo olfatorio. Las venas satélites de la arteria etmoidal anterior se dirigen hacia las venas meníngeas. Todo el sistema vascular y sensitivo del canal olfatorio se presenta así en estrecha relación con la zona olfatoria del cráneo.

En el extremo del canal olfatorio se extiende, en un espacio pequeño, el área olfatoria, a caballo entre el cornete nasal superior y el tabique nasal. En esta zona se localiza el órgano olfatorio u órgano del olfato, con las numerosas terminaciones ciliadas de los nervios olfatorios o filetes olfatorios, las células de sostén y las glándulas olfatorias, que son diferentes de las glándulas de la mucosa nasal y pueden concentrar las partículas odoríferas.

2. Piso respiratorio o piso conchal. Es un pasadizo más ancho, pero anfractuoso debido a los cornetes nasales medio e inferior y a los espacios alargados de los meatos

nasales, inferiormente a la inserción de los cornetes nasales. Recordemos que los senos frontal y maxilar se abren en el meato nasal medio, y el conducto nasolagrimal en el meato nasal inferior. Todo el piso aparece irregular, diverticular y humedecido por secreciones. Su superficie es extensa y está tapizada por una mucosa gruesa, rica en glándulas mucosas y en células ciliadas, así como en vasos que le dan una coloración rojo vivo, que destaca sobre el tono rosado del vestíbulo y del canal olfatorio. Las venas son especialmente numerosas y se hallan muy anastomosadas; se disponen en una red superficial formada por vasos de pequeño calibre y una red profunda formada por vasos de mayor diámetro; su conjunto constituye el cuerpo eréctil de las cavidades nasales, desarrollado sobre todo en la cara medial de los cornetes nasales y en el tabique nasal, donde el paso del aire es más rápido. El desarrollo de la red venosa provoca, según su grado de repleción, variaciones en el espesor de la mucosa y, por otro lado, en la magnitud de la corriente respiratoria, ya que es susceptible de facilitar o enlentecer el paso del aire. Las venas se unen y desembocan del siguiente modo: las inferiores en las venas del velo del paladar y en los plexos faríngeos; las del cuerpo eréctil, que son más importantes, en los plexos pterigoideos.

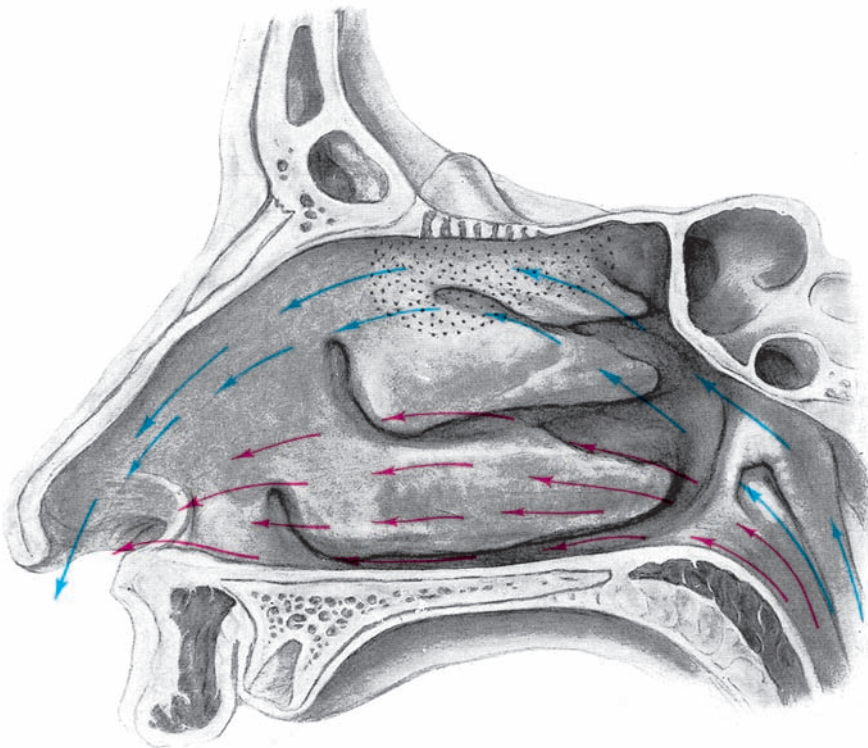


Fig. 217 ■ Vías seguidas por el aire en la espiración. La mayor parte de la corriente aérea pasa por el piso inferior, frente al cornete nasal inferior y por debajo de él; el resto sigue la bóveda de las cavidades nasales (en azul).

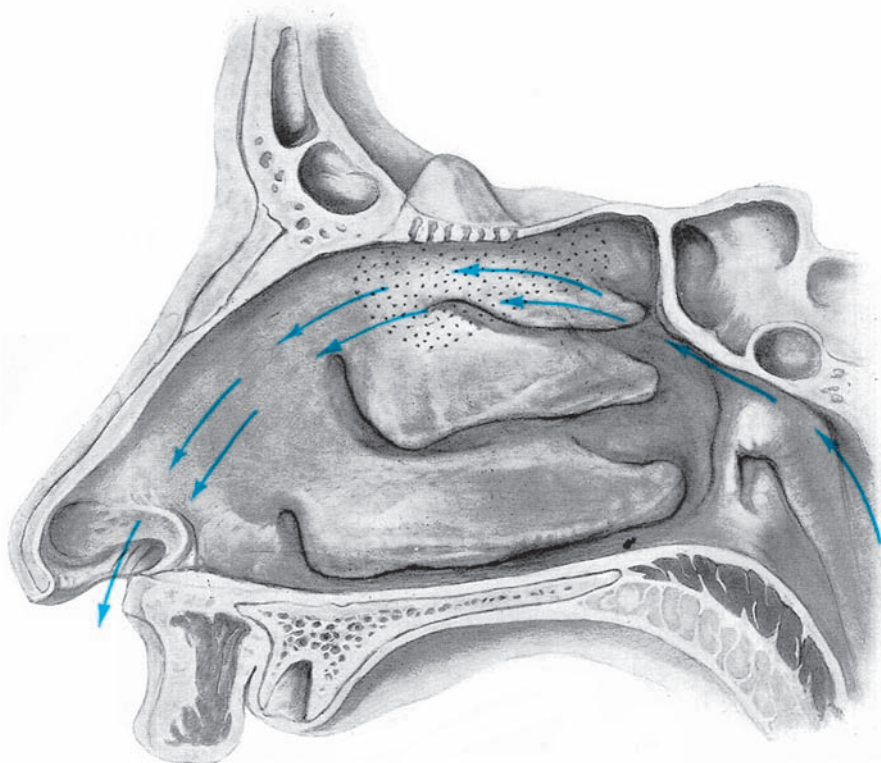
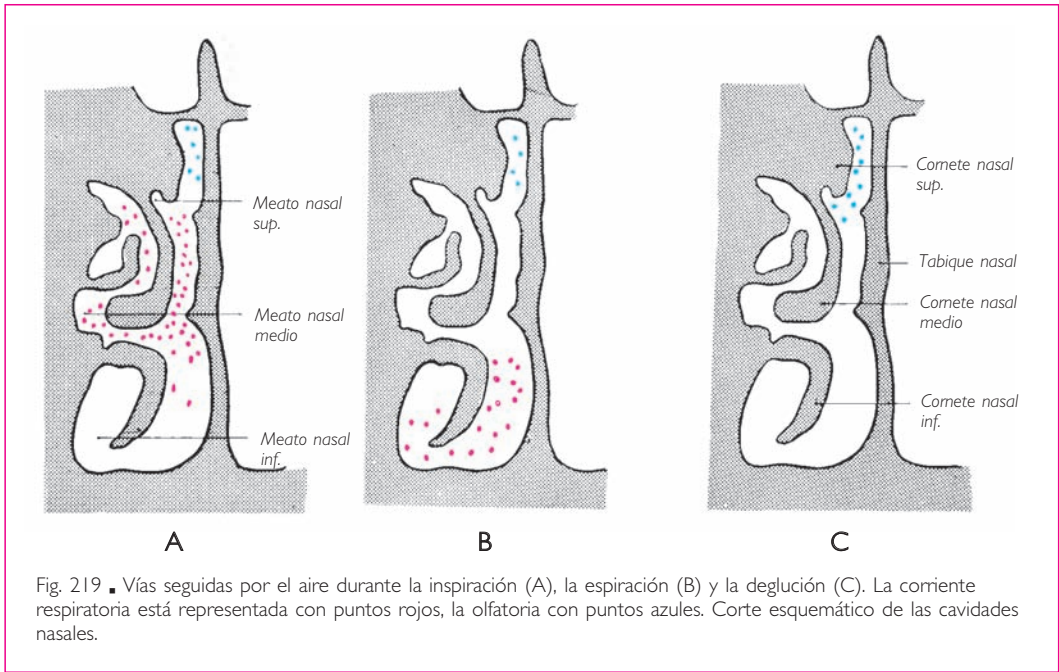


Fig. 218 ■ En el curso de la deglución, una parte del aire es rechazada hacia las cavidades nasales y sigue por la bóveda hasta la región olfatoria.

Las arterias son ramas de la arteria esfenopalatina, terminal de la arteria maxilar. La arteria esfenopalatina debe considerarse la arteria del piso respiratorio; la disposición helicoidal de sus ramas está relacionada con variaciones en el espesor de la mucosa; sus ramas mediales se dirigen hacia el tabique nasal (mancha vascular), mientras que las ramas laterales irrigan los cornetes nasales y los meatos nasales.

La inervación de los vasos y de la mucosa es doble: la inervación sensitiva la proporciona el nervio pterigopalatino, que es un ramo del nervio maxilar; la vegetativa, el ganglio pterigopalatino y el simpático. Los ramos vegetativos están asociados con los nervios sensitivos. La riqueza de la distribución nerviosa es la causa de las reacciones vasomotoras de la mucosa que tienen lugar como consecuencia de variaciones térmicas e higrométricas del aire que se respira.

Por todas estas circunstancias, el piso respiratorio de las cavidades nasales constituye no solamente un lugar de paso para el aire sino un verdadero órgano donde el aire de la respiración se adapta a las condiciones del medio respiratorio interno. De este modo, las cavidades nasales se humedecen y calientan, al mismo tiempo que la mucosa retiene y fija las partículas extrañas que transporta. El moco nasal fija dichas



partículas y después las conduce hacia la faringe gracias a los movimientos de los cilios, que son aquí especialmente numerosos, mientras que son raros o faltan en el piso olfatorio.

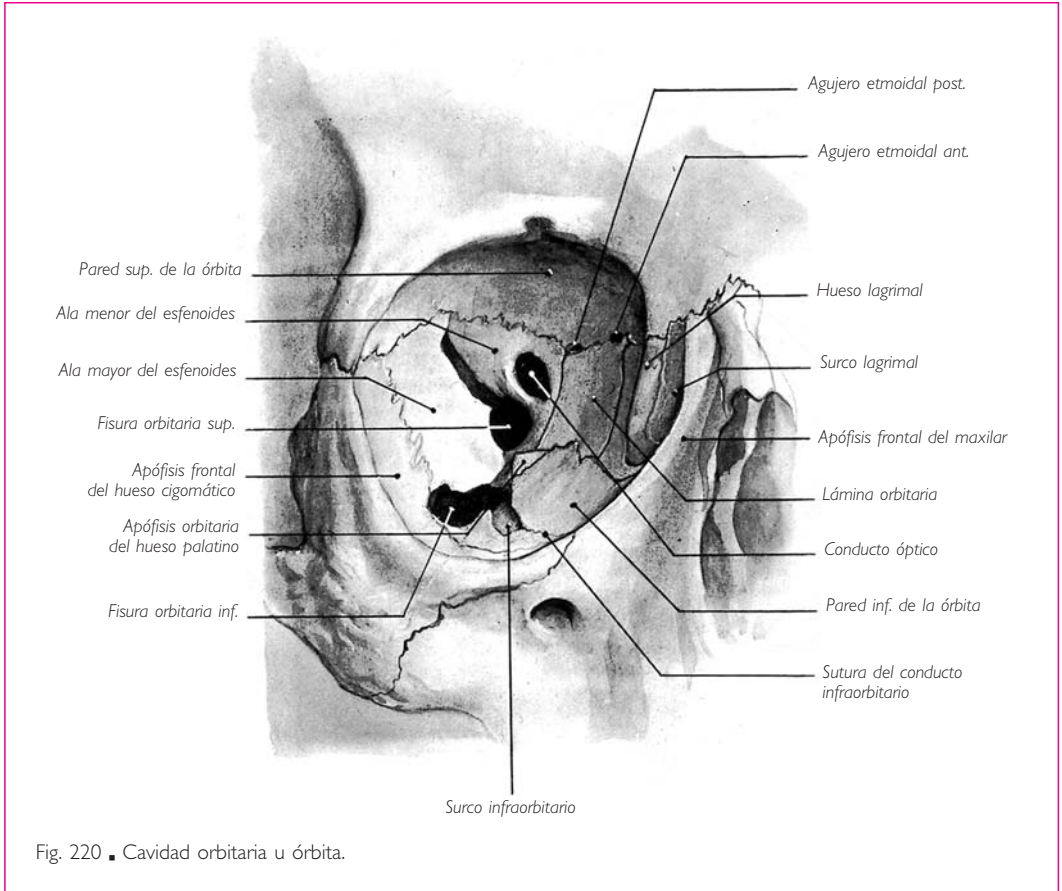
Hay que destacar que, durante la espiración, el aire que proviene de las vías respiratorias inferiores rebota en el relieve de la cola de los cornetes nasales y tiende a seguir la vía del suelo de las cavidades nasales, que puede considerarse el «camino» de la espiración; el meato nasal medio y la cara superior del cornete nasal inferior constituyen la vía principal por donde pasa el aire durante la inspiración.

II. ÓRGANO DE LA VISIÓN

CAVIDADES ORBITARIAS U ÓRBITAS

Las cavidades orbitarias u órbitas son dos profundas cavidades situadas superior y lateralmente a las cavidades nasales, entre la fosa craneal anterior y el macizo facial. Contienen el conjunto de las estructuras que forman el órgano de la visión. Cada una de las cavidades orbitarias presenta la forma de una pirámide cuadrangular de base anterior y vértice posterior.

El eje mayor de la órbita es oblicuo posterior y medialmente y mide de forma aproximada 45 mm de longitud.



En la órbita se describen cuatro caras o paredes, cuatro ángulos o aristas, una base y un vértice (fig. 220).

1. Paredes. Se dividen en superior, inferior, medial y lateral.

a) PARED SUPERIOR O TECHO DE LA ÓRBITA. La pared superior es triangular y está formada anteriormente por la porción orbitaria del hueso frontal y posteriormente por el ala menor del hueso esfenoides. Esta pared presenta una concavidad que es bastante más acusada anterior que posteriormente. En ella se encuentran: ■ a) anterior y lateralmente, la fosa de la glándula lagrimal; ■ b) anterior y medialmente, la fosita troclear, donde se fija la tróclea del músculo oblicuo superior, y ■ c) posteriormente, la sutura esfenofrontal, que articula el hueso frontal con el ala menor del hueso esfenoides.

La pared superior de la órbita es delgada, sobre todo en su parte media. ■ El techo de la órbita se corresponde con la fosa craneal anterior. Frecuentemente está ahuecado en su parte anteromedial por la porción orbitaria del seno frontal.

b) PARED INFERIOR O SUELO DE LA ÓRBITA. La pared inferior, también triangular, forma un plano inclinado inferior, lateral y anteriormente. Está constituida: ■ anterior y

medialmente, por la cara orbitaria de la apófisis cigomática del maxilar; anterior y lateralmente, por la cara medial de la apófisis frontal del hueso cigomático, y posteriormente, por la vertiente superior de la superficie no articular de la apófisis orbitaria del hueso palatino.

En esta pared se encuentran: *a*) las dos suturas que unen el maxilar con el hueso cigomático lateralmente y con la apófisis orbitaria del hueso palatino posteriormente, y *b*) el surco infraorbitario, que tiene continuación anteriormente con el conducto infraorbitario.

La pared inferior está formada, en la mayor parte de su extensión, por una lámina ósea muy delgada que separa la cavidad orbitaria del seno maxilar subyacente.

c) PARED MEDIAL. Esta pared es muy delgada y frágil; es casi vertical y paralela al plano sagital, si bien se encuentra ligeramente inclinada inferior y lateralmente. Es cuadrilátera, casi rectangular y alargada de anterior a posterior. Está constituida, de anterior a posterior, por la apófisis frontal del maxilar, el hueso lagrimal, la lámina orbitaria del hueso etmoides y la parte anterior de la cara lateral del cuerpo del hueso esfenoides.

En la pared medial se encuentran: *a*) las tres suturas verticales que unen las cuatro piezas óseas de esta pared, y *b*) anteriormente, el surco lagrimal y las crestas lagrimal anterior del maxilar y lagrimal posterior del hueso lagrimal.

Este surco, casi vertical, está ligeramente inclinado lateral y posteriormente. La parte media del surco lagrimal está recorrida de superior a inferior por la sutura lagrimomaxilar, que une la apófisis frontal del maxilar con el borde anterior del hueso lagrimal.

La pared medial de la órbita se relaciona con las cavidades nasales y sus cavidades anexas: las celdas etmoidales y el seno esfenoidal.

d) PARED LATERAL. La pared lateral es la más gruesa y resistente de las cuatro. Es plana y triangular; está constituida en su tercio anterior por la apófisis frontal del hueso cigomático y en sus dos tercios posteriores por el ala mayor del hueso esfenoides. Se aprecian en esta cara la sutura esfenocigomática y el orificio cigomático orbitario.

2. Ángulos o aristas. Las paredes de la cavidad orbitaria se continúan unas con otras, formando cuatro aristas de ángulos diedros, denominados *ángulos de la órbita*.

El *ángulo superomedial* sigue la sutura que une el hueso frontal con la apófisis frontal del maxilar, con el hueso lagrimal y con la lámina orbitaria del hueso etmoides. Entre la apófisis frontal del maxilar y la lámina orbitaria del hueso etmoides, el hueso frontal desciende hasta el hueso lagrimal, formando la apófisis orbitaria medial del hueso frontal. A la altura de la sutura frontoetmoidal se observan los *agujeros etmoidales*. El agujero etmoidal anterior está situado aproximadamente a 1 cm del extremo anterior de la sutura frontoetmoidal; el agujero etmoidal posterior se encuentra en el extremo posterior de dicha sutura. Finalmente, el extremo posterior de la arista superomedial está ocupado por el conducto óptico, que se sitúa también en la parte más posterior del techo de la órbita.

El *ángulo inferomedial* es muy obtuso. En su parte anterior se aprecia el orificio superior del conducto nasolagrimal con el gancho lagrimal del hueso lagrimal y, posteriormente a este orificio, las suturas lagrimomaxilar, etmoidomaxilar y esfenopalatina. Esta última une el cuerpo del hueso esfenoides con la apófisis orbitaria del hueso palatino.

El *ángulo superolateral* presenta, en su parte anterior, la fosa de la glándula lagrimal. Está ocupado posteriormente por la fisura orbitaria superior, que tiene forma de coma con el extremo grueso posteromedial (fig. 36). Esta fisura está limitada inferiormente por el borde superior de la cara orbitaria del ala mayor del hueso esfenoides y superiormente por el ala menor de este mismo hueso; su extremo lateral corresponde a un pequeño segmento del borde del hueso frontal, que llena el estrecho espacio comprendido entre el vértice del ala menor y la parte correspondiente del ala mayor. Por la fisura orbitaria superior pasan la vena oftálmica superior y los nervios de la órbita, excepto el nervio óptico (fig. 175).

El *ángulo inferolateral* está formado en su cuarto anterior por la apófisis frontal del hueso cigomático. En sus tres cuartos posteriores corresponde a la fisura orbitaria inferior. Más ancha anterior que posteriormente, esta fisura está limitada por el ala mayor del hueso esfenoides superiormente y por el maxilar inferiormente. Su extremo anterior está limitado superiormente por el borde posterior de la apófisis frontal del hueso cigomático e inferiormente por un gancho óseo, la espina cigomática, que se desprende de la apófisis cigomática del maxilar.

El labio inferior de la fisura orbitaria inferior está escotado, en la unión de su tercio anterior con sus dos tercios posteriores, por el extremo posterior del surco infraorbitario. Este punto corresponde más o menos al punto medio de la arista inferolateral de la órbita.

En el esqueleto, la fisura orbitaria inferior comunica la cavidad orbitaria con la fosa infratemporal.

3. Base. La base de la órbita tiene forma de cuadrilátero y mide aproximadamente 40 mm de ancho y 35 mm de alto. El plano de la base de la órbita se orienta anterior, lateral y un poco inferiormente. Su contorno, denominado *borde orbitario*, está constituido: □ superiormente, por el borde supraorbitario del hueso frontal; □ lateralmente, por el borde superomedial del hueso cigomático; □ inferiormente, por este mismo borde en su mitad lateral y por el maxilar en su mitad medial, y □ medialmente, por la cresta lagrimal anterior. Superiormente a esta cresta, el borde orbitario se difumina, en una extensión de 1-1,5 cm, hasta el extremo medial del borde supraorbitario del hueso frontal.

En el borde superior de la base de la órbita se observa: □ *a*) la escotadura o agujero supraorbitario, situado aproximadamente a 3 cm de la línea media, y □ *b*) la escotadura frontal, medial a la precedente y mucho menos acusada.

4. Vértice. El vértice de la órbita corresponde al extremo medial de la fisura orbitaria superior. En este punto existe un estrecho surco cuyo labio anterior sobresale y se convierte en el denominado *tubérculo infraóptico*. En el surco y en el tubérculo se inserta el anillo tendinoso común.

5. Periórbita. La órbita se encuentra tapizada por el periostio, que es delgado pero resistente. Poco adherente a las paredes de la órbita, de las cuales se deja desprender fácilmente, la periórbita está más sólidamente unida al esqueleto a lo largo de las suturas, a la altura de los orificios vasculares y sobre el borde orbitario, donde se engruesa.

La periórbita apenas modifica la configuración del esqueleto de la órbita. Cierra la fisura orbitaria inferior. □ En la fisura orbitaria superior se adosa a la duramadre, a la cual está estrechamente unida, sobre todo en la parte superior. □ En el orificio del conducto óptico, la periórbita se une a la duramadre, que se prolonga anteriormente, envainando al nervio óptico. □ Por último, a nivel de los orificios de los otros conductos óseos vasculonerviosos, la periórbita se refleja y tapiza sus paredes.

GLOBO OCULAR O BULBO DEL OJO

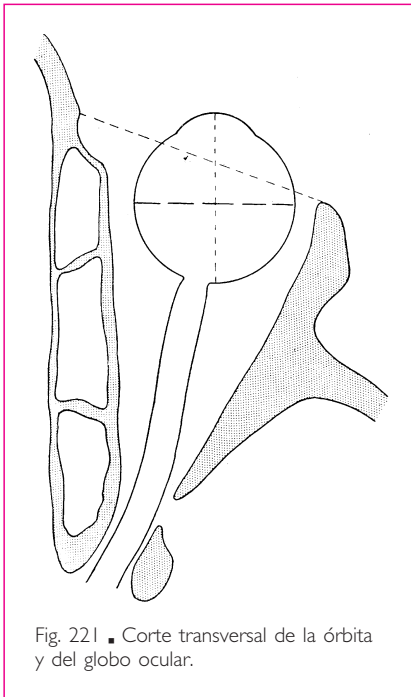


Fig. 221 ■ Corte transversal de la órbita y del globo ocular.

El globo ocular o bulbo del ojo es el elemento fundamental del órgano de la visión.

■ **FORMA Y DIMENSIONES.** Es irregularmente esférico, pues su parte anterior, constituida por la córnea, sobresale y adopta la forma de un segmento de esfera de menor radio que el resto del globo ocular. Por consiguiente, el diámetro anteroposterior del globo ocular es mayor que los otros; mide 25 mm. El diámetro transversal y el diámetro vertical miden 23 mm.

■ **POLO, ECUADOR Y MERIDIANOS.** En el globo ocular se describen: □ *a)* dos polos, uno anterior y otro posterior, situados en los extremos de su eje anteroposterior; □ *b)* un ecuador, que es el círculo perpendicular al eje del ojo, situado a igual distancia de los dos polos, y *c)* los meridianos, representados por los semicírculos que pasan por los dos polos.

■ **PESO Y CONSISTENCIA.** El peso del ojo es de 7-8 g. Su consistencia es muy firme debido a la presión que ejercen sobre las paredes del globo ocular los líquidos que contiene.

■ **SITUACIÓN Y RELACIONES DEL GLOBO OCULAR CON LA BASE, LAS PAREDES Y EL EJE DE LA ÓRBITA.** El globo ocular ocupa la parte anterior de la órbita, a la que desborda un poco anteriormente (fig. 221).

Así, el globo ocular sobresale anteriormente al borde medial, al borde infraorbitario y, sobre todo, al borde lateral de la órbita. La línea que une los bordes supraorbita-

rio e infraorbitario de la órbita es oblicua inferior y posteriormente, y tangente al vértice de la córnea. Una línea trazada desde el borde medial al borde lateral es oblicua lateral y posteriormente, se encuentra con el globo ocular un poco posteriormente a la córnea y corta la cara lateral del globo ocular en la proximidad del ecuador (fig. 221).

El globo ocular se aproxima más a la pared lateral que a las otras tres paredes de la órbita. Las distancias entre el globo ocular y las paredes miden 11 mm inferiormente, 11 mm medialmente, 9 mm superiormente y 6 mm lateralmente (Testut).

Los ejes anteroposteriores de ambos ojos son casi paralelos; sólo divergen un poco de posterior a anterior.

Por el contrario, los ejes anteroposteriores de las dos órbitas divergen notablemente de posterior a anterior y forman con el plano sagital un ángulo de 20 a 25°.

■ **CONSTITUCIÓN ANATÓMICA.** El globo ocular se compone de una pared y un contenido (fig. 222). La *pared* está formada por tres membranas concéntricas, que son: *a)* una membrana externa o túnica fibrosa constituida por la *esclera* y la *córnea*; *b)* una membrana media musculovascular, denominada *túnica vascular del globo ocular*, y *c)* una membrana interna o túnica interna de naturaleza nerviosa, la *retina*.

El *contenido*, que frecuentemente recibe el nombre de *medios transparentes y refringentes del ojo*, consta de: *a)* la *lente* o *crystalino*, situada posteriormente al iris; *b)* el *humor acuoso*, que llena el espacio existente entre la lente y la córnea, y *c)* el *cuerpo vítreo*, situado posteriormente a la lente, hasta la retina.

■ A. Túnica fibrosa del globo ocular o capa fibrosa del globo ocular

1. Esclera o esclerótica

a) DIMENSIONES Y PESO. La esclera es una membrana resistente e inextensible que adopta la forma del ojo. Constituye las cinco sextas partes posteriores de la capa fibrosa del globo ocular. Su espesor, que es aproximadamente de 1 mm anterior y posteriormente, disminuye hacia su parte media, donde no supera los 0,5 mm.

b) SUPERFICIE EXTERNA. La superficie externa de la esclera es lisa, blanca en el adulto y ligeramente amarillenta en el anciano. Presenta: *a)* las inserciones tendinosas de los músculos motores del globo ocular, y *b)* numerosos orificios por donde pasan los vasos y nervios del globo ocular. Algunos de estos orificios están excavados posteriormente a la esclera; otros en la parte media de la esclera, cerca del plano ecuatorial del ojo, y otros en la parte anterior de esta membrana.

Orificios posteriores. Son el orificio del nervio óptico y aquellos destinados al paso de las arterias ciliares posteriores y nervios ciliares cortos.

El *orificio del nervio óptico* es 3 mm medial y 1 mm inferior al polo posterior del ojo. Las paredes de este orificio, de 1 mm de profundidad, están biseladas a modo de un tronco de cono cuya base posterior mide 3 mm de diámetro y cuyo vértice truncado mide 1,5 mm.

El orificio del nervio óptico de la esclera no parece hecho con un «sacabocados». Su porción profunda o anterior está formada por la *lámina cribosa de la esclera*, constituida por trabéculas fibrosas entrecruzadas que forman parte de la capa profunda de la esclera y que limitan pequeños orificios por los que pasan las fibras del nervio óptico.

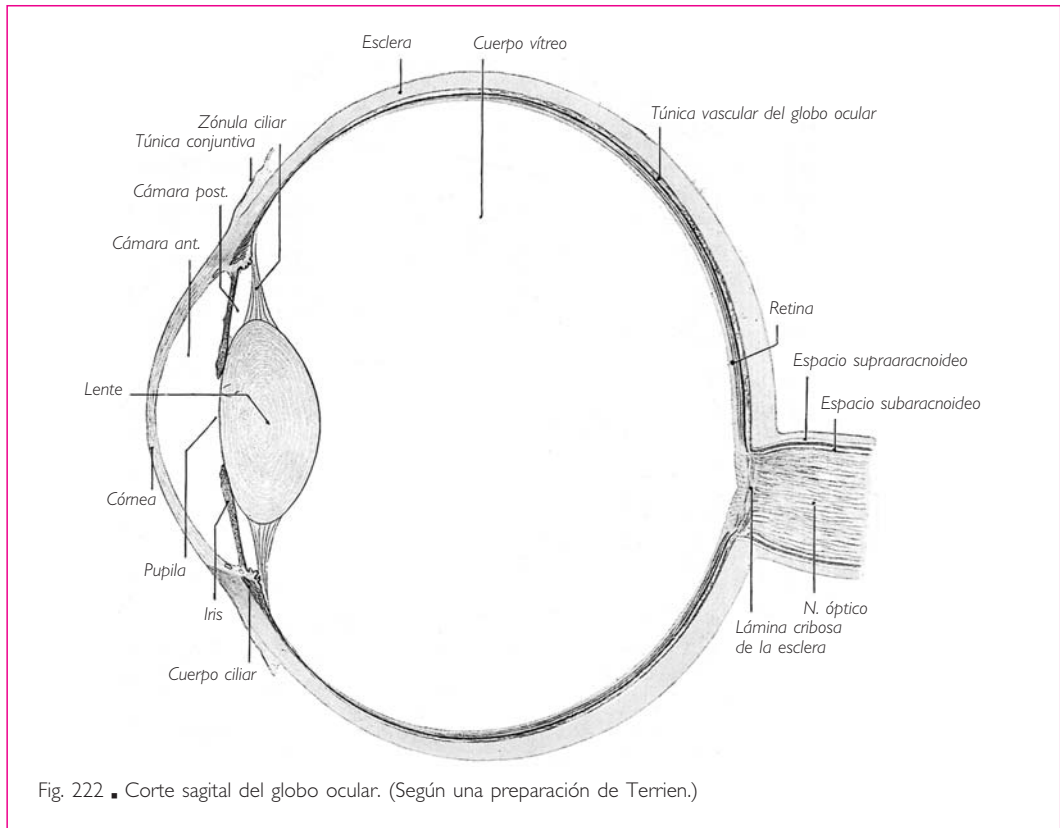


Fig. 222 ■ Corte sagital del globo ocular. (Según una preparación de Terrien.)

Los *orificios de las arterias ciliares posteriores y de los nervios ciliares cortos*, en número de 15 a 20, se agrupan alrededor del orificio del nervio óptico. Dos de ellos, situados sobre el ecuador, se separan un poco de los demás, uno medialmente y otro lateralmente; dan paso a las arterias ciliares posteriores largas. Los otros orificios están atravesados por las arterias ciliares posteriores cortas y los nervios ciliares cortos.

Orificios de la zona ecuatorial. Son cuatro y están situados un poco posteriormente al ecuador, estos orificios se encuentran más o menos a la misma distancia unos de otros, sobre los dos meridianos que forman con el ecuador un ángulo de 45° . Estos orificios están atravesados por las venas vorticosas.

Orificios anteriores. Son muy pequeños; están situados alrededor de la córnea y dan paso a las arterias y las venas ciliares anteriores.

c) SUPERFICIE INTERNA. La superficie interna de la esclera está orientada hacia el eje del ojo. Parece de color oscuro porque, por esta cara, la esclera se une a una lámina de tejido celular laxo, rico en células pigmentarias, denominada *lámina fusca*, que forma la capa más superficial de la membrana media o vascular del ojo.

La esclera presenta continuidad anteriormente con la córnea mediante una superficie de unión tallada en bisel a expensas de las capas profundas de la esclera.

2. Córnea

a) SITUACIÓN. La córnea está situada anteriormente a la esclera. Constituye el segmento anterior de la capa fibrosa del globo ocular.

b) CONFIGURACIÓN EXTERNA. La córnea es redondeada, enteramente transparente y constituye un segmento de esfera de un radio menor al de la esclera. Como consecuencia, protruye en la parte anterior del globo ocular (fig. 222).

Sus dos caras, anterior y posterior, son lisas y brillantes. La anterior es convexa, mientras que la posterior es cóncava. Su curvatura no es siempre regular, las irregularidades de curvatura pueden ocasionar astigmatismo.

c) UNIÓN DE LA CÓRNEA Y LA ESCLERA. DIMENSIONES DE LA CÓRNEA. La superficie por la cual la córnea se une a la esclera está tallada en bisel a expensas de las capas superficiales de la córnea. Por tanto, la cara anterior de la córnea es más pequeña que la cara posterior. Además, el bisel corneal es más acentuado superior e inferiormente que lateralmente; en consecuencia, la cara anterior de la córnea es de forma elíptica: su diámetro transversal mide 12 mm y su diámetro vertical 11 mm. La cara posterior de la córnea es circular y su diámetro mide 13 mm.

El espesor de la córnea, que es de 1 mm en su periferia, disminuye de forma progresiva hacia el centro, donde alcanza solamente 0,8 mm.

d) LIMBO DE LA CÓRNEA. *Red trabecular o retículo trabecular y seno venoso de la esclera.* Se da el nombre de *limbo de la córnea* a la zona, de estructura un tanto particular, por medio de la cual la córnea, la esclera y la membrana musculovascular se unen a la periferia de la córnea (fig. 223).

En la parte profunda de esta zona se encuentran una red de haces de fibrillas conjuntivoelásticas, divergentes y anastomosadas entre sí, denominada *ligamento pectíneo del ángulo iridocorneal, red trabecular o retículo trabecular*. Este sistema trabecular, examinado en un corte meridiano, tiene forma triangular. El vértice del triángulo se continúa con las capas profundas de la córnea. De los tres lados, el externo o periférico se confunde con el tejido escleral; el segundo, interno o central, se orienta hacia el eje del ojo y está en relación con la cámara anterior del globo ocular; el tercero es posterior y tiene continuación con el músculo ciliar y la periferia del iris.

Las trabéculas anastomosadas limitan entre sí mallas que comunican posteriormente con la cámara anterior del globo ocular.

Anteriormente a la red trabecular se encuentra un conducto venoso anular, enrollado alrededor de la córnea, que se conoce con el nombre de *seno venoso de la esclera*. Este conducto, aplanado de anterior a posterior, está relacionado por su cara profunda con la red trabecular que lo separa de la cámara anterior del globo ocular. El humor acuoso se vierte, a través de la mallas que limitan los haces de la red trabecular, en los espacios perivasculares que rodean el seno venoso de la esclera y en las venas ciliares anteriores.

■ **VASOS Y NERVIOS DE LA CAPA FIBROSA.** La córnea carece de vasos sanguíneos y linfáticos.

Las *arterias* de la esclera proceden de las arterias ciliares posteriores cortas y de las arterias ciliares anteriores.

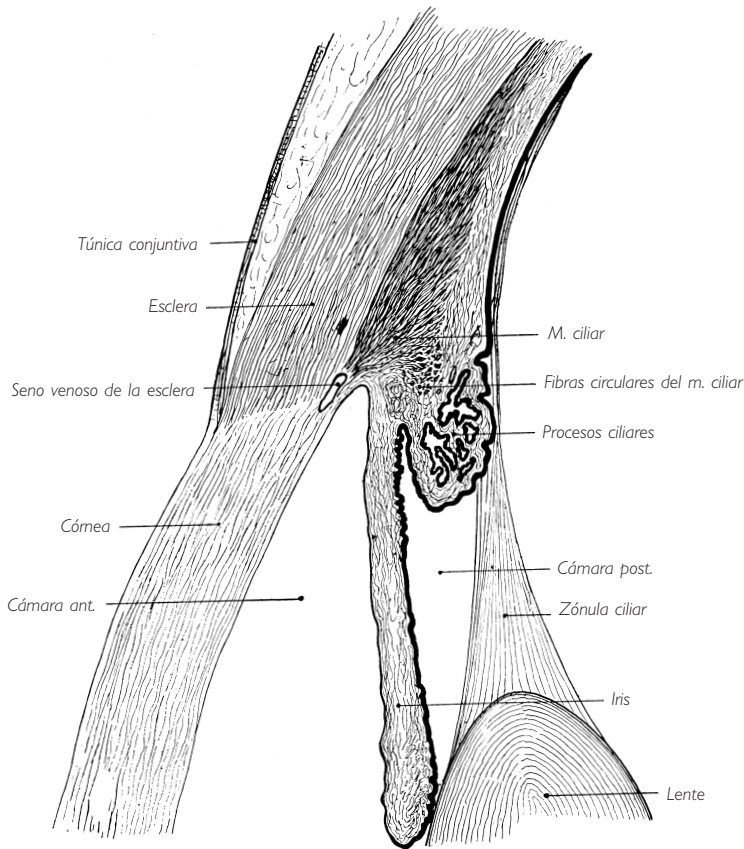


Fig. 223 ■ Corte del cuerpo ciliar, del iris, de la zónula ciliar y del limbo de la córnea. (Según Branca, ligeramente modificado.)

Las *venas* esclerales desembocan posteriormente en las venas coroideas y anteriormente en las venas ciliares anteriores.

Los *vasos linfáticos* están ausentes tanto en la esclera como en la córnea.

Los *nervios* de la esclera y de la córnea son ramos de los nervios ciliares.

■ B. **Túnica vascular del globo ocular o capa vascular del globo ocular**

La túnica vascular del globo ocular o capa vascular del globo ocular está situada internamente a la capa fibrosa del globo ocular. Se aplica en casi toda su extensión sobre la cara profunda de la esclera, excepto anteriormente, donde se separa de ella, en las proximidades del limbo de la córnea, para dirigirse hacia el eje del globo ocular, en un plano perpendicular a dicho eje.

En la membrana musculovascular se diferencian tres segmentos que, de posterior a anterior, son la coroides, el cuerpo ciliar y el iris.

1. Coroides. La coroides es una membrana esencialmente vascular situada entre la esclera y la retina, aproximadamente en los dos tercios posteriores del globo ocular.

a) SUPERFICIE EXTERNA. Es de color oscuro y está aplicada en toda su extensión sobre la superficie interna, cóncava, de la esclera, de la que puede separarse fácilmente. Se encuentran unidas por una lámina de tejido conectivo, denominada *lámina fusca de la esclera*, así como por los vasos y nervios que van de una a otra membrana.

b) SUPERFICIE INTERNA. La superficie interna se orienta hacia el eje del globo ocular. Es lisa, de color negro y se corresponde, sin adherirse, con la retina, que la tapiza en toda su extensión.

c) ORIFICIO POSTERIOR. La coroides tiene en su parte posterior un orificio de 1,5 mm de diámetro para el paso del nervio óptico. Este orificio es continuación del orificio posterior de la esclera. Su borde está muy adherido al tejido escleral y al nervio óptico, que lo atraviesa. Algunos fascículos conjuntivos pertenecientes a las capas superficiales de la coroides penetran entre las fibras del nervio óptico y constituyen el plano más anterior de la lámina cribosa.

d) *ORA SERRATA*. Anteriormente la coroides presenta continuación con el cuerpo ciliar. El límite anterior de la coroides está indicado por una línea circular y sinuosa denominada *ora serrata*, visible en la superficie interna del hemisferio anterior del globo ocular (fig. 224). La *ora serrata* está situada anteriormente al ecuador, unos 6 o 7 mm posteriormente a la córnea.

2. Cuerpo ciliar

a) SITUACIÓN. El cuerpo ciliar es la parte de la capa vascular del globo ocular comprendida entre la *ora serrata* y el iris (fig. 224). Su forma es la de un anillo aplanado, de una anchura de 5 a 6 mm, y que se engruesa progresivamente de posterior a anterior. El corte transversal del cuerpo ciliar es de forma triangular, con el vértice en la *ora serrata* y la base orientada hacia el eje del globo ocular (fig. 223).

Se describen tres caras: externa, interna y anterior.

b) CARA EXTERNA. Se aplica sobre la esclera.

c) CARA INTERNA. La cara interna o posterointerna comprende dos zonas diferentes, una anterior y otra posterior (fig. 224).

La *zona anterior* o *corona ciliar* tiene la forma de un disco radiado. Cada uno de los radios, denominados *procesos ciliares*, constituye un repliegue alargado de anterior a posterior, y abultado anteriormente. Los procesos ciliares miden 2 o 3 mm de largo. Son unos 70 u 80 y están separados entre sí por surcos dispuestos radialmente, que se denominan *valles ciliares*. Los valles ciliares son de color marrón oscuro, lo cual contrasta con el tono gris claro de los procesos ciliares.

La *zona posterior*, denominada *orbículo ciliar*, prolonga posteriormente la *corona ciliar*. Su superficie, de color oscuro, está finamente plegada.

d) CARA ANTERIOR. La cara anterior o anterointerna se confunde en la periferia con la red trabecular esclereocorneal y con el anillo mayor del iris. Posteriormente al iris, esta cara está formada por el extremo anterior de los procesos ciliares (fig. 223).




Fig. 224 ■ Cara posterior del cuerpo ciliar. La ora serrata forma el límite periférico del orbículo ciliar. (Según Terrier.)

e) ESTRUCTURA. El cuerpo ciliar está formado por dos partes: el músculo ciliar y los procesos ciliares (fig. 223).

El *músculo ciliar* ocupa la parte anteroexterna del cuerpo ciliar. En un corte meridiano, presenta una forma triangular: □ la cara anteroexterna se aplica sobre la esclera; □ la cara posterior se relaciona con el orbículo ciliar; □ la cara medial o axial se orienta hacia el eje del globo ocular y está en continuidad con los procesos ciliares.

El músculo ciliar está formado por fibras musculares lisas, la mayoría de las cuales están orientadas anteroposteriormente. Medialmente a éstas se encuentran algunas fibras circulares que se conocen con el nombre de *fibras circulares del músculo ciliar*.

Los *procesos ciliares* están constituidos por acumulaciones vasculares rodeados por una masa de tejido conjuntivo laxo.

El *orbículo ciliar* está ocupado, profundamente al músculo ciliar, por una capa de

vasos que unen los vasos coroideos con las acumulaciones vasculares de los procesos ciliares (fig. 225).

3. Iris

a) SITUACIÓN Y FORMA. El iris constituye la parte anterior de la membrana musculo-vascular. Se sitúa como un diafragma vertical, circular y anterior al cristalino. Está perforado en su centro por un orificio denominado *pupila* (fig. 222).

b) CONFIGURACIÓN Y RELACIONES. En el iris se describen: a) dos caras, una anterior y otra posterior; b) un borde periférico o anillo mayor del iris, y c) la pupila.

La *cara anterior* es de coloración muy variable según los sujetos y las razas. Es muy ligeramente convexa, irregular y mamelonada. Esta cara está elevada por los vasos, que determinan la formación de finos salientes semicilíndricos, de dirección radial, que se extienden desde la pupila hasta el borde periférico.

La *cara posterior* es uniformemente negra y muestra una ligera concavidad. Está en relación con la cara anterior de la lente y de los procesos ciliares por medio de la cámara posterior del globo ocular (fig. 223).

El *borde periférico* o anillo mayor del iris tiene continuación con la parte anterior del cuerpo ciliar y forma con el limbo de la córnea un surco circular denominado *ángulo iridocorneal* (*surco periiridiano*) (Druault).

La *pupila* es un orificio habitualmente circular, situado por lo general en el centro del iris.

Sus dimensiones están sujetas a la acción de los músculos dilatador y esfínter de la pupila. El diámetro medio de la pupila es de 3 a 4 mm.

■ VASOS Y NERVIOS DE LA CAPA VASCULAR DEL GLOBO OCULAR

a) **ARTERIAS CILIARES.** Las arterias de la capa vascular del globo ocular son las arterias ciliares posteriores cortas, las arterias ciliares posteriores largas y las arterias ciliares anteriores (fig. 225).

1. Las *arterias ciliares posteriores cortas*, ramas de la arteria oftálmica, atraviesan la esclera alrededor del nervio óptico y se ramifican en la coroides hasta la *ora serrata*.

2. Las *arterias ciliares posteriores largas* proceden también de la arteria oftálmica. Atraviesan la esclera, una medial y otra lateralmente al nervio óptico, y se dirigen horizontal y anteriormente, entre la esclera y la coroides, hasta el borde ciliar del iris. En ese punto, cada una de ellas se divide en una rama descendente y otra ascendente que se anastomosan con las del lado opuesto, constituyendo el *círculo arterial mayor del iris*. De este círculo nacen:

a) las *ramas iridianas*, que convergen hacia la pupila, alrededor de la cual forman, anastomosándose, el *círculo arterial menor del iris*; b) las *ramas ciliares*, que se dirigen al músculo ciliar y a los procesos ciliares, y c) las *ramas coroideas recurrentes*, que se dirigen posteriormente y se anastomosan con los vasos de la coroides en la *ora serrata*.

3. Las *arterias ciliares anteriores*, ramas de las arterias musculares de la arteria oftálmica, atraviesan la esclera cerca del iris y se dirigen hacia el círculo arterial mayor del iris.

b) **VENAS.** Excepto algunas vénulas que, desde el músculo ciliar, se dirigen a las venas ciliares anteriores, todas las otras venas de la capa vascular, iridianas y ciliares, de-

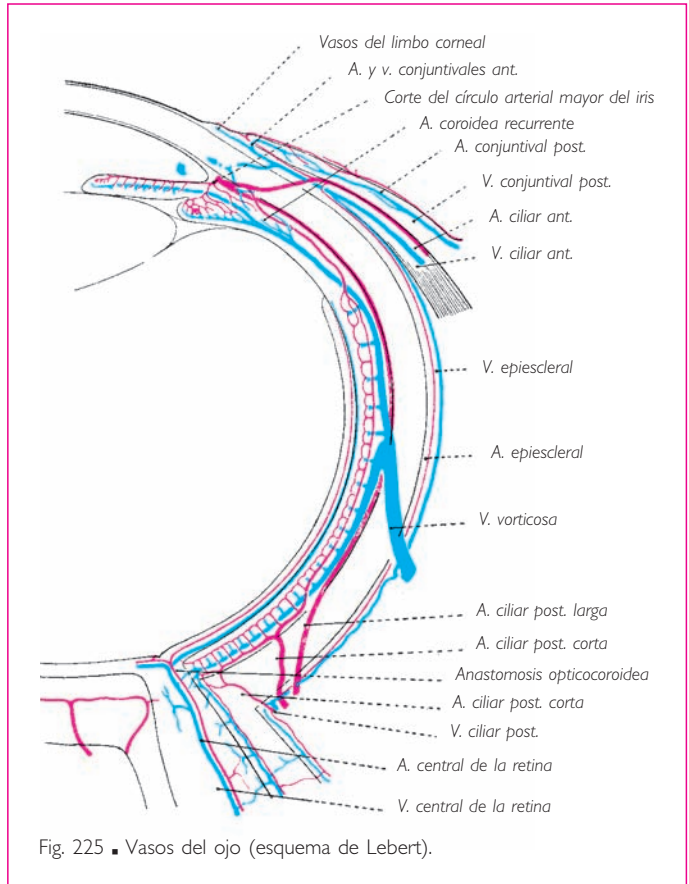


Fig. 225 ■ Vasos del ojo (esquema de Lebert).

sembocan en las venas de la coroides. Estas últimas, dispuestas en forma espiral, dan nacimiento a cuatro troncos, dos superiores y dos inferiores, denominados *venas vorticosas*. Las venas vorticosas atraviesan la esclera un poco posteriormente al ecuador y a igual distancia de los planos meridianos vertical y horizontal, y desembocan en las venas oftálmicas.

c) VASOS LINFÁTICOS. No existen vasos linfáticos en la capa vascular del globo ocular. La linfa circula por las lagunas.

d) NERVIOS. Proceden del ganglio ciliar y del nervio nasociliar a través de los nervios ciliares.

■ C. Túnica interna del globo ocular o capa interna del globo ocular o retina

a) SITUACIÓN Y DIVISIÓN. La retina es la capa interna o nerviosa del globo ocular. Está situada internamente a la capa vascular y recubre toda la superficie interna de dicha membrana.

La retina se divide en dos partes principales: la parte posterior, sensorial, es la *porción óptica de la retina*; la parte anterior, compuesta por las *porciones ciliar e iridiana de la retina*, conserva sus características embrionarias y se encuentra reducida a dos capas epiteliales superpuestas, que tapizan la cara interna del cuerpo ciliar y la cara posterior del iris. Las dos partes de la retina están separadas por la *ora serrata*, cuya existencia se debe precisamente a la brusca diferencia de espesor y estructura entre la porción óptica y las porciones ciliar e iridiana de la retina.

b) CONFIGURACIÓN DE LA PORCIÓN ÓPTICA DE LA RETINA. La porción óptica de la retina es una membrana delgada, rosada y transparente en vida pero blanquecina en el cadáver. Presenta, como las otras capas del ojo, dos caras, una externa y otra interna.

Cara externa. Se aplica a la superficie interna de la coroides sin adherirse a ella.

Cara interna. La cara interna se corresponde con el cuerpo vítreo. Sobre esta cara se observan dos zonas de aspecto especial: el disco del nervio óptico y la mácula lútea.

El *disco del nervio óptico* o *papila* es una mancha circular de aproximadamente 1,5 mm de diámetro, situada anteriormente al orificio del nervio óptico, 3 mm medial y 1 mm inferiormente al polo posterior del globo ocular. El disco del nervio óptico es el punto de convergencia de las fibras ópticas de la retina, que se reúnen para formar el nervio óptico. Además, presenta una depresión central resultante del hecho de que las fibras ópticas pasan de la retina al nervio óptico describiendo una curva cuya convexidad se orienta hacia el centro del disco del nervio óptico.

La *mácula lútea* o *mancha amarilla* es una depresión de color amarillento, elíptica de eje mayor transversal, que mide 3 mm de anchura por 1,5 mm de altura. Está situada en el polo posterior del globo ocular, es decir, 3 mm lateral y 1 mm superiormente al disco del nervio óptico.

c) VASOS. La *arteria central de la retina*, rama de la arteria oftálmica, penetra en el globo ocular siguiendo el eje del nervio óptico. Emerge en el centro del disco del nervio óptico y se divide en dos ramas, una ascendente y otra descendente, que suministran ramas más o menos numerosas que se extienden hasta la *ora serrata*.

Las *venas* siguen un trayecto inverso al de las arterias; de su unión nace la vena central de la retina.

■ D. Medios transparentes del ojo

Se da el nombre de *medios transparentes del ojo* a los elementos anatómicos enteramente transparentes contenidos en el globo ocular.

Comprenden: *a)* la lente, situada posteriormente al iris; *b)* el humor acuoso, situado anteriormente a la lente, y *c)* el cuerpo vítreo, situado posteriormente a la lente.

1. Lente o cristalino. La lente o cristalino es biconvexa, transparente, elástica y de consistencia firme en el adulto. Con la edad su consistencia aumenta mientras que su elasticidad y transparencia disminuyen. En el anciano adquiere un color amarillento.

a) SITUACIÓN. Está situada posteriormente al iris y anteriormente al cuerpo vítreo (fig. 222).

b) FORMA Y ORIENTACIÓN. Las dos caras de la lente, anterior y posterior, son convexas. La cara posterior es más convexa que la anterior; el radio de curvatura de la cara anterior, en estado de reposo de la lente, es de 10 mm, mientras que el de la cara posterior es de aproximadamente 6 mm. Estos radios se modifican durante la *acomodación* gracias a la elasticidad de este órgano.

Las dos caras de la lente se unen en su periferia por medio de una línea circular denominada *ecuador de la lente*. □ El eje de la lente es la línea que une el centro de las dos caras.

c) DIMENSIONES Y PESO. El espesor de la lente en reposo, es decir, la longitud de su eje, es de 4 a 4,5 mm en el adulto. Su diámetro es de aproximadamente 10 mm. Pesa 20 cg por término medio.

d) CÁPSULA DE LALENTE. La lente está constituida esencialmente por una masa epitelial envuelta por una membrana muy fina y elástica denominada *cápsula de la lente* (cristaloide). En oftalmología se diferencia entre una cápsula anterior y una cápsula posterior, que son segmentos de la cápsula de la lente en relación con las caras anterior y posterior de la lente.

e) ZÓNULA CILIAR. La lente se mantiene en su lugar mediante un sistema de fibras transparentes que se extienden de la cara interna del cuerpo ciliar a la periferia de la lente. Este conjunto de fibras se denomina *zónula ciliar*. Éstas se dividen en tres grupos: ciliocristalinianas, ciliovítreas y ciliociliares.

1. Las *fibras ciliocristalinianas* (fig. 223) se insertan tangencialmente en la cara interna del cuerpo ciliar. Desde ese punto se dirigen, divergiendo, hacia la lente, donde terminan en el ecuador y en las partes yuxtaecuadoriales de las caras anterior y posterior.

2. Las *fibras ciliovítreas* se extienden desde el cuerpo ciliar hasta la superficie del cuerpo vítreo.

3. Las *fibras ciliociliares* están dispuestas tangencialmente a la cara interna del cuerpo ciliar y van de un punto a otro de la superficie de éste.

f) ESPACIOS ZONULARES Y CONDUCTO DE PETIT. En sección, la zónula ciliar presenta la forma de un triángulo cuyo vértice se dirige hacia el cuerpo ciliar y cuya base corres-

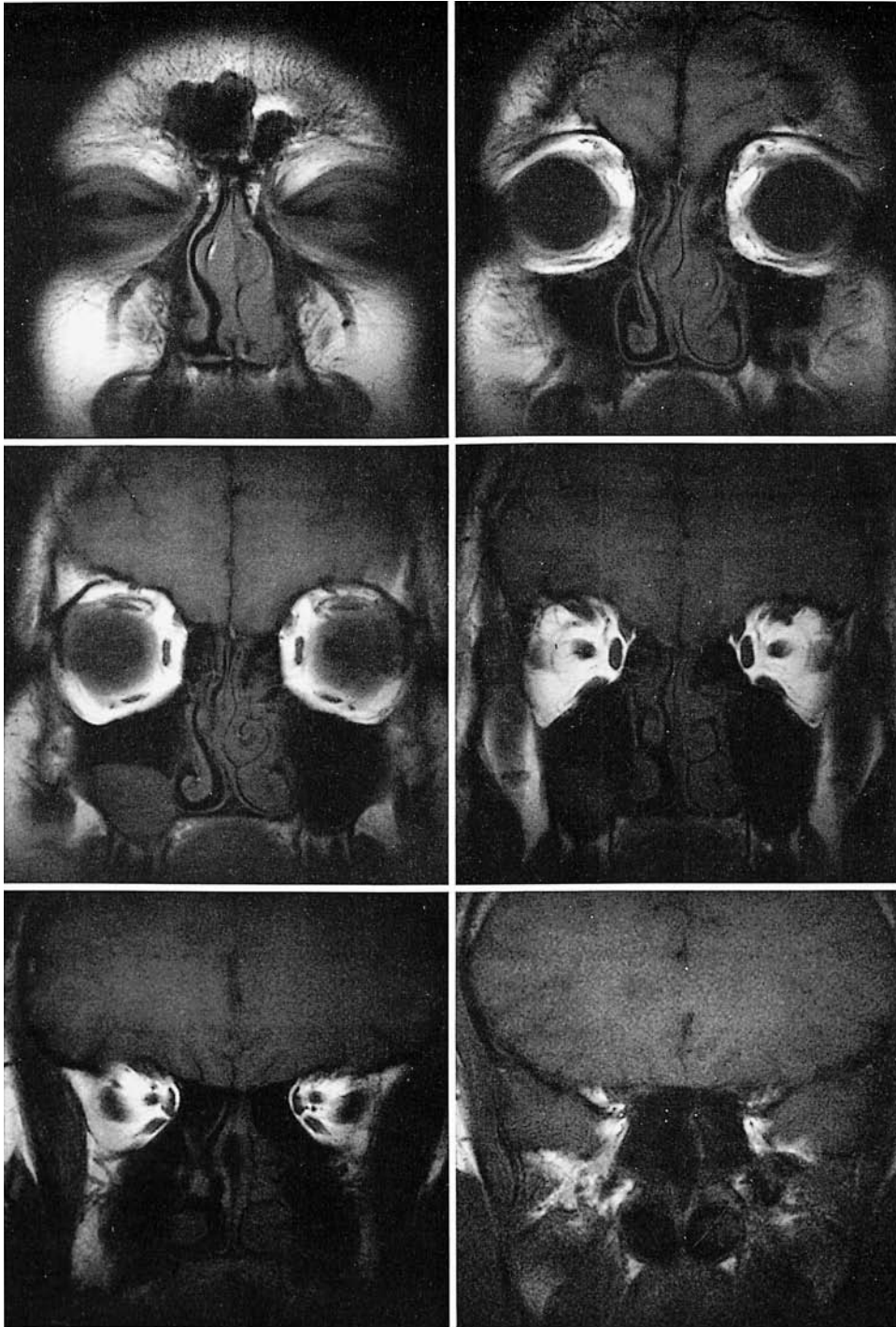


Lámina XI ■ Secuencia de imágenes de cortes frontales anteriores de la cara y de las órbitas, en un sujeto vivo, realizados mediante resonancia magnética. Sucesión anteroposterior de planos desde los párpados (imagen superior izquierda) hasta el conducto óptico. Compárese con las figuras 227, 233, 240 y 244.

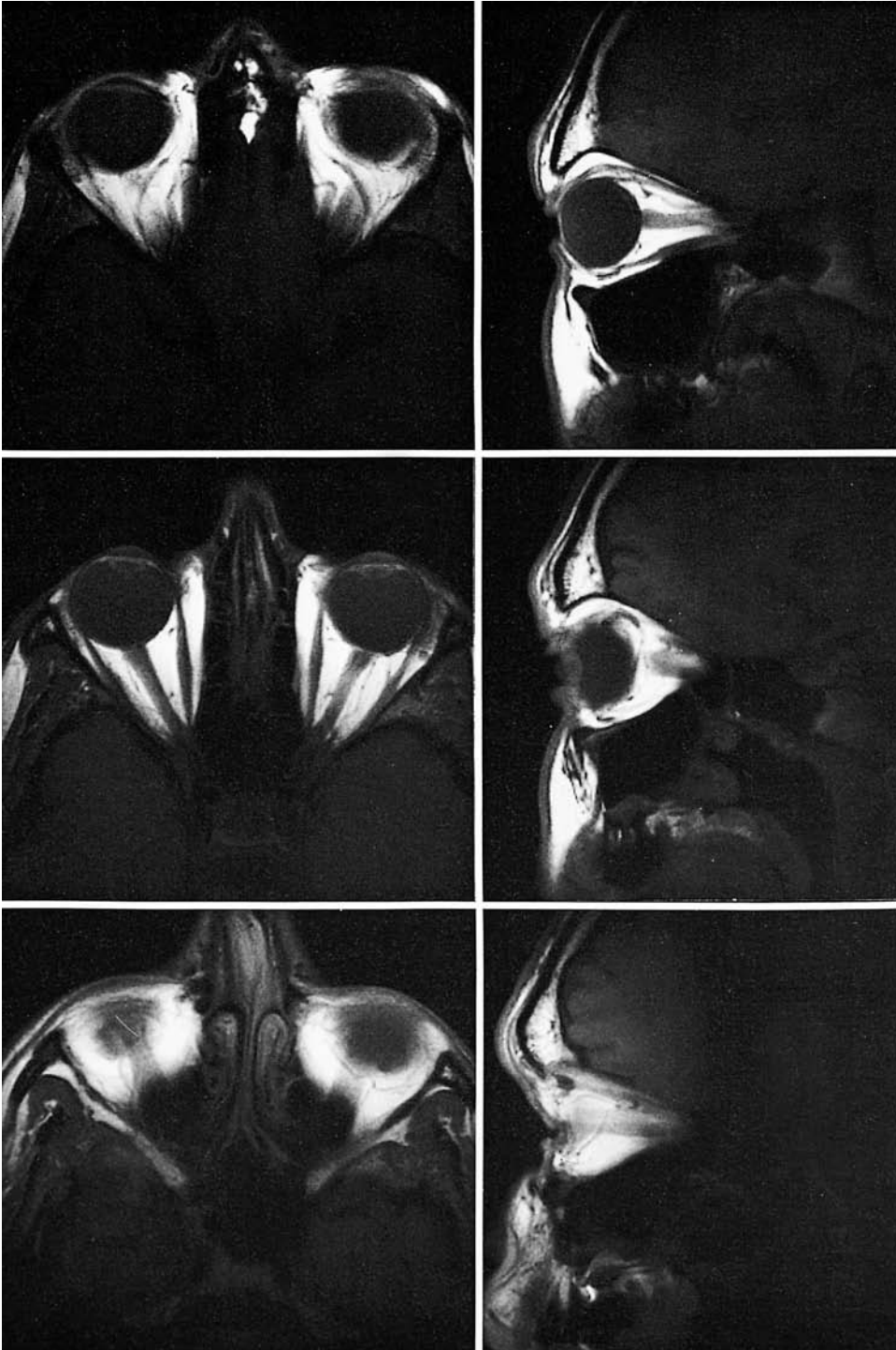

Lámina XII ■ Secuencia de imágenes de cortes transversales (izquierda) y sagitales (derecha) de la órbita, realizados mediante resonancia magnética. Compárese con las figuras 158, 226, 228, 232, 243 y 245.

ponde a la periferia de la lente. Al separarse unas de otras, las fibras zonulares limitan un espacio prismático triangular que bordea el ecuador de la lente. Este espacio intrazonular se conoce con el nombre de *espacio zonular*. □ El *conducto de Petit* es un espacio inyectable comprendido entre la zónula ciliar y el cuerpo vítreo.

2. Humor acuoso y cámaras del globo ocular. El *humor acuoso* es un líquido incoloro, límpido como el agua, que llena el espacio comprendido entre la córnea y la lente.

El iris divide este espacio en dos celdas o cámaras, anterior y posterior (figs. 222 y 223).

La *cámara anterior del globo ocular* tiene dos paredes: *a)* una pared anterior, formada por la cara posterior de la córnea y por el limbo de la córnea, y *b)* una pared posterior, constituida por la cara anterior del iris y el segmento de la cara anterior de la lente en relación con la pupila.

La *cámara posterior del globo ocular* está limitada: *a)* anteriormente por el iris; *b)* lateralmente, es decir, hacia la periferia, por el cuerpo ciliar; *c)* posteriormente por el cuerpo vítreo, y *d)* medialmente, es decir, hacia el eje del globo ocular, por la lente. La cámara posterior está tabicada posteriormente, en todo el contorno de la lente, por las fibras de la zónula ciliar, que están bañadas por el humor acuoso.

Las cámaras anterior y posterior se comunican entre sí por medio de la pupila.

3. Cuerpo vítreo. El cuerpo vítreo es un líquido viscoso y transparente que llena toda la parte de la cavidad ocular posterior a la lente.

En su parte anterior, el cuerpo vítreo presenta una concavidad que aloja la cara posterior convexa de la lente; esta depresión se denomina *fosa hialoidea*.

Alrededor de la lente, el cuerpo vítreo está en relación con la zónula ciliar y con el cuerpo ciliar.

Posteriormente se adhiere débilmente a la superficie interna de la retina, de la que puede separarse con facilidad.

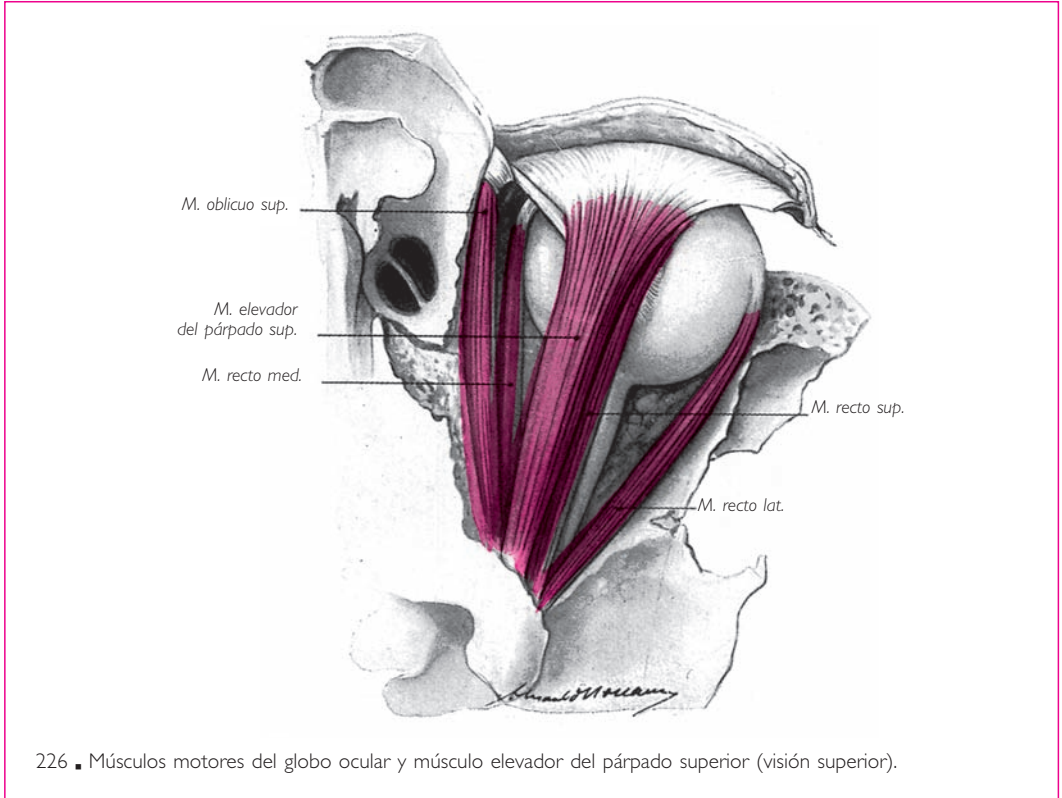
Membrana vítrea. El cuerpo vítreo está envuelto por una membrana vítrea, que se forma por la condensación de las capas periféricas del cuerpo vítreo.

Conducto hialoideo. El cuerpo vítreo está atravesado de posterior a anterior, desde el disco del nervio óptico hasta el polo posterior de la lente, por un conducto denominado *conducto hialoideo*, más estrecho en su parte media que en sus extremos. En el feto permite el paso de la arteria hialoidea, que nutre, durante el desarrollo de la lente, la red vascular pericristalina.

MÚSCULOS EXTRAOCULARES O EXTRÍNSECOS DEL GLOBO OCULAR

La cavidad orbitaria contiene siete músculos destinados a mover el globo ocular y los párpados. Estos músculos son el elevador del párpado superior, recto superior, recto inferior, recto lateral, recto medial, oblicuo superior y oblicuo inferior.

■ **MÚSCULO ELEVADOR DEL PÁRPADO SUPERIOR.** El músculo elevador del párpado superior es alargado, aplanado y triangular. Es inmediatamente inferior a la pared superior de la órbita. Se extiende desde el vértice de la órbita hasta el párpado superior (fig. 226).



226 ■ Músculos motores del globo ocular y músculo elevador del párpado superior (visión superior).

1. Inserciones y descripción. Este músculo se inserta posteriormente mediante cortas fibras aponeuróticas en la periórbita superior al conducto óptico. Desde ese punto las fibras se dirigen anteriormente y forman una cinta muscular anteroposterior, situada entre el techo de la órbita y el músculo recto superior, localizado inferiormente.

El músculo se extiende en su parte anterior formando un amplio abanico tendinoso cuya base corresponde a toda la anchura del párpado superior.

Las fibras de este tendón terminan en el párpado superior y en el borde orbitario.

Las inserciones en el párpado superior son dos, una cutánea y otra tarsal (fig. 235). La *inserción cutánea* o *lámina superficial* es la más importante (Clermont). Se realiza mediante las fibras que atraviesan los fascículos del músculo orbicular del ojo y se fijan a la piel del párpado superior, a una altura de 1 cm a partir del borde del párpado.

La *inserción tarsal* o *lámina profunda* tiene lugar por medio de fibras posteriores a las precedentes y que se insertan en la mitad inferior de la cara anterior del tarso.

Las *inserciones orbitarias* se realizan mediante las fibras que ocupan los bordes laterales del tendón. Estas fibras se reúnen en dos fascículos denominados *frenos* o *fascículos orbitarios lateral y medial*. □ El *fascículo orbitario lateral* se dirige lateralmente y se inserta en la pared lateral de la órbita a la altura de la sutura frontocigomática. □ El *fascículo orbitario medial* se dirige medialmente y se inserta en la parte superior de la cresta lagrimal posterior del hueso lagrimal (fig. 226).

Cada uno de los fascículos orbitarios está reforzado por un haz de fibras fasciales procedente de los extremos de un engrosamiento transversal de la vaina del músculo, denominado *arco tendinoso del músculo elevador del párpado superior*. El arco tendinoso, con frecuencia poco aparente, es cóncavo anteriormente y se sitúa en la unión del cuerpo muscular con su tendón, al que se encuentra estrechamente unido.

2. Acción. El músculo elevador del párpado superior desplaza el tarso superior en sentido posterior y superior. La función de los fascículos orbitarios es limitar la acción del músculo.

■ **MÚSCULOS RECTOS DEL GLOBO OCULAR.** Los músculos rectos del globo ocular son cuatro: recto superior, recto inferior, recto lateral y recto medial. Estos músculos son aplanados, acintados, de base anterior y vértice posterior. Su longitud media es de 4 cm.

Se extienden desde el vértice de la órbita hasta el hemisferio anterior del globo ocular.

1. Inserciones posteriores. Los músculos rectos del globo ocular nacen del vértice de la órbita, de una manera muy diferente a la descrita en los tratados clásicos. Los cuatro músculos rectos se insertan en el vértice de la cavidad orbitaria por medio de un tendón común a todas las fibras musculares de estos músculos, el anillo tendinoso común (fig. 227).

El *anillo tendinoso común* es corto y grueso, y se inserta en la parte medial de la fisura orbitaria superior, concretamente en el surco anteroposterior que presenta la fisura en esta región, y en el tubérculo infraóptico en que termina anteriormente el labio medial del surco.

El anillo tendinoso común se dirige anteriormente, ensanchándose, y muy pronto se divide en cuatro cintillas muy finas que irradian formando cuatro intersecciones tendinosas que separan el origen de los cuatro músculos. De estas cintillas, la *inferomedial* se sitúa entre los orígenes del músculo recto inferior y los del recto medial; la *inferolateral* está situada entre el recto inferior y el recto lateral; la *superolateral* está comprendida entre el recto lateral y el recto superior y, por último, la *superomedial* se sitúa entre los orígenes del recto superior y el recto medial (fig. 227).

Cada uno de los músculos rectos del globo ocular nace: *a)* directamente del anillo tendinoso común por sus fibras medias, y *b)* de las dos cintillas tendinosas que separan cada músculo recto de sus dos músculos vecinos.

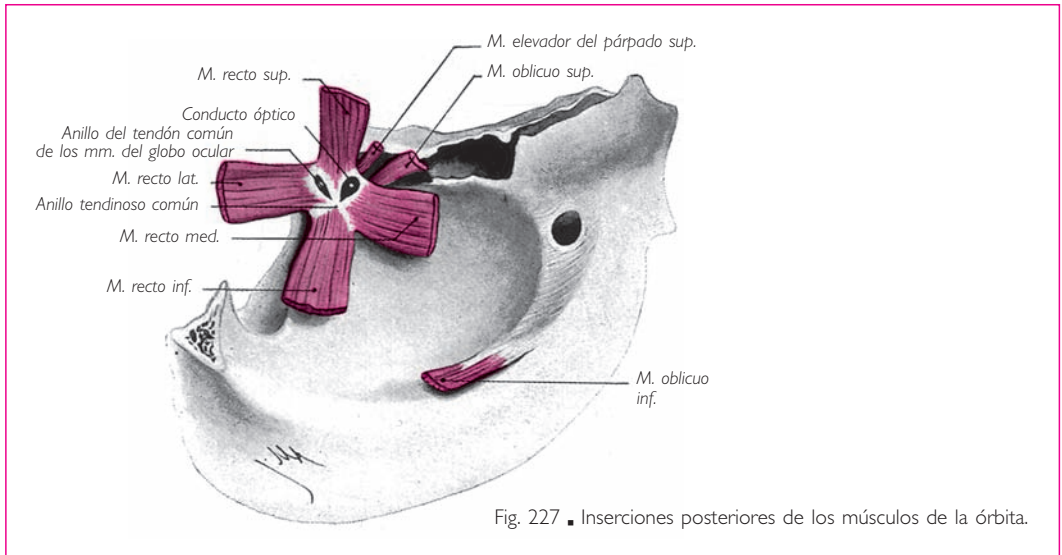


Fig. 227 ■ Inserciones posteriores de los músculos de la órbita.

Éstas son, de manera esquemática, las inserciones posteriores de los músculos rectos del globo ocular.

La entrada a la cavidad orbitaria del nervio óptico y del paquete formado por los nervios nasociliar, oculomotor y *abducens* modifica este esquema de la siguiente manera:

1. La cintilla tendinosa superomedial está dividida en dos lengüetas, que quedan unidas por sus extremos y circunscriben un orificio para el paso del nervio óptico y de la arteria oftálmica. De las dos lengüetas tendinosas, la superior da nacimiento a las fibras mediales del músculo recto superior y la inferior a las fibras superiores del músculo recto medial (fig. 227).

2. De igual manera, la cintilla superolateral está dividida en dos lengüetas secundarias que, al unirse por sus extremos, circunscriben un segundo orificio denominado *anillo del tendón común de los músculos del globo ocular*, por el cual pasan los nervios nasociliar, oculomotor, *abducens* y la raíz simpática del ganglio ciliar. La lengüeta superior de la cintilla superolateral da inserción a las fibras laterales del músculo recto superior; la lengüeta inferior, a las fibras superiores del músculo recto lateral.

Parece que la mayor parte de las fibras del músculo recto superior se insertan en la periórbita siguiendo la línea de unión de ésta con la vaina del nervio óptico. No obstante, esto ocurre sólo en apariencia. En una disección cuidadosa en la que el músculo recto superior se haya levantado posteriormente y se haya separado todo lo posible de la vaina del nervio óptico, puede observarse, en relieve sobre la periórbita, la lengüeta superior de la cintilla superomedial del anillo tendinoso común, en la que se detienen y fijan las fibras supraópticas del músculo recto superior.

2. Trayecto. Desde su inserción posterior u orbitaria, los músculos rectos del globo ocular divergen anteriormente, ensanchándose. Siguen la pared correspondiente de

la cavidad orbitaria hasta el ecuador del globo ocular, después se inclinan hacia el eje de la órbita, aplicándose sobre el hemisferio anterior del globo ocular hasta su inserción en la esclera (figs. 226 y 228). Los cuatro músculos rectos del globo ocular forman así, posteriormente al globo ocular, un cono de vértice posterior en que la pared muscular incompleta, formada superiormente por el músculo recto superior, inferiormente por el músculo recto inferior, lateralmente por el músculo recto lateral y medialmente por el músculo recto medial, presenta espacios intermusculares cuya anchura aumenta de posterior a anterior. Este cono muscular, cuya base corresponde al hemisferio posterior del globo ocular, está relleno de una masa adiposa por la que pasan numerosos elementos vasculares y nerviosos que se describirán más adelante. El eje del cono está constituido por el nervio óptico.

3. Inserciones anteriores o esclerales. Cada uno de los músculos rectos del globo ocular termina anteriormente en su inserción escleral por medio de una lámina tendinosa de 0,5 a 1 cm de largo y 1 cm de ancho aproximadamente.

La lámina tendinosa del *músculo recto superior* se implanta en la esclera siguiendo una línea ligeramente convexa anteriormente, pero oblicua posterior y lateralmente, cuyo punto medio está a 8 mm del borde superior de la córnea.

La lámina tendinosa del *músculo recto inferior* se inserta en la parte anteroinferior de la esclera siguiendo una línea ligeramente oblicua en sentido posterior y lateral, cuyo punto medio está a 6 mm del borde inferior de la córnea.

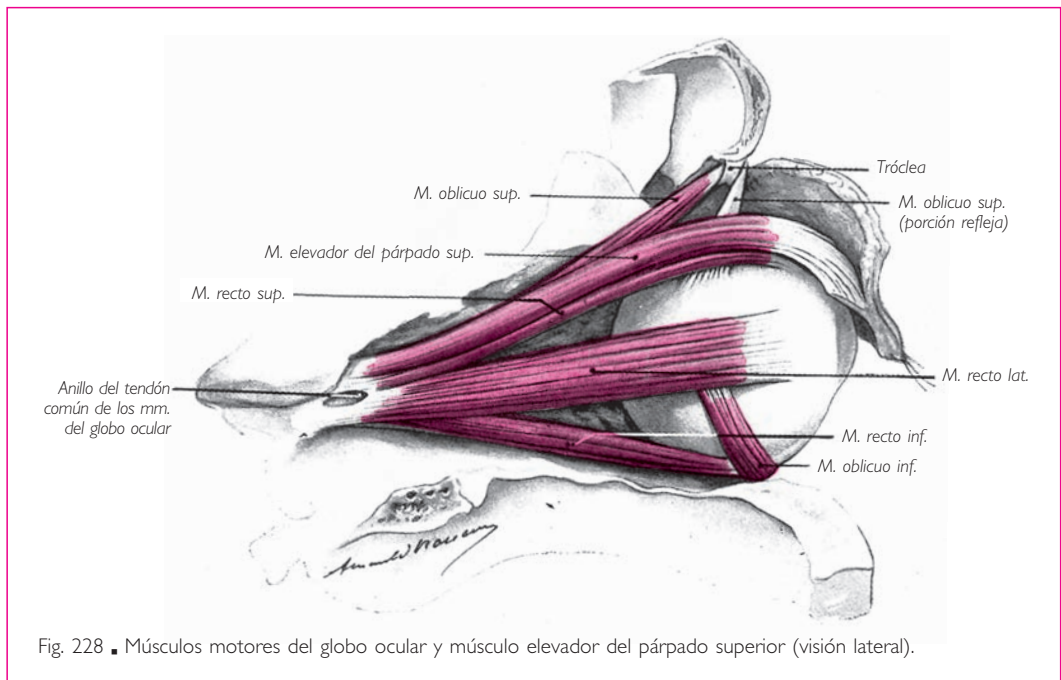


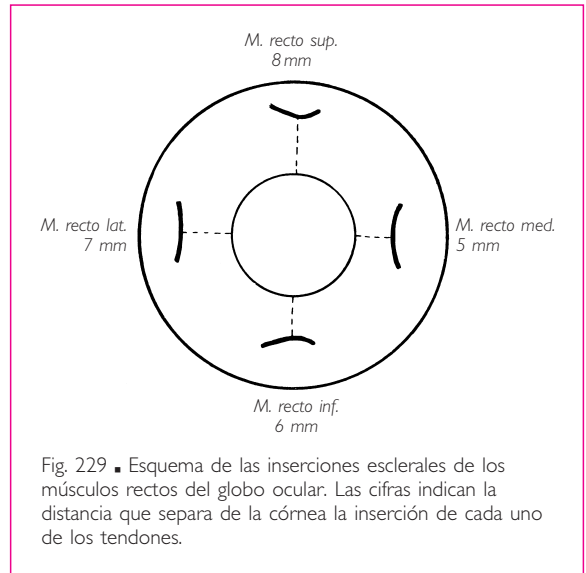
Fig. 228 ■ Músculos motores del globo ocular y músculo elevador del párpado superior (visión lateral).

La lámina tendinosa del *músculo recto medial* se fija en la esclera siguiendo una línea ligeramente convexa en sentido anterior, y cuyo punto medio está a unos 5 mm del borde medial de la córnea.

Por último, la lámina tendinosa del *músculo recto lateral* se fija en la esclera siguiendo una línea de convexidad anterior, ligeramente oblicua en sentido anterior e inferior, cuyo punto medio está a 7 mm del borde lateral de la córnea.

En resumen, la inserción escleral de los músculos rectos se sitúa a una distancia de la córnea que aumenta desde el músculo recto medial hasta el músculo recto superior, pasando por los músculos recto inferior y recto lateral, en una progresión aritmética de 5, 6, 7 y 8 (Tillaux) (fig. 229).

4. Acción. El músculo recto superior hace girar el globo ocular de manera que la córnea se dirige superior y un poco medialmente. El músculo recto inferior moviliza la córnea inferior y un poco medialmente. El músculo recto medial la dirige medialmente y el músculo recto lateral, lateralmente.



■ **MÚSCULO OBLICUO SUPERIOR.** El músculo oblicuo superior es largo y se refleja sobre sí mismo. Va desde el vértice de la órbita hasta la parte posterolateral del globo ocular (fig. 226).

1. Inserciones y descripción. Se inserta posteriormente mediante una lámina tendinosa corta, de 5 mm de anchura por término medio, que se confunde con la periórbita, medialmente a la inserción del músculo elevador del párpado superior y un poco superior y medialmente al conducto óptico.

Desde este punto, el músculo se dirige anteriormente, a lo largo del ángulo diedro formado por la unión de las paredes superior y medial de la órbita, superiormente al músculo recto medial. En esta parte de su trayecto adopta la forma de un huso alargado, que se continúa, unos milímetros posteriormente al ángulo superomedial del borde orbitario, con un pequeño tendón casi cilíndrico que inmediatamente penetra en un anillo fibrocartilaginoso implantado en la fosita troclear y que se denomina *tróclea*.

Al salir de este anillo, el tendón se refleja formando un ángulo agudo y se dirige lateral, inferior y posteriormente. Pasa inferiormente al músculo recto superior, enrollándose sobre el globo ocular y expandiéndose bruscamente en abanico antes de insertarse en la parte superolateral del hemisferio posterior del globo ocular.

La línea de inserción escleral, de 1 cm de largo aproximadamente, forma una curva cuya convexidad está orientada posterior y lateralmente (fig. 228).

■ **MÚSCULO OBLICUO INFERIOR.** El músculo oblicuo inferior es un músculo aplanado y acintado que se enrolla sobre la parte inferolateral del globo ocular. Es el único músculo de la órbita que no se origina en el fondo de la cavidad orbitaria.

1. Inserciones y descripción. El músculo oblicuo inferior nace, mediante fibras tendinosas cortas, de la pared inferior de la órbita, inmediatamente lateral al orificio superior del conducto nasolagrimonal (fig. 227).

Se dirige a continuación lateral y posteriormente, pasa inferiormente al músculo recto inferior y se enrolla sobre el globo ocular hasta su inserción escleral (fig. 228). Esta inserción se realiza, mediante una lámina tendinosa muy corta, en la parte inferolateral del hemisferio posterior, siguiendo una línea curva de convexidad superior. La inserción escleral del músculo oblicuo inferior está cubierta por el músculo recto lateral.

■ **ACCIÓN DE LOS MÚSCULOS OBLICUOS.** El *músculo oblicuo superior* hace girar el ojo de tal manera que la córnea se dirige inferior y lateralmente. □ El *músculo oblicuo inferior* mueve la córnea superior y lateralmente.

■ **MOVIMIENTOS DEL GLOBO OCULAR.** El globo ocular está sujeto con firmeza por las aletas de la vaina del globo ocular y, por lo tanto, no se desplaza verdaderamente en el interior de la órbita. Realiza solamente giros sobre sí mismo, como una bola, en el espacio episcleral. Sus movimientos de rotación se efectúan alrededor de tres ejes principales que se cruzan en el centro del globo ocular (fig. 230).

Los movimientos del globo ocular, cuando gira alrededor de su centro, se definen según la dirección hacia donde se desplaza la pupila: la elevación o el abatimiento se producen cuando la pupila se dirige en sentido superior o inferior, respectivamente; la abducción o la aducción se producen cuando la pupila se dirige lateral o medialmente.

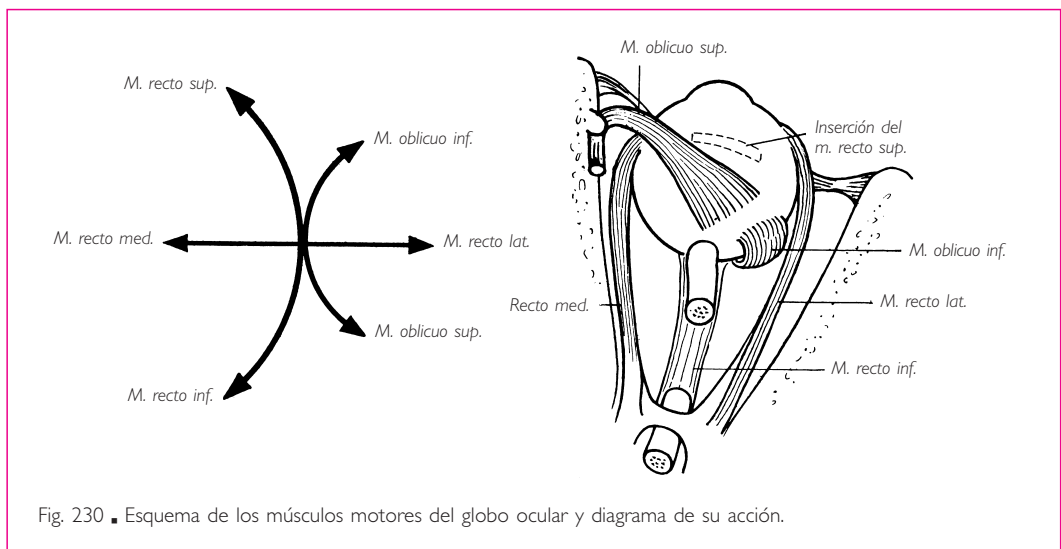


Fig. 230 ■ Esquema de los músculos motores del globo ocular y diagrama de su acción.

Cuando el borde superior de la pupila se dirige inferior y medialmente hacia la raíz de la nariz, se dice que gira medialmente; la rotación en sentido inverso desplaza el borde superior de la pupila lateral e inferiormente.

La acción de los músculos está determinada por la posición de su línea de acción (la línea que une su inserción fija a su inserción escleral) en relación con los ejes de rotación del globo ocular. Cada músculo pueden hacer girar el ojo alrededor de uno o varios ejes.

De los seis músculos motores del globo ocular, los situados lateralmente, es decir, los músculos recto medial y recto lateral, son los que pueden efectuar una sola acción.

Situados en un plano horizontal, hacen girar el globo ocular alrededor de su eje vertical, que es el único que cruzan estos músculos.

El músculo recto medial es aductor y dirige la pupila medialmente. El músculo recto lateral es abductor y dirige la pupila lateralmente. La acción asociada de estos dos músculos permite recorrer horizontalmente el espacio.

Los otros músculos ejercen una acción más compleja, ya que su línea de acción, que es oblicua, cruza los tres ejes del globo ocular, por lo que producen movimientos alrededor de estos tres ejes.

El músculo recto superior se dirige anterior y lateralmente: pasa superiormente al eje transversal del globo ocular, tracciona de la esclera posteriormente y eleva la pupila; cruza medialmente el eje vertical y desplaza la pupila medialmente; cruza además el eje anteroposterior y provoca una rotación medial.

El músculo recto inferior es antagonista y paralelo al músculo recto superior, pero discurre inferiormente al eje transversal del globo ocular, por lo que produce el abatimiento de la pupila. Al igual que el recto superior y por las mismas razones, es también aductor y rotador medial.

El músculo oblicuo superior, después de atravesar su tróclea, se dirige a la parte posterolateral del globo ocular. Cruza los tres ejes oculares, pasando superiormente al eje transversal, hace girar la parte posterior del globo ocular de posterior a anterior y abate su parte anterior y la pupila; cruza el eje vertical pasando de lateral a medial, comportándose como abductor; cruza también el eje anteroposterior y hace girar el globo ocular medialmente.

El músculo oblicuo inferior es paralelo al músculo oblicuo superior, por lo cual es abductor y rotador medial; no obstante, dado que es inferior al eje transversal, es también elevador.

En resumen, si observamos las distintas partes de la figura 231 (A, B, C, D, E y F):

- A. Músculos abductores: músculos recto lateral y oblicuos.
- B. Músculos aductores: músculos recto medial, recto superior y recto inferior.
- C. Músculos elevadores: músculos recto superior y oblicuo inferior.
- D. Músculos abatidores de la pupila: músculos recto inferior y oblicuo superior.
- E. Rotadores mediales: músculos oblicuo superior y recto superior.
- F. Rotadores laterales: músculos oblicuo inferior y recto inferior.

■ **FASCIAS ORBITARIAS.** Se da el nombre de *fascias orbitarias* a un sistema de membranas fibrosas formado por tres partes (fig. 232):

1. La *vaina del globo ocular*, que cubre la porción escleral del globo ocular.
2. Las *fascias musculares*, consistentes en prolongaciones de la vaina del globo ocular que envuelven todos los músculos de la cavidad orbitaria.
3. Las *expansiones fasciales anteriores*, que unen la vaina del globo ocular y las fascias musculares con la conjuntiva, los párpados y el borde orbitario.

1. Vaina del globo ocular

a) SITUACIÓN. La vaina del globo ocular es una membrana fibrosa en forma de cúpula que recubre toda la parte escleral del globo ocular. Debe considerarse como una expansión de las fascias musculares, con las cuales presenta continuidad (Winkler; v. más adelante *Fascias musculares*). El plano ecuatorial del globo ocular divide la vaina del globo ocular en dos partes, denominadas *cápsula anterior* y *cápsula posterior*.

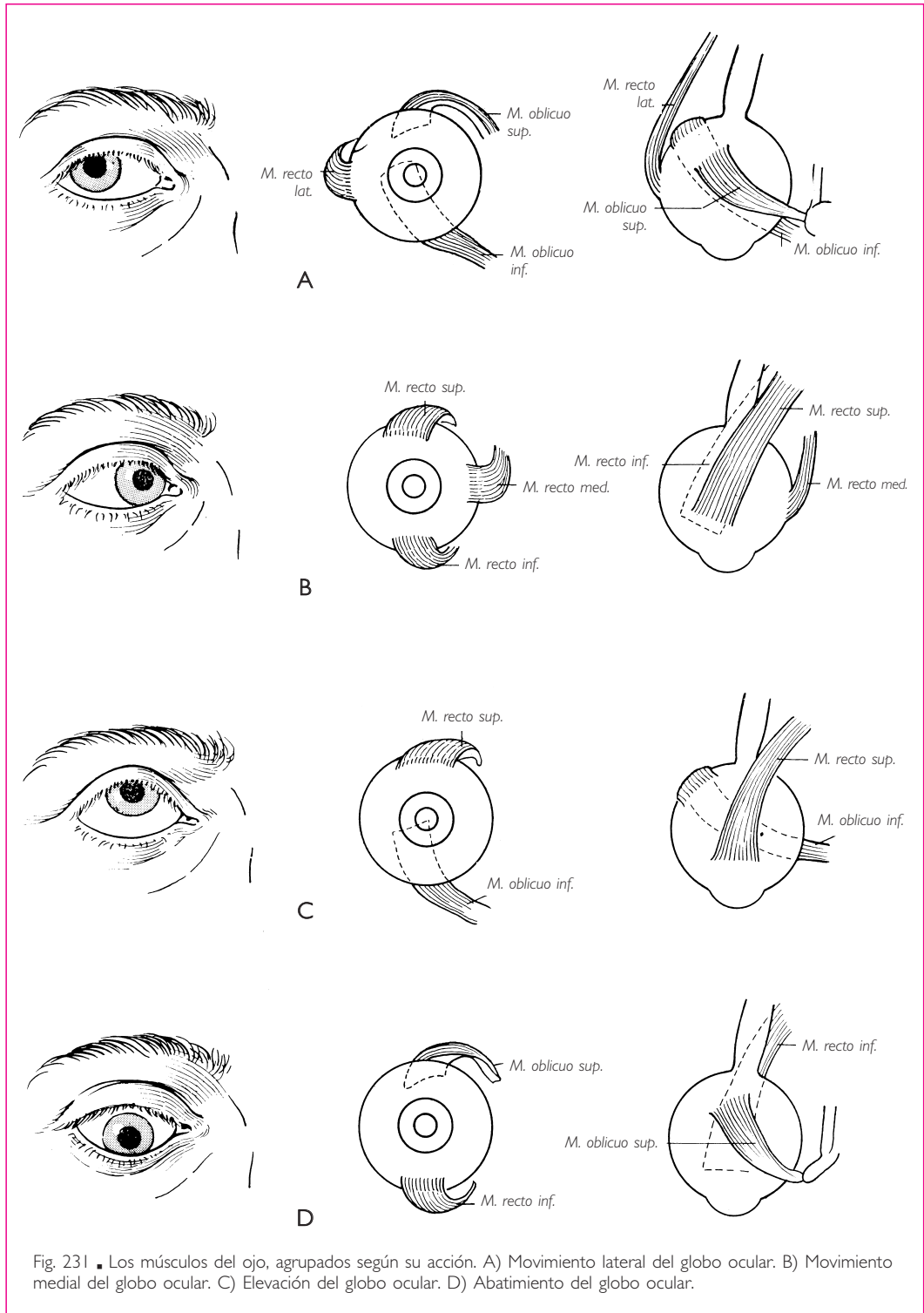


Fig. 231 ■ Los músculos del ojo, agrupados según su acción. A) Movimiento lateral del globo ocular. B) Movimiento medial del globo ocular. C) Elevación del globo ocular. D) Abatimiento del globo ocular.

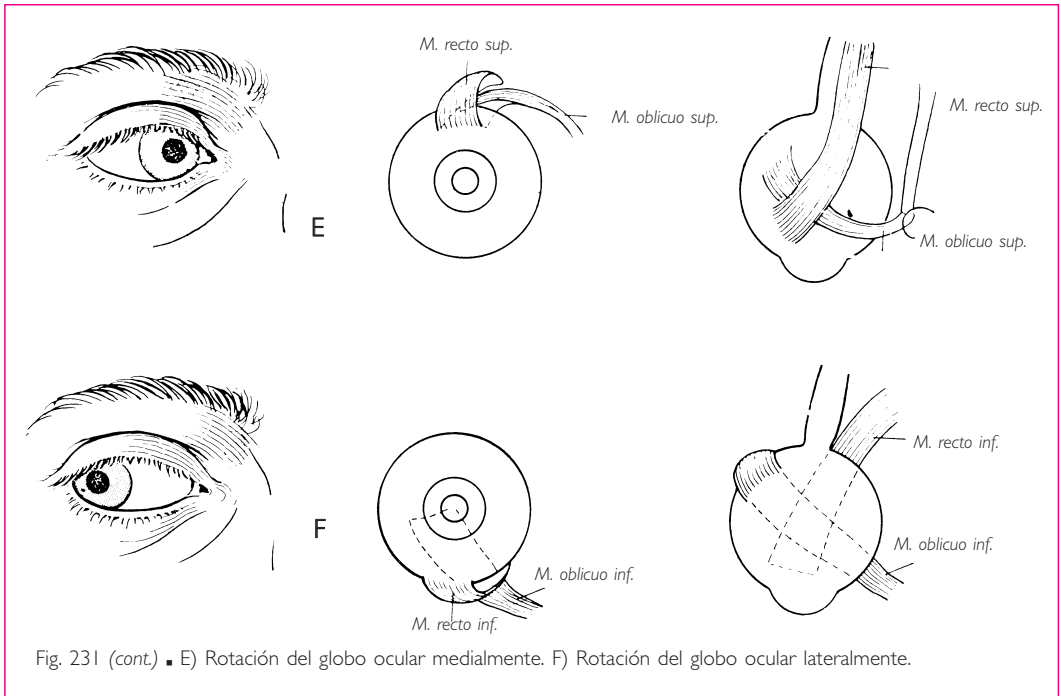


Fig. 231 (cont.) ■ E) Rotación del globo ocular medialmente. F) Rotación del globo ocular lateralmente.

b) CONFIGURACIÓN Y RELACIONES. La vaina del globo ocular es blanca, flexible, resistente y más gruesa en la zona ecuatorial del globo ocular que en sus partes anterior y posterior. Se adelgaza sobre todo anteriormente, a medida que se aproxima a la córnea.

En ella se describen dos caras, una externa y otra interna, y dos orificios.

La *cara externa* u orbitaria es convexa y se relaciona: a) posteriormente con el cuerpo adiposo de la órbita, al que está unida por numerosas trabéculas conjuntivas que tabican la masa adiposa; b) anteriormente con la conjuntiva del globo ocular, de la que está separada por una delgada capa de tejido celular laxo hasta el *anillo conjuntival*; se da este nombre a la línea donde se confunden la vaina del globo ocular y la conjuntiva (v. pág. 403). Desde el anillo conjuntival hasta la córnea, a lo largo de 3 mm, la conjuntiva y la vaina del globo ocular se fusionan.

La *cara interna*, axial o escleral es cóncava y lisa. Está separada de la esclera por un espacio inyectable lleno de un tejido celular húmedo y muy laxo (Charpy), denominado *espacio epiescleral*.

Orificio posterior. Posteriormente, la vaina del globo ocular se interrumpe en el contorno del orificio de entrada del nervio óptico y se fija, alrededor de dicho orificio, a la esclera y a la vaina de dicho nervio. También se une a la esclera alrededor de los orificios por donde penetran los vasos ciliares posteriores y los nervios ciliares.

Orificio anterior. Anteriormente, la vaina del globo ocular se detiene alrededor de la circunferencia de la córnea y presenta con los músculos las relaciones que vamos a describir.

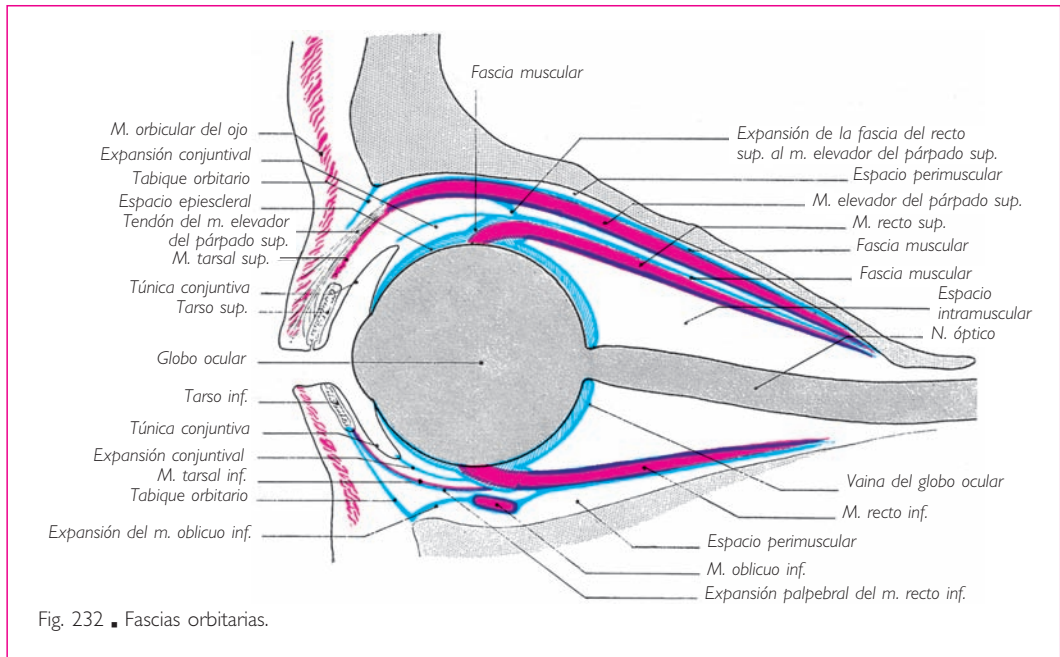


Fig. 232 ■ Fascias orbitarias.

2. Fascias musculares. Cada uno de los siete músculos de la cavidad orbitaria (los músculos rectos, los oblicuos y el elevador del párpado superior) está envuelto en una vaina fascial cuyas características anatómicas varían de posterior a anterior. Las fascias musculares son delgadas y celulares en su parte posterior, se engruesan de posterior a anterior y se fusionan con la vaina del globo ocular muy cerca de la inserción escleral de estos músculos.

Desde el extremo posterior de la órbita hasta 1 cm aproximadamente posterior a su unión con la vaina del globo ocular, las fascias musculares están adheridas a los músculos. Después, en la proximidad de la vaina del globo ocular, el músculo está separado de su fascia por una capa de tejido celular laxo que tiene continuidad con el que contiene el espacio epiescleral, al igual que las fascias musculares tienen continuidad con la vaina del globo ocular. Así pues, esta vaina, como ya se ha indicado, puede considerarse una expansión de las fascias que ensancha y prolonga la base de inserción de los músculos motores del globo ocular (Winckler).

a) MEMBRANAS INTERMUSCULARES. Las fascias de los cuatro músculos rectos están unidas entre sí por las *membranas intermusculares* (fig. 244). Estas membranas se unen, anteriormente a la vaina del globo ocular, en los espacios comprendidos entre las terminaciones anteriores de las fascias de los músculos. Al igual que estas últimas, también las membranas intermusculares, que son muy delgadas en la parte posterior, se engruesan progresivamente de posterior a anterior.

Las fascias musculares, las membranas intermusculares y los músculos rectos constituyen en su conjunto un cono musculofascial cuya base anterior corresponde a la vaina del globo ocular.

Las fascias de los músculos elevador del párpado superior y recto superior están unidas entre sí en toda su longitud por una expansión que une sus bordes laterales.

3. Expansiones fasciales de la vaina del globo ocular. De la vaina del globo ocular y de las fascias musculares se originan prolongaciones que las unen: *a)* a la conjuntiva; *b)* al párpado inferior, y *c)* al borde orbitario (fig. 232).

a) EXPANSIONES CONJUNTIVALES. Son finos tractos que van desde las fascias musculares de los músculos rectos hasta el fondo de saco conjuntival y a la cara profunda de la conjuntiva palpebral. Cuando un músculo recto se contrae y hace girar el globo del ojo hacia su propio lado, la expansión conjuntiva de su fascia tracciona al mismo tiempo de la conjuntiva, impidiendo que se pliegue.

b) EXPANSIÓN PALPEBRAL DEL MÚSCULO RECTO INFERIOR. Se trata de una membrana delgada y triangular cuyo vértice se fija a la cara inferior de la fascia del músculo recto inferior, enfrente del músculo oblicuo inferior. Desde ese punto se dirige anteriormente, ensanchándose, y termina en el borde inferior del tarso inferior.

La acción de esta expansión consiste en abatir el párpado inferior cuando el músculo recto inferior hace girar el globo ocular inferiormente.

c) EXPANSIONES ORBITARIAS. Son cinco y unen el borde orbitario con los músculos recto lateral, recto medial, recto superior, recto inferior y oblicuo inferior. Las dos primeras, mucho más desarrolladas que las demás, se denominan *aletas ligamentosas lateral y medial*.

La *aleta ligamentosa lateral* es la más gruesa y resistente de todas las expansiones orbitarias. Sus fibras se desprenden de la cara lateral de la fascia del músculo recto lateral cerca de su extremo anterior. Desde este origen, se dirige anterior y lateralmente, ensanchándose, y se inserta en el borde orbitario y en la pared lateral de la órbita, posterior y superiormente al ligamento palpebral lateral.

La *aleta ligamentosa medial*, menos gruesa que la lateral, nace de la cara medial de la fascia del músculo recto medial y se extiende luego en abanico anterior y medialmente. Se fija en la cresta lagrimal posterior del hueso lagrimal, posteriormente al tendón reflejo del músculo orbicular del ojo.

La *expansión tendinosa del músculo recto superior* se desprende de la cara superior de la fascia del músculo recto superior y se divide en tres partes, una media y dos laterales.

□ La *parte media* o *expansión media* del músculo recto superior termina en la cara inferior de la fascia del músculo elevador del párpado superior (fig. 232). Su acción consiste en asegurar la sinergia funcional de los dos músculos que une. En efecto, cuando se contrae el músculo recto superior, actúa también por medio de su expansión sobre el músculo elevador del párpado superior, lo cual provoca la elevación del párpado superior al mismo tiempo que el ojo gira superiormente. □ Las *partes* o *expansiones laterales* son dos, una medial y otra lateral. Se dirigen hacia el borde orbitario, confundándose más o menos con el fascículo orbitario del músculo elevador del párpado superior y con el borde superior de las aletas ligamentosas medial o lateral.

La *expansión del músculo recto inferior* presenta una disposición parecida a la del músculo recto superior. Nace de la cara inferior de la fascia del músculo y se divide a

continuación en una parte media, que se une a la fascia del músculo oblicuo inferior, y en dos partes laterales orbitarias, que se confunden con los bordes inferiores de las aletas ligamentosas lateral y medial.

La *expansión del músculo oblicuo inferior* se desprende del borde anterior de la fascia del músculo oblicuo inferior frente a la cara inferior del globo ocular. Se dirige anterior, inferior y lateralmente, y se fija en la pared orbitaria posteriormente al ángulo infero-lateral del borde orbitario (Motais).

Las expansiones orbitarias de la fascia orbitaria realizan una doble función:

□ *a)* limitan la acción de los músculos al fijarlos al borde orbitario, y □ *b)* impiden la compresión del globo ocular por parte del músculo que se contrae.

PÁRPADOS

Los párpados son dos velos musculomembranosos móviles que cubren y protegen la parte anterior del globo ocular. Con sus movimientos humedecen la superficie anterior del globo ocular mediante el líquido secretado por las glándulas lagrimales. Se dividen en párpado superior y párpado inferior.

■ **LÍMITES.** Los límites de los párpados se corresponden con el borde orbitario, más allá del cual los párpados tienen continuidad con los tegumentos de las regiones vecinas. Estos límites sólo son aparentes en el lado medial y están representados superiormente por el borde inferior de la ceja e inferiormente por el surco palpebrogeniano, que separa el párpado inferior de la mejilla.

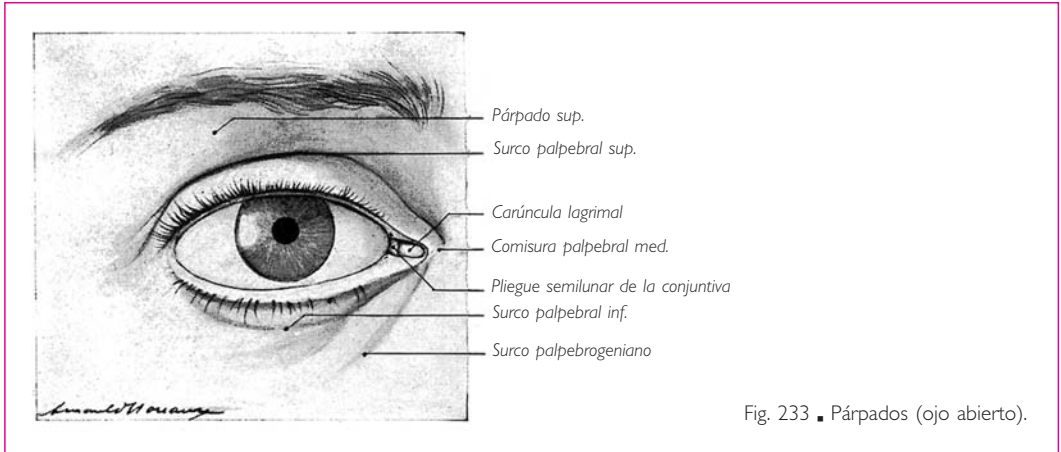
Los párpados superior e inferior están separados entre sí por la hendidura palpebral.

■ **CONFIGURACIÓN EXTERNA.** Cada párpado presenta dos caras, una anterior y otra posterior; dos extremos, uno medial y otro lateral, y dos bordes, uno adherente y otro libre.

1. Cara anterior. En la cara anterior de los párpados se reconocen dos partes (figuras 233 y 234): una es convexa y resistente, en relación con el globo ocular; se trata de la *porción ocular* o *tarsal* de los párpados; la otra, comprendida entre la porción tarsal y el borde orbitario, es la *porción orbitaria*, que es blanda y deprimida, y corresponde en profundidad a la grasa de la cavidad orbitaria.

Las porciones ocular y orbitaria de cada párpado están separadas por un surco curvo, cóncavo hacia la hendidura palpebral, denominado *surco palpebral superior* (para el párpado superior) e *inferior* (para el párpado inferior) (Charpy). El surco palpebral inferior es menos marcado, menos regular y está más próximo a la hendidura palpebral que el surco palpebral superior.

Cuando el párpado superior desciende, el surco palpebral superior se abre y presenta un fondo redondeado. Cuando el párpado se eleva, se vuelve profundo y se transforma en un pliegue cuyas dos paredes están constituidas por el adosa-



miento, en una extensión variable, de las porciones ocular y orbitaria del párpado superior.

2. Cara posterior. La cara posterior es lisa, cóncava y rosada, y está constituida por la conjuntiva. Presenta los mismos límites que la porción palpebral de esta membrana (v. *Túnica conjuntiva*).

3. Extremos. Los extremos de los párpados se unen y forman las *comisuras*.

La *comisura medial de los párpados* está realizada por un pliegue transversal que determina el ligamento palpebral medial.

La *comisura lateral de los párpados*, por el contrario, está ligeramente deprimida transversalmente. De esta comisura parten pliegues radiales que aumentan en número y profundidad con la edad del individuo. Constituyen las denominadas *patas de gallo*.

4. Borde adherente. Corresponde al borde orbitario.

5. Borde libre. El borde libre mide 3 cm de longitud y 2 mm de espesor. Un pequeño saliente, la *papila lagrimal*, situada aproximadamente en la unión de las cinco sextas partes laterales con la sexta parte medial de este borde, lo divide en dos partes: una medial, muy pequeña, denominada *porción lagrimal*; otra lateral, bastante más grande, que es la *porción ciliar* o *bulbar*.

a) **PORCIÓN LAGRIMAL.** Medialmente a la papila lagrimal, el borde libre es redondeado y está desprovisto de pestañas.

b) **PORCIÓN CILIAR O BULBAR.** Lateralmente a la papila lagrimal, el borde libre es una estrecha superficie plana en que se describen un intersticio y dos labios, que son los limbos palpebrales anterior y posterior.

El *limbo palpebral posterior* no es biselado como se sostenía tradicionalmente, de manera que el espacio prismático triangular o *rivus lagrimal* que se decía que existía

entre el limbo palpebral posterior de los bordes libres y el globo ocular en realidad no existe.

El *limbo palpebral anterior* se denomina también *labio ciliar*, ya que las *pestañas* se implantan en él. □ Las *pestañas* son pelos rígidos y curvos. Las del párpado superior son cóncavas superiormente; las del párpado inferior, cóncavas inferiormente.

El *intersticio* del borde libre presenta, inmediatamente anterior al limbo palpebral posterior, una hilera regular de 20 a 30 orificios, que son los orificios de las glándulas tarsales (de Meibomio). Anteriormente a estos orificios, el intersticio constituye una superficie lisa denominada *región lineal intermarginal* (Terson).

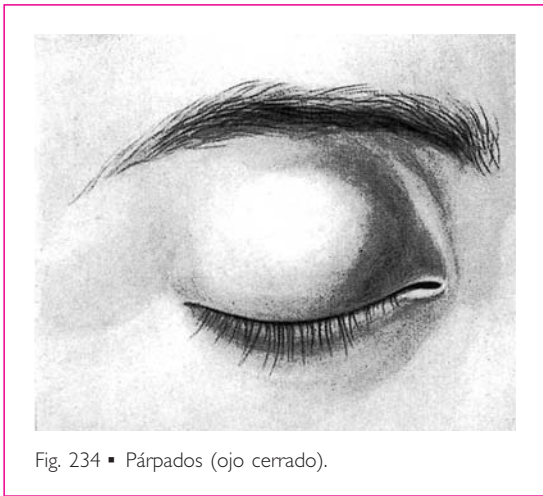


Fig. 234 ■ Párpados (ojo cerrado).

Hendidura palpebral y ángulos medial y lateral del ojo. □ Los párpados se oponen por su borde libre. Cuando se separan uno de otro, circunscriben un orificio casi elíptico denominado *orificio palpebral*. Este orificio mide por término medio 3 cm de longitud y 1,5 cm de altura. Sus dimensiones y proporciones son variables y pueden hacer que el ojo parezca grande, pequeño, redondo, etcétera.

Cuando el orificio se cierra, los párpados se ponen en contacto por su borde libre. El orificio palpebral se convierte entonces en una hendidura, ligeramente cóncava superiormente, denominada *hendidura palpebral* (fig. 234).

Los extremos de los bordes libres se unen medial y lateralmente, limitando en el ojo abierto dos espacios angulares denominados *ángulos medial y lateral del ojo*.

Los *ángulos medial y lateral del ojo* se unen medial y lateralmente, limitando en el ojo abierto dos espacios angulares denominados *ángulos medial y lateral del ojo*.

El *ángulo lateral del ojo* es agudo. Está situado a 0,5 cm del borde orbitario y se corresponde más o menos con el ecuador del globo ocular.

El *ángulo medial del ojo* es redondeado y está situado frente al borde orbitario, en la unión de la porción lagrimal de los párpados.

Las porciones lagrimales de los párpados forman entre sí un espacio semielíptico denominado *lago lagrimal*. El fondo del lago lagrimal está ocupado por la *carúncula lagrimal* y el *pliegue semilunar*, que se describirán más adelante.

■ **ESTRUCTURA DE LOS PÁRPADOS.** Los párpados están constituidos por siete planos superpuestos que son, de anterior a posterior: *a)* la piel; *b)* una capa de tejido celular laxo; *c)* el músculo orbicular del ojo; *d)* una segunda capa de tejido celular laxo; *e)* un plano fibroelástico; *f)* una capa de fibras musculares lisas, y *g)* una capa mucosa, la conjuntiva (fig. 235).

Describiremos primero la capa fibroelástica, que constituye la estructura esquelética de los párpados. Estudiaremos después los otros planos dispuestos anterior y posteriormente a la capa fibroelástica, en orden de superposición desde la piel hasta la conjuntiva.

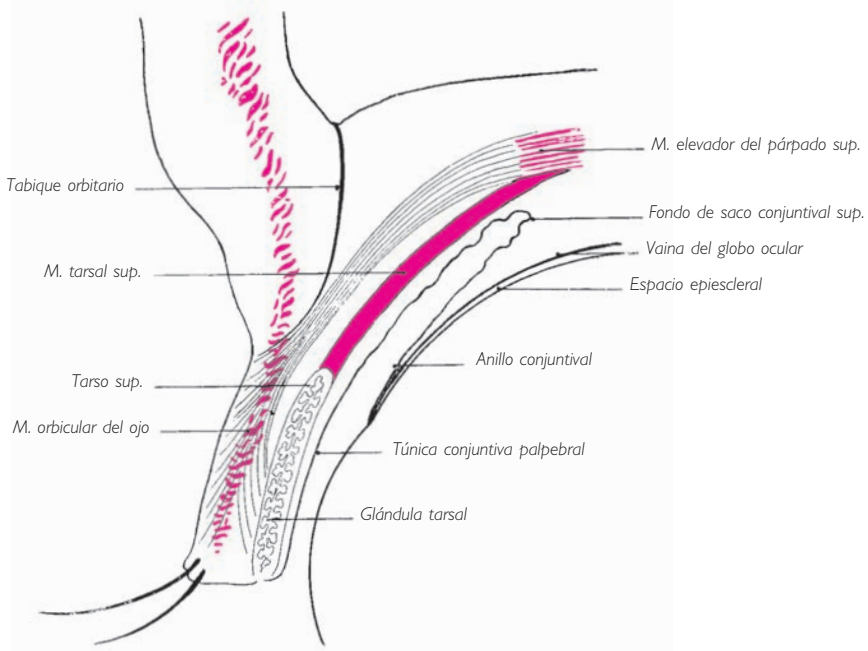


Fig. 235 ■ Corte sagital del párpado superior.

1. Capa fibroelástica. Se compone de dos partes: una central, los *tarsos de los párpados*, y otra periférica, el *tabique orbitario*, que está en relación con la porción orbitaria de los párpados (figs. 235 y 236).

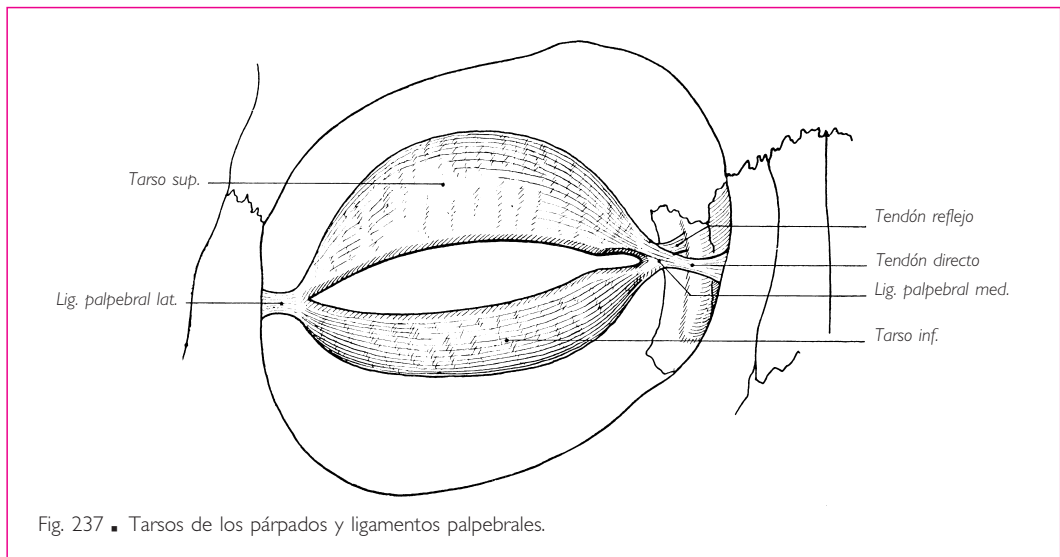
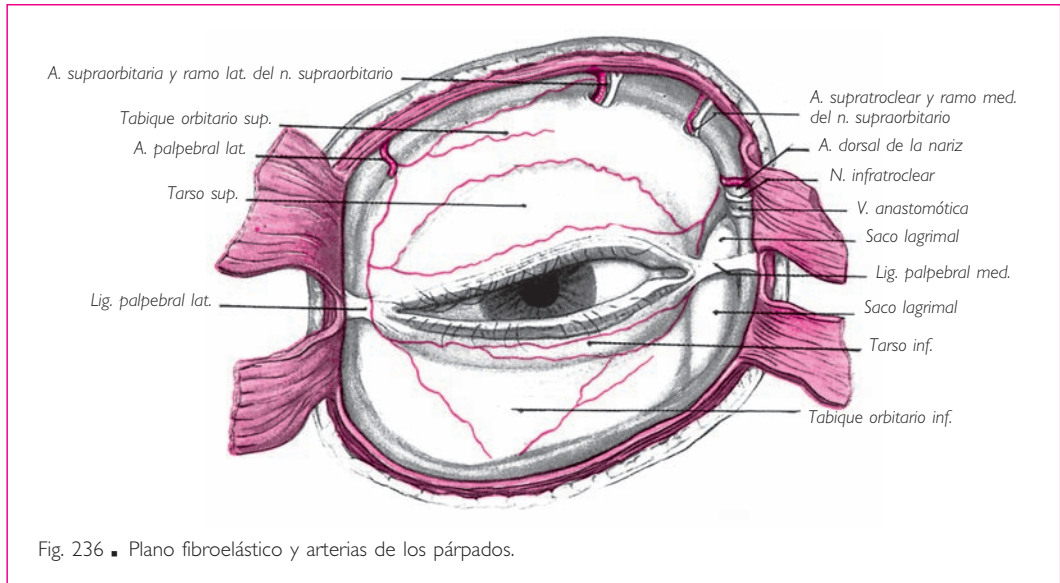
a) **TARSOS DE LOS PÁRPADOS.** Los tarsos son láminas fibrosas gruesas y resistentes que ocupan la porción ocular de cada párpado hasta su borde libre. Según el párpado al que pertenecen, se denominan *tarso superior* y *tarso inferior*.

El *tarso superior* es de forma semilunar, convexo superiormente, y mide 1 cm de altura en su parte media. El *tarso inferior* tiene la forma de un rectángulo muy alargado, de 5 mm de altura (figs. 236 y 237).

Los tarsos se moldean sobre la curvatura del globo ocular. Cada uno de ellos presenta una cara anterior convexa, una cara posterior cóncava, un borde periférico convexo, un borde libre que se confunde con el borde libre del párpado, y dos extremos, uno medial y otro lateral.

Los extremos correspondientes de los tarsos superior e inferior se unen mediante fascículos fibrosos tarsianos muy cortos. De esta unión resulta la formación de dos cintillas fibrosas, una medial y otra lateral, denominadas *ligamentos palpebrales* (figs. 236 y 237).

El *ligamento palpebral lateral* se dirige transversalmente en sentido lateral y se inserta en el borde lateral de la órbita, unos 0,5 cm inferiormente a la sutura frontocigomática.



El *ligamento palpebral medial* (tendón directo del músculo orbicular del ojo) se dirige medialmente. Se inserta en la cresta de la apófisis frontal del maxilar, que forma el borde anterior del surco lagrimal, unos 0,5 cm inferiormente a la sutura frontomaxilar. Del origen de este ligamento en el extremo medial de los párpados, se desprende un

fascículo fibroso, denominado *tendón reflejo del músculo orbicular del ojo*, que se dirige medial y posteriormente y se inserta posteriormente al surco lagrimal en la cresta lagrimal posterior del hueso lagrimal (fig. 237).

Los tarsos contienen en su espesor las glándulas tarsales. Éstas son alargadas, paralelas entre sí en toda la altura del tarso y perpendiculares al borde libre del párpado, a lo largo del cual desembocan sus conductos excretores.

b) TABIQUE ORBITARIO. El tabique orbitario forma la parte periférica del plano fibroelástico. Es una lámina fibrosa, delgada y móvil, que une el borde orbitario con el borde periférico de los tarsos.

El borde periférico del tabique orbitario se inserta en el labio posterior del borde orbitario excepto medialmente, donde la inserción se efectúa en la cresta lagrimal posterior del hueso lagrimal, que limita posteriormente el surco lagrimal (figs. 236 y 237). El tabique orbitario se une con el ligamento palpebral lateral lateralmente y con el tendón reflejo del músculo orbicular del ojo medialmente.

El borde periférico del tabique orbitario superior es más grueso que el resto de la membrana, y está atravesado por los vasos y nervios que, desde la cavidad orbitaria, se dirigen a las regiones vecinas de la base de la órbita. De esta manera, se encuentran de lateral a medial: *a)* un pequeño orificio un poco superior al ligamento palpebral lateral, para el paso de los ramos terminales palpebrales de los vasos y nervios lagrimales; *b)* un segundo orificio en relación con el agujero supraorbitario, atravesado por los vasos supraorbitarios y el ramo lateral del nervio supraorbitario; *c)* un tercer orificio situado frente a la escotadura frontal, que da paso a la arteria supratrocLEAR y al ramo medial del nervio supraorbitario, y *d)* un cuarto orificio medial al precedente, situado entre la tróclea del músculo oblicuo superior y el fondo del saco lagrimal, y que está destinado al nervio infratrocLEAR, a la arteria dorsal de la nariz y a la vena anastomótica que une la vena oftálmica con la vena angular (fig. 236).

El *borde central* o *tarsal* del tabique orbitario termina de diferente manera en el párpado superior y en el párpado inferior.

El borde tarsal del tabique orbitario inferior se une en su parte media al borde periférico del tarso inferior; a los lados, se inserta en los bordes inferiores del ligamento palpebral lateral lateralmente y del tendón reflejo del músculo orbicular del ojo medialmente.

El borde tarsal del tabique orbitario superior se encuentra, en su trayecto hacia el tarso, con el tendón del músculo elevador del párpado superior, que se dirige a la piel y a la cara anterior del tarso superior (fig. 235). En este lugar, el tabique orbitario se aplica a la cara anterior del tendón del músculo elevador del párpado superior y lo acompaña hasta la piel (Clermont). A uno y otro lado, el tabique orbitario superior se une al borde superior del tarso y del ligamento palpebral lateral lateralmente y al tendón reflejo del músculo orbicular del ojo medialmente.

2. Piel. Es fina, delgada y móvil, tanto más cuanto más cerca está del borde libre de los párpados.

3. Tejido celular laxo. Profunda a la dermis cutánea se encuentra una delgada capa de tejido celular muy laxo, que nunca contiene grasa. Proporciona a la piel una gran movilidad y se deja distender fácilmente por los derrames.

4. Capa muscular: *músculo orbicular del ojo* (fig. 238). El músculo orbicular del ojo es un músculo ancho, aplanado y delgado, formado por fibras concéntricas dispuestas alrededor de la hendidura palpebral.




Fig. 238 ■ Músculo orbicular del ojo (esquema según Charpy, ligeramente modificado).

a) **INSERCIONES Y DESCRIPCIÓN.** En el músculo orbicular del ojo pueden distinguirse tres porciones, que difieren en sus inserciones y relaciones: la primera es la porción *palpebral*, que presenta inserciones fibrosas y está situada totalmente en los párpados; la segunda es la porción *orbitaria*, que presenta inserciones óseas y forma un anillo muscular plano que rodea los párpados y la base de la órbita; la tercera es la porción profunda de la porción palpebral del músculo orbicular del ojo.

PORCIÓN PALPEBRAL. La porción palpebral se subdivide a su vez en cinco partes (Winckler).

1. La *parte marginal preciliar* está formada por fascículos que van, anteriormente a los bulbos pilosos de las pestañas, desde el ligamento palpebral medial y la cresta lagrimal posterior hasta el hueso cigomático, donde se insertan por medio de un pequeño tendón.

2. La *parte marginal retrociliar* presenta inserciones análogas a la parte preciliar y es posterior a los bulbos pilosos de las pestañas.

Esta parte también se denomina *fascículo ciliar* (músculo ciliar o músculo de las pestañas).

3. La *parte pretarsal* está formada por fibras anulares que recubren la cara anterior de los tarsos y se insertan medialmente al tendón directo del músculo orbicular del ojo.

4. La *parte preseptal*, situada anterior al tabique orbitario, está formada por fibras anulares que se insertan medialmente en el ligamento palpebral medial y sobre la cúpula del saco lagrimal (músculo tensor de la cúpula lagrimal de Stepleanu-Horbatsky).

Las partes preseptal y pretarsal se insertan lateralmente en el ligamento palpebral lateral.

5. La *parte profunda* (parte lagrimal del músculo orbicular del ojo). □ Esta parte se describirá más adelante.

PORCIÓN ORBITARIA. Se inserta superiormente: □ *a*) en el ligamento palpebral medial (tendón directo del músculo orbicular del ojo), y □ *b*) en el borde orbitario, desde la inserción del ligamento palpebral medial hasta la escotadura supraorbitaria.

□ Desde estas inserciones, las fibras describen una elipse alrededor de la base de la órbita y llegan a fijarse medialmente en el borde orbitario, inferiormente al ligamento palpebral medial y en dicho ligamento.

En tanto que la porción palpebral del músculo orbicular del ojo está separada de los tegumentos por una capa de tejido celular laxo, la porción orbitaria se adhiere fuertemente a la piel que la cubre.

Fascículos divergentes del músculo orbicular del ojo. En los dos extremos de la elipse formada por la porción orbitaria, algunos fascículos se separan del anillo formado por las fibras musculares del músculo orbicular del ojo. Unos se dirigen superiormente y en sentido divergente desde la parte medial del músculo a la piel de la ceja; otros, situados inferiormente, van hacia la mejilla; otros van desde la parte lateral del músculo hacia la piel de la mejilla. Estos fascículos se denominan *fascículos divergentes del músculo orbicular del ojo* (fig. 238).

PORCIÓN PROFUNDA DE LA PORCIÓN PALPEBRAL DEL MÚSCULO ORBICULAR DEL OJO (músculo de Horner). Es un pequeño músculo, aplanado y muy delgado, aplicado a la cara posterior del tendón reflejo del músculo orbicular del ojo (fig. 239).

Se inserta medialmente en la cresta lagrimal posterior, posteriormente al tendón reflejo del músculo orbicular del ojo. Desde ese punto se dirige lateralmente, cubriendo la cara posterior de este tendón. Llega al extremo lateral del ligamento palpebral medial, donde se divide en dos partes. Cada una de ellas acompaña al fascículo fibroso de terminación del tarso correspondiente, envolviendo el conductillo lagrimal contenido en este fascículo. Las fibras musculares alcanzan así el extremo medial de los tarsos, donde se mezclan con las fibras del músculo orbicular del ojo.

La porción lagrimal del músculo orbicular del ojo favorece la salida de las lágrimas al comprimir los conductillos lagrimales y el saco lagrimal.

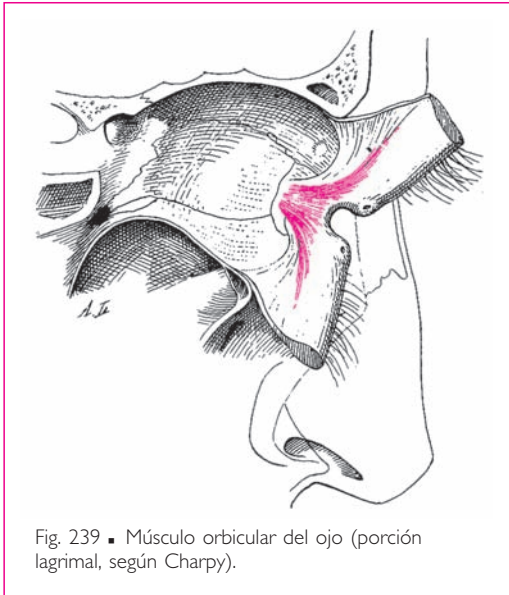


Fig. 239 ■ Músculo orbicular del ojo (porción lagrimal, según Charpy).

b) ACCIÓN. El músculo orbicular del ojo ejerce las siguientes acciones: *a)* aproxima los bordes libres de los párpados y produce la oclusión del orificio palpebral; *b)* contribuye a la circulación de las lágrimas movilizándolas de lateral a medial, al mismo tiempo que las comprime de anterior a posterior, y *c)* dilata el saco lagrimal por medio del fascículo al que le une.

6. Segunda capa de tejido celular laxo (figura 235). Esta capa, comprendida entre el músculo orbicular del ojo y el plano fibroelástico, es delgada y presenta las mismas características que la capa de tejido celular subdérmica. Está recorrida por las ramificaciones principales de las arterias palpebrales.

7. Capa de fibras musculares lisas. La capa muscular lisa está constituida en cada párpado por una lámina de fibras musculares lisas de dirección vertical (fig. 232), que se denominan *músculos tarsales*. □ El músculo *tarsal superior* se inserta superiormente en la cara profunda del tendón del músculo elevador del párpado superior, cerca de la porción muscular de dicho músculo; sus fibras descienden posteriormente al tendón del músculo elevador del párpado superior hasta el borde convexo del tarso superior, donde terminan. □ El *músculo tarsal inferior* se inserta inferiormente en la cara profunda de la expansión palpebral del músculo recto inferior (v. *Fascia orbitaria*) y se extiende, junto con esta expansión, hasta el borde inferior del tarso inferior, donde se inserta (fig. 232).

8. Capa mucosa. Túnica conjuntiva o conjuntiva. Posteriormente a los músculos palpebrales y tarsales se encuentra la conjuntiva (fig. 235). La conjuntiva es una membrana mucosa, delgada, lisa, brillante y transparente, que tapiza la cara profunda de los párpados y se refleja a cierta distancia de la córnea para recubrir la cara anterior del globo ocular.

Desde un punto de vista descriptivo, en la conjuntiva se distinguen tres porciones, que son la conjuntiva palpebral, la conjuntiva del fondo de saco conjuntival y la conjuntiva ocular.

a) CONJUNTIVA PALPEBRAL. En la cara posterior de los párpados, la conjuntiva es de color rosado. Se inicia en el borde libre de cada párpado, donde tiene continuidad con la piel; tapiza primero la cara posterior de los tarsos y después la cara profunda de los músculos palpebrales.

La conjuntiva palpebral es muy adherente a los tarsos. Por el contrario, se encuentra laxamente unida a los músculos palpebrales, en los cuales presenta repliegues y

surcos cuya longitud aumenta cuando los párpados se separan y se acortan, y disminuye cuando el orificio palpebral se cierra.

b) **CONJUNTIVA DEL FONDO DE SACO CONJUNTIVAL.** Desde la cara posterior de los párpados, la conjuntiva se refleja sobre la cara anterior del globo ocular formando un fondo de saco irregularmente circular, denominado *fondo de saco conjuntival* o *fórnix conjuntival*. La reflexión de la conjuntiva palpebral sobre el globo ocular se realiza a una distancia de la córnea que difiere según los meridianos que se consideren. Así, la distancia que separa el fondo de saco conjuntival de la circunferencia de la córnea es de 11 mm superiormente, 9 mm inferiormente, 8 mm medialmente y de 14 a 15 mm lateralmente.

El fondo de saco conjuntival está separado del músculo elevador del párpado superior y de las expansiones de la fascia orbitaria por tejido celular laxo, que da una gran movilidad a la conjuntiva; ello origina, en este punto, pliegues y surcos todavía más acusados que los que presenta la parte periférica de la conjuntiva palpebral.

c) **CONJUNTIVA BULBAR.** En la conjuntiva bulbar se distinguen una porción escleral y una porción corneal.

La *porción escleral* permite observar la esclera por transparencia. Se encuentra separada de la vaina del globo ocular, que envuelve toda la esclera, por una capa de tejido celular laxo subconjuntival que desaparece a unos 3 mm de la córnea. Desde ese punto hasta la circunferencia de la córnea, la conjuntiva y la vaina del globo ocular están fusionadas. En la línea de unión entre la conjuntiva y la vaina del globo ocular puede apreciarse a veces un pequeño relieve denominado *anillo conjuntival*. □ En el tejido celular subconjuntival se aprecian, en el adulto, pequeños lóbulos adiposos que se desarrollan sobre todo en el ecuador del globo ocular. La *conjuntiva corneal* forma cuerpo con la córnea.

d) **PLIEGUE SEMILUNAR DE LA CONJUNTIVA Y CARÚNCULA LAGRIMAL.** En el ángulo medial del ojo, la conjuntiva se confunde con dos formaciones, el pliegue semilunar de la conjuntiva y la carúncula lagrimal (fig. 233).

El *pliegue semilunar de la conjuntiva* es un repliegue conjuntival, vertical, falciforme y aplanado de anterior a posterior, cuyo borde libre es cóncavo y está orientado lateralmente. El fondo de saco que limita el pliegue semilunar con la porción correspondiente de la conjuntiva ocular aumenta de profundidad cuando el ojo se dirige medialmente y se difumina en parte cuando se dirige lateralmente.

El pliegue semilunar corresponde al tercer párpado de algunos vertebrados (membrana nictitante de las aves).

La *carúncula lagrimal* es medial al pliegue semilunar. Se trata de un pequeño saliente rojizo o rosado que ocupa todo el espacio comprendido entre las porciones lagrimales de los párpados. La carúncula lagrimal está situada en un plano posterior al de los párpados, de manera que éstos se deslizan anteriormente a ella cuando se separan o se aproximan. Cuando el orificio palpebral está abierto, la carúncula lagrimal queda parcialmente cubierta por el párpado inferior. La carúncula lagrimal constituye un segmento aislado de los párpados.

■ **VASOS Y NERVIOS.** *Arterias.* Las arterias principales de los párpados son las arterias palpebrales superior e inferior (fig. 236). Nacidas de la arteria oftálmica e inferiores a la

tróclea del músculo oblicuo superior, las arterias palpebrales se dirigen hacia el borde libre del párpado correspondiente, pasando una superior y otra inferiormente al ligamento palpebral medial. Seguidamente discurren de medial a lateral cerca del borde libre del párpado, en el espesor de la capa de tejido celular situado entre el músculo orbicular del ojo y el plano fibroelástico de los párpados. Así alcanzan el ángulo lateral, donde terminan anastomosándose entre sí.

Entre las ramificaciones que las arterias palpebrales envían a los párpados, a menudo existe una que sigue el borde periférico del tarso y constituye el denominado *arco palpebral* (arco arterial periférico).

Los párpados reciben además algunos ramos de las arterias supraorbitaria, supratrocLEAR, lagrimal y angular. Finas anastomosis unen estas ramas con las arterias palpebrales. *Venas.* Las venas situadas en la capa celular suborbicular desembocan lateralmente en las venas de la región temporal y medialmente en la vena angular.

Las otras son subconjuntivales y tributarias de las venas oftálmicas.

Vasos linfáticos. Los vasos linfáticos nacen de dos redes, una subcutánea y otra subconjuntival. Los vasos linfáticos mediales siguen el trayecto de los vasos faciales y van a los nódulos linfáticos submandibulares. Los vasos linfáticos laterales se dirigen a los nódulos linfáticos parotídeos.

Los vasos linfáticos de la carúncula lagrimal son también tributarios a la vez de los nódulos linfáticos submandibulares y de los nódulos linfáticos parotídeos; los que se dirigen a los nódulos linfáticos parotídeos atraviesan de medial a lateral el párpado inferior (Orts Llorca).

Nervios. El nervio facial inerva el músculo orbicular del ojo. □ Los nervios sensitivos proceden del nervio infratroclear medialmente, el nervio supratrocLEAR superiormente, el nervio lagrimal lateralmente y el nervio infraorbitario inferiormente.

APARATO LAGRIMAL

El aparato lagrimal comprende: *a)* la glándula lagrimal, destinada a secretar las lágrimas, y *b)* las vías lagrimales, que conducen a las cavidades nasales las lágrimas vertidas sobre la conjuntiva por los conductillos excretores de la glándula.

■ A. Glándula lagrimal

La glándula lagrimal consta de dos porciones: una *orbitaria* o *glándula lagrimal principal* y otra *palpebral* o *glándula lagrimal accesoria* (fig. 240). Estas dos porciones están separadas por un plano fibrotendinoso constituido por el haz orbitario lateral del músculo elevador del párpado superior, la expansión lateral del músculo recto superior y la aleta ligamentosa lateral de la vaina del globo ocular.

Su aspecto se asemeja al de las glándulas salivales.

■ PORCIÓN ORBITARIA

1. Situación. La porción orbitaria de la glándula lagrimal está situada en la parte anterior, superior y lateral de la cavidad orbitaria. Se ubica en la fosa de la glándula lagrimal que presenta la porción orbitaria del hueso frontal (figs. 240 y 245).

2. Forma. La porción orbitaria de la glándula lagrimal es aplanada de superior a inferior y de forma oval. Su eje mayor se dirige en sentido oblicuo posterior, lateral e inferiormente. Mide aproximadamente 20 mm de longitud, 10 mm de anchura y 5 mm de espesor.

Debido a su orientación, la porción orbitaria presenta: una cara superior, una cara inferior, dos bordes, uno anterolateral y otro posteromedial, y dos extremos, uno anteromedial y otro posterolateral.

3. Relaciones. La *cara superior* es convexa y está orientada superior y lateralmente. Se relaciona con la pared orbitaria y, más concretamente, con la fosa de la glándula lagrimal. □ La *cara inferior* es cóncava y está orientada inferior y medialmente. Se apoya sobre la parte lateral de la cara superior del músculo elevador del párpado superior y sobre un plano fibroso formado por el haz orbitario lateral del músculo elevador, la expansión orbitaria lateral del músculo recto superior y la aleta ligamentosa lateral de la vaina del globo ocular. □ El *borde anterolateral* se extiende inicialmente desde la porción lateral del borde supraorbitario y contacta, a ese nivel, con el tabique orbitario; después se incurva a la altura de la sutura frontocigomática y se dirige posteriormente, contiguo a la periórbita. □ El *borde posteromedial* está en relación con el cuerpo adiposo de la órbita. □ El *extremo anteromedial* reposa inferiormente al tendón del músculo elevador del párpado superior. □ El *extremo posterolateral* se relaciona con el cuerpo adiposo de la órbita. Por dicho extremo y por el borde posterior, la glándula recibe sus vasos y nervios.

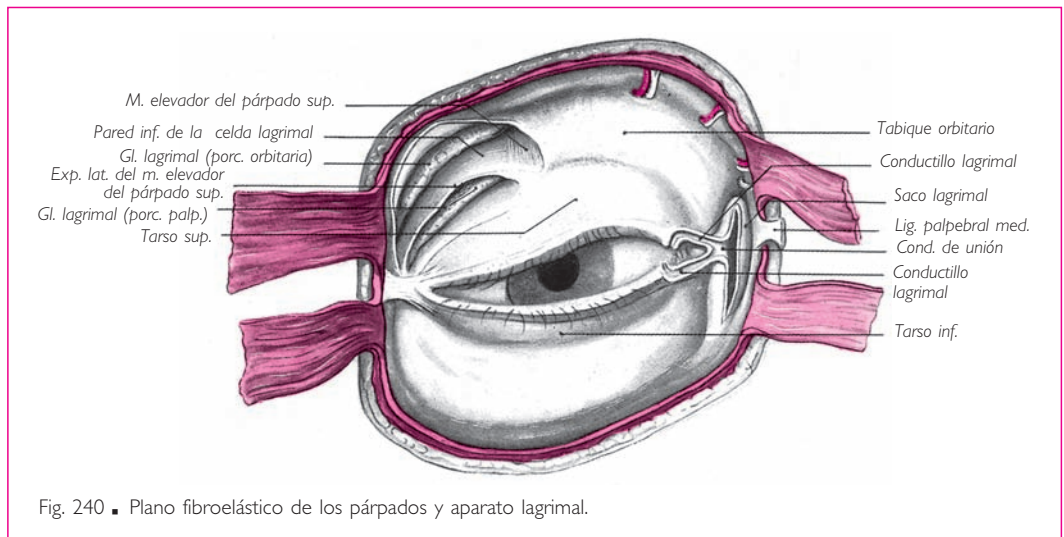


Fig. 240 ■ Plano fibroelástico de los párpados y aparato lagrimal.

4. Celda lagrimal (Picou). La porción orbitaria de la glándula lagrimal está incluida en una celda osteofibrosa formada: superior y lateralmente, por la pared de la órbita; inferiormente, por la expansión lateral del músculo elevador del párpado superior, por la del músculo recto superior y por la aleta ligamentosa lateral de la vaina del globo ocular; anteriormente, por el tabique orbitario; posterior y medialmente, por una delgada

membrana conjuntiva que es una dependencia del tejido celuloadiposo de la órbita (figuras 240 y 245). Esta membrana se inserta superiormente en el periostio de la órbita y se une inferiormente con el músculo elevador del párpado superior, así como con las expansiones de los músculos elevador del párpado superior, recto superior y recto lateral.

La glándula se une a esta celda mediante unos frágiles tractos fibrosos, denominados por ciertos autores *ligamentos de la glándula*. Estos tractos acompañan a los vasos y nervios que se dirigen a la glándula orbitaria, o que van desde la glándula hasta la pared.

■ PORCIÓN PALPEBRAL

1. Situación y forma. La porción palpebral de la glándula lagrimal es una masa formada por 15-40 lóbulos (Sappey), aplanaada de superior a inferior y ubicada en el párpado superior a lo largo de la parte superolateral del fondo de saco conjuntival superior (fig. 240). En ella se describen dos caras, una superior y otra inferior, dos bordes, uno anterior y otro posterior, y dos extremos, uno medial y otro lateral.

2. Relaciones. La *cara superior* está en relación con el piso fibroso sobre el cual reposa la porción orbitaria de la glándula, es decir, con la expansión lateral del músculo elevador del párpado superior, con la del músculo recto superior y con la aleta ligamentosa lateral de la vaina del globo ocular. □ La *cara inferior* se relaciona anteriormente con la conjuntiva palpebral y el fondo de saco conjuntival superior, y posteriormente con la vaina del globo ocular y el cuerpo adiposo de la órbita. □ El *borde anterior* está situado unos milímetros posteriormente al borde superior del tarso superior. □ El *borde posterior*, en relación con el cuerpo adiposo de la órbita, es contiguo al borde posterior de la porción orbitaria de la glándula lagrimal. □ El *extremo medial* se relaciona, a través del músculo elevador del párpado superior, con el extremo anteromedial de la porción orbitaria. □ El *extremo lateral* se extiende hasta el ligamento palpebral lateral.

■ **CONDUCTILLOS EXCRETORES DE LA GLÁNDULA LAGRIMAL.** Deben distinguirse los conductillos excretores de la porción orbitaria de los que corresponden a la porción palpebral de la glándula lagrimal.

Los *conductillos excretores de la porción orbitaria de la glándula lagrimal*, o *conductillos principales*, en número de tres a cinco (Sappey), se dirigen inferior y anteriormente. Emergen de la cara inferior de la porción orbitaria de la glándula lagrimal, atraviesan la porción palpebral y desembocan en la parte superolateral del fondo de saco conjuntival superior.

Algunos de los *conductillos excretores de la porción palpebral de la glándula lagrimal* vierten en los conductillos principales; otros permanecen independientes y desembocan separadamente en el fondo de saco conjuntival superior. Estos conductillos excretores independientes, denominados *conductillos accesorios*, son de cuatro a cinco según Sappey y se encuentran en los extremos de la porción palpebral; los conductillos de la parte media desembocan directamente en los conductillos principales de la porción orbitaria de la glándula lagrimal.

Los orificios de los diferentes conductillos, en número de ocho a diez, se alinean un poco anteriormente al fondo de saco conjuntival superior, sobre una línea regular, paralela al borde superior del tarso superior y separada de éste por una distancia de 0,5 cm.

■ **VASOS Y NERVIOS.** La glándula lagrimal está irrigada por la arteria lagrimal.

La sangre venosa se vierte, por medio de la vena lagrimal, en la vena oftálmica superior.

Los vasos linfáticos rodean el reborde de la órbita y se dirigen a los nódulos linfáticos parotídeos (Orts Llorca).

Los nervios proceden del nervio lagrimal, que es ramo del nervio oftálmico.

■ **INERVACIÓN FUNCIONAL DE LA GLÁNDULA LAGRIMAL.** La glándula lagrimal está inervada por el nervio lagrimal, pero éste sólo transporta hacia la glándula las fibras que proceden de un núcleo pontino anexo al nervio facial, denominado *núcleo lagrimal*. Las fibras que emergen de este núcleo, después de seguir junto con el nervio facial hasta el ganglio geniculado, lo abandonan y forman el nervio petroso mayor; éste se une luego al nervio petroso profundo y a un ramo del plexo simpático carotídeo interno para formar el nervio del conducto pterigoideo. El nervio del conducto pterigoideo acaba en el ganglio pterigopalatino (v. pág. 345 y figs. 206 y 207). La vía secretora efectúa un relevo en este ganglio; sigue después por la comunicación entre el ganglio y el nervio maxilar, y se continúa con su ramo orbitario, ramo colateral del nervio maxilar, que a su vez se comunica con el nervio lagrimal formando el asa lagrimal y continuando con el nervio lagrimal hasta terminar en la glándula.

■ B. Vías lagrimales

Las lágrimas secretadas por las glándulas lagrimales se dirigen, gracias al movimiento de los párpados, hacia el lago lagrimal situado en el ángulo medial del ojo. Del lago lagrimal son transportadas a las cavidades nasales por las vías lagrimales.

Las vías lagrimales comienzan en el borde libre de los párpados en los *puntos lagrimales*. De los puntos lagrimales a las cavidades nasales, las vías lagrimales están constituidas por los *conductillos lagrimales*, el *saco lagrimal* y el *conducto nasolagrimal* (fig. 241).

1. Puntos lagrimales. Los puntos lagrimales son dos, uno para cada párpado. Se trata de pequeños orificios situados en el vértice de las papilas lagrimales. El punto lagrimal superior es un poco más pequeño que el inferior. Además, el punto lagrimal superior está situado a 6 mm de la comisura medial de los párpados y 0,5 mm medialmente al punto lagrimal inferior (fig. 241). Gracias a esta disposición, cuando se ocuyen los párpados, las papilas y los puntos lagrimales se yuxtaponen.

2. Conductillos lagrimales. Los puntos lagrimales son los orificios de entrada de dos conductos denominados *conductillos lagrimales*, que miden 1 cm de largo aproximadamente y se extienden de lateral a medial hasta el saco lagrimal, en el que desembocan mediante un conducto común, el *conductillo de unión* (fig. 241).

Los conductillos lagrimales pasan por el espesor del borde libre de los párpados. Cada uno de ellos adopta primero una dirección vertical, el superior en sentido superior e inferior y el inferior en sentido inferior y superior. Después continúan horizontalmente en sentido medial.

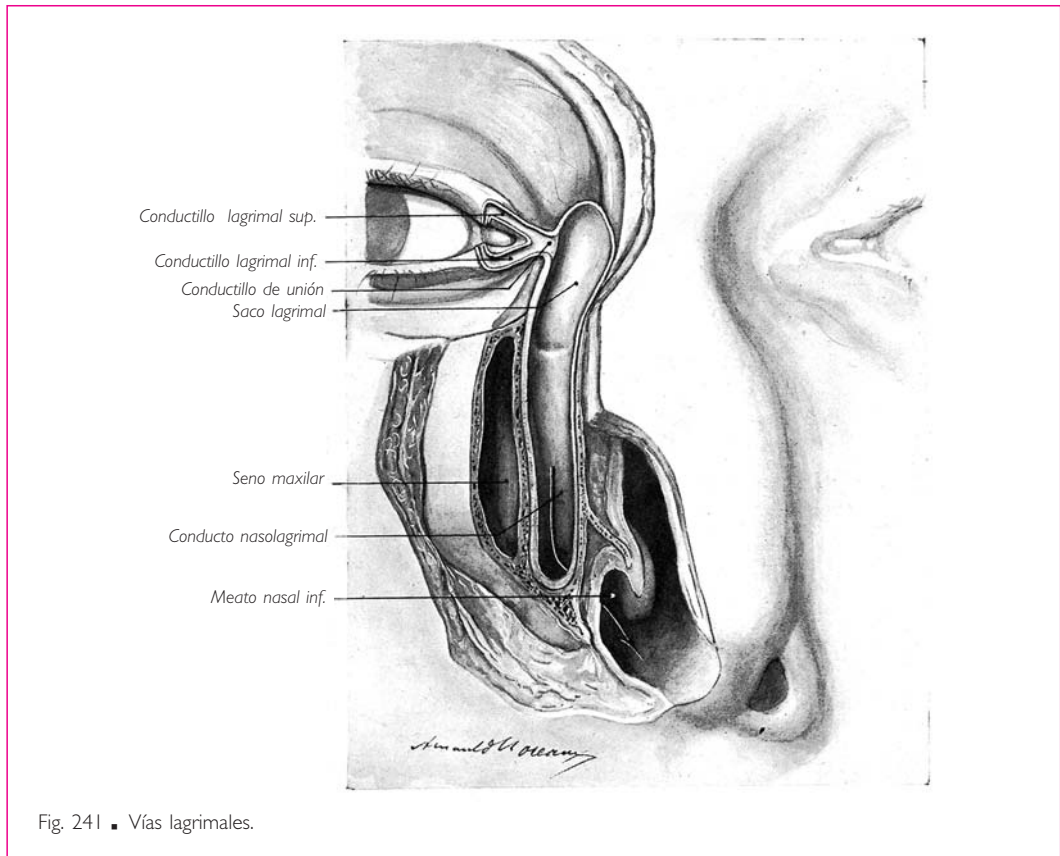


Fig. 241 ■ Vías lagrimales.

El *segmento vertical* comienza por un embudo o *infundíbulo*, cuyo vértice, denominado *angustia*, está situado a 1 mm del punto lagrimal. La angustia, que mide 0,1 mm de diámetro, es el punto más estrecho de las vías lagrimales. Al infundíbulo le sigue una pequeña porción ampular de donde parte el segmento horizontal.

El *segmento horizontal* mide de 6 a 7 mm de longitud y de 0,3 a 0,4 mm de diámetro. Se sitúa posteriormente al fascículo tarsiano correspondiente del ligamento palpebral medial, y está rodeado por las fibras del músculo orbicular del ojo y de su porción lagrimal.

3. Conductillo de unión. Inmediatamente después de haber cruzado el punto de unión de los fascículos tarsianos del ligamento palpebral medial, los conductillos lagrimales se unen formando un segmento común denominado *conductillo de unión*, que se dirige transversalmente de lateral a medial. Mide de 1 a 2 mm de longitud y 0,5 mm de diámetro. Termina en la parte posterior de la pared lateral del saco lagrimal, 2 o 3 mm inferiormente a su extremo superior.

El conductillo de unión se relaciona anteriormente con el tendón directo del músculo orbicular del ojo y posteriormente con el tendón reflejo que lo separa de la porción lagrimal del músculo orbicular del ojo.

En ocasiones, el conductillo de unión es sustituido por un divertículo del saco lagrimal, el *seno de Maier*, en el que los conductillos desembocan separadamente.

4. Saco lagrimal

a) FORMA, SITUACIÓN, DIRECCIÓN Y DIMENSIONES. El saco lagrimal es un conducto cilíndrico, ligeramente aplanado transversalmente y cerrado en su parte superior, donde termina en un fondo de saco que se abre inferiormente en el conducto nasolagrimal, con el que se continúa (fig. 241).

Está contenido en el surco lagrimal, entre los tendones directo y reflejo del músculo orbicular del ojo, anteriormente al tabique orbitario y, en consecuencia, en el espesor mismo de los párpados.

Su dirección no es del todo vertical, sino ligeramente oblicua inferior, lateral y posteriormente.

Mide de 12 a 14 mm de altura (Sappey). Su diámetro varía de 3 a 8 mm según esté vacío o distendido.

b) RELACIONES. La *cara anterior* del saco lagrimal se relaciona con el tendón directo del músculo orbicular del ojo, que lo cruza cerca de su extremo superior (fig. 236), con el músculo orbicular del ojo y con la piel.

La *cara posterior* está en relación con un plano fibroso formado por el tendón reflejo del músculo orbicular del ojo, que cruza el saco a la misma altura que el tendón directo, y por el tabique orbitario, que se extiende superior e inferiormente al tendón reflejo (fig. 236).

Posteriormente al tendón reflejo se halla la porción lagrimal del músculo orbicular del ojo, cubierta a su vez, en su cara posterior, por una delgada lámina fibrocelular.

La *cara medial* se aplica al surco lagrimal óseo, que está en conexión con una celdilla etmoidolagrimal. Esta celdilla está muy cercana a la vertiente posterior y al extremo superior del surco lagrimal óseo. El saco lagrimal está estrechamente unido a la pe-riórbita que reviste el surco, pero puede separarse mediante disección.

La *cara lateral* corresponde al ángulo diedro formado por el tendón directo del músculo orbicular del ojo y por el propio músculo anteriormente, y por el tendón reflejo del músculo orbicular del ojo y el tabique orbitario posteriormente. Inferiormente se relaciona con la inserción del músculo oblicuo inferior. En esta cara se abre el conductillo de unión.

El *extremo superior*, o *fórnix del saco lagrimal*, se sitúa aproximadamente 1 cm superior y un poco anteriormente a la tróclea del músculo oblicuo superior. Entre el saco lagrimal y esta tróclea pasa un pedículo vasculonervioso constituido por la arteria dorsal de la nariz, la vena angular y el nervio infratroclear.

5. Conducto nasolagrimal

a) FORMA, SITUACIÓN, DIRECCIÓN Y DIMENSIONES (fig. 241). El conducto nasolagrimal, ligeramente aplanado en sentido transversal, se extiende desde el saco lagrimal hasta el meato nasal inferior.

Está contenido en un conducto óseo constituido: □ lateralmente, por el surco lagrimal de la cara medial del maxilar y por el gancho lagrimal del hueso lagrimal, que se enrolla sobre el reborde lateral del orificio superior del conducto; □ medialmente,

por el hueso lagrimal superiormente y por la apófisis lagrimal del cornete nasal inferior inferiormente (fig. 242).

El conducto nasolagrimal se dirige oblicuamente en sentido inferior, posterior y medial (fig. 241), por lo que el conducto formado por la unión del saco lagrimal y el conducto nasolagrimal forma una amplia curva cuya concavidad se orienta medial y un poco posteriormente.

El conducto nasolagrimal mide por término medio 15 mm de longitud y 3 mm de diámetro.

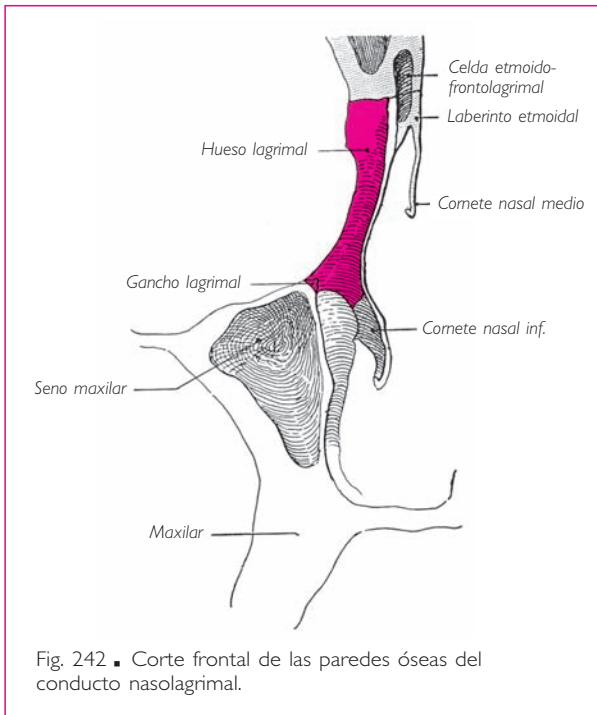


Fig. 242. Corte frontal de las paredes óseas del conducto nasolagrimal.

b) RELACIONES. El conducto nasolagrimal está estrechamente unido a las paredes de su conducto óseo por medio de tejido conjuntivo denso, que contiene una red venosa muy desarrollada.

El orificio inferior está situado en el meato nasal inferior, aproximadamente 1 cm posterior al extremo anterior del cornete nasal inferior y a casi 3 cm del borde posterior del orificio de la nariz correspondiente. Se encuentra en el borde superior o en la pared lateral del meato nasal inferior.

En el primer caso, es generalmente circular; en el segundo, es de forma oval y está limitado medialmente por un pliegue de mucosa, cóncavo inferiormente, conocido como *pliegue lagrimal*.

c) CONFIGURACIÓN INTERNA. La superficie interna de las vías lagrimales es irregular y presenta numerosos repliegues mucosos. De estos repliegues unos son más constantes que otros y se ubican frecuentemente en una misma situación; se denominan *válvulas*. Así encontramos, desde los puntos lagrimales hasta el orificio nasal de estas vías: *a) la válvula de Bochdaleck*, de forma anular, situada alrededor de los puntos lagrimales; *b) la válvula de Foltz*, situada en la angustia; *c) la válvula de Rosenmüller*, que ocupa el borde superior del orificio del conductillo de unión en el saco lagrimal; *d) la válvula de Huschke*, situada en la parte inferior de este orificio; *e) la válvula de Béraud*, situada en la unión del saco lagrimal con el conducto nasolagrimal; *f) la válvula de Taillefer*, situada en la parte media del conducto nasolagrimal y, finalmente, *g) el pliegue lagrimal*, que es el repliegue mucoso que limita medialmente el orificio inferior de este conducto.

Estos repliegues mucosos son inconstantes. Las válvulas de Bochdaleck, de Foltz y de Béraud son especialmente raras.

A excepción del pliegue lagrimal, que puede en ciertos casos oponerse al reflujó de líquidos o de aire desde el meato nasal inferior hacia los puntos lagrimales, todas las demás válvulas son insuficientes (Aubaret).

■ **VASOS Y NERVIOS DE LAS VÍAS LAGRIMALES.** Las *arterias de las vías lagrimales* proceden de las arterias palpebrales superior e inferior y de la arteria dorsal de la nariz; todas son ramas de la arteria oftálmica.

Las *venas de las vías lagrimales* forman, alrededor del saco lagrimal y del conducto nasolagrimal, un plexo venoso especialmente abundante alrededor del conducto. De estos plexos parten venas que se dirigen superiormente hacia las ramas de origen de las venas oftálmicas y a la vena angular e inferiormente hacia los plexos venosos del cornete nasal inferior.

Los *vasos linfáticos de las vías lagrimales* se vierten superiormente en los vasos linfáticos que acompañan a la vena facial, y desembocan en los nódulos linfáticos submandibulares. Inferiormente, los vasos linfáticos comunican con la red linfática de las cavidades nasales y son, al igual que ésta, tributarios de los nódulos linfáticos cervicales laterales profundos y de los nódulos linfáticos retrofaríngeos.

Los *nervios de las vías lagrimales* proceden del nervio infratroclear.

VASOS Y NERVIOS DE LA ÓRBITA

Todas las *arterias* de los órganos contenidos en la órbita proceden de la arteria oftálmica (fig. 243).

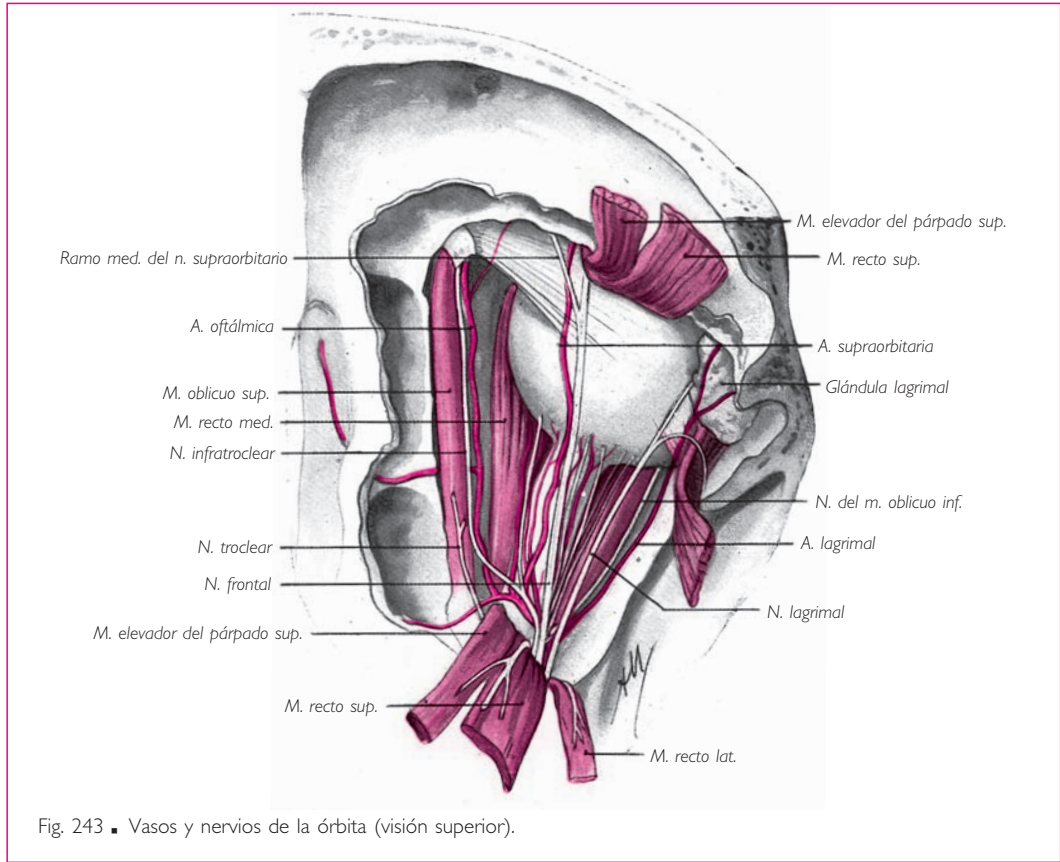
Las *venas de la órbita* vierten su contenido en el seno cavernoso a través de las venas oftálmicas superior e inferior y por medio de la vena central de la retina.

Los *nervios* se dividen en motores, sensitivos, simpáticos y sensoriales. □ Los *nervios motores* son los nervios oculomotor, *abducens* y troclear. El nervio oculomotor proporciona movilidad a todos los músculos de la órbita, con excepción del músculo recto lateral, inervado por el nervio *abducens*, y del músculo oblicuo superior, inervado por el nervio troclear. □ Los *nervios sensitivos* proceden del nervio oftálmico. □ Los *ramos del sistema vegetativo*, o nervios ciliares cortos, nacen del ganglio ciliar. □ Por último, el *nervio sensorial*, es decir, el *nervio óptico*, es una dependencia del cerebro y constituye el pedículo que une la retina al neuroeje.

Todos estos vasos y nervios ya se han descrito junto con los vasos y nervios de la cabeza y del cuello. Sin embargo, en el capítulo siguiente detallaremos algunas relaciones importantes que los vasos y nervios de la órbita establecen entre sí y con los órganos del aparato de la visión.

TOPOGRAFÍA GENERAL DE LOS ÓRGANOS DEL APARATO DE LA VISIÓN

La órbita, limitada anteriormente por los párpados y el tabique orbitario, está dividida por la vaina del globo ocular en dos celdas: una precapsular u ocular y otra retrocapsular o retroocular (fig. 232).



1. Celda ocular o precapsular. Contiene el globo ocular. Éste está separado de la vaina del globo ocular por un espacio inyectable, el *espacio epiescleral*, que está lleno de tejido celular laxo. El espacio epiescleral está atravesado por los vasos y nervios ciliares, por las venas vorticosas y por los tendones de los músculos motores del globo ocular. Estos tendones están envueltos cerca de su inserción escleral por el mismo tejido celular que rellena el espacio epiescleral. La presencia de la vaina del globo ocular permite enuclear el globo ocular sin abrir la celda retrocapsular.

2. Celda retrocapsular o retroocular. El cono musculofascial formado por los músculos de la órbita y por las membranas intermusculares que se extienden entre las fascias de estos músculos divide esta celda en dos espacios secundarios, uno *intramuscular* y otro *perimuscular*. Por estos dos espacios pasan los vasos y nervios de la órbita, envueltos por una masa de tejido adiposo que rellena todos los espacios vacíos y que constituye el *cuerpo adiposo de la órbita* (Charpy).

a) **ESPACIO INTRAMUSCULAR DE LA CAVIDAD ORBITARIA.** Este espacio tiene forma de cono de base anterior; es cóncavo y corresponde al polo posterior del globo ocular.

El eje de este espacio está ocupado por el *nervio óptico* (fig. 244).

La *arteria oftálmica* penetra en la órbita junto con el nervio óptico por el conducto óptico; en este conducto se sitúa inferior y lateralmente al nervio. La arteria rodea luego la cara lateral y después la cara superior del nervio óptico, continuando a lo largo del borde inferior del músculo oblicuo superior hasta la base de la órbita (fig. 243).

La arteria oftálmica cruza la cara lateral del nervio óptico 5 o 10 mm anteriormente al orificio del conducto óptico. Se relaciona a esta altura con el ganglio ciliar, situado entre la arteria y el nervio, o ligeramente anterior a la arteria. Lateralmente a la arteria y cerca del vértice de la órbita se encuentra el nervio *abducens*, que penetra en la parte posterior del músculo recto lateral.

Superiormente al nervio óptico pasan, junto con la arteria oftálmica: *a)* el nervio nasociliar, que discurre medialmente a la arteria; *b)* la vena oftálmica superior, que circula lateral y ligeramente superior a la arteria, y *c)* el ramo superior del nervio oculomotor, situado superiormente a estos vasos e inmediatamente inferior al músculo recto superior.

Inferiormente al nervio óptico discurren la vena oftálmica inferior y los ramos del ramo inferior del nervio oculomotor.

Finalmente, *alrededor del nervio óptico y en su vecindad inmediata*, pasan de posterior a anterior las arterias ciliares posteriores largas y cortas, ramas de la arteria oftálmica, los nervios ciliares largos, ramos del nervio nasociliar, y los nervios ciliares cortos, procedentes del ganglio ciliar.

b) ESPACIO PERIMUSCULAR DE LA CAVIDAD ORBITARIA. Este espacio está comprendido entre las paredes de la órbita por una parte y el cono musculofascial y las expansiones

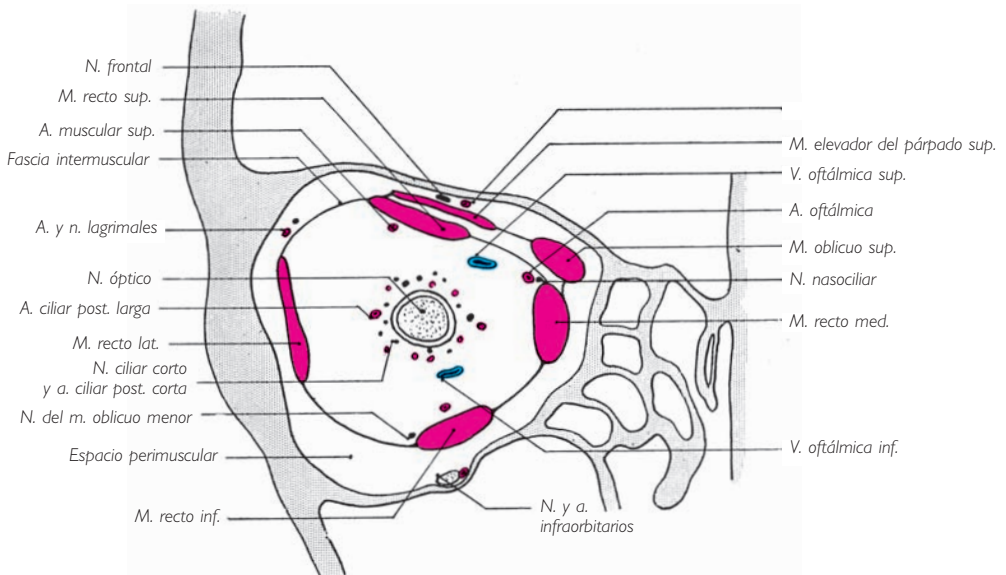


Fig. 244 ■ Corte frontal de la órbita y de su contenido, ligeramente posterior al globo ocular.

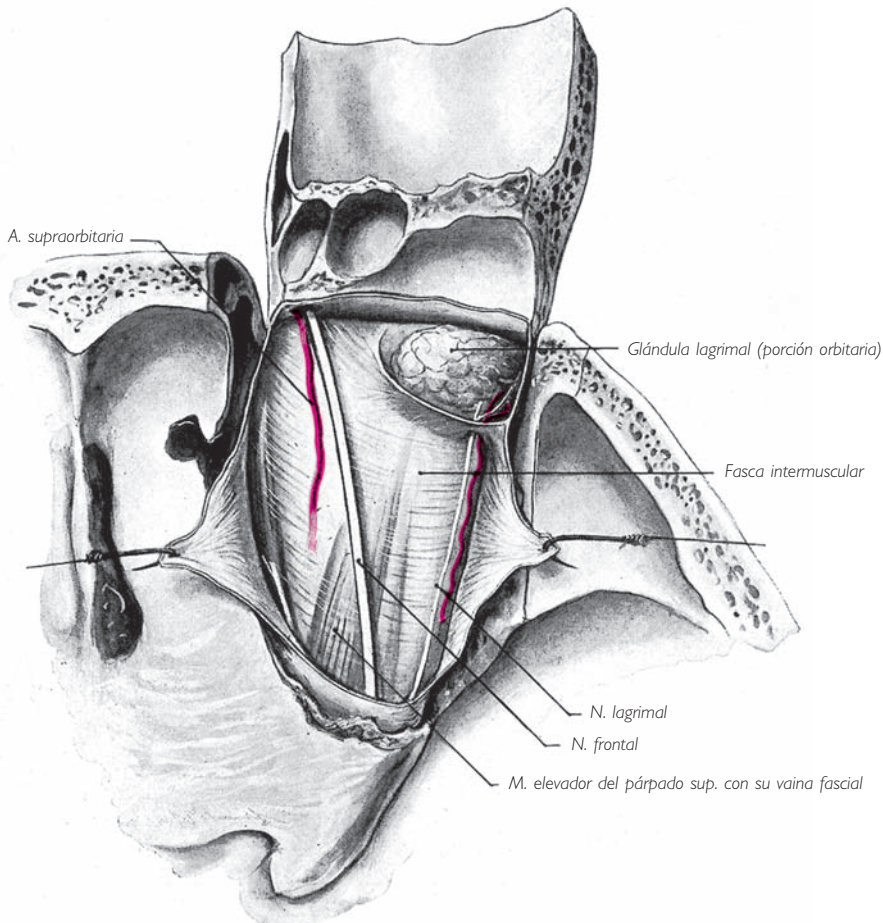


Fig. 245 ■ Región orbitaria: espacio perimuscular (parte superior).

palpebrales y conjuntivales de la fascia orbitaria por otra (figs. 244 y 245). Se extiende de posterior a anterior desde el vértice de la órbita hasta el tabique orbitario.

En la grasa que llena este espacio, la porción orbitaria de la glándula lagrimal ocupa un espacio anterior, superior y lateral.

El espacio perimuscular está recorrido superiormente, en sentido inferior a la pared superior de la órbita: *a*) por los nervios frontal, troclear y lagrimal, y *b*) por las arterias supraorbitaria y lagrimal.

Los tres nervios, frontal, troclear y lagrimal, están situados, desde su entrada en la órbita, en el espacio perimuscular, inmediatamente inferiores a la periórbita (fig. 245). El nervio lagrimal recorre el borde superior del músculo recto lateral; el nervio troclear cruza la cara superior del músculo elevador del párpado superior y se pierde en el borde superior del músculo oblicuo superior; por último, el nervio frontal, situado entre

los otros dos, discurre de posterior a anterior superiormente al músculo elevador del párpado superior y lateralmente a la arteria supraorbitaria.

Las arterias supraorbitaria y lagrimal emergen del espacio intramuscular y penetran en el espacio perimuscular en la unión del tercio posterior con los dos tercios anteriores de la órbita. La arteria supraorbitaria atraviesa el cono musculofascial medialmente al músculo elevador del párpado superior; la arteria lagrimal emerge en el espacio perimuscular lateralmente a dicho músculo y al músculo recto superior (fig. 243).

c) CUERPO ADIPOSOS DE LA ÓRBITA. La grasa que llena los espacios intramuscular y perimuscular está formada por acumulaciones adiposas separadas entre sí por delgados tabiques conjuntivos.

En el espacio intramuscular, los tabiques interadiposos están fijados a la fascia del cono musculofascial y a la vaina del globo ocular. El cuerpo adiposo está, por el contrario, aislado de la superficie del nervio óptico por una membrana conjuntiva que, a su vez, está separada de la envoltura meníngea de duramadre del nervio por un espacio tabicado; éste, contrariamente a la opinión de Schwalbe, es distinto del espacio piescleral, con el que no presenta comunicación.

En el espacio perimuscular, el cuerpo adiposo está débilmente unido a las paredes del espacio por bridas conjuntivas muy delgadas. Se extiende anteriormente hasta el tabique orbitario, excepto superior y lateralmente, donde contacta con el borde posteromedial y con el extremo posterior de la glándula lagrimal.

III. ÓRGANO VESTIBULOCOCLEAR

El órgano vestibulococlear se compone de tres partes: el *oído externo*, el *oído medio* y el *oído interno*. El oído externo y el oído medio recogen las ondas sonoras y las conducen al oído interno, donde excitan los receptores de origen del nervio coclear.

OÍDO EXTERNO

El oído externo consta de dos partes: la oreja y el conducto auditivo externo.

A. Oreja o pabellón auricular

La oreja o pabellón auricular es una lámina cartilaginosa plegada sobre sí misma en diversos sentidos. Presenta la forma de un óvalo más grueso en su extremo superior, y adopta en conjunto el aspecto de un pabellón de cornete acústico o trompetilla acústica, destinada a recoger las ondas sonoras y dirigirlas hacia el conducto auditivo externo.

■ **SITUACIÓN.** La oreja está situada en las partes laterales de la cabeza, posteriormente a la articulación temporomandibular y a la región parotídea, anteriormente a la región mastoidea e inferiormente a la región temporal.

La oreja está unida a la pared lateral de la cabeza por la parte media de su tercio anterior y es libre en el resto de su extensión, es decir, superior, posterior e inferiormente. La parte libre forma, con la pared craneal, el *ángulo cefaloauricular* o *craneoauricular* (Testut), que está abierto posteriormente. La abertura de este ángulo es muy variable;

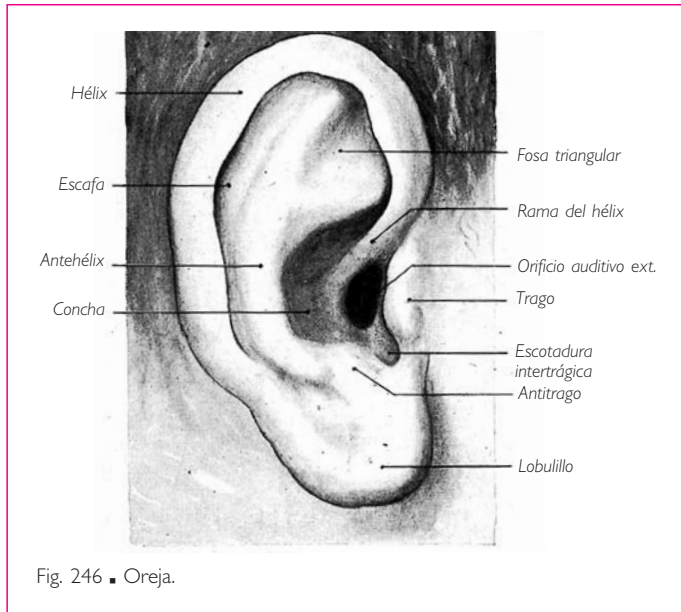


Fig. 246 ■ Oreja.

por término medio, mide treinta grados.

■ CONFIGURACIÓN EXTERNA

La oreja presenta dos caras y una circunferencia (fig. 246).

a) CARA LATERAL. En esta cara se observan una serie de salientes que alternan con depresiones y circunscriben una excavación profunda, la *concha de la oreja* o *concha auricular*, en cuyo fondo se abre el conducto auditivo externo.

Los salientes son el *hélix*, el *antehélix*, el *trago* y el *antitrago*.

El *hélix* es el más periférico de los salientes de la oreja. Se inicia en la concavidad de la concha de la oreja por medio de una cresta oblicua superior y anterior, la *rama del hélix* o *raíz del hélix*. El *hélix* forma seguidamente la mitad superior de la circunferencia de la oreja; se dirige primero anterior, después superior y luego posteriormente, para después descender y terminar en la parte superior del lobulillo de la oreja.

El *antehélix* es concéntrico al *hélix*; asciende en paralelo al segmento posterior de éste y se divide superiormente en dos ramas que limitan una depresión denominada *fosa triangular* (fosa del antehélix).

Entre el *hélix* y el *antehélix* existe un surco curvilíneo, la *escafa* o *canal del hélix*.

El *trago* es un saliente aplanado y triangular, situado anteriormente a la concha e inferiormente al *hélix*, que se proyecta a manera de un opérculo anterior y lateral al orificio del conducto auditivo externo. La base del trago es anterior y medial. El vértice es libre, redondeado o bitubercular, y está orientado posterior y lateralmente.

El *antitrago* es también una pequeña eminencia triangular, situada inferiormente al *antehélix* y posteriormente al *trago*, del que está separado por una profunda escotadura denominada *escotadura intertrágica*.

La *concha de la oreja* o *concha auricular* es una profunda excavación limitada anteriormente por el *trago* y posteriormente por el *antehélix* y el *antitrago*. La raíz del *hélix* divide la concha en dos partes, una superior estrecha y otra inferior mucho más amplia que tiene continuidad con el conducto auditivo externo. Una cresta saliente, roma y cóncava anteriormente, forma el borde posterior del orificio de entrada al conducto auditivo externo.

Inferiormente al *trago*, a la *escotadura intertrágica* y al *antitrago*, la oreja está constituida por un simple repliegue cutáneo que termina en un borde libre semicircular; se trata del *lobulillo de la oreja* o *lóbulo de la oreja*.

b) CARA MEDIAL. La cara medial presenta una porción posterior libre y una porción anterior adherente.

La *porción libre* presenta salientes y depresiones que reproducen en sentido inverso, exceptuando el trago, los salientes y depresiones de la cara lateral.

La *porción adherente* es elíptica y mide 4-5 cm de altura por 2,5 cm de ancho. Corresponde al orificio del conducto auditivo externo y a la parte anterior de la porción mastoidea del hueso temporal. En efecto, la zona de inserción de la oreja cubre esta porción del hueso temporal el ancho de 1 cm (fig. 248). En sentido superior sobrepasa aproximadamente 1 cm la raíz longitudinal del arco cigomático.

Circunferencia. La circunferencia está formada: superior y posteriormente, por el hélix; inferiormente, por el borde libre del lobulillo; anteriormente, por el trago, que separa el lobulillo del hélix.

■ **ESTRUCTURA.** La oreja está constituida por fibrocartílago, ligamentos, músculos y revestimiento cutáneo.

a) CARTÍLAGO. Se trata de una lámina delgada, flexible y elástica, que ocupa toda la extensión de la oreja menos el lobulillo (fig. 247).

Presenta los mismos salientes y depresiones que la oreja. Sin embargo, se describen en éste algunas características específicas que sólo son visibles cuando se ha resecaado el revestimiento cutáneo.

De este modo se observa que, entre el trago y el hélix, existe una solución de continuidad que va ensanchándose hacia la pared superior del conducto auditivo externo, mientras que el cartílago de la concha de la oreja se prolonga medialmente y forma la pared anteroinferior del conducto auditivo externo. Además, se aprecia: a) un pequeño saliente, la *espina del hélix*, que está implantada en el hélix frente al borde superior del trago; b) una lengüeta cartilaginosa, la *cola del hélix*, separada del extremo inferior del antehélix por una profunda escotadura, y c) una cresta estrecha y vertical, que sobresale en la cara medial de la concha de la oreja y que se conoce con el nombre de *eminencia de la concha*.

b) **LIGAMENTOS.** Los ligamentos de la oreja se dividen en extrínsecos e intrínsecos. Los *ligamentos extrínsecos* fijan la oreja al hueso temporal. Uno de ellos, el *ligamento auricular anterior*, va desde la espina del hélix y del trago hasta la apófisis cigomática (fig. 251); el otro, denominado *ligamento auricular posterior*, une la eminencia de la concha con la base de la apófisis mastoides.

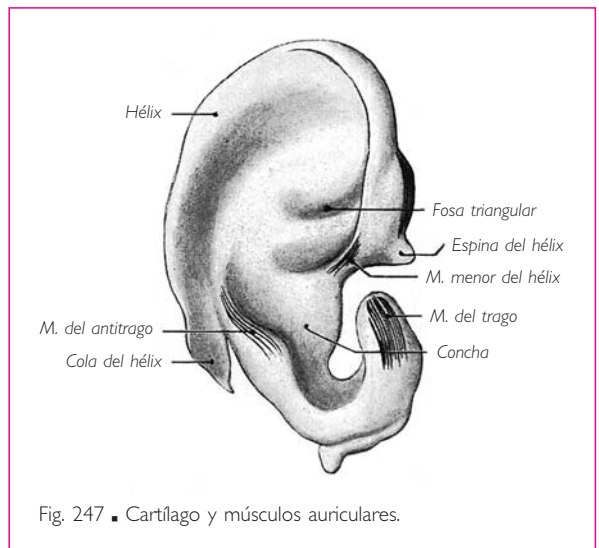


Fig. 247 ■ Cartilago y músculos auriculares.

Los *ligamentos intrínsecos*, destinados a mantener los pliegues del cartílago, unen entre sí los salientes que éste presenta. Uno de ellos une el trago al hélix; otro va desde el antitrago hasta la cola del hélix (fig. 251); un tercero y un cuarto se extienden, sobre la cara medial del cartílago, desde la eminencia de la concha hasta la eminencia de la fosa triangular y la eminencia de la escafa.

c) **MÚSCULOS.** Al igual que los ligamentos, se dividen en extrínsecos e intrínsecos.

1. Los *músculos extrínsecos* son los auriculares anterior, superior y posterior. Ya han sido descritos junto con los músculos faciales.

2. Los *músculos intrínsecos* se extienden desde el cartílago hasta la piel de la oreja, o bien unen dos partes diferentes del cartílago (fig. 247).

El *músculo mayor del hélix* se extiende verticalmente sobre la parte anterior del hélix.

El *músculo menor del hélix* sigue el borde libre de la rama del hélix.

El *músculo del trago* está formado por haces verticales situados sobre la cara lateral del trago.

El *músculo del antitrago* va desde el antitrago hasta el extremo inferior del antehélix.

Los *músculos transverso de la oreja* y *oblicuo de la oreja* ocupan la cara medial de la oreja y se extienden desde la concha hasta los salientes formados por el surco de la rama del hélix y la fosa del antehélix.

Todos estos músculos son órganos rudimentarios en vías de regresión. No ejercen acción alguna sobre la oreja.

b) **REVESTIMIENTO CUTÁNEO.** La oreja está cubierta por una piel adherente al cartílago en su cara lateral, pero móvil en su cara medial. Se continúa posteriormente con la piel de la región mastoidea en el fondo de un surco curvilíneo, el *surco auricular*.

La piel de la oreja está separada del cartílago por tejido celular subcutáneo, que es muy denso sobre la cara lateral y laxo en la cara medial, donde contiene algunas acumulaciones adiposas. Gracias a la laxitud de este tejido, la piel de la cara medial de la oreja posee una gran movilidad.

■ **VASOS Y NERVIOS.** Las *arterias de la oreja* son ramas de las arterias temporal superficial y auricular posterior.

La arteria temporal superficial irriga el trago y la parte anterior del hélix, de la concha de la oreja y del lobulillo. □ La rama terminal anterior de la arteria auricular posterior se ramifica sobre toda la cara medial de la oreja y origina además ramas perforantes destinadas a los dos tercios posteriores de la cara lateral.

Las *venas de la oreja* se vierten: anteriormente, en la vena temporal superficial; posteriormente, en las venas auriculares posteriores y en la vena emisaria mastoidea; inferiormente, en la vena yugular externa.

Los *vasos linfáticos de la oreja* nacen de una red que puede dividirse en tres territorios: □ a) un territorio anterior, que comprende el trago y la parte anterior del hélix, de la fosa triangular y de la concha de la oreja; este territorio es tributario de los nódulos linfáticos parotídeos preauriculares; □ b) un territorio inferior formado por el lobulillo de la oreja, el antitrago y la parte inferior de la concha de la oreja, y cuyos troncos colectores se dirigen a los nódulos linfáticos parotídeos infraauriculares, y □ c) un terri-

torio posterior, constituido por la parte posterior del hélix, el antehélix, la parte posterior de la concha de la oreja y toda la cara medial de la oreja; los vasos linfáticos que se originan en este territorio van a los nódulos linfáticos mastoideos, parotídeos infraauriculares y cervicales laterales profundos (Arnould).

Los *nervios motores* proceden del nervio facial. □ Los *nervios sensitivos* tienen un doble origen: el nervio auriculotemporal, que da ramos a la parte anterior del hélix y al trago, y el ramo auricular mayor del plexo cervical superficial, que inerva todo el resto de la oreja.

■ B. Conducto auditivo externo

El conducto auditivo externo se extiende desde la concha de la oreja hasta la membrana timpánica.

La pared de este conducto es fibrosa y cartilaginosa en su tercio lateral y ósea en sus dos tercios mediales; está cubierta en toda la extensión de su superficie interna por un revestimiento cutáneo que es continuación de la piel de la oreja. Volveremos sobre este punto al referirnos a la estructura del conducto auditivo externo.

■ **DIMENSIONES.** La longitud del conducto auditivo externo es de 25 mm por término medio. La membrana timpánica, que cierra medialmente el conducto auditivo externo, está marcadamente inclinada de superior a inferior y de lateral a medial, por lo que la pared inferior del conducto es siempre unos 5 mm más larga que la superior (fig. 248).

■ **FORMA Y CALIBRE.** La forma y el diámetro del conducto auditivo externo varían en sus diferentes porciones.

De forma general, el conducto está ligeramente aplanado de anterior a posterior, pero presenta de lateral a medial una torsión que hace que la pared anterior se convierta gradualmente en anteroinferior. Como consecuencia de esta torsión, el diámetro mayor de la elipse que representa el corte del conducto está tanto más inclinado sobre la horizontal cuanto más cerca se encuentra de su extremo medial.

El calibre disminuye progresivamente de lateral a medial hasta la unión de las tres cuartas partes laterales con la cuarta parte medial del conducto auditivo externo. Aumenta después de forma gradual hasta la membrana timpánica. El segmento más estrecho se denomina *istmo*. El diámetro mayor mide por término medio 8 mm y el diámetro menor sólo 6 mm.

■ **DIRECCIÓN.** Por lo general, el conducto auditivo externo es oblicuo de lateral a medial y de posterior a anterior. No obstante, no es recto; está retorcido sobre sí mismo y presenta sinuosidades en sentido horizontal y vertical simultáneamente.

Un *corte transversal* (fig. 248) muestra que el conducto auditivo externo se dirige inicialmente en sentido medial y anterior, después medial y posterior y, finalmente, otra vez medial y anterior. Estos tres segmentos se continúan entre sí formando dos acodamientos muy redondeados. El codo más profundo se sitúa ligeramente medial a la unión de las porciones ósea y cartilaginosa del conducto.

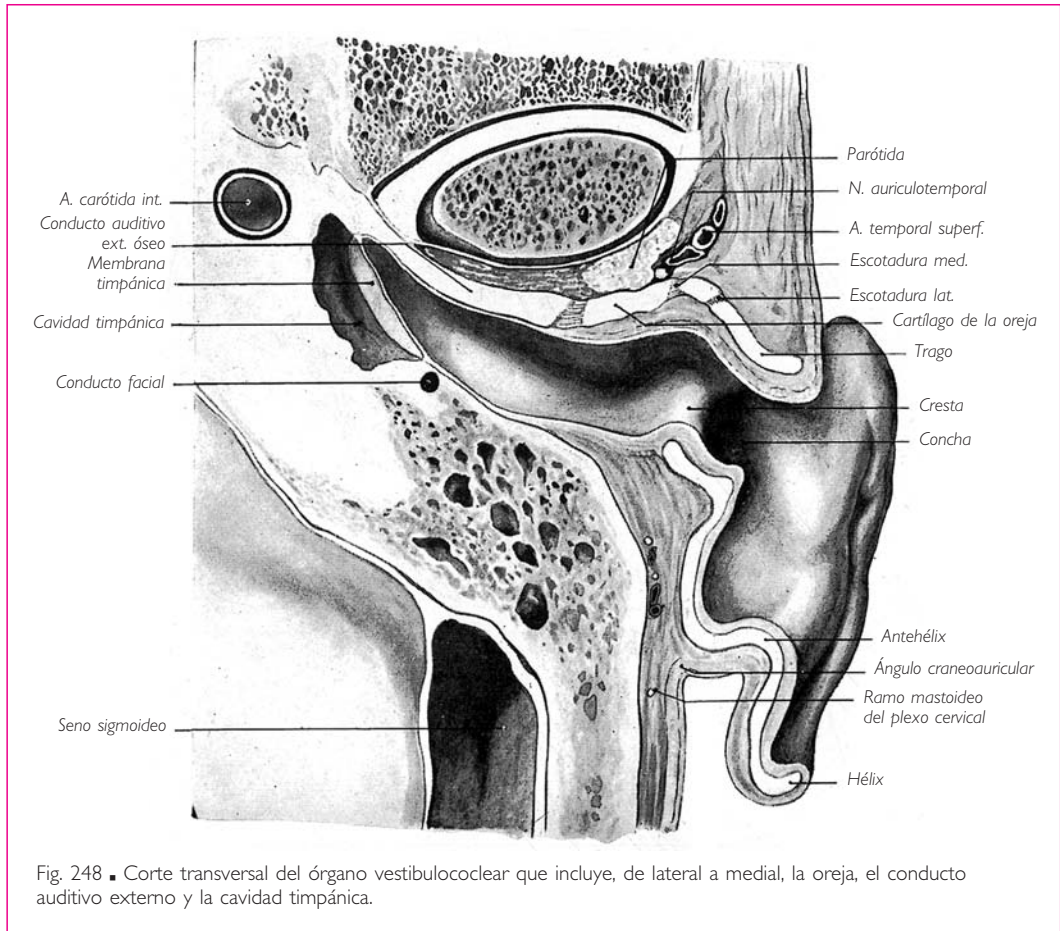


Fig. 248 ■ Corte transversal del órgano vestibulococlear que incluye, de lateral a medial, la oreja, el conducto auditivo externo y la cavidad timpánica.

En un *corte frontal* (fig. 249), se aprecia que el conducto auditivo externo, al principio casi horizontal, se inclina después inferior y medialmente. En conjunto, en este corte frontal el conducto describe una curva convexa superiormente. La parte profunda o medial de la pared inferior del conducto está muy inclinada inferior y medialmente, y forma con la membrana timpánica, que presenta la misma inclinación, un ángulo de 30° abierto superior y lateralmente, que se conoce con el nombre de *seno del conducto auditivo externo*. El punto más bajo de este seno no es, como algunos autores afirman, inferior al orificio auditivo externo; por el contrario, se encuentra en un nivel superior.

Del examen de los cortes transversal y frontal se desprende que la porción cartilaginosa del conducto auditivo externo describe, en conjunto, una curva cuya concavidad está orientada inferior y posteriormente. Así pues, es fácil comprender que para rectificar la curvatura de esta porción, que es la única que puede movilizarse, es necesario tirar del trago anteriormente y desplazar la oreja superiormente. Esta maniobra tiende a situar las porciones cartilaginosa y ósea en continuidad una con otra, lo cual facilita el examen del conducto y de su fondo.

■ RELACIONES

a) PARED ANTERIOR. Esta pared se relaciona con la articulación temporomandibular (fig. 248). Existe siempre una pequeña prolongación de la parótida que se insinúa ligeramente de inferior a superior en la ranura que separa la articulación de la pared anterior del conducto. Superiormente a esta prolongación, la pared anterior sólo queda separada de la articulación por una delgada capa de tejido celuloadiposo. La relación entre el conducto auditivo externo y la articulación es tan estrecha que la apófisis condilar de la mandíbula rechaza hacia la luz del conducto la parte fibrocartilaginosa de la pared anterior, produciendo un estrechamiento del diámetro anteroposterior del conducto que desaparece cuando la mandíbula se separa del maxilar.

b) PARED POSTERIOR. La pared posterior está en relación con la porción mastoidea del hueso temporal (fig. 248). Un tabique óseo de espesor variable separa el conducto auditivo externo de las celdas mastoideas. Este tabique está atravesado, a lo largo de la fisura timpanoescamosa, por delgados conductillos vasculares que hacen más estrechas las conexiones entre el conducto auditivo externo y las cavidades mastoideas.

□ La porción profunda de la pared posterior del conducto auditivo externo también guarda relación con la tercera porción del conducto facial y con el nervio facial intrapetroso. La tercera porción del conducto facial está excavada superiormente en la pared posterior de la cavidad timpánica. Desciende luego casi verticalmente, ligeramente oblicua, aunque en sentido inferior y lateral. Debido a esta disposición y a la oblicuidad en sentido inverso de la membrana timpánica, el conducto facial cruza el borde posterior de esta membrana hacia la mitad de su altura y se sitúa seguidamente posterior a la pared posterior del conducto auditivo externo (figs. 248 y 264).

c) PARED SUPERIOR. El conducto auditivo externo se relaciona superiormente con la fosa craneal media (fig. 249). Está separado de la cavidad craneal por la parte inferior, horizontal o basilar, de la porción escamosa del hueso temporal. Esta pared ósea está a menudo excavada, en las proximidades de la cavidad timpánica, por cavidades neumáticas o esponjosas en comunicación con esta cavidad.

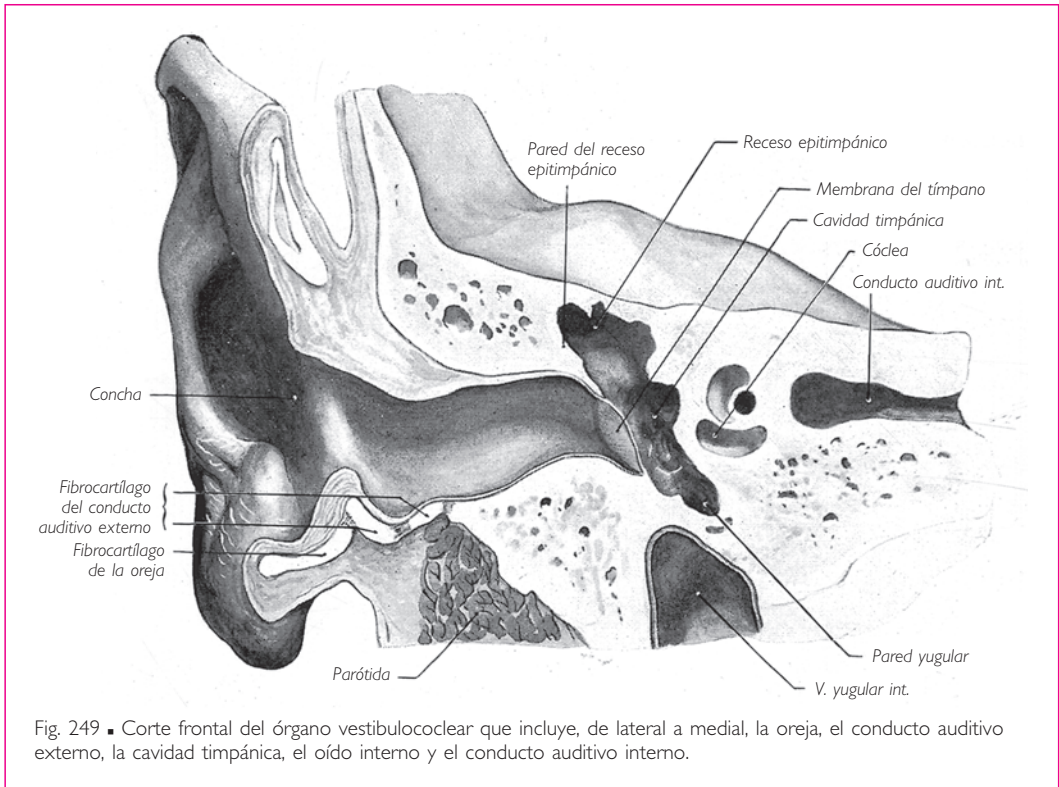
d) PARED INFERIOR. La pared inferior se relaciona con la parótida.

e) EXTREMO LATERAL. El límite entre el conducto auditivo externo y la oreja sólo está indicado por la cresta roma, cóncava anteriormente, que presenta el fondo de la concha de la oreja en su borde posterior (fig. 249).

f) EXTREMO MEDIAL. El extremo medial del conducto auditivo externo está tallado en bisel, siguiendo un plano oblicuo orientado lateral, inferior y anteriormente. Está cerrado por la membrana timpánica, que describiremos con el oído medio.

■ **ESTRUCTURA.** El conducto auditivo externo está formado por un armazón fibroso y cartilaginoso en su porción lateral y óseo en su porción medial. El armazón esquelético está cubierto en toda su extensión por una prolongación de la piel de la oreja.

a) PORCIÓN FIBROCARFILAGINOSA. Esta porción del conducto auditivo externo está formada por la yuxtaposición de dos canales: uno inferior, cartilaginoso y cóncavo superiormente, y otro superior, fibroso y cóncavo inferiormente. Ambos canales se unen por sus bordes (fig. 250).



El *canal cartilaginoso* es la continuación del cartílago de la oreja. La continuidad se establece por medio de una porción estrechada del cartílago, denominada *istmo*, que se continúa con la lámina cartilaginosa del trago. Medialmente, el canal cartilaginoso se une por medio de tejido fibroso al extremo lateral del conducto óseo formado por la porción timpánica del hueso temporal.

El cartílago del conducto auditivo externo presenta, en su cara anterior, dos soluciones de continuidad en forma de fisuras, denominadas *escotaduras del cartílago del conducto auditivo* (fig. 251). Estas escotaduras son generalmente dos, una lateral y otra medial, y se dirigen, convergiendo entre sí, desde el suelo hacia el borde anterosuperior del canal. Están cerradas por una lámina fibrosa.

La existencia de las escotaduras del cartílago del conducto auditivo aumenta la flexibilidad del cartílago y la amplitud de los movimientos que pueden imprimirse a la porción cartilaginosa del conducto auditivo externo.

El *canal fibroso* complementa superiormente la pared del conducto cartilaginoso. La vertiente posterior del canal cartilaginoso disminuye gradualmente de altura de lateral a medial; como resultado, la vertiente posterior del canal fibroso aumenta su altura en el mismo sentido (fig. 250). El canal fibroso se continúa lateralmente con el cartílago de la oreja; medialmente se inserta en la parte superior del orificio auditivo externo.

b) **PORCIÓN ÓSEA.** La porción ósea del conducto auditivo externo mide por término medio 16 mm de longitud y constituye casi los dos tercios mediales del conducto auditivo externo.

Está constituida superiormente por la porción escamosa del hueso temporal; inferior, anterior y posteriormente, por el canal de la porción timpánica del hueso temporal.

c) **PIEL DEL CONDUCTO AUDITIVO EXTERNO.** La piel de la oreja se prolonga hacia el conducto auditivo externo y se adhiere estrechamente a la pared osteofibrocartilaginosa que recubre. Se adelgaza de lateral a medial y se refleja, en el fondo del conducto, sobre la membrana timpánica, de la que constituye la pared externa. El revestimiento cutáneo del conducto auditivo externo está recubierto en su mitad lateral por pelos muy finos, que desaparecen en su mitad medial.

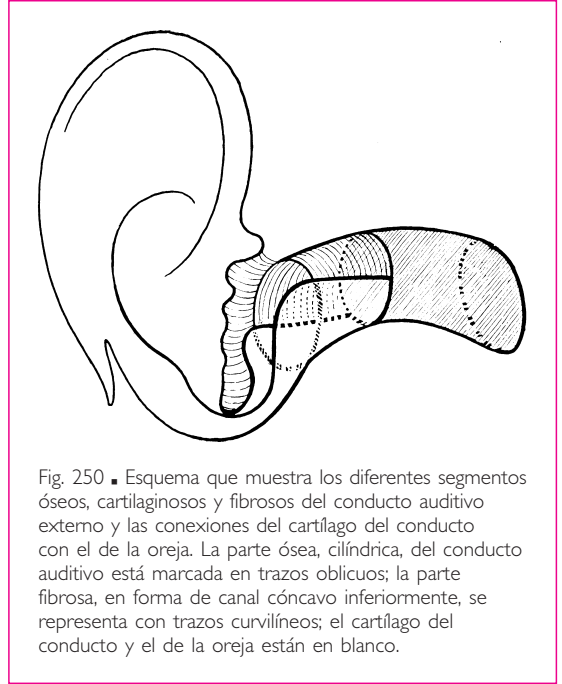


Fig. 250 ■ Esquema que muestra los diferentes segmentos óseos, cartilagosos y fibrosos del conducto auditivo externo y las conexiones del cartilago del conducto con el de la oreja. La parte ósea, cilíndrica, del conducto auditivo está marcada en trazos oblicuos; la parte fibrosa, en forma de canal cóncavo inferiormente, se representa con trazos curvilíneos; el cartilago del conducto y el de la oreja están en blanco.

■ **VASOS Y NERVIOS**

Las *arterias del conducto auditivo externo* de la porción cartilaginosa tienen los mismos orígenes que las arterias de la oreja, es decir, las anteriores son ramas de la arteria temporal superficial y las posteriores provienen de la arteria auricular posterior.

La porción ósea está irrigada por la arteria timpánica anterior, que es una rama de la arteria maxilar y penetra en el conducto auditivo externo por la fisura petrotimpánica.

Las *venas anteriores del conducto auditivo externo* se vierten en las venas temporal superficial y maxilar. Las venas posteriores terminan en las venas auriculares posteriores.

Los *vasos linfáticos* se dirigen a los mismos grupos ganglionares que los de la oreja: los vasos linfáticos anteriores son tributarios de los nódulos linfáticos parotídeos preauriculares; los vasos linfáticos inferiores se dirigen a los nódulos linfáticos parotídeos y cervicales laterales profundos; los vasos linfáticos posteriores desembocan en los nódulos linfáticos mastoideos y cervicales laterales profundos (Arnould).

Los *nervios del conducto auditivo externo* proceden del ramo auricular mayor del plexo cervical e inervan la parte del conducto auditivo externo cercana a la oreja. El nervio auriculotemporal y el ramo sensitivo del conducto auditivo externo, que es ramo del nervio facial, inervan el resto del conducto.

■ **C. Función del oído externo en los mecanismos de la audición**

La oreja funciona como un receptor de sonidos: su ligera orientación anterior, sus repliegues circulares y su forma en segmento de concha dirigen y concentran los so-

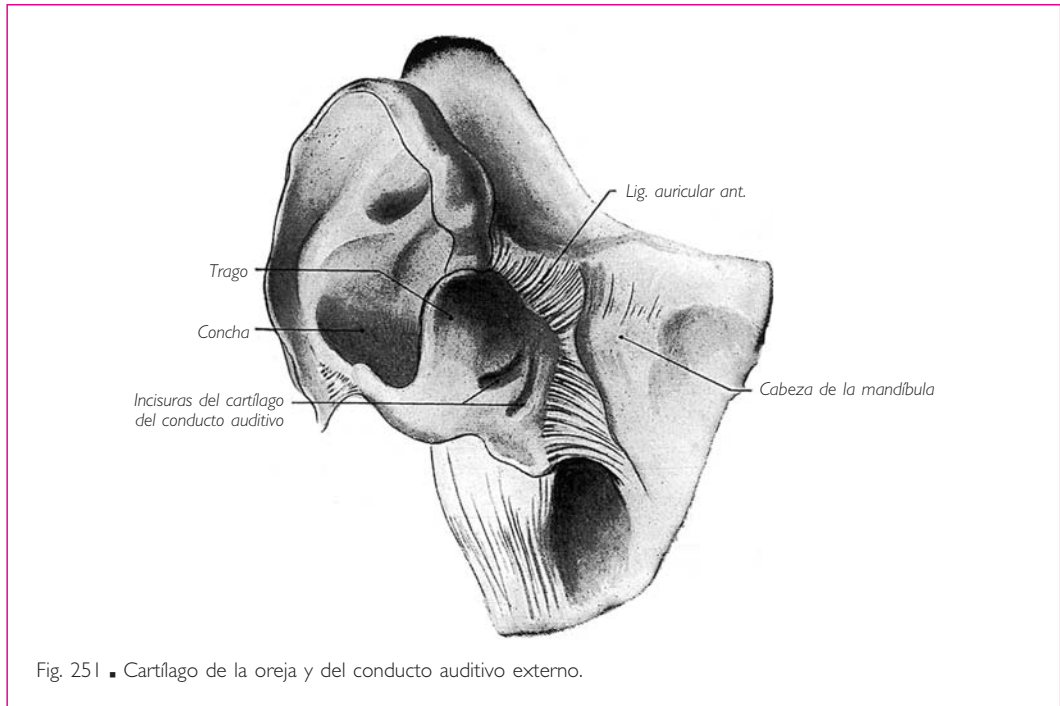


Fig. 251 ■ Cartílago de la oreja y del conducto auditivo externo.

nidos hacia el conducto auditivo externo. Este último aumentaría la concentración de las ondas sonoras, actuando como resonador.

La oreja, aunque es poco móvil en el ser humano, permite no obstante localizar el origen de los sonidos, o al menos nos orienta sobre la dirección que han seguido hasta llegar a ella.

OÍDO MEDIO

El oído medio es una cavidad llena de aire, en la que se consideran tres porciones: la cavidad timpánica, la trompa auditiva y las cavidades mastoideas (fig. 252).

La cavidad timpánica comunica anteriormente con la nasofaringe y, por consiguiente, con las vías respiratorias, por medio de la trompa auditiva; también comunica posteriormente con una serie de divertículos, las cavidades mastoideas, que se desarrollan en el espesor de la porción mastoidea del hueso temporal.

La trompa auditiva, la cavidad timpánica y las cavidades mastoideas se suceden de anterior a posterior, siguiendo una dirección casi paralela al eje mayor de la porción petrosa del hueso temporal.

CAVIDAD TIMPÁNICA

La *cavidad timpánica* o *caja del tímpano* está situada entre el conducto auditivo externo y el oído interno. Está atravesada de lateral a medial por una cadena de huesos-

cillos articulados entre sí y que pueden ponerse en movimiento mediante un aparato muscular especial. Las paredes de la cavidad y los órganos que la atraviesan están recubiertos por una mucosa que se continúa con la mucosa de la faringe por medio de la trompa auditiva.

Describiremos sucesivamente las paredes de la cavidad timpánica, la cadena de huesecillos, la mucosa, los vasos, los nervios y la cavidad timpánica.

■ **PAREDES.** La cavidad timpánica tiene forma de lente bicóncava y presenta: *a)* dos paredes, una lateral y otra medial (fig. 249), y *b)* una circunferencia que, a su vez, se compone de cuatro paredes: superior, inferior, anterior y posterior.

1. Pared membranosa (pared lateral o timpánica). Está constituida en la mayor parte de su extensión por la membrana timpánica; se encuentra encuadrada en un marco óseo que complementa la pared membranosa (fig. 249).

a) MEMBRANA TIMPÁNICA. La membrana timpánica o membrana del tímpano es fibrosa, elástica y delgada pero resistente; separa el conducto auditivo externo de la cavidad timpánica.

DIMENSIONES. Es casi circular. Su diámetro vertical mide 10 mm y su diámetro anteroposterior 9 mm. Su espesor es de 0,1 mm.

INSERCIÓNES. La membrana timpánica se fija inferior, anterior y posteriormente en una ranura semicircular, denominada *surco timpánico*, que recorre toda la longitud del ex-

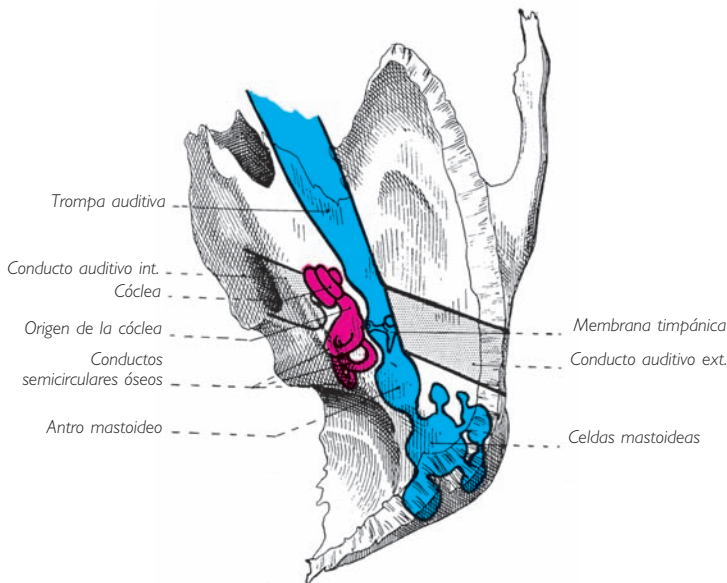


Fig. 252 ■ Órgano vestibulococlear proyectado sobre un hueso temporal del lado derecho (visión esquemática). El oído medio se presenta en color azul; el oído interno, en rojo.

tremo medial del conducto formado por la porción timpánica del hueso temporal (figura 267). Se inserta en esta ranura por medio de elementos fibrosos que forman, a lo largo de todo el surco timpánico, una cinta anular denominada *anillo fibrocartilaginoso de la membrana timpánica*. Superiormente a la porción timpánica del hueso temporal, la membrana timpánica se fija en la porción escamosa del hueso temporal; esta porción de la membrana timpánica es más delgada, más laxa y menos resistente que la que se inserta en el surco timpánico; se denomina *porción flácida de la membrana timpánica* (fig. 253).

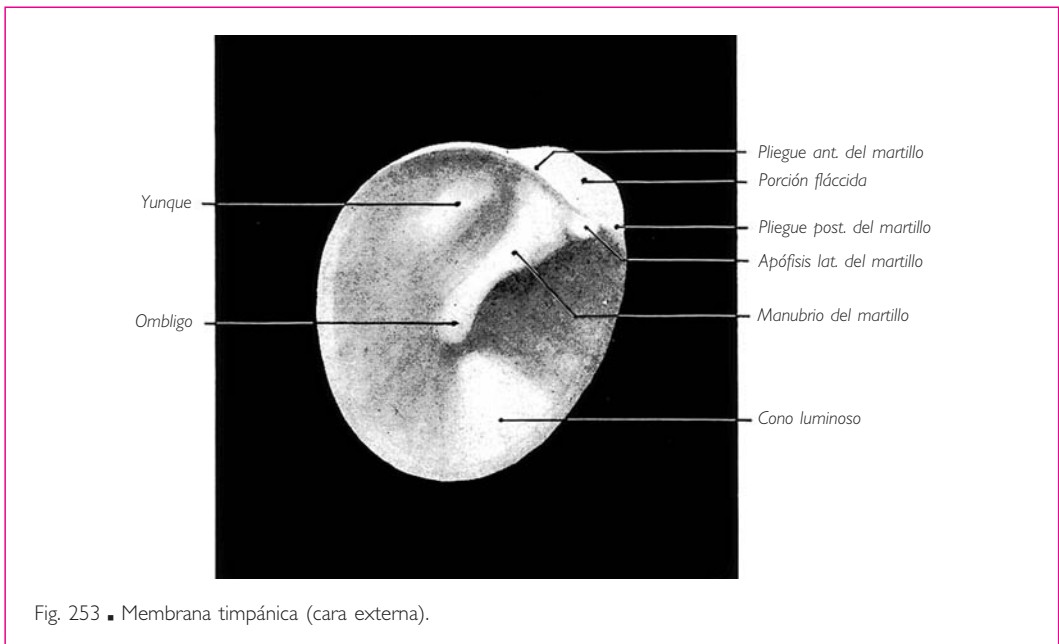
La porción flácida está separada del resto de la membrana timpánica por dos engrosamientos fibrosos, uno anterior y otro posterior, denominados *pliegues del martillo* o *pliegues timpanomaleolares*. Estos engrosamientos son continuación del anillo fibrocartilaginoso de la membrana timpánica y se extienden desde los extremos anterior y posterior del surco timpánico hasta el vértice de la apófisis lateral del martillo.

ORIENTACIÓN. La membrana timpánica se orienta de tal forma que su cara lateral mira lateral, inferior y anteriormente (figs. 248 y 249). Forma con la horizontal, en el adulto, un ángulo de aproximadamente 45°. La porción flácida no participa de esta inclinación, sino que es casi vertical.

COLORACIÓN. La membrana timpánica es opaca y blanquecina en el cadáver, semitransparente y de un color gris perla en el sujeto vivo.

CONFIGURACIÓN DE LA CARA EXTERNA. La cara externa o cara lateral de la membrana timpánica es cóncava; el vértice de la concavidad, denominado *ombbligo de la membrana timpánica*, está situado un poco inferior y posteriormente al centro de la membrana.

En la imagen otoscópica (fig. 253) se aprecia: □ a) en la parte superior, la porción flácida, de forma triangular y limitada inferiormente por los pliegues anterior y pos-



terior del martillo; **□ b)** un pequeño saliente cónico y blanco, producido por la apófisis lateral del martillo y en el que terminan los pliegues del martillo; **□ c)** una línea blanca, dirigida oblicuamente en sentido inferior y posterior desde la eminencia formada por la apófisis lateral del martillo hasta el ombligo de la membrana timpánica, y **□ d)** un reflejo luminoso y triangular, denominado *cono luminoso*, situado en la parte anterior e inferior de la membrana; el vértice del cono luminoso se corresponde con el ombligo, desde donde se extiende, ensanchándose inferior y anteriormente hasta las proximidades del borde de la membrana.

El cono luminoso se debe a la reflexión directa, hacia la retina del observador, de los rayos luminosos que inciden sobre un segmento de la membrana perpendicular al eje visual. En consecuencia, el cono luminoso varía su situación y su forma en la medida en que se modifica la concavidad de la membrana.

DIVISIÓN TOPOGRÁFICA. Una línea oblicua inferior y posteriormente, trazada por el manubrio del martillo, y otra perpendicular a la precedente, que pasa por el ombligo de la membrana timpánica, dividen esta última en cuadrantes de amplitud desigual, dos supraumbilicales y dos subumbilicales. Veremos más adelante, al describir la cavidad timpánica, que los cuadrantes supraumbilicales, y más especialmente el posterosuperior, se relacionan con los órganos contenidos en la cavidad timpánica (huesecillos) o con elementos comprendidos en sus paredes (cuerda del tímpano). Ésta es la razón por la que la paracentesis de la membrana timpánica debe practicarse en los cuadrantes inferiores, sobre todo en el cuadrante posteroinferior, que presenta también la ventaja de corresponder al punto más bajo de la cavidad timpánica cuando el sujeto se encuentra en decúbito dorsal.

CONFIGURACIÓN DE LA CARA INTERNA. La cara interna o cara medial de la membrana timpánica presenta una curvatura inversa a la de la cara externa; es decir, es convexa. En ella se aprecian (fig. 254): **□ a)** el anillo fibrocartilaginoso de la membrana timpánica, en forma de anillo blanquecino, que sigue la inserción de la membrana en el surco timpánico; **□ b)** el manubrio del martillo, incluido en el espesor de la membrana timpánica y que sobresale hacia la cavidad timpánica; **□ c)** superiormente, una depresión que corresponde a la porción flácida y que se denomina *receso superior de la membrana timpánica*, y **□ d)** dos repliegues mucosos inferiores al receso superior, con una inclinación medial e inferior, denominados *pliegues anterior y posterior del martillo*. Por estos pliegues, elevados por los fascículos fibrosos de la membrana timpánica, pasa la cuerda del tímpano. El pliegue anterior contiene además el ligamento anterior del martillo y la apófisis anterior del martillo, ambos inferiores a la cuerda del tímpano.

Los pliegues del martillo limitan con la parte próxima de la membrana timpánica dos depresiones abiertas inferiormente y separadas entre sí por el martillo, que se denominan *recesos anterior y posterior de la membrana timpánica*.

ESTRUCTURA. La membrana timpánica está constituida por una capa media de tipo fibroso, revestida en su cara externa por la piel del conducto auditivo externo y en su cara interna por la mucosa de la cavidad timpánica.

La capa fibrosa está formada por dos láminas más o menos entremezcladas. La lámina externa se compone de fibras radiadas que convergen desde el surco timpánico

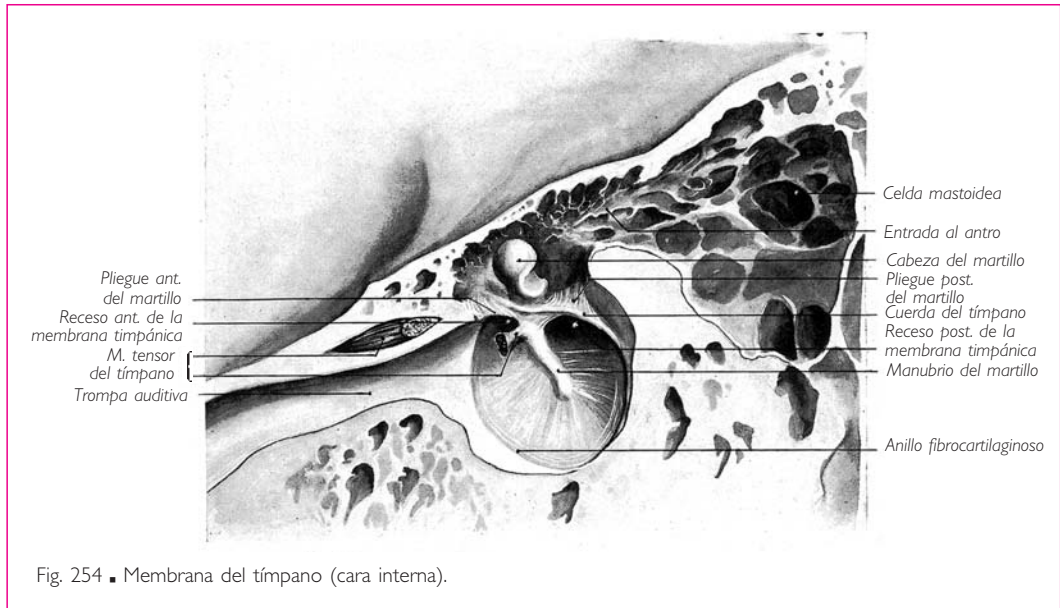


Fig. 254 ■ Membrana del tímpano (cara interna).

hacia el manubrio del martillo. La lámina interna está formada por fibras circulares que se fijan también en el manubrio del martillo o pasan medialmente a éste. Las dos capas participan en la formación del anillo fibrocartilaginoso de la membrana timpánica.

La capa fibrosa falta a la altura de la porción flácida, lo cual explica su gran laxitud y la débil resistencia de esta parte de la membrana timpánica.

ANATOMÍA FUNCIONAL DE LA MEMBRANA TIMPÁNICA. La membrana timpánica constituye el elemento esencial del aparato de transmisión de los sonidos; la cadena de huesecillos se moviliza mediante los cambios en la tensión y en la forma de la membrana. Para conservar su eficacia cuando se deforma por acción de los cambios de presión o cuando el manubrio del martillo se desplaza, la membrana timpánica debe mantener cierta rigidez. Ello se obtiene gracias a un doble sistema consistente en fibras radiadas, que van desde el manubrio del martillo hasta el anillo fibrocartilaginoso, y fibras parabólicas, que forman dos haces, anterior y posterior, y se extienden desde la apófisis lateral del martillo hasta el anillo fibrocartilaginoso. Ambos tipos equilibran la tensión del conjunto y se oponen a una excesiva flexión de la membrana.

VASOS Y NERVIOS. Las *arterias de la membrana timpánica* forman dos redes arteriales en la membrana timpánica, una subcutánea y otra submucosa.

La red subcutánea es proporcionada por la arteria timpánica anterior.

La red submucosa está formada por ramas de las arterias timpánica anterior y estilomastoidea.

Las *venas de la membrana timpánica* de la red subcutánea se dirigen a la vena yugular externa a través de la vena maxilar.

Las venas que provienen de la red submucosa siguen las mismas vías que las otras venas de la cavidad timpánica (v. pág. 439).

Los *vasos linfáticos de la membrana timpánica* se dirigen a los nódulos linfáticos parotídeos y cervicales laterales profundos. □ Los vasos linfáticos submucosos son, además, tributarios de los nódulos linfáticos retrofaríngeos.

Los *nervios* subcutáneos proceden del nervio auriculotemporal y del ramo sensitivo del conducto auditivo externo, que proviene del nervio facial. Los nervios submucosos proceden del nervio timpánico, que es un ramo del nervio glossofaríngeo.

b) **PORCIÓN ÓSEA DE LA PARED MEMBRANOSA DE LA CAVIDAD TIMPÁNICA.** La membrana timpánica está engastada en un marco óseo que la envuelve, completando la pared membranosa de la cavidad timpánica. Esta parte ósea tiene una extensión variable en sus distintos segmentos (fig. 254).

Anterior y posteriormente a la membrana timpánica, la pared ósea mide 1 o 2 mm de anchura por término medio. En la parte anterior de la membrana, la cuerda del tímpano, la apófisis anterior del martillo y el ligamento anterior del martillo cruzan el extremo medial de la porción timpánica del hueso temporal, que presenta a esta altura un surco oblicuo inferior y anteriormente denominado *surco maleolar*.

Inferiormente, la porción ósea de la pared membranosa tiene 1 o 2 mm de altura. Superiormente a la membrana timpánica, la pared ósea es mucho más extensa; su altura media es de 5 mm (fig. 249). Esta parte de la pared membranosa limita lateralmente una zona de la cavidad timpánica denominada *receso epítimpánico* y, por esta razón, se designa con el nombre de *muro del alvéolo*. La pared del receso epítimpánico está formada por una lámina ósea muy dura, casi vertical y ligeramente oblicua en sentido inferior y medial (fig. 257). Presenta numerosos orificios que comunican la cavidad timpánica con las celdas excavadas en el espesor de la pared superior ósea del conducto auditivo externo.

2. Pared laberíntica (pared medial). La pared laberíntica de la cavidad timpánica se corresponde con el oído interno.

Su parte central está ocupada por el *promontorio* (fig. 255). El promontorio es una eminencia redondeada y lisa, que mide 7-8 mm de ancho y 5-6 mm de alto. Se relaciona medialmente con la primera espiral de la cóclea (figs. 252 y 256).

Inferiormente al promontorio, en el límite entre las paredes laberíntica y yugular de la cavidad timpánica, se aprecia el *orificio superior del conductillo timpánico*, de donde parte un surco que se ramifica después sobre el promontorio. El conducto y los surcos dan paso al nervio timpánico y a sus ramos terminales.

Superior y posteriormente al promontorio se encuentra la *ventana vestibular* o *ventana oval*, situada en el fondo de una depresión denominada *fosita de la ventana vestibular* o *fosita de la ventana oval*. La fosita de la ventana vestibular es un orificio en forma de boca de horno, de 3 o 4 mm de largo por 1,5 mm de alto. En el esqueleto, la fosita de la ventana vestibular da acceso al vestíbulo del oído interno. En el sujeto revestido de sus partes blandas, está cerrada por la base del estribo y por el ligamento anular del estribo, que une la base del estribo al borde del orificio.

Inferior y posteriormente al promontorio, se aprecia una depresión estrecha orientada anterior, medial y superiormente; se trata de la *fosita de la ventana coclear* o *fosita de la ventana redonda*. En el fondo de la fosita hay un orificio de 2 mm de diámetro denominado

ventana coclear o *ventana redonda*. La ventana de la cóclea está orientada, como la fosita que la precede, inferior, posterior y un poco lateralmente. La eminencia del promontorio oculta en gran parte este orificio, que está cerrado por una delgada *membrana timpánica secundaria*. Corresponde al extremo inferior de la rampa timpánica del laberinto coclear.

Posteriormente, en el espacio comprendido entre las ventanas vestibular y coclear, la pared presenta una pequeña depresión conocida con el nombre de *seno timpánico*. Éste está separado de la fosita de la ventana vestibular por una cresta ósea, el *pontículo del promontorio*, y de la fosita de la ventana coclear por una segunda cresta ósea, el *subículo del promontorio*.

Se advierte también, superior y posteriormente a la fosita de la ventana vestibular, un relieve cilindroide y alargado oblicuamente en sentido posterior e inferior, que está constituido por la *segunda porción del conducto facial* (figs. 255 y 256). Esta parte del conducto facial, en relación con la fosita de la ventana vestibular, está limitada superior y posteriormente por una depresión, a menudo poco visible, que la separa de una eminencia lisa y redondeada marcada por el *conducto semicircular óseo lateral*.

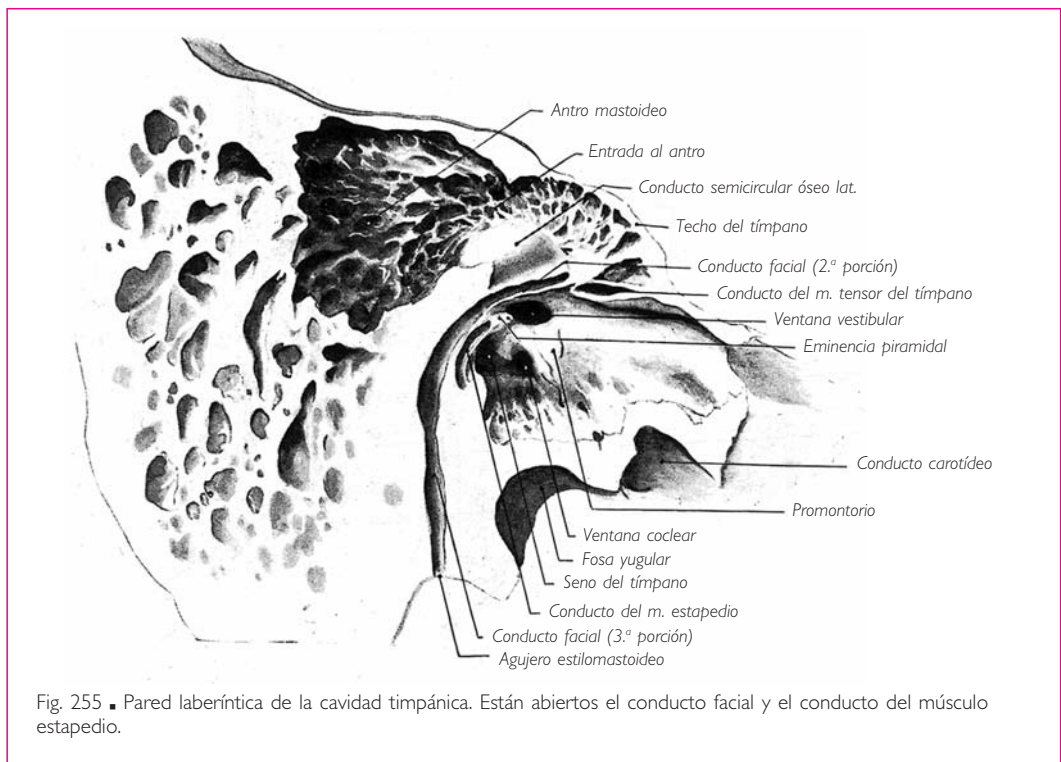


Fig. 255 ■ Pared laberíntica de la cavidad timpánica. Están abiertos el conducto facial y el conducto del músculo estapedio.

Por último, anterior y superiormente a la fosita de la ventana vestibular y al promontorio, discurre un conducto óseo, el *conducto del músculo tensor del tímpano*. Se inicia en el ángulo entrante formado en la superficie externa del hueso temporal por la unión del borde circunferencial de la porción escamosa con el borde anterior de la porción petrosa del

hueso temporal. Desde ese punto, el conducto se dirige posterior, lateral y superiormente; al principio discurre superiormente a la porción ósea de la trompa auditiva y después continúa por la parte más elevada de la pared laberíntica de la cavidad timpánica. Al llegar al extremo anterior de la fosita de la ventana vestibular, se incurva lateralmente y forma una eminencia cónica que termina en un orificio por el que pasa el tendón del músculo tensor del tímpano (fig. 256). La pared lateral del conducto del músculo tensor del tímpano es a veces dehiscente; el conducto aparece entonces como un canal que termina superiormente a la fosita de la ventana vestibular por medio de una estrecha laminilla ósea, curva y proyectada hacia la cavidad timpánica como el extremo de una cuchara (fig. 255). De ahí procede el nombre de *apófisis cocleariforme*, *proceso cocleariforme* o *pico de cuchara* que se da al extremo posterior del conducto del músculo tensor del tímpano.

Este conducto está totalmente excavado en el espesor de la porción petrosa del hueso temporal (fig. 270).

3. Pared tegmentaria (pared superior o pared craneal). La pared tegmentaria, denominada también *techo de la cavidad timpánica* o *techo del tímpano*, es una delgada laminilla ósea, de 5 a 6 mm de anchura, formada lateralmente por la porción escamosa y medial-

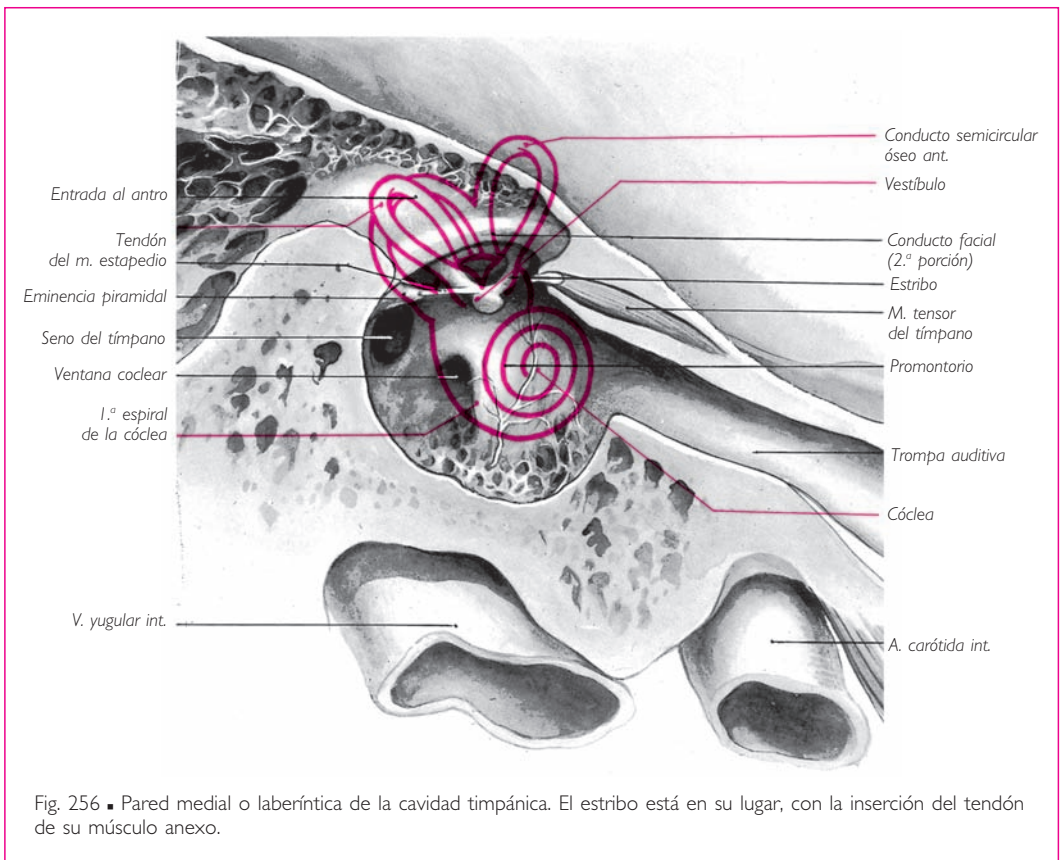


Fig. 256 ■ Pared medial o laberíntica de la cavidad timpánica. El estribo está en su lugar, con la inserción del tendón de su músculo anexo.

mente por la porción petrosa del hueso temporal (figs. 257 y 258). La fisura petroescamosa, resultado de la unión de estas dos piezas óseas, sigue la dirección del eje mayor de la cavidad timpánica y ocupa la parte media del techo del tímpano. Esta fisura forma, del lado de la cavidad timpánica, un saliente en forma de cresta, que aparece entre las irregularidades de la superficie del techo, por lo que puede denominarse *cresta petroescamosa superior* (fig. 257). La pared tegmentaria separa la cavidad timpánica de la cavidad craneal. Se establecen conexiones muy estrechas entre estas dos cavidades por medio de delgados conductillos vasculares que atraviesan la pared a lo largo de la fisura petroescamosa superior. Estas comunicaciones se vuelven todavía más estrechas cuando existe una dehiscencia más o menos extensa de la pared ósea. En este caso, la mucosa de la cavidad timpánica se adosa a la duramadre. Ésta es una de las causas por las que pueden producirse complicaciones meníngeas o encefálicas en el curso de las otitis medias.

4. Pared yugular (suelo, pared inferior o receso hipotimpánico). Esta pared tiene la forma de un canal de 2 mm de profundidad por término medio, situado en un plano inferior respecto al conducto auditivo externo (fig. 257). Esta disposición facilita la retención de colecciones purulentas en las inflamaciones de la cavidad timpánica. La pared yugular es irregular y areolar; está excavada en toda su superficie por pequeños divertículos, que en ocasiones se convierten en verdaderas cavidades celulares.

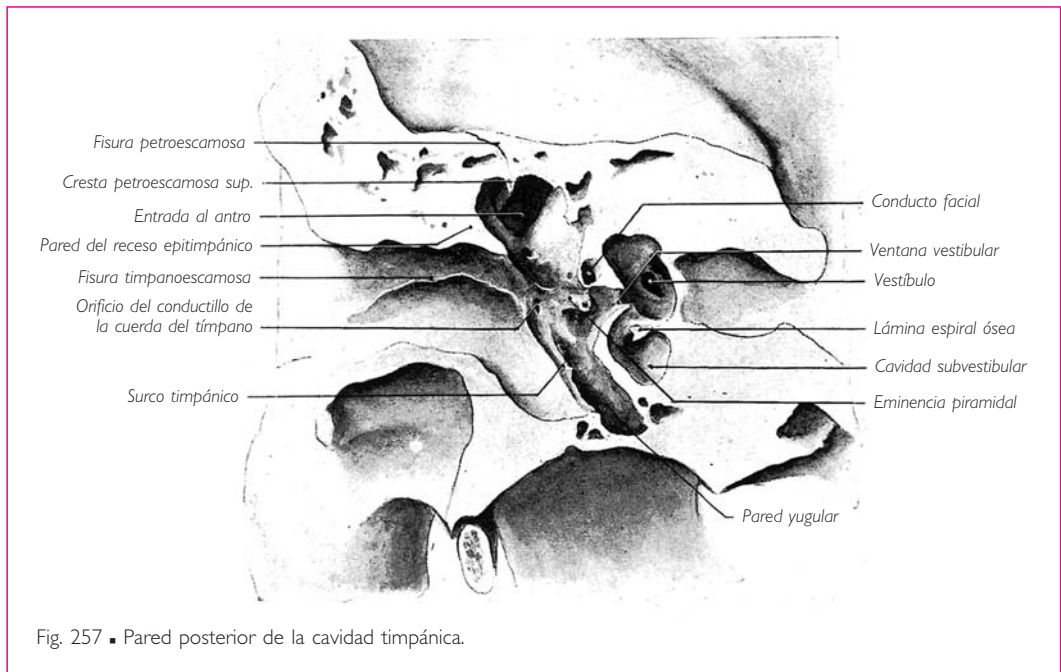


Fig. 257 ■ Pared posterior de la cavidad timpánica.

Recordemos que en esta pared, inferiormente al promontorio, se encuentra el orificio superior del conductillo timpánico, que sólo se distingue de los orificios celulares vecinos porque se continúa con el canal ramificado que asciende sobre el promontorio.

La pared yugular se relaciona con la fosa yugular y con el bulbo superior de la vena yugular. Es de espesor variable. Cuando es gruesa, está excavada por cavidades celulares que sólo quedan separadas del bulbo superior de la vena yugular por una lámina de tejido óseo compacto. Por lo general, la pared es delgada y el bulbo superior de la vena yugular queda entonces muy cercano a la mucosa timpánica. Sobresale en la cavidad timpánica a través de una dehiscencia de la pared yugular.

5. Pared mastoidea (pared posterior) (fig. 257). Esta pared presenta, en su parte superior, un orificio triangular que da acceso a la entrada al antro y, por medio de ésta, al antro mastoideo (fig. 255). El orificio está situado posteriormente y en la prolongación del receso epitimpánico. En el ángulo inferior del orificio de entrada al antro se encuentra una escotadura en la que se apoya el extremo posterior de la rama corta del yunque.

Inferiormente a la entrada del antro, frente al seno timpánico, se alza un pequeño saliente cónico, muy corto, denominado *eminencia piramidal*. El vértice truncado de la eminencia piramidal, situado a la altura del pontículo del promontorio, presenta un orificio orientado anterior y un poco superiormente. Este orificio da acceso a un conducto excavado en la porción petrosa del hueso temporal, anteriormente a la porción descendente del conducto facial, y que llega hasta la base del cráneo, donde se abre mediante un orificio muy pequeño anterior al agujero estilomastoideo (Huguier). En este conducto está contenido el músculo estapedio; su tendón emerge por el orificio del vértice de la eminencia piramidal (figs. 255 y 256).

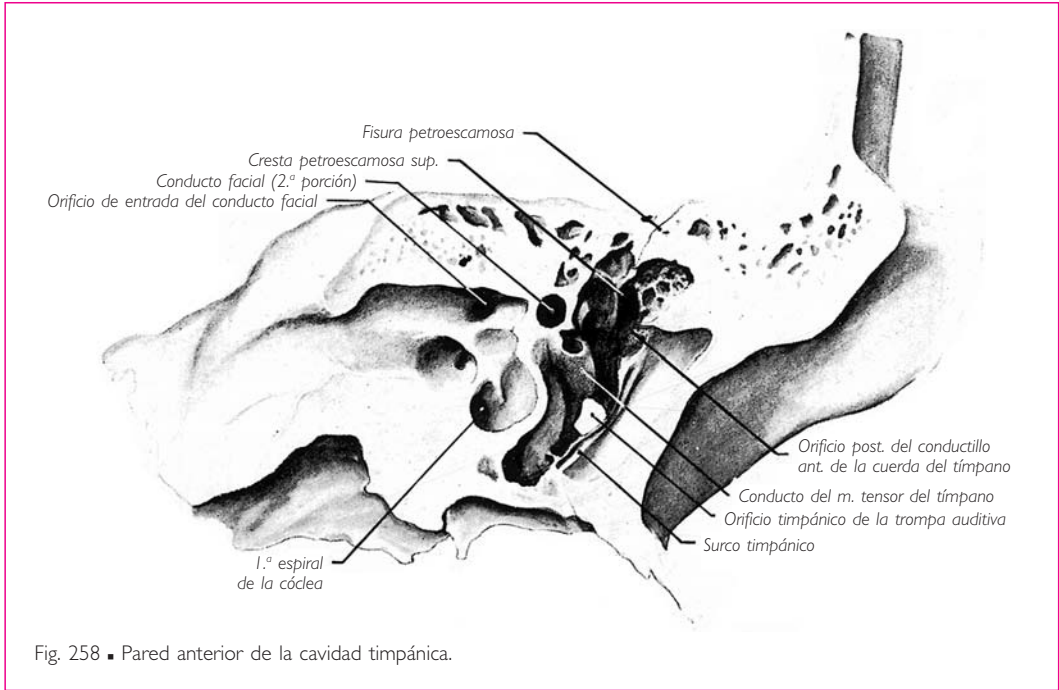
A la altura de la eminencia piramidal y un poco lateralmente a ésta se encuentra un orificio en forma de hendidura vertical, inmediatamente medial al surco timpánico. Se trata del orificio de entrada en la cavidad timpánica del conductillo de la cuerda del tímpano o abertura timpánica del conductillo de la cuerda del tímpano.

Inferiormente a la eminencia piramidal, la pared mastoidea es rugosa y está llena de depresiones o celdas.

Generalmente se describe, en la parte inferior de esta pared, la existencia de una eminencia redondeada en relación con la base de la apófisis estiloides. No obstante, esta formación sólo existe en raras ocasiones.

En el espesor de la pared mastoidea de la cavidad timpánica se encuentran dos conductos óseos; uno está situado anteriormente al otro. El anterior, muy corto, es el *conducto del músculo estapedio*, descrito anteriormente (fig. 255); el posterior es el segmento vertical del conducto facial (v. pág. 441).

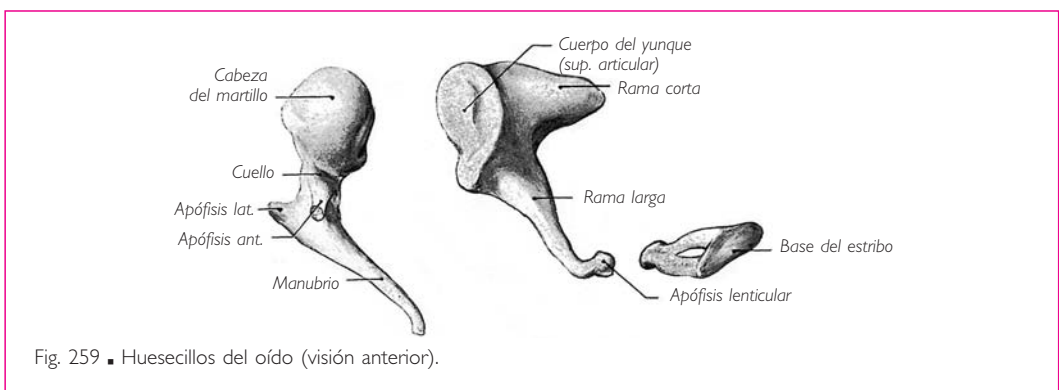
6. Pared carotídea (pared anterior o pared tubárica) (fig. 258). En esta pared se encuentra el orificio timpánico de la trompa auditiva. Superiormente a este orificio sobresale el conducto del músculo tensor del tímpano. Inferiormente se encuentra la *porción carotídea* de la pared mastoidea. Este segmento de la pared se inclina inferior y posteriormente, es irregular y está recorrido por trabéculas óseas que limitan pequeños recesos celulares. Está formado por una delgada lámina ósea que separa la cavidad timpánica de la porción vertical y del codo del conducto carotídeo. Esta lámina está perforada por pequeños orificios por donde pasan el nervio carotidotimpánico y vénulas que van desde la mucosa timpánica hasta el plexo venoso carotídeo interno.



En la parte superolateral de la pared carotídea se encuentra el orificio por el que la cuerda del tímpano emerge de la cavidad timpánica; se trata del orificio posterior o profundo del conducto anterior de la cuerda del tímpano.

■ **CADENA DE HUESECILLOS DEL OÍDO.** La cavidad timpánica está atravesada, desde la membrana timpánica hasta la ventana vestibular, por una cadena ósea formada por tres huesecillos que se articulan entre sí. De lateral a medial son el *martillo*, el *yunque* y el *estribo* (figs. 259 y 260).

1. Martillo. El martillo es el más largo de los tres. Presenta una cabeza, un cuello, un manubrio y dos apófisis, una lateral y otra anterior (fig. 259).



La *cabeza* forma la parte superior del martillo. Está situada superiormente a la membrana timpánica, es decir, en el receso epitimpánico. De forma ovoide, la cabeza del martillo es regularmente lisa, salvo en su parte posterior, donde presenta una excavación articular elíptica con el eje mayor orientado oblicuamente en sentido inferior y medial. El extremo inferior de esta carilla articular ocupa la cara medial de la cabeza.

Una cresta casi vertical la divide en dos vertientes, una posterior y otra medial. Por esta cara articular, el martillo se articula con el yunque.

El *cuello* es la parte estrecha que sirve de soporte a la cabeza. Es corto y aplanado de lateral a medial; se relaciona lateralmente con la porción flácida de la membrana del tímpano.

El *manubrio del martillo*, inferior al cuello, desciende oblicuamente en sentido inferior, posterior y medial, formando con el cuello y la cabeza un ángulo muy obtuso abierto superior, posterior y medialmente. Es curvo, cóncavo lateralmente y aplanado de anterior a posterior; termina en un extremo ensanchado en forma de espátula en relación con el ombligo de la membrana timpánica. El manubrio del martillo está incluido en el espesor de la membrana timpánica y sirve de inserción a los elementos de su capa fibrosa. La mucosa lo cubre medialmente (figs. 253 y 254).

La *apófisis lateral* (apófisis corta), de forma cónica y 1 mm de largo, se origina inferiormente de la cara lateral del cuello. Se dirige lateralmente y da origen, en la cara externa de la membrana timpánica, a la pequeña eminencia cónica en que terminan los pliegues maleolares.

La *apófisis anterior* (apófisis larga) nace en la cara anterior del cuello. Es alargada y muy delgada, se dirige posterior y anteriormente y tiene continuidad con el ligamento anterior del martillo.

2. Yunque. El yunque es posterior al martillo. Este huesecillo se ha comparado por su forma con un molar y presenta un cuerpo y dos ramas o raíces, una superior y otra inferior.

El *cuerpo*, situado en el receso epitimpánico, es aplanado de lateral a medial, y su cara anterior, elíptica y articular, se adapta a la cara articular de la cabeza del martillo.

La *rama corta* (rama superior o rama horizontal) es corta y gruesa, y tiene la forma de un cono aplanado de lateral a medial; se orienta horizontal y posteriormente. Su extremo posterior o vértice se apoya en la escotadura situada en el ángulo inferior del orificio de entrada al antro.

La *rama larga* (rama inferior o rama vertical) es más larga y estrecha que la corta, y desciende al principio casi verticalmente, en sentido medial y posterior al manubrio

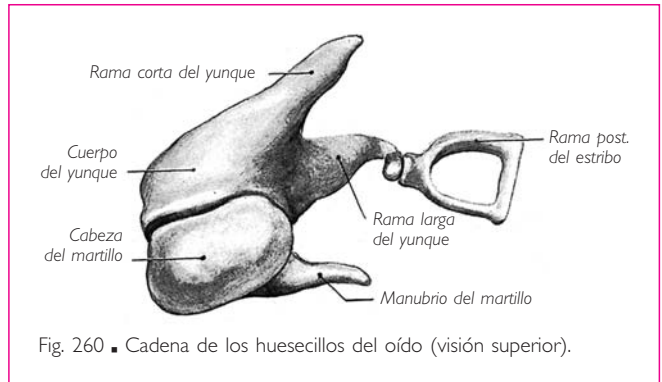


Fig. 260 ■ Cadena de los huesecillos del oído (visión superior).

del martillo. Su extremo inferior se incurva medialmente y termina en un ensanchamiento redondeado, la *apófisis lenticular*, por la que el yunque se articula con el estribo.

3. Estribo. El estribo es medial al yunque y se extiende casi horizontalmente desde la apófisis lenticular hasta la ventana vestibular. Se describen en él una cabeza, una base y dos ramas.

La *cabeza* presenta lateralmente una cavidad glenoidea, que se corresponde con la superficie articular de la apófisis lenticular.

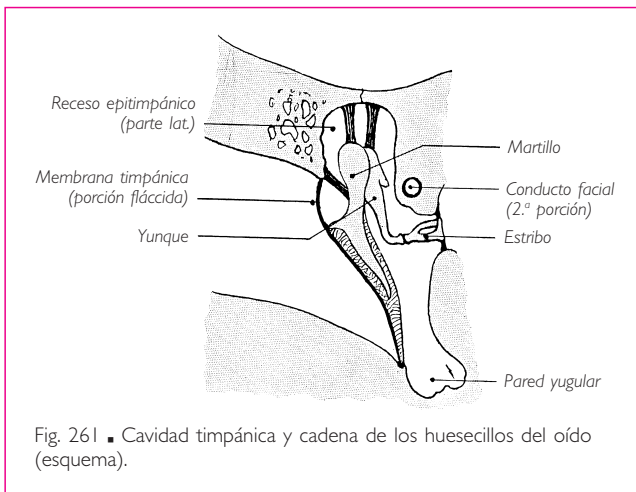
La *base* es una delgada lámina irregularmente oval, limitada por un borde superior convexo y un borde inferior rectilíneo o cóncavo.

Las *ramas* del estribo son dos, una anterior y otra posterior. La rama anterior es más corta y menos curva que la posterior (fig. 260). La cara cóncava de ambas ramas presenta una ranura; la cara convexa es lisa.

4. Conexiones de los huesecillos del oído. Los huesecillos del oído están unidos entre sí por articulaciones, y a las paredes de la cavidad timpánica por medio de diferentes ligamentos.

a) ARTICULACIONES DE LOS HUESECILLOS DEL OÍDO. La *articulación incudomaleolar* (del yunque con el martillo) es una articulación «en silla de montar». Las superficies articulares, revestidas por una delgada capa de cartílago hialino, se adaptan entre sí por medio de un menisco intraarticular insertado en la parte medial de la cápsula y que se extiende más o menos de medial a lateral entre las superficies articulares. Un manguito capsular delgado, tapizado por una membrana sinovial, une los dos huesos.

La *articulación incudoestapedial* (del yunque con el estribo) es esferoidea. La superficie articular de la apófisis lenticular es redondeada y se adapta a la cavidad glenoidea de la cabeza del estribo. El contacto entre las dos superficies, que recubre una delgada capa de cartílago, se asegura por medio de una cápsula articular revestida interiormente por una membrana sinovial.



b) CONEXIONES DEL MARTILLO CON LA CAVIDAD TÍMPÁNICA (figura 261). Anteriormente hemos descrito las conexiones del martillo con la membrana timpánica. Este huesecillo está unido a las paredes de la cavidad timpánica: **□ a)** por el *ligamento superior del martillo*, que se extiende desde el vértice de la cabeza del martillo hasta la pared tegmentaria de la cavidad timpánica; **□ b)** por el *ligamento lateral del martillo*, que se extiende desde la parte inferior

y lateral de la cabeza del martillo hasta el borde inferior de la pared del receso epitimpánico, y **□ c**) por el *ligamento anterior del martillo*, que se prolonga anteriormente desde la apófisis anterior del martillo, atraviesa la fisura petrotimpánica y termina en la espina del hueso esfenoides.

c) **CONEXIONES DEL YUNQUE CON LA CAVIDAD TÍMPÁNICA.** El yunque está unido a las paredes de la cavidad timpánica por dos ligamentos: uno *superior*, que va del cuerpo del yunque a la pared tegmentaria (fig. 261) y otro *posterior*, que une el extremo de la rama corta del yunque con el ángulo inferior del orificio de entrada al antro.

d) **CONEXIONES DEL ESTRIBO CON LA CAVIDAD TÍMPÁNICA.** La base del estribo no se corresponde exactamente con toda la extensión de la ventana vestibular. Entre ella y el borde de esta abertura existe un intervalo anular más amplio anterior que posteriormente. Este espacio está ocupado por un ligamento cuyas fibras irradian desde la base del estribo hasta el borde de la ventana vestibular. Se trata del *ligamento anular del estribo*.

5. Músculos motores de los huesecillos del oído. Son dos: el músculo tensor del tímpano y el músculo estapedio (fig. 256).

a) **MÚSCULO TENSOR DEL TÍMPANO.** El músculo tensor del tímpano ocupa el conducto óseo que hemos descrito anteriormente en la pared laberíntica de la cavidad timpánica.

Se origina: **□ a**) en el extremo posterior de la pared superior del cartílago de la trompa auditiva; **□ b**) en el canal formado por la unión del borde anterior de la porción petrosa del hueso temporal con el ala mayor del hueso esfenoides; **□ c**) en la raíz de la espina del hueso esfenoides, y **□ d**) en las paredes del conducto óseo que lo contienen.

El cuerpo muscular es fusiforme y termina posteriormente en un delgado tendón. Éste se refleja en el extremo posterior de la apófisis cocleariforme, se dirige de medial a lateral, atraviesa la cavidad timpánica y se inserta en el lado medial del extremo superior del manubrio del martillo (fig. 254).

b) **MÚSCULO ESTAPEDIO O MÚSCULO DEL ESTRIBO.** Este músculo está contenido en un conducto óseo de 1 mm de diámetro excavado en el espesor de la pared mastoidea de la cavidad timpánica (fig. 256). Este conducto, denominado *conducto del músculo estapedio* o *conducto de la eminencia piramidal*, está situado anteriormente a la parte superior del segmento vertical del conducto facial y a la parte inferior del codo de unión de este segmento vertical con la segunda porción del conducto facial (fig. 255). El conducto termina superiormente en el orificio del vértice de la eminencia piramidal. **□** El músculo nace de las paredes del conducto óseo y termina superiormente en un tendón muy delgado, que emerge por el orificio de la eminencia piramidal, se refleja y se inserta en el lado posterior de la cabeza del estribo (fig. 256).

c) **ACCIÓN DE LOS MÚSCULOS TENSOR DEL TÍMPANO Y ESTAPEDIO.** El *músculo tensor del tímpano* tracciona medialmente del manubrio del martillo y tensa la membrana timpánica. Al mismo tiempo, la cabeza del martillo bascula lateralmente, llevándose consigo el cuerpo del yunque, cuya rama larga se orienta medialmente y hunde el estribo en la fosita de la ventana vestibular, es decir, en dirección al vestíbulo del oído interno (figura 261). **□** El músculo tensor del tímpano es, por lo tanto, *tensor de la membrana timpánica* y, además, aumenta la presión del líquido contenido en el vestíbulo.

El *músculo estapedio* ejerce una acción inversa. Atrae el estribo posterior y lateralmente, lo cual provoca el movimiento lateral de la rama larga del yunque. El cuerpo del yunque bascula medialmente junto con la cabeza del martillo, mientras que el manubrio del martillo se dirige lateralmente. El resultado es que la contracción del músculo estapedio disminuye la tensión de la membrana timpánica y la presión del líquido laberíntico.

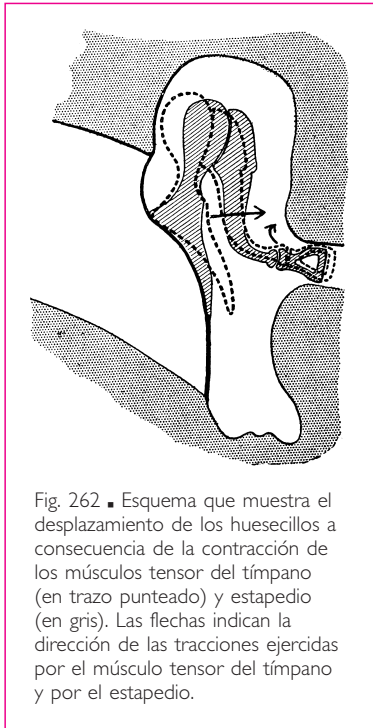


Fig. 262 ■ Esquema que muestra el desplazamiento de los huesecillos a consecuencia de la contracción de los músculos tensor del tímpano (en trazo punteado) y estapedio (en gris). Las flechas indican la dirección de las tracciones ejercidas por el músculo tensor del tímpano y por el estapedio.

■ MUCOSA DE LA CAVIDAD TIMPÁNICA Y CAVIDAD TIMPÁNICA.

Las paredes de la cavidad timpánica están revestidas por una mucosa muy delgada que tiene continuidad, por medio de la mucosa de la trompa auditiva, con la mucosa de la faringe. La mucosa timpánica se invagina en las cavidades de las celdas de las paredes de la trompa auditiva y se prolonga posteriormente por las paredes de la entrada al antro, del antro mastoideo y de las celdas mastoideas. La mucosa tapiza toda la cavidad timpánica y se refleja sobre los huesecillos del oído, los ligamentos del oído y los tendones que atraviesan esta cavidad.

La *cavidad timpánica* tiene forma de lente bicóncava (fig. 261). La anchura de la cavidad timpánica en su parte central, que es la más estrecha, es de 1 o 2 mm. La cavidad se ensancha progresivamente hacia su contorno y alcanza 5 o 6 mm de anchura superiormente y 3 o 4 mm inferiormente. Su altura máxima, desde la pared tegmentaria hasta la pared yugular, es de unos 15 mm. Su longitud máxima, medida desde la pared carotídea hasta la pared mastoidea, a lo largo de la pared tegmentaria, es también

de 15 mm como media. Las dimensiones de la cavidad timpánica, en longitud y anchura, disminuyen de superior a inferior, ya que las paredes carotídea y mastoidea se inclinan la una hacia la otra al tiempo que se estrechan.

No obstante, la oblicuidad de la cavidad timpánica es prácticamente la misma que la de la membrana del tímpano.

a) PISOS Y CELDAS DE LA CAVIDAD TIMPÁNICA. Los repliegues que forma la mucosa alrededor de los huesecillos del oído y de los ligamentos del oído dividen la cavidad timpánica en dos pisos principales, uno superior y otro inferior, incompletamente separados entre sí por el ligamento lateral del martillo, la rama corta del yunque y el tendón del músculo tensor del tímpano.

El *piso superior* o *receso epítimpánico (ático)* se continúa posteriormente con la entrada al antro. El receso epítimpánico contiene la cabeza del martillo y el cuerpo del yunque. Está subdividido, por medio de estos huesecillos y de los ligamentos que los unen a la pared tegmentaria, en dos celdas secundarias, una lateral y otra medial (fig. 261). □ La *celda lateral* está comprendida entre la pared del receso epítimpánico y la porción flácida de la

membrana timpánica por una parte, y la cabeza del martillo, el cuerpo del yunque y sus ligamentos superiores por la otra. Esta celda termina inferiormente en una depresión de la porción flácida de la membrana timpánica denominada *receso superior de la membrana timpánica*. □ La *celda medial* comunica ampliamente, por lo general, con la cavidad timpánica. En efecto, el orificio de comunicación sólo suele hallarse interrumpido por el tendón del músculo tensor del tímpano y por un repliegue mucoso que lo acompaña.

El *piso inferior*, o cavidad timpánica propiamente dicha, se corresponde lateralmente con la membrana timpánica, con excepción de su porción flácida. Se prolonga más inferiormente que la membrana timpánica, a modo de canal cuyo fondo está formado por la *pared yugular* (receso hipotimpánico) (Kretschmann).

■ **VASOS Y NERVIOS DE LA CAVIDAD TIMPÁNICA.** *Arterias.* La mucosa de la cavidad timpánica está provista de una densa red arterial formada por ramas de la arteria estilo-mastoidea posteriormente, por las arterias timpánicas y carotidotimpánicas anteriormente, por la arteria faríngea ascendente inferior y medialmente, y por la arteria meníngea media superiormente. La rama de la arteria faríngea ascendente penetra en la cavidad timpánica junto con el nervio timpánico; las de la arteria meníngea media se introducen en la cavidad timpánica a lo largo de la fisura petroescamosa.

Venas. Las venas desembocan, por medio de ramas satélites de las arterias, en la vena yugular externa, en el plexo faríngeo, en el plexo pterigoideo, en el bulbo superior de la vena yugular, en las venas meníngeas y en el seno petroso superior.

Vasos linfáticos. Los vasos linfáticos de las paredes óseas de la cavidad timpánica son poco conocidos. Probablemente se dirigen a los nódulos linfáticos cervicales laterales profundos, parotídeos, mastoideos y retrofaríngeos.

Nervios. El músculo tensor del tímpano está inervado por un ramo del nervio mandibular; el músculo estapedio, por un filete nervioso del nervio facial.

La inervación sensitiva procede del nervio timpánico.

La inervación simpática depende del ramo carotidotimpánico del plexo carotídeo interno.

CELDA MASTOIDEAS

Se denominan *celdas mastoideas* o *celdillas mastoideas* a los divertículos de la cavidad timpánica excavados en el espesor de la porción mastoidea del hueso temporal.

Partiendo de la cavidad timpánica, se describen de anterior a posterior (figs. 252 y 255): *a)* un estrecho corredor óseo, que constituye la entrada al antro; *b)* posteriormente a la entrada al antro, una celda mastoidea, generalmente más grande que todas las demás, denominada *antro mastoideo*, y *c)* finalmente, otras celdas más pequeñas que la anterior, que se extienden radialmente a modo de divertículos desde el antro mastoideo hacia las partes óseas vecinas, y que son las *celdas mastoideas* propiamente dichas.

1. Entrada al antro (*aditus ad antrum*). La entrada al antro es un conducto óseo estrecho y corto, situado en la prolongación del receso epítimpánico, que comunica la cavi-

dad timpánica con el antro mastoideo (fig. 255). Este conducto tiene forma de prisma triangular. Mide como promedio 4 mm de longitud, 4 mm de altura y 4 mm de anchura en su parte superior, que es la más ancha.

a) La *pared superior* o *craneal* es delgada y constituye la continuación de la pared tegmentaria. En la cara inferior de esta lámina ósea se encuentra, al igual que en la pared tegmentaria, la cresta petroescamosa superior, que sigue el trayecto de la fisura petroescamosa superior.

b) La *pared medial* está casi totalmente ocupada por una prominencia lisa y redondeada determinada por el conducto semicircular lateral (figs. 255 y 256).

c) La *pared lateral* continúa posteriormente la pared del receso epitimpánico de la cavidad timpánica. Presenta numerosas depresiones, muchas de las cuales comunican con las celdas. La pared lateral de la entrada al antro se corresponde con una zona de la superficie libre del hueso temporal, situada superiormente a la mitad posterior del conducto auditivo externo (fig. 263). Esta zona está limitada inferiormente por una línea horizontal que pasa 1 o 2 mm superiormente al polo superior del orificio auditivo externo, superiormente por una segunda línea horizontal trazada a unos 4 mm de la primera, anteriormente por una línea vertical que pasa por el punto medio del borde superior del orificio auditivo externo, y posteriormente por una segunda línea vertical situada a 4 mm de la precedente y tangente al borde posterior del orificio auditivo externo (J. Ramadier).

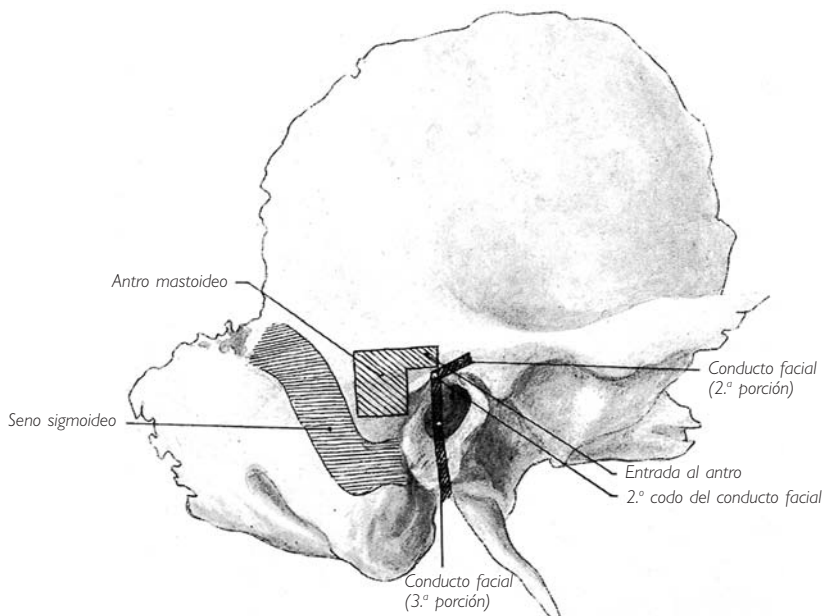


Fig. 263 ■ Proyección, sobre la cara lateral del hueso temporal, del antro mastoideo, de la entrada al antro, del conducto facial y del seno sigmoideo. La proyección del antro mastoideo y de la entrada al antro se presenta según las conclusiones de J. Ramadier.

Las paredes lateral y medial se inclinan una hacia otra y convergen inferiormente, formando un ángulo diedro abierto superiormente.

La parte anterior de este ángulo se relaciona con el codo que forman al unirse las porciones segunda y tercera del conducto facial (fig. 263). Generalmente este codo es medial al plano vertical que discurre a lo largo del borde inferior de la entrada al antro. Está separado del umbral de la entrada al antro por una lámina ósea de 1 a 3 mm de espesor, y de la superficie externa del hueso temporal por una distancia media de 15 mm.

En ocasiones las porciones segunda y tercera del conducto facial se continúan entre sí mediante un segmento intermedio, oblicuo inferior, posterior y lateralmente, que cruza oblicuamente el ángulo inferior de la entrada al antro (Toubert y Jacob) (fig. 255). En estos casos, el extremo superior de la tercera porción del conducto facial y, por consiguiente, el nervio facial intrapetroso pueden lesionarse en el curso de una resección inferior demasiado extensa de la pared lateral de la entrada al antro.

2. Antro mastoideo. El antro mastoideo es una voluminosa celda mastoidea constante que está en comunicación con el receso epitimpánico a través

de la entrada al antro (fig. 255). Las dimensiones del antro mastoideo son variables. Normalmente, sus diámetros vertical y anteroposterior miden 1 cm de media; su diámetro transversal, más pequeño, va de 5 a 8 mm.

El antro mastoideo presenta seis paredes: superior, inferior, anterior, posterior, lateral y medial.

La *pared superior* (fig. 255) está constituida por una lámina ósea, generalmente delgada, que prolonga posteriormente la pared tegmentaria y la de la entrada al antro. En esta pared se encuentra la cresta petroescamosa superior, ya presente en la cavidad timpánica y en la entrada al antro, y que se corresponde con la fisura del mismo nombre.

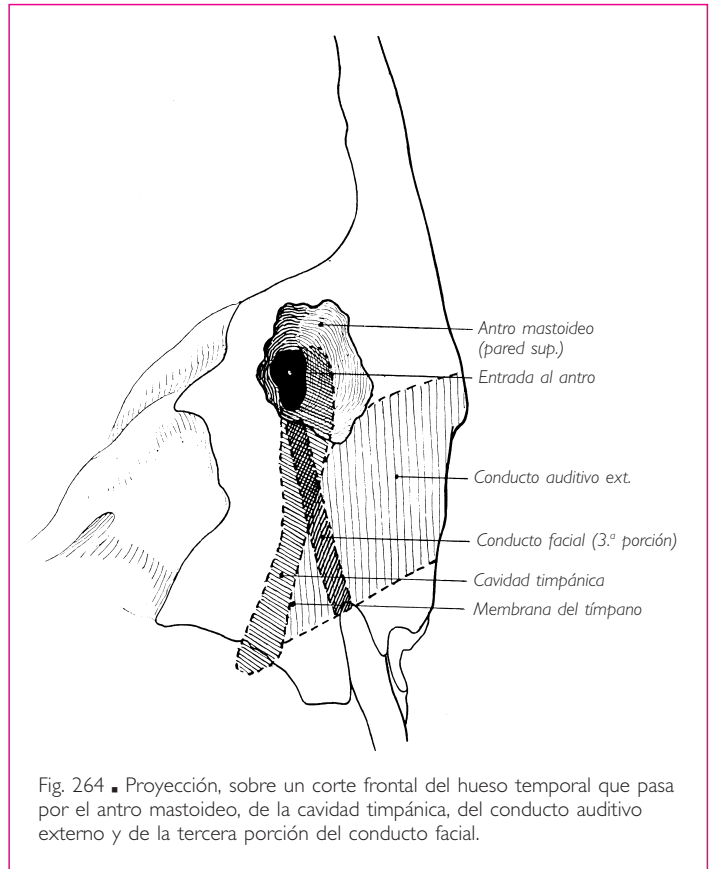


Fig. 264 ■ Proyección, sobre un corte frontal del hueso temporal que pasa por el antro mastoideo, de la cavidad timpánica, del conducto auditivo externo y de la tercera porción del conducto facial.

La *pared inferior* está a un nivel inferior, concretamente a 5 o 6 mm del nivel de la entrada al antro.

La *pared anterior* presenta superiormente el orificio posterior de la entrada al antro que, por lo general, se encuentra situado ligeramente posterior sobre la pared lateral de la cavidad del antro mastoideo. Inferiormente, esta pared anterior está separada de la cavidad timpánica por un muro óseo de 4 a 5 mm de espesor, dentro del cual desciende la tercera porción del conducto facial. Inferiormente al antro mastoideo, el conducto facial se relaciona anteriormente con el conducto auditivo externo. Esto se debe a la inclinación inversa de la membrana del tímpano y de la tercera porción del conducto facial (figs. 264 y 248).

La *pared posterior* presenta relaciones variables con el seno sigmoideo, que estudiaremos en la pared siguiente.

La *pared medial* (fig. 265) se corresponde con la porción de la cara posterosuperior de la porción petrosa del hueso temporal, que está situada inmediatamente anterior al segmento mastoideo o descendente del seno sigmoideo.

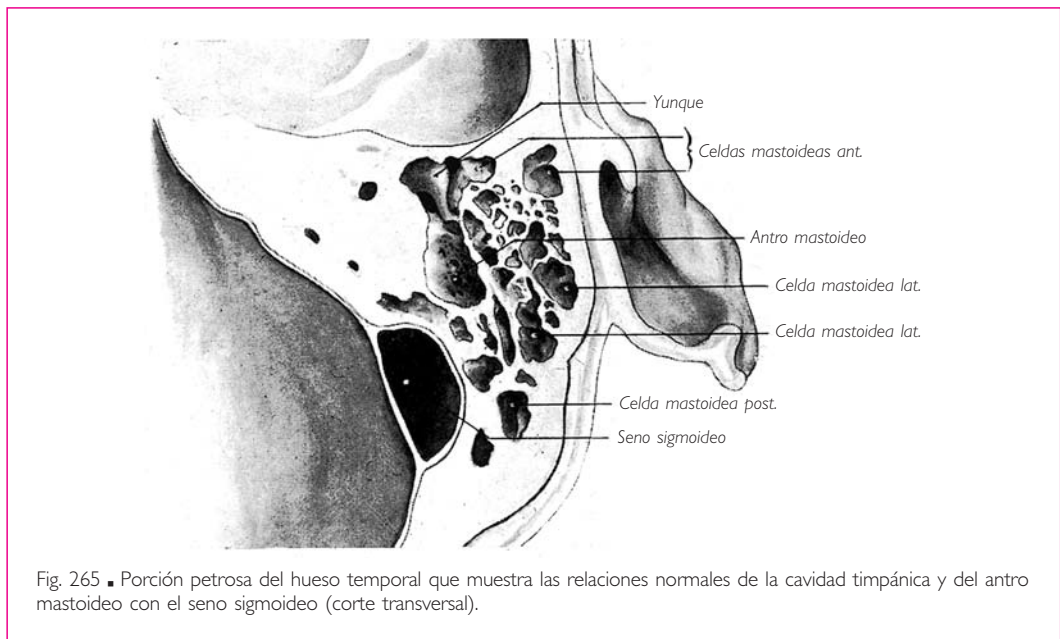
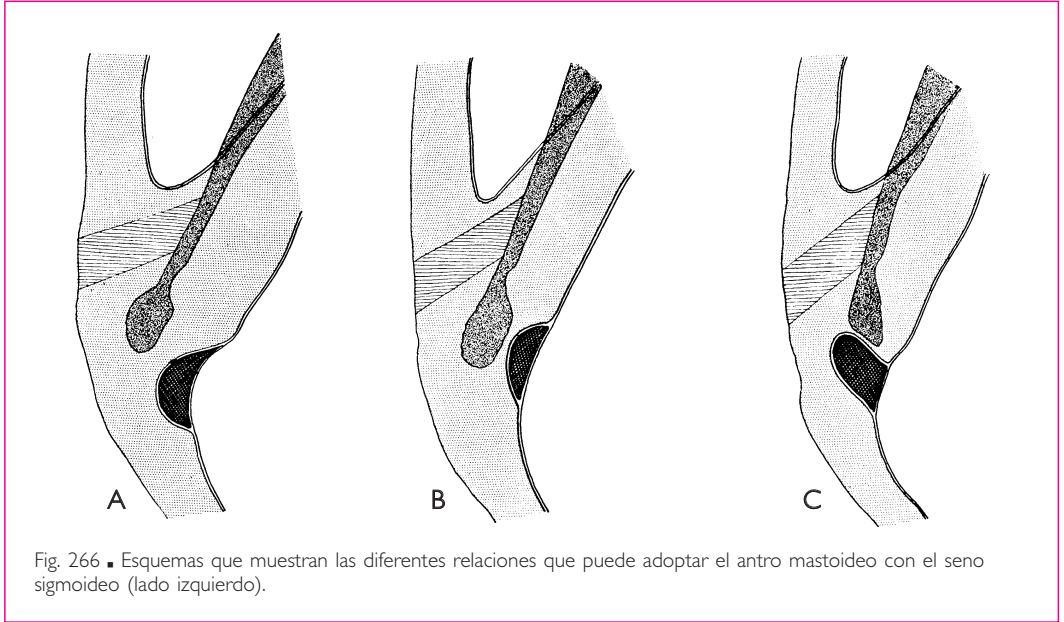


Fig. 265 • Porción petrosa del hueso temporal que muestra las relaciones normales de la cavidad timpánica y del antro mastoideo con el seno sigmoideo (corte transversal).

Si el antro mastoideo es de dimensiones normales, su pared medial no sobrepasa posteriormente un plano transversal tangente al borde anterior del seno sigmoideo (figs. 265 y 266, A). En efecto, el seno suele encontrarse como mínimo 15 mm posteriormente a la pared mastoidea de la cavidad timpánica.

Cuando el antro mastoideo está muy desarrollado en sentido anteroposterior, su pared medial se relaciona con una porción más o menos extensa del seno sigmoideo (fig. 266, B). En otros casos, muy poco frecuentes, en los que el antro mastoideo es pequeño, las celdas mastoideas están poco desarrolladas y el surco del seno sigmoideo

es muy profundo; éste desciende en sentido inmediatamente posterior a la pared posterior del antro mastoideo. A veces, el surco del seno sigmoideo, muy procidente, está incluso excavado lateralmente al extremo posterior de la cavidad del antro mastoideo y se sitúa entre dicha cavidad y la cara lateral de la porción mastoidea del hueso temporal (fig. 266, C).



La *pared lateral* es la que se aborda para abrir la cavidad del antro mastoideo en la trepanación de la apófisis mastoides. Por ello es muy importante conocer bien las relaciones de esta pared con la cara lateral de la porción mastoidea del hueso temporal. El examen de los cortes transversales demuestra que el antro mastoideo y la entrada al antro se encuentran en una situación más elevada que la indicada por los autores clásicos (J. Ramadier).

La pared lateral del antro mastoideo está separada de la superficie externa del hueso temporal por una distancia que varía entre 10 y 15 mm.

Corresponde a una zona de la superficie externa del hueso temporal, de aproximadamente 1 cm² de extensión. Esta zona está limitada (fig. 263): **□ a)** *superiormente*, por una línea horizontal que prolonga posteriormente el límite superior de la entrada al antro y que pasa 5 o 6 mm superior al polo superior del conducto auditivo externo; **□ b)** *inferiormente*, por una segunda línea, paralela a la precedente y situada 1 cm inferior a ésta; **□ c)** *anteriormente*, por una vertical que pasa por el borde posterior del conducto auditivo externo, y **□ d)** *posteriormente*, por una segunda línea vertical situada 1 cm posterior a la precedente (J. Ramadier).

La zona de proyección del antro mastoideo sobre la superficie externa del hueso temporal está recubierta por la porción adherente de la oreja (fig. 265).

3. Celdas mastoideas. Desde el séptimo mes de vida fetal, la cavidad del antro mastoideo emite a su alrededor divertículos que son los primeros esbozos de las celdas mastoideas. Éstos van aumentando de volumen en el curso del desarrollo y emiten divertículos secundarios que a su vez se ramifican, de manera que toda la porción mastoidea del hueso temporal puede ser invadida por cavidades neumáticas en comunicación con el antro mastoideo; estas cavidades son las *celdas mastoideas* o *celdillas mastoideas*.

El número y las dimensiones de las celdas mastoideas varían en los distintos individuos. Según el grado de neumatización de la porción mastoidea del hueso temporal, es posible diferenciar mastoides neumáticas (37 % según Zuckerkandl), neumatodiploicas (43 %) y diploicas o compactas (20 %).

Las celdas mastoideas también pueden dividirse en celdas escamosas y celdas petrosas, según si invaden la porción escamosa o la porción petrosa del hueso temporal. Estos dos grupos de celdas están separados entre sí, posteriormente al antro mastoideo y durante los primeros años de vida, por un tabique óseo resultante de la unión, en el plano de soldadura de la porción escamosa y de la porción petrosa del hueso temporal, de dos láminas óseas, una de origen petroso y otra de origen escamoso. Este tabique se denomina *tabique petroescamoso posterior*; constituye la continuación posterior de la cresta petroescamosa superior, que recorre de anterior a posterior la pared tegmentaria de la cavidad timpánica y las paredes superiores de la entrada al antro y el antro mastoideo, a lo largo de la fisura petroescamosa superior.

Las comunicaciones entre las celdas petrosas y las celdas escamosas se establecen a lo largo del desarrollo a través del tabique petroescamoso posterior, si bien en el adulto este tabique se reabsorbe parcialmente y no puede distinguirse entre las múltiples laminillas óseas que separan las celdas mastoideas entre sí.

Las celdas mastoideas irradian desde las paredes del antro mastoideo hacia las formaciones óseas vecinas. Se dividen, según sus relaciones con las paredes de la cavidad del antro mastoideo, en celdas superiores, inferiores, anteriores, posteriores, laterales y mediales o petrosas.

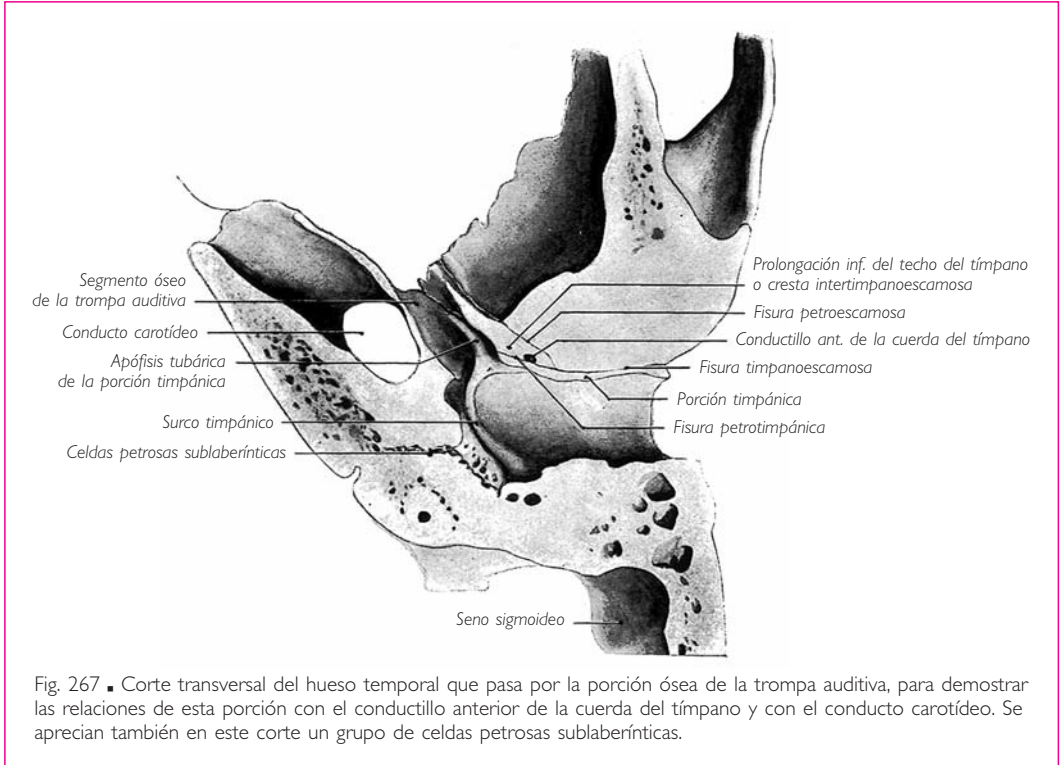
a) **CELDAS SUPERIORES.** Son análogas a las que se desarrollan en la pared tegmentaria y la pared superior de la entrada al antro. Son pequeños divertículos excavados en la pared superior del antro mastoideo, que están separados entre sí por delgadas trabéculas óseas (fig. 255).

b) **CELDAS INFERIORES.** Se desarrollan hacia la apófisis mastoides, la cual pueden invadir totalmente (fig. 255). También pueden extenderse hasta la ranura digástrica y la eminencia yuxtamastoidea. En ocasiones también se prolongan a través de la fisura petrooccipital en el espesor de la apófisis yugular del hueso occipital. Son las *celdas occipitoyugulares* (Mouret). Así, determinadas celdas inferiores pueden ser contiguas del segmento yugular al seno sigmoideo.

c) **CELDAS ANTERIORES.** Son de pequeñas dimensiones y se sitúan en la pared anterior del antro mastoideo. Superiormente pueden invadir la pared superior del conducto auditivo externo y prolongarse a veces hacia la porción inferior de la porción escamosa del hueso temporal e incluso a la apófisis cigomática. □ Inferiormente pueden

extenderse hacia la pared posterior del conducto auditivo externo y envolver la tercera porción del conducto facial.

d) **CELDAS POSTERIORES.** Se desarrollan posteriormente al antro mastoideo y se relacionan en mayor o menor extensión y con un grado variable de immediatez, según su mayor o menor desarrollo, con la porción descendente del seno sigmoideo (fig. 265).



e) **CELDAS LATERALES.** Las celdas laterales pueden ocupar, posteriormente al conducto auditivo externo, todo el espacio comprendido entre la pared lateral del antro y la superficie externa de la porción mastoidea del hueso temporal (fig. 265). Entre estas celdas se distingue una de mayores dimensiones, que se observa principalmente en las apófisis mastoides neumatodiploicas. Esta celda, denominada *celda de Lenoir*, está situada a igual distancia de la pared lateral del antro mastoideo y de la superficie externa de la apófisis mastoides (fig. 268).

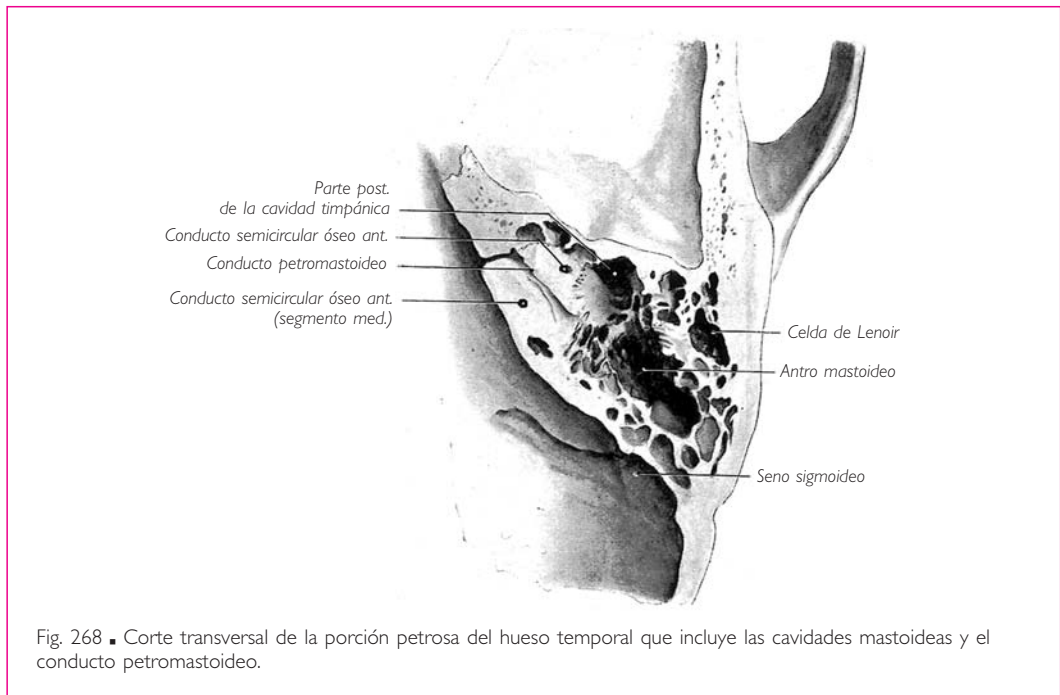
f) **CELDAS MEDIALES O CELDAS PETROSAS.** Estas celdas se desarrollan en la eminencia piramidal (figs. 265 y 268). A veces sólo existen algunas celdas periantrales, vecinas a la pared medial del antro mastoideo; otras veces, estas celdas se extienden en el espesor de la porción petrosa del hueso temporal y pueden prolongarse hasta su vértice, donde establecen relación con el nervio *abducens*.

No todas las celdas mediales comunican directamente con el antro mastoideo; existen algunas que forman pequeñas cadenas de celdas perilaberínticas, que se co-

munican con las celdas de las paredes tegmentaria y yugular de la cavidad timpánica. No obstante, se agrupan con las celdas mediales o petrosas.

Estas celdas se dividen en supralaberínticas, sublaberínticas (fig. 267), prelaberínticas y retrolaberínticas, según si se desarrollan superiores, inferiores, anteriores o posteriores al laberinto óseo (Mouret).

4. Conducto petromastoideo. Las celdas mastoideas están en comunicación constante y directa con la cavidad craneal a través de un conducto estrecho y translaberíntico, denominado *conducto petromastoideo* (fig. 268).



Este conducto se inicia en la fosa subarcuata, que es una depresión excavada superior y posteriormente al conducto auditivo interno. Desde ese punto se dirige posterior y lateralmente, describiendo una curva de concavidad posteromedial. Pasa primero por el arco formado por el conducto semicircular óseo superior; después discurre superiormente al conducto semicircular óseo lateral y desemboca en el antro mastoideo por medio de una celda mastoidea medial.

El conducto petromastoideo es en parte un vestigio de la voluminosa fosa subarcuata que se observa en el feto. Contiene una prolongación de la duramadre y algunos vasos sanguíneos. Es obvio, debido a sus conexiones, el papel que este conducto puede desempeñar en la propagación de las infecciones de las cavidades mastoideas a la duramadre y al encéfalo.

TROMPA AUDITIVA

La trompa auditiva es un conducto que comunica la cavidad timpánica con la nasofaringe. Por medio de la trompa auditiva, el aire penetra en la cavidad timpánica en cada movimiento de deglución; de este modo la presión atmosférica se iguala a cada lado de la membrana timpánica, lo que es una condición necesaria para su buen funcionamiento.

■ **DIRECCIÓN.** La trompa auditiva está situada anteriormente a la cavidad timpánica, en la prolongación de las otras partes del oído medio, de manera que un corte frontal que pase por el eje mayor de la trompa auditiva muestra sucesivamente, posteriormente a ella, la cavidad timpánica, la entrada al antro y el antro mastoideo (fig. 269). La trompa auditiva está orientada oblicuamente en sentido anterior, medial e inferior. Su eje mayor forma con los planos horizontal, sagital y frontal un ángulo aproximado de 40°.

La trompa auditiva mide, como promedio, 4 cm de largo.

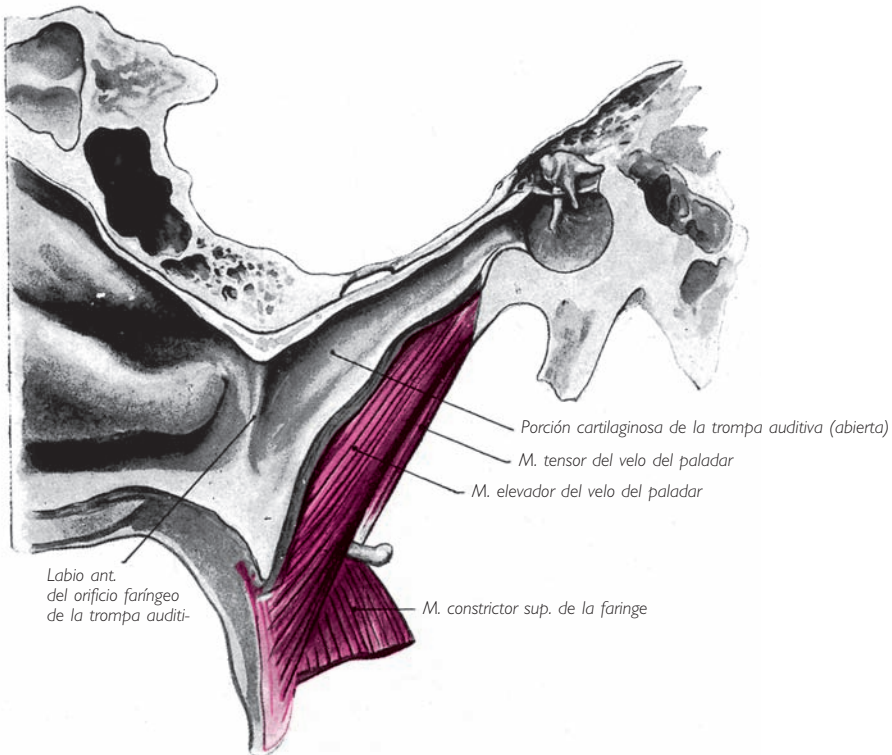


Fig. 269 ■ Corte longitudinal de la trompa auditiva. La pared posterior de la trompa cartilaginosa está abierta y desplazada inferiormente.

■ **DIVISIÓN, SITUACIÓN, FORMA Y CALIBRE.** Un corte frontal que incluya la trompa auditiva en toda su longitud muestra que este conducto consta de dos porciones: una posterior ósea y otra anterior cartilaginosa (fig. 269).

La *porción ósea* se extiende desde la pared carotídea de la cavidad timpánica hasta el ángulo formado por el borde anterior de la porción petrosa del hueso temporal con el borde anterior de su porción escamosa. Constituye el tercio posterior del conducto.

La *porción cartilaginosa* (porción fibrocartilaginosa) comprende los dos tercios anteriores de la trompa auditiva. Desciende inferiormente a la base del cráneo, siguiendo una dirección ligeramente más inclinada que la del segmento óseo (fig. 271).

Siguiendo la trompa auditiva en el mismo corte frontal desde su orificio timpánico hasta su orificio faríngeo, se observa que la luz del conducto disminuye de posterior a anterior hasta el extremo anterior de su segmento óseo; después aumenta gradualmente a lo largo de toda la porción cartilaginosa. El punto más estrecho del conducto, denominado *istmo*, se encuentra por lo tanto en la unión de los dos segmentos. La porción más ancha de la trompa auditiva es su orificio faríngeo (fig. 271).

Además, la trompa auditiva está aplanada de lateral a medial, y su diámetro vertical es siempre mayor que su diámetro transversal. El conducto mide 5 mm de altura y de 2 a 3 mm de anchura en el orificio timpánico; 2 mm de altura y 1 mm de ancho a la altura del istmo, y 8 mm de altura en el orificio faríngeo, que está reducido a una simple hendidura cuando los músculos del velo del paladar están en reposo.

■ **ORIFICIOS.** El *orificio timpánico* (orificio posterior) es de forma elíptica y está situado en la pared carotídea de la cavidad timpánica, inferiormente al conducto del músculo tensor del tímpano.

El *orificio faríngeo* se encuentra en la pared lateral de la nasofaringe, aproximadamente 1 cm posterior al extremo posterior del cornete nasal inferior. Sobresale en la pared faríngea y está orientado medial, inferior y un poco anteriormente (fig. 211).

Generalmente su forma es la de un triángulo de base inferior.

Los bordes o labios del orificio faríngeo son dos, uno anterior y otro posterior. El labio anterior sobresale ligeramente en la pared faríngea y se prolonga hasta el velo del paladar mediante un repliegue mucoso denominado *pliegue salpingopalatino*. El labio posterior es mucho más prominente que el anterior; se prolonga inferior y posteriormente sobre la pared lateral de la faringe formando un repliegue mucoso, el *pliegue salpingofaríngeo*.

La base del orificio faríngeo se eleva por acción del músculo elevador del velo del paladar, que determina que se forme otro repliegue, oblicuo inferior, anterior y medialmente, que se conoce con el nombre de *rodete del elevador*. Dos canales, uno anterior o *canal salpingopalatino* y otro posterior o *canal salpingofaríngeo*, separan el rodete del elevador del pliegue salpingopalatino anteriormente y del pliegue salpingofaríngeo posteriormente (fig. 298).

■ **CONSTITUCIÓN.** La trompa auditiva está constituida por una pared ósea posteriormente y fibrocartilaginosa anteriormente, y por una mucosa.

a) PARED ÓSEA. La porción ósea de la trompa auditiva es un conducto óseo formado (fig. 270): medialmente, por un canal excavado en la cara inferolateral de la porción petrosa del hueso temporal, anteriormente a la cavidad timpánica e inferiormente al conducto del músculo tensor del tímpano; lateralmente, por la apófisis tubárica de la porción timpánica del hueso temporal, que se une a los dos bordes del canal de la porción petrosa del hueso temporal y lo transforma en un conducto de 12 a 15 mm de longitud.

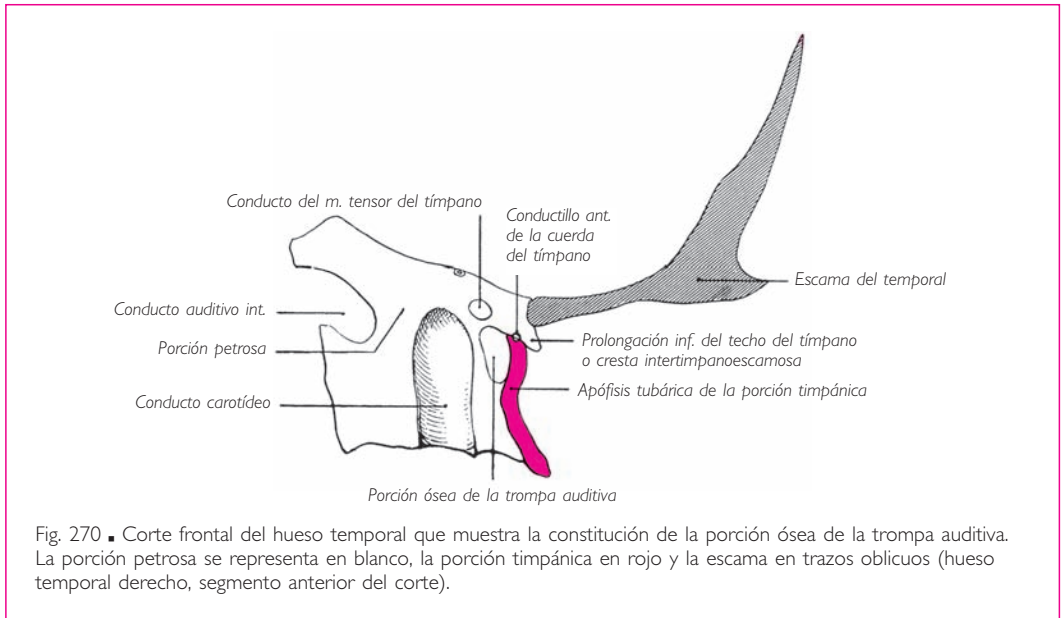
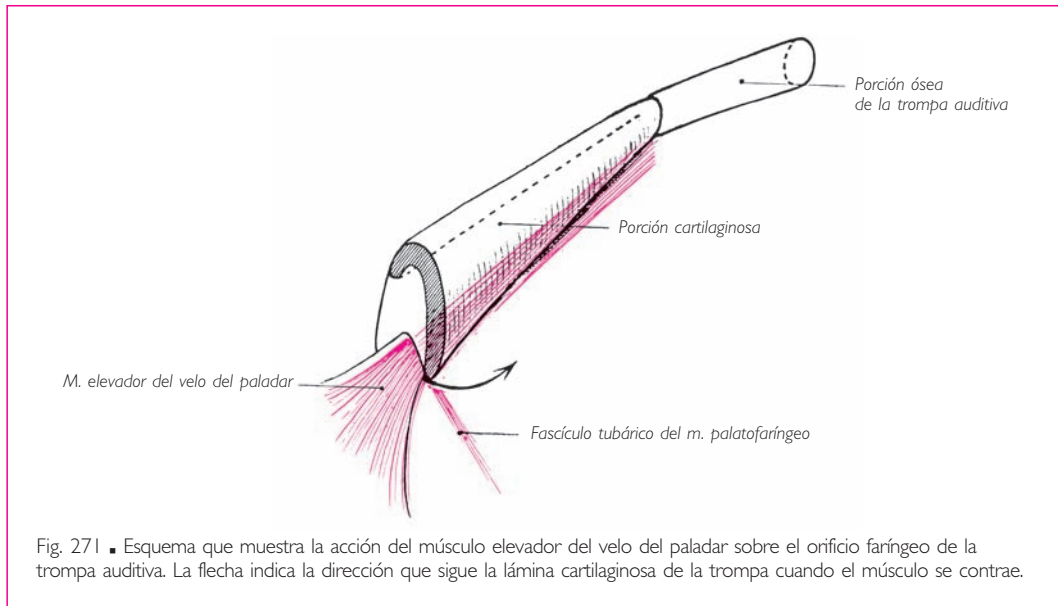


Fig. 270. Corte frontal del hueso temporal que muestra la constitución de la porción ósea de la trompa auditiva. La porción petrosa se representa en blanco, la porción timpánica en rojo y la escama en trazos oblicuos (hueso temporal derecho, segmento anterior del corte).

b) PARED FIBROCARILAGINOSA. El armazón de la porción cartilaginosa de la trompa auditiva está formado por una lámina cartilaginosa en forma de canal abierto inferiormente y por una lámina membranosa que se extiende de un borde a otro de la lámina cartilaginosa y que complementa la pared del conducto (fig. 271).

La *lámina cartilaginosa* forma las paredes superior y posteromedial del conducto fibrocartilaginoso. □ El vértice de esta lámina está situado posteriormente y se une al reborde superomedial del orificio anterior del conducto óseo. □ La base se halla en el orificio faríngeo de la trompa auditiva, del cual forma el borde posterior. □ El borde inferior del cartílago corresponde al límite inferior de la pared posteromedial. □ El borde superior, denominado *lámina lateral del cartílago de la trompa auditiva*, se incurva anterior y lateralmente en toda su longitud para formar la bóveda de la trompa auditiva cartilaginosa.

Esta lámina fibrocartilaginosa presenta, pues, la forma de un canal cóncavo inferiormente cuya vertiente posteromedial está muy desarrollada, mientras que la anterolateral, constituida por la lámina lateral, es muy reducida (fig. 271).



El cartílago tubárico presenta bien estrechas fisuras o bien escotaduras que pueden apreciarse en todo el espesor de la lámina cartilaginosa, y que están ocupadas por un tejido fibroso denso. Una de estas fisuras o escotaduras sigue la línea de unión de las paredes superior y posterior del conducto. En ocasiones, las escotaduras dividen la lámina cartilaginosa en cuatro o cinco piezas distintas, unidas por tejido fibroso e imbricadas unas sobre otras como las tejas de un tejado (Miot y Baratoux); las líneas de imbricación son casi paralelas al eje mayor de la trompa auditiva. Estas fisuras o escotaduras facilitan la dilatación de la trompa auditiva por acción de los músculos del velo del paladar.

La *lámina membranosa* (lámina fibrosa) se extiende de un borde a otro del canal cartilaginoso. Forma las paredes anterior e inferior de la trompa cartilaginosa.

c) **MUCOSA.** La superficie interna de la trompa auditiva está revestida por una mucosa que se continúa posteriormente con la mucosa timpánica y anteriormente con la mucosa de la nasofaringe; en todas partes está muy adherida a la pared osteocartilaginosa. Es delgada en la porción ósea de la trompa auditiva, pero se engruesa gradualmente en la porción cartilaginosa hasta el orificio faríngeo. La mucosa de este orificio presenta un conjunto de folículos cerrados que constituyen la *tonsila tubárica* o *amígdala tubárica*.

■ **MÚSCULOS.** La porción cartilaginosa de la trompa auditiva permanece cerrada cuando los músculos del velo del paladar están en reposo y se abre cuando los músculos elevador y tensor del velo del paladar se contraen. Estos músculos se describirán junto con el paladar blando (v. pág. 500). Mencionaremos sus principales inserciones y su trayecto para facilitar al lector la comprensión de la acción que cada uno de ellos ejerce sobre la trompa auditiva.

El *músculo elevador del velo del paladar* nace de la cara inferior de la porción petrosa del hueso temporal, anteriormente al orificio del conducto carotídeo y al extremo posterior de la porción cartilaginosa de la trompa auditiva. Se dirige inferior, anterior y medialmente, y se desliza aplicado a la cara inferior de la trompa auditiva hasta el rodete del elevador. Al llegar al orificio faríngeo de la trompa auditiva, las fibras se inclinan inferior y medialmente y terminan en abanico en el velo del paladar. El músculo describe, en su conjunto, una curva cóncava medial y posteriormente, cuyo vértice se corresponde al rodete del elevador. Cuando se contrae, endereza su curvatura y eleva el suelo membranoso de la trompa auditiva. Al mismo tiempo engancha el extremo inferomedial del cartílago tubárico, al que desplaza posterior y medialmente, y abre así el orificio faríngeo de la trompa auditiva.

El *músculo tensor del velo del paladar*, además de sus inserciones óseas en el hueso esfenoides, se inserta también en el tercio superior de la porción fibrosa de la trompa auditiva y en la parte correspondiente de la lámina lateral del cartílago de la trompa auditiva. Al entrar en acción, desplaza inferior y lateralmente la pared anterolateral del conducto fibrocartilaginoso, separándola de la pared posteromedial cartilaginosa.

En resumen, el músculo elevador del velo del paladar abre el orificio faríngeo de la trompa auditiva y la porción anteromedial de este conducto. El músculo tensor del velo del paladar dilata la parte posterolateral (Mouret y Rouvière).

■ RELACIONES

1. Porción ósea. La porción ósea de la trompa auditiva se relaciona: □ *superiormente*, con el conducto del músculo tensor del tímpano; □ *inferiormente*, con la fisura petrotimpánica que une la porción petrosa del hueso temporal con la pared inferomedial de la apófisis tubárica de la porción timpánica del hueso temporal (fig. 270); □ *medialmente*, con el conducto carotídeo y la arteria carótida interna, de la que está separada por un delgado tabique óseo (figs. 267 y 270), unas veces dehiscente y otras excavado por estrechas celdas petrosas; □ *lateralmente*, con el conducto anterior de la cuerda del tímpano, situado en la fisura petrotimpánica, que une la prolongación inferior del techo del tímpano con la apófisis tubárica de la porción timpánica del hueso temporal (fig. 270); más distalmente, la trompa auditiva se relaciona con la articulación temporomandibular.

2. Porción cartilaginosa. Esta porción de la trompa auditiva se sitúa inferiormente a la base del cráneo en el espesor de la pared lateral de la faringe (figs. 273 y 182).

La *cara superior* corresponde al canal de la trompa auditiva que bordea la fisura de la porción petrosa del hueso temporal con el ala mayor del hueso esfenoides. Un tejido fibroso denso llena esta fisura y une la trompa a la base del cráneo. Anteriormente, esta cara sólo está en relación con la parte del cuerpo del esfenoides que desborda posteriormente la raíz de las láminas de la apófisis pterigoides (fig. 273). □ La *cara inferior* está flanqueada por el músculo elevador del velo del paladar y sirve de inserción a la fascia salpingofaríngea. □ La *cara medial* o posteromedial está cruzada oblicuamente, cerca de su extremo posterior, por el fascículo del músculo elevador del velo del paladar que se inserta en la porción petrosa del hueso temporal. Más

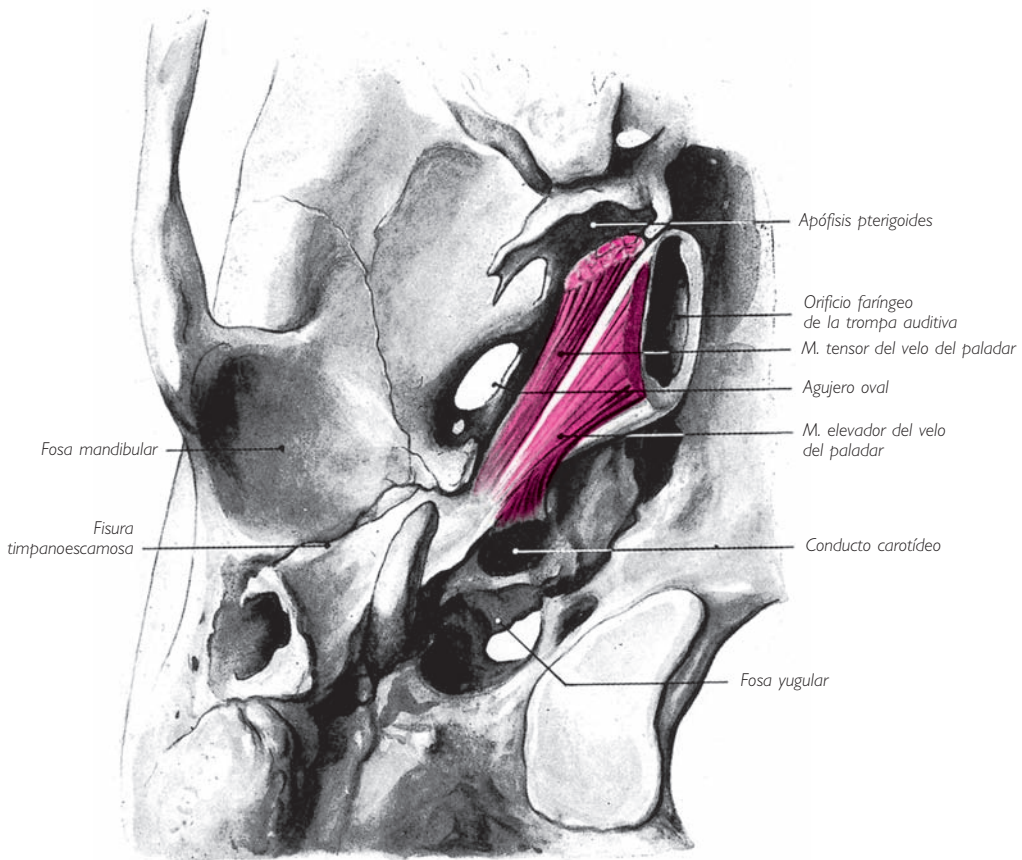


Fig. 272 ■ Relaciones de los músculos elevador y tensor del velo del paladar con la trompa auditiva y con la base del cráneo.

anteriormente, la cara medial está cubierta directamente por la mucosa de la faringe (fig. 273). □ La *cara lateral* es fibrosa y está en contacto con el músculo tensor del velo del paladar, que se inserta en ella. Lateralmente al músculo, y cubierto por una expansión de la fascia faringobasilar, se encuentra un intersticio celular que se prolonga hasta la base del cráneo: se trata del espacio infraparotídeo anterior del espacio laterofaríngeo. Lateralmente a este intersticio, la trompa fibrocartilaginosa se relaciona con la fascia interpterigoidea que la separa del contenido de la fosa infratemporal y, en particular, del nervio mandibular. En esta parte, la fascia interpterigoidea está atravesada por los nervios de los músculos tensor del tímpano, pterigoideo medial y pterigoideo lateral.

■ **VASOS Y NERVIOS.** Las *arterias de la trompa auditiva* proceden de la arteria carótida interna para la porción ósea de la trompa auditiva, de la arteria faríngea ascendente, de

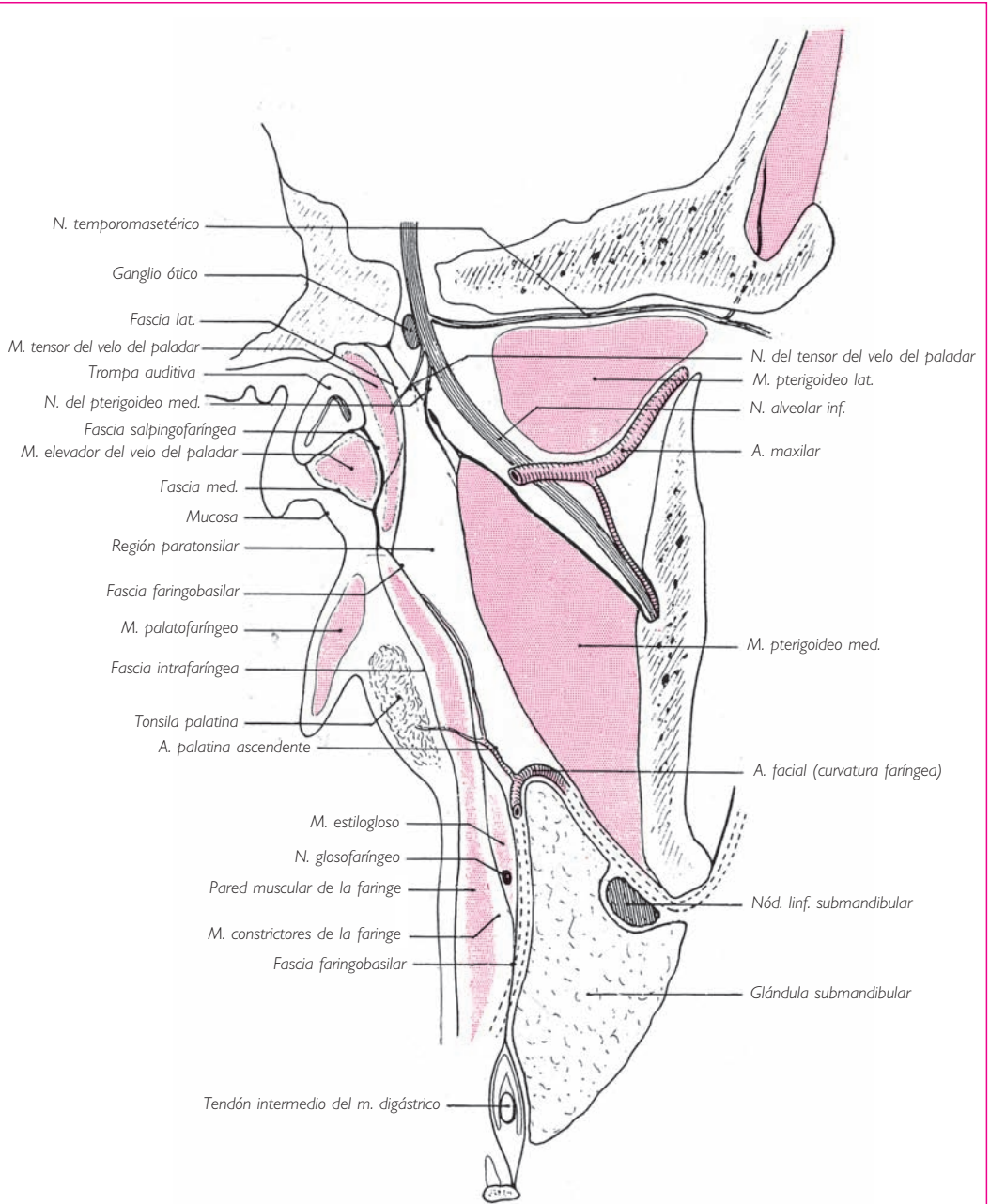


Fig. 273 ■ Corte frontal de la pared lateral de la faringe, del segmento fibrocartilaginoso de la trompa auditiva, de la región paratonsilar y de la región infratemporal. El plano de sección es un poco oblicuo de lateral a medial y de posterior a anterior. El hueso esfenoides está, aunque sólo ligeramente, incluido en este corte; debido a esta circunstancia, no se aprecia en la figura, superiormente a la trompa, el conducto tubárico formado por el ala mayor del esfenoides y la parte cercana de la porción petrosa del hueso temporal. En efecto, el corte pasa por la parte anterior del agujero oval y, medialmente a este orificio, por el cuerpo del hueso esfenoides, en el límite posterior de la apófisis pterigoides. La tonsila está incluida en el corte en su parte posterosuperior.

la arteria esfenopalatina y de la arteria del conducto pterigoideo para la porción cartilaginosa de la trompa auditiva.

Las venas de la trompa auditiva son tributarias del plexo pterigoideo.

Los vasos linfáticos de la trompa auditiva se vierten en los nódulos linfáticos retrofaríngeos, parotídeos profundos preauriculares e infraauriculares y cervicales laterales profundos, directamente o por medio de las redes linfáticas de la membrana timpánica y del conducto auditivo externo (Arnould).

Los nervios de la trompa auditiva proceden del nervio timpánico para la porción ósea de la trompa auditiva y del nervio esfenopalatino para la porción cartilaginosa.

OÍDO INTERNO

El oído interno está situado en el espesor de la porción petrosa del hueso temporal, medialmente a la cavidad timpánica. Comprende: a) el *laberinto óseo*, compuesto de cavidades óseas comunicadas entre sí, y b) el *laberinto membranoso*, formado por cavidades de paredes membranosas contenidas dentro del laberinto óseo.

Del laberinto membranoso nacen las vías nerviosas vestibulococleares.

Las cavidades del laberinto membranoso están llenas de un líquido denominado *endolinfa*.

El laberinto membranoso no llena completamente las cavidades del laberinto óseo. El espacio que separa la pared del laberinto membranoso de las del laberinto óseo, más o menos amplio según las regiones, se denomina *espacio perilinfático*. Está lleno de un líquido análogo a la endolinfa y que se conoce con el nombre de *perilinf*.

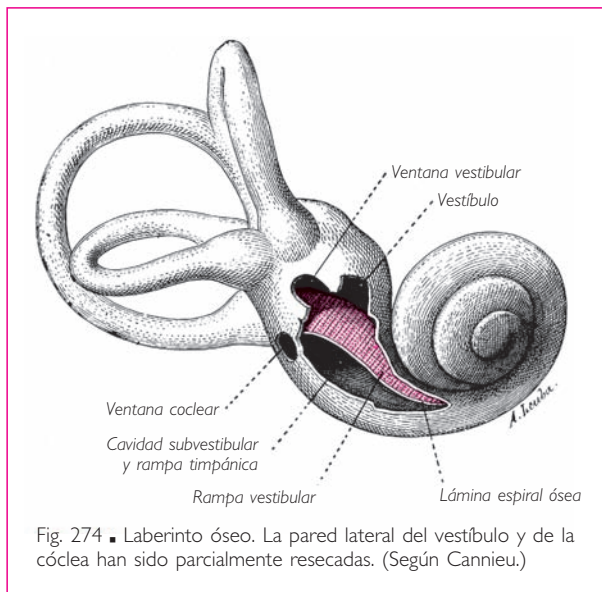


Fig. 274 ■ Laberinto óseo. La pared lateral del vestíbulo y de la cóclea han sido parcialmente resecaadas. (Según Cannieu.)

■ A. Laberinto óseo

El laberinto óseo consta de tres partes: una parte media denominada *vestíbulo*, una parte posterosuperior constituida por los *conductos semicirculares óseos* y una parte anterior, la *cóclea* (figuras 274 y 276). Añadiremos a la descripción del laberinto óseo la del conducto auditivo interno, cuyo fondo está constituido por la pared de las cavidades óseas del laberinto.

1. Vestíbulo. Es una cavidad ovoide, aplanada transversalmente y ligeramente alargada, bien

verticalmente (posición derecha, tipo infantil; Bellocq) bien oblicuamente en sentido inferior y lateral (posición oblicua).

En el vestíbulo se describen seis paredes (figs. 274 y 276).

La *pared lateral* corresponde a la cavidad timpánica. Presenta un orificio, la *ventana vestibular* o *ventana oval*, en relación con la base del estribo.

La *pared medial* está en relación con la mitad posterior del fondo del conducto auditivo interno. Presenta tres depresiones o fositas, dos anteriores y una tercera poste-roinferior. Las dos depresiones anteriores se sitúan una superiormente a la otra. La fosita superior se denomina *receso elíptico* o *receso utricular*; la fosita inferior, situada inferiormente a la anterior, es el *receso esférico* o *receso sacular* (fig. 275). Ambas depresio-nes están separadas entre sí por un relieve óseo, alargado de anterior a posterior, de-nominado *cresta vestibular*. La tercera depresión, conocida como *receso coclear*, es pos-terior al receso esférico. Estas tres fositas están perforadas por pequeños orificios que dan paso a los filetes de origen del nervio vestibulococlear.

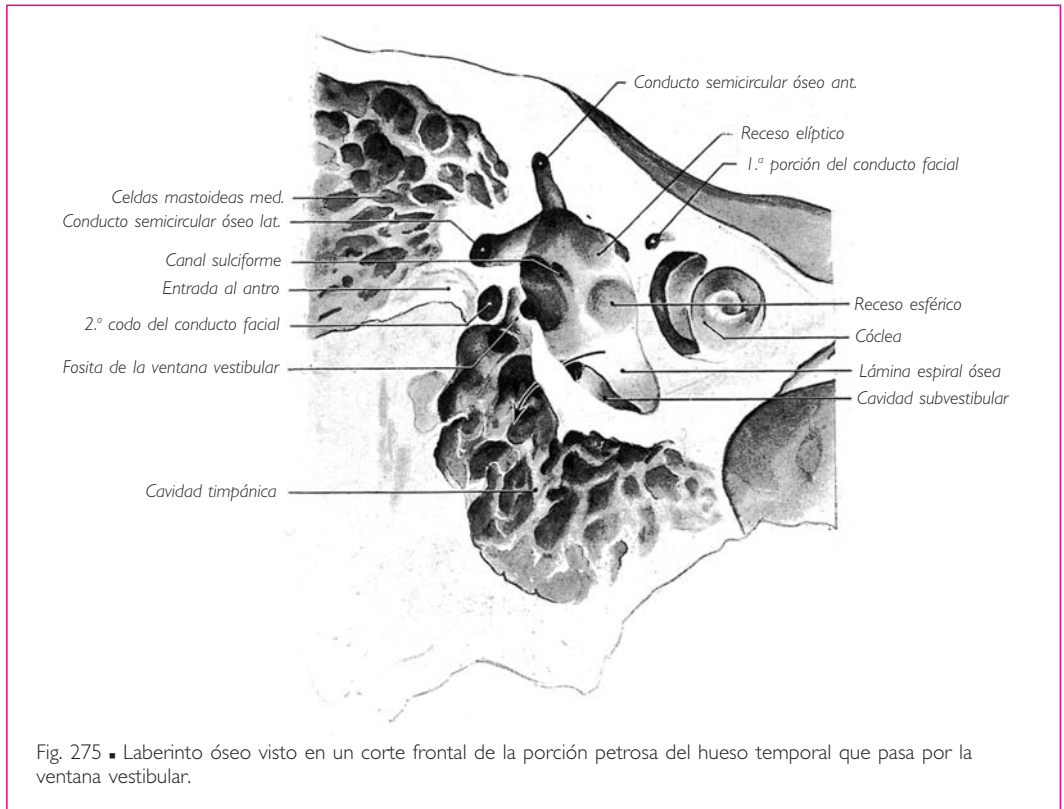


Fig. 275 ■ Laberinto óseo visto en un corte frontal de la porción petrosa del hueso temporal que pasa por la ventana vestibular.

Superiormente al receso coclear y posteriormente al receso elíptico, se encuentra el orificio del acueducto del vestíbulo, que se prolonga en la pared del vestíbulo mediante una depresión acanalada denominada *canal* o *fosita sulciforme* (fig. 275).

La *pared anterior* se corresponde con la primera porción del conducto facial superiormente y con la cóclea inferiormente (fig. 276). En su parte inferior se aprecia

un orificio semilunar por el cual el vestíbulo comunica con la rampa vestibular de la cóclea.

Las *paredes superior y posterior* presentan los orificios de los conductos semicirculares óseos.

La *pared inferior* o *suelo del vestíbulo* está formada por una lámina ósea y delgada, que es el origen de la lámina espiral ósea de la cóclea. Está fija por su borde medial a la pared medial del vestíbulo. Su borde lateral es libre, por lo que la cavidad del vestíbulo comunica, lateralmente a la lámina espiral ósea, con un pequeño espacio subyacente denominado *cavidad subvestibular* (fig. 275) (v. *Cóclea*).

a) ACUEDUCTO DEL VESTÍBULO. Recibe este nombre un conducto óseo muy estrecho que se extiende desde el vestíbulo hasta la cavidad craneal. Comienza en la pared medial del vestíbulo, en el extremo superior del canal sulciforme e inferoanteriormente al orificio no ampular de los conductos semicirculares anterior y posterior. Desde su origen, el acueducto del vestíbulo se dirige posterior, medial e inferiormente, describiendo una concavidad inferolateral, y se abre en la pared posterosuperior de la porción petrosa del hueso temporal, aproximadamente 1 cm en sentido posterior al orificio del conducto auditivo interno.

2. Conductos semicirculares óseos. Los conductos semicirculares óseos son tubos cilíndricos en forma de herradura que se abren en el vestíbulo por sus dos extremos. De sus dos orificios, uno está dilatado y se denomina *orificio ampular*; el otro conserva el calibre del conducto y se denomina *orificio no ampular* (fig. 274). Los conductos semicirculares óseos son tres y se dividen, según su orientación, en anterior, posterior y lateral (figs. 274, 276 y 252).

El *conducto semicircular óseo anterior* está en un plano vertical perpendicular al eje de la porción petrosa del hueso temporal; su convexidad está orientada superiormente. Este conducto es el que determina la formación de la eminencia arqueada en la cara superior de la porción petrosa del hueso temporal. Se abre por su orificio ampular en la parte anterior de la cara superior del vestíbulo, y por su orificio no ampular en la parte posteromedial de la bóveda del vestíbulo, medialmente al orificio precedente.

El *conducto semicircular óseo posterior* está en un plano vertical paralelo al eje mayor de la porción petrosa del hueso temporal. Su convexidad está orientada posterior y un poco lateralmente. Su extremo no ampular se une al extremo no ampular del conducto semicircular óseo anterior y se abre en el vestíbulo por su mismo orificio. El extremo ampular desemboca en la parte inferior de la pared posterior del vestíbulo.

El *conducto semicircular óseo lateral* se sitúa en un plano horizontal. Su convexidad está orientada lateral y posteriormente; sobresale en la pared medial de la entrada al antro. Su orificio no ampular está situado en la pared posterior del vestíbulo, superior y lateralmente al orificio ampular del conducto semicircular óseo posterior. Su orificio ampular está situado superior y posteriormente a la ventana vestibular, ocupando la parte posterolateral de la pared superior del vestíbulo.

3. Cóclea. La cóclea (caracol) es un conducto óseo enrollado alrededor de un eje cónico denominado *modiolo* y orientado oblicuamente de posterior a anterior y de medial a lateral.

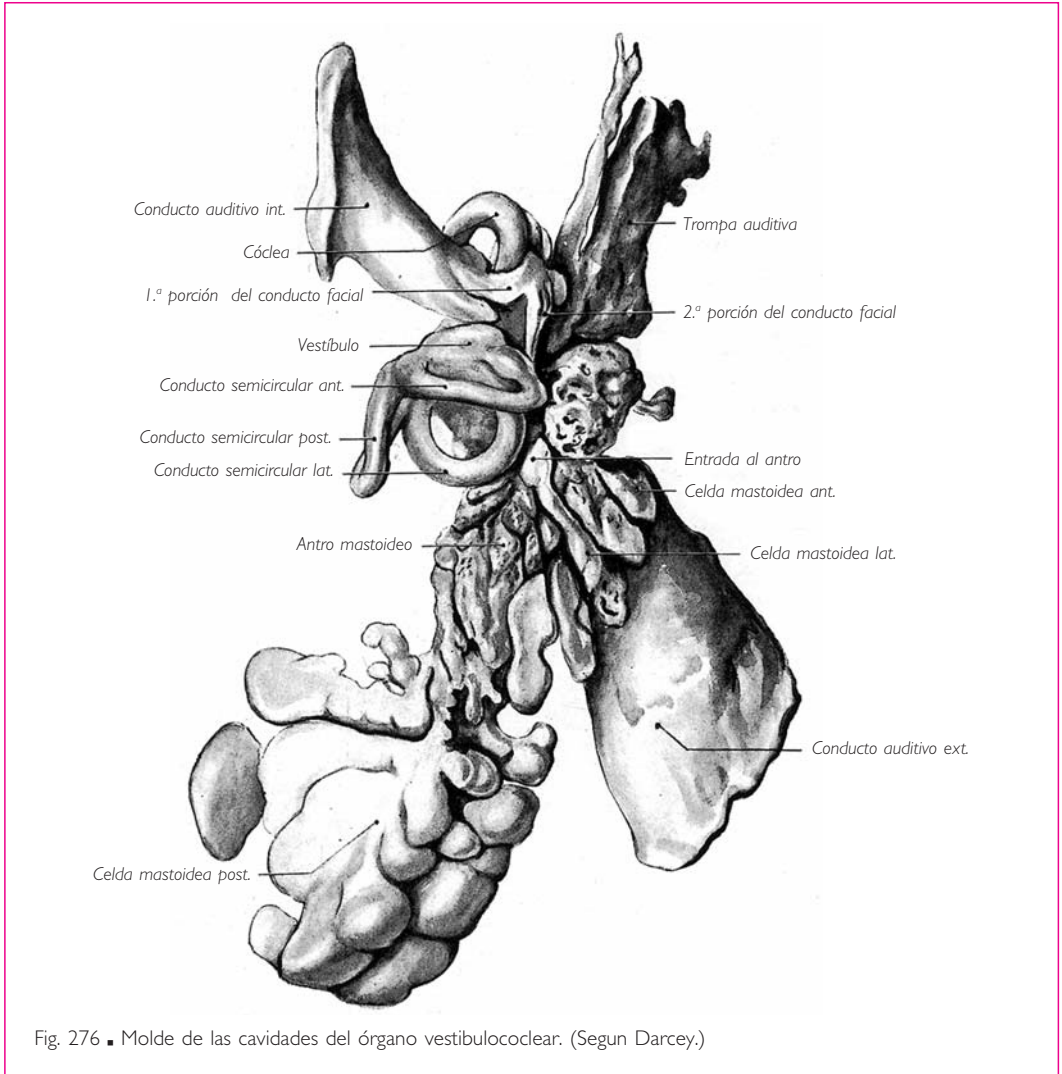


Fig. 276 ■ Molde de las cavidades del órgano vestibulococlear. (Segun Darcey.)

Está situada anteriormente al vestíbulo y a la primera porción del conducto facial, medialmente al promontorio, y lateral y anteriormente al fondo del conducto auditivo interno (figs. 276 y 252). La base de la cóclea se corresponde con la parte anterior del fondo de este conducto; su vértice se relaciona con la parte anterior del promontorio.

El *conducto espiral de la cóclea* se desprende de la parte anterior e inferior del vestíbulo y se enrolla alrededor del modiolo, describiendo algo más de dos vueltas y media de espira. Termina en un extremo cerrado, conocido como *cúpula de la cóclea*. Su calibre disminuye regularmente desde la base a la cúpula.

El conducto espiral de la cóclea está parcialmente dividido en dos partes por una lámina ósea, contorneada en espiral como el propio conducto y que se denomina por esta razón *lámina espiral ósea* (fig. 277).

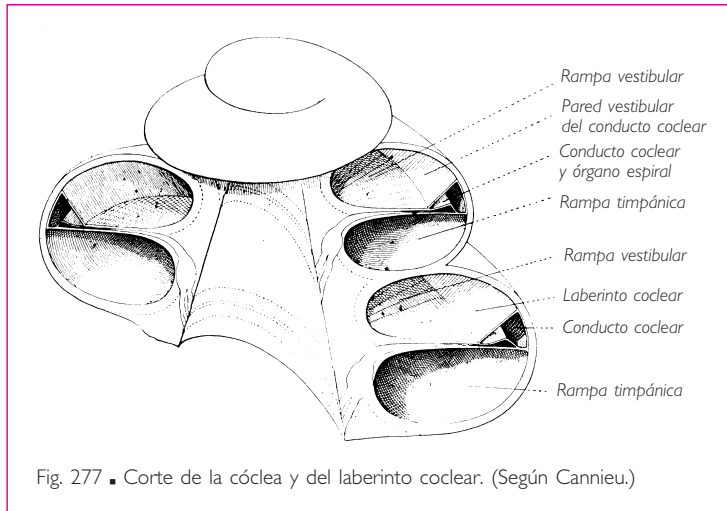


Fig. 277 ■ Corte de la cóclea y del laberinto coclear. (Según Cannieu.)

La *lámina espiral ósea* se desprende de la superficie del modiollo perpendicularmente a su eje y sobresale en el conducto espiral de la cóclea, donde termina por medio de un borde libre. Se continúa, posteriormente a la cóclea, con el vestíbulo y forma el suelo de esta cavidad, a la que separa de la cavidad subvestibular.

La *lámina espiral ósea* divide el conducto espiral de la cóclea en dos partes o *rampas* (figs. 274, 275 y 277).

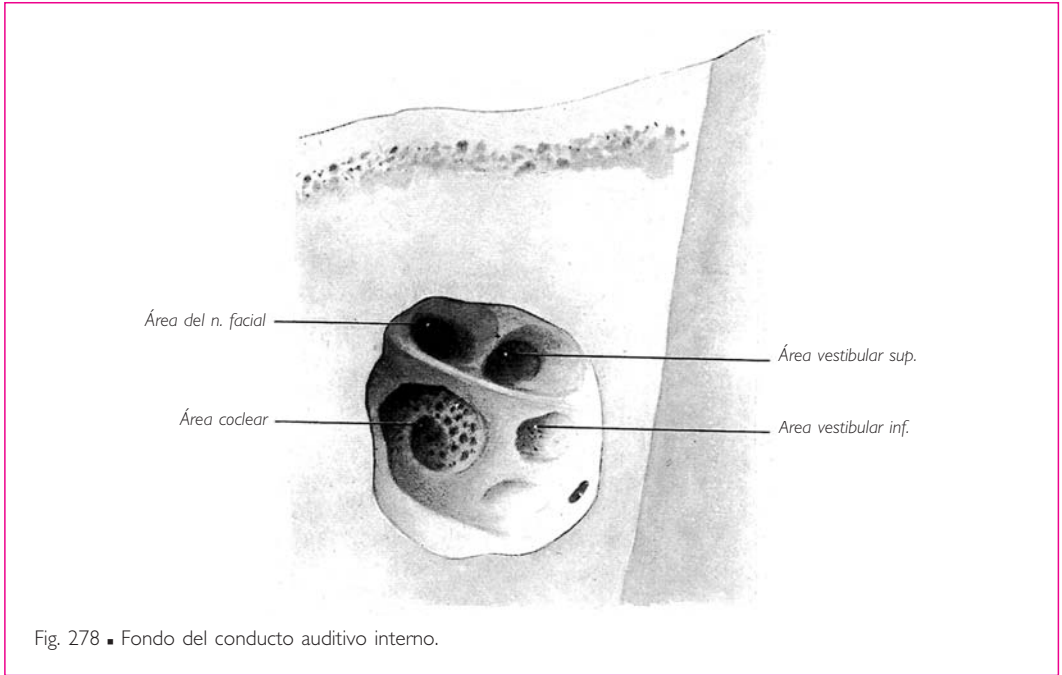
Una de ellas, la *rampa vestibular*, comunica con la cavidad del vestíbulo por un orificio semilunar, superior a la *lámina espiral ósea*. La otra es la *rampa timpánica*, que se continúa con la cavidad subvestibular (figs. 274 y 275). Debe su nombre a que la cavidad subvestibular comunica con la cavidad timpánica por medio de la ventana coclear, que está cerrada en el sujeto vivo por una delgada *lámina fibrosa*.

La base excavada del modiollo está perforada por numerosas y pequeñas aberturas dispuestas a lo largo de una doble línea espiral paralela a la línea de enrollamiento del conducto espiral de la cóclea (fig. 277). A estos orificios les siguen unos pequeños conductillos que desembocan en un conducto excavado en el modiollo, a lo largo de la base de la *lámina espiral ósea*. De este conducto, denominado *conducto espiral del modiollo*, parten otros conductillos que penetran en el espesor de la *lámina espiral* y que se abren, a lo largo de su borde libre, en la cavidad del conducto espiral de la cóclea.

a) **CONDUCTILLO DE LA CÓCLEA.** El conductillo de la cóclea es un pequeño conducto óseo que se extiende desde la cóclea hasta el borde posterior de la porción petrosa del hueso temporal. Comienza en la *rampa timpánica* por medio de un orificio muy estrecho, situado un poco anteriormente a la ventana coclear, y termina por un orificio más amplio en el fondo de la fosita petrosa excavada en el borde posterior de la porción petrosa del hueso temporal. Da paso a una vénula y a un conducto membranoso que es una prolongación del espacio perilinfático.

b) **CONDUCTO AUDITIVO INTERNO.** Es un conducto óseo por el que discurren los nervios vestibulococlear, facial e intermedio. Está excavado en la porción petrosa del hueso temporal y sigue una dirección oblicua de anterior a posterior y de medial a lateral. Su longitud media es de 1 cm y su calibre de unos 5 mm.

El fondo del conducto auditivo interno se corresponde anteriormente con la base del modiollo y posteriormente con la cara medial del vestíbulo. Está dividido en dos niveles, uno superior y otro inferior, por una cresta horizontal llamada *cresta transversa* (fig. 278). Ambos niveles se subdividen a su vez en dos partes, una anterior y otra



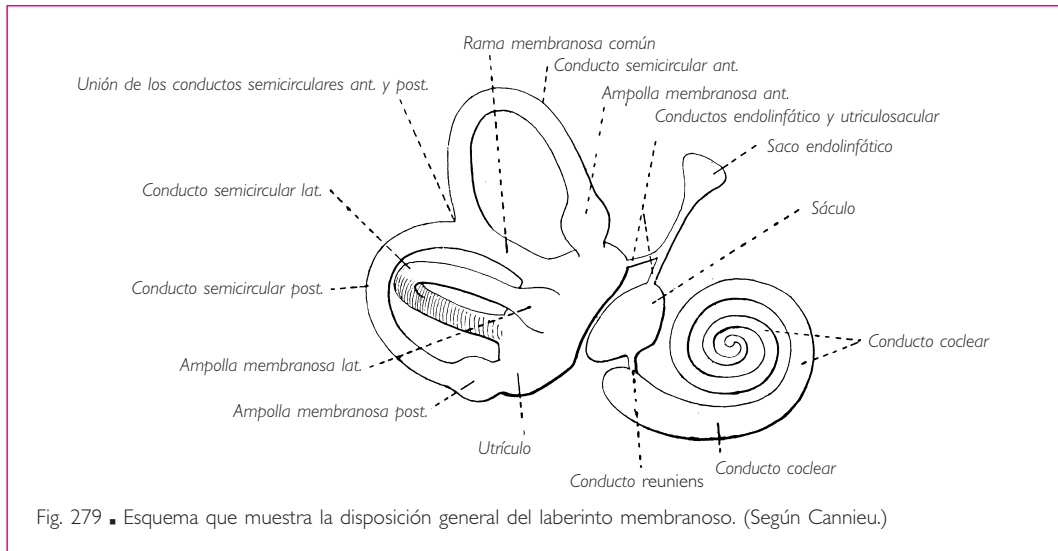
posterior, por medio de una cresta vertical mucho más evidente en el piso superior que en el inferior. El fondo del conducto auditivo interno queda, por lo tanto, dividido en cuatro segmentos o áreas, todos ellos deprimidos en forma de fositas. □ El *área del nervio facial* es anterosuperior y tiene en su fondo un orificio en el que penetran los nervios facial e intermedio. □ El *área coclear* es anteroinferior y está ocupada por la base infundibuliforme del modiolo, perforada por orificios para el paso de los filetes del nervio coclear. □ Las *áreas vestibulares superior e inferior*, que son posterosuperior y posteroinferior respectivamente, se corresponden con el vestíbulo; la primera se relaciona con el utrículo y la segunda con el sáculo. Presentan los orificios para los filetes del nervio vestibular. Posteriormente al área vestibular inferior se encuentra un agujero más grande que los ya mencionados, el *agujero singular* (de Morgagni), que da paso a un ramo nervioso procedente de la ampolla membranosa posterior.

■ B. Laberinto membranoso

Al igual que el laberinto óseo, el laberinto membranoso consta de tres partes: el vestíbulo membranoso, los conductos semicirculares membranosos y el conducto coclear (fig. 279).

1. Vestíbulo membranoso. El vestíbulo membranoso se compone de dos vesículas contenidas en el vestíbulo óseo: una superior, alargada de anterior a posterior, que es el *utrículo*; otra inferior, más pequeña y redondeada, que es el *sáculo*.

Estas dos vesículas se adhieren a la parte correspondiente de la pared medial del vestíbulo óseo, el utrículo a la altura del receso elíptico y el sáculo a la altura del rece-



so esférico. De la pared medial de estas vesículas nacen las fibras utriculares y saculares del nervio vestibular, que atraviesan después los orificios de los recesos elíptico y esférico para llegar al conducto auditivo interno.

En el resto de su superficie, el utrículo y el sáculo están separados de la pared ósea por el espacio perilinfático. La cara lateral del utrículo está situada frente a la ventana vestibular.

a) **CONDUCTO ENDOLINFÁTICO.** De las paredes mediales del utrículo y del sáculo nacen dos finos conductos que se dirigen posterior y superiormente y se unen formando un conducto único denominado *conducto endolinfático*. Éste se introduce en el acueducto vestibular y termina, cubierto por la duramadre craneal, en un ensanchamiento conocido como *saco endolinfático*.

2. Conductos semicirculares. Los conductos semicirculares membranosos tienen la misma configuración que los conductos semicirculares óseos dentro de los cuales están contenidos. Su calibre homogéneo es aproximadamente la cuarta o quinta parte del de los conductos semicirculares óseos, por lo que sólo ocupan una parte de su cavidad, situándose a lo largo de su borde convexo, al cual se adhieren. En el resto de su superficie, los conductos semicirculares membranosos están bañados por la perilinfa contenida en el espacio perilinfático. Estos conductos desembocan en el utrículo mediante orificios que tienen la misma configuración, situación y relaciones entre sí que los conductos semicirculares óseos.

De la pared medial de las ampollas membranosas de los conductos semicirculares membranosos nacen las fibras nerviosas que pasan al conducto auditivo interno a través de los orificios del receso elíptico; sin embargo, las fibras procedentes de la ampolla membranosa posterior atraviesan la pared medial del vestíbulo óseo por medio de

un conductillo especial, que desemboca en el fondo del conducto auditivo interno por el agujero singular.

3. Conducto coclear. El conducto coclear tiene la forma de un tubo prismático triangular enrollado de la misma manera que la cóclea. Ocupa, dentro de la cóclea, el espacio comprendido entre el borde libre de la lámina espiral ósea y la parte correspondiente del conducto espiral de la cóclea (fig. 277). El conducto coclear completa así el tabique formado por la lámina espiral ósea entre las dos rampas de la cóclea.

En el conducto coclear se describen tres paredes: ■ la pared externa, aplicada sobre la lámina espiral de la cóclea, es un engrosamiento del periostio que se conoce con el nombre de *cresta basilar* o *cresta espiral*; ■ la pared superior, denominada *pared vestibular* o *membrana vestibular*, se relaciona con la rampa vestibular de la cóclea; ■ la pared inferior se denomina *lámina basilar* y está situada en la prolongación de la lámina espiral ósea, en relación con la rampa timpánica; sirve de apoyo al *órgano espiral* (de Corti), de donde nacen las fibras del nervio coclear del nervio vestibulococlear.

El conducto coclear se prolonga posteriormente en el suelo del vestíbulo, lateralmente al origen de la lámina espiral ósea, donde termina en un fondo de saco. La pared vestibular del conducto coclear está unida al sáculo por un estrecho conducto denominado *conducto reuniens* (fig. 279).

a) ENDOLINFA. En definitiva, todos los componentes del laberinto membranoso comunican entre sí por medio de los conductillos de origen del conducto endolinfático y por el conducto *reuniens*. Todas estas cavidades están llenas de un líquido incoloro semejante al agua, la *endolinfa*.

■ C. Espacio perilinfático y perilinfa

El espacio perilinfático, que separa el vestíbulo membranoso de las paredes del vestíbulo óseo, así como los espacios comprendidos entre los conductos semicirculares membranosos y óseos, está tabicado muy irregularmente por trabéculas fibrosas que unen las paredes membranosas con el periostio. Por el contrario, en la cóclea, las dos rampas son espacios perilinfáticos libres en toda su extensión.

Todos los espacios perilinfáticos comunican entre sí y están llenos de un líquido análogo a la endolinfa denominado *perilinf*a.

■ D. Vasos y nervios

Arterias. El oído interno está irrigado por la arteria laberíntica, rama de la arteria basilar.

La *arteria laberíntica*, a menudo doble (Sauvain), penetra en el conducto auditivo interno junto con los nervios vestibulococlear, facial e intermedio, y se divide, en el fondo del conducto, en dos ramas: la *rama vestibular*, destinada al vestíbulo membranoso y óseo y a los conductos semicirculares membranosos y óseos, y la *rama coclear común*, que se ramifica por la cóclea.

Venas. La sangre venosa se vierte: ■ a) por medio de la *vena laberíntica*, que es afluente unas veces del seno petroso superior y otras del seno petroso inferior, y que también

puede desembocar en el seno sigmoideo o en el seno transverso; b) por la *vena del acueducto vestibular*, que acompaña en el acueducto vestibular al conducto endolinfático y drena en el seno petroso superior, y c) por la *vena del acueducto coclear*, que acompaña al conducto perilinfático y termina en la vena yugular interna.

Vasos linfáticos. Se admite que las vías linfáticas están representadas por los espacios perilinfáticos y endolinfáticos. Éstos comunican con los espacios subaracnoideos mediante el nervio vestibulococlear, el acueducto del vestíbulo y el saco endolinfático; comunican también con un conducto perilinfático contenido en el conductillo de la cóclea.

Nervios. El oído interno es el lugar de origen del nervio vestibulococlear, que se ha descrito en el capítulo correspondiente a los nervios craneales.

┌ ESTRUCTURAS ANATÓMICAS DE LOS APARATOS ┐ DIGESTIVO Y RESPIRATORIO CONTENIDAS EN LA CABEZA Y EL CUELLO

┌ I. APARATO DIGESTIVO ┐

Las diversas estructuras anatómicas del tubo digestivo contenidas en la cabeza y el cuello son: la cavidad oral o cavidad bucal, la faringe y el segmento superior o porción cervical del esófago. Además, las glándulas salivales están anexas a la cavidad oral y vierten su secreción en ella.

CAVIDAD ORAL O BUCAL

La boca es el primer segmento del tubo digestivo. Es una cavidad irregular cuya capacidad varía dependiendo de la proximidad o separación entre la mandíbula y el maxilar.

La cavidad oral está dividida por las arcadas o arcos gingivodentales en dos partes: una periférica, el *vestíbulo oral* o *vestíbulo bucal*, y otra central, la *cavidad oral propiamente dicha* o *cavidad bucal propiamente dicha*.

■ A. Vestíbulo bucal u oral

El vestíbulo bucal es un espacio incurvado en forma de herradura, comprendido entre las arcadas o arcos alveolodentales por una parte y los labios y las mejillas por otra. La cavidad vestibular se abre al exterior por la hendidura bucal u orificio de la boca. Esta cavidad está tapizada por la mucosa bucal que, en los arcos alveolares, forma la *encía* o *gingiva*.

La mucosa se refleja desde las mejillas y los labios hacia los arcos alveolares, formando los *canales vestibulares superior e inferior*. Cada uno de estos canales presenta anteriormente, sobre la línea media, un repliegue mucoso, el *frenillo del labio*, siempre más saliente en el labio superior que en el inferior. Posteriormente, los canales vestibulares tienen continuidad entre sí, recubriendo el borde anterior de la rama de la mandíbula y el tendón del músculo temporal.

Cuando la boca se abre ampliamente y las mejillas son apartadas lateralmente, se observa o se palpa, posteriormente a las arcadas dentales y medialmente a la rama de la mandíbula, un repliegue poco evidente, pero resistente, oblicuo superior y medialmente, que se extiende entre la mandíbula y el maxilar. Este repliegue está constituido por el rafe pterigomandibular, que limita junto con el borde anterior de la rama de la mandíbula un espacio triangular ligeramente deprimido cuya base, orientada superiormente, está situada sobre la prolongación de la arcada o arco dental superior. Una aguja hundida de anterior a posterior en la parte central de este triángulo alcanza la cara medial de la rama de la mandíbula, donde se hallan el nervio lingual y el nervio alveolar inferiormente a su entrada en el conducto mandibular.

APARATO DIGESTIVO

La pared lateral de la cavidad vestibular presenta, a la altura del cuello del primer o segundo molar superior, el orificio bucal del conducto parotídeo.

La cavidad vestibular comunica con la cavidad bucal propiamente dicha por los espacios interdentes y por un amplio intervalo comprendido entre el borde anterior de la rama de la mandíbula y los últimos molares. Este intervalo es lo bastante grande para permitir el paso de una sonda destinada a introducir sustancias alimenticias o medicamentos en la cavidad bucal propiamente dicha cuando el enfermo no puede abrir la boca.

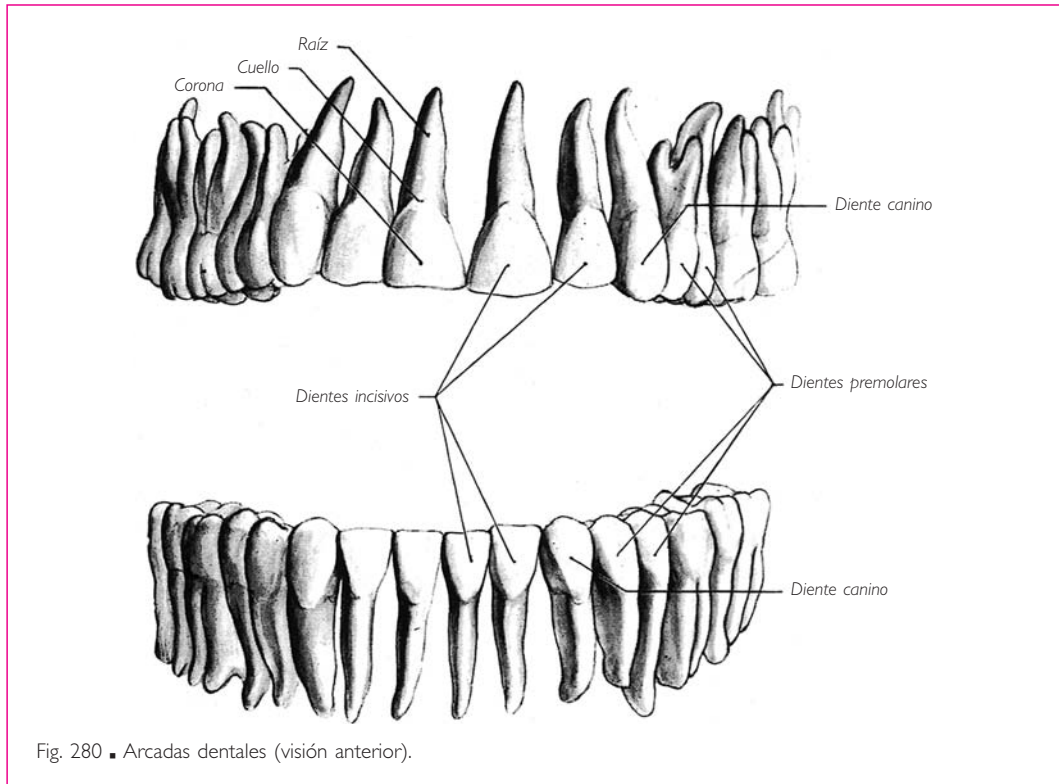


Fig. 280 ■ Arcadas dentales (visión anterior).

■ B. Arcadas gingivodentales. Dientes

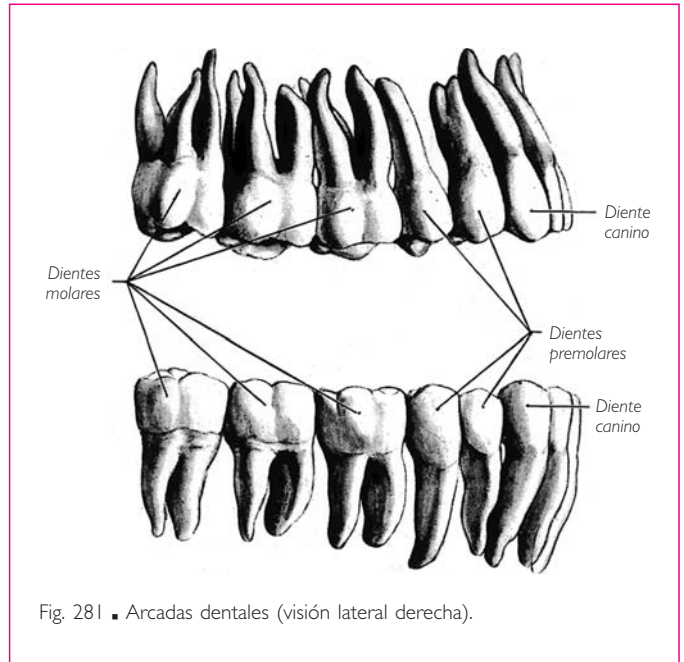
■ **ARCADAS GINGIVODENTALES O ARCOS GINGIVODENTALES.** El maxilar y la mandíbula están revestidos, alrededor de los bordes alveolares, por una mucosa muy adherente, densa, resistente y de color rosa, denominada *encía* o *gingiva*.

La encía se continúa por un lado con la mucosa de las mejillas y de los labios a lo largo de los canales vestibulares y por otro lado con la mucosa del paladar duro superiormente y con el suelo de la cavidad bucal inferiormente.

La encía se detiene, a lo largo del borde de los alvéolos dentales, siguiendo una línea festoneada cuyas partes salientes se extienden desde una cara a otra del maxilar y de la mandíbula en los intersticios interdentes. Así, cada diente está rodeado por la mucosa gingival, especialmente alrededor del orificio alveolar.

■ **DIENTES.** Los dientes son órganos de consistencia muy dura y de color blanco, implantados en los alvéolos dentales del maxilar y de la mandíbula.

1. Características generales (figs. 280 y 281). Cada diente se compone de tres partes: la *raíz*, incluida en el alvéolo dental; la *corona*, que sobresale del borde alveolar, y el *cuello*, por el cual la raíz se une a la corona. Además, está excavado por una cavidad central, denominada *cavidad dental* o *cavidad pulpar*, que se abre por un orificio situado en el vértice, ápice o ápex de la raíz. La cavidad pulpar contiene la pulpa dental, compuesta por un tejido conjuntivo rojizo y por una ramificación de los vasos y nervios dentales correspondientes. La cavidad pulpar está rodeada por una sustancia dura de color amarillo, denominada *dentina* (marfil). A su vez, la dentina está recubierta en la corona por un tejido transparente y aún más duro, el *esmalte*, y en la raíz por un tejido resistente, amarillo y opaco, denominado *cemento*.



2. Características específicas de las diferentes categorías de dientes (figs. 280 a 282). Los dientes se dividen, de acuerdo con su forma, en incisivos, caninos, premolares y molares.

a) **DIENTES INCISIVOS.** La *corona* de los dientes incisivos está aplanada de anterior a posterior. Presenta una cara anterior, convexa, que es la cara vestibular; una cara posterior cóncava, que es la cara lingual o palatina; dos caras laterales o caras proximales, que son estrechas y triangulares, y se afilan desde el cuello hacia el borde incisivo; y un borde libre o borde incisivo, que es afilado y cuyo ángulo distal es redondeado. □ La *raíz* es cónica y aplanada transversalmente; su ápice está un poco desviado en sentido distal. □ El *cuello* está constituido por dos líneas curvas, convexas hacia la raíz, una anterior y otra posterior.

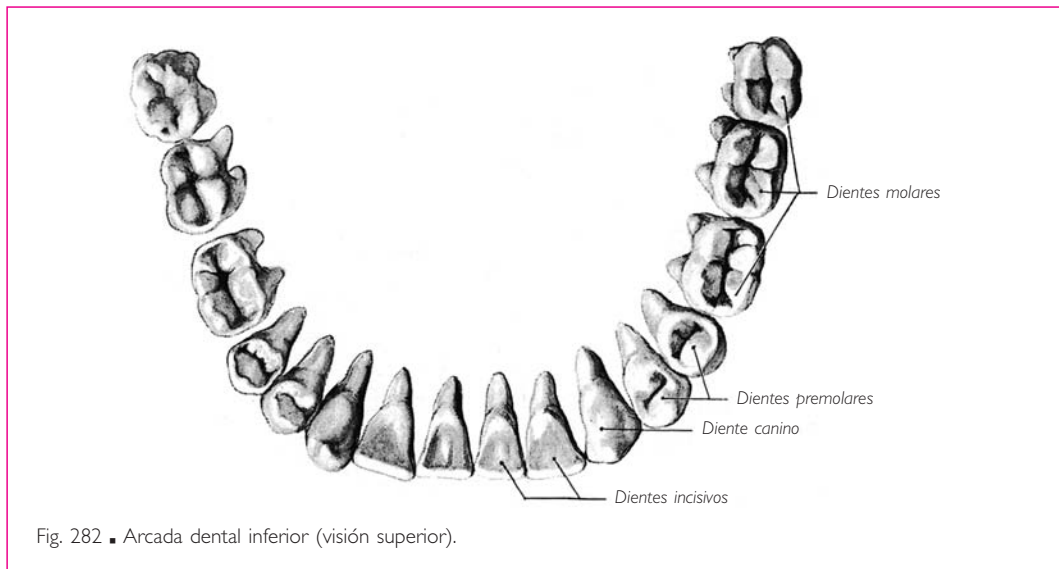
Los dientes incisivos son cuatro para cada mandíbula, superior e inferior. Los incisivos superiores son más grandes que los inferiores. Se distinguen, en cada mitad del maxilar y de la mandíbula, un diente incisivo medial y un diente incisivo lateral, situados uno al lado del otro, lateralmente a la línea media. El diente incisivo medial es mayor que el diente incisivo lateral.

APARATO DIGESTIVO

b) **DIENTES CANINOS.** La *corona* tiene forma de pirámide cuadrangular terminada en una punta roma. La cara vestibular es convexa; la cara lingual o palatina es cóncava; las caras proximales son triangulares y están provistas de un surco longitudinal; su vértice está más cercano a la cara mesial que a la distal. □ La *raíz* es aplanada transversalmente y es dos veces más larga que la corona. La raíz de los dientes caninos superiores es más larga que la de los inferiores y está un poco desviada distalmente.

Los dientes caninos se sitúan lateralmente a los dientes incisivos y hay dos para cada mandíbula, superior e inferior.

c) **DIENTES PREMOLARES.** La *corona* de los dientes premolares es cúbica o irregularmente cilíndrica. En ella se reconocen: a) dos caras convexas, una vestibular y otra lingual o palatina, que corresponden una a la cavidad vestibular y otra a la cavidad bucal propiamente dicha; b) dos caras planas, una mesial y otra distal, en relación con los dientes vecinos, y c) una cara oclusal provista de dos *cúspides*, una vestibular y otra lingual o palatina, separadas por un surco mesiodistal. La cúspide vestibular es más voluminosa que la lingual o palatina. Además, las cúspides son más salientes en los dientes premolares superiores que en los inferiores; en éstos, la cúspide lingual está apenas marcada. □ La *raíz* es generalmente única y aplanada de mesial a distal, y está recorrida en sus dos caras por un surco longitudinal. Algunas veces ésta se divide más o menos completamente, a partir de su ápice, en dos raíces poco divergentes, una vestibular y otra lingual o palatina.



Los dientes premolares son cuatro para cada mandíbula, superior e inferior, y están situados a continuación de los dientes caninos. En cada hemimandíbula se distinguen un primero y segundo diente premolar, dispuestos mesiodistalmente.

d) **DI ENTES MOLARES.** La *corona* tiene la misma forma que en los dientes premolares aunque difiere en su volumen, que es mucho mayor, y en la configuración de la superficie oclusal, que presenta en general cuatro cúspides separadas por un surco cruciforme. □ Las *raíces* son dos o tres. Los dientes molares superiores tienen tres raíces, dos vestibulares y una lingual o palatina. Los dientes molares inferiores tienen sólo dos raíces, una mesial y otra distal. Las raíces pueden ser paralelas o divergentes, así como incurvadas en gancho (dientes en forma de timón).

En cada hemimandíbula hay tres dientes molares, que se denominan primero, segundo y tercer molar, situados mesiodistalmente. El tercer diente molar, siempre más pequeño que los otros, se denomina también *muela del juicio*.

3. Implantación de los dientes y modo de unión del diente al alvéolo. Los dientes están implantados por sus raíces en los alvéolos del maxilar y de la mandíbula, y las raíces se adaptan con exactitud a la cavidad alveolar. A consecuencia de la dirección divergente o contorneada de las raíces, los dientes pueden mantenerse mecánicamente en sus cavidades alveolares. Sin embargo, el verdadero medio de unión del diente con el alvéolo dental es el periodonto, constituido por: a) el desmodonto y b) la encía.

El *desmodonto* está formado por fibras que se extienden desde la pared del alvéolo al cemento de la raíz. Se halla en continuidad con la capa profunda de la encía.

La *encía* rodea el cuello del diente. La mucosa gingival se desdobra alrededor del alvéolo dental en dos láminas: una profunda, que constituye junto con el desmodonto el periodonto de inserción, y otra superficial, que asciende por la porción extraalveolar de la raíz hasta el cuello y forma una vaina muy adherente, denominada periodonto protector.

4. Arcadas dentales o arcos dentales. Los dientes implantados en las mandíbulas, superior e inferior, forman dos curvas parabólicas, las *arcadas dentales* o *arcos dentales*.

La arcada o arco dental superior tiene un radio mayor que el arco dental inferior, el cual desborda, sobre todo anteriormente.

Los dientes incisivos, caninos y premolares de los dos arcos dentales presentan una dirección casi vertical. Los dientes molares tienen una dirección ligeramente oblicua. Están inclinados inferior y lateralmente en el maxilar y superior y medialmente en la mandíbula.

5. Número de dientes

a) **DIENTES DECIDUOS Y DIENTES PERMANENTES.** El número de dientes varía a lo largo del crecimiento del individuo.

En el niño de 3 a 5 años de edad, se cuentan 20 dientes: 8 incisivos, 4 caninos y 8 molares. Estos dientes se caen entre los 6 y 11 años y, por esta razón, se denominan *dientes deciduos* (dientes temporales o dientes de leche).

A esta primera dentición decidua le sucede una segunda dentición permanente, que comprende 32 dientes que sustituyen a los deciduos.

Las denticiones decidua y permanente pueden explicarse mediante las dos fórmulas siguientes para una mitad de la cara:

APARATO DIGESTIVO

Primera dentición: incisivos 2/2 + caninos 1/1 + molares 2/2.

Segunda dentición: incisivos 2/2 + caninos 1/1 + premolares 2/2 + molares 3/3.

Los dos apartados siguientes indican las épocas de erupción de los dientes deciduos y de los dientes permanentes en la especie humana.

1. DIENTES DECIDUOS

6 meses después del nacimiento: dientes incisivos mediales inferiores.

10 meses después del nacimiento: dientes incisivos mediales superiores.

16 meses después del nacimiento: dientes incisivos laterales inferiores.

20 meses después del nacimiento: dientes incisivos laterales superiores.

24 meses después del nacimiento: primeros dientes molares inferiores.

26 meses después del nacimiento: primeros dientes molares superiores.

28 meses después del nacimiento: dientes caninos inferiores.

30 meses después del nacimiento: dientes caninos superiores.

32 meses después del nacimiento: segundos dientes molares inferiores.

34 meses después del nacimiento: segundos dientes molares superiores.

2. DIENTES PERMANENTES

De 5 a 6 años: primeros dientes molares.

De 6 a 8 años: dientes incisivos mediales.

De 8 a 9 años: dientes incisivos laterales.

De 9 a 10 años: primeros dientes premolares.

De 10 a 11 años: dientes caninos.

De 11 a 12 años: segundos dientes premolares.

De 12 a 14 años: segundos dientes molares.

De 16 a 30 años: terceros dientes molares o muelas del juicio.

■ **VASOS Y NERVIOS DE LAS ENCÍAS Y DE LOS DIENTES.** Las arterias para los dientes del maxilar proceden de la arteria alveolar superior posterior, rama de la arteria maxilar, y de las arterias alveolares superiores anteriores, ramas de la arteria infraorbitaria; las de los dientes de la mandíbula proceden de la arteria alveolar inferior, rama de la arteria maxilar.

Los dientes del maxilar están inervados por los nervios alveolares superiores, ramos del nervio maxilar; los dientes de la mandíbula, por el nervio alveolar inferior, ramo del nervio mandibular.

■ C. Cavidad oral o cavidad bucal propiamente dicha

La cavidad oral o cavidad bucal propiamente dicha está limitada anteriormente y a ambos lados por las arcadas gingivodentales, que ya han sido descritas, superiormente por el paladar duro, e inferiormente por el suelo de la boca, en el cual sobresale la lengua. Posteriormente, la cavidad bucal comunica con la faringe por un orificio, el *istmo de las fauces*, circunscrito por el paladar blando o velo del paladar superiormente, los arcos palatoglosos a ambos lados y la base de la lengua inferiormente (fig. 283).

■ **PALADAR DURO.** El paladar duro está rodeado anteriormente y a ambos lados por la arcada gingivodental superior. Posteriormente, se continúa, sin límites precisos, con el velo del paladar (fig. 283).

El paladar duro es cóncavo en sentido transversal y de anterior a posterior. Presenta en la línea media un rafe blanquecino, que se prolonga por el velo del paladar. Este rafe frecuentemente hace relieve, aunque a veces está deprimido en forma de un surco estrecho. En el extremo anterior del rafe se encuentra una eminencia alargada de anterior a posterior; se trata de la *papila incisiva*, que está en relación con el orificio inferior del conducto incisivo. A ambos lados de esta papila, la bóveda palatina presenta un número variable de crestas transversales u oblicuas, denominadas *pliegues palatinos transversos* o *rugosidades palatinas*.

Describiremos la estructura, los vasos y los nervios del paladar duro al mismo tiempo que la región palatina.

■ **SUELO DE LA BOCA.** En el suelo de la boca distinguimos dos partes: *a)* la lengua y *b)* el surco alveololingual, comprendido entre la lengua y la arcada dental inferior.

■ D. Lengua

La lengua ocupa la parte media del suelo de la cavidad bucal y sobresale en la cavidad.

La lengua está aplanada de superior a inferior, es irregularmente ovalada y es más gruesa en su extremo posterior. Su cara dorsal, sus bordes, su vértice y la parte anterior de su cara inferior están revestidos por mucosa y se encuentran libres en la cavidad bucal. En el resto de su extensión, que constituye la raíz de la lengua (base de la lengua), este órgano recibe vasos y nervios, y se une mediante numerosos músculos al hueso hioides, a la mandíbula, al paladar duro y a la apófisis estiloides.

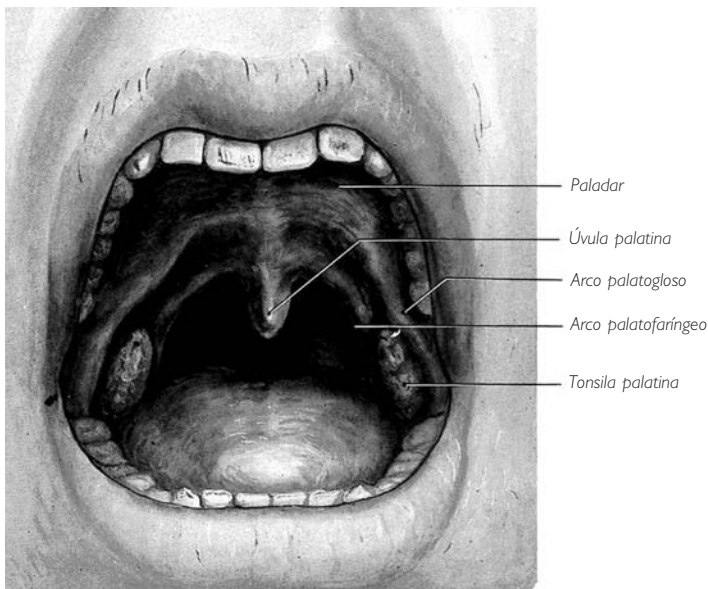


Fig. 283 ■ Cavidad bucal.

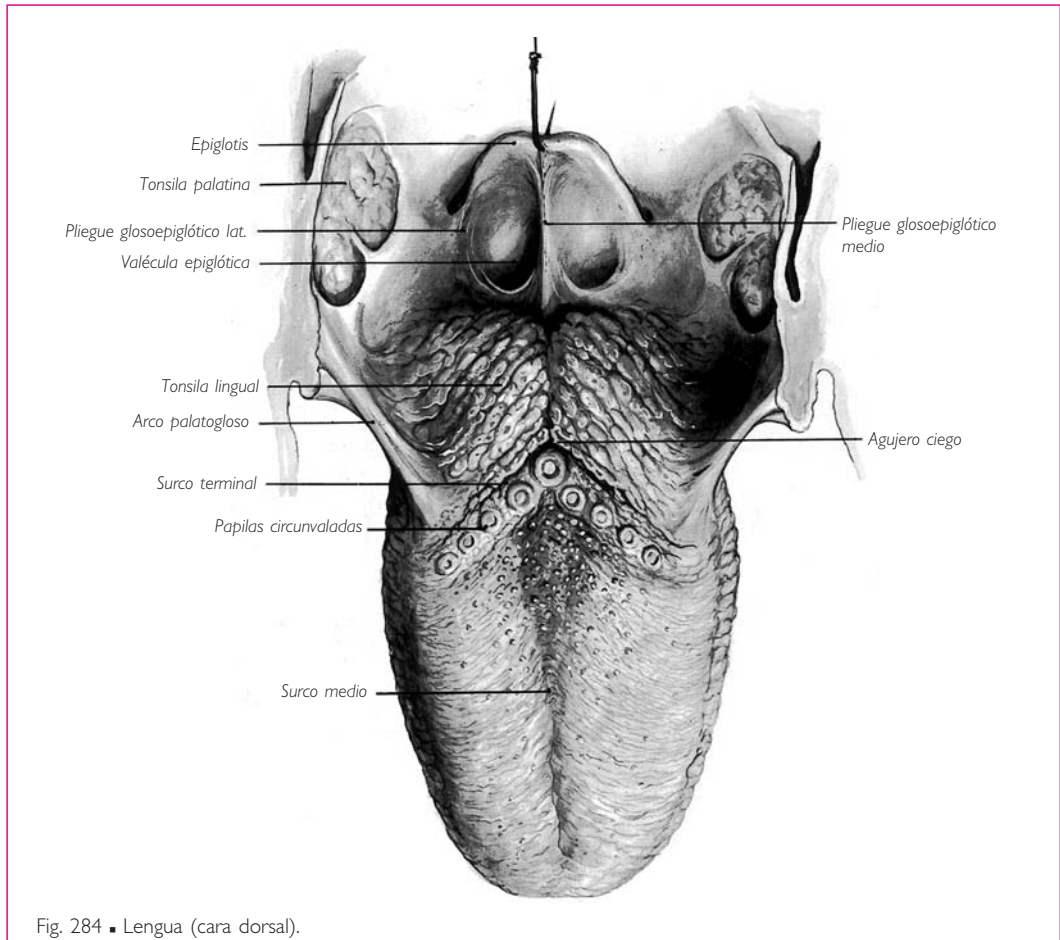
APARATO DIGESTIVO

La lengua es un órgano muscular y mucoso. La mucosa lingual recubre toda su parte libre y en ella se sitúa el órgano del gusto. Los músculos de la lengua le confieren una gran movilidad, gracias a la cual interviene en la masticación, la deglución y la fonación.

■ **CONFIGURACIÓN EXTERNA.** La parte libre de la lengua presenta dos caras, dos bordes y un vértice.

1. Cara superior o dorso de la lengua. Esta cara está dividida en dos partes, una anterior o bucal y otra posterior o faríngea, por un surco en forma de «V» abierta anteriormente, denominado *surco terminal de la lengua* (fig. 284). El vértice del ángulo formado por el surco terminal, más profundamente deprimido que el resto del surco, se denomina *agujero ciego de la lengua*.

La *porción anterior* o *porción presurcal* del dorso de la lengua está orientada superiormente. La recubre una mucosa espesa, densa y muy adherente por todas partes a la



musculatura subyacente. Esta mucosa está recorrida por un surco medio superior que se extiende desde el agujero ciego hasta el vértice de la lengua.

Su superficie es irregular. En la mucosa que la recubre en toda su extensión, presenta pequeñas eminencias muy cercanas entre sí; se trata de las *papilas linguales*. Según su forma, las papilas pueden ser *filiformes*, *fungiformes* o *circunvaladas*. Estas últimas son las más voluminosas; están constituidas por una eminencia redondeada, la *papila*, rodeada por una depresión circular de la mucosa. Generalmente son nueve y están dispuestas anteriormente al surco terminal, siguiendo una línea angulosa en forma de «V»: la *V lingual*.

La *porción posterior* o *porción postsurcal* del dorso de la lengua es casi vertical y está orientada hacia la faringe. En este punto la mucosa es menos adherente que en la parte anterior. Su superficie es irregular y con protuberancias. Presenta pequeñas eminencias irregularmente redondeadas, dispuestas en series lineales, oblicuas inferior y medialmente, que son debidas a la presencia en la dermis de la mucosa de nodulillos linfáticos cerrados, cuyo conjunto constituye la *tonsila lingual* o *amígdala lingual*.

El extremo inferior de la porción postsurcal del dorso de la lengua está unido a la epiglotis por tres *pliegues glosopiglóticos*, uno medio y dos laterales. Estos pliegues mucosos están formados por delgadas láminas elásticas que unen la lengua con la epiglotis; el pliegue glosopiglótico medio contiene también fibras del músculo longitudinal superior de la lengua. Limitan entre sí, a cada lado de la línea media, una depresión denominada *valécula epiglótica* (fig. 284).

2. Cara inferior

La cara inferior de la lengua está recubierta por una mucosa lisa, delgada, transparente y laxa. Esta cara presenta: *a*) según la descripción clásica, un canal medio, más ancho y más profundo que el surco del dorso de la lengua; contrariamente a la descripción clásica, Machado de Sousa ha constatado, mediante el examen de un gran número de sujetos, que este canal no es frecuente y que, por el contrario, lo que a menudo se observa es una cresta media más o menos saliente (fig. 285); *b*) un repliegue mucoso medio, el *frenillo lingual*, que

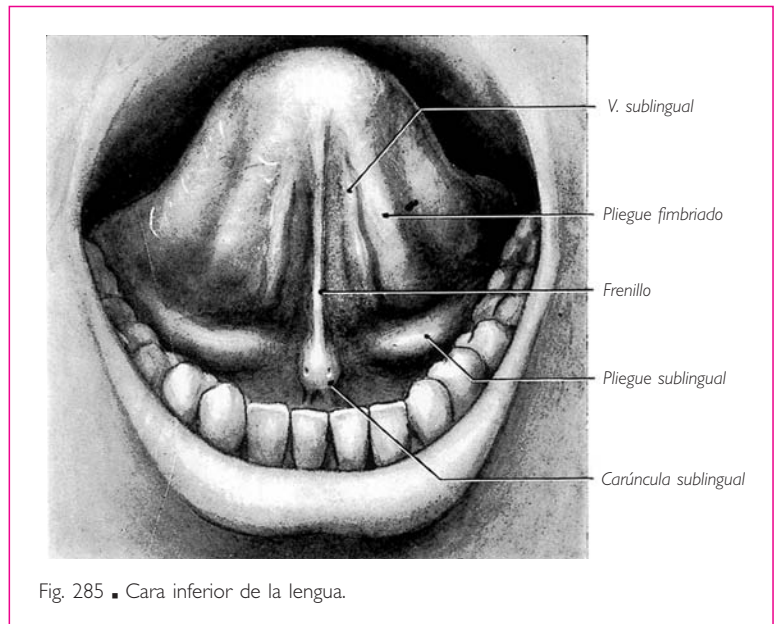


Fig. 285 ■ Cara inferior de la lengua.

no es frecuente y que, por el contrario, lo que a menudo se observa es una cresta media más o menos saliente (fig. 285); *b*) un repliegue mucoso medio, el *frenillo lingual*, que

APARATO DIGESTIVO

se extiende desde el extremo posterior del canal o de la cresta media hasta la parte media del surco alveololingual; \square *c*) dos anchos rodetes longitudinales, situados a ambos lados del canal medio, formados por los músculos genioglosos; sobre estos rodetes existen algunas veces pequeñas prolongaciones mucosas que son vestigios del *pliegue fimbriado* que se observa en el recién nacido; \square *d*) las *venas satélites del nervio hipogloso*, que se transparentan bajo la mucosa, y \square *e*) finalmente, dos depresiones longitudinales, los *canales laterales*, que separan los rodetes musculares de los bordes de la lengua.

3. Bordes. Los bordes laterales de la lengua son anchos posteriormente y se van adelgazando de posterior a anterior. En las proximidades del dorso, presentan las mismas características que éste. En su extremo posterior se observan las *papilas foliadas*, constituidas por una serie de pequeños repliegues verticales paralelos.

4. Vértice. El vértice (punta) de la lengua está excavado por un surco medio por el cual el surco medio del dorso se continúa con la cresta media de la cara inferior.

■ **CONSTITUCIÓN.** La lengua está constituida por esqueleto, músculos y mucosa.

1. Esqueleto de la lengua. La lengua posee un armazón esquelético osteofibroso formado: *a*) por el *hueso hioides* (v. pág. 127), y *b*) por dos membranas fibrosas, la *membrana hioglosa* y el *tabique lingual* (fig. 286).

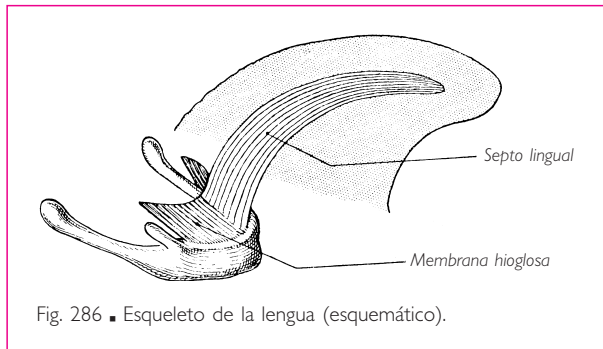


Fig. 286 ■ Esqueleto de la lengua (esquemático).

La *membrana hioglosa* se fija inferiormente en el borde superior del cuerpo del hueso hioides, entre las dos astas menores; desde ese punto asciende anterior y superiormente y se pierde en el espesor del órgano después de un trayecto de aproximadamente 1 cm.

El *tabique lingual* (tabique medio) es una lámina fibrosa, falciforme, vertical y media (fig. 286).

Se inserta por su base en la parte media de la cara anterior de la membrana hioglosa y en el borde superior del hueso hioides. El tabique termina anteriormente, por medio de un extremo afilado, entre los fascículos musculares del vértice de la lengua. Su borde superior es convexo y está situado cerca de la mucosa dorsal. Su borde inferior es cóncavo; es libre o está cruzado por fibras de los músculos genioglosos.

2. Músculos de la lengua. La musculatura de la lengua se compone de 17 músculos, de los cuales 8 son pares y sólo uno, el músculo longitudinal superior, es impar (figs. 287 y 288). Unos nacen de los huesos próximos de la lengua, otros tienen su origen en la propia lengua y, finalmente, otros proceden de la musculatura de la faringe (fig. 288).

a) **MÚSCULO GENIOGLOSO.** El músculo geniogloso tiene la forma de un amplio abanico aplanado transversalmente; está situado superiormente al músculo genihioides (figs. 287 y 288).

Se inserta anteriormente, mediante cortas fibras tendinosas, en la espina mentoniana superior. Desde ese punto, sus fibras irradian en dirección al dorso de la lengua; las fibras anteriores, incurvadas superior y anteriormente, se dirigen hacia el vértice de la lengua; las fibras medias se desvían hacia la mucosa del dorso de la lengua y la membrana hioglosa; las fibras inferiores terminan en el borde superior del cuerpo del hueso hioides.

El músculo geniogloso está separado del del lado opuesto: superiormente, por el tabique lingual; inferiormente, por una delgada capa de tejido celular, a menudo atravesada, en las proximidades del tabique, por fibras entrecruzadas procedentes de los dos músculos.

ACCIÓN. Las fibras inferiores del músculo geniogloso desplazan el hueso hioides y la lengua superior y anteriormente; sus fibras medias atraen también la lengua anteriormente; sus fibras anteriores retraen el vértice de la lengua inferior y posteriormente. Cuando se contrae totalmente, el músculo geniogloso retrae la lengua hacia el suelo de la boca.

b) **MÚSCULO LONGITUDINAL INFERIOR.** El músculo longitudinal inferior es un delgado fascículo carnoso, aplanado transversalmente y lateral al músculo geniogloso. Se inserta posteriormente en el asta menor del hueso hioides y termina anteriormente en la mucosa del vértice de la lengua.

El músculo longitudinal inferior se sitúa sobre la cara lateral del músculo geniogloso y describe una curva cuya concavidad se orienta anterior e inferiormente (figs. 287 y 288).

ACCIÓN. Este músculo deprime y retrae la lengua.

c) **MÚSCULO HIOGLOSO.** El músculo hiogloso es aplanado y cuadrilátero, y está situado en la parte lateral de la lengua; se inserta inferiormente en el cuerpo del hueso hioides cerca del asta menor y en la cara superior del asta mayor, a lo largo de su borde lateral y en toda su extensión.

Las fibras se dirigen superior y un poco anteriormente, laterales a los músculos geniogloso y longitudinal inferior. Al llegar al borde de la lengua, se inclinan medial y anteriormente y se expanden en abanico en el espesor del órgano, para terminar en el tabique lingual.

Algunas veces, el músculo hiogloso se divide en dos haces musculares, el *basiogloso* y el *ceratogloso*, que se insertan el primero en el cuerpo y el segundo en el asta mayor del hueso hioides.

ACCIÓN. El músculo hiogloso es depresor y retractor de la lengua.

d) **MÚSCULO ESTILOGLOSO.** Este músculo es largo y delgado y se extiende desde la apófisis estiloides hasta el borde de la lengua. Se inserta: *a)* en la porción anterolateral de la apófisis estiloides, en las proximidades del vértice de ésta, y *b)* en el ligamento estilomandibular.

En ocasiones, existe una cabeza accesoria que nace del ángulo de la mandíbula y de la porción cercana a su borde posterior (fig. 288). La cabeza accesoria, mandibular, está unida a la cabeza estiloidea por el ligamento estilomandibular, que es un vestigio del arco tendinoso que unía originariamente ambas cabezas (Rouvière y Olivier). Cuando la cabeza mandibular se halla ausente, se observa en su lugar una lámina fibrosa que procede de la regresión de las fibras musculares.

APARATO DIGESTIVO

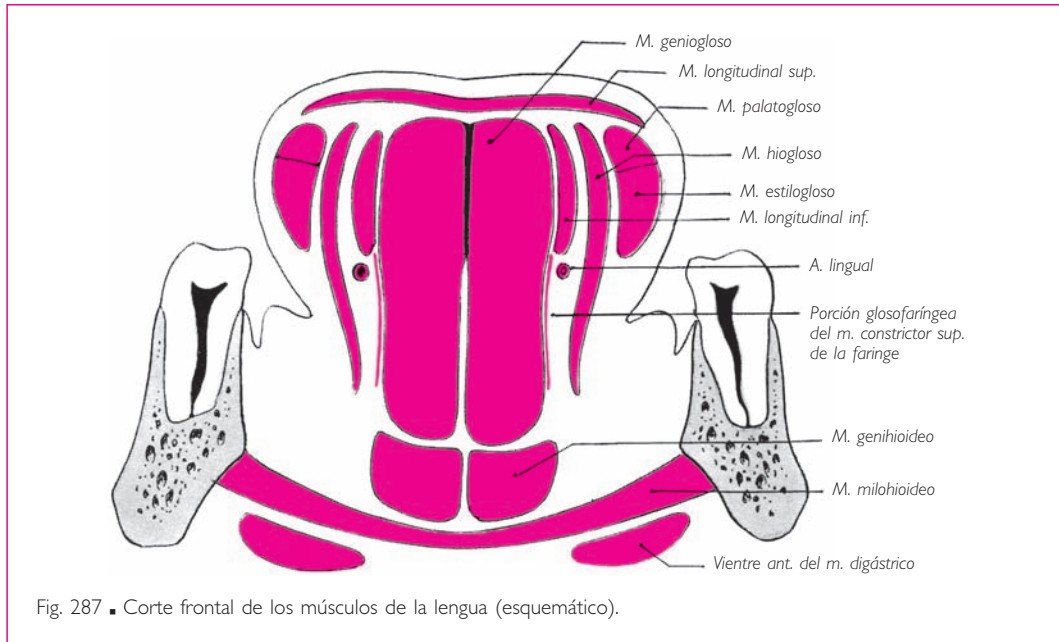


Fig. 287 ■ Corte frontal de los músculos de la lengua (esquemático).

El músculo se dirige inferior, anterior y lateralmente, y pasa en sentido lateral a la región tonsilar de la pared faríngea lateral. Llega así al extremo posterior del borde de la lengua, donde se divide en dos grupos principales de fibras, superiores e inferiores.

❑ Las *fibras superiores* se expanden en un ancho abanico que se extiende en el dorso de la lengua, en el cual las fibras, un poco transversales posteriormente, se hacen cada vez más oblicuas anterior y medialmente a medida que se acercan al vértice, y terminan en el tabique lingual. Las más laterales discurren a lo largo del borde de la lengua hasta el vértice. ❑ Las *fibras inferiores* se dirigen también hacia el tabique lingual, atravesando los músculos hiogloso y longitudinal inferior.

ACCIÓN. Los músculos estilglosos ensanchan la lengua y la desplazan superior y posteriormente.

e) **MÚSCULO PALATOGLOSO.** Este músculo es fino, aplanado y delgado; se inserta superiormente en el velo del paladar, en la cara inferior de la aponeurosis palatina, descendiendo en el espesor del arco palatogloso y termina en la lengua mediante fibras transversales y longitudinales que se confunden con las fibras superiores del músculo estilgloso.

ACCIÓN. Eleva la lengua, la dirige posteriormente y estrecha el istmo de las fauces.

f) **MÚSCULO AMIGDALOGLOSO.** El músculo amigdalogloso (Broca) es un delgado haz muscular, muy raro (Viéla), que nace de la cara lateral de la cápsula tonsilar. Sus fibras descienden medialmente al músculo constrictor superior de la faringe y penetran en el espesor de la lengua.

ACCIÓN. Los músculos amigdaloglosos elevan la base de la lengua.

g) **PORCIÓN GLOSOFARÍNGEA DEL MÚSCULO CONSTRICTOR SUPERIOR DE LA FARINGE.** Con este nombre se designa el fascículo del músculo constrictor superior de la faringe que

se prolonga hacia el borde de la lengua, donde sus fibras se confunden con las de los músculos estilogloso, longitudinal inferior y geniogloso.

ACCIÓN. Retrae la lengua posterior y superiormente.

h) **MÚSCULO TRANSVERSO DE LA LENGUA.** El músculo transverso de la lengua está formado por fibras transversales diferentes de aquellas que proceden de los músculos estilogloso, hiogloso, etc. Sus fibras van desde la cara lateral del tabique lingual hacia la cara profunda de la mucosa del borde lateral de la lengua.

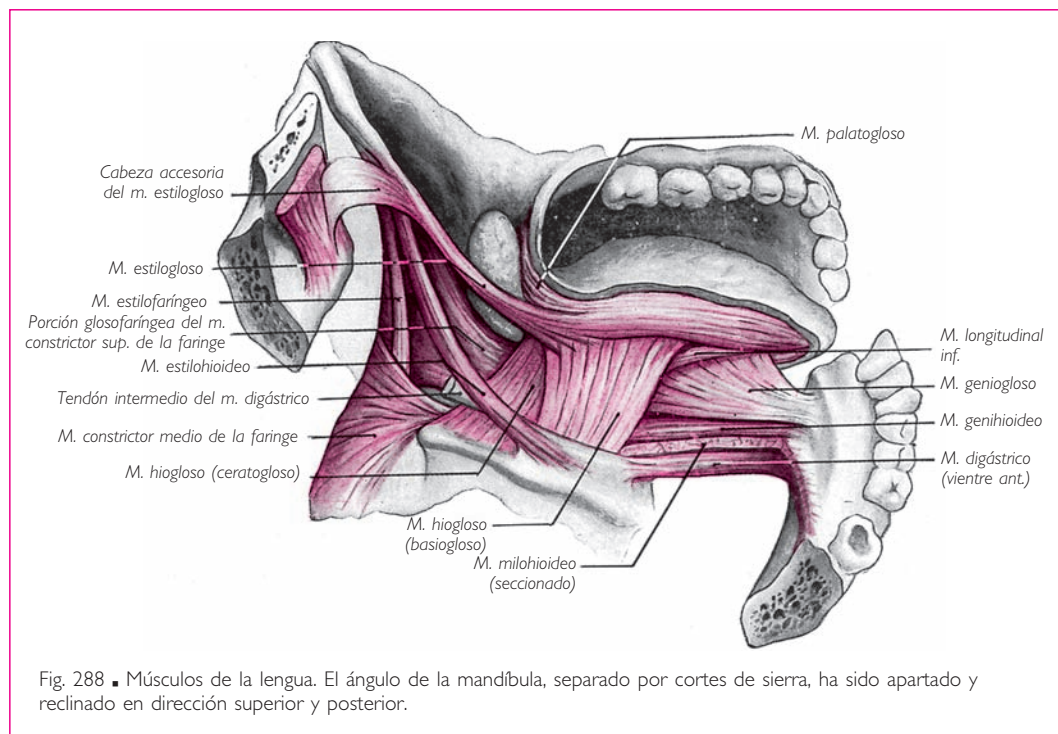
ACCIÓN. El músculo transverso de la lengua alarga y estrecha la lengua.

i) **MÚSCULO LONGITUDINAL SUPERIOR.** Este músculo es impar y medio; se trata de una lámina delgada subyacente a la mucosa del dorso de la lengua. Se origina posteriormente por medio de tres fascículos: dos laterales, que se sujetan a las astas menores del hueso hioides, y uno medio, que nace de la epiglotis y del pliegue glosopiglótico medio.

Desde sus orígenes, las fibras se dirigen anteriormente y forman una capa muscular continua que recubre toda la cara dorsal de la masa muscular lingual (fig. 287). Sus fibras se pierden en la cara profunda de la mucosa.

ACCIÓN. El músculo longitudinal superior deprime y acorta la lengua.

3. Mucosa de la lengua. Anteriormente ya indicamos las características macroscópicas de la mucosa al describir la configuración de la lengua.



APARATO DIGESTIVO

La mucosa lingual está constituida por un epitelio pavimentoso estratificado y por una dermis espesa y densa, denominada *aponeurosis lingual*, en la que se insertan las fibras musculares que se fijan en la mucosa lingual.

■ **VASOS Y NERVIOS.** *Arterias.* Las arterias destinadas a la lengua proceden sobre todo de la arterial lingual (fig. 152). Ésta proporciona a la lengua una rama colateral, la arteria dorsal de la lengua, y una de sus ramas terminales, la arteria profunda de la lengua. □ La lengua recibe también algunas ramificaciones de la arteria palatina ascendente, que es una rama de las arterias facial y faríngea ascendente.

Venas. La sangre venosa drena en las venas profundas de la lengua, satélites de la arteria lingual, y sobre todo en las venas linguales (v. pág. 254)

Vasos linfáticos. Los vasos linfáticos del vértice de la lengua drenan en los nódulos linfáticos submentonianos.

Los vasos linfáticos del cuerpo de la lengua se dividen en marginales, basales y centrales. □ Los *vasos linfáticos marginales* se originan de los bordes de la lengua: unos son laterales, pasan lateralmente a las glándulas sublingual y submandibular y drenan en los nódulos linfáticos submandibulares; los otros son mediales, descienden medialmente a dichas glándulas o al músculo hiogloso y se dirigen a los nódulos linfáticos anteriores del grupo cervical lateral profundo superior. □ Los *vasos basales* nacen en y posteriormente a las papilas circunvaladas y también son tributarios de los nódulos linfáticos cervicales laterales profundos superiores. □ Los *vasos centrales* descienden entre los dos músculos genioglosos y desembocan en los nódulos linfáticos submandibulares y cervicales laterales profundos superiores de uno u otro lado.

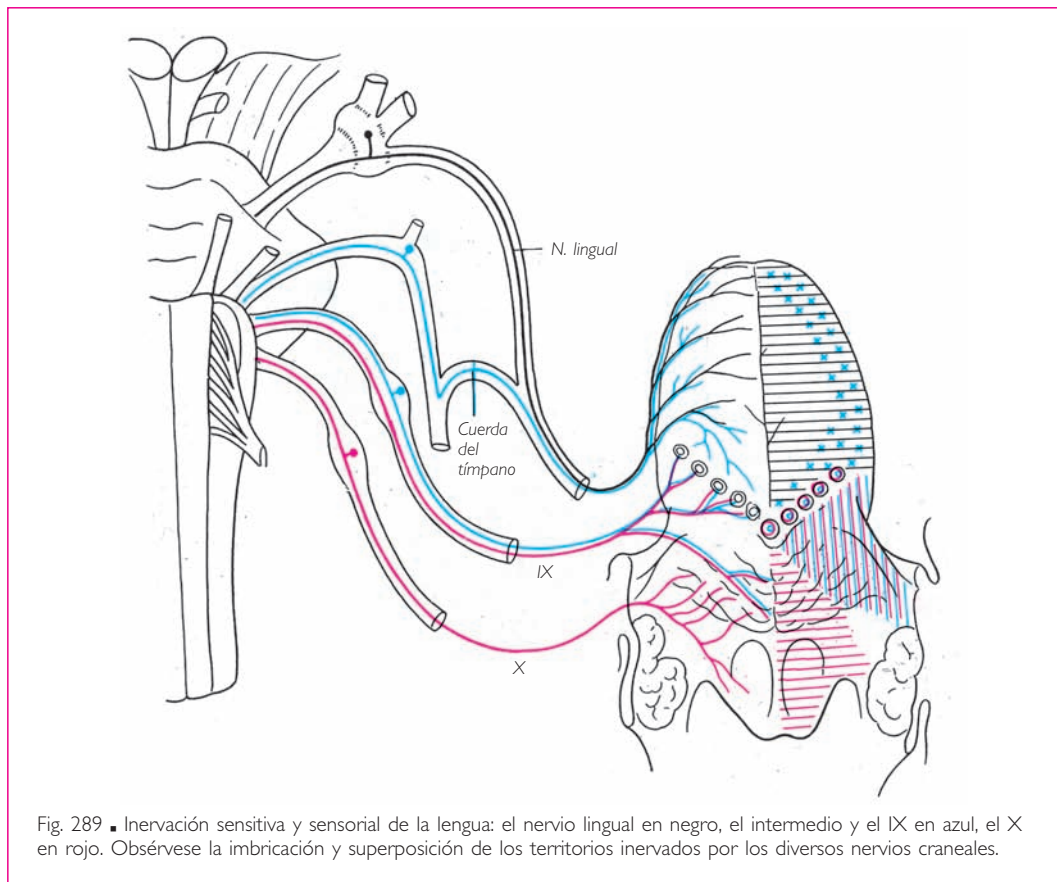
En resumen, a excepción de los vasos linfáticos del vértice de la lengua, todos los procedentes de las otras partes de la lengua drenan en los nódulos linfáticos submandibulares, en los nódulos linfáticos cervicales laterales profundos superiores y, sobre todo, en los nódulos linfáticos anteriores de ese grupo, que se escalonan desde el músculo digástrico hasta el músculo omohioideo. Los colectores linfáticos tributarios de estos últimos nódulos linfáticos terminan principalmente en un gran elemento nodular, el *nódulo linfático yugulodigástrico*, situado inmediatamente inferior al vientre posterior del músculo digástrico (Kuttner).

Nervios. Deben diferenciarse los nervios motores de los nervios sensitivos.

Los *nervios motores* proceden del nervio hipogloso, y también del nervio glossofaríngeo para el músculo estilogloso.

Los *nervios sensitivos* proceden de los nervios lingual, glossofaríngeo y vago. □ El nervio lingual, ramo del nervio mandibular, inerva la mucosa anterior al límite de las papilas circunvaladas; □ el nervio glossofaríngeo distribuye sus ramos terminales en las papilas circunvaladas y en la mucosa posterior al surco terminal; □ el nervio vago da algunos ramos, por medio del nervio laríngeo superior, a la mucosa que recubre los pliegues glosopiglóticos y las valéculas epiglóticas.

■ **LA LENGUA Y EL GUSTO** (fig. 289). En la lengua se localizan los receptores gustativos (en este sentido, puede definirse como el órgano del gusto), aunque el territorio de



los receptores gustativos rebasa la lengua para extenderse hacia la faringe, la epiglotis e incluso el piso superior de la laringe hasta las cuerdas vocales.

Tres nervios craneales se reparten la transmisión de las sensaciones gustativas: el nervio lingual, ramo del nervio trigémino, el nervio glossofaríngeo y el nervio vago. Ahora bien, hay que tener presente que sus territorios se yuxtaponen y que el nervio lingual es solamente conductor de las verdaderas fibras gustativas, que pertenecen al nervio intermedio, al cual llegan bien por la cuerda del tímpano bien por la vía lejana del nervio petroso mayor. En el tomo 4 se describen con detalle estas vías. El nervio lingual, por el contrario, proporciona toda la inervación sensitiva, pero no sensorial, del dorso y de los bordes de la lengua hasta el surco terminal, es decir, que transporta, como todo nervio sensitivo, las sensaciones de presión, tacto, calor, frío y dolor.

Las fibras del nervio intermedio que están asociadas al nervio lingual transportan las sensaciones ácidas o saladas. Sus receptores están escalonados sobre todo en los bordes de la lengua, son menos numerosos en el dorso y se extienden hasta el surco terminal en los espacios situados entre las papilas gustativas.

APARATO DIGESTIVO

El territorio del nervio glossofaríngeo comprende las papilas circunvaladas y se extiende hasta la epiglotis y probablemente hasta la pared faríngea. El nervio glossofaríngeo regula la recepción y el transporte de las sensaciones gustativas propiamente dichas de tipo discriminativo, es decir, las que permiten reconocer el sabor de los alimentos; su territorio se extiende posteriormente hasta el del nervio vago. El territorio de éste cubre la epiglotis, los pliegues glossoepiglóticos y las valéculas epiglóticas. En la raíz de la lengua se superpone al del nervio glossofaríngeo. Los receptores del nervio vago están constituidos por las terminaciones libres del nervio laríngeo superior y por la fibras del nervio vago que forman, junto con el nervio glossofaríngeo, el plexo faríngeo.

Sin embargo, la función del nervio vago se conoce con menos claridad que la de los nervios glossofaríngeo e intermedio en cuanto a la inervación sensorial gustativa.

■ **SURCO ALVEOLOLINGUAL.** El surco alveololingual está comprendido entre la arca da gingivodental inferior y la raíz de la lengua. Para descubrirlo es necesario levantar la parte inferior libre de la lengua (fig. 285).

En la parte media del surco alveololingual se observa, en el extremo inferior del frenillo lingual, una eminencia que termina a cada lado por medio de un pequeño tubérculo denominado *carúncula sublingual*. En el vértice de cada carúncula se aprecia un orificio, el *orificio umbilical*, por medio del cual el conducto submandibular se abre en la cavidad bucal. En la carúncula y lateralmente al orificio umbilical se aprecia el orificio de uno de los conductos excretorios de la glándula sublingual, denominado *conducto sublingual mayor*.

Lateralmente a las carúnculas, el surco alveololingual presenta a cada lado una prominencia elíptica, alargada de anterior a posterior y de medial a lateral; se trata del *pliegue sublingual*, que recubre la glándula sublingual. En la superficie de este pliegue se pueden ver, con ayuda de una lupa, los orificios de los conductos sublinguales menores de la glándula sublingual.

GLÁNDULAS DE LA BOCA. GLÁNDULAS SALIVALES

La cavidad bucal recoge el producto de la secreción de numerosas glándulas, que pueden diferenciarse de acuerdo con su volumen en dos categorías: glándulas salivales menores y glándulas salivales mayores.

Glándulas salivales menores. Están diseminadas por toda la extensión de la mucosa bucal. Se dividen en cuatro grupos principales: palatinas, labiales, bucales y linguales. □ Las *glándulas palatinas* están situadas en el paladar duro. □ Las *glándulas labiales* ocupan la cara posterior de los labios. □ Las *glándulas bucales* están anexas a la mucosa de las mejillas. Se reserva el nombre de *glándulas molares* a aquellas que están cerca del orificio de desembocadura del conducto parotídeo. □ Las *glándulas linguales* se dividen en varios subgrupos: unas están anexas a las papilas circunvaladas y a las papilas foliadas; otras ocupan la parte posterior de los bordes de la lengua; finalmente, las conocidas como *glándulas linguales anteriores* están situadas en la cara inferior de la lengua, cerca del vértice.

Glándulas salivales mayores. Estas glándulas están dispuestas en la proximidad de la cavidad bucal, siguiendo una curva concéntrica a la de la mandíbula. Se comunican con esta cavidad por sus conductos excretores.

A cada lado se observan tres glándulas salivales que son, de posterior a anterior, la glándula parótida, la glándula submandibular y la glándula sublingual.

■ A. Glándula parótida

La glándula parótida es la más voluminosa de las glándulas salivales. Está situada posteriormente a la rama de la mandíbula, inferiormente al conducto auditivo externo y anteriormente a las apófisis mastoides y estiloides y a los músculos que en ellas se insertan (fig. 290).

La superficie de la glándula es lobulada y de coloración grisáceo-amarillenta.

Su peso, muy variable, es de 25 g como promedio.

■ **FORMA Y RELACIONES DE LA GLÁNDULA PARÓTIDA CON LAS PAREDES DE LA CELDA PAROTÍDEA.** La glándula parótida llena una excavación profunda y anfractuosa, denominada *celda parotídea*, y su superficie se adapta exactamente a las paredes de ésta.

La celda parotídea es irregularmente prismática triangular (v. pág. 583). Asimismo, la glándula parótida también es prismática triangular y presenta los siguientes ele-

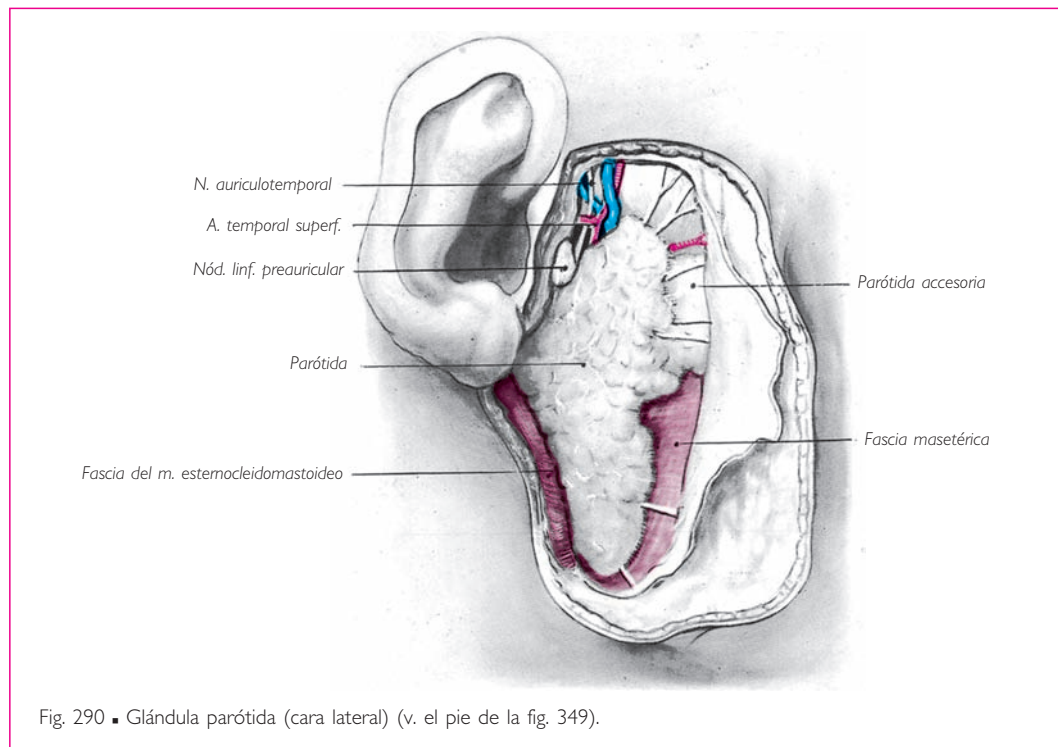


Fig. 290 ■ Glándula parótida (cara lateral) (v. el pie de la fig. 349).

APARATO DIGESTIVO

mentos: una cara lateral, una cara anterior y una cara posterior; un extremo o base superior y otro inferior; un borde, anterior, otro medial y otro posterior.

La *cara lateral*, plana o ligeramente convexa, está recubierta por la lámina superficial de la fascia cervical, que se extiende anteriormente a la vaina del músculo esternocleidomastoideo hasta la fascia masetérica (figs. 290 y 291).

La *cara anterior* presenta la forma de un canal vertical cóncavo anteriormente. Se relaciona de lateral a medial con el borde posterior del músculo masetero cubierto por su fascia, con el borde posterior de la rama de la mandíbula, de la cual está separada por una delgada capa de tejido celular muy laxo, con el músculo pterigoideo medial y su revestimiento fascial inferiormente, con la parte posterior de la fascia interpterigoidea, constituida por el ligamento esfenomandibular superiormente y, finalmente, con la membrana celulofibrosa que une los ligamentos estilomandibular y eseno-

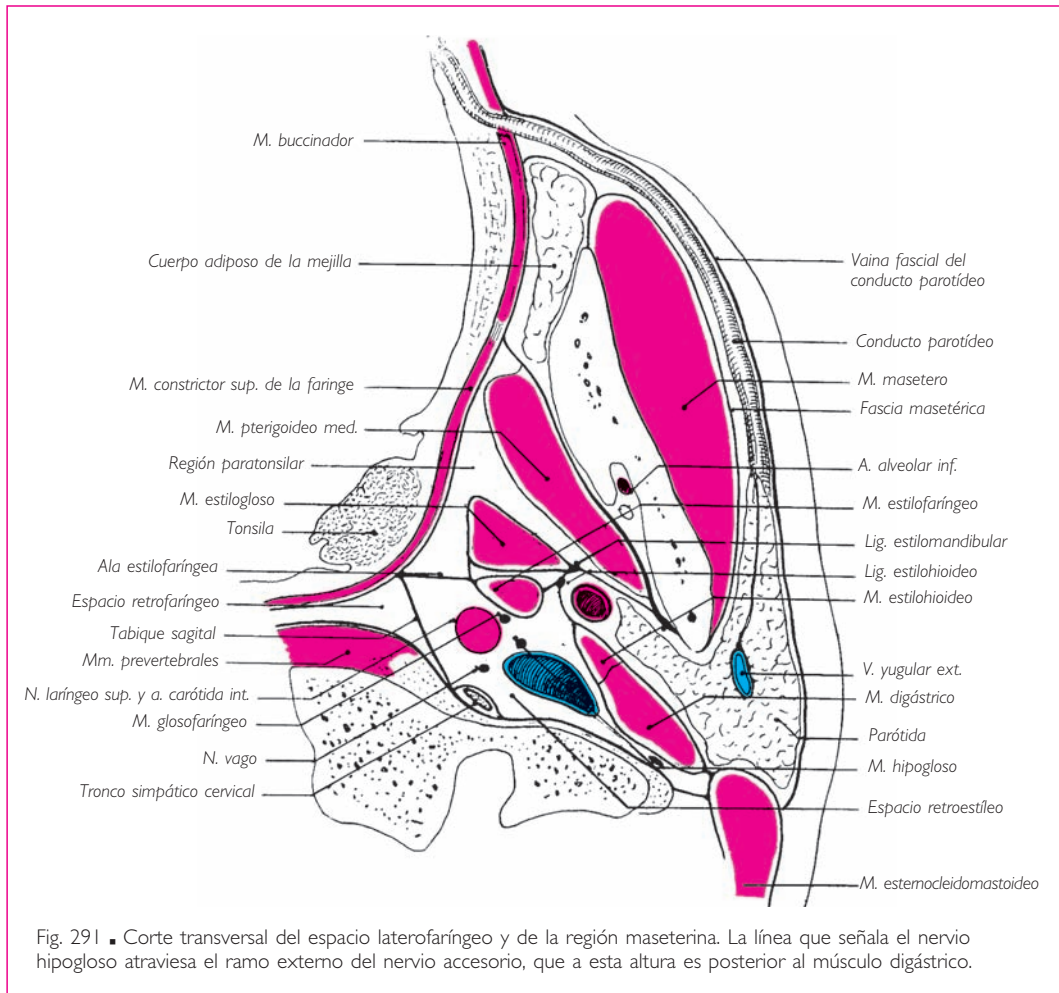


Fig. 291 ■ Corte transversal del espacio laterofaríngeo y de la región maseterina. La línea que señala el nervio hipogloso atraviesa el ramo externo del nervio accesorio, que a esta altura es posterior al músculo digástrico.

mandibular (fig. 291). Esta membrana suele hallarse bastante desplazada medial y anteriormente por la *prolongación faríngea de la glándula parótida*.

La *cara posterior* está orientada posterior, inferior y medialmente; se relaciona, de lateral a medial, con el borde anterior de los músculos esternocleidomastoideo, digástrico, estilohioideo y estilogloso. Estos músculos están rodeados y unidos entre sí por una lámina fascial que se extiende desde el borde anterior del músculo esternocleidomastoideo hasta la pared de la faringe (v. figs. 291 y 347). Esta fascia está reforzada por el ligamento estilomandibular, que desciende anteriormente al músculo estilogloso, y por el ligamento estilohioideo, que está situado en la prolongación de la apófisis estiloides, medialmente al músculo estilohioideo.

La glándula emite posteriormente dos prolongaciones: una entre los músculos esternocleidomastoideo y digástrico y otra entre el músculo digástrico y la apófisis estiloides.

El *extremo superior* se relaciona con la articulación temporomandibular anteriormente y con el conducto auditivo externo posteriormente.

El *extremo inferior* reposa en un tabique fibroso que separa la glándula parótida de la glándula submandibular y que, por esta razón, se denomina *tabique intersubmandibuloparotídeo*. Esta lámina fibrosa está constituida en gran parte por una banda fascial que se extiende entre el borde anterior del músculo esternocleidomastoideo y el ángulo de la mandíbula, y por la parte inferior del ligamento estilomandibular (v. *Región parotídea*).

El *borde anterior* de la glándula avanza, más o menos según los individuos, sobre la cara lateral del músculo masetero (figs. 290 y 291). En este borde, el conducto excretor de la parótida o conducto parotídeo emerge de la glándula. Muy frecuentemente, la glándula parótida emite a lo largo del conducto parotídeo una prolongación anterior denominada *prolongación masetérica*. Ésta se separa a veces de la masa glandular principal y forma una *glándula parótida accesoria*.

El *borde posterior* se corresponde con el borde anterior del músculo esternocleidomastoideo.

El *borde medial* sigue el ligamento estilomandibular. Puede llegar más medialmente a dicho ligamento cuando existe una prolongación faríngea de la glándula parótida.

■ **RELACIONES DE LA GLÁNDULA PARÓTIDA EN LA CELDA PAROTÍDEA.** Todos los elementos óseos, ligamentosos, musculares y fasciales que están en relación con la superficie de la glándula forman las paredes de la celda parotídea.

En la celda parotídea, la glándula parótida está envuelta por una fina capa de tejido celular, diferente al de la fascia que limita su celda. En ciertas partes de la superficie glandular, este tejido se vuelve muy denso y la glándula se adhiere a las partes correspondientes de la celda (v. *Región parotídea*, pág. 583).

La glándula parótida está recorrida de inferior a superior por la arteria carótida externa, que suministra sus ramas terminales en la parte superior de la glándula. También está recorrida de superior a inferior por la vena yugular externa, que nace en la glándula parótida, y a menudo también por la vena retromandibular o la vena satélite de la carótida externa (de Launay). □ La glándula parótida está atravesada por el nervio facial.

□ También se relaciona con numerosos nódulos linfáticos parotídeos. □ Todas estas

APARATO DIGESTIVO

relaciones, al igual que algunas otras, se expondrán con detalle cuando se describa la región parotídea (v. *Región parotídea*, pág. 583). Indicaremos en ese momento que la glándula parótida está dividida en dos lóbulos por el plano fibrocelular, que ocupan en el espesor de la glándula el nervio facial, la vena yugular externa y la vena retromandibular.

■ **CONDUCTO PAROTÍDEO** (fig. 291). El conducto excretor de la glándula parótida, denominado *conducto parotídeo*, es un conducto de paredes gruesas, blanquecino y ligeramente aplanado, que mide aproximadamente 4 cm de longitud y 3 mm de diámetro. Nace en el espesor de la glándula parótida, unas veces por medio de dos troncos de origen o raíces, uno superior y otro inferior, y otras veces mediante un sólo tronco colector que se dirige, a través de la glándula, oblicuamente en sentido superior y anterior.

El conducto parotídeo emerge del borde anterior de la glándula un poco superiormente a su parte media (fig. 340). Se dirige hacia la cavidad bucal atravesando de forma sucesiva las regiones masetéica e infraorbitaria. En un principio se dirige de posterior a anterior en un desdoblamiento de la fascia masetéica. La distancia que lo separa de la arcada dental alcanza 15 mm en el borde anterior de la glándula parótida; disminuye de posterior a anterior y mide 1 cm en el borde anterior del músculo masetero (Delmas). La dirección general está indicada por una línea horizontal que se dirige desde el trago hasta el borde inferior del ala de la nariz. La arteria transversa de la cara pasa superiormente al conducto.

Al llegar al borde anterior del músculo masetero, el conducto se inclina medialmente y rodea la cara anterior del cuerpo adiposo de la mejilla, en un desdoblamiento de la hoja fascial que recubre este cuerpo (fig. 291). Atraviesa después el músculo buccinador, se desliza de posterior a anterior bajo la mucosa, a lo largo de algunos milímetros, y se abre en la boca por medio de un orificio cortado oblicuamente, frente al cuello del primero o segundo diente molar superior.

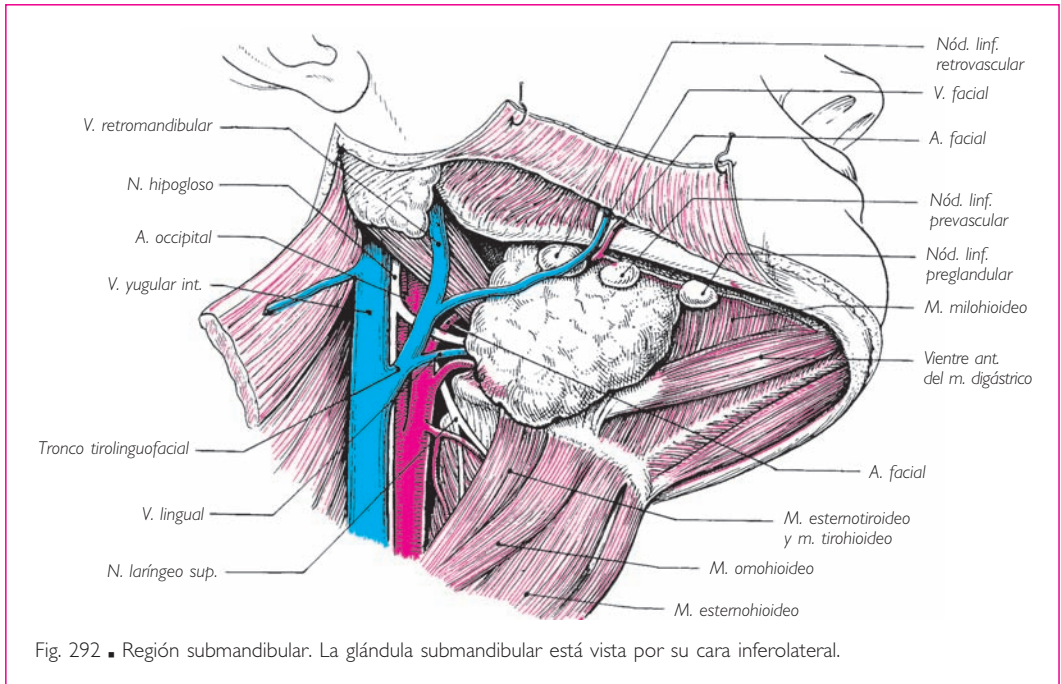
■ **VASOS Y NERVIOS.** Las *arterias de la glándula parótida* son ramas parotídeas de las arterias carótida externa y auricular posterior.

Las *venas de la glándula parótida* drenan en las venas yugular externa y retromandibular.

Los *vasos linfáticos de la glándula parótida* se dirigen hacia los nódulos linfáticos parotídeos.

Los *nervios de la glándula parótida* proceden del nervio auriculotemporal, del ramo auricular mayor del plexo cervical y del simpático anexo a la arteria carótida externa.

■ **INERVIACIÓN FUNCIONAL DE LA GLÁNDULA PAROTÍDEA.** La glándula parótida recibe su inervación secretora del nervio auriculotemporal, el cual transmite los impulsos que proceden del núcleo salivatorio inferior situado en la médula oblonga. Las fibras secretoras emergen de este núcleo siguiendo primeramente la vía del nervio glosofaríngeo y después la del nervio timpánico y de los nervios petrosos menores que, unidos, terminan en el ganglio ótico (v. pág. 346 y fig. 206). Después de realizar allí un relevo, la vía secretora continúa con el nervio auriculotemporal, que la lleva hacia la glándula.



■ B. Glándula submandibular

La glándula submandibular está situada en la porción lateral de la región suprahioidea. Ocupa la depresión angulosa comprendida entre la cara medial de la mandíbula por un lado y los músculos suprahioideos y las caras laterales de la raíz de la lengua y de la faringe por otro (figs. 292 y 356).

Es grande como una almendra y pesa unos 7 g aproximadamente.

Su coloración es ligeramente rosada en el sujeto vivo y de un blanco grisáceo en el cadáver.

■ **FORMA Y RELACIONES.** La glándula submandibular está contenida en una excavación osteomusculofascial, denominada *celda submandibular* (para la descripción de la celda submandibular y las relaciones detalladas de la glándula, v. *Triángulo submandibular*, pág. 599).

La glándula submandibular y su celda tienen evidentemente la misma forma y ambas presentan tres caras, tres bordes y dos extremos (fig. 293).

La *cara superolateral* de la glándula se relaciona con la fosita submandibular de la mandíbula, y, posteriormente a ésta, con la cara medial del músculo pterigoideo medial (fig. 344).

La *cara inferolateral* está recubierta por la lámina superficial de la fascia cervical, el platisma y la piel.

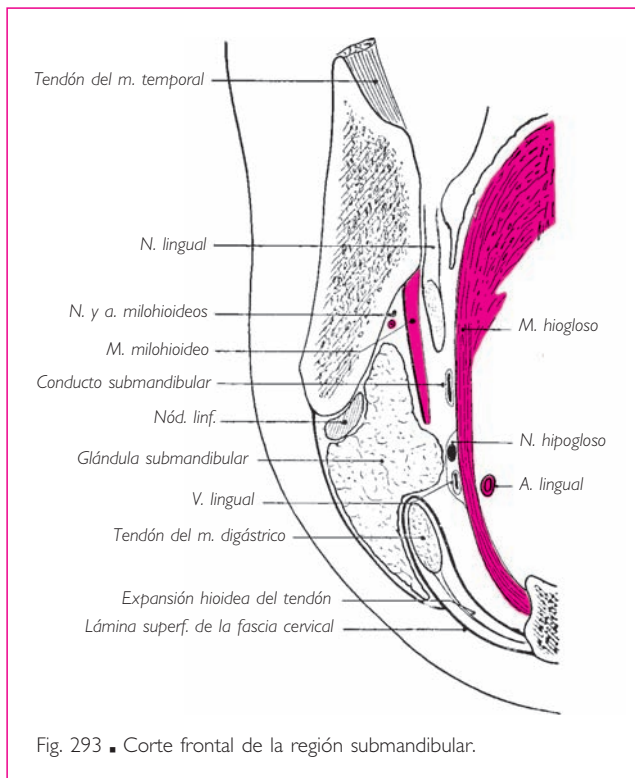
La *cara medial* o *profunda* de la glándula está en relación: □ *a)* anteriormente, es decir, en la región del suelo de la boca, con los músculos digástrico, milohioideo e hio-

APARATO DIGESTIVO

gloso, con el nervio hipogloso y, por medio del músculo hiogloso, con la arteria lingual (figs. 292, 357 y 359), y **□ b**) posteriormente, con la pared lateral de la faringe, cruzada a esta altura por el músculo estilogloso (fig. 344).

El *borde lateral* rodea el borde inferior de la mandíbula (fig. 356).

El *borde superior* se relaciona: anteriormente, con la inserción mandibular del músculo milohioideo (fig. 293); posteriormente, con la mucosa del surco alveolingual primero y con el espacio paratonsilar propiamente dicho después. Entre la mucosa alveolingual y la glándula pasa el nervio lingual. El nódulo linfático submandibular es superficial a la glándula.



la arteria facial, que rodea la glándula (v. *Región submandibular*, donde se describe detalladamente la celda submandibular y las relaciones de la glándula).

a) **PROLONGACIÓN ANTERIOR.** De la cara medial de la glándula submandibular se desprende, posteriormente al músculo milohioideo, una prolongación glandular que se introduce superiormente a este músculo y se abraza a la cara medial del extremo posterior de la glándula sublingual (fig. 360). La disposición de esta prolongación glandular es tal que podemos decir que la glándula submandibular se divide anteriormente en dos prolongaciones que pasan una medial y otra lateralmente al músculo milohioideo. Ahora bien, esta última es bastante más voluminosa que la primera y debe considerarse parte del propio cuerpo de la glándula (para detalles, v. *Región submandibular*).

El *borde inferior* es convexo inferiormente y desborda frecuentemente el hueso hioides (figs. 292 y 356).

El *extremo anterior* de la glándula, situado un poco posterior al vientre anterior del músculo digástrico, sigue la línea de unión de la lámina superficial de la fascia cervical con la fascia de revestimiento del músculo milohioideo.

El *extremo posterior* se relaciona con el tabique intermandibuloparotídeo (v. pág. 602).

La glándula submandibular se relaciona también, en el interior de la celda submandibular, con la vena facial, que cruza su cara lateral, con los nódulos linfáticos submandibulares dispuestos a lo largo del borde inferior de la mandíbula y con

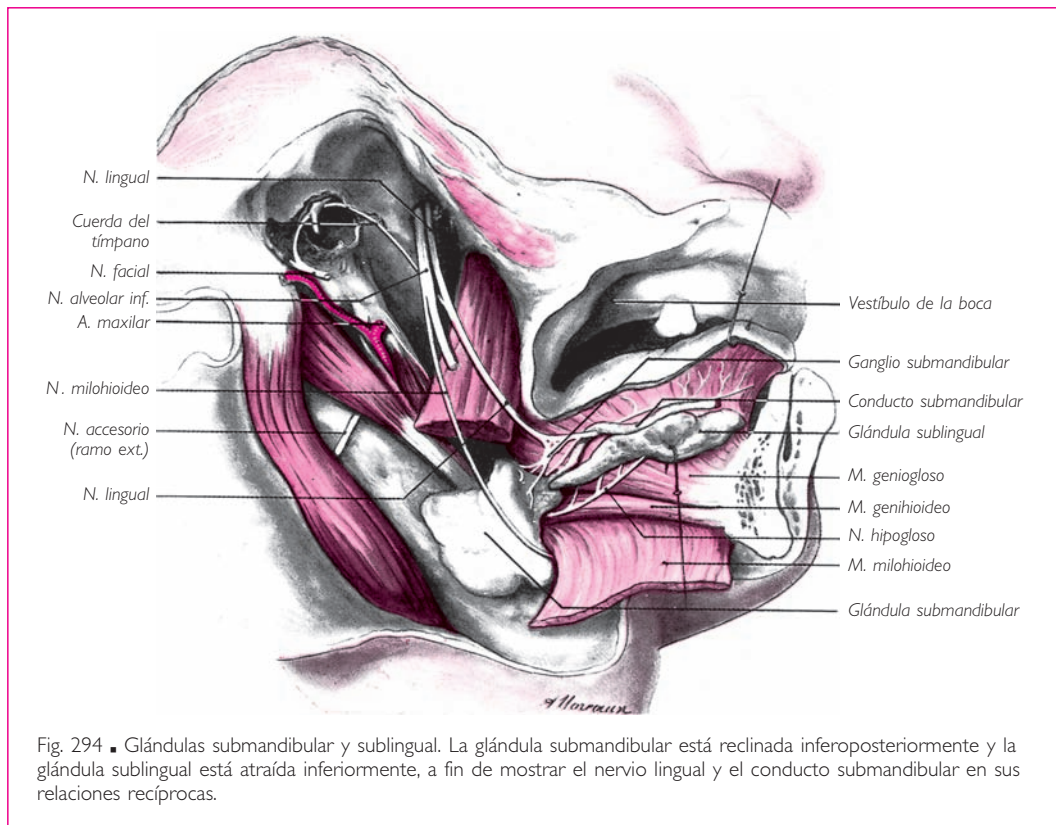


Fig. 294 ■ Glándulas submandibular y sublingual. La glándula submandibular está reclinata inferoposteriormente y la glándula sublingual está atraída inferiormente, a fin de mostrar el nervio lingual y el conducto submandibular en sus relaciones recíprocas.

■ **CONDUCTO SUBMANDIBULAR.** El conducto excretor de la glándula submandibular, denominado *conducto submandibular*, es un conducto de paredes delgadas pero resistentes, aplanado en el cadáver y blanquecino; su longitud es de 4 a 5 cm y su diámetro de 2 a 3 mm.

El conducto submandibular procede de la unión de numerosos conductos colectores. Emerge de la cara medial de la glándula y se dirige inmediatamente en sentido anterior y medial. Este conducto acompaña primero a la prolongación anterior de la glándula (figs. 294 y 360); después avanza medialmente al músculo milohioideo y a la glándula sublingual hasta el extremo inferior del frenillo de la lengua. El conducto cambia entonces de dirección y se adosa al del lado opuesto, dirigiéndose directamente en sentido anterior a lo largo de 2 a 3 mm y abriéndose en la cavidad bucal por medio del *orificio umbilical*. □ El nervio lingual lo rodea de lateral a medial y de posterior a anterior.

■ **VASOS Y NERVIOS.** Las arterias de la glándula submandibular proceden de las arterias facial y submentoniana.

Las venas de la glándula submandibular drenan en la vena facial.

APARATO DIGESTIVO

Los *vasos linfáticos de la glándula submandibular* drenan en los nódulos linfáticos submandibulares y en los nódulos linfáticos superiores del grupo cervical lateral profundo superior.

Los *nervios de la glándula submandibular* proceden del ganglio submandibular, del nervio lingual y de la cuerda del tímpano por medio del nervio lingual.

■ C. Glándula sublingual

La glándula sublingual está situada en el suelo de la boca, profundamente a la mucosa del surco alveololingual.

Es alargada en el sentido del surco alveololingual, aplanada transversalmente y un poco afilada en sus extremos. La glándula sublingual pesa alrededor de 3 g y mide unos 3 cm de largo, 15 mm de altura y de 7 a 8 mm de anchura.

Su coloración es semejante a la de la glándula submandibular.

■ **RELACIONES.** En la glándula sublingual se distinguen dos caras, una lateral y otra medial; dos bordes, uno superior y otro inferior, y dos extremos, uno anterior y otro posterior (fig. 294).

La *cara lateral* se relaciona con la fosita sublingual de la mandíbula y con el músculo milohioideo.

La *cara medial* está en relación con los músculos geniogloso y longitudinal inferior de la lengua, con el nervio lingual y el conducto submandibular (fig. 353).

El *borde superior* está recubierto por la mucosa del surco alveololingual, que forma a esta altura el *pliegue sublingual*.

El *borde inferior* acompaña al músculo genihioideo, que ocupa el ángulo formado por los músculos geniogloso y milohioideo (fig. 353).

El *extremo anterior* está en relación, posteriormente a la sínfisis mandibular, con la glándula del lado opuesto.

El *extremo posterior* se relaciona con la glándula submandibular y con su prolongación anterior (v. *Región sublingual* y fig. 360).

■ **CONDUCTOS EXCRETORES.** La glándula sublingual es una aglomeración de glándulas y posee tantos conductos excretores como pequeñas glándulas agrupadas.

Se cuentan de 15 a 30 conductos excretores. Uno de ellos, más voluminoso que los otros y denominado *conducto sublingual mayor*, nace en la parte media de la cara medial de la glándula, bordea el conducto submandibular y se abre lateralmente a éste en el vértice de la carúncula sublingual. Los otros conductos, denominados *conductos sublinguales menores*, son pequeños y cortos y terminan lateralmente al conducto sublingual mayor, a lo largo del pliegue sublingual formado por la glándula sublingual.

■ **VASOS Y NERVIOS.** Las *arterias de la glándula sublingual* proceden de la arteria sublingual.

Las *venas de la glándula sublingual* drenan en las venas linguales profundas y en la vena satélite del nervio hipogloso.

Los *vasos linfáticos de la glándula sublingual* drenan en los nódulos linfáticos submandibulares y en los nódulos linfáticos superiores del grupo cervical lateral profundo superior.

Los *nervios de la glándula sublingual* proceden del ganglio sublingual y de la cuerda del tímpano por medio del nervio sublingual, que es un ramo del nervio lingual.

■ D. Inervación funcional de las glándulas submandibular y sublingual

Las glándulas submandibular y sublingual reciben su inervación secretora del nervio lingual. Éste transporta los impulsos procedentes del núcleo salivatorio superior, situado en el puente. Las fibras secretoras de este núcleo siguen la vía del nervio facial y después la cuerda del tímpano, que se comunica con el nervio lingual (v. pág. 300 y fig. 206).

Las fibras nerviosas realizan sinapsis en los pequeños ganglios submandibular y sublingual, de donde se desprenden los ramos que inervan cada una de las glándulas.

FARINGE

La faringe es un conducto musculomembranoso que se extiende verticalmente, anterior a la columna vertebral y posterior a las cavidades nasales, la cavidad bucal y la laringe, desde la base del cráneo hasta el borde inferior de la sexta vértebra cervical. Se continúa inferiormente con el esófago. Constituye una especie de vestíbulo que comunica por una parte la cavidad bucal con el esófago y por otra las cavidades nasales con la laringe.

■ **FORMA.** La forma de la faringe es la de un embudo irregular, ensanchado superiormente, un poco ampliado en su parte media en las proximidades del hueso hioides y estrechado inferiormente.

■ **DIMENSIONES.** Cuando la faringe está en reposo, su longitud media es de 15 cm. Cuando se contrae, su extremo inferior se eleva y su longitud disminuye 3 cm aproximadamente.

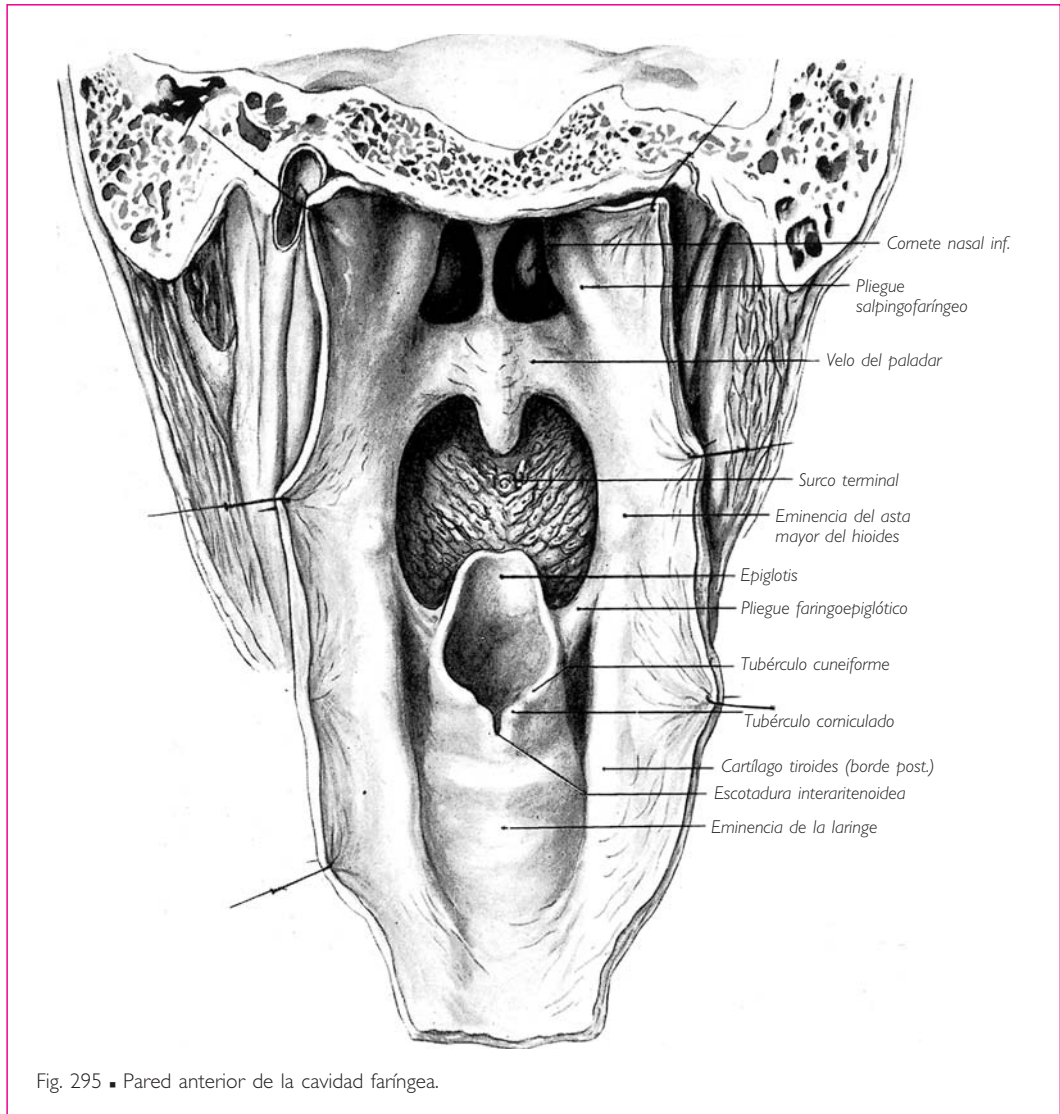
El diámetro transversal de la faringe mide de 4 a 5 cm a la altura de la parte media de las cavidades nasales, y 4 cm a la altura de las astas mayores del hueso hioides. Después disminuye gradualmente de superior a inferior y no mide más de 2 cm en el extremo inferior del conducto.

La faringe está siempre abierta desde su extremo superior hasta la laringe. En esta parte de su extensión, que da continuamente paso al aire de la respiración, las paredes anterior y posterior están separadas entre sí 2 o 3 cm.

■ **CONFIGURACIÓN EXTERNA Y RELACIONES.** En la faringe distinguimos una cara posterior, dos caras laterales y dos extremos. Anteriormente, la faringe no tiene superficie anterior, pues se confunde superior e inferiormente con las cavidades nasales, la cavidad bucal y la laringe (fig. 295).

1. Cara posterior. La cara posterior es casi plana y tiene continuidad a cada lado con las caras laterales, formando dos ángulos romos, los *ángulos* de la faringe. La arista roma de estos ángulos marca el límite entre la cara posterior y la cara lateral correspondiente.

APARATO DIGESTIVO



La cara posterior se relaciona con el espacio retrofaríngeo comprendido entre la faringe anteriormente, la lámina prevertebral posteriormente y los tabiques sagitales a los lados.

2. Caras laterales. Las caras laterales se inclinan anterior y medialmente, desde los ángulos de la faringe hasta su límite anterior. Este límite corresponde, de superior a inferior, con el borde posterior de la lámina medial de la apófisis pterigoides, el rafe pterigomandibular, el extremo posterior de la línea milohioidea, la cara lateral de la raíz de la lengua, el asta mayor del hueso hioides, el ligamento tirohioideo lateral, el borde posterior de las láminas laterales del cartilago tiroides y la parte lateral del cartilago cricoides.

Desde el punto de vista de sus relaciones, cabe distinguir en las paredes laterales de la faringe dos partes, una superior o cefálica y otra inferior o cervical, separadas entre sí por un plano horizontal tangente al borde inferior de la mandíbula.

Superiormente a este plano, las caras laterales de la faringe están en relación con los órganos contenidos en el espacio laterofaríngeo cefálico: posteriormente, con la arteria carótida interna, la vena yugular interna, los nervios glosofaríngeo, vago, accesorio e hipogloso y el tronco simpático; ■ anteriormente, con la glándula parótida, la arteria carótida externa y la vena yugular externa (v. *Espacio laterofaríngeo cefálico*, pág. 577).

Inferiormente a la mandíbula, las caras laterales de la faringe están en relación con el paquete vasculonervioso del cuello, la glándula tiroides y sus pedículos vasculares (para detalles, v. *Región esternocleidomastoidea*).

3. Extremo superior. La faringe está fija por su extremo superior a la base del cráneo. La línea de inserción presenta una parte media y dos partes laterales (fig. 296): ■ *a*) la parte media, curva y cóncava anteriormente, va desde una espina del hueso esfenoides hasta la otra, pasando por el tubérculo faríngeo y, a los lados, inmediatamente anterior a los conductos carotídeos; ■ *b*) las partes laterales de esta línea de inserción son oblicuas anterior y medialmente y se extienden a lo largo del surco de la trompa auditiva de la base del cráneo, de la espina del hueso esfenoides al extremo superior de la lámina medial de las apófisis pterigoides.

4. Extremo inferior. El extremo inferior de la faringe se relaciona anteriormente con el borde inferior del cartílago cricoides y posteriormente con el borde inferior de la sexta vértebra cervical. Está situado a 15 cm de la arcada dental inferior (Mouton).

■ CONFIGURACIÓN INTERNA. La cavidad faríngea se divide en tres porciones: una porción superior o nasal, en relación con las cavidades nasales; una porción media, oral o bucal, en continuidad con la cavidad bucal, y una porción inferior o laríngea (fig. 295). La porción nasal está parcialmente separada de la porción bucal por un tabique musculomembranoso, el *paladar blando* o *velo del paladar*. Describiremos en primer lugar las tres porciones de la faringe y a continuación el velo del paladar y las tonsilas palatinas.

1. Porción nasal de la faringe o nasofaringe (rinofaringe). Presenta seis paredes.

a) PARED ANTERIOR. Se confunde con los orificios posteriores de las cavidades nasales o coanas (fig. 295; v. pág. 356).

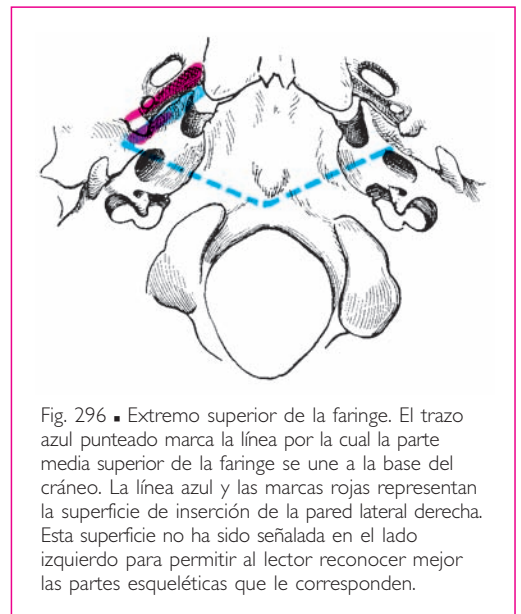
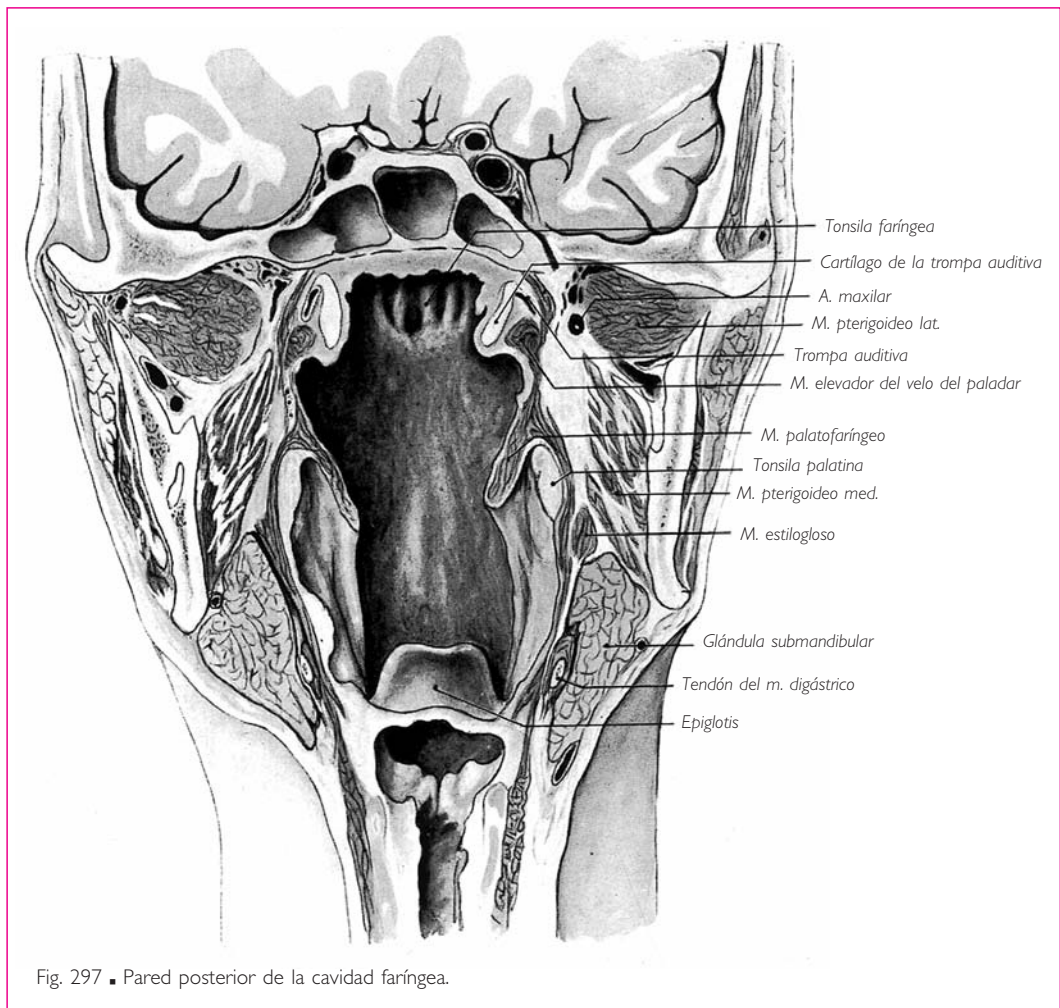


Fig. 296 ■ Extremo superior de la faringe. El trazo azul punteado marca la línea por la cual la parte media superior de la faringe se une a la base del cráneo. La línea azul y las marcas rojas representan la superficie de inserción de la pared lateral derecha. Esta superficie no ha sido señalada en el lado izquierdo para permitir al lector reconocer mejor las partes esqueléticas que le corresponden.

APARATO DIGESTIVO

b) PAREDES SUPERIOR Y POSTERIOR. La *pared superior*, inclinada inferior y posteriormen- te, y la *pared posterior*, casi vertical, se continúan una con otra, describiendo una curva cóncava anteriormente, más o menos pronunciada según los individuos (fig. 298). Es- tas dos paredes se relacionan con la porción basilar del hueso occipital y con la mem- brana atlantooccipital anterior. La pared superior presenta un agrupamiento de nodu- lillos linfáticos cerrados que forman la *tonsila faríngea* o *amígdala faríngea* (fig. 297).

La *tonsila faríngea*, de 3 cm de longitud, puede prolongarse inferiormente en toda la altura de la pared posterior de la nasofaringe. Su superficie plegada está recorrida por rodetes irregulares, separados entre sí por surcos: uno medio anteroposterior y otros laterales oblicuos posterior y medialmente. El surco medio, que es el más mar- cado, presenta frecuentemente en su extremo inferior una depresión profunda, el *re- ceso medio de la tonsila faríngea*.



En el fondo del receso se abre a veces un divertículo tubular, la *bolsa faríngea*, que se diferencia del receso medio porque su extremo profundo está unido, en un feto de tres meses, con el segmento faríngeo de la notocorda (Froiep, J. P. Tourneux).

c) PAREDES LATERALES (fig. 298). En estas paredes se observa el *orificio faríngeo de la trompa auditiva*. Este orificio es triangular y saliente, y ya ha sido descrito (v. pág. 448).

La mucosa que rodea este orificio faríngeo de la trompa auditiva presenta una acumulación de nodulillos linfáticos cerrados que se conoce como *tonsila tubárica* o *amígdala tubárica*.

Posteriormente al orificio faríngeo de la trompa auditiva y al pliegue salpingofaríngeo que prolonga inferiormente, sobre la pared lateral de la faringe, el borde posterior del orificio de la trompa auditiva, se encuentra una depresión profunda, lisa o areolar, denominada *receso faríngeo*. Esta excavación presenta dos lados: uno posterior, formado por la pared posterior de la nasofaringe, y otro anterior, constituido por la pared posteromedial, saliente, de la trompa auditiva fibrocartilaginosa. El receso faríngeo se extiende superiormente hasta la parte superior del orificio de la trompa auditiva, donde se denomina *fosita supratubárica*, que se continúa inferiormente con el canal que ocupa el ángulo lateral correspondiente de la faringe.

d) PARED INFERIOR. Es incompleta y móvil; está formada por el velo del paladar.

2. Porción oral de la faringe u orofaringe. La orofaringe está limitada superiormente por el velo del paladar e inferiormente por un plano horizontal trazado por el cuerpo del hueso hioides. Comunica anteriormente con la cavidad bucal por medio del *istmo de las fauces*.

Se relaciona posteriormente con el arco anterior del atlas, el cuerpo del axis y la tercera vértebra cervical (fig. 298). La superficie posterior presenta una serie de relieves formados por numerosos nodulillos linfáticos cerrados.

Las *paredes laterales* están ocupadas anteriormente por los pilares del velo del paladar y por las tonsilas palatinas (v. más adelante). Posteriormente a los arcos palatofaríngeos, las paredes laterales están reducidas a dos canales que ocupan los ángulos laterales de la faringe.

Anteriormente, esta porción de la faringe se abre en la cavidad bucal y se relaciona con la porción faríngea del dorso de la lengua.

3. Porción laríngea de la faringe o laringofaringe o hipofaringe. Esta porción de la faringe se relaciona anteriormente con la laringe, que presenta, de superior a inferior (fig. 295): la epiglotis, la entrada a la laringe y, por último, una eminencia formada por los cartílagos aritenoides y cricoides y por los músculos que los recubren. A los lados de la laringe se encuentran dos depresiones verticales, los *recesos piriformes*. □ La laringofaringe se proyecta posteriormente sobre las vértebras cervicales cuarta, quinta y sexta.

■ PALADAR BLANDO O VELO DEL PALADAR Y TONSILAS

1. Paladar blando o velo del paladar. Es un tabique móvil musculomembranoso, que prolonga el paladar duro inferior y posteriormente, y separa la nasofaringe de la

APARATO DIGESTIVO

orofaringe. El velo del paladar es de forma cuadrilátera y mide un promedio de 4 cm de longitud y 1 cm de grosor.

Su anchura en la cara bucal alcanza los 5 cm.

Presenta dos caras y cuatro bordes.

La *cara anteroinferior* es cóncava y lisa. Presenta un saliente medio anteroposterior, que prolonga el rafe palatino en el velo del paladar (fig. 283).

La *cara posterosuperior* se continúa con el suelo de las cavidades nasales. Esta cara es convexa y presenta irregularidades debidas a la presencia de tejido linfóide en la mucosa, así como un relieve alargado, medio y anteroposterior, determinado por los músculos de la úvula (fig. 295).

El *borde anterior* se confunde con el borde posterior del paladar duro.

Los *bordes laterales* están unidos a la parte inferior de la apófisis pterigoides y al gancho de la apófisis pterigoides. Se confunden con las paredes laterales de la faringe.

El *borde posterior* presenta, en la parte media, una prolongación cilindrocónica de 10 a 15 mm de longitud, la *úvula palatina*, y dos repliegues curvilíneos a cada lado, uno anterior y otro posterior, denominados *arcos del velo del paladar* o *pilares del velo del paladar* (figs. 283 y 298).

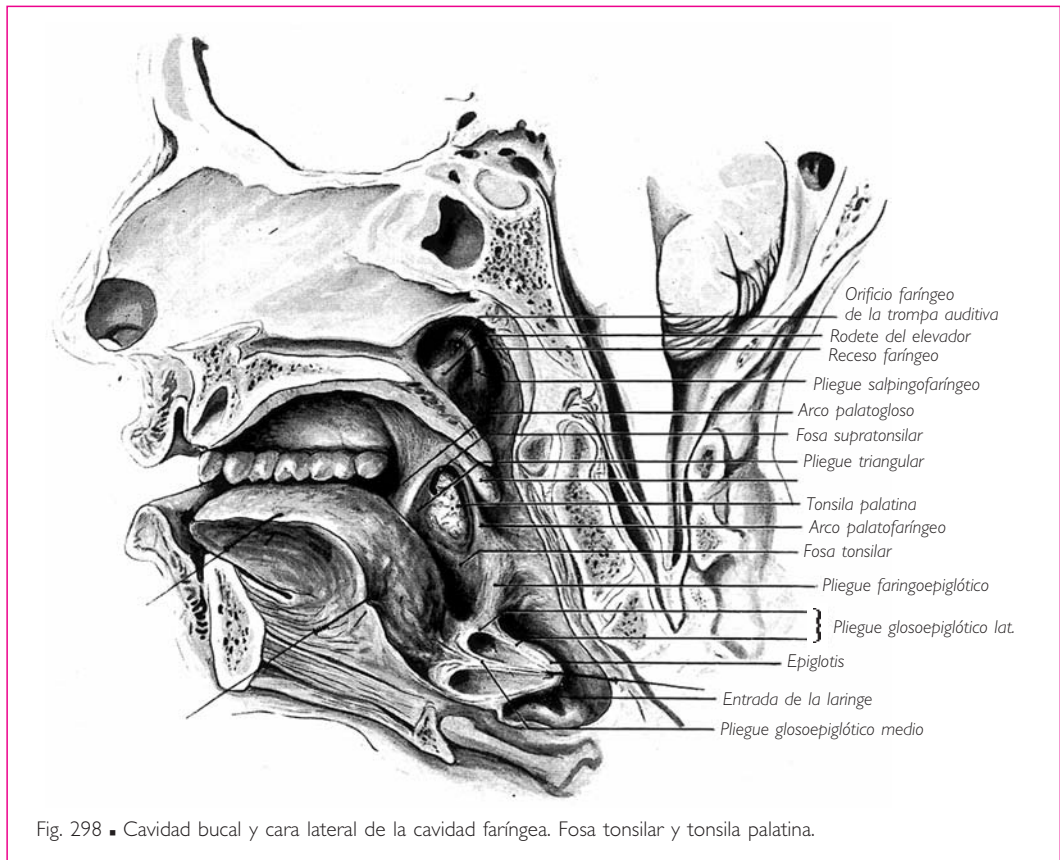


Fig. 298 ■ Cavidad bucal y cara lateral de la cavidad faríngea. Fosa tonsilar y tonsila palatina.

El *arco palatogloso* o *pilar anterior del velo del paladar* se desprende de la cara anterior del velo del paladar, cerca de la base de la úvula palatina. Se inclina lateral, inferior y un poco anteriormente y termina en el borde de la lengua, en la unión de la parte oral con la parte faríngea de dicho borde. Los arcos palatoglosos, la úvula palatina y la raíz de la lengua limitan el *istmo de las fauces*.

El *arco palatofaríngeo* o *pilar posterior del velo del paladar* nace en la parte posterior de la base de la úvula palatina, inferior y posteriormente al arco palatogloso. Se dirige lateral, inferior y posteriormente, y se pierde en la pared lateral de la faringe. Los dos arcos palatofaríngeos circunscriben un orificio, denominado *orificio intrafaríngeo*, que comunica la nasofaringe con la orofaringe.

Los arcos palatofaríngeos sobrepasan medialmente los arcos palatoglosos, de tal modo que son visibles a través del orificio bucal.

Los pilares del velo del paladar contribuyen a limitar la fosa tonsilar.

2. Fosa tonsilar o seno tonsilar. Es una depresión limitada (fig. 298): *a) anteriormente*, por el arco palatogloso y por el borde de la parte faríngea de la lengua; *b) posteriormente*, por el arco palatofaríngeo superiormente y por un *pliegue mucoso faringoepiglótico* inferiormente; este pliegue se extiende oblicuamente en sentido superior y posterior desde el borde lateral de la epiglotis hasta la pared lateral de la faringe; *c) superiormente*, por el velo del paladar, en el origen de los arcos palatogloso y palatofaríngeo; *d) inferiormente*, por el pliegue glosopiglótico lateral, y *e) lateralmente*, por la capa celular submucosa, denominada *fascia faringobasilar*, que reviste profundamente la mucosa faríngea y la tonsila palatina.

La mitad superior de la fosa tonsilar está ocupada por la tonsila palatina.

3. Tonsila palatina o amígdala palatina. Se trata de una voluminosa masa de nodulillos linfáticos cerrados, en forma de almendra, alargada de superior a inferior y aplanada de lateral a medial. Mide como promedio 2 cm de altura, 15 mm de anchura y 1 cm de grosor.

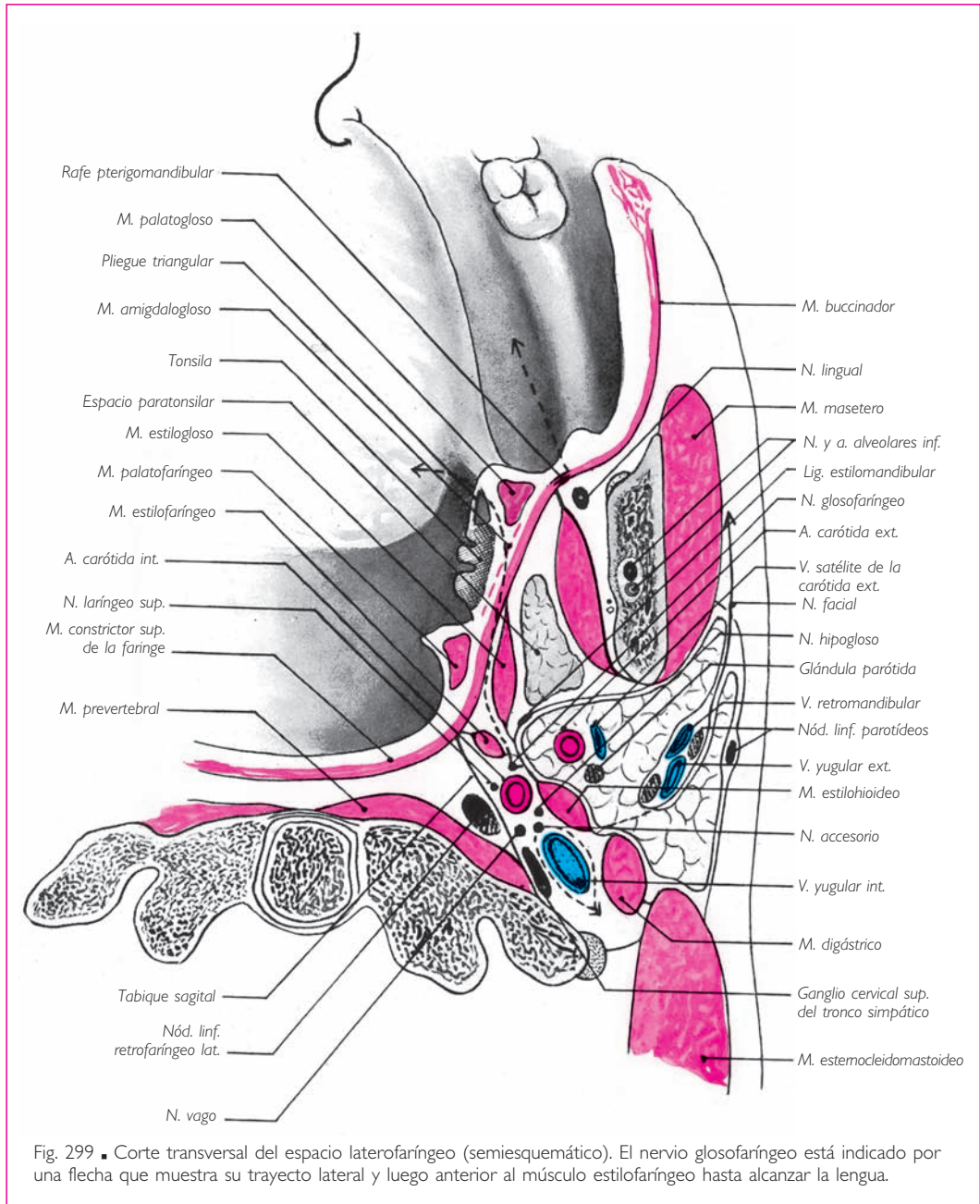
La capa más lateral de la tonsila está compuesta por un tejido más denso y resistente, que forma la *cápsula tonsilar* (Viéla).

La *cara medial* de la tonsila es libre y más o menos prominente en la cavidad faríngea. Es mamelonada y está sembrada de orificios irregulares, situados con mayor frecuencia en el fondo de ligeras depresiones de la superficie. Esos orificios dan acceso a divertículos de la cavidad faríngea, de dimensiones variables, denominados *criptas tonsilares* (figs. 298 y 299).

La *cara lateral*, formada por la *cápsula tonsilar*, no se adhiere a los elementos vecinos de la pared de la faringe; por el contrario, está separada de ellos por una delgada capa de tejido celular laxo submucoso, que permite separar fácilmente la tonsila de los planos subyacentes, es decir, de los músculos y fascias de la pared faríngea (Viéla).

Según J. Delmas, la cápsula tonsilar así formada se prolonga más allá de los límites de la tonsila, sobre todo inferiormente, en toda la extensión de la fosa tonsilar y hasta la tonsila lingual, donde se continúa con la dermis de la mucosa lingual, la aponeurosis lingual.

APARATO DIGESTIVO



Los tractos conjuntivos, así como las fibras del músculo amigdalogloso que se insertan en la cápsula tonsilar, atraviesan el espacio celular que separa la cápsula tonsilar de la pared musculofascial de la faringe. Ésta está constituida, de medial a lateral (fig. 299), por los siguientes elementos: la fascia faringobasilar, los músculos amigda-

logloso y constrictor superior de la faringe, el fascículo tonsilar del músculo estilofaríngeo y la fascia perifaríngea. Por medio de la pared faríngea, la tonsila se relaciona con el músculo estilogloso. También está en relación más o menos inmediata con los órganos contenidos en el espacio laterofaríngeo cefálico: arterias carótidas externa e interna, glándula parótida, etc. (v. *Espacio laterofaríngeo*).

El *extremo inferior* es aproximadamente 2 cm superior al pliegue glosopiglótico lateral. La parte de la fosa tonsilar inferior a la tonsila está sembrada de nodulillos linfáticos cerrados que se confunden inferiormente con los de la tonsila lingual.

El *extremo superior* está separado del borde inferior del velo del paladar por una depresión de profundidad variable denominada *fosa supratonsilar* (fig. 298).

La fosa supratonsilar es un vestigio de la segunda hendidura branquial. Se prolonga anteriormente a la tonsila, en la mitad o el tercio superior del borde anterior de este órgano. Las paredes de la fosa supratonsilar están a veces sembradas de nodulillos linfáticos cerrados, que le confieren el aspecto de una voluminosa cripta tonsilar, conocida con el nombre de *receso palatino*.

El orificio de entrada de la fosa supratonsilar está bordeado anterior e inferiormente por un pliegue mucoso denominado *pliegue triangular* (fig. 298). El vértice del pliegue triangular se relaciona, superiormente a la tonsila, con el borde libre del arco palatogloso. La base se extiende hasta el borde lateral de la parte faríngea de la lengua. El borde anterior se confunde con el borde libre del arco palatogloso. El borde posterior es libre superiormente, donde forma el límite anterior del orificio de entrada de la fosa supratonsilar; inferiormente, está unido a la mitad inferior (de forma aproximada) del borde anterior de la tonsila. El pliegue triangular, a menudo no apreciable en sujetos adultos, suele ser muy pronunciado en el recién nacido y en el niño pequeño.

El *borde anterior* de la tonsila está separado superiormente del arco palatogloso y del pliegue triangular por la fosa supratonsilar. Inferiormente a esta fosa supratonsilar, el borde anterior de la tonsila está separado del arco palatogloso por un surco. Cuando el pliegue triangular está bien desarrollado, recubre la parte inferior de este surco, el cual transforma en un divertículo hueco (fig. 299). Este divertículo es muy corto y termina inferiormente en un fondo de saco.

El *borde posterior* está separado del arco palatofaríngeo por un surco de profundidad variable.

En lo que concierne a las relaciones de las tonsilas palatinas, véase la página 594.

a) ANILLO LINFÁTICO FARÍNCEO. Desde Waldeyer, se designa con el nombre de *anillo linfático faríngeo* la zona anular de tejido linfoide constituido por las tonsilas faríngea, tubárica, palatina y lingual, así como por los nodulillos linfáticos cerrados diseminados en los intervalos comprendidos entre las tonsilas.

Existe un pequeño anillo linfático (Bickel) inscrito en el precedente y formado por la tonsila lingual inferiormente, las tonsilas palatinas lateralmente y los nodulillos linfáticos cerrados de la mucosa dorsal del velo del paladar superiormente.

■ **ESTRUCTURA DE LA FARINGE.** Estudiaremos la estructura de la faringe propiamente dicha y la del velo del paladar.

APARATO DIGESTIVO

En la pared faríngea se distinguen cuatro capas que son, desde la cavidad faríngea hasta la superficie externa de la faringe: la mucosa, la fascia faringobasilar, la capa muscular y la fascia perifaríngea.

1. Mucosa de la faringe. Ya se ha descrito a propósito de la configuración interna de la faringe.

a) **HIPÓFISIS FARÍNGEA.** En la pared faríngea suele encontrarse una pequeña glándula, descrita por primera vez por Erdheim. Está situada en el tejido fibroso, denso y grueso, que une el epitelio de la mucosa de la faringe con el cuerpo del hueso esfenoides, posteriormente al vómer y anteriormente a la tonsila faríngea. Representa el extremo inferior del pedículo que conecta el primordio del lóbulo anterior de la hipófisis, o bolsa hipofisaria, con el epitelio faríngeo.

2. Fascia faringobasilar. Se trata de una capa submucosa, celular o celulofibrosa dependiendo de su localización, situada entre la mucosa y la capa muscular de la faringe. La fascia faringobasilar se encuentra solamente en las paredes posterior y laterales de la faringe. En consecuencia, su forma es la de un canal abierto en sentido anterior. Es fibrosa y resistente superiormente, pero delgada y celular inferiormente. Previamente se ha descrito una fina capa celular, que forma parte de esta lámina submucosa y la une con la capa externa de la amígdala, denominada *cápsula tonsilar*.

La fascia faringobasilar se continúa inferiormente con la submucosa del esófago. Superiormente, esta fascia se fija a la base del cráneo. Su línea de inserción craneal se extiende a cada lado, primero transversalmente desde el tubérculo faríngeo hasta el borde anterior del conducto carotídeo; después se dirige de posterior a anterior y de lateral a medial, por la cara inferior de la porción petrosa del hueso temporal y medialmente al surco de la trompa auditiva y de las inserciones del músculo elevador del velo del paladar.

En el límite anterior de las paredes laterales de la faringe, la fascia faringobasilar se continúa por medio de su capa celular profunda, inmediatamente subyacente a la mucosa, con el tejido submucoso de las regiones vecinas: las cavidades nasales, el velo del paladar y la laringe; □ por su capa superficial, fibrosa o fibrocelular, inmediatamente adyacente a los músculos de la faringe, se fija de superior a inferior en el borde posterior de la lámina medial de la apófisis pterigoides, el rafe pterigomandibular, el extremo posterior de la línea milohioidea, el ligamento tirohioideo lateral, el borde posterior del cartílago tiroideo y la cara posterior del cartílago cricoides.

En la lengua, entre la línea milohioidea y el hueso hioides, la fascia se confunde con el corion de la mucosa del borde de la lengua, y se pierde más inferiormente en el tejido celular subyacente a la mucosa del surco alveololingual.

3. Músculos. Los músculos de la faringe se dividen en dos grupos: músculos constrictores y músculos elevadores.

a) **MÚSCULOS CONSTRICTORES DE LA FARINGE.** Son músculos planos y delgados, incurvados de tal manera que, unidos con los del lado opuesto, forman un canal muscular cóncavo anteriormente, separado de la mucosa por la submucosa o fascia faringobasilar.

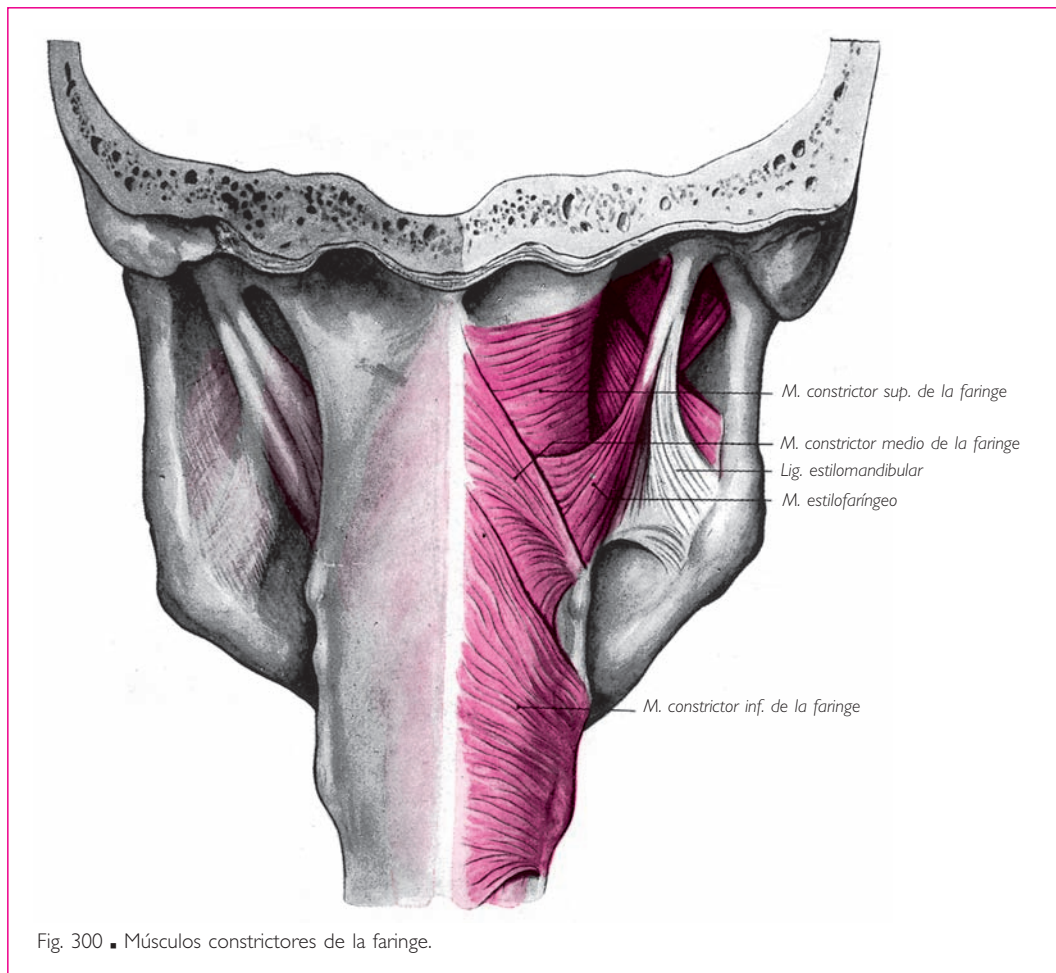


Fig. 300 ■ Músculos constrictores de la faringe.

Los músculos constrictores son tres: *superior*, *medio* e *inferior*. Estos tres músculos se imbrican entre sí: el músculo constrictor inferior recubre parcialmente el músculo constrictor medio, que recubre a su vez parcialmente el músculo constrictor superior (figs. 300 y 301).

MÚSCULO CONSTRICTOR SUPERIOR DE LA FARINGE. El músculo constrictor superior de la faringe nace de la parte inferior del borde posterior y del gancho de la apófisis pterigoides (*porción pterigofaríngea*), del rafe pterigomandibular que lo separa del músculo buccinador (*porción bucofaríngea*) y del extremo posterior de la línea milohioidea (*porción milofaríngea*). Las fibras inferiores del músculo se unen formando un delgado fascículo, denominado *porción glosfaríngea del músculo constrictor superior de la faringe*, que se prolonga anteriormente hacia el borde de la lengua.

Las fibras del músculo constrictor superior de la faringe siguen un trayecto curvilíneo posterior y medial; las superiores adoptan una dirección ligeramente transversal y

APARATO DIGESTIVO

las inferiores son un tanto oblicuas inferiormente. Todas las fibras terminan entrecruzándose en la línea media con las del lado opuesto; de este entrecruzamiento resulta la formación del *rafe faríngeo*.

El borde superior del músculo queda siempre a cierta distancia de la base del cráneo, excepto en la línea media. En efecto, la mayoría de las veces las fibras más elevadas se inclinan superiormente cerca de la línea media y se unen con las del lado opuesto, formando una lengüeta ascendente que se fija al tubérculo faríngeo.

MÚSCULO CONSTRICTOR MEDIO DE LA FARINGE. Este músculo se inserta anteriormente mediante dos cabezas distintas. Una, la *porción condrofaríngea*, nace del borde posterior del asta menor del hueso hioides; la otra, la *porción ceratofaríngea*, nace de la cara superior del asta mayor de este hueso, medialmente al músculo hiogloso. Desde ese punto, el músculo se dirige posteriormente y se abre en un amplio abanico formado por fibras ascendentes, transversales y descendentes. Estas fibras terminan, como las del músculo constrictor superior de la faringe, en el rafe faríngeo.

El músculo constrictor medio de la faringe cubre parcialmente el músculo constrictor superior de la faringe.

MÚSCULO CONSTRICTOR INFERIOR DE LA FARINGE. El músculo constrictor inferior de la faringe se inserta: *a)* por medio de un fascículo tiroideo, la *porción tirofaríngea*, en la cara lateral del cartílago tiroides, posterior y superiormente a la línea oblicua del cartílago tiroides; *b)* por medio de una *porción cricotirofaríngea*, en un arco fibroso cóncavo anteriormente que une el borde inferior del cartílago tiroides con el borde inferior del cartílago cricoides, y *c)* mediante una *porción cricofaríngea*, en el borde inferior del cartílago cricoides, en la unión entre el arco y la lámina (fig. 301).

Desde estos orígenes, las fibras se dirigen posterior y medialmente, divergiendo. Las fibras superiores son tanto más oblicuas medial y superiormente cuanto más elevadas se hallan. Las fibras más inferiores se inclinan medial e inferiormente y se confunden con la musculatura longitudinal del esófago. Todas terminan en el rafe faríngeo. El músculo constrictor inferior de la faringe recubre en gran parte el músculo constrictor medio de la faringe.

MÚSCULO AMIGDALOGLOSO. Al grupo de músculos constrictores de la faringe es conveniente añadir un músculo inconstante, el músculo amigdalogloso, cuyas fibras se extienden medialmente al músculo constrictor superior de la faringe, desde la cara externa de la cápsula tonsilar hasta el borde de la lengua (v. *Músculos de la lengua*, pág. 472).

ACCIÓN DE LOS MÚSCULOS CONSTRICTORES DE LA FARINGE. Estos músculos estrechan los diámetros anteroposterior y transversal de la faringe.

b) **MÚSCULOS ELEVADORES DE LA FARINGE.** Estos músculos son tres a cada lado: el músculo palatofaríngeo, el músculo estilofaríngeo y el músculo petrofaríngeo.

El *músculo palatofaríngeo* se describe más adelante junto con los músculos del velo del paladar.

MÚSCULO ESTILOFARÍNCEO. El músculo estilofaríngeo es delgado y de forma triangular con base inferior; se inserta superiormente en el lado medial de la base de la apófisis estiloides. El músculo desciende ensanchándose en sentido oblicuo inferior y medialmente (figs. 300 y 301). Deja algunas fibras que terminan en la cápsula tonsilar (fascículos

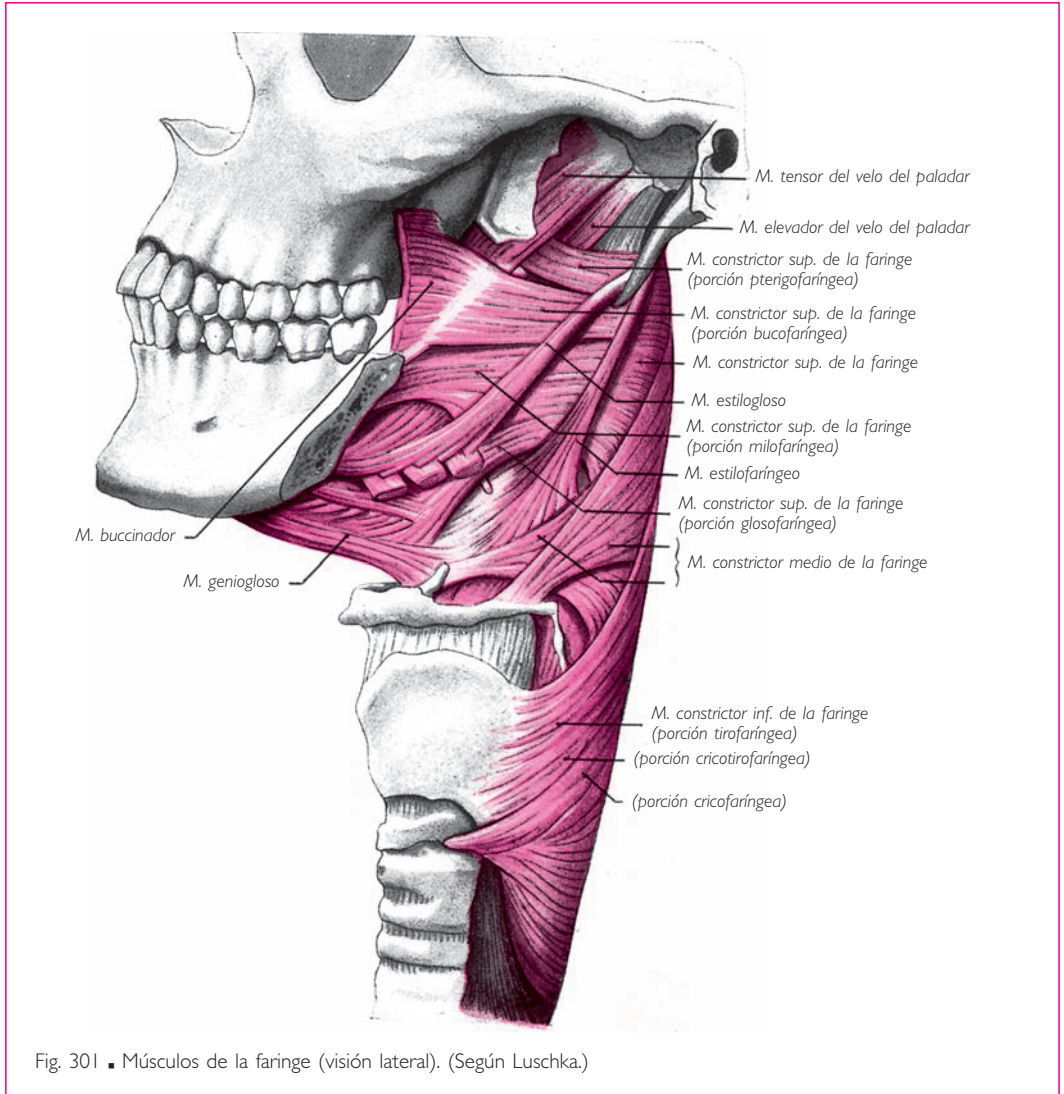


Fig. 301 ■ Músculos de la faringe (visión lateral). (Según Luschka.)

tonsilares); a continuación pasa medialmente al músculo constrictor medio de la faringe y se divide en varios haces: *a)* un *haz faríngeo*, que se pierde en la fascia faringobasilar de la orofaringe; los fascículos tonsilares son dependencias de este haz; *b)* un *haz epiglótico*, que se dirige al borde lateral y a la cara anterior de la epiglotis, elevando un repliegue mucoso denominado *pliegue faringoepiglótico* (fig. 298); *c)* un *haz tiroideo*, que termina en el asta superior del cartílago tiroideo y en la parte vecina del borde superior de este cartílago, y *d)* un *haz cricoideo*, que se extiende hasta el borde superior del cartílago cricoides. **Acción.** El músculo estilofaríngeo es elevador de la faringe y la laringe.

MÚSCULO PETROFARÍNCEO. Es un músculo inconstante. Se inserta superiormente en la cara inferior de la porción petrosa del hueso temporal, anterior y lateralmente al ori-

APARATO DIGESTIVO

ficio del conducto carotídeo. Desde ese punto, desciende a lo largo del ángulo lateral de la faringe y se hunde medialmente al músculo constrictor medio de la faringe. Sus fibras se dispersan y terminan en la fascia faringobasilar.

Acción. El músculo petrofaríngeo es elevador y dilatador de la faringe.

4. Fascia perifaríngea. La fascia perifaríngea constituye la hoja de revestimiento externo de los músculos constrictores de la faringe. Se trata de una membrana fibrosa bastante resistente. Se une, superiormente al músculo constrictor superior de la faringe, a la fascia faringobasilar y se confunde con ella, fijándose a la base del cráneo.

La fascia perifaríngea está limitada a cada lado por un borde anterior que sigue de superior a inferior la línea de inserción de los músculos constrictores de la faringe. Anteriormente emite una *prolongación celular lingual* que acompaña hacia la lengua la porción glossofaríngea del músculo constrictor superior de la faringe.

De la fascia perifaríngea se originan, a cada lado, a lo largo del ángulo lateral de la faringe, una expansión posterior y otra lateral (fig. 291). □ La expansión posterior, denominada *tabique sagital*, se dirige de anterior a posterior y se une a la lámina prevertebral de la fascia cervical a lo largo de las apófisis transversas de las vértebras cervicales. □ La expansión lateral, o *ala estilofaríngea*, se extiende desde la faringe hasta la vaina del músculo estilofaríngeo, y completa medialmente el diafragma estiloideo (v. pág. 578).

La fascia perifaríngea suministra también dos hojas de revestimiento a los músculos del velo del paladar (v. *Fascias de los músculos del velo del paladar*). Se continúa inferiormente con la vaina visceral de la lámina pretraqueal, de la cual constituye una dependencia.

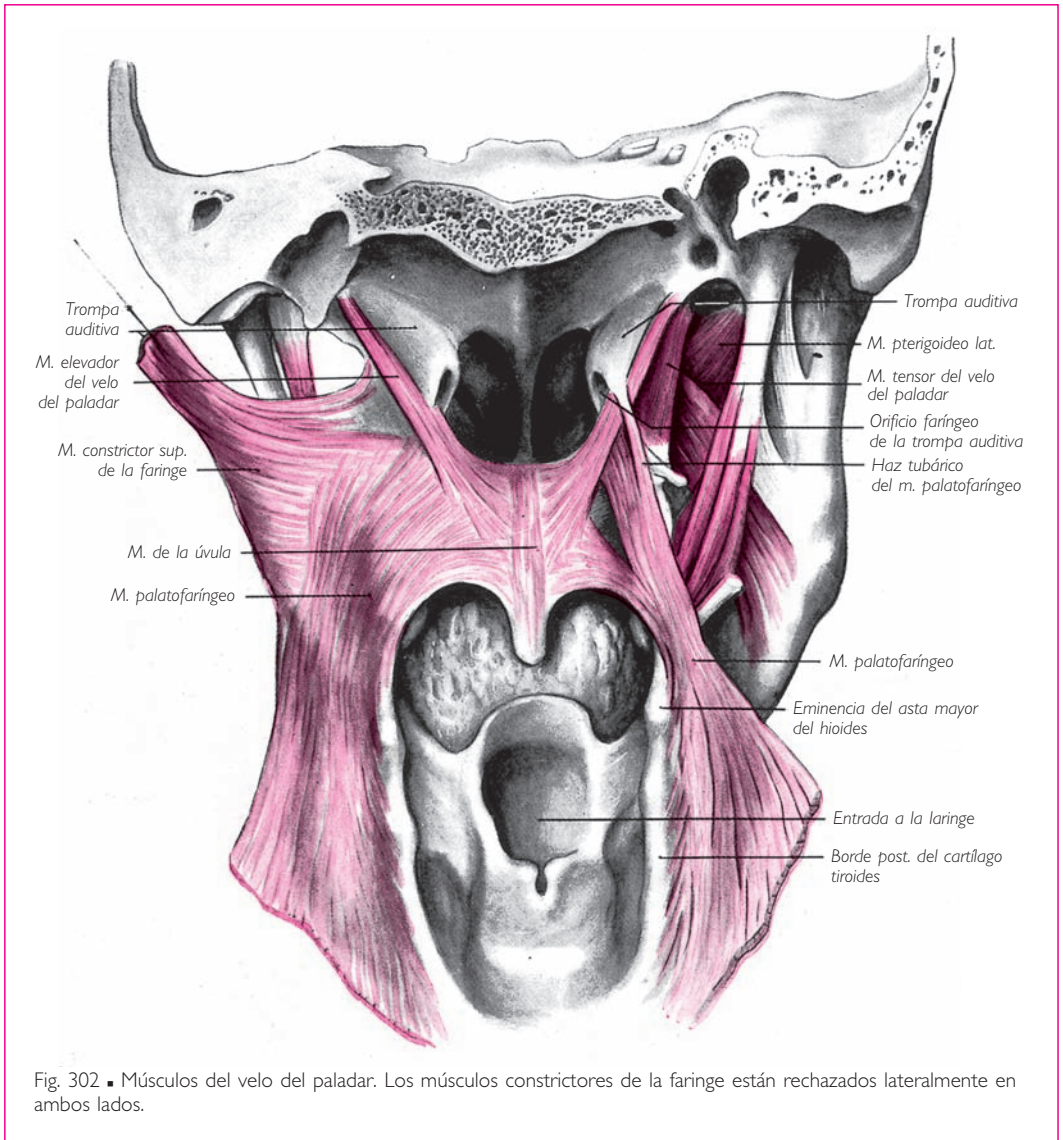
■ **ESTRUCTURA DEL VELO DEL PALADAR.** El velo del paladar está constituido por una lámina fibrosa, músculos y una mucosa.

1. Lámina fibrosa o aponeurosis palatina. La aponeurosis palatina es una membrana fibrosa que se continúa con el paladar óseo y ocupa la mitad anterior del velo del paladar, del cual constituye el armazón esquelético. Se inserta: anteriormente, en el borde posterior del paladar duro y, a ambos lados, en el borde inferior y en el gancho de la apófisis pterigoides. Posteriormente, la aponeurosis se pierde en el espesor del velo del paladar.

La aponeurosis palatina está en relación por sus dos caras con los músculos del velo del paladar; por otra parte, está constituida principalmente por las fibras tendinosas de los músculos tensores del velo del paladar (figs. 302 y 303).

2. Músculos. La musculatura del velo del paladar comprende a cada lado cinco músculos: tensor del velo del paladar, elevador del velo del paladar, palatofaríngeo, músculo de la úvula y palatogloso (figs. 302 y 303).

a) **MÚSCULO TENSOR DEL VELO DEL PALADAR.** Los músculos elevador del velo del paladar y tensor del velo del paladar tienen sus inserciones óseas en la base del cráneo: el primero se inserta lateralmente a la trompa auditiva fibrocartilaginosa, en el hueso esfenoideos; el segundo, medialmente a este conducto, en la porción petrosa del hueso temporal. Además, ambos se insertan también en la parte colindante de la trompa auditiva.



Así, el músculo tensor del velo del paladar se inserta superiormente: *a)* en la fosa escafoidea de la fosa pterigoidea y, posteriormente a ésta, en el borde medial del ala mayor del hueso esfenoides, medialmente a los agujeros oval y espinoso y lateralmente al surco de la trompa auditiva, y *b)* en el tercio posterior de la porción fibrosa de la trompa auditiva fibrocartilaginosa y en la parte correspondiente del gancho anterolateral del cartílago, a lo largo de la mitad o del tercio posterior de este conducto.

Desde estos orígenes, las fibras musculares descienden y convergen hacia el gancho de la apófisis pterigoides, lateralmente a la lámina medial de esta apófisis, a la trompa auditiva y a la porción pterigofaríngea del músculo constrictor superior de la faringe. En el

APARATO DIGESTIVO

extremo inferior de la apófisis pterigoides, las fibras se continúan por medio de un tendón que se refleja en ángulo recto en el gancho de la apófisis pterigoides, del cual lo separa una bolsa serosa; después se expande en abanico y se confunde con la aponeurosis palatina.

b) MÚSCULO ELEVADOR DEL VELO DEL PALADAR. El músculo elevador del velo del paladar nace: □ *a)* de la cara inferior de la porción petrosa del hueso temporal, medialmente al canal de la trompa auditiva y anterior y lateralmente al conducto carotídeo; □ *b)* del extremo anterior de la porción ósea de la trompa auditiva, y □ *c)* del extremo posterior del borde inferior del cartílago de la trompa auditiva y de la porción coelocilindante del suelo fibroso de la trompa auditiva.

El músculo se dirige inferior, anterior y medialmente, en sentido inferior al suelo fibroso de la trompa auditiva, hasta la oreja, donde determina el *rodete del elevador*. A continuación, las fibras musculares se incurvan medialmente, adoptan una dirección un poco más horizontal y se expanden en abanico en el velo del paladar, superiormente a la aponeurosis palatina. En el velo del paladar, las fibras se entrecruzan con las del lado opuesto, contribuyendo a formar el rafe medio del velo del paladar. Otras fibras se continúan con las del músculo palatofaríngeo del lado opuesto.

c) MÚSCULO PALATOFARÍNCEO. El músculo palatofaríngeo se inserta superiormente por medio de tres cabezas, una principal y dos accesorias. El *haz principal* o *palatino* nace de la cara superior de la aponeurosis palatina, inferiormente al músculo elevador del velo del paladar; algunos haces se entrecruzan en la línea media con los del lado opuesto y contribuyen a la formación

del rafe palatino; algunas de las fibras se entrelazan con las del músculo elevador del velo del paladar (figs. 302 y 303).

De los dos haces accesorios, el *haz pterigoideo* se inserta en el borde inferior del gancho de la apófisis pterigoides; el *haz tubárico* nace del extremo medial del borde inferior del cartílago de la trompa auditiva (fig. 302).

Los tres haces se dirigen inferior, posterior y lateralmente, y se unen en un cuerpo muscular que desciende en el espesor del arco palatofaríngeo, medialmente a los músculos constrictores de la fa-

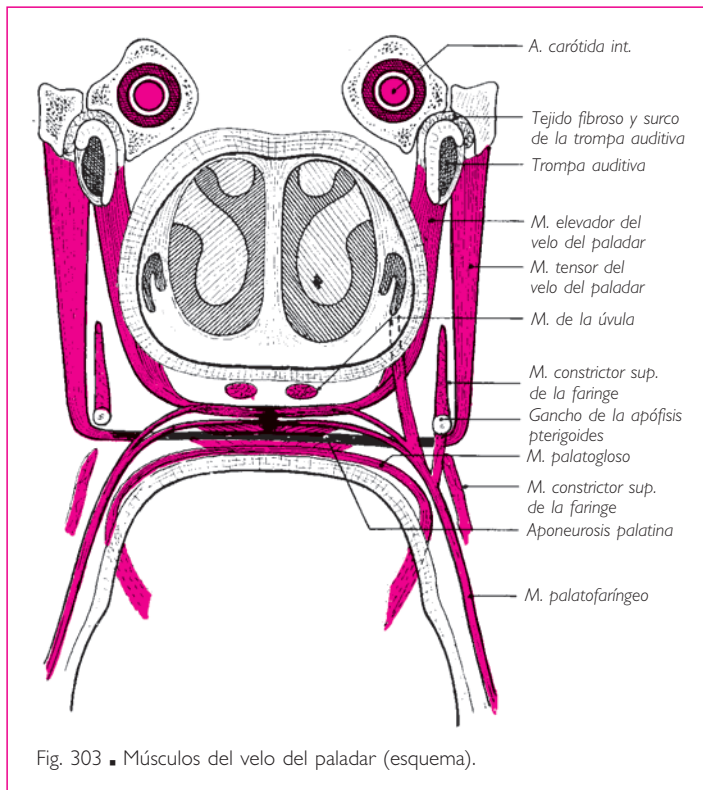


Fig. 303 ■ Músculos del velo del paladar (esquema).

ringe; después el músculo se extiende sobre la pared lateral de la faringe. Sus fibras anteriores *tiroideas*, que se confunden en mayor o menor medida con el músculo estilofaríngeo, se fijan en la parte lateral del borde superior y en el borde posterior del cartílago tiroides. Sus fibras posteriores o *faríngeas* terminan en parte en la mucosa faríngea, mientras que la mayor parte se entrecruzan en la pared posterior de la faringe con las del lado opuesto.

d) MÚSCULO DE LA ÚVULA. Los músculos de la úvula son pequeños músculos fusiformes, alargados de anterior a posterior y situados a cada lado de la línea media, superiormente a la aponeurosis palatina, los músculos elevador del velo del paladar y palatofaríngeo. Sus fibras nacen de la espina nasal posterior y de la aponeurosis palatina, inmediatamente posteriores a dicha espina, y terminan en el tejido submucoso de la úvula.

e) MÚSCULO PALATOGLOSO. Este músculo se inserta en la cara inferior de la aponeurosis palatina, desciende en el arco palatogloso y termina en el espesor de la lengua (v. *Músculos de la lengua*, pág. 472).

f) ACCIÓN DE LOS MÚSCULOS DEL VELO DEL PALADAR. El músculo tensor del velo del paladar es tensor de la aponeurosis palatina. □ El *músculo elevador del velo del paladar* es elevador del velo del paladar. □ El *músculo palatofaríngeo* estrecha el istmo faringonasal, haciendo descender el velo del paladar; eleva al mismo tiempo la faringe y la laringe. □ El *músculo de la úvula* retrae la úvula palatina. □ El *músculo palatogloso* estrecha el istmo de las fauces, eleva la lengua y hace descender la úvula palatina. Además, los músculos tensor y elevador del velo del paladar dilatan la trompa auditiva fibrocartilaginosa mediante un mecanismo que hemos expuesto al describir la trompa auditiva (v. pág. 447).

g) FASCIA DE LOS MÚSCULOS DEL VELO DEL PALADAR. En el velo del paladar sólo existe una lámina fibrosa, la aponeurosis palatina.

Lateralmente al velo del paladar, los músculos de éste se relacionan con las fascias de la faringe. Estas fascias emiten expansiones que recubren la porción descendente de los músculos tensor y elevador del velo del paladar. Un corte trazado por la pared lateral de la faringe en la región ocupada por estos músculos (fig. 304) muestra que las fascias perifaríngea y faringobasilar se unen superiormente al músculo constrictor superior de la faringe en una lámina única que termina superiormente en la pared inferior fibrosa de la trompa auditiva. Esta lámina se denomina *fascia salpingofaríngea* (Tröltsch) o *fascia lateral media de la faringe* (Jonnesco).

De la fascia faringobasilar se desprende, a lo largo del borde posterior del músculo tensor del velo del paladar, una lámina fibrocelular que recubre la cara lateral de este músculo y se fija superiormente a la base del cráneo; se trata de la *fascia lateral externa de la faringe* (Jonnesco).

Por último, Jonnesco describe con el nombre de *fascia lateral interna* una hoja conjuntiva que se separa, a lo largo del borde posterior del músculo elevador del velo del paladar, de la fascia salpingofaríngea superior y posteriormente y de la fascia faringobasilar inferior y anteriormente, ya que el borde inferior del músculo elevador del velo del paladar está situado superior al músculo constrictor superior de la faringe posteriormente (fig. 301), mientras que éste se relaciona inferior y anteriormente con la cara medial de este músculo y con la fascia faringobasilar. Esta hoja celular recubre la cara medial del músculo elevador del velo del paladar y termina posteriormente en

APARATO DIGESTIVO

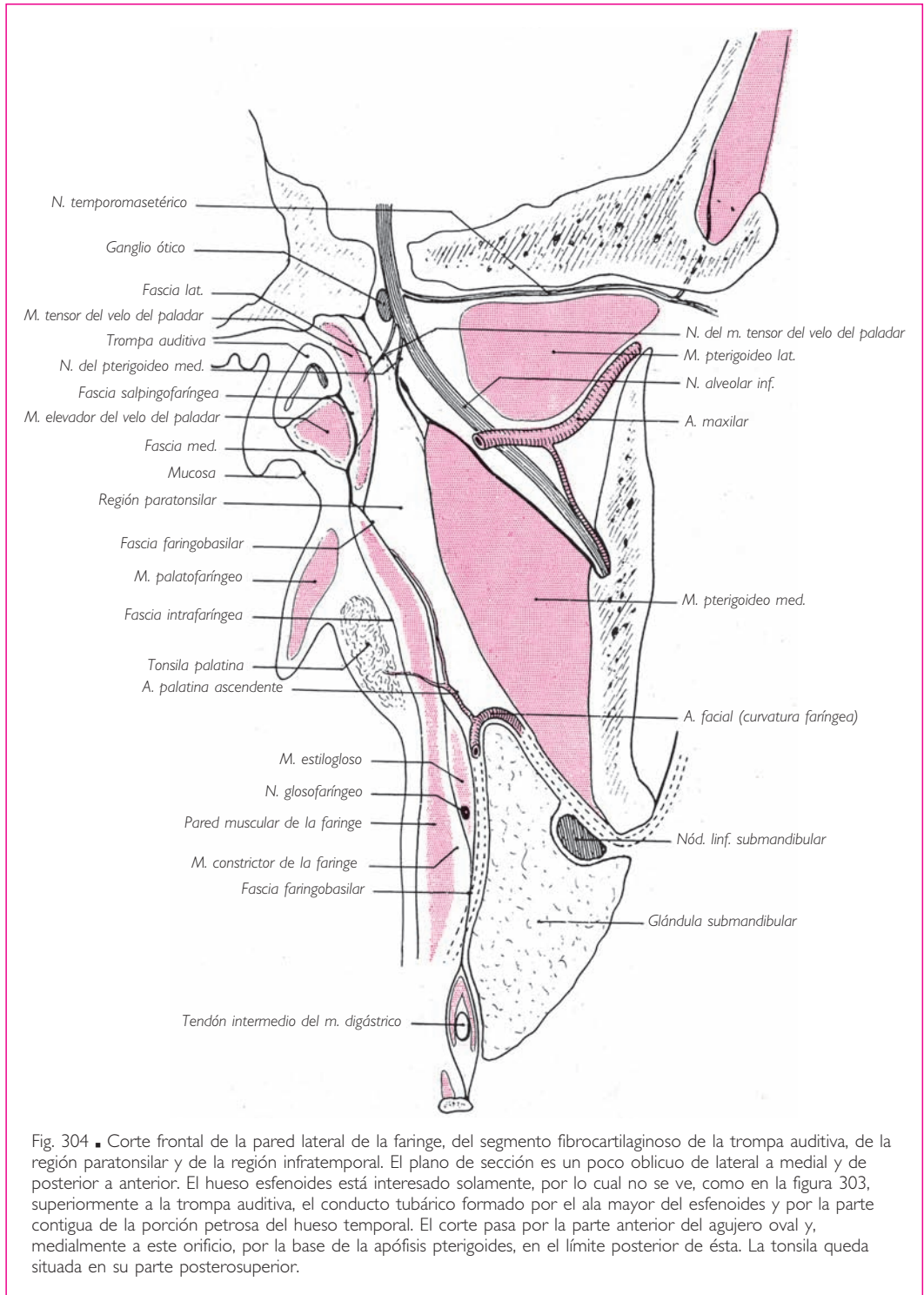


Fig. 304 ■ Corte frontal de la pared lateral de la faringe, del segmento fibrocartilaginoso de la trompa auditiva, de la región paratonsilar y de la región infratemporal. El plano de sección es un poco oblicuo de lateral a medial y de posterior a anterior. El hueso esfenoides está interesado solamente, por lo cual no se ve, como en la figura 303, superiormente a la trompa auditiva, el conducto tubárico formado por el ala mayor del esfenoides y por la parte contigua de la porción petrosa del hueso temporal. El corte pasa por la parte anterior del agujero oval y, medialmente a este orificio, por la base de la apófisis pterigoides, en el límite posterior de ésta. La tonsila queda situada en su parte posterosuperior.

la porción petrosa del hueso temporal, medialmente a las inserciones del músculo; se fija anteriormente en el borde inferior del cartílago de la trompa auditiva (fig. 304).

La fascia perifaríngea está reforzada en la proximidad del músculo tensor del velo del paladar y sobre todo inferiormente a éste por medio de haces fibrosos que se extienden desde la base del cráneo hasta la lámina medial de la apófisis pterigoides. Estos haces fibrosos derivan del esbozo primitivo del músculo tensor del velo del paladar y forman el *ligamento timpanopterigomandibular* (Leblanc).

3. Mucosa. La mucosa reviste las caras superior e inferior del velo del paladar y rodea su borde libre. Su aspecto se ha descrito al mismo tiempo que la configuración externa del velo del paladar.

■ VASOS Y NERVIOS DE LA FARINGE Y DEL VELO DEL PALADAR

a) **ARTERIAS.** La *arteria faríngea ascendente*, rama de la arteria carótida externa, proporciona ramas a las paredes lateral y posterior de la porción superior de la faringe.

La *arteria palatina ascendente*, rama de la arteria facial, suministra a la región tonsilar una rama constante, denominada *rama tonsilar de la arteria palatina ascendente*. Termina después en la parte lateral del velo del paladar y en la pared lateral de la faringe.

La *arteria palatina descendente* procede de la arteria maxilar y se dirige al velo del paladar por el conducto palatino mayor.

La *rama dorsal de la lengua* suministra algunas ramas al arco palatogloso del velo del paladar.

Las *arterias esfenopalatina y del conducto pterigoideo* se ramifican en la bóveda de la faringe.

La *arteria tiroidea superior* proporciona un ramo faríngeo a la parte inferior de la faringe.

b) **VENAS.** Las venas forman dos plexos, uno submucoso y otro periférico o perifaríngeo.

Las venas del plexo submucoso de la cara dorsal del velo del paladar drenan en las venas de las cavidades nasales y, por medio de éstas, en los plexos pterigoideos. □ Las venas del plexo submucoso de la cara inferior del velo del paladar se vierten en las venas de la raíz de la lengua. □ El plexo submucoso de las paredes laterales y posterior de la faringe drenan en el plexo faríngeo.

El *plexo faríngeo* es una red venosa con amplias mallas. La sangre que éstas contienen discurre por los troncos colectores laterales hacia las venas yugulares internas.

c) **VASOS LINFÁTICOS.** Los *vasos linfáticos de la faringe* nacen de dos redes, una mucosa y otra muscular.

Algunos colectores de las redes linfáticas de la nasofaringe y de la cara superior del velo del paladar drenan en los nódulos linfáticos retrofaríngeos; otros lo hacen en los nódulos linfáticos cervicales laterales profundos superiores relacionados con la vena yugular interna. □ Los colectores linfáticos de la orofaringe y la laringofaringe, de la cara inferior del velo del paladar y de los arcos del velo del paladar se dirigen a esos mismos nódulos linfáticos. Los vasos linfáticos de la tonsila palatina drenan casi únicamente en los nódulos linfáticos yugulogástricos de esta cadena.

d) **NERVIOS.** Deben diferenciarse los nervios sensitivos y los nervios motores.

APARATO DIGESTIVO

Nervios sensitivos. Los nervios sensitivos del velo del paladar proceden de los *nervios palatino mayor* y *palatinos menores*, que son ramos del nervio maxilar.

Los de la tonsila y los de los arcos del velo del paladar proceden de los *ramos tonsilares* del nervio glossofaríngeo.

Por último, los ramos sensitivos de las paredes laterales y posterior de la faringe proceden del *plexo faríngeo*. Se sabe que este plexo resulta de las comunicaciones, en la pared lateral de la faringe, de los ramos faríngeos del nervio glossofaríngeo, del nervio vago y del tronco simpático.

Nervios motores. El músculo tensor del velo del paladar recibe un ramo del nervio mandibular. Todos los demás músculos del velo del paladar y de la faringe están inervados por el nervio vago y por el plexo faríngeo.

Los músculos elevador del velo del paladar y de la úvula, que durante mucho tiempo se consideraron inervados por el nervio facial, reciben su inervación motora del nervio vago (Réthy) o quizás del nervio accesorio mediante su ramo medial que se une al nervio vago (v. *Nervio palatino menor*, pág. 287).

El músculo estilofaríngeo recibe además, directamente, un ramo del nervio glossofaríngeo. Por último, el músculo constrictor inferior de la faringe recibe también algunas fibras del nervio laríngeo recurrente.

■ **DEGLUCIÓN.** El acto de deglutir, es decir, de tragar haciendo pasar el contenido de la boca al esófago, se efectúa en la faringe. La musculatura faríngea hace progresar, de superior a inferior, los líquidos o el bolo alimenticio y cierra temporalmente las vías aéreas, de tal suerte que solamente la vía digestiva quede abierta.

El mecanismo de la deglución, aunque complejo, se conoce mejor desde que la radiocinematografía ha permitido analizar sus fases sucesivas: bucal, faríngea y esofágica.

La *fase bucal*, aunque no puede llamarse propiamente faríngea, constituye una fase preliminar que puede describirse así: con la boca cerrada y los labios y dientes aproximados, el contenido bucal, previamente masticado y ensalivado, es concentrado y comprimido por el dorso de la lengua contra el paladar. Luego se introduce en el istmo de las fauces, es decir, entre los arcos palatoglosos del velo del paladar.

Esta primera fase también se denomina *fase lingual*, puesto que la lengua es el órgano esencial: mientras que el vértice de la lengua se eleva desde los dientes incisivos hacia el paladar, su cuerpo se deprime formando un canal inclinado posteriormente hacia la orofaringe; los dos músculos genioglosos elevan el vértice, mientras que los músculos estiloglosos, hioglosos y longitudinal superior la ahuecan y la proyectan posteriormente (fig. 305).

Al mismo tiempo, el velo del paladar se eleva y se inclina al encuentro de la pared posterior de la faringe, obturando así las cavidades nasales. La elevación del velo del paladar es realizada por el músculo elevador del velo del paladar, hacia el cual se dirige la pared posterior de la faringe, a su vez elevada en forma de rodete por el músculo constrictor superior de la faringe (fig. 305).

La segunda fase es la *fase faríngea* propiamente dicha. El bolo alimenticio, tras atravesar el istmo de las fauces (fig. 298), llega al istmo faringonasal, que comunica la

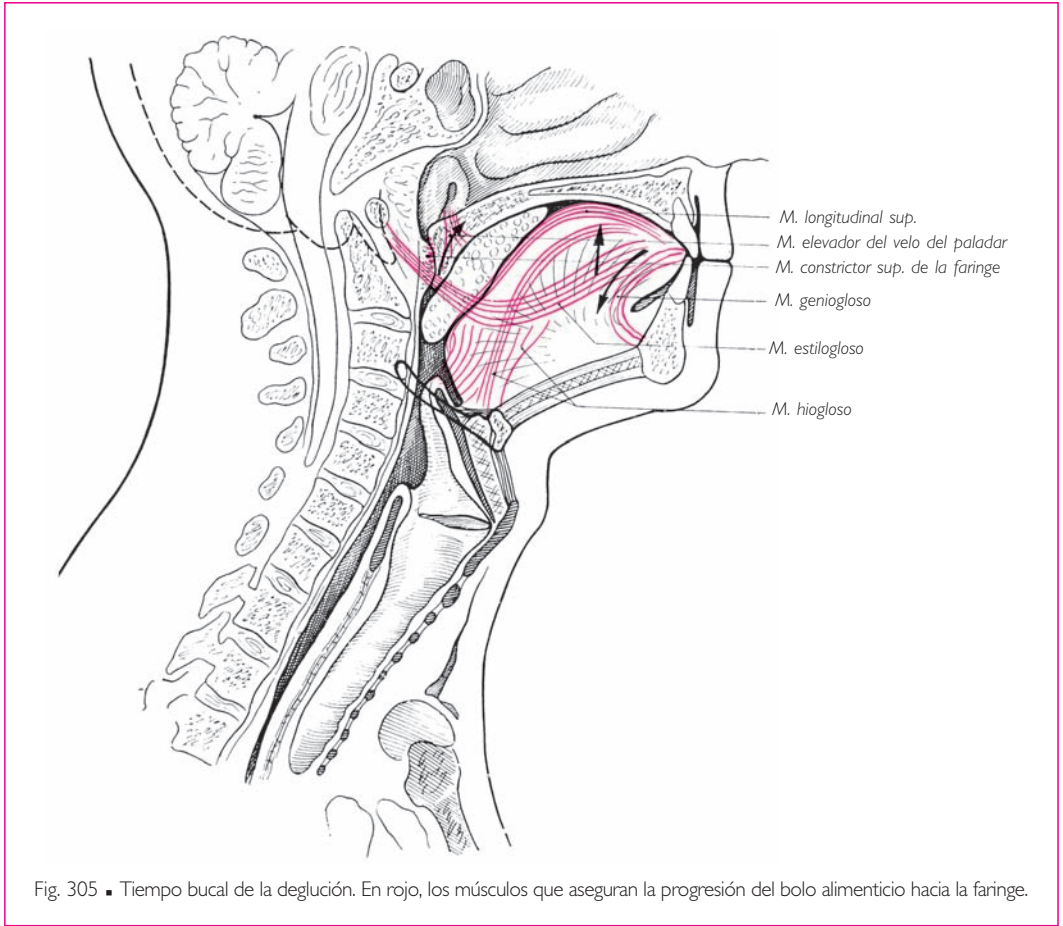


Fig. 305 ■ Tiempo bucal de la deglución. En rojo, los músculos que aseguran la progresión del bolo alimenticio hacia la faringe.

nasofaringe con la orofaringe: este istmo está limitado superiormente por la úvula y, a cada lado, por los arcos palatofaríngeos del velo del paladar. El bolo es proyectado posterior e inferiormente, como impulsado por un «pistón», por la lengua, cuya cara posterior se deprime para dejarlo pasar. La vía digestiva se abre y la aérea se cierra.

La nasofaringe se obstruye; el velo del paladar, ya elevado, se aplica contra la pared posterior de la faringe, y los músculos palatofaríngeos acercan los dos arcos palatofaríngeos, estrechan el istmo de las fauces y comprimen la úvula, que se mantiene rígida por acción del músculo de la úvula.

La oclusión de la laringe (fig. 306) se produce por el abatimiento de la epiglotis hacia la glotis, que se cierra. El mecanismo de este abatimiento radica en el ascenso del hueso hioides y de la laringe, elevación de la cual da prueba el desplazamiento, visible bajo la piel, de la prominencia laríngea.

La elevación del hueso hioides y de la laringe sólo es posible cuando la mandíbula está inmóvil: únicamente puede deglutirse con la boca cerrada. Con la mandíbula fija, los músculos del suelo de la boca entran en juego: los músculos milohioideo, ge-

APARATO DIGESTIVO

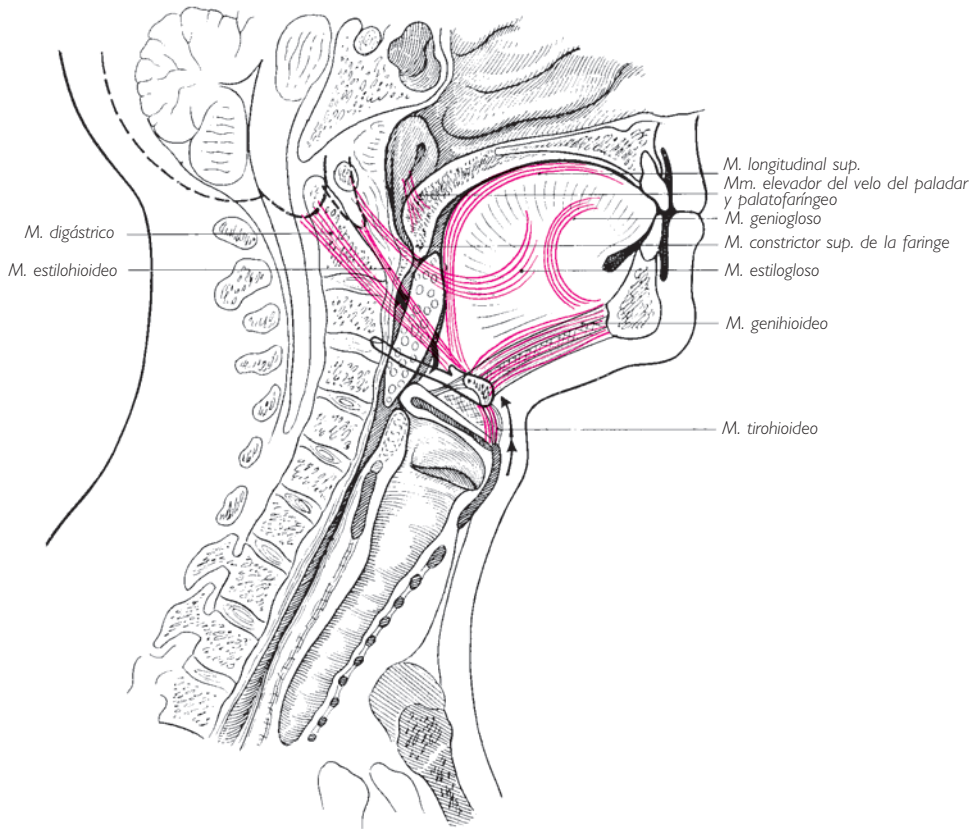


Fig. 306 ■ Tiempo faríngeo de la deglución. Nótese la elevación del hueso hioides y de la laringe, la basculación de la epiglottis y la función que desempeña la grasa del espacio hiotiroepiglótico.

nioidio y digástrico, al cual se une el músculo estiloideo, elevan el hueso hioides, que arrastra el cartílago tiroides y que puede incluso sobrepasarlo superiormente gracias a la acción del músculo tiroideo.

Este movimiento telescópico de la laringe, cuya amplitud alcanza la altura de una hemivértebra, provoca que la laringe se sitúe bajo la masa ya contraída y dura de los músculos de la lengua, comprimiendo el tejido adiposo del espacio hiotiroepiglótico (compárense las figs. 305 y 306). Este mecanismo dobla la epiglottis sobre el vestíbulo laríngeo (genuflexión de la epiglottis de Farabeuf). El orificio laríngeo está cubierto, pero su hermetismo no es perfecto y debe complementarse por la tensión de los pliegues vestibulares bajo la acción de los músculos tiroaritenoides. Los haces de la capa lateral del músculo tiroaritenoidio atraen la epiglottis posteriormente, mientras que otros (músculo tiromembranoso) estrechan el orificio laríngeo.

Efectuado el cierre, el bolo alimenticio se divide y se desliza lateralmente en los dos canales faringolaríngeos o recesos piriformes. Éstos forman, a cada lado, un canal obli-

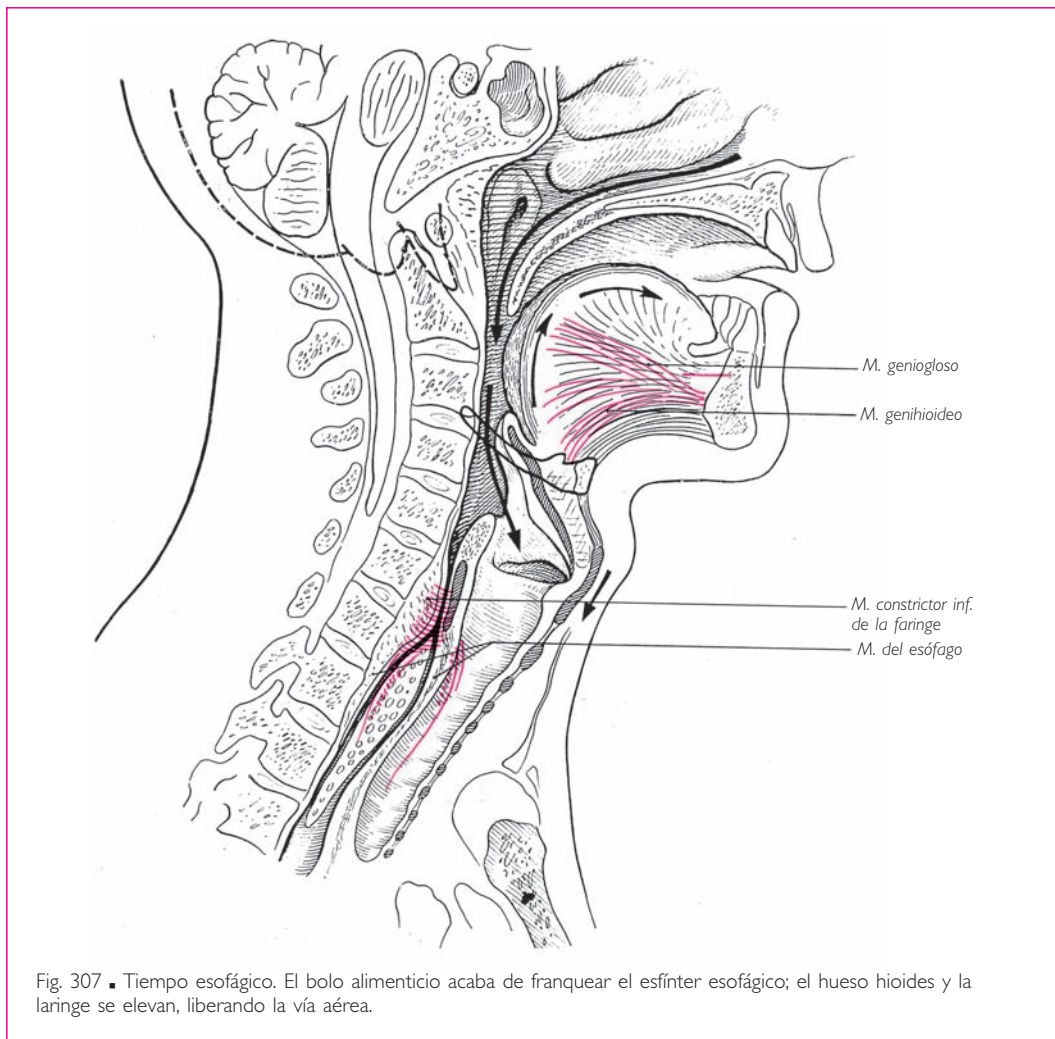


Fig. 307 ■ Tiempo esofágico. El bolo alimenticio acaba de franquear el esfínter esofágico; el hueso hioides y la laringe se elevan, liberando la vía aérea.

cuo, bordeado por el asta mayor del hueso hioides, que desciende hasta el borde inferior del cartílago cricoides.

El bolo alimenticio avanza en la faringe, acortada y ensanchada por la elevación de la laringe, de tal manera que el orificio superior del esófago se le proyecta. Al mismo tiempo, los músculos constrictores superiores y medios de la faringe ayudan sucesivamente a su progresión.

La última fase de la deglución es la *fase faringoesofágica*. La boca del esófago está normalmente cerrada, el aire no penetra en las vías digestivas durante la respiración. Este cierre se debe a la acción de un verdadero esfínter formado por las fibras más horizontales del haz inferior de la porción cricofaríngea del músculo constrictor de la faringe. Se trata de la pinza de Jakson, que mide de 1 a 3 cm de altura (fig. 307). En el

APARATO DIGESTIVO

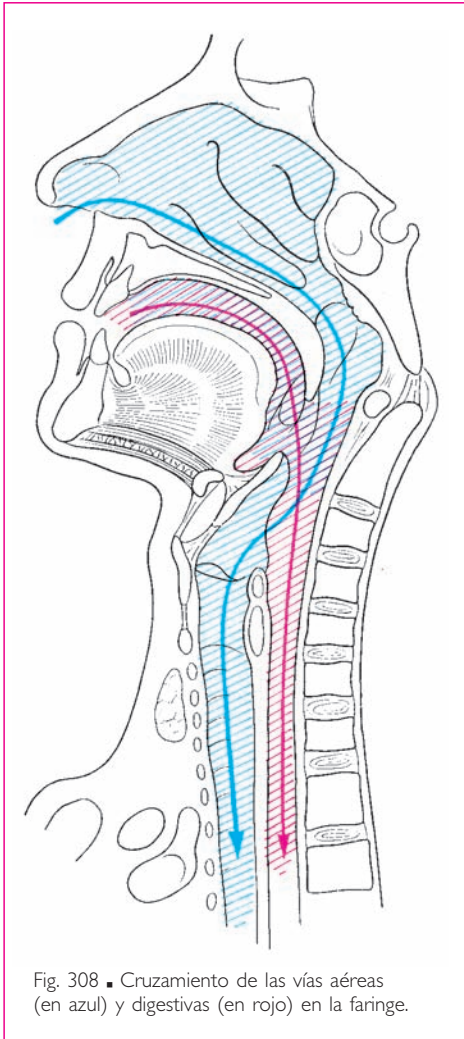


Fig. 308 ■ Cruzamiento de las vías aéreas (en azul) y digestivas (en rojo) en la faringe.

momento de la deglución, este esfínter se relaja y deja pasar el bolo alimenticio, mientras que la onda peristáltica prosigue en la musculatura esofágica posteriormente al anillo cricoideo.

En el curso de esta última fase, el cartílago tiroideo baja nuevamente, mientras que el hueso hioides, la epiglotis, la lengua y el velo del paladar vuelven a su situación primitiva y la boca puede abrirse de nuevo.

El mecanismo nervioso de la deglución se desarrolla según secuencias sensitivas y motoras coordinadas en un centro que se sitúa en el suelo del cuarto ventrículo, y que es más fisiológico que anatómico.

En el curso de su trayecto bucofaríngeo, el bolo alimenticio excita sucesivamente las terminaciones sensitivas de los nervios trigémino (nervio lingual), glossofaríngeo y vago (plexo faríngeo).

De ese modo se activan los centros motores masticadores y faríngeos. El nervio trigémino, mediante el nervio milohioideo, provoca la contracción del músculo milohioideo y del vientre anterior del músculo digástrico, que elevan, como ya se ha visto, el hueso hioides, y por medio de éste la laringe, durante la fase faríngea.

El nervio glossofaríngeo determina la elevación y la constricción de los músculos de la

faringe, permitiendo el descenso del bolo alimenticio.

El nervio vago se extiende sobre los músculos faríngeos, desde el velo del paladar hasta el esófago, asegurando la continuidad del movimiento de descenso del bolo alimenticio.

El nervio hipogloso finalmente asegura el movimiento de la lengua, su propulsión superior y posterior y la elevación del hueso hioides por medio del músculo genihioides.

ESÓFAGO

El esófago es un conducto musculomembranoso que se extiende desde la faringe hasta el estómago.

Desde su origen hasta su terminación, el esófago atraviesa sucesivamente la parte inferior del cuello, la cavidad torácica, el diafragma y la parte superior de la cavidad ab-

dominal. El esófago se describirá por completo junto con el tronco. Aquí señalaremos solamente los principales datos concernientes a la porción cervical de este conducto.

■ **EXTREMO SUPERIOR Y PORCIÓN CERVICAL DEL ESÓFAGO.** El extremo superior del esófago está situado en la línea media, a la altura del borde inferior de la sexta vértebra cervical y del cartílago cricoides, a 15 cm de la arcada dental inferior.

El esófago desciende inclinándose ligeramente hacia la izquierda y penetra en el tórax.

En su trayecto cervical, de una longitud de 4 a 5 cm, el esófago es anterior a la columna vertebral y a los músculos prevertebrales, y posterior a la tráquea, a la que sobrepasa ligeramente hacia la izquierda. Está envuelto, junto con la tráquea, por la vaina visceral de la lámina pretraqueal. Hacia los lados, se halla en relación con los nervios laríngeos recurrentes que ascienden en el surco traqueoesofágico, con la glándula tiroides y con el paquete vasculonervioso del cuello.

▣ II. APARATO RESPIRATORIO ▣

Para penetrar en los pulmones, el aire recorre sucesivamente las cavidades nasales, a veces también la cavidad oral, después la faringe, la laringe, la tráquea y los bronquios. Las cavidades nasales, que alojan el órgano de la olfacción, y la cavidad oral y la faringe, que forman parte del tubo digestivo, han sido descritas anteriormente. Entre los diversos segmentos de las vías respiratorias, la laringe y la porción superior de la tráquea son los únicos situados en el cuello.

LARINGE

La laringe es, a la vez que una parte de la vía aérea, el órgano esencial de la fonación. Presenta características particulares relacionadas con esta función; está compuesta por múltiples piezas cartilaginosas, móviles, entre las que se extienden unos repliegues membranosos: los *pliegues vocales*. Éstos, al vibrar por la acción del aire espirado, producen el sonido laríngeo.

■ **SITUACIÓN.** La laringe está situada en la parte medial y anterior del cuello, anterior a la faringe, inferior al hueso hioides y superior a la tráquea.

La situación de la laringe en relación con la columna vertebral varía de acuerdo con la edad y el sexo; la laringe se sitúa más superiormente en los niños que en los adultos, y está ligeramente más elevada en las mujeres que en los hombres.

En el varón adulto, el extremo inferior de la laringe se corresponde con el borde inferior de la sexta vértebra cervical.

La laringe es muy móvil. Empujada por la faringe, se eleva durante la fase faríngea de la deglución. También se eleva durante la emisión de sonidos agudos, y desciende durante la emisión de sonidos graves.

■ **DIMENSIONES.** Las dimensiones de la laringe varían de acuerdo con la edad, el sexo y las características individuales.

El volumen de la laringe es mayor en el hombre que en la mujer, y aumenta ligeramente hasta la pubertad. En esta época, la laringe aumenta muy rápidamente de volumen y adquiere «un desarrollo casi completo en el espacio de 18 meses a 2 años» (Sappey).

APARATO RESPIRATORIO

En lo que respecta a las variabilidades interindividuales, destacaremos únicamente las que se relacionan con el tono de la voz. Las laringes pequeñas se encuentran en aquellos sujetos cuya voz tiene un tono elevado; las laringes de grandes dimensiones producen sonidos graves.

■ **CONSTITUCIÓN ANATÓMICA.** La laringe presenta: un esqueleto compuesto de piezas cartilagineas; articulaciones y ligamentos que unen estos cartílagos entre sí y con otras estructuras vecinas; músculos, y una mucosa.

■ A. Cartílagos de la laringe

Los cartílagos de la laringe son normalmente once. Tres son impares o medios: son los cartílagos cricoides, tiroides y epiglótico. Cuatro son pares o laterales: son los cartílagos aritenoides, corniculados, cuneiformes y sesamoideos anteriores. Además, existen tres cartílagos inconstantes: uno medio, el cartílago interaritenoideo, y dos laterales, los cartílagos sesamoideos posteriores.

a) **CARTÍLAGO CRICOIDES.** El cartílago cricoides está situado en la parte inferior de la laringe. Tiene la forma de un anillo cuyo orificio inferior es circular, mientras que el orificio superior es oval, de eje mayor anteroposterior, a causa del engrosamiento progresivo, de superior a inferior, de las paredes laterales del cartílago. La parte anterolateral del cartílago es el *arco del cartílago cricoides*; la posterior es la denominada *lámina del cartílago cricoides* (figs. 309 y 310).

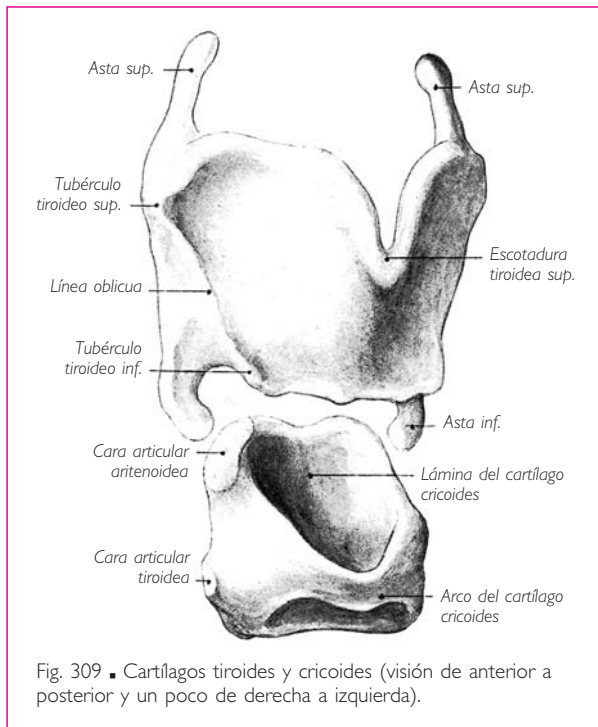


Fig. 309 ■ Cartílagos tiroides y cricoides (visión de anterior a posterior y un poco de derecha a izquierda).

ARCO DEL CARTÍLAGO CRICOIDES.

El arco del cricoides aumenta regularmente de altura de anterior a posterior.

La *superficie lateral* del arco es convexa y presenta: a) sobre la línea media, una pequeña prominencia, el *tubérculo cricoideo*, y b) a los lados, a igual distancia de los dos bordes y cerca de la lámina del cartílago cricoides, una eminencia en la que se encuentra la *cara articular tiroidea*, mediante la cual el cartílago cricoides se une al cartílago tiroides.

La *superficie medial* es cóncava, plana y lisa.

El *borde inferior* es irregular y presenta tres prominencias: una media y anterior, y dos laterales. Estas últimas se encuentran a menudo unidas al primer cartílago traqueal.

El *borde superior* se eleva y se engruesa de anterior a posterior. Sirve de inserción anterior al ligamento cricotiroideo medio y, a cada lado, al músculo cricoaritenideo lateral.

LÁMINA DEL CARTÍLAGO CRICOIDES. La lámina del cartílago cricoides mide aproximadamente 2 cm de altura.

Su *cara anterior* es lisa y cóncava.

Su *cara posterior* está dividida por una cresta roma, media y vertical en dos superficies laterales excavadas, sobre las que se insertan los músculos cricoaritenideos posteriores (fig. 310).

Los *bordes superior e inferior* se continúan con los bordes correspondientes del arco. Sobre el borde superior, a cada lado, en la unión entre la lámina del cartílago cricoides y el arco del cartílago cricoides, se ve la superficie convexa (Will, Charpy y Clermont) que corresponde al cartílago aritenoides. Esta superficie articular se orienta lateral, superior y un poco anteriormente.

b) **CARTÍLAGO TIROIDES.** El cartílago tiroides está situado superior al arco del cartílago cricoides. Está formado por dos láminas laterales, cuadriláteras, unidas por su borde anterior formando un ángulo diedro de abertura posterior. La abertura de este ángulo es generalmente mayor en la mujer que en el hombre.

En el cartílago tiroideo se distinguen dos caras y cuatro bordes (figs. 309 y 310).

La *cara anterior* presenta, sobre la línea media, la denominada *prominencia laríngea* (nuez de Adán), que se sitúa en la unión de las dos láminas tiroideas. La superficie de las láminas es lisa y aplanada, salvo cerca del borde posterior, donde se observa una prominencia lineal roma: la *línea oblicua*.

La línea oblicua se dirige oblicuamente en sentido inferior y anterior, y termina anteriormente en dos tubérculos, uno superior y otro inferior. El músculo esternotiroideo se inserta en la porción posterior e inferior y el músculo tirohioideo lo hace en la porción anterior y superior. Divide la superficie lateral de cada lámina en dos partes: una,

anterior, relacionada con el músculo tirohioideo, y otra, posterior y más pequeña, sobre la que se inserta la porción tirofaríngea del músculo constrictor inferior de la faringe.

La línea oblicua se ve frecuentemente sustituida por una banda fibrosa que se extiende entre los dos tubérculos y que da inserción a los mismos músculos.

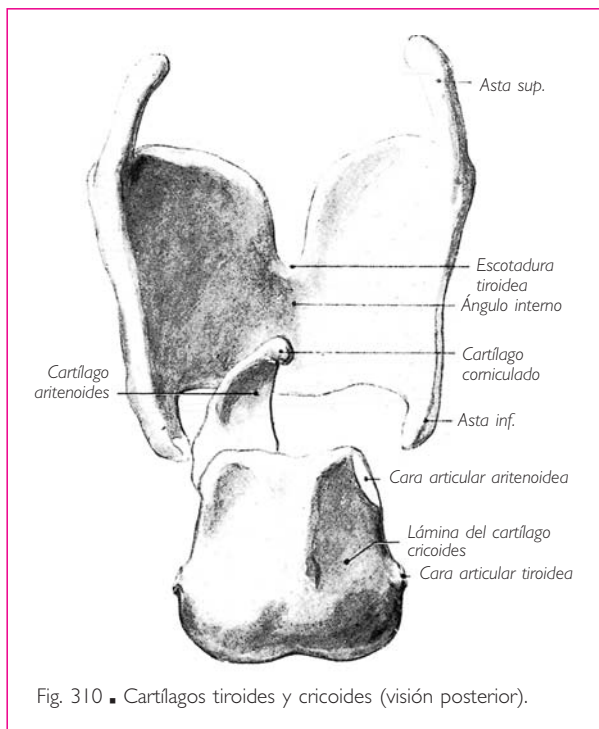


Fig. 310 ■ Cartílagos tiroides y cricoides (visión posterior).

APARATO RESPIRATORIO

La *cara posterior* presenta: sobre la línea media, el *ángulo interno del cartílago tiroides*; a los lados, dos superficies planas y lisas.

El *borde superior* es romo y presenta una escotadura amplia, media, denominada *escotadura tiroidea superior*. A ambos lados de la escotadura, el borde superior es casi horizontal. Sirve de inserción en toda su extensión a la membrana tirohioidea.

El *borde inferior* es sinuoso y más corto que el superior; muestra una prominencia, generalmente bien marcada, en el tubérculo inferior de la línea oblicua (fig. 309).

Los *bordes posteriores o laterales* son gruesos y romos, y se dirigen verticalmente. Cada uno de ellos se prolonga superiormente por medio de una apófisis denominada *asta superior* e inferiormente por una apófisis más pequeña denominada *asta inferior*.

□ El *asta superior* mide alrededor de 15 mm, es decir, la mitad de la altura del cartílago. Es casi vertical, si bien presenta cierta oblicuidad posterior y medial. En su vértice se inserta el ligamento tirohioideo lateral. □ El *asta inferior* mide la mitad de la altura del asta mayor. Se incurva medialmente. Su extremo inferior presenta una pequeña superficie articular en su cara medial, que se corresponde con la cara articular tiroidea del cartílago cricoides.

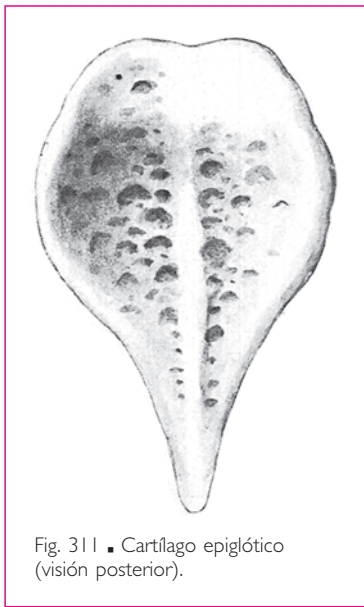


Fig. 311. ■ Cartílago epiglótico (visión posterior).

c) **CARTÍLAGO EPIGLÓTICO.** El cartílago epiglótico está situado en la parte anterosuperior de la laringe, posterior al cartílago tiroides, al que sobrepasa superiormente. Forma el armazón esquelético de la epiglotis. Es una lámina de cartílago elástico, delgada y flexible, de forma ovalada y con el extremo superior engrosado (fig. 311). Está incurvada sobre su propio eje de modo que su cara posterior es, de superior a inferior, convexa superiormente y cóncava inferiormente; además, es cóncava transversalmente. La cara anterior presenta curvaturas inversas.

La *cara posterior* está directamente recubierta por la mucosa laríngea. □ La *cara anterior* se corresponde, de inferior a superior, con: la cara posterior del cartílago tiroides, la membrana tirohioidea, el hueso hioideo y la base de la lengua. Sólo su parte superior, que sobrepasa la lengua, está tapizada por la mucosa y es libre (fig. 322).

Las dos caras del cartílago son irregulares y están perforadas por numerosas fositas.

□ Los *bordes laterales* son convexos e irregulares. □ El *extremo superior* es ancho, presenta una escotadura en la línea media y está ligeramente incurvado anteriormente. □ El *extremo inferior* es estrecho y está unido al ángulo interno del cartílago tiroides por un ligamento.

d) **CARTÍLAGOS ARITENOIDES.** Los cartílagos aritenoides son dos pequeñas piezas cartilaginosas, con forma de pirámide triangular de base inferior, situadas superiormente a las porciones laterales de la lámina cricoidea. A causa de su forma, cada uno de ellos presenta tres caras (medial, posterior y anterolateral), una base que reposa sobre la lámina cricoidea y un vértice libre (figs. 312 y 313).

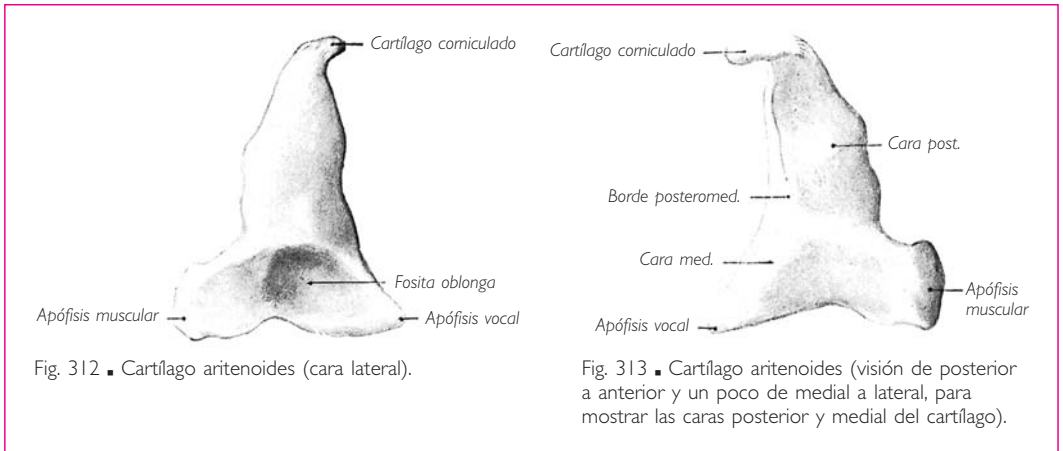


Fig. 312 ■ Cartilago aritenoides (cara lateral).

Fig. 313 ■ Cartilago aritenoides (visión de posterior a anterior y un poco de medial a lateral, para mostrar las caras posterior y medial del cartilago).

La *cara medial* es plana y lisa, estrecha superiormente y ancha inferiormente; está tapizada por la mucosa.

La *cara posterior* es cóncava y lisa, y da inserción a los músculos aritenoides.

La *cara anterolateral* presenta una depresión en su parte inferior, la *fosita oblonga*, que está relacionada con el extremo posterior del pliegue vestibular. El músculo tiroaritenoides se inserta en la parte inferior de la fosita oblonga, inferiormente a ésta.

La *base* del cartilago es triangular y presenta un ángulo anterior, un ángulo posterolateral y un ángulo posteromedial. Del ángulo anterior parte una prominencia, en forma de pirámide triangular, que se dirige anteriormente: es la *apófisis vocal*. El ángulo posterolateral se prolonga de la misma manera posterior y lateralmente, formando una prominencia prismática triangular denominada *apófisis muscular*. La propia superficie de la base está ocupada en toda su extensión, salvo en las apófisis, por una superficie articular cóncava, hemisférica y hueca (Will, Charpy y Clermont), alargada de anterior a posterior y de medial a lateral, cuya concavidad es opuesta a la convexidad de la superficie del cricoides.

Por su extremo libre, la *apófisis vocal* da inserción al ligamento vocal elástico del pliegue vocal. De las tres caras de esta apófisis, una está orientada inferiormente; las otras dos, es decir, la medial y la anterolateral, se continúan con las caras correspondientes del cartilago.

La *apófisis muscular* es más voluminosa que la apófisis vocal y termina en un extremo romo. Su cara inferior, que prolonga posteriormente la de la apófisis vocal, está ocupada casi por completo por la superficie articular elíptica que se corresponde con la cara aritenoides del cartilago cricoides. Las dos caras restantes, posteromedial y anterolateral, dan inserción, respectivamente, al músculo cricoaritenoides posterior y al músculo cricoaritenoides lateral.

e) **CARTÍLAGOS CORNICULADOS.** Son dos pequeños nódulos cartilagosos, alargados, cónicos o cilíndricos, que prolongan superior y medialmente los cartílagos aritenoides. Su base reposa sobre el vértice de estos últimos. Terminan en un vértice libre, incurvado medial y posteriormente (figs. 312 y 313).

APARATO RESPIRATORIO

f) **CARTÍLAGOS CUNEIFORMES.** Los cartílagos cuneiformes son alargados y cilíndricos; están situados anterior y lateralmente a los cartílagos aritenoides y a los corniculados, dentro de los pliegues mucosos aritenoepiglóticos (fig. 317).

g) **CARTÍLAGOS SESAMOIDEOS ANTERIORES.** Se denomina así a tres pequeños nódulos cartilagosos situados en el extremo anterior de los ligamentos vocales (v. estos ligamentos).

h) **CARTÍLAGOS SESAMOIDEOS POSTERIORES.** Estos núcleos cartilagosos inconstantes se sitúan lateralmente al extremo superior de los cartílagos aritenoides (fig. 315).

i) **CARTÍLAGO INTERARITENOIDEO.** Este cartílago de pequeñas dimensiones ocupa el punto de unión de los haces del ligamento cricofaríngeo (fig. 315). Raramente se halla presente.

■ B. Articulaciones y ligamentos de la laringe

Describiremos: las articulaciones y los ligamentos que unen entre sí los cartílagos de la laringe y los ligamentos que unen la laringe a los órganos vecinos.

1. Articulaciones y ligamentos que unen entre sí los cartílagos de la laringe

a) **ARTICULACIONES CRICOTIROIDEAS.** Estas articulaciones son artrodias. Unen las astas inferiores del cartílago tiroides con las caras articulares tiroideas del cartílago cricoides (figs. 314 y 315).

Las *superficies articulares* son circulares o elípticas y prácticamente planas. La cara articular cricoidea está orientada lateral y superiormente. La cara tiroidea presenta una orientación inversa.

Las dos superficies articulares se mantienen en contacto por medio de una cápsula articular reforzada por cuatro ligamentos: anterior, posterior, inferolateral y superomedial. Este último es el más resistente y se extiende de inferior a superior desde la cara medial del asta inferior hasta la cara lateral del cartílago cricoides (fig. 315). ■ Una membrana sinovial reviste la superficie interna de la articulación. Estas articulaciones permiten movimientos de deslizamiento de poca extensión. Ejecutan también movimientos de báscula alrededor de un eje transversal que pasa por las dos articulaciones.

b) **LIGAMENTO CRICOTIROIDEO MEDIO.** El *ligamento cricotiroideo medio* es elástico, grueso y resistente; se extiende desde la porción media del borde inferior del cartílago tiroides hasta el borde superior del arco del cartílago cricoides (fig. 314). Este ligamento se continúa a los lados con la membrana fibroelástica de la laringe.

c) **ARTICULACIONES CRICOARITENOIDEAS.** Son articulaciones de tipo trocoide (Charpy y Clermont). Unen la base del cartílago aritenoides con el borde superior de la lámina del cartílago cricoides (fig. 315).

Las *superficies articulares* son elípticas. La cara articular aritenoidea del cartílago cricoides es convexa y está orientada lateral, posterior y anteriormente (fig. 309). Su eje mayor se dirige de medial a lateral y de posterior a anterior. ■ La cara articular aritenoidea cóncava se orienta medial, inferior y posteriormente. Su eje mayor, orientado de lateral a medial y de posterior a anterior, cruza casi en ángulo recto el eje mayor del cilindro.

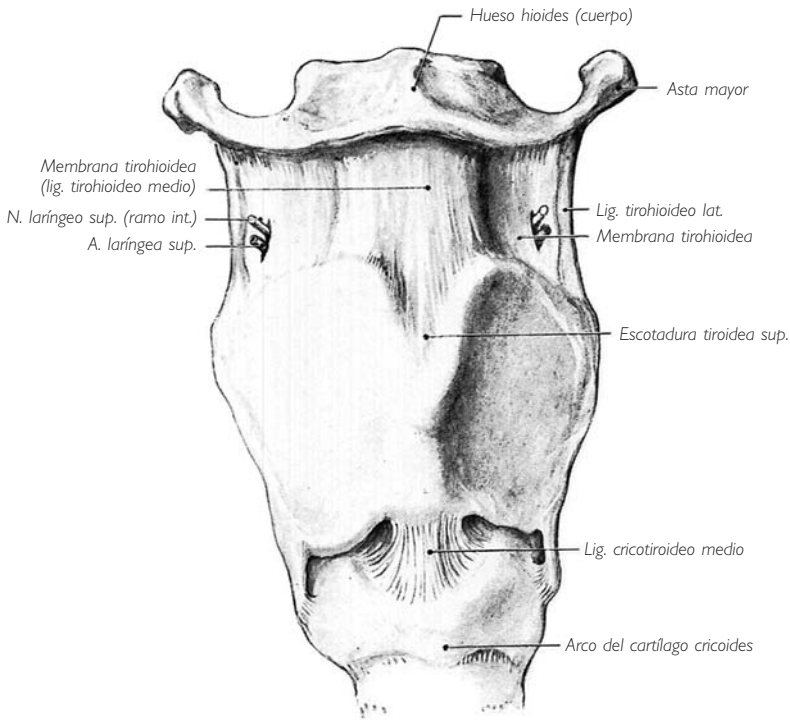


Fig. 314 ■ Articulaciones y ligamentos que unen entre sí los cartílagos de la laringe (visión anterior).

Una *cápsula articular*, reforzada medialmente por un ligamento y recubierta interiormente por una membrana sinovial, une los dos cartílagos. □ Un *menisco interarticular*, delgado y semilunar divide la parte posterior de la cavidad articular (Verson).

Se admite generalmente que esta articulación ejecuta: □ *a*) movimientos de deslizamiento del cartílago aritenoides sobre el cartílago cricoides, por medio de los cuales el cartílago aritenoides se desplaza, bien lateral e inferiormente bien medial y superiormente, separando o acercando de ese modo los pliegues vocales, y □ *b*) movimientos de rotación sobre un eje vertical que pasa por el centro de las superficies articulares; estos movimientos, al igual que los primeros, separan o acercan las apófisis vocales. □ Will, Charpy y Clermont han demostrado que estos movimientos se dividen en una rotación y un deslizamiento: □ *a*) una *rotación* alrededor del eje de las superficies cilíndricas, realizada por los músculos cricoaritenoides laterales; éstos provocan movimientos de flexión-aducción, que producen el descenso de los pliegues vocales y los acercan; los movimientos inversos de extensión-abducción son ejecutados por los músculos cricoaritenoides posteriores, y □ *b*) movimientos de *deslizamiento* a lo largo del eje mayor de las superficies articulares, ejecutados por los músculos aritenoides, que provocan el cierre de la glotis cartilaginosa.

APARATO RESPIRATORIO

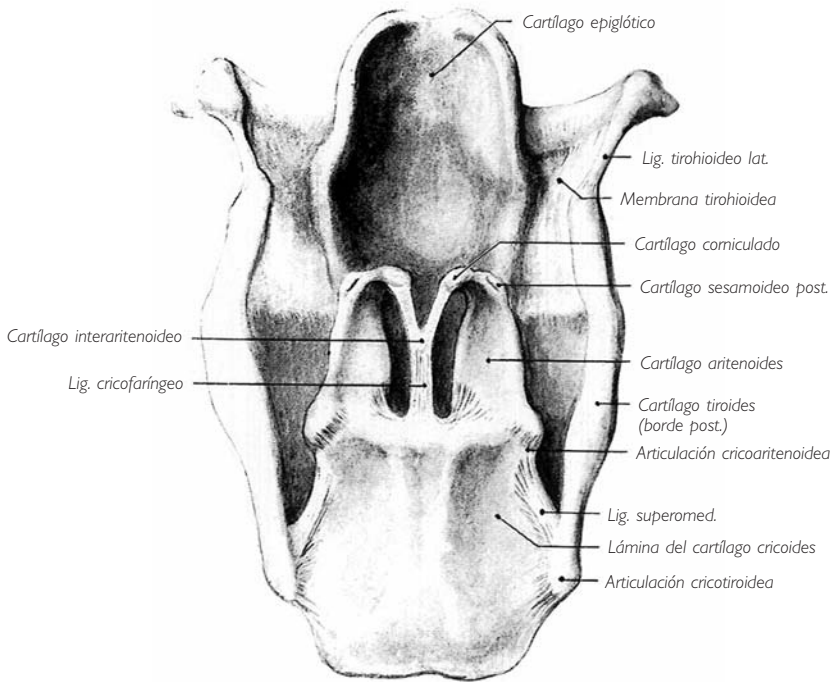


Fig. 315 ■ Articulaciones y ligamentos que unen entre sí los cartílagos de la laringe (visión posterior).

d) **ARTICULACIONES ARITENOCORNICULADAS O ARTICULACIONES ARICORNICULADAS.** Son anfiartrosis. Los cartílagos corniculados están unidos a los cartílagos aritenoides por tejido fibrocartilaginoso (fig. 315).

e) **LIGAMENTO CRICOFARÍNGEO.** Es una cintilla fibrosa y delgada que se inserta en el centro del borde superior de la lámina del cartilago cricoides, asciende verticalmente y se divide poco después en dos haces divergentes que terminan en el vértice de los cartílagos corniculados (fig. 315).

f) **LIGAMENTO TIROEPIGLÓTICO.** El ligamento tiroepiglótico es fibroelástico y une el extremo inferior del cartilago epiglótico con el ángulo interno del cartilago tiroides (fig. 316).

g) **MEMBRANA FIBROELÁSTICA DE LA LARINGE Y CONO ELÁSTICO O MEMBRANA CRICOVOCAL.** La mucosa de la laringe está reforzada en toda su extensión por una membrana fibroelástica que presenta a cada lado dos engrosamientos denominados *ligamentos vestibular y vocal* (figs. 316 y 317).

Los *ligamentos vestibulares* se extienden desde el ángulo interno del cartilago tiroides hasta la fosita oblonga de cada cartilago aritenoides. □ Se continúan superiormente mediante dos láminas elásticas delgadas, las *membranas cuadrangulares* (ligamentos ariepiglóticos), que van desde los bordes laterales del cartilago epiglótico hasta el borde anterior de cada cartilago aritenoides. Unos y otras forman el armazón fibroso del vestíbulo de la laringe hasta el pliege vestibular.

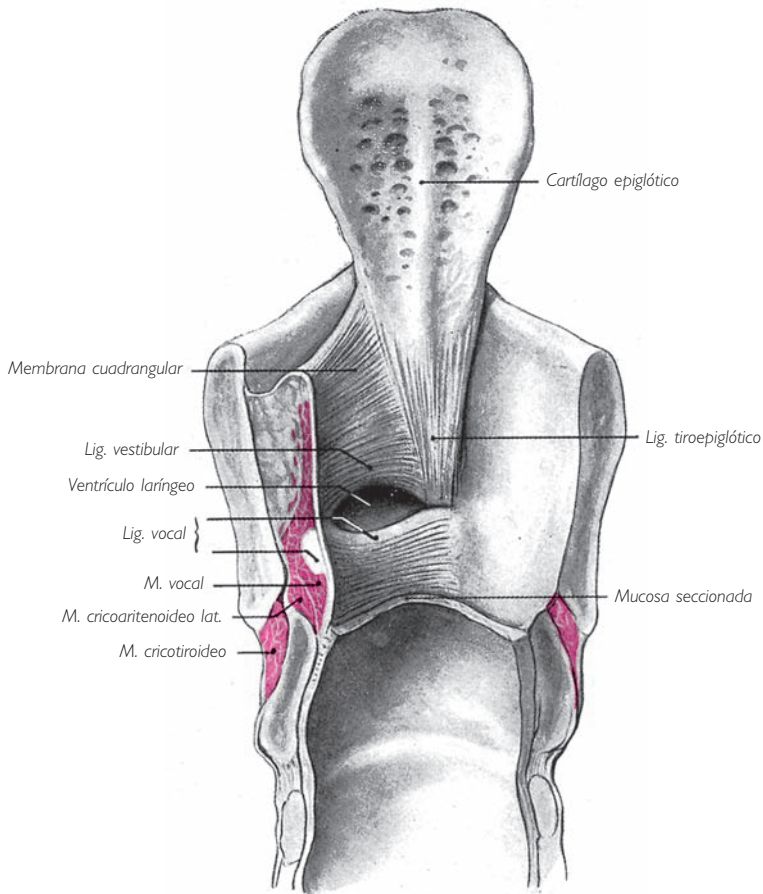


Fig. 316 ■ Ligamentos vestibular y vocal y ligamento tiroepiglótico (visión de posterior a anterior de la parte anterior de la laringe seccionada siguiendo un plano frontal).

Los *ligamentos vocales* se insertan anteriormente en el ángulo interno del cartílago tiroideos inferiormente a los precedentes y posteriormente sobre la apófisis vocal de cada cartílago aritenoides.

Su extremo anterior contiene en su espesor los cartílagos sesamoideos anteriores, que constituyen el cono elástico de la laringe o membrana cricovocal (fig. 325), cuyo borde, engrosado, forma el ligamento vocal.

2. Unión de la laringe con los órganos vecinos. Se realiza por medio de: ■ *a*) la membrana tirohioidea y los ligamentos tirohioideos laterales; ■ *b*) el ligamento hioepiglótico; ■ *c*) los ligamentos glosopiglóticos; *d*) los ligamentos faringoepiglóticos, y ■ *e*) el ligamento cricotraqueal.

a) MEMBRANA TIROHIOIDEA Y LIGAMENTOS TIROHIOIDEOS LATERALES (fig. 314). La membrana tirohioidea es una lámina fibroelástica que se extiende desde el borde superior

APARATO RESPIRATORIO

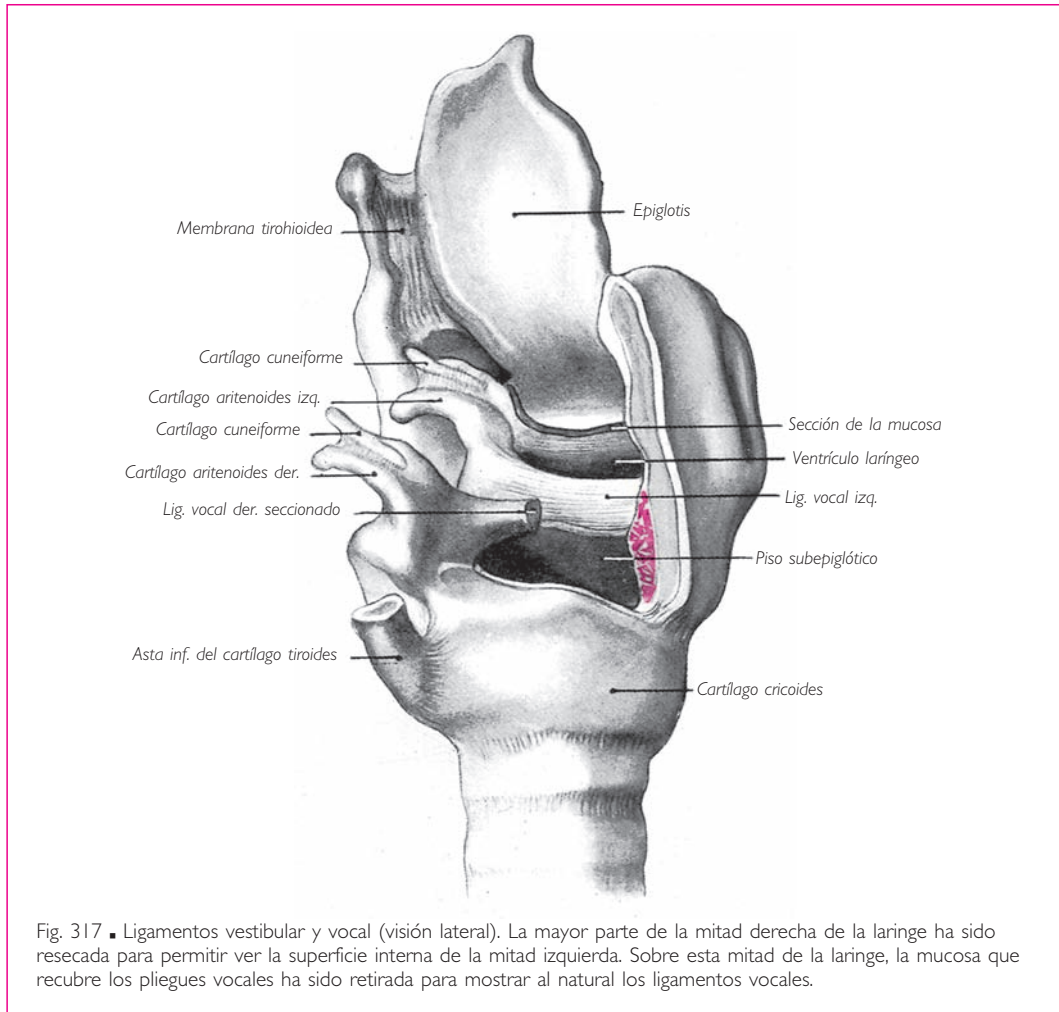


Fig. 317 ■ Ligamentos vestibular y vocal (visión lateral). La mayor parte de la mitad derecha de la laringe ha sido reseca para permitir ver la superficie interna de la mitad izquierda. Sobre esta mitad de la laringe, la mucosa que recubre los pliegues vocales ha sido retirada para mostrar al natural los ligamentos vocales.

del cartílago tiroides hasta el borde posterosuperior del cuerpo y el borde medial de las astas mayores del hueso hioides. Mide unos 3 cm de altura de promedio. Presenta tres engrosamientos reconocibles: uno medio denominado *ligamento tirohioideo medio*, que ocupa toda la anchura del cuerpo del hueso hioides; los otros dos, denominados *ligamentos tirohioideos laterales*, forman los bordes laterales de la membrana.

El ligamento tirohioideo medio está separado anteriormente de la lámina pretraqueal de la fascia cervical, de los músculos tirohioideos y de la cara posterior del hueso hioides por tejido celular laxo, en cuyo interior se forman las *bolsas retrohioidea e infrahioidea*. Se relaciona posteriormente con el espacio tirohioepiglótico (v. más adelante y fig. 322).

Los *ligamentos tirohioideos laterales*, que ocupan los bordes laterales de la membrana tirohioidea, unen el vértice de las astas superiores del cartílago tiroides con el vértice de las astas mayores del hueso hioides. En ocasiones en su parte media se encuentra un núcleo cartilaginoso denominado *cartilago triticeo*.

b) **LIGAMENTO HIOEPIGLÓTICO.** Este ligamento delgado y discontinuo une la cara anterior de la epiglotis con el borde posterosuperior del hueso hioides. Limita, con la membrana tirohioidea anteriormente, con la epiglotis posteriormente y con el cartílago tiroides inferiormente, un espacio lleno de tejido celuloadiposo denominado *espacio hiotiroepiglótico* (fig. 322).

c) **LIGAMENTOS GLOSOEPIGLÓTICOS.** Es el nombre que reciben una serie de tractos fibroelásticos (unos medios y otros laterales), que se extienden entre la epiglotis y la dermis de la mucosa lingual. Elevan los pliegues mucosos glosopiglóticos.

d) **LIGAMENTOS FARINGOPIGLÓTICOS.** Son pequeños fascículos fibroelásticos que van desde los bordes laterales del cartílago epiglótico hasta la dermis de la mucosa faríngea lateral. Contribuyen a formar a cada lado, junto con el fascículo epiglótico del músculo estilofaríngeo, el pliegue faringopiglótico (fig. 298).

e) **LIGAMENTO CRICOTRAQUEAL.** Une el borde inferior del cartílago cricoides con el primer cartílago de la tráquea.

■ C. Músculos de la laringe

Los músculos de la laringe son de dos tipos: ■ unos, denominados *músculos extrínsecos*, van desde la laringe hasta los órganos vecinos. Han sido descritos anteriormente (v. *músculos esternotiroideo, tirohioideo, constrictor inferior de la faringe, estilofaríngeo y palatofaríngeo*); ■ los otros, denominados *músculos intrínsecos*, pertenecen en su totalidad a la laringe. En la exposición que sigue nos ocuparemos únicamente de estos últimos.

Los músculos intrínsecos de la laringe se distribuyen en tres grupos de acuerdo con su acción sobre los pliegues vocales y sobre la glotis, es decir, sobre el espacio comprendido entre los bordes libres de los pliegues vocales. Estos tres grupos son: a) el grupo de los *músculos tensores* de los pliegues vocales, representado a cada lado por un solo músculo, el músculo cricotiroideo; b) el grupo de los *músculos dilatadores* de la glotis, igualmente representado por un solo músculo a cada lado, el músculo cricoaritenoso posterior, y c) el grupo de los *músculos constrictores* de la glotis, que incluye los músculos cricoaritenosos laterales, tiroaritenosos, vocales, tiroaritenosos superiores, aritenosos oblicuos y aritenoso transverso. Todos esos músculos son pares, salvo el músculo aritenoso transverso.

a) **MÚSCULOS CRICOTIROIDEOS** (fig. 318). Los músculos cricotiroideos se insertan inferiormente en la cara anterolateral del arco del cartílago cricoides a ambos lados de la línea media (fig. 318). Sus fibras se dirigen obli-

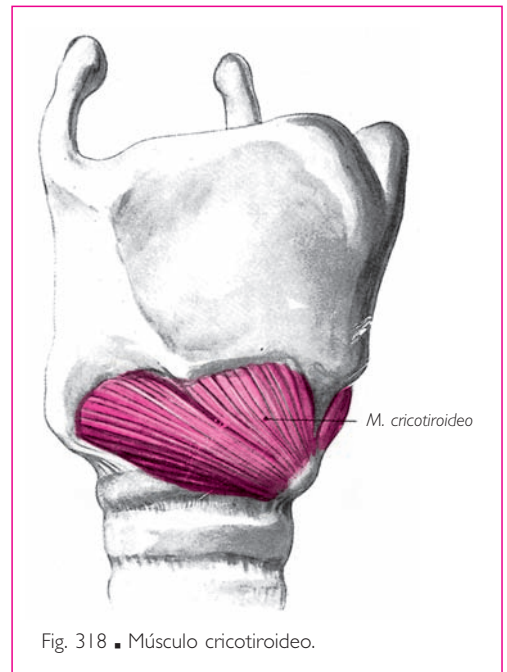


Fig. 318 ■ Músculo cricotiroideo.

APARATO RESPIRATORIO

cuamente en sentido superior y posterior. Las fibras anteriores son casi verticales; las otras se van acercando a la horizontal a medida que se hacen posteriores. Terminan en el borde inferior y sobre la porción vecina de la cara interna del cartílago tiroideos.

La inserción tiroidea de cada uno de los músculos se extiende posteriormente hasta el borde anterior del asta inferior del cartílago tiroideos.

Acción. Los músculos cricotiroideos son tensores de los pliegues vocales. Se fijan bien en el cartílago cricoides bien en el cartílago tiroideos. En el primer caso, hacen bascular el cartílago tiroideos inferior y anteriormente; en el segundo caso, desplazan posterior e inferiormente el cartílago cricoides y los cartílagos aritenoides. En ambos casos, los dos puntos de inserción de los pliegues vocales se alejan el uno del otro. Por consiguiente, los pliegues vocales se alargan y se tensan.

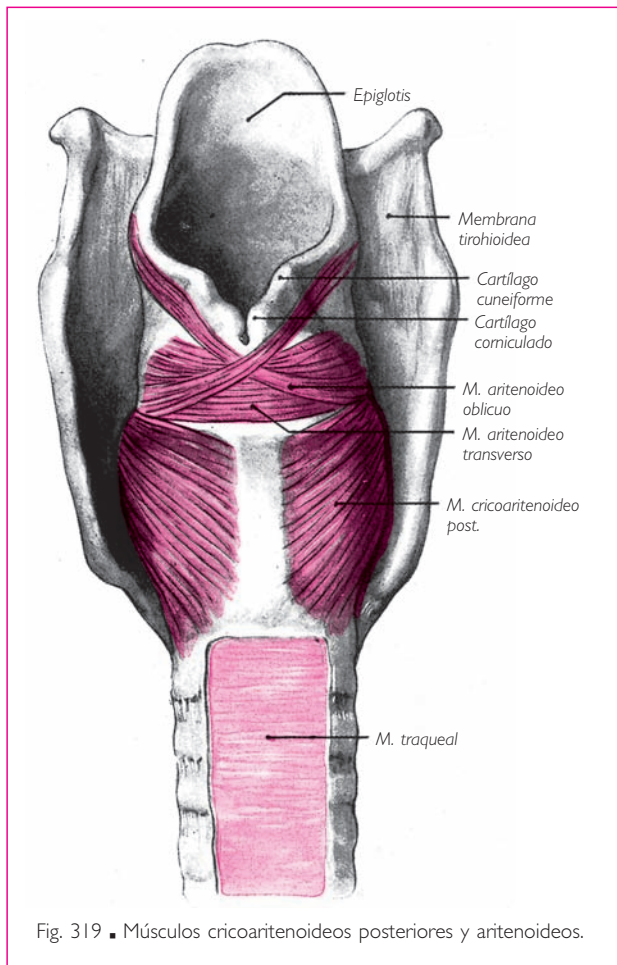


Fig. 319 ■ Músculos cricoaritenoides posteriores y aritenoides.

b) MÚSCULOS CRICOARITENOIDES POSTERIORES. Los músculos cricoaritenoides posteriores se originan en las depresiones laterales del cartílago cricoides, a cada lado de la cresta media (fig. 319). Desde este origen, las fibras de cada uno de estos músculos se dirigen lateral y superiormente para converger, terminando en un corto tendón sobre la cara postero-medial de la apófisis muscular del cartílago aritenoides.

Acción. Los músculos cricoaritenoides posteriores imprimen a los cartílagos aritenoides un movimiento de rotación por medio del cual su apófisis muscular es atraída medialmente, en tanto que su apófisis vocal se desplaza lateralmente. Así, estos músculos separan los pliegues vocales y dilatan la glotis (fig. 320).

c) MÚSCULOS CRICOARITENOIDES LATERALES. Estos músculos se encuentran superiormente a las porciones laterales

del arco del cartílago cricoides y medialmente a las láminas del cartílago tiroideos (fig. 321). Se insertan inferior y anteriormente en las porciones laterales ensanchadas del borde superior del arco del cartílago cricoides; cada uno de ellos se dirige posterior

y superiormente para insertarse en la cara anterolateral de la apófisis muscular del cartílago aritenoides. *Acción.* Los músculos cricoaritenoides laterales son constrictores de la glotis. Ejercen una tracción en sentido anterior y lateral de las apófisis musculares, mientras que las apófisis vocales se desplazan posterior y medialmente; de este modo, los pliegues vocales se acercan y la glotis se estrecha (fig. 320).

d) **MÚSCULOS TIROARITENOIDEOS.** Estos músculos son delgados superiormente y gruesos inferiormente; se sitúan superiormente a los músculos cricoaritenoides laterales y ocupan las paredes laterales de las porciones glótica y supraglótica de la laringe (fig. 321). Se insertan anteriormente, a cada lado de la línea media, sobre el tercio inferior del ángulo interno del cartílago tiroides. Cada uno de ellos se dirige posteriormente y se divide en dos capas, una lateral y una medial, siempre estrechamente unidas entre sí.

La *capa lateral* incluye varios fascículos que divergen superior y posteriormente; unos se insertan en el borde lateral del cartílago aritenoides; otros terminan en el pliegue ariepiglótico y constituyen el *músculo tiromembranoso*; finalmente, otros, más oblicuos superiormente, se insertan en el borde lateral correspondiente del cartílago epiglótico y forman la *porción tiroepiglótica del músculo tiroaritenoides* (músculo tiroepiglótico).

La *capa medial* o *músculo vocal* ocupa el espesor del pliegue vocal, del que constituye la mayor parte; se inserta posteriormente a la apófisis vocal, en la cara anterolateral del cartílago aritenoides e inferiormente a la fosita oblonga y a la porción inferior de esta fosita. *Acción.* Los músculos vocales estrechan la glotis aumentando el volumen de los pliegues vocales, cuya consistencia y *tensión* también hacen aumentar. Los fascículos de la capa lateral actúan sobre la epiglotis, a la que atraen posteriormente y, mediante el músculo tiromembranoso, sobre el orificio superior de la laringe, el cual estrechan.

e) **MÚSCULOS TIROARITENOIDEOS SUPERIORES.** Se da este nombre a una serie de haces musculares inconstantes y frágiles, que cruzan en forma de equis la cara lateral del músculo tiroaritenoides y se extienden desde la parte superior del ángulo interno del cartílago tiroides hasta la apófisis muscular del cartílago aritenoides (fig. 321).

Acción. Son constrictores de la glotis.

f) **MÚSCULOS ARITENOIDEOS.** Son dos: el músculo aritenoides transverso y el músculo aritenoides oblicuo (fig. 319).

El *músculo aritenoides transverso* está formado por fibras transversales que se extienden desde la cara posterior de uno de los cartílagos aritenoides hasta la cara posterior del otro.

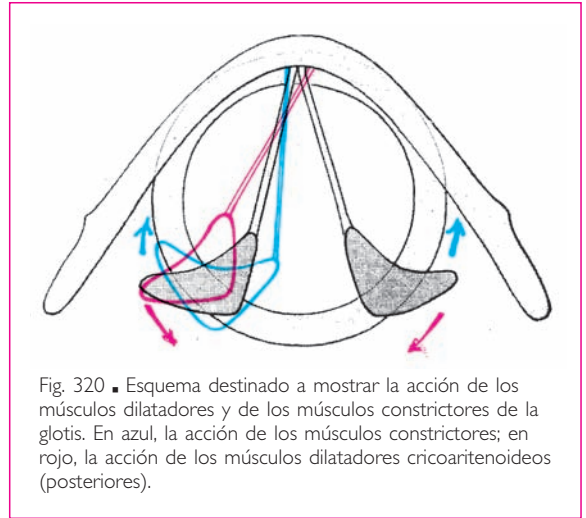
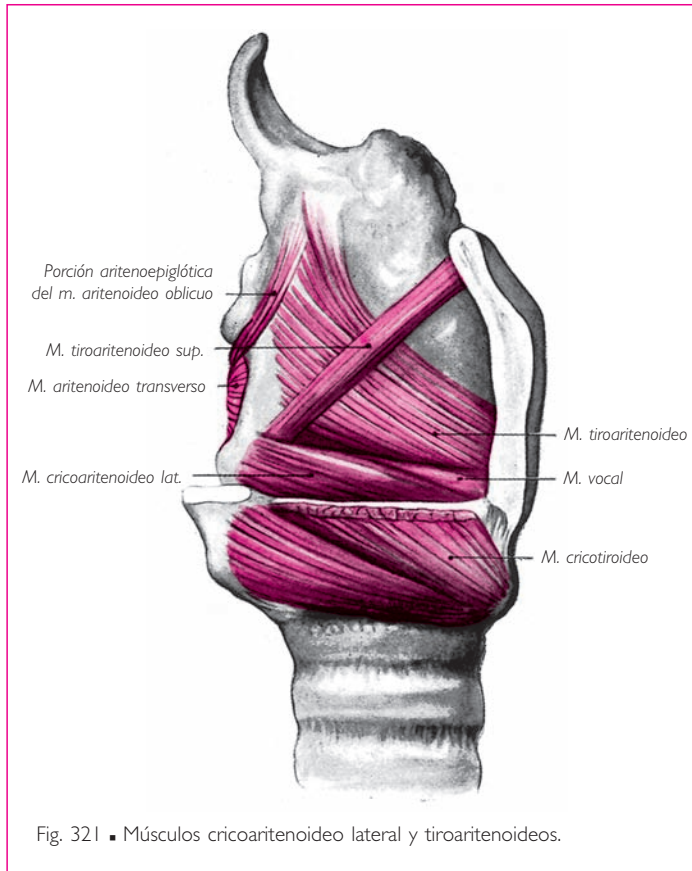


Fig. 320 ■ Esquema destinado a mostrar la acción de los músculos dilatadores y de los músculos constrictores de la glotis. En azul, la acción de los músculos constrictores; en rojo, la acción de los músculos dilatadores cricoaritenoides (posteriores).

APARATO RESPIRATORIO



El *músculo aritenoideo oblicuo* está adosado a la cara posterior del *músculo aritenoideo transverso*. Está constituido por dos fascículos entrecruzados que van desde la cara posteromedial de la apófisis muscular de uno de los cartílagos aritenoides hasta el extremo superior del otro cartílago aritenoides.

PORCIÓN ARIEPIGLÓTICA DEL MÚSCULO ARITENOIDEO OBLICUO. Muy frecuentemente, algunas fibras del *músculo aritenoideo oblicuo* no se insertan en el vértice del cartílago aritenoides, sino que se reflejan sobre éste y se continúan en el pliegue ariepiglótico hasta el borde lateral del cartílago epiglótico, donde se fijan. Estas fibras forman un

delgado fascículo, denominado *porción ariepiglótica del músculo aritenoideo oblicuo* (figuras 319 y 321).

Acción. Los *músculos aritenoideos* acercan los cartílagos aritenoides y, consecuentemente, los pliegues vocales. Por lo tanto, son constrictores de la glotis.

La *porción ariepiglótica del músculo aritenoideo oblicuo* contribuye a hacer descender la epiglottis y reduce el orificio superior de la laringe.

■ D. Mucosa de la laringe

La mucosa recubre toda la superficie interna de la laringe y se continúa con la de la faringe superiormente y con la de la tráquea inferiormente. La describiremos al mismo tiempo que la conformación interna de la laringe.

Conociendo los elementos principales que constituyen la laringe, será fácil darse cuenta del significado de los detalles que presenta la configuración externa e interna de la laringe.

■ E. Configuración externa de la laringe

En la laringe distinguimos dos caras: una anterior y otra posterior.

1. Cara anterior. La cara anterior presenta, de inferior a superior (fig. 324): ■ *a*) el arco del cartílago cricoides; ■ *b*) el espacio cricotiroideo; en el adulto este espacio mide aproximadamente unos 10 mm de altura en la línea media; está ocupado por el ligamento cricotiroideo medio y por los músculos cricotiroideos que recubren dicho ligamento; ■ *c*) la cara anterior del cartílago tiroides con las inserciones de los músculos esternotiroideos y tirohioideos en la línea oblicua de cada una de las láminas, y ■ *d*) la cara anterior de la epiglotis, que sobrepasa superiormente el cartílago tiroides; la epiglotis, unida a la lengua por el pliegue glosopiglótico medio y al hueso hioides por el ligamento hioepiglótico, está separada de la membrana tirohioidea por el *espacio hiotiroepiglótico*, lleno de grasa (fig. 322); la porción superior de la epiglotis está inclinada anteriormente y está libre superiormente a la base de la lengua.

2. Cara posterior. La cara posterior de la laringe forma la pared anterior de la porción laríngea de la faringe (fig. 295). En su porción superior se encuentra la entrada a la laringe.

El *aditus laríngeo* o *entrada a la laringe* está limitado: anteriormente, por la epiglotis; posteriormente, por el relieve de los cartílagos aritenoides y corniculados; lateralmente, por los pliegues ariepiglóticos.

Este orificio oval se orienta en sentido posterior y superior. Su extremo posterior se prolonga inferiormente por medio de una *escotadura interaritenoidea*, que se hunde en la línea media entre los cartílagos corniculados y los cartílagos aritenoides, hasta el músculo aritenoideo transverso. A ambos lados de esta escotadura se reconocen dos protuberancias determinadas por la presencia de los cartílagos corniculado y cuneiforme respectivamente.

Inferiormente a la entrada a la laringe, la cara posterior de este órgano presenta una protuberancia cilindroide constituida por la cara posterior de los cartílagos aritenoides, la lámina del cartílago cricoides, los músculos aritenoides y los músculos cricoaritenoides posteriores. La mucosa faríngea que recubre esta protuberancia está reforzada por una capa de tejido celular laxo. Se introduce a ambos lados en el *receso piriforme* (figs. 295 y 325), situado entre la protuberancia aritenocricoides y la lámina correspondiente del cartílago tiroides que protruye en el límite lateral de la faringe.

■ F. Configuración interna de la laringe

La superficie interna de la laringe presenta a cada lado, hacia su porción media, dos pliegues superpuestos, orientados de anterior a posterior; son los *pliegues vestibulares* y los *pliegues vocales* (fig. 322).

El *pliegue vestibular* se extiende desde el ángulo interno del cartílago tiroides hasta el cartílago aritenoides, o un poco anteriormente a este cartílago, en el extremo inferior del cartílago cuneiforme, que protruye bajo la mucosa, anterior y lateral a los cartílagos aritenoides. Es aplanado de superior a inferior y de medial a lateral. Sus dos caras están recubiertas por la mucosa; una está orientada medial y superiormente; la otra, lateral e inferiormente. Su borde lateral es adherente y une el pliegue a la pared; su borde medial es libre (fig. 324).

APARATO RESPIRATORIO

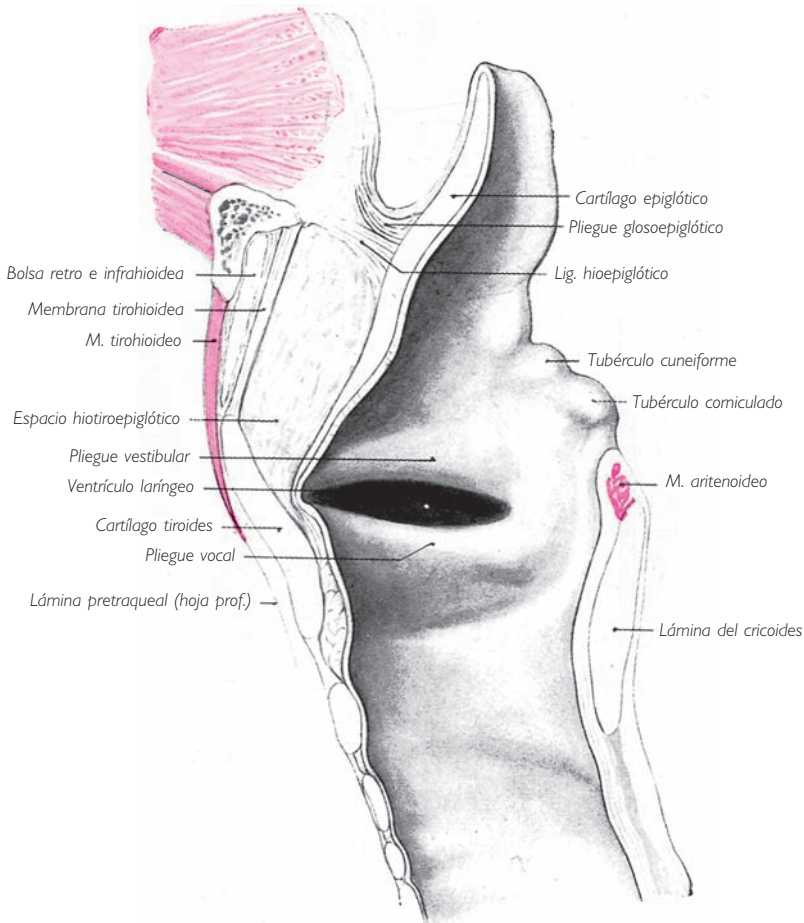


Fig. 322 ■ Superficie medial de la mitad lateral derecha de la laringe. Corte del espacio hiotiroepiglótico.

El *pliegue vestibular* contiene en su espesor el ligamento vestibular y algunos fascículos musculares.

El *pliegue vocal*, situado inferiormente al anterior, va desde el ángulo interno del cartílago tiroideo hasta la apófisis vocal del cartílago aritenoides. Es prismático triangular y presenta una cara lateral que se confunde con la pared y dos caras libres: una superior horizontal y otra inferomedial. Su borde medial es libre y sobrepasa medialmente el pliegue vestibular. Ello permite que se puedan examinar los pliegues vocales por medio del espejo del laringoscopio (fig. 323).

El pliegue vocal incluye en su espesor el ligamento vocal, que se extiende a lo largo de su borde libre, y el músculo vocal (fig. 324).

Los pliegues vocales dividen la cavidad laríngea en tres pisos: el *piso superior* o *vestíbulo de la laringe*, situado superiormente al borde libre del pliegue vestibular; un *piso*

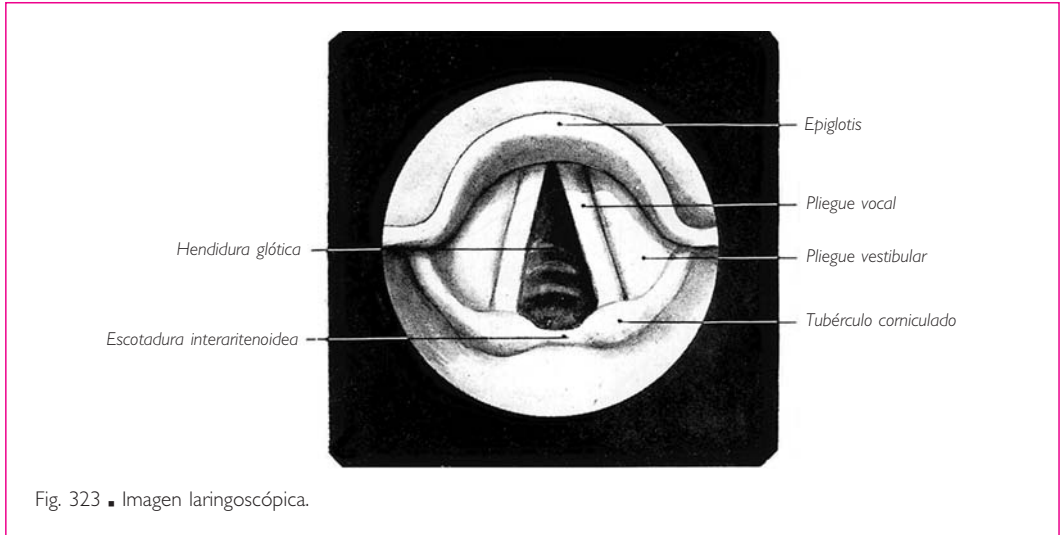


Fig. 323 ■ Imagen laringoscópica.

medio, situado entre los bordes libres de los pliegues vocales; y un *piso inferior*, que se extiende desde el borde libre de los pliegues vocales hasta la tráquea (fig. 324).

1. Piso superior o vestíbulo de la laringe. El vestíbulo de la laringe tiene la forma de un embudo que se estrecha de superior a inferior. Se distinguen cuatro paredes.

La *pared anterior* del vestíbulo está constituida por la epiglotis y por el ligamento tiroepiglótico. La cara posterior de la epiglotis es convexa en su parte superior, cóncava en la parte media y de nuevo convexa en su parte inferior, donde forma una eminencia redondeada denominada *tubérculo epiglótico* (fig. 324).

Las *paredes laterales* están formadas por la cara medial de los pliegues ariepiglóticos superiormente y por la cara superomedial de los pliegues vestibulares inferiormente. Sobre los pliegues ariepiglóticos se observa, cerca de su borde posterior, un relieve vertical causado por los cartílagos cuneiformes (fig. 322).

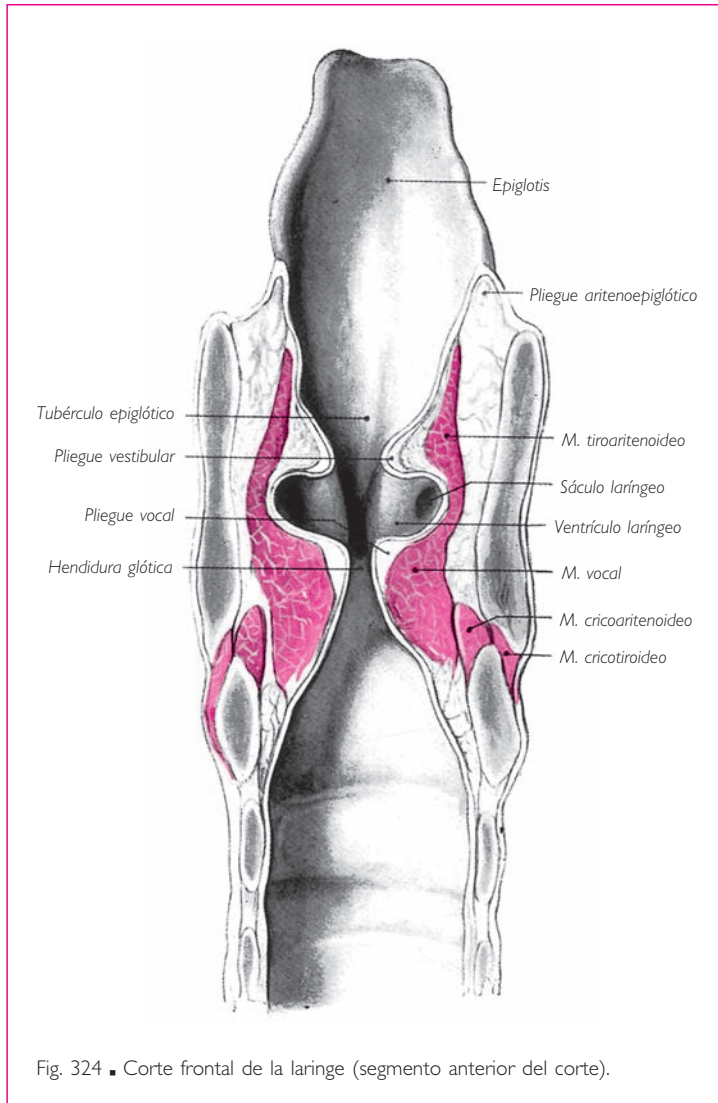
La *pared posterior* del vestíbulo corresponde a la escotadura interaritenoides.

2. Piso medio. Este piso de la cavidad laríngea consta de una parte media situada entre los bordes libres de los pliegues vocales y dos prolongaciones laterales, denominadas *ventrículos laríngeos* (fig. 324).

La *glotis* es únicamente la parte del piso medio de la laringe situada entre los bordes libres de los pliegues vocales y, en su parte posterior, las apófisis vocales de los cartílagos aritenoides. La glotis se compone, pues, de dos segmentos: uno anterior, la *porción intermembranosa de la hendidura glótica*, relacionada con el borde libre de los pliegues vocales; otro posterior, la *porción intercartilaginosa de la hendidura glótica*, que se sitúa entre las apófisis vocales.

La forma y dimensiones de la glotis varían según si los pliegues vocales están separados, aproximados o tensos.

APARATO RESPIRATORIO



Los *ventrículos laríngeos* son los divertículos de la cavidad laríngea. Son dos, uno derecho y otro izquierdo, y se desarrollan a ambos lados entre los pliegues vocales y los pliegues vestibulares. Cada uno de ellos presenta tres paredes: la pared superomedial, formada por la parte inferolateral del pliegue vestibular; la pared inferior, constituida por la cara superior del pliegue vocal, y la pared lateral, representada por el segmento de la pared lateral de la laringe comprendido entre el borde adherente del pliegue vestibular y la cara lateral o adherente del pliegue vocal (fig. 324).

La profundidad de los ventrículos laríngeos es más grande anterior que posteriormente.

De su extremo anterior parte una prolongación

ción, el *sáculo laríngeo* (fig. 324), que se eleva verticalmente en el espesor del pliegue aritenopiglótico, hasta una altura de aproximadamente 1 cm.

3. Piso inferior. En el piso inferior o cavidad infraglótica, la cavidad laríngea se ensancha de superior a inferior. Este piso se corresponde lateral y superiormente con la cara inferomedial de los pliegues vocales (fig. 324) e inferiormente con el ligamento cricoido y la superficie interna del cartílago cricoides.

■ G. Vasos y nervios de la laringe

a) **ARTERIAS.** Las arterias de la laringe son tres a cada lado: la arteria laríngea superior, la rama cricoidoidea y la arteria laríngea inferior.

La *arteria laríngea superior*, rama de la arteria tiroidea superior, atraviesa la membrana tirohioidea y se distribuye por los músculos de la laringe y por la mucosa del vestíbulo laríngeo y del receso piriforme.

La *rama cricotiroidea*, rama de la arteria tiroidea superior, perfora el ligamento cricotiroideo y suministra ramas a la mucosa del piso inferior de la laringe.

La *arteria laríngea inferior*, rama de la arteria tiroidea inferior, se introduce junto con el nervio laríngeo recurrente, profundamente al músculo constrictor inferior, y se distribuye por la mucosa de la cara posterior de la laringe, los músculos cricoaritenoides posterior y aritenoides. Se anastomosa con la arteria laríngea superior.

b) VENAS. Las venas siguen el trayecto de las arterias correspondientes. Las venas laríngeas superior e inferior drenan en la vena yugular interna a través de la vena tiroidea superior y el tronco tirolinguofacial. Las venas laríngeas posteriores drenan en las venas tiroideas inferiores.

c) VASOS LINFÁTICOS. Los vasos linfáticos de la laringe tienen su origen en una red linfática mucosa, muy densa en las zonas supra e infraglóticas pero muy poco desarrollada en la zona de los pliegues vocales.

Los *vasos linfáticos* originados en la *zona supraglótica* se dirigen superior y lateralmente, atraviesan la membrana tirohioidea y drenan en los nódulos linfáticos cervicales laterales profundos superiores relacionados con la vena yugular interna.

Los *vasos linfáticos* procedentes de la *zona infraglótica* se distribuyen en tres grupos: uno anterior y dos lateroposteriores. □ Los *vasos linfáticos* anteriores atraviesan el ligamento cricotiroideo medio y drenan en los nódulos linfáticos cervicales anteriores superficiales, directamente o a través de los nódulos linfáticos prelaríngeos o pretraqueales. □ Los *colectores lateroposteriores* atraviesan el ligamento cricotraqueal para drenar en los nódulos linfáticos relacionados con el nervio laríngeo recurrente (Most, Roubaud). □ H. Quiret ha demostrado que los vasos procedentes de la mitad lateral de la laringe pueden drenar en los nódulos del lado opuesto.

d) NERVIOS. Los nervios de la laringe provienen de los nervios laríngeos superiores o de los nervios laríngeos recurrentes.

Cada uno de los *nervios laríngeos superiores* se divide en la proximidad del hueso hioides en dos ramos, uno interno y otro externo.

El *ramo interno* atraviesa la membrana tirohioidea junto con la arteria laríngea superior (v. pág. 611); se ramifica en la mucosa de la zona supraglótica de la laringe y de la porción superior del receso piriforme. El *ramo externo* inerva el músculo cricotiroideo y la mucosa de la zona infraglótica de la laringe.

Los *nervios laríngeos recurrentes* penetran profundamente a la mucosa del receso piriforme, pasando inferiormente al músculo constrictor inferior de la faringe. Cada uno de ellos se divide en múltiples ramos que inervan todos los músculos de la laringe, con excepción del músculo cricotiroideo. Uno de estos ramos forma, al comunicarse con un filete nervioso del ramo interno del nervio laríngeo superior, el *ramo comunicante con el nervio laríngeo recurrente*. Algunos filetes procedentes de esta asa nerviosa contribuyen a inervar la mucosa de la cara posterior de la laringe.

Este patrón de distribución de los nervios laríngeos recurrentes es todavía objeto de controversia.

Así, de acuerdo con Exner, el músculo cricotiroido es inervado por el ramo externo de los dos nervios laríngeos superiores. El músculo tiroaritenoido recibe sus fibras nerviosas de los dos nervios laríngeos superiores y del nervio laríngeo recurrente del mismo lado. Los músculos cricoaritenoido lateral y cricoaritenoido posterior están inervados a la vez por los nervios laríngeo superior y laríngeo recurrente del mismo lado. Finalmente, los músculos aritenoides reciben filetes nerviosos de los dos nervios laríngeos superiores y de los dos nervios laríngeos recurrentes.

Según Winckler, el ramo externo del nervio laríngeo superior presenta, debido a su comunicación con el nervio laríngeo recurrente, fibras sensitivas que distribuye a los músculos que inerva.

■ H. Anatomía funcional de la laringe

La laringe es la «puerta de entrada» de las vías aéreas inferiores y del aparato de la fonación. Es atravesada por el aire que alcanza los pulmones o que retorna en el curso de la inspiración y de la espiración. Sin embargo, la laringe, al abrirse a la faringe, lugar de paso del bolo alimenticio, se cierra en el curso de la deglución. La protección de la vía aérea se debe, como hemos visto previamente (fig. 306), a la cobertura que realiza la epiglotis al abatirse sobre la entrada de la laringe; los pliegues vestibulares aseguran una oclusión complementaria. De esta forma, el vestíbulo de la laringe, situado superiormente a los pliegues vestibulares, actúa como aparato de protección de las vías aéreas.

Inferiormente a los pliegues vestibulares, la zona glótica, que incluye los pliegues vocales y la glotis, constituye únicamente el órgano de la fonación.

1. La laringe, puerta de entrada de las vías aéreas inferiores. El aire que atraviesa la nasofaringe y la orofaringe llega al vestíbulo de la laringe, penetra entre los pliegues vestibulares, ampliamente abiertos, pasa por el ventrículo laríngeo y alcanza la glotis, último desfiladero antes de la cavidad infraglótica y la tráquea. La hendidura glótica, de unos 25 a 30 mm de longitud, está dividida en dos porciones: la anterior es intermembranosa (está limitada por los ligamentos vocales que bordean medialmente los pliegues vocales), mientras que la posterior es intercartilaginosa y más ancha, y está situada entre las apófisis vocales. El aire respiratorio circula sobre todo por esta porción posterior, denominada por esta razón *glotis respiratoria*, por oposición a la porción anterior, la *glotis vocal*.

2. La laringe, aparato de la fonación. Los cartílagos laríngeos, los pliegues vocales y el cono elástico, sus articulaciones y sus músculos constituyen un aparato productor de sonidos comparable al sistema de lengüeta de un instrumento de viento. El sonido se modifica por resonancia en los pisos superiores a la laringe, en la faringe, la boca y la nariz, donde adquiere las características de la voz. La articulación de los sonidos y de la voz en la boca da forma a las palabras, cuya articulación constituye el lenguaje.

Si bien el control de estos fenómenos sucesivos radica en el córtex cerebral y pone en juego complejos mecanismos nerviosos, la producción normal de los sonidos se efectúa únicamente a nivel de la laringe, que es el aparato fonatorio. Los pliegues vocales, sometidos a tensión, separándose o acercándose, desempeñan un papel primordial en esta producción.

El aparato fonatorio laríngeo está constituido, desde un punto de vista funcional, por tres partes:

- Aparato fibroso, soporte de los pliegues vocales y de su esqueleto.
- Aparato tensor de los pliegues vocales.
- Aparato motor de los pliegues vocales.

a) APARATO FIBROSO Y SU ESQUELETO. Si bien los pliegues vocales aparecen como repliegues mucosos, en realidad recubren los aparatos fibroso y muscular. El aparato fibroso laríngeo está constituido por un cono elástico, hendido en su parte superior en dos semiconos separados por la hendidura glótica. Estos semiconos constituyen el sistema de lengüeta laríngeo (figs. 325 y 326).

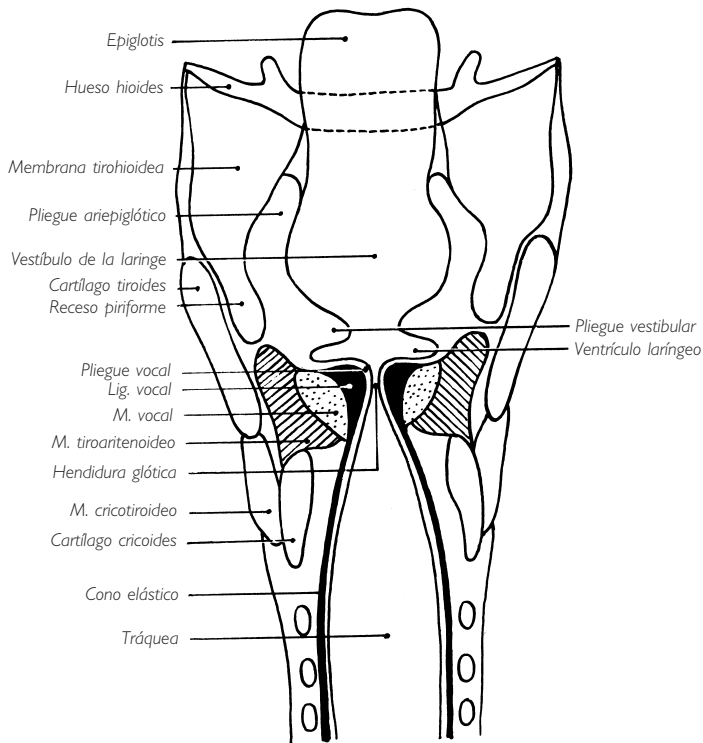


Fig. 325 ■ Corte esquemático de la laringe que muestra el cono elástico y el músculo vocal.

APARATO RESPIRATORIO

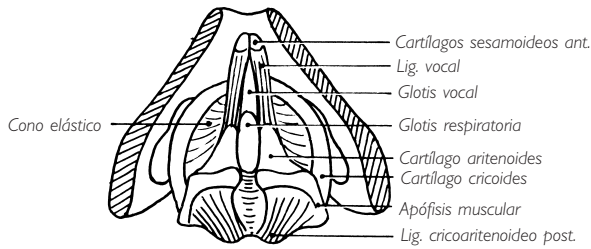


Fig. 326 ■ La glotis, el cono elástico y el ligamento vocal.

La tensión de este sistema de lengüeta o sus deformaciones en el momento de la producción de los sonidos son el resultado de su modo de fijación. El cono elástico está sólidamente fijado por su parte inferior al anillo cartilaginoso cricoideo que, a su vez, está relacionado con la tráquea subyacente. La parte superior del cono se inserta mediante un engrosamiento del ligamento vocal en el ángulo interno del cartílago tiroideo anteriormente y en el cartílago aritenoides posteriormente, de forma que cualquier cambio de posición de estos tres cartílagos (cricoides, tiroides y aritenoides) modifica la lengüeta laríngea.

No es necesario volver a describir los tres cartílagos fonatorios y sus articulaciones, salvo para precisar sus movimientos.

La articulación cricotiroidea es una diartrosis circular que permite movimientos de deslizamiento de poca extensión, pero, sobre todo, movimientos basculantes alrededor de un eje transversal que pasa por las dos articulaciones, derecha e izquierda. Este eje actúa como una bisagra posterior que controla anteriormente la aproximación o el alejamiento del arco cricoideo del borde inferior del cartílago tiroideo, pero que comporta al mismo tiempo un movimiento análogo en la articulación cricoaritenoides. Los cartílagos aritenoides basculan posteriormente y arrastran consigo el ligamento vocal, que, fijado al ángulo interno del cartílago tiroideo, se tensa.

Esta basculación de los cartílagos aritenoides es crucial para poner en tensión el pliegue vocal y cerrar la glotis en el curso de la fonación.

El desplazamiento posterior de los cartílagos aritenoides no es el único que éstos realizan, puesto que la configuración de la articulación cricoaritenoides les permite pivotar medial o lateralmente alrededor de su eje vertical. Estos movimientos separan o acercan los pliegues vocales, lo cual abre o cierra la glotis.

Dado que la glotis se continúa posteriormente entre las apófisis vocales de los cartílagos aritenoides, cuando se cierra durante la fonación, se hace no sólo más estrecha sino también más corta. Por el contrario, durante la respiración profunda, se ensancha y aumenta su diámetro anteroposterior.

b) APARATO TENSOR DE LOS PLIEGUES VOCALES. La tensión de los pliegues vocales y de cada hemicono fibroelástico es, como hemos visto, el resultado de un doble movi-

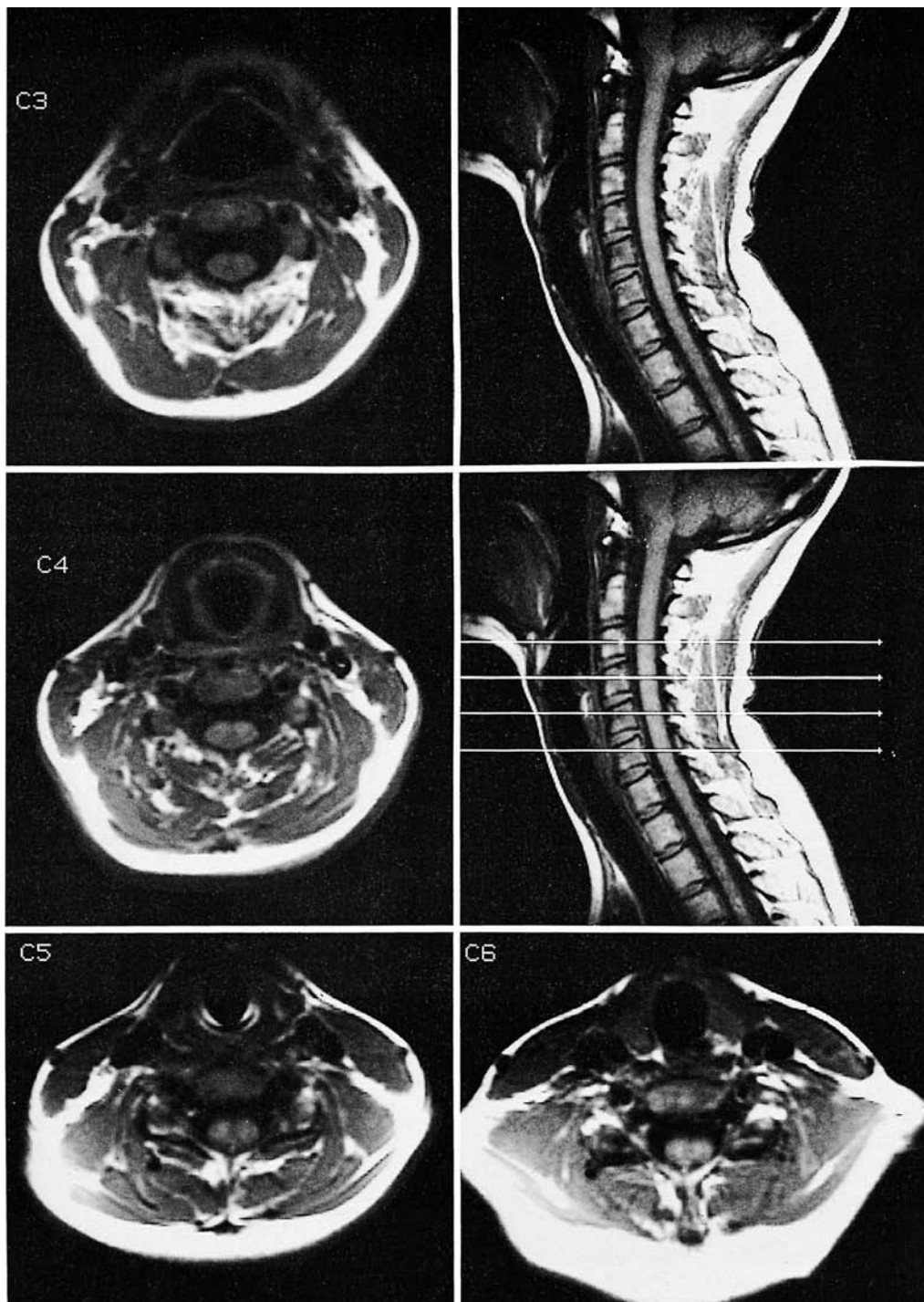


Lámina XIII ■ Secuencia de imágenes de cortes transversales del cuello, en un sujeto vivo, realizados mediante resonancia magnética. La localización de los planos que pasan por los cuerpos de las vértebras C3, C4, C5 y C6 se muestran en una de las imágenes del corte sagital medio. Compárese con la figura 365.

APARATO RESPIRATORIO

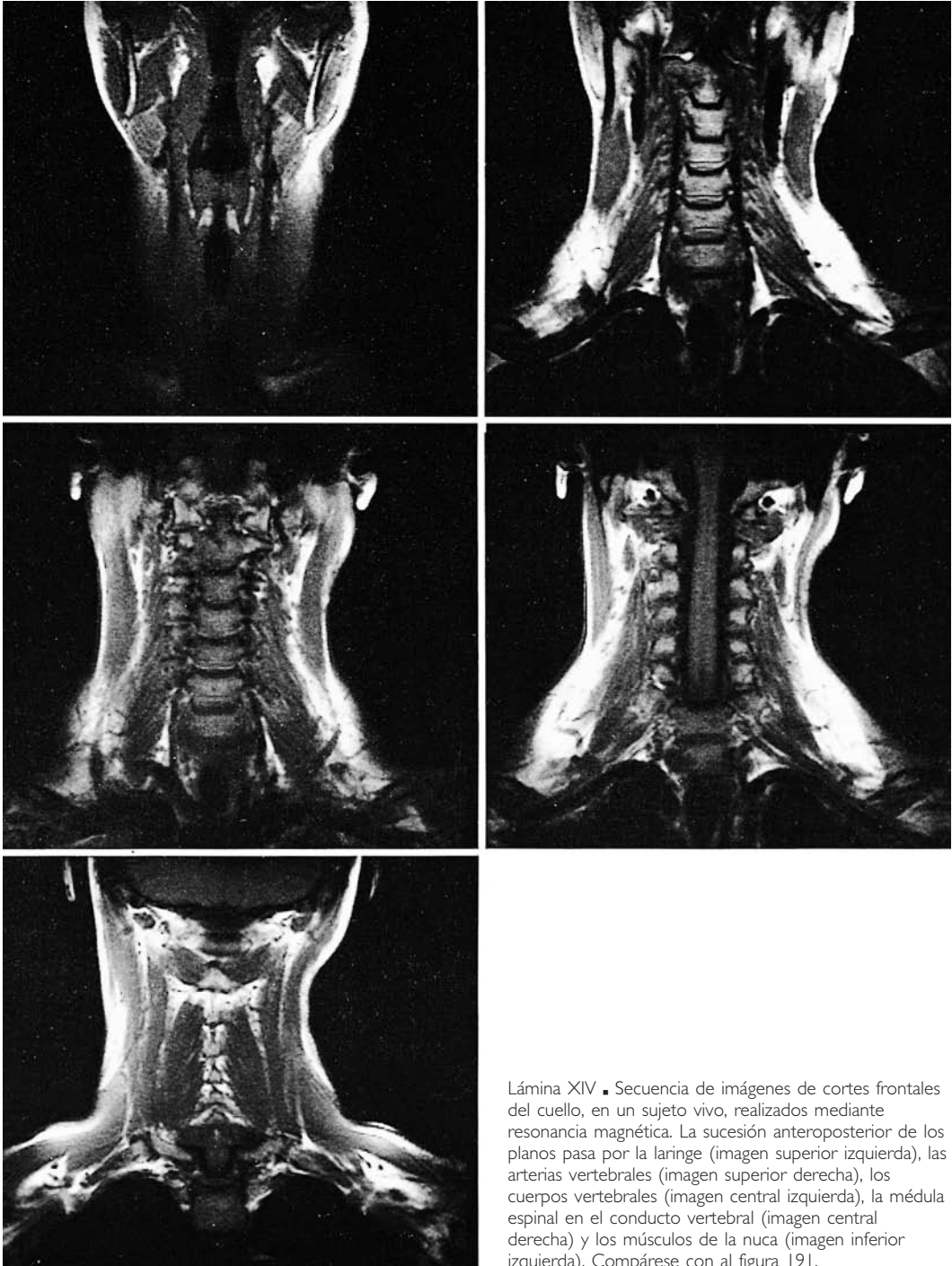


Lámina XIV ■ Secuencia de imágenes de cortes frontales del cuello, en un sujeto vivo, realizados mediante resonancia magnética. La sucesión anteroposterior de los planos pasa por la laringe (imagen superior izquierda), las arterias vertebrales (imagen superior derecha), los cuerpos vertebrales (imagen central izquierda), la médula espinal en el conducto vertebral (imagen central derecha) y los músculos de la nuca (imagen inferior izquierda). Compárese con al figura 191.

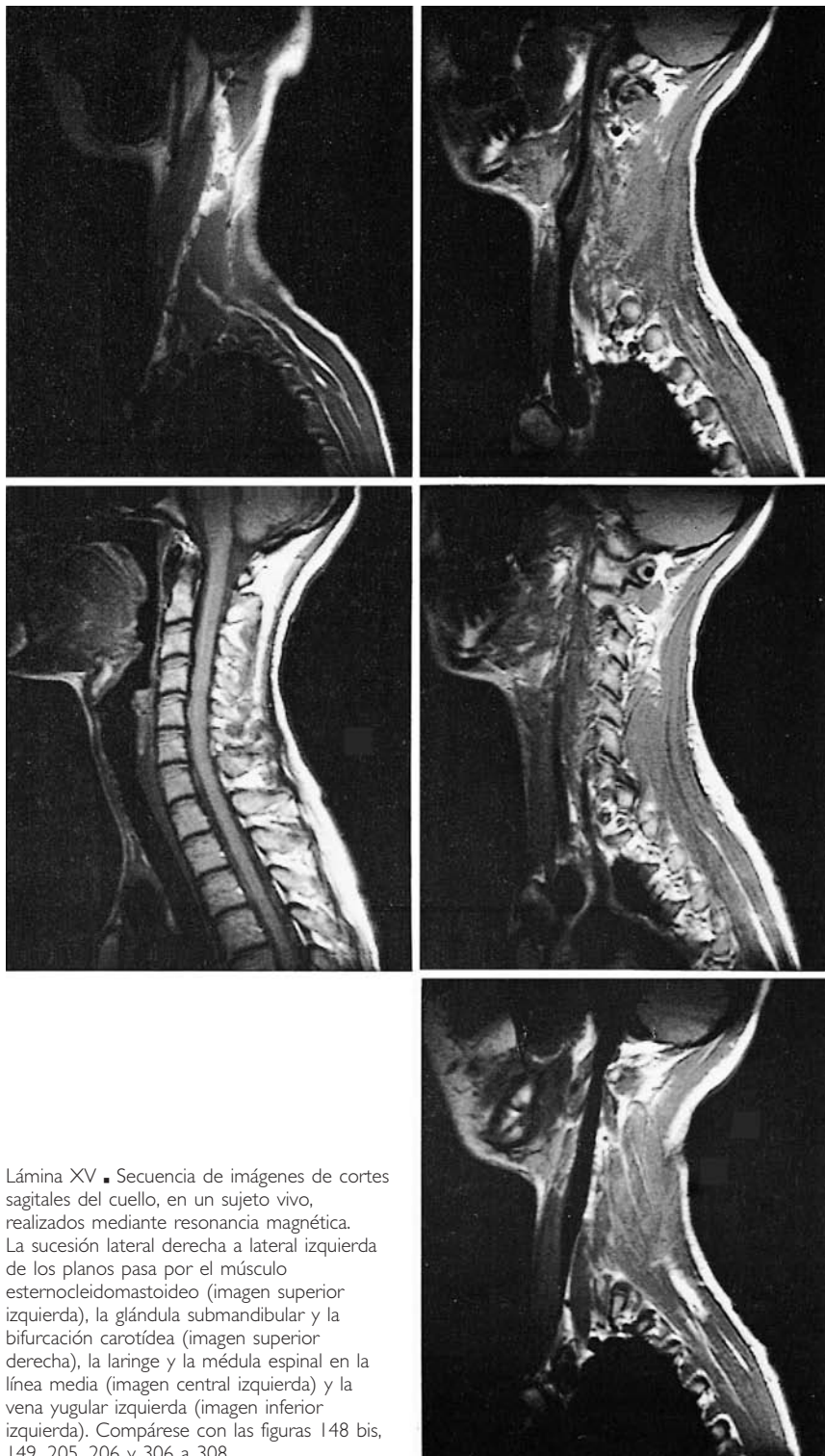


Lámina XV ■ Secuencia de imágenes de cortes sagitales del cuello, en un sujeto vivo, realizados mediante resonancia magnética. La sucesión lateral derecha a lateral izquierda de los planos pasa por el músculo esternocleidomastoideo (imagen superior izquierda), la glándula submandibular y la bifurcación carotídea (imagen superior derecha), la laringe y la médula espinal en la línea media (imagen central izquierda) y la vena yugular izquierda (imagen inferior izquierda). Compárese con las figuras 148 bis, 149, 205, 206 y 306 a 308.

APARATO RESPIRATORIO

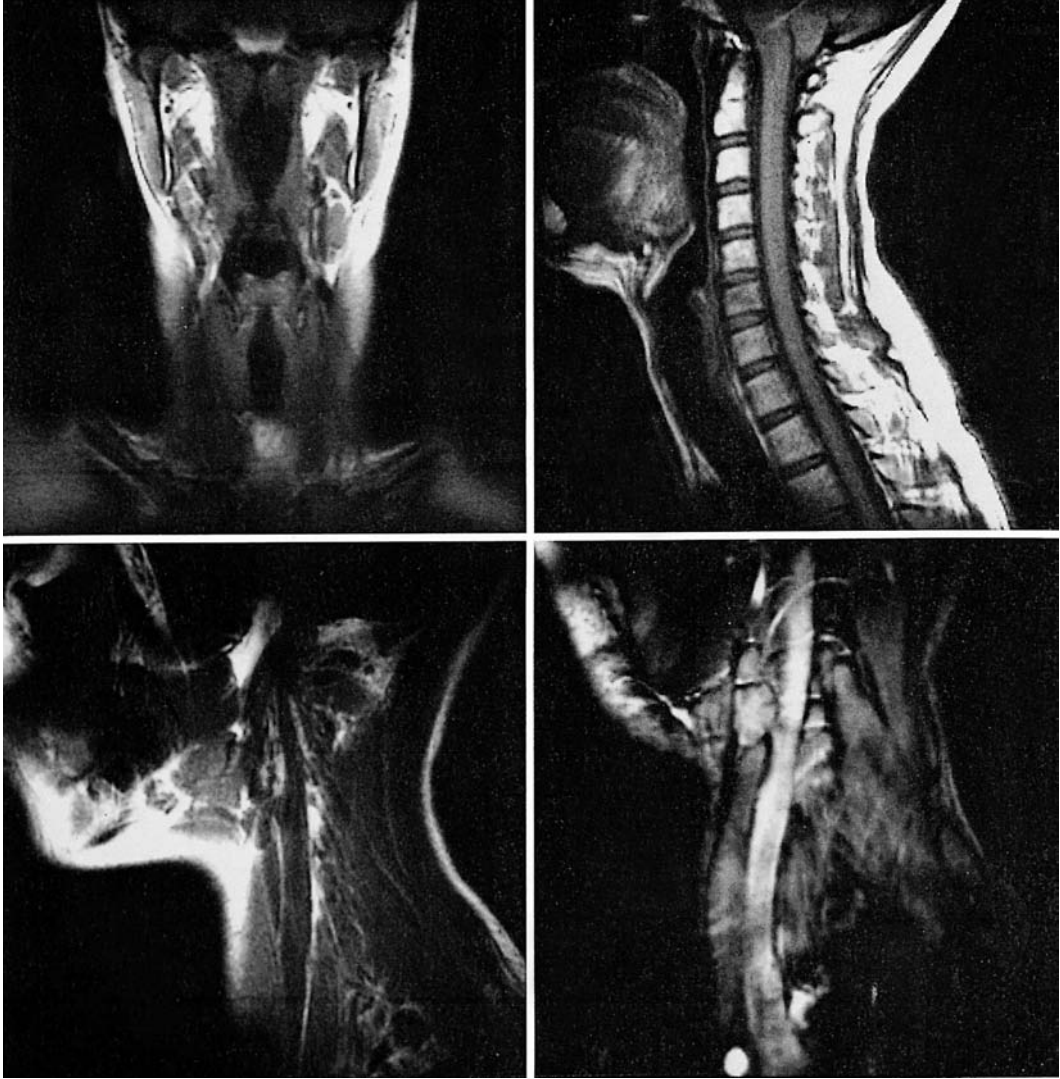


Lámina XVI ■ Corte frontal y secuencia de imágenes de cortes sagitales del cuello, en un sujeto vivo, realizados mediante resonancia magnética. El plano frontal pasa por la laringe (imagen superior izquierda), el plano sagital medio pasa por la laringe (imagen superior derecha), los planos parasagitales pasan por la bifurcación carotídea (imagen inferior izquierda) y la vena yugular (imagen inferior derecha). Compárese con las figuras 322, 324, 325 y 363.

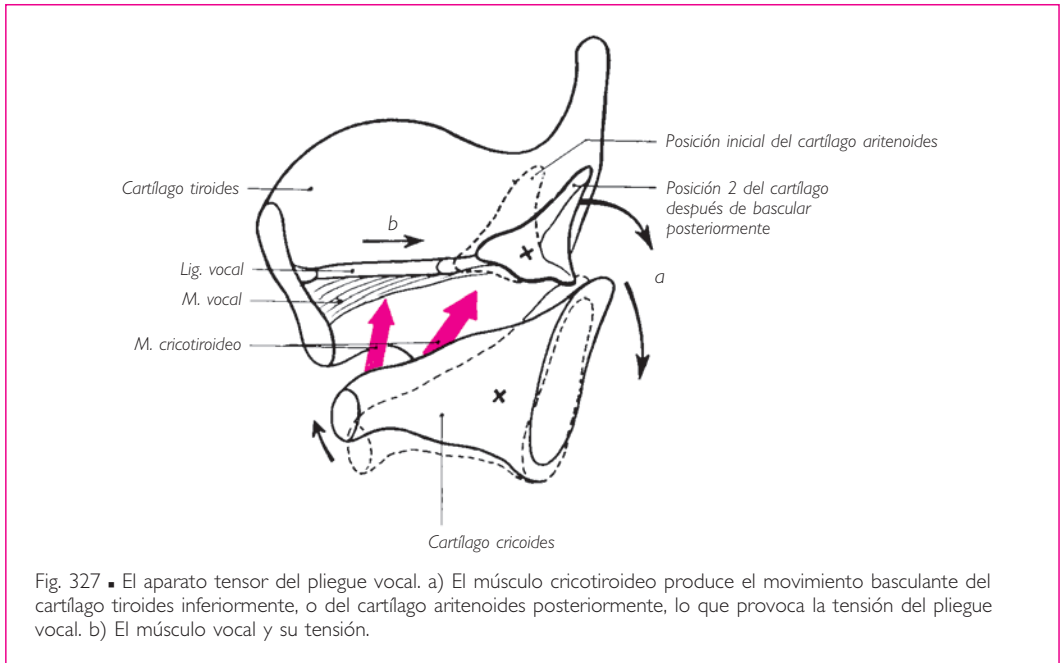


Fig. 327 ■ El aparato tensor del pliegue vocal. a) El músculo cricotiroideo produce el movimiento basculante del cartílago tiroideo inferiormente, o del cartílago aritenoides posteriormente, lo que provoca la tensión del pliegue vocal. b) El músculo vocal y su tensión.

miento basculante de los cartílagos fonatorios, al que se añade la tensión propia del músculo vocal (fig. 327).

El músculo tensor más potente es el músculo cricotiroideo, responsable del movimiento de basculación de los cartílagos; mediante este movimiento, aleja los puntos de inserción de los pliegues vocales que, a causa de ello, se alargan y tensan.

El segundo es el músculo vocal. Constituye la mayor parte del espesor del pliegue vocal, del que incrementa la consistencia y la tensión, al mismo tiempo que estrecha la glotis.

Estos dos músculos, en particular el segundo, desempeñan un papel esencial, si no exclusivo, en la producción de los sonidos, dado que determinan la puesta en marcha de la lengüeta fonatoria.

c) APARATO MOTOR DE LOS PLIEGUES VOCALES. Está compuesto por los músculos que acercan o alejan los pliegues vocales entre sí; el papel de estos músculos es tan importante en la respiración como en la fonación.

Los músculos cricoaritenoides posteriores provocan un movimiento de rotación medial de la apófisis muscular de los cartílagos aritenoides, que desplaza lateralmente la apófisis vocal, separando los pliegues vocales entre sí y abriendo ampliamente la glotis en la inspiración (fig. 328).

Los músculos cricoaritenoides laterales son sus antagonistas. Atraen lateralmente la apófisis muscular de los cartílagos aritenoides, desplazando medialmente la apófisis vocal, acercando así los pliegues vocales y preparando la acción del músculo vocal (fig. 329).

Los músculos aritenoides, que se extienden transversal u oblicuamente entre los dos cartílagos aritenoides sobre su cara posterior, contribuyen a acercar y estrechar la entrada de la laringe (fig. 330).

APARATO RESPIRATORIO

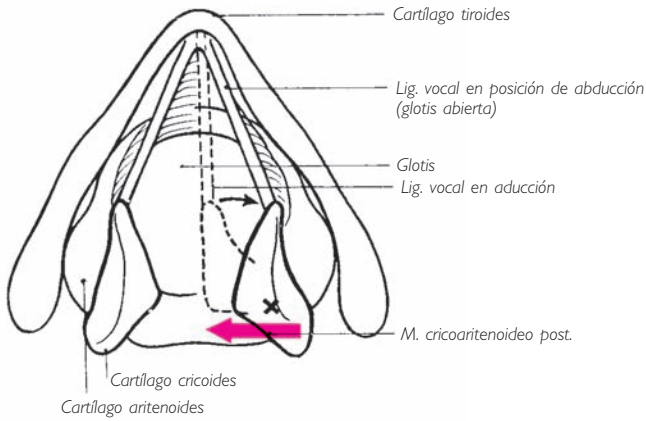


Fig. 328 ■ Acción del músculo cricoaritenideo posterior. Amplia apertura de la glotis durante la inspiración.

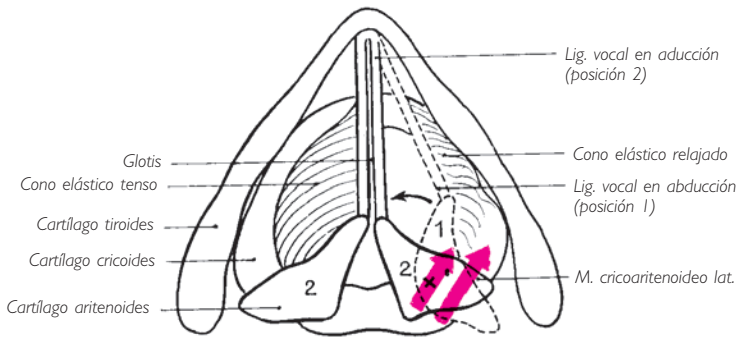


Fig. 329 ■ Acción del músculo cricoaritenideo lateral. Cierre de la glotis.

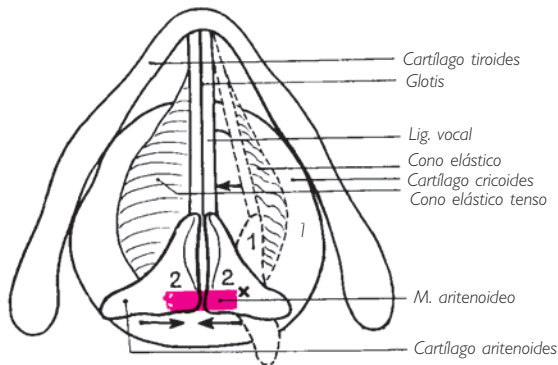


Fig. 330 ■ Acción de los músculos aritenoides. Constricción de la glotis.

TRÁQUEA

La tráquea es un conducto que sigue a la laringe y termina en el tórax, bifurcándose en dos ramas, los *bronquios principales*. Se extiende desde el borde inferior de la sexta vértebra cervical hasta la cuarta vértebra torácica. Este último dato clásico está basado en mediciones realizadas en el cadáver. En el ser humano vivo, la tráquea termina más inferiormente, a la altura de la quinta vértebra torácica o incluso del disco intervertebral entre las vértebras torácicas quinta y sexta.

■ **FORMA.** La tráquea tiene la forma de un tubo cilíndrico aplanado posteriormente. La superficie plana posterior ocupa una cuarta o quinta parte de su circunferencia. La parte cilíndrica presenta salientes transversales superpuestos debidos a los anillos cartilagosos que constituyen la tráquea (fig. 331). Estos salientes están separados entre sí por las *depresiones interanulares*.

La curvatura del cilindro traqueal no es regular. En efecto, la tráquea está superiormente algo aplanada en sentido transversal, y de anterior a posterior inferiormente. Además, presenta dos depresiones en su lado izquierdo: □ una, situada en el tercio superior del conducto, es producida por el lóbulo izquierdo de la glándula tiroides y se denomina *impresión tiroidea*; la otra, denominada *impresión aórtica*, es debida a la presión del arco de la aorta sobre la cara izquierda de la tráquea, superiormente a su bifurcación.

■ **DIRECCIÓN.** La tráquea desciende oblicuamente en sentido inferior y posterior; así, en su porción cervical, se encuentra a 15 mm de los tegumentos en su extremo superior y a 3 cm frente a la escotadura yugular del esternón.

En el tórax, la tráquea se vuelve cada vez más profunda debido a su dirección oblicua en sentido inferior y posterior, y a la inclinación inversa de la pared torácica anterior. Además, la tráquea se desvía ligeramente hacia la derecha a causa del arco de la aorta, que se apoya sobre su cara lateral izquierda.

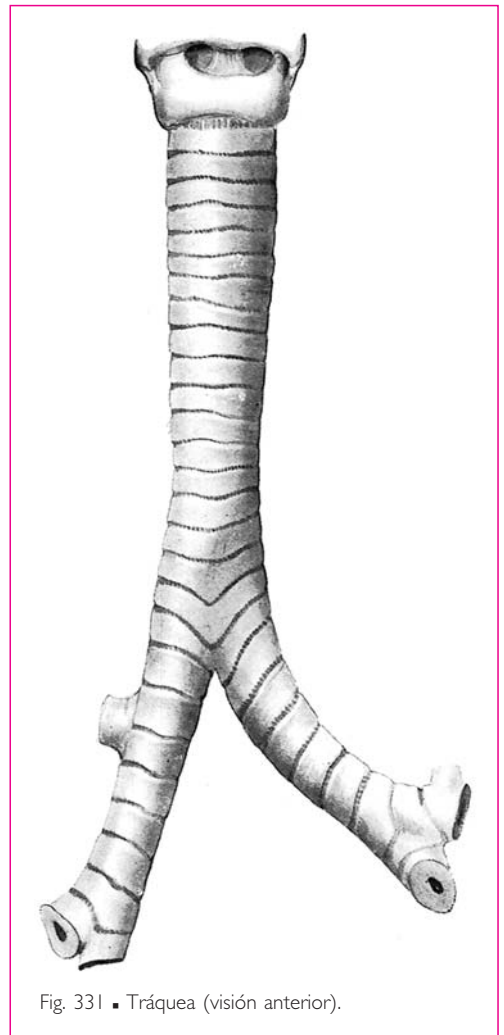


Fig. 331 ■ Tráquea (visión anterior).

APARATO RESPIRATORIO

■ **DIMENSIONES.** La longitud total de la tráquea en el adulto es de 12 cm en el hombre y 11 cm en la mujer. Esta longitud normal aumenta o disminuye según si la laringe se eleva o desciende. También varía con la edad y entre individuos.

El calibre, siempre más estrecho en el sujeto vivo que en el cadáver (Lejars), normalmente es mayor en el hombre que en la mujer. Las mediciones practicadas sobre cadáveres por diferentes autores han demostrado que: *a)* los diámetros de la tráquea aumentan progresivamente de superior a inferior, y *b)* el diámetro anteroposterior es mayor que el transversal superiormente, mientras que, en el extremo inferior, el diámetro transversal es mayor que el anteroposterior.

Algunas cifras relevantes serían: en el cadáver el diámetro medio de la tráquea mide 5 mm en el recién nacido, 8 mm a los cinco años, 10 mm a los diez años y 16 mm en el adulto. □ En el ser humano vivo, las dimensiones son bastante menores. Así, en el adulto, sólo alcanza 12 mm (Lejars).

■ **CONFIGURACIÓN INTERNA.** La superficie interna de la tráquea es de color rosado en el ser humano vivo, y blanco grisáceo en el cadáver. Sobre esta superficie se observan relieves circulares de dirección transversa, análogos a los de la superficie externa y causados, como aquéllos, por los anillos cartilagosos.

El extremo inferior de la tráquea presenta los orificios de los dos bronquios principales, separados uno de otro por una cresta media anteroposterior, la *carina traqueal*. Ésta puede estar constituida únicamente por las partes blandas de la tráquea pero, más frecuentemente, contiene un esqueleto cartilaginoso que depende del último anillo de la tráquea.

■ **RELACIONES.** Indicaremos solamente las relaciones de la porción cervical de la tráquea. Para las del segmento torácico, véase el tomo 2.

En el cuello (fig. 332), la tráquea se relaciona: □ *a)* anteriormente, con el istmo de la glándula tiroides, que recubre los anillos segundo, tercero y cuarto y se adhiere ligeramente a los ligamentos anulares correspondientes; con la arteria tiroidea ima, las venas tiroideas inferiores incluidas en un desdoblamiento de la fascia tiropericárdica, el timo o sus vestigios celuloadiposos; más superficialmente, con los músculos infrahioideos y la lámina pretraqueal de la fascia cervical y, en el espacio supraesternal, con la lámina superficial de la fascia cervical y con la piel (fig. 363, pág. 568); □ *b)* posteriormente, con el esófago, al que la tráquea está unida por un tejido celular bastante laxo en su porción inferior, pero denso en su porción superior, y por tractos musculoesfínticos denominados por algunos autores *músculos broncoesofágicos*; el esófago, ligeramente desviado hacia la izquierda, sobrepasa la tráquea a este lado, y □ *c)* lateralmente, con los lóbulos de la glándula tiroides, a los que el primer anillo se adhiere fuertemente, con el paquete vasculonervioso del cuello, la arteria tiroidea inferior, los nervios laríngeos recurrentes y los nódulos linfáticos paratraqueales (fig. 365).

A consecuencia de la desviación del esófago hacia la izquierda y de la tráquea hacia la derecha, el nervio laríngeo recurrente izquierdo asciende sobre la estrecha porción de la cara anterior del esófago que sobrepasa la tráquea; el nervio laríngeo recurrente derecho se sitúa en el ángulo entre el borde derecho del esófago y el borde

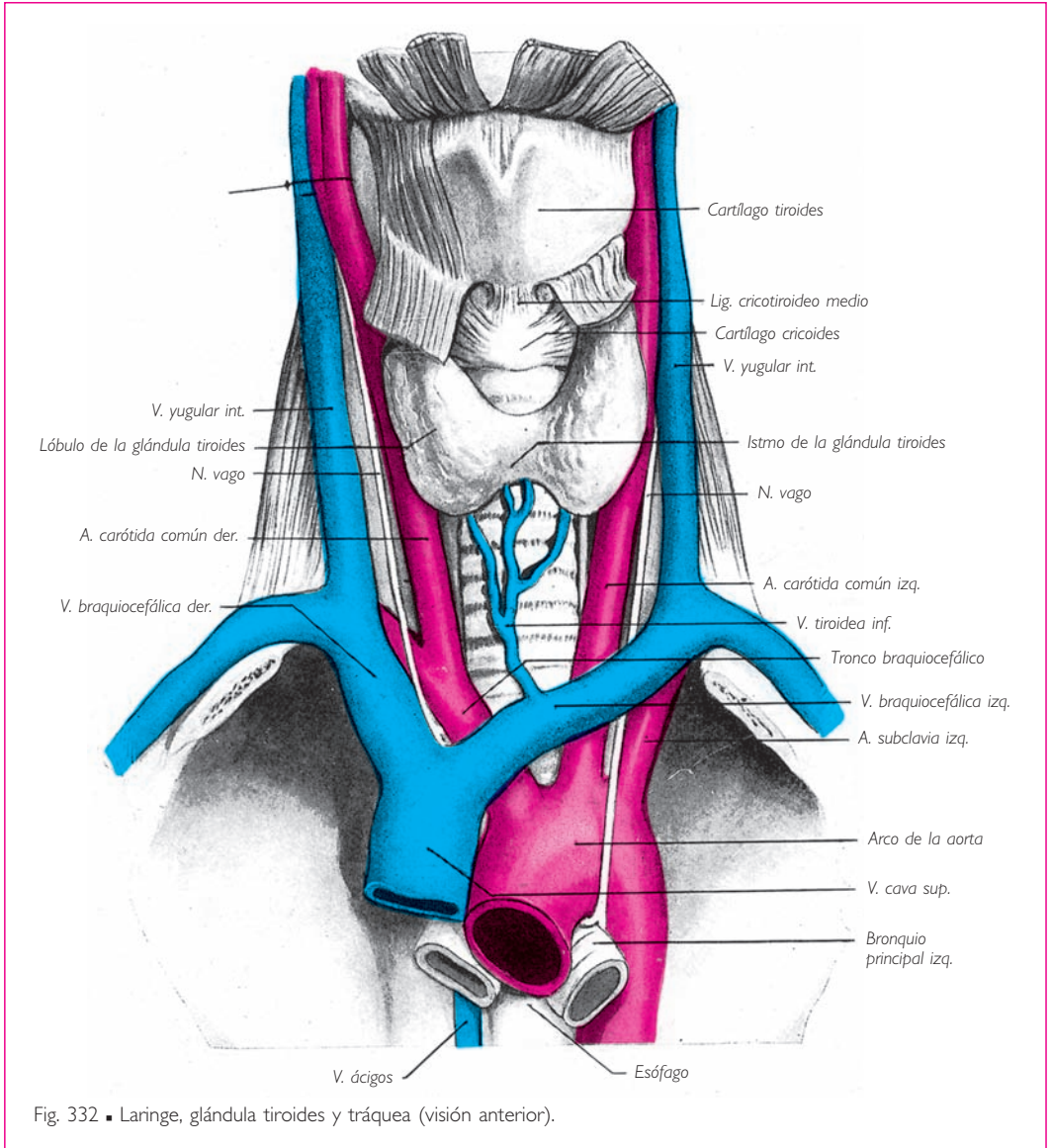


Fig. 332 ■ Laringe, glándula tiroides y tráquea (visión anterior).

posterolateral derecho de la tráquea. La tráquea y el esófago, así como los nervios laríngeos recurrentes, se encuentran dentro de la vaina visceral (fig. 365).

■ **CONSTITUCIÓN DE LA TRÁQUEA.** La tráquea está constituida por dos capas: una *capa externa fibromusculocartilaginosa* y una *capa interna mucosa*.

1. Capa externa fibromusculocartilaginosa. Está formada por una vaina fibroelástica, que contiene en su espesor los cartílagos, y por una capa de fibras musculares lisas, que ocupan solamente la parte posterior de la tráquea.

APARATO RESPIRATORIO

a) **CARTÍLAGOS TRAQUEALES.** Se trata de anillos cartilagosos en número de 16 a 20, situados unos sobre otros. Estos anillos son incompletos: les falta posteriormente una cuarta o quinta parte. Son aplanados desde el exterior hacia la luz del tubo. Sin embargo, su configuración no es uniforme: su altura oscila entre 2 y 5 mm, y la altura de cada cartílago varía notablemente de un punto a otro. Además, no siempre son paralelos y muy a menudo están unidos con los anillos vecinos por pequeñas lengüetas cartilagosas.

De los anillos cartilagosos, el primero es generalmente más alto que los demás; el último a menudo se prolonga inferiormente, sobre la línea media, formando un espolón en forma de asa que participa en la constitución del ángulo de bifurcación traqueal.

b) **PARED MEMBRANOSA.** Rodea los cartílagos y los une entre sí. Los intervalos situados entre los cartílagos están cubiertos por láminas fibroelásticas, menos altas que los anillos cartilagosos, denominadas *ligamentos anulares* o *ligamentos traqueales*.

La pared membranosa se extiende sobre la cara posterior de la tráquea entre los extremos de los anillos cartilagosos y los ligamentos anulares. En ese punto, a lo largo de toda la tráquea, forma una lámina transversal conocida como *lámina transversa*.

c) **MÚSCULO TRAQUEAL.** Anteriormente a la lámina transversa, sobre la cara posterior plana de la tráquea, existe una lámina continua de fibras musculares lisas de 1 a 2 mm de espesor, que forman el músculo traqueal. Las fibras son transversales y se insertan en la cara interna de los extremos de los anillos cartilagosos, así como en la membrana fibroelástica en los intervalos entre los cartílagos.

2. Capa mucosa. La túnica mucosa o capa mucosa está revestida, pero únicamente en el intervalo entre los anillos cartilagosos, de una capa de tejido celuloadiposo.

■ **VASOS Y NERVIOS.** Las *arterias de la tráquea* proceden de las arterias tiroideas, torácicas internas, bronquiales y tiroidea ima.

Las *venas de la tráquea* drenan en las venas tiroideas y esofágicas.

Los *vasos linfáticos* originados en las redes mucosa y submucosa drenan en los nódulos linfáticos paratraqueales superiormente y en los nódulos linfáticos traqueo-bronquiales inferiormente.

Los *nervios de la tráquea* provienen: a) de los nervios vagos por medio de los nervios laríngeos recurrentes y de los plexos pulmonares, y b) de los ganglios cervicales y de los primeros ganglios torácicos del tronco simpático.

GLÁNDULA TIROIDES

La glándula tiroides es una glándula de secreción interna situada en la parte anterior e inferior del cuello, anteriormente a los primeros anillos de la tráquea y a las porciones laterales de la laringe (fig. 332).

Su volumen es un poco mayor en la mujer que en el hombre. Además, presenta importantes variaciones individuales.

La glándula tiroides mide aproximadamente 6 cm de anchura.

Su altura, medida a nivel de los lóbulos laterales, es de 6 cm.

Su peso medio es de 30 g (Cruveilhier).

Su coloración es pardo-rojiza, y su consistencia, blanda.

■ **FORMA Y DIVISIÓN.** La glándula tiroides es una masa glandular de superficie lisa, con una escotadura media, ensanchada a los lados, de convexidad anterior y cuya cara posterior es cóncava y se enrolla sobre las caras anterior y laterales de la tráquea y la laringe (fig. 365). En la glándula tiroides se distinguen una parte media, estrecha y delgada, el *istmo de la glándula tiroides*, y dos partes laterales y voluminosas, los *lóbulos*.

1. Istmo de la glándula tiroides. El istmo de la glándula tiroides es una lámina aplana de anterior a posterior, que mide 1 cm de anchura y 15 mm de altura como promedio. Su forma es variable. Puede estar más desarrollado en altura o hallarse del todo ausente.

La *cara anterior* del istmo es convexa y está recubierta por la lámina pretraqueal de la fascia cervical y por los músculos infrahioideos.

La *cara posterior* es cóncava y está relacionada con el segundo, tercer y cuarto anillos de la tráquea (fig. 332). Está ligeramente adherida a los ligamentos anulares correspondientes.

Los *bordes superior e inferior* son cóncavos.

El *borde superior* da lugar a una prolongación inconstante, el *lóbulo piramidal* (pirámide de Lalouette).

El *borde inferior* da origen a las venas tiroideas inferiores, que descienden entre las dos hojas de la fascia tiropericárdica hasta la vena braquiocefálica izquierda (figs. 332 y 363).

El *lóbulo piramidal* nace generalmente a la izquierda de la línea media y asciende vertical y oblicuamente. Su extensión es variable. El lóbulo piramidal es generalmente cónico; puede ser cilíndrico o fusiforme, adoptar forma de maza o verse reducido a un estrecho cordón glandular. Puede ser doble o bifurcarse. En raras ocasiones está ausente.

2. Lóbulos. Los lóbulos de la glándula tiroides tienen la forma de una pirámide triangular y presentan una cara anterolateral, una cara medial, una cara posterior, un extremo inferior o base y un extremo superior o vértice.

La *cara anterolateral* se continúa con la cara anterior del istmo de la glándula tiroides. Está recubierta, al igual que esta última, por la lámina pretraqueal de la fascia cervical y por los músculos infrahioideos (fig. 365).

La *cara medial* de los lóbulos está en continuidad con la cara posterior del istmo. Está adosada, de inferior a superior, a la cara lateral de los cinco o seis primeros anillos de la tráquea, a la cara lateral del cartílago cricoides y a la parte posteroinferior del cartílago tiroides. Posteriormente, la cara medial se relaciona con la faringe, el esófago y la parte superior de los nervios laríngeos recurrentes. Siempre existe una adherencia fibrosa muy fuerte de la parte lateral de la glándula tiroides al primer anillo de la tráquea.

La *cara posterior* está hundida en forma de canal por el paquete vasculonervioso.

El *extremo inferior* o *base* es redondeado y se sitúa 1 o 2 cm superiormente al esternón, cerca de la abertura superior del tórax (J.-H. Alexandre). Está relacionado con los vasos tiroideos inferiores y el extremo superior de la fascia tiropericárdica que los envuelve.

APARATO RESPIRATORIO

El *extremo superior* o *vértice* también es redondeado y se sitúa frente al borde posterior del cartílago tiroideos, a una altura variable a lo largo de la mitad inferior de este borde. Recibe los vasos tiroideos superiores.

■ **CÁPSULA FIBROSA DE LA GLÁNDULA TIROIDES.** La glándula tiroides está situada en una vaina fascial que pertenece al sistema de las fascias del cuello, pero que está formada por diferentes partes de dicho sistema de fascias, unidas entre sí. Esta vaina está constituida: □ anteriormente, por la hoja profunda de la lámina pretraqueal de la fascia cervical que rodea los músculos esternotiroideos; □ posteriormente, por la vaina visceral y sus extensiones; éstas recubren, a cada lado, la cara posterior de los lóbulos de la glándula y se unen lateralmente a la hoja profunda de la lámina pretraqueal de la fascia cervical (fig. 365).

La vaina tiroidea se continúa, a lo largo del borde inferior del istmo y de la base de los lóbulos, con la lámina tiropericárdica (v. pág. 213).

La glándula tiroides puede ser aislada fácilmente de las paredes de su vaina fascial a causa de la presencia de una delgada capa celular situada entre la *cápsula fibrosa*, que recubre y se fusiona con el tejido glandular, y las propias paredes de la celda fascial.

■ **GLÁNDULAS TIROIDES ACCESORIAS.** No es raro encontrar, entre el istmo de la glándula tiroides y la base de la lengua, pequeños lóbulos erráticos, denominados *glándulas tiroideas accesorias*.

Estas glándulas accesorias son diferentes del lóbulo piramidal. Su significado se explica mediante el estudio del desarrollo. En efecto, la glándula tiroides se desarrolla a partir de un germen medio. Estas glándulas tiroideas accesorias se desarrollan en el trayecto y a expensas del conducto tirogloso, que, en el embrión, une el germen medio con el agujero ciego de la base de la lengua del embrión.

■ **VASOS Y NERVIOS.** Las *arterias de la glándula tiroides* son ramas terminales de las arterias tiroideas superiores e inferiores. Este órgano recibe también la arteria tiroidea ima.

Las *venas de la glándula tiroides* forman un denso plexo tiroideo en la superficie de la glándula tiroides. De este plexo parten: a) las *venas tiroideas superiores*, que drenan bien en el tronco tirolinguofacial o bien directamente en la vena yugular interna; b) las *venas tiroideas medias*, que son colaterales de la vena yugular interna, y c) las *venas tiroideas inferiores*, que descienden hacia las venas braquiocefálicas (J.-P. Chevreil).

Los *vasos linfáticos de la glándula tiroides* superiores y laterales se dirigen a los nódulos linfáticos cervicales laterales profundos; sin embargo, a menudo algunos vasos linfáticos originados en el extremo superior del lóbulo alcanzan los nódulos linfáticos retrofaríngeos. □ Los vasos linfáticos inferiores y laterales drenan en los nódulos linfáticos paratraqueales y en los nódulos linfáticos cervicales laterales profundos, directamente o tras una etapa intermedia en los nódulos linfáticos prelaríngeos y pretraqueales.

Los *nervios de la glándula tiroides* provienen de los plexos simpáticos que rodean las arterias tiroideas superiores e inferiores.

GLÁNDULAS PARATIROIDES

Las glándulas paratiroides son pequeñas glándulas de secreción interna, situadas sobre la cara posterior del lóbulo de la glándula tiroides.

■ **FORMA, COLOR Y CONSISTENCIA.** Las glándulas paratiroides son oblongas y aplanadas (Grisoli). □ Su color varía entre el beige «café con leche» y el sepia (Da Silveira).

■ **DIMENSIONES, PESO Y NÚMERO.** Miden como media: □ de 8 a 9 mm de longitud, de 4 a 5 mm de anchura y de 3 a 4 mm de espesor (Welti, Da Silveira); □ 8,3 mm de longitud, 4,4 mm de anchura y 1,8 mm de espesor (Grisoli); en suma, sus dimensiones medias, como indica Grisoli, en cifras redondeadas y en milímetros, seguirían una progresión geométrica 2, 4 y 8.

Pesan alrededor de 40 mg.

Las glándulas paratiroides son cuatro y se dividen a cada lado, según su posición recíproca, en glándulas paratiroides superior e inferior.

Es clásica la afirmación de que algunas glándulas paratiroides, en particular las superiores, pueden estar ausentes. Las investigaciones de Grisoli tienden a indicar que el número de cuatro es constante y que la supuesta ausencia de una glándula es debida a un error en la disección.

■ **TOPOGRAFÍA.** Las glándulas paratiroides se encuentran normalmente situadas a lo largo o en la vecindad del borde posteromedial de la glándula tiroides. Welti y Da Silveira distinguen en este borde tres segmentos, en los cuales pueden encontrarse las glándulas paratiroides: □ un segmento superior, oblicuo inferior y posteriormente, en relación con el cartílago tiroides; □ un segmento medio y vertical, contiguo al cartílago cricoides y a los primeros anillos de la tráquea, y □ finalmente, un segmento inferior, oblicuo inferior y anteriormente, hasta el polo inferior del lóbulo.

En el ángulo formado por la unión de los segmentos medio e inferior donde termina la arteria tiroidea inferior, y en la cercanía de este ángulo, es donde se sitúan más frecuentemente las glándulas paratiroides (Grisoli).

Las *glándulas paratiroides superiores* se encuentran normalmente sobre el borde posteromedial de los lóbulos de la glándula tiroides, superiores al punto de penetración de la arteria tiroidea inferior (Valkanyi), en contacto con el cartílago cricoides (Da Silveira).

Las *glándulas paratiroides inferiores* se encuentran sobre el mismo borde posteromedial de la glándula tiroides, laterales a los nervios laríngeos recurrentes, inferiormente a la terminación de la arteria tiroidea inferior y contra los primeros anillos de la tráquea.

A menudo las glándulas paratiroides inferiores, y a veces incluso las superiores, se encuentran en una posición baja, sobre la cara posterior del polo inferior de la glándula tiroides, en relación con el cuarto y el quinto anillo de la tráquea. Sólo muy raramente se encuentra una glándula paratiroides en el segmento superior del cuerpo de la glándula tiroides. Siempre se trata de una glándula paratiroides superior.

Cualquiera que sea su situación, las glándulas paratiroides superiores e inferiores están más o menos cubiertas por la grasa que infiltra esta parte de la región tiroidea y están situadas bien sobre la superficie externa, bien en el espesor de la vaina tiroidea,

APARATO RESPIRATORIO

bien sobre la superficie interna de esta vaina, en el espacio tiroideo comprendido entre la vaina y la cápsula tiroidea (Grisoli). A veces están hundidas en una depresión de la glándula tiroides.

Las *glándulas paratiroides aberrantes* son raras. Pueden estar situadas, por ejemplo, 1 o 2 cm superiormente a la glándula tiroides (Grisoli).

■ **VASOS Y NERVIOS.** Cada una de las glándulas paratiroides recibe una arteria específica. □ Las arterias de las glándulas paratiroides inferiores nacen de la arteria tiroidea inferior o de una de sus ramas terminales; □ las arterias de las glándulas paratiroides superiores provienen, bien de una de las ramas terminales de la arteria tiroidea inferior, bien de la anastomosis que une, a cada lado, las ramas posteriores de las arterias tiroideas superior e inferior (Lorin), o bien, aunque esto ocurre rara vez, de la arteria tiroidea superior (Grisoli).

Los *vasos linfáticos* de las glándulas paratiroides son independientes de los de la glándula tiroides y tributarios de los nódulos linfáticos paratraqueales o de los nódulos linfáticos cervicales laterales profundos (Pedraza).

Los *nervios* de las glándulas paratiroides acompañan a las arterias.

TIMO

El timo es una glándula de secreción interna situada en la parte inferior del cuello y en la cavidad torácica, anteriormente a la tráquea y a los grandes vasos del mediastino anterior.

■ **EVOLUCIÓN.** Es un órgano transitorio, pero su duración es muy variable.

De forma general, el *peso* y el *volumen* del timo aumentan gradualmente hasta los 3 años. La glándula experimenta después una lenta regresión. Esta involución termina ordinariamente hacia los 25 años de edad; después, el timo está representado sólo por un cuerpo adiposo cuya forma y dimensiones son imposibles de precisar, debido a su extrema variabilidad. Sin embargo, puede persistir en el adulto. De Ribet ha observado dos casos de permanencia en sujetos de 25 y 30 años respectivamente.

Describiremos el timo tal como se presenta en el niño, antes del período de regresión.

■ **PESO, DIMENSIONES, COLOR Y CONSISTENCIA.** En el recién nacido, el timo pesa aproximadamente 5 g y mide 5 cm de largo, 15 mm de ancho y 1 cm de espesor. □ Su peso aumenta 2 g al año hasta los 3 años de edad (Olivier). □ Es un órgano blando, de color blanco rosáceo tirando ligeramente a gris.

■ **FORMA.** El timo se compone de dos lóbulos laterales unidos sobre la línea media, excepto en sus extremos, donde se mantienen independientes.

El timo es alargado, aumenta de volumen de superior a inferior y presenta cuatro caras (anterior, posterior y laterales) y dos extremos.

■ **RELACIONES**

1. Cara anterior. Esta cara del timo se relaciona (fig. 363): □ *a*) en el cuello, con la hoja profunda de la lámina pretraqueal de la fascia cervical, los músculos infrahioideos y

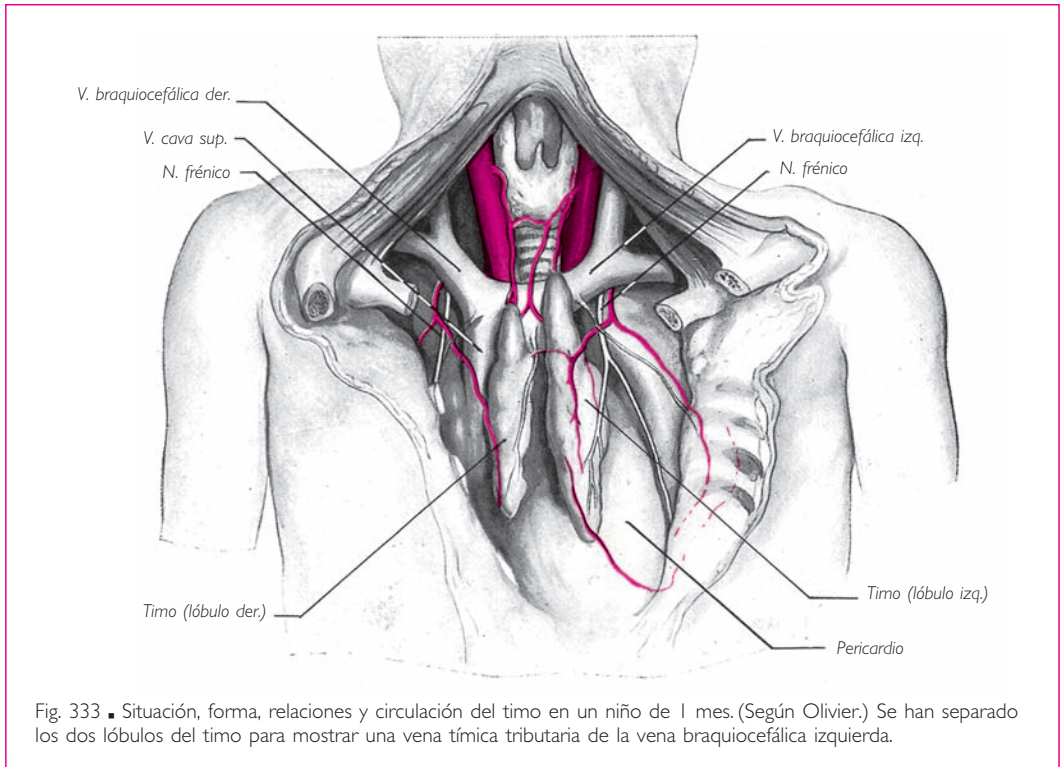


Fig. 333 ■ Situación, forma, relaciones y circulación del timo en un niño de 1 mes. (Según Olivier.) Se han separado los dos lóbulos del timo para mostrar una vena tímica tributaria de la vena braquiocefálica izquierda.

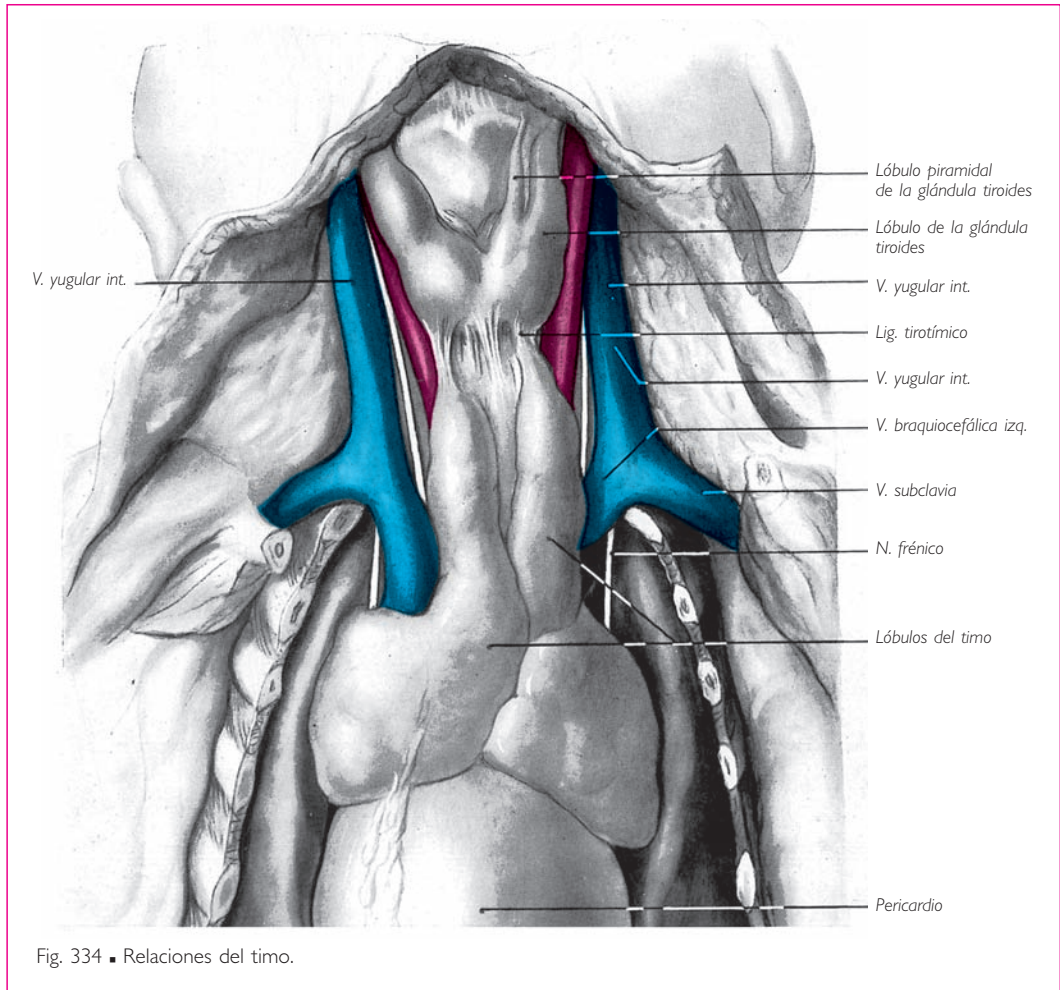
el espacio supraesternal, y \square b) en el tórax, con las inserciones esternales de los músculos infrahioides, el ligamento esternopericárdico superior, el plastrón esternocostal y los vasos torácicos internos, que discurren un poco lateralmente a las articulaciones esternocostales.

2. Cara posterior (fig. 334). La cara posterior está adosada a la fascia tiropericárdica, que contiene en sus repliegues las venas tiroideas inferiores y braquiocefálicas (fig. 363). Más posteriormente, esta cara se relaciona superiormente con la tráquea e inferiormente con el tronco braquiocefálico, la porción inferior de la arteria carótida común izquierda y el pericardio, que separa el timo de la arteria pulmonar, del arco de la aorta, de la vena cava superior y del corazón (fig. 333).

3. Caras laterales (fig. 334). A los lados, el timo se relaciona con el paquete vasculonervioso del cuello y su vaina, con las pleuras y los pulmones.

Con los nervios frénicos, el timo establece unas relaciones que son diferentes a derecha e izquierda. El nervio frénico derecho, que desciende sobre la cara lateral de la vena braquiocefálica derecha y de la vena cava superior, es ligeramente posterior a la glándula. El nervio frénico izquierdo está adosado al borde lateral del timo o a su cara posterior (E. Olivier). Sin embargo, se mantiene separado de la celda tímica por la pared fibrosa lateral de su celda (v. más adelante).

APARATO RESPIRATORIO



4. Extremo superior. Superiormente, el timo está en relación con el borde inferior de la glándula tiroides. Puede estar adosado o bien separado varios milímetros. En este último caso, las paredes fasciales de la celda tímica se unen, en el intervalo comprendido entre las dos glándulas, en una lámina fibrosa que forma una especie de *ligamento tirotímico*, que une la vaina del timo con la vaina de la glándula tiroides (fig. 334).

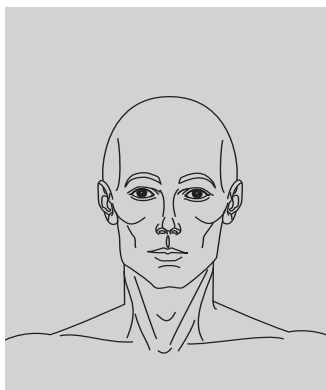
5. Extremo inferior. El timo desciende anteriormente al pericardio hasta la altura de la cuarta o la quinta costilla, a la izquierda un poco más inferior que a la derecha.

■ **CELDA TÍMICA.** Como resultado de lo anterior, el timo está contenido en una celda cuyas paredes fibrosas están constituidas: □ *anteriormente*, por la hoja profunda de la lámina pretraqueal de la fascia cervical y por el *ligamento esternopericárdico superior*; □ *posteriormente*, por la fascia tiropericárdica y por el pericardio (fig. 363); □ *lateral y*

superiormente, por la vaina carotídea; ▣ *lateral e inferiormente*, por las expansiones fibrosas que unen la venas braquiocefálicas y los vasos torácicos internos con la clavícula, con el primer cartílago costal y con el esternón. ▣ Es imposible aislar completamente la envoltura fibrosa del timo de los órganos que lo rodean. Esta envoltura está unida de forma muy estrecha superiormente a la cápsula fibrosa de la glándula tiroidea, puesto que la fascia tiropericárdica y la hoja profunda de la lámina pretraqueal se continúan con esta cápsula fibrosa. ▣ Por el contrario, una delgada capa celular muy laxa recubre la superficie interna de la vaina fibrosa del timo y facilita el despegamiento de la glándula del interior de su celda, salvo en su extremo superior, a la altura de la inserción del ligamento tirotímico.

■ **VASOS Y NERVIOS.** Las *arterias del timo* se originan sobre todo en las arterias torácicas internas y tiroideas inferiores. Generalmente existen grandes anastomosis entre las arterias del timo y las de la glándula tiroidea (Olivier). Las *venas tímicas principales* drenan en la vena braquiocefálica izquierda; las *venas tímicas accesorias*, en las venas torácicas internas y tiroideas inferiores (Olivier y Papamiltiadès). ▣ Los *vasos linfáticos del timo* desembocan en los nódulos linfáticos mediastínicos anteriores y paraesternales (Hakim y Gebara).

Los *nervios del timo* son de origen simpático y siguen el trayecto de los vasos.



ANATOMÍA TOPOGRÁFICA DE LA CABEZA Y DEL CUELLO

Describiremos sucesivamente la anatomía topográfica del cráneo, de la cara y del cuello.

I. CRÁNEO

El cráneo está superficialmente separado de la cara y del cuello por una línea sinuosa que parte de la raíz de la nariz, sigue el borde supraorbitario y el arco cigomático, rodea inferiormente el conducto auditivo externo y la apófisis mastoides y, finalmente, recorre la línea nucal superior hasta la protuberancia occipital externa.

En las paredes del cráneo se distinguen cuatro regiones: la *región epicraneal* (occipitoparietofrontal), la *región temporal*, la *región auricular* y la *región mastoidea*. □ El contenido de la cavidad craneal incluye el encéfalo y las meninges.

La región auricular ya ha sido estudiada previamente desde un doble punto de vista, descriptivo y topográfico, al describir el órgano vestibulococlear.

En lo que se refiere al encéfalo y las meninges, nos limitaremos a señalar las relaciones que establecen estos órganos con las paredes craneales y con las partes blandas de las regiones superficiales, al mismo tiempo que describiremos estas regiones.

Así pues, quedan por estudiar tres regiones: la *región epicraneal*, la *región temporal* y la *región mastoidea*.

REGIÓN EPICRANEAL

■ **SITUACIÓN Y LÍMITES.** La región epicraneal ocupa la parte superior del cráneo. Está limitada anteriormente por la raíz de la nariz y por los bordes supraorbitarios, late-

ralmente por las líneas temporales superiores, y posteriormente por las líneas nucales superiores y la protuberancia occipital externa.

■ **FORMA EXTERNA.** En la parte anterior se reconoce la glabella, que sobrepasa la raíz de la nariz y los arcos superciliares, recubiertos por las cejas; superiormente a los arcos superciliares se encuentran las tuberosidades frontales y, más posteriormente, las tuberosidades parietales. Finalmente, la protuberancia occipital externa protruye sobre la línea media, en el extremo posterior de esta región.

■ CONSTITUCIÓN

1. Piel. La piel es especialmente gruesa en toda la extensión de la región epicraneal. Es lisa, lampiña y flexible anteriormente, sobre la porción frontal; en todo el resto de la región, es gruesa, resistente y está recubierta por los cabellos.

2. Tejido subcutáneo. Vasos y nervios del cuero cabelludo. Profundamente a la piel se encuentra una capa de tejido celuloadiposo atravesado por trabéculas fibrosas gruesas y resistentes, que se anastomosan entre sí y se extienden desde la cara profunda de la dermis hasta la cara superficial del músculo occipitofrontal y de la aponeurosis epicraneal (fig. 335).

En la parte profunda del tejido adiposo subcutáneo discurren las ramificaciones principales de los vasos y nervios.

a) Los *vasos sanguíneos* y los *nervios* convergen desde la periferia hacia el centro de la región. Pueden dividirse en tres grupos: anterior, lateral y posterior.

El *grupo anterior* incluye: □ a) un *pedículo supraorbitario* formado por el ramo lateral del nervio supraorbitario y las ramas superficiales de la arteria y venas supraorbitarias; estos vasos y nervio pasan de la órbita a la región epicraneal atravesando el agujero supraorbitario situado a 3 cm de la línea media, y □ b) un *pedículo supratroclear*, un poco medial al anterior, que está constituido por el ramo medial del nervio supraorbitario y por las ramas superficiales de la arteria y las venas supratrocleares.

El *grupo lateral* incluye asimismo dos pedículos. □ Uno, *anterior o temporal*, es anterior a la oreja y se compone de las ramas terminales de la arteria temporal superficial, de las ramas de origen de las venas temporales superficiales y de los ramos terminales del *nervio auriculotemporal*. □ El *pedículo mastoideo* es posterior a la oreja y está constituido por la rama posterior de la arteria auricular posterior y por las ramificaciones terminales del nervio occipital menor del plexo cervical.

El *grupo posterior* se compone de las ramas terminales, lateral y medial, de la arteria occipital, de las venas satélites correspondientes, del nervio occipital mayor y del ramo cutáneo del ramo posterior del tercer nervio cervical.

Las arterias y las venas se anastomosan entre sí.

Las arterias están adheridas a las trabéculas fibrosas del cuero cabelludo. Por tanto, permanecen abiertas después de ser seccionadas y pueden dar lugar a hemorragias prolongadas.

Cada una de las arterias se anastomosa con las arterias vecinas. Así se forman la red arterial y la red venosa, que se extienden por toda la región.

b) Los *vasos linfáticos* discurren, como los vasos sanguíneos, por la parte profunda de la capa subcutánea. Están repartidos en tres territorios a cada lado: frontal, parietal y occipital. Los vasos linfáticos del territorio frontal se dirigen a los nódulos linfáticos parotídeos; los del territorio parietal drenan en los nódulos linfáticos mastoideos y en los nódulos linfáticos cervicales laterales profundos; finalmente, los vasos linfáticos occipitales desembocan en los nódulos linfáticos occipitales y en los nódulos linfáticos cervicales laterales profundos.

3. Plano musculoaponeurótico. Profundamente a la capa subcutánea se encuentra un estrato musculoaponeurótico constituido por el *músculo occipitofrontal*.

El vientre posterior de este músculo está formado por el vientre occipital; el vientre anterior, por el vientre frontal. El tendón intermedio es una membrana fibrosa denominada *aponeurosis epicraneal* o *galea aponeurótica*.

El borde anterior de esta aponeurosis da inserción a los vientres frontales; su borde posterior, a los vientres occipitales. A los lados, la aponeurosis epicraneal da inserción a los músculos auriculares y se extiende, adelgazándose, sobre la región temporal.

Por último, de la aponeurosis epicraneal se desprende, a lo largo de las inserciones musculares, una hoja fibrosa que cubre la cara superficial de los músculos.

a) **CUERO CABELLUDO.** La cara superficial de la aponeurosis epicraneal y el revestimiento conjuntivo del músculo occipitofrontal están estrechamente unidos a la piel por trabéculas fibrosas que tabican el tejido celuloadiposo subcutáneo. Piel, pániculo adiposo y músculo occipitofrontal forman así una capa única, denominada *cuero cabelludo* (fig. 335).

4. Capa de tejido celular laxo. La cara profunda del músculo occipitofrontal está separada del periostio por una delgada capa de tejido celular muy laxo, que facilita el deslizamiento del cuero cabelludo sobre el periostio de la calvaria. Esta lámina celular está atravesada por las ramas vasculares profundas destinadas al periostio.

5. Periostio. Es delgado y está poco adherido al esqueleto, salvo a lo largo de las suturas y a la altura del agujero parietal.

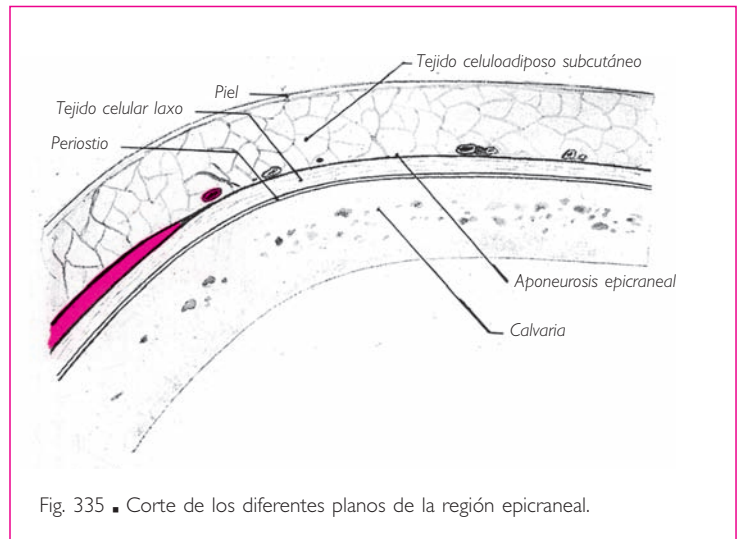


Fig. 335 • Corte de los diferentes planos de la región epicraneal.

6. Esqueleto. El plano esquelético está constituido por el hueso frontal, por la parte superior de los huesos parietales, y por la escama del hueso occipital. Se observan sobre esta bóveda ósea: las suturas coronal, sagital y lambdoidea; los arcos superciliares; las tuberosidades frontales; las tuberosidades parietales, y los agujeros parietales. Los agujeros parietales están atravesados por venas emisarias, que comunican las venas del cuero cabelludo con las lagunas laterales y con el seno sagital superior. La pared contiene en su espesor, superiormente a la raíz de la nariz y de la porción medial del borde supraorbitario, unos divertículos de las cavidades nasales, los *senos frontales*, cuya configuración y relaciones ya han sido descritas al estudiar las cavidades nasales.

7. Meninges. Las meninges se encuentran cubiertas por la bóveda craneal. La duramadre, escasamente adherida a la pared ósea salvo en la vecindad de las suturas, contiene el seno sagital superior, que se extiende de anterior a posterior sobre la línea media, a lo largo del surco óseo de este seno, desde la cresta frontal hasta la protuberancia occipital interna. El seno recibe numerosos afluentes que discurren, los unos hacia el espesor de la duramadre (venas meníngeas y lagunas sanguíneas) y los otros hacia el tejido subaracnoideo (venas cerebrales).

8. Hemisferios cerebrales. La región epicraneal se corresponde con la fisura longitudinal del cerebro y con la parte superior de la cara lateral de los hemisferios. Al estudiar la región temporal, describiremos las relaciones que establecen los surcos de la cara lateral de los hemisferios con la pared craneal.

En lo que concierne a la proyección del tercer ventrículo sobre la bóveda craneal (región epicraneal), véase el tomo 4.

REGIÓN TEMPORAL

■ **SITUACIÓN Y LÍMITES.** La región temporal está situada en la parte lateral del cráneo; es inferior a la región epicraneal, superior a las regiones maseterina y parotídea y posterior a la región orbitaria.

Sus límites son: superiormente, la línea temporal superior; anteriormente, la apófisis cigomática y el borde posterosuperior del hueso cigomático e, inferiormente, el arco cigomático.

■ **FORMA EXTERNA.** La región temporal está deprimida en los sujetos delgados; es saliente y convexa en los niños y en los individuos gruesos o en aquellos en que el músculo temporal está muy desarrollado. Se reconoce en la parte media de la región el relieve formado por la rama terminal anterior de la arteria temporal superficial, que es tanto más sinuosa cuanto mayor es la edad del individuo.

■ **CONSTITUCIÓN** (fig. 336)

1. Piel y tejido subcutáneo. Vasos y nervios superficiales. Profundamente a la piel, cubierta de cabellos posterior y superiormente, pero lampiña, flexible y fina inferior y anteriormente, el tejido subcutáneo no presenta la misma textura. Superior y posteriormente, en la zona recubierta de cabellos, se encuentra el cuero cabelludo con

todas sus características. Anteriormente, el tejido subcutáneo se vuelve laxo y permite el deslizamiento de la piel sobre la aponeurosis epicraneal subyacente.

En esta capa subcutánea discurren los vasos temporales superficiales, el nervio auriculotemporal y algunos ramos del nervio facial.

La *arteria temporal superficial* asciende anteriormente al trago y da origen a la arteria cigomaticoorbitaria, que se dirige anteriormente hacia la órbita, y a la arteria temporal media que es inconstante y penetra rápidamente en los planos profundos de la región. La arteria temporal superficial se divide 2 o 3 cm superiormente al arco cigomático (v. pág. 225) en dos ramas terminales: una frontal y otra parietal. Estas dos ramas ascienden hacia la región epicraneal.

Las *venas* que atraviesan la región se unen en un solo tronco, la vena temporal superficial. Ésta desciende generalmente en sentido posterior a la arteria y anterior al nervio auriculotemporal. En ocasiones se sitúa anterior y lateralmente a la arteria.

Los *vasos linfáticos* drenan en los nódulos linfáticos parotídeos.

El *nervio auriculotemporal* asciende anteriormente al trago y posteriormente a los vasos temporales superficiales; se ramifica por toda la región temporal.

El tejido subcutáneo de la región contiene también los ramos temporales, frontales y palpebrales del *nervio facial*, destinados a los músculos auriculares, al vientre frontal del músculo occipitofrontal y a los músculos corrugador de la ceja, prócer y orbicular del ojo.

2. Aponeurosis epicraneal o galea aponeurótica y músculos auriculares. La capa de tejido subcutáneo está limitada profundamente por la prolongación lateral de la

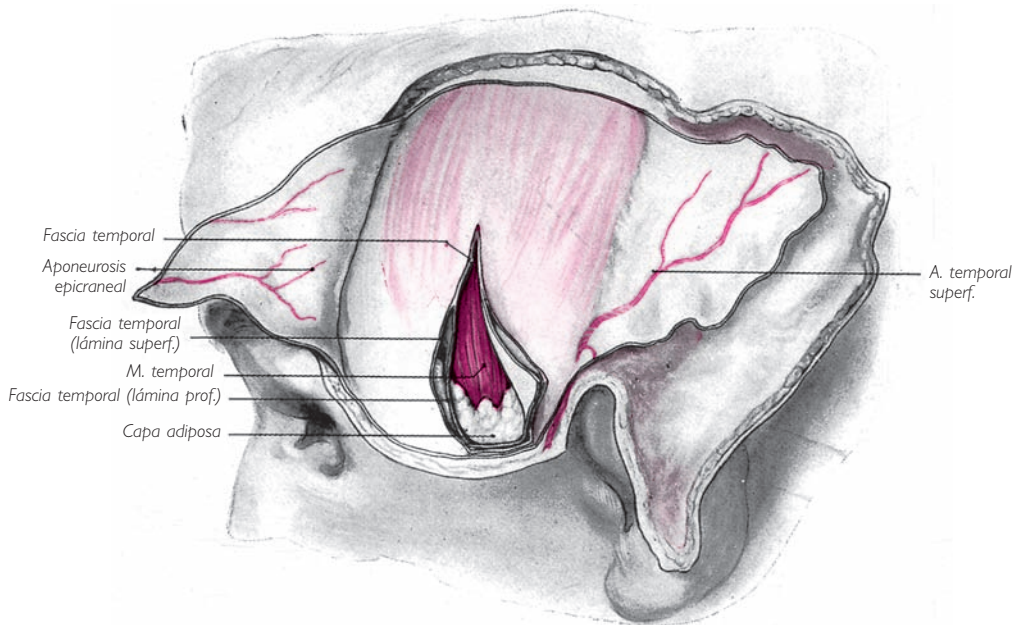


Fig. 336 ■ Región temporal.

aponeurosis epicraneal y por los músculos auriculares anterior y superior que se originan en esta aponeurosis.

La aponeurosis epicraneal está separada de la fascia temporal subyacente por una capa de tejido conjuntivo laxo. Esta capa se rarifica de superior a inferior y, cerca del arco cigomático, ambas fascias se unen por medio de una delgada lámina de tejido conjuntivo denso (Gilis). Inferiormente al arco cigomático, la aponeurosis epicraneal se continúa con la fascia masetérica (fig. 341).

3. Fascia temporal. La fascia temporal, subyacente a la aponeurosis epicraneal, de aspecto blanco nacarado, gruesa y muy resistente, se extiende desde la línea temporal superior y el espacio situado entre las dos líneas temporales hasta el arco cigomático. Simple superiormente, se divide, hacia el tercio o el cuarto inferior de la región, en dos láminas que se adhieren a los dos labios del borde superior del arco cigomático (figuras 336 y 341). El estrecho intervalo comprendido entre las dos hojas está lleno de grasa y, en ocasiones, es atravesado por la arteria temporal media.

a) CELDA TEMPORAL. La fascia temporal limita con el esqueleto un espacio cuneiforme, la celda temporal, cuya arista superior es semicircular y sigue las inserciones de la fascia en la pared craneal. La celda temporal se comunica por su base inferior con las regiones masetérica y de la mejilla y con la fosa infratemporal.

4. Músculo temporal. El músculo temporal llena casi por completo la celda temporal. Se inserta en la pared ósea de esta celda, así como en la mitad superior de la cara medial de la fascia temporal. En la mitad inferior de la región, el músculo está separado de la fascia por una capa adiposa (figs. 336 y 341). Esta formación adiposa se prolonga de inferior a superior, a lo largo del borde anterior del músculo, entre éste y el surco retrocigomático. Se continúa con el cuerpo adiposo de la mejilla y puede considerarse una dependencia de esta masa adiposa.

Las arterias y las venas temporales profundas, anteriores y posteriores, ramas de la arteria y vena maxilares, así como los nervios temporales profundos anterior, medio y posterior, ascienden inicialmente, adosados al periostio, entre las inserciones óseas del músculo temporal, y después en el espesor del músculo.

5. Plano esquelético. Fosa temporal. El plano esquelético de la región, o fosa temporal, está deprimido anteriormente y es convexo posteriormente. Está recorrido por las suturas que unen entre sí las piezas óseas de la región. Estas piezas son la cara lateral del hueso frontal, la porción inferior del hueso parietal, la porción escamosa del hueso temporal y la cara temporal del ala mayor del hueso esfenoides. Su punto de unión se denomina *pterión*.

La fosa temporal se comunica inferiormente con la fosa infratemporal por medio de un amplio orificio situado entre el arco cigomático lateralmente y la cresta infra-temporal medialmente.

Los huesos de la fosa temporal son delgados. La porción escamosa del hueso temporal se ve a menudo reducida a una delgada lámina de tejido óseo compacto.

6. Meninges. La duramadre, muy poco adherente a la pared ósea, contiene en su espesor las ramas terminales de la arteria meníngea media y sus venas satélites. Estos vasos circulan en el interior de los surcos óseos que constituyen la *nervadura de la hoja de higuera*.

La rama frontal de la arteria meníngea media se dirige superiormente. A la altura del ángulo esfenoidal del hueso parietal, da origen a una importante rama colateral, denominada *rama media*, que se dirige superior y posteriormente. El origen de la rama media se sitúa en el ángulo esfenoidal del hueso parietal. Este punto es 5 cm superior al arco cigomático (Poirier) o 4 cm posterior a la órbita, en la prolongación de su borde superior (Krönlein).

La rama parietal se dirige superior y posteriormente. Una vertical tangente al borde posterior de la apófisis mastoides cruza al mismo tiempo esta rama y la horizontal, que prolonga posteriormente el borde superior de la órbita (Krönlein).

7. Hemisferios cerebrales. La región temporal se corresponde con la cara lateral de los hemisferios cerebrales. En la zona de la superficie hemisférica relacionada con la región temporal, se observa el extremo inferior del surco central y el segmento externo del surco lateral. En la zona cercana a estos dos surcos se agrupan la mayor parte de los centros motores y sensoriales del córtex cerebral, cuyas lesiones se traducen en signos característicos. Por esta razón, se han intentado establecer lo más exactamente posible las posibles relaciones que estos surcos y, consecuentemente, los centros corticales colindantes, presentan con la superficie de la región temporal.

El extremo superior del surco central se encuentra sobre la línea sagital, a 5 cm en el hombre y a 5,5 cm en la mujer posterior al bregma. El bregma se halla 2 cm posterior al

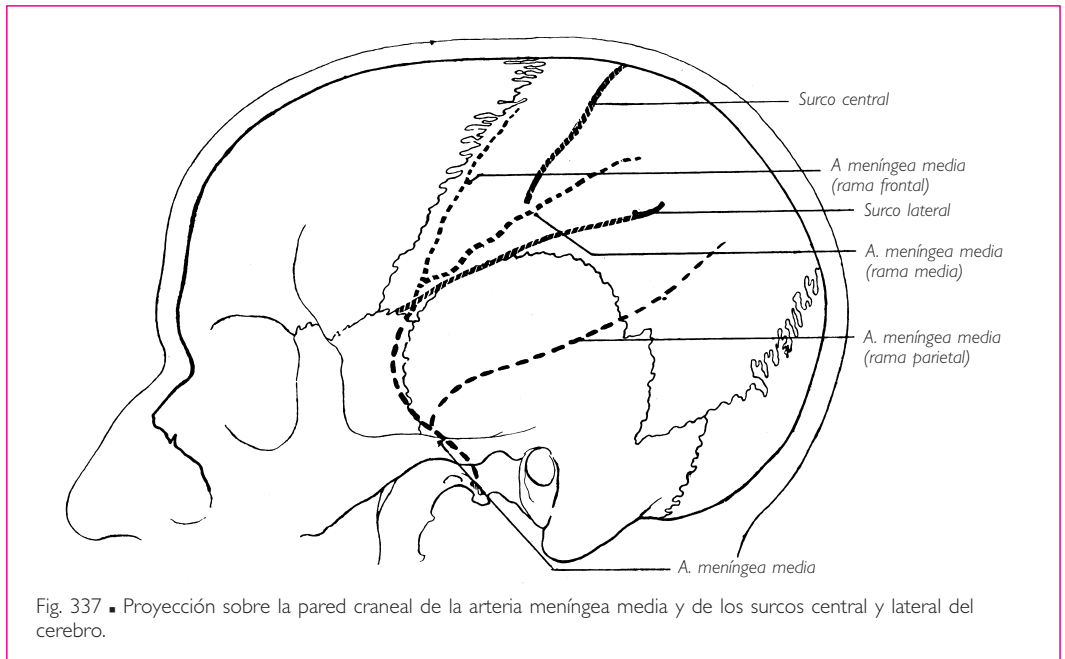


Fig. 337 ■ Proyección sobre la pared craneal de la arteria meníngea media y de los surcos central y lateral del cerebro.

punto medio de la línea sagital, que va desde el surco nasofrontal hasta la protuberancia occipital externa, □ o 18,5 cm posterior al surco nasofrontal (Poirier) □ o al cruce de la línea sagital con la línea vertical biauricular que une un conducto auditivo externo con otro.

El extremo inferior del surco central es 9 cm inferior y anterior al extremo superior, y 7 cm superior al borde anterior del trago (Poirier).

El surco lateral está representado por la bisectriz del ángulo agudo, abierto posteriormente, formado por la unión del plano transversal que pasa por el borde superior de la órbita con la línea de prolongación del surco central hasta este plano (Krönlein) (fig. 337).

Con respecto a la proyección del ventrículo lateral sobre la región temporal, véase el tomo 4.

REGIÓN MASTOIDEA

La región mastoidea está situada en la parte lateral del cráneo e incluye la porción mastoidea del hueso temporal y las partes blandas que la recubren.

■ **LÍMITES.** Está limitada superiormente por la *cresta supramastoidea*; □ inferiormente por el vértice de la apófisis mastoides; □ anteriormente por un plano frontal tangente al borde posterior del conducto auditivo externo, y □ posteriormente por el borde posterior de la apófisis mastoides, que se prolonga hasta el límite superior.

■ **FORMA EXTERNA.** La región mastoidea está recubierta anteriormente, en una anchura de aproximadamente 1 cm, por la oreja, que forma, con el resto de la región, el ángulo cefaloauricular. Posteriormente a la oreja, la región es convexa y la protuberancia que forma varía con el desarrollo de la porción mastoidea del hueso temporal.

■ CONSTITUCIÓN

1. Planos superficiales. Vasos y nervios superficiales. La *piel* es gruesa, lampiña y lisa en la mayor parte de su extensión, salvo en la porción superior y posterior, donde está cubierta por los cabellos.

El *tejido subcutáneo* presenta, posterior y superiormente, las mismas características que en la región epicraneal.

La *aponeurosis epicraneal*, que en esta región limita profundamente el tejido subcutáneo, se pierde sobre la cresta supramastoidea y en la fascia de revestimiento de los músculos que se insertan en la parte posterior de la apófisis mastoides.

Con la aponeurosis epicraneal desaparece el cuero cabelludo, al que sustituye, en la parte anterior e inferior de la región, un tejido denso y apretado, formado por grasa y trabéculas conjuntivas adherentes a la fascia subyacente. En este tejido se reconocen el músculo auricular posterior y el ligamento auricular posterior, que van desde la convexidad de la concha de la oreja hasta la base de la apófisis mastoides.

El tejido subcutáneo contiene vasos, nervios y algunos nódulos linfáticos. □ La *arteria auricular posterior* se divide, en la parte inferior de la región, en dos ramas. La rama posterior se dirige superior y posteriormente; la rama anterior asciende a lo largo del ángulo cefaloauricular. □ Las *venas auriculares posteriores* descienden hacia la vena yugular externa.

También se encuentra, en la parte posterior de la región, la vena emisaria mastoidea. □ Los *vasos linfáticos* drenan del modo siguiente: unos, en los nódulos linfáticos mastoideos situados en el tejido subcutáneo, frente al extremo superior del músculo esternocleidomastoideo; otros, en los nódulos linfáticos cervicales laterales profundos. □ Los *nervios* se dividen en sensitivos y motores. Los nervios sensitivos provienen de los nervios auricular mayor y occipital menor del plexo cervical. Las fibras motoras destinadas a los nervios auricular posterior y occipital provienen del nervio auricular posterior del nervio facial.

2. Plano musculofascial. Este plano está constituido por los tendones de inserción de los músculos esternocleidomastoideo, esplenio de la cabeza y longísimo de la cabeza, cubiertos por una fascia muy adherida al músculo esternocleidomastoideo, que es el más superficial de los tres.

3. Periostio. Esqueleto. Porción mastoidea del hueso temporal. El periostio es adherente. Ya se ha descrito ampliamente la configuración externa de la porción mastoidea del hueso temporal, así como las relaciones de las celdas mastoideas con la superficie del hueso temporal (v. *Órgano vestibulococlear*).

REGIÓN ORAL O LABIAL

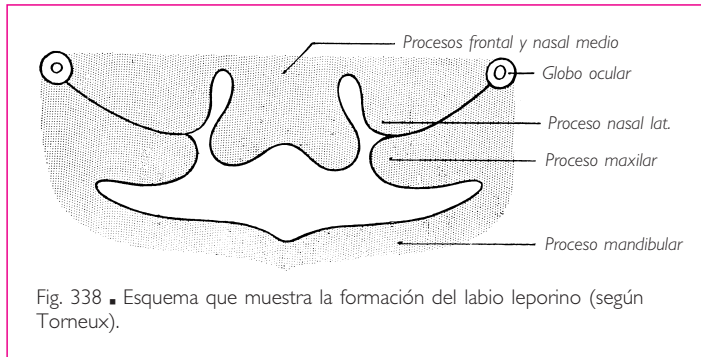
Los labios son dos repliegues musculomembranosos móviles, que forman la pared anterior de la cavidad oral y que circunscriben la hendidura bucal. La región labial incluye los dos labios.

■ **LÍMITES.** Sus límites son superiormente la base de la nariz, inferiormente el surco mentolabial y lateralmente el surco nasolabial.

■ **FORMA EXTERNA.** Cada labio presenta una cara anterior o cutánea, una cara posterior o mucosa y un borde libre. Sus extremos unidos forman las comisuras labiales. □ En la cara anterior del labio superior se observa el *filtrum* o *filtro*, cuyo extremo inferior corresponde a un tubérculo medio del borde libre del labio. □ La cara posterior de los labios está unida en la línea media con la encía correspondiente por un repliegue mucoso, el *frenillo del labio*. □ Finalmente, el borde libre es rojo, saliente en la mitad del labio superior y deprimido en la parte media del labio inferior; está limitado anteriormente por un borde ondulado cuya dirección es inversa sobre el labio inferior y el labio superior.

En el labio superior se localiza en ocasiones una fisura media o lateral, debida a una soldadura incompleta o ausente de los procesos que contribuyen a formar el maxilar.

Esta malformación se denomina *labio leporino*.



El maxilar se desarrolla a expensas de tres procesos: el proceso frontal y los procesos maxilares (fig. 338). Éstos son el resultado de la división de cada uno de los primeros arcos branquiales en un proceso maxilar y un proceso mandibular. El proceso frontal da lugar a dos prolongaciones inferiores, los procesos nasales. Cada proceso nasal se divide en dos procesos secundarios, los procesos nasales lateral y medial, separados por el canal olfatorio. En el curso del desarrollo, el proceso maxilar se si-

túa inferiormente al proceso nasal lateral y se suelda por su extremo al proceso nasal medial. De este modo, los canales olfatorios se convierten en las cavidades nasales. Los procesos nasales mediales se confunden en uno solo. Finalmente, la hendidura que separa los procesos maxilar y mandibular se llena en parte y limita la comisura de los labios.

Las diferentes variedades del labio leporino son el resultado de la falta de soldadura entre estos diversos procesos. El labio leporino es medio si los dos procesos nasales mediales permanecen separados en la línea media. El labio leporino es lateral si es el resultado de la ausencia de soldadura entre el proceso maxilar y el proceso nasal medial. El labio leporino es geniano si proviene de un fallo en la fusión de los procesos maxilar y mandibular.

■ CONSTITUCIÓN

1. Piel. Es gruesa y muy adherente a los músculos subyacentes. Presenta una red linfática cutánea muy desarrollada. Los vasos linfáticos colectores drenan en parte en los nódulos linfáticos submandibulares, salvo los de la parte media del labio inferior, que

drenan en los nódulos linfáticos submentonianos. Los vasos linfáticos del labio superior pueden también drenar en los nódulos linfáticos parotídeos e incluso, en ocasiones, en los nódulos linfáticos submentonianos.

2. Plano muscular. Profundamente a la piel, los músculos se encuentran unidos de forma estrecha a la dermis cutánea, en la que se insertan.

Estos músculos pueden ser dilatadores o constrictores (v. fig. 133).

Los *músculos dilatadores* son: *a)* el músculo elevador del ángulo de la boca; *b)* el músculo buccinador, por sus fibras comisurales; *c)* el músculo depresor del labio inferior; *d)* los músculos elevador del labio superior y del ala de la nariz y el elevador del labio superior, por sus fibras labiales; *e)* los músculos cigomático menor, cigomático mayor y risorio, y *f)* el músculo depresor del ángulo de la boca y el platisma, por las fibras que se insertan en la comisura labial.

Los *músculos constrictores* son los músculos orbicular de la boca y el compresor de los labios.

Todos estos músculos reciben su inervación del nervio facial.

3. Capa glandular. Profundamente al plano muscular se encuentra, inmersa en un tejido celular poco denso, una capa de pequeñas glándulas salivares, las *glándulas labiales*.

Las *arterias labiales*, ramas de la arteria facial, atraviesan primeramente el plano muscular a nivel de las comisuras labiales y después se dirigen, de lateral a medial, hacia la cara profunda del plano muscular, en el tejido celular de la capa glandular, a 7 u 8 mm del borde libre del labio.

4. Mucosa. La mucosa, elevada por las glándulas subyacentes, tiene un aspecto melonado. Es roja o rosada y está bastante adherida a la capa glandular.

La mucosa contiene una red linfática independiente de la red cutánea y tributaria de los nódulos linfáticos submandibulares, submentonianos y parotídeos profundos.

REGIÓN MENTONIANA

■ **SITUACIÓN Y LÍMITES.** La región mentoniana corresponde a la protuberancia del mentón. Está separada superiormente de la región labial por el surco mentolabial; su límite inferior corresponde al borde inferior de la mandíbula y sus límites laterales están representados por dos líneas verticales que descienden desde las comisuras labiales.

■ **FORMA EXTERNA.** La forma del mentón es muy variable. La región es siempre saliente y convexa, y a veces presenta una depresión media denominada *fosita mentoniana*.

■ **CONSTITUCIÓN**

1. Piel y tejido subcutáneo. La piel es gruesa y adherente. Da origen a vasos linfáticos tributarios de los nódulos linfáticos submentonianos y submandibulares de ambos lados. Profundamente a la piel se encuentra una capa celuloadiposa subcutánea poco desarrollada y atravesada por fibras musculares que se insertan en la piel.

2. Capa muscular. La capa muscular está compuesta a cada lado, de medial a lateral, por tres músculos: mentoniano, depresor del labio inferior y depresor del ángulo de la boca.

Los músculos mentonianos ocupan, en la porción media de la región, el espacio triangular de base inferior situado entre los dos músculos depresores del labio inferior. Éstos están recubiertos inferior y lateralmente por el músculo depresor del ángulo de la boca.

3. Periostio y esqueleto. El plano esquelético incluye la parte anterior o media del cuerpo de la mandíbula. Sobre la línea media presenta la protuberancia mentoniana. El agujero mentoniano se sitúa ligeramente lateral a la región. Da paso a los vasos y a los nervios mentonianos, cuyas ramificaciones se extienden por toda la región.

Las partes blandas de la región mentoniana son móviles respecto del esqueleto y del periostio. Richet ha señalado la presencia de una bolsa sinovial inconstante situada inferior y anteriormente, entre las partes blandas y el periostio.

REGIÓN DE LA MEJILLA

La región de la mejilla está situada en la parte lateral de la cara.

Está limitada superiormente por el borde infraorbitario de la órbita, inferiormente por el borde inferior de la mandíbula, posteriormente por el borde anterior del músculo masetero y anteriormente por el surco nasolabial, la comisura de los labios y una vertical que desciende desde esta comisura hasta el borde inferior de la mandíbula.

■ **FORMA EXTERNA.** La región presenta dos caras: una lateral cutánea y otra medial mucosa. □ La cara lateral es redondeada en los niños y en los sujetos gruesos. En el anciano y el sujeto adulto, presenta generalmente una depresión en su parte media, tanto más acentuada cuanto más delgado es el individuo. Superiormente a esta depresión se encuentra la protuberancia del pómulo. □ La cara medial de la región será descrita más adelante, junto con la mucosa.

■ **CONSTITUCIÓN** (fig. 339)

1. Piel y tejido subcutáneo. La *piel*, bastante espesa y móvil, recubre un *tejido subcutáneo* celuloadiposo, cuyo espesor disminuye de posterior a anterior.

Los vasos linfáticos cutáneos drenan en los nódulos linfáticos submandibulares, submentonianos y parotídeos profundos.

2. Primer plano muscular. Profundamente al tejido subcutáneo se encuentra un primer plano muscular discontinuo, es decir, un entramado formado por músculos cutáneos planos y delgados que convergen hacia la comisura labial. Estos músculos son, de superior a inferior, los músculos elevador del labio superior y del ala de la nariz, cigomático menor, cigomático mayor y risorio, los fascículos posteriores del platisma y el músculo depresor del ángulo de la boca. En este plano se encuentran también algunas finas ramificaciones de las arterias transversa de la cara, facial y mentoniana, así como ramos del nervio facial destinados a los músculos que hemos enumerado.

3. Segundo plano muscular. La región de la mejilla contiene un segundo plano muscular, situado más profundamente y compuesto de superior a inferior por los músculos elevador del labio superior, elevador del ángulo de la boca, buccinador y los fascículos más laterales del músculo depresor del labio inferior.

a) ESPACIO INTERMUSCULAR. CUERPO ADIPOSO DE LA MEJILLA, CONDUCTO PAROTÍDEO, ARTERIA Y VENA FACIALES. Los planos musculares primero y segundo están aplicados uno sobre otro en las partes superior e inferior de la región.

En la parte media, el músculo buccinador, recubierto en su cara lateral por la *fascia bucofaríngea*, está separado de los músculos del plano superficial por un espacio en forma de cono, con la base posterior en relación con el borde anterior del músculo masetero y el tendón del músculo temporal, mientras que su arista se corresponde con los labios y su comisura (figs. 339 y 340). Este espacio contiene el cuerpo adiposo de la mejilla. Además está atravesado por el conducto parotídeo, los vasos faciales, vasos linfáticos y numerosos filetes nerviosos motores y sensitivos.

a) El *cuerpo adiposo de la mejilla* es una masa de grasa que llena el espacio limitado por el músculo masetero, el tendón del músculo temporal y el músculo pterigoideo medial posteriormente, el músculo buccinador y su fascia medialmente, el primer plano de los músculos faciales lateralmente y, por último, anteriormente por el conducto parotídeo y una delgada hoja fascial que envuelve dicho conducto y que se extiende desde la fascia masetérica hasta la fascia bucofaríngea. Esta hoja puede considerarse como una hoja de desdoblamiento de una u otra de estas fascias.

b) El *conducto parotídeo* rodea el cuerpo adiposo de la mejilla pasando anteriormente a éste en un desdoblamiento de su hoja de revestimiento. Después atraviesa el músculo buccinador aproximadamente 1 cm anterior al músculo masetero y alcanza la mucosa, donde puede volver a encontrarse.

c) La *arteria facial* penetra en la región de la mejilla a la altura del ángulo anteroinferior del músculo masetero. Atraviesa la región siguiendo una dirección oblicua en sentido superior y anterior, describiendo sinuosidades más o menos acentuadas. La arteria alcanza el surco nasolabial, a lo largo del cual asciende hacia el ángulo medial del ojo. En todo este trayecto, la arteria facial se aplica primero sobre el

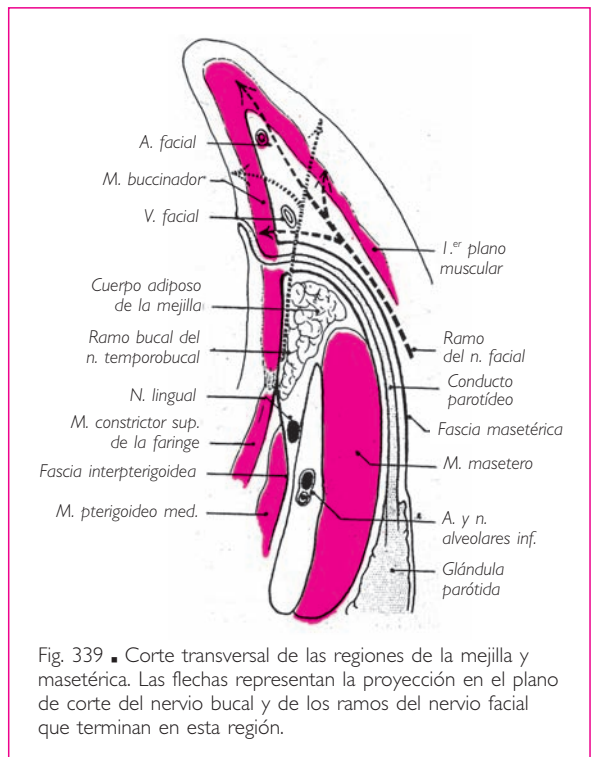


Fig. 339 ■ Corte transversal de las regiones de la mejilla y masetérica. Las flechas representan la proyección en el plano de corte del nervio bucal y de los ramos del nervio facial que terminan en esta región.

CARA

músculo buccinador, a cierta distancia anteriormente al cuerpo adiposo de la mejilla, y después sobre los músculos elevador del ángulo de la boca y elevador del labio superior.

d) La *vena facial* desciende siempre lateral y posteriormente a la arteria. Su trayecto es oblicuo en sentido inferior, posterior y lateral, y corresponde a la cuerda de arco que describe la arteria.

e) Los *vasos linfáticos* de la nariz y la mejilla siguen el trayecto de los vasos faciales. A lo largo de su trayecto se encuentran a veces, aunque con poca frecuencia, los nódulos linfáticos faciales.

f) Los *nervios* son los ramos del nervio facial destinados a los músculos de la región, el nervio infraorbitario, el nervio bucal, ramo del nervio mandibular, y el nervio mentoniano.

Los ramos del nervio facial provienen de sus ramos terminales.

El nervio infraorbitario penetra en la región a través del agujero infraorbitario. Este orificio está situado 5 mm inferiormente al borde infraorbitario de la órbita, sobre una vertical que pasa entre los dos dientes premolares superiores.

El nervio bucal proviene de la fosa infratemporal. Penetra en región de la mejilla pasando profundamente al cuerpo adiposo de la mejilla.

El punto por donde pasa, frente al borde anterior del músculo masetero, está en el centro de una línea que discurre entre el lobulillo de la oreja y la comisura labial (Richet).

El nervio mentoniano emerge del agujero mentoniano, que se encuentra a igual distancia de los dos bordes de la mandíbula y en una vertical que pasa entre los dos dientes premolares inferiores.

4. Plano profundo. Esqueleto y mucosa oral. El plano profundo de la región de la mejilla está constituido: □ a) superiormente, por la cara lateral del hueso cigomático y por la cara anterior de la apófisis cigomática del maxilar; □ b) inferiormente, por la cara lateral del cuerpo de la mandíbula, y □ c) en la parte media, por la mucosa oral.

La porción de la mucosa oral que participa en la constitución de la región de la mejilla forma la pared lateral o yugal del vestíbulo de la boca. Tapiza la cara profunda del músculo buccinador, al que está adherida mediante un tejido conjuntivo submucoso muy denso. En el interior de este tejido conjuntivo, el conducto parotídeo discurre de posterior a anterior unos 5 mm aproximadamente, antes de atravesar la mucosa y desembocar en la cavidad oral (fig. 339). Este orificio está situado a la altura del cuello del primer o del segundo diente molar superior.

La mucosa de la mejilla se refleja sobre las arcadas gingivodentarias, formando los canales vestibulares superior e inferior.

Los vasos linfáticos de la mucosa son normalmente tributarios de los nódulos linfáticos submandibulares.

REGIÓN MASETÉRICA O MASETERINA

■ **SITUACIÓN Y LÍMITES.** La región masetérica está situada en la parte lateral de la cara y constituye la porción posterior de la mejilla.

Sus límites son los siguientes: superiormente, el arco cigomático, que separa la región masetéica de la región temporal; anteriormente, el borde anterior del músculo masetero, que marca la separación entre las regiones de la mejilla y masetéica; posteriormente, el borde posterior de la rama de la mandíbula e, inferiormente, el borde inferior de la mandíbula, en el espacio comprendido entre los límites anterior y posterior.

■ **FORMA EXTERNA.** Esta región, de forma cuadrilátera, se continúa sin límites precisos con la región de la mejilla en el niño y en los sujetos gruesos. En los sujetos delgados forma relieve sobre las regiones parotídea y de la mejilla, que son contiguas. Este relieve aumenta durante la contracción del músculo masetero.

En el ángulo posterosuperior de la región se reconoce a la palpación el saliente determinado por la apófisis condilar de la mandíbula, que el dedo nota desplazarse durante la masticación.

■ CONSTITUCIÓN

1. Planos superficiales. Vasos y nervios subcutáneos. La *piel*, fina y móvil, está revestida por un *panículo adiposo* de espesor variable, limitado profundamente por una *fascia superficial* (figs. 340 y 341).

Esta fascia se continúa superiormente con la aponeurosis epicraneal (fig. 341). Inferiormente, la fascia superficial se desdobra para envolver los músculos platisma y risorio.

Profundamente a la fascia superficial se encuentra una capa de tejido celular subcutáneo, recorrida de posterior a anterior por la arteria transversa de la cara y por los ramos terminales del ramo temporofacial del nervio facial, por los ramos bucales y mentonianos de los ramos marginal de la mandíbula y cervical del nervio facial, que emergen de la fascia a lo largo del borde anterior de la glándula parótida, y por la rama masetéica de la arteria facial.

El ángulo anteroinferior del músculo masetero está o puede estar también en contacto con los vasos faciales, en particular con la vena facial.

Los vasos linfáticos cutáneos de la región están en conexión con los nódulos linfáticos parotídeos profundos y submandibulares e incluso, en ocasiones, con los nódulos linfáticos submentonianos.

2. Fascia masetéica o maseterina. El tejido celular subcutáneo, así como los vasos y los nervios superficiales que contiene, está separado del músculo masetero por la fascia masetéica. Ésta recubre directamente toda la superficie lateral del músculo masetero. Se inserta posteriormente en el borde posterior de la rama de la mandíbula; □ anteriormente, rodea el borde anterior del músculo y se adhiere a su cara profunda hasta el borde anterior de la rama de la mandíbula (fig. 339); □ superiormente, se fija en el arco cigomático; □ inferiormente, se inserta en el borde inferior de la mandíbula.

A lo largo del borde anterior del músculo masetero, la fascia masetéica da origen a una hoja de desdoblamiento que reviste anteriormente el cuerpo adiposo de la mejilla y se une a la fascia bucofaríngea.

En la parte posterior de la región, la fascia masetéica está recubierta por la parte anterior de la glándula parótida y por su prolongación masetéica. La fascia parotídea

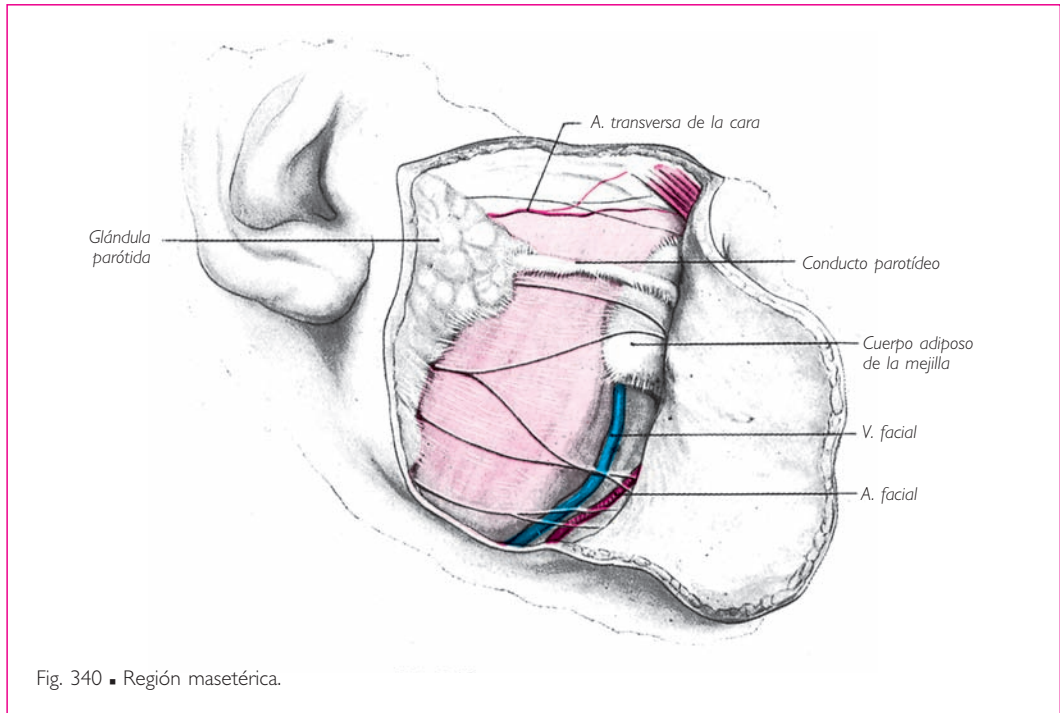


Fig. 340 ■ Región masetérica.

que reviste la cara lateral o superficial de la glándula se une a la fascia masetérica a lo largo del borde anterior de la glándula parótida. En la zona cercana a esta línea de unión, los ramos del nervio facial perforan la fascia y se vuelven superficiales. Asimismo, el conducto parotídeo sale de la glándula parótida sobre el borde anterior de ésta, un poco superiormente a su parte media.

El conducto parotídeo, que está incluido en un desdoblamiento de la fascia (fig. 341), se dirige de posterior a anterior, inferiormente al arco cigomático, y cruza el borde anterior del músculo masetero 1 cm inferior al arco cigomático (Delmas). Debe recordarse que su dirección general está indicada por una línea trazada desde el trago hasta el borde inferior del ala de la nariz.

3. Músculo masetero. Vasos y nervios masetéricos. La fascia masetérica limita con la cara lateral de la rama de la mandíbula una celda osteofibrosa, la *celda masetérica* (Testut). Esta celda está enteramente ocupada por el músculo masetero. Este músculo es cuadrilátero y se extiende desde el arco cigomático hasta el ángulo de la mandíbula y la cara lateral de la rama de la mandíbula, hasta alcanzar la inserción del músculo temporal sobre la apófisis coronoides. Se relaciona anteriormente con el cuerpo adiposo de la mejilla, que separa la parte anterior del músculo masetero del músculo buccinador.

El músculo masetero recibe, por su cara profunda, la *arteria masetérica*, rama de la arteria maxilar, y el *nervio masetérico*, que es un ramo del nervio mandibular. Esta arteria y este nervio provienen de la fosa infratemporal y penetran en la región a través de la escotadura mandibular.

4. Plano esquelético. El plano esquelético está constituido por la rama de la mandíbula, unida al hueso temporal por la articulación temporomandibular. La mandíbula y esta articulación ya han sido descritas.

REGIÓN INFRATEMPORAL

■ **SITUACIÓN Y LÍMITES.** La región infratemporal está situada medialmente a la rama de la mandíbula y al músculo masetero, anteriormente a la región parotídea, posteriormente a la tuberosidad del maxilar y a la región de la mejilla, inferiormente a la cara inferior horizontal del ala mayor del hueso esfenoides y a la región temporal, superiormente a un plano horizontal tangente al borde inferior de la mandíbula, y lateralmente a la apófisis pterigoides y a la faringe. Está separada de la faringe por la prolongación paratonsilar del espacio laterofaríngeo.

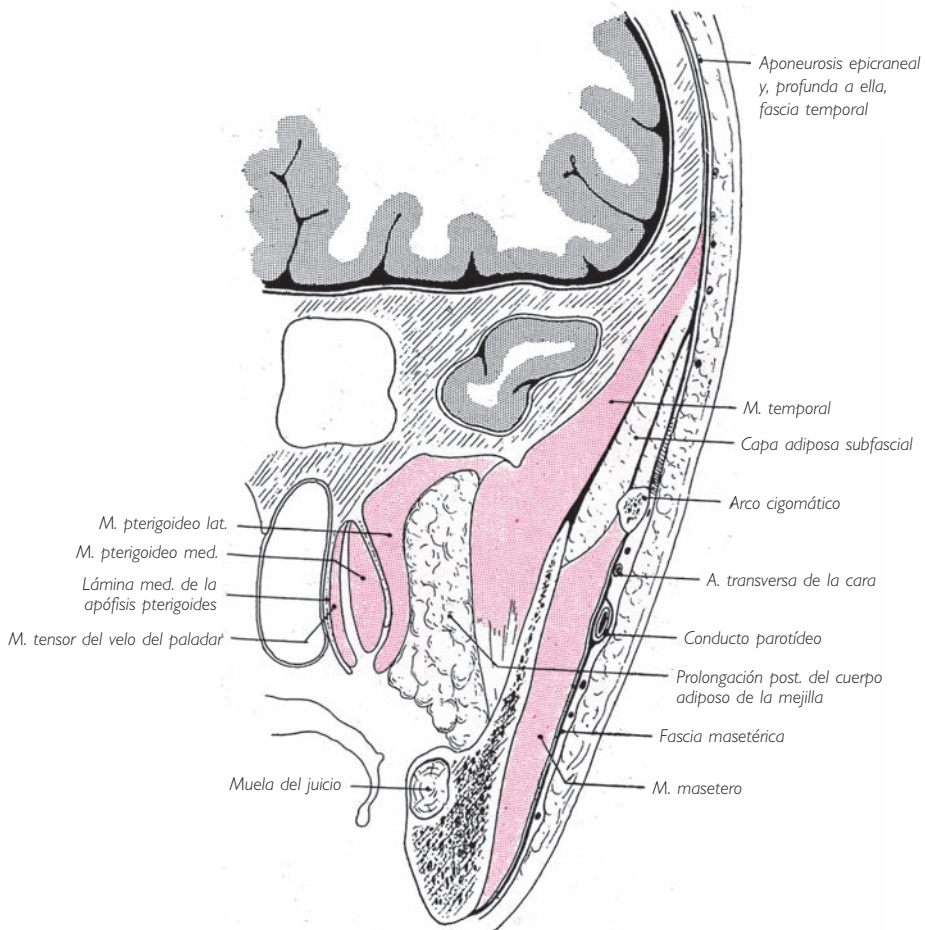


Fig. 341 ■ Corte frontal de las regiones temporal, masetéica e infratemporal, que pasa por la apófisis pterigoides.

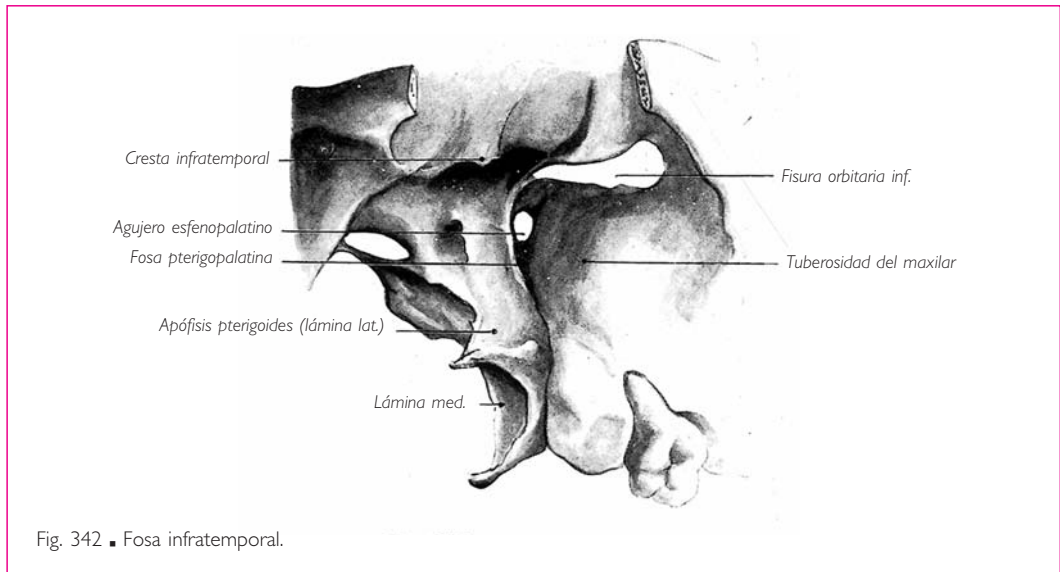


Fig. 342 ■ Fosa infratemporal.

■ **CONSTITUCIÓN.** Describiremos las paredes de la región y su contenido.

1. Paredes. La región infratemporal tiene la forma de una pirámide triangular bastante irregular, cuya base es lateral y cuyo vértice medial se encuentra en la unión de las paredes superior, medial y anterior (figs. 342 y 344).

a) La *pared lateral* de la región, o base de la pirámide, está constituida por la cara medial de la rama de la mandíbula.

Esta pared presenta en su parte superior una abertura correspondiente a la escotadura mandibular, a través de la cual la región infratemporal comunica con la región masetérica.

b) La *pared superior* comprende dos segmentos, uno medial y otro lateral.

El *segmento medial* es óseo y está constituido por la parte inferior o cigomática de la cara lateral del ala mayor del hueso esfenoides y por la superficie plana infratemporal de la porción escamosa del hueso temporal. Este segmento óseo de la pared superior está separado de la fosa temporal por la cresta infratemporal.

El *segmento lateral* está ocupado por una amplia abertura, el *espacio* o *canal cigomático*, limitado por la cresta infratemporal medialmente, el arco cigomático lateralmente, el tubérculo articular de la apófisis cigomática posteriormente y el hueso cigomático anteriormente. Por este espacio la región infratemporal se comunica con la región temporal.

c) La *pared medial* es ósea sólo en su límite anterior, constituido por la apófisis pterigoides. La lámina lateral de esta apófisis, que separa las inserciones de los músculos pterigoideos medial y lateral, sobresale en la región. La lámina medial se sitúa en la pared de la faringe. □ En el resto de su extensión, la pared medial se relaciona con la pared lateral de la faringe y con la glándula parótida por medio de la región paratonsilar.

d) La *pared anterior* está formada medialmente por la tuberosidad del maxilar. Inferiormente a esta tuberosidad, la pared está constituida por el rafe pterigomandibular, que se extiende entre el gancho de la apófisis pterigoides y la mandíbula y separa

el músculo constrictor superior de la faringe del músculo buccinador. La pared anterior presenta amplias aberturas a través de las que la región infratemporal se abre a las regiones vecinas. De este modo se comunica con la cavidad orbitaria mediante la fisura orbitaria inferior y con la región de la mejilla por un amplio orificio situado lateral al maxilar y superior al rafe pterigomandibular. Este orificio está ocupado por el cuerpo adiposo de la mejilla (figs. 339 y 340).

a) FOSA INFRATEMPORAL Y FOSA PTERIGOPALATINA. Las paredes lateral, medial, superior y anterior de la región infratemporal son sólo parcialmente óseas. Los elementos esqueléticos que constituyen estas tres paredes delimitan en el esqueleto de la cabeza una depresión en forma de pirámide triangular, la *fosa infratemporal* (fosa cigomática) (v. pág. 125). Las paredes de esta fosa presentan la misma orientación que las de la región (fig. 342).

La fosa infratemporal presenta una prolongación denominada *fosa pterigopalatina*.

La *fosa pterigopalatina* tiene la forma de una pirámide cuadrangular, en la que se reconocen: ■ a) una *pared anterior*, formada por la parte medial de la tuberosidad del maxilar; ■ b) una *pared posterior*, constituida por la cara anterior de la apófisis pterigoideas, en cuya parte superior se abre el conducto pterigoideo; ■ c) una *pared medial*, formada por la lámina perpendicular del hueso palatino; esta pared presenta en su parte superior el agujero que comunica la fosa pterigopalatina con las cavidades nasales; ■ d) una *base*, orientada superiormente, en relación anteriormente con la órbita a través de la fisura orbitaria inferior y posteriormente con el ala mayor del hueso esfenoides, que presenta a esa altura el agujero redondo, y ■ e) un *vértice*, situado inferiormente, que corresponde a la unión de la apófisis pterigoideas del hueso esfenoides y la apófisis piramidal del hueso palatino con la tuberosidad del maxilar. Cerca del vértice se encuentra la entrada de los conductos palatinos mayor y menores.

La fosa pterigopalatina no tiene pared lateral. Esta cavidad está abierta lateralmente, en toda su altura, a la fosa infratemporal. El orificio de comunicación se denomina *fisura pterigomaxilar*. La fisura pterigomaxilar puede estar en parte enmascarada superior y posteriormente por el extremo anterior saliente de la cresta infratemporal, denominado *tubérculo esfenoidal*.

2. Contenido. El espacio comprendido entre las paredes que acabamos de describir está ocupado por los músculos pterigoideos, los vasos maxilares y los nervios maxilar y mandibular. Estos órganos están repartidos en dos celdas, separadas entre sí por la fascia interpterigoidea (fig. 344).

a) MÚSCULOS PTERIGOIDEOS Y FASCIA INTERPTERIGOIDEA

DIVISIÓN EN DOS CELDAS DE LA FOSA INFRATEMPORAL. El *músculo pterigoideo lateral* se compone de dos cabezas: una superior, esfenoidal, nace del ala mayor del hueso esfenoides y de la parte superior de la cara lateral de la lámina lateral de la apófisis pterigoideas; la otra, inferior y pterigoidea, se inserta en la cara lateral de la lámina lateral de la apófisis pterigoideas, inferiormente a la anterior. Las dos cabezas, al principio separadas por un intersticio celular, se unen e insertan en el cuello de la mandíbula (fig. 345).

El *músculo pterigoideo medial* nace de la fosa pterigoidea lateralmente al músculo tensor del velo del paladar. Desciende en sentido oblicuo inferior, lateral y posterior-

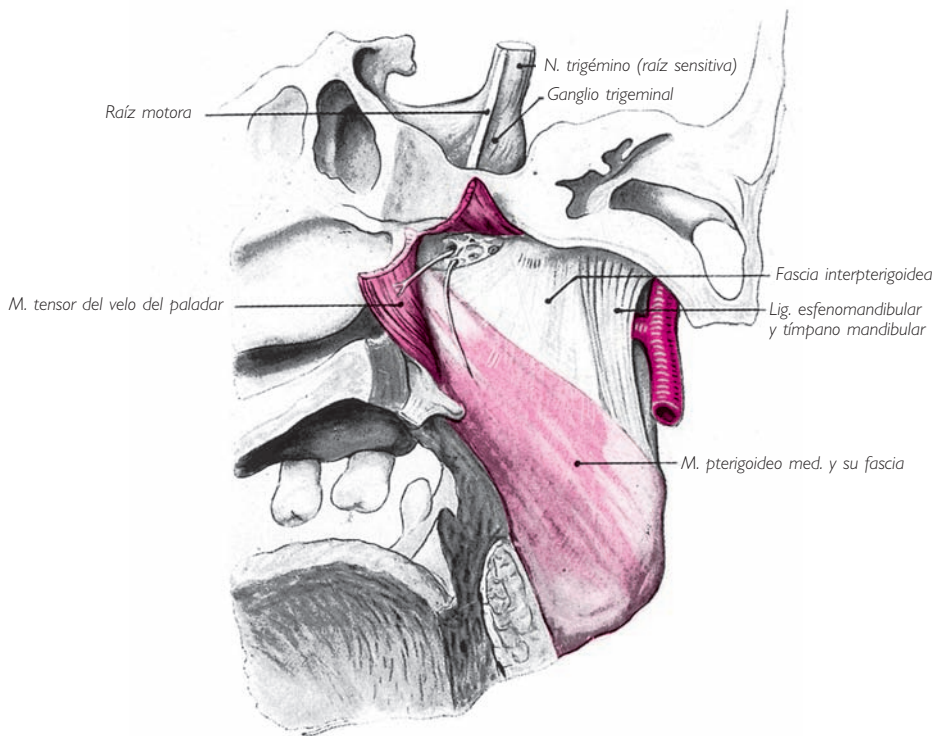


Fig. 343 ■ Fascia interpterigoidea y músculo pterigoideo medial. La parte inferior de la fascia interpterigoidea está recubierta por el músculo pterigoideo medial.

mente, cruza la parte anterior de la cara medial del músculo pterigoideo lateral y se inserta en la cara medial de la mandíbula, cerca del ángulo.

La *fascia interpterigoidea* separa los dos músculos pterigoideos (figs. 343 y 344). Esta membrana fibrosa se fija superiormente en la base del cráneo, a lo largo de la fisura timpanoescamosa, sobre la espina del hueso esfenoides y el borde medial del agujero oval (para detalles, v. pág. 167). Desciende entre los dos músculos pterigoideos y se inserta en la cara medial de la mandíbula, inmediatamente superior a las inserciones mandibulares del músculo pterigoideo medial. La fascia interpterigoidea es especialmente gruesa en su parte posterior, donde constituye una lámina muy resistente que forma los *ligamentos esfenomandibular* y *timpanomandibular*. El borde posterior de este último ligamento limita con el cuello de la mandíbula el denominado *ojal retrocondíleo*, que está atravesado por los vasos maxilares y el nervio auriculotemporal.

La fascia interpterigoidea divide la fosa infratemporal en dos celdas, una medial y otra lateral (fig. 344).

b) CELDA MEDIAL O CELDA PTERIGOIDEA MEDIAL. Esta celda contiene únicamente el músculo pterigoideo medial. Está limitada lateralmente por la fascia interpterigoidea y medialmente por una hoja que recubre la cara medial del músculo pterigoideo me-

dial y se une a la fascia interpterigoidea a lo largo del borde superior de este músculo (figs. 343 y 344).

c) CELDA LATERAL O PTERIGOIDEA LATERAL. Está comprendida entre la fascia interpterigoidea y la rama de la mandíbula. Comunica con la región temporal superiormente, con la región masetéica lateralmente y con la región de la mejilla anteriormente. Comunica también con la fosa pterigopalatina, que debe considerarse como un divertículo de esta celda.

La celda lateral contiene, además del músculo pterigoideo lateral, los vasos maxilares y los nervios mandibular y maxilar (figs. 344 y 345). Lateralmente al músculo pterigoideo lateral, se encuentra también, en la parte anterior de la celda, una prolongación del cuerpo adiposo de la mejilla, que ocupa el intervalo comprendido entre los músculos pterigoideo lateral y temporal (fig. 341).

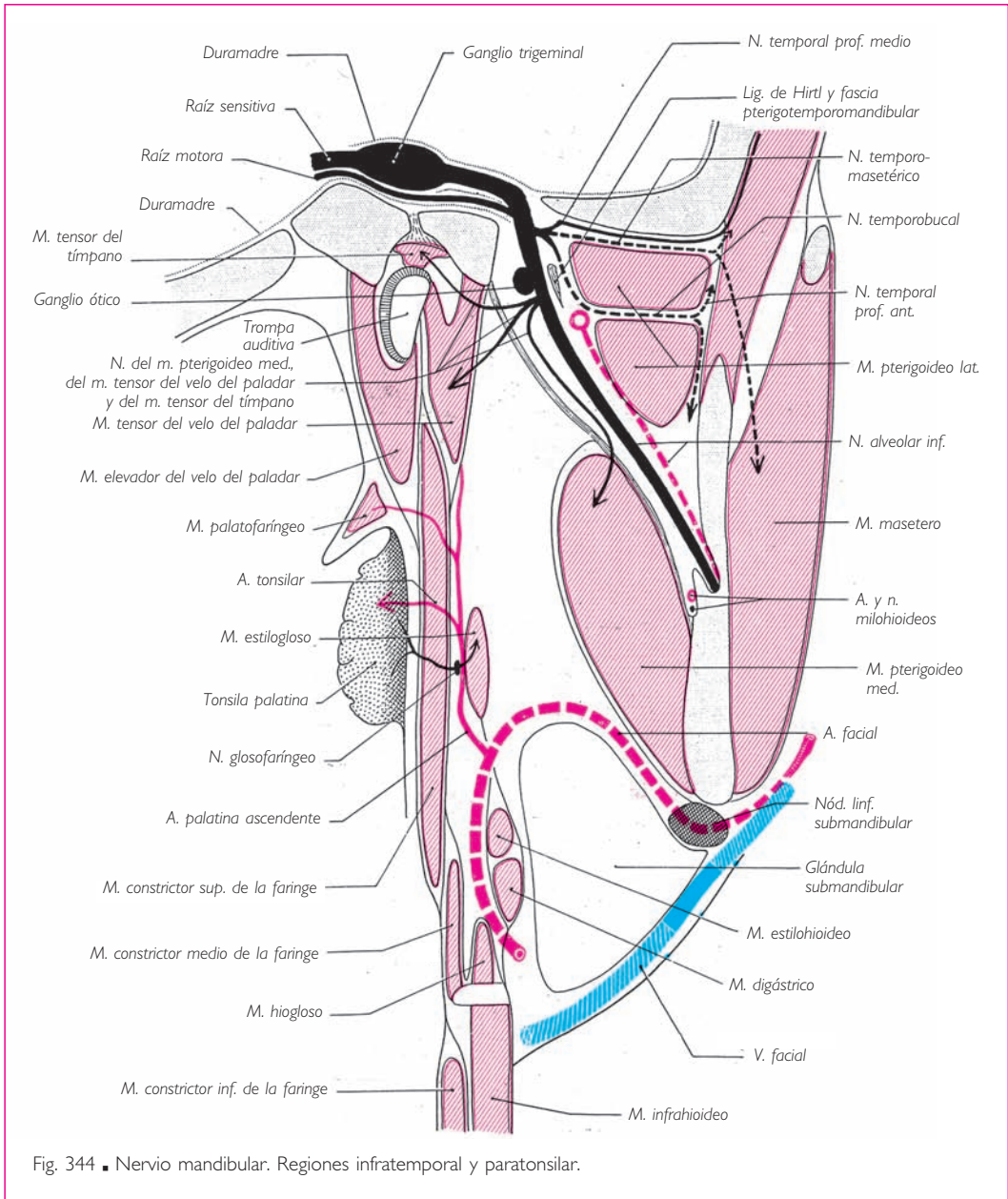
a) La *arteria maxilar* penetra en la región infratemporal por el ojal retrocondíleo, inferiormente al nervio auriculotemporal y a la vena maxilar. Después alcanza la cara lateral del músculo pterigoideo lateral y la fosa pterigopalatina, bien rodeando el borde inferior del músculo pterigoideo lateral bien atravesando el intersticio celular que separa las dos cabezas de este músculo.

En la fosa pterigopalatina, la arteria maxilar se apoya sobre la tuberosidad del maxilar y pasa inferiormente al nervio maxilar. Proporciona entonces la arteria esfenopalatina, que termina en las cavidades nasales a través del agujero esfenopalatino. La arteria maxilar da origen, durante su trayecto, a 14 ramas colaterales: ■ a) tres ascienden hacia la base del cráneo, medialmente al cuello de la mandíbula y al músculo pterigoideo lateral y lateralmente a la fascia interpterigoidea; son las arterias timpánica anterior, meníngea media y la rama accesoria de la arteria meníngea media; ■ b) dos ascienden hacia la región temporal; son las arterias temporales profundas anterior y posterior; ■ c) cuatro descienden bien hacia la rama de la mandíbula, como la arteria alveolar inferior, bien hacia las partes blandas vecinas, como las ramas pterigoideas o las arterias masetéica y bucal; ■ d) dos tienen su origen cerca de la entrada de la fosa pterigopalatina y se dirigen anteriormente; son las arterias alveolar superior posterior e infraorbitaria, y ■ e) finalmente, tres ramas colaterales nacen en la fosa pterigopalatina; son las arterias palatina descendente, del conducto pterigoideo y esfenopalatina.

La *vena maxilar* emerge de la región por el ojal retrocondíleo y se sitúa a menudo en sentido superior, raramente inferior a la arteria, pero siempre inferior al nervio auriculotemporal. Puede ser doble; en ese caso, una de las venas pasa superior y la otra inferiormente a la arteria. Puede quedar claramente individualizada en todo su recorrido o bien perderse en el plexo pterigoideo, que cubre con una densa red venosa las caras lateral y medial del músculo pterigoideo lateral.

b) El *nervio mandibular* alcanza la región por el agujero oval y se sitúa enseguida en la celda pterigoidea lateral, entre la fascia interpterigoidea y el músculo pterigoideo lateral; el ganglio ótico se sitúa en su cara medial.

El nervio mandibular es muy corto y se divide en varios ramos a 5 mm de la base del cráneo. Uno de ellos, el tronco común de los nervios del músculo pterigoideo medial, del músculo tensor del velo del paladar y del músculo tensor del tímpano, da origen a tres ramos: el del músculo pterigoideo medial desciende hacia este músculo;



los otros dos se dirigen medialmente y emergen de la región por la zona cribosa de la fascia interpteroidea. El nervio pterigoideo medial atraviesa también con frecuencia la fascia interpteroidea y aborda el músculo pterigoideo medial por su cara medial (fig. 304).

Otros tres ramos del nervio mandibular, concretamente los nervios bucal, temporal profundo medio y masetérico, discurren transversal y lateralmente en dirección a

las regiones temporal, masetérica o de la mejilla. Franquean juntos el poro crotafitocobuccinador y después se separan: el primero pasa entre las dos cabezas del músculo pterigoideo lateral y los otros dos superiormente a este músculo.

El nervio auriculotemporal se dirige posteriormente, rodeado por un bucle de la arteria meníngea media, y penetra en la región parotídea por el ojal retrocondíleo, superiormente a los vasos maxilares.

Finalmente, los dos ramos más voluminosos del nervio mandibular, es decir, los nervios lingual y alveolar inferior, descienden de modo que el nervio lingual se sitúa anteriormente al nervio alveolar inferior y recibe la cuerda del tímpano. Los nervios lingual y alveolar inferior están situados sucesivamente, de superior a inferior, lateralmente a la fascia interpterigoidea y al músculo pterigoideo medial y medialmente al músculo pterigoideo lateral y a la rama de la mandíbula. Estos dos nervios cruzan la arteria maxilar (variante profunda), pasando medialmente a ésta (fig. 345).

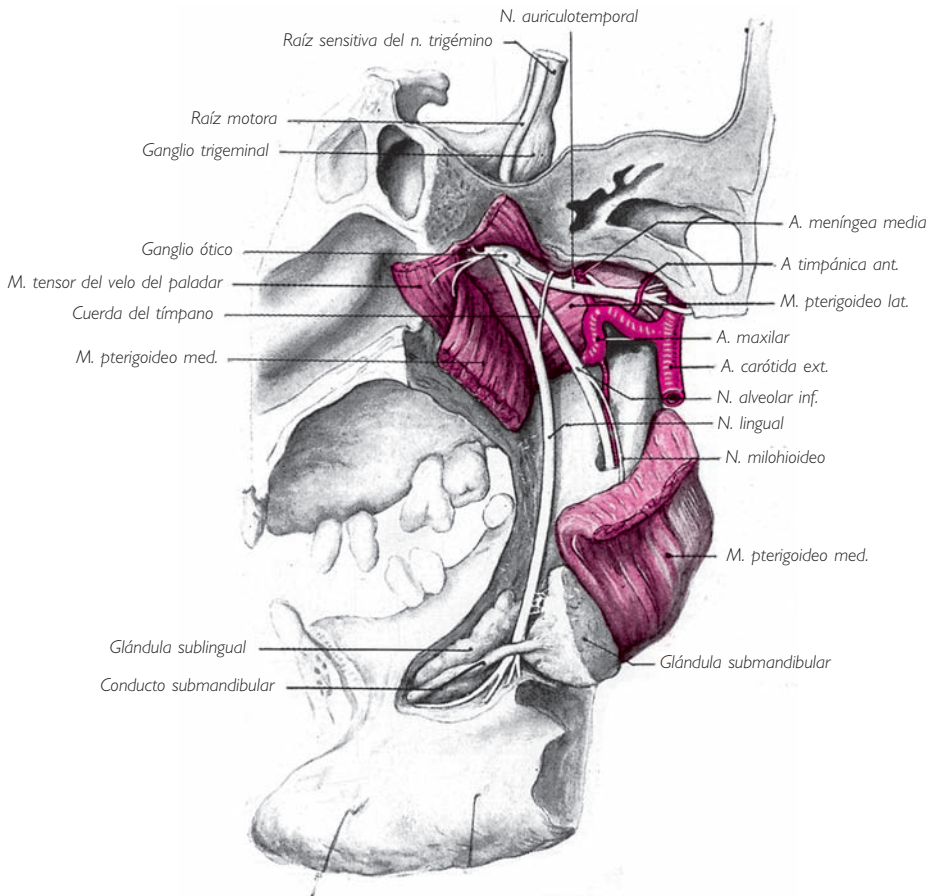


Fig. 345 ■ Nervio mandibular (visto en la región infratemporal, tras seccionar el músculo pterigoideo medial).

c) El *nervio maxilar* atraviesa la parte superior de la fosa pterigopalatina, desde el agujero redondo hasta el extremo posterior del surco infraorbitario. En este trayecto, el nervio se dirige oblicuamente en sentido anterior, inferior y lateral, pasa superiormente a la arteria maxilar y superior y lateralmente al ganglio pterigopalatino. En esta región da origen a su ramo orbitario y al nervio pterigopalatino.

REGIÓN PALATINA

■ **SITUACIÓN Y LÍMITES.** La región palatina forma al mismo tiempo la pared superior de la cavidad bucal y el tabique osteomembranoso que separa dicha cavidad de las cavidades nasales.

Está constituida anteriormente por el paladar duro y posteriormente por el paladar blando o velo palatino.

La región palatina está limitada por la arcada dental superior en toda la extensión del paladar duro. Termina posteriormente por un borde libre.

■ **FORMA EXTERNA.** La región palatina tiene la forma de una bóveda cóncava, tanto en sentido anteroposterior como transversal.

En la línea media se encuentra un rafe palatino, a veces saliente y a veces deprimido en canal. Este rafe termina anteriormente por medio de una pequeña eminencia, la *papila incisiva*, situada a la altura del agujero incisivo. Termina posteriormente en la úvula.

Se aprecian también, anterior y lateralmente, unos salientes estrechos e irregulares denominados *pliegues palatinos transversos* o *rugosidades palatinas*.

Posteriormente, la región palatina presenta, a lo largo de su borde posterior, la úvula y los arcos o pilares del velo del paladar.

En la región palatina se localiza algunas veces una fisura que prolonga el labio leporino de anterior a posterior hasta el borde posterior del velo del paladar.

■ **CONSTITUCIÓN**

1. Mucosa bucal. Toda la cara inferior de la región palatina está revestida por la mucosa bucal.

2. Capa glandular. A cada lado del rafe palatino, se encuentra, profundamente a la mucosa y formando cuerpo con ella, una capa glandular cuyo espesor crece gradualmente de anterior a posterior hasta el velo del paladar, donde se adelgaza. Esta capa glandular, formada por las glándulas salivares palatinas, está muy estrechamente unida, en toda la extensión del paladar duro, al periostio y a la mucosa. En el paladar blando resulta fácil separarla de los músculos y de la aponeurosis palatina que recubre.

En la parte más profunda de la capa submucosa y glandular, entre ésta y el plano esquelético, en el profundo canal que presenta el paladar duro, discurren las ramas principales de la arteria palatina descendente y los ramos del nervio palatino mayor.

3. Capa osteofibrosa y muscular. La mucosa y las glándulas se relacionan con el periostio y con el esqueleto del paladar duro anteriormente, y con la aponeurosis palatina y los músculos del velo del paladar posteriormente.

a) PALADAR DURO. El paladar duro está rodeado anterior y lateralmente por el arco alveolar superior, el cual está constituido por las apófisis palatinas del maxilar en sus dos tercios anteriores y por las láminas horizontales de los huesos palatinos en su tercio posterior.

En el paladar óseo se observan: □ a) las suturas palatinas media y transversas, que unen las piezas óseas; □ b) el *agujero incisivo*, situado sobre la línea media, en la parte anterior de la sutura palatina media; □ c) lateralmente y en la parte posterolateral del paladar, el agujero palatino mayor, por el cual salen la arteria palatina descendente y el nervio palatino mayor; □ d) un surco palatino que continúa este orificio, y □ e) posterior y lateralmente al agujero palatino mayor, los orificios más pequeños de los conductos palatinos menores, que dan paso a los nervios palatinos menores.

b) APONEUROSIS PALATINA Y MÚSCULOS DEL VELO DEL PALADAR. El paladar óseo se prolonga posteriormente, en la mitad anterior del velo del paladar, por una lámina fibrosa, la aponeurosis palatina.

La *aponeurosis palatina*, fijada anteriormente en el borde posterior del paladar óseo, se inserta a cada lado en el borde inferior de la lámina medial de la apófisis pterigoides. Está constituida esencialmente por los tendones expandidos de los músculos tensores del velo del paladar (fig. 303).

Inferiores a la aponeurosis palatina, se encuentran los músculos palatoglosos, que se insertan en la cara inferior de dicha aponeurosis.

Superiores a la aponeurosis palatina se superponen tres planos musculares. □ Un primer plano, directamente aplicado sobre la aponeurosis palatina, está formado por los haces principales de los músculos palatofaríngeos, que se insertan en la cara superior de la aponeurosis. □ Un segundo plano, inmediatamente superior al anterior, está constituido por los músculos elevadores del velo del paladar. □ Finalmente, el tercer plano sólo ocupa la parte media del velo del paladar y está formado por los dos pequeños músculos de la úvula.

Numerosas ramificaciones vasculares y nerviosas discurren entre los músculos del velo del paladar.

Las arterias proceden de la arteria palatina descendente, rama de la arteria maxilar, y de la arteria palatina ascendente, rama de la arteria facial.

Los vasos linfáticos vierten siempre en los nódulos linfáticos cervicales laterales profundos; algunos se dirigen a veces a los nódulos linfáticos submandibulares y retrofaríngeos laterales.

Hay dos tipos de ramos nerviosos: unos, sensitivos, proceden de los nervios palatinos mayor y menores; los otros, motores, son ramos del nervio vago (v. pág. 313), a excepción del nervio del músculo tensor del velo del paladar, que es un ramo del nervio mandibular.

4. Mucosa superior o nasal. El paladar duro y los músculos del velo del paladar están cubiertos superiormente por la mucosa de las cavidades nasales anteriormente y por la mucosa faríngea posteriormente, en la parte correspondiente al velo del paladar.

FARINGE Y ESPACIO PERIFARÍNGEO

En la faringe se distinguen dos porciones: superior o cefálica e inferior o cervical. Un plano tangente al borde inferior de la mandíbula indica el límite entre una y otra.

La porción inferior o cervical de la faringe está en relación con los órganos de las regiones vecinas: región infrahioidea, laringe y glándula tiroides anteriormente; regiones esternocleidomastoideas o carotídeas lateralmente, y espacio retrovisceral posteriormente. Estas regiones se describirán más adelante, así como las relaciones que los órganos que las constituyen presentan con la faringe.

Describiremos en este capítulo solamente las relaciones de la porción cefálica de la faringe.

Ésta comprende la porción nasal de la faringe o nasofaringe y la porción oral de la faringe u orofaringe; se abre anteriormente en las cavidades nasales a través de las coanas y en la cavidad bucal por el istmo de las fauces. Las coanas están separadas del istmo de las fauces por el velo del paladar.

■ A. Espacio perifaríngeo

Comentaremos su división en espacios secundarios. □ Las caras laterales y posterior de la porción cefálica de la faringe están rodeadas por un *espacio perifaríngeo* que separa la faringe: *a) posteriormente*, de la columna vertebral, de los músculos prevertebrales y de la lámina prevertebral de la fascia cervical, y *b) lateralmente*, de un plano osteomusculofascial formado por la mandíbula, los músculos masticadores, el músculo esternocleidomastoideo y las fascias correspondientes (fig. 346).

Los tabiques fasciales sagitales, que se extienden desde los bordes laterales de la faringe hasta la lámina prevertebral de la fascia cervical, dividen el espacio perifaríngeo en tres espacios secundarios: uno medio o *espacio retrofaríngeo*, y otros dos laterales, denominados *espacios laterofaríngeos*, *espacios faríngeos laterales* o *espacios parafaríngeos* (Gilis).

■ **ESPACIO RETROFARÍNGEO.** El espacio retrofaríngeo está situado entre la faringe y la columna vertebral. Es un espacio celular limitado por la faringe y la fascia perifaríngeo anteriormente, por la lámina prevertebral de la fascia cervical, los músculos prevertebrales y la columna cervical posteriormente, y por los tabiques sagitales lateralmente. □ El extremo superior se relaciona con la porción basilar del hueso occipital. □ Inferiormente, el espacio retrofaríngeo tiene continuidad con la parte subyacente del espacio retrovisceral, posteriormente a la faringe cervical y al esófago, hasta el mediastino posterior.

La nasofaringe está limitada inferiormente por un plano tangente al borde superior del arco anterior del atlas. La orofaringe se corresponde posteriormente con el arco anterior del atlas, el axis y la tercera vértebra cervical.

Contenido. El espacio retrofaríngeo contiene tejido celular laxo, algunos vasos y los nodulos linfáticos retrofaríngeos. □ Los vasos son ramificaciones de la arteria faríngea ascendente y algunas venas que desembocan en el plexo venoso faríngeo. □ Los nodulos linfáticos retrofaríngeos laterales, generalmente dos, están situados uno a la derecha y otro a la izquierda, anteriormente a las masas laterales del atlas y contra los tabiques sagitales, que los separan de los grandes vasos y de los nervios del espacio re-

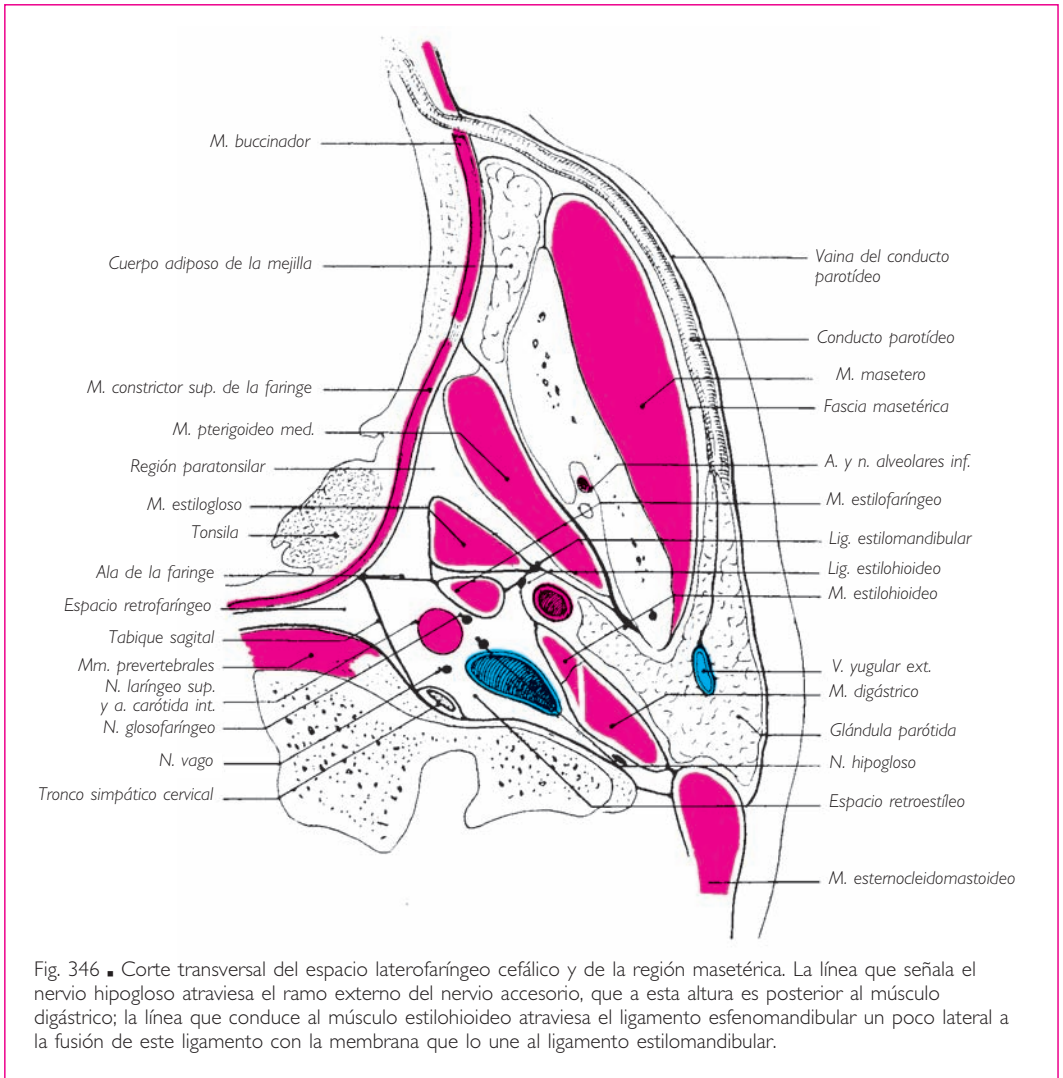


Fig. 346 ■ Corte transversal del espacio laterofaríngeo cefálico y de la región masetérica. La línea que señala el nervio hipogloso atraviesa el ramo externo del nervio accesorio, que a esta altura es posterior al músculo digástrico; la línea que conduce al músculo estilohioideo atraviesa el ligamento esfenomandibular un poco lateral a la fusión de este ligamento con la membrana que lo une al ligamento estilomandibular.

troestíleo (v. más adelante). Los nódulos retrofaríngeos medios, inconstantes y de pequeño volumen, ocupan puntos variables en la pared posterior de la faringe.

■ **ESPACIO LATEROFARÍNCEO CEFÁLICO.** El espacio laterofaríngeo es lateral a las paredes laterales de la faringe. Su forma es la de un prisma triangular. Presenta tres paredes y dos extremos o bases.

1. Paredes. Las paredes son tres: medial, lateral y posterior (figs. 346 y 352).

La *pared medial* está constituida por la pared lateral de la faringe y por el tabique sagital, que prolonga posteriormente dicha pared.

La *pared lateral* está formada, de anterior a posterior: □ a) por la rama de la mandíbula, «acolchada» lateralmente por el músculo masetero y su revestimiento fascial, y

medialmente por los músculos pterigoideos y la fascia interpterigoidea; \square *b*) por la lámina superficial de la fascia cervical, que se extiende sobre la glándula parótida, desde la fascia masetérica hasta la vaina del músculo esternocleidomastoideo, y \square *c*) por el músculo esternocleidomastoideo y su envoltura fascial.

La *pared posterior* está constituida por la lámina prevertebral de la fascia cervical que recubre, lateralmente a los tabiques sagitales, las inserciones en las apófisis transversas de los músculos prevertebrales, elevador de la escápula, esplenio del cuello y escalenos. La lámina prevertebral de la fascia cervical se extiende lateralmente a estos últimos músculos hasta la vaina del músculo esternocleidomastoideo.

El *extremo superior* se corresponde con la cara inferior de la porción petrotimpánica del hueso temporal.

El *extremo inferior* está indicado por un plano horizontal, tangente al borde inferior de la mandíbula.

2. Diafragma estiloideo y división del espacio laterofaríngeo. El espacio laterofaríngeo está atravesado, desde el borde anterior del músculo esternocleidomastoideo hasta el ángulo lateral de la faringe, por un tabique osteomusculofascial denominado *diafragma estiloideo* o *estiloideo*.

Este tabique se inserta superiormente en la base del cráneo, siguiendo una línea que va desde el borde anterior de la apófisis mastoideas hasta el borde anterior del conducto carotídeo, pasando por la vaina de la apófisis estiloideas y por la apófisis estiloideas del hueso temporal. Se continúa inferiormente, en sentido inferior al ángulo de la mandíbula, sobre la pared lateral de la faringe y de la lengua, hasta el hueso hioides.

El diafragma estiloideo está constituido: *a*) por músculos; *b*) por una fascia que envaina estos músculos y los une entre sí y a la faringe, y *c*) por haces fibrosos, los ligamentos estiloideos, que engruesan y refuerzan algunas zonas de la fascia (figs. 346 y 347).

Los músculos que participan en la constitución del diafragma estiloideo son, de lateral a medial, el *ventre posterior del músculo digástrico* y los tres *músculos estiloideos*, es decir, los músculos estilohioideo, estilogloso y estilofaríngeo (figs. 346 y 352).

El *ventre posterior del músculo digástrico* es oblicuo inferior, medial y anterior, y está situado medialmente al músculo esternocleidomastoideo. \square El *músculo estilohioideo* es el más lateral de los tres músculos estiloideos y es, a este nivel, medial al vientre posterior del músculo digástrico. \square El *músculo estilogloso* desciende medial y anteriormente al músculo estilohioideo. \square El *músculo estilofaríngeo*, el más medial de los tres, desciende menos oblicuamente en sentido inferior y anterior que el músculo estilogloso y se sitúa posteriormente a él.

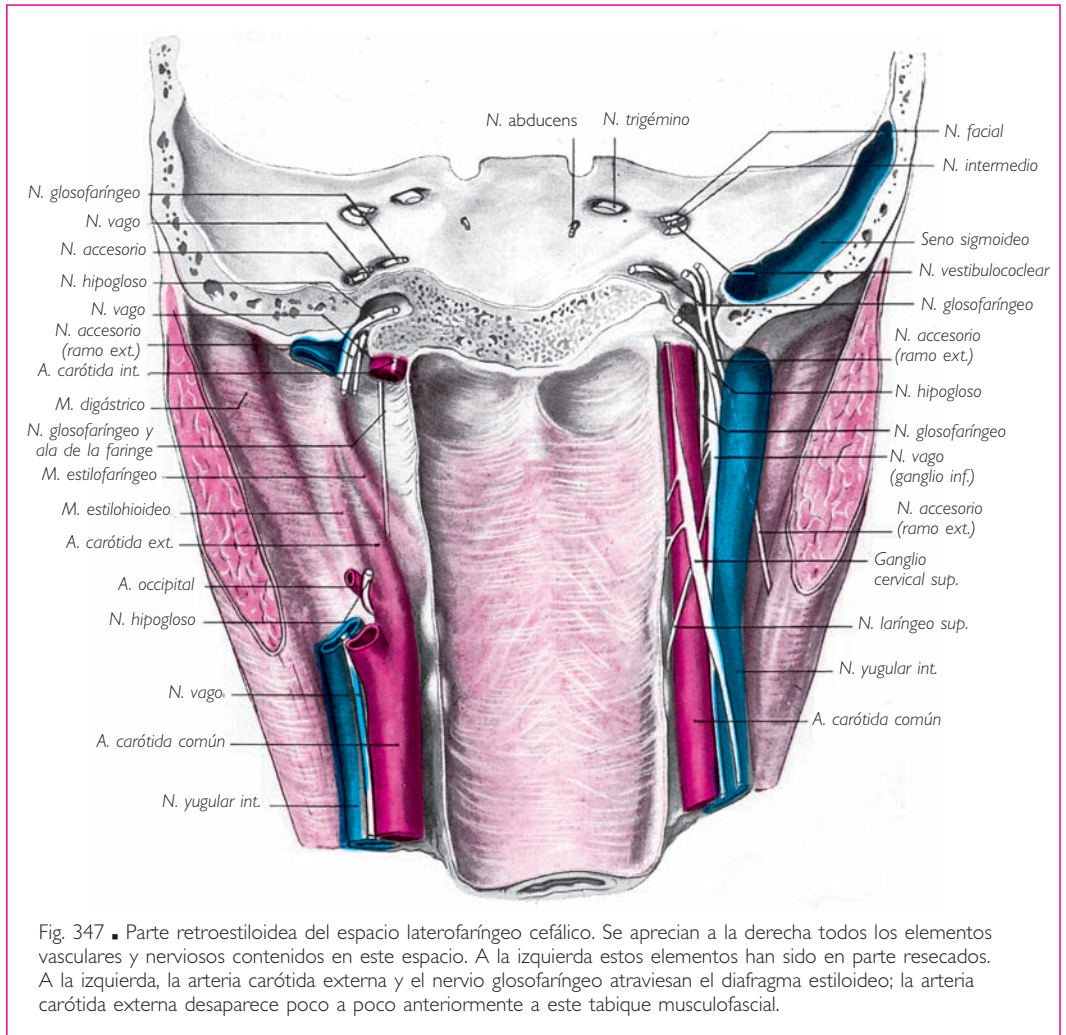
Todos estos músculos están envueltos y unidos entre sí por una fascia gruesa y resistente. Esta fascia se extiende, lateralmente al músculo digástrico, hasta el borde anterior del músculo esternocleidomastoideo, donde se une a la fascia de este músculo. Envuelve de forma sucesiva, medialmente al músculo digástrico, los músculos estilohioideo, estilogloso y estilofaríngeo. La fascia se extiende luego desde la cara profunda de este último músculo hasta la pared de la faringe, y se une a la fascia faringobasilar a lo largo del ángulo lateral de la faringe, anteriormente a la inserción faríngea de los tabiques sagitales.

Se denomina *ala de la faringe* o *fascia estilofaríngea* a la expansión fascial que cierra el intervalo triangular, de base superior, comprendido entre la cara profunda del músculo estilofaríngeo y el ángulo lateral de la faringe (figs. 346 y 347).

La fascia del diafragma estiloideo está reforzada por los ligamentos estiloideos, denominados *estilohioideo* y *estilomandibular*. □ El *ligamento estilohioideo* está situado sobre la prolongación de la apófisis estiloideas, medialmente al músculo estilohioideo. □ El *ligamento estilomandibular* desciende anterior y después lateralmente al músculo estilogloso.

Los tres músculos estiloideos y los dos ligamentos que parten de la apófisis estiloideas constituyen el *ramillete de Riolo*.

Así constituido, el diafragma estiloideo se sitúa en un plano inclinado de superior a inferior y de posterior a anterior, de tal manera que la cara anterior se orienta anterior, lateral y superiormente.



Divide el espacio laterofaríngeo en dos partes: una anterior, denominada *espacio preestíleo* o *preestiloideo*, y otra posterior, denominada *espacio retroestíleo* o *retroestiloideo*.

■ B. Espacio retroestíleo o retroestiloideo o subparotídeo posterior

■ **PAREDES.** El espacio retroestíleo es prismático cuadrangular (fig. 346). La *pared anterior* está formada por el diafragma estiloideo; la *pared posterior*, por la lámina prevertebral de la fascia cervical, los músculos prevertebrales y los músculos escalenos que ésta recubre; la *pared medial*, por el tabique sagital; la *pared lateral*, muy estrecha, por el músculo esternocleidomastoideo y la hoja profunda de su vaina, en el intervalo que separa los músculos escalenos del músculo digástrico. □ El *extremo superior* se corresponde con la parte de la base del cráneo que presenta la fosa yugular, el conducto carotídeo y el agujero yugular; □ el *extremo inferior* se continúa con la región esternocleidomastoidea, a la altura del borde inferior de la mandíbula.

■ **CONTENIDO.** El espacio retroestíleo contiene un voluminoso haz vasculonervioso formado por las arterias carótida interna y carótida externa, la vena yugular interna, los cuatro últimos nervios craneales y el ganglio cervical superior del tronco simpático (figs. 346 y 347). Finalmente, algunos nódulos linfáticos se escalonan a lo largo de los vasos.

La *arteria carótida interna* asciende primero verticalmente. La vena yugular interna desciende lateral a la arteria. A poca distancia, inferiormente a la base del cráneo, los dos vasos se separan un poco uno de otro y modifican su dirección; la arteria se inclina anteriormente hacia el conducto carotídeo; la vena yugular interna se incurva un poco medialmente hacia la fosa yugular y el segmento posterior venoso del agujero yugular.

De esta manera, la arteria carótida interna se sitúa anterior a la vena. Sin embargo, la arteria sobrepasa siempre medialmente a la vena yugular interna.

La arteria carótida interna y la vena yugular interna están anteriormente en relación directa con el diafragma estiloideo, excepto superiormente y muy cerca de la base del cráneo, donde la arteria carótida interna se adosa, en una pequeña parte de su trayecto, a la pared posterior de la faringe. Esto se debe a que la pared faríngea posterior se ensancha bruscamente en la vecindad inmediata de la base del cráneo. Las inserciones craneales de esta pared se extienden, en efecto, lateralmente hasta la espina del hueso esfenoides, pasando anteriormente al conducto carotídeo; la arteria carótida interna está entonces en relación con la pared posterolateral del receso faríngeo.

La *vena yugular interna* desciende posteriormente al músculo estilohioideo y al intersticio estilodigástrico, que separa este último músculo del vientre posterior del músculo digástrico. Cruza luego el músculo digástrico. En esta parte de su trayecto, la vena es anterior a los tubérculos anteriores de las apófisis transversas. Entra en relación, inmediatamente inferior al músculo digástrico, con los nódulos linfáticos cervicales laterales profundos superiores, anteriores y laterales. La vena se encuentra en ese punto en los confines del espacio laterofaríngeo y de la región esternocleidomastoidea.

La *arteria carótida externa* discurre solamente en la parte inferior del espacio retroestíleo. En efecto, un poco superiormente al ángulo de la mandíbula, la arteria atraviesa el intersticio comprendido entre el músculo estilohioideo y los otros elementos

del denominado *ramillete de Riolo*, y penetra en la región parotídea (fig. 347), no sin antes originar las arterias occipital y faríngea ascendente.

La *arteria occipital* asciende posterior al triángulo estilodigástrico (v. más adelante) y al vientre posterior del músculo digástrico. En su trayecto cruza oblicuamente la cara anterior de la vena yugular interna frente al intersticio estilodigástrico.

La *arteria faríngea ascendente* asciende sobre la cara lateral de la faringe y termina superiormente en una *arteria meníngea posterior*.

Lateralmente a los grandes *nódulos linfáticos yuglodigástricos*, que superiormente están incluidos en parte en el espacio retroestíleo, este espacio sólo contiene nódulos linfáticos pequeños e inconstantes, próximos a la vena yugular interna.

Los *nervios glossofaríngeo, vago y accesorio* emergen del cráneo por la parte anterior del agujero yugular y ocupan primeramente el intervalo anguloso que limitan, separando la arteria carótida interna y la vena yugular interna (fig. 347). El nervio vago está situado entre el nervio glossofaríngeo, que es medial y anterior a éste, y el nervio accesorio, que es lateral y posterior. A continuación los tres nervios se separan (figs. 347 y 348).

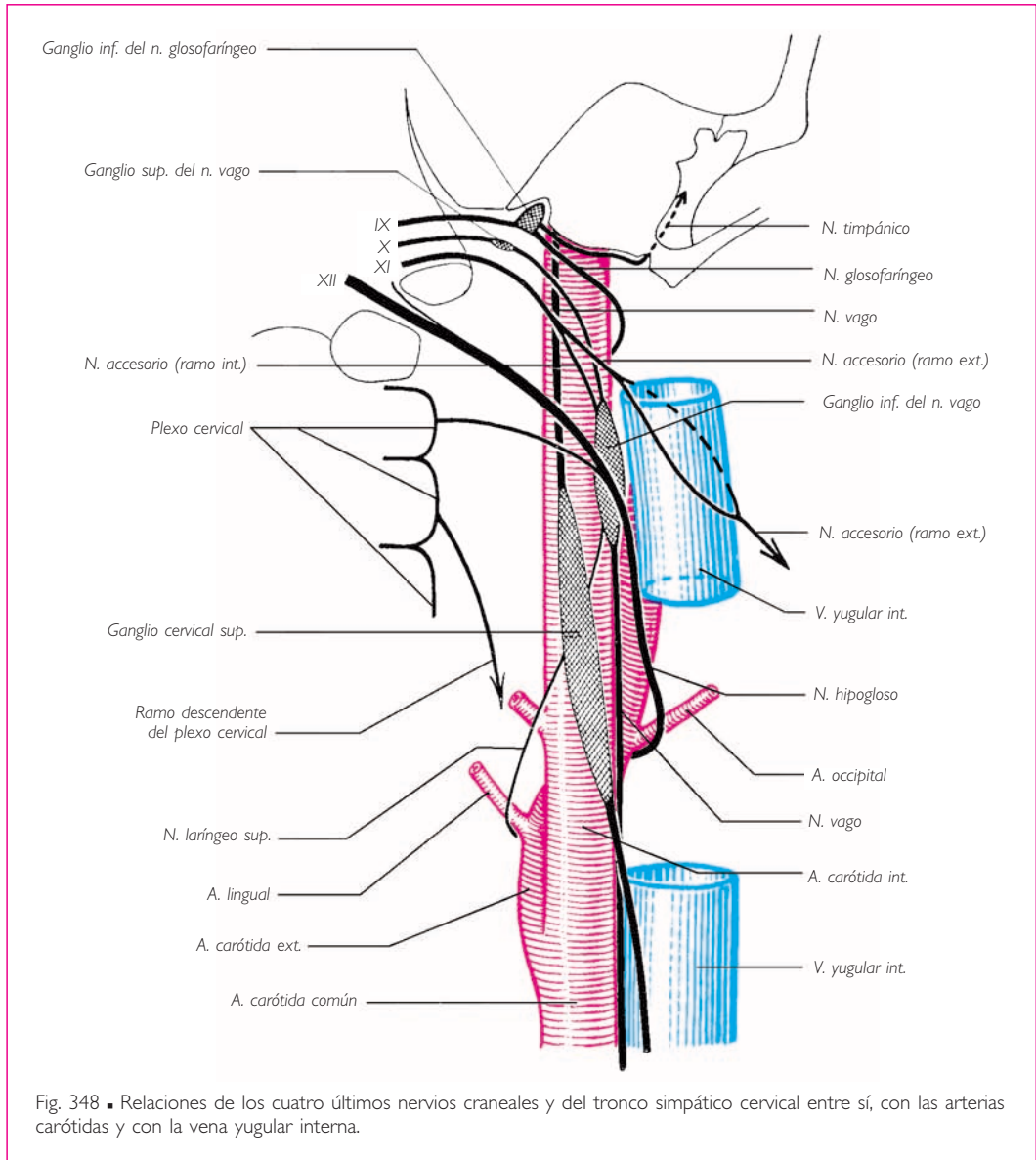
El *nervio vago*, engrosado por el ramo interno del nervio accesorio, desciende en el canal, abierto posteriormente, formado por la arteria carótida interna y la vena yugular interna adosadas. El *nervio laríngeo superior*, que se separa del extremo inferior del ganglio inferior del nervio vago, rodea la cara posterior de la arteria carótida interna y desciende después oblicuamente en sentido inferior y anterior, entre la cara medial de este vaso y la pared faríngea.

El *nervio glossofaríngeo*, primero situado posterior y lateral a la arteria carótida interna, se inclina anterior e inferiormente. El nervio cruza la cara lateral de la arteria, dejando posteriormente los nervios vago y accesorio, y alcanza la región paratonsilar cruzando la cara lateral del músculo estilofaríngeo.

El *nervio accesorio* se divide en sus dos ramos al llegar al espacio retroestíleo. El ramo interno penetra en el ganglio inferior del nervio vago. El ramo externo se dirige inferior y lateralmente hacia la cara profunda del músculo esternocleidomastoideo, pasando anterior o posteriormente a la vena yugular interna. Cuando pasa anteriormente a la vena, el ramo externo del nervio accesorio cruza la arteria occipital, que asciende anterior a ésta y se dirige en sentido inverso al nervio accesorio, es decir, superior y lateralmente.

El *nervio hipogloso* alcanza el espacio retroestíleo por el conducto del hipogloso y se sitúa, desde su salida de dicho conducto, posterior y medialmente a la arteria carótida interna. Al mismo tiempo cruza posteriormente bien a la parte superior del ganglio cervical superior del tronco simpático, bien al nervio carotídeo interno; después pasa posterior al ganglio inferior del nervio vago, al que se adhiere. A continuación el nervio alcanza la cara lateral de la arteria carótida externa.

El *ganglio cervical superior del tronco simpático*, muy ligeramente oblicuo en sentido inferior y lateral, se sitúa posterior a la arteria carótida interna superiormente y a la vena yugular interna en su extremo inferior, anteriormente a la primera, segunda y tercera vértebras cervicales; está recubierto por una hoja de desdoblamiento de la lámina prevertebral de la fascia cervical, que está unida a ésta por una expansión «portanervios» fi-



brocelular más o menos amplia (Delmas y Cabanac, Moyson). Normalmente el ganglio cervical superior termina superiormente, aproximadamente 2 cm inferior al conducto carotídeo, y desciende hasta la altura del ángulo de la mandíbula.

El extremo superior del *ganglio cervical superior del tronco simpático* está situado medialmente a los nervios glossofaríngeo, hipogloso y vago. Más inferiormente, el ganglio es cruzado, en su cara anterior, por el nervio vago, que se sitúa anterior y medial a él, y por el nervio laríngeo superior, que cruza al mismo tiempo la cara posterior de la arteria carótida interna para alcanzar la cara medial de este vaso.

El *nervio cardíaco cervical superior*, que se desprende de este ganglio, desciende posterior a la arteria y medial al tronco simpático, en una expansión de la lámina prevertebral de la fascia cervical que contiene este tronco.

Evidentemente todos los elementos del haz vasculonervioso retroestíleo tienen relaciones con las paredes del espacio del mismo nombre, más o menos inmediatas según la situación que cada uno de ellos ocupa en el haz en el curso de su trayecto.

■ C. Espacio preestíleo

El espacio preestíleo comprende dos regiones: ■ una posterior en relación directa con el diafragma estiloideo, denominada *región parotídea*, y ■ otra anterior, anterior a la región parotídea, denominada *región paratonsilar* o *espacio subparotídeo anterior* (Gilis).

■ REGIÓN PAROTÍDEA

1. Situación y forma externa. La región parotídea es la única parte del espacio laterofaríngeo que se extiende lateralmente hasta los tegumentos.

Corresponde superficialmente a un espacio limitado del modo siguiente: anteriormente, por el borde posterior de la mandíbula y la articulación temporomandibular; posteriormente, por la apófisis mastoides y el borde anterior del músculo esternocleidomastoideo; superiormente, por el conducto auditivo externo, e inferiormente por una línea que prolonga el borde inferior de la mandíbula hasta el músculo esternocleidomastoideo.

La superficie lateral de la región parotídea suele hallarse deprimida; esta depresión, alargada verticalmente, es más acentuada en los sujetos delgados.

2. Constitución. La región se caracteriza por la presencia de la glándula parótida. Esta glándula está contenida, junto con otros órganos, en una excavación denominada *celda parotídea*. En consecuencia, el estudio de la región parotídea debe examinar tanto los elementos anatómicos que componen las paredes de la celda parotídea, como aquellos que están contenidos en esta celda.

a) CELDA PAROTÍDEA. La celda parotídea es de forma prismática triangular y presenta tres paredes (anterior, posterior y lateral), tres bordes y dos extremos o bases (superior e inferior).

PARED ANTERIOR. La pared anterior está constituida, de lateral a medial, por el borde posterior del músculo masetero, el borde posterior de la rama de la mandíbula y el músculo pterigoideo medial inferiormente; por la parte posterior de la fascia interpterigoidea o el ligamento esfenomandibular superiormente y, por último, por una membrana fibrocelular delgada que une, como se verá después, el ligamento estilomandibular con el ligamento esfenomandibular en la parte superior y con la fascia del músculo pterigoideo medial inferiormente (figs. 346 y 349).

Los músculos masetero y pterigoideo medial están revestidos por su fascia. Cada una de estas fascias se fija al labio correspondiente del borde posterior de la mandíbula.

CARA

Esta pared osteomusculofascial presenta una abertura que comunica la celda parotídea con la fosa infratemporal; es el *ojal retrocondíleo*, que está comprendido entre el ligamento esfenomandibular y el cuello de la mandíbula (fig. 343). El ojal retrocondíleo da paso a los vasos maxilares y al nervio auriculotemporal; el nervio es superior a la vena, que suele ser superior a la arteria (v. fig. 349).

PARED POSTERIOR. Esta pared está formada por la parte lateral del diafragma estiloides, comprendida entre el borde anterior del músculo esternocleidomastoideo y el ligamento estilomandibular. El músculo estilogloso, más medial que la celda parotídea, no participa en la constitución de su pared. Es medial a la hoja fibrocelular que une el ligamento estilomandibular con el ligamento esfenomandibular y la mandíbula (fig. 352).

PARED LATERAL. La pared lateral comprende cuatro planos que son, de superficial a profundo:

- La *piel*, que es móvil pero gruesa.
- Un *panículo adiposo* delgado.
- Una *capa de tejido celular laxo subcutáneo*, que contiene uno o dos nódulos linfáticos inconstantes, próximos al trago, y algunas ramificaciones del nervio auricular mayor del plexo cervical.
- La *lámina superficial de la fascia cervical*, que se extiende sobre la glándula parotídea desde la vaina del músculo esternocleidomastoideo hasta la fascia masetérica.

BORDES. El *borde posterior* de la celda parotídea se corresponde con el borde anterior del músculo esternocleidomastoideo. □ El *borde anterior* se apoya en mayor o menor medida sobre la región masetérica. □ El *borde medial*, situado en la unión de las paredes anterior y posterior, sigue el ligamento estilomandibular.

EXTREMO SUPERIOR. El extremo superior de la celda parotídea tiene la forma de un tejado de dos aguas: una parte es anterior y está constituida por la cara posterior de la articulación temporomandibular; la otra parte es posterior y está formada por el conducto auditivo externo.

EXTREMO INFERIOR. El extremo inferior de la celda está cerrado por el tabique mandibuloparotídeo. Se denomina así a una lámina fibrosa, gruesa y fuerte, que se extiende desde la vaina del músculo esternocleidomastoideo hasta el ángulo de la mandíbula. Este tabique está constituido por los siguientes elementos: *a)* la cintilla mandibular; *b)* la parte inferior del ligamento estilomandibular; *c)* una expansión de la fascia de la celda parotídea, que completa, entre la cintilla mandibular y el ligamento estilomandibular, la pared inferior de la celda parotídea, y *d)* la parte inferior del plano musculofibroso formado por el músculo estilogloso y su cabeza mandibular (para la descripción detallada de este tabique, v. pág. 603).

El extremo inferior de la celda parotídea está muy inclinado inferior y lateralmente. Por su cara profunda asciende la arteria carótida externa, que presenta así un segmento a la vez sub y extraparotídeo.

FASCIA PAROTÍDEA. Las diferentes paredes de la celda parotídea están tapizadas por una lámina fibrosa que se denomina *fascia parotídea*. La disposición de esta fascia puede estudiarse fácilmente, como es tradicional, sobre dos cortes, uno transversal y otro frontal.

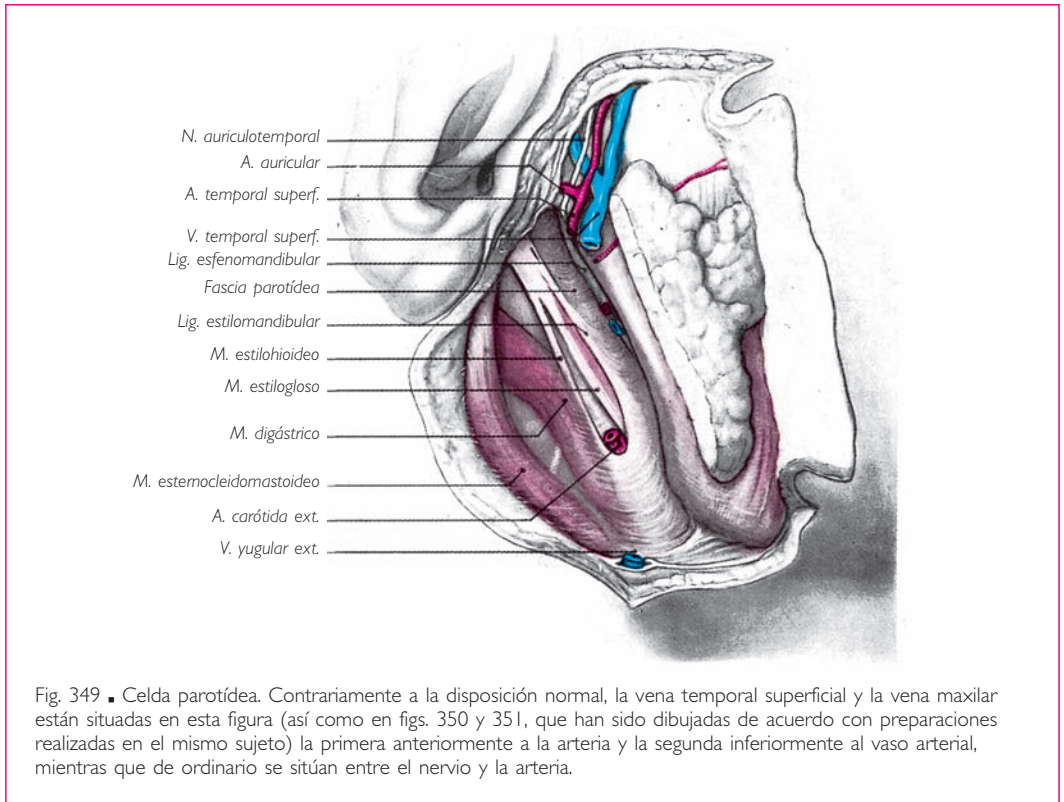


Fig. 349 ■ Celda parotídea. Contrariamente a la disposición normal, la vena temporal superficial y la vena maxilar están situadas en esta figura (así como en figs. 350 y 351, que han sido dibujadas de acuerdo con preparaciones realizadas en el mismo sujeto) la primera anteriormente a la arteria y la segunda inferiormente al vaso arterial, mientras que de ordinario se sitúan entre el nervio y la arteria.

En un corte transversal (fig. 346), se aprecia que la lámina superficial de la fascia cervical parece dividirse, a lo largo del borde anterior del músculo esternocleidomastoideo, en dos hojas, una superficial y otra profunda. □ La hoja superficial se dirige anteriormente y se une a la fascia masetérica. □ La hoja profunda está representada por la fascia del diafragma estiloideo, que está unido lateralmente con la vaina del músculo esternocleidomastoideo.

Siguiendo de lateral a medial, a partir de este músculo, la fascia del diafragma estiloideo envuelve el músculo digástrico y después los músculos estiloideos, y se extiende, como ya se ha dicho, hasta la faringe, constituyendo el ala de la faringe.

La fascia parotídea no se extiende hasta la faringe, porque la pared posterior de la celda parotídea es menos extensa medialmente que el diafragma estiloideo. En efecto, del ligamento estilomandibular, situado lateralmente al músculo estiloso, se separa una delgada lámina fibrosa que se dirige lateralmente, toca el borde medial o bien la prolongación faríngea de la glándula parótida y se une a la fascia del músculo pterigoideo medial, así como al ligamento esfenomandibular o a la propia mandíbula (fig. 346). Esta última parte de la fascia parotídea, que junto con el ligamento estilomandibular limita profundamente la celda parotídea, es muy delgada, pero siempre se halla presente. En contra de lo que se ha afirmado, en el revestimiento fascial de la celda parotídea no existe una solución de continuidad, es decir, un orificio preestiloideo com-

prendido entre los ligamentos estilomandibular y esfenomandibular a través del cual se introduciría la prolongación faríngea de la glándula parótida (figs. 346 y 352).

En un corte frontal se aprecia también cómo la lámina superficial de la fascia cervical se divide, a la altura del extremo inferior de la glándula parótida, en dos láminas, una superficial y otra profunda. La lámina superficial recubre la cara lateral de la glándula y termina superiormente en la porción fibrocartilaginosa del conducto auditivo externo.

La lámina profunda rodea, de lateral a medial, el extremo inferior de la glándula, donde forma parte del tabique intermandibuloparotídeo; después asciende sobre la cara medial de la glándula parótida y termina en la base del cráneo.

Sin embargo, la fascia parotídea no debe considerarse como una dependencia de la lámina superficial de la fascia cervical. «Ésta no es homogénea. Está formada por pequeñas partes enlazadas entre sí» (Gilis): □ la lámina superficial de la fascia cervical se sitúa lateralmente; □ la cintilla mandibular inferiormente; □ las fascias masetéica y del músculo pterigoideo medial y el ligamento esfenomandibular anteriormente, y □ las fascias de los músculos digástrico y estilohioideo y el ligamento estilomandibular posterior y medialmente.

b) CONTENIDO DE LA CELDA PAROTÍDEA: GLÁNDULA PARÓTIDA. La celda parotídea contiene la glándula parótida. Además está atravesada por numerosos vasos y nervios.

RELACIONES CON LAS PAREDES DE LA CELDA. La glándula parótida adopta la forma de la celda parotídea, la cual llena (figs. 346 y 352).

Cara posterior. Esta cara de la glándula se relaciona con el diafragma estiloideo y, por medio de este plano musculofascial, con los elementos contenidos en el espacio retroestíleo.

En la pared posterior de la celda parotídea se distinguen tres intersticios que separan los músculos de la pared y cuyo fondo está cerrado por la fascia del diafragma estiloideo. Cuando los músculos están separados, los intersticios que cierra la fascia del diafragma estiloideo constituyen espacios triangulares (fig. 349). Se reconocen, de medial a lateral: a) un intersticio medial limitado medialmente por el músculo estilogloso, el ligamento estilomandibular y el ligamento estilohioideo, que está situado en un plano posterior al ligamento estilomandibular, y lateral y superiormente por el músculo estilohioideo; se trata del *triángulo preestilohioideo* (J. L. Faure); b) un intersticio medio, situado lateral y posteriormente al músculo estilohioideo, entre éste y el músculo digástrico (fig. 349); se trata del *triángulo estilodigástrico* o *retroestilohioideo* (J. L. Faure), y c) un intersticio lateral, comprendido entre los músculos digástrico y esternocleidomastoideo.

El *intersticio medial* se ensancha de superior a inferior y presenta, en su unión con la pared inferior de la celda, el orificio de entrada de la arteria carótida externa.

El *intersticio medio* suele hallarse distendido por una prolongación posterior de la glándula; en el triángulo retroestilohioideo, la glándula parótida se relaciona con la vena yugular interna. Esta vena está cruzada por la arteria occipital, que se dirige superior y lateralmente y pasa anteriormente a ella; está también cruzada, a veces anterior y a veces posteriormente, por el ramo externo del nervio accesorio, que se dirige lateral e inferiormente.

El *intersticio lateral* está cruzado por este último nervio cerca del extremo inferior de la celda parotídea, aproximadamente 4 cm inferior a la apófisis mastoides.

Por último, muy a menudo la glándula sobrepasa ligeramente la cara lateral del músculo esternocleidomastoideo; en tal caso, el borde anterior del músculo está también cubierto por la glándula parótida.

Cara lateral. La *cara lateral* de la glándula parótida está cubierta por la lámina superficial de la fascia cervical y por los tegumentos.

Cara anterior. Su concavidad abraza los bordes posteriores del músculo masetero, de la rama de la mandíbula y del músculo pterigoideo medial. De esta cara se destaca, hacia el ojal retrocondíleo, un pedículo vasculonervioso formado por los vasos maxilares y por el nervio auriculotemporal.

Bordes. Los tres *bordes* de la glándula parótida se sitúan en el ángulo de unión de las caras. □ El *borde posterior* se halla situado a lo largo del músculo esternocleidomastoideo; □ el *borde anterior* da origen a la prolongación masetérica y al conducto parotídeo (v. pág. 565); el *borde medial* se relaciona con el ligamento estilomandibular y también algunas veces con la faringe, cuando existe una prolongación faríngea de la glándula parótida. Esta prolongación desplaza anteriormente la delgada hoja fibrosa que forma la envoltura fascial parotídea, en el intervalo comprendido entre los ligamentos estilomandibular y esfenomandibular.

Extremo superior. Superiormente, la glándula parótida está en relación directa con la articulación temporomandibular anteriormente y con el conducto auditivo externo posteriormente (fig. 350).

En el extremo superior de la glándula parótida, se ve emerger, anteriormente al trago, un pedículo vasculonervioso cuyos elementos, vasos temporales superficiales y nervio auriculotemporal, están rodeados por un tejido fibrocelular resistente y apretado. El nervio auriculotemporal se sitúa posteriormente a los vasos y más profundo que éstos. De los dos vasos, la arteria es frecuentemente anterior a la vena.

Inferiormente a la emergencia de los vasos temporales superficiales y siempre anteriormente al trago, se hallan uno o dos nódulos linfáticos preauriculares.

Extremo inferior. Inferiormente, la glándula parótida reposa como en una hamaca sobre el tabique intermandibuloparotídeo. Está sólidamente unida a dicho tabique por las venas yugular externa y retromandibular, que atraviesan a la vez la glándula y el tabique.

TEJIDO CELULAR PERIPAROTÍDEO. ZONAS DESPEGABLES Y ZONAS ADHERENTES DE LA SUPERFICIE PAROTÍDEA. La glándula parótida está rodeada por una capa muy delgada de tejido celular, análoga a la capa celular que se encuentra en la superficie de casi todos los órganos.

Este tejido celular periparotídeo se halla ausente o se vuelve muy estrecho en algunas partes de la superficie de la glándula. En estos puntos, la glándula parótida se adhiere íntimamente a la fascia de la celda parotídea.

Las zonas adherentes corresponden a la cara lateral de la glándula parótida, al borde anterior del músculo esternocleidomastoideo y a la cara posterior de la articulación temporomandibular. En cualquier otra zona, es fácil separar la glándula parótida de la celda fascial.

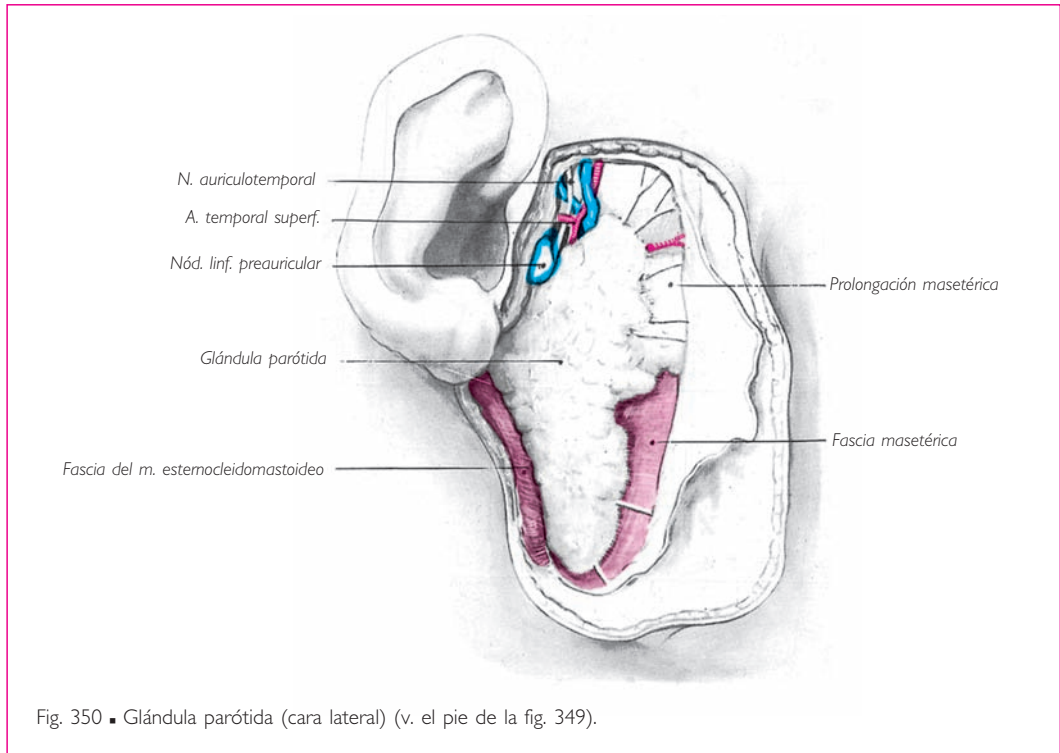


Fig. 350 ■ Glándula parótida (cara lateral) (v. el pie de la fig. 349).

3. Vasos y nervios intraparotídeos. Relaciones con la celda parotídea y la glándula parótida. La glándula parótida está atravesada: *a)* por la arteria carótida externa y por la parte inicial de sus ramas terminales; *b)* por la vena yugular externa y por sus ramas de origen; *c)* por la vena retromandibular y por la vena satélite de la carótida externa; *d)* por los vasos linfáticos que drenan en los nódulos linfáticos parotídeos profundos o que parten de ellos; *e)* por los nervios facial y auriculotemporal, y *f)* por algunas ramificaciones terminales del nervio auricular mayor del plexo cervical (fig. 351).

De estos órganos, el primero (de superficial a profundo) es el nervio facial.

El *nervio facial*, después de su emergencia del agujero estilomastoideo, cruza la cara lateral de la base de la apófisis estiloides y penetra en la glándula parótida entre los músculos estilohioideo y digástrico. Se dirige inferior, anterior y lateralmente y se divide en la cara lateral de la vena yugular externa en sus dos ramos terminales.

El nervio facial y sus ramos terminales forman un plano nervioso discontinuo, de mallas anchas y muy extenso, que ocupa en el espesor de la glándula parótida el plano fibrocelular que divide dicha glándula en dos lóbulos principales, uno superficial y otro profundo. Estos dos lóbulos se continúan uno con otro superiormente al nervio facial, que está situado entre ellos «como un punto de lectura en un libro con el lomo hacia arriba» (Grégoire) y también por un puente de sustancia glandular que ocupa el ángulo de separación entre los ramos temporal y cervical del nervio facial (Whorter).

La *vena yugular externa* es resultado de la unión de las venas temporal superficial y maxilar. □ La vena temporal superficial penetra en la glándula parótida posteriormente a la arteria correspondiente y anteriormente al nervio auriculotemporal. □ La vena maxilar franquea el ojal retrocondíleo, pasando con mayor frecuencia superiormente a la arteria e inferiormente al nervio. □ La vena yugular externa desciende verticalmente en la glándula parótida y cruza medialmente el nervio facial, a la altura de su bifurcación. Al igual que este nervio, la vena yugular externa ocupa el intersticio fibrocelular que separa los dos lóbulos de la glándula parótida entre sí. Sale de la región por su extremo inferior y pasa sobre la cara superficial del músculo esternocleidomastoideo, en un desdoblamiento de la fascia de este músculo.

La *vena retromandibular* desciende un poco anteriormente a la vena yugular externa, primero en el mismo intersticio fibrocelular interlobular que dicha vena, y después por la cara profunda del lóbulo superficial de la glándula, que supera inferiormente de forma amplia al lóbulo profundo.

La *arteria carótida externa* penetra en la celda parotídea por la parte inferior ensanchada del triángulo preestilohioideo (fig. 349). Este orificio, situado casi a igual distancia de la apófisis estiloides y del ángulo de la mandíbula (Gilis), está limitado lateralmente por el músculo estilohioideo y medialmente por el músculo estilogloso y los ligamentos estilomandibular y estilohioideo. De todos los elementos del ramillete de

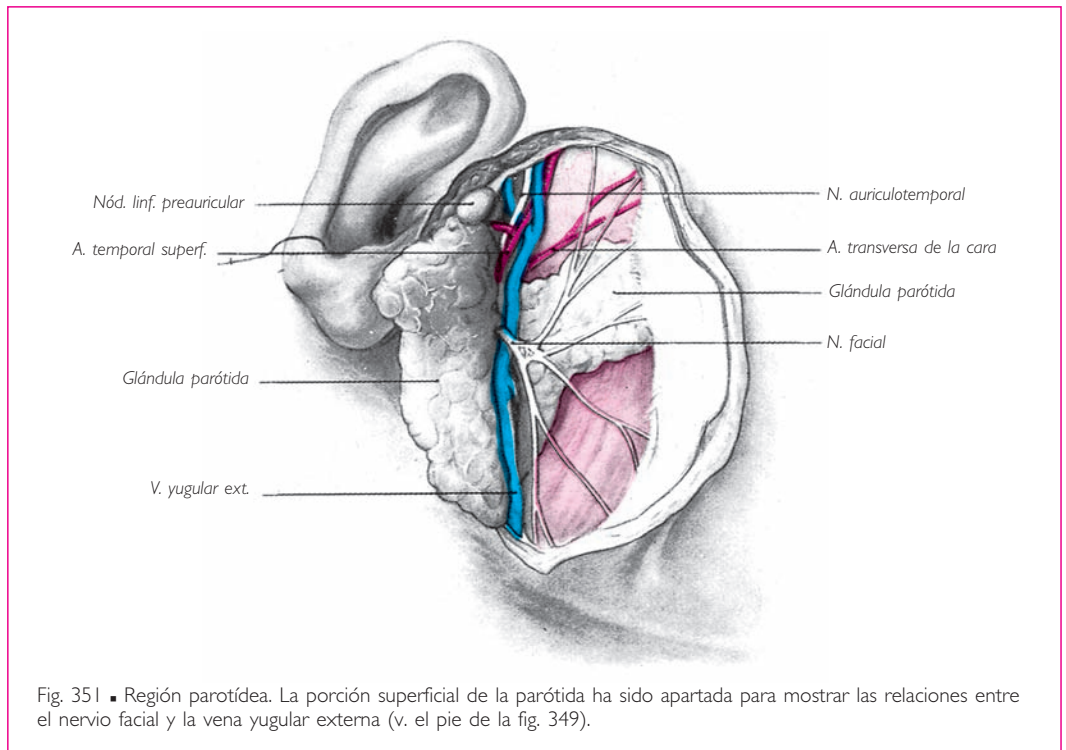


Fig. 351 ■ Región parotídea. La porción superficial de la parótida ha sido apartada para mostrar las relaciones entre el nervio facial y la vena yugular externa (v. el pie de la fig. 349).

Riolano, compuesto por los músculos y ligamentos estiloideos, solamente uno, el músculo estilioideo, pasa lateralmente a la arteria.

Al alcanzar la celda parotídea, la arteria carótida externa excava primeramente un canal en la cara medial de la glándula parótida (fig. 346); después penetra poco a poco en el espesor del lóbulo profundo de la glándula, y por tanto medialmente a la vena yugular externa (fig. 352). Termina por término medio 4 cm superior al ángulo de la mandíbula.

Lateralmente a ella desciende algunas veces una pequeña vena denominada *vena satélite de la arteria carótida externa*.

Frecuentemente, a su entrada en la celda parotídea, la arteria carótida externa da origen a la arteria auricular posterior. Ésta asciende anteriormente a los músculos estilioideo y digástrico, en dirección al borde anterior de la apófisis mastoides. Algunas veces la arteria auricular posterior nace inferiormente al diafragma estiloideo. En tal caso no tarda en penetrar en la celda, donde presenta la disposición que hemos indicado.

La arteria carótida externa proporciona también algunas ramas parotídeas.

Sus dos ramas terminales, las arterias temporal superficial y maxilar, emergen de la celda parotídea: la primera asciende anteriormente al trago y a su vena satélite; la arteria maxilar se introduce junto con la vena maxilar en el *ojal retrocondíleo*. Ambas arterias están en relación, a pesar de sus diferentes trayectos, con el nervio auriculotemporal (fig. 351).

El *nervio auriculotemporal* penetra en la región parotídea por el ojal retrocondíleo, pasa superiormente a los vasos maxilares, atraviesa el extremo superior de la glándula parótida, cruza la cara profunda de los vasos temporales superficiales y emerge de la región anteriormente al trago y posteriormente a los vasos temporales superficiales (v. fig. 349).

Algunos filetes nerviosos del *ramo auriculoparotídeo del nervio auricular mayor* del plexo cervical se comunican con el ramo cervical del nervio facial.

Numerosos *nódulos linfáticos* están incluidos en la región parotídea. Desde un punto de vista topográfico, se dividen en nódulos linfáticos parotídeos superficiales (suprafasciales) y nódulos linfáticos parotídeos profundos (subfasciales e intraglandulares).

Los nódulos linfáticos parotídeos superficiales son anteriores al trago. Lo más frecuente es que este grupo sólo incluya un nódulo linfático.

Los nódulos linfáticos parotídeos profundos preauriculares e infraauriculares están situados en la superficie de la glándula, profundos a la fascia: unos son anteriores a la oreja; otros se sitúan hacia el polo inferior de la glándula parótida, en la salida de la vena yugular externa.

En su mayor parte, los nódulos linfáticos parotídeos profundos intraglandulares están agrupados en el plano celular que separa los dos lóbulos parotídeos, a lo largo de las venas yugular externa y retromandibular; algunos están situados también a lo largo de la arteria carótida externa o en el cuerpo mismo de la glándula, sin presentar relaciones inmediatas con los vasos (fig. 352).

■ **REGIÓN PARATONSILAR.** La región paratonsilar, región paraamigdalina o espacio subparotídeo anterior es la parte preparotídea del espacio preestíleo.

1. Paredes. Tiene forma de prisma triangular y sus paredes presentan la misma orientación que las del espacio laterofaríngeo, del cual la región paratonsilar constituye el segmento más anterior (figs. 344 y 352).

La región presenta: *a)* dos extremos, uno superior y otro inferior; al igual que los extremos del espacio laterofaríngeo, se corresponden con la porción petrotimpánica del hueso temporal superiormente y con el plano horizontal tangente al borde inferior de la mandíbula inferiormente, y *b)* tres paredes (lateral, medial y posterior).

a) PARED LATERAL. Está formada inferiormente por el músculo pterigoideo medial y su fascia, y superiormente por la fascia interpterigoidea, que se extiende superiormente al músculo pterigoideo medial hasta la base del cráneo.

b) PARED MEDIAL. La pared medial interna se confunde con la parte correspondiente de la pared lateral de la faringe. Tiene una constitución muy diferente según se examine superior o inferiormente al plano trazado por el velo del paladar (fig. 344).

Superiormente al velo del paladar, la pared faríngea comprende, además de la mucosa faríngea: *a)* tres planos musculares, consistentes en el músculo elevador del velo del paladar medialmente, el músculo tensor del velo del paladar lateralmente y, entre ambos, la parte superior del músculo constrictor superior de la faringe, que se detiene superiormente a cierta distancia inferior a la trompa auditiva, y *b)* tres planos celulares o fasciales que recubren estos músculos o los separan entre sí.

En resumen, en un corte de la pared faríngea se encuentran, de medial a lateral (figura 344): *a)* la mucosa; *b)* una hoja celular submucosa que recubre el músculo elevador del velo del paladar y que tiene continuidad inferior y posteriormente con la fascia faringobasilar; *c)* el músculo elevador del velo del paladar; *d)* la fascia salpingofaríngea o el músculo constrictor superior de la faringe; *e)* el revestimiento fascial lateral de este músculo, es decir, la fascia perifaríngea; *f)* el músculo tensor del velo del paladar, y *g)* una hoja fibrosa que recubre la cara lateral de este último músculo (v. pág. 500).

Existe también, adosada a la cara lateral de la pared lateral de la faringe, posteriormente al borde posterior del músculo tensor del velo del paladar y en la prolongación de este músculo, una lámina fibrosa triangular descrita por Leblanc con el nombre de *ligamento timpanopterigomandibular*. Este ligamento se extiende desde el extremo anterior de la apófisis tubárica de la porción timpánica hasta el borde posterior de la lámina medial de la apófisis pterigoides e, inferiormente a dicha apófisis, hasta la fascia perifaríngea. Es el vestigio de un haz del músculo tensor del velo del paladar (Leblanc).

Inferiormente al velo del paladar, la pared faríngea se relaciona con la tonsila palatina y con los arcos del velo del paladar. Inmediatamente lateral a la capa externa de la tonsila palatina, denominada *cápsula tonsilar*, se encuentran, de medial a lateral (figs. 344 y 352): *a)* la fascia faringobasilar; *b)* una capa muscular formada por los haces inconsistentes del músculo amigdalogloso, los haces tonsilares del músculo estilofaríngeo y el músculo constrictor superior de la faringe; *c)* la fascia perifaríngea, engrosada, como señala Descomps, «por los densos plexos vasculonerviosos perifaríngeos adyacentes a

CARA

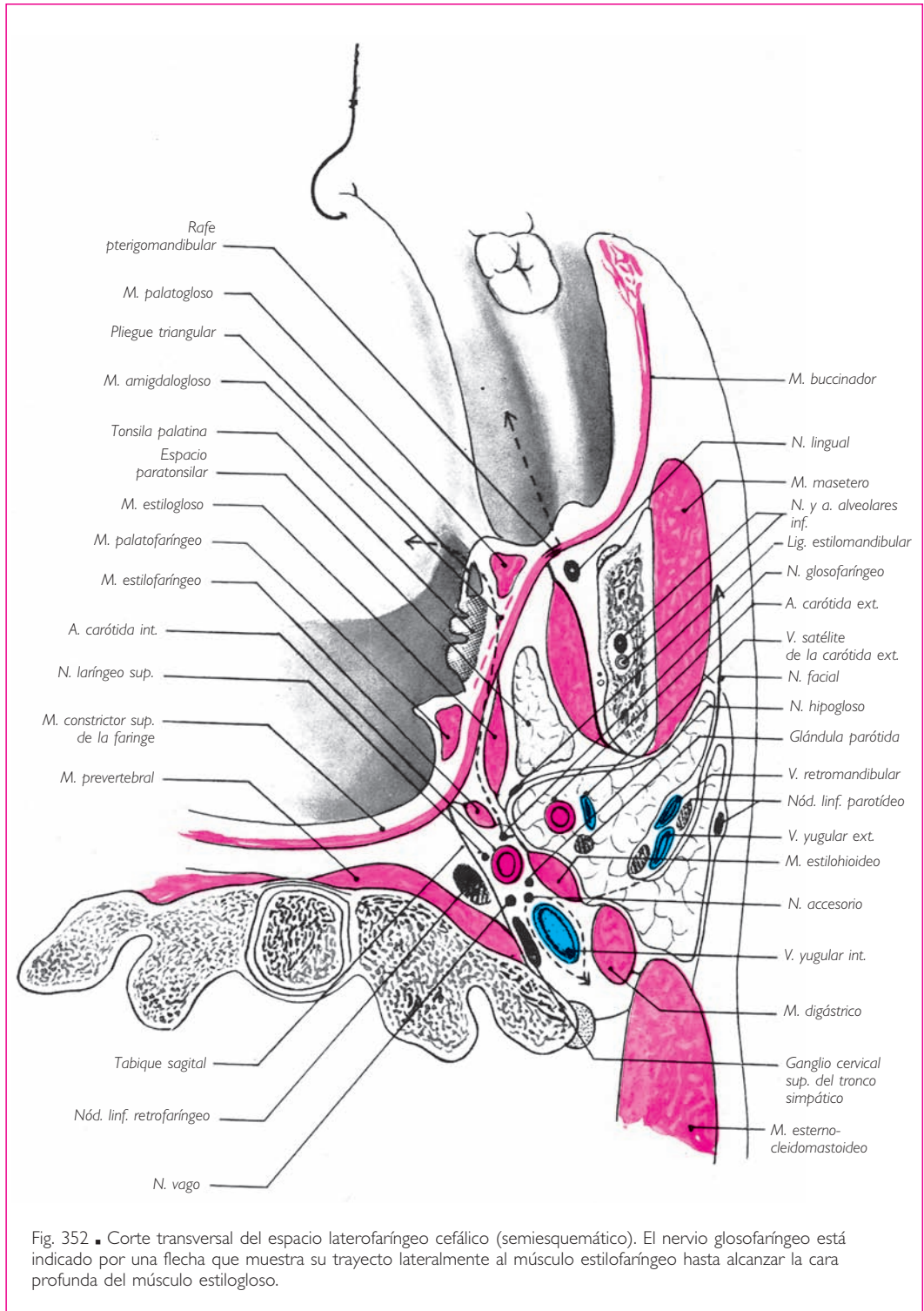


Fig. 352 ■ Corte transversal del espacio laterofaríngeo cefálico (semiesquemático). El nervio glosofaríngeo está indicado por una flecha que muestra su trayecto lateralmente al músculo estilofaríngeo hasta alcanzar la cara profunda del músculo estilogloso.

ella y que se confunden con ella, así como por el tejido celular que los envuelve», y *d*) el músculo estilogloso.

Las dos paredes, lateral y medial, del espacio paratonsilar están muy próximas entre sí y limitan un ángulo diedro muy agudo, abierto posteriormente. La arista de este ángulo se relaciona: □ superiormente, con la línea de contacto entre la fascia del músculo tensor del velo del paladar y la del músculo pterigoideo medial; □ más inferiormente, con el rafe pterigomandibular; □ inferiormente a este rafe, con la línea de unión de la parte anteroinferior de la fascia interpterigoidea con la prolongación lingual de la fascia perifaríngea.

c) PARED POSTERIOR. La pared posterior de la región se relaciona con la glándula parótida, recubierta anteriormente por el ligamento estilomandibular, por el haz mandibular del músculo estilogloso o por el tejido fibroso que lo representa, y finalmente por la delgada lámina fibrocelular que llena el intervalo comprendido entre el ligamento estilomandibular por una parte y el ligamento esfenomandibular y el borde posterior del músculo pterigoideo medial por la otra.

d) CONEXIONES DE LA REGIÓN PARATONSILAR CON LA REGIÓN SUBMANDIBULAR. El espacio limitado por las paredes que hemos descrito, muy estrecho superiormente, aumenta de anchura de superior a inferior. Su extremo superior se ve reducido a la línea que separa, en la base del cráneo, las inserciones de la fascia interpterigoidea de las inserciones de la fascia del músculo tensor del velo del paladar. El espacio se ensancha gradualmente de superior a inferior y de anterior a posterior a medida que el músculo pterigoideo medial se aproxima a sus inserciones inferiores (fig. 344).

La parte inferior, más ancha, del espacio paratonsilar está ocupada por el extremo posterior de la glándula submandibular (fig. 344). En realidad, la región paratonsilar propiamente dicha se detiene superiormente al borde inferior de la mandíbula, siguiendo un plano casi horizontal que pasa a igual distancia del borde inferior y del borde alveolar de la mandíbula y tangente al extremo inferior de la tonsila. Inferiormente a este plano, la parte preparotídea del espacio preestíleo pertenece a la región submandibular.

La región paratonsilar propiamente dicha y la región submandibular comunican libremente entre sí.

2. Contenido de la región paratonsilar propiamente dicha. Esta región contiene solamente una cierta cantidad de tejido celuloadiposo atravesado por el músculo estilogloso, vasos y nervios.

El *músculo estilogloso* desciende oblicuamente en sentido inferior, medial y anterior, y alcanza el borde lateral de la raíz de la lengua inferiormente al arco palatogloso. Hasta ese punto, el músculo está separado de la pared faríngea, a la cual se aproxima gradualmente de superior a inferior. Cruza oblicuamente el segmento de la pared faríngea en relación con la tonsila palatina.

La *arteria palatina ascendente* y la *arteria faríngea ascendente* ascienden verticalmente, ésta posterior a aquélla, acompañadas por sus venas satélites y adosadas a la fascia perifaríngea. La arteria palatina ascendente cruza verticalmente la región tonsilar y da origen, a esa altura, a una rama tonsilar (fig. 344).

El *nervio glossofaríngeo* atraviesa la región pasando medialmente al músculo estilogloso. A la altura de la tonsila proporciona ramos tonsilares que forman el plexo tonsilar.

El *nervio del músculo tensor del velo del paladar* y el *nervio del músculo tensor del tímpano* perforan la zona cribosa de la fascia interpterigoidea y se distribuyen en los músculos que inervan, a través de la parte superior de la región paratonsilar.

El *nervio del músculo pterigoideo medial* penetra también en la parte superior de la región, donde aborda el músculo por su cara medial (fig. 344).

También se puede encontrar en esta región el *ramo lingual del nervio facial*.

a) RELACIONES VASCULARES DE LA TONSILA PALATINA. La frecuencia de las intervenciones sobre la tonsila palatina explica el interés que se dedica al conocimiento de las relaciones entre la tonsila palatina y los vasos vecinos. La tonsila palatina está en relación, tan sólo por medio de la pared faríngea, con la arteria palatina ascendente, con la arteria tonsilar (antes de que ésta penetre en la tonsila) y con la arteria facial, cuya curva yuxtafaríngea asciende hasta las proximidades del extremo inferior de la tonsila (fig. 344).

Normalmente, las arterias carótida externa y carótida interna son posteriores a un plano frontal trazado por el arco palatofaríngeo. Sin embargo, este plano puede afectar lateralmente a la arteria carótida externa (Zuckerkanndl). El intervalo normal que separa estas arterias de la tonsila palatina varía entre 15 y 20 mm. Este intervalo varía por término medio de 16 a 18 mm para la arteria carótida externa y de 19 a 21 mm para la arteria carótida interna (Thomas y Christiaens).

La arteria carótida externa describe algunas veces, en su trayecto inferior y medial al extremo inferior de la celda parotídea, una curva cuya convexidad, orientada medial y anteriormente, se relaciona con la tonsila palatina, tanto más cuanto más acentuada es la curvatura.

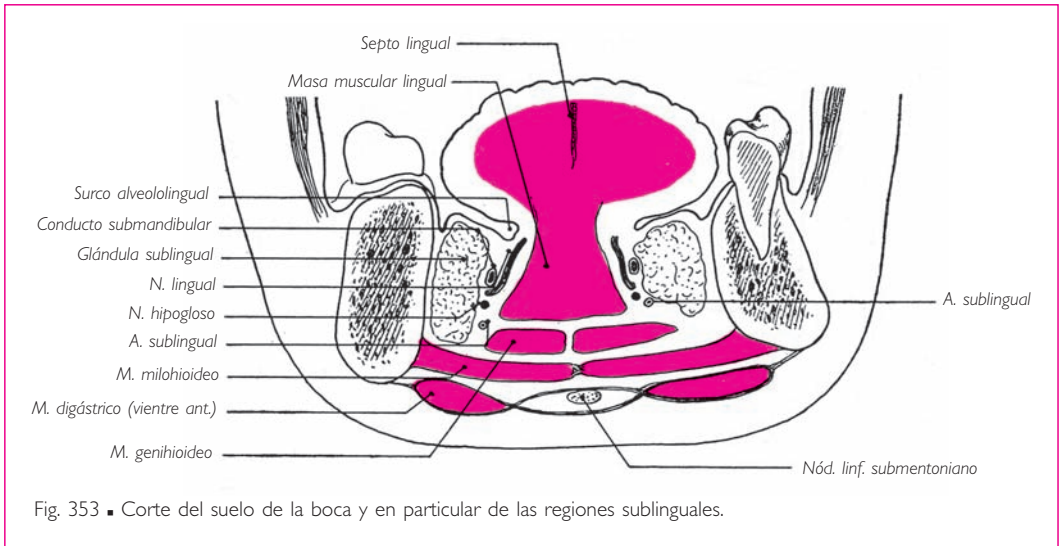
SUELO DE LA BOCA

El suelo de la boca comprende todas las partes blandas que forman inferiormente la cavidad bucal. Está circunscrito anteriormente por el cuerpo de la mandíbula y posteriormente por el hueso hioides.

Un plano muscular formado por los músculos milohioideos, que se extiende desde la mandíbula hasta el hueso hioides, divide el suelo de la boca en dos pisos, uno inferior y otro superior. □ El piso inferior constituye la *región suprahiodea*. □ El piso superior se subdivide en tres regiones secundarias: una media, que sobresale en la cavidad bucal, denominada *región lingual*; las otras dos son laterales y se sitúan a ambos lados de la lengua: se trata de las *regiones sublinguales* (fig. 353).

□ A. Región lingual

1. Relaciones de la lengua. Un corte frontal de la lengua hacia la mitad de su longitud (fig. 353) muestra que este órgano comprende dos partes: una se denomina *raíz de la lengua* y es inferior al plano trazado por el surco alveololingual; la otra, que es superior y se halla recubierta por la mucosa, recibe el nombre de *cuerpo de la lengua* (parte libre o móvil de la lengua).



La *raíz de la lengua* está fijada a la mandíbula por el músculo geniogloso, al hueso hioides por los músculos hiogloso y longitudinal inferior y por los haces laterales del músculo longitudinal superior, a la apófisis estiloides y al ángulo de la mandíbula por el músculo estilogloso, y al velo del paladar por el músculo palatogloso.

Es contigua a cada lado a la región sublingual y se halla en relación más o menos inmediata con todos los elementos que ocupan o atraviesan dicha región: el conducto submandibular, el nervio lingual, el nervio hipogloso, la arteria lingual, los vasos sublinguales y la glándula sublingual (v. *Región sublingual* y figs. 353 y 354).

Anteriormente, sobre la línea media, la raíz de la lengua está separada de la mandíbula por tejido celular laxo, en el cual Fleischmann ha descrito una bolsa serosa.

Posteriormente, la raíz de la lengua está en relación con la cara anterior de la epiglotis, a la que está unida por los pliegues glosopiglóticos medio y laterales. Estos pliegues y su contenido fibrocelular están separados por el ligamento hioepiglótico del espacio hiotiroepiglótico situado inferiormente a esta membrana (fig. 322).

El *cuero de la lengua*, es decir, la parte libre de la lengua, cuando está en reposo y el maxilar y la mandíbula se aproximan, presenta una parte anterior horizontal en relación con el paladar duro y una parte posterior vertical en relación con la faringe y el extremo superior libre de la epiglotis. El codo situado en la unión de las partes horizontal y vertical de la lengua corresponde al istmo de las fauces.

Anterior y lateralmente, la lengua se apoya en los arcos alveolodentarios.

2. Relaciones de los elementos anatómicos de la lengua. Un corte frontal que atraviese la parte media de la lengua muestra que cada mitad lateral de este órgano está constituida por una masa muscular, unida en la línea media a la mitad del lado opuesto por el septo lingual e, inferiormente a este tabique, por las fibras entrecruza-

das de los músculos genioglosos. Inferiormente, un intersticio celular estrecho, seguido por algunos vasos linfáticos de la lengua, divide el cuerpo muscular en dos mitades laterales.

Cada masa muscular lateral está constituida, de medial a lateral, por los músculos geniogloso, longitudinal inferior e hiogloso y, a lo largo de los bordes de la lengua, por los músculos estilogloso, palatogloso, amigdalogloso y la porción glossofaríngea del músculo constrictor superior de la faringe (fig. 287). El músculo longitudinal superior cubre esta masa muscular. El músculo genihioideo se sitúa inferiormente.

La arteria lingual, cubierta por el músculo hiogloso, discurre inferiormente al músculo longitudinal inferior y proporciona la arteria dorsal de la lengua a la altura del vientre posterior del músculo digástrico.

Los vasos linfáticos centrales de la lengua descienden en el intersticio celular sagital que separa los dos músculos genioglosos; a continuación pasan entre los músculos genioglosos y genihioideos. □ Los vasos linfáticos marginales descienden lateralmente al cuerpo muscular de la lengua o a lo largo de la arteria lingual, inferiormente al músculo hiogloso. □ Los nódulos linfáticos linguales pueden estar intercalados en el trayecto de estos colectores.

□ B. Región sublingual

■ **SITUACIÓN Y LÍMITES.** La región sublingual comprende el espacio situado entre la raíz de la lengua medialmente, la mandíbula lateralmente, el músculo milohioideo inferiormente y la mucosa del surco alveololingual superiormente. Este espacio constituye la *celda sublingual*.

Describiremos primero las paredes de la celda sublingual y después su contenido.

■ **CELDA SUBLINGUAL.** En esta celda se pueden considerar cuatro paredes y dos extremos (figs. 353 y 360).

1. La *pared medial* está formada por los músculos geniogloso y genihioideo anteriormente y por la parte anterior del músculo hiogloso posteriormente; este músculo es lateral al músculo geniogloso, que lo cubre en parte.

2. La *pared lateral* ósea está constituida por la fosita sublingual de la mandíbula.

3. La *pared inferior* está formada por el músculo milohioideo, que prolonga la pared lateral inferior y medialmente. De la glándula se desprenden a veces, a través del músculo milohioideo, lobulillos aberrantes que pueden ser origen de una variedad de ránula suprahioidea.

4. La *pared superior* está representada por la mucosa del surco alveololingual y, en particular, por la mucosa de la carúncula sublingual.

5. El *extremo anterior* es estrecho y comunica en la línea media con el extremo del lado opuesto.

6. El *extremo posterior* es amplio y se abre a la celda submandibular (fig. 360).

■ **CONTENIDO.** La celda sublingual contiene la glándula sublingual, la prolongación anterior de la glándula submandibular, el conducto submandibular, los nervios lingual e hipogloso y, finalmente, los vasos sublinguales (figs. 353 y 354).

CARA

El *nervio lingual* rodea el conducto submandibular, pasando sucesivamente lateral, inferior y medialmente a éste. Proporciona un ramo destinado a la glándula sublingual, que se ramifica en el extremo posterior y en la cara lateral de esta glándula.

El *nervio hipogloso* avanza en la parte inferior del intersticio que separa el músculo milohioideo del músculo hiogloso. Está situado un poco inferiormente al conducto submandibular y al nervio lingual, al cual está unido por un ramo comunicante. Sus ramificaciones terminales se distribuyen en la cara lateral del músculo geniogloso, medialmente a la glándula.

La *vena satélite del nervio hipogloso* sigue su curso a lo largo del nervio hipogloso e inmediatamente inferior a éste.

La *arteria lingual*, acompañada por pequeñas venas profundas, es medial a la celda sublingual, de la que está separada por el espesor del músculo hiogloso, y se divide anteriormente a dicho músculo. □ La *arteria sublingual*, que es una de sus ramas terminales, discurre sobre la cara medial de la glándula, cerca de su borde inferior.

Los *vasos linfáticos marginales de la lengua* son en parte mediales y en parte laterales a la glándula. En su trayecto pueden encontrarse nódulos linfáticos linguales intercalados. □ Junto con los vasos linfáticos marginales mediales, discurren los colectores linfáticos de la glándula sublingual.

□ C. Región suprahioidea

■ **SITUACIÓN Y LÍMITES.** La región suprahioidea es inferior a las regiones lingual y sublingual, de las cuales está separada, al menos anteriormente, por los músculos milohioideos. Comprende, en los límites del suelo de la boca, los músculos milohioideos y todas las partes blandas subyacentes a estos músculos, hasta la piel.

■ **FORMA EXTERNA.** Superficialmente, la región se relaciona con todo el espacio que se extiende posteriormente a la parábola descrita por la mandíbula hasta el hueso hioideo. En la posición normal de la cabeza, esta superficie es plana o convexa, dependiendo de si el sujeto está más o menos delgado.

■ **CONSTITUCIÓN.** Esta región está cubierta en toda su extensión por tres planos superficiales: *a)* la *piel*, que es gruesa, flexible y móvil; *b)* un *panículo adiposo*, de espesor variable, limitado profundamente por la fascia superficial, la cual se halla desdoblada en la mayor parte de la extensión de la región para recubrir las caras superficial y profunda del platisma, y *c)* una capa de *tejido celular laminar* que contiene ramificaciones arteriales insignificantes, algunas pequeñas venas, ramas de origen de la vena yugular anterior, ramos del nervio transverso del cuello del plexo cervical y un ramo del nervio facial destinado al platisma. Se encuentran también, con escasa frecuencia, uno o dos nódulos linfáticos superficiales (fig. 357).

Los planos subyacentes, incluyendo fascias y capas subfasciales, presentan una disposición diferente en la línea media y a los lados. La región puede dividirse en tres segmentos o regiones secundarias: un triángulo submentoniano y dos triángulos o regiones submandibulares.

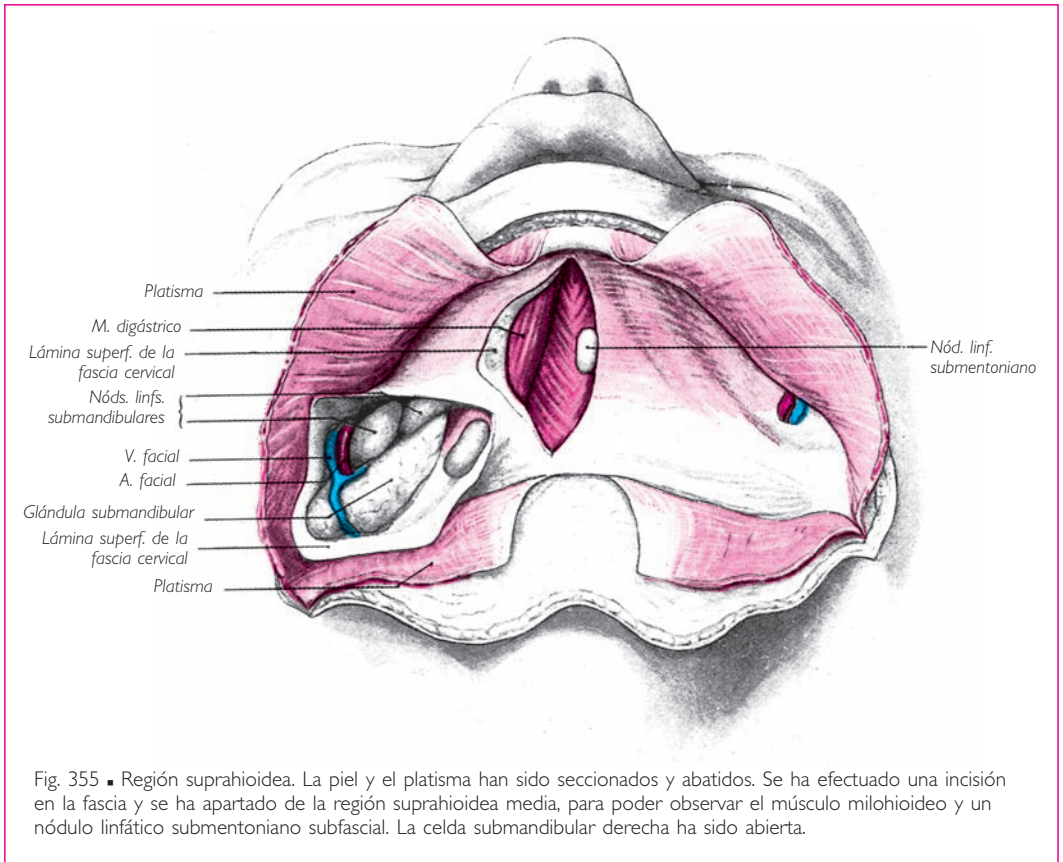


Fig. 355 ■ Región suprahioidea. La piel y el platysma han sido seccionados y abatidos. Se ha efectuado una incisión en la fascia y se ha apartado de la región suprahioidea media, para poder observar el músculo milohioideo y un nódulo linfático submentoniano subfasial. La celda submandibular derecha ha sido abierta.

1. Triángulo submentoniano. Se encuentran en esta región, profundamente al tejido celular subcutáneo (fig. 355): a) la *lámina superficial de la fascia cervical*, que se extiende entre el borde inferior de la mandíbula y el cuerpo del hueso hioides, y b) un *primer plano muscular* formado por los vientres anteriores de los músculos digástricos, que recubren en parte un *segundo plano muscular* constituido por los músculos milohioideos.

En el espacio comprendido entre los vientres anteriores de los músculos digástricos se observan, sobre el músculo milohioideo, los nódulos linfáticos submentonianos y las últimas ramificaciones de la arteria y de las venas submentonianas. Los nódulos linfáticos submentonianos son normalmente subfasiales.

2. Triángulo submandibular. Esta región comprende la celda submandibular y su contenido.

a) CELDA SUBMANDIBULAR. Vista en un corte frontal, esta celda es triangular (fig. 356). Se reconocen en ella tres paredes: superolateral, inferolateral y medial. Presenta también dos extremos, uno anterior y otro posterior.

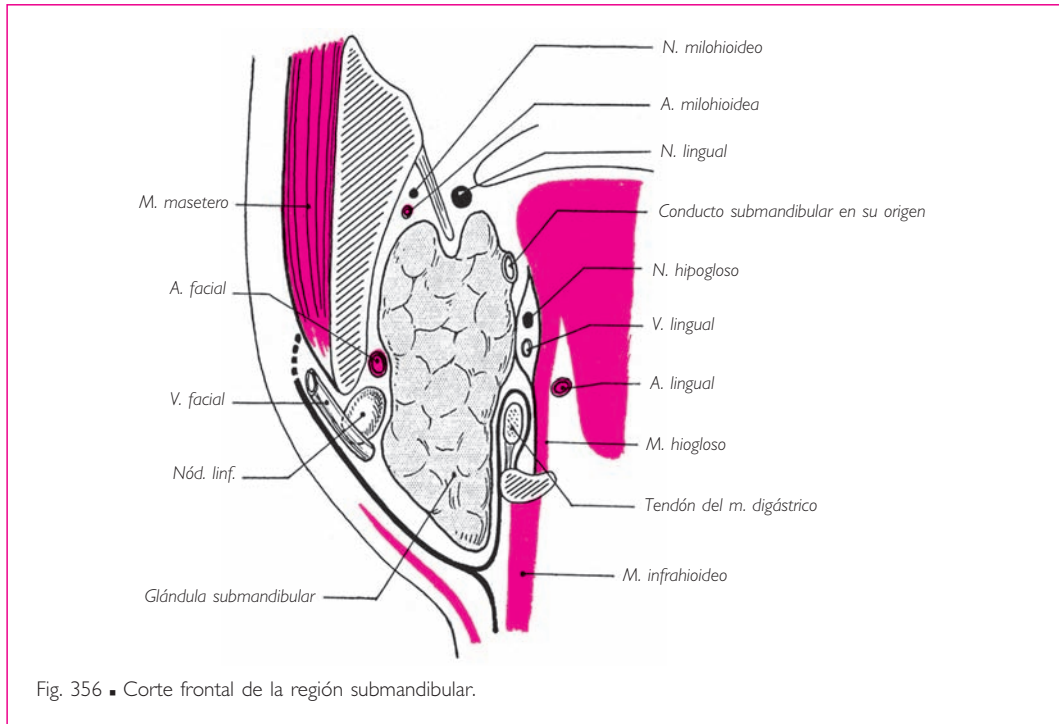


Fig. 356 ■ Corte frontal de la región submandibular.

Pared superolateral. Esta pared está constituida anteriormente por la fosita submandibular de la mandíbula (fig. 356) y posteriormente por la parte inferior del músculo pterigoideo medial, que se inserta en el ángulo de la mandíbula (fig. 344).

Pared inferolateral. La pared inferolateral está formada por la lámina superficial de la fascia cervical. Esta fascia se divide, a lo largo del borde inferior de la glándula submandibular y un poco inferiormente al hueso hioides, en dos hojas: una profunda, reflejada, que pasa inferiormente a la glándula y se inserta en el hueso hioides; otra superficial, directa, que pasa lateralmente a la glándula y se inserta en el borde inferior de la mandíbula (figs. 356 y 357). Esta hoja directa es la que forma la pared inferolateral de la celda submandibular.

Pared medial

a) Inferiormente al hueso hioides, la pared medial está constituida por la hoja reflejada de la lámina superficial de la fascia cervical; esta hoja, adosada a la lámina pretraqueal de la fascia cervical, cubre de inferior a superior los músculos infrahioideos y se fija en el borde lateral del asta mayor del hueso hioides, bien directamente bien después de haber rodeado el tendón intermedio del músculo digástrico en la región donde dicho tendón se extiende superiormente al hueso hioides (figs. 356 y 357).

b) Superiormente al hueso hioides, la pared medial está formada por los músculos digástrico, estilohioideo, milohioideo e hiogloso, y posteriormente por la parte de la pared faríngea colindante con la raíz de la lengua (figs. 357 a 360). Todos estos músculos están separados de la cavidad de la celda por su revestimiento fibrocelular.

El músculo digástrico es el más superficial de los tres. Su vientre posterior está acompañado por el músculo estilohioideo y su tendón intermedio está conectado al hueso hioides subyacente por expansiones tendinosas y por la corredera fibrosa que forma la hoja refleja de la fascia (figs. 356, 358 y 359).

El músculo milohioideo está en parte cubierto por el músculo digástrico y a su vez cubre parcialmente el músculo hiogloso. Sobre este músculo se extiende un delgado revestimiento fibrocelular que, por lo general, se adosa, a lo largo del tendón intermedio del músculo digástrico, a la hoja refleja de la lámina superficial de la fascia cervical (fig. 356).

Los músculos hiogloso y milohioideo se separan de inferior a superior, dejando entre sí un espacio que es la celda sublingual.

Así, la celda submandibular comunica con la región sublingual medialmente al borde posterior del músculo milohioideo (figs. 357, 359 y 360).

En la pared medial de la celda submandibular están incluidos, en diferentes planos, el nervio hipogloso, la arteria y las venas linguales y la arteria facial (figs. 357 y 359).

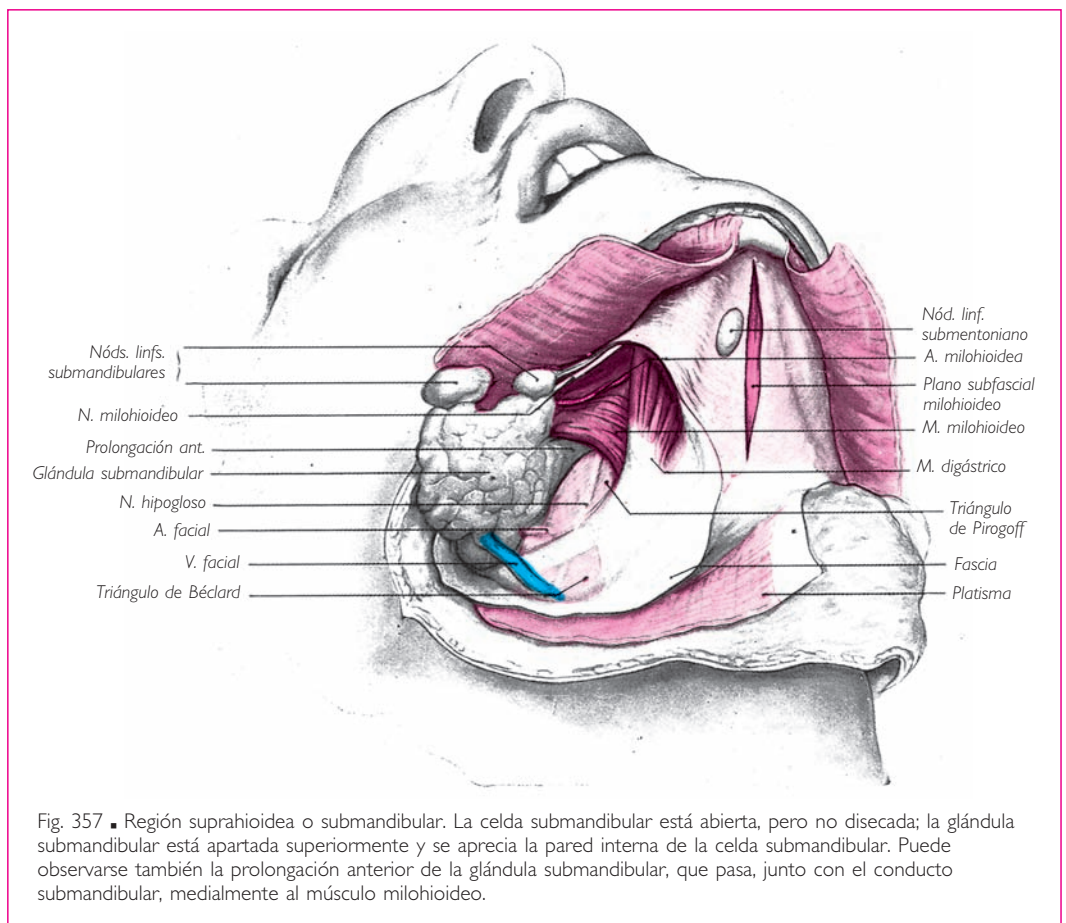


Fig. 357 ■ Región suprahioidea o submandibular. La celda submandibular está abierta, pero no disecada; la glándula submandibular está apartada superiormente y se aprecia la pared interna de la celda submandibular. Puede observarse también la prolongación anterior de la glándula submandibular, que pasa, junto con el conducto submandibular, medialmente al músculo milohioideo.

CARA

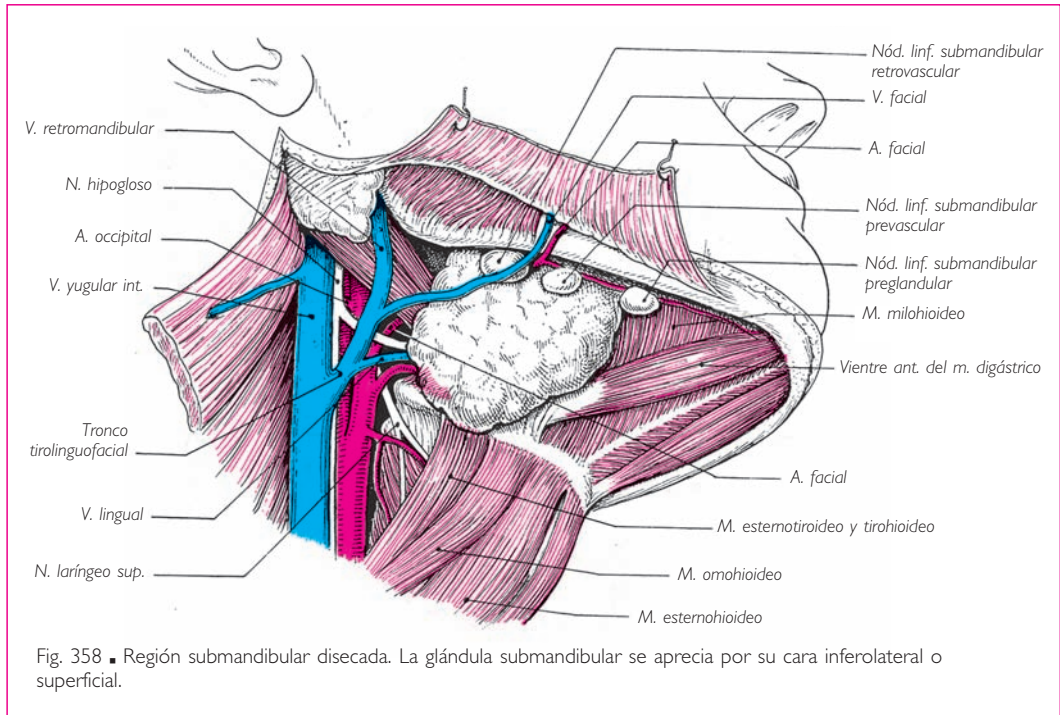


Fig. 358 ■ Región submandibular disecada. La glándula submandibular se aprecia por su cara inferolateral o superficial.

El *nervio hipogloso* cruza, de posterior a anterior, la cara lateral del músculo hiogloso. Está contenido, junto con la *vena lingual* que sigue su borde inferior, en un desdoblamiento de la fascia fibrocelular que cubre este músculo (fig. 356). Este nervio y este vaso se introducen anteriormente en la región sublingual.

El borde posterior del músculo hiogloso limita, con el vientre posterior del músculo digástrico y con el asta mayor del hueso hioides, un espacio triangular denominado *triángulo de Béclard* (fig. 357), por cuya área pasan los siguientes elementos: medialmente al músculo hiogloso, la arteria lingual; lateralmente al músculo, el nervio hipogloso (fig. 359).

Esta arteria pasa también por el área de otro triángulo, denominado *triángulo de Pirgoff*, que está limitado por el tendón intermedio del músculo digástrico inferiormente, el nervio hipogloso superiormente y el borde posterior del músculo milohioideo anteriormente. En el intervalo que separa los dos triángulos, a la altura del vientre posterior del músculo digástrico, la arteria lingual da origen a la arteria dorsal de la lengua.

La *arteria facial* asciende primero adosada a la pared faríngea y pasa medialmente a los músculos digástrico y estilohioideo. Superiormente a éstos, penetra en la celda submandibular atravesando la fascia que une el vientre posterior del músculo digástrico y el músculo estilohioideo con el músculo estiloso (figs. 304 y 344).

Extremo posterior. El extremo posterior de la celda submandibular ocupa la parte inferior del espacio paratonsilar. Está limitado posteriormente por el *tabique intermandibuloparotídeo* que separa la celda submandibular de la celda parotídea.

Este tabique está constituido de manera diferente superior e inferiormente al ángulo de la mandíbula, pues la celda submandibular está en contacto con la glándula parótida, por una parte, inferior y posteriormente y, por otra, superior y medialmente al ángulo de la mandíbula.

Inferiormente al ángulo de la mandíbula, el tabique intermandibuloparotídeo está formado: *a)* por la cintilla mandibular que une el músculo esternocleidomastoideo con la mandíbula y *b)* por una expansión de la fascia del diafragma estiloideo, que se dirige inferior y anteriormente, se une a la cintilla mandibular lateralmente y al ligamento estilomandibular medialmente, y llena el intervalo comprendido entre estos dos ligamentos.

Superior y medialmente a este ángulo, el tabique está constituido por la cabeza mandibular del músculo estilogloso o por la hoja fibrosa que lo constituye y, más superiormente, por el ligamento estilomandibular y por la parte fascial delgada de la pared parotídea anterior; esta parte del tabique está unida inferior y posteriormente por el ligamento estilomandibular a la parte subyacente y retromandibular.

Superiormente, el extremo posterior de la celda submandibular comunica libremente con la región paratonsilar (figs. 304 y 344).

Extremo anterior. Este extremo de la celda es un poco posterior al vientre anterior del músculo digástrico. En este punto, el revestimiento del músculo milohioideo se une a la lámina superficial de la fascia cervical (fig. 355).

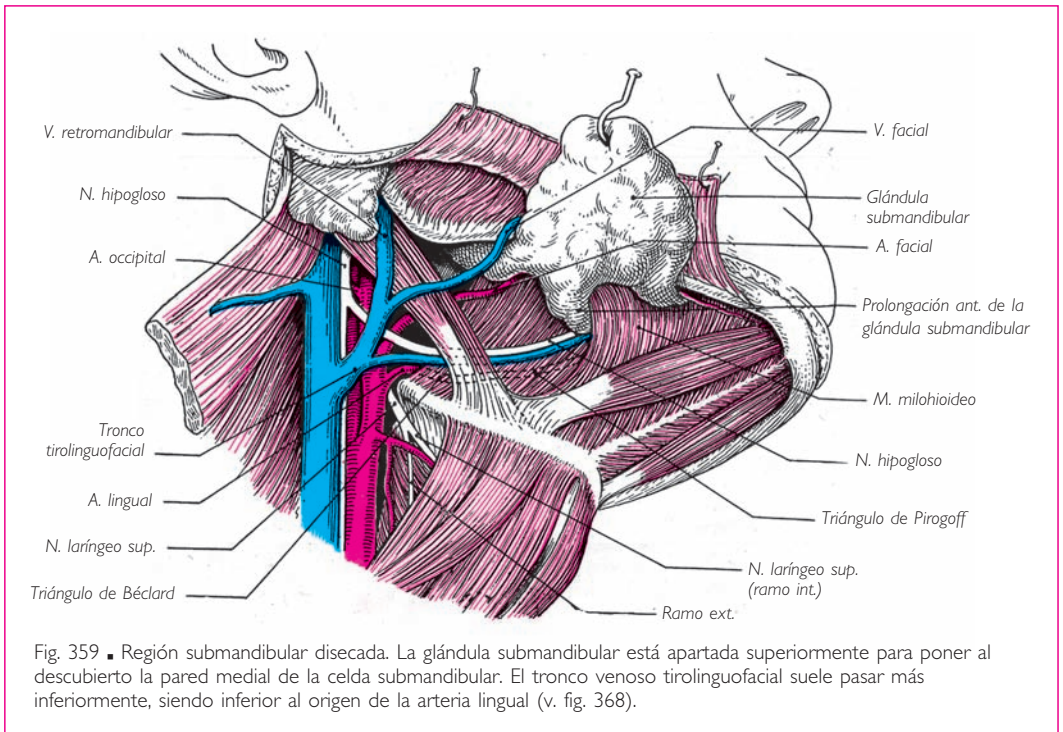


Fig. 359 ■ Región submandibular disecada. La glándula submandibular está apartada superiormente para poner al descubierto la pared medial de la celda submandibular. El tronco venoso tirolinguofacial suele pasar más inferiormente, siendo inferior al origen de la arteria lingual (v. fig. 368).

CARA

b) CONTENIDO. La celda submandibular contiene la glándula submandibular, los vasos faciales, el nervio lingual, los vasos y el nervio milohioideos y nódulos linfáticos (figs. 355 a 357).

La *glándula submandibular* es moldeada por la celda que la contiene. □ Sus caras y sus extremos se adaptan a las caras y extremos de la celda. Muy a menudo su borde inferior sobrepasa inferiormente el asta mayor del hueso hioides. □ Su borde superior sigue anteriormente la inserción mandibular del músculo milohioideo. Se relaciona posteriormente con el surco alveololingual y con el espacio paratonsilar. Entre la mucosa del surco alveololingual y la glándula pasa el nervio lingual. El ganglio submandibular anexo a dicho nervio reposa sobre la glándula (fig. 354).

De la cara medial de la glándula se desprende el *conducto submandibular* (fig. 354). Dicho conducto se dirige anterior, medial y superiormente, acompañado en una extensión variable por la prolongación anterior de la glándula, que es lateral a él. Penetra junto con la prolongación glandular en la región sublingual, pasando por el intervalo que separa el músculo milohioideo del músculo hiogloso (figs. 354, 359 y 360).

El conducto submandibular es rodeado por el nervio lingual, como señalaremos más adelante.

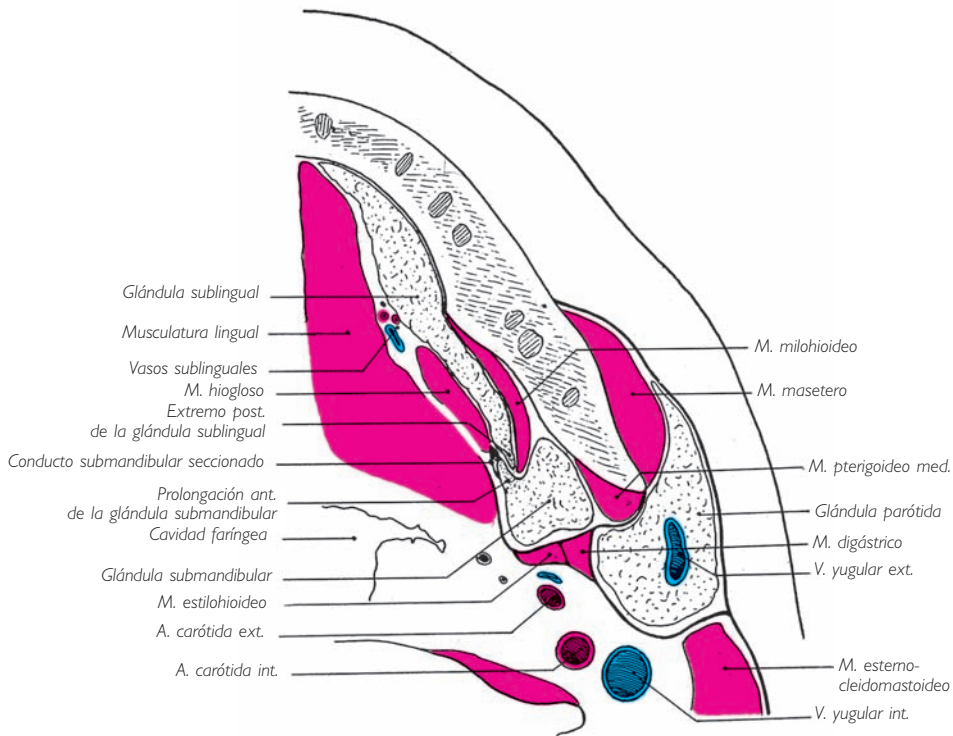


Fig. 360 ■ Corte transversal de las regiones sublingual y submandibular, que pasa a través del borde inferior de la mandíbula, cerca del ángulo.

La prolongación anterior de la glándula submandibular es siempre lateral al conducto submandibular y, cuando sobrepasa el extremo posterior de la glándula sublingual, se sitúa medialmente a dicha glándula.

Los *vasos faciales* están contenidos en la celda submandibular.

La *arteria facial* penetra en esta celda medial y superior al vientre posterior del músculo digástrico y al músculo estilohioideo. Rodea la cara profunda y después la cara superolateral de la glándula, cerca de su extremo posterior, y sale de la celda inferiormente al borde inferior de la mandíbula y a la altura del ángulo anteroinferior del músculo masetero. En su curva alrededor de la glándula, la arteria entra en contacto con la pared faríngea en las cercanías del extremo inferior de la tonsila palatina y proporciona a esa altura la arteria palatina ascendente (figs. 304 y 344). La arteria facial proporciona a continuación, en la celda submandibular, ramas glandulares y la arteria submentoniana.

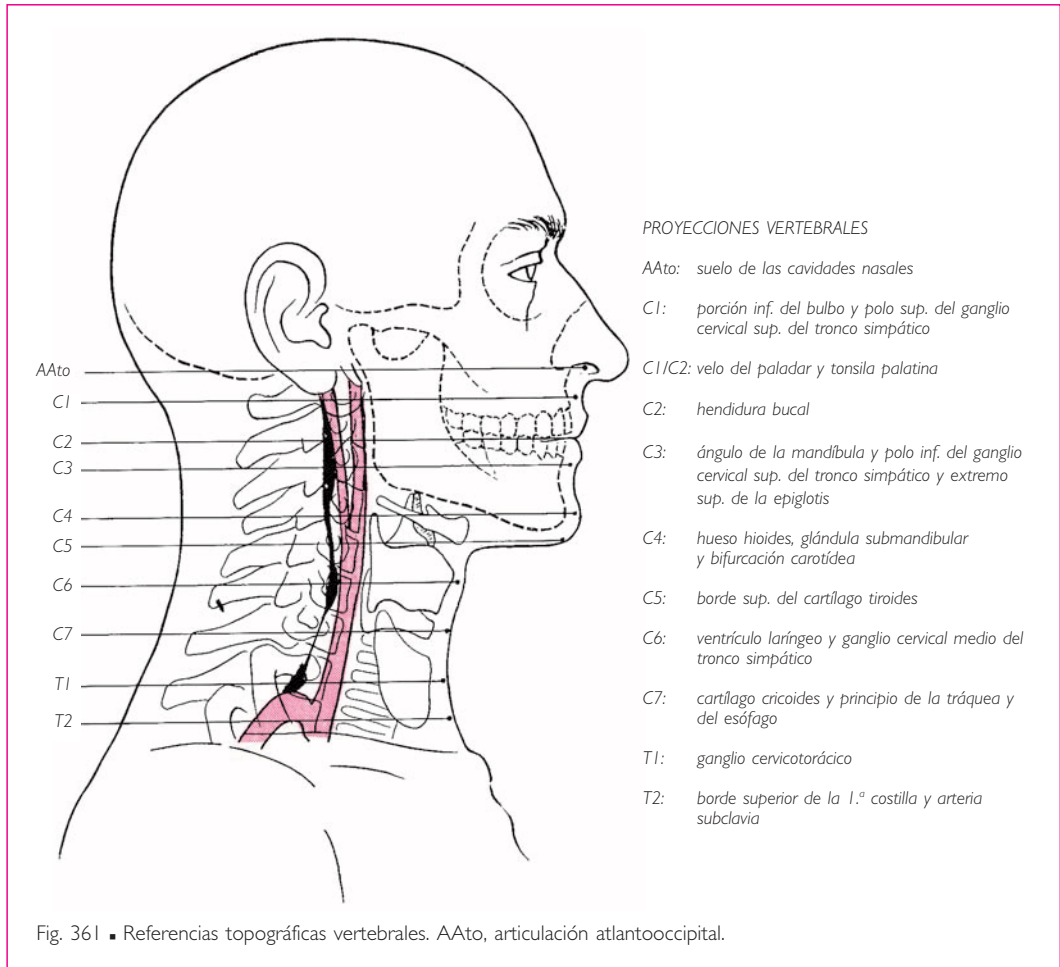
La *vena facial* cruza la cara inferolateral de la glándula. Está frecuentemente aplicada sobre ella o, más raramente, discurre en un desdoblamiento de la lámina superficial de la fascia cervical.

El *nervio lingual*, a su entrada en la celda submandibular, está situado sobre el borde superior de la glándula y profundo a la mucosa. Desciende a continuación sobre la cara medial de la glándula submandibular, donde se encuentra con el conducto submandibular; lo rodea de lateral a medial, pasando inferior a él, y penetra en la región sublingual.

El *ganglio submandibular* está situado, como el nervio lingual al cual está unido, en el borde superior de la glándula.

Los *vasos y nervio milohioideos* discurren superiormente a la glándula submandibular, inferiormente y a lo largo de la inserción mandibular del músculo milohioideo (fig. 356).

Los nódulos linfáticos submandibulares preglandular, prevascular y retrovascular bordean generalmente el borde inferior de la mandíbula. Los nódulos linfáticos submandibulares retroglandulares son más profundos y están situados posteriormente a la glándula.



En el cuello distinguimos: una región anterior y media, que es la región cervical anterior; dos regiones laterales, que son la región esternocleidomastoidea y la región cervical lateral y, finalmente, una región posterior, que es la región cervical posterior o nuca.

Los huesos de la columna vertebral cervical, sus articulaciones, los músculos prevertebrales, la lámina prevertebral de la fascia cervical y finalmente la parte correspondiente del conducto vertebral y su contenido han sido objeto de amplias descripciones, a las cuales remitimos al lector.

PROYECCIONES VERTEBRALES

Las diferentes partes del esqueleto facial, las estructuras del cuello y las ramas vasculares se proyectan sobre las vértebras cervicales, las cuales sirven de referencia. Las referencias topográficas vertebrales que es recomendable conocer se resumen en la figura 361.

REGIÓN CERVICAL ANTERIOR, TRIÁNGULO CERVICAL ANTERIOR O TRIÁNGULO ANTERIOR DEL CUELLO

■ **SITUACIÓN Y LÍMITES.** La región cervical anterior, triángulo cervical anterior o triángulo anterior del cuello (región infrahioidea) ocupa la parte media y anterior del cuello. Está limitada superiormente por el hueso hioides, inferiormente por la escotadura yugular del esternón y lateralmente por el borde anterior de los músculos esternocleidomastoideos. Profundamente, la región se extiende hasta la columna vertebral, que está cubierta por los músculos prevertebrales y por la lámina prevertebral de la fascia cervical.

■ **FORMA EXTERNA.** Esta región tiene la forma de un triángulo de base superior. Al tacto se reconocen, en el extremo superior de la región, el hueso hioides e, inferiormente a éste, una depresión transversal tirohioidea que se halla en relación con el espacio comprendido entre el hueso hioides y el borde superior del cartílago tiroideos. Inferiormente y en la línea media, se observa la *prominencia laríngea*. Más inferiormente pueden apreciarse al tacto la depresión intercricotiroidea y el cartílago cricoides. Finalmente, la parte inferior de esta región está ocupada por la fosita supraesternal, de la cual parte, en dirección a cada lado, un surco que asciende a lo largo del borde anterior del músculo esternocleidomastoideo.

■ CONSTITUCIÓN

1. Planos superficiales o subcutáneos. Bajo la *piel*, que es fina y móvil, se encuentra un *panículo adiposo* de espesor variable.

La *fascia superficial*, que la limita profundamente, se desdobra sobre las partes laterales de la región para envolver el platisma (fig. 362).

La fascia superficial está separada de la fascia cervical por una delgada capa de tejido laminar laxo. En este tejido subcutáneo, que contiene algunas ramificaciones terminales del nervio transversal del cuello del plexo cervical, discurren en la parte superior las venas yugulares anteriores, antes de introducirse en un desdoblamiento de la fascia cervical.

2. Fascia cervical. La lámina superficial de la fascia cervical, que es subyacente al tejido celular subcutáneo, se extiende sobre toda la región. Se adhiere superiormente al hueso hioides, se fija inferiormente en el borde anterior de la escotadura yugular y se desdobra hacia los lados para envolver los músculos esternocleidomastoideos. Las venas yugulares anteriores, así como los vasos linfáticos que las acompañan, la atraviesan a una altura variable y discurren después en su espesor, antes de penetrar en el espacio supraesternal.

3. Espacio supraesternal. La lámina superficial de la fascia cervical está soldada en su parte media, excepto inferiormente, con la hoja superficial de la lámina pretraqueal de la fascia cervical, inferiormente a la glándula tiroideos y anteriormente a la parte inferior de dicha glándula, donde las dos láminas fasciales se apartan una de otra para ir a insertarse una al borde anterior y la otra al borde posterior de la escotadura yugular (fig. 363). El espacio supraesternal así delimitado está cerrado lateralmente por la adherencia de la lámina pretraqueal de la fascia cervical al borde anterior de la vaina del músculo esternocleidomastoideo.

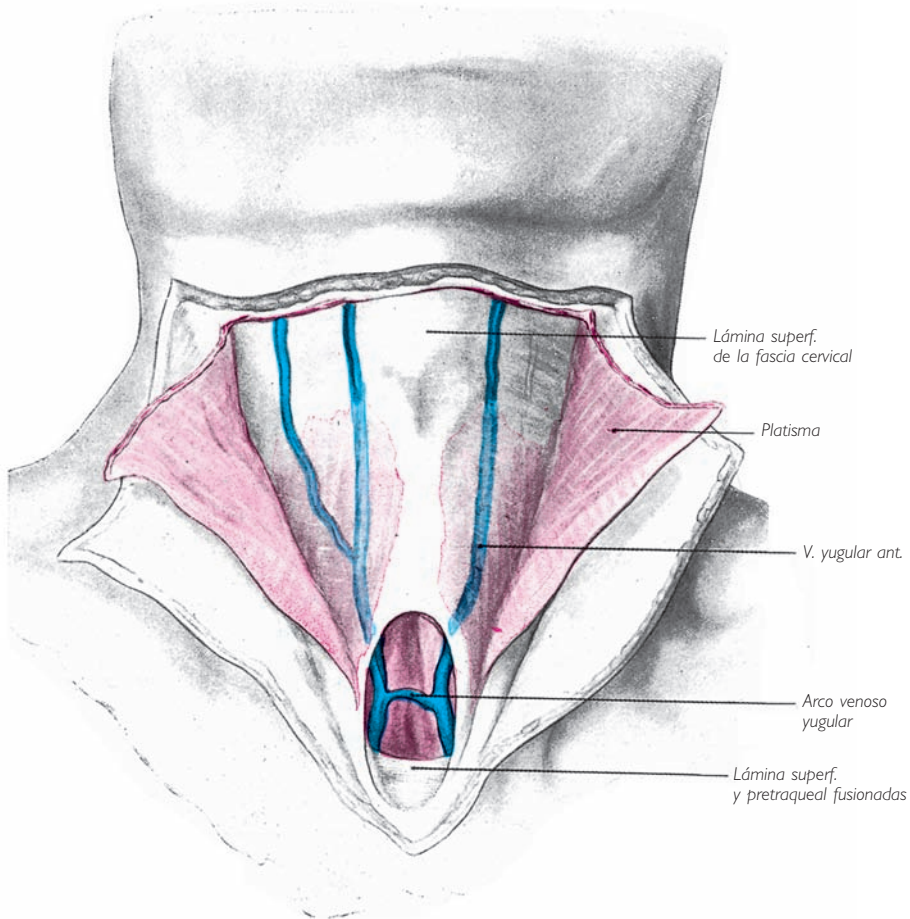


Fig. 362 ■ Región cervical anterior. Planos fasciales y espacio supraesternal. Se ha efectuado una incisión de la fascia por la parte inferior de la región para mostrar el espacio supraesternal.

Sin embargo, en los divertículos laterales del espacio supraesternal (v. pág. 211), la unión de las dos láminas fasciales se efectúa sobre la cara posterior del músculo.

En el tejido celuloadiposo del espacio supraesternal se encuentran los siguientes elementos: la parte inferior de las venas yugulares anteriores y su anastomosis transversal, el arco venoso yugular, y los vasos y nódulos linfáticos cervicales anteriores superficiales.

4. Músculos infrahioideos y lámina pretraqueal de la fascia cervical. Posteriormente a la lámina superficial de la fascia cervical y al espacio supraesternal, existen dos planos musculofasciales formados por los músculos infrahioideos y por las hojas de la lámina pretraqueal de la fascia cervical que los envuelven (figs. 364 y 365).

El *primer plano* comprende, a cada lado, el músculo esternohioideo medialmente y el músculo omohioideo lateralmente, envueltos por la hoja superficial de la lámina pretra-

queal de la fascia cervical. El músculo omohioideo pertenece a esta región sólo por lo que respecta a su cabeza superior; el músculo esternohioideo, por el contrario, está situado en su mayor parte en ella, a excepción de su extremo inferior, que se oculta posterior al músculo esternocleidomastoideo y a la articulación esternoclavicular. □ Los músculos de este primer plano divergen de superior a inferior, y los intervalos que los separan están ocupados por la hoja superficial de la lámina pretraqueal de la fascia cervical.

El *segundo plano* está constituido por los músculos esternotiroideos y tirohioideos, envueltos por la hoja profunda de la lámina pretraqueal de la fascia cervical. Los músculos esternotiroideos divergen de inferior a superior y están separados entre sí por un espacio triangular de base superior. Sus extremos inferiores sobrepasan medialmente los extremos correspondientes de los músculos esternohioideos, de tal manera que el intervalo que separa en la línea media los músculos esternohioideo y esternotiroideo de un lado de los del lado opuesto adopta la forma de un rombo muy alargado verticalmente. En el área de este rombo, las dos hojas de la lámina pretraqueal de la fascia cervical se confunden en una sola y están también unidas, superiormente al espacio supraesternal, con la lámina superficial de la fascia cervical. La lámina fibrosa resultante de la unión de estas diversas láminas fasciales recubre directamente, en la línea media y de superior a inferior: el ángulo prominente del cartílago tiroides, el ligamento cricotiroideo medio, el cartílago cricoides y, finalmente, el istmo de la glándula tiroides (fig. 363).

5. Conducto laringotraqueal. Conducto faringoesofágico y glándula tiroides.

Posteriormente a la lámina pretraqueal de la fascia cervical y a los músculos infrahioideos, se encuentran el conducto laringotraqueal, la glándula tiroides y el conducto faringoesofágico. La glándula tiroides está situada anteriormente al extremo superior de la tráquea y a la parte inferior de la laringe (fig. 364).

El conducto laringotraqueal, la glándula tiroides y el conducto faringoesofágico ocupan en el cuello todo el espacio limitado anteriormente por la lámina pretraqueal de la fascia cervical, posteriormente por la lámina prevertebral de la fascia cervical y la columna vertebral, y lateralmente por el paquete vasculonervioso del cuello y su vaina fascial*.

Anterior y superiormente, la membrana tirohioidea está separada de la hoja profunda de la lámina pretraqueal de la fascia cervical que envuelve los músculos tirohioideos por un tejido celular en el cual se desarrollan las *bolsas retrohioidea e infrahioidea*. En este tejido celular que recubre la membrana tirohioidea discurren la arteria laríngea superior y el ramo interno del nervio laríngeo superior. Este nervio desciende oblicuamente en sentido inferior y anterior, se reúne con la arteria y atraviesa con ella la membrana tirohioidea, casi a igual distancia del hueso hioides y del cartílago tiroides, y de 1 a 2 cm anteriormente al ligamento tirohioideo lateral.

En este orificio, el nervio es generalmente superior a la arteria.

Inferiormente a la membrana tirohioidea, la hoja profunda de la lámina pretraqueal de la fascia cervical cubre directamente la laringe, los nódulos linfáticos prelaríngeos y

* Previamente se han descrito la configuración, constitución y relaciones de la laringe, la tráquea, la faringe, el esófago y la glándula tiroides. Estudiaremos aquí su topografía general, es decir, las conexiones que estos órganos, considerados en su conjunto, establecen con los órganos vecinos.

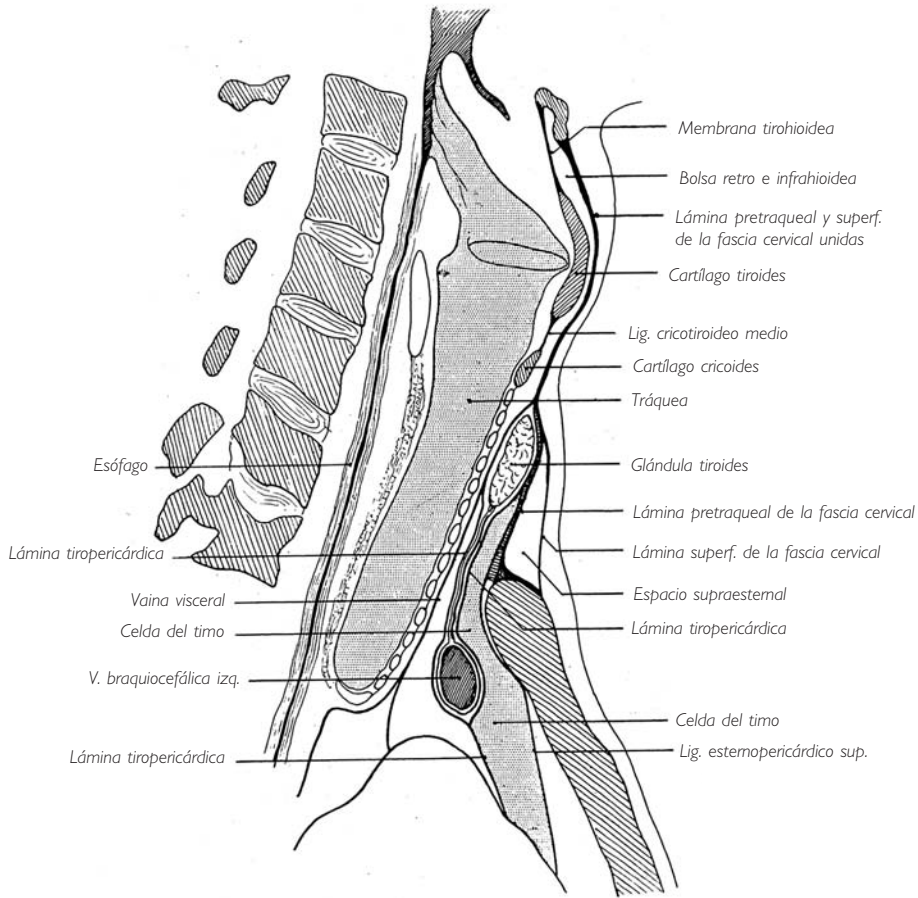


Fig. 363 ■ Corte sagital medio de la parte anterior del cuello, destinado a mostrar la disposición de las fascias.

la cara anterior de la glándula tiroides. A lo largo del borde inferior de esta glándula, la lámina pretraqueal de la fascia cervical, unida a la vaina visceral, da origen a una prolongación descendente y transversal, la *fascia tiropericárdica* o *cervicopericárdica*. Esta fascia desciende desde el borde inferior de la glándula tiroides hasta el pericardio, entre la vaina visceral y la tráquea, que están situadas posteriormente, y la lámina pretraqueal de la fascia cervical y los músculos infrahioideos, que están situados anteriormente. En ese trayecto, la fascia tiropericárdica envuelve las venas tiroideas inferiores, los nódulos linfáticos pretraqueales y la vena braquiocefálica izquierda (fig. 363).

La hoja profunda de la lámina pretraqueal de la fascia cervical anteriormente y la fascia tiropericárdica posteriormente contribuyen a limitar la celda del timo (fig. 363). En el adulto, la parte cervical de la celda tímica normalmente sólo contiene tejido celuloadiposo.

Posteriormente, la faringe y el esófago, tapizados por la vaina visceral, están en relación con la columna vertebral y con la lámina prevertebral de la fascia cervical por medio del *espacio retrovisceral* (fig. 365). Este espacio está limitado anteriormente por la vai-

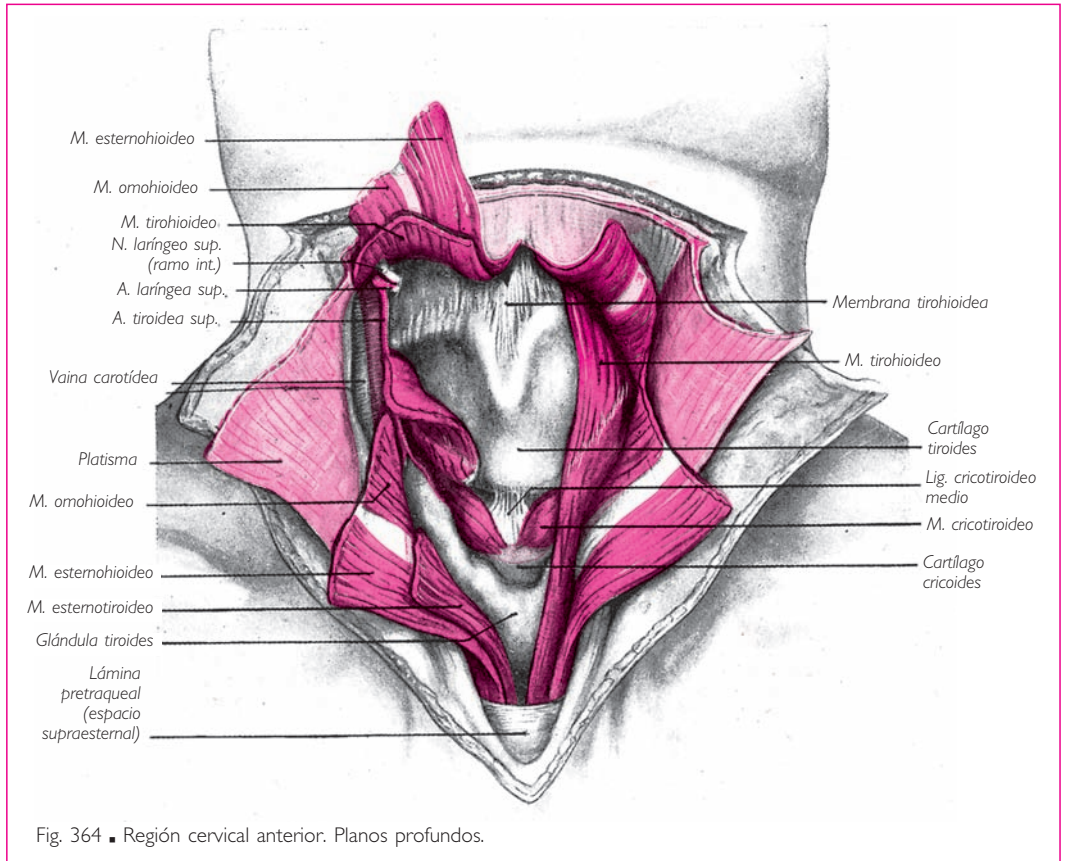


Fig. 364 ■ Región cervical anterior. Planos profundos.

na visceral, que en la faringe se denomina *fascia perifaríngea*; posteriormente, por la columna vertebral cervical y por la lámina prevertebral de la fascia cervical que recubre los músculos prevertebrales y, lateralmente, por los tabiques sagitales que se extienden desde la vaina visceral hasta la lámina prevertebral de la fascia cervical.

El espacio retrovisceral es muy aplanado de anterior a posterior y sólo contiene una delgada capa de tejido celular laxo.

Lateralmente, la laringe y la glándula tiroides están cubiertas por la hoja profunda de la lámina pretraqueal de la fascia cervical, que se une posteriormente a dicha glándula con la vaina visceral (fig. 365).

Inferiormente a la glándula tiroides, la vaina visceral rodea el esófago y la tráquea. Contiene también los nervios laríngeos recurrentes y los nódulos linfáticos asociados. El nervio laríngeo recurrente derecho bordea el esófago en el ángulo formado por este órgano y la tráquea; el izquierdo asciende sobre la parte lateral de la cara anterior del esófago, que sobrepasa la tráquea a la izquierda. A la altura del polo inferior del lóbulo de la glándula tiroides, el nervio laríngeo recurrente se encuentra con la arteria tiroidea inferior. Pasa unas veces medial y otras lateral a esta arteria, si bien lo más frecuente es que discurra entre sus ramas terminales.

CUELLO

Por medio de la vaina visceral, las vísceras del cuello se relacionan a cada lado con la vaina carotídea y con el paquete vasculonervioso. En toda la altura de la glándula tiroidea, el paquete vasculonervioso es en gran parte posterior al lóbulo de ésta.

El fondo del espacio comprendido entre las vainas carotídea y visceral está atravesado de lateral a medial por la arteria tiroidea inferior, 1 o 2 cm inferiormente al tubérculo carotídeo de la sexta vértebra cervical (de Chassaignac) (v. pág. 242).

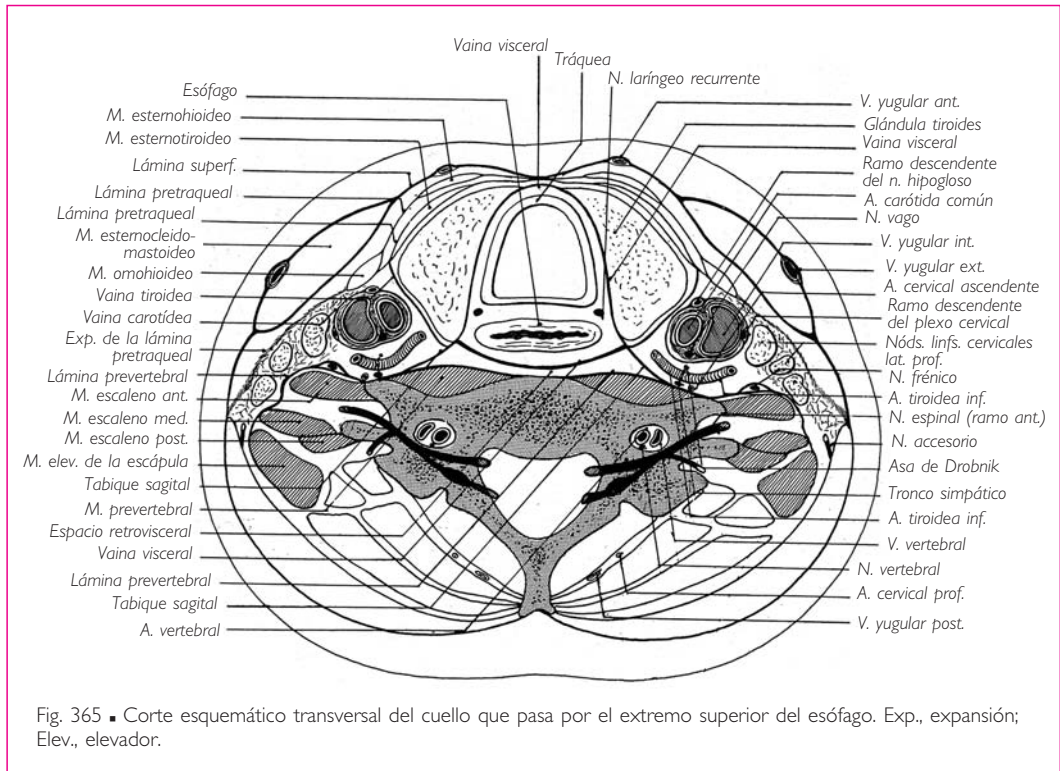


Fig. 365 ■ Corte esquemático transversal del cuello que pasa por el extremo superior del esófago. Exp., expansión; Elev., elevador.

REGIÓN ESTERNOCLEIDOMASTOIDEA

■ **SITUACIÓN Y LÍMITES.** La región esternocleidomastoidea está situada en la parte anterolateral del cuello, posterior y lateralmente a las regiones parotídea, suprahioides y cervical anterior, y anteriormente a la región cervical lateral.

Corresponde al músculo esternocleidomastoideo, y sus límites superficiales están constituidos por los bordes y extremos de éste. Profundamente, la región se extiende hasta la lámina prevertebral de la fascia cervical y los músculos prevertebrales.

■ **FORMA EXTERNA.** La región es cuadrilátera. Su límite anterior está marcado por el saliente del borde anterior del músculo esternocleidomastoideo. La parte inferior de la región presenta una depresión correspondiente al intervalo comprendido entre las cabezas esternal y clavicular del músculo esternocleidomastoideo. En el fondo de la depresión discurre la arteria carótida común.

■ CONSTITUCIÓN

1. Planos superficiales. La *piel* es fina y móvil inferiormente, pero gruesa y adherente en la parte superior de esta región.

Cubre una *capa subcutánea* cuyas características son diferentes superior e inferiormente (fig. 366).

En los tres cuartos inferiores de la región, la capa subcutánea se compone, desde la superficie hacia la profundidad: ■ *a*) de un *panículo adiposo* y de una *fascia superficial* que se desdobra para envolver el platisma, y ■ *b*) de una lámina de tejido celular laxo subcutáneo y delgado, subyacente a la fascia superficial, que contiene la vena yugular ex-

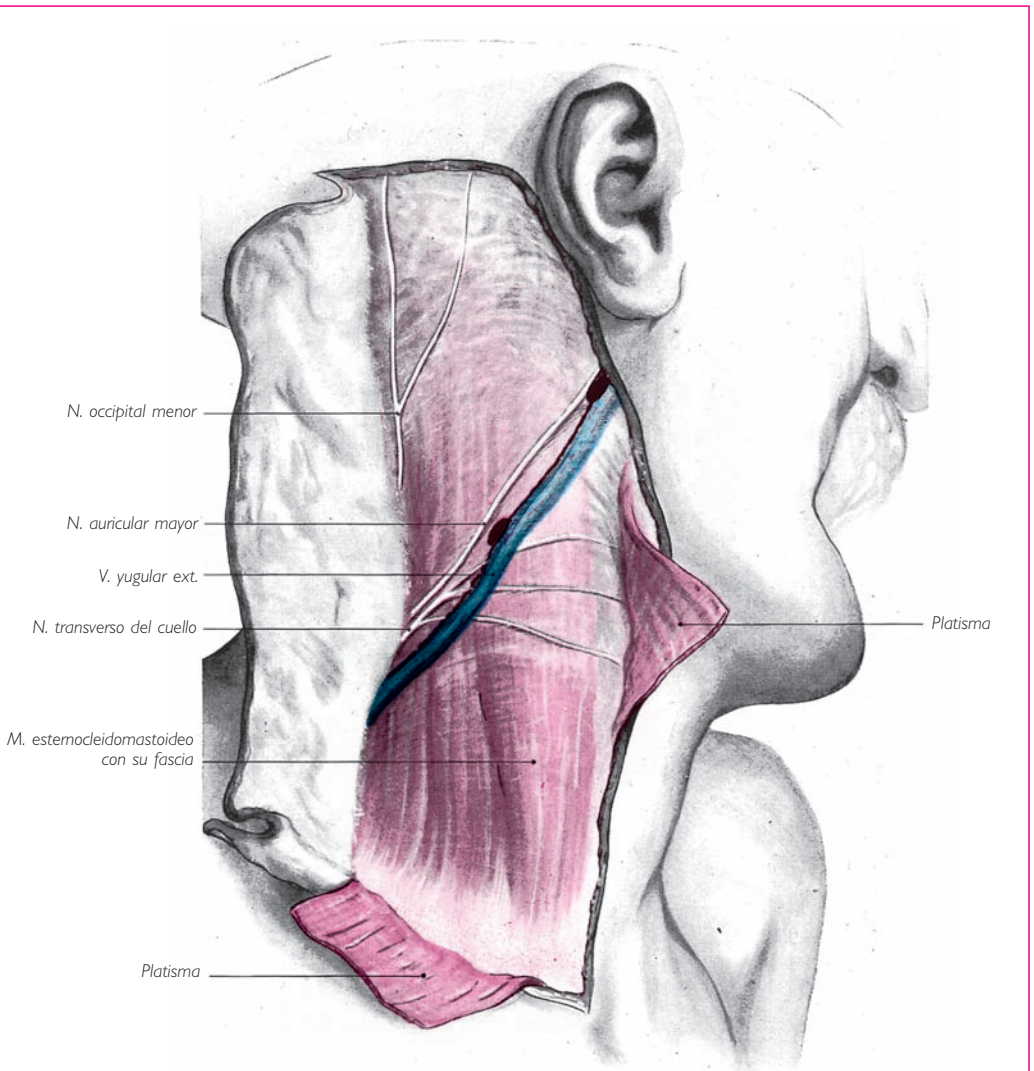


Fig. 366 ■ Región esternocleidomastoidea (planos superficiales y fascial).

terna y las ramificaciones del plexo cervical, cuando este vaso y estos nervios se desprenden de la lámina superficial de la fascia cervical, convirtiéndose en subcutáneos.

En la parte superior de la región, la piel está duplicada por una capa subcutánea formada por trabéculas fibrosas que unen estrechamente la piel con la fascia del músculo esternocleidomastoideo, y que limitan aréolas llenas de tejido celuloadiposo. En este tejido, que es muy denso, asciende el nervio occipital menor del plexo cervical, que se vuelve subcutáneo.

2. Primer plano fascial: lámina superficial de la fascia cervical. Músculo esternocleidomastoideo y su vaina. Profundamente al tejido subcutáneo se encuentra la *lámina superficial de la fascia cervical*, que se desdobra para envolver el músculo esternocleidomastoideo. La hoja profunda de esta vaina es delgada y celular. La hoja superficial es fibrosa y mucho más resistente que la hoja profunda; es muy gruesa superiormente, donde se confunde con el tejido subcutáneo. La vena yugular externa, acompañada o no por un colector linfático y por los nódulos linfáticos cervicales laterales superficiales, desciende en un desdoblamiento de la hoja fascial hasta una distancia variable superiormente a la clavícula, donde se vuelve subcutánea. Del mismo modo, los nervios occipital menor, auricular mayor y transverso del cuello del plexo cervical rodean el borde posterior del músculo esternocleidomastoideo y discurren a continuación, a lo largo de una longitud variable, en desdoblamientos de la fascia, antes de volverse superficiales (fig. 366).

La vaina del músculo esternocleidomastoideo está unida a la lámina pretraqueal de la fascia cervical inferiormente, a cada lado del espacio supraesternal.

El *músculo esternocleidomastoideo* se extiende desde el esternón y la clavícula a la apófisis mastoideas y a la parte adyacente de la línea nugal superior. Este músculo es cuadrilátero, alargado, aplanado y de una anchura semejante en todas sus partes, cuando está en su vaina. Dicha vaina se mantiene tensa, por una parte, anteriormente, por la acción de la cintilla mandibular, que la une al ángulo de la mandíbula, y por sus conexiones con la lámina pretraqueal de la fascia cervical; por otra parte, posteriormente, mediante su continuidad con la vaina del músculo trapecio.

La cabeza esternal del músculo esternocleidomastoideo es diferente de la cabeza clavicular, de la que está separada por un angosto intersticio celular que se estrecha de inferior a superior y termina uno o dos traveses de dedo superiormente a la clavícula.

3. Capa celuloadiposa y nódulos linfáticos cervicales laterales profundos: plano musculofascial infrahioideo. Profundamente al músculo esternocleidomastoideo y a su vaina fascial, se encuentra una capa celuloadiposa y de nódulos linfáticos. Esta capa está dividida, en la parte inferior de esta región, por un plano musculofascial formado por los músculos infrahioideos y la lámina pretraqueal de la fascia cervical. Describiremos primero el plano musculofascial infrahioideo y después la capa celuloadiposa y de nódulos linfáticos profundos al músculo esternocleidomastoideo.

Plano musculofascial infrahioideo (fig. 367). El músculo omohioideo cruza la parte inferior de la región oblicuamente, de superior a inferior y de medial a lateral, y su tendón intermedio se halla en relación con el paquete vasculonervioso. El espacio triangular que separa el

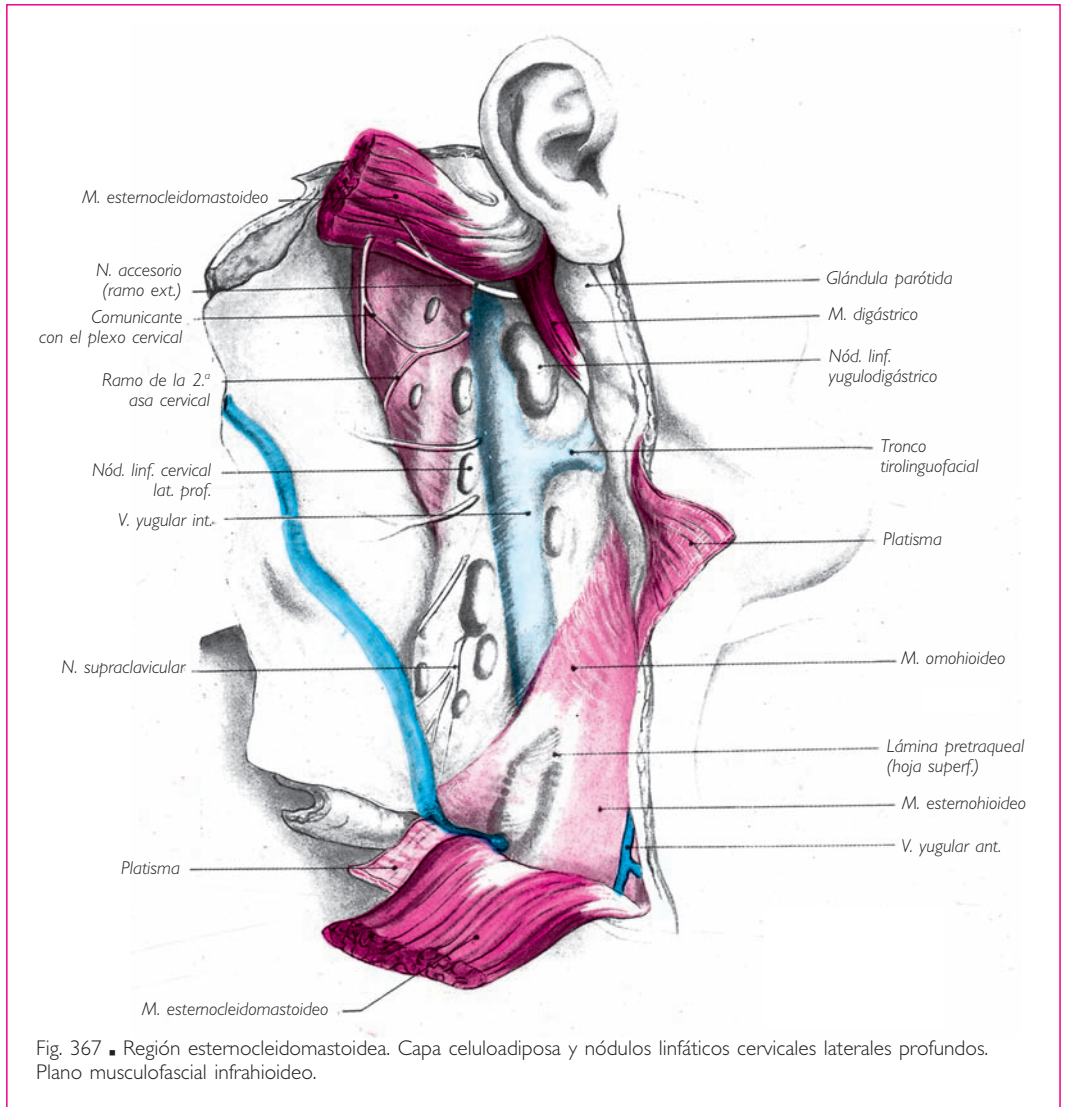


Fig. 367 ■ Región esternocleidomastoidea. Capa celuloadiposa y nódulos linfáticos cervicales laterales profundos. Plano musculofascial infrahioideo.

músculo omohioideo del músculo esternohioideo, situado medialmente a éste, se ensancha de superior a inferior y está ocupado por la lámina pretraqueal de la fascia cervical. *Capa celuloadiposa y de nódulos linfáticos* (fig. 367). La lámina celuloadiposa infraesternomastoidea es delgada superiormente, allí donde refuerza el revestimiento fascial del músculo esplenio de la cabeza y del músculo elevador de la escápula; inferiormente se infiltra de grasa. Contiene en toda su extensión numerosos nódulos linfáticos cervicales laterales profundos.

En la parte inferior de la región, la capa celuloadiposa y de nódulos linfáticos se desdobra en dos láminas secundarias que recubren las caras anterior y posterior del plano musculofascial infrahioideo. Los nódulos linfáticos cervicales laterales profun-

dos quedan en la capa posterior, subyacente al plano musculofascial, que es mucho más gruesa que la anterior. Anteriormente a la lámina pretraqueal de la fascia cervical y cerca de la terminación de la vena yugular anterior, sólo se encuentran uno o dos pequeños nódulos linfáticos inconstantes, que pertenecen al grupo de nódulos linfáticos cervicales anteriores superficiales.

La capa celuloadiposa y de nódulos linfáticos está fuertemente unida a la lámina pretraqueal de la fascia cervical, a lo largo del músculo omohioideo. Por otra parte, la expansión de la lámina pretraqueal de la fascia cervical que une la vaina del músculo omohioideo con la lámina superficial de la fascia cervical a lo largo del borde anterior del músculo trapecio se confunde con esta capa celuloadiposa.

Los nódulos linfáticos cervicales laterales profundos situados en la región esternocleidomastoidea forman parte de tres cadenas de nódulos linfáticos, asociadas respectivamente a la vena yugular interna, al nervio accesorio y a la arteria transversa del cuello (fig. 171).

La *cadena yugular interna* consta de nódulos linfáticos laterales y nódulos linfáticos anteriores. Entre todos estos elementos suele distinguirse un nódulo linfático voluminoso denominado *yugulodigástrico*.

La *cadena del nervio accesorio* sólo pertenece a la región en su parte superior, y la *cadena de la arteria transversa del cuello* en su extremo inferior (fig. 171).

La capa celuloadiposa y nodular está atravesada por el ramo externo del nervio accesorio y por numerosos ramos del plexo cervical (fig. 367).

El *ramo externo del nervio accesorio* se introduce en el músculo esternocleidomastoideo, atraviesa el fascículo cleidomastoideo de este músculo y, cubierto en mayor o menor medida por los nódulos linfáticos que lo acompañan, pasa a la región cervical lateral.

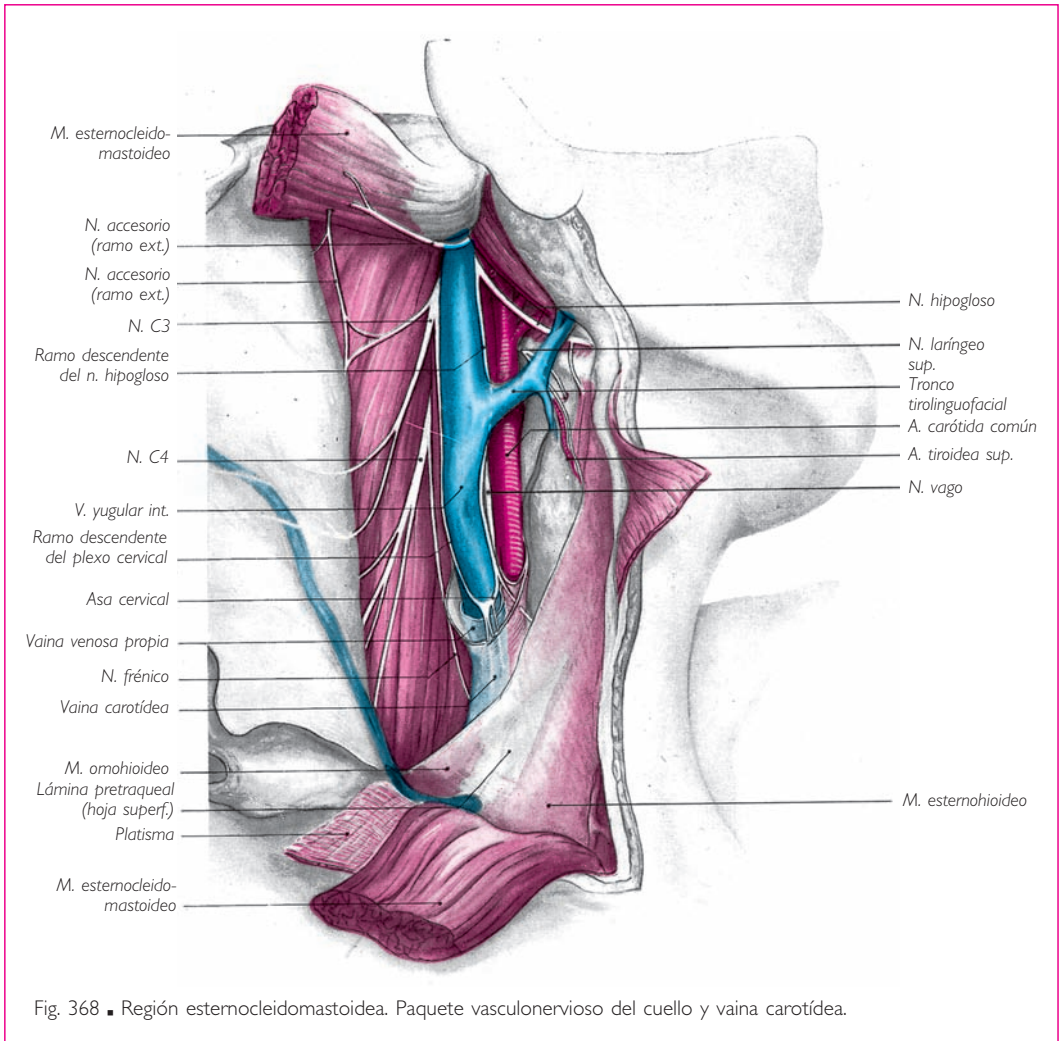
Los *nervios transverso del cuello, auricular mayor y occipital menor* del plexo cervical atraviesan de medial a lateral la capa celuloadiposa submuscular y llegan a los planos superficiales. Sin embargo, el nervio supraclavicular permanece en este plano celuloadiposo hasta la región cervical lateral.

De los *ramos profundos del plexo cervical*, uno de ellos penetra en el músculo esternocleidomastoideo y se comunica con el nervio accesorio. El ramo descendente se dirige hacia la vaina carotídea (v. pág. 619).

4. Paquete vasculonervioso del cuello y vaina carotídea. En la parte medial de esta región, la capa celuloadiposa y de nódulos linfáticos recubre el paquete vasculonervioso del cuello y la vaina carotídea que lo rodea (fig. 367).

El paquete vasculonervioso se compone de la arteria carótida común medialmente, la vena yugular interna lateralmente y el nervio vago posteriormente (fig. 368).

La *arteria carótida común* ocupa la parte medial del paquete vasculonervioso. Asciende primero oblicuamente superior y lateral y después verticalmente, anteriormente a las apófisis transversas de las vértebras cervicales, de las cuales está separada por los músculos prevertebrales y la lámina prevertebral de la fascia cervical. La arteria se proyecta sobre las vértebras inmediatamente medial a los tubérculos anteriores de estas apófisis. Se relaciona medialmente con la tráquea, el esófago, la faringe y la



laríngeo, y anteriormente con los lóbulos de la glándula tiroides y con los planos musculofasciales esternocleidomastoideo e infrahioideo. La arteria carótida común está cruzada anteriormente, en su terminación o cerca de ella, por el tronco venoso tirolinguofacial y, más inferiormente, por la vena tiroidea media.

La bifurcación de la arteria carótida común en arterias carótida externa y carótida interna se produce por lo general 1 cm superiormente al borde superior del cartílago tiroideos.

Las *arterias carótida externa* y *carótida interna* están situadas una anteriormente a la otra; la arteria carótida externa es al principio anterior y un poco medial a la arteria carótida interna. Uno o dos centímetros superiormente a su origen, la arteria carótida externa, hasta entonces vertical, se dirige superior y lateralmente y cruza la arteria carótida interna, pasando anteriormente a ella. □ En el ángulo abierto medialmente formado por sus dos ramas de bifurcación, se observa el *glomero carotídeo*.

Al igual que la arteria carótida común, las arterias carótida externa y carótida interna ascienden anteriormente a las apófisis transversas, a los músculos prevertebrales y a la lámina prevertebral de la fascia cervical, lateralmente a la faringe y *posteriormente al músculo esternocleidomastoideo y a su vaina*. Richet insiste en el hecho de que el músculo esternocleidomastoideo, cuando se mantiene estático en su vaina, recubre todo el paquete vasculonervioso del cuello, tanto las arterias carótida externa y carótida interna como la arteria carótida común. En efecto, un bisturí hundido horizontalmente sobre el borde medial del músculo pasa siempre anteriormente al paquete vasculonervioso, con independencia de la posición de la cabeza, que puede estar recta o inclinada, o con la cara girada hacia el lado opuesto.

La *arteria carótida externa* proporciona en esta región numerosas colaterales (figura 368). □ La *arteria tiroidea superior* nace muy cerca del origen de la arteria carótida externa; las *arterias lingual y faríngea ascendente* se desprenden 2 cm superiormente al origen de la arteria carótida externa y 1 cm superiormente a la arteria tiroidea inferior (Farabeuf); la *arteria facial* nace 5 mm superiormente a la arteria lingual, así como la *arteria occipital*; la *arteria auricular posterior* se origina a una distancia variable superiormente a la arteria occipital.

La cara lateral de la arteria carótida externa está cruzada por el *nervio hipogloso*, inferiormente al origen de la arteria occipital. Su cara medial está rodeada por el *nervio laríngeo superior* (fig. 359), el cual emerge medialmente a la arteria carótida externa e inferiormente al origen de la arteria lingual, en el área del triángulo comprendido entre la arteria carótida externa lateralmente, el nervio hipogloso superiormente y el tronco tirolinguofacial inferiormente (Liébault).

La *vena yugular interna* es lateral a la arteria carótida común inferiormente y a la arteria carótida interna superiormente. Sobrepasa anteriormente a la arteria carótida común, sobre todo en la parte inferior de la región. Posteriormente, la vena yugular interna se relaciona con los tubérculos anteriores de las apófisis transversas de las vértebras cervicales. Lateral y anteriormente, está en conexión estrecha con los nódulos linfáticos cervicales laterales profundos, laterales y anteriores.

El *nervio vago* está situado en la vaina carotídea, posterior a los vasos, en el ángulo diedro formado por la adhesión de la vena yugular interna con la arteria carótida interna superiormente y con la arteria carótida común inferiormente (figs. 365 y 368). □ Un ramo cardíaco cervical superior del nervio vago desciende lateralmente a la arteria carótida común y se aproxima gradualmente a la cara anterior de este vaso.

La arteria carótida común, la vena yugular interna y el nervio vago están contenidos en la misma vaina carotídea; cada uno de estos elementos está además rodeado por una vaina fibrocelular propia que lo separa de los elementos vecinos (fig. 368).

Por la vaina carotídea descienden también los *ramos vasculares o carotídeos* del nervio glossofaríngeo, del nervio vago y del tronco simpático, que forman alrededor del seno carotídeo el *plexo intercarotídeo*.

El *ramo descendente del nervio hipogloso* desciende anteriormente al paquete vasculonervioso, en un desdoblamiento de la vaina carotídea, a la altura del ángulo de adosamiento de la vena yugular interna y de la arteria carótida común. □ El *asa cervical*,

que este ramo nervioso forma al unirse con el ramo descendente del plexo cervical, cruza la cara anterior de la vena yugular interna a la altura del músculo omohioideo o un poco inferiormente a éste.

Finalmente, el *ramo descendente del plexo cervical* desciende primero adosado a la cara lateral de la vaina carotídea y luego incluido en ésta.

Posteriormente al paquete vasculonervioso y a la vaina carotídea se encuentran: □ *a)* el tronco simpático, situado en un desdoblamiento de la lámina prevertebral de la fascia cervical, frente a la vena yugular interna y lateralmente al nervio vago, y □ *b)* el nervio cardíaco cervical superior del tronco simpático, que desciende medialmente al tronco simpático y se halla incluido, al igual que éste, en un desdoblamiento de la lámina prevertebral de la fascia cervical.

El *ganglio cervicotorácico* pertenece tanto a la región esternocleidomastoidea como al tórax. Está situado en la fosita suprarretropleural, anteriormente al cuello de la primera costilla y posteriormente a la arteria vertebral y a la vertiente posterior de la cúpula pleural. En su parte superior retrovascular, el ganglio puede sobrepasar la arteria vertebral en sentido medial o, más a menudo, lateral.

■ **VASOS SUBCLAVIOS.** La arteria y la vena subclavias se describen generalmente junto con la región cervical lateral. Sin embargo, la porción de estos vasos denominada *intraescalénica* o *preescalénica*, a excepción de la porción vertical intratorácica de la arteria subclavia izquierda, pertenece a la región esternocleidomastoidea (fig. 369).

La arteria subclavia derecha tiene su origen unos 3 cm posteriormente a la articulación esternoclavicular y penetra enseguida en la región esternocleidomastoidea.

□ La arteria subclavia izquierda entra en la región un poco más lateralmente que la derecha. Está situada más profunda que ésta y se encuentra, a su entrada en la región, 4,5 cm posteriormente a la clavícula (Richet).

La porción intraescalénica de las arterias subclavias (que no comprende la parte intratorácica de la arteria subclavia izquierda) se dirige en sentido superior, lateral y un poco anterior, y describe una curva convexa superiormente, un poco más elevada y más anterior a la derecha que a la izquierda. En ese trayecto, la arteria reposa por su concavidad sobre la fascia endotorácica y sobre la cúpula pleural, anteriormente al vértice de esta cúpula, que se eleva posteriormente a la arteria 8 mm superiormente al tronco arterial (v. pág. 234). Marca una impresión que escota el extremo superior del borde anterior del pulmón (v. *Cúpula pleural*).

La parte intraescalénica de la arteria está rodeada por un plexo nervioso procedente del ganglio cervicotorácico y del asa subclavia (v. *Arteria subclavia, relaciones*, pág. 234).

La vena subclavia es anterior e inferior a la arteria (v. pág. 266); se une a la vena yugular interna para formar la vena braquiocefálica.

La confluencia de las venas yugular interna y subclavia, denominada *ángulo venoso* (de Pirogoff), está situada posteriormente a la extremidad esternal de la clavícula y a la articulación esternoclavicular. Hacia esta confluencia convergen las venas yugular externa, yugular anterior, cervical profunda y vertebral, que drenan en la vena subclavia, cerca del ángulo venoso o en la confluencia misma de las venas yugular interna y subclavia.

En esta confluencia drenan también los troncos colectores linfáticos terminales: a la derecha, cuando existe, el conducto linfático derecho, y a la izquierda el conducto torácico.

A la derecha, entre la arteria subclavia por una parte y la vena subclavia y el origen de la vena braquiocefálica derecha por la otra, descienden tres nervios (fig. 369) que son, de lateral a medial: el nervio frénico, el asa subclavia y el nervio vago. La cara inferior de la arteria está rodeada por tres asas nerviosas, constituidas de medial a lateral por el nervio laríngeo recurrente, el asa subclavia y el ramo comunicante del nervio frénico con el tronco simpático.

En definitiva, se observan a la derecha, anteriormente a la arteria subclavia, entre ésta y los tegumentos, cuatro planos superpuestos de posterior a anterior en el orden siguiente: □ *a*) un *plano nervioso* formado de medial a lateral por el nervio vago, el ramo anterior del asa subclavia y el nervio frénico; □ *b*) un *plano venoso* constituido por la vena subclavia y sus colaterales y por el origen de la vena braquiocefálica; □ *c*) un *plano muscular* representado por las inserciones inferiores de los músculos esternotiroideo y esternohioideo derechos, y □ *d*) un *plano osteomuscular* formado por la clavícula y el músculo esternocleidomastoideo.

A la izquierda, el asa subclavia y el nervio frénico presentan relaciones casi idénticas a las que mantienen a la derecha. Ahora bien, el nervio vago, en lugar de cruzar la arteria, desciende hasta la aorta, anteriormente a la arteria subclavia, a lo largo de la cara lateral de la arteria carótida común izquierda a la cual cruza oblicuamente de superior a inferior y de posterior a anterior. Además, el nervio laríngeo recurrente izquierdo nace inferiormente al arco de la aorta.

Del segmento de la arteria subclavia denominado *preescalénico* o *intraescalénico* emergen todas las colaterales de la arteria subclavia a excepción de la arteria dorsal de la escápula.

De estas colaterales, solamente tres ascienden en la región esternocleidomastoidea: son las arterias vertebral, tiroidea inferior y cervical ascendente (figs. 369 y 370).

La *arteria vertebral* asciende verticalmente en sentido posterior al paquete vasculonervioso del cuello y anterior al ganglio cervicotórácico, a la *depresión suprarretropleural* en la cual está situado dicho ganglio (v. *Cúpula pleural*) y a la lámina prevertebral de la fascia cervical. A continuación se introduce en el agujero transversal de la sexta vértebra cervical, atraviesa de inferior a superior los agujeros transversos de las seis primeras vértebras cervicales y cruza la cara anterior de los nervios espinales correspondientes. □ La *vena vertebral* desciende primero lateralmente a la arteria y luego anteriormente a ella. □ El *nervio vertebral* asciende por la parte lateral de su cara posterior.

La *arteria tiroidea inferior* asciende posteriormente al paquete vasculonervioso del cuello y un poco lateralmente a la arteria vertebral; cruza la cara posterior del paquete vasculonervioso un poco inferiormente al tubérculo anterior de la sexta vértebra cervical (J. Gosset). El tubérculo anterior de la sexta vértebra cervical, el más saliente de todos, es 6 cm superior a la clavícula y se halla a la altura del arco del cartílago cricoides (Farabeuf).

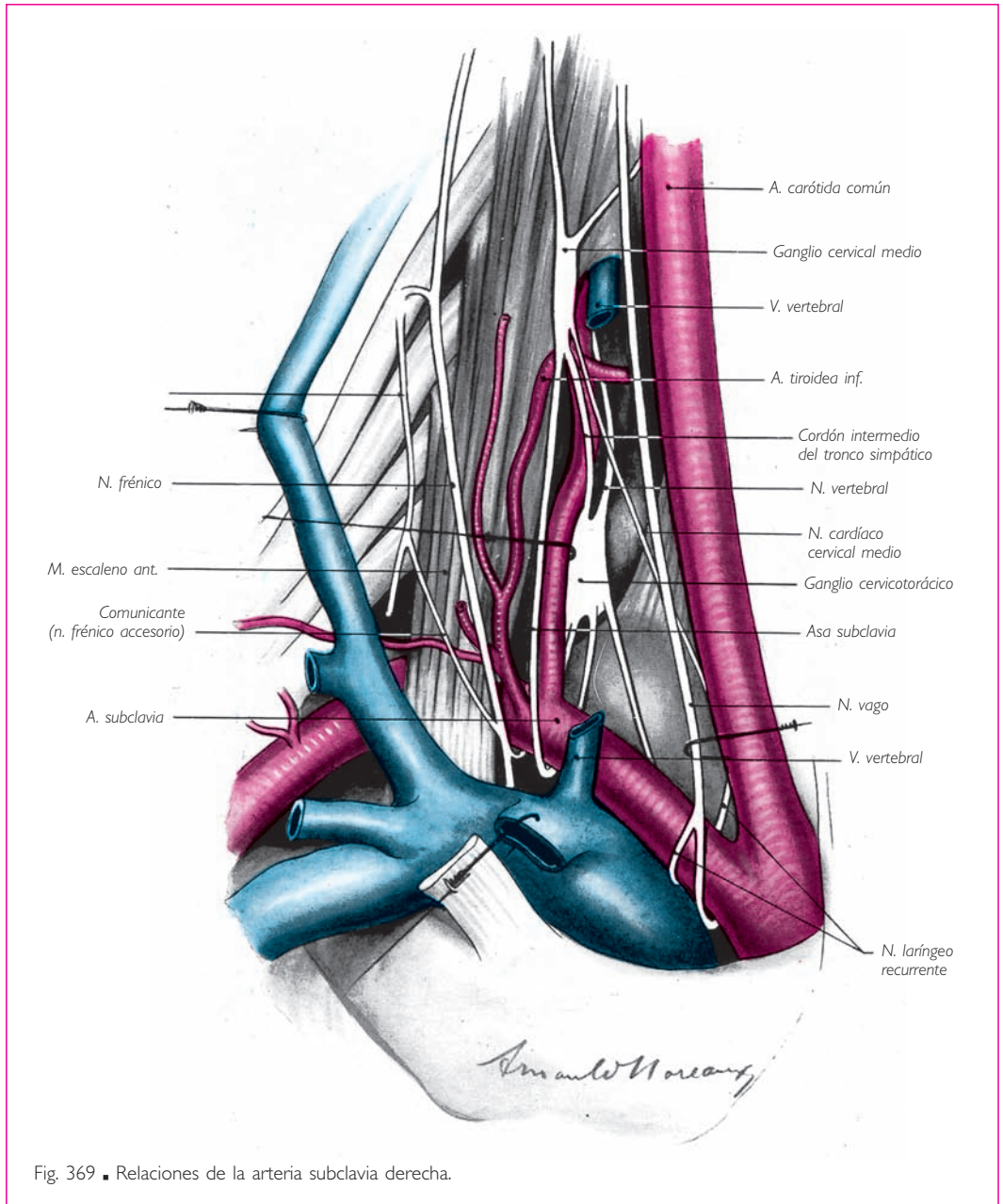
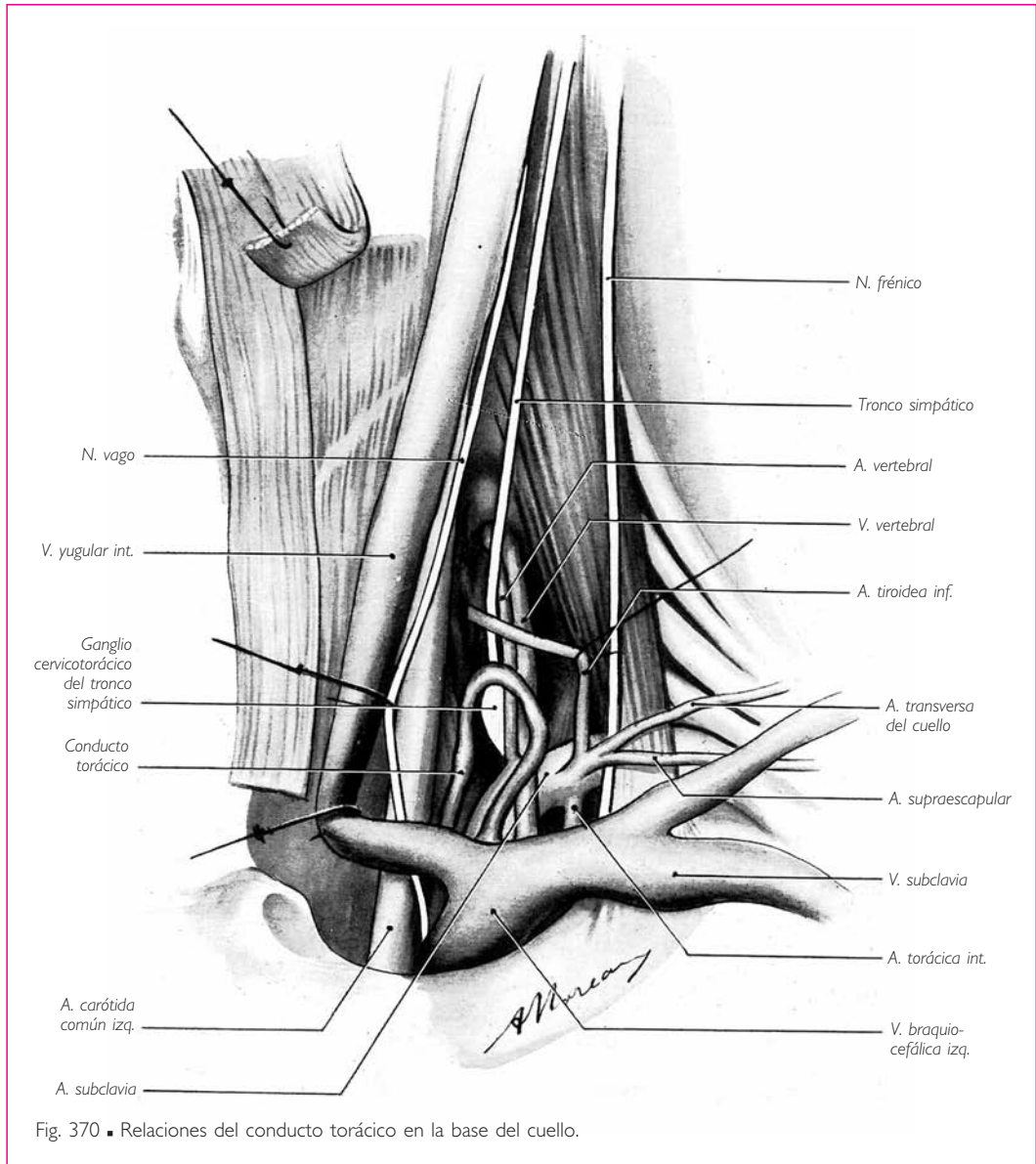


Fig. 369 ■ Relaciones de la arteria subclavia derecha.

La *arteria cervical ascendente* asciende, aplicada a la lámina prevertebral de la fascia cervical, posteriormente a la vaina carotídea, lateralmente a la arteria tiroidea inferior y medialmente al nervio frénico comprendido en la vaina del músculo escaleno anterior.

El *arco del conducto torácico* se eleva más o menos, según los sujetos, superiormente a la arteria subclavia izquierda, pero entra siempre en el *trígono de la arteria vertebral* (Waldeyer),

CUELLO



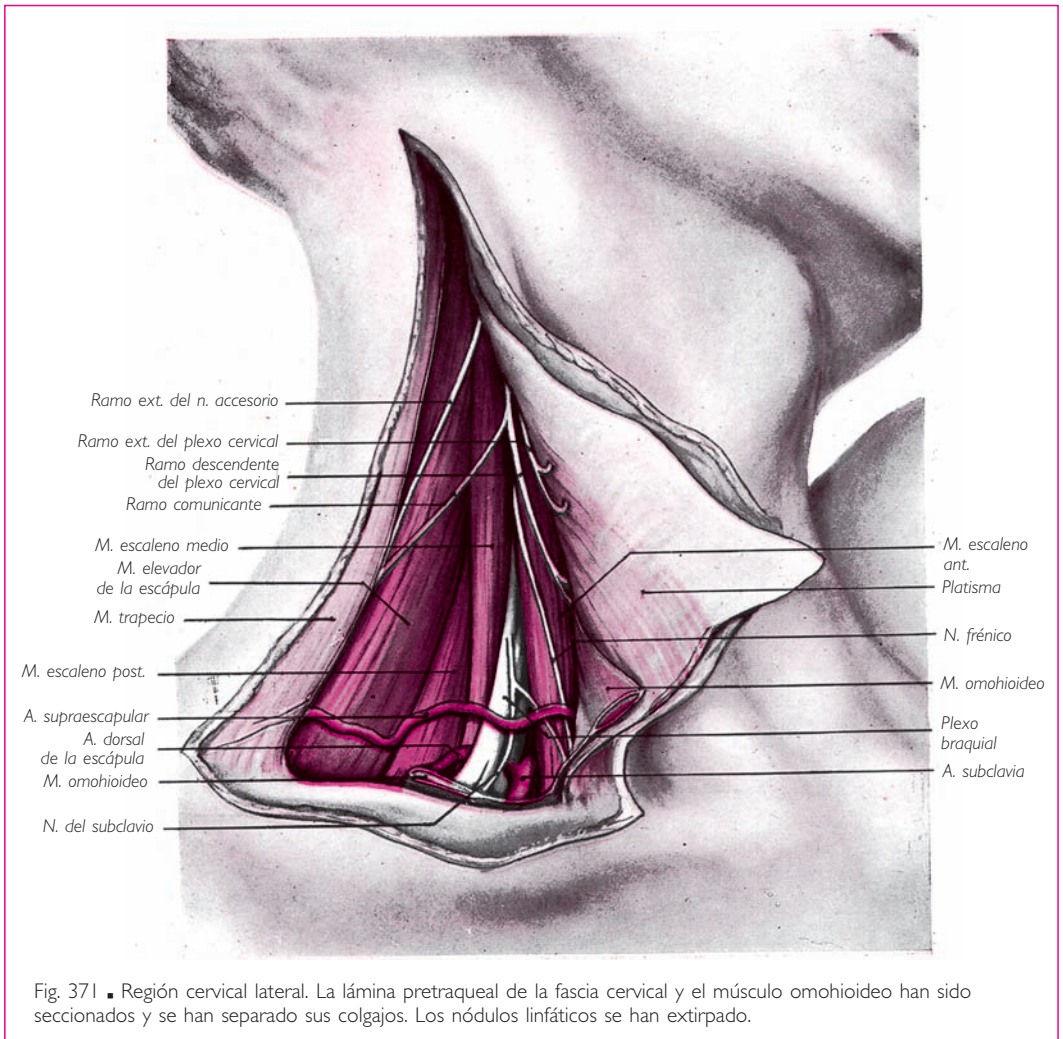
que está limitado por el esófago medialmente, el músculo escaleno anterior lateralmente y la primera costilla inferiormente. En este triángulo, el conducto torácico discurre (fig. 370) posterior y lateralmente al paquete vasculonervioso del cuello y anterior y medialmente a la arteria y a la vena vertebrales, así como al nervio frénico, que está incluido en un desdoblamiento de la fascia del músculo escaleno anterior. El arco del conducto torácico también puede cruzar un nódulo linfático inferior de los nódulos cervicales laterales profundos, pasando medial o lateralmente a él. Esta cercanía explica que el conducto torácico pueda lesionarse en el curso de una extirpación de nódulos linfáticos del cuello.

REGIÓN CERVICAL LATERAL, TRIÁNGULO CERVICAL POSTERIOR O TRIÁNGULO LATERAL DEL CUELLO

■ **SITUACIÓN Y LÍMITES.** La región cervical lateral, triángulo cervical posterior o triángulo lateral del cuello (región supraclavicular) está situada en las partes laterales del cuello, superiormente a la clavícula, posteriormente a la región esternocleidomastoidea y anteriormente a la región cervical posterior.

Sus límites son los siguientes: anteriormente, el borde posterior del músculo esternocleidomastoideo; posteriormente, el borde anterior del músculo trapecio e, inferiormente, la clavícula.

■ **FORMA EXTERNA.** Es triangular. La base está situada inferiormente en la clavícula; el vértice es superior, hallándose en el ángulo de unión de los músculos esternocleidomas-



toideo y trapecio. Está ocupada en toda su extensión por una depresión cuya profundidad, muy variable según los individuos, aumenta normalmente de superior a inferior.

■ CONSTITUCIÓN

1. Planos superficiales o subcutáneos. Bajo la *piel*, que es móvil y fina, se encuentra: *a)* un *panículo adiposo* de espesor variable; *b)* una *fascia superficial* que limita profundamente el panículo adiposo y que se desdobra en la parte inferior de la región para envolver el platismo, y *c)* un *tejido celular subcutáneo* laminar, laxo e infiltrado de grasa.

Estas diferentes capas están atravesadas, desde la profundidad hacia la superficie, un poco superiormente a la clavícula, por los nervios supraclaviculares del plexo cervical.

En este tejido subcutáneo se encuentra también la vena yugular externa, que penetra en el tejido subcutáneo de la región cerca de su ángulo anteroinferior y después se vuelve profunda, atravesando la lámina superficial de la fascia cervical.

2. Lámina superficial de la fascia cervical. La lámina superficial de la fascia cervical, subyacente al tejido celular subcutáneo, es generalmente delgada en toda la extensión de la región. Se fija inferiormente en el borde anterior de la clavícula y se continúa anteriormente con la vaina del músculo esternocleidomastoideo y posteriormente con la del músculo trapecio. La lámina superficial de la fascia cervical está atravesada, en el ángulo anteroinferior de la región, por la vena yugular externa. Un engrosamiento fascial, el *pliegue de Dittel*, bordea a veces anteriormente el orificio de la vena yugular.

3. Lámina pretraqueal de la fascia cervical y músculo omohioideo. En la parte inferior de la región y profundamente a la lámina superficial de la fascia cervical, se encuentra un plano musculofascial constituido por el vientre inferior del músculo omohioideo y por la lámina pretraqueal de la fascia cervical. Este plano, de forma triangular, se halla limitado superiormente por el músculo omohioideo, inferiormente por la clavícula y medialmente por el músculo esternocleidomastoideo. Se denomina *triángulo omoclavicular*.

El *vientre inferior del músculo omohioideo*, orientado oblicuamente en sentido superior, anterior y medial, aparece posteriormente a la clavícula cerca del ángulo posteroinferior de la región, y desaparece posteriormente al músculo esternocleidomastoideo, un poco superiormente a la clavícula (fig. 371).

La *lámina pretraqueal de la fascia cervical* envuelve el músculo omohioideo y se inserta inferiormente en el borde posterior de la clavícula. Está atravesada por la vena yugular externa y por la vena yugular anterior cuando ésta desemboca directamente en la vena subclavia.

Se denomina *triángulo omotrapezoideo* al espacio triangular superior al músculo omohioideo y limitado inferiormente por este músculo, anteriormente por el músculo esternocleidomastoideo y posteriormente por el músculo trapecio.

4. Capa celuloadiposa y de nódulos linfáticos subfasciales. Las dos caras, anterior y posterior, del plano musculofascial omoclavicular están recubiertas por una capa ce-

luloadiposa mucho más gruesa posterior que anteriormente. La capa celuloadiposa se prolonga superiormente, en el triángulo omotrapezoideo, formando una lámina única que presenta continuidad medialmente con la capa celuloadiposa y de nódulos linfáticos de la región esternocleidomastoidea. Por otra parte, se extiende lateralmente, profunda al músculo trapecio, y se continúa con el tejido celuloadiposo que contiene, entre este músculo y la fosa supraespinosa, el conjunto de *nódulos linfáticos cervicales laterales* situados bajo el músculo trapecio.

La capa celuloadiposa subfascial de la región cervical lateral presenta el mismo aspecto y la misma textura que en la región esternocleidomastoidea y contiene, como ésta, numerosos nódulos linfáticos, los cuales se agrupan alrededor del nervio accesorio y de la arteria transversa del cuello.

En esta capa celuloadiposa se encuentran también: □ superiormente, el *ramo externo del nervio accesorio*, que discurre en sentido oblicuo inferior, lateral y posteriormente; □ inferiormente, las *arterias transversa del cuello, supraescapular y dorsal de la escápula*. La capa está atravesada por la *vena yugular externa*.

Las *arterias supraescapular y dorsal de la escápula* discurren posteriormente al plano musculofascial omoclavicular.

La *vena yugular externa* desciende en esta capa adiposa, oblicuamente en sentido inferior y medial, hacia el ángulo venoso, y perfora la fascia del triángulo omoclavicular. En raras ocasiones, la vena yugular externa pasa superiormente al músculo omohioideo.

La *arteria transversa del cuello* pasa casi siempre posteriormente al plano musculofascial omoclavicular; en ocasiones, la arteria atraviesa esta fascia y cruza enseguida la cara anterior del músculo omohioideo.

La capa celuloadiposa también está atravesada por los *nervios supraclaviculares* del plexo cervical. Estos ramos nerviosos pasan anteriormente al plano musculofascial omoclavicular y perforan a continuación la lámina superficial de la fascia cervical.

5. Plano muscular profundo. La capa celuloadiposa que hemos descrito cubre los músculos escalenos y la lámina prevertebral de la fascia cervical que los reviste.

El *nervio frénico* desciende en un desdoblamiento de la hoja fascial que cubre el músculo escaleno anterior. Discurre primero sobre la cara anterior del músculo y después sobre la cara medial, donde es cruzado, a la izquierda, por el arco del conducto torácico.

Los *músculos escaleno anterior, escaleno medio y escaleno posterior* se hallan más o menos confundidos superiormente, en las cercanías de sus inserciones en las apófisis transversas de las vértebras cervicales.

Los músculos escaleno posterior y escaleno medio están unidos hasta la primera costilla, sobre la cual se fija el músculo escaleno medio, mientras que el músculo escaleno posterior desciende hasta la segunda.

Un poco inferiormente a sus orígenes, el músculo escaleno anterior se separa del músculo escaleno medio. El intervalo que separa estos dos músculos aumenta de superior a inferior, y sus inserciones en la primera costilla están separadas entre sí por toda la longitud del surco que la arteria subclavia describe en la cara superior de este hueso.

El espacio triangular de base inferior que separa el músculo escaleno anterior del músculo escaleno medio está atravesado por la arteria subclavia y por el plexo braquial (fig. 371).

El nervio subclavio desciende inmediatamente anterior al plexo, a lo largo del borde lateral del músculo escaleno anterior.

Estos vasos y nervios están cubiertos, en el espacio interescalénico, por una lámina fibrosa delgada pero resistente, en continuidad con el revestimiento fascial de los músculos escalenos.

Las porciones inter y extraescalénica de la *arteria subclavia* pertenecen a esta región. Hemos visto que su segmento preescalénico o interescalénico está relacionado con la región esternocleidomastoidea.

En su trayecto interescalénico, la arteria subclavia se relaciona con el surco excavado en la cara superior de la primera costilla, lateral y posteriormente al tubérculo del músculo escaleno anterior; ocupa el «ángulo costoescalénico» (Farabeuf) formado por dicho surco y el borde posterior del músculo escaleno anterior. La distancia comprendida entre el borde posterior de la clavícula y el surco arterial de la primera costilla es de 3 cm aproximadamente cuando el brazo pende a lo largo del cuerpo (v. pág. 235).

Los *troncos del plexo braquial* son posteriores y superiores a la arteria, situándose en el intervalo de los músculos escalenos; no obstante, a medida que el plexo braquial se aproxima al vértice del hueco de la axila, disminuye de altura y tiende a situarse posteriormente a la arteria. Al llegar a la axila, está formado por los tres fascículos que presentan las relaciones que indicamos al describir la región axilar (v. tomo 3).

La *arteria supraescapular*, que procede del tronco tirocervical, cruza la parte anteromedial del músculo escaleno anterior un poco superiormente a la primera costilla y discurre posteriormente al músculo omohioideo hasta el ligamento transversal superior de la escápula, donde la arteria desaparece pasando superiormente a dicho ligamento.

La *arteria dorsal de la escápula* nace de la parte interescalénica de la arteria, emerge del intervalo que separa los músculos escalenos y se dirige superior y lateralmente. Pasa a través del plexo braquial entre la sexta y séptima vértebras cervicales. Después cruza sucesivamente la cara anterolateral del músculo escaleno medio 1 cm aproximadamente superior a la primera costilla (Fruchaud), la cara lateral del músculo escaleno posterior y la cara profunda del músculo elevador de la escápula, donde da origen a una rama profunda para el músculo trapecio, y luego se sitúa profunda a los músculos romboides.

La *vena subclavia* reposa, al igual que la arteria, sobre la primera costilla, posteriormente a la clavícula y al músculo subclavio, y anterior y medialmente a la arteria, de la que está separada por el músculo escaleno anterior. Los dos vasos entran en contacto un poco antes de introducirse en la axila.

Lateralmente a los músculos escalenos y a la primera costilla, la arteria subclavia, la vena subclavia y los troncos del plexo braquial descienden por la región axilar, pasando por el intervalo comprendido entre la clavícula y la primera costilla.

La vena normalmente se adhiere a la fascia del músculo subclavio. Además, está unida a la lámina pretraqueal de la fascia cervical mediante una expansión de esta lámina.

REGIÓN CERVICAL POSTERIOR, REGIÓN POSTERIOR DEL CUELLO O REGIÓN DE LA NUCA

■ **SITUACIÓN Y LÍMITES.** La región cervical posterior ocupa la parte posterior del cuello y comprende todas las partes blandas posteriores a la columna cervical.

El límite anterior de la región es, a cada lado, el borde anterior del músculo trapecio, que separa la nuca de las regiones esternocleidomastoidea y cervical lateral. Los límites superior e inferior se confunden con los del cuello.

■ **FORMA EXTERNA.** En la parte superior de la región y en la línea media, un poco inferiormente a la protuberancia occipital externa, destaca una depresión vertical, la *fosa suboccipital*, que está determinada por el saliente que forman, a cada lado de la línea media, los músculos trapecio y semiespinoso de la cabeza.

Más inferiormente pueden apreciarse al tacto los salientes formados por las apófisis espinosas de las vértebras cervicales, en particular la séptima.

■ **CONSTITUCIÓN**

1. Planos superficiales. La *piel* es gruesa, densa, resistente y adherente.

Profundamente a ella, se encuentra una *capa celuloadiposa* formada por un tejido celular muy apretado y acumulaciones adiposas separadas entre sí por trabéculas fibrosas que se extienden desde la cara profunda de la dermis hasta la fascia cervical, y que son las que aseguran la adherencia de los tegumentos. En esta capa subcutánea se observa cómo ascienden hacia el cuero cabelludo, en la parte superior de la región, las ramas terminales de la arteria occipital, el nervio occipital mayor y el ramo posterior del tercer nervio cervical (fig. 203).

El nervio occipital mayor emerge del músculo trapecio 2 cm aproximadamente inferior y lateral a la protuberancia occipital externa. A veces la rama medial de la arteria occipital atraviesa el músculo trapecio por el mismo orificio que el nervio occipital mayor.

2. Fascia cervical. La fascia cervical cubre el músculo trapecio; presenta continuidad anteriormente, sobre el músculo esternocleidomastoideo y la región cervical lateral, con la lámina superficial de la fascia cervical de la región anterior del cuello.

De la cara profunda de la fascia y en la línea media, se desprende el ligamento nuchal, que se extiende hasta las apófisis espinosas y divide las capas subfasciales de la región en dos mitades laterales y simétricas.

3. Capas subfasciales. Profundos a la fascia se disponen, a cada lado de la línea media, cuatro planos musculares (fig. 365):

El primer plano está constituido por el músculo trapecio.

El segundo plano está formado por el músculo esplenio de la cabeza medialmente y por el músculo elevador de la escápula lateralmente.

El tercer plano comprende, de medial a lateral, los músculos semiespinoso de la cabeza, longísimo de la cabeza y longísimo del cuello. El músculo semiespinoso de la

CUELLO

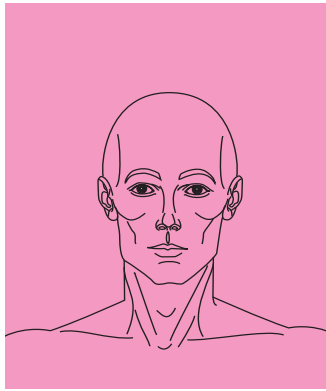
cabeza aparece superiormente en el espacio triangular que limita, con la línea media, el borde medial del músculo esplenio de la cabeza.

La arteria occipital discurre superiormente entre el segundo y el tercer plano, inferiormente a la inserción craneal de los músculos longísimo de la cabeza y esplenio de la cabeza. A lo largo de esta arteria se encuentran nódulos linfáticos occipitales profundos subesplénicos.

El cuarto plano está constituido inferiormente por el músculo multífido y superiormente por los músculos rectos posteriores de la cabeza y oblicuos de la cabeza. El músculo recto posterior mayor de la cabeza medialmente, el músculo oblicuo inferior de la cabeza inferiormente y el músculo oblicuo superior de la cabeza lateralmente limitan un triángulo en cuya área se encuentran la arteria vertebral, que pasa superiormente al arco posterior del atlas, y el ramo posterior del primer nervio cervical. Éste se divide en ramos destinados a los músculos rectos posteriores de la cabeza y oblicuos de la cabeza (fig. 203). El ramo posterior del primer nervio cervical emerge de la membrana atlantooccipital posterior, medial e inferiormente a la arteria vertebral.

En esta misma área se encuentran también numerosos elementos del denso plexo venoso suboccipital, en el cual tienen su origen las venas vertebral y cervical profunda. La vena cervical profunda desciende entre los músculos semiespinoso de la cabeza y multífido.

El nervio occipital mayor cruza el borde inferior del músculo oblicuo inferior de la cabeza, sobre el cual se refleja para alcanzar, a través del músculo semiespinoso de la cabeza, el músculo trapecio y los tegumentos.



ÍNDICE ALFABÉTICO DE MATERIAS

A

Abducción cubital, 14-15

Abertura externa, 67

Acetábulo, 15

Acueducto

– de la cóclea, 71, 458, 462

– del vestíbulo, 456

– mesencefálico, 276

Agujero cigomaticoorbitario, 286

Agujero/s, 6, 41, 128, 138-141, 143, 265, 274, 355, 459, 568. V. también *Escotadura, Orificio*

– ciego, 42-43, 88

– de Vesalio, 56, 85, 89, 256

– esfenopalatino, 226, 229, 355, 361

– espinoso, 52, 56, 85, 88-89, 226, 289, 501

– estilomastoideo, 69-70, 74, 297, 299-301, 433, 588

– etmoidal, 45, 47, 88, 232, 284, 359, 361

– etmoidales, 42

– incisivo, 85, 94, 115, 125, 575

– infraorbitario, 91-93, 115, 176, 228, 564

– intervertebral, 26, 139, 238, 242, 266, 324, 338

– magno, 74, 80, 85, 89, 132, 134, 136, 144, 153, 156, 158, 238, 246, 319

– mastoideo, 247, 256

– mentoniano, 107, 109, 112, 114-115, 227, 293, 562, 564

– nutricional, 6

– oval, 52, 55-56, 85, 88-89, 167-168, 227, 250, 256, 282, 288-290, 346, 453, 501, 570-571

– parietal, 80-81, 84, 256, 553-554

– rasgado, 57, 72, 85, 88-89, 252, 256, 298, 300, 346

– redondo, 52, 54-56, 58-59, 85, 89, 123, 137, 250, 256, 285-286, 569, 574

– singular de Morgagni, 42, 47, 50, 84, 93, 119-121, 140, 287, 459, 461, 569

– supraorbitario, 232, 369, 552

– transverso, 238, 265, 620

– yugular, 57, 70-71, 76-78, 85-86, 88-89, 221, 223, 246, 252-253, 305-306, 309-310, 313, 319, 580-581

Ala

– de la *crista galli*, 45, 48

– del vómer, 104

– estilofaríngea, 500

Ala (*cont.*)

– mayor del hueso esfenoides, 52, 55-58, 60, 70, 72, 81, 86, 89, 106, 123, 124, 126, 128, 132

– menor del hueso esfenoides, 56

Aleta ligamentosa

– lateral de la vaina del globo ocular, 393-394, 404-406

– medial de la vaina del globo ocular, 393-394

Amígdala. V. *Tonsila*

Ángulo

– cefaloauricular, ángulo craneoauricular, 415

– de la mandíbula, 113

– interno del cartílago tiroideos, 514

– iridocorneal, surco periiridiano, 376

– medial y lateral del ojo, 396

Angustia, 408

Anillo

– conjuntival, 403

– de resistencia occipital, 132

– del tendón común de los músculos del globo ocular, 250, 278, 284, 296, 385-386

– fibrocartilaginoso de la membrana del tímpano, 426

– tendinoso común, 55, 369, 384-385

Antehélix, 416

Antilíngula, 112

Antitrago, 416

Antro mastoideo, 441

Aparato

– circulatorio, 31-32

– de la fonación, 530

– de la nutrición, 30

– digestivo en la cabeza y el cuello, 463

– hioideo, 131

– motor de los pliegues vocales, 537

– respiratorio (cervical), 511

– tensor de los pliegues vocales, 532

Apófisis

– anterior del martillo, 435

– articular, 138-139, 142, 144

– cigomática, 40-41, 63-64, 68, 84, 91-92, 107, 132-133, 161, 554

– clinoides

– – anterior, 56, 58, 89, 136, 231

– – media, 53, 56

– – posterior, 52-53, 89, 136, 277

– cocleariforme, 431, 437

– condilar, 107, 112-114, 136, 147-148, 150-152, 225-226, 258, 292, 421, 565

– coronoides, 107, 112-114, 161-164, 566

– del martillo, 428-429

– esfenoidal del hueso palatino, 59, 98-101, 105, 120, 129

– estiloides, 63, 68-70, 72, 85, 131, 150-151, 195, 579

– etmoidal

– – del cornete nasal inferior, 51, 102-103, 120-121

– – del hueso esfenoides, 53

– frontal

– – del hueso cigomático, 106-107, 124, 128, 367-369

– – del maxilar, 40, 91-92, 94-97, 120, 123-124, 128, 134-135, 176, 367-368, 398

– intrayugular, 70, 75-77

– lagrimal del cornete nasal inferior, 97, 102, 119-120

– lateral del martillo, 426-427

– mastoides, 63, 65-66, 69-70, 74, 78, 85-86, 137, 146, 193, 195

– maxilar

– – del cornete nasal inferior, 101, 103, 119, 126, 357

– – del hueso palatino, 101, 122, 129

– muscular, 515, 522-524, 532, 537

– odontoides, 141-144, 146

– orbitaria

– – del hueso palatino, 47, 54-55, 96, 98-100, 119-120, 123-125, 128-129, 357, 360, 367

– – interna del hueso frontal, 125, 134

– palatina del maxilar, 92-94, 96, 98, 115, 119-120, 121, 127, 575

– piramidal del hueso palatino, 59, 93, 96, 98-101, 105, 118, 122, 126, 129, 165-166, 569

– pterigoespina, 60, 168

– pterigoides, 52, 54-55, 58-60, 85-86, 99-101, 105, 116-119, 122-123, 125-126, 129, 165, 167, 451-453, 488, 489, 492, 496, 500-502, 504-505, 567-569, 575, 591

– semilunar, 138

– transversa, 138-143, 146, 185, 187-189, 200, 202-204, 206, 212-213, 215, 230, 238, 241-242, 266, 324-325, 327, 335, 339, 500, 578, 580, 616, 618, 625

– tubárica, 69, 87, 451

– unciforme etmoidal, 48-51, 103, 120-121, 123, 125-126, 348-349, 353, 357, 359

Apófisis (*cont.*)

- vaginal de la apófisis
- – estiloides, 85
- – pterigoides, 54-55, 59, 100, 105
- vocal, 515, 517, 519, 522-523, 526-527, 532, 537
- yugular, 70, 75-79, 85, 189, 247, 444

Aponeurosis

- epicraneal, *galea aponeurotica*, 133, 169, 171, 552-553, 555-556, 558, 565, 567
- palatina, lámina fibrosa del velo del paladar, 474, 500, 502-503, 574-575

Arcada

- dental, 464-467
- gingivodental, 464

Arco

- anterior del atlas, 140
- de la aorta, 214, 216, 234-235, 267, 312-313, 330, 539, 547, 620
- de la vena ácigos, 311
- del cartílago cricoides, 512
- del conducto torácico, 329, 621, 622, 625
- frontooccipital, 132
- hioideo, 131
- lateral de la bóveda craneal, 133
- palatofaríngeo, 469, 493, 495, 502, 507
- palatogloso, 468-469, 474, 493, 495, 503, 505-506
- posterior del atlas, 141
- superciliar, 41
- tendinoso del músculo elevador del párpado superior, 384

Área

- coclear, 459
- del nervio facial, 459
- vestibular
- – inferior, 459
- – superior, 459

Arteria/s

- alveolar, 228
- – inferior, 223, 227-228, 480, 563, 571, 577
- angular, 223
- auricular posterior, 224
- basilar, 238, 240
- bucal, 227
- carótida
- – externa, 217, 617-618
- – interna, 229, 617

- carótidas comunes, 214-217, 616-618
- carotidotimpánica, 231
- central de la retina, 231, 378
- cerebelosa
- – inferior
- – – anterior, 238
- – – posterior, 238
- – superior, 238
- cerebral
- – anterior, 231
- – media, 231
- – posterior, 238
- cervical
- – ascendente, 242
- – profunda, 241
- cigomáticoorbitaria, 222, 225
- ciliares, 377
- – anteriores, 232, 377
- – posteriores
- – – cortas, 232, 377
- – – largas, 232, 377
- comunicante posterior, 231
- coroidea anterior, 231
- de la cavidad
- – nasal, 360
- – timpánica, 439
- de la faringe, 505
- de la glándula
- – parótida, 482
- – sublingual, 486
- – submandibular, 485
- – tiroides, 544
- de la laringe, 528
- de la lengua, 476
- de la membrana del tímpano, 428
- de la oreja, 418
- de la tráquea, 542
- de la trompa auditiva, 452
- de las vías lagrimales, 411
- de los párpados, 403
- del conducto
- – auditivo externo, 423
- – pterigoideo, 228, 454, 505, 571
- del laberinto, 238, 298, 461
- del oído interno, 461
- del timo, 549
- descendente de la escápula. V. *Arteria dorsal de la escápula*
- dorsal

Arteria/s (*cont.*)

- de la escápula, 216, 234, 237, 239, 243, 625-626
- de la nariz, arteria nasal externa, 223, 231, 233, 398-399, 409, 411
- esfenopalatina, 229, 355, 365, 505, 571
- espinal
 - anterior, 238
 - posterior, 238
- estilomastoidea, 223, 225
- etmoidal
 - anterior, 232, 361
 - posterior, 232
- facial, 221, 563
- faríngea ascendente, 220, 505, 593, 618
- gástrica izquierda, 312
- infraorbitaria, 228, 468, 571
- intercostal suprema, 234, 237, 240-241
- labial
 - inferior, 222-223
 - superior, 223
- lagrimal, 231
- laríngea
 - inferior, 57, 219, 242, 528-529
 - superior, 219, 529
- lingual, 219, 598, 618
- masetérica, 223, 227-228, 566
- maxilar, 166, 226-229, 571, 573
 - externa, arteria facial, 221
- meníngea media, 226
- musculares de la arteria oftálmica, 232
- musculofrénica, 241
- occipital, 224, 581, 627
- oftálmica, 231
- palatina
 - ascendente, arteria palatina inferior, 476, 504-505, 575, 593
 - descendente, arteria palatina superior, 93, 228, 273, 361, 505, 571, 574-575
- palpebrales, 232
- pericardiofrénica, 241, 331
- profunda de la lengua, 219-221, 476
- pterigopalatina, 228
- subclavia, 233-243, 619-623
 - derecha, 234-236
 - izquierda, 234-235
- sublingual, 219
- submentoniana, 210, 223
 - supraescapular, 216, 234, 237, 239, 242-243, 335, 625-626
 - supraorbitaria, 220, 232-233, 398, 404, 413-414
 - supratrocLEAR, 220, 232-233, 398-399
 - temporal
 - media, 222, 225
 - profunda
 - anterior, 228, 556
 - posterior, 227, 556
 - superficial, 225, 555
 - timpánica anterior, 226
 - tiroidea
 - ima, 540, 542, 544
 - inferior, 242, 620
 - superior, 218, 505, 618
 - torácica interna, 216, 234, 237, 239-241, 327, 329, 542, 549, 622
 - transversa
 - de la cara, 222, 224-225
 - del cuello, 216, 234, 237, 239, 242, 625
 - vertebral, 238, 620
- Articulación
 - aritenocornicular, 518
 - atlantoaxoidea, 153
 - lateral, 153-154, 158-160
 - media, 153-155, 159-160
 - cabeza-columna vertebral, 153
 - cartilaginosa, 10, 17-18
 - condílea, V. *Articulación elipsoidea*
 - cricoaritenoidea, 516
 - cricotiroidea, 516
 - de cabeza y cuello, 147
 - de los huesecillos del oído, 436
 - discomandibular, 151-152
 - elipsoidea, 13-15, 147
 - en silla de montar, 14
 - esferoidea, 13, 15-16
 - fibrosa, 10, 147
 - plana, 13, 16
 - por encaje recíproco, 14
 - radiocubital, 13
 - sinoviocartilaginosa, 10, 13, 16, 17, 19
 - temporomandibular, 114, 147-152, 165, 225, 258, 291-292, 421, 451, 481, 567, 584, 587
 - trocoide, 13-14
 - uncovertebral, 152
 - vertebral, 152

Artrodia, V. *Articulación plana*

Asa

- cervical, 322-323, 325, 326-327, 333, 618
- nerviosa, 312, 317
- subclavia, 235-236, 240, 267, 327, 331, 340-341, 619-621

Asta

- inferior del cartílago tiroides, 514
- mayor del hueso hioides, 131
- menor del hueso hioides, 131
- superior del cartílago tiroides, 514

Asterión, 82

Atlas, 139

Atrio, 31-32

Aurícula, V. *Atrio*

Axis, 141

B

Base del cráneo, 88

Basihioides, cuerpo del hueso hioides, 132

Bola adiposa de Bichat, V. *Cuerpo adiposo de la mejilla*

Bolsa

- faríngea, 491
- retro e infrahiodea, 520, 526, 609-610
- sinovial, 22, 562

Borde

- cigomático, 54, 57
- nasal, 40-42, 85, 96, 103-104
- orbitario, 369, 383, 387, 389, 393-394, 396, 399, 401, 405
- supraorbitario, 40-41, 84, 137, 369, 551, 554

Bóveda de las fosas nasales óseas, 127

Bregma, 81, 84

Bulbo

- carotídeo, seno carotídeo, 215, 230
- inferior de la vena yugular, 253
- superior de la vena yugular, 247, 252-253, 309, 433, 439

Bulla etmoidal, 51, 349, 354

C

Cadena

- de huesecillos, 434
- de nódulos linfáticos

– – cervical transversa, 270

– – yugular interna, 270

– del nervio accesorio, 270, 616

– yugular

– – anterior, 268

– – externa, 268

Calvaria, 84, 87-88, 89, 132, 553

Cámara

– anterior del globo ocular, 382

– posterior del globo ocular, 382

Canal/es. V. también *Surco*

– laterales de la lengua, 472

– olfatorios del etmoides, 45

– retrobullar, 354

– salpingofaríngeo, 448

– salpingopalatino, 448

– sulciforme, fosita sulciforme, 455-456

– vestibulares superior e inferior de los labios, 463

Capa

– celuloadiposa y ganglionar

– – cervical profunda, 614

– – subfascial, 624

– fibroelástica de los párpados, 397

Cápsula

– articular, 11

– de la lente, cristalino, 379

– fibrosa de la glándula tiroides, 212, 544, 549

– tonsilar, 474, 493, 496, 498

Cara, 114, 559

– temporal, 41

Caracol, cóclea, 456

Carilla yugular, 70

Carina, 540

Cartílago/s

– alar mayor y menor, 351-352

– aritenoides, 514

– articular, 10

– corniculado, 488, 512, 515, 525-526

– cricoides, 512

– cuneiforme, 488, 512, 516, 520, 522, 525-527

– de la laringe, 512

– de la oreja, 417, 420-422

– de Reichert, 131

– del tabique nasal, 105, 122, 127, 351-352

– epifisario, 8-9

– epiglótico, 514

– interaritenoideo, 516

– lateral de la nariz, 351

- Cartílago (*cont.*)
- nasales accesorios, 352
 - sesamoideos
 - – anteriores, 516
 - – posteriores, 516
 - tiroides, 513
 - traqueales, 542
 - tritíceo, 520
 - vomeronasal, 127, 350-351
- Carúncula
- lagrimal, 396, 403
 - sublingual, 478
- Cavidad
- bucal, 115, 347, 463, 468-469, 478, 487, 489, 491, 511, 574
 - – propiamente dicha, 90, 463, 466, 468, 559
 - dental, cavidad pulpar, 465
 - glenoidea, 15, 140, 436
 - medular, 7, 9
 - nasal, 6, 36, 41, 45, 47, 51, 60, 90, 93-98, 100, 102, 104-105, 115-127, 229, 232, 268, 270, 273-274, 284-285, 287-288, 294, 347-366, 368, 404, 407, 411, 487, 489, 492, 496, 505-506, 511, 554, 559-560, 569, 571, 574-576, 606
 - ósea, 115
 - subvestibular, 456
 - timpánica, 6, 73, 299-300, 420, 422, 424-425, 430, 432-434, 437-439, 441-442, 444, 446-448, 454, 458
 - trigeminal, 282-283
- Celda/s
- de Lenoir, 445-446
 - etmoidales, 120, 358
 - – anteriores, 359
 - – posteriores, 360
 - lagrimal, 405
 - masetérica, 566
 - mastoideas, 439, 444
 - occipitoyugulares, 444
 - parotídea, 479, 583
 - petrosas, 445
 - pterigoidea
 - – externa, 571
 - – interna, 570
 - sublingual, 596
 - submandibular, 210, 254, 596, 599-605
 - submaxilar, 483-484
 - temporal, 556
 - tímica, 548, 610
- Celdillas frontales, 42
- Célula
- nerviosa, neurona, 23
 - sensorial, 28
- Centro de osificación
- primario, 8-9
 - secundario, 8-9
- Ceratohioidal, 131
- Cintura
- escapular o pectoral, 5
 - pélvica, 5
- Circulación porta, 34
- Círculo de nódulos linfáticos pericervical, 267
- Clivus, 53, 75-76, 88-89, 153, 158, 238, 252, 296
- Coanas, 350, 355
- Cóclea, 456
- Cola del hélix, 417
- Comisura
- lateral de los párpados, 395
 - medial de los párpados, 395
- Concha de la oreja, 171, 416
- Cóndilo occipital, 75-77, 85
- Conductillo/s
- de la cóclea. V. *Acueducto de la cóclea*
 - de la cuerda del tímpano, 300
 - de unión, 407-408
 - excretorios de la glándula lagrimal, 406
 - lagrimales, 407-408
 - timpánico, 69, 432
- Conducto/s
- alveolar, 92, 357
 - alveolares, 92, 228
 - auditivo, 558
 - – externo, 61-62, 64, 65-67, 69, 71-72, 419-425
 - – interno, 67-68, 71, 73, 88, 297-298, 303-304, 422, 425, 446, 454-461
 - carotídeo, 85, 229, 580
 - coclear, 458, 461
 - de la eminencia piramidal, conducto del músculo estapedio, 437
 - de la trompa auditiva, 62, 69
 - de Petit, 381-382
 - del músculo
 - – estapedio, 433
 - – tensor del tímpano, 430-431
 - endolinfático, 460

Conducto/s (*cont.*)

- esfenovermeriano medio, 54, 105
 - espiral
 - de la cóclea, 457
 - del modiollo, 303, 458
 - facial, 73, 297-300, 313, 420-421, 430-434, 436-437, 440-442, 445, 455, 457
 - faringoesofágico, 609
 - hialoideo, 382
 - incisivo, 94, 119-120, 122, 127, 228, 361, 469, 574-575
 - infraorbitario, 91-92, 123, 285, 287, 288, 357, 368
 - innominado de Arnold, 52, 56, 74, 85, 300
 - laringotraqueal, 609
 - linfático derecho, 271
 - mandibular, 111-114, 227
 - mastoideo, agujero mastoideo, 63, 66, 68
 - nasal. V. *Meato nasal*
 - nasolagrimal, 95-97, 102, 118, 120, 123-125, 357, 364, 369, 407-411
 - óptico, 56, 343, 383, 387
 - palatino mayor, 85, 94-95, 97, 98, 99, 101, 117, 119, 122, 129, 228, 505, 575, 594
 - palatovaginal, 59, 85, 100, 105, 228, 287, 361
 - parotideo, 164, 167, 301, 302, 464, 478, 480-482, 563, 566-567, 577
 - petromastoideo, 67, 446
 - pterigoideo, 54, 58-59, 300, 345, 569
 - *reuniens*, 461
 - semicircular
 - anterior, 67, 455-456, 460
 - lateral, 298, 455-457, 460
 - posterior, 456-457, 460
 - sublingual mayor, 478, 486
 - sublinguales menores, 486
 - submandibular, 292-293, 321, 478, 484-486, 573, 595, 596-598, 600-601, 604-605
 - torácico, 35, 215, 235, 265, 270-271, 620, 622
 - vertebral, 23, 26-27, 74, 144, 159, 242, 265, 319-320, 324, 534, 606
- Confluencia de los senos, 27, 244, 246
- Conjuntiva, 402
- bulbar, 403
 - del fondo del saco conjuntival, 403
 - palpebral, 402

Cono

- elástico, 518, 531
 - fibroso, 531
 - luminoso, 427
- Contrafuertes óseos de la base del cráneo, 132
- Cornete/s
- de Zuckerkandl, 348
 - etmoidales, 348
 - nasal
 - inferior, 90, 95, 98, 101-103, 115, 118-120, 125-126, 347-349, 353, 357, 361, 363, 364, 366, 410-411, 448, 488
 - medio, 44, 48-51, 95, 98, 119-120, 123, 126, 287, 347-349, 353-356, 358, 362, 363, 366
 - superior, 44, 48-51, 119-121, 123, 126, 273, 287, 347-348, 353-355, 363, 366
 - supremo, 51, 120-121, 348, 353, 355
 - nasales, 51, 347-349, 353, 355-356, 362, 363-366
- Corona
- ciliar, 375
 - del diente, 465
- Cráneo
- desarrollo, 89
 - óseo, 83
 - región, 551
- Cresta
- buccinatrix, 113
 - conchal, 94-95, 98-99, 102-103, 117, 119
 - esfenoidal, 54-55, 122
 - espiral, 461
 - etmoidal, 50, 95, 98-99
 - frontal, 42
 - incisiva. V. *Cresta nasal*
 - infratemporal, 57, 85, 128, 161, 165, 291, 556, 568-569
 - intertimpanoescaamosa, prolongación inferior del techo del tímpano, 63
 - lagrimal
 - anterior, 95, 124
 - posterior, 96
 - muscular del hueso occipital, 75
 - nasal, 91-94, 101, 105
 - occipital
 - externa, 78
 - interna, 79
 - orbitonasal, 40

Cresta (*cont.*)

- petroescamosa superior, 432, V. también *Pliege vestibular*
- sinostósica, 53
- – del hueso occipital, 75
- supramastoidea, 558
- transversa, 458
- vestibular, 455
- Criptas tonsilares, 493
- Crista galli*, 42, 45-49, 51-53, 88-89, 122, 126-127, 136-137
- Cuarto nervio cervical, 325
- Cúbito, 13
- Cuello, 605
 - del diente, 465
- Cuerda del tímpano, 346
- Cuero cabelludo, 553
- Cuerpo
 - adiposo
 - – de la mejilla, 480, 482, 556, 563-567, 569, 571, 577
 - – de la órbita, 412
 - ciliar, 375
 - del hueso
 - – esfenoides, 52
 - – hioides, 129
 - vítreo, 382
- Cúpula de la cóclea, 457

D

- Depresiones interanulares de la tráquea, 539
- Desmodonto, 467
- Diafragma estiloideo, 578
- Diartroanfiartrosis, 10, 17-18
- Dientes, 464
 - caninos, 464-468
 - deciduos, 467-468
 - incisivos, 464-468
 - molares, 464-468
 - permanentes, 467
 - premolares, 464-468
- Diploe, 7
- Disco
 - del nervio óptico, 378
 - o menisco articular, 11, 148
- Dorso de la silla, 52-53, 55, 58, 89

E

- Ecuador
 - de la lente, 379
 - del globo ocular, 370-372, 378
- Eminencia/s. V. también *Tuberosidad*
 - arqueada, 67
 - de la concha, 417
 - frontal media, 41, 84
 - mamilares, 43
 - nasal, 51, 355
 - orbitaria, 43
 - piramidal, 430, 432-433, 437, 445
 - yuxtamastoidea, 66
- Enartrosis, V. *Articulación esferoidea*
- Encaje recíproco, articulación en silla, 13
- Encéfalo, 23
- Encías, 463, 467
- Endolinfa, 461
- Entrada al antro, 299, 439
- Envoltura ósea pericondral, 8
- Epífisis, 6
 - fértil, 8
- Epihioides, 131
- Escafa, 416, 418
- Escama occipital, 74, 76, 78-81, 87, 199
- Escápula, 204-208, 242-243
- Esclera, 275, 371-378, 386-387, 389, 391-392, 403
- Escotadura, 6, 41, 336
 - del cartilago del conducto auditivo, 422, 424
 - esfenopalatina, 98-101, 118
 - etmoidal, 41-43, 45, 121
 - frontal, 40-42, 233
 - interaritenoidea, 488, 525, 527
 - mandibular, 113-115, 227, 291
 - mastoidea, 66, 69, 86, 247
 - parietal, 65
 - pterigoidea, 59, 118
 - radial, 14
 - supraorbitaria, 40-42, 93, 128
 - tiroidea superior, 512-514
- Esófago, porción cervical, 511
- Espacio
 - epiescleral, 388, 391-392, 397, 412
 - hiotiroepiglótico, 521
 - intramuscular de la cavidad orbitaria, 412
 - laterofaríngeo, 577

Espacio (*cont.*)

- maxilofaríngeo, espacio laterofaríngeo cefálico, 212, 229-230, 253, 309-310, 321, 339, 452, 480, 489, 494-495, 567, 576-580, 583, 591-592
 - paratonsilar, 484, 494, 592, 602, 604
 - perilinfático, 461
 - perimuscular de la cavidad orbitaria, 413
 - retrofaríngeo, 576
 - retrovisceral, 213, 610
 - subaracnoideo, 298
 - subparotideo
 - anterior, 452, 504, 568, 581, 583, 591, 593-594. V. también *Región paratonsilar*
 - posterior, espacio retroestiloideo, 580
 - supraaracnoideo, 298
 - supraclavicular, 211
 - supraesternal, 211, 607-610
 - zonular, 381
- Espina
- cigomática, 93
 - de Spix, língula mandibular, 112, 114, 167
 - del hélix, 417
 - del hueso esfenoides, 54-55, 58, 147, 149, 167-168, 489
 - mentoniana, 110, 113, 192, 473
 - nasal, 41-42, 45, 85, 104, 122, 123, 127
 - anterior, 94
 - del hueso frontal, 119, 121, 124
 - suprameática, 66
- Esqueleto
- constitución, 5
 - cartilaginoso de la nariz, 351
 - de la cabeza, 39
 - de la lengua, 472
 - del cuello, 138
- Esquindilesis, 10
- Estapedio, 299-300, 303
- Estribo, 429, 431, 434-437, 439, 455
- Estructura de los párpados, 396
- Expansión
- conjuntival, 393
 - de los músculos recto lateral y medial, 393
 - del músculo
 - oblicuo inferior, 394
 - recto inferior, 393
 - fascial, 393
 - orbitaria, 393

- palpebral del músculo recto inferior, 393
- tendinosa del músculo recto superior, 393

F

- Faringe, 487
- Fascia, 22-23
- bucofaríngeo, 151
 - cervical, 208
 - cervicopericárdica, fascia tiropericárdica, 610
 - cribiforme o interpterigoidea, 168
 - de los músculos del velo del paladar, 503
 - de revestimiento, 22
 - del buccinador, 174, 563, 565
 - estilofaríngeo, ala de la faringe, 579
 - faringobasilar, 212, 452, 453, 493, 496, 499-500, 503-504, 578, 591. V. también *Fascia perifaríngeo*
 - interpterigoidea, 75, 167-168, 288, 291, 293, 300, 452, 480, 563, 569-573, 578, 583, 591, 593-594
 - lateral
 - externa de la faringe, 504
 - interna de la faringe, 504
 - media de la faringe, fascia salpingofaríngeo, 503
 - masetérica, 164, 177, 208, 210, 479-480, 482, 563, 565-567, 577-578, 584-586, 588
 - nugal, 152
 - orbitaria, 389
 - parotídea, 584-586
 - perifaríngeo, 591, 593, 611
 - pterigotemporomandibular, 168, 288-290, 361, 572
 - salpingofaríngeo, 451, 503
 - superficial, 30
 - temporal, 64, 80, 161-162, 167, 225, 555-556, 567
 - tendinosa, 161-162
 - tiropericárdica, fascia cervicopericárdica, 540, 543, 547, 610
 - toracolumbar, 206
- Fascículo
- esfenoidal del músculo pterigoideo lateral (externo), 165
 - orbitario
 - externo del músculo elevador del párpado superior, 384

Fascículo (*cont.*)

- interno del músculo elevador del párpado superior, 384
- pterigoideo del músculo pterigoideo lateral (externo), 165

Fibras

- cilioeliales, 381
- cilioeliales, 379
- ciliovitreas, 379
- circulares del músculo ciliar, 374, 376

Filtro, 560

Fisura

- orbitaria
- inferior, 57, 93, 107, 123, 128, 286, 367, 369-370, 568-569
- superior, 44, 55-58, 85, 89, 124, 249-250, 284-285, 295-296, 367, 369-370, 384
- palatina, 60, 94
- petroescamosa, 61, 63, 65-66, 68-70, 432, 434, 439
- posterior, 61
- superior, 61
- petrotimpanoescamosa. V. *Fisura timpanoescamosa*
- pterigomaxilar, 126, 217, 569
- timpanoescamosa, 61, 63-65, 67, 70, 147, 149-150, 167-168, 226, 421, 423, 432, 437, 445, 452, 570

Fondo de saco

- conjuntival, 403, 406
- sinovial, 13

Fontanela/s

- anterior, 90
- craneanas, 89
- esfenoidal, 90
- mastoidea, 90
- posterior, 90

Fórnix conjuntival, 403

Fosa/s

- cerebelosas (hueso occipital), 80
- condílea, 75-77, 85
- craneal
- anterior, 88
- media, 89
- posterior, 89
- de la glándula lagrimal, 42, 125, 369, 404-405
- del antehélix, 416, 418
- digástrica, 112-113

- escafoidea, 58-59, 501
- frontales, 43
- hialoidea, 382
- hipofisaria, 52-53, 56, 60, 88-89, 120, 249, 250
- infraespinosa, 242
- infratemporal, 55, 59, 64, 92, 99, 100-101, 106, 115, 119, 123, 125-128, 226, 228, 250, 285-286, 288-289, 291-292, 345, 357, 369, 452-453, 504, 556, 559, 564, 567-574, 584
- mandibular, 63-64, 67, 69, 85, 147-148, 150-151
- nasales óseas (pared externa), 102, 122
- occipitales, 80
- parietal, 80
- pterigoidea, 58-59, 85, 101, 118, 501, 569
- pterigopalatina, 118, 127, 569
- subarcuata, 67
- supraclavicular mayor, 623
- supraespinosa, 212, 242
- supratonsilar, 492, 495
- temporal, 84, 556
- tonsilar, 492-493
- triangular, 416-418
- yugular, 53-54, 69, 70, 452

Fosita

- condílea anterior, 76, 93
- de la ventana
- coclear, 306, 429-430
- vestibular, 299, 306, 429-431, 434, 436-437
- de Pacchioni, 42
- faríngea, 75
- mirtiforme, 91
- navicular, 86
- oblonga, 515, 518, 523
- petrosa, 71
- sublingual, 111
- submandibular, 111, 113, 483, 600
- suboccipital, 627
- suprarretropleural, 339
- supratubárica, 491
- vermiana, 79

Frenillo

- labial, 463, 560
- lingual, 471
- Freno discal posterior, 148-149

G

Gancho lagrimal, 95-96

Ganglio/s

– cadena recurrente, 271

– cervical

– – medio, 339, 342

– – superior, 339, 581

– cervicotorácico, 235-236, 238, 240-241, 265, 312, 314, 328, 331, 339-343, 619-622

– ciliar, 231, 277, 279, 284, 342-345, 378, 385, 411, 413

– espinal, 26

– espiral, 303

– geniculado, 297

– inferior del nervio

– – glosofaríngeo, 301, 305-306, 311, 317, 341

– – vago, 309-311, 313, 315, 317, 321-322, 581

– intermedio, 339

– laterales profundos del cuello, 269

– linfático. V. *Nódulo linfático*

– mastoideos, 267

– occipitales

– – profundos subesplénicas, 267

– – subfascial, 267

– – superficiales, 267

– ótico, 291-292, 306, 346, 453

– prelaríngeos, 271

– pretraqueales, 271

– pterigopalatino, 51, 278, 285-287, 341-346, 365, 407, 574

– simpáticos, 27

– sublingual, 346

– submandibular, 294, 300, 341, 343-344, 346, 485, 487

– superior del nervio

– – glosofaríngeo, 305

– – vago, 309, 341, 582

– trigeminal, 67, 227, 277-278, 281-283, 285-286, 288-289, 292, 299, 342, 345-346, 570, 572, 573

– vestibular, 303

Gínglimo, 13, 14

Glabela. V. *Eminencia frontal media*

Glándula/s

– bucales, 478

– bulbouretrales, 37

– labiales, 478

– lagrimales, 404

– linguales anteriores, 478

– molares, 478

– palatinas, 478

– paratiroides, 545

– parótida, 479, 586

– – accesoria, 481

– salivales, 478-479

– sublingual, 486, 597

– submandibular, 111, 209, 223, 289, 292-294, 297, 300, 303, 307, 321, 341, 344, 346, 453, 476, 479, 481, 482-487, 490, 504, 535, 572-573, 593, 596-597, 599-606

– suprarrenal, 331

– tiroides, 189, 191, 211-212, 215-216,

218-219, 221, 234, 242, 256, 266, 271,

316, 342, 540-546, 548-549, 576, 607,

609-612, 617

– – accesorias, 544

Globo o bulbo ocular, 231, 250, 275, 279,

284-285, 370-373, 375, 378-379,

382-383, 386-389, 391-394, 396-397,

402-403, 411-413

Glomo carotídeo, 216-217, 342

Gran ligamento circular occipitoatlantoideo, 157

Grupo de nódulos. V. también *Cadena, Nódulo linfático*

– linfáticos cervicales laterales, 625

H

Hélix, 416

Hendidura

– etmoidal, 45, 47

– palpebral, 396

Hiato

– del conducto del nervio petroso, 67-68, 74, 89, 226, 299-300, 345

– semilunar, 50-51, 349, 354, 358-359, 361-362

Hipófisis faríngea, 496

Hipohioidal, 132

Hueso, 83

– cavidades, 6

– cigomático o malar, 64, 84, 86, 90, 92, 93, 105-107, 115-116, 122-124, 126, 137, 162, 166, 176, 554, 564, 568

– conductos nutricios, 6

– configuración externa, 5

– constitución, 7

Hueso (*cont.*)

- corto, 6, 7
 - coxal, 5
 - de la cara, 90
 - de membrana, 10
 - del cráneo, 39
 - esfenoides, 39, 43-45, 48, 52-58, 60, 65, 69, 76, 84-85, 88, 100, 105, 115, 117-118, 119, 121
 - etmoides, 39, 41-42, 44-46, 48-50, 52, 84-85, 95, 115, 119, 121
 - frontal, 39-44, 50, 52, 56, 80-81, 84-85, 88, 90, 95, 97, 103-104, 106, 121, 124, 125, 404, 554
 - hioides, 5, 127
 - – arquitectura, 131
 - – osificación, 131
 - interparietal, 80, 82
 - lagrimal, unguis, 41, 47, 86, 90, 95-97, 103, 117-120, 123-125, 128
 - largo, 5-6, 7
 - nasal, 40-41, 45, 86, 90, 95, 103-104, 116, 121, 137, 170, 284, 349-351, 361
 - número, 5
 - occipital, 39, 52, 54, 58, 70-71, 74-80, 82, 84, 86-87, 89, 554
 - palatino, 51, 59, 90, 93, 97-101, 105, 115, 117-119, 129, 166, 357, 361, 569
 - parietal, 39, 43, 58, 60, 64-65, 66, 80-82, 84, 86, 90, 554
 - plano, 6, 7
 - suturales, 5, 39, 82-83
 - temporal, 39, 52, 60-74, 80, 82, 84, 86, 166, 441, 443-445, 449
 - timpánico, 60, 421, 426
 - vascularización e inervación, 8
- Humor acuoso, 382

I

Impresión

- aórtica de la tráquea, 539
- tiroidea, 539
- trigeminal, 67-68, 70

Impresiones digitales, 43

Incisura. V. *Escotadura*

Istmo

- de la glándula tiroidea, 543
- de las fauces, 468, 493

L

Laberinto

- etmoidal, 44-52, 54, 95, 97, 99, 118-121, 124, 126, 137
 - membranoso, 459
 - óseo, 454
- Labio leporino, hendidura labial, 560, 574
- Lago lagrimal, 396
- Lagunas laterales (seno sagital superior), 252
- Lambda, 84
- Lámina/s
- basilar, 461
 - cervicopericárdica, lámina tiropericárdica, 213
 - cribosa
 - – de la esclera, 371-372
 - – lámina horizontal del etmoides, 45
 - del cartílago cricoides, 513
 - espiral ósea, 457-458
 - externa, 7, 43-44, 58, 65, 80-81
 - horizontal del etmoides, lámina cribosa, 122, 127
 - interna, 7, 43-44, 80
 - lateral
 - – de la apófisis pterigoides, 54-55, 58-60, 118, 120, 128-129
 - – del cartílago de la trompa auditiva, 449, 451
 - medial de la apófisis pterigoides, 54-55, 58-60, 116, 118-120, 122, 128-129
 - orbitaria, 41, 46, 48-49, 95-97, 123, 124, 128, 367-368
 - perpendicular del etmoides, 45, 122, 124
 - pretraqueal, 212-213
 - – de la fascia cervical, 208-209, 211-213, 607, 609, 612. V. también *Lámina superficial de la fascia cervical*
 - prevertebral de la fascia cervical, 208, 212-213, 339, 342, 500, 576, 578, 581, 583, 606, 610-612, 616, 618-620
 - superficial de la fascia cervical, 194-195, 208-212, 215, 217, 219, 236, 258-259, 480, 483-484, 520, 526, 540, 543-544, 546, 549, 578, 584-586, 599-601, 603, 605, 607-612, 614-617, 623-627
- Laringe, 511
- Lengua, 469
- Lente, cristalino, 371-372, 374, 376, 379, 382

- Ligamento/s, 11
 - accesorios de la articulación temporomandibular, 150
 - alares, 154, 157-160
 - anular, 14
 - – del estribo, 437
 - aritenoepiglóticos, 518
 - atlantoaxiales
 - – anterior, 155
 - – posterior, 155
 - atlantooccipital
 - – anterolateral, 157
 - – lateral, 156-158, 160
 - carotídeo, 231
 - cricoaritenoideo posterior, 516, 518
 - cricotiroido, 513, 516-517, 528-529, 541
 - cricotraqueal, 521, 529
 - cruciforme, 154
 - del vértice, 154, 158-159
 - esfenomandibular, 112, 150-151, 168, 226, 480, 570, 577, 583-586, 593
 - estilohioideo, 131, 579
 - estilomandibular, 69, 150-151, 217, 473, 480-481, 494, 497, 577, 579, 583-586, 589, 592-593, 603
 - faringoepiglótico, 521
 - glosopiglótico, 521
 - hioepiglótico, 519, 521, 525-526
 - innominado de Hyrtl, 168, 290
 - lateral
 - – de la articulación temporomandibular, 150
 - – inferior de Arnold, 155
 - longitudinal, 156, 159
 - medial de la articulación temporomandibular, 150
 - nucal, 152, 204, 206, 337, 627
 - occipitoaxoideo medio, 158-159
 - occipitoaxoideos laterales, 158-159
 - occipitodontoideo, 158
 - occipitotransverso, 153
 - palpebral
 - – lateral, 397-401
 - – medial, 398-401, 404, 405
 - pectíneo del ángulo iridocorneal, 373
 - petrosfenoidal, 296
 - pterigoespinoso, 168
 - timpanomandibular, 168, 570
 - timpanopterigomandibular, 505
 - tiroepiglótico, 518

- tirohioideo
 - – lateral, 520
 - – medio, 520
- transverso del atlas, 153-154
- vestibular, 518-519, 526
- vocal, 518-520, 526
- Limbo
 - de la córnea, 373-374, 377, 382
 - esfenoidal, 53
- Línea
 - milohioidea, línea oblicua interna, 111-113
 - nucal
 - – inferior, 75, 78-79, 87, 197, 199-200, 202
 - – superior, 77-80, 84, 87, 169, 204, 206, 208, 552, 605, 614
 - oblicua, 53, 107, 109, 174, 177, 512-514
 - – interna, línea milohioidea, 192
 - temporal, 40-41, 80-81, 84, 116, 162
 - – inferior, 48, 63-64, 84, 161, 169
 - – superior, 41, 81, 86, 162, 552, 554, 556
- Linfático/s
 - de cabeza y cuello, 267
 - de la cavidad timpánica, 439
 - de la faringe, 505
 - de la glándula sublingual, 487
 - de la lengua, 476
 - de la membrana del tímpano, 429
 - de la trompa auditiva, 454
 - de las cavidades nasales, 362
 - de las vías lagrimales, 411
 - del oído interno, 462
 - del pabellón de la oreja, 418
 - del timo, 549
 - parotídeos, 407
- Língula esfenoidal, 57
- Lobulillo de la oreja, 416-418
- Lóbulo
 - de la glándula tiroides, 543
 - piramidal de la glándula tiroides, 543-544, 548

M

- Mácula, 378
- Mandíbula, 108-114. V. también *Maxilar*
- Manubrio del martillo, 426-428, 434-435, 438
- Martillo, 434-436
- Masa lateral del atlas, 140

- Maxilar, 44, 86, 90-96, 97-100, 103-104, 106-107, 116-119, 123, 124, 126, 129, 162, 165-166, 174, 287-288, 294, 469, 560, 568-569
- Meato. V. también *Conducto*
- de Santorini y de Zuckerkandl, 349
 - nasal, 51, 349, 353-355, 358-360, 363-365
 - - inferior, 102, 349, 353, 357, 361, 364, 366
 - - medio, 51, 349, 353, 354, 357, 358-359, 364, 366
 - - superior, 51, 349, 355, 358-360, 361, 366
- Mecánica
- de la articulación temporomandibular, 151
 - de la circulación, 34
 - de las articulaciones de la cabeza con la columna vertebral, 159
- Medios transparentes del ojo, 379
- Médula espinal, 23-24, 238
- Membrana
- atlantooccipital, 156
 - - anterior, 156-160
 - - posterior, 157, 160, 199, 238
 - del tímpano, 425
 - fibrosa de la nariz, 352
 - hioglosa, 472
 - intermuscular, 392
 - secundaria del tímpano, 430
 - sinovial, 10-13, 20
 - tirohioidea, 315, 519
 - vítrea, 382
- Menisco articular, 11, 17
- Meridianos, 370, 372
- Modiolo, 456-459
- Mucosa
- de la cavidad del tímpano, 438
 - de la faringe, 496
 - de la tráquea, 542
 - del velo del paladar, 505
 - nasal, 352
 - oral, 564
- Muro del alvéolo, 429
- Músculo/s, 20
- amigdalogloso, 474, 493-494, 498, 592, 596
 - aritenoideo, 521-526, 529-530, 537
 - - oblicuo, 521-524
 - - transverso, 521-523
 - auriculares, 171, 555
 - - anterior, 171, 556
 - - posterior, 172
 - - superior, 171, 556
 - broncoesofágico, 540
 - buccinador, 173, 174
 - canino. V. *Músculo elevador del ángulo de la boca*
 - cigomático
 - - mayor, 176, 179, 183
 - - menor, 176, 180
 - ciliar, 376, 401
 - constrictor
 - - inferior de la faringe, 498
 - - medio de la faringe, 498
 - - superior de la faringe, 497
 - corrugador de la ceja, 169-171, 180-183, 302, 555
 - cricoaritenoideo, 522
 - - lateral, 522
 - - posterior, 522
 - cutáneo del cuello. V. *Platisma*
 - cutáneos, 20, 161, 168, 175, 179, 181-184, 302-303, 418, 562-563, 599, 601
 - de la cabeza y el cuello, 161
 - de la faringe, 496
 - de la laringe, 521
 - de la lengua, 472
 - de la nariz, 172
 - de la oreja, 168, 171
 - de la región
 - - anterior del cuello, 184
 - - posterior del cuello, 198
 - de la trompa auditiva, 450
 - de la úvula, 287, 492, 500-503, 506, 575
 - de los labios, 173
 - del cuello, 183
 - del globo ocular, 382
 - del trago, 418
 - del velo del paladar, 500
 - depresor
 - - del ángulo de la boca, 172-173, 175, 177-178, 180-181, 222, 302
 - - del labio inferior, 173-175, 177-178, 180-181, 302
 - - del tabique nasal, 91, 172-173, 182-183, 302
 - digástricos, 20
 - elevador
 - - de la escápula, 185-186, 190, 196, 198, 204-207, 209, 243, 327, 329, 578, 626

Músculo/s (*cont.*)

- del ángulo de la boca, 92, 173, 175-176, 178, 180-181, 222, 561, 563-564
- del labio superior, 173, 175, 179, 181, 183, 302
- y del ala de la nariz, 172-173, 175-176, 178, 180, 183, 222, 562-563
- del párpado superior, 382-383
- del velo del paladar, 70, 166, 168, 287, 289, 447-448, 450-453, 490, 496, 499-504, 506-508, 572, 575, 591
- superficial del ala de la nariz y del labio, 172-173, 175-178, 562
- escalenos, 186-187, 625
- anterior, 186-187
- medio, 186, 188
- posterior, 186, 188
- esplenio
- de la cabeza, 186, 196-197, 204-205, 207
- del cuello, 204-205, 207
- esternocleidomastoideo, 195, 614
- esternohioideo, 189-192, 196, 209, 211, 483, 608-609
- esternotiroideo, 189
- estilofaríngeo, 498, 578
- estiloso, 473, 578, 593
- estilohioideo, 195, 578
- genihoideo, 192
- geniogloso, 472
- glosostafilino, 503
- hiogloso, 473
- iliocostal del cuello, 201, 203-204, 205
- incisivo inferior, 178
- infraespinoso, 243, 336
- infrahoideos, 184, 189-190, 192, 198, 208, 211, 219, 235, 289, 322, 546-547, 608-610, 614
- inserción, 20
- interespinosos del cuello, 200-201
- intertransversos del cuello, 189
- largo
- de la cabeza, 75, 78, 184-187, 190, 327, 329, 628
- del cuello, 184, 185
- longísimo
- de la cabeza, 65, 201-203, 206, 223-224, 338
- del cuello, 201-205
- longitudinal
- inferior, 221, 473-475, 595-596
- superior, 472, 474-475, 595-596
- masetero, 162, 166
- masticadores, 161
- mayor del hélix, 418
- menor del hélix, 418
- mentoniano, 173, 175, 180-181, 302
- milohioideo, 192, 302
- mirtiforme, V. *Músculo depresor del tabique nasal*
- motores de los huesecillos del oído, 437
- multifido, 200
- oblicuo
- inferior, 232, 276, 278, 385-386, 388-394, 409, 412-413
- superior, 42, 199-201, 231-232, 337-338, 367, 383, 385-391, 399, 404, 411-414. V. también *Músculo recto posterior mayor de la cabeza*
- de la cabeza, 78-79, 200-201, 224, 337
- occipitofrontal, 169, 553
- omohioideo, 191, 624
- orbicular
- de la boca, 173, 175, 178-183, 223, 302
- de los labios, V. *Músculo orbicular de la boca*
- de los párpados, V. *Músculo orbicular del ojo*
- del ojo, 169-171, 175-176, 180-183, 225, 302, 392, 396-397, 399-401, 404, 408-409, 555
- palatofaríngeo, 287, 289, 453, 490, 494, 498, 500-504, 507-508, 521, 572, 575, 592
- palatogloso, 474-475, 494, 575
- petrofaríngeo, 499
- piramidal de la nariz, V. *Músculo prócer*
- poligástricos, 20
- prevertebrales, 184
- prócer, 169-172, 175, 182-183, 302, 555
- pterigoideo
- lateral, 57, 59, 161, 164-168, 226-227, 258, 288-293, 452-453, 490, 501, 504, 567-573
- medial, 59, 161, 164-168, 223, 289, 292-293, 346, 452-453, 480, 483, 490, 504, 563, 567-570, 572-573, 577, 583, 586-587, 591, 593, 600, 604
- recto
- de la cabeza, 75, 184-187, 324, 327, 329
- del globo ocular, 384

Músculo/s (*cont.*)

- inferior, 386
- lateral, 231, 276, 285, 286, 295, 297, 382-390, 393, 411-414
- de la cabeza, 189
- medial, 232, 276, 278, 382-390, 393, 412-413
- posterior
- mayor de la cabeza, 78, 199, 276, 284, 337
- menor de la cabeza, 199
- superior, 386-387
- risorio, 177
- semiespinoso de la cabeza, 78-79, 198, 201-205, 241, 266, 337-338
- serrato anterior, 336
- subclavio, 233, 236, 266, 267, 626
- subescapular, 243
- superciliar. V. *Músculo corrugador de la ceja*
- supraespinoso, 243, 336
- suprahioideos, 184, 190, 192-195
- tarsal
- inferior, 402
- superior, 397, 402
- temporal, 161, 556, 563
- tensor
- de la cúpula lagrimal, 401
- del tímpano, 168, 289, 294, 304, 346, 433-434, 437-439, 451-452, 431, 572
- del velo del paladar, 59-60, 166, 292, 294, 313, 346, 447, 450-453, 499-505, 506, 567, 572-573, 575, 591, 593
- textura, 21
- tiroaritenoides
- inferior, 521, 523-524, 526
- superior, 523
- transverso
- de la lengua, 475
- de la oreja, 418
- trapecio, 206
- traqueal, 542
- triangular de los labios. V. *Músculo depresor del ángulo de la boca*

N

Narinas. V. *Vestibulos nasales*

Nervadura en hoja de higuera, 557

Nervio/s

- *abducens*, 57, 70, 245-246, 249, 272, 275, 277-278, 281, 295-296, 310, 411, 413, 445, 579
- accesorio, nervio espinal, 71, 74, 76, 78, 272, 283, 296, 310, 318-320, 323, 325-326, 333-334
- alveolar inferior, 289-293, 298, 300, 307, 453, 485, 494, 504, 572-573, 592
- auricular
- mayor, 332, 616
- posterior, 301
- auriculotemporal, 291, 555, 570-571, 590
- bucal, 289-291, 564, 572
- cardíaco cervical
- inferior, 343
- medio, 343
- superior, 342-343, 583
- carotídeo interno, 321, 329, 341-342, 344
- cigomático, 286
- ciliares, 372
- cortos, 345
- largos, 284
- coclear, 303
- craneales, 26, 272
- de la cavidad timpánica, 439
- de la faringe, 505
- de la glándula
- sublingual, 487
- submandibular, 486
- de la laringe, 529
- de la lengua, 476
- de la membrana del tímpano, 428-429
- de la oreja, 418
- de la parótida, 482
- de la tráquea, 542
- de la trompa auditiva, 454
- de las vías lagrimales, 411
- de los párpados, 403
- de Tiedeman, 345
- del conducto
- auditivo externo, 423
- pterigoideo, 58, 249, 278, 287, 300, 306, 345, 407
- del cuerpo tiroides, 544
- del músculo
- estiloso, 307

Nervio/s (*cont.*)

- – estilohioideo y vientre posterior del músculo digástrico, 302
- – genihioideo, 322
- – pterigoideo medial, 289, 291, 453, 572, 594
- – tensor
 - – – del tímpano, 289, 291, 572, 594
 - – – del velo del paladar, 289, 291, 453, 572, 575, 594
- – tirohioideo, 322
- del oído interno, 57, 462
- del timo, 549
- dentario inferior, 293
- dorsal de la escápula, 336
- esenoetmoidal, 284
- espinal, 25-27, 212, 272, 324, 326, 581, 612, 620-621. V. también *Nervio accesorio*
- estapedio, 299-300
- etmoidal anterior, 47, 274, 284, 362-363
- facial, 297, 564, 588
- frénico, 327, 620, 625
 - – accesorio, 332
- frontal, 284
- glosofaríngeo, 305, 581, 594
- hiogloso y estilogloso, 322
- hipogloso mayor, 76, 210, 217, 238, 246, 254, 272, 293, 307, 309-312, 317, 320-324, 326, 328-329, 333, 341, 344, 476, 480, 483-485, 489, 494, 510, 577, 579, 581-582, 592, 595, 596-598, 600-603, 618
- incisivo, 293
- infraorbitario, 96
- infratroclear, 280, 284, 398-399, 404, 409, 411-412
- intermedio de Wrisberg, 283, 297, 458, 579
- lagrimal, 284
- laríngeo
 - – recurrente, 215, 235-236, 242, 271, 312, 314-316, 318, 340, 506, 511, 529-530, 540, 611-612
 - – – derecho, 315
 - – – izquierdo, 315
 - – superior, 315, 529
- lingual, 293, 598, 604-605
- mandibular, 56, 227, 277-278, 281-283, 286, 288, 290, 292-294, 298, 341, 344-346, 452, 468, 476, 506, 564, 566, 569, 571-573, 575
 - masetérico, 164, 289-291, 453, 566, 572
 - maxilar, 56, 93, 249, 277-278, 281-283, 285-288, 294, 341, 344, 346, 365, 407, 506, 569, 571, 574
 - mentoniano, 293, 439
 - milohioideo, 293, 605
 - motor ocular común. V. *Nervio oculomotor*
 - nasales superiores, 287, 355
 - nasociliar, 275-278, 284, 344, 378, 385, 413
 - occipital
 - – mayor, 337-338, 552, 627-628
 - – menor, 332, 616
 - oculomotor, 52-53, 245-246, 249, 272, 275-278, 281-283, 285, 296, 341, 344-345, 411, 413
 - oftálmico, 282
 - olfatorio, 24, 27, 272, 362
 - óptico, 272, 274, 411, 413
 - palatino
 - – anterior, 287
 - – medio, 287
 - – posterior, 287
 - patético. V. *Nervio troclear*
 - pectoral
 - – lateral, 335-336
 - – medial, 335-336
 - petroso
 - – mayor, 299-300, 306
 - – menor, 300, 306
 - pterigopalatino, 278, 285-287, 346, 362, 365, 574
 - raquídeo. V. *Nervio espinal*
 - subclavio, 236, 330, 331, 335-336, 340, 621, 623, 626
 - subescapular, 336
 - sublingual, 487
 - suboccipital, 337-338
 - supraclavicular, 326, 332-333
 - supraescapular, 336
 - supraorbitario, 284, 552
 - supratroclear, 284-285, 399, 404, 412, 552
 - temporales profundos, 556
 - – anterior, 291
 - – medio, 291
 - – posterior, 291
 - temporocigomático, 285-286
 - timpánico, 70, 278, 298, 306, 311, 344, 439, 454, 482, 582
 - torácico, 25, 324, 335, 339

Nervio/s (*cont.*)

- largo, 336
- trigémino, 280, 283
- troclear, 246, 249, 272, 276-281, 283-285, 411-414
- vago, 70-71, 76, 78, 209, 215, 235-236, 253, 267, 272, 283, 287, 296, 300, 303, 305-323, 327, 330, 340-342, 344, 476-477, 480, 489, 494, 506, 510, 541-542, 575, 577, 579, 581-582, 592, 612, 616-622
- vertebral, 343, 620
- vestibular, 303-304
- vestibulococlear, 67, 245-246, 272, 283, 297-298, 303-305, 310, 455, 458, 461-462, 579

Neurona, 23

Nódulo/s linfático/s, 260

- cervical lateral, 209
- cervicales profundos, 269
- faciales, 268, 564
- submandibulares, 222, 254, 268-269, 289, 293, 362, 404, 411, 453, 476, 484, 486-487, 504, 560-562, 564-565, 572, 575, 599, 601, 605
- submentonianos, 268-269, 476, 564, 599
- yugulodigástrico, 476

Núcleo

- ambiguo, 305
- del tracto solitario, 305
- dorsal del nervio vago, núcleo parasimpático del nervio vago, 309
- paramediano posterior, 305
- parasimpático del nervio facial, 297, 406
- salivatorio inferior del nervio glossofaríngeo, 305

O

Obelión, 81, 84

Oído

- externo, 415
- interno, 454
- medio, 424

Ojal retrocondíleo, 167, 226, 584

Ojo, 370

Ombliigo de la membrana del tímpano, 426

Omento, 317

Orbículo ciliar, 375

Órbita, 231, 233, 250, 275, 278, 287, 347, 360, 366, 370, 388, 392, 411, 569

- cavidad orbitaria, 92, 122, 124-125, 126, 128, 367

Oreja, 171, 415-419

Órgano/s

- de los sentidos, 5, 28, 347
- del tacto, 28, 347
- genitales, 5, 36
- olfatorio, 347
- urinario, 36
- vestibulococlear, 28, 347, 415
- vomeronasal, 355-356

Orificio

- de entrada, 70
- del nervio óptico, 371
- faríngeo
- -- de la laringe, 319, 525
- -- de la trompa auditiva, 448
- intrafaríngeo, 493
- superior del conductillo timpánico, 429
- umbilical, 485

Osificación, 8-10, 16-17, 44, 52, 60, 74-75, 80, 82, 89, 96-97, 101, 103-105, 107, 114, 131

- cartilaginosa, 8-10
- membranosa, 8, 10

Osteogénesis. V. *Osificación*

P

Paladar

- blando, 488-489, 491-493, 495-496, 498, 500, 502-503, 505-506, 510, 574-576, 591, 595, 606
- duro, 96-97, 228, 468-469, 491, 500, 574, 595
- óseo, 115, 574-575

Panículo adiposo, 29

Papila/s, 29

- circunvaladas, 471, 476, 478
- filiformes, 471
- foliadas, 472
- fungiformes, 471
- incisiva, 469
- linguales, 471

Paquete vasculonervioso del cuello, 616

- Pared
- membranosa, 542
 - superior de la órbita, 124, 232, 367
 - vestibular del conducto coclear, membrana vestibular, 458, 461
 - yugular del oído
 - – interno, 439
 - – medio, 432
- Pares de nervios torácicos, 25
- Párpados, 394
- Patas de gallo, 395
- Pedículo
- mastoideo, 552
 - supraorbitario, 552
 - supratroclear, 552
- Perilinfia, 461
- Periostio, 7
- Pestañas, 396
- Pico esfenoidal, 54-55
- Piel
- configuración, 28
 - constitución, 29
- Pilares del cráneo, 132
- Piso
- olfatorio de las cavidades nasales, 362
 - respiratorio de las cavidades nasales, piso conchal, 363
- Plano
- frontal, 3-4
 - sagital, 3-4
 - transversal, 3
- Platisma, 168, 173, 175, 177-178, 184, 222, 259, 302, 333, 483, 562, 607-608, 611, 613, 615, 617, 623
- Plexo
- basilar, 245-246, 249-250, 252
 - braquial, 335
 - carotídeo, 230, 315, 342
 - cervical, 324
 - – posterior de Cruveilhier, 338
 - esofágico, 316
 - faríngeo, 506
 - frénico, 331
 - intraparotídeo, 302
 - laríngeo de Haller, 342
 - nervioso, 28
 - pterigoideo, 254, 258
 - pulmonar, 311
 - – anterior, 316
 - – posterior, 316
 - triangular, 282
 - venoso
 - – alveolar, 254, 258
 - – carotídeo interno, 252, 343-344
 - – suboccipital, 265, 628
 - – vertebrales internos, 265-266
 - vertebral, 260, 265
 - – externo, 265
- Pliegue
- anterior del martillo, 300, 427
 - cutáneo
 - – salpingofaríngeo, 448
 - – salpingopalatino, 448
 - de Dittel, 41, 624
 - de la piel, 29
 - fimbriado, 472
 - glosopiglótico
 - – lateral, 470-471, 492, 595
 - – medio, 470-471, 475, 492, 525-526, 595
 - lagrimal, 410
 - palatino transverso, 469, 574
 - posterior del martillo, 427
 - semilunar de la conjuntiva, 403
 - sinovial, 12
 - sublingual, 478, 486
 - timpanomaleolar, pliegue del martillo 426
 - triangular, 495
 - unciforme, 353
 - vestibular, 525-528, 530-531
 - vocal, 521-522, 526, 529
- Polo del ojo, 370
- Pontículo del promontorio, 430
- Porción
- aritenoepiglótica del músculo aritenoideo oblicuo, 524
 - basilar del hueso occipital, 55, 74-76, 86, 132, 187, 206, 361, 576
 - cefálica del sistema nervioso autónomo, 343
 - cervical del sistema nervioso autónomo, 338
 - ciliar e iridiana de la retina, 378
 - escamosa del hueso temporal, 58, 60-70, 74, 81, 84, 86, 88, 556
 - flácida de la membrana del tímpano, 426-428, 435-436, 438-439
 - glosofaríngea del músculo constrictor superior de la faringe, 474-475, 496, 500
 - intercartilaginosa de la hendidura glótica, 527
 - intermembranosa de la hendidura glótica, 527

Porción (*cont.*)

- labial del músculo orbicular de la boca, 178-179
 - lagrimal del músculo orbicular del ojo, 401-402, 408-409
 - lateral del hueso occipital, 74, 76-78, 80, 87, 89, 132
 - marginal del músculo orbicular de la boca, 178-179
 - medial del músculo semiespinoso de la cabeza, 202
 - nasal de la faringe, nasofaringe, 489
 - óptica de la retina, 378
 - orbitaria de la glándula lagrimal, 404
 - palpebral de la glándula lagrimal, 406
 - petrosa del hueso temporal, 57, 60-63, 66-72
 - transversa del músculo nasal, 172-173, 302
- Poro crotáfiticobuccinador, 168, 290
- Preesfenoides, 60
- Primer nervio cervical, 324
- Procesos, 6, 8
- ciliares, 376
- Prolongación
- faríngea de la glándula parótida, 481
 - inferior del techo del tímpano, cresta intertimpanoescamosa, 63, 65
 - masetérica, 481
- Prominencia laríngea, 507, 513, 607
- Promontorio de la caja del tímpano, 429
- Protuberancia, 107
- mentoniana, 109, 115, 178, 562
 - occipital interna, 79
- Pterión, 82, 84, 556
- Punto lagrimal, 407
- Pupila, 376

R

Rafe

- de la faringe, 498
- pterigomandibular, 151, 174, 463, 487, 494, 496, 568-569, 592-593

Raíz

- de la lengua, 594
- del diente, 465
- motora del nervio trigémino, 282
- sensitiva del nervio trigémino, 282

Rama/s

- cardíacas
 - – cervicales
 - – – inferiores, 316, 341-343
 - – – superiores, 313
 - – torácicas, 316
 - del hélix, 418
 - dentarias inferiores del nervio alveolar inferior, 293
 - dorsales de la lengua, 219, 221, 505
 - esternocleidomastoidea de la arteria
 - – occipital, 223
 - – tiroidea superior, 219
 - meníngea, 238
 - – accesoria, 56, 227
 - – de la arteria occipital, 223
 - parotídeas de las arterias auricular posterior y temporal superficial, 218, 225
 - pontinas de la arteria basilar, 238
 - pterigoideas, 223, 227, 571
 - suprahioidea, 219
 - temporocigomática, 231
 - tonsilar de la arteria palatina ascendente, 222, 505
- Ramillete de Riolo, 22, 579, 581, 590
- Ramo/s
- alveolar medio, 287
 - alveolares
 - – anteriores, 288
 - – posteriores, 278, 287, 357, 468
 - anterior del nervio auricular mayor, 332, 590
 - bronquiales del nervio vago, 316
 - cervicofacial del nervio facial, 302
 - comunicante
 - – de los ganglios cervicales, 341
 - – del nervio
 - – – facial con el nervio glossofaríngeo, 301-302, 306, 308
 - – – vago, 300, 313
 - – del plexo timpánico, 56, 299-300
 - – del ramo interno del nervio laríngeo superior con el nervio laríngeo recurrente, 315-316, 529
 - de la tienda del cerebelo, 283
 - del músculo estilofaríngeo, 307
 - del seno carotídeo, 307
 - descendente del nervio hipogloso, 322, 618
 - dorsales de los nervios cervicales, 324, 337
 - esofágicos del nervio vago, 316

Ramo/s (*cont.*)

- externo del nervio
 - – accesorio, 319, 616
 - – laríngeo superior, 312, 315, 323, 529-530
 - faríngeos
 - – del nervio glossofaríngeo, 307
 - – del nervio vago, 313
 - interganglionar cervical, 339-340, 342-343
 - lingual del nervio facial, 302, 594
 - meníngeo
 - – del nervio
 - – – maxilar, 286
 - – – vago, 313
 - nasales laterales del nervio etmoidal anterior, 104, 273-274, 284
 - orbitarios del nervio
 - – maxilar, 286. V. también *Nervio cigomático*
 - – pterigopalatino, 287
 - periféricos de los ganglios cervicales, 342
 - posterior del nervio auricular mayor, 333
 - sensitivo del conducto auditivo externo del nervio facial, 300
 - temporofacial del nervio facial, 302
 - tonsilar del nervio glossofaríngeo, 307, 506
 - transverso del plexo cervical superficial, nervio transverso del cuello, 333, 616
 - vasculares del nervio hipogloso, 322
- Rampa
- timpánica, 458
 - vestibular, 458
- Receso
- coclear, 455
 - elíptico, 455, 459-460
 - epitimpánico, 422, 429, 433, 435-436, 438-439, 441
 - esenoetmoidal, 355
 - esférico, 455, 460
 - faríngeo, 354, 356, 358, 491, 580
 - medio de la tonsila faríngea, 490
 - piriforme, 491, 525, 529
 - superior de la membrana del tímpano, 427, 439
- Región
- cervical
 - – anterior, 333, 576, 606-608, 611-612
 - – lateral, 258-259, 335, 606, 619, 623, 627
 - – posterior, 210, 627
 - de la mejilla, 562
 - esternocleidomastoidea, región carotídea, 576, 612

- glososuprahioidea, suelo bucal, 559
 - infratemporal. V. *Fosa infratemporal*
 - lingual, 594
 - maseterina, 564
 - mastoidea, 558
 - occipitoparietofrontal, 551
 - olfatoria de la mucosa de la nariz, 273, 362, 365
 - oral, 559
 - palatina, 574
 - paratonsilar, 453, 480
 - parotídea, 583
 - sublingual, 596
 - submandibular, 219, 483-484, 593, 600-604
 - suprahioidea, 210, 260, 333, 559, 598, 599, 605, 612
 - temporal, 554
 - tonsilar, 593, 603
- Retina, 378
- Rinofaringe, porción nasal de la faringe, 489
- Rivus lagrimal, 395
- Rodete del elevador, 448, 492, 502
- Rodilla del nervio facial, 299

S

- Saco endolinfático, 460
- Sáculo, 459
- laríngeo, 528
- Segundo nervio cervical, 324
- Seno/s
- cavernoso, 249
 - de la duramadre, 244-245, 249, 256, 265-266
 - de Maier, 409
 - del conducto auditivo externo, 420
 - del tímpano, 430
 - esfenoidal, 53, 360
 - esfenoparietal, 246, 250
 - frontal, 359
 - frontales pequeños, 359
 - intercavernoso, 246, 249-250, 252
 - marginal, 244, 246-247
 - maxilar, 94, 96, 356
 - paranasal, 356
 - petrooccipital, 252
 - petroso
 - – inferior, 252
 - – superior, 252
 - recto, 244-248

Seno/s (*cont.*)

- sagital
 - – inferior, 244-246, 248
 - – superior, 81, 87, 244-247, 252, 554
 - sigmoide, 68, 245-247, 249
 - transverso, 89, 132, 246-247, 252
 - venoso de la esclera, 373-374
- Simpático
- cefálico, 343
 - cervical, 338
- Sincondrosis, 10
- Sinfibrosis, sutura, 10, 16-17
- Sínfisis mandibular, 107, 109, 114
- Sinostosis, 17
- Sinovia, 13
- Sistema
- linfático, 35
 - nervioso
 - – autónomo, 23, 27-28
 - – central, 23
 - – cerebroespinal, 23
 - – periférico, 23
 - trabecular, ligamento pectíneo del ángulo iridocorneal, 373
- Suelo
- de la boca, 469, 594
 - de la órbita, 124, 128
- Superficie
- etmoidal del hueso frontal, 41
 - plana subtemporal, 64
- Surco, 42, 69, 91-92, 94-95. V. también *Canal, Conducto*
- alveololingual, 478
 - carotídeo, 55
 - de la trompa auditiva, 69, 72, 85, 489, 496, 500, 502
 - del saco lagrimal, 95
 - del seno sagital superior, 42-43
 - etmoidal
 - – del etmoides, 47
 - – del hueso nasal, 104
 - infraorbitario, 91-92, 128, 228, 285, 287, 357, 367-369, 574
 - lagrimal, 95-96, 123, 128, 367-368
 - milohioideo, 111
 - olfatorio, 356
 - palpebral
 - – inferior, 394
 - – superior, 394

- periiridiano, ángulo iridocorneal, 376
 - retrobullar, 51
 - retrocigomático, 161-162, 556
 - seno intracavernoso, 53
 - terminal, 63, 470
 - timpánico, 425
 - vomerovaginal, 59, 105
- Sutura
- coronal, sutura parietofrontal, 84, 227
 - dentada, 10
 - escamosa, 10
 - frontal, 44, 84
 - intermaxilar, 94
 - lambdoide, 80
 - metópica. V. *Pliegue de Dittel*
 - petrotimpánica, 61
 - plana, 10
 - sagital, 81, 84
 - sinfibrosis, 10
 - timpanoescamosa posterior, 61

T

Tabique

- interatrial, 31
- intermandibuloparotídeo, 481, 587, 603
- lingual, 472
- nasal 122, 349-350
- orbitario, 399
- petroescamoso posterior, 444
- sagitales, 213, 500

Tarso

- de los párpados, 397
- inferior, 397
- superior, 397

Techo

- de las cavidades nasales, pared superior, 349
- del tímpano, 67, 431

Tejido

- adiposo de la órbita, 412
- celular
 - – periparotídeo, 587
 - – subcutáneo, 30
- óseo
 - – compacto, 7, 44, 51, 74, 80, 96-97, 101, 103-105, 107, 114, 131-132
 - – esponjoso, 7, 44, 51, 74, 80, 96, 101, 104, 107, 114, 131-132

- Tendón, 21
- intermedio, 191
 - – del músculo digástrico, 194
- Tercer nervio
- cervical, 325
 - occipital, 338
- Timo, 546
- Tonsila, 453, 480, 491, 493-496, 504, 506, 572, 577, 591-594, 605
- faríngea, 490, 495
 - lingual, 470-471, 493, 495
 - palatina, 453, 469-470, 489 495, 504-505, 591-592, 594, 605
 - tubárica, 450, 491, 495
- Trabécula uncibular, 51, 349, 354
- Trago, 416
- Tráquea, 539
- Triángulo
- de Béclard, 602-603
 - de los músculos rectos y oblicuos, 628
 - de Pirogoff, 602-603
 - estilodigástrico, 586
 - omoclavicular, 319, 624, 627
 - preestilohioideo, 586
 - retroestilohioideo, 586
- Trígono
- de la arteria vertebral, 621
 - palatino, 96
 - submandibular, 599
 - submentoniano, 599
- Tróclea, 386-387
- Trompa auditiva, 59, 61, 69, 87, 166, 270, 353, 424-425, 431, 433-434, 437-438, 445, 447-454, 457, 490, 500-505, 572
- Tronco/s
- broncomediastínico, 271
 - costocervical, 237, 240-241
 - de los colectores linfáticos de la cabeza y el cuello, 271
 - de los linfáticos marginales de la lengua, 598
 - laterotraqueal, 271
 - mamario, 271
 - paratraqueal, 271
 - pulmonar, 32, 330
 - secundario
 - – anteromedial del plexo braquial, 335
 - – posterior del plexo braquial, 335
 - simpático, 27
 - subclavio, 271, 300
 - tirocervical, 216, 234, 237, 241-242
 - tirolinguofacial, 253-257
 - yugular, 271
- Tubérculo
- articular, 63-64, 69, 85-86, 147-149, 151-152
 - carotídeo, tubérculo de Chassaignac, 143
 - cigomático
 - – anterior, 64
 - – posterior, 64
 - de Chassaignac, tubérculo carotídeo de la sexta vértebra cervical, 612
 - de la silla, 52-53, 55, 88
 - del músculo escaleno anterior, 187, 235, 267
 - epiglótico, 527
 - esfenoidal, 57, 569
 - faríngeo, 75
 - infraóptico. V. *Tubérculo subóptico*
 - lagrimal, 79, 395
 - retrogaseriano, 67
 - subóptico, 55, 369, 384
 - yugular, 76
- Tuberosidad
- frontal, 40-41, 43, 84, 86, 116, 552-553
 - maxilar, 92, 96, 101, 126-128, 226, 228
 - parietal, 80
- Tubeo digestivo, 30
- Túnica
- fibrosa del globo ocular, 371
 - vascular del globo ocular, 371-372, 374-375
- U**
- Utrículo, 459
- Úvula palatina, 469, 492
- V**
- V lingual, 471
- Vaina
- carotídea, 214, 616-617
 - del globo ocular, 388-389, 391-393, 397, 403, 406, 412, 415
 - del nervio óptico, 276
- Valécula epiglótica, 470-471, 476, 478

Válvula

- de Béraud, 410
- de Bochdaleck, 410
- de Foltz, 410
- de Huschke, 410
- de Rosenmüller, 410
- de Taillefer, 410
- venosa, 34

Vasos

- capilares, 34
- infraorbitarios, 91, 96
- linfáticos, 35
- quilíferos, 35
- torácicos, 547, 549

Velo del paladar. V. *Paladar blando*

Vena/s

- anastomosis, 34
- anastomótica
 - – inferior, 245
 - – superior, 245
- angular, 253
- auriculares posteriores, 260, 558
- basal, 245
- bucales, 254
- carotídea externa, 254
- central de la retina, 250
- cerebelosa superior, 245
- cerebrales
 - – magna, 245
 - – profundas, 245
 - – superiores, 245
- cervical
 - – profunda, 266
 - – superficial posterior, 260
- coroideas del ojo, 378
- de la cavidad timpánica, 260, 439
- de la faringe, 505
- de la glándula
 - – sublingual, 486
 - – submandibular, 485
- de la laringe, 529
- de la lengua, 476
- de la membrana del tímpano, 428
- de la órbita, 411
- de la tráquea, 542
- de la trompa auditiva, 454
- de las cavidades nasales, 362
- de las vías lagrimales, 411
- de los párpados, 404

- del acueducto
 - – coclear, 462
 - – vestibular, 462
- del agujero ciego, 245
- del conducto auditivo externo, 423
- del cuerpo tiroides, 544
- del oído interno, 461
- del pabellón auricular, 418
- diploicas, 245
- disposición general, 33
- emisarias, 256
 - – mastoideas, 247
- facial, 253, 564, 605
- faríngea, 256
- labiales, 254
- linguales, 254-255
 - – profundas, 254
- masetéricas anteriores, 254
- maxilar, 254-255, 257-259, 291, 428, 556, 571, 585, 589-590
- meníngeas medias, 245
- nasales externas, 254
- occipitales superficiales, 260
- oftálmica
 - – inferior, 250
 - – superior, 250
- palatinas externas, 254
- parótida, 482
- profundas, 33
- retromandibular, 255-257, 259-260, 268, 481-483, 494, 588-590, 592, 602-603
- satélite del nervio hipogloso, 254, 472, 486, 598
- subclavia, 235, 240, 244, 259, 260, 266, 329, 619-620, 622, 624, 626
- submandibulares, 254
- submentonianas, 254-255, 260
- superficiales, venas subcutáneas, 33
- supraescapular, 260
- supratrocLEAR, 254, 256-257, 552
- temporal superficial, 258
- tímicas, 549
- tiroideas
 - – inferiores, 266, 544
 - – media, 256, 544
 - – superiores, 254, 544
- torácicas, 549
- vertebral, 265, 620
- yugular

Vena/s (*cont.*)

- anterior, 260
- externa, 256, 589
- interna, 244, 580, 618

Ventana

- coclear, 429-431, 454, 458
- vestibular, 429-430, 432, 454-456

Ventrículo laríngeo, 520, 526, 528, 531

Vértebra/s

- cervicales, 138, 184
- prominente (C7), 143
- torácica, 184, 202-203, 204, 206, 539

Vestíbulo

- bucal, 463
- de la laringe, 527
- del laberinto
- membranoso, 459
- óseo, 454
- nasal, 352, 355

Vía/s

- lagrimales, 407
- linfática
- cervical transversa, 270
- de la cadena del nervio accesorio, 270

Vibrisas, 355

Ventre

- anterior del músculo digástrico, 194
 - frontal del músculo occipitofrontal, 169-172, 175, 182, 183, 301, 409, 555
 - inferior del músculo omohioideo, 190-192, 624
 - occipital del músculo occipitofrontal, 65, 78, 169-171
 - posterior del músculo digástrico, 578
 - superior del músculo omohioideo, 190-192
- Vómer, 105, 122

Y

Yugo esfenoidal, 52

Yunque, 433-439, 442

Z

Zona

- cribosa, 66
 - supraconchal, 355
 - turbinal, 353
- Zónula ciliar, 372, 374, 379